

## 6 Dento-orales Tuning – Schönheit im Mund

Niels Christian Pausch, Roland Garve und Karl-Friedrich Krey

Niemand wird bestreiten, dass ein strahlendes, offenes Lachen, welches den Blick auf wohlgeformte, ebenmäßige Zähne freigibt, ein wesentlicher Bestandteil fazialer Attraktivität ist. Entsprechend umfangreich sind die menschlichen Bestrebungen, diesen Zustand zu erlangen bzw. zu erhalten. Manipulationen an Zähnen mit dem Ziel, diese zu betonen, zu verzieren bzw. bei Verlust wieder zu ersetzen, existieren seit Jahrhunderten und sind weltweit in vielen Regionen nachzuweisen. Heute hat sich rund um die dentale Ästhetik ein milliardenschwerer Markt mit einer kaum noch zu überblickenden Anzahl von Möglichkeiten etabliert. Hierbei greifen Zahnmedizin und Humanmedizin ineinander. Krankenkassen beteiligen sich an der Mehrzahl dieser Leistungen nur teilweise oder überhaupt nicht, insbesondere dann, wenn keine medizinische Indikation vorliegt. Betroffene Patienten bzw. interessierte Klienten müssen also oft tief in die Tasche greifen, um ihrem Wunsch nach „dentaler Selbstverbesserung“ näherzukommen. Im Rahmen der Körpermodifikation ist der Mund, insbesondere die intraorale Region, insofern ein gewisser Brennpunkt. Lippen und Zunge werden bisweilen in modifizierende Maßnahmen einbezogen.

### 6.1 Hintergründe dento-oraler Modifikationen

Was fasziniert uns an schönen, hellen Zähnen, und was kann uns dazu veranlassen, diese sogar über die natürliche Wirkung hinaus zu verzieren bzw. inszenieren? Betrachtet man sich Gebisse von jungen, gepflegten Individuen, so fällt zunächst deren meist helle Zahnfarbe auf. Die Zahnfarbe ändert sich im Laufe des Lebens, vor allem durch den allmählichen und prinzipiell auch

normalen altersbedingten Verlust von Anteilen des Zahnschmelzes. Das schimmernde Weiß des Zahnschmelzes bedeckt dann immer weniger das deutlich gelblicher gefärbte Zahnbein, welches im Alter somit stärker in den Vordergrund tritt und den Eindruck gelber, dunklerer Zähne erzeugt. Auch wenn die Zahnfarbe interindividuell erheblich schwankt und besonders helle Zähne allein noch lange kein schönes Gebiss ausmachen, so wird aufgrund dieser Zusammenhänge der verbreitete Wunsch nach „schönen weißen“ Zähnen insbesondere im höheren Lebensalter erklärbar. Ebenso sind braune, graue oder schwarze Flecken und Verfärbungen der Zähne nicht besonders geschätzt, wie sie im Laufe des Lebens z.B. durch Tabakkonsum, Rotwein und natürlich auch durch Karies entstehen können. Das allgemein in der westlichen Welt vorherrschende Schönheitsideal antizipiert solche Makel, da sie als Attribute von Krankheit und Alter gelten. Zähne sind letztlich bei der täglichen Kommunikation mit anderen Individuen in unserer Umgebung kaum dauerhaft zu verbergen. Und unbewusst bevorzugt der Mensch bei seinen sozialen Interaktionen, insbesondere bei der Partnerwahl, Jugendlichkeit und Gesundheit (Pausch u. Halama 2012). Diese unwillkürlich ablaufenden „Check-ups“ sind nicht einfach nur eitle Oberflächlichkeit, sondern dienen letztlich der Reproduktion. Die zugrunde liegende, wenn auch kaum jemals offen gestellte Frage „welcher Partner garantiert mir gesunde Nachkommen“ (Grammer et al. 2003) hat einen tieferen biologischen Sinn – auch wenn wir uns die hehre Aufgabe der Arterhaltung nicht täglich vor Augen halten.

Für unsere Zähne bedeutet dies, dass sie möglichst bis ins hohe Alter permanent strahlend weiß und regelmäßig in Form und Anordnung sein müssen, koste es, was es wolle. Nicht selten werden aus diesem Grund sogar gesunde, aber eben nicht völlig makellose Zähne abgeschliffen, mit künstlichen Kronen und Brücken bedeckt, mit Keramikschaalen beklebt, mit Draht- und Kunststoffapparaturen in Form gebracht, chemisch gebleicht, notfalls auch ausgezogen und prothetisch ersetzt – vor allem im Dienst der Schönheit. Dabei dient meist ein Ideal als Vorbild, welches an eine gewisse Durchschnittlichkeit anknüpft. Über diese zahnmedizinischen Maßnahmen hinaus existieren dann auch noch Möglichkeiten, sich durch aufgeklebte Diamanten, Glitzersteine oder ein intraorales Piercing von der Masse abzuheben.



***Die Zähne als Projektionsfläche für Artefakte und Gegenstand der Selbstverbesserung stehen heute bisweilen in einer Reihe mit tätowierter Haut, Extensions an Kopfhaar und Wimpern oder auch künstlichen Fingernägeln.***

Angesichts des enormen Bedarfes an (medizinisch notwendiger) zahnärztlicher Versorgung in der Bevölkerung besteht dennoch nicht die Gefahr, dass neben all dem Lifestyle die Zahnmedizin zur Nebensächlichkeit verkommt. Tatsächlich betätigen sich innerhalb der Zahnmedizin sogar vier größere Fach-

gebiete im Mund des Patienten. Die Kieferchirurgie bietet zur ästhetischen Verbesserung z.B. kieferverlagernde Operationen bei fehlerhafter Kieferlage oder auch die Implantation künstlicher Zahnwurzeln an. Altersbedingter Schwund der Kieferknochen kann durch Knochenverpflanzungen behoben oder zumindest gemildert werden. Die Kieferorthopädie kann Kieferfehlagen bzw. Zahnstellungsanomalien oft schon im Kindesalter beeinflussen. Neben der klassischen „Spange“ korrigieren heute auch festsitzende Apparaturen und herausnehmbare, unsichtbare Schienen irregulär stehende Zähne. Das Fachgebiet der Prothetik ersetzt verlorengegangene Zähne und Kieferanteile mit künstlich hergestellten Werkstücken, welche oft eine hohe Kunstfertigkeit erreichen und nicht selten die Ästhetik der natürlichen Zähne erreichen bzw. übertreffen. Schließlich muss auch das Fachgebiet der konservierenden Zahnheilkunde genannt werden, dessen Ansatz darin besteht, den natürlichen Verfall des Gebisses zu verlangsamen. Im Jahre 2010 betrugen die Leistungsausgaben der gesetzlichen Krankenversicherungen in Deutschland für zahnmedizinische Maßnahmen 11,4 Milliarden Euro. Dabei entfielen ca. 60% auf konservierende Behandlungen, knapp 28% auf Zahnersatz und 8,1% auf Zahnregulierungen (KZBV 2011).

## 6.2 Historische Aspekte dento-oraler Modifikationen

Der künstliche Ersatz verlorengegangener Zähne ist uralt und kann bis auf das 4. Jahrhundert v. Chr. (phönizische Grabfunde) zurückgeführt werden. Zu dieser Zeit wurden Zahnlücken durch Zähne anderer Individuen, welche mittels Golddrahtgebinden an den Nachbarzähnen Halt fanden, kaschiert. Ähnliche Prothesen waren später auch im Römischen Reich in Gebrauch. Sie dienten wohl eher ästhetischen als kaufunktionellen Zwecken. Mit dem allgemeinen Niedergang der Medizin im europäischen Mittelalter gerieten diese Hilfsmittel in Vergessenheit – wohl vordergründig aus religiös-asketischen und weniger aus handwerklich-technischen Gründen. Etwa zeitgleich waren in Südamerika bei Mayas, Azteken und Inkas eigenwillige Manipulationen insbesondere an den Frontzähnen üblich. Das hier verbreitete Befeilen von Zähnen, die Einarbeitung von Gold- oder Edelsteininlays in die labialen Frontzahnflächen oder das Färben der Zähne mit Mineral- oder Pflanzentinkturen hatte offenbar vor allem rituelle Hintergründe (Hoffmann-Axthelm 1985). Bemerkenswert ist die häufige Beschränkung der Maßnahmen auf den äußerlich sichtbaren Gebissbereich.

Spätestens im Zeitalter der europäischen Renaissance wurde der Ästhetik des Gesichts wieder mehr Aufmerksamkeit geschenkt. Renaissance und Frühbarock brachten eine Abkehr von der verklärten Askese früherer Jahrhunderte, menschliche Attraktivität wurde wieder begehrenswert und im klassizistischen Kanon als Ideal fassbar. Zahlreiche Berichte aus dieser Zeit liegen uns beispielsweise zur Zahngesundheit am französischen Hof vor. Viele Regenten

litten seit der Kindheit an Karies und einem frühzeitigen Verfall des Gebisses – ein Ergebnis der reichlichen Verfügbarkeit damals noch luxuriöser Süßigkeiten. Immerhin waren im 17. Jahrhundert bei Hofe bereits wieder Schmuckprothesen bekannt und in Gebrauch (Garant 1992). Dennoch verbarg so mancher Damenfächer ruinöse Gebisse und frühzeitige Zahnlosigkeit. Dem wachsenden Bewusstsein für schöne Zähne standen im 18. und 19. Jahrhundert insbesondere in Frankreich, Großbritannien und Deutschland erste Erfolge des noch jungen Fachgebietes Zahnmedizin gegenüber. Zahnheilkunde war nun nicht mehr eine Domäne der Bader, Quacksalber und Zahnbrecher, sondern ein im Ansehen ständig steigendes medizinisches Fach mit immer besseren technischen Möglichkeiten.

Trotz dieser Entwicklung blieb funktionell und ästhetisch hochwertiger Zahnersatz für die große Masse der Bevölkerung vorerst ein unerreichbarer Luxus. Dieser Umstand wurde umso prekärer, als um die Jahrhundertwende mit der immer größeren Verfügbarkeit von billigem, industriell hergestelltem Zucker die Kariesbelastung in der Bevölkerung rapide zunahm. Gleichzeitig stieg in Europa die Lebenserwartung und damit auch der Bedarf nach besserer Zahnerhaltung und erschwinglicher Prothetik. Letztlich konnte sich eine Zahnmedizin im heutigen Sinne mit all den Möglichkeiten der Prophylaxe, der Zahnhygiene, der Kieferorthopädie, der Zahnerhaltung durch Füllungen und des Zahnersatzes erst in der zweiten Hälfte des 20. Jahrhunderts weithin durchsetzen.

### 6.3 Ausprägungen und gängige Formen: Sonderfall Zahnregulierung

Als Instrument der Selbstverbesserung besitzt die Kieferorthopädie einen besonderen Stellenwert. Dieser ist darauf zurückzuführen, dass Zahnregulierungen zwar auch aus funktionellen Gründen vorgenommen werden, jedoch kaum jemals eine lebensbedrohende Beeinträchtigung im medizinischen Sinne vorliegt. Ziel der Manipulationen der Form und Stellung der Zähne ist häufig eine Idealisierung oder Individualisierung ausgehend von einem durch Gene und Umwelt geformten Habitus. Die individuelle Morphologie des Gesichts und auch der Zähne ist deutlichen Schwankungen unterworfen und nur in Ausnahmefällen einer mittelwertigen Form zuzuordnen. Was z.B. für die Individualität der Nase gilt, ist auch auf die dentalen Strukturen übertragbar – jeder hat seine.

*„Der Übergang von Eugnathie (regulärer Kieferlage und Verzahnung) zu Dysgnathie (fehlerhafter Kieferlage und Verzahnung) ist ein fließender, wie der zwischen Tag und Nacht. Scharfe Grenzen lassen sich nicht ziehen.“ (Häupl et al. 1955)*

Aus ästhetischen Gründen veranlasste zahnregulierende Maßnahmen haben die Differenzierung von der Mehrheit oder eben die Angleichung an diese als Ziel. Es kann davon ausgegangen werden, dass nur die wenigsten Menschen

dem in der zahnärztlichen und kieferorthopädischen Literatur beschriebenen Ideal entsprechen. Insbesondere die tägliche mediale Beeinflussung knüpft eine Verbindung zwischen geraden, weißen Zähnen und Jugend, Erfolg und Glück. Im Kontrast hierzu existieren in anderen Kulturkreisen auch abweichende Korrekturwünsche. Ein interessantes Beispiel hierfür sind die in Japan begehrten Yaeba („doppelte Zähne“). Markantes Kennzeichen ist hierfür ist ein sichtbarer Außenstand der Eckzähne (s. Abb. 1). Diese Veränderung der Zahnstellung imitiert eine natürlich auftretende Stellung der oberen Eckzähne bei Platzmangel im Zahnbogen als Folge einer Störung des Zahnwechsels oder eines zu kleinen Kiefers. Solche prominenten Eckzähne werden bewusst belassen oder künstlich durch einen Zahnarzt aufgebaut. Hierdurch wird insbesondere von jungen Frauen eine Infantilisierung angestrebt. Zudem scheint diese kleine Unzulänglichkeit die Attraktivität für das männliche Geschlecht zu erhöhen. Es werden zu diesem Zwecke eigens entwickelte aufsteckbare Zähne angeboten (Tsuke-yaeba). Ob diese Modeerscheinung von Dauer ist, bleibt in Anbetracht der medialen Präsenz des perfekten Gebisses und dem Einfluss des westlichen Schönheitsideals fraglich (Considine 2011).

Mit kieferorthopädischen Mitteln lassen sich Gebiss- und Kieferform schon bei Kleinkindern beeinflussen. Auch dieser Umstand unterscheidet die Zahnregulierung von allen anderen oralen Körpermodifikationen. Besonders häufig wird im Wechselgebiss bzw. bei jugendlichen Individuen behandelt, da die Beeinflussung des wachsenden Kiefers effektiver ist als jene im Erwachsenenalter.

Dennoch sind Zahnregulierungen auch noch in der zweiten Lebenshälfte möglich und werden häufig nachgefragt. Das Auftreten von Zahnstellungsanomalien insbesondere in Bereich der Frontzähne durch Wanderung der Zähne im Laufe des Lebens kann ein physiologischer Prozess sein, dessen Ausprägung erheblichen individuellen Schwankungen unterworfen ist. Die Folge sind sichtbare Zahnstellungsänderungen im Bereich der unteren und auch oberen Frontzähne (s. Abb. 2). Die Behandlung dieser Abweichungen ist meist gut möglich (s. Abb. 3); da aber die zugrundeliegenden physiologischen Prozesse weiter bestehen, ist in der Regel eine lebenslange künstliche Stabilisierung

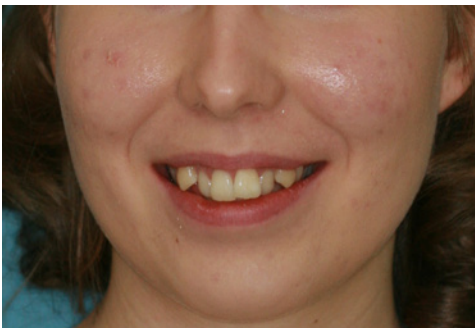

Abb. 1 Junge Frau mit deutlich sichtbarem Eckzahnaußenstand (Bildarchiv Poliklinik Kieferorthopädie, Uni Leipzig)

der Zahnstellung durch Retentionselemente (z.B. Drähte, die auf die Rückseite der Zähne geklebt werden) notwendig. Die Kosten für eine Zahnregulierung jenseits des 18. Lebensjahres muss in der Regel der Patient aufbringen.



*Trotz oft adäquater und an die Form gut angepasster Funktion nehmen viele Menschen den oft langen, teilweise schmerzhaften und mit Risiken behafteten Weg einer Veränderung auf sich. Gerade im jugendlichen Alter werden generell auch Risiken solcher Maßnahmen der Körpermodifikation unterschätzt (Groß et al. 2008).*

*Die angestrebte Veränderung kann für den unbeteiligten Beobachter minimal, geradezu subtil und kaum beachtenswert erscheinen, für den sich manipulierenden aber von außerordentlicher Bedeutung sein. Der Wunsch nach einer medizinischen Behandlung oder Auslassung eben dieser wird also vom Patienten an den Arzt herangetragen. Der Weg ist sonst in der Regel entgegengesetzt.*

*Die Kieferorthopädie ist im Rahmen der Körpermodifikationen auch deshalb ein Sonderfall, weil die erreichten Ergebnisse nicht nur ästhetisch, sondern häufig auch funktionelle (z.B. für Kaufunktion und Sprache) Verbesserungen bedeuten. Dies trifft für die allerwenigsten Elemente des invasiven Körperkultes zu.*

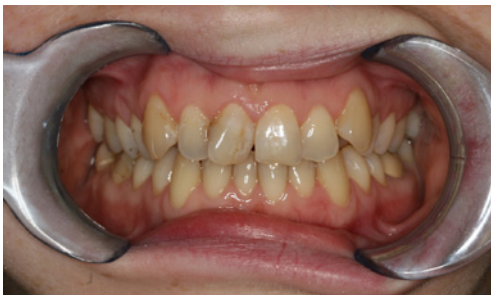

Abb. 2 Vorher:  
Idealisierung der Zahnstellung und Zahnform bei einer erwachsenen Patientin durch kieferorthopädische Behandlung (Bildarchiv Poliklinik Kieferorthopädie, Uni Leipzig)

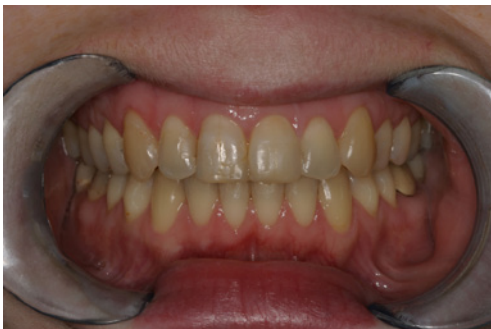

Abb. 3 Nachher:  
Idealisierung der Zahnstellung und Zahnform bei einer erwachsenen Patientin durch kieferorthopädische Behandlung (Bildarchiv Poliklinik Kieferorthopädie, Uni Leipzig)

## 6.4 Ausprägungen und gängige Formen jenseits medizinischer Behandlungen

Die heutigen Möglichkeiten der Kieferregulierung, die Aufhellung von Zähnen oder Zahnanteilen durch zahnfarbene Füllungen oder auch Bleichmittel, die prothetische Versorgung einschließlich chirurgischer Maßnahmen wie Kieferverlagerungen oder die Implantation künstlicher Zahnwurzeln sind medizinische Maßnahmen, denen eine entsprechende ärztliche Untersuchung, Beratung und Indikationsstellung vorausgeht. Demgegenüber lassen sich Manipulationen wie das Aufkleben von Schmuckelementen auf Zahnflächen (s. Abb. 4), das intraorale Piercing (s. Abb. 5) oder auch das Spalten des vorderen Zungendrittels als nichtmedizinische Maßnahmen definieren.

Die Grenzen zu den medizinischen bzw. zahnmedizinischen Leistungen sind dabei schwierig festzulegen. Ein gutes Beispiel hierfür ist das Bleaching, welches zur Aufhellung der Zähne in vielen Zahnarztpraxen angeboten wird. Beim (externen) Bleaching werden Bleichmittel auf die sichtbare Zahnoberfläche aufgebracht, wo sie durch Oxydation Verfärbungen beseitigen. Bleichmittel können miterfasstes Zahnfleisch ebenso wie freiliegendes Dentin erheblich reizen und zur Sensibilisierung führen. Die künstlich aufgehellten Zähne werden meist innerhalb einiger Monate von selbst wieder dunkler, sodass, wenn der Effekt dauerhaft erhalten werden soll, immer wieder nachgebleicht werden muss. Insofern handelt es sich hier eine ausschließlich

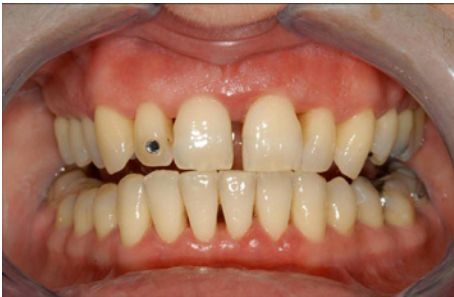


Abb. 4 Aufgeklebtes Schmuckelement (Brillantimitat) auf einem Frontzahn (Sammlung Prof. Jentsch, Poliklinik für konservierende Zahnheilkunde, Uni Leipzig)

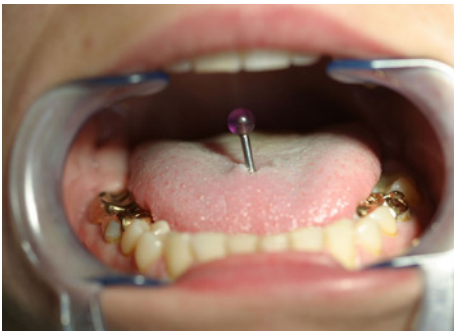

Abb. 5 Zungenpiercing mit hantelförmigem Schmuckelement (Barbell) (Sammlung Prof. Jentsch, Poliklinik für konservierende Zahnheilkunde, Uni Leipzig)

kosmetische Prozedur, welche Zeit, Geld und eine gewisse Geduld erfordert und die in gewisser Weise mit dem Färben von Kopfhhaar zu vergleichen ist. Man kann nun argumentieren, dass das Aufhellen von Zähnen die natürliche Schönheit unterstreicht – die Gesundheit fördert es jedoch nicht. Dies gilt auch für die Befestigung von Schmucksteinen am Zahn, für die die Zahnoberfläche mit Säure vorbehandelt werden muss. Wir sehen hier bereits Ansätze zu einem „invasiven“ Vorgehen, welches keine rechtfertigende medizinische Indikation besitzt. Ähnlich verhält es sich mit dem Aufspritzen der Lippen durch Gewebefiller oder dem Beschleifen gesunder Frontzähne mit dem Ziel, ohne prothetische Notwendigkeit Metallkronen einzugliedern. Goldzähne als Statussymbol sind z.B. in der Kaukasusregion sehr beliebt. Auch die sogenannte „Grillz“ folgen einem derartigen Verwendungszweck. Diese in den frühen 80er-Jahren bei Hip-Hop-Künstlern erstmals zu sehende Verblendung der Zähne mit goldenen, silbernen und teilweise edelsteinbesetzten Facetten ist zumindest aus anthropologischer Sicht interessant. Hier wiederholt sich unabhängig eine dentale Ornamentierung der Zähne mit Goldbändern, wie sie bei etruskischen Frauen vor mehr als 2.500 Jahren bekannt war (Becker 2008). Grillz werden von ihren zumeist männlichen Trägern als Symbol für Reichtum und Erfolg gesehen, die kunstvollsten Grillz zieren die Münder von P Diddy, Paul Wall (s. Abb. 6), Nelly oder Flava Flav. Bei unsachgemäßer Handhabung wurden in seltenen Einzelfällen erhebliche Beschädigungen der Zahnhartsubstanz infolge Karies bei Jugendlichen beschrieben (Howell u. Childers 2007). Allgemein können sie jedoch als ungefährlich angesehen werden.

Eine besonders außergewöhnliche Zahnverblendung stellen Kronen in Form von Vampir- oder Raubtierzähnen dar (s. Abb. 7).



Abb. 6 Rapper Paul Wall mit Grillz  
(Creative Commons Licence,  
[http://en.wikipedia.org/wiki/  
File:Paul\\_Wall.jpg#file](http://en.wikipedia.org/wiki/File:Paul_Wall.jpg#file))



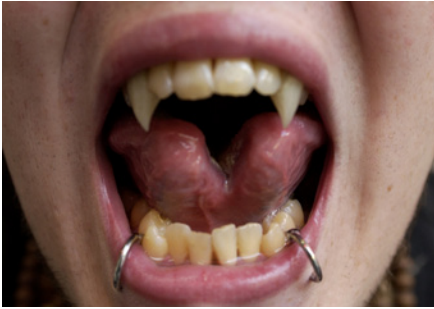

Abb. 7 25-jähriger Tattoo-Künstler mit tongue splitting, Lippenpiercing und Eckzahnkronen in Form von Reißzähnen (Reuters)

Eindeutig invasiven Charakter und eine ganze Reihe von Risiken hat das Durchstechen der Zunge, der Lippe und des Lippenbändchens beim Piercing. Akute oder chronische Wundinfektionen, Dehiszenzen und Allergien auf das eingebrachte Material können die Folge sein. Dennoch ist Piercing im Bereich der Lippen und der Zunge bei jungen Erwachsenen zum Teil sehr beliebt und weit verbreitet. In einer Studie zur Prävalenz derartiger Körpermodifikationen war das Piercing an Zunge und Lippen die vierthäufigste Lokalisation und insbesondere häufiger als das Piercing an Augenbraue, Kinn, Brustwarzen und Genital (Stieger et al. 2010). Die sicherlich invasivste Form der intraoralen Körpermodifikation ist jedoch das chirurgische Spalten der Zunge (tongue splitting, s. Abb. 7). Hierbei wird in der Mediansagittallinie ein Schnitt durch den Zungenkörper geführt, sodass zwei Hälften entstehen. Diese können nach Abheilung sogar getrennt voneinander bewegt werden. Ein solcher Eingriff ist nicht ungefährlich, setzt ein Mindestmaß an chirurgischem Geschick und anatomischem Wissen voraus und kann insbesondere auch Komplikationen in Form von Blutungen oder Läsionen der Zungennerven nach sich ziehen. Der meist ohne Betäubung vorgenommene Eingriff und die Heilungsphase erfordern seitens des Interessenten eine gewisse Leidensfähigkeit. Der psychologische Hintergrund des Begehrens einer gespaltenen Zunge bleibt unklar. Im Mittelalter waren Mutilationen der Zunge eine gefürchtete Strafe, darüber hinaus sind den Autoren keine „kulturellen“ Wurzeln des tongue splitting bekannt. In Verbindung mit weiteren auffälligen Körpermodifikationen (Gesichtstätowierung, Kontaktlinsen) kann durch die gespaltenen Zunge der Eindruck einer zoomorphologischen Physiognomie entstehen, etwa der eines Reptils oder einer anderen Spezies, der man sich optisch angleichen möchte. Ein wenig fühlen wir uns hierbei an die Grimm'sche Märchenwelt erinnert, in der die Verwandlung vom Mensch zum Tier ein häufiges dramaturgisches Motiv ist. Auch sind Berührungspunkte zur SM-Szene zu diskutieren.

**Tongue splitting und Zungenpiercing bergen die Gefahr ernstzunehmender Komplikationen. Je nach Hygienestandard kann eine Übertragung bakterieller bzw. viraler Infektionskrankheiten (z.B. Hepatitis) nicht immer ausgeschlossen werden. Neben den möglichen unmittelbaren Fol-**

gen wie Blutungen, Zungenödemen mit potenzieller Erstickungsgefahr, Wundinfektionen bis hin zu Phlegmonen und Sepsis können auch Langzeitprobleme wie chronische Wundheilungsstörungen, Granulombildung, Sprechstörungen und Probleme beim Zerkauen von Nahrung auftreten. Intraorale Piercings können Zahnfrakturen und Zahnstellungsanomalien verursachen, auch kann ein gelockertes Piercing verschluckt oder gar aspiriert werden (Bethke u. Reichart 1999; Stirn 2007).

## 6.5 Motive: orale Körpermodifikationen aus kulturell-rituellen Gründen

Während das tongue splitting in Nordamerika und Europa als relativ neuer Trend gelten kann, sind vergleichbar invasive Eingriffe an den Lippen bei Völkern in Nordostafrika und Südamerika seit langem in Gebrauch. Bekannt ist das „Lippentellern“ z.B. bei den Frauen der Mursi und Suri (Äthiopien, früher auch in Tschad und Sudan weit verbreitet). Hierbei werden Ober- bzw. Unterlippe unter Erhalt der Kontinuität des Lippenrotes aufgeschnitten und mit Ton- oder Holzscheiben gedehnt (s. Abb. 8). Neben runden, massiven Tellern sind auch Ringe bzw. Trapeze im Einsatz (van der Steppen 1996). Ähnlich beeindruckende Modifikationen lassen sich bei zahlreichen südamerikanischen Völkern nachweisen, so z.B. bei den Zoé, den Yanoama, den Surui und den Cayapó. Die Zoé beginnen bei beiden Geschlechtern mit dem Durchstechen der Unterlippe bereits im 7.-8. Lebensjahr und setzen einen Holzpflock ein (s. Abb. 9). Infolge der Verwendung immer größerer Pflöcke wird der Defekt



Abb. 8 Surma-Frau mit eingesetztem Lippenteller (Sammlung Dr. Garve, Private University Krems)

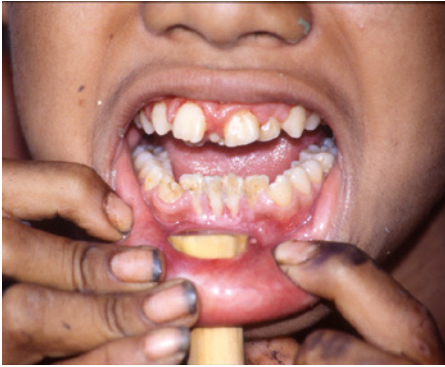

Abb. 9 Zoe-Indianer mit eingesetztem Lippenpflock (Sammlung Dr. Garve, Private University Krems)



Abb. 10 Bench-Frau mit angespitzten Frontzähnen (Südäthiopien) (Sammlung Dr. Garve, Private University Krems)

geweitet. Bedenklich erscheint der Beginn der Maßnahmen im Wachstumsalter, die letztlich zu einer Deformierung des Zahnbogens in beiden Kiefern, Okklusionsstörungen und Mundatmung führen (Garve 2002; Dietze et al. 2007).

Bei Völkern Nordostafrikas wird bis in das 20. Jahrhundert hinein über das Spitzmeißeln und Lückenaussplittern sowie das Ausschlagen der unteren Schneidezähne berichtet (Bernatzik 1939). Bei den Baka-Pygmäen (Zentralafrika) oder auch den Bench (Südäthiopien) sind Spitzfeilungen der Zähne bis heute in Gebrauch (s. Abb. 10). Sie sind Ausdruck von Stärke, Fruchtbarkeit und ein wichtiges Merkmal ihrer Stammeszugehörigkeit (Garve 2008). Die morphologische Annäherung an eine Tierphysiognomie begegnet uns hier wieder, allerdings vor einem anderen Hintergrund.

Künstlich herbeigeführte Änderungen der Zahnstellung sind seltener anzutreffen. So erzeugen die Massai ein Diastema mediale (Lücke zwischen den mittleren Schneidezähnen) durch kontinuierlichen Druck mit Holzkeilen. Einer erheblicheren Umformung der Kiefer unterziehen sich zum Teil junge Frauen einiger Stämme im Senegal. Nach frühzeitiger Entfernung der Milchfrontzähne im Oberkiefer wird durch kontinuierlichen Druck eine prognathe, schnauzenähnliche Form des Oberkiefers herbeigeführt (Kanner 1928).

Ebenfalls abweichend vom europäischen Schönheitsideal findet sich im asiatischen Kulturkreis bisweilen die Gewohnheit, Zähne schwarz zu färben. Nachweisbar ist dieser Brauch bei den japanischen Geishas zu Beginn des 20. Jahrhunderts (Hoffmann-Axthelm 1985; Aufderheide u. Rodríguez-Martín 1998). Die in Vietnam ebenfalls üblichen Schwärzungen der Zähne wurden als Unterscheidungsmerkmal gegenüber den weißen Zähnen von Raubtieren und bösen Geistern angesehen (s. Abb. 11). Im Zuge der französischen Kolonialzeit ging diese Tradition von einer damals berichteten Häufigkeit von fast 80% unter dem neuen kulturellen Einfluss fast vollständig verloren.



Abb. 11 Porträt einer vietnamesischen Frau mit geschwärzten Zähnen (Tonkin ca. 1905, Public Domain, [http://nguyentl.free.fr/autrefois/scenes/peuple/tonkin\\_femme1.jpg](http://nguyentl.free.fr/autrefois/scenes/peuple/tonkin_femme1.jpg))

Auch wenn die meisten der genannten Maßnahmen nicht aus Eitelkeit erfolgen, so werden sie offenbar dennoch als schön empfunden. Das zugrundeliegende ästhetische Empfinden kann mit dem in Europa bis heute nachwirkenden klassizistischen Ideal der Makellosigkeit nicht verglichen werden.



*Die Körpermodifikationen anderer Kulturen sind mit denen der westlichen Welt nicht vergleichbar. Sie bedeuten kulturelle Identität bzw. Zugehörigkeit zur Gruppe und sind damit von europäischen Motiven wie Normverweigerung, Narzissmus oder auch eigenwilliger Selbstwahrnehmung abzugrenzen.*

## 6.6 Motive: sozialpsychologische Aspekte

Welche Motivation treibt jemanden, der Körpermodifikationen nachfragt, an? Studien sprechen für spezifische Verhaltensweisen und Vorlieben von gepiercten oder auch tätowierten Menschen, die offenbar eine höhere Risikobereitschaft aufweisen, häufiger rauchen und sexuell aktiver sind als andere Bevölkerungsgruppen (Stieger et al. 2010; Rivardo u. Keelan 2010). Zu vermuten ist das zugrunde liegende Bedürfnis, sich von der Masse abzuheben und biedere Normen zu verlassen. Die Verbreitung insbesondere des Piercings in der jüngeren Bevölkerung und die Beteiligung von Menschen unterschiedlichster sozialer Herkunft ist jedoch so eminent, dass eine Randgruppendifkussion ad absurdum geführt wird (Stirn 2007). Die Gesellschaft muss sich mit dem Phänomen der Körpermodifikation also irgendwie arrangieren. Dies

gelingt am besten mit einer vorbehaltlosen Akzeptanz, zumindest aber Toleranz des Wunsches nach Modifikationen. Jeder Mensch empfindet bei der Entfaltung seiner Persönlichkeit anders und fühlt sich vielleicht mit raumgreifend geweiteten Ohrläppchen, einem Piercing oder einem Tattoo wohler, interessanter, unverwechselbarer. Wenn insbesondere die Medizin behilflich zum Beispiel bei (anatomisch nicht begründbaren) Brustaugmentationen ist, so muss sie auch über ihre Einstellung zu einem „Body Modifier“ nachdenken, der ein konturierendes Silikonimplantat lieber auf Stirn oder Handrücken tragen möchte.

## 6.7 Rechtliche Aspekte

Natürlich sind längst nicht alle medizinischen, ethischen und rechtlichen Probleme, die Körpermodifikationen mit sich bringen, abschließend geklärt. Immer wieder entsteht Konfliktpotenzial, wenn sich beispielsweise gesundheitliche Komplikationen einstellen und der Krankenversicherungsträger zu Leistungen herangezogen wird. Nach § 52 Absatz 2 Sozialgesetzbuch V ist die gesetzliche Krankenkasse zwar in derartigen Fällen nicht gänzlich von der Leistungspflicht befreit; unmittelbare Behandlungskosten zum Beispiel bei einem resultierenden Abszess müssen erstattet werden. Die Krankenkasse kann den Versicherten jedoch an den Kosten beteiligen und insbesondere das Krankengeld kürzen. Jährlich entstehen den gesetzlichen Krankenversicherungen Kosten in Höhe von 249.000 Euro allein für die Behandlung von Piercing- und Tattoo-Komplikationen (Stirn 2007). Gibt es Anhaltspunkte für einen derartigen Sachverhalt, so sind leistungserbringende Ärzte nach § 294a Absatz 2 SGB V verpflichtet, die Krankenkassen zu informieren. Dies erfolgt mit der Diagnoseverschlüsselung U 69.10 (ICD). Da ein Teil dieser Kosten regulär vom Versicherer erstattet wird und nicht alle Ärzte eindeutig verschlüsseln, wird die Solidargemeinschaft teilweise dennoch belastet. Dies mag ungerecht erscheinen, man kann die vergleichsweise geringe Zahl an behandlungsbedürftigen Komplikationen jedoch auch z.B. den gesundheitlichen Folgen von anderweitig riskanter Lebensweise, insbesondere dem Rauchen und dem Alkoholkonsum gegenüberstellen, durch die (versicherte) Kosten in ganz anderen Dimensionen entstehen.

Nicht restlos geklärt ist auch der Schutz Minderjähriger (Oultram 2009). Von den Autoren befragte Piercing- und Tattoo-Studios gaben erwartungsgemäß an, dass Interessenten unter 18 Jahren für ein Piercing eine Einwilligungserklärung der Eltern vorlegen müssen. Seriöse Studios verlassen sich dabei nicht auf schriftliche Bescheinigungen, sondern ziehen die Eltern beim Beratungsgespräch vorab, eventuell auch während der Maßnahmen hinzu und prüfen deren Identität. Manche Studios stechen Tattoos generell erst ab dem 18. Lebensjahr. Ab welchem Alter aber zum Beispiel ein Zungenpiercing erfolgen kann, ist umstritten und liegt letztlich im Ermessen des Studios. Ein

leichtfertig gegebenes Einverständnis sorgloser Eltern kann also die Unversehrtheit Minderjähriger gefährden, deren geistige Reife möglicherweise noch nicht ausreicht, um die Folgen körpermodifizierender Eingriffe zu überblicken. Wie so oft sind die Grenzen des gesellschaftlich und gesundheitlich Akzeptablen schwer auszumachen. Das weltweit schon bei Kleinkindern vorgenommene Piercing des Ohrläppchens stellt letztlich auch eine Körperverletzung dar, erfährt aber insbesondere bei Mädchen breite Akzeptanz. Dagegen erscheint ein Piercing von Zunge oder Lippen in der Wachstumsphase weniger unbedenklich.

Neben den schon besprochenen gesundheitlichen Gefahren sollte nicht außer Acht gelassen werden, dass Piercing-Studios keine zertifizierten Einrichtungen sind und das medizinische Wissen der Betreiber begrenzt ist. Es existieren Richtlinien der Arbeitsgemeinschaft wissenschaftlich medizinischer Fachgesellschaften (AWMF) hinsichtlich der hygienischen Erfordernisse beim Tätowieren und Piercen, zudem werden die Studios durch die Gesundheitsämter kontrolliert (Stirn 2007). Ein generelles Verbot körpermodifizierender Eingriffe bei Minderjährigen oder auch Personen jeglichen Alters ist nach Ansicht der Autoren dennoch nicht zu rechtfertigen. Es würde vor allem professionelle Studios treffen, in denen die hygienischen Bedingungen und Kenntnisse in aller Regel weit besser sind als bei Selbstversuchen im privaten Rahmen (Schramme 2008).



***Im Rahmen der Körpermodifikation als Instrument zur Selbstverbesserung kann neben den etablierten ästhetisch-zahnmedizinischen Leistungen die intraorale Applikation von Schmuckelementen und das chirurgische Spalten der Zunge beobachtet werden. Insgesamt sollte das Phänomen der oralen Körpermodifikation unaufgeregt betrachtet werden. Es ist und bleibt eine Frage des individuellen Geschmacks und wird kaum Potenzial zu einer gesellschaftlichen Bedrohung entwickeln.***

### Literatur

- Aufderheide AC, Rodrigues-Martin C (1998) The Cambridge Encyclopedia of Human Paleopathology. Cambridge University Press
- Becker MJ (2008) Grillz. Anthropology News 49(5), 3
- Bernatzik HA (1939) Die große Völkerkunde. Band I: Europa, Afrika. Bibliographisches Institut AG Leipzig. 326–327
- Bethke G, Reichart PA (1999) Risiken des oralen Piercings. MKG-Chir 3, 98–101
- Considine A (2011) A little imperfection for that smile? The New York Times. 23.10.11. Online unter: [http://www.nytimes.com/2011/10/23/fashion/in-japan-a-trend-to-make-straight-teeth-crooked-noticed.html?\\_r=0](http://www.nytimes.com/2011/10/23/fashion/in-japan-a-trend-to-make-straight-teeth-crooked-noticed.html?_r=0) (abgerufen am 02.10.13)
- Dietze S, Winkelmann D, Garve R, Blens T, Fanghänel J, Proff P, Gedrange T, Maile S (2007) Ritually induced growth disturbances and deformities of the orofacial system – a contribution to cranial morphogenesis. Ann Anat 189, 304–308

- Garant PR (1992) Dental Health in the Reign of Louis XIV: Anecdotes in the Memoirs of Saint-Simon. *Bull hist dent* 40(2), 67–71
- Garve R (2002) *Unter Amazonas-Indianern*. FA Herwig-Verlag München. 65–80
- Garve R (2008) Zahnschmuck fremder Kulturen – Raubtierzahn, Lippenscheibe und Zackenfeilung. *Zahnärztliche Mitteilungen* 98(1), 26–32
- Grammer K, Fink B, Möller AP, Thornhill R (2003) Darwinian aesthetics: Sexual selection and the biology of beauty. *Biolog reviews* 78(3), 385–407
- Groß D, Müller S, Steinmetz J (2008) Normal – anders – krank? Akzeptanz, Stigmatisierung und Pathologisierung im Kontext der Medizin. MWV Medizinisch Wissenschaftliche Verlagsgesellschaft Berlin
- Häupl K, Meyer W, Schuchardt K (1955) *Die Zahn-, Mund- und Kieferheilkunde. Ein Handbuch für die Praxis. Band 5: Kieferorthopädie*. Urban & Schwarzenberg München
- Hoffmann-Axthelm W (1985) *Die Geschichte der Zahnheilkunde*. 2. Aufl. Quintessenz Verlags-GmbH Berlin. 29–79
- Howell HW, Childers NK (2007) A new threat to adolescent oral health: The grill. *Pediatric Dent* 29, 320–322
- Kanner L (1928) *Folklore of the teeth*. Macmillan New York
- Kassenzahnärztliche Bundesvereinigung (KZBV) (2011) *Jahrbuch 2011. Statistische Basisdaten zur vertragsärztlichen Versorgung einschließlich GOZ-Analyse*. 22, 32, 37
- Oultram S (2009) All hail the new flesh: some thoughts on scarification, children and adults. *J Med Ethics* 35(10), 607–610
- Pausch N, Garve R, Halama D (2012) Orale Körpermodifikation. *Face* 4, 6–8
- Rivardo MG, Keelan CM (2010) Body modifications, sexual activity, and religious practices. *Psychol Rep* 106(2), 467–474
- Schramme T (2008) Should we prevent non-therapeutic mutilation and extreme body modification? *Bioethics* 22(1), 8–15
- Stieger S, Pietschnig J, Kastner CK, Voracek M, Swami V (2010) Prevalence and acceptance of tattoos and piercings: a survey of young adults from the southern German-speaking area of Central Europe. *Percept Mot Skills* 110 (3 Pt 2), 1065–1074
- Stirn A (2007) „Mein Körper gehört mir“ – Kulturgeschichte und Psychologie des Piercing und Tattoo. *Ther Umsch* 64(2), 115–119
- van der Steppen, X (1996) *Aethiopia. Peoples d’Ethiopie. Pays, Histoire, Populations, Croyances, Art & Artisanat*. Gordon & Breach Arts International. 270, 272