



Université Lille 2
Droit et Santé

UNIVERSITÉ DU DROIT ET DE LA SANTÉ - LILLE 2

FACULTÉ DE MEDECINE HENRI WAREMBOURG

Année : 2012

THÈSE POUR LE DIPLÔME D'ÉTAT
DE DOCTEUR EN MÉDECINE

—

Maladie de Paget mammaire et extramammaire : revue de la littérature

Présentée et soutenue publiquement le 29 juin 2012
Par Marie Bertrand

JURY

Président : Monsieur le Professeur Delaporte
Assesseurs : Monsieur le Professeur Bonneterre
Monsieur le Professeur Mortier
Madame le Docteur Staumont-Sallé
Directeur de thèse : Madame le Docteur Vercambre-Darras

Ce travail a donné lieu à la rédaction d'un article sous presse dans l'Encyclopédie Médico-Chirurgicale-Dermatologie (EMC, Elsevier).

Vercambre-Darras S, Bertrand M, Daussay D, Mortier L. Maladie de Paget mammaire et extramammaire. EMC Dermatologie 2012;7(00):1-9

Liste des abréviations

CCR	cancer colorectal
ECBU	examen cytobactériologique des urines
IRM	imagerie par résonance magnétique
MP	maladie de Paget
MPEM	maladie de Paget extramammaire
MPM	maladie de Paget mammaire
PAM	plaque aréolo-mamelonnaire
PTD	photothérapie dynamique
TDM	tomodensitométrie

Sommaire

1. Introduction	1
2. Maladie de Paget mammaire	1
2.1. Epidémiologie.....	1
2.1.1. Fréquence	
2.1.2. Age et sexe	
2.1.3. Maladie de Paget chez l'homme	
2.2. Présentation clinique.....	2
2.3. Histologie.....	4
2.3.1. Histologie standard	
2.3.2. Immunohistochimie	
2.4. Diagnostics différentiels	6
2.5. Physiopathologie	7
2.6. Maladie de Paget mammaire et cancer du sein.....	8
2.7. Examens complémentaires	10
2.7.1. Diagnostic de la maladie de Paget	
2.7.1.1. Anatomopathologie	
2.7.1.2. Microscopie confocale in vivo	
2.7.2. Recherche d'une néoplasie mammaire associée	
2.7.2.1. Mammographie	
2.7.2.2. Echographie	
2.7.2.3. IRM mammaire	
2.8. Traitement de la maladie de Paget mammaire.....	13
2.8.1. Maladie de Paget sans masse palpable et mammographie normale	
2.8.2. Maladie de Paget avec masse palpable et/ou anomalie mammographique	
2.8.3. Ganglion sentinelle et Paget	
2.8.4. Autres traitements	
2.9. Pronostic	16
2.10. Surveillance	17
3. Maladie de Paget extra-mammaire	18
3.1. Epidémiologie	18
3.1.1. Age et sexe	
3.1.2. Localisation	
3.2. Clinique.....	20
3.3. Histologie.....	23
3.4. Diagnostics différentiels	24
3.5. Physiopathologie.....	25
3.6. Association maladie de Paget extra-mammaire et cancer	26
3.6.1. Fréquence des cancers associés	
3.6.2. Chronologie d'apparition	
3.6.3. Type de cancers associés	

3.7. Examens complémentaires.....	31
3.7.1. Diagnostic de la MPEM	
3.7.1.1. <i>Diagnostic positif de la MPEM et du degré d'invasion</i>	
3.7.1.2. <i>Diagnostic de son extension en surface</i>	
3.7.2. Recherche d'une néoplasie associée	
3.7.3. Recherche de métastases	
3.8. Evolution et pronostic.....	34
3.8.1. Maladie de Paget extramammaire secondaire	
3.8.2. Maladie de Paget extramammaire primitive	
3.8.2.1. <i>In situ</i>	
3.8.2.2. <i>Invasive</i>	
3.8.2.3. <i>Métastatique</i>	
3.9. Traitement.....	37
3.9.1. Traitement chirurgical	
3.9.1.1. <i>Exérèse de la lésion primitive</i>	
a. Chirurgie standard	
b. Chirurgie micrographique de Mohs	
c. Evaluation pré-opératoire de l'extension tumorale et impact sur la survie et la récurrence de berges chirurgicales envahies	
d. Complications de la chirurgie	
3.9.1.2. <i>Prise en charge ganglionnaire</i>	
3.9.1.3. <i>Prise en charge du cancer sous-jacent</i>	
3.9.2. Traitements non chirurgicaux	
3.9.2.1. <i>Radiothérapie</i>	
a. Indications, modalités et résultats	
b. Tolérance	
3.9.2.2. <i>Photothérapie dynamique</i>	
a. Indications, modalités et résultats	
b. Tolérance	
3.9.2.3. <i>Imiquimod</i>	
3.9.2.4. <i>Laser</i>	
a. Indications et résultats	
b. Modalités	
3.9.2.5. <i>Chimiothérapie locale et systémique</i>	
3.9.2.6. <i>Autres traitements</i>	
3.10. Surveillance.....	47
4. Conclusion.....	47
5. Bibliographie.....	48

1. Introduction

En 1874, Sir James Paget décrit des lésions eczématiformes de l'aréole en association à un carcinome mammaire sous-jacent.

En 1889, Crocker rapporta des lésions similaires mais siégeant aux organes génitaux masculins. D'autres localisations extra-mammaires furent ensuite rapportées, notamment en 1901 le premier cas de maladie de Paget vulvaire. Bien que partageant un aspect histologique similaire, la maladie de Paget mammaire et la maladie de Paget extra-mammaire doivent être décrites séparément. La fréquence d'association à un cancer sous-jacent, les hypothèses physiopathologiques, le pronostic et la prise en charge thérapeutique sont différents.

2. Maladie de Paget mammaire

2. 1. Epidémiologie

2.1.1. Fréquence

La MPM (maladie de Paget mammaire), pathologie rare et méconnue, ne représente que 0,7 à 4,3% de l'ensemble des cancers du sein (1,2). Son incidence tend à décroître depuis plusieurs années, passant de 1,31 en 1988 à 0,64 pour 100 000 femmes par an en 2002. Quant à l'incidence de la MPM isolée, elle reste stable depuis 1988 (2). L'incidence globale de la MPM est donc à la baisse alors qu'inversement, l'incidence du cancer du sein augmente, particulièrement pour les carcinomes in situ (3).

2.1.2. Age et sexe

L'âge moyen au diagnostic est de 62,6 ans (2), à peu près identique à celui du cancer du sein (61 ans) (4). Néanmoins quelques cas ont été rapportés chez des adolescentes dont un cas atypique survenu sur un mamelon surnuméraire (5). Il s'agit d'une maladie quasi exclusivement féminine avec un sex ratio de 1: 50-200 (6,7).

2.1.3. Maladie de Paget chez l'homme

Le cancer du sein chez l'homme, néoplasie rare au pronostic sombre, représente moins de 1% de l'ensemble des cancers mammaires (8) et 0,2% des décès par cancer chez l'homme (9).

Avec moins de 100 cas rapportés dans la littérature, la MPM reste exceptionnelle. De présentation similaire à celle des femmes, l'âge moyen au diagnostic est de 60 ans avec des extrêmes allant de 43 à 81 ans (10,11). Le délai moyen entre l'apparition des symptômes et le début du traitement est de 8 mois (11). Malgré l'absence de différence histologique entre homme et femme, le pronostic semble moins bon chez l'homme avec une survie à 5 ans estimée entre 20 et 30% (11).

De rares cas sans cancers sous-jacents ont été rapportés (10) ainsi que d'exceptionnelles observations de MPM bilatérales (12).

Les facteurs de risque de MPM chez l'homme sont communs avec ceux du cancer du sein masculin : âge élevé, pathologie testiculaire (cryptorchidie, hernie inguinale congénitale, orchidectomie, orchite, traitement hormonal du cancer prostatique), infertilité, obésité et hépatopathie (12).

D'autres anomalies, d'ordre génétique, prédisposent au néoplasme mammaire notamment le syndrome de Klinefelter (caryotype 47XXY) (11) et la mutation du gène BRCA2.

En l'absence d'antécédent familial, cette altération génétique de BRCA2 est identifiée chez 4% des hommes suivi pour un cancer du sein et chez 60% à 76% d'entre eux lorsqu'il existe des antécédents familiaux (9).

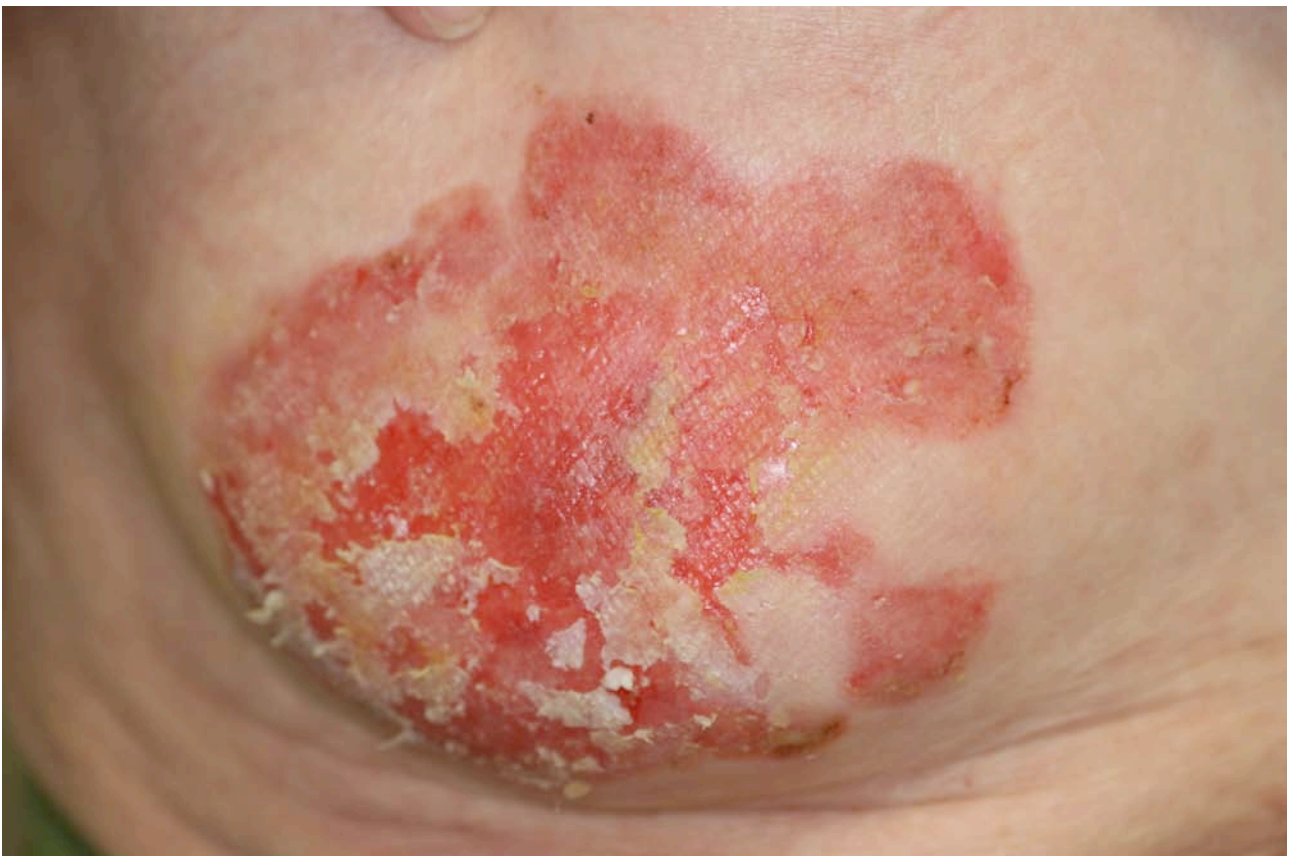2.2. Présentation clinique

La MPM se développe de façon insidieuse. Le plus souvent unilatérale, elle touche primitivement le mamelon, puis croît de façon centrifuge pour atteindre l'aréole et la peau adjacente (13). La MPM prend l'aspect d'un eczéma parfois exsudatif et croûteux. Les lésions, bien limitées par rapport à la peau adjacente, sont rondes, ovalaires ou polycycliques. De couleur rosée à rouge et de taille variable (0,3 à 15 cm), elles peuvent être infiltrées (**figure 1**). Une déformation ou une rétraction du mamelon, une ulcération, un écoulement séro-sanglant et un saignement mamelonnaire sont les signes d'une maladie de Paget évoluée. Les symptômes habituellement rapportés, sont un prurit, une sensation de brûlure, des picotements et à l'extrême une douleur.

La MPM peut être totalement asymptomatique, diagnostiquée lors de l'examen histologique systématique d'une pièce de mastectomie (14).

Si la MPM s'associe habituellement à un carcinome mammaire, celui-ci n'est palpable que dans 33% des cas au moment du diagnostic (15). Dans 54% des cas il existe des adénopathies axillaires homolatérales (16), plus rarement bilatérales ou sus claviculaires. Quelques rares cas de MPM ont été décrits sur des glandes mammaires ectopiques, sur des mamelons surnuméraires (5) ou lors d'agénésie mammaire congénitale (17).

Figure 1 : Maladie de Paget mammaire étendue



2.3. Histologie

Il existe de très nombreuses similitudes histologiques entre MPM et MPEM, l'aspect morphologique variant très peu selon la région concernée.

2.3.1. Histologie standard

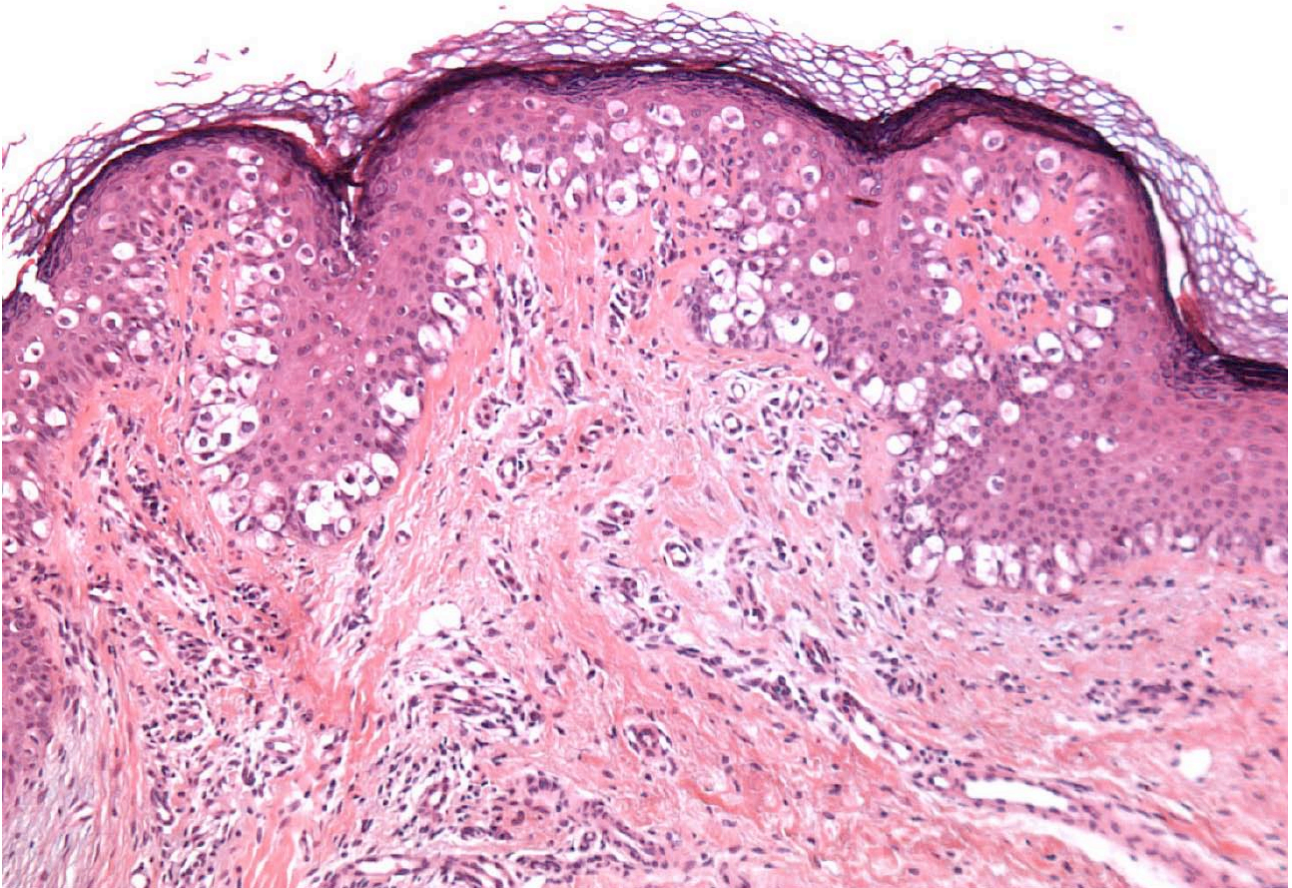
La biopsie cutanée est la méthode diagnostique de choix.

L'examen standard après coloration par l'HES (Hématéine Eosine Safran) met en évidence une infiltration des couches les plus basales de l'épiderme, pouvant ensuite s'étendre sur toute la hauteur de l'épiderme, par de grandes cellules isolées ou regroupées en petits amas cohésifs (**figure 2**). Cette disposition particulière a donné lieu à l'appellation « pagétoïde » employée dans d'autres affections (mélanome, mycosis fongoïde, adénocarcinome, maladie de Bowen). En cas de maladie invasive, les cellules de Paget franchissent la membrane basale pour envahir le derme. Les cellules tumorales peuvent s'étendre aux annexes pilo-sébacées et cette image peut prêter à confusion : en effet, il est difficile de différencier l'extension aux annexes de la maladie de Paget de l'extension à l'épiderme d'un carcinome apocrine sous-jacent. La présence de cellules de Paget strictement intra-épidermiques (ou dans l'épiderme des annexes) définit une maladie de Paget in situ.

Depuis la superficie jusque la profondeur peuvent être observés, une hyperparakératose et dans certains cas une hyperorthokératose, un infiltrat inflammatoire en bande dans le derme superficiel composé de lymphocytes, d'histiocytes, de polynucléaires neutrophiles, d'éosinophiles et de quelques mastocytes (18).

Les cellules tumorales, de grande taille et de formes arrondies, ont un cytoplasme abondant, basophile, amphophile ou clair, et finement granuleux. Elles peuvent contenir des pigments mélaniques et dans 40% des cas, une vacuole de mucisécrétion colorée par le PAS (periodic acid schiff), le bleu alcian ou le mucicarmin conférant un aspect de bague à chaton. Le noyau est volumineux, central ou latéralisé, pléomorphe et parfois pourvu d'un nucléole proéminent. L'activité mitotique est variable (18,19).

Figure 2 : Aspect histologique de la maladie de Paget (HESx100)



2.3.2. Immunohistochimie

L'immunohistochimie peut être utile pour confirmer le diagnostic.

Certains antigènes sont exprimés de façon commune par les cellules de Paget et les cellules glandulaires apocrines et eccrines, étayant l'hypothèse d'une origine similaire.

Les cellules de Paget expriment les kératines de bas poids moléculaire, notamment la CK7, la PKK1, la GR 53, la 35 BetaH11 et la CK 8/18 dans la quasi-totalité des cas, mais pas la CK20. Elles sont également marquées par les anticorps anti-ACE, anti-Cam 5.2, BerEP4 (20,21) et expriment aussi certaines mucines (22).

Le mode de migration pagétoïde peut se rencontrer dans d'autres tumeurs et poser des problèmes de diagnostic différentiel, notamment avec le mélanome à extension superficielle (d'autant plus que les

cellules de Paget peuvent contenir de la mélanine) et la maladie de Bowen pagétoïde (23). Lorsque l'examen standard ne permet pas de les différencier, une étude immunohistochimique est utile (**tableau 1**).

Tableau 1 :

Immunohistochimie et diagnostics différentiels de la maladie de Paget

	Maladie de Paget	Mélanome	Maladie de Bowen
CK7	+ (variable si CCR)	-	-
EMA (MUC1)	+	-	positivité variable
Cam 5.2	+	-	-
Ber EP4	+	-	-
PS100	-/+	+	-
HMB45	-	+	-
P63	-	-	+

CCR : cancer colo-rectal associé à une maladie de Paget extra-mammaire

2.4. Diagnostics différentiels

- **Pathologies bénignes**

Une dermite irritative, un eczéma (observés essentiellement au cours de l'allaitement), une gale et un psoriasis peuvent mimer une MPM. Toutefois quelques stigmates plaident en faveur de ces pathologies notamment leur bilatéralité, la présence d'autres localisations, leur évolution par poussées et leur caractère prurigineux (18,24–26). Une radiodermite peut également simuler une MPM, mais les antécédents d'irradiation permettent d'évoquer aisément ce diagnostic.

L'adénomatose érosive du mamelon, tumeur bénigne peu fréquente développée aux dépens d'un sinus lactifère, se manifeste volontiers par une érosion du mamelon associée à un écoulement mamelonnaire séreux (18,25). L'acanthome à cellules claires de siège mamelonnaire, peut être un piège diagnostique en prenant l'aspect de lésions eczématiformes résistantes aux dermocorticoïdes.

Dans l'hyperkératose aréolo-mamelonnaire hamartomateuse ou acquise (maladie de Darier, acanthosis nigricans, ou mycosis fongoïde), le mamelon et/ou l'aréole se couvre d'excroissances filiformes ou cubiques, d'un brun-noirâtre, évoluant sans prurit ni signes inflammatoires (25).

De manière anecdotique, un cas de schistosomiase cutanée a été confondu avec une MPM, chez une femme présentant des lésions eczématiformes mammaires, au retour d'un voyage en Amérique du Sud (27).

- **Pathologies malignes**

Certaines tumeurs, comme le carcinome basocellulaire pagétoïde (28), le mélanome (pour les maladies de Paget pigmentées) (29), la maladie de Bowen, le carcinome épidermoïde peuvent être difficiles à distinguer cliniquement et partagent avec la MPM le caractère unilatéral et la chronicité de l'évolution. L'extension cutanée d'un adénocarcinome mammaire à la plaque aréolo-mamelonnaire (PAM), signe d'évolution avancée, peut être pris à tort pour une MPM (25,26).

L'histologie, associée à une étude immunohistochimique, permet d'écarter facilement ces diagnostics. Une biopsie cutanée doit être rapidement pratiquée devant toute dermatose chronique unilatérale du mamelon.

2.5. Physiopathologie

L'histogénèse de la MPM reste controversée et 2 théories sont actuellement discutées.

La théorie épidermotropique suggère une migration des cellules de Paget provenant d'un carcinome canalaire sous-jacent, via les galactophores, en direction de l'épiderme (20). Cette hypothèse est étayée par l'association très fréquente de la maladie de Paget à un carcinome canalaire (plus de 90% des cas). En outre, les cellules de Paget présentent le même profil immunohistochimique que les cellules du carcinome mammaire sous-jacent (20) : surexpression de HER2-neu dans la majorité des cas, expression de GCDFP15 (Gross Cystic Disease Fluid Protein 15) dans la moitié des cas, même profil particulier d'expression des mucines, avec notamment positivité de MUC 1 (EMA) et négativité de MUC 5AC (22), ce qui conforte l'hypothèse d'une origine commune. En faveur également de cette théorie, a été mis en évidence un facteur de motilité (Heregulin alpha) synthétisé par les kératinocytes du mamelon capable d'induire chez les cellules de Paget, via les récepteurs HER2/NEU, HER3 et/ou HER4, la formation de pseudopodes et un chimiotactisme permettant leur migration à travers l'épiderme du mamelon (30).

Néanmoins, il existe de rares cas de maladies de Paget localisées au mamelon et sans cancer mammaire sous-jacent. Une seconde théorie a été avancée, se rapprochant des hypothèses formulées pour la MPEM. La maladie de Paget serait **un adénocarcinome épidermique primitif** résultant de la transformation maligne de cellules souches pluripotentes de l'épiderme (18). Pour d'autres auteurs, les cellules de Paget dériveraient des cellules de Toker, cellules à cytoplasme clair, présentes dans l'épiderme aréolo-mamelonnaire. Ces cellules correspondraient à une composante ectopique ou à des reliquats embryologiques de l'épithélium des canaux galactophores (22). Des similitudes morphologiques, immunohistochimiques entre cellules de Paget et cellules de Toker ont été mises en évidence ainsi que des analogies en microscopie électronique (31).

2.6. Maladie de Paget mammaire et cancer du sein

La MPM s'associe, dans la majorité des cas, à une néoplasie sous-jacente exclusivement d'origine mammaire, avec des types histologiques variables (**tableau 2 et 3**).

Plus rarement la MPM est isolée, évoluant pour son propre compte, sans cancer associé.

Tableau 2 :

Fréquence des cancers du sein in situ et invasif associés à la MPM

MPM	Associée à un cancer invasif	Associée à un cancer in situ	Absence de cancer
Caliskan, 2008 (32)	60%	34%	6%
Chen, 2006 (2)	50,4%	36,3%	13,3%
Kothari, 2002 (15)	57,2%	41,4%	1,4%
Morrogh, 2007 ^a (33)	20,5%	73,5%	6%
Siponen, 2010 (34)	53,5%	43,1%	3,4%

a : MPM sans masse palpable

Tableau 3 :

Fréquence des différents types histologiques des cancers du sein associés à la maladie de Paget (d'après Caliskan M, 2008) (32).

Type histologique	Fréquence
• Maladie de Paget isolée	6%
• Maladie de Paget avec cancer in situ	34%
- comedocarcinome	7.9%
- micropapillaire	1.8%
- cribriforme	6.1%
- apocrine	1.8%
- autres	5.3%
• Maladie de Paget avec cancer invasif	60%
- canalaire	56.1%
- lobulaire	0.9%
- mucineux	0.9%
- Paget invasif	1.8%

• MPM et cancer du sein in situ

Ils surviennent majoritairement chez des femmes âgées (généralement de plus de 65 ans) (32) et se situent habituellement dans le quadrant mammaire central (34). Leur diagnostic est principalement radiologique. En effet très peu s'associe à une masse palpable (33).

- **MPM et cancer du sein invasif**

La MPM associée à un cancer invasif semble atteindre des femmes plus jeunes, généralement entre 35 et 49 ans (32).

De pronostic péjoratif, ils sont volontiers traités par un geste radical du fait de leur multicentricité et/ou de leur localisation en périphérie de la glande mammaire (34).

- **MPM isolée**

Minoritaires, elles représentent 1,4 à 13,3% des MPM (2,15,17).

2.7. Examens complémentaires

Ils ont deux objectifs : confirmer le diagnostic de maladie de Paget et rechercher une néoplasie mammaire sous-jacente.

2.7.1. Diagnostic de la maladie de Paget mammaire

2.7.1.1. Anatomopathologie

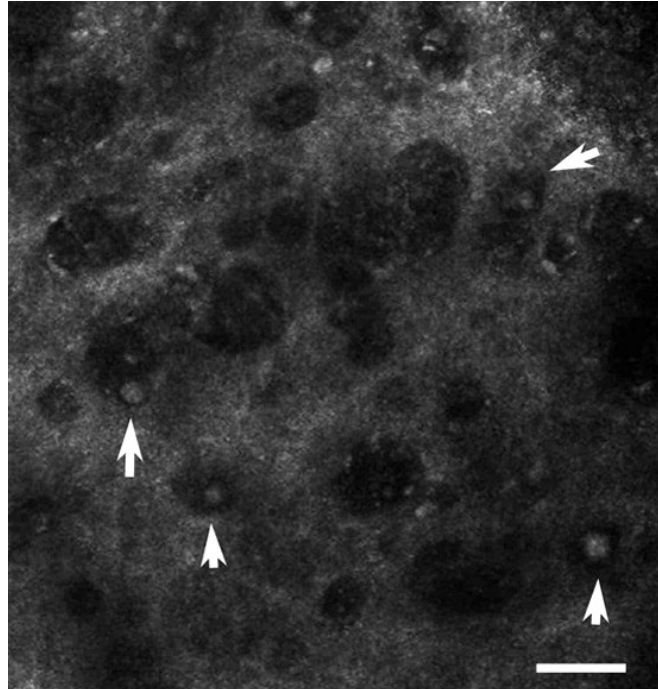
Le diagnostic de maladie de Paget est anatomopathologique, établi sur biopsies cutanées ou plus rarement sur pièce de mastectomie, grâce à l'histologie standard et à l'immunohistochimie.

2.7.1.2. Microscopie confocale in vivo

La microscopie confocale in vivo, dont l'usage est peu répandu, facilite le diagnostic de MPM. Elle permet d'examiner les différentes couches cutanées superficielles jusqu'au derme papillaire. Les cellules de Paget apparaissent de grande taille avec un cytoplasme noir, un noyau légèrement brillant (**figure 3**). Elles sont isolées ou groupées en nid dans la couche granuleuse ou cornée. Dans les formes pigmentées, une augmentation de la densité des cellules dendritiques est notée alors qu'elle est plus faible dans les formes érythémateuses (35–37). Une dilatation des structures vasculaires et un infiltrat inflammatoire sont également observés (35,37).

Cet outil diagnostique permet de cibler au mieux la zone à biopsier et d'apprécier l'extension en surface des lésions (35–37).

Figure 3 : Cellules de Paget en microscopie confocale in vivo (photographie de Pan ZY, 2012 (36))
(Flèches pointées sur les noyaux)



2.7.2. Recherche d'une néoplasie mammaire associée

Une fois le diagnostic de MPM établi, il faudra rechercher un cancer du sein sous-jacent en s'aidant de la clinique et de l'imagerie. Les résultats radiologiques devront être interprétés avec prudence, l'absence d'anomalie n'éliminant pas toujours un cancer sous-jacent (32).

Un examen minutieux de l'ensemble du sein et de celui controlatéral est recommandé, les cancers mammaires associés à la MPM étant volontiers multifocal et/ou multicentrique (26,38).

2.7.2.1. Mammographie

La sensibilité de la mammographie varie selon la présence ou non d'une masse à l'examen clinique. Atteignant un taux de 97% en cas d'anomalies à la palpation, elle chute à 50% lorsque l'examen clinique est normal (39) et semble plus sensible pour les cancers invasifs (5% de faux négatifs) qu'in situ (68% de faux négatifs) (40).

Examen simple, accessible et peu coûteux, elle permet d'objectiver diverses anomalies, dont les principales sont : des microcalcifications (44%) et des calcifications (19%), une masse (19%), un épaissement cutané sous mamelonnaire (19%) et une augmentation focale de la densité mammaire (20%) (15) (**tableau 4**).

Elle permet d'évaluer le sein controlatéral, d'apprécier le caractère multifocal ou multicentrique de la maladie (26,33,38) et sert d'examen de référence en cas de traitement conservateur (26,38).

En raison d'un taux élevé de faux négatifs, il est parfois nécessaire de compléter le bilan radiologique par d'autres examens, particulièrement chez les femmes jeunes ayant une densité mammaire élevée.

Tableau 4 :

Types et fréquence des anomalies relevées par la mammographie

Auteurs	Ikeda, 1993	Sawyer, 1994	Ceccherini,1996	Kothari, 2002	Günhan-Bilgen, 2006
Types des anomalies	(39)	(41)	(42)	(15)	(14)
Microcalcifications	-	-	48%	44%	
Microcalcifications isolées	26%	29%		-	35%
Microcalcifications avec masse	19%	29%		-	33%
Masse	21%	12%		19%	17%
Distorsion architecturale	2%	-		-	-
Calcifications	-	-		19%	-
Hyperdensité localisée	-	-		20%	-
Anomalies de la PAM	9%	-	13%	19%	-
Anomalies des tissus mous	-	-	7%	-	-
Mammographie normale	31%	29%	44%	22%	15%

2.7.2.2. Echographie

L'échographie, examen simple et accessible, peut être réalisée en complément d'une mammographie normale ou anormale.

En effet des anomalies non visualisées par la mammographie sont parfois objectivées par l'échographie (26,43).

En cas de mammographie anormale, l'échographie trouve également sa place en relevant des anomalies complémentaires notamment des hétérogénéités parenchymateuses, des zones d'hypoéchogénéité, une masse, un épaissement cutané ou une dilatation des canaux galactophores (14).

Le couple mammographie/échographie n'est pas infaillible avec 13% de faux négatifs (14) et il est parfois nécessaire de recourir à l'IRM mammaire.

2.7.2.3. Imagerie par résonance magnétique mammaire

Son indication doit être discutée lorsque le couple mammographie/échographie est normal, à la recherche d'un cancer occulte (33,44–46). En effet elle dispose d'une bonne sensibilité pour la détection des carcinomes in situ, mal visualisés par les autres examens d'imagerie (47,48).

Une IRM peut être proposée, en complément d'une mammographie pathologique, pour préciser le caractère multifocal ou multicentrique de la maladie (49,50) et pour apprécier l'extension tumorale (40). Elle permet de distinguer les tumeurs limitées au tissu rétro-aréolaire de celles envahissant la plaque aréolo-mamelonnaire (PAM) (51–53).

La réalisation d'une IRM est un atout décisionnel dans la prise en charge chirurgicale des MPM.

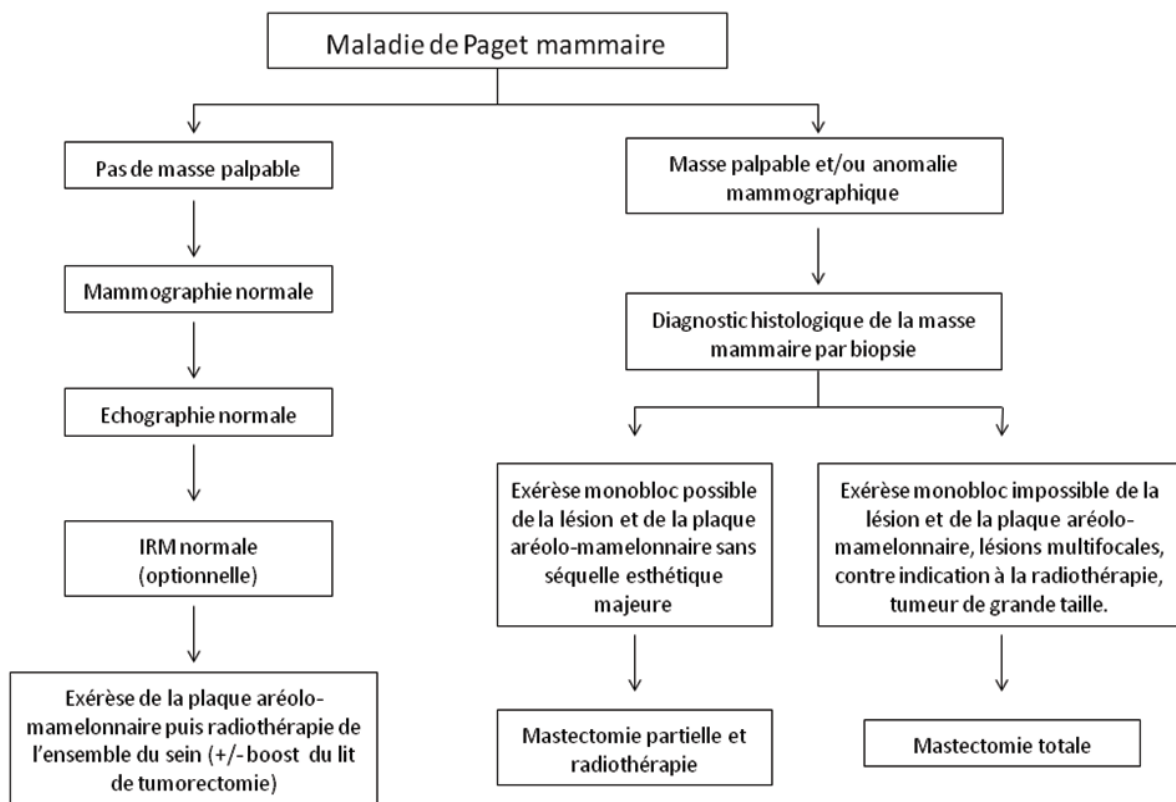
Elle doit être discutée, en pré-opératoire, chez les femmes candidates à un traitement conservateur (54). Néanmoins son intérêt doit être pondéré par un grand nombre de faux positifs menant par excès à une prise en charge radicale.

2.8. Traitement de la maladie de Paget mammaire

En raison de l'association fréquente à un cancer du sein, la mastectomie totale a longtemps été le traitement de référence de la MPM. Cette approche est remise en cause depuis que certaines études n'ont pas montré de différence, en terme de survie globale, entre mastectomie partielle et totale pour les cancers du sein « classiques » (55). Par analogie, cette démarche thérapeutique semble s'imposer peu à peu dans la prise en charge de la MPM (7).

En pratique, 2 grandes situations doivent être distinguées selon l'existence ou non d'une masse palpable et/ou d'une anomalie radiologique (**figure 4**).

Figure 4 : Algorithme de la prise en charge thérapeutique de la MPM



2.8.1. Maladie de Paget sans masse palpable et imagerie normale

Une chirurgie conservatrice semble être une alternative à la mastectomie totale dans le traitement de la MPM isolée, sans masse palpable, ni anomalies radiographiques (56).

La stratégie thérapeutique proposée consiste en une excision partielle ou complète de la plaque aréolo-mamelonnaire suivie de l'irradiation de l'ensemble du sein (50 Gy en fractions de 2 Gy) et réalisation d'un surdosage sur le lit tumoral ou le mamelon restant (boost de 14 Gy). Les résultats semblent satisfaisants avec des taux de contrôle local respectivement de 91%, 83% et 76% à 5, 10, et 15 ans. La survie spécifique est de 97% à 15 ans et la survie globale de 90% (7).

2.8.2. Maladie de Paget avec masse palpable et/ou anomalie à l'imagerie

Plusieurs options sont possibles.

Une chirurgie conservatrice (exérèse en monobloc de la PAM et du néoplasme sous-jacent) suivie d'une radiothérapie adjuvante doit être proposée si la néoplasie sous-jacente peut être extirpée avec la PAM sans séquelle esthétique majeure (volume mammaire suffisant) (7,34,54,57). En effet, il n'y a pas de différence significative en terme de survie spécifique entre le traitement conservateur et le traitement radical. Les survies globale, spécifique et sans récurrence sont respectivement de 90, 97 et 87% à 15 ans (7).

La mastectomie totale s'impose en cas de MPM associée à un cancer multifocal/multicentrique non accessible à une exérèse monobloc, mais aussi en cas de tumeur de grande taille ou de contre-indication à la radiothérapie (54).

Une reconstruction mammaire et mamelonnaire peut être réalisée chez les patientes demandeuses. Près des 2/3 des patientes en bénéficient après un geste radical (54,56).

2.8.3. Ganglion sentinelle et Paget

Certains proposent une analyse systématique du ganglion sentinelle en cas de MPM et ce, indépendamment de la présence ou non d'un cancer sous-jacent. En effet une étude récente montre une positivité fréquente de celui-ci (11% des cas) chez des patientes suivies pour une MPM isolée (absence de masse palpable ou d'anomalies radiologiques) (58). Ces propos doivent néanmoins, être pondérés par le faible nombre de patients inclus dans cette étude et par l'absence de précision sur le type d'examen radiologique mammaire réalisé au préalable (IRM ?).

D'autres auteurs sont plus modérés et recommandent une analyse du ganglion sentinelle seulement lorsqu'une mastectomie totale est envisagée chez les patientes ayant un carcinome in situ (59) ou en présence d'un cancer mammaire infiltrant. Son étude ne semble pas nécessaire chez les patients présentant une tumeur centrale sans invasion, en particulier si l'IRM est normale sur le reste du sein (34,54,58).

2.8.4. Autres traitements

Différentes chimiothérapies (anthracyclines, taxanes), thérapies ciblées anti-HER2 (trastuzumab, lapatinib) et hormonothérapies sont utilisées en situation adjuvante pour les carcinomes mammaires de mauvais pronostic ou en cas de maladie métastatique.

Quelques observations de MPM isolée, traitées avec succès par imiquimod ou photothérapie dynamique, ont été rapportées. Ces traitements, probablement à réserver aux sujets âgés et inopérables, restent à étudier (60,61).

2.9. Pronostic

Le pronostic est influencé par la présence d'un cancer mammaire sous-jacent et son caractère invasif ou non (40). La survie à 15 ans est de 88 % pour les patients sans néoplasie sous jacente, 61% pour les patients avec un carcinome canalaire infiltrant et de 94 % avec un cancer in situ (2).

Les cancers mammaires associés à la maladie de Paget ont un pronostic plus sombre que les cancers du sein « classiques ». Ils sont généralement de haut grade, de grande taille (> 2 cm) et en voie de dissémination ganglionnaire (2,7,19).

Ils expriment également des marqueurs immunohistochimiques d'agressivité : absence de récepteurs hormonaux (oestrogène et progestérone), index de prolifération élevé (Ki 67) et surexpression fréquente de l'oncoprotéine HER2 (**tableau 5**) (2,15,32,62).

Tableau 5 :

Caractéristiques histologiques et immunohistochimiques des cancers mammaires invasifs associés à la MPM

	Caliskan M, 2008(32)	Kothari AS, 2002 (15)	Chen, 2006 (2)
Récepteurs aux oestrogènes négatifs	56%	-	33%
Récepteurs à la progestérone négatifs	65%	-	38%
Grade	Grade III=62% Grade II=38%	Grade III=65% Grade II=32% Grade I=3%	Haut grade = 44%
Surexpression de l'oncoprotéine HER2	83,3%	82,5%	-
Métastases ganglionnaires	51,5%	33%	37%
KI67≥20%	76,5%	-	-

2.10. Surveillance

La surveillance de la maladie de Paget est corrélée à celle du carcinome mammaire auquel elle s'associe (selon les recommandations de l'Institut national du cancer). Le calendrier de surveillance peut être discuté et adapté pour chaque patiente, selon les facteurs de gravité et le risque de récurrence.

En cas de cancer invasif : un examen clinique semestriel les 5 premières années puis un examen clinique et une mammographie bilatérale annuellement sont recommandées. La première mammographie de surveillance sera réalisée 1 an après la mammographie initiale et au moins 6 mois après la fin de la radiothérapie. Une échographie mammaire bilatérale ou controlatérale peut être proposée selon la chirurgie réalisée.

En cas de cancer in situ : un examen clinique annuel (semestriel chez les femmes jeunes) et une mammographie de contrôle à réaliser 6 mois après la fin de la radiothérapie puis annuellement associée à une échographie sont préconisées.

En l'absence de néoplasie sous-jacente, la surveillance est similaire à celle d'un carcinome in situ.

3. Maladie de Paget extra-mammaire

Le premier cas de localisation extramammaire de MP a été décrit par Henry Radcliffe Crocker, en 1889. C'est Ferdinand-Jean Darier et un an plus tard Louis Wickham qui décrivent précisément l'aspect histologique de la MPEM.

Il en existe deux types, la **forme primitive** correspondant à un adénocarcinome primitivement cutané, et la **forme secondaire** liée à l'envahissement de l'épiderme par une tumeur sous-jacente.

La MPEM présente indéniablement des analogies avec son homologue mammaire dans sa présentation anatomoclinique, mais aussi de nombreuses dissemblances notamment sur le plan thérapeutique.

3.1. Epidémiologie

Il s'agit d'une maladie plus rare que son homologue mammaire ne représentant environ que 6,5 % de l'ensemble des maladies de Paget (25). L'incidence globale est de 0,11 pour 100 000 personnes par an (63).

3.1.1. Age et sexe

Elle touche préférentiellement les sujets âgés (25,64) avec un âge médian au diagnostic de 74 ans pour les formes invasives et de 72 ans pour les formes non invasives (63). 90% des patients ont plus de 50 ans au diagnostic (65). Néanmoins, quelques cas ont été rapportés chez des adultes jeunes (66).

A l'inverse de la population asiatique où la maladie prédomine chez les sujets de sexe masculin (sex ratio homme : femme variant de 3,9/1 à 10,7/1) (67), elle est plus fréquente chez les femmes avec un sex ratio homme : femme variant de 1/4 à 1/7 dans la population caucasienne (66,68).

Quelques cas familiaux ont été rapportés sans terrain génétique particulier (69).

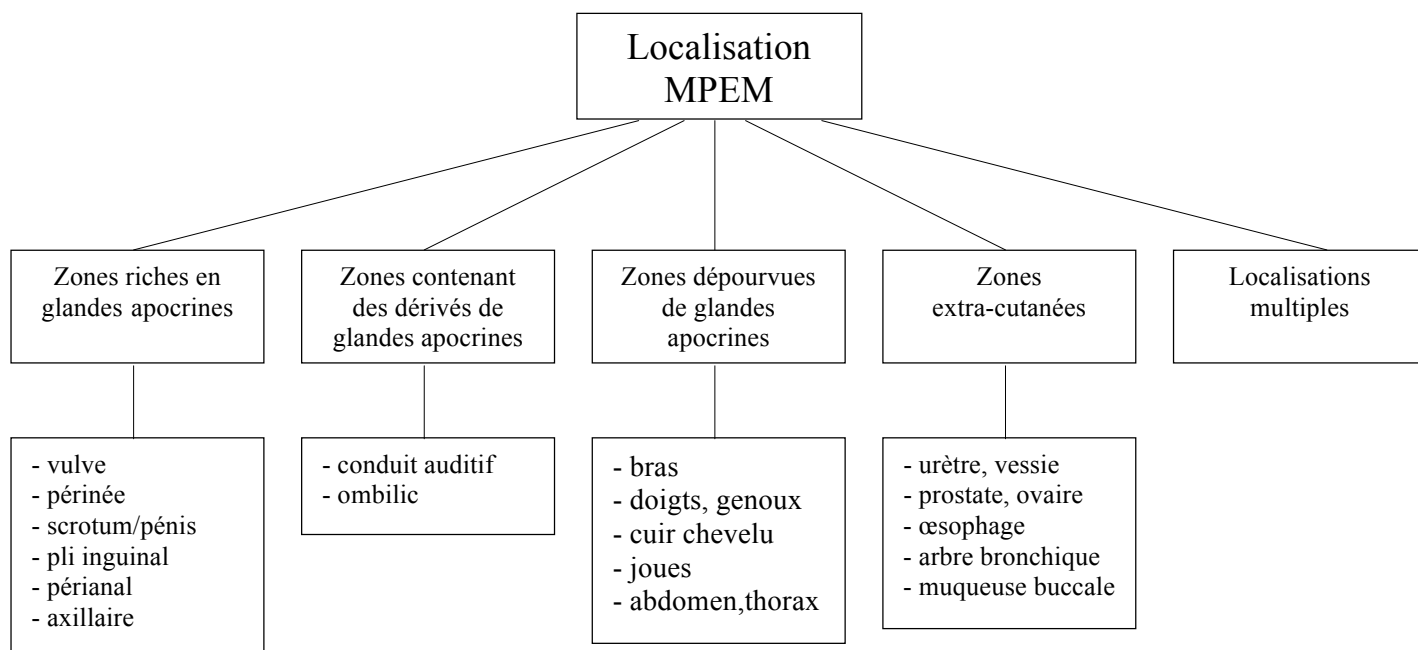
3.1.2. Localisation

La MPEM survient préférentiellement dans les zones riches en glandes apocrines (**figure 5**) (25).

Dans la population asiatique, où la MPEM prédomine chez les sujets de sexe masculin, la localisation la plus fréquente est l'appareil génital masculin.

A l'inverse, dans la population Caucasienne et essentiellement féminine, l'atteinte vulvaire prévaut sur les autres localisations.

Figure 5 : Principales localisations de la MPEM



Localisation vulvaire

Décrite pour la première fois en 1901 par Dubreuilh, elle représente 65% des MPEM mais seulement 1% des néoplasies vulvaires (70).

Localisation péri-anales

Elle représente 20% des MPEM, 1% des maladies anales et 6,5% de l'ensemble des maladies de Paget (64).

Localisation aux organes génitaux masculins

14% des MPEM sont situées à l'appareil génital masculin avec une atteinte majoritaire du scrotum suivie du pénis (67).

Localisation axillaire

La localisation axillaire est plus rare, généralement unilatérale. Il faut exclure un néoplasme mammaire avant de conclure à une MPEM primitive axillaire (18).

Autres localisations

D'autres zones contiennent des dérivés de glandes apocrines : paupières (glandes de Moll), conduit auditif externe (glandes cérumineuses), ombilic. De rares cas de maladie de Paget y ont été rapportés, souvent associés à un adénocarcinome annexiel sous-jacent (71,72).

Exceptionnellement la MPEM peut survenir dans des zones dépourvues de glandes apocrines : cuir chevelu, joues, doigts, genou, dos, bras, thorax, abdomen (25,71,73). Deux cas ont été rapportés sur des cicatrices de brûlures (74). Quelques localisations extra-cutanées, notamment exclusivement muqueuses ont aussi été décrites, souvent associées à un cancer sous-jacent : urètre, vessie, larynx, œsophage, arbre bronchique, muqueuse buccale, prostate, ovaire (tératome) (18,25,75,76).

Localisations multiples

Une trentaine de cas de localisations multiples, associant lésions ano-génitales et axillaires, ont été décrites principalement au Japon mais aussi dans la population caucasienne, ainsi que de rares associations de MP mammaire et extramammaire (essentiellement vulvaire) (77). Certains auteurs parlent de « MPEM triple » en présence d'une atteinte axillaire bilatérale et génitale (78,79).

3.2. Clinique

La MPEM se présente généralement sous la forme d'une nappe érythémateuse évoluant de façon chronique, assez bien limitée, plus ou moins infiltrée, avec par endroit, des zones blanchâtres ou grisâtres, souvent exulcérée dans les localisations vulvaires (25,80) (**figure 6 et 7**). Les lésions peuvent être pigmentées ou, à l'inverse, hypopigmentées (81). Des excoriations, un aspect eczématiforme, lichénifié ou végétant sont décrits (25,66). Le prurit est la plainte la plus fréquente (70% des cas) suivi de la sensation de brûlure. Dans 10% des cas, la maladie est asymptomatique (80).

Il peut s'agir d'une lésion unique ou d'une atteinte multifocale avec plusieurs plaques séparées par des intervalles de peau apparemment saine mais généralement atteinte histologiquement.

De début insidieux, d'extension lente et de diagnostic tardif, les lésions peuvent atteindre des surfaces de plusieurs cm² avec une moyenne variant entre 12.2 à 64.4 cm² (65,66,68).

Parallèlement à l'extension horizontale, il peut exister une invasion vers la profondeur, altérant le pronostic, même si dans la majorité des cas, le diagnostic est établi au stade intra-épidermique.

Aux stades plus évolués, sont décrits des douleurs, des saignements, des ulcérations, des croûtes voire des nodules, témoignant souvent du caractère invasif de la maladie de Paget ou de l'association à un carcinome sous-jacent (25).

Fréquemment localisé aux organes génitaux (région peu examinée en pratique courante chez le patient âgé) et responsable d'une gêne fonctionnelle moindre n'amenant pas forcément le sujet à consulter, un retard au diagnostic est habituel avec un délai médian de 2 ans (65,66,82).

Une forme clinique particulière, dite « d'érythème en slip », a été rapportée (83). Il s'agit d'un érythème œdémateux inguinal, le plus souvent bilatéral, s'étendant de manière centrifuge vers les cuisses et l'abdomen, associé à un lymphoedème et à un envahissement ganglionnaire inguinal voire iliaque et para-aortique. Cette présentation clinique est de très mauvais pronostic (survie moyenne de 13 mois). La radiothérapie, plus ou moins associée à la chimiothérapie, serait à privilégier par rapport à la chirurgie dans cette forme clinique.

Dans de rares cas, des adénopathies multiples peuvent révéler une MPEM. Il s'agit le plus souvent de métastases ganglionnaires para-aortiques et inguinales dévoilant une maladie de Paget périnéale ou de l'aîne (84). La présence de ces adénopathies est de mauvais pronostic et laisse présager une évolution métastatique viscérale.

Figure 6 : Maladie de Paget extramammaire scrotale

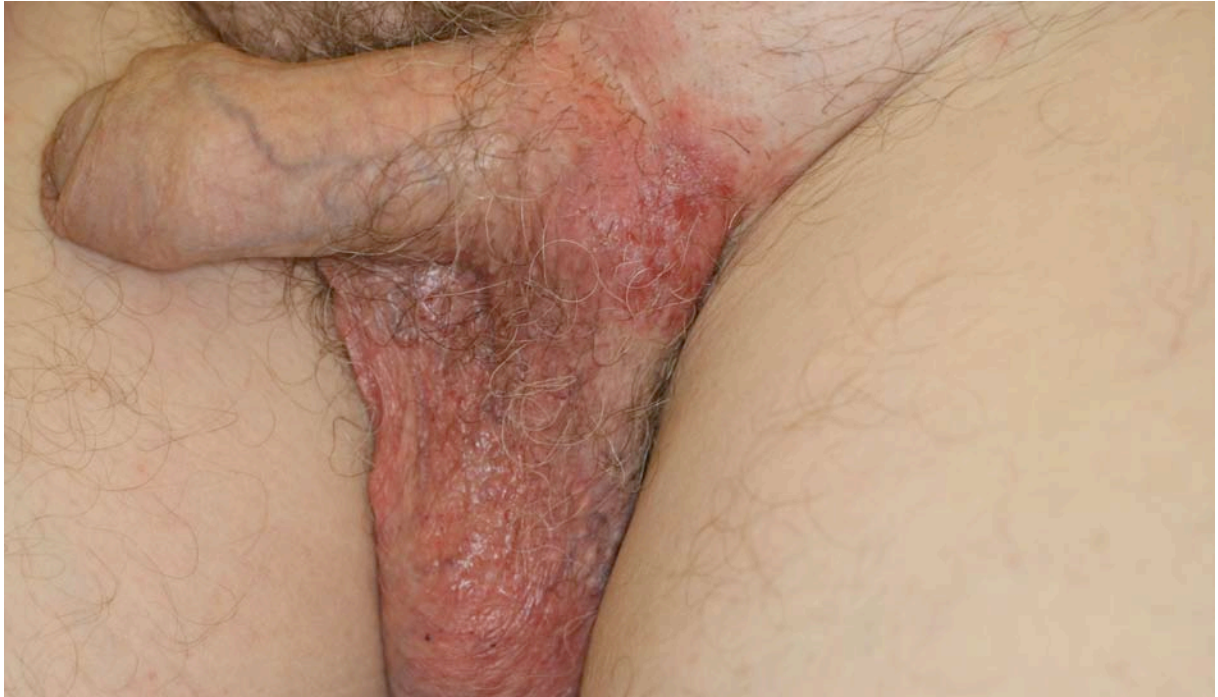
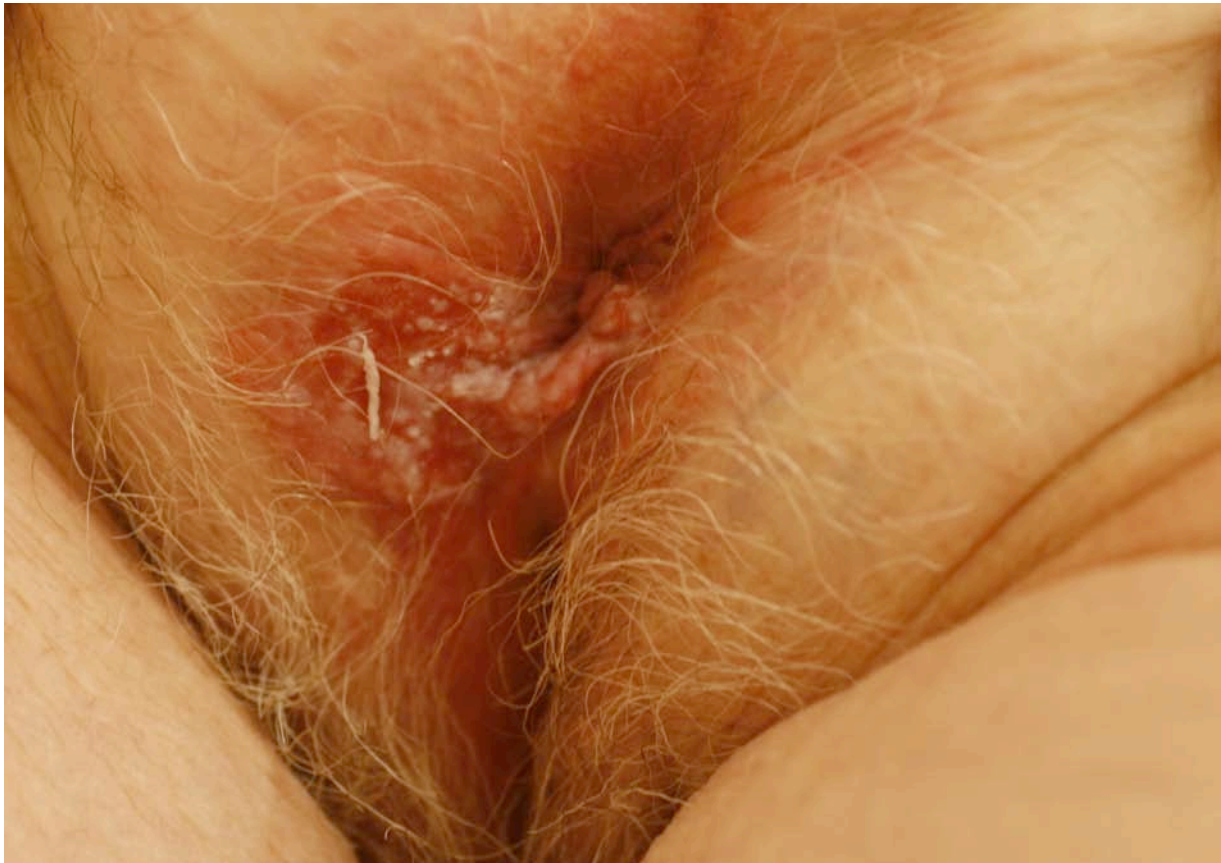
Figure 7 : Maladie de Paget extramammaire vulvaire



3.3. Histologie

La biopsie cutanée est l'examen de choix pour le diagnostic. Afin de ne pas méconnaître une invasion dermique ou un carcinome annexiel sous-jacent et d'établir une cartographie des lésions, les prélèvements doivent être multiples et étagés.

3.3.1. Histologie standard

La MPEM présente une morphologie comparable à la MPM même s'il existe quelques différences. Les vacuoles cytoplasmiques de mucisécrétion seraient plus fréquentes pour les formes extramammaires (18). Les formes acantholytiques favoriseraient la récurrence (70). Les diagnostics différentiels histologiques sont les mêmes que ceux rencontrés dans la MPM et il est souvent nécessaire de recourir à une étude immunohistochimique (18,25,85–87).

3.3.2. Immunohistochimie

L'immuno-histochimie peut s'avérer utile dans la MPEM, pathologie complexe et hétérogène au sein duquel l'association à un cancer sous-jacent est inconstante. En effet, elle pourrait renseigner sur le caractère primitif ou secondaire de la MPEM (cf paragraphe 3.5.3 profils immunohistochimique de la MPEM primitive et secondaire).

Utilisée en routine, elle permet de confirmer le diagnostic (**tableau 6**) et peut servir de marqueur pronostique. L'EGFR (epidermal growth factor receptor) HER-2/neu est exprimé par 30% des cellules de la MPEM, ce taux s'élève à 44% en cas de lésions récidivantes (88). Certains auteurs en font ainsi un marqueur d'agressivité de par une surexpression plus fréquente dans les récurrences et par analogie au cancer du sein, ou l'expression de celui-ci est un facteur péjoratif.

De même, une surexpression de p53 prédirait une invasion dermique (89) tandis que l'expression de MUC5AC serait de bon pronostic en signant le respect de la membrane basale (90).

Tableau 6:

Immunohistochimie et diagnostics différentiels de la MPEM vulvaire (d'après Shepherd, 2005 (80))

Immuno-histochimie	MPEM vulvaire	Mélanome	Adénocarcinome anogénital in situ
S 100	-	+	-
PAS	+	-	-
ACE	+	-	-
Cytokératine	+	-	-

3.4. Diagnostic différentiel

De nombreuses dermatoses peuvent avoir une présentation clinique similaire à la MPEM. Il ne faut pas hésiter à pratiquer une biopsie cutanée devant tout intertrigo chronique, résistant à un traitement topique bien mené (dermocorticoïdes ou antifongiques).

- **Pathologies bénignes**

Le psoriasis dans sa forme inversée, la maladie de Hailey-Hailey, les infections fongiques, l'eczéma de contact, l'histiocytose X, l'érythème nécrolytique migrateur et les condylomes acuminés peuvent mimer une MPEM. En cas de forme hypopigmentée, elle peut être prise à tort pour un vitiligo ou un lichen scléreux (18,25,91,92). Certaines dermatoses peuvent coexister, probablement de façon fortuite mais trompeuse. C'est le cas du lichen, des condylomes et des infections fongiques (91).

La prudence s'impose ainsi devant un prélèvement fongique positif, n'éliminant pas formellement une MPEM sous-jacente.

- **Pathologies malignes**

La maladie de Bowen, le carcinome basocellulaire pagétoïde, le mycosis fongoïde et le mélanome (devant certaines formes pigmentées), sont les principaux diagnostics différentiels de la MPEM (25,66).

3.5. Physiopathologie

La MPEM est un adénocarcinome intra-épidermique. Les études immunohistochimiques sont en faveur d'une origine épithéliale glandulaire probablement apocrine (25,80). Mais la pathogénie précise reste encore non parfaitement élucidée. Il s'agit probablement d'un ensemble hétérogène au sein duquel peuvent être individualisées plusieurs entités, avec des mécanismes pathogéniques différents. On distingue notamment, en fonction de l'association ou non à un cancer sous-jacent, la MPEM primitive et la MPEM secondaire.

3.5.1. Maladie de Paget extra-mammaire primitive

La MPEM est un adénocarcinome, le plus souvent primitivement cutané (MPEM primitive), non associé à un cancer viscéral. Initialement limitée à l'épiderme (in situ), la MPEM peut ensuite progressivement envahir le derme sous-jacent (MPEM invasive) et même entraîner des métastases ganglionnaires ou viscérales aux stades avancés (18,25). L'origine précise de la cellule de Paget reste discutée. Pour la plupart des auteurs, les cellules de Paget dériveraient de cellules souches indifférenciées et pluripotentes de l'épiderme ou des annexes (80,93). D'autres auteurs ont émis l'hypothèse que la cellule de Toker puisse être le précurseur de la cellule de Paget. En effet, ces cellules claires présentent des similitudes histologiques avec la cellule de Paget. Initialement décrites au niveau du mamelon, les cellules de Toker ont aussi été identifiées dans les lésions de papulose à cellules claires, décrites chez des enfants asiatiques le long des lignes lactifères. Cette hypothèse reste néanmoins à ce jour très discutée (81,93,94).

3.5.2. Maladie de Paget extra-mammaire secondaire

Plus rarement, il s'agirait d'une MPEM secondaire, liée à invasion de l'épiderme par une tumeur sous-jacente, comme dans la majorité des MPM (18,25). La tumeur siègerait alors notamment soit dans les annexes dermiques sous-jacentes, soit dans un organe de voisinage dont l'épithélium est contigu avec l'épiderme atteint par la maladie de Paget.

En faveur de cette hypothèse, des phénotypes immunohistochimiques communs ont pu être mis en évidence entre les cellules de Paget et les cellules des différents types d'adénocarcinomes sous-jacents associés (25) : par exemple, expression du PSA par une MPEM associée à un adénocarcinome prostatique (95).

Pour certains, les associations entre une MPEM et un cancer d'un organe à distance, sans connexion épithéliale directe avec l'épiderme atteint par la maladie de Paget, ne seraient que des coïncidences (18). Par ailleurs, les cellules de Paget de l'épiderme pouvant infiltrer et coloniser les canaux des glandes sudorales et l'épithélium des follicules pileux, il peut être difficile de distinguer une réelle maladie de Paget primitive invasive d'un adénocarcinome primitivement annexiel associé à une maladie de Paget (18).

3.3.2. Profils immunohistochimiques de la maladie de Paget extra-mammaire primitive et secondaire

De nombreuses équipes ont tenté de mettre en évidence des profils immunohistochimiques permettant de différencier maladie de Paget primitive et secondaire. Certains ont ainsi essayé de décrire un type I, dit endodermique, qui serait associé à des carcinomes sous-jacents et un type II, dit cutané ou ectodermique qui serait d'origine primitivement cutané (18,25,85,86) : l'expression de la CK20 associée à l'absence d'expression de GCDFP15 (Gross Cystic Disease Fluid Protein 15) serait ainsi en faveur d'une néoplasie sous-jacente de type carcinome colorectal ou urothélial. Cependant cette hypothèse est mise en doute par une étude récente qui montre que de nombreux cas de MPEM primitive expriment la CK20 et n'expriment pas le GCDFP15 (87).

Les maladies de Paget péri-anales secondaires à un carcinome colorectal seraient plutôt de phénotype CDX2 positif / HER 2-neu négatif (87). L'uroplakine III permettrait de distinguer les maladies de Paget secondaires à un carcinome urothélial (85).

3.6. Association maladie de Paget extra-mammaire et cancer

Si l'association MPM et cancer est établie, elle reste controversée en ce qui concerne son homologue extramammaire.

On peut se demander si la prévalence des néoplasies est réellement augmentée au cours de la maladie de Paget extra-mammaire, pathologie atteignant avec prédilection les sujets âgés. En effet, la prévalence des cancers est d'environ 26% chez les femmes et 38% chez les hommes après 70 ans dans la population générale (96).

Certains auteurs ont défini des critères pour distinguer une association vraie entre cancer et MPEM d'une association fortuite, probablement liée à un effet âge (67).

On parlerait d'association vraie lorsque (67) :

- Le diagnostic du cancer est porté avec un délai inférieur ou égal à 5 ans par rapport à celui de la MPEM.
- En cas de retard au diagnostic de la MPEM, ce même délai doit être respecté mais c'est le début des symptômes cutanés qui sera pris en compte.
- Une corrélation anatomique doit être observée entre la localisation de la MPEM et celle du cancer solide (67,97) :
 - o Vulve : cancer des organes génitaux féminins (utérus, ovaire, vagin, glande de Bartholin, sein) et du tractus urinaire
 - o Scrotum, aine et pénis : cancer des organes génitaux masculins et du tractus urinaire
 - o Périanal : cancers gastro-intestinaux
- Positivité du marqueur immuno-histochimique CK 20

3.6.1. Fréquence des cancers associés (tableau 7)

Le risque de développer une néoplasie en cas de MPEM semblerait plus élevé que dans la population générale (ratio d'incidence standardisé de 1,7 ; 95% IC=1,2-2,4) (63).

Il n'y a pas de réels critères cliniques pouvant prédire la survenue d'un cancer viscéral, exceptés peut être le sexe féminin, l'atteinte des organes génitaux, l'origine des sujets (Europe du Sud) et un âge compris entre 61 et 79 ans (67,98). Paradoxalement, les sujets porteurs de MPEM développeraient moins de sarcome (98).

Tableau 7 : Maladie de Paget extra-mammaire : fréquence d'association à un autre cancer (adapté de Shepherd et al. 2005 et actualisé) (80)

Etudes	Nombre de cas de maladies de Paget extra-mammaire	Pourcentage d'adénocarcinomes annexiels sous-jacents	Pourcentage de tumeurs malignes viscérales associées
Chanda 1985 (97)	197 ^(D)	24	12
Besa 1992 (99)	65 ^(D)	0	26
Zollo 2000 (66)	30 ^(D)	7	7 (synchrones) et 33 (métachrones)
Pierie 2003 (68)	33 ^(D)	0	42
Fanning 1999 (100)	100 ^(V)	4	20
Parker 2000 (101)	76 ^(V)	17	11 (synchrones) et 27 (métachrones)
Mac Lean 2004 (102)	76 ^(V)	8	20
Goldblum et Hart 1997 (103)	11 ^(PA)	10	45
Marchesa 1997 (104)	14 ^(PA)	7	14
Black 2007 (105)	28 ^(V)	-	39
Siesling 2007 (63)	178 invasif et 48 in situ ^(D)	-	32% si invasif et 35% si in situ
Lee 2011 (67)	194 ^(D)	-	14.4%
Van der Zwan 2012 (98)	871 ^(D)	-	8,6% si invasif

V : localisation exclusivement vulvaire, PA : exclusivement péri-anal, D : localisations diverses

3.6.2. Chronologie d'apparition

La découverte des cancers viscéraux peut précéder, succéder ou être concomitante au diagnostic de MPEM. On parle de cancer synchrone ou concomitant (8% des cas) lorsqu'un délai de 1 mois entre le diagnostic de la MPEM et celui de la néoplasie associée est respecté (98).

Concernant les MPEM invasives, le risque de développer une pathologie maligne semble plus élevé l'année suivant le diagnostic (98) mais une surveillance prolongée reste nécessaire puisque des cas de cancers ont été rapportés jusqu'à 15 ans après le diagnostic (68). Néanmoins, la majorité sont découverts dans un délai moyen plus court, de 37 mois chez la femme et de 26 mois chez l'homme (98). Enfin lorsque la néoplasie précède la MPEM, il s'écoule en moyenne 2,8 ans (63).

3.6.3. Type de cancer associé (tableau 8)

Il s'agit soit de carcinomes annexiels sous-jacents (dans 0 à 24 % des cas selon les séries), soit d'un cancer d'un autre organe (7 à 45 % des cas) (66,68,96,97,105).

Les organes concernés sont principalement des organes de voisinage : colon, rectum, anus, prostate, tractus urinaire (vessie, rein, prostate), appareil génital féminin et peau. Des cancers du sein sont aussi fréquemment retrouvés. Enfin, d'autres cancers sont plus rarement rapportés et il s'agit probablement d'associations fortuites.

Sans pouvoir préciser avec certitude le lien unissant MPEM et néoplasie ni écarter un probable effet âge, il reste conseiller de pratiquer un bilan à la recherche d'un cancer associé et de mettre en place une surveillance régulière à vie.

Tableau 8 : Localisation des cancers associés à la maladie de Paget extra-mammaire

Etudes	Organes atteints (nombre de cancers rapportés)
Parker 2000 ^(v) (101)	endomètre (1), ovaire (1), sein(3), col utérin (3), cutané (1)
Pierie 2003 ^(d) (68)	- <u>péri-anale</u> : colorectal (2), cutané (1) - <u>vulvaire</u> : sein (3), peau (2), rein (1), rectal (1), carcinome épidermoïde vulvaire (1), vessie (1), foie (1)
Zollo 2000 ^(d) (66)	- <u>vulvaire</u> : peau (1), sein (5), pancréas (1), caecum (1), thyroïde (1), col utérin (1) - <u>scrotale</u> : oropharynx (1), prostate (2)
Mac Lean 2004 ^(v) (102)	sein (6), vessie (3), colorectal (1), col utérin (1), utérus (1), ovaire (1), mélanome(1)
Chanda 1985 ^(d) (97)	- <u>vulvaire</u> : sein (11), utérus (9), vagin (3), vessie (3), ovaire (1) - <u>péri-anale</u> : anorectal (6)
Fanning 1999 ^(v) (100)	sein (6), endomètre (4), pancréas (3), poumon (3), estomac (3), peau/thyroïde (6)
Minicozzi 2010 ^(pa) (64)	rectal (48 synchrones, 2 préexistants et 11 ultérieurement), colon (2), prostate (4), peau (2), leucémie aigue (1), œsophage (1), poumon (1)
Black 2007 ^(v) (105)	sein (7), colon (2), poumon (1), mélanome (1)

V : vulvaire, PA : péri-anale, D : diverses

3.7. Examens complémentaires (figure 8)

3.7.1. Diagnostic de MPEM

3.7.1.1 Diagnostic positif et du degré d'invasion de la MPEM

L'examen histologique d'une ou plusieurs biopsie(s) permet la confirmation du diagnostic et, associé à l'aspect clinique, va renseigner sur le caractère invasif ou non. Il est recommandé de pratiquer plusieurs prélèvements et de biopsier les zones les plus infiltrées.

A l'instar de la MPM, l'utilisation du microscope confocal facilite le diagnostic de MPEM en visualisant les couches superficielles de la peau et des muqueuses, et permet de cibler la zone à biopsier (35,36).

L'aspect observé est identique à celui de la MPM avec des « trous » noirs ou des groupes de cellules dessinant une cible définie par une zone centrale ronde et brillante entourée par des halos noirs plus larges (35).

3.7.1.2. Evaluation de l'extension en surface de la MPEM

Les berges de la MPEM, irrégulières et imprécises, sont difficiles à déterminer par l'examen clinique seul, d'autant plus qu'il existe souvent une extension microscopique en peau apparemment saine. Diverses approches ont été proposées pour établir une cartographie des lésions.

Certains auteurs préconisent la réalisation de biopsies multiples au punch (82,106,107). Plusieurs options sont possibles : réaliser des prélèvements à 2 cm des berges, séparés les uns des autres d'1 cm (82) ou en cas de localisation périnéale pratiquer des biopsies à 1 cm des berges dans les 4 quadrants du périnée (107).

D'autres auteurs proposent un repérage des lésions, grâce à la fluorescéine. Après administration de celle-ci par voie intraveineuse, la zone suspecte est illuminée par des UV. Cette technique offre de bons résultats avec une valeur prédictive négative de 99,9% (108).

Le photodiagnostic semble également intéressant pour préciser l'extension de la MPEM. Après application d'acide aminolevulinique, substance photosensibilisante, pendant quelques heures sur la zone suspecte et son pourtour (marge de 2cm), les lésions sont illuminées par une lumière visible. Les zones fluorescentes correspondent aux zones pathologiques et font l'objet de biopsies pour confirmation diagnostique (109,110).

L'application locale de cytostatiques (5 FU, bléomycine) pourrait rendre mieux visible les lésions tout en ayant un pouvoir thérapeutique (111).

Enfin la microscopie confocale peut également être utilisée comme outil de cartographie (35,36).

3.7.1.2. Recherche d'une néoplasie associée

En plus d'un examen clinique soigneux, la plupart des auteurs proposent des bilans exhaustifs afin de ne pas méconnaître un cancer associé : examen gynécologique avec frottis cervico-vaginaux, cystoscopie, rectosigmoïdoscopie, voire coloscopie, scanner ou échographie abdominal, uroscanner, IRM pelvienne, mammographie et, pour certains, dosage des marqueurs tumoraux (ACE, CA19.9, CA15.3, PSA) (25,68,80). De plus, l'ACE pourrait être un marqueur pronostique et prédictif d'un risque métastatique (65).

La demande d'examen complémentaire peut être hiérarchisée selon la localisation des lésions, les maladies de Paget péri-anales s'associant volontiers à des néoplasies gastro-intestinales, celle des organes génitaux masculins, à des néoplasies du système uro-génital (rein, vessie, prostate) (67,97). Pour les atteintes vulvaires, il est conseillé de rechercher un cancer des organes génitaux féminins (sein, utérus, ovaire, vagin, glande de Bartholin) (**tableau 9**) (67,97).

Tableau 9 :

Examens à réaliser en 1^{ère} intention selon la localisation de la MPEM

Localisation de la MPEM	Examens à réaliser en première intention
Vulve	Mammographie +/- échographie mammaire Touchers pelviens, échographie pelvienne, TDM et/ou IRM pelvienne. ECBU, cytologie urinaire, cystoscopie, échographie réno-vésicale, TDM thoraco-abdomino-pelvien, Uro-scanner.
Péri-anales	Touchers pelviens, fibroscopie oeso-gastro-duodénale, coloscopie, TDM thoraco-abdomino-pelvien, IRM pelvienne.
Organes génitaux masculins	Toucher rectal, PSA, ECBU, cytologie urinaire, cystoscopie, échographie réno-vésicale et testiculaire, TDM abdomino-pelvien, uro-scanner.

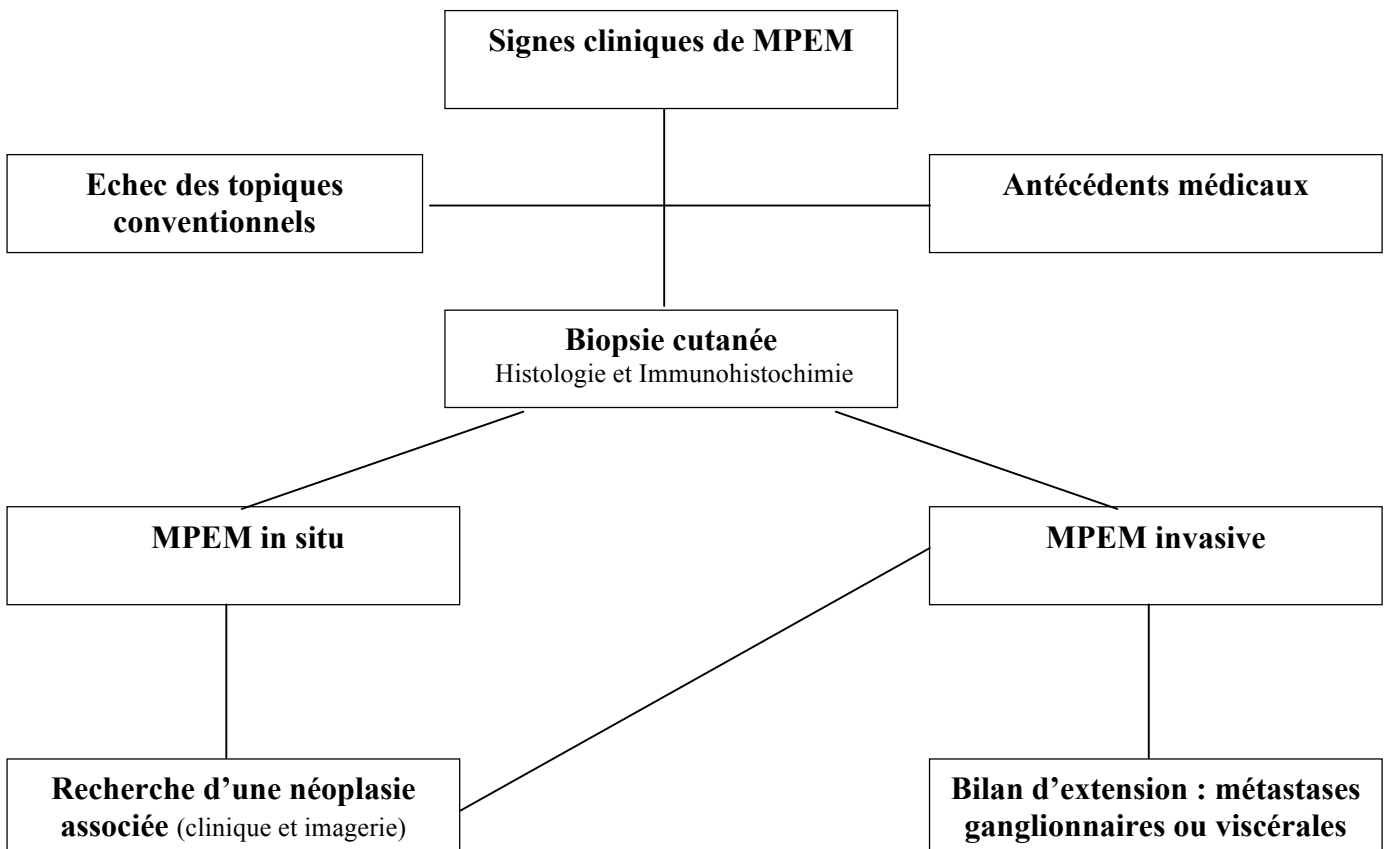
3.7.3. Recherche de métastases

La présence d'une MPEM invasive ou associée à un adénocarcinome sous-jacent (suspectée cliniquement et confirmée histologiquement) doit faire pratiquer un bilan d'extension métastatique : échographie des aires ganglionnaires et scanner thoraco-abdomino-pelvien.

Quelques cas d'évaluation par tomographie par émissions de positons (TEP) ont été rapportés (112–114). Les adénopathies de plus de 1 cm et les métastases à distance (viscérales et osseuses) peuvent être détectées simultanément par cette technique. Sa place dans le bilan reste à définir d'autant que la TEP n'est pas assez sensible par rapport à l'analyse du ganglion sentinelle. Elle pourrait néanmoins être utile avant de proposer un curage ganglionnaire radical, pour dépister d'autres métastases pouvant amener à rediscuter de l'indication chirurgicale (114,115). Pour d'autres, sa prescription devrait être plus systématique notamment en cas de MPEM invasive (112–114).

En cas de cancer viscéral associé, le bilan d'extension devra être réalisé conformément aux recommandations qui lui sont propres.

Figure 8 : Démarche diagnostique devant une MPEM



3.8. Evolution et pronostic

Le pronostic de la MPEM dépend principalement de son caractère primitif ou secondaire, du délai de prise en charge ainsi que du degré d'invasion.

3.8.1. Maladie de Paget secondaire

En cas de cancer associé, le pronostic est moins bon et lié au pronostic de la tumeur sous-jacente avec une survie moyenne de 3 ans (18,25,101).

L'origine géographique des sujets doit être prise en compte, la MPEM s'associant moins fréquemment à une néoplasie chez les asiatiques que dans la population caucasienne (116,117).

Un cas de régression de lésions résiduelles de maladie de Paget après traitement d'un adénocarcinome sous-jacent a été rapporté (118).

3.8.2. Maladie de Paget primitive

Le pronostic est principalement lié à la présence ou non d'une invasion dermique, qui conditionne le risque de développer des métastases, indépendamment de la surface tumorale (65). Plusieurs études ont mis en évidence des taux de survie différents selon le niveau d'invasion (**tableau 10**) (63,65,119).

Tableau 10 :

Survie en fonction du niveau d'invasion de la maladie de Paget extra-mammaire

Etudes	Stades	Fréquence ^a	Survie à 5 ans
Tsutsumida 2003 (119)	In situ	47,1%	100%
	Micro-invasion derme papillaire	17,6%	100%
	Invasion derme réticulaire	17,6%	33,3%
	Invasion tissu sous-cutané hypoderme	17,6%	0%
Hatta 2008 (65)	In situ	57%	100%
	Micro-invasion limitée au derme papillaire	29%	88,2%
	Invasion derme réticulaire et au-delà	14%	0%
Siesling 2007 (63)	Invasion	-	72%

a: fréquence de ce stade au sein des cas rapportés dans l'étude

3.8.2.1. MPEM primitive in situ

La MPEM est le plus souvent une maladie lentement évolutive, longuement limitée à l'épiderme (120) et de bon pronostic. Les récurrences après chirurgie sont néanmoins très fréquentes (33 à 61%) (68,105,121) mais ne semblent néanmoins pas altérer la survie (68). Elles surviennent dans un délai moyen de 4,85 ans après la prise en charge initiale (101).

Quelques facteurs prédictifs d'une évolution métastatique ont été identifiés notamment la présence d'embolies lymphatiques et l'absence d'expression de l'E-Cadhérine (114).

La MPEM in situ primitive peut être considérée comme une pathologie chronique, affectant peu le pronostic vital, mais n'ayant aucune tendance à la régression spontanée et posant des problèmes de prise en charge thérapeutique de par son caractère étendu et la fréquence des récurrences locales. L'enjeu est de les dépister précocement, avant le stade invasif.

3.8.2.2. Maladie de Paget primitive invasive

L'évolution de la MPEM se ferait lentement mais inéluctablement vers l'invasion, avec un risque de métastases ganglionnaires ou à distance (25). Le risque de dissémination ganglionnaire semble corrélé à la présence d'embolies lymphatiques (114) et au niveau d'invasion de la tumeur primitive (119). La micro-invasion (< 1 mm) garde un meilleur pronostic avec un risque de métastases beaucoup plus faible (18,80,102). Les récurrences locales post-opératoires sont fréquentes et précoces survenant dans un délai moyen de 2,6 ans (101).

3.8.2.3. Maladie de Paget primitive métastatique

- Métastase ganglionnaire

Touchant principalement le réseau lymphatique inguinal, périmrectal, rétropéritonéal, iliaque et para-aortique (66), les métastases ganglionnaires sont de très mauvais pronostic avec une survie nulle à 5 ans (80). Une corrélation significative entre le statut ganglionnaire (N0 : pas de métastase, N1 : métastase inguinale unilatérale, N2 : métastase inguinale bilatérale et/ou à distance) et la survie globale est démontrée (65). Le pronostic s'altère au stade N2, inaccessible à la chirurgie et sans autre thérapeutique à ce jour efficace (65,83,120).

Une positivité du ganglion sentinelle serait également un index pronostique péjoratif (122).

- Métastase viscérale

Evolution ne concernant que 17% des MPEM (65), les principaux sites métastatiques sont le foie, les os et les poumons (113). D'autres localisations plus rares ont également été rapportées notamment surrénalienne (123) et vésicale (124).

Si la plupart des métastases sont diagnostiquées grâce à l'examen clinique et l'imagerie, le dosage sanguin de l'ACE peut se révéler utile dans certaines situations.

Une élévation de son taux chez les patients suivis pour une MPEM est en faveur d'une dissémination secondaire (sensibilité de 70% et spécificité de 93,8%) (65).

En cas d'élévation initial, il peut être utile de répéter ce prélèvement pour le suivi évolutif de la maladie métastatique (114).

3.9. Traitement

Comme pour chaque cancer, le traitement de la MPEM sera discuté en Réunion de Concertation Pluridisciplinaire (RCP) et devra prendre en compte l'état général du patient, les comorbidités, le retentissement fonctionnel et l'étendue des lésions parfois très importante. De par sa survenue à un âge avancé, sur des sites anatomiques particuliers, la prise en charge thérapeutique peut s'avérer délicate et délabrante chez des sujets parfois fragilisés par de nombreuses comorbidités.

3.9.1. Traitement chirurgical

3.9.1.1. Exérèse de la lésion primitive

a. Chirurgie standard

Une exérèse large avec marge latérale de 2 cm est généralement proposée (25). Des marges de 1 cm pourraient être suffisantes en cas de lésions bien limitées (83). Certains auteurs sont plus prudents et recommandent des marges plus importantes de 3 cm (125) à 5 cm (121) au prix d'une reconstruction difficile.

En profondeur, une exérèse de l'hypoderme, permettant d'emporter l'ensemble des annexes, serait suffisante (82) mais, notamment en cas d'invasion, certains conseillent une exérèse du fascia sous-jacent (119).

Les récurrences locales sont fréquentes: 33 à 61% lors d'une chirurgie conventionnelle (68,105,121). Le type de chirurgie (exérèse large, vulvectomie radicale, marge \leq 2 cm ou $>$ 2 cm...) ne semble pas modifier ce taux élevé de récurrence (65).

b. Chirurgie micrographique de Mohs

La chirurgie micrographique de Mohs permet de diminuer le taux de récurrence mais celui-ci reste néanmoins inhabituellement élevé pour ce type de chirurgie : 8 à 26 % (121) et s'élève même à 50% lorsqu'il s'agit d'une MPEM récidivante (121,126).

Les taux élevés de rechutes s'expliquent probablement par l'extension microscopique de la maladie de Paget en peau apparemment saine, au-delà des limites cliniques et par son caractère multifocal (121). Une autre explication pourrait venir des conditions médiocres de l'analyse histologique imposées par l'examen extemporané. La difficulté d'identifier les cellules de Paget, sur lames congelées (nombreux artéfacts liés au procédé de congélation) et colorées par l'HES est majeure (121). Le recours à l'immunohistochimie (anticorps anti-CK7) pourrait être utile pour identifier les cellules de Paget et réduire ainsi le taux de récurrence (127,128).

c. Evaluation pré-opératoire des limites de la zone tumorale et impact sur la survie et la récurrence de berges chirurgicales envahies

- Evaluation pré-opératoire des limites de la zone tumorale

Les berges chirurgicales sont fréquemment envahies sur l'examen anatomopathologique définitif, jusque 56% même après une exérèse semblant cliniquement complète (68). Diverses approches ont été proposées, résumées dans le paragraphe 3.7.1.2 pour tenter de diminuer ce pourcentage de berges envahies (66,80,82).

- Place de l'examen extemporané (hors chirurgie de Mohs)

La réalisation d'un examen histologique extemporané sur lames congelées ne permettrait pas de réduire la fréquence des berges atteintes. En effet seul 1 % de l'ensemble des berges peut être analysé, ce qui est insuffisant vu le profil d'extension de la maladie de Paget. De même cette technique ne permet pas l'utilisation en routine de l'immunohistochimie, souvent utile pour déterminer l'extension superficielle de la maladie (66,105).

Ce procédé chronophage peut être trompeur de par l'existence de faux négatifs en per-opératoire, obligeant à réaliser une seconde intervention pour l'obtention de berges carcinologiquement saines (129,130). D'autres auteurs ont montré les limites de cette technique avec un taux similaire de faux négatifs entre une analyse histologique sur lames congelées et une évaluation clinique minutieuse des berges, respectivement à 38% et 35% (129).

- Impact de l'envahissement des berges chirurgicales sur la survie et la récurrence

Il semble que l'atteinte des berges latérales ne soit pas associée, paradoxalement, à un taux de récurrence plus élevé (33% en cas de berges saines et 40% en cas de berges envahies) ou à une moindre survie (105,114) mais à une rechute plus précoce (délai moyen d'1,4 an contre 4,4 ans en cas de marges saines) (131).

d. Complications de la chirurgie

En dehors des difficultés liées à l'anesthésie, la principale complication est d'ordre infectieuse.

Son incidence, plus élevée que dans les autres chirurgies dermatologiques, est de 15% et s'explique probablement par la topographie particulière des lésions (organes génitaux et périnéale) (132).

Le Staphylocoque doré sensible à la méticilline et le Pseudomonas aeruginosa sont les germes les plus fréquemment identifiés (132).

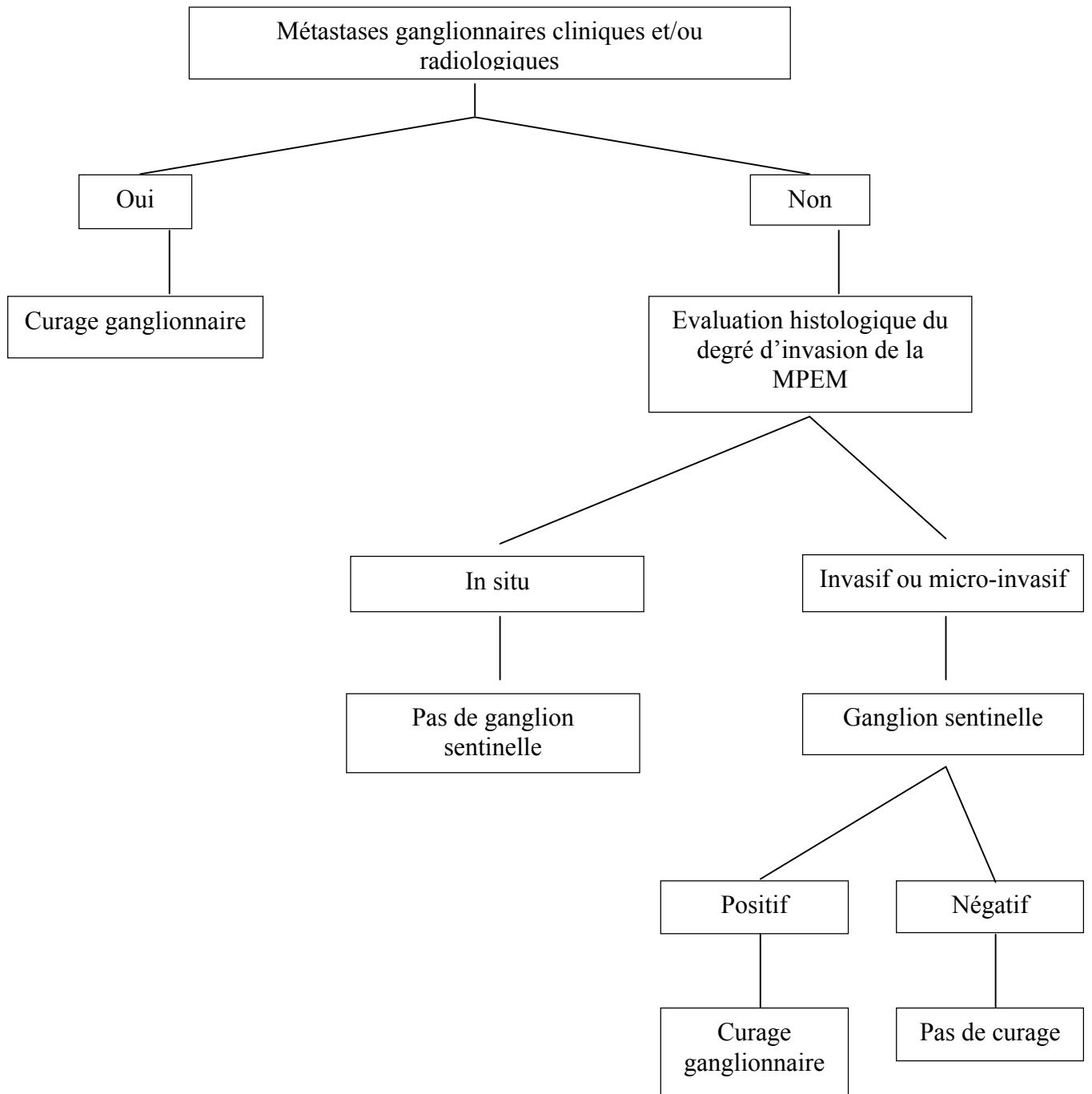
La tendance chirurgicale actuelle est de s'orienter vers des exérèses respectant plus la fonction et l'anatomie car il semblerait que des interventions plus radicales n'améliorent pas le pronostic vital ni le taux de récurrence, en tout cas pour des lésions in situ. En cas de récurrence cliniquement détectable, des exérèses itératives peuvent être proposées si elles sont réalisables facilement. En cas de lésions très étendues, de contre-indication ou de refus de la chirurgie, ou en complément de la chirurgie, des alternatives comme la radiothérapie, la photothérapie dynamique ou l'immunomodulation méritent d'être étudiées.

La prise en charge devra être plus agressive en cas de lésion invasive (> 1mm), de carcinome annexiel sous-jacent ou d'atteinte ganglionnaire. Une radiothérapie adjuvante devra alors être discutée.

3.9.1.2. Prise en charge ganglionnaire (figure 9)

Les patients présentant une invasion dermique > 1 mm sont à risque d'extension ganglionnaire et certains proposent donc la réalisation systématique d'un curage inguinal, voire idéalement inguino-iliaque (119). Mais la morbidité d'un curage n'est pas négligeable et, en raison du caractère médian des lésions, le drainage est souvent bilatéral. La technique du ganglion sentinelle semble intéressante dans de courtes séries en l'absence d'adénopathie suspecte cliniquement pour les MPEM micro-invasive (moins de 1mm d'invasion) et invasive (122,133).

Figure 9 : Ganglion sentinelle et curage ganglionnaire dans la MPEM



3.9.1.3. Prise en charge en cas de cancer sous-jacent

En cas de carcinome annexiel sous-jacent, la chirurgie devra être large pour en assurer le traitement. En cas de cancer viscéral associé, celui-ci devra être traité conformément aux recommandations qui lui sont propres.

3.9.2. Traitement non chirurgicaux

Différents traitements non chirurgicaux ont été essayés en alternative ou en complément de la chirurgie. Certains semblent prometteurs mais les succès rapportés dans de courtes séries doivent être confirmés dans le cadre d'études plus vastes et si possible randomisées.

3.9.2.1 La radiothérapie

a. Indications, modalités et résultats

- MPEM invasive

Un traitement par radiothérapie exclusive peut être proposé en cas de refus ou de contre-indication à la chirurgie et pour les formes multi-récurrentes. Des marges de 2 à 5 cm autour des lésions cliniques et des doses de plus de 60 Gy sont recommandées pour obtenir un contrôle local satisfaisant, avec une tolérance acceptable sans aucune toxicité de grade 3 ou plus (120). Certains rapportent des doses plus faibles (40 à 50 Gray) (134).

A l'instar de la chirurgie, des taux élevés de récurrence locale sont constatés, avoisinant les 50% cas de MPEM invasif (120,135).

- MPEM in situ (tableau 11)

La radiothérapie peut être proposée comme traitement premier des MPEM in situ étendues (136). Des marges de 3 cm autour des lésions cliniques et des doses plus faibles variant entre 40 et 60 Gy permettent un contrôle local satisfaisant (134,137).

Tableau 11 :

Résultats d'études contemporaines du traitement par radiothérapie des MPEM in situ.

Auteur et année	Localisation	Âge et sexe	Dose en Gy et nombre de fractions	Marge	Evolution
Moreno-Arias, 2001 (137)	inguinal penis	H71 H79	39,6 Gy en 9 fractions	3 cm	Absence de récurrence locale ou à distance à 3 ans
Guerrieri M, 2002 (138)	axillaire	H 77	60 Gy en 30 fractions	2 cm	Pas de récurrence locale à 12 mois
Moreno-Arias, 2003 (136)	vulvaire	F 76 F 92	40 Gy en 20 fractions		Pas de récurrence locale ou à distance à la fin du traitement
Dilmé-Carreras, 2011 (134)	vulvaire et périanale	F 75	60 Gy en 30 fractions	2 cm	Absence de récurrence locale et à distance à 2 ans

- Traitement adjuvant

En cas de berges chirurgicales microscopiquement envahies, d'invasion dermique, ou de curage ganglionnaire positif, une radiothérapie prophylactique sur le site tumoral et/ou sur les aires ganglionnaires de drainage, peut être proposée (70,139). Des doses de 50 Gy semblent alors suffisantes (120).

b. Tolérance

Il n'y a que très peu de toxicité aiguë, aucune ne dépassant le grade 2 selon la classification RTOG (*radiation therapy oncology group*). La principale est la radioépidermite, souvent minime suivie des toxicités hématologiques (leucopénie, anémie, thrombopénie), gastro-entérologiques (diarrhée), urologiques (pollakiurie, dysurie et impériosités) et génitales (dysfonction sexuelle, sténose vaginale et cervicite) (120,140). A distance, on peut observer des troubles pigmentaires et une atrophie responsable d'une poïkilodermie (134).

3.9.2.2. Photothérapie dynamique

a. Indications et résultats

La PTD est une technique intéressante permettant de traiter des surfaces étendues, en préservant l'anatomie et la fonction. Elle peut être utilisée soit en 1^{ère} intention, seule ou en association à d'autres traitements (141), pour des maladies de Paget in situ (142) ou micro-invasive, notamment en cas de lésion étendue ou de contre-indication à la chirurgie, soit secondairement en cas de récurrence postopératoire ou après échec d'un traitement médical (143). La PTD semble moins efficace et ne serait pas appropriée pour les lésions de plus de 5,5 cm, invasives, ou en cas de carcinome annexiel sous-jacent (144).

Des taux de réponse complète de 50% à 6 mois sont rapportés, dans de courtes séries avec la PTD topique mais avec des récurrences ultérieures fréquentes (142). En effet 37,5 % des patients présenteraient une récurrence à 10 mois (144).

La PTD systémique semble plus efficace avec 78% de réponse complète à 12 mois mais au prix d'une cicatrisation longue (3mois) et d'une photosensibilité prolongée (4 à 6 semaines) (142). Il ne semble donc pas y avoir d'indication à l'utiliser en première intention, d'autant plus que celle-ci peut être utilisée en second recours après échec de la PTD topique (142).

b. Tolérance

Outre la douleur lors de l'illumination, d'autres effets indésirables sans gravité et transitoires peuvent être observés au décours notamment un prurit, une sensation de brûlure, un érythème, un œdème, des érosions superficielles avec formations de croûtes, une photosensibilité et une phototoxicité (61,143). Le traitement est plus douloureux pour les lésions vulvaires ou périanales que pour celles axillaires ou scrotales (145).

Contrairement à la radiothérapie, le traitement peut être répété, si besoin, sans toxicité cumulative ni limite de dose.

3.9.2.3. Imiquimod

a. Indications et efficacité

L'imiquimod, immunothérapie locale, est probablement à étudier pour les MPEM in situ.

Traitement exclusif en cas de contre-indication ou de refus de la chirurgie (146,147), l'imiquimod peut être utilisé en situation néoadjuvante (avec pour objectif une réduction tumorale avant

chirurgie) (148) ou pour le traitement de la maladie résiduelle après chirurgie ou laser (149).

De courtes séries rapportent son efficacité (146). Les échecs thérapeutiques observés s'expliqueraient par une mauvaise cartographie initiale et par la méconnaissance de lésions invasives (150,151).

b. Modalités et tolérance

Il est habituellement proposé 3 à 7 applications/semaine pendant 4 à 17 semaines (152,153).

Malgré une durée de traitement souvent prolongée et l'induction d'une irritation locale, la tolérance de l'imiquimod est bonne et la morbidité faible (146).

3.9.2.4. Laser

a. Indications et résultats

Utilisé seul ou en association aux autres thérapeutiques, le laser semble lui aussi à réserver aux MPEM in situ. Moins délabrant que la chirurgie, il semble adapté au traitement des localisations vulvaires chez les femmes jeunes car il permet le respect de la fonction sexuelle et préserve l'anatomie (154,155).

A l'instar de la chirurgie et des autres thérapeutiques médicales, se pose le problème des récurrences précoces (156) et fréquentes, s'élevant à 67% à un an (80).

Ce taux élevé de récurrence pourrait s'expliquer également par le mode d'extension infra-clinique de la maladie en dehors des zones apparemment atteintes cliniquement. Le photodiagnostic pourrait permettre de mieux définir les limites des zones à traiter (110).

b. Modalités

Le laser CO2 est plus fréquemment choisi pour le traitement des MPEM de vaste étendue mais le laser Nd : Yag peut également être utilisé, notamment pour les localisations péniennes et scrotales (157).

Il est recommandé de traiter les lésions avec une marge de sécurité. En périphérie, on préconise 1 à 2 cm (154) et en profondeur, les avis divergent :

- Kürzl estime qu'une destruction des follicules pileux et des glandes apocrines est nécessaire pour être curatif, au prix de résultats esthétiques médiocres (158).

- Pour Gunn et Gallager, une destruction sur 1 mm d'épaisseur des lésions en zones glabres et sur 2 mm en zones pileuses suffit (159).
- Pour Louis-Sylvestre, une destruction jusqu'au derme réticulaire est indiquée (154).

3.9.2.5. Chimiothérapie locale et systémique

Les cytotoxiques locaux (5-FU, bléomycine...) semblent insuffisants (25,80) et tendent à être supplantés par l'imiquimod.

Différentes chimiothérapies systémiques ont été utilisées en cas de maladie métastatique, en préopératoire pour diminuer la masse tumorale ou en cas de contre-indication à la chirurgie (80,102,114,160). Néanmoins ces molécules ont été utilisées sur un nombre insuffisant de patients pour pouvoir en déduire des taux de réponse précis.

Zhu et al. rapportent 50% de réponse complète ou partielle (5 patients/10) chez des patients atteints de maladie de Paget péno-scrotale métastatique traités par combinaison 5-fluorouracil (5-FU) et docetaxel (114).

Les autres chimiothérapies rapportées dans la littérature sont principalement mitomycine C, épirubicine, vincristine, cisplatine et 5-FU, étoposide et cisplatine, cisplatine, 5-FU, plus ou moins docetaxel, ou monochimiothérapies par docetaxel hebdomadaire ou 5-FU (80,102,160).

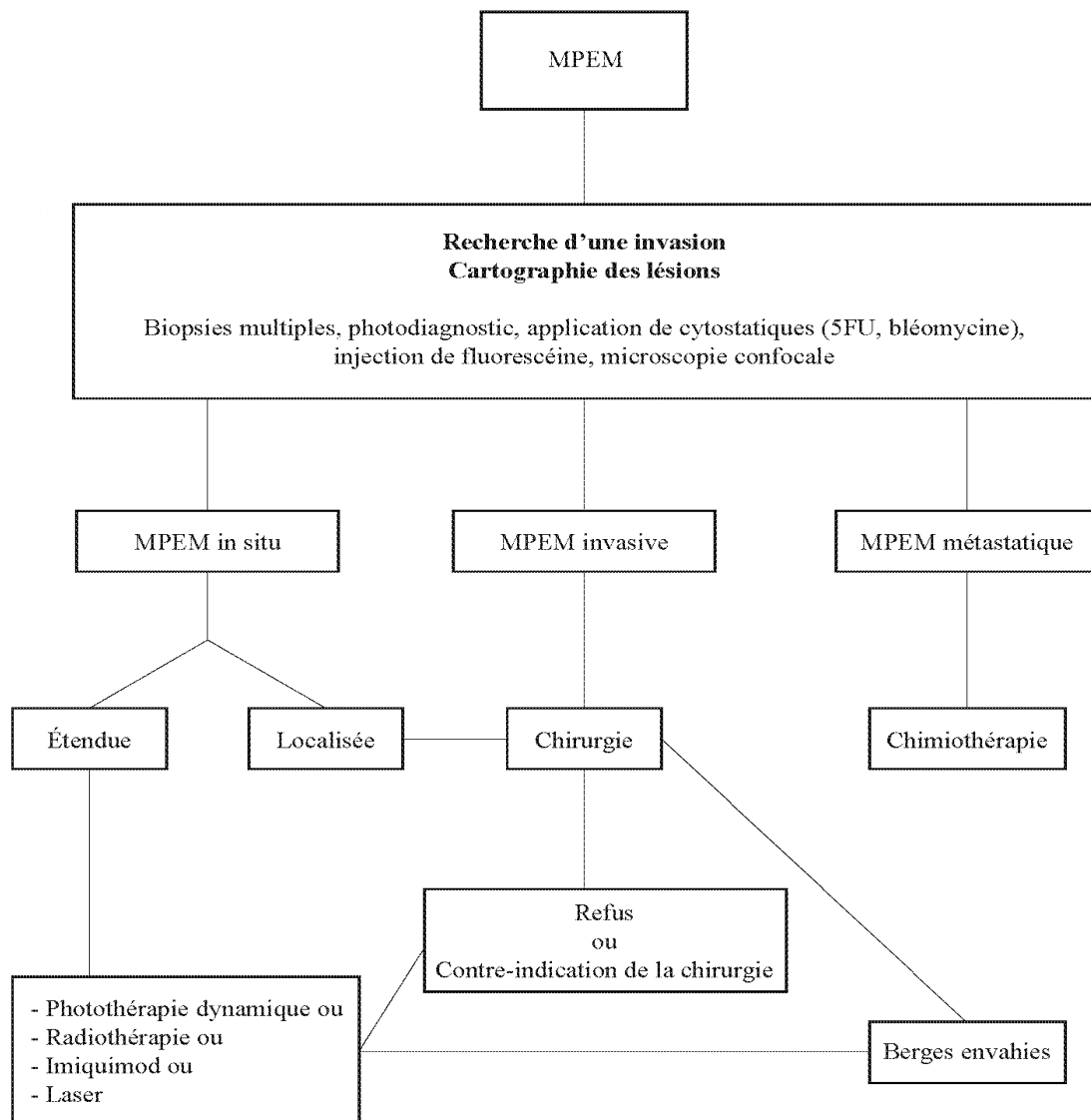
Au stade métastatique, il s'agit toutefois d'une prise en charge palliative.

3.9.2.6. Autres traitements systémiques

Les cellules de Paget expriment dans environ 50% des cas des récepteurs aux androgènes et/ou l'enzyme 5 α -réductase. Un cas de réponse temporaire de métastases osseuses à un traitement anti-androgène a été rapporté (161).

Bien que moins fréquente que dans la maladie de Paget mammaire, une surexpression de Her-2 est retrouvée dans environ 30% des MPEM (5 à 80% selon les séries). Des cas isolés de rémission partielle de MPEM récidivante ou métastatique ont été rapportés sous inhibiteur de HER-2 (trastuzumab) (88,162,163).

Figure 10: Traitement de la MPEM



3.10. Surveillance

Les récurrences locales surviennent principalement les 3 premières années mais parfois aussi beaucoup plus tardivement (plus de 15 ans), d'où la nécessité d'un suivi prolongé (68).

Une surveillance clinique semestrielle pendant 3 ans puis annuelle pendant 10 ans est recommandée en cas de MPEM in situ. Elle sera plus rapprochée en cas d'invasion (3 à 4 fois par an) (25). Toute lésion cutanée suspecte doit être biopsiée. Certains proposent des biopsies systématiques des marges de la lésion traitée (64). D'autres utilisent le 5-FU topique ou le photodiagnostic pour repérer des lésions infra-cliniques (134). Lorsque le 5-FU est employé pour détecter une récurrence, le schéma proposé est une application biquotidienne pendant une semaine au 3^{ème}, 6^{ème}, 12^{ème} et 24^{ème} mois après le traitement (134).

En cas de maladie de Paget péri-anale, une coloscopie tous les 2 à 3 ans est recommandée, voire même une recto-sigmoïdoscopie annuelle (64,80). Pour les localisations vulvaires, outre l'examen clinique et le frottis cervico-vaginal, une échographie pelvienne et une hystérocopie devraient être pratiquées régulièrement (80).

4. Conclusion

Malgré leurs similitudes cliniques et histologiques, la MPM et la MPEM posent des problèmes thérapeutiques différents.

En cas de MPM, il faudra s'acharner à rechercher un cancer du sein sous-jacent, présent dans plus de 90% des cas et qui va conditionner pronostic et traitement.

En cas de MPEM, les néoplasies sous-jacentes sont plus rares. La MPEM primitive in situ ne semble pas altérer la survie mais son caractère souvent étendu et la fréquence des récurrences post-opératoires rendent néanmoins sa prise en charge difficile. Des alternatives à la chirurgie, comme la radiothérapie, mais surtout la photothérapie dynamique et l'imiquimod, suscitent beaucoup d'intérêt. Des études complémentaires restent néanmoins nécessaires. En cas de forme invasive, il existe un risque de métastases, de mauvais pronostic.

5. Bibliographie

1. Chaudary MA, Millis RR, Lane EB, Miller NA. Paget's disease of the nipple: a ten year review including clinical, pathological, and immunohistochemical findings. *Breast Cancer Res. Treat.* 1986;8(2):139-46.
2. Chen C, Sun L, Anderson BO. Paget disease of the breast: changing patterns of incidence, clinical presentation, and treatment in the U.S. *Cancer.* 2006;107(7):1448-58.
3. DeSantis C, Siegel R, Bandi P, Jemal A. Breast cancer statistics, 2011. *CA Cancer J Clin.* 2011;61(6):409-18.
4. Key TJ, Verkasalo PK, Banks E. Epidemiology of breast cancer. *Lancet Oncol.* 2001;2(3):133-40.
5. Martin VG, Pellettiere EV, Gress D, Miller AW. Paget's disease in an adolescent arising in a supernumerary nipple. *J. Cutan. Pathol.* 1994;21(3):283-6.
6. Ashikari R, Park K, Huvos AG, Urban JA. Paget's disease of the breast. *Cancer.* 1970;26(3):680-5.
7. Kawase K, DiMaio DJ, Tucker SL, Buchholz TA, Ross MI, Feig BW, et al. Paget's disease of the Breast: there is a role for breast-conserving therapy. *Annals of Surgical Oncology.* 2005;12(5):391-7.
8. Piekarski J, Kubiak R, Jeziorski A. Clinically silent Paget disease of male nipple. *J. Exp. Clin. Cancer Res.* 2003;22(3):495-6.
9. Iglehart D, Kaelin C. Disease of the breast. *textbook of surgery.* 2004. p.867-928.
10. O'Sullivan ST, McGreal GT, Lyons A, Burke L, Geoghegan JG, Brady MP. Paget's disease of the breast in a man without underlying breast carcinoma. *J. Clin. Pathol.* 1994;47(9):851-2.
11. Serour F, Birkenfeld S, Amsterdam E, Treshchan O, Krispin M. Paget's disease of the male breast. *Cancer.* 1988;62(3):601-5.
12. Ucar AE, Korukluoglu B, Ergul E, Aydin R, Kusdemir A. Bilateral Paget disease of the male nipple: first report. *Breast.* 2008;17(3):317-8.
13. Ward KA, Burton JL. Dermatologic diseases of the breast in young women. *Clin. Dermatol.* 1997;15(1):45-52.
14. Günhan-Bilgen I, Oktay A. Paget's disease of the breast: clinical, mammographic, sonographic and pathologic findings in 52 cases. *Eur J Radiol.* 2006;60(2):256-63.
15. Kothari AS, Beechey-Newman N, Hamed H, Fentiman IS, D'Arrigo C, Hanby AM, et al. Paget disease of the nipple. *Cancer.* 2002;95(1):1-7.
16. Jamali FR, Ricci A Jr, Deckers PJ. Paget's disease of the nipple-areola complex. *Surg. Clin. North Am.* 1996;76(2):365-81.

17. Paone JF, Baker RR. Pathogenesis and treatment of Paget's disease of the breast. *Cancer*. 1981;48(3):825-9.
18. Lloyd J, Flanagan AM. Mammary and extramammary Paget's disease. *J. Clin. Pathol*. 2000;53(10):742-9.
19. Karakas C. Paget's disease of the breast. *J Carcinog*. 2011;10:31.
20. Liegl B, Leibl S, Gogg-Kamerer M, Tessaro B, Horn L-C, Moinfar F. Mammary and extramammary Paget's disease: an immunohistochemical study of 83 cases. *Histopathology*. 2007;50(4):439-47.
21. Sellheyer K, Krahl D. Ber-EP4 enhances the differential diagnostic accuracy of cytokeratin 7 in pagetoid cutaneous neoplasms. *J. Cutan. Pathol*. 2008;35(4):366-72.
22. Kuan SF, Montag AG, Hart J, Krausz T, Recant W. Differential expression of mucin genes in mammary and extramammary Paget's disease. *Am. J. Surg. Pathol*. 2001;25(12):1469-77.
23. Memezawa A, Okuyama R, Tagami H, Aiba S. p63 constitutes a useful histochemical marker for differentiation of pagetoid Bowen's disease from extramammary Paget's disease. *Acta Derm. Venereol*. 2008;88(6):619-20.
24. Cordoliani F, Rybojad M, Verola O, Espié M. Dermatoses of the nipple and the areola. *Arch. Anat. Cytol. Pathol*. 1995;43(1-2):82-7.
25. Kanitakis J. Mammary and extramammary Paget's disease. *J Eur Acad Dermatol Venereol*. 2007;21(5):581-90.
26. Sakorafas GH, Blanchard DK, Sarr MG, Farley DR. Paget's disease of the breast: a clinical perspective. *Langenbecks Arch Surg*. 2001;386(6):444-50.
27. Pennell L, Seddon I, Anwar I. Cutaneous schistosomiasis mimicking Paget's disease of the breast. *Breast J*. 2011;17(1):99-100.
28. Benharroch D, Geffen DB, Peiser J, Rosenberg L. Basal cell carcinoma of the male nipple. Case report and review of the literature. *J Dermatol Surg Oncol*. 1993;19(2):137-9.
29. Faten Z, Aida K, Becima F, Monia H, Khaled BR, Ridha KM. Pigmented mammary Paget's disease mimicking melanoma a further case in a man. *Breast J*. 2009;15(4):420-1.
30. Schelfhout VR, Coene ED, Delaey B, Thys S, Page DL, De Potter CR. Pathogenesis of Paget's disease: epidermal heregulin-alpha, motility factor, and the HER receptor family. *J. Natl. Cancer Inst*. 2000;92(8):622-8.
31. Marucci G, Betts CM, Golouh R, Peterse JL, Foschini MP, Eusebi V. Toker cells are probably precursors of Paget cell carcinoma: a morphological and ultrastructural description. *Virchows Arch*. 2002;441(2):117-23.
32. Caliskan M, Gatti G, Sosnovskikh I, Rotmensz N, Botteri E, Musmeci S, et al. Paget's disease of the breast: the experience of the European institute of oncology and review of the literature. *Breast Cancer Research and Treatment*. 2008;112(3):513-21.

33. Morrogh M, Morris EA, Liberman L, Van Zee K, Cody III HS, King TA. MRI Identifies otherwise occult disease in select patients with Paget disease of the nipple. *Journal of the American College of Surgeons*. 2008;206(2):316-21.
34. Siponen E, Hukkinen K, Heikkilä P, Joensuu H, Leidenius M. Surgical treatment in Paget's disease of the breast. *Am. J. Surg*. 2010;200(2):241-6.
35. Guitera P, Scolyer RA, Gill M, Akita H, Arima M, Yokoyama Y, et al. Reflectance confocal microscopy for diagnosis of mammary and extramammary Paget's disease. *J Eur Acad Dermatol Venereol*. 2012
36. Pan Z-Y, Liang J, Zhang Q-A, Lin J-R, Zheng Z-Z. In vivo reflectance confocal microscopy of extramammary Paget disease: diagnostic evaluation and surgical management. *J. Am. Acad. Dermatol*. 2012;66(2):47-53.
37. Richtig E, Ahlgrimm-Siess V, Arzberger E, Hofmann-Wellenhof R. Noninvasive differentiation between mamillary eczema and Paget disease by in vivo reflectance confocal microscopy on the basis of two case reports. *Br. J. Dermatol*. 2011;165(2):440-1.
38. Burke ET, Braeuning MP, McLelland R, Pisano ED, Cooper LL. Paget disease of the breast: a pictorial essay. *Radiographics*. 1998;18(6):1459-64.
39. Ikeda DM, Helvie MA, Frank TS, Chapel KL, Andersson IT. Paget disease of the nipple: radiologic-pathologic correlation. *Radiology*. 1993;189(1):89-94.
40. Zakaria S, Pantvaitya G, Ghosh K, Degnim AC. Paget's disease of the breast: accuracy of preoperative assessment. *Breast Cancer Research and Treatment*. 2006;102(2):137-42.
41. Sawyer RH, Asbury DL. Mammographic appearances in Paget's disease of the breast. *Clin Radiol*. 1994;49(3):185-8.
42. Ceccherini AF, Evans AJ, Pinder SE, Wilson AR, Ellis IO, Yeoman LJ. Is ipsilateral mammography worthwhile in Paget's disease of the breast? *Clin Radiol*. 1996;51(1):35-8.
43. Yang WT, King W, Metreweli C. Clinically and mammographically occult invasive ductal carcinoma diagnosed by ultrasound: the focally dilated duct. *Australas Radiol*. 1997;41(1):73-5.
44. Schnall MD, Blume J, Bluemke DA, DeAngelis GA, DeBruhl N, Harms S, et al. Diagnostic architectural and dynamic features at breast MR imaging: multicenter study. *Radiology*. 2006;238(1):42-53.
45. Lehman CD, Gatsonis C, Kuhl CK, Hendrick RE, Pisano ED, Hanna L, et al. MRI evaluation of the contralateral breast in women with recently diagnosed breast cancer. *N. Engl. J. Med*. 2007;356(13):1295-303.
46. Kuhl CK, Schrading S, Bieling HB, Wardelmann E, Leutner CC, Koenig R, et al. MRI for diagnosis of pure ductal carcinoma in situ: a prospective observational study. *Lancet*. 2007;370(9586):485-92.
47. Amano G, Yajima M, Moroboshi Y, Kuriya Y, Ohuchi N. MRI accurately depicts underlying DCIS in a patient with Paget's disease of the breast without palpable mass and mammography findings. *Jpn. J. Clin. Oncol*. 2005;35(3):149-53.

48. Capobianco G, Spaliviero B, Dessole S, Cherchi PL, Marras V, Ambrosini G, et al. Paget's disease of the nipple diagnosed by MRI. *Arch. Gynecol. Obstet.* 2006;274(5):316-8.
49. Echevarria JJ, Lopez-Ruiz JA, Martin D, Imaz I, Martin M. Usefulness of MRI in detecting occult breast cancer associated with Paget's disease of the nipple-areolar complex. *Br J Radiol.* 2004;77(924):1036-9.
50. Bagley FH. The role of magnetic resonance imaging mammography in the surgical management of the index breast cancer. *Arch Surg.* 2004;139(4):380-383.
51. Frei KA, Bonel HM, Pelte M-F, Hylton NM, Kinkel K. Paget disease of the breast: findings at magnetic resonance imaging and histopathologic correlation. *Invest Radiol.* 2005;40(6):363-7.
52. Friedman EP, Hall-Craggs MA, Mumtaz H, Schneidau A. Breast MR and the appearance of the normal and abnormal nipple. *Clin Radiol.* 1997;52(11):854-61.
53. Haddad N, Ollivier L, Tardivon A, Thibault F, El Khoury C, Neuenschwander S. Usefulness of magnetic resonance imaging in Paget disease of the breast. *J Radiol.* 2007;88(4):579-84.
54. Dominici LS, Lester S, Liao G-S, Guo L, Specht M, Smith BL, et al. Current surgical approach to Paget's disease. *Am. J. Surg.* 2011.
55. Veronesi U, Cascinelli N, Mariani L, Greco M, Saccozzi R, Luini A, et al. Twenty-year follow-up of a randomized study comparing breast-conserving surgery with radical mastectomy for early breast cancer. *N. Engl. J. Med.* 2002;347(16):1227-32.
56. Marshall JK, Griffith KA, Haffty BG, Solin LJ, Vicini FA, McCormick B, et al. Conservative management of Paget disease of the breast with radiotherapy: 10- and 15-year results. *Cancer.* 2003;97(9):2142-9.
57. Bijker N, Rutgers EJ, Duchateau L, Peterse JL, Julien JP, Cataliotti L. Breast-conserving therapy for Paget disease of the nipple: a prospective European Organization for Research and Treatment of Cancer study of 61 patients. *Cancer.* 2001;91(3):472-7.
58. Sukumvanich P, Bentrem DJ, Iii HSC, Brogi E, Fey JV, Borgen PI, et al. The Role of Sentinel Lymph Node Biopsy in Paget's Disease of the Breast. *Annals of Surgical Oncology.* 2006;14(3):1020-3.
59. Dominguez FJ, Golshan M, Black DM, Hughes KS, Gadd MA, Christian R, et al. Sentinel node biopsy is important in mastectomy for ductal carcinoma in situ. *Ann. Surg. Oncol.* 2008;15(1):268-73.
60. Mirer E, El Sayed F, Ammoury A, Lamant L, Messer L, Bazex J. Treatment of mammary and extramammary Paget's skin disease with topical imiquimod. *Journal of Dermatological Treatment.* 2006;17(3):167-71.
61. Nardelli AA, Stafinski T, Menon D. Effectiveness of photodynamic therapy for mammary and extra-mammary Paget's disease: a state of the science review. *BMC Dermatology.* 2011;11(1):13.
62. Haerslev T, Krag Jacobsen G. Expression of cytokeratin and erbB-2 oncoprotein in Paget's disease of the nipple. An immunohistochemical study. *APMIS.* 1992;100(11):1041-7.

63. Siesling S, Elferink MAG, van Dijck JAAM, Pierie JPEN, Blokkx WAM. Epidemiology and treatment of extramammary Paget disease in the Netherlands. *Eur J Surg Oncol.* 2007;33(8):951-5.
64. Minicozzi A, Borzellino G, Momo R, Steccanella F, Pitoni F, de Manzoni G. Perianal Paget's disease: presentation of six cases and literature review. *Int J Colorectal Dis.* 2010;25(1):1-7.
65. Hatta N, Yamada M, Hirano T, Fujimoto A, Morita R. Extramammary Paget's disease: treatment, prognostic factors and outcome in 76 patients. *Br. J. Dermatol.* 2008;158(2):313-8.
66. Zollo JD, Zeitouni NC. The Roswell Park Cancer Institute experience with extramammary Paget's disease. *Br. J. Dermatol.* 2000;142(1):59-65.
67. Lee S-J, Choe YS, Jung HD, Ahn SK, Cha YC, Cho KH, et al. A multicenter study on extramammary Paget's disease in Korea. *Int. J. Dermatol.* 2011;50(5):508-15.
68. Pierie JPEN, Choudry U, Muzikansky A, Finkelstein DM, Ott MJ. Prognosis and management of extramammary Paget's disease and the association with secondary malignancies. *J. Am. Coll. Surg.* 2003;196(1):45-50.
69. Demitsu T, Gonda K, Tanita M, Takahira K, Inoue T, Okada O, et al. Extramammary Paget's disease in two siblings. *Br. J. Dermatol.* 1999;141(5):951-3.
70. Shaco-Levy R, Bean SM, Vollmer RT, Jewell E, Jones EL, Valdes CL, et al. Paget disease of the vulva: a study of 56 cases. *Eur. J. Obstet. Gynecol. Reprod. Biol.* 2010;149(1):86-91.
71. Chilukuri S, Page R, Reed JA, Friedman J, Orengo I. Ectopic extramammary Paget's disease arising on the cheek. *Dermatol Surg.* 2002;28(5):430-3.
72. Fligiél Z, Kaneko M. Extramammary Paget's disease of the external ear canal in association with ceruminous gland carcinoma. A case report. *Cancer.* 1975;36(3):1072-6.
73. Iwenofu OH, Samie FH, Ralston J, Cheney RT, Zeitouni NC. Extramammary Paget's disease presenting as alopecia neoplastica. *J. Cutan. Pathol.* 2008;35(8):761-4.
74. Ben D, Liu L, Ma B, Li Y, Xia Z. Extramammary Paget's disease arising from a burn scar of right forearm: An uncommon case report. *Burns.* 2010;36(8):145-147.
75. Jendresen M, Kvist E, Beck B. Paget's disease in a squamous metaplasia of the urinary bladder. The first published case of a disease which is usually found in the epidermis. *Scand. J. Urol. Nephrol.* 1994;28(3):327-9.
76. Yadav AK, Gupta R, Singh UR. Extramammary Paget's disease in prostate. *Urol J.* 2009;6(4):303-5.
77. Spiliopoulos D, Spiliopoulos M, Dandolu V, Mastrogiannis D. Vulvar and breast Paget's disease with synchronous underlying cancer: a unique association. *Arch. Gynecol. Obstet.* 2009;280(2):313-5.
78. Kawatsu T, Miki Y. Triple extramammary Paget's disease. *Arch Dermatol.* 1971;104(3):316-9.
79. Koseki S, Mitsuhashi Y, Yoshikawa K, Kondo S. A case of triple extramammary Paget's disease. *J. Dermatol.* 1997;24(8):535-8.

80. Shepherd V, Davidson EJ, Davies-Humphreys J. Extramammary Paget's disease. *BJOG*. 2005;112(3):273-9.
81. Chen YH, Wong TW, Lee JY. Depigmented genital extramammary Paget's disease: a possible histogenetic link to Toker's clear cells and clear cell papulosis. *J. Cutan. Pathol*. 2001;28(2):105-8.
82. Zhang N, Gong K, Zhang X, Yang Y, Na Y. Extramammary Paget's disease of scrotum--report of 25 cases and literature review. *Urol. Oncol*. 2010;28(1):28-33.
83. Murata Y, Kumano K, Tani M. Underpants-pattern erythema: a previously unrecognized cutaneous manifestation of extramammary Paget's disease of the genitalia with advanced metastatic spread. *J. Am. Acad. Dermatol*. 1999;40(6):949-56.
84. Hirakawa S, Tanemura A, Mori H, Katayama I, Hashimoto K. Multiple lymphadenopathy as an initial sign of extramammary Paget disease. *Br. J. Dermatol*. 2011;164(1):200-3.
85. Brown HM, Wilkinson EJ. Uroplakin-III to distinguish primary vulvar Paget disease from Paget disease secondary to urothelial carcinoma. *Hum. Pathol*. 2002;33(5):545-8.
86. Ohnishi T, Watanabe S. The use of cytokeratins 7 and 20 in the diagnosis of primary and secondary extramammary Paget's disease. *Br. J. Dermatol*. 2000;142(2):243-7.
87. Perrotto J, Abbott JJ, Ceilley RI, Ahmed I. The role of immunohistochemistry in discriminating primary from secondary extramammary Paget disease. *Am J Dermatopathol*. 2010;32(2):137-43.
88. Plaza JA, Torres-Cabala C, Ivan D, Prieto VG. HER-2/neu expression in extramammary Paget disease: a clinicopathologic and immunohistochemistry study of 47 cases with and without underlying malignancy. *J. Cutan. Pathol*. 2009;36(7):729-33.
89. Zhang C, Zhang P, Sung CJ, Lawrence WD. Overexpression of p53 is correlated with stromal invasion in extramammary Paget's disease of the vulva. *Hum. Pathol*. 2003;34(9):880-5.
90. Yoshii N, Kitajima S, Yonezawa S, Matsukita S, Setoyama M, Kanzaki T. Expression of mucin core proteins in extramammary Paget's disease. *Pathol. Int*. 2002;52(5-6):390-9.
91. Honda Y, Egawa K. Extramammary Paget's disease not only mimicking but also accompanying condyloma acuminatum. A case report. *Dermatology*. 2005; 210(4): 315-8.
92. Bansal D, Bowman CA. Extramammary Paget's disease masquerading as lichen sclerosus. *Int J STD AIDS*. 2004;15(2):141-2.
93. Lee JY, Chao SC. Clear cell papulosis of the skin. *Br. J. Dermatol*. 1998;138(4):678-83.
94. Yu Y, Sukhatme S, Loo DS. Clear cell papulosis: a connection of clear cells to toker cells or paget disease. *Arch Dermatol*. 2009;145(9):1066-8.
95. Allan SJ, McLaren K, Aldridge RD. Paget's disease of the scrotum: a case exhibiting positive prostate-specific antigen staining and associated prostatic adenocarcinoma. *Br. J. Dermatol*. 1998;138(4):689-91.

96. Jemal A, Siegel R, Xu J, Ward E. Cancer statistics, 2010. *CA Cancer J Clin.* 2010;60(5):277-300.
97. Chanda JJ. Extramammary Paget's disease: prognosis and relationship to internal malignancy. *J. Am. Acad. Dermatol.* 1985;13(6):1009-14.
98. Van der Zwan JM, Siesling S, Blokx WAM, Pierie JPEN, Capocaccia R. Invasive extramammary Paget's disease and the risk for secondary tumours in Europe. *Eur J Surg Oncol.* 2012;38(3):214-21.
99. Besa P, Rich TA, Delclos L, Edwards CL, Ota DM, Wharton JT. Extramammary Paget's disease of the perineal skin: role of radiotherapy. *Int. J. Radiat. Oncol. Biol. Phys.* 1992;24(1):73-8.
100. Fanning J, Lambert HC, Hale TM, Morris PC, Schuerch C. Paget's disease of the vulva: prevalence of associated vulvar adenocarcinoma, invasive Paget's disease, and recurrence after surgical excision. *Am. J. Obstet. Gynecol.* 1999;180(1):24-7.
101. Parker LP, Parker JR, Bodurka-Bevers D, Deavers M, Bevers MW, Shen-Gunther J et al. Paget's disease of the vulva: pathology, pattern of involvement, and prognosis. *Gynecol. Oncol.* 2000;77(1):183-9.
102. MacLean AB, Makwana M, Ellis PE, Cunningham F. The management of Paget's disease of the vulva. *J Obstet Gynaecol.* 2004;24(2):124-8.
103. Goldblum JR, Hart WR. Vulvar Paget's disease: a clinicopathologic and immunohistochemical study of 19 cases. *Am. J. Surg. Pathol.* 1997;21(10):1178-87.
104. Marchesa P, Fazio VW, Oliart S, Goldblum JR, Lavery IC, Milsom JW. Long-term outcome of patients with perianal Paget's disease. *Ann. Surg. Oncol.* 1997;4(6):475-80.
105. Black D, Tornos C, Soslow RA, Awtrey CS, Barakat RR, Chi DS. The outcomes of patients with positive margins after excision for intraepithelial Paget's disease of the vulva. *Gynecol. Oncol.* 2007;104(3):547-50.
106. Appert DL, Otley CC, Phillips PK, Roenigk RK. Role of multiple scouting biopsies before Mohs micrographic surgery for extramammary Paget's disease. *Dermatol Surg.* 2005;31(11):1417-22.
107. McCarter MD, Quan SHQ, Busam K, Paty PP, Wong D, Guillem JG. Long-term outcome of perianal Paget's disease. *Dis. Colon Rectum.* 2003;46(5):612-6.
108. Misas JE, Cold CJ, Hall FW. Vulvar Paget disease: fluorescein-aided visualization of margins. *Obstet Gynecol.* 1991;77(1):156-9.
109. Li L, Deng Y, Zhang L, Liao W, Luo R, Huang Z. Treatment of perianal Paget's disease using photodynamic therapy with assistance of fluorescence examination: case report. *Lasers Med Sci.* 2009;24(6):981-4.
110. Becker-Wegerich PM, Fritsch C, Schulte KW, Megahed M, Neuse W, Goerz G, et al. Carbon dioxide laser treatment of extramammary Paget's disease guided by photodynamic diagnosis. *Br. J. Dermatol.* 1998;138(1):169-72.

111. Eliezri YD, Silvers DN, Horan DB. Role of preoperative topical 5-fluorouracil in preparation for Mohs micrographic surgery of extramammary Paget's disease. *J. Am. Acad. Dermatol.* 1987;17(3):497-505.
112. Cho SB, Yun M, Lee M-G, Chung KY. Variable patterns of positron emission tomography in the assessment of patients with extramammary Paget's disease. *J. Am. Acad. Dermatol.* 2005;52(2):353-5.
113. Reddy IS, Swain M, Gowrishankar S, Murthy DBN. Primary extramammary Paget's disease with extensive skeletal metastases. *Indian J Dermatol Venereol Leprol.* 2012;78(1):89-92.
114. Zhu Y, Ye DW, Yao XD, Zhang SL, Dai B, Zhang HL, et al. Clinicopathological characteristics, management and outcome of metastatic penoscrotal extramammary Paget's disease. *Br. J. Dermatol.* 2009;161(3):577-82.
115. Aoyagi S, Sato-Matsumura KC, Shimizu H. Staging and assessment of lymph node involvement by 18F-fluorodeoxyglucose-positron emission tomography in invasive extramammary Paget's disease. *Dermatol Surg.* 2005;31(5):595-8.
116. Chang YT, Liu HN, Wong CK. Extramammary Paget's disease: a report of 22 cases in Chinese males. *J. Dermatol.* 1996;23(5):320-4.
117. Yang WJ, Kim DS, Im YJ, Cho KS, Rha KH, Cho NH, et al. Extramammary Paget's disease of penis and scrotum. *Urology.* 2005;65(5):972-5.
118. Bowling JCR, Powles A, Nasiri N, Searle A, Bunker CB. Spontaneous regression of extramammary Paget's disease after excision of primary apocrine carcinoma, in an immunosuppressed patient. *Br. J. Dermatol.* 2005;153(3):676-7.
119. Tsutsumida A, Yamamoto Y, Minakawa H, Yoshida T, Kokubu I, Sugihara T. Indications for lymph node dissection in the treatment of extramammary Paget's disease. *Dermatol Surg.* 2003;29(1):21-4.
120. Hata M, Omura M, Koike I, Wada H, Miyagi E, Tayama Y, et al. Role of radiotherapy as curative treatment of extramammary Paget's disease. *Int. J. Radiat. Oncol. Biol. Phys.* 2011;80(1):47-54.
121. Hendi A, Brodland DG, Zitelli JA. Extramammary Paget's disease: surgical treatment with Mohs micrographic surgery. *J. Am. Acad. Dermatol.* 2004;51(5):767-73.
122. Baron M, Hitzel A, Sartor A, d' Anjou J, Dessogne P. [Paget's disease of the vulva: interest of sentinel lymph node analysis]. *Gynecol Obstet Fertil.* 2006;34(7-8):619-21.
123. Cappuccini F, Tewari K, Rogers LW, DiSaia PJ. Extramammary Paget's disease of the vulva: metastases to the bone marrow in the absence of an underlying adenocarcinoma--case report and literature review. *Gynecol. Oncol.* 1997;66(1):146-50.
124. Kuroda J, Takemura T, Kanokogi M. [A case of Paget's disease of the vulva with bladder metastasis]. *Hinyokika Kyo.* 1987;33(5):774-8.
125. Lai CS, Lin SD, Yang CC, Chou CK. Surgical treatment of the penoscrotal Paget's disease. *Ann Plast Surg.* 1989;23(2):141-6.

126. Lee K-Y, Roh MR, Chung WG, Chung KY. Comparison of Mohs Micrographic Surgery and Wide Excision for Extramammary Paget's Disease: Korean Experience. *Dermatologic Surgery*. 2009;35(1):34-40.
127. Petrie MS, Hess S, Benedetto AV. Automated 15-minute cytokeratin 7 immunostaining protocol for extramammary Paget's disease in Mohs micrographic surgery. *Dermatol Surg*. 2011;37(12):1811-5.
128. O'Connor WJ, Lim KK, Zalla MJ, Gagnot M, Otley CC, Nguyen TH, et al. Comparison of Mohs Micrographic Surgery and Wide Excision for Extramammary Paget's Disease. *Dermatologic Surgery*. 2003;29(7):723-7.
129. Fishman DA, Chambers SK, Schwartz PE, Kohorn EI, Chambers JT. Extramammary Paget's disease of the vulva. *Gynecol Oncol*. 1995;56(2):266-70.
130. Stacy D, Burrell MO, Franklin EW 3rd. Extramammary Paget's disease of the vulva and anus: use of intraoperative frozen-section margins. *Am. J. Obstet. Gynecol*. 1986;155(3):519-23.
131. Kodama S, Kaneko T, Saito M, Yoshiya N, Honma S, Tanaka K. A clinicopathologic study of 30 patients with Paget's disease of the vulva. *Gynecol Oncol*. 1995;56(1):63-70.
132. Yamasaki O, Asagoe K, Otsuka M, Oono T, Iwatsuki K. Infectious complications and managements for surgical site infections in genital Paget's disease. *J Eur Acad Dermatol Venereol*. 2007;21(7):897-901.
133. Hatta N, Morita R, Yamada M, Echigo T, Hirano T, Takehara K, et al. Sentinel lymph node biopsy in patients with extramammary Paget's disease. *Dermatol Surg*. 2004;30(10):1329-34.
134. Dilmé-Carreras E, Iglesias-Sancho M, Márquez-Balbás G, Sola-Ortigosa J, Umbert-Millet P. Radiotherapy for extramammary Paget disease of the anogenital region. *J. Am. Acad. Dermatol*. 2011;65(1):192-4.
135. Iwenofu OH, Samie FH, Ralston J, Cheney RT, Zeitouni NC. Extramammary Paget's disease presenting as alopecia neoplastica. *J. Cutan. Pathol*. 2008;35(8):761-4.
136. Moreno-Arias GA, Conill C, Sola-Casas MA, Mascaro-Galy JM, Grimalt R. Radiotherapy for in situ extramammary Paget disease of the vulva. *J Dermatolog Treat*. 2003;14(2):119-23.
137. Moreno-Arias GA, Conill C, Castells-Mas A, Arenas M, Grimalt R. Radiotherapy for genital extramammary Paget's disease in situ. *Dermatol Surg*. 2001;27(6):587-90.
138. Guerrieri M, Back MF. Extramammary Paget's disease: role of radiation therapy. *Australas Radiol*. 2002;46(2):204-8.
139. Luk NM, Yu KH, Yeung WK, Choi CL, Teo ML. Extramammary Paget's disease: outcome of radiotherapy with curative intent. *Clin. Exp. Dermatol*. 2003;28(4):360-3.
140. Wagner G, Sachse MM. Extramammary Paget disease - clinical appearance, pathogenesis, management. *J Dtsch Dermatol Ges*. 2011;9(6):448-54.
141. Fukui T, Watanabe D, Tamada Y, Matsumoto Y. Photodynamic therapy following carbon dioxide laser enhances efficacy in the treatment of extramammary Paget's disease. *Acta Derm. Venereol*. 2009;89(2):150-4.

142. Housel JP, Izikson L, Zeitouni NC. Noninvasive extramammary Paget's disease treated with photodynamic therapy: case series from the Roswell Park Cancer Institute. *Dermatol Surg.* 2010;36(11):1718-24.
143. Raspagliesi F, Fontanelli R, Rossi G, Ditto A, Solima E, Hanozet F, et al. Photodynamic therapy using a methyl ester of 5-aminolevulinic acid in recurrent Paget's disease of the vulva: a pilot study. *Gynecol. Oncol.* 2006;103(2):581-6.
144. Shieh S, Dee AS, Cheney RT, Frawley NP, Zeitouni NC, Oseroff AR. Photodynamic therapy for the treatment of extramammary Paget's disease. *Br. J. Dermatol.* 2002;146(6):1000-5.
145. Li Q, Li C, Gao T, Jiao B, Qi X, Long H, et al. Long-term follow-up of in situ extramammary Paget's disease in asian skin types IV/V treated with photodynamic therapy. *Acta Dermato Venereologica.* 2010;90(2):159-64.
146. Feldmeyer L, Kerl K, Kamarashev J, de Viragh P, French LE. Treatment of vulvar Paget disease with topical imiquimod: a case report and review of the literature. *J Dermatol Case Rep.* 2011;5(3):42-6.
147. Challenor R, Hughes G, Fitton AR. Multidisciplinary treatment of vulval extramammary Paget's disease to maintain sexual function: an imiquimod success story. *J Obstet Gynaecol.* 2009;29(3):252-4.
148. Gil-Bistes D, Kluger N, Rigau V, Guillot B. Successful treatment of recurrent extramammary Paget's disease of the penis and scrotum with imiquimod 5% cream. *Presse Med.* 2011;40(12):1205-6.
149. Puppala S. Failure of carbon dioxide laser treatment in three patients with penoscrotal extramammary Paget's disease. *BJU Int.* 2001;88(9):986-7.
150. Green JS, Burkemper NM, Fosko SW. Failure of extensive extramammary Paget disease of the inguinal area to clear with imiquimod cream, 5%: possible progression to invasive disease during therapy. *Arch Dermatol.* 2011;147(6):704-8.
151. Ye JN, Rhew DC, Yip F, Edelstein L. Extramammary Paget's disease resistant to surgery and imiquimod monotherapy but responsive to imiquimod combination topical chemotherapy with 5-fluorouracil and retinoic acid: a case report. *Cutis.* 2006;77(4):245-50.
152. Cohen PR, Schulze KE, Tschén JA, Hetherington GW, Nelson BR. Treatment of extramammary Paget disease with topical imiquimod cream: case report and literature review. *South. Med. J.* 2006;99(4):396-402.
153. Sendagorta E, Herranz P, Feito M, Ramírez P, Floristán U, Feltes R, et al. Successful treatment of three cases of primary extramammary Paget's disease of the vulva with Imiquimod--proposal of a therapeutic schedule. *J Eur Acad Dermatol Venereol.* 2010;24(4):490-2.
154. Louis-Sylvestre C, Haddad B, Paniel BJ. Paget's disease of the vulva: results of different conservative treatments. *Eur. J. Obstet. Gynecol. Reprod. Biol.* 2001;99(2):253-5.
155. Bergen S, DiSaia PJ, Liao SY, Berman ML. Conservative management of extramammary Paget's disease of the vulva. *Gynecol. Oncol.* 1989;33(2):151-6.

156. Choi JB, Yoon ES, Yoon DK, Kim DS, Kim JJ, Cho JH. Failure of carbon dioxide laser treatment in three patients with penoscrotal extramammary Paget's disease. *BJU Int.* 2001;88(3):297-8.
157. Weese D, Murphy J, Zimmern PE. Nd: YAG laser treatment of extramammary Paget's disease of the penis and scrotum. *J Urol.* 1993;99(5):269-71.
158. Kürzl RG. Paget's disease. *Semin Dermatol.* 1996;15(1):60-6.
159. Gunn RA, Gallager HS. Vulvar Paget's disease: a topographic study. *Cancer.* 1980;46(3):590-4.
160. Belezny KM, Levesque MA, Gill S. Response to 5-fluorouracil in metastatic extramammary Paget disease of the scrotum presenting as pancytopenia and back pain. *Curr Oncol.* 2009;16(5):81-3.
161. Yoneyama K, Kamada N, Kinoshita K, Kawashima T, Otani M, Endo H, et al. Androgen-deprivation regimen for multiple bone metastases of extramammary Paget disease. *Br. J. Dermatol.* 2005;153(4):853-5.
162. Karam A, Berek JS, Stenson A, Rao J, Dorigo O. HER-2/neu targeting for recurrent vulvar Paget's disease A case report and literature review. *Gynecol. Oncol.* 2008;111(3):568-71.
163. Takahagi S, Noda H, Kamegashira A, Madokoro N, Hori I, Shindo H, et al. Metastatic extramammary Paget's disease treated with paclitaxel and trastuzumab combination chemotherapy. *J. Dermatol.* 2009;36(8):457-61.