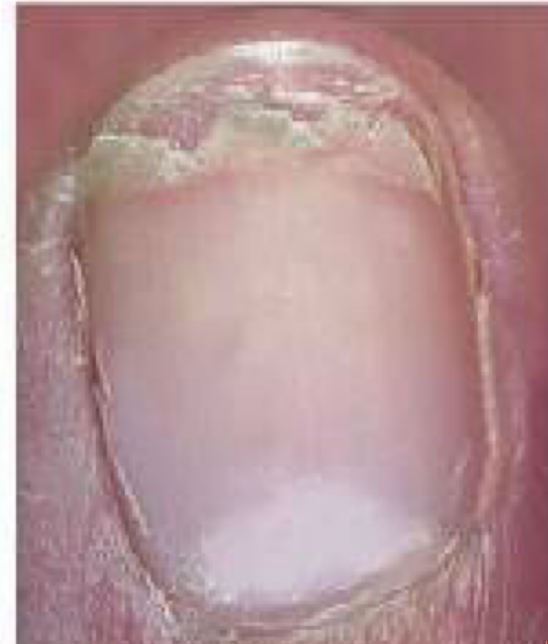
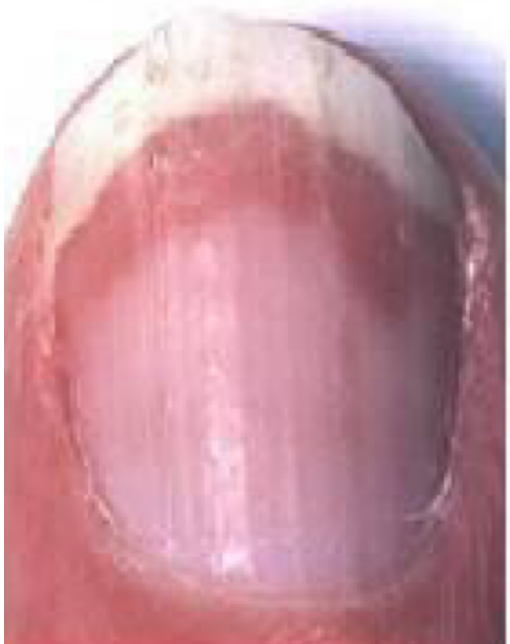
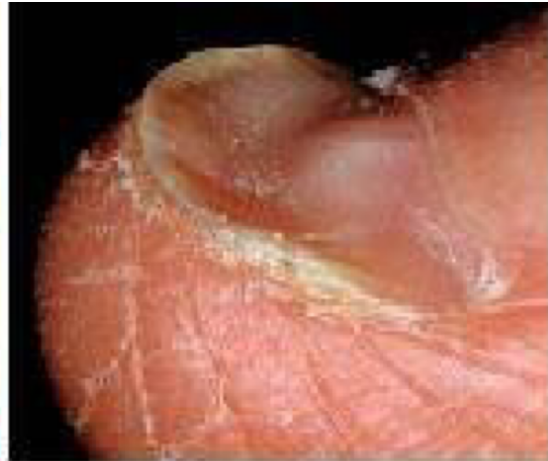

Les pathologies unguéales

Extrait tiré du travail de diplôme de
madame Julie Borgognon, élève en dernière
année à l'école supérieure de podologues de
Genève

Volée : 2016 - 2019

7. Dix pathologies unguéales fréquemment rencontrées en cabinet de podologie

7.1 L'ONGLE INCARNÉ

Définition

L'ongle incarné est la conséquence d'un conflit entre l'ongle et les tissus environnants (cf : image 5, p.20). Un bout d'ongle va pénétrer dans la peau, ce qui peut provoquer de fortes douleurs. Il se peut que la lame unguéale blesse le sillon ce qui va engendrer une inflammation voire une infection. Le périonychieum peut réagir en prenant la forme d'un bourgeon.

Ce conflit peut se situer sur un côté de l'ongle, sur les deux ou sur la face antérieure de ce dernier.

L'ongle de l'hallux est le plus souvent atteint mais tous les autres ongles peuvent être également touchés.

Étiologies

Elles peuvent être multiples et avoir parfois un point commun :

- Prédilection familiale ou génétique qui est responsable d'une malformation de l'ongle
- Modification de l'os provoquée par l'arthrose

Causes intrinsèques

- Hypercourbure de l'ongle
- Hypertrophie des bourrelets péri-unguéraux
- Pronation excessive à la propulsion
- 1^{er} orteil plus long (pied égyptien)
- Griffe d'orteil non réductible

Causes extrinsèques

- Chaussures trop étroites
- Chaussures trop pointues
- Ongle mal coupé (éperon)
- Choc brutal
- Chocs répétés (souvent les sportifs)
- Chute d'un objet (ce qui peut fragiliser l'ongle voire même le casser ou le fissurer)
- Port de bas de contention (pression sur les bords latéraux de l'ongle)
- Une chaussure avec une empeigne trop basse

Facteurs aggravants

- Hallux extensus
- Ongles fins et tranchants (enfants)
- Orteil supra ou infraductus

- Rotation d'orteil
- Hyperhidrose
- Hallux valgus
- Personnes en surpoids
- Fragilité de la peau et des sillons (chez les personnes diabétiques ou les personnes qui ont une IAMI)
- Les enfants et les adolescents ont tendance à avoir une peau fine et macérée. De plus, ils ont l'habitude de porter des chaussures en matière synthétique ce qui va favoriser la transpiration et de ce fait rendre la peau plus humide.

Les différents stades de l'ongle incarné

Stade I

- La douleur est supportable et n'est pas toujours présente. Elle se ressent lorsqu'on appuie sur la zone (dans les chaussures par exemple)
- L'ongle peut pénétrer dans les sillons et ceux-ci se protègent en formant de la kératose (ils deviennent durs)
- Plus il y aura d'indurations plus la pression augmentera et plus la douleur sera intense

Stade II

- La douleur est intense et continue
- La moindre pression la rend encore plus vive (par exemple, le drap du lit peut provoquer des douleurs)
- Les sillons sont enflés et il est difficile d'y accéder. Le simple fait de passer un instrument provoque une forte douleur
- Une infraction de la peau peut être présente et avoir comme conséquence un écoulement du liquide séreux

Stade III

- La douleur est insupportable et il y a présence de pus
- Le risque d'infection peut être présent
- Dans les cas sévères, la présence de tissu de granulation (bourgeon charnu ou botryomycome).

Les traitements

Pour le stade I

- Nettoyer l'ongle et les sillons pour voir où se situe le problème
- Couper l'éperon (cf : image 6, p.20)
- Dégager les sillons et appliquer une mèche (tulle gras, lalugen, Vita merfen, Vita Hexin...) ou simplement une pommade cicatrisante afin de redonner de la souplesse et aider à guérir la peau qui a été endommagée.

Pour le stade II

- Les premières étapes sont identiques au stade 1
- S'il y a une infraction de l'ongle dans la peau, il faut choisir les principes actifs qui correspondent le mieux à la situation (teinture d'iode par exemple).

Pour le stade III

- Comme pour les autres stades
- S'il y a un botryomycome (cf : image 4) on peut l'assécher avec du nitrate d'argent, de la poudre d'alun ou une application quotidienne de Bétadine liquide. Il est conseillé d'appliquer une mèche de Bétadine gaz et un pansement stérile.

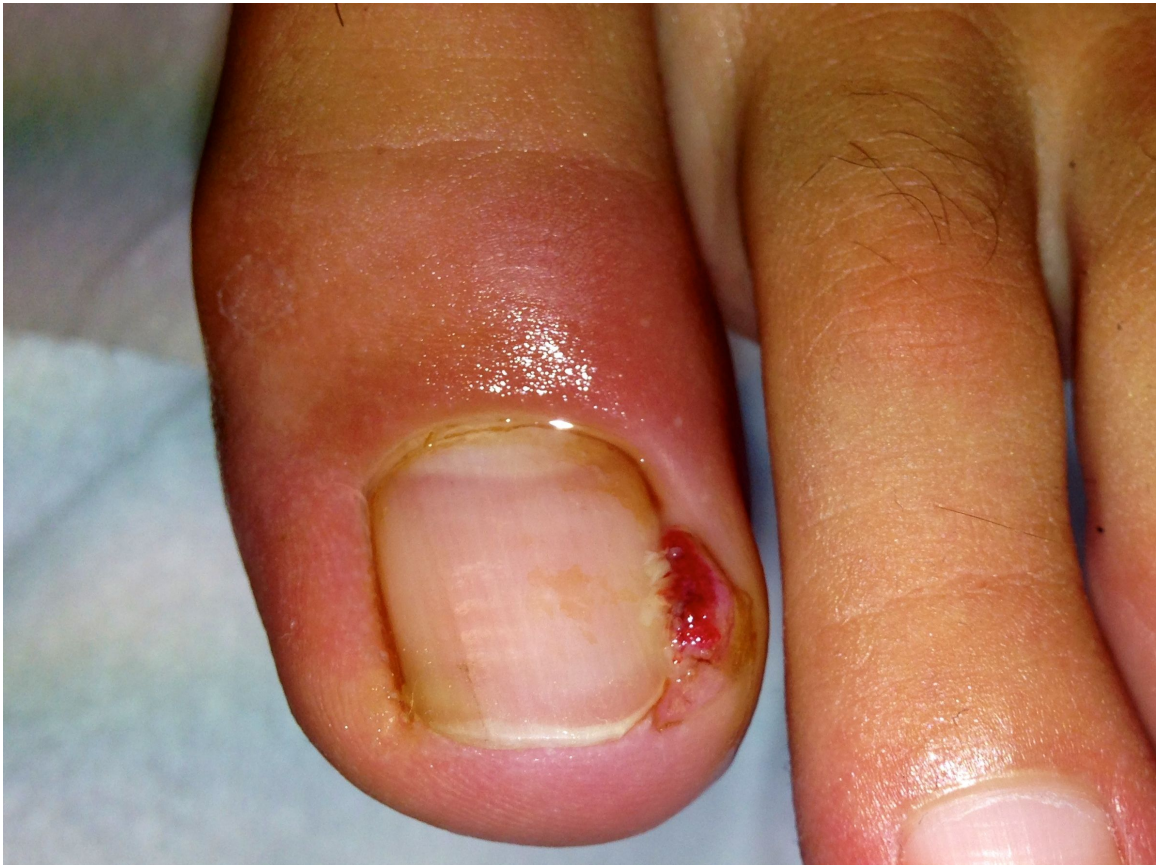

Image 4 : Photo d'un botryomycome

Pour tous les stades

- **Chercher la cause de l'étiologie**
- Orthonyxie si besoin
- Onychoplastie afin que le bourrelet ne prenne pas la place de l'ongle
- L'opération en dernier recours.

Traitement de l'ongle incarné dû à un éperon

Avant le soin

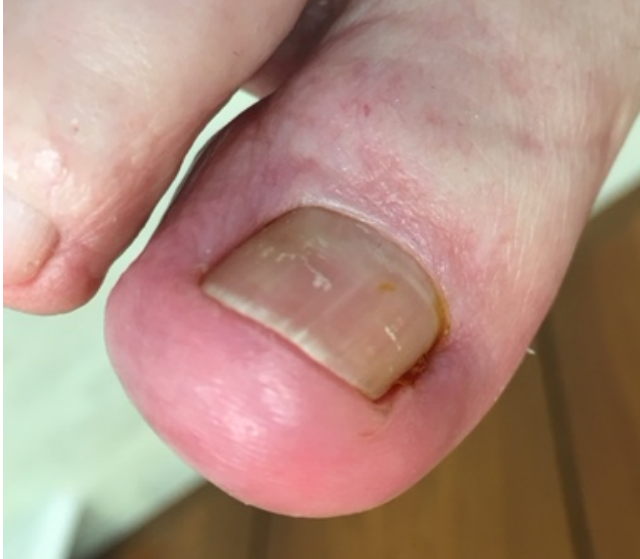

Photo : S. Bron

Image 5 : Présence de l'éperon dans le sillon médial du gros orteil

Après le soin

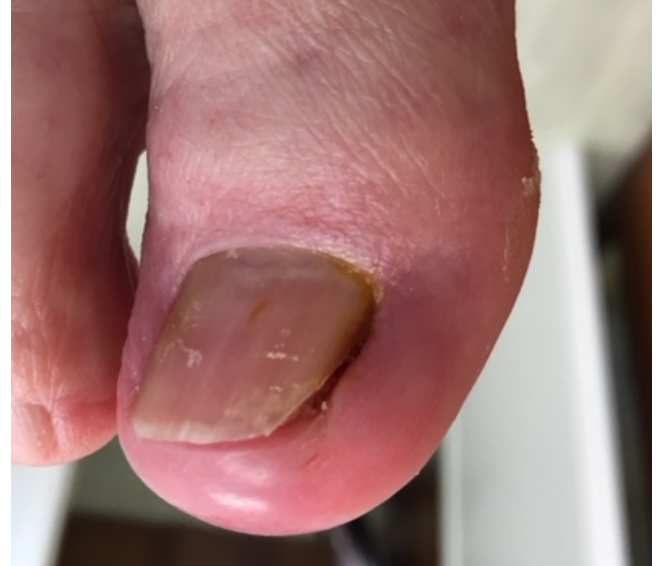

Photo : S. Bron

Image 6 : Apparence de l'ongle une fois l'éperon enlevé

En podologie, un éperon est un bout d'ongle qui a la forme d'une « pointe » (cf : image 7). Il peut entrer en conflit avec les tissus mous qui entourent l'ongle. Ce qui provoque un ongle incarné.

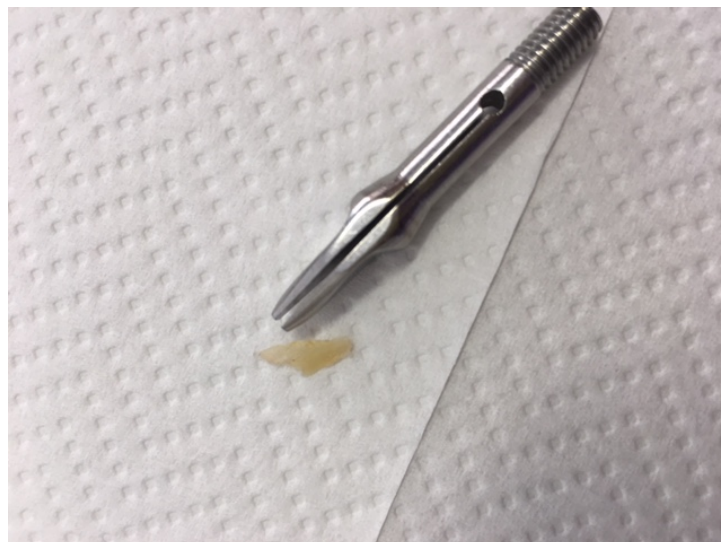

Photo : S. Bron

Image 7 : Exérèse de l'éperon

7.2 LE COR PÉRI-UNGUÉAL

Définition

Il se situe sur le bord interne ou externe de l'ongle et peut s'étendre sur toute la longueur du sillon (cf images 12 et 13). La douleur ressemble très souvent à celle d'un ongle incarné. On peut donc le confondre avec une autre pathologie et poser un mauvais diagnostic.

Pour déterminer la pathologie, l'examen du sillon reste la meilleure solution. Il reste toutefois difficile à l'apercevoir car il se situe très profondément dans la peau (cf image 14). Une anamnèse ciblée et des tests de pressions sont indispensables pour pouvoir savoir où il se situe.

Facteurs causals

- Chaussures :
 - avec une empeigne trop basse, trop dure ou trop étroite
 - trop larges
 - avec un talon haut
 - avec un bout pointu

- Forme du pied :
 - hallux valgus
 - raideur de l'orteil
 - pied en valgus

- Les pressions :
 - coutures sur l'empeigne de la chaussure
 - bas de contention
 - coutures des bas

- Coupe d'ongles :
 - Ongle mal coupé qui peut provoquer des pressions dans le sillon

- Ramollissement de la peau :
 - Hyperhidrose
 - Bains chauds de longue durée

Traitements

- L'extraction avec des instruments reste une des manières les plus efficaces (pince, lame bistouri, gouge, brucelle,...)
- Traiter les étiologies dans la mesure du possible

Avant le soin

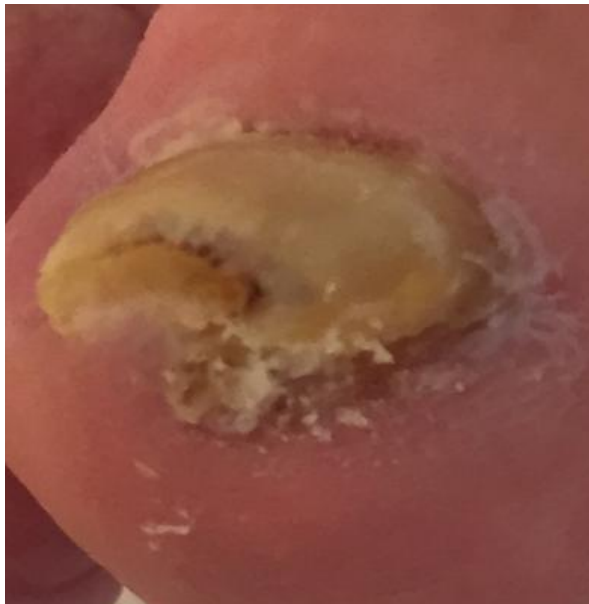

Photo : C. Friez

Image 12 : Présence d'un cor péri-unguéal dans le sillon médial de l'hallux

Après le soin

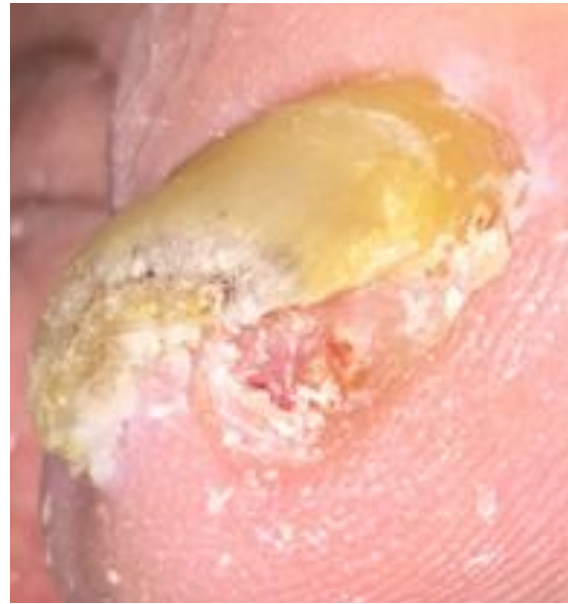

Photo : C. Friez

Image 13 : Présence d'un cor péri-unguéal dans le sillon médial de l'hallux

Lors d'un autre soin

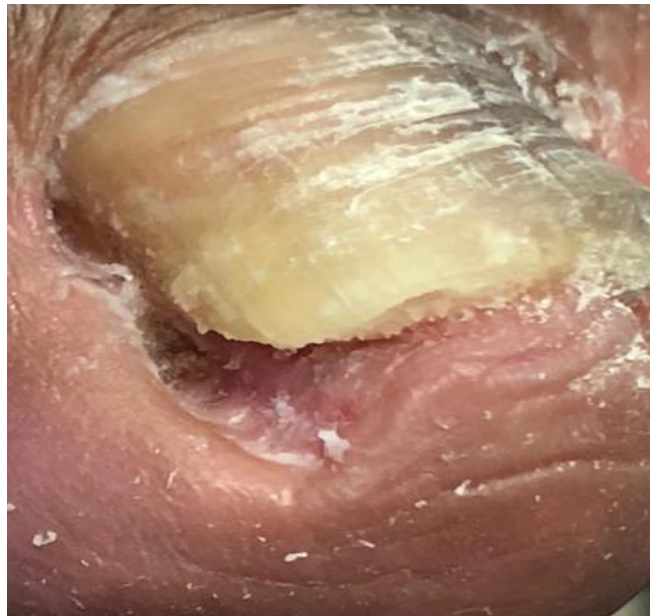


Photo : J. Borgognon

Image 14 : Présence d'un cor péri-unguéal dans le sillon médial de l'hallux

7.3 L'ONYCHOMYCOSE

Épidémiologie

« C'est une pathologie très fréquente puisqu'on estime que 1,5 à 15% de la population des États-Unis souffre d'onychomycose [...] c'est une affection très rare chez l'enfant (0,5%) dont la fréquence augmente avec l'âge : près de 50% des patients de plus de 70 ans ont une onychomycose. Les traumatismes répétés contre les chaussures expliqueraient la prévalence élevée de l'affection chez les sportifs et les personnes âgées. L'insuffisance vasculaire et le diabète constituent également des facteurs précipitants ».

(L'ongle de la clinique au traitement du Dr, Bertrand Richert et du Dr, Robert Baran, 2009).

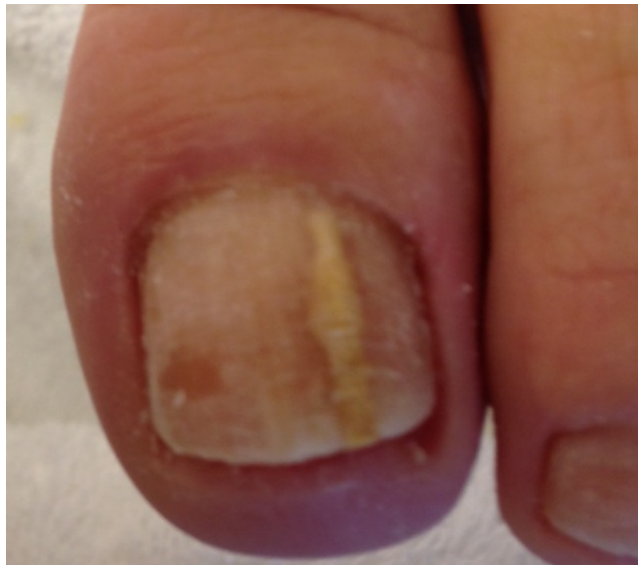

Photo : A. Suard

Image 8 : Onychomycose linéaire de la tablette unguéale

Agents pathogènes

Les agents pathogènes sont :

- les dermatophytes
 - ils s'en prennent à la kératine de l'ongle
- les candidas
 - ils s'attaquent en premier lieu aux tissus mous qui entourent l'ongle puis à la kératine
- les moisissures
 - elles sont opportunistes et elles envahissent que la kératine lésée.

Facteurs favorisant l'apparition d'une onychomycose

L'environnement et les traitements médicaux sont les principaux facteurs externes qui peuvent contribuer à la venue d'une mycose de l'ongle.

Il est important de relever que les champignons ne se développeront pas chez n'importe quelle personne. Il leur faut un milieu favorable. Par exemple, une baisse de l'immunité ou le milieu cutané.

Facteurs causals :

L'onychomycose aura tendance à se développer lorsqu'il y aura de la macération. Les chaussures fermées et de préférence en matière synthétique, la chaleur et l'humidité sont des facteurs favorisant l'apparition de celle-ci.

Facteurs internes :

- Physiologique (grossesse, âge...)
- Certaines maladies (diabète, sida...)
- Hyperhidrose
- Troubles de la circulation sanguine

Facteurs externes :

- Marcher pieds nus dans certains lieux publics : piscine, douche, salle de sport, plage...
- Utiliser les mêmes chaussures de personnes atteintes d'onychomycose (bowling, patinoire)
- Chaussures synthétiques, caoutchouc (favorisent la macération)
- Chaussures mal adaptées : fragilisation de la tablette unguéale
- Pieds pas bien essuyés après la douche
- Microtraumatismes de l'ongle
- Manque d'hygiène
- Les personnes vivant avec un individu atteint d'onychomycose (lit, sanitaires communs)
- Certains médicaments (cortisone, antibiothérapie, traitements hormonaux, chimiothérapie, traitement antirejet ...).

Manifestations cliniques

L'onychomycose peut atteindre tout l'ongle ou seulement une partie avec ou sans atteinte de la matrice (cf : image 8).

Onychomycose à dermatophytes

Elle représente l'étiologie la plus fréquente. Les dermatophytes apprécient tout particulièrement la kératine cutanée et leurs fonctions kératolytiques. Ce sont aussi eux qui transmettent les intertrigos inter-orteil qui sont responsables de l'atteinte palmo-plantaire.

Dans le cas des onychomycoses sèches, l'ongle peut devenir friable, cassant, de couleur jaune, brune voire blanche et peut également s'épaissir (cf : images 9,10,11, p.26.) Il se peut qu'il dégage une forte odeur lorsqu'on le fraise.

Selon le livre : onychologie, diagnostic, traitement, chirurgie de Richard K. Scher, C. Ralph Daniel :

« **L'onychomycose sous-unguéale distolatérale** représente la forme clinique la plus fréquente. Le dermatophyte pénètre par l'hyponychium, souvent au niveau du sillon latéral, puis pénètre le lit de l'ongle, entraînant une hyperkératose sous-unguéale et un détachement de la tablette unguéale qui peut être ensuite envahie. »

La **leuconychie mycosique superficielle** n'est pas très fréquente. Le champignon infecte la tablette unguéale de l'extérieur vers l'intérieur de cette dernière. C'est souvent le cas lorsque l'ongle a reçu un traumatisme. Des taches blanches isolées ou multiples peuvent être présentes. Lorsque l'on gratte ces dernières, l'ongle devient alors plâtreux. C'est un bon moyen pour faire la distinction avec une vraie leuconychie.

Onychomycose à moisissures

Ce ne sont pas des infections qui peuvent être en lien avec une immunodépression. On peut les retrouver chez des personnes qui sont en très bonne santé. Il est important de reconnaître et de traiter ce genre de pathologie chez des patients qui présentent une immunodéficience car ils peuvent être les premiers à répandre l'agent infectieux. Par exemple, s'ils ont un panaris.

Il existe plusieurs types de moisissures. Certaines, ont les mêmes manifestations cliniques qu'une onychomycose à dermatophytes.

Dans un premier temps, une mycose de l'ongle causée par des moisissures présente souvent une leuconychie superficielle. Le trouble causé par le champignon envahit toute l'épaisseur de la tablette, pénètre dans le lit de l'ongle et ce dernier devient hyperkératosique. La tablette unguéale n'adhère plus au lit de l'ongle et se décolle. Parfois, la matrice peut être infectée et un panaris peut alors apparaître.

Onychomycose à candidas

Comme expliqué dans le livre : onychologie, diagnostic, traitement, chirurgie de Richard K. Scher, C. Ralph Daniel :

« L'onychomycose candidosique primaire débute habituellement par une paronychie d'évolution subaiguë ou chronique avec dystrophie de la tablette unguéale qui devient striée et bosselée transversalement, prenant une coloration marron verdâtre dans les zones proximales et latérales. »

Selon plusieurs sources, elle serait plus fréquente au niveau des mains.

Diabète et onychomycose

Ce chapitre est tiré du cours sur les pathologies podales de Madame Anouk Suard :

« Il ressort de plusieurs études que la prévalence de l'onychomycose est plus élevée dans la population diabétique que dans la population non diabétique.

Le risque serait 2,77 fois plus élevé pour un patient diabétique d'être atteint de cette infection fongique. Le patient diabétique est également plus à risque de développer une complication bactérienne (érysipèle ou ostéomyélite) au départ d'une onychomycose. L'onychomycose est ainsi à l'origine de certaines complications sévères du pied diabétique. La raison de ce risque accru réside dans le fait que le patient diabétique, en particulier le patient âgé, est atteint de neuropathie qui favorise l'apparition de petites érosions ou plaies péri-unguéales qui peuvent passer inaperçues.

Il convient donc de ne pas négliger cette affection chez le patient diabétique et d'entreprendre systématiquement un traitement. »

Diagnostic différentiel

À ne pas confondre avec :

- une onycholyse
- un ongle traumatisé qui finit par s'épaissir
- un ongle atteint de psoriasis
- un mélanome si l'ongle est noir

L'anamnèse du patient est incontournable afin de pouvoir cibler au mieux la pathologie dont il pourrait être atteint.

Par exemple :

- Fréquente-t-il des lieux communs où il y a un risque de contamination ? (Piscine, sauna...)
- Un membre de sa famille est-il atteint d'onychomycose ?
- Le patient lui-même a-t-il déjà eu une onychomycose ?
- A-t-il du psoriasis cutané ?
- Que fait-il comme travail ? Porte-t-il des chaussures de sécurité ?
- Quel sport pratique-t-il ? (Danse ou sports qui peuvent provoquer des microtraumatismes.)

Examens complémentaires

Il est important de faire un prélèvement unguéal pour confirmer le diagnostic et de vérifier le type de champignons dont l'ongle pourrait être atteint afin de pouvoir adopter un traitement spécifique à la pathologie. En Suisse, les podologues ne peuvent pas le faire, ce sont les dermatologues.

Traitement

Comme expliqué dans le livre : les onychomycoses de G. Achten et de J. Wanet-Rouard, le traitement des onychomycoses à dermatophytes comprend :

- « La prise de griséofulvine ou de kétoconazole, dérivé de l'imidazole,
- L'élimination de la kératine envahie par le dermatophyte,
- L'application locale d'antifongiques.

Ces trois traitements doivent être associés pour obtenir une guérison rapide. »

Le traitement des onychomycoses à candidas

- Il est important d'éviter tout contact avec l'humidité
- Il faut couper les ongles le plus court possible surtout lorsqu'il y a une onycholyse afin que le produit que l'on applique contre le champignon pénètre correctement dans l'ongle
- Il est indispensable de chercher la cause qui favorise l'apparition des onychomycoses à candidas : antibiotiques, contact avec les détergents...
- L'infection peut provoquer un périonyxis. Cela peut être d'origine candidosique et/ou microbien.

Le traitement des onychomycoses à moisissures

- L'élimination de la kératine malade
- L'application locale d'antiseptique de type alcool iodé à 1%
- La prise per os de kétoconazole.

Il est important de souligner qu'il est très difficile à guérir des onychomycoses à moisissures car il existe des facteurs locaux qui les favorisent et les entretiennent. Par exemple, les orteils qui se chevauchent ou des troubles de la circulation du sang...

Conseils d'hygiène

- Les chaussures sont un facteur favorisant la récurrence. Il faut donc commencer par les traiter en premier en les mettant dans la machine à laver et en y ajoutant un désinfectant. Il est important de relever que les champignons peuvent rester jusqu'à 3 ans dans les coutures des chaussures et ceci même si elles n'ont pas été portées
- Les chaussettes sont à changer tous les jours, saupoudrez l'intérieur de celles-ci avec une poudre anti-fongique
- En ce qui concerne la literie :
 - Dans les cas sévères, il est conseillé de porter des chaussettes ou un pansement pour la nuit afin d'éviter de contaminer son partenaire. En effet, par le frottement, les spores de champignons se déposent dans les draps de lit.
- La baignoire ou la douche doivent être désinfectées après chaque utilisation
- Il est conseillé de porter des chaussons en caoutchouc lorsque l'on se rend à la piscine publique afin de se protéger. Ensuite, il est recommandé de se laver les pieds avec un savon désinfectant.

Avant le soin

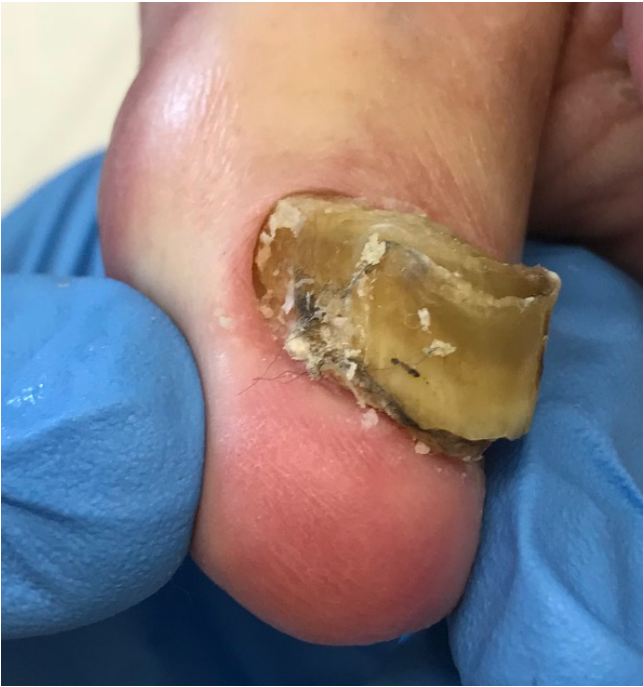

Photo : J. Borgognon

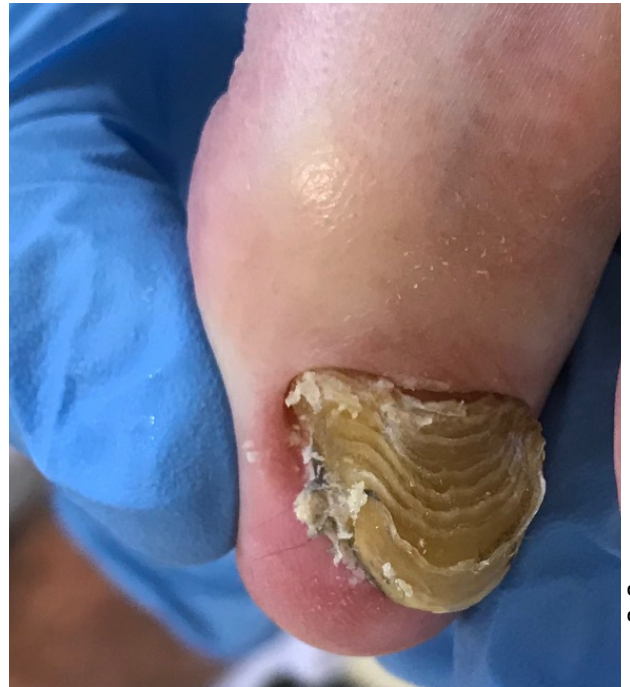

Photo : J. Borgognon

Image 9 : Onychomycose totale de l'ongle
(vue dans le plan frontal)

Image 10 : Onychomycose totale de l'ongle
(vue dans le plan horizontal)

Après le soin

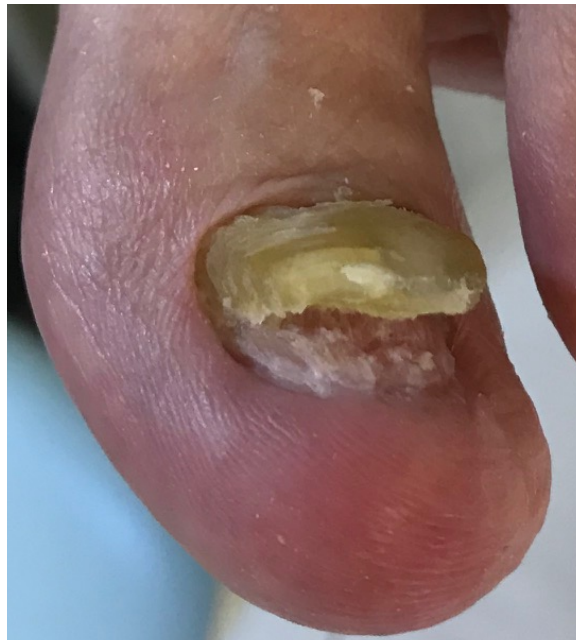

Photo : J. Borgognon

Image 11 : Apparence de l'ongle une fois
celui-ci coupé et désépaissi

7.4 L'HÉMATOME SOUS-UNGUÉAL

Définition

L'hématome sous-unguéal est le résultat d'une lésion du lit de l'ongle sans arrachement de la tablette. Ce qui peut provoquer des douleurs, c'est le saignement qui crée un hématome et de ce fait une hyperpression. Il est conseillé d'évacuer un hématome atteignant le quart de la surface de l'ongle dans les deux jours qui suivent la survenue de ce dernier afin d'éviter les douleurs et les risques de surinfections.

Si l'hématome est récent, il peut être douloureux et de couleur rouge. Les lésions qui sont présentes depuis un petit moment sont généralement bleues foncées, violettes ou noires et sont indolores lorsqu'on les touche.

Selon le livre : l'essentiel de la podologie de J. Mathieu :

« Il faut insister sur l'absolue nécessité d'une très grande prudence devant un ongle présentant, au voisinage de la lunule, une petite tache rouge ou noire bien localisée ; il s'agit peut-être d'une tumeur glomique, quelques fois confondues avec un hématome, ou de l'évolution d'un mélanome. »

Si la matrice d'un ongle a reçu un traumatisme partiel, il n'est pas rare que la personne perde son ongle. Lors de la repousse, le nouvel ongle peut souffrir de dystrophie. Il se peut qu'une onychoplastie ou une orthonyxie soit nécessaire.

Parfois, la matrice peut recevoir un traumatisme total. Si c'est le cas, il est peu probable qu'un nouvel ongle repousse.

Les différents types d'hématomes

Comme expliqué dans le livre : l'essentiel de la podologie de J. Mathieu, il existe différents types d'hématomes :

« - hématomes de taille variable, qui occupent une partie ou la totalité de la tablette, de coloration bleue, violacée ou noirâtre (cf : images 16,17,18, p.32.)

- hématomes filiformes se présentant sous la forme de petits tirets longitudinaux rouges ou noirs (deux à trois mm de long), signes de petites hémorragies capillaires (cf : image 15). Ils sont souvent d'origine post-traumatique.

- hématomes en flammèches, très proches des hématomes filiformes, seraient liés à l'âge

- hématomes ponctués se présentant sous l'aspect d'un petit disque bleu de surface variable. »

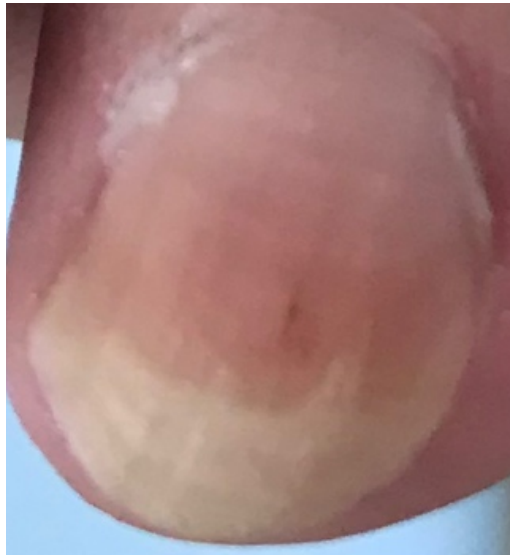


Photo : J. Borgognon

Image 15 : Présence d'un hématome filiforme sur le 3^{ème} orteil

Causes

- Scorbut¹
- Chaussures trop petites ou trop étroites
- Hallux valgus
- Hallux rigidus
- Hallux extensus
- Chute d'un objet sur l'ongle
- Activité sportive
- Chaussures de sécurité avec bout dur en acier
- Microtraumatismes répétés contre le bout de la chaussure qui peut être trop courte ou l'ongle trop long.

Aspect

- Ce sont des taches noires, marron, rougeâtres violacées ou bleutées qui se trouvent sous l'ongle
- Les lignes peuvent être verticales ou horizontales (elles sont dues aux petites hémorragies des veines de la matrice de l'ongle).

Risques

- Il y a un risque d'inflammation ou d'infection
- Il peut y avoir un décollement unguéal
- La zone peut être douloureuse.

¹ C'est une cause rare que l'on retrouve de plus en plus de nos jours car certaines populations ont tendance à avoir une alimentation déséquilibrée (sans-abris, personnes seules et isolées...). C'est une grave carence en vitamine C.

Traitement

Procédé du soin du podologue

Percer la plaque unguéale à l'aide du micro moteur muni d'une petite fraise boule d'un millimètre de diamètre minimum.

Deux ou trois orifices seront nécessaires, suivant la surface atteinte :

- Prendre un bon point d'appui
- Tenir la fraise perpendiculaire à l'ongle
- Procéder par à-coups en pénétrant avec délicatesse et précision toujours dans le même orifice, tout en retenant le geste
- Au moment où l'on sent que l'on franchit la résistance de la plaque unguéale, arrêter instantanément la pression
- Percer un 2^{ème} et/ou un 3^{ème} orifice, ensuite par pression sur l'ongle, aider le flux sanguin à s'écouler s'il y a écoulement
- Désinfecter et poser un pansement cicatrisant
- En cas de douleur, protéger avec un Tubifoam en plaçant la double épaisseur sur l'ongle

Il est important de demander au patient s'il est à jour dans ses vaccins contre le tétanos.

Un trombone chauffé peut également être utilisé si l'on n'a pas le matériel adéquat à portée de main.

Examens complémentaires

- Si un hématome s'étend sur plus de 25% de la surface de l'ongle, il faut alors conseiller au patient d'aller faire une radio à l'hôpital car il est très probable qu'il y a une fracture de la phalange sous-jacente.
- Si la personne ne se souvient pas si elle a reçu coup violent sur l'ongle et que nous en tant que professionnel avons un doute, nous pouvons l'orienter chez un dermatologue qui posera un diagnostic. En cas de doute, il prélèvera un fragment d'un ongle et l'enverra analyser au laboratoire afin de savoir s'il s'agit bien d'un hématome ou non.

Suivi

Les hématomes sont à surveiller lorsque l'ongle repousse. Si l'hématome avance au fur et à mesure que l'ongle repousse c'est bon signe. Si au contraire, il reste encore présent au niveau de la matrice il faut se poser la question si ce n'est pas un mélanome malin et dans ce cas, orienter le patient chez un dermatologue.

Complications

- Une onycholyse,
- Une onychodystrophie qui peut perdurer un certain temps ou qui au contraire peut rester pour toujours
- Une infection

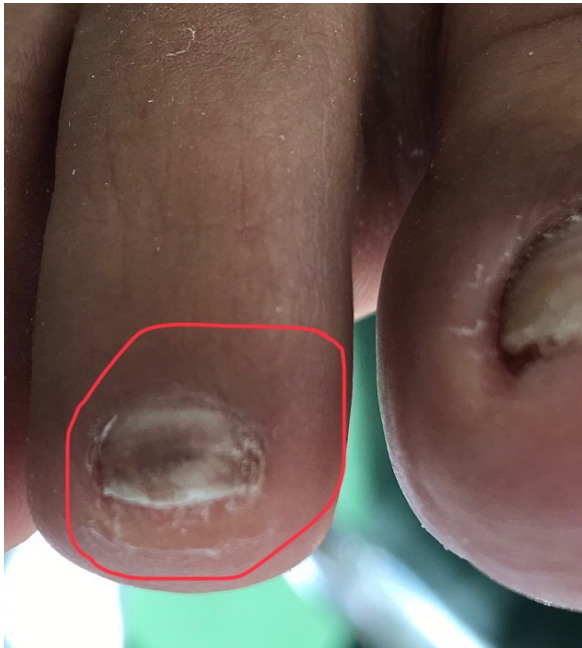

Photo : J. Borgognon

Image 16 : Hématome sous-unguéal situé au milieu de l'ongle du deuxième orteil

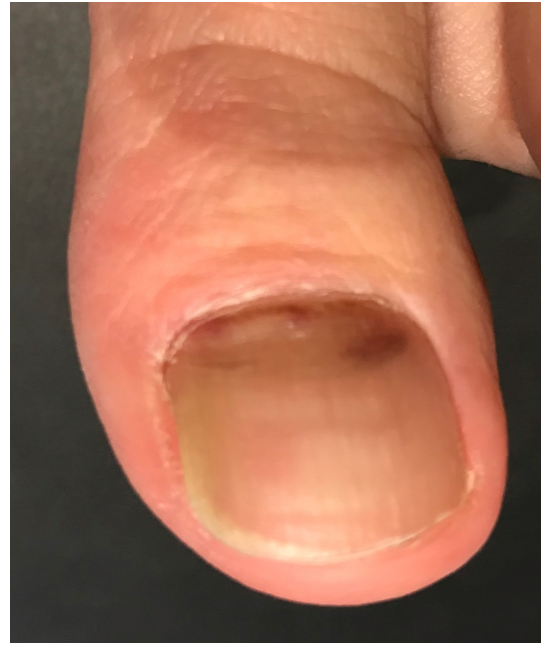


Photo : J. Borgognon

Image 17 : Hématome sous-unguéal situé au niveau de la matrice de l'ongle de l'hallux

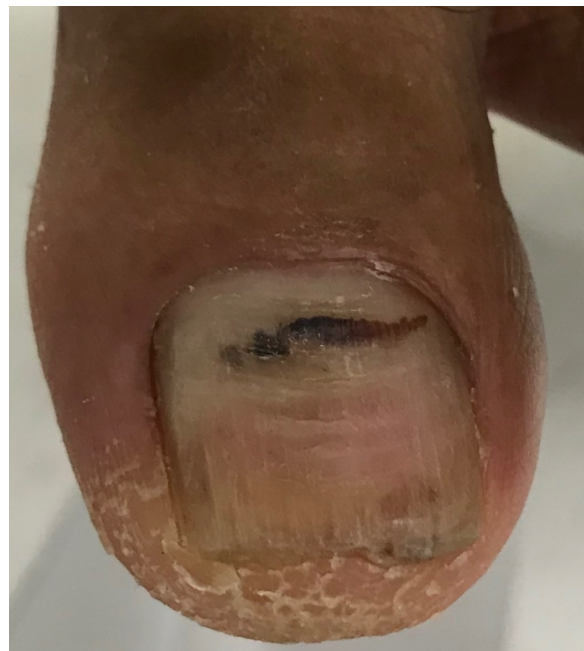

Photo : J. Borgognon

Image 18 : Hématome sous-unguéal qui s'étend horizontalement sous l'ongle de l'hallux

7.5 L'ONYCHOLYSE

Définition

C'est un décollement de la tablette de l'ongle à partir des côtés distolatéraux du lit unguéal. Elle peut avoir différentes formes (cf : images 20,21,22).

Facteurs causals

Origine traumatique

- Présence d'un corps étranger sous l'ongle
- Microtraumatismes répétés (sportif, danseuse)
- Le fait de vouloir toujours nettoyer sous ses ongles avec des objets pointus (ciseaux, cure-dents...)
- Conflit au bout de la chaussure dans le cas d'un hallux extensus
- Chevauchement des orteils aggravé par le port de chaussures à bout pointu

Origine infectieuse

- Verrue vulgaire
- Infection bactérienne
- Onychomycose

Origine chimique

- Vernis et colorants
- Tanin des chaussures (réaction allergique)
- Manipulation de produits chimiques sans protection
- Certains cosmétiques, solvants artificiels, port de faux ongles

Origine médicamenteuse :

- Certains antibiotiques ou antidépresseurs

Origine dermatologique :

- Psoriasis
- Tumeurs sous-unguéales
- Maladies bulleuses
- Eczéma de contact (latex, tanin, colorant...)
- Lichen plan

Origine systémique

- Troubles circulatoires
- Grossesse
- Anémie

Aspect et symptômes

Lorsque que l'ongle ne paraît plus très joli, le patient prendra rendez-vous pour une consultation. En effet, il peut avoir un aspect blanchâtre, brunâtre voire noirâtre. Toutes ces différentes couleurs dépendent de l'étiologie concernée. Cette pathologie unguéale ne provoque pas de douleur sauf s'il y a une hyperkératose trop importante.

Traitement

Soins du podologue

Couper les ongles le plus court possible. On va essayer d'enlever au mieux les parties décollées et si possible nettoyer les débris épithéiaux sous l'onycholyse. S'il y a une infection, c'est au professionnel de la santé d'analyser le degré de gravité et d'adapter au mieux le traitement à la pathologie correspondante.

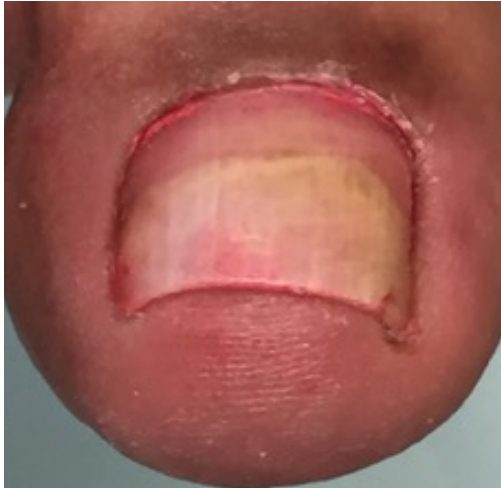

Photo : B. Traoré

Image 20 : Onycholyse qui s'étend sur la moitié de l'ongle de l'hallux

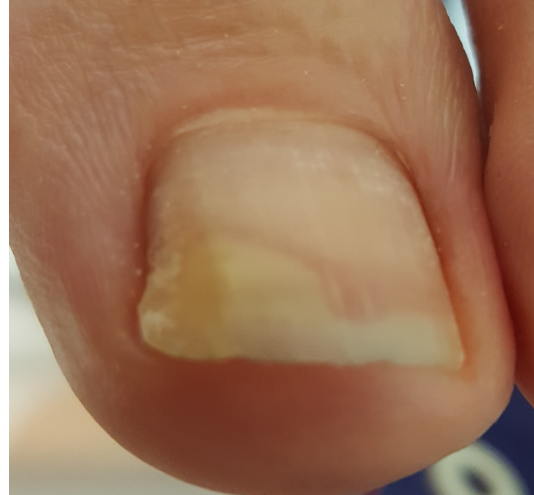

Photo : M. Brandt

Image 21 : Onycholyse située à la partie inféro-médiale de l'hallux

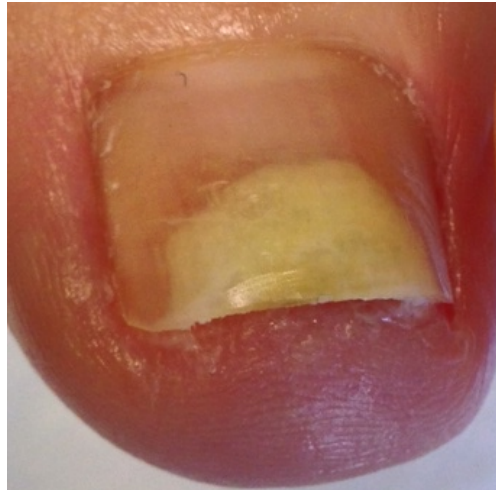


Photo : A. Suard

Image 22 : Onycholyse située sur la partie distale de l'ongle

7.6 LE COR SOUS-UNGUÉAL

Définition

Il peut se situer autour de l'ongle, près du bord libre, sous la lame (cf : image 19), dans les replis ou sur n'importe quel endroit de la plaque.

Il est souvent difficile à situer. C'est pour cette raison que le test de pression sur l'ongle est important à réaliser et peut se faire à l'aide d'une spatule par exemple.

En appuyant verticalement, le patient nous indiquera l'endroit qui lui provoque des douleurs. Une coloration blanchâtre de l'ongle peut apparaître à cet endroit.

Causes

- Chaussures trop larges, trop étroites voire trop petites
- Talons hauts
- Empeigne de la chaussure trop basse avec parfois des coutures
- Hallux valgus
- Bout dur dans les chaussures de travail

Traitement

L'extraction des cors sous-unguéaux est très douloureuse

Il existe plusieurs méthodes :

- L'extraction avec des instruments (pince, lame, gouge...)
- Le pansement occlusif
- Le fraisage.

Technique de fraisage pour un cor sous-unguéal

On pratique un point d'ancrage sur la surface où se situe le cor avec une fraise boule qui a plus ou moins la taille de ce dernier.

On va fraiser la surface de l'ongle tout gentiment en descendant verticalement et lentement et ceci jusqu'au moment où on l'a traversé.

Ensuite, on va désinfecter la zone et mettre un pansement cicatrisant.

Il faut rechercher les étiologies qui provoquent ces types de cor afin d'éviter au maximum la récurrence. Il suffit juste parfois de changer la calcéologie et de donner des conseils aux patients. En cas de nécessité, une orthoplastie peut être fabriquée.

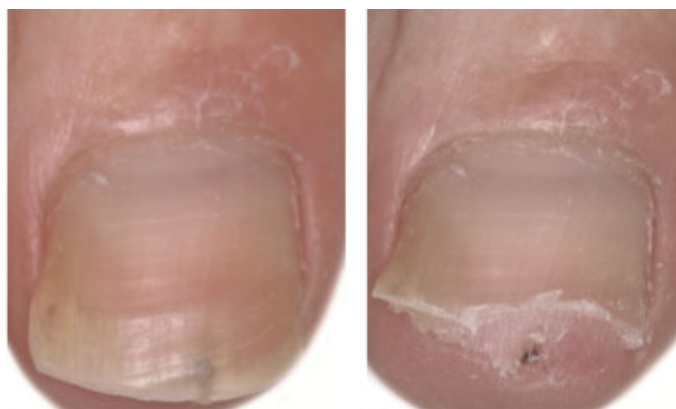


Image 19 : Sur la photo de gauche, l'ongle recouvre le cor
Sur celle de droite, on peut apercevoir le cor

7.7 L'HYPERONYCHIE

Définition

« Épaississement du lit de l'ongle et des tablettes dû aux contraintes secondaires liées au port de chaussures dont la hauteur de l'empeigne est insuffisante. La friction s'exerce essentiellement sur le gros orteil (cf : image 23). Surtout ne pas confondre avec l'onychomycose. »

Facteurs causals

- Onychomycose
- Psoriasis
- Lichen plan
- Eczéma chronique
- Pachyonychie congénitale
- Traumatismes
- Absence de pédicurie

Aspect

Ce type d'ongles peut être rugueux, jaune, épais et peut aussi grandir en tournant en dedans ou en dehors. Normalement ces ongles ne sont pas censés faire mal sauf dans des cas très rares.

Diagnostic

Sur le terrain, il est souvent difficile de faire la différence entre pachyonychie (épaississement de la tablette) et hyperkératose sous-unguéale (épaississement du lit) car il est très fréquent que l'ongle contienne les deux pathologies à la fois.

Traitement

Soins du podologue

- Fraisage

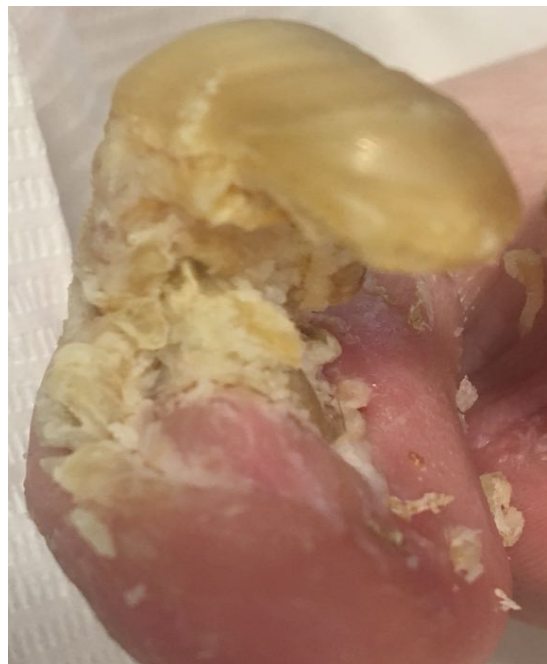

Photo : L. Gaudin

Image 23 : Hyperonychie de l'hallux

7.8 LA LEUCONYCHIE

Définition

Coloration blanchâtre de l'ongle.

La leuconychie vraie et la leuconychie apparente sont deux sous-types de leuconychie.

La leuconychie vraie

Selon le livre : onychologie, diagnostic, traitement, chirurgie de Richard K. Scher et de C. Ralph Daniel :

« La leuconychie vraie peut être totale, subtotale ou partielle (transverse, ponctuée ou longitudinale). Les leuconychies totale ou subtotale peuvent être sporadiques, héréditaires ou systémiques. La leuconychie partielle prend surtout la forme de ponctuations ou de lignes blanches transverses (cf : image 28, p.40) ; les soins de manucure trop énergiques en sont une cause fréquente par le refoulement brutal des cuticules au niveau du repli proximal.

Les leuconychies vraies sont associées à de nombreuses étiologies médicamenteuses ou systémiques. »

✓ Les lignes de Mees

- « Les lignes de Mees sont des leuconychies transverses vraies qui sont associées à des maladies systémiques (cf : image 24). L'arsénicisme en était l'étiologie principale, mais elles peuvent être dues à diverses affections systémiques. »

(Onychologie, diagnostic, traitement, chirurgie de Richard K. Scher et C. Ralph Daniel, 2007.)

- Elles peuvent être uniques ou multiples.

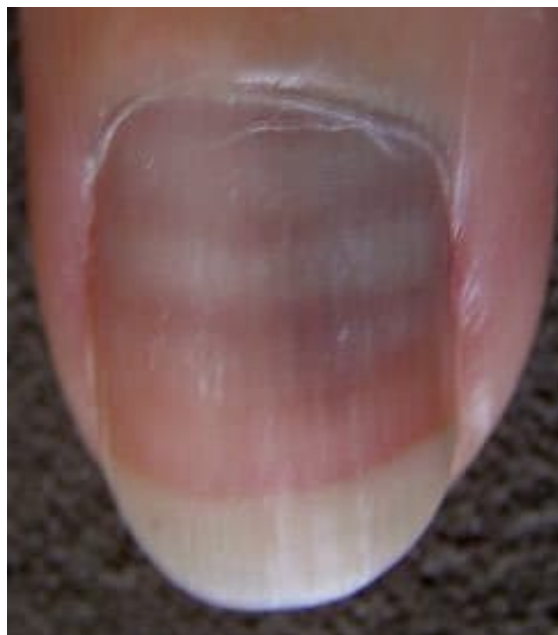


Image 24 : Ligne de Mees

La leuconychie apparente

« La leuconychie apparente est due à une atteinte du lit unguéal visible à travers la tablette. On distingue plusieurs formes de leuconychie apparente : lignes de Muehrcke, ongles équisegmentés, ongles de Terry, autres ».

(Onychologie, diagnostic, traitement, chirurgie de Richard K. Scher et C. Ralph Daniel, 2007.)

✓ Les lignes de Muehrcke

- « Les lignes de Muehrcke forment une double ligne blanche transversale (cf : image 25) et témoignent d'une anomalie vasculaire du lit de l'ongle [...]. L'étiopathogénie des lignes de Muehrcke a été élucidée : l'érythème normal du lit disparaîtrait par une hyperpression vasculaire induite par un œdème localisé du lit unguéal [...]. Les lignes de Muehrcke sont associées aux néphropathies responsables d'une hypoalbuminémie. »
(Onychologie, diagnostic, traitement, chirurgie de Richard K. Scher et C. Ralph Daniel, 2007.)

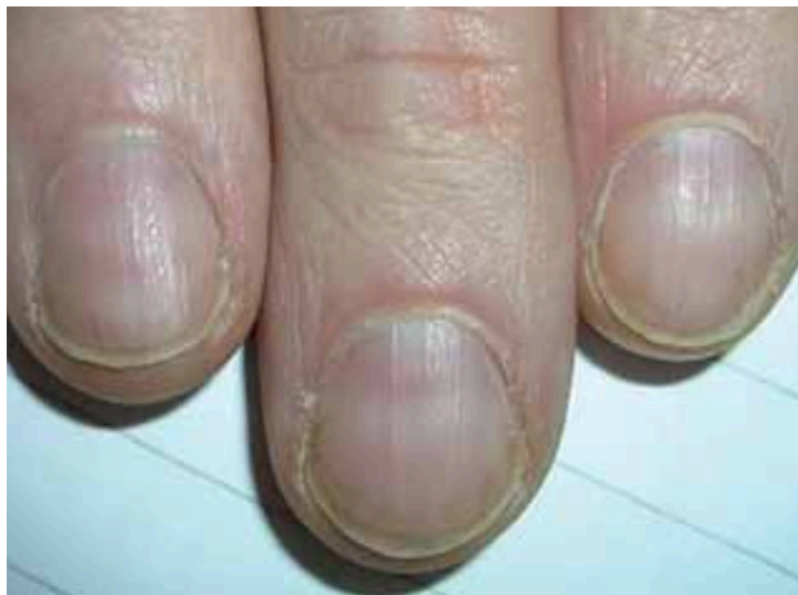

Image 25 : Lignes de Muehrcke

- ✓ Les ongles équisegmentés (ongles de Lindsay)
 - On peut les retrouver chez des personnes qui ont une insuffisance rénale chronique
 - La partie proximale de l'ongle est normale ou de couleur blanchâtre et sa partie distale est de couleur brunâtre (cf : image 26).

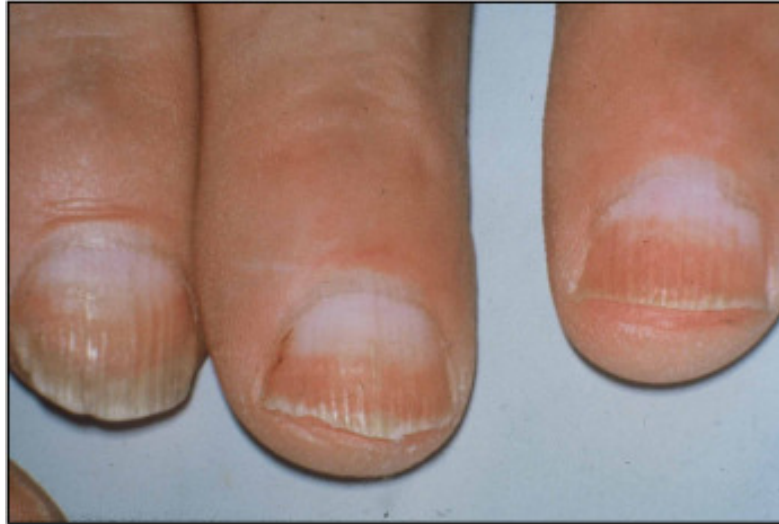

Image 26 : Des ongles équisegmentés

- ✓ Les ongles de Terry
 - C'est une leuconychie apparente subtotale
 - L'ongle est blanc et possède sur sa partie distale une étroite bande rosée (cf : image 27)
 - La leuconychie peut apparaître sur les ongles de personnes atteintes de diabète, de cirrhose hépatique ou d'insuffisance cardiaque congestive...

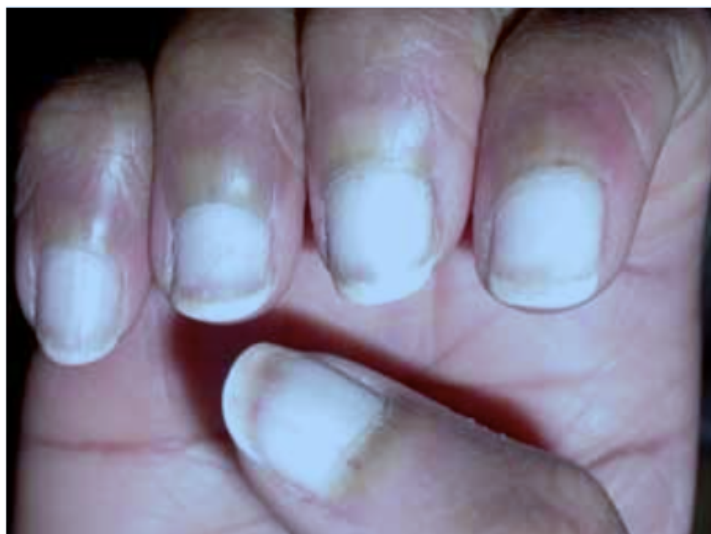

Image 27 : Des ongles de Terry

Facteurs causals

Tableau issu du livre : l'ongle de la clinique au traitement du Dr, Bertrand Richert ainsi que du Dr, Robert Baran (2009).

Lignes ponctuées	Lignes transversales	Lignes longitudinales	Lignes partielle ou totale
<ul style="list-style-type: none"> ✓ Traumatisme LV ✓ Idiopathique pdt l'enfance LV ✓ Mycose superficielle PL ✓ Psoriasis LV ✓ Granulations de kératine PL 	<ul style="list-style-type: none"> ✓ Traumatismes LV ✓ Intoxications aux métaux lourds LV ✓ Lignes de Muehrcke LA ✓ Chimiothérapie LV 	<ul style="list-style-type: none"> ✓ Maladie de Darier LV : «maladie génétique rare : alternance de lignes blanches et rouges, qui se terminent aux extrémités par des encoches. » (Selon le livre : l'essentiel de la podologie). 	<ul style="list-style-type: none"> ✓ Onycholyse LA ✓ Onychomycose PL ✓ Congénitale LV ✓ Ongle de Terry LA ✓ Ongle équisegmenté hyperazotémique LA ✓ Chimiothérapie LA

LV : Leuconychie vraie

LA : Leuconychie apparente

PL: Pseudo-leuconychie

Traitement

La plupart des pathologies ci-dessus requièrent le domaine médical.

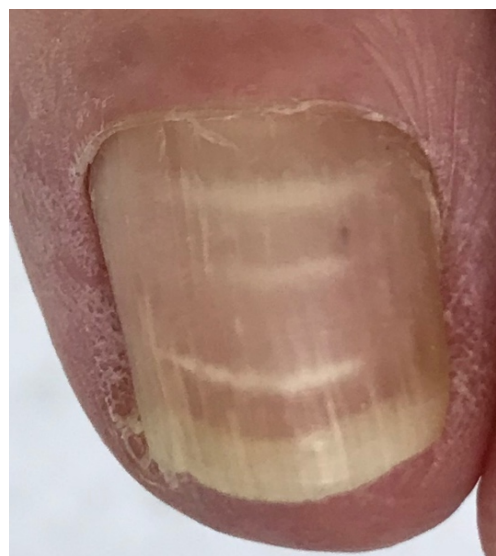

Photo : J. Borgnon

Image 28 : Leuconychie partielle de l'ongle

7.9 L'ONYCHOSCHIZIE

Définition

« L'onychoschizie lamellaire transversale se caractérise par un dédoublement du bord libre (cf : images 29,30,31). Il existe une forme distale et une forme proximale qui se manifestent par une perte de kératine des couches superficielles de la lame unguéale. »

(L'essentiel de la podologie ; J. Mathieu, 2017.)

Facteurs causals

« Modification des couches de kératine chez les sujets travaillant en milieu humide (maître-nageur, palefrenier, frigoriste...)

- Utilisation exagérée de vernis et de dissolvants agressifs
- Changement physique ou biologique avec pertes de fragments unguéaux
- Traumatisme physique ou chimique sur la partie distale
- Lichen plan sur la partie proximale
- Psoriasis sur la partie proximale de l'ongle
- Ongles fins de toutes origines
- Traitements par rétinoïdes
- Hapalonychie (ongles mous). »

(L'essentiel de la podologie ; J. Mathieu, 2017.)

Recherche de diagnostic et conseils

Il est important de faire une anamnèse afin de pouvoir déceler l'étiologie principale. Une fois trouvée, on pourra poser un diagnostic. On pourra ensuite orienter le patient afin qu'il puisse recevoir un traitement adéquat.

Il est conseillé d'appliquer deux fois par jour de l'iode blanc durant 3 à 6 mois.

Quelques recommandations

- Se couper les ongles court pour diminuer leur fragilité
- Limer ses ongles régulièrement réduit le risque de laisser un petit bout d'ongle qui pourrait s'accrocher ou même finir par s'arracher
- L'hydratation de l'ongle est importante car elle accroît sa flexibilité et fait en sorte que l'ongle devienne plus solide. Le fait que ce dernier soit hydraté puis déshydraté augmente sa fragilité.
- Déconseiller le port de faux-ongles
- Si possible, s'abstenir de mettre du vernis à ongles et des durcisseurs (le fait de mettre du vernis va empêcher l'hydratation des ongles). De plus il faudra utiliser un dissolvant qui a comme conséquence de déshydrater la tablette unguéale. Il est fortement conseillé de tremper ses ongles dans l'eau après avoir utilisé du dissolvant et d'appliquer une crème hydratante.

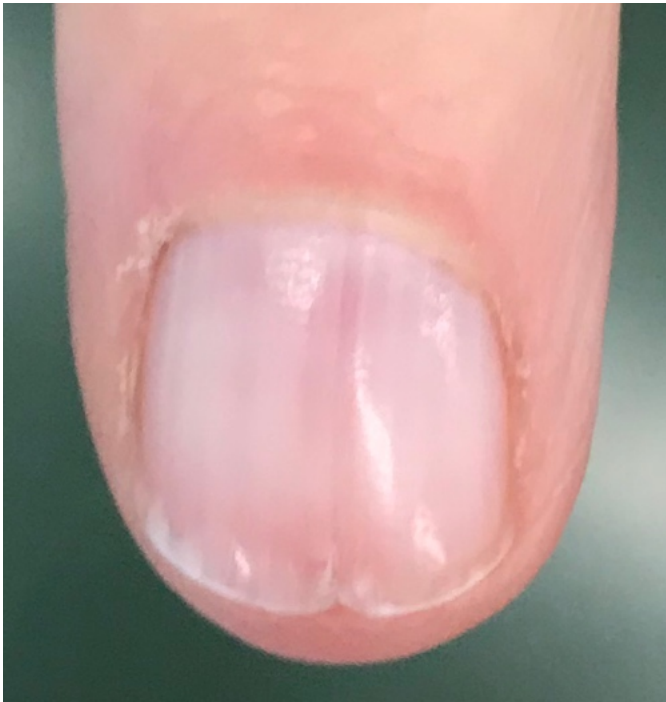


Photo : J. Borgognon

Image 29 : Onychoschizie : Dédoublément vertical de l'ongle suite à un traitement de chimiothérapie

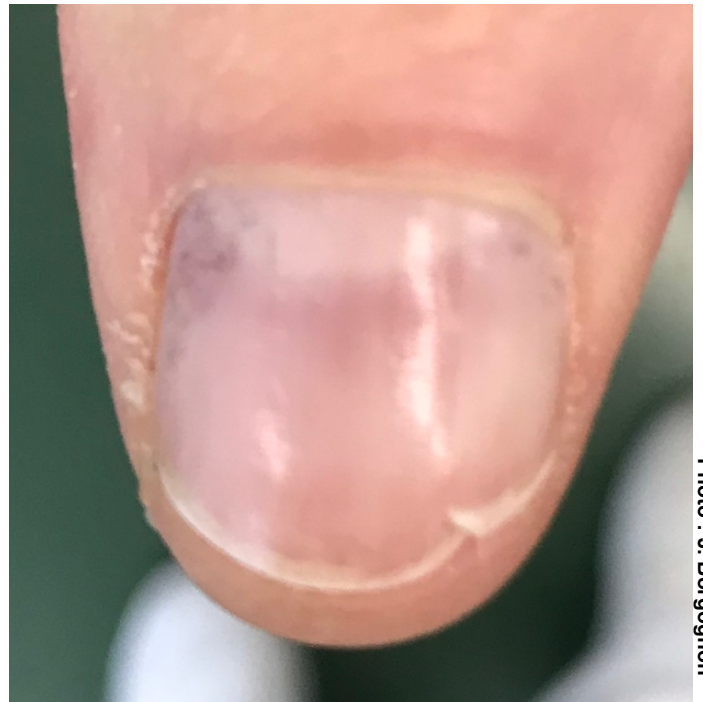

Photo : J. Borgognon

Image 30 : Onychoschizie : Dédoublément horizontal de l'ongle suite à un traitement de chimiothérapie

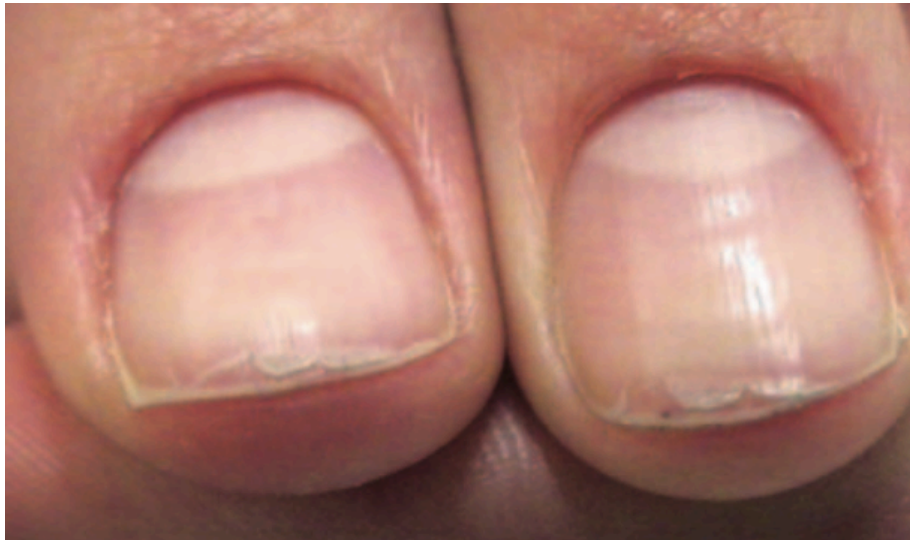

Image 31 : Onychoschizie : Dédoublément horizontal de l'ongle

7.10 EFFETS SECONDAIRES DU TRAITEMENT CONTRE LE CANCER

Définition

Les toxicités unguéales fonctionnent en lésant les cellules de la matrice de l'ongle. Le degré de toxicité d'un produit dépendra de la molécule utilisée dans ce dernier. (Par exemple, la famille des taxanes a tendance à être nocive pour les ongles.) La toxicité transitoire peut persister 6 mois pour les doigts et entre 12 à 18 mois pour les orteils. Après ce délai, l'ongle est censé repousser normalement pour toutes les atteintes unguéales citées-ci-dessous sauf si une inflammation a été trop importante ou est devenue chronique. Dans ce cas, la matrice de l'ongle pourrait être endommagée.

Causes

Selon le cours sur l'oncologie de Madame Maryline Koller Lance (2017-2018) :

La toxicité unguéale médicamenteuse peut être causée par :

- la photosensibilisation
- la modification de la vascularisation unguéale
- les mécanismes neurogénèses (qui agissent sur la sensibilité).

Les résultats des effets secondaires de traitement en lien avec une chimiothérapie

7.10.1 Ongles cassants et mous

La toxicité du traitement sur la kératine est tellement forte qu'elle fragilise les ongles. Ils deviennent mous et cassants.

Conseils et traitements

Conseiller aux patients de porter lors de leur chimiothérapie des gants et des chaussettes réfrigérés (cf : images 32 et 33)



Image 32 : Chaussettes réfrigérées



Image 33 : Gants réfrigérés

Pour les autres conseils, voir ceux qui sont donnés par l'école supérieure de podologues (ils sont cités plus loin dans ce chapitre)

7.10.2 L'onychoschizie

Pathologie unguéale déjà développée (voir ci-dessus)

7.10.3 L'hyperonychie

Pathologie unguéale déjà développée (voir ci-dessus)

7.10.4 La mélanonychie

Elle a comme conséquence un changement de la couleur de l'ongle. Un ongle sain a une couleur « normale » lorsque que celle-ci est transparente et légèrement rosée (en lien avec la vascularisation du lit unguéal). Il se peut que certains traitements de chimiothérapie changent cette coloration. Des taches et des bandes brunes et noires de différentes largeurs avec des bords rectilignes peuvent apparaître (cf : image 34). Il existe des cellules (les mélanocytes) qui ont comme rôle de pigmenter la peau en sécrétant de la mélanine. Plus il y aura de mélanine, plus la peau sera foncée. Les personnes de peau blanche ont des mélanocytes matriciels qui sont peu nombreux. Les mélanonychies ne sont pas très répandues.

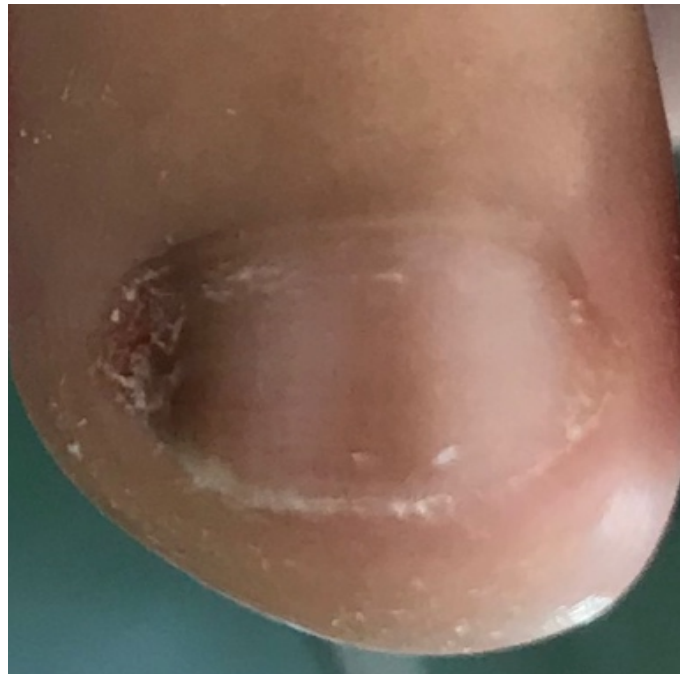

Photo : J. Borgognon

Image 34 : Mélanonychie sur le bord latéral de l'ongle

7.10.5 La leuconychie

Pathologie unguéale déjà développée (voir ci-dessus)

7.10.6 L'onycholyse

Pathologie unguéale déjà développée (voir ci-dessus)

7.10.7 L'onychoptose

C'est le détachement et la chute de l'ongle (cf : image 35). Elle peut être causée par un traumatisme ou un arrêt de la croissance de l'ongle.

Lorsqu'un ongle est tombé, ceci peut être douloureux et peut présenter un aspect inesthétique. On pourra dans ces cas-là proposer au patient de lui faire une

onychoplastie temporaire (faux ongle) s'il y a encore un bout d'ongle. Sinon il faudra attendre que ce dernier repousse.

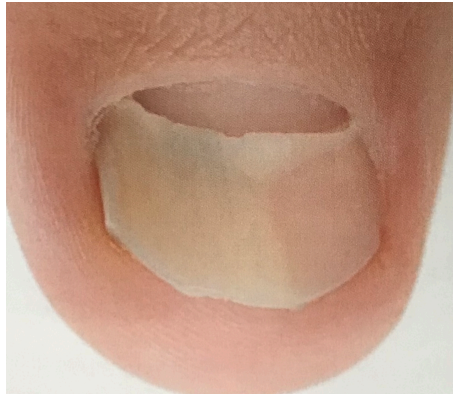

Image 35 : Onychoptose d'un ongle

7.10.8 Les lignes de Beau

Ce sont des sillons, dépressions transversales (cf: image 36) qui sont la conséquence d'un arrêt de la synthèse de kératine lors des traitements de chimiothérapie. Sur un même ongle, il peut y avoir une ou plusieurs lignes de Beau. Ces sillons représentent les différents cycles de traitement. La largeur quant à elle témoigne de la durée de ceux-ci. Ils disparaissent avec la croissance de l'ongle.

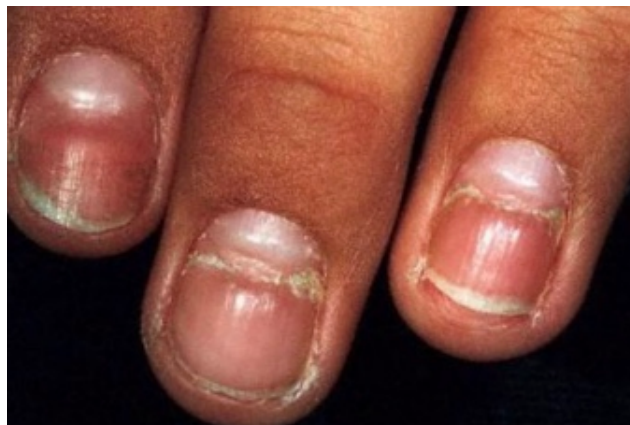

Image 36 : Présence de lignes de Beau sur plusieurs ongles

7.10.9 L'hématome sous-unguéal

Pathologie unguéale déjà développée (voir ci-dessus)

Ils apparaissent généralement durant les premiers mois de traitement. L'hématome va pousser avec l'ongle. Même si l'on continue le traitement, l'hématome ne se reforme pas.

7.10.10 La paronychie

C'est une inflammation douloureuse des replis cutanés qui entourent un ongle. Si la peau a une petite fissure, il se peut que des bactéries y pénètrent et se propagent

dans le périonychieum et créent une infection (cf : image 37). Elle est essentiellement bactérienne, parfois staphylococcique et plus rarement streptococcique. Elle peut se situer sur tous les doigts et tous les orteils mais affecte généralement le pouce et le gros orteil.

Traitement

Une altération entre une antibiothérapie per os et des bains antiseptiques (polivudone iodée, chlorexidine...) ainsi qu'un onguent anti-bactérien (acide fusidique) est recommandée. La plaie doit être bien évidemment recouverte d'un pansement stérile.

Lors d'une chimiothérapie, l'apparition d'une paronychie appelée aussi périonyxis peut apparaître au bout de quelques mois.

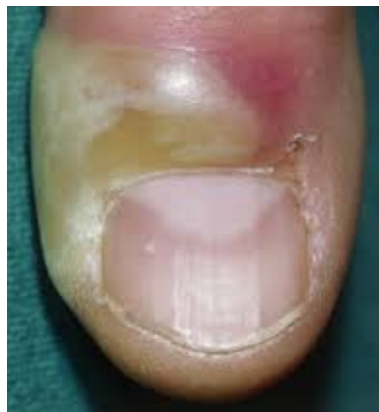

Image 37 : Paronychie

7.10.11 La dyschromie

Selon mon expérience professionnelle, il se peut qu'une partie de l'ongle change de couleur lorsque la personne est sous chimiothérapie. Par exemple, une patiente est venue à la clinique de soins aux HUG pour se faire prodiguer un soin. Elle était sous chimiothérapie et avait un nævus sous-unguéal. Elle m'a dit qu'il était beaucoup plus clair depuis qu'elle avait commencé les traitements de chimiothérapie.

Médicaments et antiseptiques qui ne sont pas contre-indiqués en cas de chimiothérapie

- Bepanthen crème	- Pévaryl
- Bepanthen plus	- Vita hexin
- Bétadine onguent	- Bétadine solution aqueuse
- Eucérin 10% urée	- Chlorexidine aqueuse 0,5%
- Pelsanol onguent	- Eau oxygénée 3% stérile

Selon le travail de diplôme de Madame Charlotte Cuq (2015) :

Certains articles montrent que les huiles essentielles peuvent être contre-indiquées lors de chimiothérapie et radiothérapie d'une part à cause de leur effet photosensibilisant et, d'autre part, par leur effet dermocaustique sur une peau déjà hypersensible et fragile.

Conseils préventifs

- Durcisseur pour ongles
- Vernis(silicium)
- Vernis « eyecare » recommandé pour prévenir la chute des ongles
- Huile protectrice composée à 100% de vitamine E
- Crème à base de vaseline, paraffine et glycérol
- Crème à base d'eau, de glycérol, de paraffine, de beurre de karité
- Gants et chaussons réfrigérants : vasoconstriction causée par le froid diminue le flux sanguin et de ce fait diminue la concentration en chimiothérapie.

Comment soigner ses ongles pendant un traitement oncologique ?

Conseils donnés aux patients qui sont sous traitement oncologique à l'école supérieure de podologues à Genève :

- ✓ Utiliser des **instruments propres** pour vos soins (lime, coupe-ongles...)
- ✓ Ne pas couper vos ongles **trop court**, privilégiez une **forme carrée** et arrondissez légèrement les angles avec **une lime**
- ✓ Appliquer un vernis à base de silicium avant le début de votre chimiothérapie (minimum **1 jour avant** la chimiothérapie), vernis à **renouveler tous les 4 jours**, jusqu'à 6 mois qui suivent l'arrêt du traitement)
- ✓ La marque La Roche Posay® propose des vernis au silicium de coloris différents, et Dikla® de couleur neutre
- ✓ Utiliser un **dissolvant sans acétone** pour enlever votre vernis
- ✓ Huiler le pourtour de vos ongles avec de l'huile contenant de la **vitamine E**. (Par exemple : VEA nails®)
- ✓ Pour protéger le pourtour de vos ongles fragilisés **une silicone** peut être confectionnée
- ✓ En cas d'ongle incarné, **un appareillage** spécifique (orthonyxie) peut être appliqué
- ✓ Lors d'une fragilisation importante ou une perte de l'ongle, **une reconstitution** peut être réalisée.

15. Références bibliographiques

15.1 Les livres

- Achten. G et Wanet-Rouard. J (1981). Les Onychomycoses. Mycologie N°5.CILAG SA
- Allieu. Y & Dumontier.C (2000). L'ongle, monographie de la société française de chirurgie de la main (GEM), édition Elsevier
- Baran.R & Barth. J & Dawber.R (1991). Maladie des ongles, diagnostic et traitement. Arnette S.A
- Hérisson. C, Aboukrat. P & Simon. L (1994). La pathologie unguéale, éditions Masson
- K. Scher Richard et C. Ralph Daniel III (2007). Onychologie, diagnostic, traitement, chirurgie. Édition française de Philippe Abimelec
- Mathieu. J. (2017). L'essentiel de la podologie. Editions Mathieu.
- Richert Bertrand & Baran Robert (2009). L'ongle de la clinique au traitement. Éditions MED'COM, 2^{ème} édition.

15.2 Les documents/cours

- Koller Lance M. (2017-2018). Oncologie. Espod
- Leseigneur R. (2018-2019). Orthonyxie et Orthoplastie. Espod
- Paccaud Anne-lise (2016-2017). Introduction à la podologie
- Suard A. (2016-2017). Pathologies podales. Espod

15.3 Les sites web

- Beautiful After Breast Cancer Foundation. Belgium (2018). Informations sur les problèmes d'ongles en cas de chimiothérapie.
En ligne : www.beautifulabc.com
- Item 288 : Troubles des phanères : Onyxis. Collège National des Enseignants de Dermatologie (2010-2011). Université médicale virtuelle francophone.
Définition : Qu'est-ce qu'une pathologie unguéale.
- Revue médicale Suisse (2011). Lésions non traumatiques du pied, cors et ongles : Impact socio-économique d'un problème méconnu. Apparaît dans mon introduction.
En ligne : <https://www.revmed.ch/RMS/2011/RMS-315/Lesions-non-traumatiques-du-pied-cors-et-ongles-impact-socio-economique-d-un-probleme-meconnu>
- Site du Collège National de Pharmacologie Médicale (2018). Définition rétinoides. En ligne : <https://pharmacomedicale.org/medicaments/specialites/item/retnoides>
- YeePLY (2017). Site internet du devis de l'application que j'ai fait à la page 54 ci-dessus.
En ligne : <https://www.combiencoutemonapp.ch>

15.4 Travail de diplôme d'une ancienne élève de l'école supérieure de podologues

- Cuq Charlotte (2014-2015). Le rôle préventif du podologue dans les traitements des onychopathies chez les patients sous traitement de chimiothérapie. Travail de diplôme, école supérieure de podologues.

15.5 Références des images

- Image du titre : <http://les-ongles-de-jessie.over-blog.com/2017/12/voici-ce-que-les-anomalies-des-ongles-disent-au-sujet-de-votre-sante.html>
- Image 19 : <http://tdpnet.net/Tutos/pathoongles.html>
- Image 24 : <https://fr.medical-diag.com/12830-white-spots-on-nails-causes-prevention-and-treatment>
- Image 25 : : <http://www.pierre-fabre-dermatologie.ch/wp-content/uploads/2016/05/OngleQDN-09-479527>
- Image 26 : <http://www.pierre-fabre-dermatologie.ch/wp-content/uploads/2016/05/OngleQDN-09-479527https://www.sciencedirect.com/science/article/pii/S0755498214004576>
- Image 27 : <http://www.pierre-fabre-dermatologie.ch/wp-content/uploads/2016/05/OngleQDN-09-479527>
- Image 31 : <http://www.pierre-fabre-dermatologie.ch/wp-content/uploads/2016/05/OngleQDN-08-472685.pdf>
- Images 32 et 33 : <https://www.comptoir-de-vie.com/gants-hypothermiques-pour-chimio-elastogel.html>
- Image 35 : L'essentiel de la podologie de J. Mathieu (2017, p.138.)
- Image 36 : <https://slideplayer.fr/slide/12104698/>
- Image 37 : : <https://www.soinpieds.com/articles/la-cuticule-la-retirer-ou-la-tailler-un-geste-risque/>

15.6 Références des textes

- Chapitre 7.3 : l'onychomycose :
 - Épidémiologie, p.24 : Richert Bertrand & Baran Robert (2009). L'ongle de la clinique au traitement. Éditions MED'COM, 2^{ème} édition, p.119.
 - Manifestations cliniques : onychomycose sous-unguéale distolatérale, p.26 : K. Scher Richard et C. Ralph Daniel III (2007). Onychologie, diagnostic, traitement, chirurgie. Édition française de Philippe Abimelec, p.136.

- Manifestations cliniques : onychomycose à candidas, p.26 : K. Scher Richard et C. Ralph Daniel III (2007). Onychologie, diagnostic, traitement, chirurgie. Édition française de Philippe Abimelec, p.139.
- Diabète et onychomycose, p.26 et p.27 : Suard A. (2016-2017). Pathologies podales. Espod, p.59, photo 1.
- Examens complémentaires, p.27, paragraphe 2 : Achten. G et Wanet-Rouard. J (1981). Les Onychomycoses. Mycologie N°5.CILAG SA, p.77.
- Chapitre 7.4 : l'hématome sous-unguéal :
 - Définition, p.30 : Mathieu. J. (2017). L'essentiel de la podologie. Editions Mathieu, p.191.
 - Les différents types d'hématomes p.30 : Mathieu. J. (2017). L'essentiel de la podologie. Editions Mathieu, p.192.
- Chapitre 7.7 : l'hyperonychie :
 - Définition, p.37 : Mathieu. J. (2017). L'essentiel de la podologie. Editions Mathieu, p.193.
- Chapitre 7.8 : la leuconychie :
 - La leuconychie vraie, p.38 : K. Scher Richard et C. Ralph Daniel III (2007). Onychologie, diagnostic, traitement, chirurgie. Édition française de Philippe Abimelec, p.163.
 - Les lignes de Mees, p.38 : K. Scher Richard et C. Ralph Daniel III (2007). Onychologie, diagnostic, traitement, chirurgie. Édition française de Philippe Abimelec, p.163.
 - La leuconychie apparente, p.39 : K. Scher Richard et C. Ralph Daniel III (2007). Onychologie, diagnostic, traitement, chirurgie. Édition française de Philippe Abimelec, p.165.
 - Les lignes de Muehrcke, p.39 : K. Scher Richard et C. Ralph Daniel III (2007). Onychologie, diagnostic, traitement, chirurgie. Édition française de Philippe Abimelec, p.166.
 - Facteurs causals (tableau), p.41 : Richert Bertrand & Baran Robert (2009). L'ongle de la clinique au traitement. Éditions MED'COM, 2^{ème} édition, p.79.
 - Définition de la maladie de Darier, p.41 : Mathieu. J. (2017). L'essentiel de la podologie. Editions Mathieu, p.116.
- Chapitre 7.9 : l'onychoschizie :
 - Définition, p.42 : Mathieu. J. (2017). L'essentiel de la podologie. Editions Mathieu, p.109.
 - Facteurs causals, p.42 : Mathieu. J. (2017). L'essentiel de la podologie. Editions Mathieu, p.109-110.

- Chapitre 7.10 : effets secondaires du traitement contre le cancer
- Causes, p.44 : Koller Lance M. (2017-2018). Oncologie. Espod. Traitement anticancéreux

- 1^{er} paragraphe, p.48 : Cuq Charlotte (2014-2015). Le rôle préventif du podologue dans les traitements des onychopathies chez les patients sous traitement de chimiothérapie. Travail de diplôme, école supérieure de podologues, p.34.

- Comment soigner ses ongles pendant un traitement oncologique, p.48 : conseils donnés aux patients qui sont sous traitement de chimiothérapie à l'école supérieure de podologues à Genève.