

## Anexo 2. Lectura de retinografía: papilas sospechosas

El diagnóstico de glaucoma se realiza al observar una afectación papilar característica congruente con la afectación funcional.

A pesar de disponer de métodos objetivos para el estudio y análisis de la papila, la exploración clínica es la base del diagnóstico. El examen con lente en la lámpara de hendidura o de las retinografías debe realizarse de forma metódica y minuciosa valorando los diferentes signos que nos sugieren patología glaucomatosa. Tanto en las visitas basales como de forma periódica durante el seguimiento deben realizarse retinografías que nos permitirán mejorar nuestra exploración *in vivo* y valorar la progresión. La mejor opción es realizar fotografías estereoscópicas que, valoradas por expertos, son, actualmente, el método más eficaz para discriminar el glaucoma permitiendo un análisis tridimensional completo (40, 129).

Vamos a detallar los pasos en la exploración papilar *in vivo* o en retinografías:

### 1) Valorar el tamaño papilar, relación anillo/papila y asimetrías

El tamaño papilar influye en uno de los índices más utilizados en la práctica clínica para la descripción y sospecha de glaucoma, el índice excavación/papila.

Para el cálculo del índice excavación/papila se mide la papila en la lámpara de hendidura utilizando lente de contacto o no contacto y se valora la relación entre la excavación vertical y el diámetro vertical de la papila. El disco óptico normal presenta habitualmente una forma levemente ovalada en su diámetro vertical. Debemos tener en cuenta que cada lente tiene su factor de conversión. En la tabla 1 se presentan los factores de corrección de las lentes. Se considera una papila pequeña la de diámetro <1,5mm (vertical) y una papila grande la que tiene un diámetro >2,2 mm. Algunos retinógrafos permiten medir el área papilar en mm<sup>2</sup>. Las personas de raza negra y los miopes presentan papilas de mayor tamaño (130, 131).

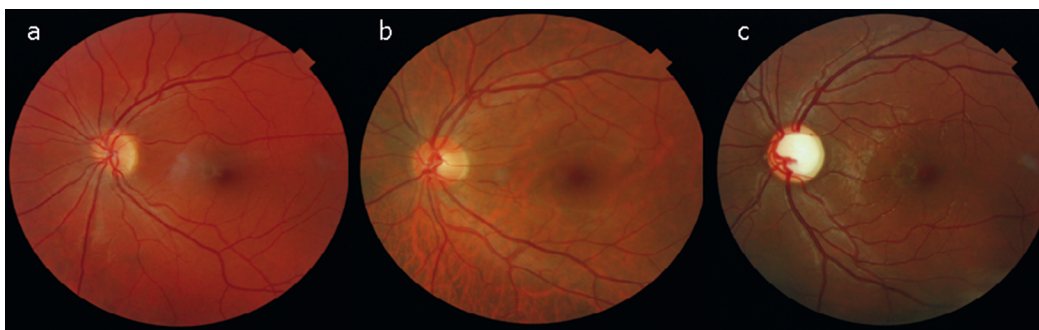
Teniendo en cuenta que el número de células ganglionares es relativamente constante, a mayor tamaño papilar un volumen menor del disco estará ocupado por los axones de las células ganglionares y mayor será la excavación de la papila.

**Tabla 1. Factor de corrección de diferentes lentes**

Lente (Volk)	Factor de conversión
60D	0,90
Goldman 3 espejos	0,94
78D	1,08
90D	1,32
Superfield	1,30

El índice excavación vertical/papila sería la relación entre la excavación y el diámetro papilar vertical total. Este índice toma valores desde 0-10/10, siendo un 0/10 (0,1) una papila repleta sin excavación y 10/10 (1,0) una papila sin rodete neurosensorial, en la que la excavación es completa. Los valores normales del índice de excavación/papila pueden variar de 0 a 0,9 (132) (Figura 1). Dado que el rango de normalidad es muy amplio, aparte del tamaño papilar se deben tener en cuenta también las asimetrías: la mayoría de sujetos normales tienen una diferencia menor a 0,3 (133) en el índice excavación/papila si las papilas son aproximadamente del mismo tamaño. Una asimetría de la excavación no explicable por la diferencia de tamaño papilar nos hace sospechar glaucoma.

En las retinografías estereoscópicas es posible valorar la profundidad y pendiente de la excavación. Sin embargo, en las retinografías convencionales no se dispone de visión en 3D por lo que en ellas se fija el límite entre anillo y excavación a partir de signos indirectos, como los cambios en el trayecto vascular.

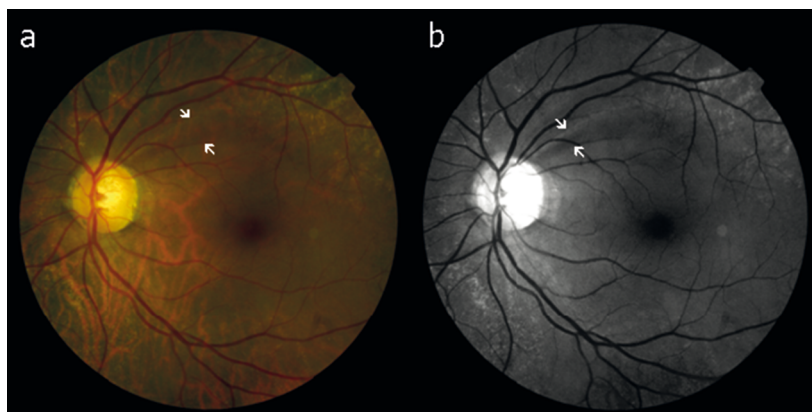


**Figura 1.** Papilas de diferentes tamaños. A. Papila pequeña con excavación papilar mínima 0/10. B. Papila con excavación papilar 4/10. C. Papila grande (macropapila) con excavación papilar 9/10.

## 2) Rodete neurosensorial

- a. Regla ISNT: Los cambios en las proporciones entre las distintas partes del anillo pueden ayudar a sospechar glaucoma y su progresión. Habitualmente el anillo neuroretiniano (ANR) es mayor (más ancho) en el sector temporal inferior (I), seguido por el sector temporal superior (S), el sector nasal (N) y por último el sector temporal (T). Este orden decreciente del grosor ha sido trasladado a una regla nemotécnica, llamada «ISNT». En la mayoría de los ojos con glaucoma no se cumple la regla ISNT, sin embargo hasta en un 37% de los pacientes normales no se observa un anillo inferior más grueso que el resto. En papilas con morfologías anómalas, como por ejemplo en las papilas oblicuas, la disminución del anillo neuroretiniano coincide con la zona más oblicua de la papila y tampoco se cumple la regla ISNT. Por lo tanto, la regla ISNT es útil sobre todo para confirmar la normalidad cuando se cumple, indica sospecha cuando no se cumple y nos ayuda a encontrar muescas o pérdidas de anillo neuroretiniano sectoriales (Figura 2).
- b. Color: en el glaucoma existe una pérdida del rodete neurosensorial sin que sea característica la palidez del rodete. La palidez del rodete es más sugestiva de otro tipo de neuropatías ópticas (Figura 3). Hay que ser muy cautos en la valoración del color del

rodete en las retinografías ya que la exposición o saturación del color puede inducir a errores en la interpretación.



**Figura 2. A.** Papila que incumple la regla ISNT con clara disminución del anillo superior respecto al anillo nasal y temporal. En la retinografía en color se aprecia defecto de la capa de fibras nerviosas (entre flechas) que se distingue mejor en la b. **B.** fotografía modificada digitalmente que permite mejorar la visualización del defecto de la capa de fibras nerviosas (entre flechas).

### 3) Valoración de la CFNR (capa de fibras nerviosas de la retina)

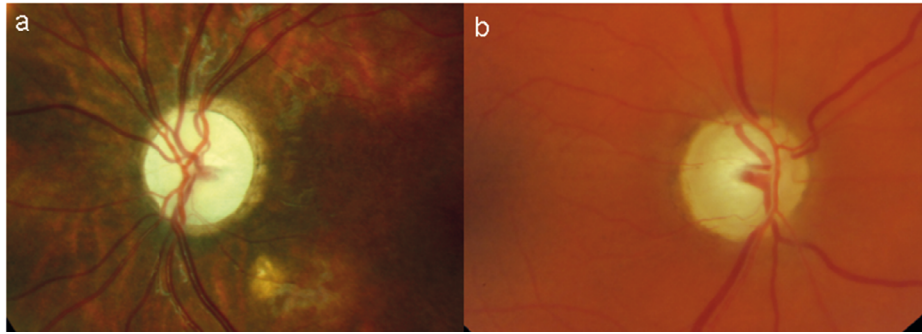
La CFNR es más visible en jóvenes y en las arcadas temporales superiores e inferiores, siguiendo el trayecto de las fibras un curso arciforme hasta la papila. Presentan un brillo característico que permite su observación y la detección de los defectos (pérdida de brillo). Los defectos focales y su progresión son altamente específicos de glaucoma (Figura 2). Cuando la pérdida es difusa, como en estadios avanzados del glaucoma, la observación del defecto es más difícil por la ausencia de contraste entre unas zonas y otras. La mejor manera de detectar un defecto de CFNR es con fotografías en blanco y negro (134).

### 4) Zonas atrofia peripapilar

La atrofia peripapilar se divide en dos zonas: una periférica, llamada «alfa», y una central, llamada «beta». La atrofia alfa es una área irregular de hiper e hipopigmentación del epitelio pigmentario de la retina (EPR). La zona beta es un área hipopigmentada donde histológicamente no se observa EPR. La exploración en la zona beta se localiza más próxima a la papila cuando coincide con la alfa y nos permite observar a su través los vasos coroides.

La atrofia alfa es muy común en la población, está presente en hasta el 84% de los pacientes, y no se relaciona con el glaucoma (135). Mientras que la atrofia beta se correlaciona con la edad, la miopía y la presencia de glaucoma (136) (Figura 2), aunque se ha observado su presencia en pacientes no glaucomatosos (137).

Diversos estudios han demostrado que el crecimiento de la zona beta implica un mayor riesgo de progresión del defecto en el campo visual (138-140).

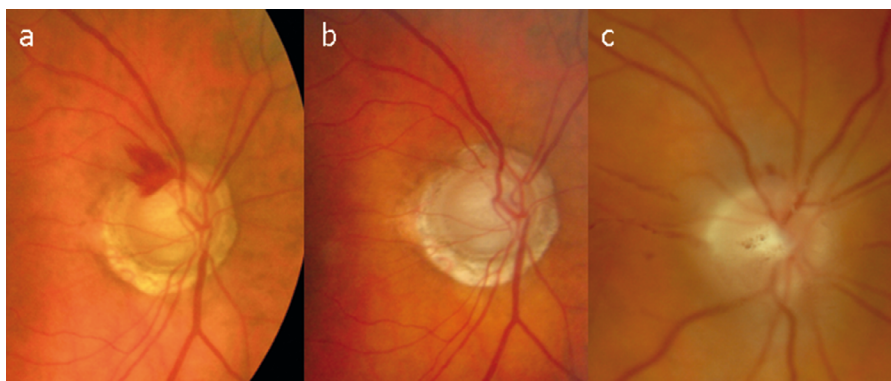


**Figura 3.** Diferencia entre la palidez papilar y la excavación. A. Papila pálida, no se puede determinar la excavación debido a una neuropatía no glaucomatosa. B. Papila con excavación muy severa. Se puede evidenciar el cambio en el trayecto vascular en el límite interno de la papila.

## 5) Hemorragias peripapilares

Las hemorragias peripapilares son altamente específicas del glaucoma y un factor de riesgo independiente para la conversión de HTO a glaucoma, aumentando el riesgo hasta 6 veces (141), así como un factor indicador de progresión, tanto en glaucoma primario de ángulo abierto como en el glaucoma normotenso (GNT) (142-144). El mecanismo fisiopatológico por el que se producen es poco conocido postulándose teorías de estrés vascular y mecánico (142). Habitualmente se localizan en el anillo neuroretiniano y se extienden siguiendo la CFN (Figura 4). Suelen encontrarse en el límite de los defectos de la capa de fibras nerviosas y se ha observado su asociación con el crecimiento del defecto de la CFN (145) y defectos en meses posteriores en el campo visual (146). Debe hacerse el diagnóstico diferencial con hemorragias producidas por otras patologías oculares y tener en cuenta que su reabsorción puede hacer difícil su detección y modificar su morfología.

La mejor manera de detectarlas es mediante retinografías: En el Ocular Hypertension Treatment Study (OHTS) se observó que el 74% de las hemorragias peripapilares detectadas en las retinografías habían pasado desapercibidas en la exploración real por los oftalmólogos especialistas (141).

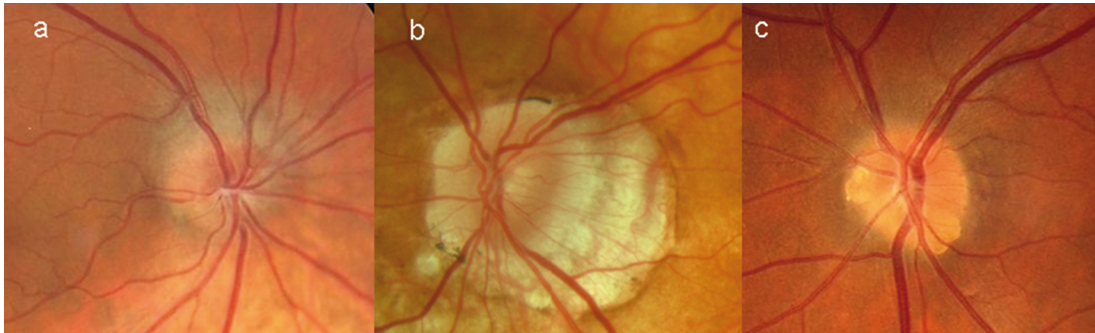


**Figura 4.** A. Hemorragia peripapilar a las 11h en el contexto de una papila con excavación severa índice e/p >9/10 y atrofia peripapilar β. B. A la resolución de la hemorragia a los 4 meses se aprecia la severidad de la excavación temporal superior y la extensión de la atrofia β 360°. C. Hemorragia peripapilar en el contexto de un desprendimiento de vítreo hemorrágico. Debe hacerse un diagnóstico diferencial con otras causas de hemorragias peripapilares.

Situaciones especiales:

- Papilas miópicas.

Las papilas miópicas son especialmente difíciles de interpretar y de seguir. Presentan un mayor tamaño del disco, con más frecuencia son oblicuas y presentan conos o atrofas peripapilares, así como excavaciones planas difíciles de distinguir. La fotografía nos permitirá seguir la evolución de las placas de atrofia y valorar los cambios antes descritos en la papila (Figura 5).



**Figura 5.** Papilas no glaucomatosas. Existen papilas no estándares en las que se hace más difícil la sospecha de glaucoma basándonos en la exploración de los signos papilares. A. Papila de pequeño tamaño y oblicua en la que no se puede aplicar la regla ISNT y en las que solemos infravalorar la pérdida de rodete neurosensorial. B. Papila miópica, estas papilas suelen ser oblicuas, de mayor tamaño, localizadas en un estafiloma posterior y con una excavación plana que hace que la pérdida de rodete neurosensorial sea difícil de valorar. C. Papila con drusas de nervio óptico visibles en el sector nasal e inferior que nos impiden definir y valorar en este sector el rodete neurosensorial.