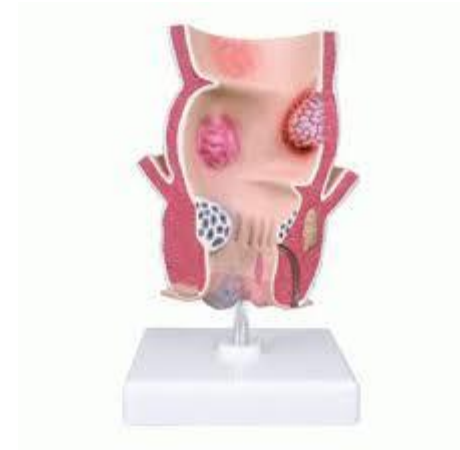



Red Española  
de Registros  
de Cáncer



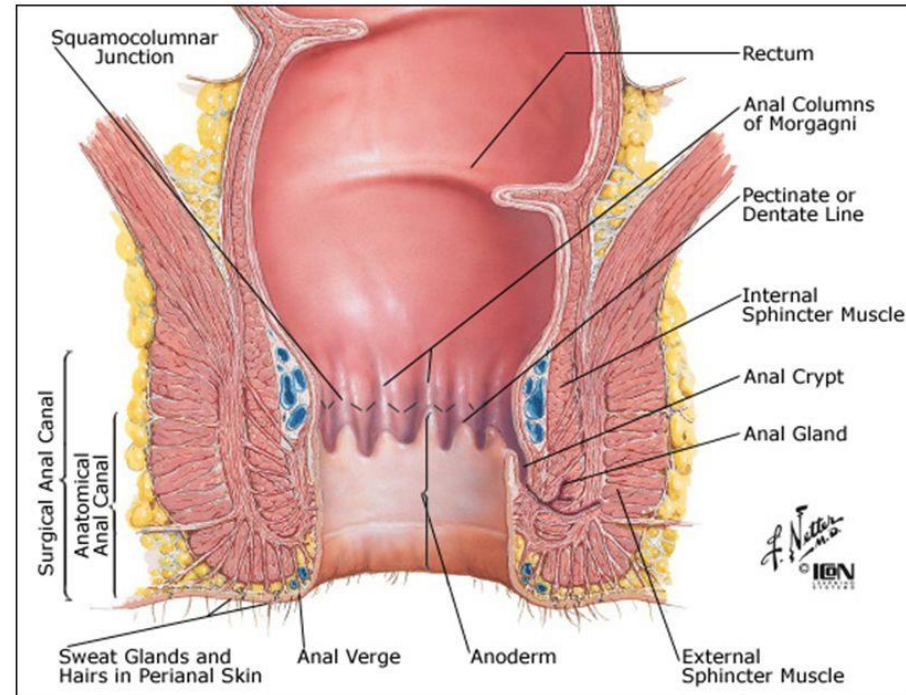
## Canal Anal y ano **Anatomía Aparato Digestivo.**

Montse Puigdemont  
Unidad Epidemiologia Registro Cáncer Girona

# Canal anal-Ano

## ANATOMÍA

- ▶ Estructura de morfología tubular y cilíndrica que se origina en la ampolla rectal, se estrecha formando la unión anorrectal y se extiende hasta el margen anal, donde la mucosa escamosa se mezcla con la piel perianal.
- ▶ Longitud: 4cm aprox.
- ▶ Rodeado por 2 capes musculares parcialmente superpuestas:
  - ▶ Esfínter anal interno (músculo liso).
  - ▶ Esfínter anal externo (músculo estriado).
  - ▶ Separados por el espacio inter-esfinteriano.



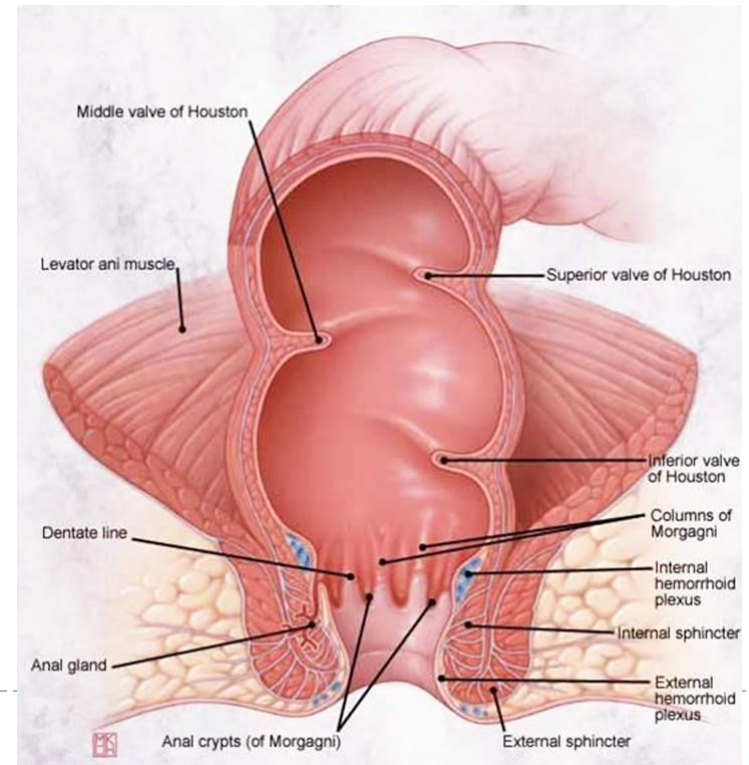
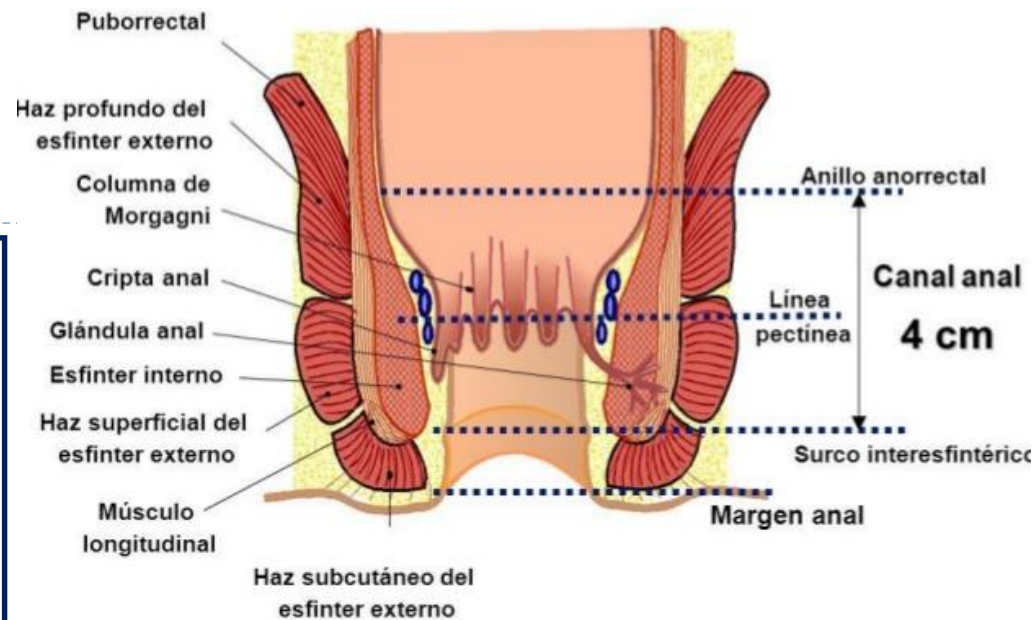
### ▶ 4 partes diferenciadas:

- ▶ 1. La **unión anorrectal** está delimitada por la identificación de la porción puborectal del elevador del ano (puborectal, pubococcigeo, iliococcigeo) y es la porción más gruesa de la musculatura del suelo pélvico (menor en mujeres).

# Canal anal-Ano

## ANATOMÍA

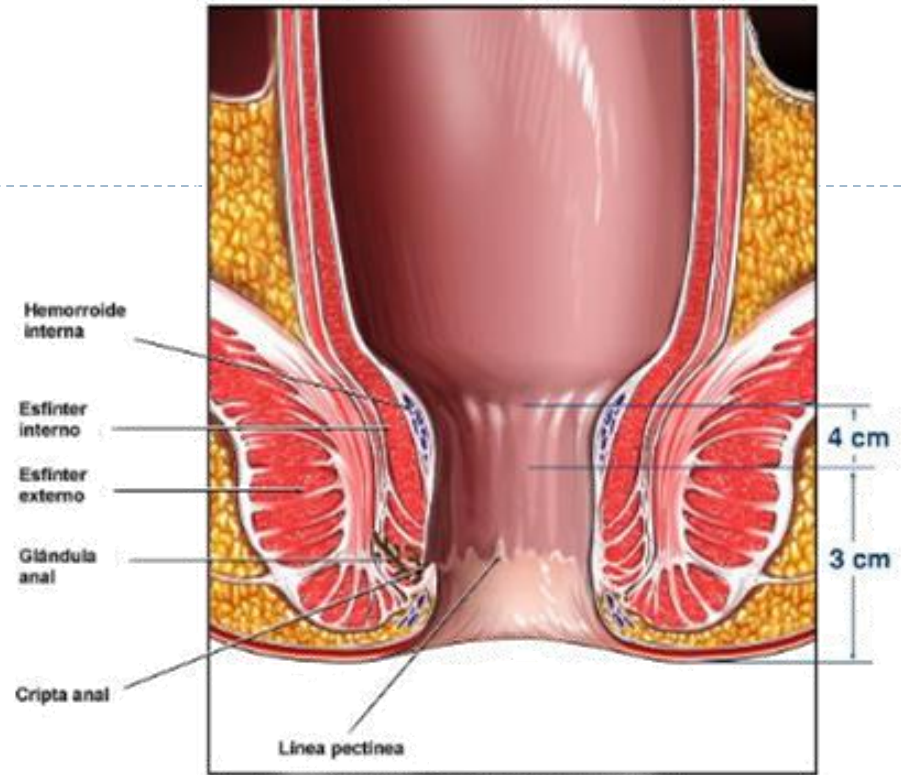
- ▶ 2. **Canal anal** se divide en 3 zonas:
  - ▶ **Zona columnar o superior o proximal:** epitelio cúbico estratificado. Unión anorectal. La constituyen valvas, pilares y papilas de Morgagni. Detrás de las válvulas hay criptas de Morgagni que se abren a conductos excretores de las glándulas anales. Todas las válvulas juntas forman la línea pectina o dentada.
  - ▶ **Zona intermedia o pectínea:** epitelio escamoso distalmente desde la línea dentada se encuentra una zona de 1 cm de largo con mucosa anal (anodermo). Unión mucocutánea.
  - ▶ **Zona cutánea o inferior o distal o piel anal:** esta zona debajo del borde anal (línea anocutánea) es un hueco entre el esfínter anal interno y externo y tiene piel perianal regular. Línea blanca de Hilton. El epitelio es escamoso no queratinizante.



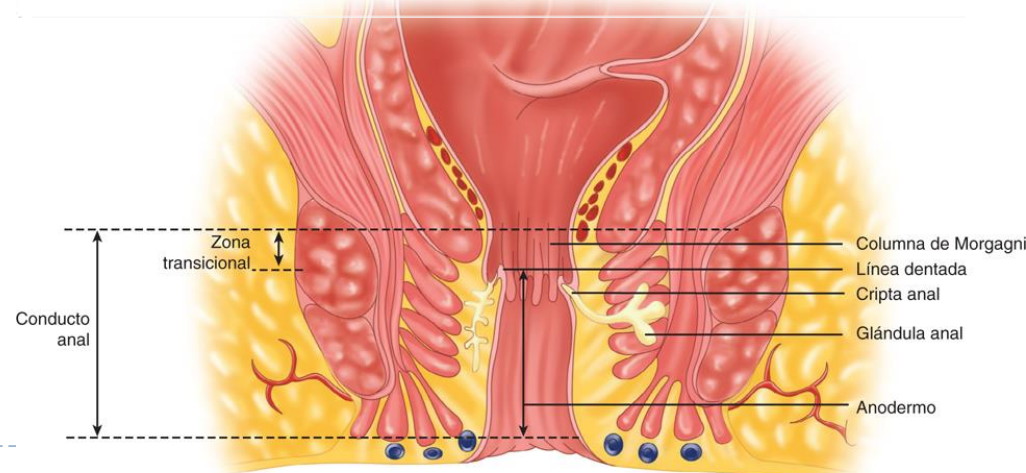
# Canal anal-Ano

## ANATOMÍA

- ▶ La **línea dentada** o **zona cloacogénica** es el punto de referencia más importante de canal anal.
- ▶ Todas las válvulas anales juntas forman la línea dentada (o pectinada).
- ▶ Se estima que se localiza a 2,5-3 cm por encima del margen anal, correspondiendo aproximadamente a la porción superior del esfínter externo.
- ▶ Esta línea es una zona de transición entre epitelio glandular del recto y por epitelio escamoso no queratinizante, que en su extremo distal se une a la piel perianal.



Vista ampliada del ano





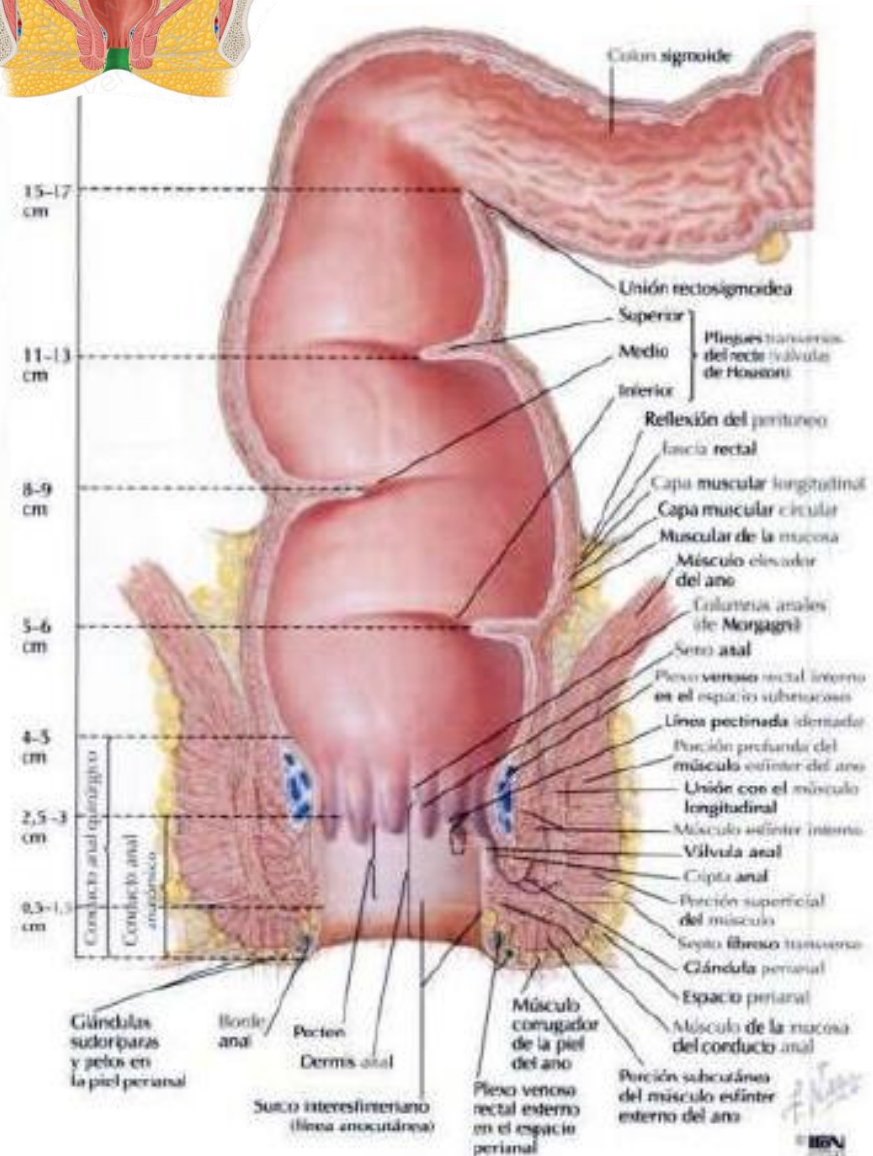
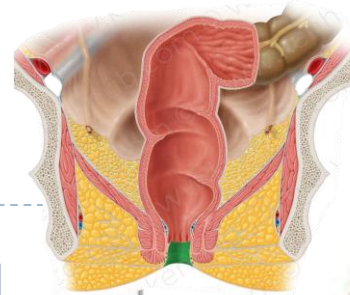
# Canal anal-Ano ANATOMÍA

▶ 3. El **margen anal** es un anillo circular de piel pigmentada localizada porción más inferior complejo esfinteriano, por debajo línea pectina.

▶ 4. **Ano** es el orificio dónde termina el tubo digestivo.

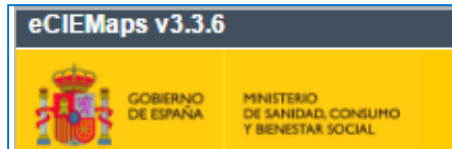▶ Situado por delante del coxis, en el fondo del surco interglúteo.

▶ Se extiende desde la línea anorectal hasta la línea de transición entre la mucosa y la piel.



# Año y canal anal codificación ANATOMÍA

CIE10



CIE-O 3.1

## C21 Neoplasia maligna de ano y canal anal

Excluye 2:

- melanoma maligno de margen anal (C43.51)
- melanoma maligno de piel de ano (C43.51)
- melanoma maligno de piel perianal (C43.51)
- otra neoplasia maligna y la no especificada de margen anal (C44.500, C44.510, C44.520, C44.590)
- otra neoplasia maligna y la no especificada de piel de ano (C44.500, C44.510, C44.520, C44.590)
- otra neoplasia maligna y la no especificada de piel perianal (C44.500, C44.510, C44.520, C44.590)
- tumores carcinoides malignos de colon (C7A.02-)

C21.0 Neoplasia maligna de ano, no especificada

C21.1 Neoplasia maligna de canal anal  
Neoplasia maligna de esfínter anal

C21.2 Neoplasia maligna de zona cloacogénica

C21.8 Neoplasia maligna de localizaciones contiguas de recto, ano y canal anal  
Neoplasia maligna de ano-recto  
Neoplasia maligna de unión anorrectal  
Neoplasia maligna primaria de dos o más sitios contiguos de recto, ano y canal anal

## C21 ANUS AND ANAL CANAL

C21.0 **Anus, NOS** (excludes skin of anus and perianal skin C44.5)

C21.1 **Anal canal**  
Anal sphincter

C21.2 **Cloacogenic zone**

C21.8 **Overlapping lesion of rectum, anus and anal canal** (see section 4.2.6)  
Anorectal junction  
Anorectum

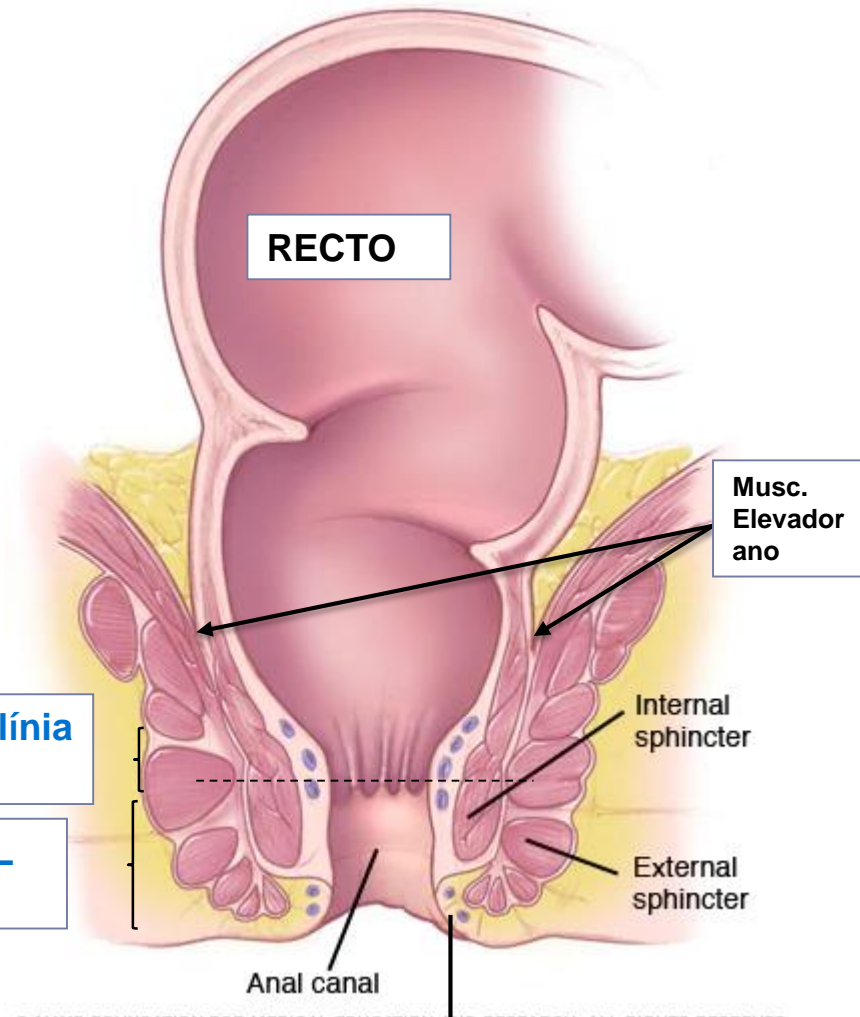
# Ano y canal analcodificación

## ANATOMÍA

C21.8 SITIOS CONTIGUOS ANO, CANAL ANAL  
(unión ano-rectal)

C21.2 ZONA CLOACOGÉNICA (línea  
pectina o dentada)

C21.1 CANAL ANAL  
(esfínter anal)



© MAYO FOUNDATION FOR MEDICAL EDUCATION AND RESEARCH. ALL RIGHTS RESERVED.

C21.0 ANO