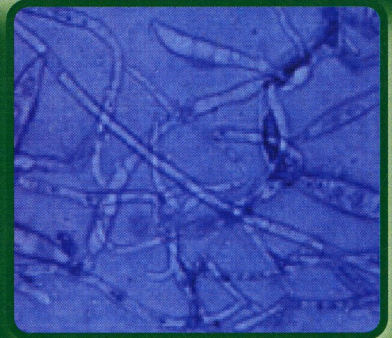
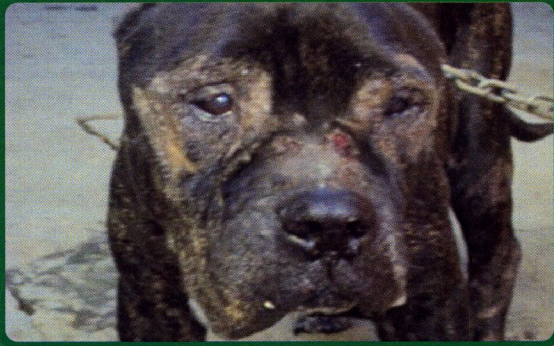



**“Por un Desarrollo Agrario
Integral y Sostenible”**

UNIVERSIDAD NACIONAL AGRARIA
Facultad de Ciencia Animal
Departamento de Medicina Veterinaria

MICOLOGÍA VETERINARIA



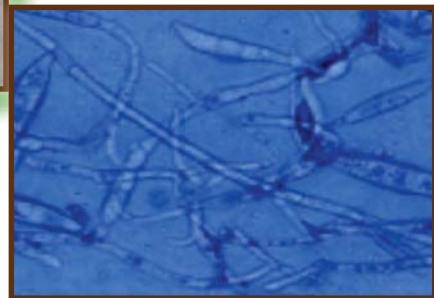
AUTOR
MV. Omar Enrique Navarro Reyes
ASESOR
Prof. Lázaro de Jesús Morejón Aldama



"Por un Desarrollo Agrario
Integral y Sostenible"

UNIVERSIDAD NACIONAL AGRARIA
Facultad de Ciencia Animal
Departamento de Medicina Veterinaria

MICOLOGÍA VETERINARIA



AUTOR

MV. Omar Enrique Navarro Reyes

ASESOR

Prof. Lázaro de Jesús Morejón Aldama

Managua, Nicaragua
Marzo, 2013

N

589.2

N322Navarro Reyes, Omar Enrique

Micología veterinaria / Omar

Enrique Navarro Reyes; asesor Lázaro

De Jesús Morejón Aldama. -- 1a ed. --

Managua : UNA,2013

186 p.

ISBN 978-99924-1-024-0

1.MICOLOGIA VETERINARIA 2.TESIS
Y DISERTACIONES ACADEMICAS 3.EDUCACION
SUPERIOR

® Todos los derechos reservados

2013

© Universidad Nacional Agraria

Centro Nacional de Información y Documentación Agropecuaria

Km. 12½ Carretera Norte, Managua, Nicaragua

Teléfonos: 2233-1501. 2233-1899, 2233-1871

Fax: 22331619

Dr. José Manuel Aparicio Medina PhD

Profesor Titular Universidad de La Habana Cuba

La UNA propicia la amplia disseminación de sus publicaciones impresas y electrónicas para que el público y la sociedad en general obtenga el máximo beneficio. Por tanto en la mayoría de los casos, los colegas que trabajan en docencia, investigación y desarrollo no deben sentirse limitados en el uso de los materiales de la UNA para fines académicos y no comerciales. Sin embargo, la UNA prohíbe la modificación parcial o total de este material y espera recibir los créditos merecidos por ellos.

DEDICATORIA

Esta obra tiene como fin la culminación de mis estudios profesionales como Licenciado en Medicina Veterinaria. La dedico a Dios, a mi esposa Dania Matus de Navarro, a la familia Navarro Reyes, a mi gran amigo y asesor Lázaro Morejón Aldama, a aquellos que decidieron dar de su tiempo y a todos los que deseen ampliar sus conocimiento en el campo de la Micología Veterinaria. Me disculpo personalmente si no incluyo en esta obra a algunos autores que gracias a sus aportes me aclararon y permitieron que este conocimiento sea más enriquecedor. Presento este texto en restitución a los esfuerzos, los ánimos, conocimientos y guía que todos ellos me brindaron.

CONTENIDO

INTRODUCCIÓN.....	9
CAPÍTULO	
1 GENERALIDADES.....	11
1.1 Historia de la Micología.....	12
1.2 Filogenia y clasificación de los hongos.....	18
1.3 Clasificación clásica de los hongos.....	19
1.4 Clasificación actual del Reino Fungi.....	20
1.5 Morfología de los hongos.....	21
1.6 Utilización de los hongos no patógenos (Hongos Saprofitos).....	22
1.7 Morfología de las levaduras o Saccharomycetos.....	27
1.8 Morfología de los mohos o Hyphomycetos.....	29
1.9 Ecología de los hongos.....	30
1.10 Fisiología y nutrición de los hongos.....	31
1.11 Reproducción.....	35
1.11.1 Reproducción de las levaduras o Saccharomycetos.....	35
1.11.2 Reproducción de los mohos o Hyphomycetos.....	36
1.12 Clases Oomicetos y Zigomicetos (caracteres generales).....	39
1.13 Clase Ascomicetos (caracteres generales).....	42
1.14 Clase Basidiomicetos (caracteres generales).....	46
CAPÍTULO 2 HONGOS PATÓGENOS.....	47
2.1 División del reino Fungi.....	50
2.2 Clasificación de los hongos patógenos.....	51
2.3 Ficomicetos.....	52
2.3.1 Género Mucor.....	53
2.3.2 Género Absidia.....	55
2.3.3 Género Rhizopus.....	55

2.4 Blastomicetos.....	56
2.4.1 Género Cryptococcus.....	60
2.4.1.1 Cryptococcus neoformans.....	61
2.4.2 Género Candida.....	65
2.4.2.1 Candida albicans.....	68
2.4.2.1.1 Síndrome del buche ácido.....	69
2.4.2.1.2 Candidiasis Psitácida.....	70
2.4.2.1.3 Infección de las vías urinarias por Candida sp.....	71
2.4.2.1.4 Estomatitis micótica por Candida albicans.....	71
2.4.3 Género Zymonema.....	72
2.4.3.1 Zymonema Farcimosum.....	73
2.5 Dermatofitos.....	73
2.5.1 Medios nutritivos para dermatofitos.....	76
2.5.2 Género Trichophyton.....	78
2.5.2.1 Trichophyton mentagrophytes.....	79
2.5.2.2 Trichophyton gallinae.....	80
2.5.2.3 Trichophyton equinum.....	80
2.5.2.4 Trichophyton schoenleini.....	81
2.5.2.5 Trichophyton quickeanum.....	81
2.5.2.6 Trichophyton verrucosum.....	81
2.5.3 Género Microsporum.....	85
2.5.3.1 Microsporum felineum.....	86
2.5.3.2 Microsporum canis.....	87
2.5.3.3 Microsporum nanum.....	88
2.5.3.4 Microsporum gypseum.....	89
2.5.3.5 Microsporum andouini.....	89
2.5.4 Género Aspergillus.....	90
2.5.4.1 Aspergillus fumigatus.....	91
2.6 Hongos Imperfectos (fase de levadura y fase de moho).....	99
2.6.1 Género Sporotrichum.....	99
2.6.1.1 Sporothix schenkii.....	101

2.6.2 Género Blastomyces.....	103
2.6.2.1 Blastomyces dermatitidis.....	104
2.6.3 Género Histoplasma.....	105
2.6.3.1 Histoplasma capsulatum.....	106
2.6.3.2 Histoplasma farciminosum.....	109
2.6.4 Género Coccidioides.....	110
2.6.4.1 Coccidioides immitis.....	111
2.6.5 Género Penicillium.....	113
CAPÍTULO 3 DIAGNÓSTICO GENERAL DE LAS MICOSIS.....	116
3.1 La toma de muestra.....	116
3.2 Lámpara de Wood o luz de Wood.....	125
3.3 Antifúngigrama.....	128
3.4 Antifúngicos.....	129
3.5 Examen microscópico directo de las muestras clínicas.....	133
CAPITULO 4 MICOTOXICOSIS.....	137
4.1 Generalidades de las micotoxiosis.....	137
4.1.1 Aflatoxinas.....	143
4.1.2 Zearalenona (vulvovaginitis porcina).....	152
4.1.3 Trichotecenos.....	155
4.1.4 Ochratoxina A-Citrinina y ácido oxálico.....	160
4.1.5 Eslaframina.....	164
4.1.6 Claviceps paspalis.....	166
4.1.7 Claviceps purpurea (Ergotismo).....	169
4.1.8 Fusarium moniliforme(Leucoencefalomalacia Equina).....	173
4.1.9 Iponema.....	175
4.1.10 Dicumarina (intoxicación por trébol blanco).....	176
GLOSARIO	182
BIBLIOGRAFÍA	185

PREFACIO

A pesar de que las micosis y las micotoxicosis suelen ser un problema muy común y difícil de diagnosticar para el ojo inexperto por la complejidad de su estudio. Para orientar de una forma sencilla, pero científica, al profundizar en esta obra se podrá prevenir, comprender y tratar estas afectaciones, al brindarle no solo conocimiento básico, sino profundo hasta donde se puede abarcar.

El presente trabajo realizado por mi amigo, colega y compañero, presenta de forma clara los capítulos con sus temas, después de analizar la necesidad de una obra de este tipo en las aulas de clases y en el campo propiamente dicho. Dicho autor, a quien conozco, se ha desempeñado en el trabajo de aumentar el conocimiento de la materia y mejorar el nivel de la enseñanza.

Invito a quien acuda a esta obra para adquirir conocimientos, sobre la Micología Veterinaria, que no subestime su contenido.

Lázaro Morejón Aldama
Microbiología veterinaria
FACA/ UNA

INTRODUCCIÓN

La Micología Veterinaria tiene su importancia en las patologías de sus síntomas y signos. Comprende aquellas enfermedades producidas por los hongos directamente (**Micosis**) y a las enfermedades producidas por los metabolitos de estos (hongos), después de la ingesta de alimentos contaminados (**Micotoxicosis**).

Esta ciencia tiene sus orígenes en el periodo de los primeros microscopistas, en el siglo XVI, con personajes importantes como los doctores, Leeuwenhoek, Pasteur, Koch, Sabouraud entre otras figuras renombradas.

Los aportes que dieron a esta ciencia fueron: enmarcarlos en su propio reino, y clasificar la taxonomía, hábitos nutricionales, reproducción y sus diagnósticos.

Los hongos patógenos, como le llamaremos a estos microorganismos causantes de enfermedad, se les atribuye la mayor importancia, sin obviar la acción de sus metabolitos y las técnicas de recolección de muestras y diagnóstico.

Para entender las patologías es necesario comprender y afianzarse en el mundo de las micosis, es por ello que el diseño de este texto se estructuró para orientar al lector, ya que se describe a los agentes lo más detallado posible, se abordan los géneros y su forma de reproducción, las lesiones que provocan, órganos que afectan y especies susceptibles (incluyendo al ser humano), se presentan las técnicas de recolección de muestras y diagnóstico de laboratorio; como medios nutritivos, tinciones, y otros para contribuir a un diagnóstico más exacto, además se abordan los antimicóticos más efectivos, incluyendo aquellos que dejan residuos en los productos y subproductos que son perjudiciales para la salud humana.

Capítulo 1. GENERALIDADES

El término de micología proviene del griego **Mykes** que significa seta, teniendo como sinónimos sombrero, hongo, y **Logos** que nos hace referencia aun discurso o tratado. La etimología de la palabra hongo es variada ya que depende de los diferentes idiomas, pero en general se acepta su derivación del griego **Mykes** y de su derivado en latín, **Fungi**. Es por eso que al referirnos al organismo se denomina con una palabra de origen latino: **HONGO** y al referirnos a la ciencia que los estudia se utiliza el término de raíz griega: **MICOLOGÍA**. (Morejón, Navarro, 2011).

El término Hongos, es un concepto general que incluye a mohos y a levaduras. Se hallan distribuidos ampliamente en el suelo, las plantas, el agua y en el aire. La mayoría son saprofitos y la minoría son patógenos que parasitan organismos vegetales y animales; por esa causa, en estos últimos (animales), se afecta toda la escala zoológica (protozoarios, insectos, crustáceos, peces, reptiles, aves y mamíferos).

De acuerdo con el predominio en su hábitat, los hongos que se hallan en el hombre, son llamados **hongos antropofilicos**; los que se encuentran en los animales domésticos, **hongos zoofilicos** y los hongos del suelo, **hongos geofilicos**.

Los hongos patógenos, salvo algunas excepciones, son de lento crecimiento, es por esto que existe el riesgo de que sus colonias sean contaminadas por bacterias u otros hongos saprofitos, los cuales son de un crecimiento rápido. La mayoría de los hongos patógenos son oportunistas y hacen su vida saprofita en el suelo, se consideran “oportunistas o de vida libre” ya que crecen en cualquier medio natural que les proporcione nutrientes.

Los hongos son microorganismos vegetales inferiores, por lo que están desprovistos de clorofila, por lo tanto son incapaces de sintetizar sus propios alimentos. Son organismos **heterótrofos**, ya que pueden obtener sus nutrientes de materias muertas, como los saprofitos o se nutren como parásitos de los huéspedes vivos.

Los **mohos** son diminutos hongos filamentosos saprofitos o parásitos que se reproducen mediante esporas asexuales y esporas sexuales.

Las **levaduras** o **fermentos** son hongos esféricos, ovoides o bacilares, en las que predominan la forma de desarrollo unicelular; bajo ciertas condiciones crecen en forma de filamento o micelio, mientras que en otras por fases de levadura. Su reproducción es por gemación o por fisión binaria, similar a lo que ocurre en las bacterias.

La transmisión de estos organismos, al igual que la de los otros, puede ser por vía oral (alimentos contaminados); por vía aerógena o por contacto directo con animales u objetos infectados, así como por otras vías.

1.1 Historia de la micología

Existen más de 72,000 especies que componen lo que llamamos el Reino Fungi, solo unas 300 se han demostrado patógenas y de esta cifra la mayoría son hongos oportunistas, capaces solo de atacar los organismos debilitados o inmunodeprimidos. El número de aquellos que son parásitos obligados es extraordinariamente reducido. (Crespo et. al., 2004).

Existen referencias al micetoma del pie (descrito como “pie hormiguero”) en los libros del Athava Veda, en la India, en el segundo milenio a.C. y son igualmente clásicas las descripciones del “muguet” bucal por el griego Hipócrates (437-377 a.C) y por médicos romanos del siglo I de nuestra era, Galeno y Celso; quien dio nombre a la dermatoficia inflamatoria o querion. (Crespo et. al.2004)

La evolución de la historia de la micología médica se ha comparado al desarrollo de las antiguas vías o calzadas que comunicaron el imperio Romano, las cuales estaban jalonadas por grandes piedras miliares que marcaban y numeraban las millas terrestres.

Siguiendo este símil sugestivo, podríamos distinguir tres de estas, siendo un primer trecho del camino el lento desarrollo de las lentes microscópicas a lo largo de los siglos XVI y XVII, lo que permitió que se realizaran en la segunda mitad de esta centuria, las primeras descripciones rudimentarias de ciertos micromicetos dotados de estructuras de gran tamaño, como los del género *Mucor*.

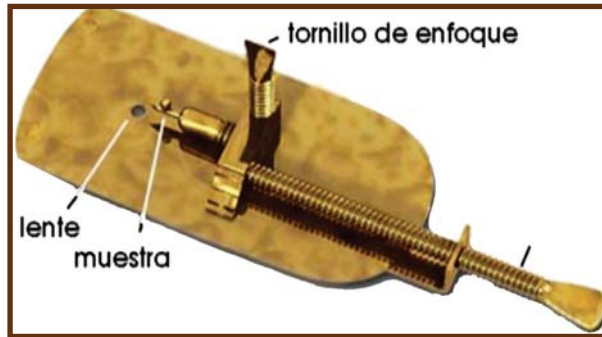


Ilustración 1 Microscopio de Leeuwenhoek

La **segunda piedra** miliar de nuestra historia (de hecho, la primera en el camino de la micología médica), el mérito corresponde al polifacético investigador italiano Agostino Bassi (1773-1856), quien en 1807, tras haber repartido su interés entre la física, la química, las matemáticas, la historia natural e incluso algunas ramas de la medicina, centró sus esfuerzos en el estudio de una enfermedad, la “Muscardina”, que estaba llevando a la ruina a los criadores de gusanos de seda del norte de Italia. Bassi logró demostrar que dicha enfermedad estaba causada por un hongo microscópico, que desde entonces lleva el apellido de su descubridor: “*Beauveria bassiana*”.



Ilustración 2 *Beauveria bassiana* afectando larva de *Spodoptera frugiperda*

El descubrimiento del agente de favus humano por Remak y Schönlein en 1837 representa nuestra **tercera piedra** miliar. Robert Remak era un profesor judío de origen polaco, adscrito a la cátedra del Prof. Lucas Schönlein en la Facultad de Medicina de la Universidad de Berlín. Fue el primero en observar estructuras fúngicas, hifas y esporas, en el material obtenido de las costras de un paciente afectado de favus pero, en lugar de publicar él mismo su hallazgo, lo comunicó a su amigo y compatriota, Xavier Hube, y permitió que este lo publicara en su tesis doctoral, **De Morbo Scrophuloso**, nueve años después.

Aunque el mérito del descubrimiento del primer microorganismo causante de una enfermedad humana corresponde sin duda a Remak (y tal vez también a Schönlein), los estudios de David Gruby, presentados en la Academia de Ciencias de París entre 1841 y 1844, tuvieron un impacto mucho mayor entre los clínicos de la época. De hecho, Gruby, un judío de origen húngaro que ejercía de oftalmólogo en París, logró, además de la observación microscópica del hongo, obtener este en cultivo e inocularlo con éxito en el brazo de su ayudante y en su propio cuerpo, cumpliendo así los postulados de Koch para la etiología de las enfermedades infecciosas 40 años antes de que el propio Koch los formulara. Además, Gruby describió el principal agente de **tinea capitis** en aquella época, y lo bautizó como *Microsporum audouinii* en honor del gran naturalista Víctor Audouin (1797-1841), conservador del Museo de Historia Natural de París y muy conocido por sus trabajos en la enfermedad de la muscardina.

Por último, en 1841 Gruby describió también la levadura causante del “Muguet” o candidiasis oral, a la que 6 años más tarde Robín denominaría *Oidium albicans*.

El debate de los fermentos fue un factor contribuyente, para el estudio de las levaduras, aunque se conoce que este es un proceso, que contribuyó aun antes de conocer que eran microorganismos los causantes de esta (fermentación), al economía de muchos países en la fabricación de bebidas alcohólicas, un proceso químico que se da en las infusiones con el crecimiento de los gérmenes en ellas existentes.

Cangiard Latour en 1836 y los científicos Schwann y Kützing en 1837 sugirieron que las levaduras eran las responsables de la fermentación alcohólica, que es el proceso que pasan los azúcares para producir alcohol etílico y dióxido de carbono, pero ellos se encontraron con las críticas de los grandes químicos de la época, quienes presentaron la “teoría mineral” sobre la nutrición de las plantas y la “teoría del humus”, ya que las levaduras eran consideradas plantas microscópicas, se suponía que los procesos de fermentación y putrefacción se debían a fenómenos químicos de descomposición y muerte encuadrables en el marco de la teoría mineral de la fisiología vegetal. Su convencimiento de que toda actividad vital se podía explicar en términos de química y física retrasó por algún tiempo la adscripción de estos fenómenos a células vivas.

Pasteur intervino en el debate de forma decisiva por su experiencia con las propiedades ópticas con los cristales de tartrato. En 1857 demostró que los agentes de la fermentación láctica eran microorganismos, mientras trabajaba en un problema que había surgido entre los destiladores de Lille en las cubas, cuando la fermentación alcohólica se vio sustituida por una indeseable fermentación láctica. Este fue el inicio de una larga serie de estudios que habría de durar hasta 1876.

Trabajando en los agentes de la fermentación butírica, Pasteur descubrió también la presencia de microorganismos que se desarrollaban en ausencia de oxígeno, lo cual desmentía que todas las formas de vida necesitaban de oxígeno para crecer, usó el término de **“aerobiosis” y “anaerobiosis”**, para denominar, respectivamente a la vida en presencia y en ausencia de oxígeno.

Tras el descubrimiento de la anaerobiosis, el mismo Pasteur comprendió las distintas implicaciones energéticas subyacentes a la utilización de sustratos orgánicos en presencia y en la ausencia de oxígeno, demostrando que, en el segundo caso el rendimiento (crecimiento microbiano) era siempre menor, al no poder realizarse la degradación total de las correspondientes sustancias.

Una profundización en los fenómenos de fermentación llegó cuando en 1897 el científico Buchner obtuvo, a partir de las levaduras, una preparación enzimática que era capaz de realizar la misma transformación de fermentación que las células vivas.

Este descubrimiento, que evocaba las propuestas de Berzelius y Liebig, supuso en realidad la confluencia de los enfoques químico y biológico; las fermentaciones eran procesos químicos catalizados por las enzimas presentes dentro de las células vivas, que podían ser estudiados extracelularmente. De esta forma, la bioquímica, nacida como una rama de la química fisiológica, que se venía especializando en la enzimología, encontró una alianza fructífera y duradera con el estudio de los microorganismos.

Años más tarde, el mismo Pasteur (1822-1895), unánimemente reconocido como el fundador de la microbiología, no prestó poca atención al campo de la micología y a los hongos microscópicos en su famosa memoria sobre los “corpúsculos organizados presentes en la atmósfera”, escrita cuando todavía luchaba por imponer sus teorías sobre los partidarios de la generación espontánea. Antes de Sabouraud, habían trabajado en la clínica de las micosis cutáneas figuras tan insignes como W. Wilson (1817-1884), J. Hoog (1817-1899), Tilbury Fox (1836-1879), F. von Hebra (1816-1889) y E. Bazin (1807-1878).

Raymond Sabouraud, era un joven dermatólogo del Hospital Saint Louis de París cuando inició sus estudios sobre los dermatofitos a partir de 1890, año en que asistió al famoso primer Grand Cours de Microbiologie, organizado por Roux dos años después de la fundación del Instituto Pasteur (1888), al final de la carrera histórica del maestro.

Uno de los méritos de Sabouraud, junto con su ayudante Duclaux, en el terreno sistemático, fue rebatir la teoría de algunos de sus predecesores, para los cuales todas las tiñas estarían causadas por una sola especie de hongo, una cepa mutante de *Aspergillus* o *Penicillium*. Esto se logró gracias a un prolongado y exhaustivo trabajo basado en la utilización de cultivos puros y, condujo finalmente la publicación de *Les Teignes*, verdadera biblia de la dermomicología, cuyas líneas fundamentales conservan aún hoy su plena validez.



Ilustración 3 Raymond Sabouraud

Muy pocos avances tuvieron lugar a lo largo de la primera mitad del siglo XX en el terreno de la terapéutica antimicótica. Ya en la década de 1950 se inicia un cambio revolucionario en el tratamiento de las micosis, tanto superficiales como profundas, con el descubrimiento de los primeros antibióticos antifúngicos, los polienos, tales como la anfotericina B y la nistatina. Esta última fue obtenida por la micóloga Elizabeth L. Hazen y la bioquímica Rachel F. Brown a partir de cepas de *Streptomyces nursei* que habían aislado, durante las vacaciones, en la granja de W.J. Nourse, en Virginia. Este antibiótico (que llevó primeramente el nombre de fungicidina, sustituido más tarde por el actual, en honor del estado de Nueva York, en cuyo Departamento de Sanidad trabajaba Hazen, mientras Brown lo hacía en el Laboratorio Central, era muy activo frente a ciertas levaduras (como las del género *Candida*), pero presentaba el inconveniente de su espectro reducido (no era activo en dermatofitos ni en otros hongos filamentosos), y de su prácticamente nula absorción por vía digestiva, lo que limitaba su uso al tratamiento tópico.

La actividad antifúngica *in vivo* del otro gran antibiótico del grupo de los polienos, la anfotericina B, obtenida a partir de *Streptomyces nodosus*, fue reconocida por vez primera por Goldet al en 1956. A lo largo de los años, esta sustancia ha mostrado su enorme valor en el tratamiento de las micosis sistémicas. El mérito del hallazgo de la griseofulvina deben compartirlo los investigadores británicos Gentles y Martin, quienes por vez primera publicaron la eficacia de este antibiótico (que se había obtenido de cepas de *Penicillium griseofulvum* veinte

años atrás y se había empleado básicamente en agricultura), en animales de laboratorio infectados con *Microsporum canis* y *Trichophyton mentagrophytes*, por Lauder y Sullivan, quienes casi simultáneamente, en Estados Unidos, demostraron los mismos resultados en vacunos infectados por *Trichophyton verrucosum*. La importancia de este descubrimiento lo hace merecedor de nuestra **última piedra miliar**, pues este antibiótico, desterró en muy poco tiempo todos los procedimientos depilatorios que habían venido utilizándose, con riesgo considerable para los pacientes, a lo largo de más de cinco décadas, y se erigió en el tratamiento de elección en la “tinea capitis prepuberal”.

La década de 1960 asistió al desarrollo de los nuevos antifúngicos imidazólicos (el miconazol y el clotrimazol, seguidos de muchos otros en los años siguientes), con la introducción a mediados de los años setenta del ketoconazol, el primer activo por vía oral y dotado de un amplio espectro que cubría tanto levaduras como dermatofitos. A las dos últimas décadas del pasado siglo se atribuye la aparición de los triazoles, las alilaminas y las morfolininas.

1.2 Filogenia y clasificación de los hongos

A los hongos se los clasificó primeramente como plantas, porque carecían de movilidad y presencia de pared celular, lo que nos indica que son incapaces de fijar carbono a través de la fotosíntesis, pero usan el carbono fijado por otros organismos para su metabolismo. Actualmente se cree que los hongos están más emparentados a los animales que a las plantas, es por eso que se encuentran en el grupo de los “**Monofiléticos**”, dentro del grupo de los **Opiscontos**.

Los hongos forman un grupo monofilético, lo que significa que todas las variedades de hongos provienen de un ancestro común. El origen monofilético de los hongos se ha confirmado mediante experimentos de filogenética molecular; los rasgos ancestrales que comparten incluyen la pared celular quitinosa y la heterotrofia por absorción, así como otras características compartidas.

La taxonomía de los hongos esta en un estado de rápida modificación, especialmente debido a artículos recientes basados en comparaciones de ADN, que traslocan las asunciones de los antiguos sistemas de clasificación. No hay un sistema único plenamente aceptado en los niveles taxonómicos más elevados y hay cambios de nombres constantes en cada nivel, desde el nivel de especie hacia arriba y según el grupo, también a nivel de especie y niveles inferiores.

Pese al carácter monofiléticos o de un ancestro común, los hongos presentan una sorprendente variabilidad morfológica, dada no solo por el aspecto sino por las dimensiones y características. Así son los hongos **protaxites** de seis metros de altura y también son los mohos y levaduras, las setas (nombre que se da a los hongos macroscópicos comestibles que crecen sobre el suelo), las subterráneas trufas, o los casi microscópicos como el oídio, tiñas u otras micosis), la roya etc.

DIFERENCIAS BÁSICAS ENTRE HONGOS Y PLANTAS		
Característica	Reino Hongo	Reino Vegetal
<i>NUTRICIÓN</i>	Heterótrofa	Autótrofa
<i>ESTRUCTURAS Y FUNCIONES CARACTERÍSTICAS</i>	Pluricelulares o unicelulares	Pluricelulares. Forman auténticos tejidos
<i>REPRODUCCIÓN</i>	Por esporas haploides	Ciclos alternantes
<i>NATURALEZA PARED CELULAR</i>	Quitinosa	Celulósica
<i>SUSTANCIA DE RESERVA</i>	Glucógeno	Almidón

1.3 Clasificación clásica de los hongos

- Flammulina velutipes.
- Hongos ameboides o mucilaginosos:
 - Mixomicotes (división *Myxomycota*).
 - Ascomicetes (división *Ascomycota*).
 - Plasmodioforomicotes (división *Plasmodiophoromycota*).
- Hongos lisotróficos o absorbotróficos:
 - Pseudohongos u oomicotes (división *Oomycota*).
 - Quitridios (división *Chytridiomycota*).

- Hongos verdaderos o eumicotes (división *Eumycota*):
Zigomicetes (clase *Zygomycetes*).
Ascomicetes (clase *Ascomycetes*).
- Hongos imperfectos (clase *Deuteromycetes*):
Basidiomicetes (clase *Basidiomycetes*).

Los grupos de la enumeración anterior hasta Oomycota, no son verdaderos hongos, sino protistas con distintos parentescos, cuyas adaptaciones hicieron confundirlos con hongos.

1.4 Clasificación actual del reino Fungi

- Quitridiomycetes (división *Chytridiomycota*).
- Zigomicetes (división *Zygomycota*).
- Glomeromicetes (división *Glomeromycota*).
- Basidiomicetes (división *Basidiomycota*).
- Ascomycetes (división *Ascomycota*).

Caracteres diferenciales

- **Nivel celular:** Eucariotas.
- **Nutrición:** Osmótrofa (absorción).
- **Metabolismo del oxígeno (respiración):** aerobiosoanaerobios facultativos.
- **Reproducción y desarrollo:** reproducción sexual, con gametos generalmente iguales, y multiplicación asexual por esporas resistentes.
- **Organización:** los más conocidos son pluricelulares, con células en filamentos llamados hifas, cuyo conjunto forma un micelio. Carecen de fases móviles, tales como formas flageladas, con la excepción de los gametos masculinos y las esporas de algunas formas filogenéticamente “primitivas” (*los Chytridiomycota*).

- **Estructura y funciones:** sin plasmodesmos (puentes de citoplasma entre células), unicelulares como la levadura de la cerveza (*Saccharomyces cerevisiae*) o con micelio pluricelular constituido por hifas. Con movimientos intracelulares. En las paredes hay poros y pared celular con quitina.

Caracteres morfológicos: los principales caracteres macroscópicos de los hongos, son los de su **cuerpo fructífero o seta**.




Ilustración 4 Los cuerpos fructíferos o esporangio se muestran en forma de puntos de color oscuro.

1.5 Morfología de los hongos

Los hongos están formados por dos estructuras principales: el micelio y las esporas.

Micelio: consta de una masa de filamentos llamadas hifas que se entrecruzan las cuales le dan un aspecto algodonoso, lanoso o aterciopelado del moho. Las hifas según la función que realizan, pueden ser: vegetativas cuando son las encargadas de suministrar el alimento del medio) y fértiles (cuando tienen fines reproductivos o sea, producen conidios o esporas). Las hifas pueden presentar tabiques transversales llamados septos. Existen especies de mohos que no son tabicados.

Esporas: son los órganos que proporcionan color a la colonia y pueden ser: negros, verdes, azules, marrón, etc. Además son los órganos encargados de la reproducción ya sea sexual (en los cuales intervienen órganos masculinos y órganos femeninos) o asexual (se producen a partir de una parte del hongo, el tallo, o de sus esporas). Las esporas presentan diferentes formas: de huso, ovalada, granada y otras.

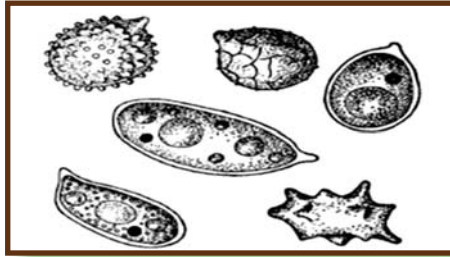


Ilustración 5 Diferentes tipos de esporas.

1.6 Utilización de los hongos no patógenos (Hongos saprofitos)

El hongo saprofito produce enzimas para digerir la materia orgánica que existe a su alrededor a partir de la que se nutre. Algunas especies están presentes de forma pasiva en plantas vivas, e iniciarán su actividad cuando la planta muera.

Este grupo es muy importante en los ciclos de la mayoría de los macroelementos sustancias indispensables para la vida. En este grupo encontramos a todos los hongos que degradan el complejo lignocelulósico que forma parte de la pared de los vegetales. Básicamente existen dos subgrupos de Hongos Saprófitos: los **Degradadores Primarios** que corresponde a los hongos colonizadores y que inician el proceso de degradación y los **Degradadores Secundarios** que sólo pueden acceder a sustancias orgánicas más simples y que han sido pre-degradadas por los Degradadores Primarios.

De los tres grandes grupos, sólo los últimos pueden ser cultivados bajo ambiente controlado ya que al ser independientes de otros seres vivos sólo basta desarrollar un sustrato lignocelulósico determinado y entregar las condiciones de temperatura, ventilación, humedad y luz adecuadas para lograr que estos hongos crezcan y fructifique.

Ilustración 6. *Agaricus bisporus*
“Champiñones”.



Si es un *Degradador Primario* sólo basta como sustrato varios tipos de desechos agroforestales frescos como pajas de cereales o aserrines y virutas, si se trata de un *Degradador Secundario*, el sustrato pueden ser los mismos tipos de desechos anteriormente indicados, pero con un proceso de **composteo** previo.

Las células de los hongos saprofitos son extremadamente ricas en enzimas, tanto en exoenzimas como en endoenzimas, las cuales son muy importantes en ciertos procesos industriales. Los hongos son empleados en la fermentación alcohólica, cítrica, fumárica y en la obtención de ciertos ácidos orgánicos

También se emplean en los procesos de maduración y preparación de los quesos y su más importante utilización es la producción de antibióticos, como la penicilina, producida por el *Penicillium notatum*.

Hongos comestibles

Los hongos comestibles se clasifican como organismos heterótrofos. Algunos como el huitlacoche son parásitos otros como el champiñón y el shiitake son saprofitos o como las trufas que forman asociaciones con las plantas.

Nombre científico	Nombre común
<i>Agaricus bisporus</i>	Champiñón
<i>Lentinus edodes</i>	Shiitake
<i>Volvariella volvacea</i>	Hongo chino
<i>Flamulina velutipes</i>	Hongo de invierno
<i>Pleurotus ostreatus</i>	Hongo ostión
<i>Pholiota nameko</i>	Nameco
<i>Auricularia sp.</i>	Auricularia
<i>Amanita silvaticus</i>	Hongo de basura
<i>Helvea crispa</i>	Orejitas de ratón
<i>Ustilago maydis</i>	Huitlacoche
<i>Tuber melanosporum</i>	Trufas

Los hongos se utilizan como complemento en las comidas, el que más se consume a escala mundial es el *Agaricus bisporus* (champiñón), este hongo según porta leal (1993,553) contiene de un 82 a un 85% de humedad y un 7.75% de proteínas en base seca, sus proteínas poseen todos los aminoácidos esenciales y algunos minerales como el potasio, hierro, fósforo, y manganeso, además es rico en vitaminas del complejo B. El ciclo de vida de los champiñones se divide básicamente en dos etapas. (**Microbiología industrial**. Alicia Hernández, 2003).

- Fase vegetativa
- Fase generativa

Durante la fase vegetativa se lleva a cabo la germinación de las esporas y el desarrollo del micelio formado por gran cantidad de hifas, luego el micelio se convierte en el hongo durante la fase generativa. La fase vegetativa se desarrolla óptimamente a una temperatura de 24 a 26 °C y a una humedad del 90 al 95% mientras que las condiciones de la fase generativa son entre los 16 y 18°C y el 80 al 85% de humedad, el Ph en el que crece adecuadamente este hongo (*Agaricus bisporus*) debe ser cercano a la neutralidad. El micelio alcanza su desarrollo entre los 10 a 14 días si se mantiene a condiciones ambientales sugeridas, el cambio de fase ocurre cuando se varían las condiciones ambientales y los brotes se logran entre siete y diez días. (**Microbiología industrial.** *Alicia Hernández, 2003*)

La levadura

En el área de la cervecería de acuerdo con el comportamiento de floculación se han clasificado las levaduras en cuatro clases:

Clase I: las que no floculan.

Clase II; las que floculan al final de la fermentación en aglomerados no muy compactos asociados a las burbujas de dióxido de carbono. Los aglomerados flotan en el líquido formando una nata, son levaduras de floculación alta.

Clase III: las que floculan al final de la fermentación en aglomerados muy compactos no asociados a las burbujas de gas, los aglomerados se hunden en el líquido, son levaduras de floculación baja.

Clase IV; las que floculan desde etapas tempranas de la fermentación por su capacidad de formar ramificaciones, son también levaduras de floculación alta. (**Microbiología industrial.** *Alicia Hernández, 2003*).

Las levaduras son los microorganismos más importantes desde el punto de vista industrial porque muchas de las especies pueden convertir los azúcares en alcohol etílico y dióxido de carbono participan en la producción de cerveza, vino, alcohol industrial, glicerol y vinagre.

Las células de la levadura que se utilizan también en la industria de la panificación y como alimento animal y humano.

Algunos tipos de levaduras utilizados industrialmente (**Microbiología industrial**, Alicia Hernández, 2003).

Levadura	Producto
<i>Saccharomyces ellipsoideus</i>	Vino
<i>Saccharomyces cerevisiae</i>	Cerveza, pan y queso
<i>Torulopsis utilis</i>	Fuente de proteína
<i>Shizosaccharomyces sp.</i>	Alcohol industrial

En la elaboración de kéfir y kumis que son leches fermentadas ácido alcohólicas además de bacterias lácticas intervienen levaduras:

- *Saccharomyces kéfir*
- *Candida kluyveromices*
- *Candida kéfir*
- *Kluyveromyces lactis*
- *Kluyveromyces marxianus var. fragilis*

Saccharomyces

Características macroscópicas:

Las colonias que aparecen en el transcurso de 36 a 48 hrs son blanco grisáceas y pastosas con pliegues irregulares

Características microscópicas:

Se observan racimos laxos de levadura grandes ovales con brotes en las preparaciones de agar harina de maíz.

Después de la incubación durante 7-10 días de una placa inoculada puede hacerse en frotis de una de las colonias aisladas y teñirlo para ácido alcohol resistencia, con esta técnica se observan ascosporas que aparecen como células grandes de paredes gruesas y esféricas con un pigmento rojo característico.

S. cerevisiae: suele colonizar las mucosas de los seres humanos pero por lo general no se le considera patógena.

Importancia de las levaduras en la nutrición

Las levaduras son utilizadas por el hombre en la alimentación y en la nutrición, desde hace muchos siglos, en la fermentación de zumo de frutas, para esponjar el pan y para hacer nutritivos ciertos productos alimenticios.

Hoy tienen mayor importancia porque se usan en procesos fermentativos en diversos productos, además se emplea para sintetizar ciertas vitaminas, grasa y proteína partiendo de azúcares sencillos y de nitrógeno amoniacal, también las levaduras se encuentran en granos, frutas y otras materias nutritivas que contienen azúcares.

Ilustración 7 Maduración del queso artesanalmente



Estos microorganismos son claves en procesos nutricionales, sin embargo; es necesario el control de aquellos hongos de vida oportunistas que provocan patologías en este caso grandes pérdidas en los animales y el ser humano.

1.7 Morfología de las Levaduras o Saccharomycetos

Las levaduras se caracterizan, generalmente por su morfología y por la reproducción por gemación. Representan un tipo de vegetal más perfecto que las bacterias, aunque algunas de ellas se parecen a éstas. Las levaduras o **Saccharomycetos** se dividen en dos grupos: levaduras verdaderas y levaduras falsas. Las levaduras verdaderas se reconocen porque forman un esporangio en el que se desarrollan las esporas, llamadas corrientemente **ascas** de donde deriva el nombre de **Ascomycetos** que ha recibido este grupo de microorganismos. Las levaduras falsas no producen esporas, pero en lo demás son similares a las verdaderas. (García, 1985).

Forma, tamaño y agrupación

Las levaduras son organismos unicelulares de forma esférica, elíptica o cilíndrica, el tamaño varían según los distintos tipos morfológicos. En general, son mayores que las bacterias, aunque las más grandes de estas, pueden alcanzar el tamaño de las células de levadura, es decir 4-5 μ m de diámetro. La mayor parte de las levaduras verdaderas se muestran como individuos aislados; sin embargo, las células hijas recientemente formadas por gemación, pueden permanecer unidas a la célula materna durante algún tiempo. Algunas especies de levaduras producen formas filamentosas alargadas que, al entrecruzarse unas con otras, dan origen al micelio. Se parecen mucho en estos a los mohos. Las levaduras originan varios tipos de colonias; las formas patógenas, las producen opacas y viscosas.

Estructura de la célula de la levadura

En las levaduras podemos encontrar las mismas estructuras halladas en las células de plantas y animales. El ectoplasma, o parte externa limitante del protoplasma celular, forma la membrana, que en las células viejas es muy evidente. La pared celular se compone de una sustancia carbohidratonitrogenada a la que se ha dado el nombre de *celulosa de levadura*. Algunas especies forman cápsulas, no poseen flagelos. El núcleo de las levaduras es relativamente grande, y junto con la vacuola nuclear ocupa bastante espacio en la célula (García, 1985).



Ilustración 8. Célula de una levadura

Durante el proceso de gemación el núcleo se divide y parte de él va a la yema recién formada, y luego a la nueva célula hija. Son frecuentemente las vacuolas, que pueden reconocerse como corpúsculos muy refringentes. Aumentan de tamaño y número cuando las reservas alimenticias de la levadura disminuyen. En el citoplasma se encuentran también gránulos de glucógeno, que así mismo han sido hallados en las vacuolas. En ciertos tipos de levaduras se han apreciado gotitas de grasa, se sabe que tales células son capaces de convertir sustancias elementales en grasa. El glucógeno y la grasa son materiales nutritivos de reserva de las levaduras.

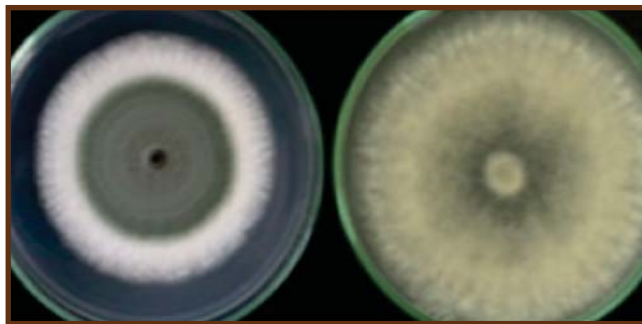


Ilustración 9 Colonias de
Penicillium expansum(A)
y *Botrytis cinerea* (B)

1.8 Morfología de los Mohos o Hyphomycetos

Reciben el nombre de mohos, todos los hongos que crecen dando colonias compuestas de filamentos algodonosos flojos, agrupándose juntos bajo el término de Hyphomycetos. Algunas de estas formas están relacionadas con las algas cianofíceas y se incluyen en los *Phycomycetos*; otros se agrupan con los *Ascomycetos*; algunos están relacionados con los tizones y setas o Basidiomycetos; otros no tienen morfología definida y se encuadran con las formas imperfectas, es decir, los *Fungi imperfecti*. (García, 1985).

Los mohos son seres pluricelulares y en consecuencia, se distinguen fácilmente de las bacterias y levaduras. El moho consta de una masa de filamentos entrecruzados que constituyen el **micelio**. Cada filamento recibe el nombre de filamento miceliano o **hypha** (plural hyphae, en castellano hifas). Las hifas como se mencionó anteriormente realizan dos misiones: las vegetativas suministran alimentos al moho y las fértiles se diferencian con fines reproductivos para la formación de esporas. Las hifas de los mohos más comunes poseen numerosos tabiques transversales denominados **septas** (septos, tabiques), que separan unas células de otras. Algunas especies, sin embargo, no son tabicadas, de acuerdo con esto, los mohos se clasifican en “**tabicados**” y “**no tabicados**”.

Las células de los mohos se parecen mucho a las de las plantas superiores. La membrana es de naturaleza quitinosa. El protoplasma contiene uno o más núcleos, según las hifas sean tabicadas o no. En la primera, cada célula está bien definida por los septos de separación y contiene un solo núcleo. En los mohos no tabicados, a lo largo de la hifa aparecen numerosos núcleos sumergidos en una masa protoplasmática común. El protoplasma de los mohos tiene aspecto granuloso, probablemente por la presencia de gránulos y vacuolas similares a los que poseen las levaduras.

1.9 Ecología de los hongos

Formas de desarrollo de un hongo

Gran cantidad de hongos se pueden propagar, transfiriendo cualquiera de sus partes miceliales a un medio de cultivo o sustrato adecuado y fresco, pero el desarrollo típico, normal del tallo fungoso se originan a partir de la germinación de un **esporo**. El esporo se puede considerar como una unidad citológica destinada a la diseminación y multiplicación de los hongos. Estos pueden estar pigmentados por varios colores como negro, marrón, verde, azulado, amarillo etc. (Ministerio de educación de la Habana 1992).

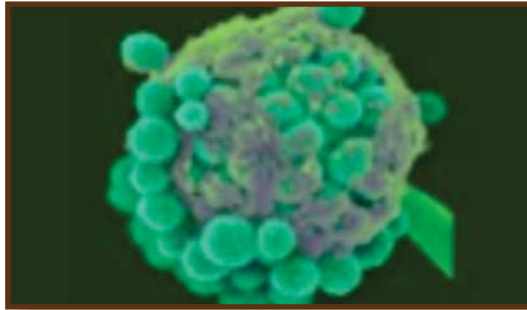


Ilustración 10 Esporos de levadura vistos en microscopia electrónica

Los esporos son extremadamente resistentes a las condiciones desfavorables como son temperatura, presión osmótica, desecación y acción de diferentes agentes químicos. La germinación de un esporo puede esquematizarse de la siguiente forma:

1. Un esporo que sea trasladado por el aire o el agua, se **adhiera** a un medio adecuado, con temperatura y humedad óptima.
2. Comienza a hincharse y a emitir uno o varios tubos germinativos de una forma similar a un grano de polen.
3. Los tubos germinativos se alargan y ramifican hasta formar una red de hifas y micelio (vegetativos).

4. Más tarde comienza a desarrollarse, las hifas fértiles que darán lugar a los órganos reproductores, con posterior producción de esporas que reiniciarán el ciclo, al ser trasladados a un medio adecuado.

Esta última fase, en la cual se desarrollan los órganos reproductores y esporos es de suma importancia, para la adopción de una base de clasificación para los hongos. Morejón, Navarro, 2011).

1.10 Fisiología y nutrición de los hongos

Los hongos son organismos que requieren oxígeno molecular (aerobios) para su desarrollo, además carecen de clorofila como antes se mencionó denominándolos heterótrofos y requieren de la presencia de ciertas sustancias que reciben el nombre de probióticos o estimulantes del crecimiento, como son vestigios de ciertos metales pesados. Los hongos son capaces de sintetizar todas las combinaciones nitrogenadas y otras sustancias necesarias para la vida.

Los componentes fundamentales de los medios de cultivos son:

- a) Sustancias minerales
- b) Sustancias hidrocarbonadas orgánicas (azúcares simples)
- c) Combinaciones nitrogenadas orgánicas o inorgánicas
- d) Sustancias estimulantes

El cultivo de microorganismos en el laboratorio involucra muchos factores. Es necesario tener amplio surtido de medios de cultivos que deben contener las sustancias químicas precisas y la correcta concentración de hidrogeniones que los organismos precisan para su crecimiento y reproducción, los requerimientos de temperatura, oxígeno y humedad deben obtenerse cuidadosamente. Algunos organismos son capaces de crecer fácilmente en un medio simple que no cumpla con rigor las condiciones habituales requeridas, pero otros son más exigentes y necesitan factores adicionales de crecimiento y condiciones óptimas. Actualmente muchos laboratorios preparan sus medios de cultivos con produc-

tos secos o deshidratados, que pueden obtenerse de firmas comerciales, estos productos dan resultados excelentes y son empleados ampliamente. En la micología veterinaria se usan diferentes medios de cultivos con el fin de poder aislar y facilitar el estudio de los hongos, éstos se clasifican en medios de aislamiento primarios y medios de aislamientos especiales. (Baker.F.J y Breach. M.R, 1995).

Medios de aislamiento primarios:

Medio Sabouraud dextrosa (SAB)

El *Agar Sabouraud* dextrosa, modificado por Emmons, contiene un 2% de glucosa y es ligeramente ácido (pH=6.9), se considera el medio estándar para recuperar y mantener una amplia variedad de hongos que pueden aislarse en el laboratorio de micología clínica. Es el medio estándar para observar la morfología típica de los hongos, pero no es el medio ideal de crecimiento o para estudiar la esporulación.

Este medio permite el crecimiento de actinomicetos aerobios, pero el SAB original (4% de glucosa), dificulta la recuperación de algunos hongos, sobre todo de *Blastomyces dermatitidis*. Se utiliza indistintamente en tubo o en placa.

Glucosa agar de Sabouraud	
Glucosa.....	40 gr
Peptona.....	10 gr
Agar.....	15 gr
Agua.....	1000 ml




Ilustración 11
Agar Sabouraud

Fundir en autoclave y en tubo, autoclave a 10 lb durante 15 minutos y en plano inclinado, pH alrededor de 5,4. El caldo de Sabouraud se prepara de modo análogo, pero omitiendo el agar.

Medio Sabouraud con Cloranfenicol y Gentamicina (SAB G+C / SABHI G+C)

Es el medio Sabouraud clásico con la incorporación de los antibióticos Gentamicina y Cloranfenicol, que permiten el crecimiento de casi todos los hongos filamentosos y levaduras al mismo tiempo que inhiben a una gran mayoría de bacterias. Se utiliza en tubo o en placa.




Ilustración 12 Preparación del medio Sabouraud

Fórmulas por litro de agua destilada

Sabouraud Agar con Gentamicina y Cloranfenicol
CHROMagar Cándida medium

Digerido pancreático de caseína.....	5,0 gr	Cromopeptona.....	10,0 gr
Digerido péptico de tejido animal.....	5,0 gr	Glucosa.....	20,0 gr
Glucosa.....	40,0gr	Mezcla cromógena.....	2,0gr
Agar.....	15,0gr	Cloranfenicol.....	0,5gr
Gentamicina.....	0,04gr	Agar.....	15,0gr
Cloranfenicol.....	0,4gr		

Ajustada y/o suplementada para satisfacer los criterios de rendimiento.

Medio infusión cerebro corazón y 10% de sangre de carnero (ICC sangre)

El Agar ICC (infusión cerebro corazón) es un medio enriquecido que facilita la recuperación de *Cryptococcus neoformans* (sobre todo en muestras estériles como LCR) y que se utiliza para la conversión hongo-levadura de hongos como *Sporothrix sp.* y *Paracoccidioides sp.*

Formula (gramos por litro)

Infusión de cerebro de ternera.....	200gr
Infusión corazón vacuno.....	250gr
Peptona.....	10gr
Cloruro de sodio.....	5gr
Glucosa.....	2gr
Fosfato disódico.....	2.5gr
Agar.....	15gr



Ilustración 13 Preparación de medios con células vivas

Disolver 52 gr de polvo en un litro de agua destilada, calentar a ebullición hasta su disolución total. Esterilizar en autoclave durante 15 minutos a 121 °C.

Medio BHI con Cloranfenicol, Gentamicina, Cicloheximida y 10% de sangre de carnero (BHI sangre C+G+C)

Los antibióticos añadidos inhiben el crecimiento de la mayoría de las bacterias y hongos saprofitos (aunque también de algunos hongos patógenos). La incorporación de sangre de carnero mejora el crecimiento de hongos dimórficos.

Medios de aislamientos especiales:

Medio de patata

Se prepara con pulpa de patata como base y, al ser un medio muy pobre, se utiliza para estimular el desarrollo in vitro de las estructuras de reproducción sexual de la mayor parte de los hongos. También estimula la producción de pigmentos en hongos como por ejemplo, *T. rubrum*. Se puede añadir zanahoria y bilis (para favorecer la obtención de clamidosporas de *Candida albicans*) o glucosa/dextrosa (para diferenciar *Trichophyton rubrum*).

Medio de arroz

Medio a base de granos de arroz blanco que se utiliza para diferenciar *Microsporum audouinii* (que no se desarrolla en este medio) de otras especies de **Microsporum**.

Medio de Czapek

Se utiliza para estimular las características diferenciales de *Aspergillus* spp. y para estimular la filamentación de *Sporothrix schenckii*.

Medio de Alpiste

Es el medio indicado para detección de *Cryptococcus neoformans*.

Esta levadura es la única conocida actualmente, de interés clínico, que produce la enzima fenoloxidasa. El agar de Alpiste contiene sustratos para esta enzima por lo que el crecimiento de Criptococo se detecta por la formación de colonias de color pardo.

Medio Chromagar Candida

Es un medio diferencial que permite la identificación presuntiva de algunas especies habituales de *Cándida* en función del color y morfología que adoptan cuando crecen en este medio. Puede utilizarse como medio para aislamiento primario.

El agar papa dextrosa (APD)

Es un medio de cultivo microbiológico común que se realiza a partir de la infusión de patata y dextrosa. Es el medio más utilizado para los hongos que crecen y las bacterias que atacan a las plantas vivas o materia en descomposición de plantas muertas.

1.11 Reproducción

1.11.1 Reproducción de las levaduras o Saccharomycetos

La mayoría de las levaduras se multiplican por gemación. Por este pequeño procedimiento se desarrolla una pequeña yema en la pared de la célula madre, conteniendo todas las estructuras fundamentales de ellas; gradualmente, aumenta su tamaño, se desarrolla una membrana y se estrangula por el punto de unión

de ambas células para quedar convertida en un nuevo ser independiente. Cuando las circunstancias del medio y las disponibilidades de principios nutritivos son favorables, las levaduras maduras pueden producir numerosas yemas.

La producción de ascosporas es distinta de la formación de endosporos que realizan las bacterias. Una levadura típica produce ocho esporas, mientras que cada bacteria solo produce un esporo. Parece ser que la formación de las ascosporas de las levaduras no está influenciada por los factores que estimulan la producción de esporos bacterianos, por lo que parecen representar un proceso reproductivo, más que una fase de descanso en la vida celular.

Las ascosporas se forman solamente en presencia de agua, cuando la célula está bien nutrida y la temperatura oscila en torno de 25°C. El asca resulta de la fusión de dos levaduras que actúan como gametos. El contenido de una célula pasa a la otra a través de un minúsculo tubo o canal de copulación. El núcleo de la nueva célula formada se divide en el número preciso de partes para formar ascosporas, cada una de las cuales, junto con el protoplasma circundante, se rodea de una membrana.

1.11.2 Reproducción de los Mohos o Hyphomycetos

En los mohos la reproducción consiste simplemente en la formación de esporas, que germinan y dan origen a filamentos ramificados. Las esporas pueden ser de origen sexual o asexual, siendo más frecuente lo primero. La morfología de las partes en que habrán de originarse las esporas es diferente en los distintos mohos. En las formas asexuadas hay tres tipos: los que forman un receptáculo o **sporangium** (esporangio); los que originan esporas no capsuladas, **conidias**; las resultantes de la fragmentación de la hifa en segmentos: **oidios** y **clamidosporas**.

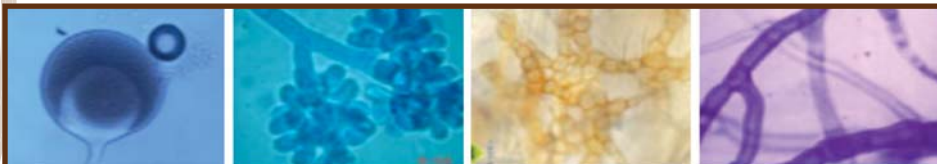


Ilustración 12
Esporangio

Ilustración 13
Conidias

Ilustración 14
Clamidosporas

Ilustración 15
Hifas

El esporangio se forma en el extremo de una rama, el **esporangióforo**, a partir de un filamento hifal diferenciado con fines reproductivos. El extremo aumenta gradualmente de tamaño, formando una **columnilla** (columnilla) y las esporas están contenidas en el receptáculo hasta su madurez. Cuando la han alcanzado se rompe el esporangio como lo hace una vaina de legumbre, y las esporas se liberan.

En la formación de **conidias** las hifas portadoras de las mismas se llaman **conidióforos** y llevan aquellas en sus extremos. Hay dos tipos de conidióforos en los mohos más frecuentes. En el **género Penicillium** el conidióforo se ramifica en sus extremos y al final de cada rama se desarrollan las conidias formando largas cadenas. Las ramas de cada conidióforo se mantienen estrechamente unidas de modo que ellas y las cadenas de conidias formadas dan la apariencia de brocha. El término Penicillium es una palabra latina que significa brocha pequeña, pincelito.

En el **género Aspergillus** aparece un abultamiento bulboso, el **basidio**, en el extremo del conidióforo; cubriendo completamente el basidio se forman pequeñas proyecciones (esterigmas) y de ellas nacen las **conidias**. Estas esporas, como en el caso anterior, se unen unas a otras y forman largas cadenas que cubren totalmente la parte distal del conidióforo. Por cualquiera de estos dos procedimientos se forman gran número de esporas o conidias. Esto explica porque los mohos son tan prolíficos.

Los **oidios** se forman al romperse las hifas en segmentos de apariencia esporular. Algunos creen que tales fragmentos representan fases de descanso de la célula aunque, al parecer, poseen todas las propiedades de las esporas. Algunos hongos, particularmente el del tizan de los cereales, forma unas esporas llamadas clamidosporas.

No hay una distinción precisa entre **oidios** y **clamidosporas**. No obstante, estas dos últimas son de color marrón oscuro y de pared engrosada. Se forman en puntos irregulares a lo largo de las hifas y no parecen ser el resultado de un proceso de fragmentación.

La reproducción sexual de los mohos solamente se presenta en las especies de micelio no tabicado, de las cuales es un buen ejemplo *Mucor mucedo*. Es este modo de reproducción se forman esporas sexuales, las zygosporas, como resultado de la fusión de dos hifas sexualmente diferenciadas. Después de esta fusión tiene lugar la articulación de dos gametos y dos suspensorios.

Luego se desarrolla la pared celular y se engruesa formando la Zygospora todavía sostenida, por las partes suspensoras del moho. Al madurar, la Zygospora se libera de la célula madre y puede funcionar como cualquier otro tipo de moho. En medios favorables puede germinar formando un tronco esporángico.

Las colonias de los distintos tipos de mohos son diferentes. Algunos crecen en forma de masas algodonosas resueltas que cubren rápidamente el objeto sobre el que el moho crece. Otros dan lugar a colonias algodonosas pequeñas. Otras forman colonias bajas, planas y aterciopeladas. Unos pocos producen colonias cretáceas, todas las colonias de mohos tienen colores, que deben a las esporas, entre ellos el negro, azul, verde y marón. El color es un elemento de clasificación.

Los mohos no tienen mucha importancia como productores de enfermedad. *Aspergillus fumigatus* se halla en numerosas especies de mamíferos y aves produciendo pulmonías que reciben el nombre de aspergilosis. Unas pocas especies de las claramente patógenas son parásitas de la piel del hombre y de los animales, en los que producen las tiñas.

Eumicetos
(Hongos Verdaderos)

1. Oomicetos: Rep. Sexual por oosporas
Reproducción. Asexual por esporangiospora
2. Zigomicetos: Rep. Sexual por zigosporos
Reproducción Asexual por esporangios o conidios.
3. Ascomicetos: Rep. Sexual ascosporas
Reproducción Asexual conidios
4. Basidiomicetos: Rep. Sexual basidiosporos
Reproducción Asexual no frecuente
5. Deuteromicetos: Rep. Sexual desconocida
Reproducción Asexual esporos de diversas

En la clasificación se establece una gran división de los hongos Eumicetos en dos grupos principales, teniendo en cuenta el carácter morfológico estudiado ya, o sea, si es septado su micelio o no es septado. Los **Ficomicetos** son aquellos en el que micelio no es septado y unicelular y **Micomicetos** aquellos en que el micelio es septado y pluricelular.

1.12 Clases Oomicetos y Zigomicetos (Caracteres generales)

Pertenecen a este grupo, los hongos que sus micelios no presentan septas, y por lo cual las sustancias citoplasmáticas son capaces de moverse a todo lo largo de las hifas por un fenómeno de evaporación. En cultivo viejos suelen aparecer septas, pero de una forma muy poco frecuente, por lo cual, no se tiene en cuenta de manera preponderante para la clasificación. Las hifas suelen tener varios núcleos por lo que se les ha llamado hifa **cenocítica**, y son filamentosas. (García, 1985).

Su reproducción puede efectuarse mediante procesos sexuales o asexuales, y cuyos esporos reciben diferentes nombres de acuerdo a sus orígenes. En los procesos sexuales las células poseen una cierta diferenciación.

Los géneros pertenecientes a las clases Oomicetos y Zigomicetos son de gran interés como contaminantes de los alimentos; ejemplo: Mucor, Rhizopus y otros.

Oomicetos: Reproducción sexual y asexual

En esta clase, la presencia del micelio es constante, abundante y continua, pero no es raro encontrar algunas septas, las cuales con frecuencia tienden a desorientar al identificar sobre todo cuando son cultivos viejos sin esporulación. Se reproducen por zoosporos o ciliosporas, conidios o esporangiosporos de forma asexual y por gametos heterogámicos llamados oogonios y anteridios. (García, 1985).

Oomicetos: Reproducción sexual

En este grupo se presenta la reproducción sexual por copulación de dos células desiguales (heterogamia). En la misma, encontramos un órgano femenino llamado oogonio, en cuyo interior está presente una o varias células gruesas e inmóviles que se denominan oosfera. Otro órgano se presenta, el masculino, éste recibe el nombre de anteridio, el cual en el momento de la copulación se aproxima o inclina sobre el oogonio y desarrolla un tubo por el que se vierte todo el contenido en el oogonio, efectuándose la fusión de dos núcleos, originado una célula diploide de gran tamaño y de doble membrana, muy resistente llamada oospora.

Oomicetos: Reproducción asexual

La reproducción asexual se efectúa en unas cavidades globosas que reciben el nombre de esporangios y en su interior se encuentran los esporos o esporangiosporos. El número de éstos es variable pero casi siempre aparecen en grandes cantidades originándose por divisiones sucesivas del núcleo. Cuando los esporangios se desgarran rompiéndose su membrana, dejan en libertad los esporangiosporos, cuando son móviles reciben el nombre de zoospora o ciliosporae.

Clase Zigomicetos: Reproducción sexual o asexual

La clase Zigomicetos se caracteriza por tener un micelio bien desarrollado, sin una diferenciación muy clara entre las células sexuales. (García, 1985).

Presentan un micelio copiosamente ramificado, sin tabiques en la fase juvenil, pero pueden formarse en las fases adultas (etapa reproductiva).

Las membranas están formadas de quitina. Se reproducen asexualmente, yema-sión o clamidosporas y esporangiosporas. Sexualmente por células del mismo micelio (homotalicas) o de micelios diferentes (heterotalicas) con producción de células que reciben el nombre de zigosporas, carácter sumamente importante para distinguir y clasificar esta clase.

Estos hongos pueden ser saprofitos y parásitos y se encuentran sumamente distribuidos en la naturaleza.”

Zigomicetos: Reproducción sexual

La reproducción sexual en los Zigomicetos se efectúa por medio de dos células iguales (isogametos), siendo este tipo de reproducción isogámica (García, 1985).

En la fecundación se puede observar la aparición de dos **hifas sexuales** idénticos cada una con una prolongación con el fin de aproximarse y poderse tocar, para que se pueda dar la migración de los núcleos a estas nuevas prolongaciones, las membranas se absorben, los núcleos se funden (diplodia) y se aíslan con una fuerte cutícula membranosa formando un cuerpo más o menos cilíndrico de color oscuro que recibe el nombre de zigospora la cual no queda libre sino adherida a los dos pedúnculos formados.

Zigomicetos: Reproducción asexual

La reproducción asexual también se realiza en los zigomicetos y se da por medio de esporangiosporos contenidos dentro de células especializadas llamadas esporangios al igual que en los Oomicetos las cuales son sostenidas por otras células llamadas esporangioforos que más tarde se separarán por medio de un tabique, se invagina formándose una estructura denominada columella por su forma.

Los esporangiosporos se originan a partir del plasma que existe entre la columella y la membrana del esporangio, el cual se granula y transforma en espora uninucleadas que en esta clase no son móviles diseminándose por medio del aire o agua cuando la pared del esporangio que los contiene se rompe.

1.13 Clase Ascomicetos (Caracteres generales)

Los Ascomicetos, tienen el micelio constantemente tabicado con células uninucleadas y raramente polinucleadas. La membrana celular es extremadamente fina y de naturaleza quitinosa. Son hongos que se reproducen por medio de ascas, por ello se les otorga ese nombre. Éstos son órganos en forma de bolsa, los cuales contienen por regla general de cuatro a ocho esporas llamadas ascosporas de origen endógeno, o sea, que se forman dentro del asca. (García, 1985).

El ciclo de desarrollo de los Ascomicetos en ocasiones es extremadamente complejo porque además de reproducirse por ascas como producto de un proceso sexual, se reproducen también por vías asexuales vegetativas como yemas, conidios, picnidios, ceremios, etc.

El micelio vegetativo tiene crecimiento apical y puede alcanzar un gran desarrollo. En condiciones especiales, puede adoptar formas o estadios de vida latente o amortiguadas, y un gran número de hifas se entrecruzan y revisten de sustancias protectoras formando un pequeño corpúsculo duro y parecido a la cabeza de un alfiler de color oscuro, en algunos casos, llamado esclerocio.

Este es uno de los recursos en que el hongo se vale para resistir períodos desfavorables y acumular sustancias de reservas y grasas. Tras un periodo de descanso el esclerocio puede germinar de nuevo, dando lugar a un nuevo individuo.

Estos organismos se han adaptado a una vida saprofitica o simbiótica como los de micorrizas o parasitaria y extrayendo de las sustancias nutritivas de otros organismos.

Estudiaremos tres formas de reproducción sexual de las cuales pasaremos a describir a continuación.

Reproducción sexual

A) Por conjugación de dos células aparentemente idénticas

Esta forma de reproducción se origina al intervenir dos células, las cuales se aproximan y emiten una pequeña prolongación a la que emigran y penetran los

núcleos disolviéndose las membranas en la zona de contacto y uniéndose los núcleos, formándose un cigoto. El cigoto se subdivide en 2, 4 y 8 núcleos que originan otras tantas ascosporas. Esta forma de reproducción sexual es muy simple, en el cual dos células o gametos son capaces de formar un asca.

Es el proceso típico de reproducción sexual de las levaduras en el cual se forma un asca con ocho ascosporas en su interior, por lo cual se clasifican en esta clase: Dos individuos antes de la copulación.

1. Fases sucesivas de la copulación apareamiento horizontal
2. Fases sucesivas de la copulación fusión de los núcleos
3. División del núcleo en 8 núcleos hijos
4. Formación de 8 ascosporas
5. Núcleo

B) Por fusión de dos células micélicas

Este tipo de reproducción sexual se presenta en la levadura *Eremascus fertilis* en la cual las hifas sexuales del micelio no difieren de las hifas vegetativas. La copulación se realiza con la siguiente secuencia:

Dos filamentos se aproximan, forman un pequeño pico o prominencia, los núcleos de las mismas se dividen en dos, mientras las membranas se disuelven, los núcleos pasan al divertículo y se unen, se tabica, quedando los otros dos en las respectivas células basales. Realizada la copulación, siguen varias divisiones nucleares y se producen de 4 a 8 ascosporas.

La copulación puede ser de hifas iguales como en este caso o de hifas distintas.

C) Por fusión de órganos definidos: Ascogonios y Anteridios con formación de un ascas

En esta reproducción sexual existe cierta analogía con los Oomicetos y se efectúa mediante órganos de copulación isogámicos y heterogámicos. En las formas

superiores, existe una diferenciación morfológica de hifas copuladoras llamadas Ascogonios o carpogoneos (femeninas) e hifas masculinas llamadas anteridios. La copulación se lleva a cabo de la siguiente forma:

- Hifas del micelio comienzan a agrandarse e hincharse convirtiéndose en Ascogonios los cuales poseen un apéndice llamado tricogina, siendo ambos polinucleados.
- Al mismo tiempo, junto al ascogonio se desarrolla una gruesa hifa, llamada **anteridio**, también polinucleada.
- Inmediatamente la tricogina se pone en contacto con el anteridio, también polinucleada, y el contenido nuclear del anteridio pasa a la tricogina.
- El tabique que separa al ascogonio y la tricogina se disuelve y penetran los núcleos en el ascogonio, situándose todos en la periferia sin unirse (dicarión).
- El ascogonio, desarrolla una serie de prominencias que se ramifican y forman hifas ascógenas, hacia las cuales emigran los núcleos sin unirse. Estas hifas son binucleadas y a partir de ellas se formarán las ascas por repetidas divisiones.
- Más tarde comienzan sucesivas divisiones nucleares de dos, cuatro y ocho núcleos hasta la posterior formación de las ascosporas.

Cuerpos fructíferos

En los ascomicetos de organización más elevada, las ascas se mantienen en cuerpos fructíferos o esporofrutos especiales, en forma de pequeña copa abierta en lo alto, llamados apotecios (apo: separación y theca: casa) en cuya superficie se disponen alineados, como en una empalizada las ascas (células fértiles) y los paráfisos (hifas estériles) cuya función es la de proteger las ascas y a veces provocar la salida de las ascosporas. (García, 1985).

La superficie del aparato reproductor se llama himenio y da lugar a las ascas.

Por el contrario si el cuerpo esporífero está rodeado completamente de hifas estériles, de forma que el himenio se halle en una cavidad cerrada o con un poro que la pone en comunicación con el exterior, entonces se llame peritecio. Cuando es completamente cerrado se llama cleistotecio.

Reproducción asexual

La reproducción asexual en los ascomicetos se efectúa principalmente por conidios y por clamidosporas siendo el **género Aspergillu** es un ejemplo claro de este tipo de reproducción.

Los conidios se forman sobre células especiales llamadas conidióforos y perfectamente distinguibles del micelio común fungoso. La formación conídica típica se puede estudiar en uno de los géneros, más descritas de los ascomicetos, el *Aspergillus*.

Las células especializadas o conidióforos se pueden modificar dando lugar a unas estructuras llamadas esterigmas en algunas familias y fialides en otras y la formación de conidios sobre ellas se puede realizar de dos formas: por fragmentación o empuje.

En el primer caso, el conidio o fialospora como suele observarse, en lugar de desprenderse en segmenta, dando lugar a una nueva espora en cuyo caso la espora terminal es la más joven y la más pequeña. Por otro lado, en el segundo caso, el conidio se desprende al ser empujado por otro conidio de formación posterior y en cuyo caso la espora terminal es la mayor y más vieja.

También en los ascomicetos se pueden formar clamidosporas aunque de una forma poco frecuente y no es más que una diferenciación de una célula de una hifa ya sea central o terminal que aumenta su tamaño se redondea, engruesa y recubre de una gruesa membrana.

1.14 Clase Basidiomicetos (Caracteres generales)

Los hongos pertenecientes a esta clase, presentan un **micelio binucleado**, con crecimiento terminal y membranas celulares muy quitinizadas. Poseen células especializadas llamadas basidios, que generalmente son redondos y mazudos donde se desarrollan pequeños pedúnculos denominados esterigmas, cuya función es sostener a las esporas y basidiosporas.

El basidio es muy similar al asca en cuanto se refiere a su papel como célula madre y procesos citológicos que en ella se producen, pero la gran diferencia entre ellos es la disposición de las esporas internas en las ascas, y externas en los basidios. Las esporas o basidiosporas, son células redondeadas, elípticas, globosas o alargadas, aunque puede ser constante para cada especie, y normalmente es de cuatro. (García, 1985).

Al germinar dan un micelio vegetativo uninucleado, llamado micelio primario (haploide) y un micelio secundario binucleado, que se origina por la fusión de dos micelios primarios sexualmente diferenciados (diploide).

En los basidiomicetos, no existe una diferenciación muy definida de los órganos sexuales como en los ascomicetos.

Capítulo 2. HONGOS PATÓGENOS

Las enfermedades micóticas serán clasificadas según donde ellas causen patologías y localización en:

Superficiales o cutáneas y Profundas o viscerales. (Morejón y Navarro 2011).

• Micosis superficiales o cutáneas

Son adquiridas por contacto directo de las personas o animales afectados con los hongos, los dermatofitos son los principales productores de estas micosis, ejemplo: “la tiña”, causada por *Tricophyton verrucosum*, *Microsporum Haemidendrum*, etc. Los dermatofitos se clasifican en:

- a) Geófilos, aquellos que se hallan en el suelo y pueden afectar a los animales y al hombre, por ejemplo, *Microsporum gypseum*.
- b) Zoofílicos, aquellos que parasitan en los animales y pueden contagiar al ser humano, por ejemplo, *Microsporum canis*.
- c) Antropofílicos, los que viven exclusivamente sobre el humano o sea, son huéspedes permanente. Los animales son resistente a contraer la infección. Ejemplo el contagio con *Epidermophyton floccosum*.

• Micosis profundas o viscerales

Se adquieren en lugares contaminados donde las esporas son inhaladas por el hombre o por los animales, o a través de heridas originadas por fragmentos vegetales que contengan el hongo. Una vez en el organismo; este se transforma para asentarse en los tejidos y adquiere formas redondas, estrelladas levaduriformes, de cigarro, etc. Después, invaden y pueden llegar a vencer las barreras de defensa que el huésped presenta con el fin de eliminarlo, por esta cuestión es muy difícil que ocurra.

Los mohos toxigénicos producen intoxicaciones alimentarias, las que ocurren cuando se ingieren alimentos contaminados con metabolitos tóxicos producidos por los mohos de la flora de campo o del deterioro avanzado a este tipo de presentación se le conoce con Micotoxicosis y no es considerada una micosis. (Ministerio de educación de la Habana, 1992).

Entre las enfermedades micóticas más importantes se hallan: la tricofitosis bovina (tiña), causada por *Trichophyton verrucosum*; la candidiasis, producida por **Candida ssp**; la histoplasmosis, ocasionada por *Histoplasma capsulatum*; la aspergilosis, provocada por *Aspergillus Fumigatus*, y la criptococosis, originada por *Cryptococcus neoformans*.

Los factores ecológicos desempeñan un papel destacado en el crecimiento de los mohos y levaduras, y en la producción de sus toxinas. De todos estos, los factores físicos son los más importantes e incluyen: la humedad, la temperatura y la luz y sin obviar la acción del PH.

Los hongos se cultivan en condiciones aerobias, a temperatura de 22-37°C, en medios que contengan sustancias nitrogenadas y carbonadas. Crecen en un pH que oscila entre 3 y 10, el valor óptico es de 6-6,5. El oxígeno y el dióxido de carbono, de los factores químicos, son los que más intervienen en su desarrollo. En general, los factores nutricionales son de gran importancia, al igual que los biológicos, entre los cuales desempeña un papel fundamental la flora competitiva.

Órganos que afectan y patologías provocadas

Entre los hongos que producen lesiones superficiales se destacan los dermatofitos, los cuales afectan la piel, las uñas y el cabello, y tiene gran afinidad con la queratina de estas regiones; además perforan el cabello o adelgazan ciertas partes de este. En el caso de la piel, esta puede presentar costras internas, inflamación frecuente, prurito; en ocasiones las lesiones están acompañadas por pápulas, vesículas y pústulas. Un ejemplo de esto se tiene en las tiñas y en las candidiasis. (Ministerio de educación de la Habana, 1992)

Las mucosas también se afectan con la formación de manchas cremosas húmedas, la irritación, los eccemas, las vesículas, las pústulas e incluso las úlceras. Entre las enfermedades de este tipo están las siguientes: maquet o sapillo, que se caracteriza por lesiones en los labios, encías, lengua y faringe; boquera, con lesiones o fisuras rojas, resultantes de sustancias blanquecinas en la comisura de los labios; vulvovaginitis, con formación de eccema, vesículas y úlceras; y la balanopostitis, con enrojecimiento del glande con descamación y prurito, etcétera.

En cuanto a las enfermedades profundas o viscerales se observan lesiones en pulmones con presencia de fibrosis, como: en la histoplasmosis, granuloma y las aspergilosis, estas hacen metástasis y producen meningitis y sinusitis. Otros órganos afectados son los músculos y los huesos, por la presencia de fistulas y gránulos, como ocurre en la maduromicosis o pie de madera.

El numeroso grupo de plantas que carecen de clorofila, se agrupa bajo el término general hongos. En la mayoría de las especies colocadas en este grupo, los filamentos vegetativos individuales se llaman **hifas**. La planta en conjunto suele formar una masa enmarañada llamada **micelio**. En condiciones óptimas de crecimiento, las hifas producen yemas y ramas, algunas de las cuales se separan de la célula madre, formando células hijas. En la levadura este es el método habitual de división. En la mayoría de los hongos las partes recientemente formadas permanecen unidas, aunque las células aparezcan individualizadas por un tabique o septo. Esta morfología es corriente entre los mohos septados o tabicados. Sin embargo, algunos de estos no forman tabiques separadores en las hifas vegetativas; se llaman mohos no tabicados.

La clasificación de este grupo de plantas está sujeta a revisión, como ocurre también con las bacterias. La mayoría de las especies de hongos, se han aislado de la naturaleza. Muchos de ellos son patógenos para plantas, pero la mayoría se consideran de vida libre, es decir, que carecen en cualquier medio natural que les proporcione alimentos. Un cierto número de hongos se ha hecho parásito de los tejidos animales, produciendo variadas enfermedades. En la mayoría de los casos, estos procesos permanecen localizados en el lugar afectado.

2.1 División del reino Fungi

La clasificación del reino vegetal divide al reino Fungi en seis grupos

1. Schizomycetos, o bacterias; no necesitamos describirlo más. El otro grupo incluye las plantas llamadas corrientemente hongos o más comúnmente levaduras, mohos, setas, tizones, etc.

2. Basidiomycetos, estas plantas se conocen popularmente como setas, yescas y tizones. Se reproducen por medio de basidiosporos, que se forman en determinadas estructuras reproductoras. Los miembros de este grupo viven saprofitamente sobre la vegetación en vías de putrefacción, pero algunos de ellos, como los tizones, son parásitos de plantas. Ninguna de las enfermedades de los animales es producida por hongos de este grupo.

3. Ascomycetos, están representados por el típico moho de las plantas. Los cuerpos vegetativos o hifas, constituyen un micelio y producen un órgano característico reproductor, el asco, en el cual se desarrollan las esporas. Estos hongos son muy numerosos, pero la mayor parte son saprofitos o parásitos de las hojas y corteza de las plantas.

4. Mixomicetos, se llaman corrientemente mohos mucilaginosos. En ciertos estadios se parecen a los protozoos, mientras que en otros son más parecidos a las plantas. En consideración a su ciclo vital total se clasifican entre las plantas. Varios miembros del grupo producen enfermedades en las plantas, pero no está demostrado que puedan causarlas en los animales.

5. Ficomicetos, la mayoría de los miembros de este grupo forman un micelio vegetativo. La mayor parte de ellos se reproduce por medio de un cuerpo flageado y algunas de las formas más primitivas recuerdan a los protozoos flageados. Muchas de las especies de este grupo son saprofitas o parásitas de plantas, pero unas pocas se encuentran en peces e invertebrados. Solamente un grupo, es de las Mucorales, contiene especies de interés para la salud animal.

Hongos Imperfectos (Fungi Imperfecti); en este grupo se sitúan un gran número de hongos que todavía no están completamente estudiados y para los que no se ha adoptado una clasificación satisfactoria. Muchas de las especies patógenas de hongos que afectan a los animales, son hongos imperfectos. (Merchant y Packer, 1980).

2.2 Clasificación de los hongos patógenos

La clasificación de los hongos para el hombre y los animales sigue dos métodos. Uno se basa en la morfología y el otro en el tipo de enfermedad producida (superficial o profunda).

Toda clasificación de un agente infeccioso, excepto la de los virus filtrables, que se base en la especie animal afectada o en el tipo de tejido infectado, puede conducir a fusionismo. Además, existe el peligro de hacer creer al estudiante que el agente infeccioso solamente se encuentra en un tipo de tejido. Se admite que, por lo que respecta a los hongos patógenos, esta clasificación puede ser admisible desde el punto de vista médico. Las variaciones morfológicas de estos microorganismos son tan complejas, que la clasificación sistemática es sumamente difícil, y los clínicos patólogos, en general, no están interesados primordialmente por la taxonomía. (Merchant y Packer, Tercera Edición, 1980).

La edición básica empleada en 1949, de la Medical Mycology (Micología Médica) de Swartz, es valiosa. Una clasificación basada en la morfología es la siguiente:

I. Levaduras y hongos levaduriformes.

- a. Perfectos.
- b. Imperfectos.
- II. Hongos productores de tiñas.
- III. Otros hongos imperfectos patógenos.

La segunda clasificación divide a los hongos en dos categorías:

- I. Superficiales.
- II. Profundos.

Una tercera clasificación o lista se basa en el papel patógeno de los hongos: tejidos atacados y enfermedad producida.

En este capítulo adoptaremos la siguiente clasificación:

- I. Ficomicetos Blastomicetos (levaduras).
- II. Dermatofitos (hongos de las tiñas).
- III. Hongos imperfectos (microorganismos dimórficos que tienen fase de levadura y fase de hongo).

Esta clasificación u orden de exposición, solamente se emplea por considerarla conveniente con fines expositivos y no tiene base morfológica.

2.3 Ficomicetos

Los mohos de este grupo no se sabe que produzcan en los animales enfermedades específicas, pero en algunos procesos morbosos se han encontrado especies de los **géneros Mucor, Absidia y Rhizopus**. La enfermedad provocada por estos géneros se denomina “mucormicosis” ya que son considerados hongos del orden “mucorales”. Las cepas más termorresistentes más patógenas *Mucor Spp.* Que se clasifica en un nuevo género denominado *Rhizomucor*. Estos hongos monomórficos ubicuos son habitantes comunes del suelo, estiércol y material en descomposición. Las infecciones son a menudo oportunistas y secundarias a trastornos como la acidosis metabólica o la inmunodepresión.

Los hongos causan pápulas cutáneas en las tortugas y lesiones granulomatosas en varios órganos de distintas especies, bovina, porcina, ovina, equina, canina, felina y algunos animales salvajes por ejemplo primates, roedores y aves. Las lesiones pueden ser locales que afectan la superficie corporal, los ganglios linfáticos y parte del aparato gastrointestinal y también de manera de manera diseminada, con las lesiones en los diversos órganos. La mucormicosis es especialmente importante como causa de placentitis y abortos en los bovinos.

2.3.1 Género *Mucor*

Los mohos del genero *Mucor* han sido aislados de tejidos animales infectados. En 1880. Bollinger encontró *Mucor racemosus* en el aparato respiratorio de aves, un microorganismo similar fue aislado de las fosas nasales de ovejas por Zurn y de un tumor del caballo por Frank Gilman y Frank aislaron un **Mucor** del tejido placentario de una vaca, Bendixen y Plum, en Dinamarca, también lo encontraron examinando placentas bovinas. Jungherr. En Connecticut, hallo una especie de este género, *Mucor Pusillus*, en infecciones micóticas de la placenta bovina (Merchant y Packer, 1980).

Los mohos de **género Mucor** están muy difundidos en la naturaleza. Se reconocen por el micelio algodonoso que forman en medios apropiados. El micelio no produce estolones o rizoides. Los esporangioforos producidos por estos hongos son únicos, erectos y generalmente simples, aunque a veces se observan ramificaciones. Cada rama termina en un esporangio que contiene un elevado número de esporangiosporas. (Ministerio de educación de la Habana, 1992).

Clínica y lesiones

Los signos generalmente no son específicos y varían de acuerdo a los órganos que afectan. Algunos animales con lesiones focales o diseminadas pueden mostrarse asintomáticos; otros, en cambio pueden presentar neumonía con respiración estertórea, superficial y rápida; secreción nasal, derrame pleural y pleuritis.

La mucormicosis puede causar anorexia, pirexia y diarrea persistente, en caso de afección cerebral se han observado trastornos neurológicos.

Las lesiones nodulares presentes en los ganglios linfáticos, hígado, pulmones y riñones (en cerdos y el ganado bovino), pueden ser sólidas o cavitadas y su color puede variar del blanco al amarillo, los ganglios linfáticos afectados en el ganado bovino viejo, presentan nódulos tuberculosos amarillentos, de gran tamaño, aspecto caseocalsificado y fibroso. En otra forma de la enfermedad se aprecian úlceras circulares u ovaladas en los preestómagos y en el abomaso del ganado bovino y en el tracto gastrointestinal de los cerdos (Aiello, 2000.).

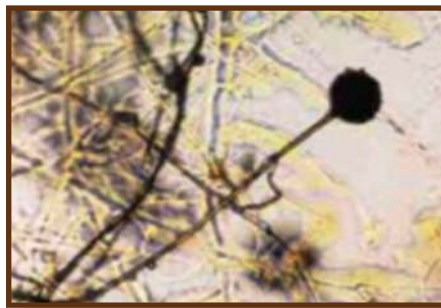

Ilustración 16 Cultivo en placa con agar PDA del hongo del género *Mucor*

Diagnóstico

Es poco habitual establecer el diagnóstico antes de la muerte, muchos casos son asintomáticos o los signos son inespecíficos. La mucormicosis puede diagnosticarse microscópicamente si se visualizan hifas irregulares anchas, ramificadas, sin tabicar (de 10 a 20 μm de ancho) y la reacción tisular esperada con invasión vascular, trombosis, necrosis.

Los hongos pueden identificarse en cortes de tejido mediante las técnicas de inmunofluorescencia utilizando anticuerpos marcados con fluoresceína específicos para cada uno de los **géneros *Mucor***. Es necesario hacer cultivos para identificar la especie del hongo infectante y para confirmar el diagnóstico debe recobrase el mismo hongo en varias muestras tomadas del animal muerto. La serología es útil para el diagnóstico de aborto en bovinos causados por *Mortierella wolfii* (Aiello, 2000).

Tratamiento

La aplicación tópica de verde malaquita ha resultado efectiva en el tratamiento de la mucormicosis cutánea en animales marinos como la tortuga. En otras especies en las que se encuentran estas mismas lesiones ha funcionado muy bien la escisión de las lesiones superficiales focales y la administración local de la anfotericina B, obteniéndose de este modo resultado variable (Aiello, 2000).

2.3.2 Género Absidia

Una especie, *Absidia ramosaha* sido señalada en los animales. Villemin encontró este hongo en las lesiones nasales y adenitis submaxilares del caballo. Christiansen lo aisló de una enfermedad pseudotumoral generalizada del cerdo, y Bendixen y Plum lo encontraron en membranas placentarias bovinas infectadas.

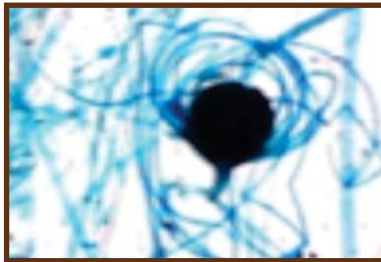


Ilustración 17
Cigospora madura de *A. coerulea*

Los miembros del género *Absidia* son similares a los del *Mucor*, pero el micelio forma estolones y rizoides. Los esporangioforos son erectos, pero aparecen en grupos de dos a cinco, naciendo de un estolón. Los esporangios son piriformes. (Merchant y Packer).

2.3.3 Genero Rhizopus

En 1920, Theobald Smith aisló a un mohó de las membranas fetales de un feto bovino. Este hongo fue denominado *Rhizopus Equinus rhizopodiformis*, pero Dodge la considera como *Rhizopus rhizopodiformis* (*R. cohnii*) fue hallado en el tejido placentario bovino por Jungherr.

El género *Rhizopus* produce un micelio que se parece al de los otros dos géneros. Los estolones del micelio aéreo se unen al medio en los nudos. De estos nacen los esporangios en grupos o aislados.

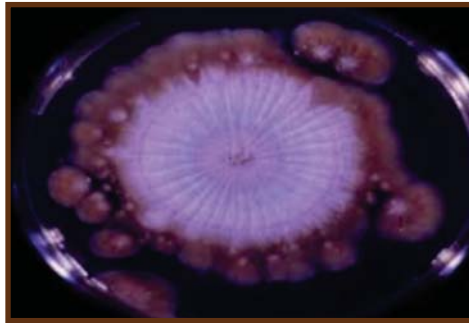

Ilustración 18 Cultivo de *R. cohnii*

2.4 Blastomicetos

Los blastomicetos o levaduras son células ovoides o redondas que se multiplican mediante un proceso de gemación. Las yemas recientemente formadas permanecen unidas a la célula madre hasta alcanzar la madurez, en cuyo momento forman, a su vez, nuevas yemas. En algunos casos, las células maduras se separan de la materna, pero en otros, cierto número de ellas permanecen unidas formando largas cadenas. (Merchant y Packer)

La enfermedad conocida como “Blastomicosis” es provocada por la especie *Blastomyces dermatitidis*, se caracteriza por la existencia de lesiones piogranulomatosas en varios tejidos. Pero esta enfermedad es más común en el humano y se observa en los perros y los gatos, se ha descrito en especies como el caballo y otros animales silvestres, parece no causar ninguna afección al ganado bovino, ovino ni porcino, esta es una enfermedad muy restringida a cuencas y ríos de Norteamérica y a algunos lugares donde los suelos son húmedos, ácidos y ricos en vegetación en estado de descomposición.

Este microorganismo se ha podido aislar en el guano de murciélagos y de palomas, es por eso que es necesario la descripción de este hongo. El conidio infeccioso es liberado por el ambiente, principalmente por las lluvias, el rocío o la niebla que logran aerolizar al agente y de este modo es inhalado. Cuando las defensas respiratorias están disminuidas o anuladas, se produce la diseminación de la enfermedad por vía hematogena. Las lesiones cutáneas pueden ser el resultado de una entrada primaria a través de la piel o, más comúnmente como un foco pulmonar.

*** Clínica y lesiones**

La clínica de esta enfermedad van a variar de acuerdo al órgano que afecta y los signos no son inespecíficos, la pérdida de peso puede acompañarse de tos, anorexia, disnea, trastornos oculares, cojeras, lesiones cutáneas y fiebre. La presentación de la blastomicosis en perros son frecuentes los sonidos pulmonares secos y ásperos. En la blastomicosis torácica, la radiografía de tórax muestra predominante densidades intersticiales nodulares difusas y un patrón pulmonar mixto. Es común que los ganglios linfáticos bronquiales estén muy agrandados y aparezcan como masas densas en las radiografías. Las lesiones de la piel pueden consistir en granulomas proliferativos y abscesos subcutáneos que tienden a ulcerarse y a drenar una secreción serosanguinolenta. (Aiello, 2000).

A menudo se ven involucrados el plano nasal, la cara y el lecho ungueal, son las zonas afectadas más frecuentemente. Los signos clínicos de la blastomicosis ocular pueden consistir en ceguera, uveítis, glaucoma y desprendimiento de la retina.

Los signos del SNC; Se presentan en convulsiones y déficit neurológico, y pueden apreciarse en la forma diseminada de la enfermedad. En los casos de blastomicosis urogenital puede haber hematuria, nocturia y disuria con tenesmo. (Aiello, 2000).

Las lesiones macroscópicas comprende pocas o numerosas áreas de consolidación pulmonar, de tamaño variable y forma irregular, firmes al tacto y de color gris a amarillo y nódulos en los pulmones y ganglios linfáticos torácicos. La diseminación puede dar lugar a lesiones nodulares en varios órganos, pero especialmente en la piel, ojos y huesos. Las lesiones cutáneas son pápulas únicas y múltiples o piogranulomas nodulares supurantes, crónicos. (Aiello, 2000).

* Diagnóstico

En los perros se debe sospechar que se trata de una blastomicosis si se observan nódulos cutáneos supurantes y signos de enfermedad respiratoria. En los gatos, el tracto respiratorio es el aparato más frecuentemente afectado, seguido del sistema nervioso central, los ganglios linfáticos regionales, la piel, los ojos y los tractos digestivo y urinario. Los hallazgos radiográficos en los pulmones consisten en nódulos no calcificados o consolidación pulmonar, así como en agrandamiento de los ganglios bronquiales y mediastínicos. El diagnóstico puede establecerse basándose en las muestras tisulares obtenidas por biopsias o aspiración en las lesiones cutáneas, y en el momento de la necropsia, por la presencia del hongo en forma de levadura.

Estas blastosporas redondas u ovaladas, de color rosado pálido (eosina-hematoxilina), miden de 8 a 25 μm y presentan una pared refractiva, de doble contorno. Pueden estar vacías o contener material nuclear basófilo y presentar yemas únicas de base ancha. Generalmente se produce una respuesta inmunitaria con anticuerpos, que puede detectarse mediante la prueba de inmunodifusión en agar gel. La prueba de la inmunodifusión en agar gel presenta una sensibilidad y especificidad (del $\geq 90\%$ en los perros, pero pueden encontrarse resultados negativos) en los DTL gatos con enfermedad diseminada. El microorganismo puede identificarse mediante técnicas de inmunofluorescencia.

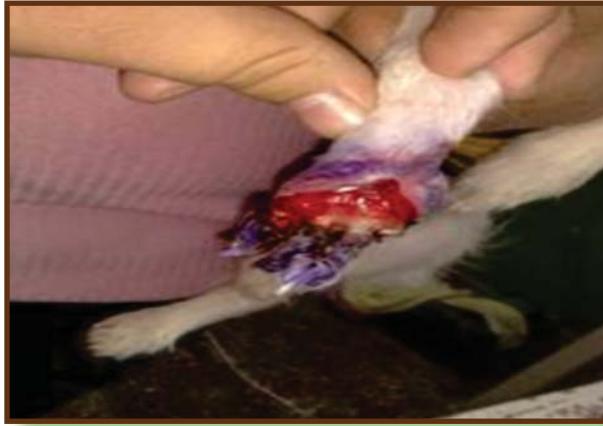

Ilustración 19 Nódulo supurante,
en un perro por *B. dermatitidis*

* Tratamiento

La enfermedad cutánea primaria, raramente puede persistir durante meses estas lesiones deben extirparse quirúrgicamente. En las fases tempranas de las blastomycosis canina y felina, el tratamiento con ketoconazol a dosis de 10mg/kg dos veces al día durante dos meses aproximadamente, puede resultar efectivo. En los casos fulminantes de blastomycosis, se recomienda una terapia combinada con anfotericina B y ketoconazol. El itraconazol a dosis de 5-10mg/kg/día durante dos meses, resulta efectivo en un aproximado del 54% de los perros con blastomycosis. El pronóstico es más favorable cuando los perros no presentan afectación pulmonar o esta es leve; es reservado en el caso de los perros con la enfermedad pulmonar moderada a grave; y por último el peor pronóstico corresponde a los casos que existen afectaciones del sistema nervioso central.

2.4.1 Género *Cryptococcus*

La criptococosis es una enfermedad micótica sistémica que puede afectar el tracto respiratorio, SNC, ojos y piel (particularmente en la cara y cuello de los perros y gatos). El agente etiológico, *Cryptococcus neoformans* (telemorph: *filobasidiella neoformans*), se encuentra en el medio ambiente y en los tejidos en forma de levadura. Aunque la infección presenta una distribución mundial, no existen áreas endémicas conocidas. El hongo se encuentra en el suelo y en los excrementos de las aves, especialmente en las heces de paloma. La transmisión se realiza por la inhalación de esporas o por la contaminación de heridas. En los excrementos aviares puede presentarse en forma no encapsulada, de solo 1µm de tamaño, que pueden inhalarse y llegar hasta lo más profundo de los pulmones. La criptococosis se puede presentar más comúnmente en perros y gatos, pero también ocurre en el ganado bovino caballos, ovejas, cabras, aves y en animales salvajes. En el hombre muchos casos se asocian a un defecto de la respuesta inmunitaria de tipo celular; probablemente esto puede suceder en animales domésticos. (Ministerio de educación de la Habana, 1992).

* Clínica y lesiones

La criptococosis bovina solo se ha descrito en casos de mastitis pudiendo afectar muchas de las vacas de un rebaño. Las vacas afectadas presentan anorexia, disminución de la producción de leche, tumefacción y endurecimiento de los cuartos afectados e hipertrofia de los ganglios linfático supramamarios. La leche se torna viscosa, mucoide y de color blanco grisáceo. Por el contrario, puede ser un líquido acuoso con flóculos. En los caballos, la enfermedad afecta, casi invariablemente, al tracto respiratorio; los hongos proliferan en los conductos nasales, provocando su obstrucción. (Aiello Susan, 2000).

En los gatos los signos más frecuentes corresponden a las vías respiratorias y consisten en estornudos; secreción nasal unilateral o bilateral mucopurulenta, serosa o hemorrágica; presencia de pólipos en los ollares; y una inflamación subcutánea de consistencia firme, localizada sobre el dorso de la **nariz**. Las lesiones cutáneas son igualmente comunes y se caracterizan por la presencia de pápulas y nódulos, cuya consistencia varía de fluctuante a firme. Las lesiones mayores tienden a ulcerarse, mostrando una superficie desnuda con un exudado seroso.

Los signos neurológicos asociados a la criptococosis del SNC pueden incluir depresión, cambios de comportamiento, agresividad, movimientos en círculos, parésia y ceguera. También pueden ocurrir anomalías oculares, como pupilas dilatadas sin capacidad de respuesta y ceguera por desprendimiento de retina de tipo exudativo, coriorrentinitis granulomatosa, panoftalmitis y neuritis óptica.

Al contrario que los gatos los perros tienden a sufrir una enfermedad diseminada grave y la mayoría presenta sintomatología nerviosa central o afectación ocular. Los signos clínicos suelen corresponder a la meningoencefalitis, neuritis óptica y coriorrentinitis granulomatosa. En algunos perros se ha descrito lesiones en el tracto respiratorio, generalmente en los pulmones, y la mayoría presentan granulomas distribuido por todo el cuerpo. Los órganos involucrados más frecuentemente, en orden decreciente, son los riñones, ganglios linfáticos, bazo, hígado, tiroides, glándulas adrenales, páncreas, huesos, tracto digestivo, músculos, miocardio, próstata, válvulas cardíacas y amígdalas. Las lesiones asociadas al criptococosis varían desde una masa de consistencia gelatinosa, constituida por numerosos microorganismos, que apenas producen inflamación, hasta la formación de un granuloma. Generalmente, la lesión está constituida por agregados de microorganismos encapsulados dentro de un retículo de tejido conectivo. La respuesta de tipo células consiste inicialmente en la presencia de macrófagos y células gigante, acompañados por células plasmáticas y linfocitos en escasa proporción. La presencia de células gigante epitelioides y de áreas de necrosis caseosas es menos frecuente que en el resto de las micosis sistémicas.

2.4.1.1 Cryptococcus neoformans

Es la causa de la criptococosis humana y de los animales. La enfermedad suele llamarse “blastomycosis europea”, designación incorrecta, puesto que la infección está distribuida por todo el mundo.

La criptococosis del hombre se caracteriza por el desarrollo de lesiones en el cerebro y meninges, que parecen tumores cerebrales, abscesos o tuberculosis. También se encuentran en el hombre lesiones pseudotumorales localizadas. En los animales la enfermedad aparece más frecuentemente en las fosas nasales y pulmonares en forma de lesiones granulomatosas y abscesos. Se han observado meningitis y lesiones generalizadas. (Aiello, 2000).



Ilustración 20 Lesión causada por *C. neoformans*.

El germen fue estudiado por primera vez por Busse en una infección generalizada del hombre (1894-1895). Un agente levaduriformes similar fue aislado de un tumor de la cadera de un hombre, por Curtis en 1896. San Felice en 1895 y 1898, encontró gérmenes levaduriformes encapsulados en los pulmones del cerdo y en los ganglios linfáticos de un buey. Un germen levaduriforme fue aislado de una lesión mixomatosa del pulmón de un caballo, por Frothingham en 1912, en Massachusetts, Meyer, en 1912, también aisló el germen a partir de una lesión de la cavidad nasal del caballo. Otras comunicaciones de la enfermedad en la vaca, leopardo indio (chita), caballo y cerdo han sido resumidas por Saunders (1948).

En 1952, Pouden y sus colaboradores han comunicado que *Cryptococcus neoformans*, produce mastitis bovina. Esta observación fue confirmada por Innes y otros como Simón, Nochols y Morce. Lesiones en las meninges y en el sistema ventricular del perro debido a *C. Neoformans*, han sido halladas (Seibold, Roberts y Jordan 1953). La relación entre el germen y lesiones del sistema nervioso, así como la difusión mundial de la enfermedad han sido destacadas por Barron 1955.

* Diagnóstico

El método más rápido de diagnóstico consiste en la citología de los exudados cutáneos o de la cavidad nasal, del LCR o de muestras obtenidas mediante paracentesis de las cámaras acuosas o vítreas del ojo o mediante el frotis de im-

pronta de las fosas nasales o cutáneas. La tinción de Gram es de gran utilidad, el microorganismo se tiñe de color violeta, mientras que la capsula se tiñe de color rojo claro por la safranina. La tinta china también se utiliza para visualizar el microorganismo, que aparece sin teñir y muestra su silueta recortada contra el fondo negro. Este método no es tan definitivo como la tinción de Gram, a menos que puedan visualizarse yemas, pues los linfocitos, las gotas lipídicas y las partículas de tinta china agregadas pueden confundirse con el microorganismo. (Aiello, 2000).

La tinción de Wright se ha utilizado más frecuentemente en el diagnóstico de los casos declarados en gatos y perros, pero este método puede hacer que el microorganismo se encoja y que su capsula se distorsione. Por esta razón las nuevas tinciones con azul de metileno y ácido peryódico-Schiff (PAS) se consideran mejores que la tinción de Wright. Debido a la rapidez de las técnicas diagnósticas citológicas, siempre que se sospeche que las lesiones están producidas por criptococos deben realizarse frotis de impronta o preparaciones de hidróxido potásico.

En el caso de no observarse microorganismos, deben tomarse una biopsia de la lesión; parte de la muestra se utilizará para realizar cultivos y el resto se procesará para realizar un estudio histopatológico rutinario. El microorganismo puede teñirse con eosina-hematoxilina, pero la capsula no. El microorganismo se visualiza más con la tinción de PAS y la tinción de metenamina y plata de gomori aunque la cápsula tampoco se tiñe con ninguno de estos colorantes. El mejor método para la tinción del k es la tinción de Meyer con mucicarmina, dada su capacidad de teñir también la capsula. También pueden utilizarse la tinción de inmunofluorescencia. La capsula de gran tamaño y la pared de reducido grosor del *Cryptococcus*, lo diferencian del **Blastomyces**. **Cryptococcus**, por su gemación y carencia de endosporas, puede distinguirse de *Coccidioides immitis*.

El microorganismo puede cultivarse fácilmente a partir de exudados, líquido cefalorraquídeo, orina, líquido sinovial y muestras histológicas, siempre que se disponga de un volumen suficiente de muestra. Si existe la posibilidad de una contaminación bacteriana, se utiliza agar Sabouraud con antibióticos. No debe usarse un medio que contenga cicloheximida, ya que el **Cryptococcus** es sensible al mismo.

Tanto en los tejidos como en los cultivos, es una célula de levadura de gruesa pared, oval o esférica, de 5 a 15µm de diámetro. En los tejidos parecen rodeadas de una capsula gelatinosa que puede ser tan ancha como la propia célula, y cuya presencia sirve para diferenciar este microorganismo de otras especies levaduriformes.

La gemación se produce en los tejidos y en los cultivos. Las yemas recientemente formadas forman una capsula y permanecen unidas a la célula madre.

El microorganismo crece fácilmente en los medios de laboratorio empleados para el cultivo de bacterias patógenas. Su crecimiento en tales medios es lento, e invisible hasta los diez y catorce días en algunos casos. En agar Sabouraud mantenido a la temperatura del laboratorio, se forman colonias blancas, mucoides, brillantes que, a medida que pasa el tiempo, toman color marrón.

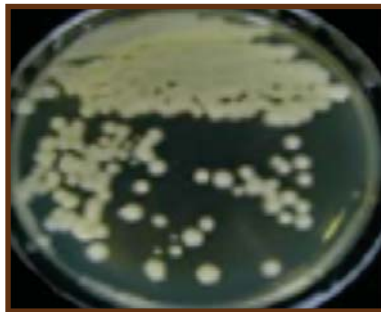

Ilustración 21 Colonia de *C. neoformans*.

No resiste a los desinfectantes ordinarios. Por ejemplo, Simon ha comprobado que muere por contacto durante quince minutos con agua oxigenada al 3%; alcohol etílico 70-95%; solución de hidróxido sódico.

Ratones, cobayos y conejos puede infectarse artificialmente con este germen. La inoculación intraperitoneal de una suspensión densa de cultivos de ratón, determina soluciones meníngeas y cerebrales a los 10-20 días. El diagnóstico de la infección producida por este germen se confirma por la presencia de una ancha capsula rodeando a las células levaduriforme, cuando se examinan tejidos y mediante aislamiento e identificación del germen en los medios de laboratorio.

2.4.2 Género *Candida*

En torno a este género ha existido mucha confusión en la literatura científica, por la descripción de multitud de especies diferentes. Como patógena para los animales, solamente se considera una especie, *Candida albicans*. La candidiasis es una enfermedad mucocutánea localizada, distribuida de forma mundial en gran variedad de animales, causadas por especies del hongo levaduriforme *Candida*, más frecuente *Candida albicans*.

Es un habitante habitual de la nasofaringe, tracto gastrointestinal y genitales externos en gran variedad de especies animales y en determinadas circunstancias se comporta oportunista, provocando enfermedad, los factores asociados a la infección por *Candida albicans* son la pérdida de la integridad de la mucosa; los caracteres intravenosos o sondas urinarias permanentes; la administración de antibióticos; los fármacos inmunodepresores y la existencia de otras enfermedades, el microorganismo infecta más frecuentemente a la aves, afectando a la mucosa oral, esófago y buche. En los cerdos y los potros se han descritos infecciones superficiales limitadas a las membranas mucosas del tracto digestivo.

La candidiasis sistémica también se ha observado en bovinos, terneros, ovinos y potros, secundariamente a un tratamiento prolongado con antibióticos o corticosteroides. En los gatos, la candidiasis es poco común aunque se ha descrito asociadas con afecciones orales, enfermedades de las vías respiratoria altas, piotórax, lesiones oculares, enfermedades digestivas y urocistitis.

Las infecciones por *Candida* son raras en los perros y los caballos. No obstante, la *Candida Spp* ha sido considerada como agente etiológico de la artritis equina y de mastitis y abortos en vacunos (Merchant y Packer, 1980).

* Clínica y lesiones

Los signos son variables y no específicos y pueden estar más relacionados con las afecciones primarias o predisponentes, que con la propia candidiasis. Los terneros con esta afección en el estomago anterior presentan diarrea acuosa, anorexia y deshidratación, sufren una evolución gradual a la postración y muer-

te. Las aves jóvenes con candidiasis se muestran apáticos una disminución de ingesta y el ritmo de crecimiento es menor. En los porcinos la candidiasis afecta la mucosa oral, esofágica y gástrica, siendo sus signos más constantes la diarrea y la emaciación. (Aiello, 2000).

Las lesiones macroscópicas de la piel y las mucosas consisten generalmente en masas blancas, simples y múltiples circulares y cubiertas de costras que se elevan. El microorganismo puede penetrar el epitelio queratinizado y causar un notable engrosamiento queratinoso de las mucosas de la lengua, esófago y rumen.

En las aves las lesiones en el buche y el esófago son úlceras blancas y circulares con costras superficiales elevadas que producen un engrosamiento de la mucosa. Es común la existencia de una pseudomembrana que se puede desprender fácilmente.

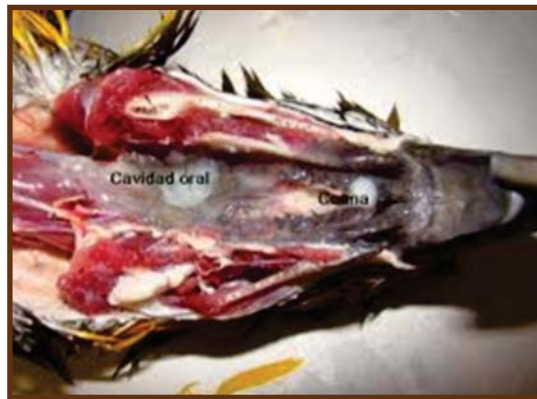

Ilustración 22
Úlceras blancas por *C. albicans*

* Diagnósticos

Los microorganismos fungosos son numerosos en el epitelial proliferante y el diagnóstico puede hacerse examinando los raspados o muestras de biopsias tomadas de las lesiones mucocutáneas.

Candida albicans es una levadura de forma oval (de 2 a 4 micras de diámetro) y paredes finas que se reproducen por yemas (también denominadas blastosporas); en ocasiones después de la división por gemación, las levaduras y las blastosporas quedan adheridas, formando cadenas o pseudohifas. También pueden existir verdaderas hifas normales de tipo filamentoso. Las células fungosas generalmente se limitan al tejido epitelial y rara vez se extienden más profundamente.

* Características macroscópicas

Los cultivos a 25° C y 37° C en 1-3 días dan colonias blancas, blancas cremas, lisas y brillantes con bordes enteros y consistencia cremosa y olor a levadura, más tarde la colonia emite filamentos hacia la profundidad, transformándose en la forma "R" o membranosa. Los filamentos aparecen más fácilmente en microaerofilia.

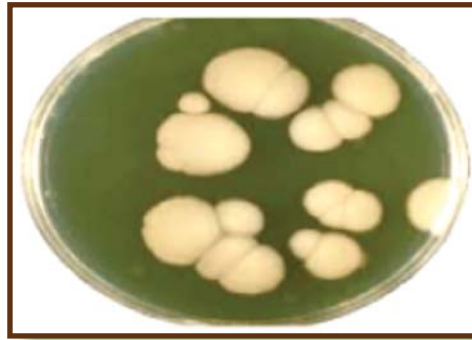

Ilustración 23
Colonias de *C. albicans*.

* Características microscópicas

En agar Sabouraud se ve una simple levadura gemante inespecífica, observándose colonias de color blancas, blancas cremas, lisas y brillantes con bordes enteros.

En los medios especiales para clamidosporas se forma el pseudomicelios con pseudohifas y verticilos de blastosporas y especialmente las clamidosporas que la identifican. En el suero a las 2 horas se forman un tubo germinal si es la *C. albicans*.

También se forma tubo germinal en agar eosina azul de metileno de Levine en microaerofilia a 37º C pero a las 24 horas se incubación.

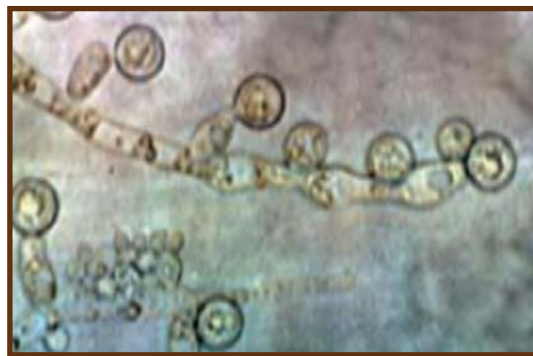

Ilustración 24 *C. albicans* al microscopio

* Tratamiento

El tratamiento tópico con nistatina o con anfotericina B o de solución de yodo al 1% puede ser útil en el tratamiento de la candidiasis oral o cutánea. En un caso de artritis inducida por *C. fumata* en un caballo, se administro anfotericina B por vía intravenosa cada 48 horas durante 24 horas y posteriormente cada 72 horas durante 15 días más logrando una resolución satisfactoria de la enfermedad. El fluconazol se utiliza con resultados satisfactorios en el tratamiento de candidiasis diseminada en potros administrando oral una dosis de 5mg/kg una vez al día durante 4 a 6 semanas.

2.4.2.1 Candida albicans

Candida albicans, frecuentemente llamada *Monilia albicans*, es causa de la moniliasis del hombre y los animales, enfermedad caracterizada por lesiones erosivas persistentes en la piel y mucosas, lesiones pulmonares, meningitis e infección generalizada.

La moniliasis se considera corrientemente como enfermedad humana, pero se han publicado numerosas comunicaciones de casos en los animales, especialmente en las aves (Saunders, 1948). En estos casos la enfermedad suele limitarse en la boca, buche, proventrículo y molleja. Las lesiones consisten en erosiones circulares o alargadas y, a veces, confluentes, que afectan a la mucosa. Puede invadir tejidos más profundos produciendo amplias ulceraciones. La estomatitis micótica o “muguet” ha sido observada en terneras, cerdos, potros, pero generalmente no se ha descrito adecuadamente el agente etiológico. Los casos que se estudien en el futuro en animales, deberían ir acompañados de aislamiento y descripción del germen. (Aiello, 2000).

Candida albicans, tal y como lo observa en los tejidos, es un pequeño microorganismo levaduriforme, de 3-6µm de tamaño, que forman yemas. Puede cultivarse fácilmente en agar-glucosa de Sabouraud a 37° C. y a la temperatura de la habitación. Las colonias son lisas y viscosas, dando el olor característico de las levaduras. A medida que las colonias aumentan de tamaño se hacen rugosas y estriadas, con un centro que recuerda un panal de abeja. Fermenta glucosa y maltosa con formación de ácido y gas. Forma ácido en la sacarosa, pero no fermenta la lactosa. El conejo es muy susceptible a *C. albicans*. La inoculación intravenosa de 1c.c de suspensión del germen produce la muerte en 4-5 días con formación de abscesos en los riñones.

2.4.2.1.1 Síndrome del buche ácido

La candidiasis es una enfermedad micótica muy común en el tracto digestivo de los pollos y de los pavos, que está originada por *Candida albicans* (*Monilia oïdium*), las lesiones se encuentran con mayor frecuencia en el buche y consisten en una mucosa engrosada y la presencia de úlceras blanquecinas, elevadas y circulares. Pueden observarse lesiones idénticas en la boca y el esófago. No son raros las manchas hemorrágicas, los restos necróticos y las pseudomembranas. La depresión y demacración pueden ser los únicos síntomas clínicos. El diagnóstico puede establecerse mediante la demostración histológica de invasión tisular y el cultivo del microorganismo responsables. Los pollos y pavipollos jóvenes son los más sensibles, y en los mismos produce una mala absorción de los alimentos,

que da lugar a una variedad de problemas nutricionales secundarios. La candidiasis es común después del uso de dosis terapéuticas de diferentes antibióticos o por instalaciones de agua insalubres. (Aiello, 2000).

La disminución máxima del uso de antibiótico en los animales de las aves de corral ayuda a reducir la incidencia de candidiasis, sin embargo, 110 ppm de nistatina en la comida proporciona una protección significativa. Las aves afectadas pueden tratarse con éxito utilizando sulfato de cobre, a una dilución de 1: 2.000 en el agua de bebida o con la adición de 200 ppm, de nistatina en los alimentos.

2.4.2.1.2 Candidiasis psitácida

La levadura causante de esta enfermedad es la *C. albicans*. Los pichones son más susceptibles, aunque los adultos de algunas especies (en particular los loros *ninificus hollandicus* y los loritos del género *Agapornis*), también se afectan con frecuencia. Los factores predisponentes son un tratamiento antibiótico prolongado, la deficiencia de vitamina A y la ingestión de alimentos en mal estado. Algunas personas consideran que la levadura es parte de la flora normal, pero la enfermedad se produce al producirse su proliferación.

Generalmente la infección afecta la mucosa del buche que, con la infección bacteriana secundaria, es una causa común de estasis del buche y de muerte en las psitácidas recién nacidas. Las aves afectadas no crecen, tienen un peso inferior al normal y se pueden observar vómitos; los adultos presentan un incremento notable del apetito con una pérdida concurrente de peso. El buche se observa abultado y se vacía lentamente en las aves recién nacidas; también se puede producir regurgitación. Existen lesiones blancas elevadas en las mucosas orales. Si la levadura invade la mucosa intestinal, se puede desarrollar un síndrome de mala absorción. También pueden estar afectados los ojos y los pulmones. El diagnóstico es en el cultivo y la identificación de la levadura.

La nistatina, el ketoconazol el yodo tópico y los suplementos de vitamina A son tratamientos frecuentes. Probablemente es mejor reservar la nistatina para su utilización como medicación preventiva (al igual que durante la administración concurrente de antibiótico), mientras que los antifúngicos del grupo del azol,

como el fluconazol, son agentes de acción rápida que se utilizan para la enfermedad clínica. Sin embargo, estas medicaciones pueden tener serios efectos secundarios, incluyendo anorexia y vómitos.

2.4.2.1.3 Infección de las vías urinarias por *Candida sp.*

Aunque no son frecuentes, la mayoría de las IVU por hongos en perros y gatos están producidas por *Candida Sp.* El hallazgo de *Candida* en la orina puede indicar contaminación de la muestra; no obstante, el hecho de encontrar **Candida** en dos muestras de orinas seriadas, obtenidas mediante función vesical, apoya la existencia de infección y obliga a realizar un cultivo e identificarla de forma definitiva. El tratamiento implica eliminar los factores predisponentes potenciales o sea el exceso de corticosteroides endógenos o exógenos, catéteres urinarios y administración de fármacos antifúngicos que alcalinicen o no la orina. La dosis en los gatos es de 50 mg/por animal, por vía oral 1 a 2 veces al día mientras en el perro la dosis es de 2,5 a 5,0 mg/kg/día, por vía oral divide en 2 tomas se desconoce la duración del tratamiento necesario para erradicar la infección, aunque puede bastar con 7 días. (Aiello, 2000).

2.4.2.1.4 Estomatitis micótica por *Candida albicans*

En perros y gatos la estomatitis micótica está causada por el sobre crecimiento de *Candida albicans*, que se caracteriza por la aparición de placas de color blanco cremoso en la lengua o en las membranas mucosas. Normalmente se cree que está relacionada con otras enfermedades orales, con antibioterapia de larga duración y con la inmunosupresión. El tejido subyacente a menudo esta enrojecido y ulcerado. Puede haber placas más pequeñas que rodean a una principal más grande. La periferia de las lesiones suele estar enrojecido, estas pueden coalescer a medida que la enfermedad progresa y pueden a parecer lesiones similares en la orofaringe y en otras uniones mucocutánea. El diagnostico puede confirmarse mediante el cultivo del microorganismo a partir de la lesión o por visualización histológica de la invasión tisular. El diagnóstico histológico puede ser confirmatorio en ausencia de un cultivo positivo.

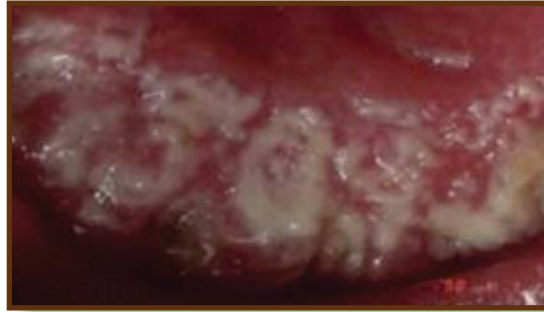

Ilustración 25 lesión causadas por *C. albicans*.

Se debe tratar cualquier enfermedad primaria existente, local o sistémica, que afecte a la cavidad oral. Debe administrarse ketoconazol o un bencimidazol relacionado hasta que las lesiones se resuelvan, después de lo cual el tratamiento antibiótico ha de suspenderse. Debe mantenerse un nivel adecuado de nutrición. El pronóstico es reservado si las enfermedades predisponentes no pueden tratarse o controlarse de manera adecuada.

2.4.3 Género *Zymonema*

Rivolta, en 1873, fue el primero en demostrar este microorganismo en el exudado de ganglios linfáticos, en la linfangitis epizoótica del caballo. Marcone, en 1895, logro cultivarlo y reproducir con él la enfermedad. En 1897, Tokoshige, en Japón, cultivo el germen puro. Desde entonces la enfermedad ha sido estudiada en muchos países. Se presenta en Francia, Italia, Egipto, África del sur, India, Japón y Filipinas. La linfangitis epizoótica, no es frecuente en los EE. UU., aunque se observan casos esporádicos (1).

En las extensiones de exudados de tejidos, *Zymonema farciminosum* aparece en forma de células esféricas u ovoides de 2,5 a 3,5 μm de diámetro y 3,5 de longitud. Pueden verse en ocasiones células alargadas en fase de gemación. En los cultivos forma hifas irregulares de 2 μm de diámetro y tabiques cada 10-20 μm de distancia. La célula es finamente granulosa u homogénea. El microorganismo puede estudiarse en preparaciones sin teñir o teñidas, indistintamente. Un buen método de tinción es calentar fucsina fenicada diluida o Gram, según Kelsler.

Es germen aerobio y crece óptimamente a 25 o 30°C. Se desarrolla lentamente en medios artificiales. En agar Sabouraud las colonias recientes son pequeñas, redondas, gris-blanquecinas y ligeramente aterciopeladas; las viejas tienen pliegues, y son de color amarillo-blanquecino y arenoso. El crecimiento en los medios artificiales es más rápido de sucesivas resiembras. En zanahoria y patata, las colonias son húmedas, lisas, elevadas, ligeramente plegadas, de color marrón-grisáceo y se oscurecen con la edad. En medios líquidos crecen lentamente, pero si se añade un 5,0% de agar para aumentar la viscosidad, se forma una película gruesa, con pliegues de color blanco níveo, compuesta de células levaduriformes e hifas de gruesa pared. El germen crece lentamente e leche, que coagula. No fermenta ninguno de los carbohidratos corrientemente empleados en el estudio de las bacterias. Licua la gelatina.

2.4.3.1 *Zymonema farciminosum*

Es patógeno, principalmente para caballos, pero también son susceptibles las mulas y asnos. La enfermedad se caracteriza por inflamación supurada de los vasos linfáticos superficiales en las regiones donde pueden producirse heridas por la silla y arneses. Los vasos linfáticos se engruesan y hacen tortuosos, apareciendo frecuentemente nódulos en su trayecto. La piel que recubre estos nódulos a veces se rompe, liberando un exudado purulento y amarillento. Estas lesiones se ulceran y curan lentamente. Los ganglios linfáticos regionales suelen estar afectados en la linfangitis epizoótica. Se engruesan, forman abscesos y, cuando esto se abscedan o rompen, liberan un pus espeso blanco-amarillento. En el cobayo y conejo se forman abscesos tras la inoculación subcutánea. El hombre se considera resistente a la infección, pero se han descrito algunos casos.

2.5 Dermatofitos

La dermatofitosis es una infección de los tejidos queratinizados (piel, pelo, garras) por uno de los tres géneros de hongos llamados colectivamente dermatofitos: Epidermofitos, Microsporium y Trichophyton. Estos hongos distribuidos mundialmente y todos los animales domésticos son susceptibles. En los países desarrollados, las mayores consecuencias para la economía y la salud humana provienen de las dermatofitosis de los gatos domésticos y del ganado bovino.

Unas pocas especies de dermatofitos habitan en el suelo (geofílicas), por ejemplo el *M.gypseum* y *T. terrestre* y causan enfermedad a los animales que están expuestos al escarbar la tierra o arrancar plantas de la raíz, otras especies son hospedadores específicos del hombre (antropofílicas), por ejemplo, *M. audouinii* y *T.rubrum* y raramente infectan a otros animales. sin embargo los agentes patógenos más importantes que afectan más a los animales en todo el mundo son: *M. canis*, *M. gypseum*, *T. mentagrophytes*, *T. equinum*, *T. verrucosum* y *M.nanum*. Estas especies tienen la capacidad de contagiar al humano y causarles tiña, especialmente a partir de las infecciones por gatos domésticos por *M.canis* y por *T. verrucosum*.

Las especies zoofílicas se transmiten principalmente por contacto con los individuos y fómites contaminados sin embargo el contacto con un dermatofito no siempre causa infección. (Merchant y Packer, 1980).

El establecimiento de una infección dependerá de la especie y de factores en el animal, entre estos factores tenemos la edad, inmunocompetencia, estado de la superficie cutánea expuesta, comportamiento de acicalado del animal y el estado nutricional, la infección tiene como resultado una inmunidad específica, tanto humoral como celular, que confiere una resistencia incompleta y de corta vida a la infección o enfermedad subsiguiente.

Los dermatofitos por lo general crecen en el tejido queratinizado y el avance de la infección se detiene al llegar a las células vivas o al tejido edematizado. La infección comienza en un pelo en crecimiento o en el estrato corneo, donde se desarrollan las hifas filamentosas a partir de las artrosporas infectantes de los elementos hifales fúngicos.

Las hifas pueden penetrar en el tallo del pelo y debilitarlo, lo que, junto a la inflamación folicular, lleva a una pérdida de pelo en forma de parches, según madura la infección, se desarrollan grupos de artrosporas en la superficie externa de los tallos de los pelos infectados. Los pelos rotos con esporas asociadas son una fuente importante de difusión de la enfermedad. Según se desarrolla la inflamación y la inmunidad del hospedador, se inhibe la posterior difusión de la infección, aunque este proceso puede necesitar varias semanas, por eso en la

mayoría de los huéspedes adultos sanos, las infecciones por dermatofitos son en su mayoría autolimitantes. En animales jóvenes o debilitados y hasta cierto punto en razas de gatos domésticos con pelo largo, la infección puede ser persistente y estar muy difundida.

La dermatofitosis se diagnostica por cultivo fúngico, examen con la lámpara de Wood o examen microscópico directo del pelo o de las escaras de piel. El cultivo fúngico es el medio más correcto de diagnóstico. Puede hacerse la prueba usando medio de cultivo para dermatofitos (DTM). Las lesiones seleccionadas deben tener el pelo cortado a una longitud de más o menos 0,3 cm. El área debe frotarse suavemente con una esponja humedecida en alcohol y luego secarse para reducir la contaminación con hongos saprofitos. Los trozos de pelos y las escaras de piel se recogen para su colocación en el agar. Que luego es cubierto para evitar la desecación. La incubación debe hacerse a temperatura ambiente, que por lo general es suficiente para la mayoría de las especies excepto cuando se cultiva *T. verrucosum* a partir de la comida y de animales febriles, en cuyo caso es necesario hacer una incubación a 37°C.

El crecimiento dermatofítico es generalmente aparente de los 3 a 7 días después, pero puede necesitar hasta tres semanas. Los dermatofitos que crecen en DTM producen un cambio de color en el medio, que se torna rojo cuando se forma la primera colonia visible. Los hongos dermatofitos poseen micelios blancos o parduscos, suaves o granulados. Las colonias contaminantes saprofitas son blancas y pigmentadas y casi nunca producen un cambio inicial del color en DTM. El diagnóstico definitivo y la identificación de la especie exige extraer las hifas y macroconidios de la superficie de la colonia usando una cinta de acetato y examinarlos al microscopio con tinción de azul de lactofenol.

La lámpara de Wood es útil para exploraciones de cribado buscando infecciones por *M. canis* en los gatos y perros. Los pelos infectados presentan una fluorescencia color verde amarillo; sin embargo, solo el 80% de las infecciones por *M. canis* dan fluorescencia y otras especies fúngicas en los animales no la dan. Por ello, los exámenes negativos a la lámpara de Wood no tienen significado.

Los exámenes pueden dar como resultados falsos positivos, lo cual es especialmente posible en estados oleosos y seborreicos de la piel. Los pelos que dan fluorescencia deben ser cultivados siempre para confirmar el diagnóstico.

El examen microscópico directo de los pelos o del raspado cutáneo, puede permitir un diagnóstico precoz por demostración de las hifas y artrosporas características en el espécimen. La técnica es más útil en el diagnóstico de dermatofitos en los animales grandes que en los animales pequeños. Los pelos que preferiblemente sean blancos y los raspados que sean de la periferia de las lesiones se examinan en busca de elementos fúngicos en una preparación de hidróxido de potasio al 20% que se ha calentado suavemente o incubado en una cámara de humedad por la noche.

2.5.1 Medios nutritivos para dermatofitos

Medio de arroz

Es muy útil para la diferenciación entre *M. canis* y *M. audouinii*. *M. audouinii* crece de forma escasa sobre los granos produciendo un pigmento marrónáceo. *M. canis* crece abundantemente y suele secretar un pigmento amarillento. Existen distintas formas de prepararlo y dispensarlo.

Medio de agar glucosado de patata

Es un medio que estimula la producción del pigmento rojizo característico de *T. rubrum*, siendo muy útil para diferenciarlo de *T. mentagrophytes*.

En este medio *M. audouinii* produce un reverso de la colonia de color asalmonado y *M. canis* de color amarillento. Además, su utilización es altamente recomendada por favorecer la esporulación de todos los dermatofitos.

Otras técnicas fisiológicas

Se ha descrito la utilización de otros medios como el agar glucosa-sólidos lácteos-púrpura de bromocresol (BCP-milk solids-glucose agar – BCPMSG) y algunas variaciones con extracto de levadura (BCP-milk solids-yeast extract agar) entre otros medios, en lo que se denomina el sistema de identificación de Kane/Fisher

[4]. La utilización del BCPMSG es especialmente útil para la diferenciación de *T. mentagrophytes* (crecimiento abundante y alcalinización del medio: color púrpura) y *T. rubrum* (crecimiento limitado sin reacción alcalina).

Conservación de las cepas de los dermatofitos

Para la identificación de dermatofitos puede ser de utilidad disponer de una colección de cepas de las especies más representativas. Para mantener una colección de dermatofitos hay que tener presente que no todas las especies soportan las técnicas de conservación y mantenimiento habituales. La resiembra continuada de estos hongos en un medio de mantenimiento como el SDA tiende a degenerar los cultivos observándose un fenómeno frecuente en estos hongos denominado pleomorfismo. El mantenimiento de cepas a temperatura de refrigeración (4 °C) tampoco está recomendado para algunas especies ya que acaban siendo no viables (*E. floccosum*, *T. verrucosum*). Lo mismo ocurre con los procesos de congelación y/o liofilización.

Una de las técnicas más recomendadas para la conservación de estos hongos consiste en mantener una densa suspensión del hongo en agua destilada estéril a temperatura ambiente (Técnica de Castellani) recogen fragmentos de las colonias (intentando no arrastrar mucho medio de cultivo) y se introducen en tubos conteniendo agua destilada estéril. Es conveniente que el tubo cierre herméticamente para evitar la desecación.

También suele recomendarse su conservación en medios de cultivo sin glucosa, o con baja concentración de glucosa, y mantenerlos mediante subcultivo. Otros medios que además aportan fuentes de carbono distintas, como el PDA o el agar Oatmeal, también pueden ser útiles.



Ilustración 26 Dermatofito con un sector donde se detecta Pleomorfismo (micelio blanquecino)

2.5.2 Género *Trichophyton*

Los *Trichophyton*, son parásitos de la epidermis y otros tejidos queratinizados de los mamíferos. La enfermedad que producen se llama tiña y se caracteriza por una lesión concéntrica típica. El antiguo nombre griego de *herpes* se aplica con frecuencia a esta enfermedad, pero no debe confundirse con el herpes de origen vírico, como el “herpes febrilis”. Los romanos relacionaron estas enfermedades con las producidas por piojos y les dieron el nombre de “tinea” (tiña). Este es el término con que se designa frecuentemente como nombre común, aun en los países sajones, que emplean nombre como “ringworm” (ring: anillo, worm: gusano) alusivos a l aspecto anular de las lesiones (Merchant y Packer, 1980).

La tricofitosis producida por los hongos del **género *Trichophyton*** constituye un problema serio en varios países del mundo, tanto por la afectación económica como por su conocido carácter zoonótico. *Trichophyton verrucosum* es el agente causal de la tricofitosis bovina.

Los miembros de este género producen micelios dimorficos que contienen espirales, clostero esporas, clamidosporas y aleurosporas. Producen colonias gigantes pulverulentas, raramente aterciopeladas. Dan lugar a lesiones supurativas en la epidermis de los mamíferos, invadiendo los folículos pilosos y rodeando el pelo con una envoltura de micelio y pequeñas esporas. No penetran en el pelo.

Se ha definido que la viabilidad de este germen es de 5 a 7 años en el ambiente, las instalaciones, etc., por esta razón es una fuente constante de infección. Esta micosis la padecen los animales jóvenes fundamentalmente, debido a que los adultos ya la han padecido cuando jóvenes y por tanto, son inmunes a esta.

Clínicamente las lesiones son circulares, discretas, costosas; es usual que se encuentre en la cabeza, el cuello, la región pelviana, la espalda y la cola; los animales se comportan inquietos e irritados, debido al escozor y prurito.

Los signos de infección comienzan con un nódulo oculto entre los pelos, que luego se cubre de una escama que forma una costra de color gris. Generalmente se usa la vacuna LTF 130 para los terneros de 1 a 8 meses de edad, la cual se tiene que realizar con una serie de requisitos para asegurar su acción terapéutica, que constituye una solución definitiva a la enfermedad.

2.5.2.1 Trichophyton mentagrophytes

Esta es la especie más frecuente de todos los hongos de la tiña, habiendo sido encontrada en el caballo, gato, bovinos, perro, Chinchilla, zorra, cobayo, ratón, mono, rata, almizclera, zorra mochilera, ardilla y canguro. También afecta al hombre. La especie produce una lesión concéntrica típica en la piel, que aumenta de tamaño y se extiende a una amplia zona, difundiéndose a otras partes del cuerpo si no se trata (Merchant y Packer, 1980).

Por lo general, las lesiones aparecen primero en la cabeza y se pueden extender a cualquier parte de la piel. Las zonas afectadas son circulares, elevadas, enrojecidas y cubiertas de un material blancuzco y escamoso parecido al salvado, esta especie afecta también al hombre por lo que los animales contagiados deben ser aislados, tratados y eliminados, se puede tener un cierto grado de control mediante la aplicación de azufre en polvo en los nidales antes del parto o mediante el empleo de agentes tópicos, como los que contienen los esteres salicílicos y benzoicos de glicol de propileno, soluciones acuosas de caprilato sódico y tinturas que contienen ácidos tánicos, benzoico y salicílico.

2.5.2.2 *Trichophyton gallinae*

Los pavos y las gallinas son afectados con frecuencia por este germen. La enfermedad producida, conocida con el nombre de favus, se limita a la cabeza, donde se producen lesiones típicas en la cresta y barbillas. En infecciones graves el microorganismo puede diseminarse por la superficie del cuerpo, provocando pérdidas de las plumas y dejando en los folículos de las mismas pequeñas masas costrosas granulares.



Ilustración 27 *T. gallinae* formando masas costrosas en la cresta de un ave.

El microorganismo ha sido observado en el hombre y en el perro. Pueden infectarse artificialmente cobayos y ratones (Merchant y Packer, 1980).

2.5.2.3 *Trichophyton equinum*

Este hongo es causa de las tiñas del caballo y del hombre. En el caballo las lesiones aparecen en la espalda, dorso y coxis, y se caracterizan por áreas pequeñas, brillante, depiladas, sin reacción inflamatoria. Estas áreas generalmente están diseminadas, aunque algunas de ellas pueden confluir formando otras mayores.

Aunque este es el causante primario de la tiña en el caballo, se ha podido aislar el *T. mentagrophytes* y en otros casos con menos frecuencia se ha podido aislar otras especies como el *T. verrucosum* y algunos *Microsporum*.

Sus principales síntomas son los focos de alopecias pero junto con estas se puede observar eritema, descamación y formación de costras en diferentes grados. Las primeras lesiones pueden ser semejantes a la urticaria papular, pero luego progresan en la formación de costras y pérdida de pelo a los pocos días.

El diagnóstico se confirma por cultivo. El diagnóstico diferencial debe establecerse con dermatofitosis, pénfigo foliáceo y foliculitis bacteriana. La transmisión se produce por contacto directo. La mayoría de las lesiones se aprecian el área de la silla y de la cincha “picor de la cincha”.

El tratamiento generalmente es tópico porque la terapia sistémica es cara y de eficacia no probada. Los baños de cuerpo entero, pueden ser recomendados y las lesiones individuales deben ser tratadas con preparaciones de clotrimazol o de miconazol. Los instrumentos de aseo y los aperos, deben ser desinfectados y los caballos afectados deberán ser apartados hasta controlar la infestación. (Merchant y Packer, 1980).

2.5.2.4 *Trichophyton schoenleini*

En el hombre esta especie es la que produce con mayor frecuencia el favus. Ha sido hallada en la rata, ratón, gato, perro y conejo, pero no se cree que produzca infección natural en estos animales (Merchant y Packer, 1980).

2.5.2.5 *Trichophyton quickeanum*

Esta especie se encuentra en ratones y gatos, produciendo generalmente lesiones en la cabeza. En los ratones puede estar atada la cornea, produciéndose ceguera con muerte por inanición consecutiva. El germen produce lesiones en el hombre (Merchant y Packer, 1980).

2.5.2.6 *Trichophyton verrucosum*

Son atacados por este microorganismo el ganado bovino, perros, caballos y ovejas. También el hombre (Merchant y Packer, 1980).

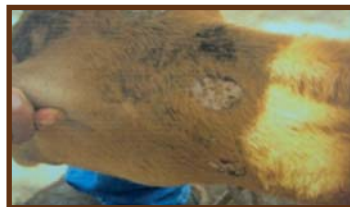

Ilustración 28 Lesión causada por *T. verrucosum* en un ternero.

Distribución

No todos los dermatofitos se aíslan con la misma frecuencia en las distintas localizaciones que pueden presentar las dermatofitosis (Morejón y Navarro 2011).

Animal	<i>Dermatofitos</i>
Gatos y perros	<i>M. canis</i>
Otras:	<i>T. mentagrophytes</i> <i>M. gypseum</i> <i>M. persicolor</i>
Caballos	<i>T. equinum</i>
Otras:	<i>M. canis</i> <i>M. equinum</i> <i>M. gypseum</i> <i>T. mentagrophytes</i> <i>T. verrucosum</i>
Vacas, cabras y ovejas	<i>T. verrucosum</i>
Otras:	<i>M. canis</i> <i>M. gypseum</i> <i>T. mentagrophytes</i> <i>T. equinum</i>
Conejos	<i>T. mentagrophytes</i>
Otras:	<i>M. canis</i>
Cerdos	<i>M. nanum</i>
Otras:	<i>M. canis</i> <i>M. gypseum</i> <i>T. mentagrophytes</i> <i>T. verrucosum</i>
Aves de corral	<i>M. gallinae</i>
Otras:	<i>T. simii</i>

La tricofitosis esta descrita principalmente en terneros, en las que las lesiones no pruriginosas son más características, aunque se puede desarrollar una lesión epitelial generalizada. Las vacas y las novillas desarrollan lesiones en la cabeza y en la patas con mayor frecuencia, mientras que en los toros en la papada y en la piel intermaxilar. Las lesiones son característicamente zonas en forma de parches discretos y escarificantes de pérdida de pelo con formación de costras gris blanquecinas, aunque algunos se encostran muy intensamente y supuran. La tricofitosis es un problema más común en los meses húmedos y climas templados y son raras en las razas cebuinas.

Muchos tratamientos tópicos han resultado eficaces en los bovinos, pero generalmente las lesiones se sanan de manera espontanea, es más difícil saber si el tratamiento es realmente eficaz. Sin embargo, se debe tratar a los animales de valor individualmente, con el fin de limitar la progresión de las lesiones existentes y la propagación de las lesiones existentes y la propagación a otros animales del hato.

Las costras gordas deben eliminarse suavemente con un cepillo y el material debe quemarse o desinfectar con una solución que contenga hipoclorito. Las opciones del tratamiento dependen de las limitaciones del uso de algunos agentes en animales destinados al matadero. Entre los agentes que se consideran de utilidad están los lavados o rociados con sulfuro cálcico al 4%, hipoclorito sódico al 0,5%, yodo povidona al 1%, natamicina y enilconazol. Las lesiones individuales pueden ser tratadas con soluciones de miconazol o de clotrimazol, se usan vacunas sin embargo no hay vacunas vivas disponibles y los animales vacunados siguen eliminando esporas durante un tiempo después la vacunación.

La tiña causada por el *T. verrucosum* afecta a las ovejas, cabras y cerdos lo que causa un problema frecuente y preocupante en ovejas de exposición pero es poco frecuente en rebaños de cabras y ovejas de producción. En los corderos, las lesiones se aprecian sobre todo en la cabeza, pero en los corderos esquilados se hacen evidentes las lesiones que se encuentran ampliamente difundidos bajo la lana, hay pocas evidencia de que los corderos con un rumen funcional absorban la griseofulvina. El tratamiento tópico se realiza mejor al tratarlas con hipoclorito sódico, en los corderos sanos como en otras especies son autolimitantes.

Características macroscópicas

A partir de los cultivos realizados en medios selectivos para el aislamiento de dermatofitos (medios tipo SDA+ antibiótico+ cicloheximida, o DTM) se pueden identificar las especies más frecuentes. Los dermatofitos son hongos hialinos que forman colonias que presentan en general colores claros, con gamas de color restringidas a tonos blanquecinos, amarillentos y marronáceos. En pocas ocasiones se observan colonias con colores oscuros u otras tonalidades (azules, verdes, negras, etc.). Si bien la coloración de las colonias y su textura pueden ayudar a identificar estas especies, las características microscópicas son las que determinan su identificación en la mayoría de los casos.

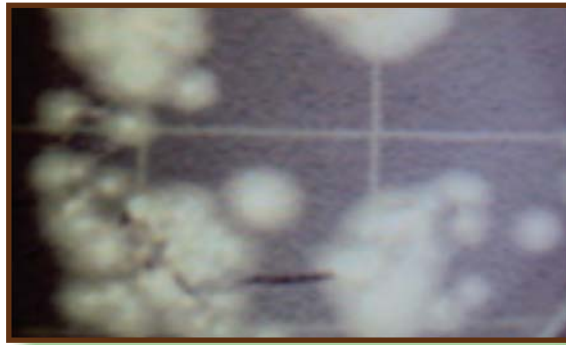

Ilustración 29 Colonias de *T. mentagrophytes* en cultivo puro

Características microscópicas

Existen diferentes estructuras microscópicas a tener en cuenta para la identificación de estos hongos (clamidosporas, distintos tipos de hifas, etc.).

No obstante, la forma y distribución de macroconidios y microconidios es fundamental a la hora de definir los géneros y especies. Por este motivo, para utilizar la clave de identificación que se adjunta, es precisa la caracterización de estas estructuras en la cepa que se pretende identificar.

Para determinar la presencia de estas estructuras a partir del cultivo, se realiza una preparación entre porta y cubre con un pequeño fragmento de una de las colonias con el fin de observarla al microscopio. Se aconsejan líquidos de montaje tipo lactofenol de Amman, lactofenol azul de algodón o lacto fucsina. En algunos casos, especialmente en el primo cultivo y en caso de utilizar medios de cultivo con actidiona (incorporada en la mayoría de medios selectivos para dermatofitos), es difícil observar la formación de estos conidios. O bien no presentan la forma característica, o simplemente no se han formado. En este caso se deberá realizar paralelamente un subcultivo en un medio carente de inhibidores (tipo SDA, PDA) y/o un microcultivo con el fin de observar más adecuadamente la conidiogénesis.

Existen especies que no forman, o lo hacen raramente, macroconidios y/o microconidios (ej. *T. violaceum*). Por otra parte, algunas cepas pertenecientes a determinadas especies identificables morfológicamente por producir algún tipo de estas estructuras, no las suelen producir. Así, por ejemplo, aislamientos de *T. mentagrophytes* o *T. rubrum* pueden no formar macroconidios.

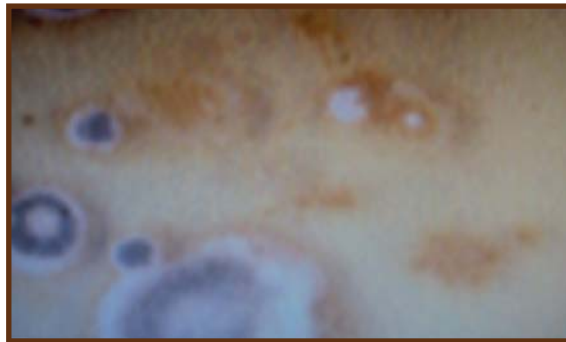

Ilustración 30 Colonias amarillas (dermatofitos) colonias oscuras (contaminantes).

2.5.3 Género *Microsporum*

Este género se caracteriza por la formación de closteroporas y clamidosporas, pero por la ausencia de aleurosporas en la mayoría de las especies. Casi todas producen tiña en el hombre y unas pocas en los animales. En las lesiones natu-

rales la base del pelo aparece cubierta por una vaina de pequeñas artrosporas, no dispuestas en cadena, sino irregularmente. En los perros más o menos el 70% de los casos de tiña son provocados por *M.canis*, el 20% por *M. gypseum* y el 10% al género *Trichophyton*, en los gatos 98% de las tiñas son causadas por *M.canis*. La lámpara de Wood es útil para establecer el diagnostico presuntivo de dermatofitosis en perros y gatos, pero no se puede usar para descartar a este tipo de infección.

El diagnostico definitivo se establece por el cultivo de DTM. El descubrimiento de infección en animales portadores asintomáticos se facilita cepillando la capa con un cepillo de dientes nuevo, e inoculándolo en una placa de cultivo haciendo presión con las cerdas del cepillo sobre la superficie del medio de cultivo.

2.5.3.1 *Microsporium felineum*

El gato es el animal más susceptible a este germen. Se forman grandes zonas desnudas cubiertas de un exudado costroso. La infección produce intenso prurito y el microorganismo se difunde por los arañazos, sin embargo el aspecto clínico de la tiña en los gatos suele ser muy variable. Ha sido encontrado también en el hombre y puede transmitirse experimentalmente al perro y cobayo.

Los gatitos se afectan más a menudo. Las lesiones típicas consisten en alopecia focal, descamación y formación de costras; la mayoría están localizadas en las orejas, en la cara y en las extremidades. Los gatos con una infección clínica inaparente aun pueden servir como fuente de infección para otros gatos o aun para el humano. A veces la dermatofitosis felina provocada por esta especie causa dermatitis miliar y es pruriginosa. Los gatos con dermatofitosis generalizadas desarrollan nódulos cutáneos ulcerados (pseudomicetomas) (Merchant y Packer, 1980)

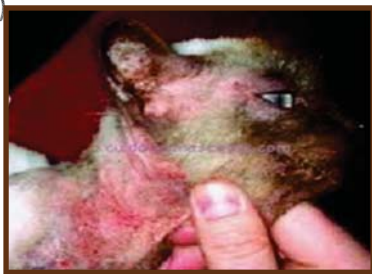

Ilustración 31 Lesión causada por *M. felineum*.

2.5.3.2 *Microsporum Canis*

Se encuentra en el perro y gato, animales en los que se produce lesiones secas y escamosas, sin vesículas ni pústulas. Se transmite fácilmente al cobayo por medio de los pelos infectados. En el hombre produce tiña tonsurante microspórica y herpes circinatus (Merchant y Packer, 1980).



Ilustración 32 Lesión causada por *M. canis*.

Las lesiones de los perros son clásicamente placas alopecías escamosas, con pelos quebrados. Los perros también pueden desarrollar foliculitis regional o generalizada con pápulas o pústulas. Una forma de dermatofitosis nodular focal en perros adultos y normalmente se acompaña de inmunodeficiencia, especialmente hiperadrenocorticalismo endógeno y atrogénico. El diagnóstico diferencial en perros para las lesiones clásicas de la tiña debe establecerse con respecto a la demodicosis, foliculitis bacteriana y dermatitis seborreica.

La dermatofitosis en perros y gatos de pelo corto, normalmente es autolimitante, pero la curación se puede acelerar con el tratamiento. Otro objetivo primario de la terapia es prevenir la propagación de la infección a otros animales y a las personas. Sin embargo el realizar una terapia tópica en todo el cuerpo es invertido y no se ha demostrado que los baños tópicos o el champú sean realmente efectivos. Las lesiones locales pueden ser tratadas con miconazol tópico o clotrimazol. Para casos crónicos o graves en razas de pelo largo está indicado el tratamiento sistémico.

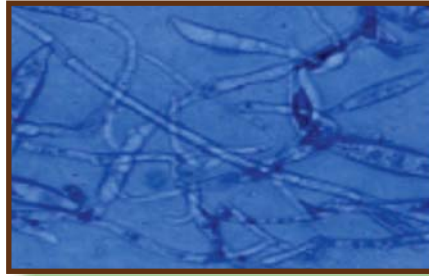


Ilustración 33 *M. canis* al microscopio.

Los perros pueden ser tratados con griseofulvina micronizada a 25-100mg/kg peso vivo una vez al día o puede ser dividida, con una comida rica en grasa. La irritación del tracto intestinal es muy común en perros a los que se les administro griseofulvina.

Los tratamientos alternativos efectivos consisten en la administración de ketoconazol, 10mg/kg o itraconazol, 5mg/kg. El tratamiento sistémico y tópico para *M. canis* debe continuarse durante 2-4 semanas tras la curación clínica o hasta que se obtenga un cultivo negativo con el cepillo. Esto puede recurrir a un tratamiento desde un mes a tres meses con griseofulvina o más o menos 1 mes con los antifúngicos amidazólicos.

2.5.3.3 *Microsporum nanum*

La dermatofitosis en los cerdos normalmente está causada por esta especie. Las lesiones son anillos de inflamación o de coloración anormal marrón que avanza de forma centrifuga hasta alcanzar un diámetro de 6cm. Las lesiones son bastante asintomáticas en los adultos y la tiña en el porcino tienen generalmente pocas consecuencias económicas, las contaminaciones zoonóticas en los trabajadores son poco frecuentes. (Merchant y Packer, 1980).

2.5.3.4 *Microsporium gypseum*

Se encuentra en numerosos animales, entre ellos el gato, gallina, perro, caballo, ratón, mono y tigre. También en el hombre. (Merchant y Packer, 1980).

2.5.3.5 *Microsporium andouini*

Se considera al hombre más frecuente infectado por este hongo, que los animales; no obstante, ha sido señalado en el perro y mono. (Merchant y Packer, 1980).

Examen directo

1. Se escarificará la piel afectada con un bisturí estéril, se extraerá los pelos del borde de la lesión depilada, con pinzas estériles y se depositan en placa de Petri estéril.
2. Se examina su fluorescencia en un cuarto oscuro a la luz ultravioleta de la Lámpara de Wood. El único zoofílico que florece es *M. canis* en verde amarillento.
3. Los pelos que muestren fluorescencia se escogen con pinzas estériles para examinarlos microscópicamente en NaOH al 10%, bajo cubre objetos. Se observan primero a pequeño aumento, y después de localizados los pelos afectados, con gran aumento seco. Si no hay fluorescencia se sigue el mismo procedimiento.
4. En los raspados cutáneos e inguinales se observan hifas, septas de 2-4 μm de diámetro que a menudo se segmentan para dar lugar a cadenas rectangulares de artrosporas u oídos.
5. En los pelos afectados es posible hacer un diagnóstico presuntivo, no solamente de dermatofitosis o tiña sino a veces se puede sospechar el género y hasta la especie, orientándose por el tamaño y la localización y ordenamiento de las artrosporas en el pelo.

Medios nutritivos especiales para dermatofitos Dermatofite Test médium (DTM).

Pruebas Bioquímicas.

Caseína hidrolizada.

Tiamina.....*T. Verrucosum*.

Inositol.....*T. Verrucosum*

Acido nicotínico.....*T. equinum*.

Agar nitrato de amonio....*T. Gallinae*, *Megnini* no lo necesitan.

2.5.4 Género *Aspergillus*

El **género *Aspergillus*** comprende numerosas especies que están muy difundidas en la naturaleza, particularmente en el suelo y vegetación en putrefacción. Cada moho produce innumerables esporas, que se diseminan rápidamente por medio de aire y polvo. Este hongo es uno de los contaminantes más frecuentes de los medios de laboratorio.

Los *Aspergillus* tienen dos tipos de reproducción: sexual y asexual. En la reproducción sexual dos filamentos del hongo se unen formando una estructura semejante a un sacacorchos, los contenidos celulares de cada filamento se unen entre si y se efectúa la fertilización. Esta célula recientemente formada se cubre entonces de una densa casa de filamentos que forman un cuerpo irregular esférico denominado *perithecium*. La célula se desarrolla rápidamente, formando ocho ascosporas. Cuando se liberan, estas ascosporas germinan y dan lugar a un nuevo hongo.

En la reproducción asexual se forma un conidióforo a partir de una hifa diferenciada para este fin. Los conidióforos se alargan en su extremo y se cubren de un gran número de papilas, que se transforman en esterigmas. En el *Aspergillus* típico los esterigmas permanecen aislados. Los esporos o conidias nacen de los esterigmas y se unen formando largas cadenas. Las esporas son esféricas u ovals, y pueden ser de color verde, negro, marrón o amarillo. El hongo debe su color al de las esporas.

Todos los mohos de este género son saprofitos, excepto uno: Aspergillus Fumigatus.

La aspergilosis se trata principalmente de una infección respiratoria que puede hacerse generalizada; sin embargo, la predilección por los tejidos varía entre las distintas especies. Las infecciones más frecuentes se presentan como pulmonares en aves de corral y otras aves, el aborto micótico en los bovinos.

La micosis de la bolsa gular en los equinos y la infección de los tejidos nasales y paranasales en los perros, en los gatos domésticos se han descrito las infecciones pulmonares e intestinales y en la mayoría de los casos se encuentran afectando de los intestinos y se encuentran acompañando la enteritis infecciosa felina.

2.5.4.1 *Aspergillus Fumigatus*

Este hongo fue considerado por primera vez como agente de infecciones pulmonares, en 1815 por Mayer y Emmet, quienes los observaron en el pulmón de un gallo. Desde entonces se ha visto que es un microbio bastante frecuente en varias aves y mamíferos. La enfermedad producida por *Aspergillus Fumigatus* se denomina aspergilosis o neumomicosis. Se ha estudiado en gallina, pavo, pato, ganso, palomo, canario, papagayo, cigüeña, cuervo, flamenco, halcón, pinzón, avefría, faisán, avestruz y cisne. En los mamíferos ha sido observado en caballo, vaca, oveja, perro y mofeta. También ha sido hallado en el hombre.

Las esporas de *Aspergillus Fumigatus* están muy difundidas, siendo especialmente numerosas en los alimentos enmohecidos.

Este moho no difiere de las características generales que hemos descrito para el grupo. Produce esporas de color azul-verdoso que dan a los micelios maduros el color típico. Si se examina al microscopio una parte de la colonia del hongo colocada sobre un portaobjetos, y cubierta con cubreobjetos, se puede apreciar hifas entrelazadas y numerosos conidióforos. Las esporas o conidias, se desprenden muy fácilmente de la cabeza del conidióforo y se aprecian diseminadas por todo el campo.



Ilustración 34 Colonia de típica de *A. fumigatus*

Clínica y lesiones

La aspergilosis en las aves se localiza principalmente en la región broncopulmonar y se acompaña de disnea, jadeo y polipnea, conjuntamente con somnolencia, anorexia y emaciación. también se han descritos casos de traqueítis micótica. La tortícolis y los trastornos del equilibrio se presentan cuando la infección invade el cerebro. En las vías respiratorias, los pulmones, los alveolos y la membrana de las cavidades corporales, se observan nódulos amarillos de tamaño consistencia variables o lesiones en placas. En las paredes engrosadas de los alvéolos pueden observarse proliferación micótica con aspecto piloso. Otras especies con aspergilosis broncopulmonar pueden presentar lesiones nodulares en los pulmones o neumonía aguda acompañada de colección líquida serosanguinolenta en la cavidad pleural y pleuritis fibrinosa. (Aiello, 2000).

La aspergilosis es frecuente en las aves rapaces y en las aves acuáticas, pero no en la psitáceas. Cuando se produce en estas últimas, generalmente está asociado a un cuidado deficiente, el estrés, una enfermedad concomitante o previa o la inmunodeficiencia. Los ambientes polvorientos, húmedos o la exposición a alimentos o materiales de anidar mohosos pueden aumentar la incidencia de la enfermedad. La transmisión es por inhalación de esporas.

En las psitáceas se puede producir disnea con principio agudo o se puede desarrollar una enfermedad crónica y debilitante complicada por una o más bacterias patógenas. En los casos agudos los hallazgos se pueden limitar a pequeños ta-

pones caseosos dentro de la tráquea distal o pequeñas placas en uno o más de los sacos aéreos, los cuales también pueden presentar un aspecto engrosado, en los casos crónicos, generalmente existe un crecimiento fúngico visible en los sacos aéreos y a menudo se extienden a las zonas superficiales serosas de los órganos adyacentes. Otros órganos también pueden estar afectados.

El lavado transtraqueal con un cultivo y una citología y la laparoscopia proporcionan el diagnóstico. La radiografía puede ayudar a realizar una tentativa de diagnóstico. La serología no es fidedigna. Se debe considerar la aspergilosis cuando una enfermedad respiratoria se ha mostrado resistente al tratamiento basado en el cultivo y un antifungigrama.

El tratamiento de los casos agudos puede ser útil, pero frecuentemente no tiene éxito en los casos crónicos. La obstrucción de la siringa o la tráquea distal se debe eliminar inmediatamente, por lo general después de la colocación de un tubo de respiración en el saco aéreo abdominal. Se han descrito técnicas de aspiración. También se ha descrito el desbridamiento de los sacos aéreos, aunque el pronóstico de los casos avanzados siempre es precario, en el tratamiento se puede usar anfotericina B por vía intravenosa o intraperitoneal combinada con flucitosina oral y/o itraconazol u otro azol es útil. También se pueden usar la nebulización.

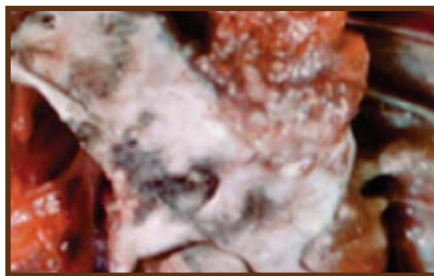


Ilustración 35 *A. fumigatus*, lesión en los sacos aéreos.

Las aspergilosis de las aves afecta a los pulmones y sacos aéreos, pudiendo penetrar las hifas en cualquiera de los órganos de la cavidad abdominal. La infección se encuentra más frecuentemente en pollitos recién nacidos, lo que indica que el germen ha penetrado a través de la cascara antes del nacimiento. Los

pulmones aparecen edematosos, y si se examina con cuidado puede apreciarse fácilmente la presencia manchas de color azul-verdoso, correspondiente a la multiplicación del hongo.

La aspergilosis Aviar constituye la más común de las micosis en animales de producción esto se debe a varios factores, entre ellos el hecho de que *A. fumigatus* es un hongo que crece en un rango de temperatura muy amplio y que se ve favorecido por la temperatura corporal de las aves para desarrollarse, otro factor es el hábitat en el cual se desarrolla este miceto y aunque es cosmopolita se sabe que las mayores cantidades de esporas de *A. fumigatus* se encuentran en ambientes pecuarios como son: Pajas, alimentos concentrados, cama para animales, piensos, etc.

Pero sin lugar a dudas el principal factor que predispone a la presentación de la aspergilosis aviar es la falta de cuidado al momento de llevar a cabo la limpieza y desinfección de las incubadoras, la selección de huevo para incubación y la selección y compra de insumo para la cama de las criadoras (una mala calidad de cama significa problemas por aspergilosis), se ha comprobado que el llevar a cabo practicas elementales de higiene reduce considerablemente el problema de aspergilosis.

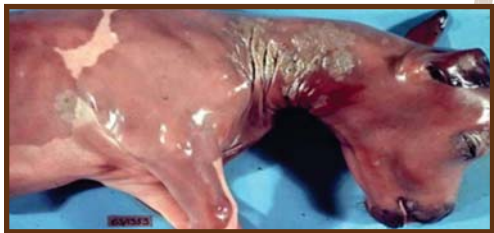Para efectuar un diagnostico adecuado de esta enfermedad es necesario sacrificar u obtener una de las aves afectadas y llevar a cabo la necropsia buscando sobretudo en los sacos aéreos las lesiones características de tipo tela de terciopelo donde con una observación directa pueden observarse las cabezas conidiales de los aspergillus, se puede fácilmente tomar de estas lesiones y efectuar un cultivo en SDA + cloranfenicol y después efectuar microcultivos seriados para caracterizar la especie

En los mamíferos la infección se limita a los pulmones Las micosis que afectan a los animales de compañía, de las mencionadas la que más se ha observado es la rinitis micótica en caninos producida por *A. fumigatus*, donde el hongo se localiza en las conchas o cornetes nasales y puede invadir los senos ocasionando daños en el animal que van desde una leve secreción nasal serosa hasta una secreción nuco sanguinolenta hasta franca epistaxis, el diagnostico incluye el

uso de rinoscopio para observar placas blanquecinas en la mucosa nasal, radiografías que muestren opacidad en la zona afectada, cultivo por medio de toma de hisopos y el uso de pruebas serológicas tales como doble difusión o contra-inmunolectroforesis.

El aborto micótico es sin lugar a dudas una de las micosis más costosas para el ganadero ya que no solo se pierde el producto, sino también todo lo invertido en alimentar a la madre durante el tiempo de gestación, desafortunadamente el aborto por hongos se presenta generalmente en el último tercio de la preñez y por ello en nuestro país seguramente pasa como un evento mas producido por *Brucella sp.*, existen reportes en nuestro medio que nos indican que esta entidad de aborto por hongos no es rara en nuestros animales, evidentemente no solo esta enmascarada por los problemas bacterianos, también influyen otros factores, como el hecho de que estos abortos no son estudiados en laboratorios de diagnostico donde se incluyan los agentes micóticos, la rutina diagnostica para ello consistiría en remitir muestras de cotiledón y placenta, así como órganos fetales en especial contenido abomasal, se deberá efectuar una observación directa de los tejidos utilizando KOH al 10% y la mezcla KOH 10% mas tinta Quick-Parker (los hongos cenocíticos toman el colorante y se observan mejor) y siembra de lo las muestras en medios de cultivo como SDA con cloranfenicol o el medio de SDA + rosa de Bengala para inhibir el crecimiento bacteriano, es importante en este caso efectuar el estudio histopatológico para corroborar la presencia de hifas o levaduras invadiendo los tejidos.

Ilustración 36 Aborto micotico por *A.fumigatus*.



La lista de agentes reportados como causantes de aborto micótico es bastante amplia pero por mucho el hongo que se reporta con mayor frecuencia es *Aspergillus fumigatus*. Si se inyecta intratorácicamente en el palomo o gallina, se produce la muerte a los pocos días. Los conejos y cobayos son muy susceptibles a la inoculación experimental.

Dentro de las patologías provocadas por *Aspergillus fumigatus* se encuentra la mastitis micótica causadas muy comúnmente por esta especie, por ser un microorganismo muy oportunista, generalmente se adquiere por contacto directo y traumas provocados en el ordeño, si es el caso de animales productores de leche y por la contaminación de las instalaciones, se pueden observar lesiones muy similares a las encontradas en los pulmones.

En muchos de los casos la aspergilosis en los **rumiantes** puede transcurrir de manera asintomática, presentar una forma broncopulmonar, la neumonía micótica puede ser rápidamente mortal. Entre los signos puede presentarse pirexia, respiración rápida, superficial y estertórea, secreción nasal y tos húmeda. En la neumonía micótica subaguda o crónica, los pulmones contienen múltiples granulomas y la enfermedad se asemeja macroscópicamente a la tuberculosis.

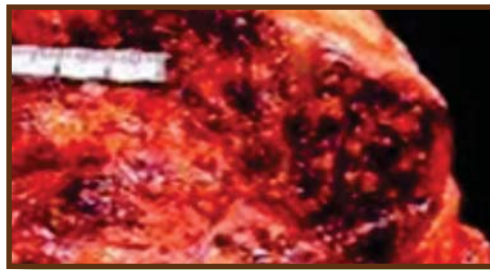


Ilustración 37 Glándula mamaria afectada por *A. Fumigatus*.

En ausencia de neumonía, las vacas infectadas no suelen manifestar más signos clínicos que el aborto entre el sexto y noveno mes de gestación y las membranas fetales quedan retenidas. Se observan lesiones en el útero, en las membranas fetales y con frecuencia en la piel del feto. En el útero, las áreas intercarunculares están muy engrosadas, tiene apariencia de cuero, de color rojo a tostado y contienen focos elevados o erosionados cubiertos de una pseudomembrana adherente de color gris amarillento. La carúnculas maternas son de color rojo oscuro o pardo y los cotiledones fetales se encuentran muy engrosados. Las lesiones cutáneas observadas en los fetos abortados comprenden focos discretos, elevados, blandos de color rojo a gris, que se asemejan a la culebrilla.

En los **caballos**, la epistaxis y la disfagia son complicaciones habituales de la micosis del saco gutural. Las bolsas guturales infectadas se caracterizan por una inflamación necrotizante, están engrosadas, hemorrágicas y cubiertas de una pseudomembrana friables. También se ha descrito una rinitis micótica caracterizada por disnea y secreción nasal. La aspergilosis puede ser una enfermedad rápidamente mortal, cuando se asocia a una invasión pulmonar. En estos casos, el factor predisponente es frecuentemente una enteritis aguda. La colitis surge como una consecuencia de una neutropenia grave que disminuye la inmunocompetencia del hospedador, a la que sigue la invasión de *Aspergillus* a través de la mucosa intestinal dañada. Pueden desarrollarse trastornos locomotores y oftalmológicos, e incluso, ceguera, si la infección micótica se extiende al cerebro y al nervio óptico.

En los **perros**, la aspergilosis se localiza típicamente en la cavidad nasal o en los senos paranasales y generalmente está causada por una infección con *A. Fumigatus*. La aspergilosis nasal se desarrolla principalmente en los animales dolicocefalos; comienza en la región posterior del cornete maxilar ventral con signos de letargo, dolor nasal, ulceración de las ventanas nasales, estornudos, secreción nasal sanguinopurulenta uni o bilateral, osteomielitis de los senos frontales y epistaxis.

Las lesiones pueden afectar a los ojos. En los perros con aspergilosis ocular, el fondo del ojo presenta signos sugerentes de endoftalmitis. Las lesiones macroscópicas varían considerablemente según el lugar de infección, pero la mucosa de los senos nasales y paranasales puede estar cubierta por una capa de material necrótico negro grisáceo y por proliferación micótica. La mucosa puede estar necrótica, así como el hueso subyacente, el cual muestra una pérdida de definición ósea en las radiografía.

Cada vez se comunican más casos de la forma diseminada de la enfermedad, en perros que no presentan signos evidentes de afectación del tracto respiratorio. La mayoría de estos casos se han producido en perros de raza pastor alemán y en ellos se ha observado la implicación de aspergilos poco comunes, como por ejemplo *A. terreus* y *A. deflectus*. Pueden consistir en letargo, cojera, anorexia, pérdida de peso, fiebre, hematuria, incontinencia urinaria, linfadenopatía generalizada y déficits neurológicos.

Las lesiones se encuentran frecuentemente en los riñones, bazo y vertebras. *A. deflectus* produce unos signos clínicos similares, a excepción de que no presenta los déficits neurológicos típicos de *A. terreus*.

Diagnóstico

Las radiografías de los perros con aspergilosis nasal pueden mostrar una apariencia global radiotransparente de los senos nasales secundaria a una destrucción de los tejidos de los cornetes nasales. Hasta en un 80% de los perros puede observarse osteomielitis del seno frontal. La visualización de las placas micóticas mediante rinoscopia, junto con los resultados obtenidos en pruebas serológicas y micóticas o radiográficas, permite establecer un diagnóstico. Un diagnóstico basado exclusivamente en los resultados de los cultivos no es apropiado, ya que *Aspergillus* es un microorganismo ubicuo y con frecuencia se lesiones no causadas por *Aspergillus*. La positividad del cultivo debe estar respaldada por la observación de finas hifas hialinas, ramificadas y septadas, situadas dentro de las lesiones o mediante pruebas serológicas. La prueba de doble difusión en el gel-agar para anticuerpos séricos es una técnica diagnóstica fiable; puede ser posible mejorar la sensibilidad con técnicas como ELISA. La técnica de la inmunofluorescencia puede utilizarse para identificar hifas en cortes de tejido.

Tratamiento

En los **perros** se utilizan varias técnicas quirúrgicas y tratamientos farmacológicos con resultados variables. En los casos de aspergilosis canina nasal crónica se realiza exposición quirúrgica de la cavidad nasal y el raspado, junto con irrigaciones de yodo al 10%.

También se han utilizado, con una tasa de éxito del 90%, las instilaciones de enilconazol 10mg/kg, dos veces al día durante 7 a 14 días, a través de los tubos implantados quirúrgicamente en los senos frontales. Entre los antifúngicos administrados sistémicamente se encuentran el tiabendazole, ketoconazol, itraconazol y fluconazol.

En los **caballos**, las micosis guturales se tratan mediante la exposición y el raspado quirúrgicos. La natamicina tópica y el yoduro potásico administrado por vía oral han resultado eficaces en casos de infección por *Aspergillus*. Se ha descrito la eficacia del itraconazol, 3mg/kg dos veces al día, administrado durante 84 y los 120 días, en casos de rinitis equina por *Aspergillus*.

La mastitis bovina se ha tratado eficazmente combinando inyecciones intraarteriales e intramamarias de miconazol.

2.6 Hongos imperfectos (fase de levadura y fase de moho)

Pertenecen a este grupo todos los hongos cuyo ciclo vital no se conoce totalmente. A medida que pasan los años, este grupo va haciéndose menos numeroso y es muy probable que en el futuro todos los miembros del mismo se revisen. Dodge clasifica a los *Actinomyces* como hongos imperfectos. Estudiaremos los hongos que tienen una fase de levadura y otra de moho, como parte de un complejo ciclo morfológico.

2.6.1 Género Sporotrichum

Este género se caracteriza por sus hifas irregularmente ramificadas; los conidióforos no están diferenciados, o pueden tener solamente un conidio sobre un corto filamento terminal o lateral.

Se presenta en dos formas; la forma diseminada que solamente se ha reportado en el perro y la infección limitada a los tejidos subcutáneos y linfáticos ambas se diagnostican por la presencia de nódulos, la primera presentan nódulos esféricos duros en el sitio de la herida por punción en el tejido tegumentario. Que por último se ulcera y drena. En el segundo caso los nódulos se presentan y posteriormente, se desarrollan úlceras a lo largo de los vasos linfáticos del tipo de linfangitis ulcerativa. Esta última se reporta en el caballo y el perro.

Los miembros del género hallados en los animales, solamente atacan al caballo. La identidad exacta de estos hongos es desconocida. Han sido considerados variablemente como *Sporotrichum beurmanni*, *Sporotrichum equi* y *Sporotrichum schencki*. Las especies de estos hongos que afectan a los équidos, evidentemente no han sido estudiadas comparativamente de un modo completo. Parecen ser similares, si no idénticas, a las especie humana denominada *Sporotrichum schencki* var, *S. beurmanni*.

Este esporotrico es causa de una linfangitis del caballo, que puede confundirse clínicamente con la epizootica producida por *Zymonema farciminosum* (*Blastomyces farciminosus*). En los tejidos, el esporotrico produce células levaduriformes más pequeñas que las *Blastomyces*. En medio adecuado, como el agar-maltosa de Sabouraud, se forma una colonia pequeña, gris-blanquecina y ribeteada. A medida que envejece se torna de color marrón oscuro, arrugada y con el centro elevado. Al examen microscópico se comprueba que la colonia está compuesta de filamentos micelianos. Las conidias están unidas a los lados y extremos de las hifas por cortos esterigmas.

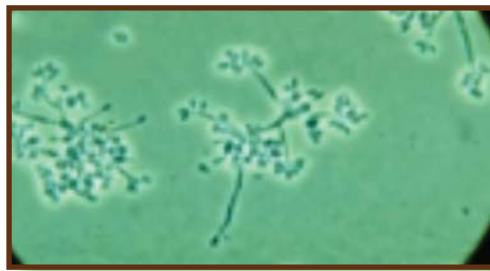

Ilustración 38 *S. beurmanni* visto al microscopio.

La esporotricosis es una enfermedad granulomatosa crónica, esporádica y poco común en las personas y varios animales domésticos y de laboratorios. Causada por la especie *Sporothrix schenkii*. El microorganismo es dimórfico y forma micelios en la vegetación y en el agar dextrosa Sabouraud a 25 y 30°C, pero aparece en forma de levadura en los tejidos y medios a 37°C. Es ubicuo en el suelo, la vegetación y la madera.

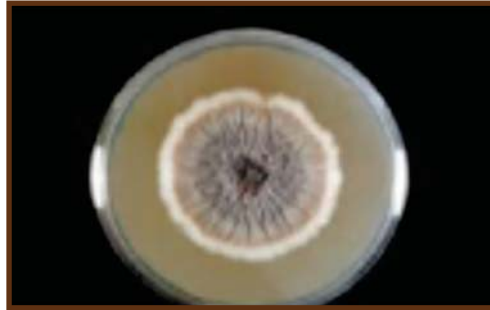

Ilustración 43 Colonia de *S. schenckii*.

2.6.1.1 *Sporothrix schenckii*

La infección suele resultar de la inoculación directa del microorganismo en la lesión de la piel, mediante el contacto con plantas, el suelo o por penetración de cuerpos extraños. La enfermedad diseminada por la inhalación de esporas es poco común. La esporotricosis ha sido descrita en perros, gatos, caballos, vacas, mulas, aves, cerdos y el hombre aunque ha sido descrita también en otros animales como los camellos, armadillos y animales de laboratorios. Puede producirse infección zoonótica. El gato, es probablemente, la especie con mayor potencial zoonótico y se ha descrito la transmisión del gato a las personas. Mientras que la infección desde otras especies necesita la inoculación de piel previamente lesionada (Merchant y Packer, 1980).

Clínica y lesiones

La esporotricosis puede clasificarse en tres formas: **linfocutánea, cutánea y diseminada**. La forma linfocutánea es la más frecuente. En ella se desarrollan pequeños nódulos dérmicos o subcutáneos de consistencia firme de 1 a 3 cm de diámetro, en el punto de inoculación. A medida que la infección asciende por vía linfática, se propaga y se desarrollan nuevos nódulos. Las lesiones se ulceran y eliminan un exudado serohemorrágico. Aunque la enfermedad sistémica está ausente en un principio, la forma crónica de la enfermedad puede originar fiebre, apatía y depresión.

La forma cutánea persiste localizada en el punto de inoculación, aunque las lesiones pueden ser multicéntricas. **La esporotricosis diseminada** es poco frecuente, pero potencialmente mortal y puede desarrollarse por falta de atención de las formas cutánea y linfocutánea. La infección se propaga por vía hematogénea o por diseminación tisular desde el punto inicial de inoculación a los huesos, pulmones, hígado, bazo, testículos, tracto gastrointestinal y sistema nervioso central (Aiello, 2000).

Diagnóstico

Este puede establecerse por examen de cultivo (muestras obtenidas de lesiones que no han reventados) o examen microscópico de los exudados o de muestras de biopsia. En los tejidos y exudados, el microorganismo está presente en número de escaso a elevado, presentándose como células aisladas en forma de cigarro, dentro de los macrófagos. Las células fúngicas son pequeñas y pleomórficas.

Puede haber papilas con formas de paletas de pingpong. Se ha utilizado la técnica de inmunofluorescencia indirecta para detectar anticuerpos de las células levaduriformes en los tejidos. En especies distintas a los gatos, el *Sporothrix* se encuentra frecuentemente en escasa concentración en exudados y tejidos infectados, de modo que para alcanzar un diagnóstico es preciso, generalmente,

realizar un cultivo de microorganismo. En los cultivos se forma un micelio verdadero con hifas delgadas, ramificadas y septadas que contienen delgados conidióforos con conidios en forma de pera.

Tratamiento

Se ha utilizado con buenos resultados una solución saturada de yoduro potásico, por vía oral; el tratamiento se prolonga por 30 días más después de haber logrado una aparente cura clínica. Durante el tratamiento, el animal debe ser controlado para detectar posibles signos de intoxicación por yodo, como anorexia vómitos, depresión, espasmos musculares, hipotermia, cardiomiopatía, colapso cardiovascular y muerte. Los gatos son especialmente sensibles a los compuestos yodados y al desarrollo del yodismo.

La esporotricosis debería ser considerada una zoonosis debido a que los casos de transmisión de animales a seres humanos están perfectamente descritos. Debe mantenerse una higiene estricta en la manipulación de animales sospechosos o diagnosticados de esporotricosis.

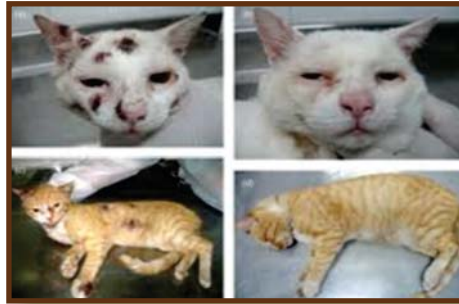

Ilustración 44 Esporotricosis felina

2.6.2 Género *Blastomyces*

Este germen produce la blastomicosis americana, enfermedad del hombre y animales caracterizada por afección pulmonar y lesiones tuberculoideas, formación de abscesos cutáneos y, en algunos casos, infección generalizada con la formación de abscesos en varios tejidos. La enfermedad fue observada por primera vez en el hombre por Gilchrist, en 1896, y el hongo fue aislado y denominado por Gilchrist y Stokes en 1898. Meyer ha sido el primero describió un caso natural de blastomicosis canina en 1912. Saunders ha recogido numerosas comunicaciones sobre la enfermedad en el perro. La primera noticia del hallazgo del hongo en lesiones blastomicóticas equinas, se debe a Benbrook, Bryant y Saunders en 1948.

Ramsey y Carter, en 1952, publicaron un resumen de dieciséis casos de la enfermedad en perro, que coincidan con sus propias observaciones, en que las granulomatosis supuradas son las más corrientes observadas en los pulmones y la piel.

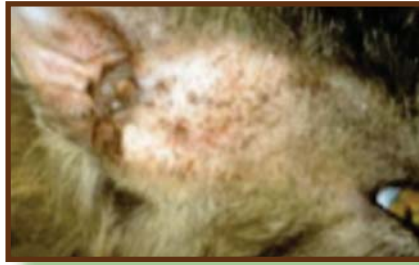

Ilustración 39 Perro con lesiones cutáneas por *B. dermatitidis*.

El origen de la infección humana se desconoce, pero se cree que el hongo saprofiticamente en el suelo y que la infección del hombre y los animales es accidental y bastante rara. No existe ningún trabajo que mencione la transmisión entre los animales, o de estos al hombre. La naturaleza de la enfermedad, no obstante, indica que deben tener cuidado quienes manipulan tejidos infectados, sean animales o humanos.

2.6.2.1 *Blastomyces dermatitidis*

Aparece en los tejidos infectados en forma de células grandes, redondeadas, de 5 a 15 μ de diámetro, con la llamada “pared doble”. Pueden observarse yemas similares a las de las levaduras, encontrándose a veces dispuestas formando cortas cadenas. El hongo puede cultivarse en agar de Sabouraud a la temperatura de la habitación, creciendo lentamente formando una colonia blanca que se vuelve de color marrón a medida que pasa el tiempo. Al examen microscópico se aprecian hifas ramificadas y tabicadas, y conidias laterales y ocales de 2 a 8 μ de tamaño. La reversión al tipo levaduriforme se consigue resembrando a medios recientemente preparados e incubados a 37° C. (Aiello, 2000).

Los conejos, cobayos y ratones pueden infectarse artificialmente. Los ratones son los animales de experimentación de elección.

La blastomicosis se diagnostica por la comprobación de células de doble pared en las lesiones. El hongo se diferencia de *Cryptococcus neoformans* por la presencia de una capsula bien marcada en torno a este último. Las células de *Coccidioides immitis*, que pueden confundirse con *B. dermatitidis*, no muestra gemación. La reacción de fijación del complemento y la prueba cutánea han sido empleadas en el diagnóstico de la enfermedad en el hombre, pero no se conoce su aplicación a los animales. El diagnóstico positivo puede hacerse cultivando e identificando el germen.

2.6.3 Género Histoplasma

Este hongo produce la histoplasmosis, enfermedad humana y de los animales, caracterizados por las manifestaciones clínicas muy variadas, es una micosis intracelular que daña el sistema retículo endotelial y a todos los órganos. Las lesiones internas producen leucopenia, anemia, hepatomegalia, esplenomegalia, endocarditis vegetante y enteritis ulcerativa. También se han observado en la enfermedad, lesiones dérmicas papulares y ulcerosas, pero generalmente se considera que se trata de un proceso sistémico que afecta al reticuloendotelio. Estudios recientes de histoplasmosis han demostrado que existe en el hombre un tipo leve de enfermedad que produce nódulos pulmonares. Estas lesiones se calcifican y naturalmente pueden confundirse con la tuberculosis en el diagnóstico con rayos X. (Aiello, 2000).

La histoplasmosis es en general una enfermedad granulomatosa crónica, no contagiosa, diseminada y que está causada por el hongo *Histoplasma capsulatum*. Este microorganismo se encuentra en los suelos que contienen excremento de aves y murciélagos. Crece en forma de micelio en el medio y en el cultivo a temperatura ambiente y en forma de levadura en tejidos y cultivos a 37°C.

El primer caso de histoplasmosis fue descrito por Darling en 1906. Creyó que el agente era un protozooario y le dio el nombre de *Histoplasma capsulatum*. La naturaleza micótica del agente fue advertida por Da Rocha-Lima (1912-1913), pero la prueba definitiva de que se trataba de un hongo fue aportada por Hausmann y Schenken en 1933-1934 y por De Monbreum en 1934. De Monbreum fue el

primer investigador que consiguió el aislamiento del germen, a partir de un caso de infección natural en el perro, en 1939. Desde esta fecha ha sido aislado de perros y otras especies de animales, como ratas, ratones, mofetas, vacas, ovejas, cerdos, gallinas, pavos, palomas, geomíes, zorra mochilera, conejos, coatíes, ardillas, gatos y caballos. Experimentalmente se considera al ratón blanco como el animal más adecuado.

Las fuentes de infección generalmente son la tierra, las cuevas, las casa abandonadas, el guano de murciélago y los propios murciélagos que eliminan las esporas, también en las excretas de las gallinas, en los gallineros, ya que le proporciona a este microorganismo alto grado de humedad, temperatura y materia orgánica.

La transmisión probable del animal al hombre aun no se ha verificado. El microorganismo penetra por vía respiratoria, llegando las esporas al pulmón y se produce entonces un foco de bronconeumonía.

Para su diagnóstico es importante el cuadro clínico y los antecedentes epidemiológicos, (si han estado expuestos a material contaminado), además se orientan la radiografía del tórax y la prueba serológica. Para el diagnóstico micológico se envían muestras de secreciones nasales, contenido gástrico, lavado bronquial, sangre y una biopsia de ganglio y de piel.

La fase de levadura de este microorganismo es más patógena que la fase micelial, la cual no produce lesión fatal alguna.

2.6.3.1 *Histoplasma capsulatum*

Es un ejemplo típico de hongo dimórfico, que aparece en forma de levadura y también de moho. En las lesiones de la enfermedad natural se forman por gemación corpúsculos ovales, levaduriformes, de 2 a 4 μm de tamaño, dispuestos en el citoplasma de las células endoteliales y mononucleares. El tipo levaduriforme del germen se cultiva en agar-sangre inclinado y bien cerrado, incubado a 37°C, donde forman colonias semejantes a las de los estafilococos.

En agar-glucosa de Sabouraud a la temperatura del laboratorio se producen colonias algodonosas que se oscurecen a medida que envejecen. En los cultivos jóvenes se observan hifas tabicadas ramificadas, provistas de pequeñas conidias (2-5 μm) redondas, denominadas microconidias. En los cultivos más viejos se notan conidias grandes (8-12 μm), de gruesa pared (macroconidias). Estas conidias mayores están rodeadas de proyecciones digitiformes que se consideran de valor diagnóstico del hongo. Todavía no se ha explicado el ciclo completo por el que el hongo pasa desde la forma de levadura a la de mohó, o viceversa. La histoplasmosis se considera distribuida por todo el mundo. En la actualidad se sabe que existe en áreas definidas, probablemente porque estas hayan sido centros de investigación.

El descubrimiento de *H. capsulatum* en el perro llevó a la hipótesis de que este animal fuera el reservorio de la infección, o que se transmitiría del perro al hombre. Las encuestas para determinar la frecuencia de la histoplasmosis del hombre y perro no indican que existía relación entre una y otra. La presencia del hongo en los exudados cutáneos supurados y en el esputo, indica que los animales infectados no deben estar en contacto con personas.

Es muy probable que el hábitat natural de este hongo sea el suelo y las plantas, pero que se haya hecho parásito de las células animales. (Aiello, 2000).

Clínica y lesiones

Los signos varían y no son específicos, reflejando los diferentes órganos afectados. En muchos casos, los perros presentan un curso prolongado de pérdida de peso hasta la emaciación, tos crónica, diarrea persistente, fiebre, anemia, hepatomegalia, esplenomegalia, linfadenopatía y úlceras nasofaríngeas y gastrointestinales. En los perros también se ha observado dificultad respiratoria obstructiva causada por la linfadenopatía traqueobronquial, la diseminación como se ha mencionado suele afectar la piel, donde se forman lesiones nodulares, ulceradas, supurantes.

En la histoplasmosis generalizada del perro también se han descrito poliartropatía, coriorretinitis y desprendimiento de la retina. La histoplasmosis aguda

puede ser mortal después de un curso clínico de 2 a 5 semanas de duración. En los gatos, la infección diseminada es frecuente. Los signos clínicos pueden ser no específicos, pero a menudo consisten en dificultad respiratoria, fiebre, depresión, anorexia y pérdida de peso. También pueden presentarse linfadenopatías, hepatomegalia, trastornos oculares como; conjuntivitis, coriorretinitis granulomatosa, desprendimiento de la retina y neuritis óptica, además otros signos clínicos son la cojera, nódulos o úlceras cutáneas.

Las lesiones macroscópicas pueden consistir en hipertrofias del hígado, bazo y de los ganglios linfáticos mesentéricos, ascitis, nódulos pulmonares de color blanco amarillento de color variable e hipertrofia de los ganglios linfáticos bronquiales.

El hígado hipertrofiado puede presentar múltiples o diversos focos de inflamación granulomatosa. De forma irregular y color amarillo pálido. Los focos pálidos pueden existir también en el miocardio, mientras que el intestino delgado puede presentar paredes gruesas de color gris y úlceras en la mucosa.

Diagnóstico

No es posible diagnosticar la enfermedad clínicamente; ya hemos mencionado que su semejanza con la tuberculosis puede inducir a confusiones. El método diagnóstico más satisfactorio es la demostración del hongo en los tejidos, pero debe confirmarse por el aislamiento e identificación del microorganismo.

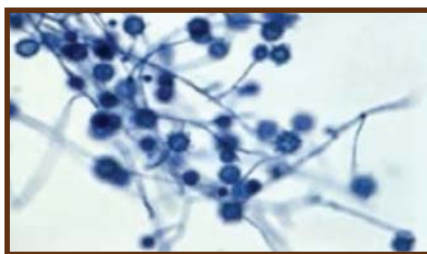


Ilustración 40 *H. capsulatum* con tinción del PAS.

Los histoplasmas suelen ser numerosos en los tejidos afectados y con frecuencia puede alcanzarse un diagnóstico definitivo mediante aspiración con aguja fina y una citología exfoliativa. Si la citología no permite establecer un diagnóstico,

es necesario realizar una biopsia tisular. Los histoplasmas son difícil de detectar mediante la tinción rutinaria con eosina-hematoxilina pero se tiñe bien con las tinciones para hongos del PAS., de la metenamina y plata de Gomori y de Gridley. Las levaduras presentes en los macrófagos y células gigantes son estructuras redondas u ovaladas de 1 a 4 μm con una pared celular delgada y una zona fina y clara entre la pared celular y el citoplasma. El *H. capsulatum* puede cultivarse también a partir de muestras tisulares, aspirados con aguja fina y líquidos corporales. (Aiello, 2000).

La histoplasmina, producto análogo a la tuberculina, administrada intradérmicamente es útil para determinar el porcentaje de infecciones humanas. El empleo de este producto diagnóstico en el perro ha sido muy limitado, pero en las encuestas en que se usó se ha considerado tan útil como en el hombre. (Cole, Prior y Saslaw). Para la reacción de aglutinación se ha empleado un antígeno a base de partículas de colodión sensibilizadas con histoplasmina. La reacción de fijación del complemento ha demostrado ser un método adecuado para determinar los animales infectados en encuestas de campo.

Tratamiento

El ketoconazol es usado para el tratamiento de la histoplasmosis canina a dosis de 10 a 15 mg/kg dos veces al día, durante 4 a 6 meses, cuando la enfermedad se ha detectado de manera precoz o es de carácter moderado. En casos graves, se recomienda un tratamiento concomitante con anfotericina B, a dosis de 0,25 a 0,5 mg/kg I.V tres veces a la semana durante las primeras dos semanas de tratamiento con ketoconazol, o itraconazol, a dosis de 5mg/kg, dos veces al día, esta misma se ha utilizado con éxito en los gatos con histoplasmosis felina diseminada.

2.6.3.2 *Histoplasma farciminosum*

Esta especie produce la Linfangitis epizoótica. El hongo forma micelios en la naturaleza, levaduras en los tejidos y presenta una fase saprofita en el suelo. La infección probablemente se adquiere por contaminación de heridas o transmisión realizada por insectos hematófagos (Merchant y Packer, 1980).

Clínica y lesiones

El curso clínico de la enfermedad se caracteriza por la presencia de nódulos cutáneos no adheridos a planos profundos, que tienen su origen en los vasos y nódulos linfáticos superficiales infectados y que tienden a ulcerarse y a liberar una secreción, alternando con periodos en que la lesión está cerrada. Los ganglios linfáticos están hipertrofiados y endurecidos. La piel que cubre los nódulos se puede engrosar, endurecer y fusionar con el tejido adyacente. Las lesiones también pueden tener lugar en los pulmones, conjuntiva, cornea, mucosa nasal y otros órganos. Los nódulos son piogranulomas una capsula fibroso gruesa y contienen un exudado espeso y cremoso y los microorganismos causantes. (Aielo, 2000).

Diagnóstico

Los signos clínicos son altamente sugerentes. El diagnóstico puede confirmarse por examen microscópico de la biopsia. Las formas de levaduras de los organismos distienden el citoplasma de los macrófagos y aparecen en las secciones teñidas con eosina-hematoxilina como cuerpos globosos u ovalados, de 3 a 4 μm , con un cuerpo basófilo central rodeado por una zona no teñida. El microorganismo es muy semejante al *H. capsulatum*.

Tratamiento

No se conoce ningún tratamiento que sea completamente satisfactorio. Puede recurrirse a extirpación quirúrgica de las lesiones, combinada con los fármacos antifúngicos.

2.6.4 Género *Coccidioides*

Wernicke, en Sudamérica, fue el primero en descubrir un caso de granuloma coccidioides en el hombre, en 1892. Rixford descubrió un caso humano en California en 1894. Giltner fue el primero que observó un caso bovino, también en California, en 1918. Dickson y Gifford demostraron en 1936 la relación existente entre el granuloma coccidioides y la “fiebre del valle de San Joaquín” (San Joaquín Valley Fever), al comprobar que ambas enfermedades eran producidas por *Coccidioides immitis*. (Merchant y Packer, 1980).

Se creyó durante cierto tiempo que este germen estaba localizado exclusivamente en California, sobre todo en el Valle de San Joaquín. Sin embargo, han sido señalados como humanos en Arizona, Colorado, Illinois, Kansas, Louisiana, Missouri, Nebraska, Nuevo Méjico, Pennsylvania, Carolina del Sur, Tennessee, Tejas, Washington, Alaska y Hawaii. La enfermedad ha sido comprobada también en América del Sur, Méjico e Italia. Este hongo ha sido encontrado en el ganado bovino más que en ninguna otra especie animal. Han sido descritos casos bovinos en Arizona, California, Colorado, Nuevo Méjico, Méjico y Tejas. Maddy ha observado que la infección es muy diferente en el SO. De los EE. UU., en ganado de cebo que vive en zonas polvorientas.

Se ha cultivado el hongo a partir de muestras caninas en Arizona y Canadá, y de la oveja en Arizona. En roedores salvajes cazados con trampa en las proximidades de San Carlos, Arizona, comprobó Emmons la existencia del germen hongo.

La presencia de *Coccidioides immitis* en tantos hospedadores ha puesto en el primer plano las relaciones de los mismos con la enfermedad humana. Stiles y Davis llegan a la conclusión de que no existen pruebas de que el hongo se transmita de un animal a otro, de estos al hombre, o de una persona a otra, en condiciones naturales. Sin embargo, se la comprobado la transmisión del hongo a los animales de laboratorio a partir de tejidos afectados, por lo que deben tomarse precauciones al manipular tejidos procedentes de animales enfermos. Igualmente, los cultivos de laboratorio deben manejarse con precauciones. Se cree que la mayoría de los casos de enfermedad se producen por contacto con el suelo o polvo, en los que abunda mucho las esporas durante el periodo de lluvias. El agente puede entrar a través de lesiones cutáneas y en casos raros por el tubo gastrointestinal.

2.6.4.1 *Coccidioides immitis*

Coccidioides immitis aparece en los tejidos infectados en forma de células esféricas, con pared doble, gruesa, llenas de numerosas esporas elipsoides. Estas células o "esferioles" pueden alcanzar tamaños de hasta 30 μ , o más. En los cultivos en medios sólidos, tales como agar-extracto de cebada germinada, el hongo forma colonias algodonosas blancas. El examen en gota pendiente de-

muestra un micelio grande, compuesto de hifas entrecruzadas. Las hifas son tabicadas, pero cada célula tiene más de un núcleo. En las hifas se forman numerosas artrosporas, que se fragmentan y liberan cuando el cultivo envejece. Estas artrosporas son muy infectantes, produciendo la enfermedad cuando se inhalan con partículas de polvo.

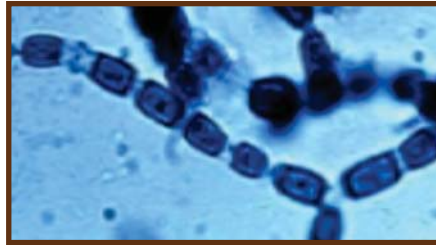


Ilustración 41 *C. immitis* al microscopio.

En el hombre, este microorganismo produce una enfermedad designada con dos nombres. La “fiebre del Valle” (de San Joaquín, se entiende), enfermedad aguda, parecida a la influenza o gripe, generalmente no complicada y que raramente causa la muerte. Y el granuloma coccidioide, forma crónica de la enfermedad, muy mortífera, que afecta a los pulmones, piel, ganglios linfáticos, huesos, meninges y vísceras torácicas.

En los bovinos el germen produce abscesos en los pulmones, cavidad pleural y ganglios linfáticos cervicales. Estas lesiones pueden confundirse con las de la tuberculosis, actinomicosis, actinobacilosis y abscesos por *C. pyogenes*. En realidad, el único medio cierto de diagnósticos y diferenciación es el aislamiento e identificación del agente causal. Traum y Schalm han observado en torno a la esferiolla coccidioide radiaciones claviformes, en cuatro casos de lesiones actinomicóticas típicas del ganado.

Esto pone en evidencia que, como ya hemos indicado antes, la actinomicosis no puede diagnosticarse por el simple hallazgo de colonias estelares en el exudado purulento.

El hongo produce abscesos en los ganglios linfáticos de la oveja. Estas lesiones son similares a las de la linfadenitis caseosa, La descripción de la enfermedad en perros es limitada.

Diagnóstico

En áreas endémicas, la *coccidiomycosis* debe sospecharse en perros que presentan una enfermedad broncopulmonar crónica y cuando se descubren nódulos pulmonares y ganglios linfáticos hipertrofiados en las radiografías del tórax. Las lesiones son piogranulomas que contienen *C. immitis* libre en el exudado y en las células gigantes multinucleadas y epitelioides.

El diagnóstico se establece demostrando la presencia de las esférulas en los tejidos. El suero también puede examinarse mediante la prueba de inmunodifusión en agar gel para la detección de precipitinas y anticuerpos fijadores del complemento. Los intentos del cultivo del hongo deben restringirse a los laboratorios que cuentan con el equipo necesario para manejar estos cultivos infecciosos tan peligrosos.

Tratamiento

Es preciso instaurar un tratamiento antimicótico a largo plazo. En el caso de una infección diseminada, el tratamiento se prolonga a mas o menos un año. El ketoconazol a dosis de 10 a 30 mg/kg/día. Se administra para el tratamiento de la coccidiomycosis en el perro. Mientras que la anfoteracina B se administra en aquellos pacientes que son intolerantes al ketoconazol o que no presentan mejoría cuando son tratados exclusivamente con ketoconazol. El fluconazol también puede ser utilizado a largo plazo con dosis de 2 a 3mg/kg/día. La osteomielitis coccidiomycótica de los equinos ha sido tratada con éxito con itraconazol con dosis de 2,6 mg/kg dos veces al día, por un período de 6 meses.

2.6.5 Género *Penicillium*

Este género es poco frecuente en los animales domésticos, sin embargo, este se ha aislado en casos de dermatofitosis felina, también en casos de celulitis orbital, sinusitis y neumonía en gatos. Mientras que en los perros se ha logrado

aislar en los casos de la enfermedad invasiva de los tejidos nasales, en lesiones invasivas de los pulmones, y en los sacos aéreos de las aves. *Penicillium* spp. Está ampliamente distribuido en la naturaleza y se encuentra en los suelos, granos y distintos alimentos y forrajes.

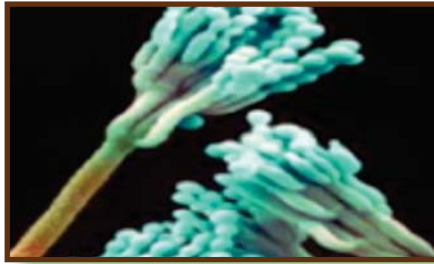

Ilustración 42 *Penicillium* Sp. visto con microscopia electrónica

Clínica y lesiones

Los perros con peniciliosis nasal, presentan estornudos crónicos y secreción nasal aguda o crónica, que varía desde hemorrágica intermitente a mucosa o mucopurulenta intermitente o continua. En las radiografías se observan áreas de destrucción en los cornetes, con aumento de la radiotransparencia. Macroscópicamente, la mucosa nasal presenta focos de necrosis y ulceración; microscópicamente, las hifas fúngicas pueden formar un tejido grueso sobre una mucosa intacta adyacente a estos focos.

Diagnóstico

El diagnóstico se basa en el cultivo de los hongos, las características de las lesiones y la presencia de hifas fúngicas, así como el resultado positivo en las pruebas de difusión doble en agar gel. Para confirmar la presencia del hongo, el aislamiento y cultivo del *Penicillium* debe acompañarse de la demostración de que el hongo ha invadido al tejido. En los tejidos *Penicillium marnaeffei* se asemeja mucho a la fase de levadura del *Histoplasma capsulatum*.

Tratamiento

Se usa un tratamiento combinado consistente en turbinectomía y raspado quirúrgico lavado de la cavidad nasal con tintura de yodo al 1% o con povidona yodada y tiabendazol oral. En algunos perros con peniciliosis nasal ha resultado efectivo el tratamiento con fluconazol a dosis de 2,5 a 5,0 mg/kg/día durante 2 meses.

Capítulo 3. DIAGNÓSTICO GENERAL DE LAS MICOSIS

El diagnóstico de los hongos se realiza en los laboratorios especializados. Las muestras representativas de las lesiones micóticas son varias. Para las micosis superficiales se tienen las uñas, la piel y el pelo, y en el caso de las micosis profundas, los exudados, el pus, la biopsia, los esputos, y el líquido cefalorraquídeo.

En el año de 1840 Henle propuso un medio para diagnosticar la presencia de un agente patógeno, siguiendo este mismo modelo Robert Koch completo la teoría de lo que hoy se conoce como los postulados de Koch, estos criterios para el diagnóstico de una enfermedad son los siguientes:

1. El microorganismo (género y especie) patógeno debe estar presente en todos los individuos enfermos.
2. El microorganismo se debe poder aislar del hospedador y sembrado en un cultivo puro y crecer.
3. El microorganismo crecido en cultivo puro al inocularse en animales sanos debe provocar la sintomatología específica de la enfermedad.
4. El microorganismo debe poder ser reaislado del hospedador infectado de forma experimental. (Pardo y Morejón, 2008)

3.1 La toma de muestra

Exige una serie de requisitos, que dependen del material que se analice, estos son:

a) Pelos. Se arrancan con pinzas, se procura coger los que estén enfermos que son los más cortos y delgados; es fundamental que quede la parte inferior en contacto con el bulbo; se deben tomar también escamas, que se arrancan de la piel y se colocan en una placa de Petri que contenga papel blanco en su interior (todo esterilizado) la muestra se conserva hasta su análisis y siembra, en un medio adecuado.

- b) Uñas. Iguales condiciones se hacen raspadas de las lesiones con un bisturí y se cortan partes de la uñas enfermas.
- c) Pus. De existir pus en la lesiones se toma éste con el asa estéril y se realizan retenciones sobre un portaobjeto para realizar la colocación de Gram.
- d) Espustos. Deben recoger, en frascos estériles, los primeros de la mañana, estos son los más concentrados.
- e) Abscesos: punzan con jeringa o aguja estéril en seco, y el contenido se vierte en un frasco estéril.
- f) Orina. Debe obtenerse por cateterismo y verter en frascos estériles.
- g) Heces fecales. Se recogen en frascos estériles.
- h) Exudado faríngeo, nasal y vaginal. Se recoge con un vástago metálico que se introduce en un tubo, donde se conserva hasta el momento del examen y siembra.
- i) Sangre. La extracción de sangre es una técnica muy compleja y se necesita una mejordescripción. (Baker.F.J y Breach. M.R, 1995).

Los sitios de extracción de sangre y técnica son los siguientes:

Vena yugular: éste es el sitio que se usa con más frecuentemente en el equino, bovinos, ovinos, caprinos y grandes mamíferos salvajes, en ocasiones se usa en perros, gatos, aves, conejos, ratas y otros animales de laboratorio.

Se recomienda la vena yugular para perros muy pequeños o cuando se necesitan grandes cantidades de sangre. Con el perro sentado, un ayudante detiene la mandíbula con una mano y con la otra voltea la cabeza hacia arriba y ligeramente de lado. El operador coloca el pulgar de la mano izquierda en el surco yugular para ocluir y anclar la vena yugular, mientras manipula la jeringa y la aguja con la mano derecha. (Baker.F.J y Breach. M.R , 1995).



Ilustración 45 Extracción de sangre de la V. yugular

- El perro puede también sujetarse en inclinación dorsal o lateral con la cabeza extendida.
- En caso de cachorritos, puede ser más conveniente sostener al animal bajo el brazo derecho del ayudante, sujetando los miembros anteriores con la mano derecha.
- En el conejo y la rata, puede ser necesaria la anestesia y la incisión en la piel.
- Se recomienda limpiar el sitio donde se va a tomar la muestra, sobre todo en los animales de pelo largo.
- Las venas se localizan más fácilmente cuando se fricciona el sitio de la punción con alcohol.

Vena cefálica: este es el sitio que se utiliza más frecuentemente para la extracción de sangre de pequeñas cantidades en el perro y gato.

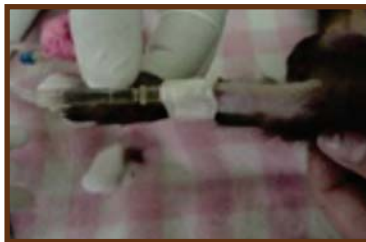

Ilustración 46 Extracción de sangre de la V. cefálica

- Al constreñir el área del aspecto dorsal de la extremidad anterior a nivel del codo, se puede elevar la vena cefálica, empezando justo por encima de la articulación carpiana.
- Otra manera es hacer presión con la mano u alguna banda para hacer un puente y se de la acumulación de la sangre, se puede usar catéteres especiales o con una jeringuilla.

Vena auricular, este sitio puede usarse en el gato, perro pequeño, cerdo, conejo.

- Por lo general se selecciona una vena auricular marginal en el área dorsal de la oreja, el pelo se corta, se rasura o se le aplica un agente depilatorio.
- Se frota la piel con alcohol, yodo o éter. Se coloca el dedo índice de la mano izquierda al momento de aplicar una navaja con filo, un estilete o una jeringa. Con eso se proporciona un apoyo y se asegura una incisión solamente a nivel de la piel y en la vena y no a través del cartílago subyacente, porque debe evitarse hacer cortes en las orejas y que sangre los dedos.
- Cuando se usa jeringa en un animal grande como el conejo, deberá usarse una aspiración suave para evitar que la vena colapse, además que esta es una técnica para extraer pocas cantidades de sangre.

Dedo del pie o uña, se puede usar en perros pequeños, cachorros y pequeños animales.

- Al cortar una uña, se iniciará un goteo uniforme, éste disminuye gradualmente después de 20 a 40 gotas, pero se pueden obtener con facilidad hasta 80 gotas (4ml). Primero se corta el pelo porque la presencia aunque sea de unos cuantos pelos acelera la coagulación. Después de desinfectar, se corta el lecho capilar de la uña en una porción cercana a su base. Cuando el sangrado se detiene prematuramente, puede ser necesario el coágulo con una gaza o cortar más cerca de la uña, en las aves es una de las formas más fácil de extraer sangre.
- En la rata o ratón se puede extirpar un dedo con tijeras o pinzas y obtener la sangre de ese sitio.

Cola: se puede usar en el cerdo, oveja, bovino, rata, ratón y peces. Se puede hacer por 2 técnicas.

- Venipunción: se realiza en la vena coccígea en la porción ventral de la cola del bovino, se hace posible cuando se flexiona la cola hacia arriba. El sitio de venipunción es aproximadamente a 10 cm del perineo. Este sitio, así como los cuernos, es deseable cuando se obtiene sangre de ganado de exposición, ya que se evitan daños. En las especies pequeñas se puede observar por medio de la luz brillante o por medio de la transiluminación y se pueden dilatar para facilitar la maniobra de masaje con xilol o sumergiendo la cola en agua caliente.

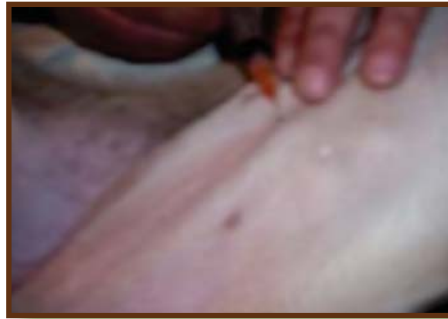

Ilustración 47 Punción de la V. coccígea

- Amputación: es el método de uso más común en la rata y ratón. La amputación de un pedazo de la cola o una incisión transversa con una navaja filosa, producirá el goteo de sangre. Si el animal está acostumbrado a que se le maneje, se puede hacer sosteniendo al animal con la mano, si no, se coloca en un tubo de tamaño adecuado con la cola colgando a través de la abertura, para facilitar la técnica se debe masajear desde el cuerpo hasta la punta de la cola y se puede obtener como 3ml de sangre o se pone la cola en agua a 45°C durante 1 minuto.

Corazón: se puede usar en cualquier animal, pez, reptil o ave. En todos los animales la sangre se obtiene con más facilidad usando anestesia, pero no es obligatorio usarla.

Vasos femorales, safenos, tibiales: se usa en perros, gatos, primates, mamíferos pequeños y ratas.

- En los gatos la vena femoral se localiza con facilidad.
- Se pueden obtener mayores cantidades de sangre en la vena femoral a lo largo del aspecto medial de la pierna entre rodilla y abdomen.

Vena mamaria: se usa en vacas lecheras. La vena se encuentra en el borde anterior de la glándula mamaria, aproximadamente 5 ó 7 cm lateral a la línea alba y corre hacia adelante, desviándose lateralmente y pasando por un foramen en la pared abdominal, posterior a las costillas. La venipunción se hace similar a la extracción de sangre yugular; sin embargo, es más difícil de lograr la distensión de la vena mamaria.



Ilustración 48 Vena mamaria

Vena cava anterior: se usa en el cerdo.

Se inserta una aguja en la parte inmediatamente anterior y ligeramente al cartílago cariniforme y en línea del cartílago a la base de la oreja. Se dirige la aguja hacia arriba, ligeramente hacia atrás y medialmente.

En los machos grandes y en las hembras que están criando se necesita una aguja de 4 ½ a 6 pulgadas, para los lechones se necesita una de un calibre 17 a 20 cm con un largo de 1 ½ a 2 pulgadas.

Plexo venoso retroorbital: se usa en ratas, ratones, conejillos de indias y hámsteres.

El plexo se comunica con los vasos sanguíneos del cerebro y se ha reportado que esta técnica es menos traumática que ningún otro procedimiento. Se puede repetir las veces que sea necesario y es el mejor método para extraer grandes cantidades de sangre.

Vena alar o de la cresta: después de desplumar la región axilar, se ve la vena alar, que corre por debajo del músculo pectoral y luego a lo largo de la superficie ventral del húmero.

La vena del tejido que se encuentra entre los dedos del cojinete plantar: se usa en pequeños mamíferos silvestres.

Errores que se cometen con frecuencia en la extracción de sangre

A. Hemólisis

1. El uso de una jeringa húmeda o el no retirar la aguja antes de llenar los tubos de extracción hemolizan a los eritrocitos.
2. Para la mayoría de los análisis químicos se prefiere el suero al plasma por las posibles interferencias de los posibles anticoagulantes. Sin embargo, el plasma que se ha preparado con cuidado de la masa celular tendrá menos hemoglobina que el suero; donde los anticoagulantes no interfieren, el plasma es el espécimen de elección.
3. Cuando la concentración de hemoglobina es mayor de 0.02 gr/dl, el suero se apreciará hemolizado macroscópicamente, aunque en el suero icterico pueden no detectarse niveles mucho mayores
4. Los componentes químicos de la sangre con frecuencia se encuentran presentes con concentraciones variables entre el plasma y los eritrocitos. Si la concentración de los eritrocitos es menor que el plasma, la hemolisis producirá un efecto de dilución.

B. Puede aparecer lipemia si el paciente no se encuentra ayunando por un tiempo adecuado antes de la extracción de sangre.

C. Cuando se desea obtener suero, no debe colocarse la sangre en el refrigerador inmediatamente o antes de la formación de un buen coágulo y de que ocurra la retracción, ya que con esto se retarda la recolección del suero.

D. Se forma un coágulo de fibrina cuando se centrifuga la sangre después de que se toma la muestra, o cuando la velocidad de la centrífuga es muy rápida.

E. La sangre debe obtenerse cuando el animal está en reposo y sin que este excitado para evitar alteraciones en el hemograma y en algunos valores de la química sanguínea.

F. Entre más tiempo se deje la sangre antes de examinarla, mayor será su deterioro.

1. La temperatura y el tipo de anticoagulante determinará el tiempo máximo de almacenamiento satisfactorio.

2. Para la mayor parte de las pruebas es mejor almacenar en refrigeración toda la sangre o el suero.

3. Los frotis sanguíneos se deben hacer dentro de los 15 minutos siguientes a la recolección de sangre pero los mejores frotis se hacen inmediatamente con sangre recién extraída. No deben almacenarse los frotis sanguíneos en refrigeración.

G. La coagulación de la muestra de sangre puede suceder por una variedad de causas.

1. Cuando se toma mucho tiempo para obtener la sangre, de manera que la muestra empieza a coagular antes de mezclarla con el anticoagulante.

2. Cuando no se agita la muestra de sangre inmediatamente después de colocarla en el tubo y cuando el tubo se llena demasiado, se produce la coagulación, ya que el anticoagulante no se mezcla bien con la sangre.

H. Cuando los tubos contienen solución anticoagulante concentrada, debe tenerse cuidado de agregar una cantidad adecuada de sangre para minimizar el factor dilución.

Cantidad de sangre necesaria

A. La cantidad de sangre necesaria depende de la prueba o pruebas que se solicitan y de los métodos que se usan en el laboratorio donde se realizan las pruebas.

1. Para los perfiles de la clínica automatizada, es necesario tener un mínimo de sangre de 2.5 ml de suero. Cuando es necesario diluir el suero o el plasma, se ven resultados anormalmente bajos en los valores de sodio y cloruro, y anormalmente altos en los de creatinina.

2. Para la ayuda en el diagnóstico de una enfermedad, la cantidad máxima que se toma debe ser la más pequeña necesaria para las pruebas que se van a realizar, sin escatimar.

B. Por regla general se considera seguro tomar aproximadamente 0.5 ml de sangre/kg de peso corporal en todas las especies.

C. Solo aproximadamente la mitad de la sangre circulante puede recuperarse cuando un animal se desangra.

Durante el diagnóstico se realiza el examen directo de las muestras, para lo que se utiliza soluciones aclarantes como hidróxido de sodio al 10%, lo que permite la observación de las esporas.

El uso de la luz ultravioleta con lámpara de Wood permite observar fluorescencias de color verde o blanco en caso de tiñas producidas por el género *Microsporum* o *Trichophyton*, respectivamente.

La siembra se realiza en medios de cultivos de Sabouraud más Cloranfenicol o en medio de DTM formado por actidione, gentamicida, sabarand más rojo fenol y tetraciclina. En estos medios el diagnóstico tiene una duración de cuatro semanas.

El microcultivo de Lydel favorece la esporulación. También se realizan otras pruebas como: la hidrólisis de la urea para el diagnóstico del *Trichophyton* y la prueba de pigmento.

Es muy importante, durante el análisis visual de las colonias crecidas en el medio Sabouraud observar las características de éstas como son: el aspecto, el color, el reverso de la colonia, etcétera.

3.2 Lámpara de Wood o luz de Wood

Esta lámpara, emite una luz ultravioleta y se utiliza en un cuarto oscuro para examinar los pelos, ya que ciertos dermatofitos fluorescen con esta luz. *M. canisyM. equinum* muestran una fluorescencia verde amarillenta debido a la pteridina que secretan estos hongos cuando están creciendo. (Baker.F.J y Breach. M.R, 1995). El uso de la lámpara de Wood es una herramienta útil en la clínica para pequeñas especies; aunque tiene ciertas limitaciones tales como que solo la mitad de las infecciones de *M. canis* fluorescen bajo la luz, pero no lo hacen otros dermatofitos felinos y caninos. Algunas pomadas y lociones pueden enmascararla y si la piel de la lesión se desinfecta con alcohol la fluorescencia puede ser mucho menos intensa ó habrá una fluorescencia muy difusa. Cuando se utilice la lámpara de Wood si se observa una fluorescencia verde amarillenta en el lugar de la lesión, puede indicar una dermatofitosis, pero si no se presenta no puede decirse que no exista infección por dermatofitos.

Ilustración 49 Lámpara de Wood



Razones por las que se realiza el examen

El médico veterinario puede llevar a cabo este examen para detectar algunas afecciones que afectan la piel como:

- Infecciones bacterianas
- Infecciones micóticas
- Porfiria
- Cambios en el color de la piel

La lámpara de Wood produce una luz ultravioleta de longitud de onda de 365 nm (340-450), a través de un filtro de Wood opaco (óxido de fósforo y níquel). Cuando las ondas emitidas por la lámpara impactan con la piel, se produce una fluorescencia visible.

1. Amarillo oro: *Malassezia furfur*.
2. Amarillo verdoso: *Pseudomona*.
3. Rojo-anaranjado: *Propionibacterium acnes*.
4. Rojo brillante: tumores como el carcinoma espinocelular y en úlceras no malignas de miembros inferiores.
5. Rojo coral: *Corynebacterium minutissimum*.
6. Rosada o anaranjada-rojiza: se aplica la luz a sangre, materia fecal, orina, fluidos, dientes para visualizar las porfirinas en la porfiria cutánea tarda eritropoyética y protoporfiria. Si se adiciona ácido clorhídrico diluido a la orina, se intensifica la coloración.
7. Verde brillante: *M. audouini* o *M. canis*. No debe confundirse con una coloración azul tenue que puede mostrar la seborrea o el ácido salicílico.
8. Verde pálido: *T. schoenleinii*.

9. Áreas blanquecinas evidentes: zonas hipomelanóticas o amelanóticas.
10. Pigmentación dérmica tenue: marrón o negro.
11. Pigmentación epidérmica prominente: más aparente bajo la luz de Wood.
12. Drogas: tetraciclinas, fotosensibilizantes, sensibilizantes de contacto en piel, o en productos industriales por la presencia de furocumarinas, eosina, alquitrán, salicilanilidas halogenadas, etc.
13. Tiempo de circulación sanguínea con fluoresceína endovenosa, control de agentes terapéuticos tópicos incorporando elementos fluorescentes, o investigar penetración cutánea.

Todos estos hallazgos diagnósticos se interpretan en función de las diferentes formas de penetración de la luz, según las longitudes de onda, los fenómenos de fluorescencia y la melanina que actúan como absorbentes.

Preparación para el examen

No se requiere preparación especial para este examen. Si el animal está siendo tratado con un medicamento tópico, es posible que deba omitir una aplicación antes del examen.

Lo que se siente durante el examen

El animal no sentirá nada durante el examen.

Valores normales

Normalmente, la piel no brilla ni despidе rayos bajo la luz ultravioleta.
Significado de los resultados anormales

Un examen con lámpara de Wood le puede ayudar al médico a confirmar una infección micótica o bacteriana. El médico también puede comprender lo que está causando cualquier mancha de color oscuro o claro en la piel.

Cuáles son los riesgos

No existen riesgos. Evite que el animal vea directamente a la luz ultravioleta.

Consideraciones especiales

No bañar al animal antes del examen, debido a que esto puede causar un resultado falso negativo. Igualmente, un cuarto que no esté lo suficientemente oscuro puede alterar los resultados. Otros materiales también pueden brillar, los jabones e incluso las pelusas pueden ser visibles con la lámpara de Wood.

No todos los tipos de bacterias y hongos se pueden detectar con la luz.

Nombres alternativos

Examen de luz negra; Examen de luz ultravioleta.

3.3 Antifúngigrama

Utilidad del Antifúngigrama

- Cepas procedentes de pacientes con un fracaso terapéutico.
- Pacientes que han recibido profilaxis antifúngica previa.
- Aislamientos de especies poco frecuente, se desconoce su patrón de sensibilidad
- Elegir la mejor alternativa terapéutica.
- Información para cambiar tratamiento.
- Pruebas de susceptibilidad “in vitro”.

Clasificación de la Resistencia

- **Resistencia intrínseca (insensibilidad).**

Cuando ningún miembro de una especie es sensible a un antifúngico.

Ej. *C. krusei* y *fluconazol*

- **Resistencia primaria**

Un aislamiento de una especie normalmente sensible a un antifúngico, adquiere resistencia natural al mismo. Nunca tuvo contacto previo con la misma (mutaciones espontáneas. *C. albicans* y 5 FC *Candida glabrata*).

- **Resistencia secundaria**

Cuando un aislamiento previamente sensible adquiere resistencia al antifúngico después de entrar en contacto con él.

Ej. *C. albicans* y 5FC; *C. albicans* y fluconazol.

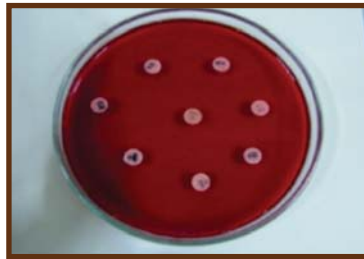


Ilustración 50 Prueba de sensibilidad antifúngica

3.4 Antifúngicos

Los dermatofitos que más afectan a los animales son *Microsporum* y *Trichophyton*, sin embargo *Candida* y *Malassezia Pityrosporum* pueden causar también micosis superficiales. La lesión del estrato corneo parece ser determinante en la invasión de los folículos pilosos por los hongos *Microsporum* y *Trichophyton*. Estos microorganismos necesitan pelos en crecimiento activo para sobrevivir, y el crecimiento del hongo se enlentece o se detiene cuando el pelo entra en la telofase; sin embargo, las artrosporas infecciosas permanecen en el tallo piloso. (Aiello, 2000).

Aunque los dermatofitos invaden únicamente tejidos queratinizados, sintetizan metabolitos que difunden a otras células, produciendo reacciones inflamatorias y de hipersensibilidad que son las responsables del desarrollo de las lesiones. Aunque la tiña suele responder rápidamente al tratamiento, puede ser difícil de erradicar cuando se disemina en el ganado o en el rebaño.

Las infecciones por Cándidas son más frecuentes en las membranas mucosas, en las uniones mucocutáneas o zonas húmedas en las que se interrumpe la barrera epitelial, como el conducto auditivo externo y las garras, y en áreas interdigitales. Los estados de inmunosupresión, como la diabetes mellitus, el cáncer, la hiperfunción de la corteza adrenal, las infecciones víricas y las alteraciones inmunológicas congénitas, predisponen a las infecciones por Candida en los animales.

Las infecciones por Malassezia suelen ser más frecuentes que las Candidiasis, y siempre se acompañan de prurito. Entre los factores que predisponen a la infección por Malassezia están la seborrea, las alergias, el pioderma bacteriano y la raza (West Highland White terrier, Jack Russell terrier, Maltes, Silky terrier, Terrier australiano, Chiguagua, Caniche, Perro Pastor Shetland, Collie, Pastor Alemán, perro Salchicha, Cocker Spaniel y Springer Spaniel). (Aiello, 2000).

La dermatitis por Malassezia es menos frecuente en el gato; sin embargo pueden aparecer recurrencias en gatos infectados por el virus de la inmunodeficiencia felina. Infecciones subcutáneas por hongos, entre las que están los micetomas eumicóticos, las feohifomicosis, las cigomicosis, la esporotricosis y las alternariosis, aparecen con frecuencia por la contaminación de las heridas con microorganismos oportunistas. Micosis sistémicas, como la blastomicosis, la coccidiomicosis, las criptococosis, la histoplasmosis, y la aspergilosis, también pueden aparecer en forma de infecciones cutáneas.

Los perros y gatos que no responden al tratamiento tópico de la dermatofitosis tras 2-4 semanas de tratamiento deben recibir tratamiento sistémico. La griseofulvina se deposita en las células precursoras de la queratina; permanece fuertemente unida durante la diferenciación celular e inhibe la síntesis de los ácidos nucleicos y la mitosis. Las dosis aprobadas para la formulación de cristales micrométricos son 11,0-22,5 mg/kg, una vez al día; sin embargo con frecuencia se requiere una dosis de 25-60 mg/kg, la dermatofitosis en perros y gatos.

Del mismo modo, la dosis indicada en el prospecto de la formulación ultramicrométrica es de 5-10 mg/kg, una vez al día, aunque suelen ser necesarias dosis de hasta 15 mg/kg, dos veces al día, para eliminar los dermatofitos. La griseofulvina debe administrarse con dietas ricas en grasas durante un mínimo de cuatro semanas o hasta que las lesiones remitan y los cultivos se vuelvan negativos.

Dados sus potenciales efectos tóxicos, entre los que están la supresión medular, los trastornos gastrointestinales, la ataxia y el prurito, estas formulaciones deben dosificarse adecuadamente y no deben intercambiarse.

Durante el tratamiento deben realizarse recuentos linfocitarios cada dos semanas. Los efectos secundarios son más graves en los gatos (especialmente en el gato persa, himalayo, siamés y abisinio) que en el perro. La griseofulvina es un potente teratógeno y no debe emplearse en animales gestantes. Debe rasurarse la capa de pelo, porque el tratamiento sistémico no elimina los elementos fúngicos contagiosos del tallo piloso maduro.

Aunque la griseofulvina ha sido históricamente el fármaco de elección para el tratamiento de la dermatomycosis en los animales, debido a sus efectos tóxicos, cada vez se utilizan más otros dos fármacos aprobados para su uso en humanos, el ketoconazol y el itraconazol que inhiben la transformación del langosterol en ergosterol, un componente de la membrana celular del hongo.

El ketoconazol y el itraconazol son también eficaces frente a las candidiasis, dermatitis por malassezia, blastomycosis, coccidiomycosis, histoplasmosis y criptococosis. Estos fármacos son eficaces en algunos casos de micetoma, feohifomicosis, esporotricosis, alternariosis, prototecosis y cigomicosis. En la mayoría de los casos, es necesario escindir quirúrgicamente o desbridar las heridas contaminadas para curar las infecciones subcutáneas por hongos.

En las micosis sistémicas o que supongan una amenaza para la vida, el ketoconazol se administra generalmente en dosis de 40 mg/kg, una vez al día; sin embargo, en las micosis de localización cutánea suele ser suficiente con una dosis menor (10 mg/kg, una vez al día). El itraconazol se administra generalmente en dosis de 10-20 mg/kg, cada 28-48 h. Debido al éxito del tratamiento intermitente de las dermatomycosis en humanos, se están evaluando varios protocolos con administraciones en semanas o meses alternos en los animales.

El itraconazol y el ketoconazol deben administrarse con la comida para facilitar su absorción. Ambos fármacos se toleran bien, aunque pueden causar anorexia, vómitos, diarrea o hepatotoxicidad. El ketoconazol puede suprimir la testosterona y las concentraciones basales de cortisol, así como la respuesta a la hormona adrenocorticotropa.

La nistatina se encuentra disponible en combinación con antibióticos y corticosteroides, en cremas y pomadas de uso dermatológico para perros y gatos. También se ha aprobado el uso de la premezcla de nistatina para el tratamiento de la micosis del pienso y la diarrea del pienso en los pavos (50g/kg). El tratamiento con nistatina suele ser eficaz en la candidiasis localizada; sin embargo, el ketoconazol (5-10 mg/kg, dos veces al día) o el itraconazol (5 mg/kg, una vez al día) son los fármacos de elección en las lesiones extendidas. En las infecciones por malassezia también se prefiere el tratamiento sistémico, que debe mantenerse durante 1-2 semanas tras la aparente curación clínica.

En la esporotricosis es muy eficaz una solución sobresaturada de yoduro potásico. Debe administrarse con la comida, en una dosis de 40 mg/kg dos veces al día en el perro, y 20 mg/kg cada 12-24 h en el gato, durante un periodo adicional de 30 días tras la curación aparente de la enfermedad. En el perro y el gato puede producir náuseas, vomito, depresión, lagrimeo y moqueo, descamación o sequedad de la capa de pelo. En los gatos se han descrito efectos neurológicos, insuficiencia cardiovascular e hipotermia como secuelas del tratamiento.

Cuando se trate con animales infectados deben llevarse guantes y manga larga, porque la esporotricosis puede transmitirse por contacto directo a personas inmunocompetentes. Se ha autorizado el uso de yoduro sódico (70 mg/kg) en el actinobacilosis en el ganado bovino. Una dosis mayor (1g/14kg de peso corporal, por vía intravenosa, administrada semanalmente en solución al 10 %) es eficaz en el tratamiento de los dermatofitos en animales destinados al consumo. En estos animales no se ha aprobado el uso de otros fármacos antifúngicos sistémicos.

El yoduro sódico no debe emplearse en el ganado bovino gestante o lactante. También se recomienda el yoduro potásico oral (20 g/ día) para el tratamiento de micetomas y cigomicosis en el caballo. *Sporotrichum schenckii* en el caballo se trata con yoduro sódico (40mg/kg, por vía intravenosa, en solución al 20%, durante 2-5 días) seguida de yoduro potásico (2mg/kg, por vía oral, durante 60 días). Además de otros signos de intoxicación por yodo, los yoduros administrados por vías sistémicas pueden causar por ejemplo abortos en yeguas y vacas gestantes. Los yoduros sistémicos no deben emplearse en animales lactantes.

Otros fármacos autorizados en el hombre que pueden emplearse en las dermatomycosis de los animales son el fluconazol (2,5-5mg/kg, una vez al día) para el tratamiento de la candidiasis mucocutáneas; la anfotericina B (0,5 mg/kg, cada 48 h en perros, y 0,15 mg/kg, cada 48h en gatos) para tratamiento de la blastomycosis, histoplasmosis, coccidiomycosis, criptococosis, y candidiasis; o la flucitosina (60 mg/kg, 3 veces al día) en combinación con la anfotericina B para la candidiasis, criptococosis, aspergilosis y algunas feohifomicosis.

3.5 Examen microscópico directo de las muestras clínicas

En micología se emplean muy pocos colorantes, puesto que casi siempre es suficiente una preparación húmeda para identificar diferentes esporos de hongos, aparte del colorante de Gram, el PAS, la reticulina de plata, verde Alcian, Grocott y Gridley son colorantes usados para cortes.

Preparación húmeda

1. Despedazar una porción del cultivo de micelio en una gota de azul de lactofenol sobre un porta.
2. Colocar encima un cubre y apretar suavemente. Secar con secante el exceso de líquido. Cerrar con barniz de uñas.

Sin colorante: es el montaje directo húmedo o examen en fresco: las muestras se extienden directamente sobre la superficie de un portaobjetos para su observación. El material que es demasiado espeso para permitir la diferenciación de sus elementos puede diluirse con igual volumen de solución salina fisiológica estéril. Se deposita suavemente un cubreobjetos sobre la superficie del material.

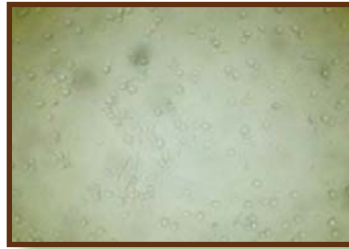


Ilustración 51 *Candida sp.* en un examen en fresco.

Este tipo de preparación se emplea para detectar trofozoítos móviles de parásitos intestinales como **Giardia**, **Entamoeba**, huevos y quistes de otros parásitos, larvas y gusanos adultos, **Trichomonas**, **hifas de hongos**, etc.

Tinción Simple se utiliza un solo colorante, por lo que todas las estructuras celulares se tiñen con la misma tonalidad (Tinta china, Azul Metileno de Loeffler, Azul de lactofenol).

El Hidróxido de potasio al 10% (solución de KOH) permite ver elementos de hongos ya que el KOH digiere parcialmente los componentes proteicos, por ejemplo de la célula huésped, pero no actúa sobre los polisacáridos de las paredes celulares de los hongos.

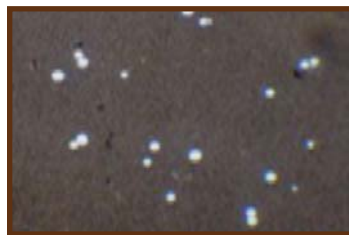

Ilustración 52 *C. neoformans* en una tinción con tinta china.

La tinta china o Nigrosina permite observar células levaduriformes capsuladas (*Cryptococcus*), sobre todo en LCR. Los polisacáridos capsulares rechazan la tinta china y la cápsula aparece como un halo claro alrededor de los microorganismos. Azul de metileno de Loeffler puede agregarse a las preparaciones en fresco de heces para observar la presencia de leucocitos.

Tinción Diferencial: se utilizan varios colorantes combinados. Las estructuras celulares se diferencian en función de los diferentes colorantes que fijan de acuerdo con su propia constitución química. Los ejemplos clásicos serían las tinciones de Gram o la de Ziehl-Neelsen.

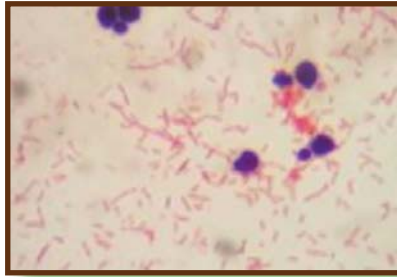


Ilustración 53 Levaduras en una tinción de Gram.

Técnica del ácido peryódico e Schiff

1. Desparafinar con xileno, alcohol y agua.
2. Lavar en agua destilada y tratar con ácido peryódico durante 5 minutos.
3. Lavar en agua corriente durante 15 minutos.
4. Aclarar en agua destilada.
5. Colocar en el reactivo de Schiff durante 15 minutos.
6. Tratar con ácido sulfuroso en dos tiempos de 5 minutos cada uno.
7. Lavar en agua corriente durante 10 minutos.
8. Aclarar en agua destilada y secar con papel toalla.
9. Contrastar con verde luminoso durante 30 segundos. Deshidratar rápidamente, aclarar en xileno y montar.

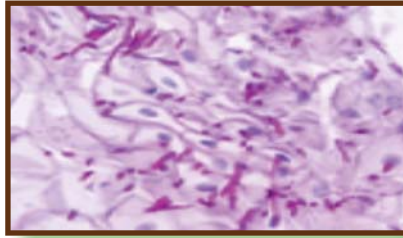


Ilustración 54 Micrografía de candidiasis esofágica, usando acido peryódico de Schiff

Tinción azul de lactofenol

El azul de lactofenol es el medio más común para hacer tinciones en los hongos y uno de los reactivos más fáciles de realizar para la identificación de estructuras de hongos y el diagnostico solamente se requiere de:

Cristales de fenol.....20gr
Acido láctico.....20ml
Glicerol.....40ml
Azul de metileno..... 0,05gr
Agua destilada..... 20ml

Por lo general se deja en la incubadora por 12 horas, para evitar que el fenol se cristalice.



Ilustración 55 Preparado de azul de lactofenol.

Capítulo 4. MICOTOXICOSIS

4.1 Generalidades

Las micotoxicosis son enfermedades que se presentan en animales y el hombre, producidas por micotoxinas, elementos tóxicos elaborados por distintos tipos de hongos que crecen en plantas, heno, silos, granos, subproductos y otros alimentos almacenados.

Este capítulo menciona algunos de las micotoxicosis más importantes y sus agentes etiológicos. Estos se presentan para profundizar el amplio mundo de las patologías causadas por los hongos. (Revista Iberoamericana de Micología, 2001).

Son características generales de las micotoxicosis:

- El veterinario interviene con frecuencia sin que identifique rápidamente la causa del problema.
- Los trastornos no son transmisibles entre animales.
- No dan resultados los tratamientos con antibióticos la enfermedad es poco antigénica.
- Los brotes de micotoxicosis de pastos son estacionales y están asociados con características climáticas especiales.
- La enfermedad está relacionada con un alimento en particular.
- El examen cuidadoso del alimento sospechoso puede revelar signos de desarrollo fúngico.
- No son tóxicos acumulativos.

Tipos de hongos productores de micotoxinas

Hongos de campo

- *Fusarium*
F. moniliforme
F. roseum
F. tricinctum
F. nivale
- *Alternaria sp.*
- *Helminthosporium sp.*
- *Cladosporium sp.*
- *Penicilium*
P. oxalicum
P. Funiculosum
P. oylopium
P. variables
P. oydrinum

Hongos de almacenaje:

- *Aspergillus*
A. flavus
A. parasiticus
- *Penicillium*

Hongos del deterioro avanzado:

- *Chaetomiun sp.*
- *Aspergillus*
A. clavatus
A. fumigatus
- *Scopulariopsis sp.*
- *Rhizopus sp.*
- *Mucor sp.*
- *Absidia sp.*

Los hongos de los alimentos almacenados necesitan de las siguientes condiciones:

- Substrato fácilmente utilizable (carbohidratos).
- Humedad en los granos (10-18%) y humedad relativa ambiente del 70% o más.
- Adecuada temperatura. Ésta varía con el hongo (Ej.: *Aspergillus flavus* puede elaborar toxinas entre 12 y 47°C, y algunos *Fusarium* pueden producirla a temperaturas de congelación, pudiendo ser entonces meso-termo-psicrófilos).
- Suficiente O₂ (no indispensable) y CO₂.
- La acidez es un elemento negativo para el desarrollo micótico y formación de esporas. Es necesario un pH alcalino.
- El tiempo de almacenamiento es importante ya que a mayor tiempo se tiene mayor posibilidad de condiciones adversas o favorables para su desarrollo.
- Puntos calientes en la masa de alimentos producidos por el desarrollo de microorganismos.
- Los insectos alteran los granos y abren el camino para el desarrollo fúngico.

En general hay una detoxificación de las micotoxinas por los microorganismos ruminales. A menudo este proceso altera la hidrosolubilidad y la polaridad de las micotoxinas las cuales van a influir sobre la depuración intestinal. Este metabolismo ruminal puede potencialmente aumentar o disminuir la toxicidad para el hospedador.

Son claras las diferencias biológicas entre el rumen bovino y el rumen ovino. A modo de ejemplo sabemos que las bacterias y los protozoarios ruminales de ovejas son capaces de degradar las aflatoxinas B1 y G1 y la toxina T-2, con una marcada disminución de las actividades metabólicas de la microflora y microfauna endorrumial, pero consiguiendo la detoxificación de las micotoxinas mencionadas. (Gimeno y Martins, 2011).

Efecto de las micotoxinas

Las micotoxinas pueden causar efectos agudos y crónicos en una gran variedad de especies animales en sus distintos órganos, aparatos y/o sistemas. Dichos efectos los resumimos así:

Hepatotoxinas

Producen degeneración grasa, hemorragia y necrosis del parénquima hepático. En algunos casos hay tamaño anormal del hepatocito y su núcleo (megalocitosis: pérdida de la relación tamaño del citoplasma tamaño del núcleo).

Hiperplasia de conductos biliares puede ocurrir en algunas micotoxinas y pueden inducir al hepatoma.

En las toxicosis agudas hay ictericia, anemia hemolítica y elevación de los niveles plasmáticos de las enzimas hepáticas; fotosensibilización secundaria.

En las toxicosis crónicas hay hipoproteinemia, hipoprotrombinemia, fibrosis hepática y cirrosis. Puede haber fotosensibilización secundaria (rara).

Nefrotoxinas

El ácido oxálico y otros agentes nefrotóxicos pueden ser producto de *Aspergillus* y *Penicillium*. Producen dañostubulares y ocasionan signos y lesiones características de nefrosis tóxica tubular.

Cambios en médula ósea, eritrocitos y endotelio vascular. Los signos clínicos vistos incluyen hemorragias difusas, hematomas, debilitamiento, anemia, leucopenia y aumento de la susceptibilidad a las infecciones. También aquí se incluyen los alcaloides del *Claviceps purpurea* y los de la *Festuca arundinacea* que provocan gangrena de las extremidades.

Irritación directa

Efectos dermonecroticos con ulceración y necrosis oral. Las hemorragias gastroentéricas son signos característicos. Muchas de estas toxinas son producidas por *Fusarium*.

Disturbios reproductivos y endocrinos

Se produce un hiperestrogenismo, preferentemente en la hembra porcina y descenso de la fertilidad y la libido en el macho de la misma especie. Hipo o agalactia, abortos, partos prematuros, etc. Se puede reproducir la enfermedad con la aplicación de estrógenos.

Función respiratoria

Por la acción del hongo *Fusarium solani* se produce en las batatas dañadas la transformación de una de sus sustancias en la toxina pomona la cual ha sido asociada a la formación de membrana hialina y producción de adenomatosis pulmonar.

Sistema nervioso central

Efectos agudos de “tembladeras” han producido los hongos *Penicillium* y *Claviceps* a través de sus toxinas que afectan el sistema nervioso central; las mismas contienen ácido lisérgico (LSD).

Otros casos de toxinas que actúan sobre el sistema nervioso central producen hiperexcitabilidad, incoordinación y/o temblores.

En equinos la intoxicación con granos parasitados con *Fusarium* produce leucoencefalomalacia, lesión destructiva que cursa con somnolencia y muerte.

Sistema inmunitario

Hay aflatoxinas y rubratoxinas que disminuyen la eficacia del sistema inmunitario, produciendo así gran susceptibilidad a las enfermedades infecciosas.

Teratogénesis

Aflatoxina, Ochratoxina y citochalosina B.

Diagnóstico de las micotoxicosis

Es importante hacer un análisis detallado y meticuloso de los alimentos sospechosos. Los efectos tóxicos con bajos niveles de contaminación pueden tardar varias semanas en aparecer.

El curso de la enfermedad y el tipo de lesiones pueden estar relacionadas con la clase de micotoxinas y la predisposición de cada animal. La muestra a analizar debe ser representativa y que sólo una parte del alimento puede estar contaminado. Los alimentos enmohecidos por lo general son parcialmente rechazados por los animales y, esta disminución de la ingesta, también contribuye a la pérdida de peso que ocurre en algunos casos de micotoxicosis.

El calor en exceso, cambios químicos (acidez) y la luz solar son los elementos que pueden alterar la estructura y actividad de dichos hongos.

El laboratorio es sumamente dependiente de una muestra representativa bien conservada y de una exacta y detallada historia clínica.

El número de toxinas existentes son mayores que las pruebas rutinariamente empleadas.

La presencia de hongos en el alimento no necesariamente indica presencia de micotoxinas, ya que la producción de éstas depende de la temperatura, humedad, tipo de substrato, cantidad de alimento contaminado, etc.

Algunos componentes naturales de alimentos y forrajes pueden producir resultados falsos positivos en el análisis químico del laboratorio.

Las mezclas alimenticias (raciones, pellet) son complejas y dificultan el análisis. Ensayos biológicos de los alimentos problemas sobre grandes especies (bovinos, equinos) no son aplicables por ser muy costosos, aunque la utilización de especies menores similares es adecuada. Efectos crónicos (a los 2 ó 3 meses) pueden ocurrir y son muy difíciles de diagnosticar.

Un método químico muy empleado para la detección de micotoxinas es la cromatografía en capa fina. Para llevar a cabo esta prueba primero se debe realizar una extracción química del alimento problema. Para la mayoría de las toxinas se debe observar la cromatografía en capa fina con luz ultravioleta, las cuales reflejan distintas fluorescencia según cual micotoxina se trate. Posteriormente sobre la misma placa se realizan pruebas confirmatorias para asegurar el diagnóstico

4.1.1 Aflatoxinas

Las aflatoxinas son un grupo de metabolitos tóxicos producidos por *Aspergillus flavus*, *Aspergillus parasiticus* y *Penicillium puberulum*. Las mismas se hallan contaminando los granos almacenados, sobre todo cuando éstos están en área de excesiva humedad durante un largo tiempo.



Ilustración 56 Maíz contaminado por *A.fumigatus*.

Los granos más frecuentemente contaminados son el sorgo, maíz, algodón y maní. Otros substratos donde han sido aislados estas micotoxinas son el arroz, mijo, soja, girasol, sésamo, olivo, nueces, almendras, avellanas, legumbres, café, cacao, leche, pescados, subproductos derivados de ellos (harina, afrecho, afrechillos), trigo.

Los efectos tóxicos de las aflatoxinas dependen de las dosis y del tiempo de ingestión. También la especie y la edad son importantes. Está establecida la dosis letal 50 (DL 50) en la intoxicación aguda para patos y perros que es, aproximadamente, 1 mg/kg.

En general las aves son más sensibles a las aflatoxinas que los mamíferos. El orden de susceptibilidad en aves es patos, pavos, pollitos y pollos; y en mamíferos es perros, cerditos, cerdas, terneros, cerdos de engorde, bovinos adultos, ovejas; también los caballos son sensibles.

La DL 50 en el cerdo varía de 0.3-0.6 mg/kg de aflatoxina B1 por vía oral en una sola toma. Interesante es que la DL 50 para el conejo es semejante a la anterior. Dosis de 4 mg/kg en bovinos producen la muerte en 15 horas por insuficiencia hepática aguda.

No hay explicación exacta de la gran resistencia en ovejas (500 mg/kg), pero se piensa que los microorganismos ruminales de esta especie modificarían las aflatoxinas haciéndoles perder gran parte de su toxicidad.

Se admiten los siguientes niveles en los respectivos productos (La agencia de Medicamentos administrados en los alimentos):

- Comida para aves 20-200 p.p.b.
- Comida para bovinos 20 p.p.b.
- Leche entera para consumo 0.5 p.p.b.

Patogenia

Las aflatoxinas actualmente reconocidas son B1, B2, G1, G2, M1, M2, B2a, G2a y P1. Las letras B y G refieren a que dichas toxinas tienen fluorescencia azul (B: Blue) o verde (G: Green) en la cromatografía en capa fina irradiándolas con luz ultravioleta. La letra M indica leche (Milk), refiriendo al lugar de eliminación de esta toxina.

Químicamente las aflatoxinas son derivados difuranocumarínicos. Son estables al calor por lo que se las puede encontrar en alimentos completamente procesados.

La más común en la contaminación natural es la B1. Las aflatoxinas suprimen el mensaje de síntesis del RNA. También como efecto adicional, inhibe la síntesis de DNA.

En forma esquemática, las aflatoxinas interfieren en el metabolismo de:

a) Síntesis de las proteínas y ácidos nucleicos: la acción ejercida sobre las primeras es debida a la modificación que ocurre tanto en el ADN patrón y RNA polimerasa en la fase de translación. Ello determina que se inhiba la síntesis proteica a nivel del hepatocito con su cortejo patológico habitual.

Referido a los ácidos nucleicos existen dos tipos de interacción: no covalente, débil y reversible; el otro, en cambio, es covalente irreversible y requiere ser activado metabólicamente por un sistema enzimático. Muchos de los efectos carcinogénicos mutagénicos de las aflatoxinas otros estructuralmente similares, han sido relacionados con micotoxinas activadas metabólicamente.

La unión covalente en el enlace C2-C3 (el cual es insaturado) es lo que determina que las aflatoxinas B1 y G1 sean más activas que las B2 y G2. Es precisamente en este punto donde sucede la activación de las aflatoxinas B1 y G1 por un sistema enzimático de tipo oxidativo, llevado a cabo en el sistema retículo endoplasmático de los hepatocitos, catalizando la formación de 2,3 epóxido de aflatoxina B1.

Este epóxido formado puede unirse con los ácidos nucleicos y proteínas haciéndolos biológicamente inactivos. La guanina del DNA es el blanco principal atacado por las aflatoxinas activadas. Esta unión covalente induce mutaciones que a la larga terminan en neoplasias.

b) Hidratos de carbono: las aflatoxinas disminuyen los niveles de glucógeno hepático debido a la inhibición de enzimas biosintéticas como la glucógeno-sintetasa; además producen un aumento de la actividad de las enzimas metabólicas de los precursores del glucógeno, como por ejemplo la NADP que reduce la enzima 6-fosfato deshidrogenasa.

c) Lípidos: las aflatoxinas causan un aumento citosólico de los niveles necesarios para la síntesis de ácidos grasos, pero al inhibir el transporte de triglicéridos, causan el “hígado graso”, como así también afectan el transporte de fosfolípidos y colesterol.

A nivel de las mitocondrias la aflatoxina B1 inhibe el transporte de electrones entre citocromo b-citocromo c. También lo hace a nivel de la citocromo oxidasa. Además impide que se complete la fosforilación oxidativa.

El daño en la síntesis proteica y la disminución de facilidad del organismo para movilizar las grasas está relacionado aparentemente con la lesión hepática (necrosis y cambios grasos) que presentan los animales afectados de aflatoxicosis en forma precoz.

En el interior de los hepatocitos, las aflatoxinas se unen a macromoléculas tales como DNA, puntos endoplasmáticos para fijación de esteroides, y diversas enzimas. El primer cambio producido por la aflatoxina B1 es la modificación de la estructura del nucléolo del hepatocito (por lo menos en la rata); la lesión en éste es compatible con la unión observada de las aflatoxinas a DNA nuclear.

Entre los cambios ultra estructurales posteriores se incluyen la disgregación y reducción en el número de ribosomas, la proliferación del retículo endoplasmático liso, la pérdida del glucógeno y la degeneración de las mitocondrias.

Las Aflatoxinas también reducen la resistencia orgánica a ciertas enfermedades infecciosas. Está demostrado que alimentos con 0.25-0.50 ppm reducen en pollos la resistencia a algunas bacterias, protozoarios y hongos (Salmonella, coccidios, candidiasis).

Hay reducción de la resistencia de los pavos (vacunados) a *Pasteurella multocida* con un no aparente descenso de sus anticuerpos; pero la exposición a la aflatoxina debe ser simultánea o anterior a la vacunación. Este efecto inmunológico de las aflatoxinas parece ser una depresión humoral no específica y en parte produce una alteración en los anticuerpos tisulares.

En el cobayo las aflatoxinas producen un aumento de las gamma-globulinas y un descenso de las Alfa-2-globulinas, y un descenso de la concentración total de las proteínas. En ratas y cerdos las aflatoxinas inducen al carcinoma hepático y al hepatoma. También hay otras micotoxinas tumorígenas y cancerígenas. Por trabajos experimentales se determinó que las aflatoxinas incrementan los requerimientos de vitamina D en pollos.

Las aflatoxinas atraviesan la barrera placentaria provocando cirrosis hepática; esto se ha comprobado en terneros nacidos de vacas que consumían durante su gestación silo de maíz contaminado. También, las aflatoxinas producen cambios en la coagulación sanguínea por alteraciones de la protrombina, Factor VII y X, y posiblemente también el Factor IX.

Las aflatoxinas ingeridas son transformadas en conjugados hidrosolubles por la flora mineral del bovino, evitando así su degradación. Estos conjugados son luego hidrolizados a nivel del cuajar, regenerando las toxinas originales, absorbiéndose en el intestino delgado y siendo transportados al hígado por una albúmina plasmática donde se metabolizan.

Los metabolitos pueden ser conjugados hidrosolubles o formas liposolubles y son excretados en algunos casos por la bilis y se produce un ciclo entero-hepático de excreción-absorción de algunos metabolitos.

Las aflatoxinas son eliminadas por la leche, orina y materia fecal. Su eliminación completa puede precisar de varios días, no obstante que estas micotoxinas no se almacenan en ningún tejido en particular.

Signos Clínicos

Aguda: puede sobrevenir la muerte sin signos clínicos después de una situación de estrés (partos, viajes, etc.). Otras veces se presenta anafagia, depresión, ataxia, disnea, anemia, epistaxis y melena. Ocasionalmente, se pueden presentar convulsiones. Esto se ha visto en terneros donde el cuadro clínico nervioso se presentó con ceguera, ambulación en círculos, caídas frecuentes, contracturas espasmódicas de las orejas y odontoforesis. En vacas se produjo aborto.

Subaguda: estos animales presentan ictericia, hipoprotrombinemia, hematomas (principalmente subserosos y subcutáneos), enteritis hemorrágicas con prolapso rectal y ascitis. Puede sobrevenir fotosensibilización secundaria. La fotosensibilización en bovinos puede llegar a dominar el cuadro signo lógico con alteración en ojos, ollares y punta de la lengua.

Crónica: esta forma posiblemente es la que más importancia tiene en la economía de los animales de granja. El comienzo de la aflatoxicosis crónica es insidiosa. Puede haber reducción del consumo de alimentos, disminución de la producción láctea, pelo áspero, anemia, abdomen abultado, ictericia leve y eventualmente depresión y anafagia.

En este estado de la enfermedad es muy difícil su diagnóstico. Animales con dietas deficientes en proteínas pueden ser más severamente afectados. La alimentación continuada con bajos niveles de aflatoxinas puede causar desarrollo de hepatomas benignos, carcinoma de conductos biliares y carcinoma hepatocelular.

Otros signos de aflatoxicosis crónica es la susceptibilidad aumentada a varias enfermedades infecciosas. La aflatoxina M se elimina por la leche y puede provocar la enfermedad en los terneros lactantes. Esto también representa un peligro para la salud pública, pues se han detectado concentraciones en leche de 0.33 mg/L. También se han observado lesiones características de cirrosis hepática en terneros recién nacidos y se debe al paso de la toxina a través de la placenta.

En cerdos la forma crónica produce menor conversión alimenticia. Los signos en esta especie son bastantes indefinidos. Puede haber diarrea, ictericia, ascitis y depresión inmunitaria. Los perros son muy sensibles a las aflatoxinas y el hígado es el órgano más atacado. La toxicosis crónica produce disminución del apetito y heces blandas. A medida que avanza la enfermedad hay evidencias de insuficiencia hepática.

Las ovejas son muy resistentes a las aflatoxinas y necesitan recibir 2 ppm durante años para desarrollar carcinomas y tumores nasales. Pollos y particularmente pollitos pueden intoxicarse recibiendo 1-1.5 ppm de aflatoxinas B1. Los efectos en pollos son similares a los ocurridos en mamíferos con fibrosis hepática y proliferación de conductos biliares. También en las aves pueden aumentar notablemente el tiempo de protrombina y el tiempo de coagulación.

En el ganado porcino se presentan falla respiratoria (disnea mixta, de tipo inspiratoria y espiratoria; arrojamamiento seroespumoso por nariz; decúbito lateral abandonado y permanente). A la necropsia se observaba un evidente edema intersticial pulmonar con leve enfisema alveolar (trastorno también descrito en bovinos).

Los cerdos demostraron una sintomatología muy llamativa; caminar en círculos, parestesia en forma de prurito idiopático, paresia del tren posterior, caídas, hiperestesia al tacto, polaquiuria, anafagia, constipación y muerte brusca.



Ilustración 57 Paresia del tren posterior

A la necropsia se constató degeneración grasa de hígado e inflamación de las mucosas gástricas y del intestino delgado (trastornos también descritos en bovinos por este hongo). Los hongos del género *Aspergillus* son capaces de formar, también, micotoxinas tremorgénicas, por ejemplo, *A. clavatus*: *Cytochalisin E*, *Tryptoquivaline*, *Tryptoquivalone*, *Nortryptoquivaline*, *deoxitryptoquivaline*, *deoxinortryptoquivaline*, *nortryptoquivalone*, *deoxinortryptoquivalone*, *Patulina*, y *A. flavus*: *aflatrem* y *aflavinina*.

Pruebas complementarias de diagnóstico

Los animales afectados están anémicos y tienen bajos valores de proteínas séricas. Hay aumento de la transaminasa glutámico oxalacética, fosfatasa alcalina, láctico deshidrogenasa, deshidrogenasa glutámica, gamma-glutamil transpeptidasa, elevación del índice icterico, descenso del tiempo de excreción de la bromosulfaleína, elevación de bilirrubina directa e indirecta, disminución de la deshidrogenasa isocítrica.

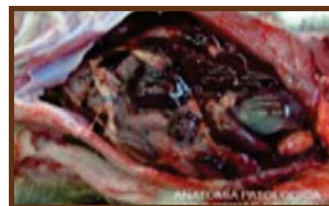Todo esto evidencia enfermedad aguda o crónica del hígado. En bovinos afectados se han observado alteraciones urinarias como proteinuria, cetonuria, glucosuria y hematuria. Así también anemia microcítica y relativa neutrofilia (30-40%).

Lesiones

Los cambios patológicos incluyen ictericia, petequias y equimosis difusas, gastroenteritis hemorrágica o catarral, edema de mesenterio. También se observan hemorragias subcutáneas y subserosas.

Hígado: macroscópicamente se observa necrosis hemorrágica focal y cambios grasos. En la forma aguda hay hepatomegalia. En la crónica, cirrosis con hígado pálido y duro, ascitis, hidrotórax y edema de la pared de la vesícula biliar.

Ilustración 58 Necrosis hemorrágica focal en el hígado



Las alteraciones microscópicas están centradas en el hígado: Necrosis hemorrágica hepática. Cambios grasos son comunes en casos agudos. Hiperplasia de los conductos biliares con mínima necrosis de hepatocitos es característica en la subaguda o crónica (cuadro muy semejante al producido por alcaloides pirrolizidínicos).

Una lesión constante para el caso de la aflatoxina B1 es la proliferación de los pequeños conductillos biliares hacia la periferia del lobulillo hepático. En casos prolongados hay extensas fibrosis interlobular y esto puede progresar hasta cirrosis.

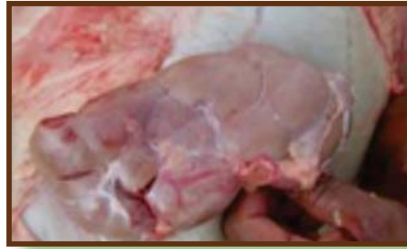

Ilustración 59 Riñones bovinos amarillentos.

Los riñones de los bovinos afectados de aflatoxicosis son amarillentos, con sugrasa perirrenal, muy blanda (degeneración nutricional de la grasa). En los casos de aflatoxicosis equina, comunicados (*S. Angsubhakornet al 1981*) se mencionan cambios degenerativos difusos en las fibras miocárdicas y malacia focal en hemisferios cerebrales; también aumento del colesterol plasmático.

Diagnóstico

Una historia de contaminación por hongos de los alimentos puede ser una valiosa ayuda. Muchas veces bajos niveles de contaminación micótica no son observados. En el caso de la aflatoxina M, si la ingestión es reciente se la puede detectar en orina y leche.

La presentación de fluorescencia azul o verde azulado del alimento bajo luz ultravioleta, es presuntiva pero no confirmatoria de aflatoxinas.

Diagnóstico diferencial

Las intoxicaciones por aflatoxinas poseen sintomatología similar con las siguientes enfermedades:

Seneciosis: tener en cuenta historia clínica. Intoxicación por Cu: hemoglobinuria y hematuria.

Leptospirosis: hemoglobinuria.

Dicumarina: Signos y lesiones hemorrágicas más intensas.

Salmonelosis aguda en terneros: cultivos a partir de bilis.

Síndrome por muerte brusca: lesiones específicas.

Tratamiento

No hay tratamiento específico. Se deben administrar dietas bajas en grasas y ricas en proteínas. Agentes lipotrópicos. Evitar el estrés.

Según trabajos experimentales en cabras pretratadas con cisteína, metionina y tiosulfato de sodio (solos o combinados) resistieron bastante bien las descargas de aflatoxinas. Según trabajos experimentales en conejos, la administración de oxitetraciclina en dieta con aflatoxinas tendría una acción hepatoprotectora a través de un mecanismo de competencia.

4.1.2 Zearalenona (Vulvovaginitis porcina)

La toxina producida por *Fusarium graminearum*, *Fusarium roseum* y otros, es denominada Zearalenona o F-2, de actividad estrogénica, causando en cerdas y otras especies, aumento de la actividad y del peso uterino. Al actuar sobre la glucosa de los granos determina la formación de una beta lactona del ácido resorcílico, con marcada afinidad para los receptores celulares estrogénico. Entonces se puede afirmar que actúa con una clara afinidad estrogénica por su comportamiento físico-químico, pero no biológico. En las cerdas produce una enfermedad conocida como vulvovaginitis porcina.

Este hongo puede crecer en granos almacenados durante largo tiempo, principalmente en el maíz. También hay casos comunicados con granos de avena, sorgo, cebada y trigo. Este hongo también se desarrolla en la hojarasca.

En reiteradas oportunidades se ha constatado su presencia, aunque en proporciones vestigiales, en fardos y rollos de alfalfa. Para la producción de toxina se necesita humedad en el grano superior al 25%, un período inicial de temperatura elevada, seguido por una temperatura baja constante o intermitente.

Patogenia

Es conocida que la actividad de las hormonas esteroideas es medida por la unión no covalente de éstas al receptor específico que poseen las células en su interior. Esta unión (zearalenona +receptor) es transportada a los núcleos celulares en donde interactúan con receptores reservados para la cromatina e inducir la transcripción selectiva del ARN.

Esta hipótesis es la base para las demás interpretaciones de la acción de la zearalenona. La unión de la zearalenona a los receptores específicos estrógenos, está relacionado a la estructura química de éstos.

Esta unión permite la formación de derivados (6 cetonas y 6 hidroxil) que compiten con los receptores del 17 betaestradiol; en otras palabras, existe una inhibición competitiva entre la zearalenona y el 17-betaestradiol por los receptores específicos, estos receptores se hallan localizados en los núcleos de las células uterinas y hepáticas. Esto determina una acción mimética de la micotoxina con respecto a los estrógenos dentro del organismo animal.

Signos clínicos

Afecta más frecuentemente al ganado porcino, particularmente a hembras de 6 a 7 meses de edad. Los signos se notan luego de 3 a 6 días postingestión del grano contaminado.

En cerdas, el cuadro típico de la vulvovaginitis incluye una clara tumefacción de la vulva, aumento del tamaño de las glándulas mamarias y crecimiento y aumento del tamaño del útero. La lesión básica es la ingurgitación de la mucosa genital. Algunas veces está abierto al cérvix y entonces se puede observar la existencia de un exudado catarral por los labios vulvares; metrorragias copiosas.

En muchos casos la vagina sufre un prolapso parcial (>30%) y en algunos también es dable observar prolapso de recto (> 10%). Esta especie es particularmente susceptible al prolapso de este último órgano por la falta de tejido de sostén adecuado para el mismo en la región pélvica. Algunas veces se manifiesta con estros persistentes.

En cerdas preñadas puede ocurrir la reabsorción de los fetos y entrada ulterior en celo. Pueden llegar a parir una lechigada escasa pero normal o bien con algunos lechones muertos; otras veces el número de animales paridos es normal pero todos muertos; en otros casos existen malformaciones fetales, «patas abiertas», paresia de los miembros posteriores; alta mortalidad neonatal.

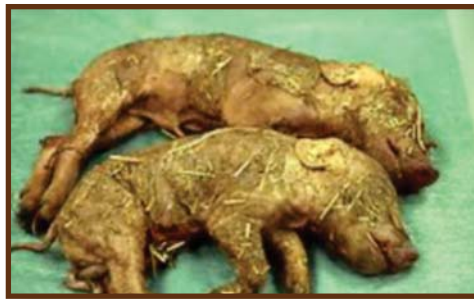

Ilustración 60 Aborto provocado por zearalenona

Algunas veces la tasa de mortalidad puede ser elevada debida a cistitis secundaria, síndrome urémico y septicemia. Esta micotoxina se elimina por la leche siendo capaz de producir fenómenos de feminización en lechones machos (con cambios degenerativos en los tubos seminíferos) e hiperestrogenismo en lechones hembras (igual fenómeno es descrito en vacas y ovejas lactantes).

En cerdos machos se puede observar aumento del tamaño del prepucio e incremento de la irrigación de los pezones y las glándulas mamarias primitivas.

En vaquillas alimentadas con altas cantidades de esta micotoxina se presenta pérdida de peso, exudado vaginal, ninfomanía, hipertrofia uterina con hiperplasia endometrial, desarrollo mamario exuberante, falta de concepción, muertes embrionarias y abortos.

Lesiones

Las lesiones están confinadas al aparato reproductor. Edema e hiperplasia del útero con el endometrio engrosado y atrofia de ovario. Hay hiperplasia de los conductos de la glándula mamaria. También hay metaplasia escamosa del cérvix.

Pruebas complementarias de diagnóstico

Se puede utilizar bioanálisis (alimentación en ratas) y método químico para detectar la zearalenona F-2 en alimentos.

Diagnóstico diferencial

Fitoestrógenos (Flavonas o isoflavonas) naturales Plantas atacadas por hongos o virus forman más fitoestrógenos.

Tratamiento

Supresión de la ingesta. Sintomático

4.1.3 Trichotecenos

Los trichotecenos son toxinas producidas por muchas especies de *Fusarium* especialmente *Fusarium tricinctum*, siendo la más conocida de ellas la toxina T-2. Esta micotoxina ha sido aislada de granos de maíz, trigo, cebada, arroz, avena y subproductos de ellos, pastos en pie y heno.

Otras micotoxinas reconocidas son:

- DON (desoxinivalenol o vomitoxina) en trigo, maíz, cebada, centeno y subproductos de ellos. También en el arroz, papa y diversos alimentos.
- NIV (nivalenol) junto con la DON en trigo, cebada centeno, avena, arroz y varios subproductos derivados.
- DAS (diacetoxiescirpenol) en maíz, trigo, cebada, avena, mijo, arroz y subproductos de ellos.

Dichas toxinas son estables por largo tiempo en almacenamiento, no destruyéndose por los procedimientos normales de cocción.

Estos son hongos muy comunes en los granos y pastos, que bajo determinadas condiciones elaboran sus toxinas. Así muchos trichotecenos son producidos a temperatura altas o bajas; Fusaritoxina T-2 puede ser producida a 8-15°C y en algunos casos se puede producir a temperatura bajo 0°C. El crecimiento micelio óptimo se tiene entre 20 a 24°C para *F. moniliforme* y entre 25 a 30°C para *F. solani*.

Para incrementar la producción al máximo de sus micotoxinas es necesario oscuridad total. El grado de esporulación máxima se realiza a los 8°C.

El *Fusarium* es un contaminante común de pastos en pie y almacenados. El trichoteceno T-2 o fusariotoxina T-2 causa toxicosis en aves, bovinos y porcinos. Varios géneros de hongos imperfectos son productores de estas micotoxinas; entre ellos figuran los géneros *Trichoderma*, *Trichotecium*, *Fusarium*, *Stachibotrys*, *Gliocadium*, *Myrothecium*, *Nigrospora*, *Epicoccum*, *Alternaria*, *Penicillium*, *Caphalosporium* y *Calonectria*.

La DL 50 en porcinos y ratas de T-2 es aproximadamente 4 mg/kg. Dietas con niveles de 16 ppm de T-2 causa retardo del crecimiento en pollos parrilleros y producción de lesiones en cavidad oral con aumento del tiempo de protrombina. Ratas albinas son severamente afectadas con dietas de 5-15 ppm.

Vacas lecheras bajo alimentación de campo con pastos que contienen 2 ppm de T-2 sufren toxicosis subaguda o crónica con un 20% de muertes. Los bovinos son los más sensibles a la micotoxina T-2 y dosis de 0.1 mg/kg son letales después de 65 días. Aunque no son completos los datos de esta micotoxicosis, en su forma crónica se ha visto que no tienen efectos carcinógenos en animales de experimentación.

También son micotoxinas producidas por *Fusarium* el Factor Emético (deoxynivalenol) y el diacetoxycirpenol. (D.A.S.). La primera provoca vómitos y la segunda diarrea, dermatonecrosis y hemorragias.

Patogenia

Su acción tóxica es producida por varios mecanismos.

- a) Tienen acción sobre la síntesis proteica, actuando en forma directa sobre la fase de transcripción y translación. Esta inhibición de la síntesis proteica se produce a través de una potente acción inhibitoria de la peptil-transferasa que impide la incorporación de los aminoácidos al comienzo de la cadena polipeptídica.
- b) Acción citotóxica ejerciéndola, principalmente, en aquellos tejidos de rápido crecimiento con un muy rápido recambio como por ejemplo médula ósea, epitelio intestinal, gónadas y tejidos linfático.
- c) La toxina T-2 actúa sobre las células linfoides a nivel del ADN (esto ocurre en menor proporción en las células hepáticas puesto que ellas tienen en su interior la glutatión-transferasa, la cual es capaz de catalizar la conjugación de los trichotecenos); por otra parte, la proliferación de lisosomas aumenta la actividad de las enzimas hidrolíticas (ADNasas) en las células linfoides, aumentándose la sensibilidad de éstas, la micotoxina, por lo tanto actúan como agentes inmunosupresores.

d) Son teratógenas, embriotóxicas y en los animales de laboratorio, inmunosupresoras. Los efectos patológicos son similares en muchas especies.

Hay alteración dérmica con inflamación y necrosis. Comúnmente hay alteraciones digestivas, como vómitos, ulceración, necrosis oral y diarrea sanguinolenta. Hay también un efecto radiomético con granulocitopenia, anemia y descenso de las proteínas inmunitarias.

Signos clínicos

Los signos son variables pero predominan sobre el tracto digestivo, el sistema vascular y de coagulación.

En la forma aguda presentan gran depresión e intensos vómitos. Esto puede progresar a diarreas, en muchos casos sanguinolentas. Los efectos necróticos epiteliales de la T-2 son salivación, estomatitis, úlceras y necrosis de boca y esófago.

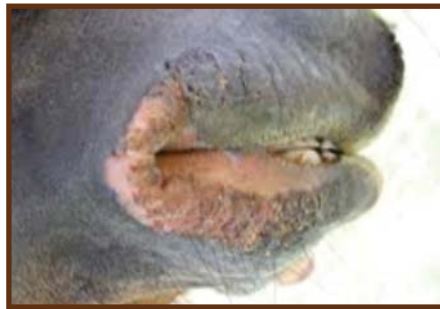

Ilustración 61 Necrosis de la boca en una oveja

La elevación del tiempo de protrombina se traduce con hemorragias como hematemesis, melenas, hematomas subcutáneos e intraarticulares. Fiebre, anemia e incremento de las enfermedades infecciosas son el resultado de los efectos radiomiméticos de la T-2.

Lesiones

Las lesiones del contacto directo de la toxina con la boca y el esófago son inflamación, exudación y necrosis. Se forman úlceras orales, sobre todo en las aves. Hay también gastritis, enteritis, contenido intestinal sanguinolento y hemorragias de la subserosa intestinal. Puede haber hemorragias en varios órganos incluidos pulmón, corazón, vejiga urinaria, riñones, subcutáneo y articulaciones.

Pruebas complementarias de diagnóstico

- Tiempo de protrombina aumentado.
- Aumento del ácido láctico en sangre.
- Disminución del tiempo de excreción de la bromo sulfaleína.
- Aumento de la lácto deshidrogenasa.
- Aumento de triglicéridos totales y colesterolemia.
- Aumento de actividad de aspartico
- Aminotransferasa, Alanina-amino-transferasa.
- Aumento de fosfatasa-alcalina.

El diagnóstico exacto se hace por cromatografía. El bioanálisis también es muy sensible con pequeñas cantidades de toxina T-2 (0.05ug). Así el Test para los trichotecenos consiste en lo siguiente.

- Se hace la extracción química de la toxina sobre el alimento sospechoso.
- Se depila el dorso de un conejo, cobayo o rata.
- Con una micropipeta se depositan 10 ug de la muestra extraída en un lugar del dorso previamente marcado. Esta operación se debe repetir a las 24hs.
- Se realiza la lectura 5 días después. Si hay trichotecenos se llega a la descamación, eritema o necrosis de la piel. Hay moléculas vegetales que pueden enrojecer la piel; en general estas inflamaciones son pasajeras.

*** La inyección intradérmica puede dar falsos positivos.**

Diagnóstico diferencial

Bovinos:

- Dicumarol: signología y lesiones hemorrágicas más intensas.
- Diarrea viral bovina: Típicas lesiones erosivas circunscriptas del aparato digestivo.
- Intoxicación por helechos (*Pteridium aquilinum*): restringida a la región geográfica de éstos.
- Salmonelosis aguda en terneros.

Porcinos:

- Dicumarol y anticoagulantes similares.
- Salmonelosis aguda.

Lesiones orales en pollos:

- Candidiasis
- New Castle
- Viruela

Tratamiento

Sintomático. Transfusiones y vitamina K. Antibióticos.

4.1.4 Ochratoxina A - Citrinina y Ácido oxálico

La Ochratoxina A y citrinina son producidas por *Aspergillus ochraceus* y *Penicillium viridicatum* respectivamente. Crecen en granos y alimentos comerciales y la OchratoxinaA también puede estar en leguminosas.

Entre los substratos más corrientemente afectados, podemos citar: maíz, cebada, centeno, trigo, avena, arroz, soja, legumbres y productos elaborados con estas materias primas. En nuestra región ha sido detectada en rollos y fardos de alfalfa en cantidades vestigiales o importantes (hasta 1.000 microgramos por kg de alimento problema).

La Ocratoxina A concentraciones moderadas es neurotóxica, pero a altas concentraciones, es también, he atóxica. La primera afecta especialmente a porcinos y ratas. Muchos casos de estas nefrotoxinas fueron registrados en Dinamarca, Suecia, USA e Irlanda.

La citrinina afecta a porcinos, equinos y ovinos. También se han descripto casos en bovinos con ambas toxinas y en pollos. El hongo *Fusarium niger* produce ácido oxálico en henos y granos afectando básicamente a porcinos.

Patogenia

La ocratoxina A es capaz de actuar mediante:

- Alteración de las actividades fundamentales de las mitocondrias, particularmente del tubo contorneado proximal del riñón, lo cual es capaz de desencadenar cambios ultraestructurales y fisiopatológicos, desembocando en severas y mortales nefropatías.
- Inhibición de la glucógenolisis hepática lo cual acarrea acumulación de glucógeno. También a través de su acción sobre las mitocondrias del hepatocito.
- Inhibición de la respuesta inmune humoral y celular.
- Es teratogénica y mutagénica y, posiblemente embriotóxica.

En forma análoga a las aflatoxinas, la ocratoxina A, tiene un efecto inhibitorio sobre la síntesis proteica, actuando en la fase de translación. Este se puede ver en las células renales principalmente, mientras que en caso de las aflatoxinas se observa a nivel hepático.

La ocratoxina A actúa sobre la enzima fosfoenolpiruvatocarboxiquinasa a nivel renal, degradando el RNAm codificado; de igual manera la ocratoxina A inhibe en forma competitiva a la fenil-alanil-tRNA sintetasa, impidiendo la formación de la fenil-alanil-tRNA (compuesto vital para todos los organismos vivos en la síntesis proteica a nivel celular).

Sobre el metabolismo de los hidratos de carbono la ocratoxina A se tiene:

-Efecto inhibitorio en la formación de glucógeno hepático.

-Inhibición a nivel renal de la fosfoenolpiruvatocarboxiquinasa, produciendo una disminución de la gluconeogénesis.

Sobre el metabolismo de los lípidos su acción es semejante a las aflatoxinas. También actúa en el estado III de la cadena respiratoria (fosforilación), mediante un mecanismo competitivo de la ocratoxina A por la captación del ácido dicarbónico, para el funcionamiento mitocondrial.

Es bien sabido que la ocratoxina A es nefrotóxica muy poco hepatotóxica puesto que el riñón posee un mayor número de linfocitos que el hígado, siendo éstos considerados más sensibles a la micotoxina en relación a la inhibición de la síntesis proteica.

Además el hepatocito tiene la capacidad de metabolizar a la Ocratoxina A, convirtiéndola en compuestos menos tóxicos.

Signos clínicos

Altos niveles de ocratoxina A y citrinina son primariamente nefrotóxicas. Clínicamente cursa con diarrea, polidipsia y poliurea para terminar con anuria.

La ocratoxina A es eliminada por heces y orina. En esta última, las concentraciones son máximas a las 6-8 hs. después de la ingesta y descienden luego de 72 hs. También podemos agregar que el hongo *Fusarium niger* produce ácido oxálico en fardos y granos produciendo en porcinos signos semejantes a los descritos.

Lesiones

Riñones amarillos-grisáceos, con o sin edema perirrenal. Puede ocurrir desca-mación de las células tubulares que cursa con proteinuria.

Los cambios incluyen rápida degeneración hialina, principalmente en los túbu-los contorneadosproximales. Puede llegar a presentarse un edema perirrenal.

También hay deshidratación, edema generalizado, enteritis, necrosis y atrofia del epitelio tubular, fibrosis intersticial, esclerosis y fibrosis glomerular. Hay inhi-bición de la glucógenolisis hepática y también puede llegar a necrosis y degene-ración del mismo órgano. Algunas limitadas experiencias indican que la ocratoxi-na A puede ser embriotóxica, provocando abortos en vacas lecheras.

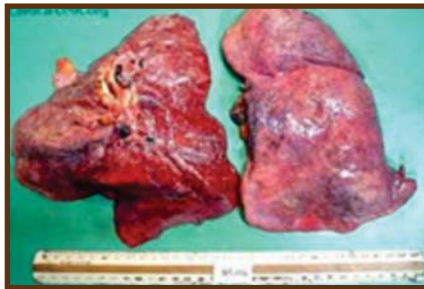

Ilustración 62 Necrosis tubular

Pruebas complementarias de diagnóstico

- Someter a cromatografía el alimento sospechoso.
- La uremia se halla elevada en los enfermos (normal 20-40 mg/100ml).
- También está elevada la creatinina (normal 1-2 mg/100 ml).

Diagnóstico diferencial

- Intoxicación por Yuyo colorado (*Amaranthus quitensis*).
- Vegetales que contienen oxalatos.
- Bloqueos urinarios por otras causas.

4.1.5 Eslaframina

La Eslaframina o “Factor de Salivación” es una toxina producida por el hongo *Rhizotocnia leguminicola*, que crece en los tallos y hojas del trébol, sobre todo el rojo (*Trifolium pratense*), en pie y henificado, en forma de manchitas negras. El mismo necesita para su desarrollo humedad ambiente elevada y temperatura entre 25-29 °C.

Su principio tóxico, la eslaframina, es un indol-alcaloide, que es convertible por la acción enzimática de las células hepáticas en un compuesto activo, similar farmacológicamente a la acetil colina. Esta molécula activa (indol sustituido) ejerce efectos “histaminérgicos”:

- a) Directos
- b) Liberador de histamina

Su singular signo clínico está determinado por la existencia de receptores colinérgicos, en las glándulas salivales y los músculos lisos del rumen del bovino.

Signos Clínicos

Ha sido descrita en bovinos. Presentan salivación abundante como primer signo, sobreviene también lagrimeo, anafagia, diarrea, poliuria; pueden producirse tumefacciones de párpados y otras zonas de la cara. Produce espasmo de la musculatura lisa del esófago y, consecuentemente, timpanismo gaseoso, no grave.



Ilustración 63 Bovino con sialorrea.

Los signos aparecen 5 ó 6 horas después de ingerido el alimento problema, desapareciendo unas 24 h más tarde. En cobayos los signos aparecen rápidamente, 30 minutos después de administrada la toxina; posiblemente su sistema enzimático hepático la active más rápidamente. En el leucograma se encontró un aumento marcado de eosinófilos (15-30%).

Lesiones

No han sido descritas

Diagnóstico

- Es fundamental observar las manchitas negras en las hojas y/o tallos del trébol.
- Aislamiento del hongo.
- El cobayo es muy sensible a la eslaframina por lo tanto la reproducción experimental en él es importante.

Diagnóstico diferencial

- Intoxicación por compuesto órganos fosforados: signos para simpaticomiméticos.
- Aftosa: vesículas en boca, ubre y espacio interdigital.
- BO-CO-PA: lesiones gangrenosas en extremidades.

Tratamiento

Atropina y antihistamínicos. Aplicación farmacológica: se la utiliza actualmente en los novillos de feed-lot en dosis de 10, 15 ó 20 microgramos/kg/, en dietas con más del 60% de concentrados como un estimulante de salivación.

Nota: Trifolium sp. Puede ocasionar:

- Babeo (eslaframina).
- Hiperestrogenismo (fitoestrógenos).
- Meteorismo, particularmente espumoso.
- Ácido cianhídrico en bajas proporciones.

4.1.6 *Claviceps paspalis*

El *Claviceps paspalis* es un hongo que parasita los vegetales del género *Paspalum*, entre ellos el *Paspalum notatum* (Gramillón, Gramilla dulce o Pasto miel), *Paspalum dilatatum* (Pasto de Dallas en EEUU) y *Paspalum distichum* (sp. africana).

La esclerotia de *Cl. paspalis* es mucho más pequeña que la del *Cl. Purpurea*; el tamaño es semejante a la semilla del Pastomiel (2-4 mm), es esférico, duro y oscuro. Tienen también al igual que el *Cl. Purpurea* un ciclo asexual durante el cual segrega su “miel” y los insectos favorecen la dispersión a otras flores. Tiene también un ciclo sexual dentro de la esclerotia.

Esta pasa el invierno en el suelo esperando la floración de *Paspalum*. El ciclo es el siguiente: La esclerotia pasa todo el invierno en la superficie de la tierra y a fines de noviembre o principio de diciembre germina en el suelo y fructifica dando peritecios que encierran esporos sexuales (ascosporos); éstos son llevados por el viento o insectos (escarabajos) hasta las flores. Los esporos germinan en las flores dando un micelio filamentoso que fructifica a su vez en esporos asexuados (conidios), se forma la “miel” y los insectos diseminan los conidios.

De los conidios germina un micelio filamentoso, que en determinados momentos forman los órganos de resistencia o esclerotios. Hay veces que la esclerotia está contaminada en su superficie con hongos del género *Fusarium* dándole los mismos un color rosado naranja. El *Claviceps paspalis* contiene como agente tóxico un alcaloide, el LSD y derivados químicos de estas micotoxinas tremorgénicas se las ha denominado: paspalis y paspalitrenos.

Las altas temperaturas y humedad favorecen el desarrollo del hongo. El LSD (alfa oxietilamida) lo contiene la esclerotia y en mayor cantidad, cuando está el hongo en estado de micelio con toda su “miel”.

Especies afectadas

El bovino es la especie más afectada. Más resistentes, pero también sensibles son los ovinos y equinos.

Patogenia

Las manifestaciones clínicas dependen de los índoles y de los derivados del LSD, los cuales estimulan el S.N.C. al interferir la función neurotransmisora en el encefalo, particularmente cerebelo.

La serotonina es el transmisor más afectado por su semejanza en la estructura química con los estimulantes tipo indol, aunque otras aminas (dopamina, norepinefrina) pueden también verse afectadas en el desequilibrio central. Algunas de estas micotoxinas disminuyen selectivamente los niveles encefálicos del GABA.

Signos clínicos

El tiempo de ingestión para la presentación clínica depende de la carga de *Claviceps paspalis* que posee el *Paspalum*, pero por lo general tardan 10-15 días en aparecer los signos. La morbilidad es de un 5-35%. La mortalidad es ínfima y sólo se produce por accidentes secundarios debido a la sintomatología nerviosa (fracturas, caídas en bebederos, timpanismo gaseoso por decúbitos laterales prolongados, etc.).

Los signos comienzan con movimientos pendulares de la cabeza, leves temblores de los músculos del cuello, tronco y extremidades. Acercándose a los animales se observa hiperexcitabilidad al ruido (hiperacusia) y movimiento, pero no al contacto, caracterizada por orejas erguidas y aumento de los temblores. Incluso cuando la sintomatología es muy leve, los temblores sólo aparecen al excitar al animal. Animales más afectados presentan marcha rígida, con sus miembros separados y al excitarlos corren en forma característica, cayendo a raíz de la rigidez de sus miembros, quedando los posteriores extendidos hacia atrás. Hay entonces atasia y ataxia cerebelosa con disimetría, hipermetría, etc. En la marcha los miembros anteriores se elevan más de lo normal manteniéndose en extensión haciendo el “paso de ganso”. En el decúbito los animales presentan convulsiones tónicas con sus miembros rígidos y con movimientos de pedaleo y natatorios. Dejando tranquilo a los animales, a los pocos minutos se levantan persistiendo los temblores.

Algunas veces aparecen leves períodos diarreicos, salivación, nistagmus y lagrimeo en el transcurso de la enfermedad. El apetito no se modifica.

Lesiones

Lo único más o menos constante es el aumento de la cantidad del líquido cefalorraquídeo.

Diagnóstico diferencial

-Tétano: hipertonicidad muscular continúa.

Signos más graves.

-Tetania hipomagnésica: convulsiones tónico-clónicas graves.

-Intoxicación por compuestos organofosforados: signos para simpaticomiméticos.

-Tembladeras por otras micotoxinas.

Tratamiento

En casos muy severos se pueden utilizar los derivados de las promacinas como tranquilizantes, pero a la sola retirada de los animales del pasto problema, sobreviene la recuperación en pocos días.

4.1.7 *Claviceps purpurea* (Ergotismo)

Es una enfermedad que puede manifestarse con gangrena seca de las extremidades y estimulación a nivel central del sistema nervioso.

El ergotismo como enfermedad del hombre y de los animales es conocido desde hace siglos. Es producido por un hongo, *Claviceps purpurea*, que contiene alcaloides causantes de la intoxicación.

Dichos alcaloides se denominan ergoalcaloides por prevenir del ergot, nombre común con que se denominan las esclerotias del hongo. Los ergoalcaloides tienen como características una estructura tetracíclica llamada ergolina, derivada del indol. De esta estructura general provienen los dos grandes grupos de ergoalcaloides: los derivados del LSD y los derivados de la clavina.

Es de tener en cuenta que la actividad biológica está relacionada con la presencia del LSD en la molécula del ergoalcaloide, aunque éste no se encuentre nunca libre en grandes cantidades. Los tres grupos de alcaloides se denominan: ergotoxina, ergotamina y ergonovina.

Los derivados del LSD pueden sufrir un cambio en la ubicación del átomo de H del Carbono 8 de la molécula por diversas causas, cambio que recibe el nombre de epimerización. Es decir que normalmente el átomo de H del C.8 que se ubica hacia atrás del plano de la molécula, pasaría adelante, produciendo el llamado epímero de la molécula que se denomina con el sufijo "imina" en vez de "ina". Ej: Ergotamina->Epimerización->Ergotaminina. La epimerización produce la pérdida casi total de la actividad biológica de estos alcaloides.

La mayor actividad del *Claviceps purpurea* se debe a los derivados del LSD.

Cereales que parasita

Centeno, de allí su denominación “cornezuelo de centeno”, pero también puede parasitar trigo, avena, cebada, moha, pasto ovello, Ray grass, mijo. La enfermedad no solo se da en pastoreo sino en animales alimentados con raciones compuestas por granos contaminados.

Especies susceptibles

La enfermedad se puede presentar en cualquier especie, pero es en bovinos donde aparece con más frecuencia.

Ciclo de *Claviceps purpurea*

En la época de floración de las gramíneas susceptibles germinan las esclerotias que han permanecido durante el invierno en el suelo. Esta germinación produce estromas oscuros en las cuales se produce el ciclo sexual del hongo.

Allí se forman peritecios que contienen ascos en forma de cilindros alargados que contienen ascosporas, las cuales son expulsadas al exterior y pueden llegar a las flores de los huéspedes donde invaden el ovario, destruyendo sus tejidos. Estos son reemplazados por un micelio que produce una secreción siruposa mezclada con conidias originada también en el micelio.

Los insectos son atraídos por esta secreción y se transforman en agentes de dispersión a otras flores sanas. El micelio continúa su desarrollo transformándose en un esclerotio duro de color rosado o purpúrea oscuro, de forma curvada que puede medir de 0.5 hasta 3 cm de longitud y que ocupa el lugar donde se hubiera desarrollado el grano.

Patogenia

Estos alcaloides ingeridos en grandes cantidades son estimulantes del sistema nervioso central. Son las ergotoxinas las que predominan en esta acción. Absorbido en pequeñas cantidades durante un período prudencial, sobre todo la ergotamina, produce vasoconstricción de las arteriolas y lesión del endotelio capilar con la consecuencia de gangrena seca.

La ergonovina es la causante del efecto oxiótico de los alcaloides, pero en la práctica este efecto se ve poco. Posiblemente se deba a que la ergonovina se produce en poca cantidad o se epimeriza fácilmente.

Signos clínicos

- Ergotismo agudo o convulsivo: afecta principalmente a carnívoros, caballos, ovejas y en menor frecuencia a bovinos.

En ovinos se han observado que los animales inician violentas corridas, muy rápidas, dando saltos hasta caer extenuados, con los miembros rígidos y con opistótono.

En bovinos comienza con temblores musculares, vértigo, incoordinación, enarriamiento e hipersensibilidad, seguido de períodos de depresión. Los signos aparecen 24 h después de ingerir el tóxico.

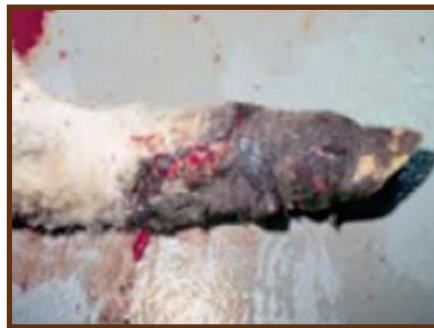

Ilustración 64 lesiones por *C. purpurea*.

- Ergotismo crónico o gangrenoso: En bovinos: se manifiesta este síndrome 10-30 días después de comenzado a ingerir el tóxico. La acción de estos alcaloides afecta principalmente las extremidades de cola, oreja y miembros, especialmente los posteriores. En estas hay aumento leve de la temperatura, y alopecia.

Lo primero en llamar la atención son las rengueras. Al principio hay inflamación con enrojecimiento y tumefacción de las partes afectadas luego sobreviene frialdad, sequedad, insensibilidad y color azulado de la zona que luego se esfacela (necrosis por gangrena seca). La lesión por lo general nunca supera la línea metatarsiana o metacarpiana.

En cerdos: se produce necrosis de la punta de las orejas y cola, pero lo más interesante y grave es la hipogalactia en cerdas lactantes, con muertes secundaria de cerditos lactantes, nacimiento de crías pequeñas y/o muertas; y gran mortalidad neonatal. Si algunos de los lechones sobreviven, sufren posteriormente gangrena de los bordes de los pabellones auriculares y punta de la cola.

En ovinos además de las lesiones en miembros, cola y orejas se producen úlceras y necrosis en lengua, faringe, rumen, abomaso e intestino delgado.

Diagnóstico diferencial

-La forma aguda es difícil diferenciarla de otros episodios convulsivos; debemos confirmar la presencia de la esclerotia para hacer el diagnóstico.

-En la forma crónica puede darse algo semejante en las zonas frías o de nieve (gangrena por congelación).

-Pie de Festuca: relacionada con la ingesta de festuca.

-BO-CO-PA (Enfermedad de los eucaliptos): presencia del hongo *Clavaria* en bosques de eucaliptos.

-Enfermedad de Deg-Nala: relacionada a la paja de arroz.

-Infecciones pódicas crónicas: lesiones limitadas a pezuñas y espacio interdigital.

-Laminitis: afección aguda.

-Selenosis crónica: deformaciones exageradas de pezuñas.

-Leptospirosis y salmonelosis crónicas: ambas pueden llegar a provocar lesiones gangrenosas muy semejantes.

-Fotosensibilización: afecta piel blanca.

Tratamiento

Consiste en retirar los animales de la ingestión del tóxico. La forma aguda cede en 48 h al igual que la crónica siempre y cuando no se haya instalado la gangrena.

4.1.8 *Fusarium moniliforme* (Leucoencefalomalacia Equina)

La ingesta de granos de maíz enmohecido por *Fusarium moniliforme* (*F. verticilloides*) provoca en caballos una enfermedad con signos nerviosos denominada leucoencefalomalacia.

Bajo adecuadas condiciones de temperatura y humedad, crece sobre los granos de maíz (en planta o almacenada). El mismo produce una toxina con acción dañina sobre la sustancia blanca del cerebro. También se describen casos donde junto con las alteraciones nerviosas ocurre daño hepático e ictericia. El “bicho taladrador del maíz”, con los daños que provoca sobre este, ayudaría al desarrollo del hongo.

Son los caballos y mulos las especies donde se producen la enfermedad; también son sensibles los conejos.

Signos clínicos

Pueden producirse muertes bruscas, pero por lo general va precedida de los siguientes signos: Aparente ceguera, con corridas de los animales en el potrero. Parálisis facial con caída del labio, protusión lingual y, no siempre, parálisis faríngea con disfagia.

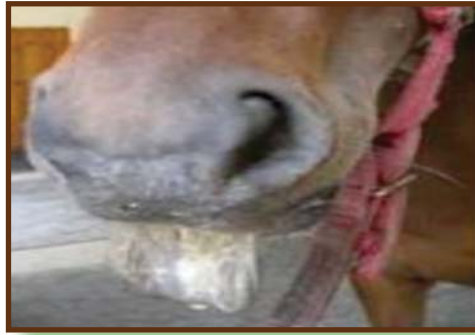

Ilustración 65 Protusión lingual en un equino

Algunas veces gran somnolencia e indiferencia al medio. Otras veces los animales se presentan hipersensibles, realizando rotaciones en círculos, con temblores musculares de los muslos, ataxia y pueden caer en decúbito lateral con movimientos de pedaleo y natatorio. Al último sobreviene depresión.

Se describen algunos casos en que a los signos nerviosos lo acompañan un síndrome hepatotóxico con ictericia, edema subcutáneo y patológicamente cirrosis hepática.

Lesiones

Macroscópicas: hay áreas focales de leucoencefalomalacia que se sitúan frecuentemente en los polos frontales de los hemisferios cerebrales.

Hay cavitaciones de unos pocos centímetros de diámetro hasta de gran tamaño, con sus bordes irregulares y áreas de reblandecimiento. Numerosas hemorragias rodean a las lesiones de encefalomalacia.

Médula espinal: poliomalacia.

Microscópicas: hay desintegración marcada de la sustancia blanca del cerebro, desapareciendo los elementos tisulares y quedando residuos celulares en las cavitaciones vacías. Estas cavitaciones están rodeadas por edema y hemorragias. Estas mismas lesiones se observan en las sustancias gris medular. Los vasos sanguíneos vecinos a la lesión tienen infiltraciones perivasculares, consistentes en eosinófilos y células plasmáticas.

Diagnóstico diferencial

Leucoencefalomalacia con lesión negro pálida (Cordy) (cerebro-globo pálido-substancia negra). Se presentan en equinos alimentados con Cardo estrellado o abrepuno (*Centaurea solstitialis*).

También hay descritos casos de intoxicaciones por Helechos (*Pteridium aquilinum*) el que produciría una carencia secundaria de vitamina B1, con su consiguiente encefalomalacia.

- Encefalomiелitis equina, forma letárgica.
- Botulismo.
- Rabia pareciente.

Tratamiento

Las lesiones son irreversibles por lo tanto no existe tratamiento específico.

4.1.9 Ipomerona

Es una toxina producida por *Fusarium solani*, hongo que parasita las batatas.

Afecta a los bovinos. Dicho hongo produce la transformación de una sustancia de las batatas que termina en ipomerona, sustancia que tiene toxicidad pulmonar produciendo edema pulmonar, membrana hialina, neumonitis, etc.

4.1.10 Dicumarina. Intoxicación por trébol blanco (*Melilotus alba*)

Se caracteriza esta intoxicación por producir una alteración en el sistema de coagulación (*hemostasia*) con la consecuencia de hemorragias generalizadas internas y externas, determinando un síndrome purpúrico.

El trébol blanco o dulce (*Melilotus alba*) y en menor cantidad el trébol amarillo (*Melilotus officinalis*) poseen como constituyente normal una sustancia denominada cumarina o cumarol. La misma bajo la acción de ciertos hongos que desarrollan por efecto de la humedad se transforma endicumarina o dicumarol, sustancia con acción anticoagulante y altamente tóxica; tal es así que un derivado de la misma, la warfarina, se utiliza como rodenticida.

Esta transformación de cumarina en dicumarina tiene lugar en el trébol henuficado húmedo, ya que esta condición predispone al ataque de mohos de los géneros: *Mucor*, *Penicillium*, *Fusarium* y *Aspergillus* (todos requieren O₂ para el desarrollo); por esta razón se la considera una micotoxina. En el trébol en planta puede producirse una ínfima transformación que no llega a producir alteraciones en el animal. Las diversas variedades del trébol blanco difieren en su contenido en cumarina, así la variedad Cuminoposee poca y la ártica es muy rica en el mismo.

Especies susceptibles

La enfermedad se da más frecuentemente en bovinos y dentro de éstos en los jóvenes. Además de ser sensibles, es la especie que más en contacto está con este tipo de forraje. También son sensibles los ovinos, porcinos y conejos (como animales de experimentación). Los equinos son bastante resistentes.

Patogenia

La dicumarina realiza su acción tóxica impidiendo la formación de protrombina o Factor II en el hígado; esta acción se debe a su competencia con la vitamina K la cual interviene en la síntesis de la protrombina. La falta de ésta, hace que no se realice normalmente la coagulación sanguínea, además, se produce una depresión de los factores VII, IX y X, disminuye la capacidad conglomerante de las plaquetas y ocasiona dilatación de los capilares con aumento de su permeabilidad. Todo esto hace que ante cualquier traumatismo por simple que sea, se produzcan hemorragias que en algunos casos llegan a ser fatales.

Esta micotoxina se elimina por la leche y posee la capacidad de atravesar la placenta. Los terneros recién nacidos provenientes de una madre con una gestación normal adolecen de una hipoprotrombinemia natural y transitoria clínicamente no manifiesta. Esta circunstancia normal es agravada en estos casos particulares de micotoxicosis.

La interferencia en la síntesis de los factores de coagulación resulta de la acumulación de un metabolito natural inhibidor de la vitamina. K (una naftoquinona –vitamina .K- 2,3 epóxido). Normalmente este epóxido es reducido a vitamina. K, pero en presencia de dicumarol, este inhibe la reductasa y por ende su reducción.

Signos clínicos

Los signos son muy variados ya que dependen del lugar de asentamiento de las lesiones. Para la aparición de los primeros signos debe pasar un tiempo que va de 7 a 30 días desde el comienzo de la ingestión del tóxico. Esto depende del porcentaje de dicumarina contenido en el forraje y la cantidad que ingieren los animales. En el heno la cantidad de 0.0026% ya es nocivo, al igual que la ingestión de 2 mg/kg/día.

Las manifestaciones más comunes, sobre todo en terneros, son pérdida del estado general, melenas en materia fecal, rengueras y manqueras, éstas últimas por la ubicación de los hematomas en los miembros. Las muertes sin signos premonitorios son muy frecuentes. Pueden aparecer rinorragia y/o epistaxis, hemoptisis, hematuria, gastrorragia y enterorragia, con aparición de melena y/o disentería. La temperatura rectal está dentro de los límites normales.



Ilustración 66 Protusión lingual en un equino.

Hay taquicardia y polipnea debido a la intensa anemia. A causa de esto las mucosas presentan un color blanco porcelana. Se producen hemorragias copiosas en tejido subcutáneo y planos intermusculares, sobre todo en los lugares más expuestos a golpes. Estos hematomas producen dolores y molestias que en caso de estar ubicados en los miembros producen claudicaciones. Estos por lo general son visibles de forma tal que aumenta el tamaño del lugar que toman, a la palpación son fríos, casi indoloros y hay ausencia de crepitación.

En terneros que se alimentan a través de enrejados los hematomas aparecen en cabeza y cuello. En vacas de ordeño suelen ser comunes los hematomas en tarsos (por efecto del “maneado”) y costillares (roces con bretes de ordeño). Si dichos hematomas son superficiales se pueden hacer una punción exploratoria de la que fluirá sangre muy pálida, de este modo se confirmaría su diagnóstico. Se pueden producir hemorragias alrededor de las vísceras provocando compresión y timpanismo. Las hemorragias también pueden producirse en cerebro con la consecuencia de signos nerviosos como paresia, ataxias, convulsiones y muertes. Las heridas accidentales o quirúrgicas producen hemorragias que pueden ser mortales. En vacas en lactancia la leche puede ser sanguinolenta (hemolactia por lactorragia).

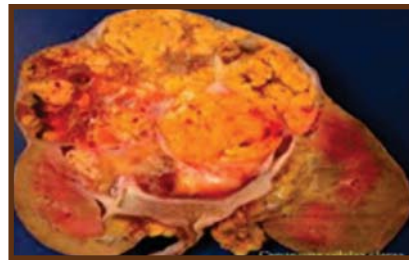
La dicumarina atraviesa la barrera placentaria, presentándose nacimientos de animales con hemorragias fatales en encías y ombligos. Los terneros pueden morir asintómicamente en los primeros días de vida o pueden presentar cualquiera de los variados signos descritos. Se ha comprobado que los recién nacidos son los más sensibles a la enfermedad y la misma puede ser causa importante de muertes perinatales.

Lesiones

Olor “dulzón” del cadáver. Intensa anemia, sangre muy acuosa, pálida que no coagula. Se comprueban hemorragias en cualquier parte del cuerpo, sobre todo en tejido subcutáneo, intermusculares, peritoneo, pericardio, cerebro, contenido intestinal, subcapsular en riñones.

Los órganos que no están afectados por hemorragias se presentan sumamente pálidos y exangües, especialmente los pulmones. El hígado tiene color ocre pálido.

Ilustración 67 Hígado color ocre pálido.



Los terneros de pocos días pueden presentar cualquiera de las lesiones mencionadas; además en el ombligo muchas veces hay un hematoma globoso de 7-8 cm de diámetro.

Pruebas complementarias de diagnóstico

El recuento de glóbulos rojos suele llegar a 1.2 millones/ml. Es útil la determinación de los tiempos de sangría, de coagulación y de protrombina los que se hallan aumentados.

- Tiempo de sangría normal: 2-4 minutos.
- Tiempo de coagulación normal: 3-10 minutos a 20°C.

El tiempo de protrombina precede al de coagulación por lo tanto es una buena prueba pronóstica; el mismo se mide en segundos y los normales son: 28 en bovinos, 18 en equinos 16 en cerdos, gatos, ovinos y 10 en perros.

El tiempo de protrombina está dado por el tiempo de coagulación del plasma oxalatoado tras agregarle una cantidad óptima de calcio (recalcificación) y tromboquinasa. Cuanta menos protrombina hay en el plasma más lento es la coagulación. La sangre para esta prueba debe ser recolectada en tubos que contengan 1 parte de citrato de sodio y 9 partes de sangre. La prueba debe hacerse rápidamente o bien guardarse la sangre refrigerada. El tiempo de protrombina está aumentado antes que aparezcan los signos clínicos.

Es bueno utilizar conejos para probarla inocuidad o no de un heno, alimentándolos exclusivamente con éste e ir verificando diariamente el tiempo de sangría (normal 2-4 minutos).

Diagnóstico diferencial

-Mancha en terneros: Esta cursa con hipertermia al comienzo, las tumefacciones son calientes, crepitantes; hay intensa toxemia. Lesiones oscuras con gas.

-Parasitosis gastrointestinales y coccidiosis en terneros: se pueden descartar por análisis coprológico, pero la mayoría de las veces suelen coexistir noxas y debemos evaluar quién es la causante de enfermedad.

-Lesiones traumáticas primarias se deben descartar cuando ocurren en un solo animal.

-Aflatoxinas, rubratoxinas, trichotecenos y stachybotris pueden producir síndromes hemorrágicos pero nunca de tanta magnitud.

-Intoxicación por rodenticidas a base de anticoagulantes (warfarinas y pindonas).

-Seneciosis bovinos excepcionalmente puede provocar alteraciones hemorrágicas leves.

-Síndrome purpúrico trombopático.

-Síndrome purpúrico capilariopático.

Tratamiento

Como primera medida se debe suspender el heno tóxico. Los animales se deben manejar suavemente, sin golpes y evitando los traumatismos. El tratamiento adecuado es la administración de vitamina K en dosis masivas; no se justifica la administración de otro tipo de coagulantes debido a la falta de protrombina. La administración de vitamina K se debe realizar en dosis única de 400 mg en terneros, preferentemente por vía intravenosa y con aguja muy fina evitando traumas.

La vitamina K1 es superior a la menadiona (vitamina K3 sintética). La vitamina K comienza a invertir la hipoprotrombinemia rápidamente. Además se deben realizar transfusiones de sangre entera a razón de 10 ml/kg, debiendo repetirse si fueran necesarios. Las transfusiones tienen un resultado espectacular no sólo en la reversión de los signos sino también en la reabsorción de los hematomas; las mismas son prioritarias en el tratamiento ya que reponen protrombina en forma inmediata y directa.

GLOSARIO

Aerobiosis: es un proceso conocido como respiración celular, usa el oxígeno para oxidación del sustrato (por ejemplo azúcares y grasas para obtener energía).

Ascospora: es una espora (meiospora) contenida en un asca. Esta clase de espora es específica a los hongos clasificados como ascomycetes (Ascomycota).

Típicamente, un asca contiene ocho ascosporas. Las ocho esporas son producidas por la combinación de una división reductora (meiosis), seguida por una división normal (mitosis). La meiosis transforma el núcleodiploide original del cigoto, con carga genética $2n$, en cuatro células haploides con carga genética n .

Como consecuencia de la meiosis, todo el ADN de ambos sistemas se duplica, para hacer un total de cuatro sistemas. El núcleo que contiene los cuatro sistemas se divide en dos etapas, separándose en cuatro nuevos núcleos. Después de este proceso, cada uno de los cuatro duplicados experimenta una división por mitosis. Consecuentemente, el asca contendrá cuatro pares de esporas.

Coriorretinitis: es una enfermedad ocular que se caracteriza por la inflamación del coroides y la retina. La coriorretinitis es causada con frecuencia por diferentes procesos infecciosos, como la toxoplasmosis y el citomegalovirus. Afecta principalmente a jóvenes y pacientes inmunodeprimidos por presentar Sida o encontrarse en tratamiento inmunosupresor.

Monofileticos: se dice que un grupo de organismos es mono filetico cuando incluye a un antepasado común con todos y cada uno de sus descendientes. Un ejemplo es el de los mamíferos: todos descienden de un único antepasado común (un reptil sináptico, por si a alguien le interesa), y ninguno de esos descendientes se incluye en otro grupo diferente. Más ejemplos de taxones mono fileticos: las aves, los insectos, los mildius, etc.

Muguet: Es una infección muy común provocada por un hongo llamado “candida albicans” (por eso, también se la llama candidiasis oral) que se manifiesta en forma de manchas blancas en el interior de las mejillas, el paladar, la lengua y los labios.

Opisconto: (Opisthokonta) son organismos eucariontes que forman un clado (una rama evolutiva) en el que coexisten algunas formas unicelulares flageladas junto a los hongos verdaderos (Fungi) y los animales verdaderos (Animalia).

El nombre alude a que el flagelo, singular cuando está presente, ocupa una posición posterior, avanzando la célula por delante de él, como se ve en los espermatozoides de los animales. En las otras ramas de los eucariontes en que hay flagelos, éstos son dos más a menudo y se sitúan delante de la célula durante su avance (se dice que son células acrocontas). En los grupos clásicos de hongos no existen fases flageladas, pero éstas abundan en los quitridios, grupos tradicionalmente tratados como protistas, pero que ahora se saben que forman parte del mismo clado.

Panoftalmitis: es una inflamación generalmente de origen infeccioso que afecta a todas las estructuras del ojo. Se produce usualmente en pacientes que tienen deficiencia en su sistema inmunitario por alguna enfermedad crónica como la diabetes o la infección por el virus VIH, o bien como consecuencia de un traumatismo o intervención quirúrgica sobre el ojo que provoca una vía de entrada por la cual penetran los gérmenes en el interior del globo ocular. Puede tener mala evolución y producir como secuela un déficit importante o total de la capacidad visual.

Querion dermatofítico: es una lesión anular, alopecica, de aspecto nodular con una delimitación periférica muy marcada (no tiende a expandirse) y con un aspecto inflamatorio que difiere de la presentación típica de dermatofitosis en la especie canina.

A diferencia de la típica lesión anular descamativa, que se extiende a la periferia y que normalmente presenta curación en la zona central, el querion suele aparecer de forma aguda, de aspecto eritematoso, exudativo y sin tendencia a la diseminación.

Reproducción sexual o gámica: constituye el procedimiento reproductivo más habitual de los seres pluricelulares. Muchos de estos la presentan, no como un modo exclusivo de reproducción, sino alternado, con modalidades de tipo asexual. También se da en organismos unicelulares, principalmente protozoos y algas unicelulares. Se puede definir de tres formas, aceptadas cada una por diversos autores.

- Reproducción en la que existe singamia (fusión de gametos)
- Reproducción en la que interviene un proceso de meiosis (formación de gametos haploides)
- Reproducción en la que interviene un proceso de recombinación genética (descendencia diferente a la parental)


Reproducción asexual: consiste en que de un organismo se desprende una sola célula o trozos del cuerpo ya desarrollado, que por procesos mitóticos, son capaces de formar un individuo completo genéticamente idéntico al original. Se lleva a cabo con un solo progenitor y sin la intervención de los núcleos de las células sexuales o gametos. Los organismos celulares más simples se reproducen por un proceso conocido como fisión o escisión, en el que la célula madre se fragmenta en dos o más células hijas. La división celular que da lugar a la proliferación de las células que constituyen los tejidos, órganos y sistemas de los organismos pluricelulares no se considera una reproducción, aunque es casi idéntica al proceso de escisión binaria. En ciertos animales pluricelulares, tales como celentéreos, esponjas y tunicados, la división celular se realiza por yemas.

Estas se originan en el cuerpo del organismo madre y después se separan para desarrollarse como nuevos organismos idénticos al primero. Este proceso, conocido como gemación, es análogo al proceso de reproducción vegetativa de las plantas. Procesos reproductores como los citados, en los que un único organismo origina su descendencia, se denominan científicamente reproducción asexual. En este caso, la descendencia obtenida es idéntica al organismo que la ha originado.


BIBLIOGRAFÍA

- 📖 Aiello, Susan 2000. El Manual Merck de Veterinaria. Quinta Edición.
- 📖 Baker.F.J y Breach. M.R 1995. Manual de Técnica de Bacteriológica. Zaragoza, España.
- 📖 Benjamín, Maine M. 1988 Manual de Patología Clínica en Veterinaria. Mexico
- 📖 García, Radamés 1985. Microbiología Pecuaria. Tomo II. Habana, Cuba.
- 📖 García, Radamés 1985 Microbiología Pecuaria. Tomo I. Habana, Cuba.
- 📖 Gimeno y Martins 2011. Micotoxicosis en animales y humanos. Tercera edición USA.
- 📖 Hernández, Alicia 2003 Microbiología industrial. Costa Rica.
- 📖 Merchant & Packer Tercera Edición 1980. Bacteriología y Virología Veterinaria Zaragoza España
- 📖 Ministerio de Educación de la Habana 1992. Microbiología Veterinaria. Habana, Cuba.
- 📖 Morejón, Lázaro y Navarro, Omar 2011. Texto de Microbiología II. Managua, Nicaragua.
- 📖 Morejón, Lázaro y Pardo, Enrique 2008. Texto de Microbiología I. Managua, Nicaragua.
- 📖 UNA (Universidad Nacional Agraria). 2008 Reglamento del Régimen Académico Estudiantil. Managua, NI, 48p.
- 📖 P.j Quinn, B.k Markey. 2005. Elementos de microbiología veterinaria. Blakwell. Publish ltd, osney mead, Oxford ox oel. UK.

- ☞ Stanchi. 2007. Microbiología veterinaria. Intermedica editorial XX- 2007. Buenos Aires, Republica de Argentina.
- ☞ S. Vadillo, S. Píriz, E. Mateos. 2003. Manual de microbiología veterinaria. España.
- ☞ Crespo. Erchiga Vicente & Martínez. García Silvestre. 2004 Historia de las MicosisCutáneas. (En línea) consultado 4 jul.2011, disponible en <http://www.elsevier.es/es/revistas/piel-formacion-continuada-dermatologia-21/historia-las-micosis-cutaneas-13066048-historia-2004>.
- ☞ Revista Iberoamericana de Micología 2001 Micosis Más Frecuentes en nuestro Medio (en línea). Consultado 5 jul.2011, disponible en <http://www.guia.reviberoammicol.com/Capitulo2.pdf>



**“Por un Desarrollo Agrario
Integral y Sostenible”**



Omar E. Navarro Reyes

**Médico veterinario, docente de la Universidad Nacional Agraria,
con experiencia en bacteriología, micología y parasitología.**

ISBN:978-99924-1-024-0



9 789992 410240