



FACULTAD DE MEDICINA

UNIVERSIDAD DE CANTABRIA

## **GRADO EN MEDICINA**

### **TRABAJO FIN DE GRADO**

**El testículo: estructura, función y patología testicular más frecuente.**

**The testis: structure, function and most frequent testicular pathology.**

**Autor: Dña. Laura Pardo Gambarte**

**Director/es: D. Juan Carlos Villegas Sordo**

**Santander, Junio 2017**

## ÍNDICE

<b>ANATOMÍA TESTICULAR .....</b>	<b>5</b>
SITUACIÓN.....	5
FORMA, ORIENTACIÓN Y DIMENSIONES.....	6
CONFIGURACIÓN EXTERNA Y RELACIONES.....	6
CONSTITUCIÓN ANATÓMICA .....	6
<b>HISTOFISIOLOGÍA .....</b>	<b>7</b>
TUBULO SEMINÍFERO .....	7
CÉLULAS DE SERTOLI .....	8
ESPERMATOGÉNESIS.....	10
TEJIDO INTERSTICIAL.....	12
<b>CONTROL HORMONAL DEL APARATO REPRODUCTOR MASCULINO.....</b>	<b>13</b>
<b>PATOLOGÍA TESTICULAR .....</b>	<b>15</b>
<b>CRIPTORQUIDIA .....</b>	<b>15</b>
PREVALENCIA Y FACTORES DE RIESGO.....	15
ENFERMEDADES ENDOCRINAS Y ALTERACIONES DE LA DIFERENCIACIÓN SEXUAL .....	16
SÍNDROMES Y MALFORMACIONES COMPLEJAS .....	16
DIAGNÓSTICO.....	16
TRATAMIENTO.....	17
COMPLICACIONES .....	19
<b>VARICOCELE .....</b>	<b>21</b>
EPIDEMIOLOGÍA .....	21
ETIOPATOGENIA.....	21
EFECTOS TESTICULARES DEL VARICOCELE .....	22
DIAGNÓSTICO.....	24
TRATAMIENTO.....	25
COMPLICACIONES .....	26
<b>EPIDIDIMO-ORQUITIS.....</b>	<b>27</b>
EPIDEMIOLOGÍA .....	27
ETIOPATOGENIA.....	27
DIAGNÓSTICO.....	29
TRATAMIENTO.....	30
COMPLICACIONES .....	32

<b>TORSIÓN TESTICULAR</b> .....	33
EPIDEMIOLOGÍA.....	33
ETIOPATOGENIA.....	33
DIAGNÓSTICO.....	34
TRATAMIENTO.....	38
<b>CANCER TESTICULAR</b> .....	40
EPIDEMIOLOGÍA.....	40
ETIOLOGÍA.....	40
CLASIFICACIÓN ANATOMOPATOLÓGICA .....	41
DIAGNÓSTICO.....	45
ESTADIFICACIÓN.....	46
TRATAMIENTO.....	49
<b>BIBLIOGRAFÍA</b> .....	51

## **Resumen**

El trabajo consta de dos partes claramente diferenciadas. En una primera parte, se ha realizado una revisión bibliográfica de los hallazgos anatómicos testiculares más importantes. Han sido descritas también la histofisiología testicular y la regulación hormonal del aparato reproductor masculino así como las principales funciones testiculares, no solo en el aparato reproductor masculino sino también en el sistema endocrino. En una segunda parte y de una manera más ampliada, se han revisado las patologías testiculares más prevalentes. Han sido estudiadas tanto las alteraciones del descenso testicular, como aquellas patologías testiculares relacionadas con alteraciones del flujo vascular, así como la patología infecciosa o tumoral más prevalente. Entre las patologías analizadas en el trabajo, se encuentran la criptorquidia, el varicocele, la orquio-epididimitis, la torsión testicular y el cáncer testicular. En todas ellas, se ha realizado una amplia revisión bibliográfica, basándonos principalmente para su descripción, en la etiopatogenia, clínica, diagnóstico, tratamiento y complicaciones más frecuentemente asociadas con cada una de estas patologías.

**Palabras clave:** Criptorquidia, varicocele, orquio-epididimitis, torsión testicular, cáncer testicular.

## **Abstract**

This work is divided into two parts. In the first, we conducted a literature review of the most relevant anatomical findings in the testis. The histophysiology and the hormone regulation of the male reproductive system have been also described as well as the most important functions of the testis; not only in the male reproductive system but in the endocrine system as well. In the second part, we reviewed the most prevalent testicular pathology. We have studied the alterations related with the position of the testes, as well as the pathology related to the obstruction of arterial blood supply to the testis, inflammation, infections, and tumoral pathology. Among the analyzed diseases, we investigated cryptorchidism, varicocele, orchi-epididymitis, torsion of testis and the testicular cancer. All of these have been studied with respect to their etiopathology, clinical findings, diagnosis, treatment, and medical complications.

**Key words:** Cryptorchidism, varicocele, orchi-epididymitis, torsion of testis, testicular cancer.

## ANATOMÍA TESTICULAR

Los testículos son dos órganos encargados de la **producción de los espermatozoides** y constituyen la glándula endocrina encargada de la **secreción de hormonas sexuales** (*testosterona* y *dihidrotestosterona*) [1].

### SITUACIÓN

Los testículos están situados en el interior de las bolsas escrotales, inferiormente al pene. El testículo izquierdo tiende a descender un poco más que el derecho, por lo que suele encontrarse en una posición ligeramente más baja [2].

Los testículos se desarrollan en dirección retroperitoneal dentro de la región abdominal; deben desplazarse caudalmente y cruzar la pared abdominal para llegar al escroto [3]. En la parte más caudal del testículo se extiende un haz mesenquimatoso rico en matrices extracelulares denominado el *gubernaculum testis*. A la vez que el testículo está desarrollándose, en la superficie del periné se forman unos rodetes genitales que crecen y se fusionan en la línea media para formar el escroto [1].

De forma independiente al descenso testicular, el peritoneo de la cavidad abdominal forma una evaginación denominada conducto peritoneal vaginal que sigue la trayectoria del testículo del gubernáculo testicular. Este proceso vaginal, junto con las capas muscular y fascial de la pared abdominal, da origen al conducto inguinal [3].

A partir del tercer mes hasta el final de la gestación, el testículo experimenta un proceso de descenso hasta acabar localizándose en el interior de las bolsas escrotales, posición extra corporal que garantiza una temperatura 2-3º C inferior a la del resto de cuerpo siendo este hecho, de vital importancia para una espermatogénesis normal [4]. Al 6º mes, el testículo se encuentra ya próximo al anillo inguinal profundo, y durante el 9º mes se realiza la travesía a través del conducto inguinal que termina, en torno al nacimiento, con la colocación del testículo en el interior del escroto. Este proceso está controlado por *el gubernaculum testis*, el cual sufre un acortamiento progresivo debido a la acción de las gonadotropinas y de los andrógenos [1]. A continuación, el testículo es cubierto por un pliegue del proceso vaginal. La capa peritoneal que está en contacto con el testículo es la capa visceral de la túnica vaginal, mientras que el resto del saco peritoneal forma la capa parietal de la túnica vaginal [3].

La detención de esta migración, puede producir las llamadas ectopias testiculares cuando el testículo no se encuentra dentro del recorrido normal o la denominada criptorquidia, cuando el testículo se sitúa en algún punto del recorrido normal [6].

## FORMA, ORIENTACIÓN Y DIMENSIONES

Los testículos tienen forma ovoide, con eje mayor ligeramente inclinado de superior a inferior y de anterior a posterior [2].

El volumen y el peso testicular varían considerablemente dependiendo de las características individuales, aunque el valor medio suele encontrarse alrededor de los 4-5 cm de longitud, los 3 cm de delante a atrás y los 2,5 cm de espesor [1,2].

Tal y como se explicó anteriormente, el testículo está rodeado por la túnica vaginal, por lo que su superficie es lisa, pulida y brillante. Su consistencia es firme.

## CONFIGURACIÓN EXTERNA Y RELACIONES

En los testículos podemos distinguir dos caras, una medial y otra lateral; dos bordes, uno anterior y otro posterior, y dos polos, uno superior y otro inferior (Fig. 1).

El borde posterior y el polo superior se relacionan con el epidídimo y con los vasos del cordón espermático [2]. El apéndice testicular (hidátide sésil de Morgagni), puede observarse entre el testículo y la cabeza de epidídimo [1].

El polo inferior se encuentra unido al escroto a través del ligamento escrotal y no está cubierto por la túnica vaginal [2].

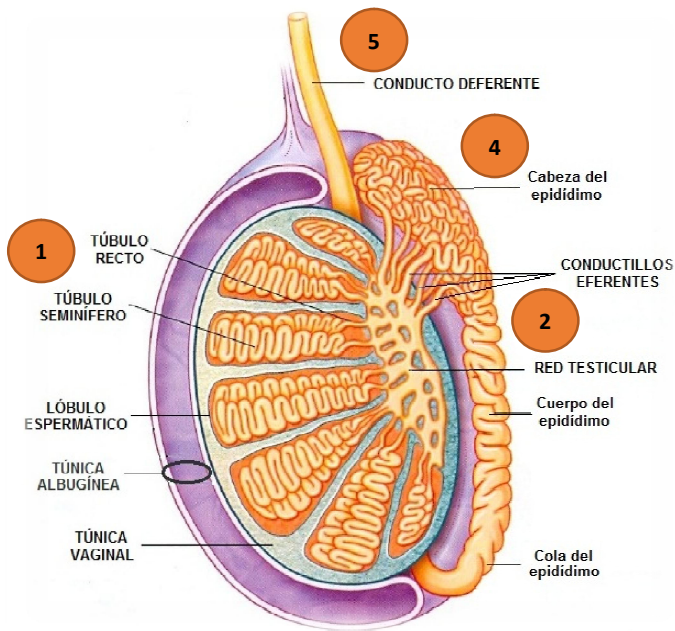
## CONSTITUCIÓN ANATÓMICA

Tal y como ya se ha mencionado, el testículo está rodeado por una túnica albugínea, una membrana fibrosa, gruesa y constituida por haces entrelazados de fibras de colágeno, la cual es la encargada de dar el aspecto blanco y brillante a la superficie testicular.

Por término medio, la albugínea tiene un grosor medio de 1 mm, excepto a lo largo del borde posterior del testículo, en donde presenta un ensanchamiento conocido como mediastino testicular, el cual envía tabiques conjuntivos hasta la superficie y forma los tabiques testiculares. Estos tabiques testiculares, acaban dividiendo el testículo en lobulillos testiculares, que suelen tener forma piramidal o cónica, y se hallan en número de 200 a 300 y suelen estar comunicados en la zona periférica, ya que los tabiques suelen ser incompletos [1, 2, 5].

Los lobulillos testiculares están constituidos por los túbulos seminíferos, en los cuales tiene lugar el proceso de espermatogénesis. Entre los túbulos seminíferos, encontramos tejido conectivo el cual incluye a las células de Leydig, encargadas de la síntesis de testosterona, vasos sanguíneos, leucocitos y fibroblastos [7].

Los túbulos seminíferos contorneados de un mismo lobulillo terminan cerca del mediastino testicular y forman los túbulos seminíferos rectos [1]. Los túbulos seminíferos rectos acaban desembocando en una red de conductos anastomosadas entre sí, formando la rete testis o red testicular (Fig. 1). Finalmente, la red testicular da lugar a los conductillos eferentes del testículo [2].



- 1 El **túbulo recto** une el túbulo seminífero con la red testicular
- 2 La **red testicular** es una red de espacios contenida dentro del tejido conjuntivo del mediastino
- 3 Los **conductillos eferentes** son unos 12-20 conductillos plegados en espiral que se origina en la red testicular.
- 4 **Epidídimo**: Los conductillos eferentes confluyen en un solo conducto epididimario plegado para formar una estructura compacta.
- 5 **Conducto deferente**: Tubo muscular, que se continúa con el conducto epididimario.

Figura 1. Testículo, epidídimo y conducto deferente. Modificado de L. Kierszenbaum

## HISTOFISIOLOGÍA

Los testículos tienen una doble función: son los encargados de la producción continuada del gameto masculino haploide (espermatozoide) y de la hormona sexual masculina (testosterona) [5].

### TUBULO SEMINÍFERO

El epitelio seminífero está rodeado por una membrana basal y 3-4 capas de células aplanadas, denominadas células mioideas contráctiles [8]. Estas células son las encargadas de propulsar los espermatozoides aún inmóviles hacia la red testicular [5].

Por dentro de la membrana basal, los túbulos seminíferos están recubiertos por un epitelio seminífero especializado formado por dos poblaciones celulares: Las células de Sertoli somáticas y las células espermatógenas (espermatogonias, espermatoцитos y espermátidas) (Fig. 2) [5,8]

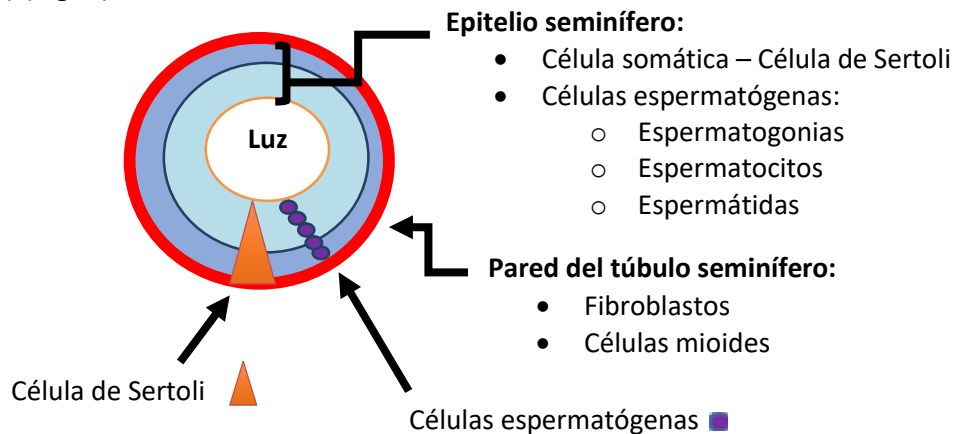


Figura 2. Organización general de los túbulos seminíferos. Modificado de L. Kierszenbaum

## CÉLULAS DE SERTOLI

Las células de Sertoli fueron descritas por primera vez por Enrique Sertoli en 1865, el cual las describió como “células de soporte” para el desarrollo de las células germinales [9].

Hasta la pubertad, las células de Sertoli son el tipo celular principal en el epitelio seminífero. A partir de entonces, su número comienza a decrecer a favor de las células espermatógenas, hasta la edad avanzada, en la que el proceso se invierte [5].

Las células de Sertoli se extienden desde la membrana basal hasta la superficie luminal del epitelio seminífero. La membrana apical y lateral de las células de Sertoli muestra un contorno irregular, debido a la formación de criptas donde se alojan las células espermatógenas en desarrollo, que se van desplazando a lo largo de las caras laterales hacia la superficie libre del epitelio [5].

La relación entre las células germinales y las células de Sertoli es necesaria tanto durante el desarrollo testicular, como durante la espermatogénesis, ya que son las encargadas de la producción de factores indispensables para la progresión de las células germinales hacia espermatozoides [9].

Las funciones de las células de Sertoli son las siguientes [10]:

- Sostener, proteger y alimentar las espermatogonias en crecimiento.
- Fagocitar el citoplasma excedente liberado por los espermátidas.
- Liberar los espermatozoides maduros hacia la luz del túbulo seminífero (espermiación) [11,12].
- Diferentes investigaciones llevadas a cabo a lo largo de la última década, han revelado que las células de Sertoli son las encargadas de secretar una gran cantidad de proteínas, las cuales constituyen la base molecular de las interacciones de las células de Sertoli [13,14,15]:
  - Proteínas encargadas del transporte iónico de metales (hierro y cobre), tales como la transferrina o la ceruloplasmina.
  - Proteasas e inhibidores de proteasas, de gran importancia en la remodelación tisular que ocurre durante la espermatogénesis.
  - Glicoproteínas que forman parte de la unión que se establece entre células de Sertoli y las células peritubulares.
  - Glicoproteínas reguladoras, que funcionan como factores de crecimiento o factores paracrinos y que incluyen productos como la hormona antimulleriana (células de Sertoli fetales), c-kit ligando o la inhibina (ejerce una retroalimentación negativa sobre la FSH).
  - Estrógenos, dado que poseen la enzima aromatasa, que convierte a los precursores androgénicos en estrógenos [8].
  - Proteína fijadora de andrógenos (ABP), que fija la testosterona [8].

La acción de la FSH en las células de Sertoli de animales prepuberales ha sido claramente demostrada al producirse tanto la elevación de los niveles de cAMP, de la síntesis de proteínas y de la producción de estradiol [16].



Sin embargo, a pesar de que el papel de la FSH en la espermatogénesis ha sido estudiado en profundidad, continúan siendo inciertas las circunstancias en las cuales es requerida y su función. Numerosos estudios a lo largo de los años han informado que tanto la testosterona como la FSH son necesarias para una espermatogénesis adecuada en primates, en humanos y en roedores [17, 18, 19, 20]. Parece que la FSH regula la síntesis y secreción de la proteína fijadora de andrógenos (ABP).

Las zonas de oclusión ("*zonas ocludens*") establecidas entre las células de Sertoli adyacentes subdividen la luz del túbulo seminífero en [10]:

- Un compartimento basal, en el que sólo se encuentran espermatogonias y espermatocitos primarios en los estadios más tempranos de la meiosis.
- Un compartimento adluminal, aislado del tejido conjuntivo vascular, donde se crea una barrera hematotesticular.

La existencia de la barrera hematotesticular fue descubierta alrededor del año 1900, pero a pesar de su precoz descubrimiento, no fue hasta 1950, cuando se demostró que ni los contrastes ni el material marcado radiactivamente era capaz de atravesar esta barrera [21, 22].

Las células de Sertoli localizadas en la lámina basal del túbulo seminífero crean uniones estrechas con otras células de Sertoli. Estas uniones estrechas constituyen la base morfológica de la barrera hematotesticular, y constituyen una barrera impermeable que restringe completamente el paso de sustancias al epitelio seminífero [23]. Además de estas uniones estrechas, las uniones GAP, intercomunicando las células, y los desmosomas, fijándolas mecánicamente, también contribuyen a la formación de la barrera hematotesticular [24,25].

El hecho de que el sistema inmune sea capaz de discriminar entre antígenos propios y extraños, es esencial para generar una respuesta inmunitaria adecuada sin inducir autoinmunidad. Al nacimiento, las espermatogonias son las únicas células germinales presentes en el testículo, ya que los espermatocitos y espermatidas aparecen durante la pubertad [26]. Debido a que estas células germinales aparecen después de que el sistema inmunitario haya sido educado, son altamente inmunogénicas [27,28, 29].

La importancia de la barrera hematotesticular radica en que debido a su permeabilidad selectiva permite mantener un microambiente especial en el compartimento adluminal, con una composición diferente a la plasmática. En comparación con el plasma, y la linfa testicular, el compartimento adluminal contiene grandes cantidades de potasio, de cloro y aminoácidos, mientras que las concentraciones de sodio, bicarbonato y proteínas son bajas [30].

Debe ser tenido en cuenta que tras la primera división meiótica, las células del compartimento adluminal son diferentes, desde el punto de vista genético, a las células del compartimento basal, lo cual podría inducir la formación de autoanticuerpos frente a las células germinales. La barrera hematotesticular es la encargada de evitarlo, mediante dos mecanismos:

- Impidiendo que proteínas “extrañas” de las células del compartimento adluminal lleguen al torrente sanguíneo e induzcan la producción de anticuerpos [8].
- Por otra parte, las células de sistema inmune, como los macrófagos, las células T o las células dendríticas, no tienen la capacidad de atravesar la barrera hematotesticular, de forma que no se encuentran ni en el compartimento basal ni en el adluminal de los túbulos seminíferos. De esta forma, la barrera hematotesticular protege a las células germinales y evita que las células del sistema inmune entren en contacto con las mismas [31,32].

## ESPERMATOGÉNESIS

**Espermatogonias:** Son células espermatógenas diploides que se encuentran en contacto directo con la lámina basal en el compartimento basal, quedando fuera de la barrera hematotesticular [5]. En el epitelio seminífero humano se distinguen dos tipos de espermatogonias, las espermatogonias A con un núcleo y varios nucléolos y las espermatogonias B con un núcleo y un solo nucléolo [8]. Las espermatogonias se dividen mediante mitosis y algunas de ellas permanecen como células madre mientras que otras dan lugar a las espermatogonias B [33].

**Espermatocitos:** Los espermatocitos sufren dos divisiones meióticas sucesivas y se localizan en la región basal del epitelio seminífero [33]. El espermatocito primario entra en la profase de la primera división meiótica para dar lugar a los espermatocitos secundarios. Esta profase es muy prolongada y puede durar hasta 22 días. En consecuencia, en los cortes histológicos se pueden observar abundantes espermatocitos en distintos estadios [8]. Los espermatocitos secundarios sufren rápidamente la segunda división meiótica, por lo que rara vez puede ser detectados en los cortes histológicos. Cada espermatocito secundario formará dos espermátidas.

**Espermátidas:** Aparecen a partir de los espermatocitos secundarios y son haploides. A continuación se lleva a cabo la espermiogénesis, durante la cual se rompen los puentes intercelulares establecidos entre las espermátidas maduras, de forma que la espermátida madura puede ser liberada a la luz del túbulo seminífero [34].



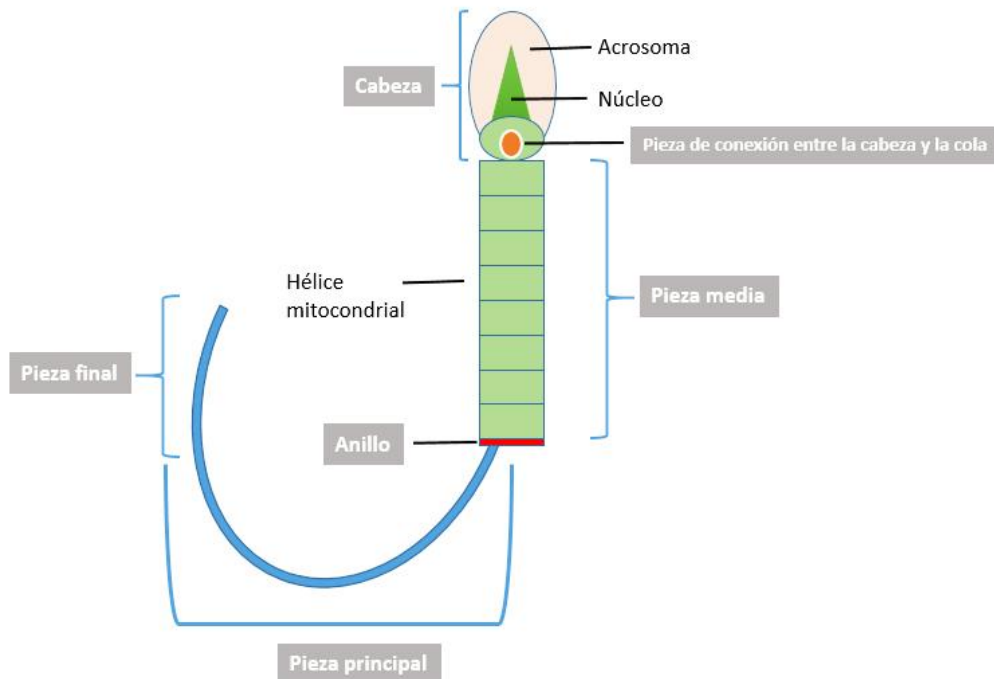


Figura 4. Estructura del espermatozoide: componentes de la cabeza y cola.

## TEJIDO INTERSTICIAL

Entre los túbulos seminíferos se encuentra el tejido intersticial donde se encuentran las **células intersticiales o células de Leydig**.

El desarrollo y la maduración de las células de Leydig son procesos dinámicos y que incluyen la interacción entre hormonas y numerosos factores adicionales [35]. La población fetal de estas células constituye un elemento fundamental en la diferenciación masculina, ya que ha sido demostrado que la disfunción o la ausencia de estas células, puede producir una incompleta masculinización [36,37].

Los precursores fetales de las células de Leydig se encuentran activas desde la 6-7ª semana de gestación, momento en el cual la testosterona puede ser detectada en el tejido testicular embrionario [38]. La diferenciación de estas células tiene que ser independiente de la secreción de LH, puesto que la secreción de andrógenos precede a la secreción de LH [39]. Sin embargo, a partir de la 7ª semana de gestación, la LH estimula la secreción testicular de testosterona, indicando que la hCG/LH son indispensables para el mantenimiento de la secreción de testosterona [40]. Tras 2-3 meses después del parto, las células de Leydig sufren una regresión a un estadio celular inmaduro, la esteroidogénesis disminuye y las concentraciones de andrógenos continúan bajas hasta la pubertad, momento en el cual la LH aumenta y se estimula la síntesis de andrógenos.

Estas células representan la parte endocrina del testículo, dado que sintetizan y secreta la hormona masculina, **testosterona**. Esta testosterona es entonces transformada en dihidrotestosterona por acción de la 5 $\alpha$ -reductasa.

La LH y la prolactina son las encargadas de regular la función de las células de Leydig. La prolactina regula la expresión génica del receptor de LH y la LH se encarga de estimular la producción de testosterona. La hiperprolactinemia produce una disminución de la secreción de gonadotropinas e inhibe, por tanto, la función reproductora masculina [5].

## CONTROL HORMONAL DEL APARATO REPRODUCTOR MASCULINO

La hormona liberadora de gonadotropinas (GnRH) es secretada al torrente sanguíneo, de manera pulsátil por las células neuroendocrinas del hipotálamo basal. La GnRH actúa estimulando la secreción de gonadotropinas por la adenohipófisis, la cual sintetiza y libera dos hormonas, **la hormona folículo estimulante (FSH) y la hormona luteinizante (LH)**. Una vez en el torrente sanguíneo, la FSH se encarga de regular la función de las células de Sertoli, tal y como se explicó anteriormente, mientras que la LH regula la función de las células de Leydig [41].

Los niveles de FSH y LH comienzan a aumentar entre los 6-8 años, coincidiendo con el crecimiento testicular, sin producirse aumento de los niveles de testosterona. Durante la pubertad se produce un aumento brusco de los niveles de LH y un incremento de testosterona (se multiplica por 20). La LH y la testosterona circulante continúan aumentando hasta los 17 años, mientras que la FSH alcanza su nivel estable un tiempo antes [42].

Las células de Sertoli, estimuladas por la FSH, son las encargadas de producir la activina y la inhibina. La inhibina ejerce una retroalimentación negativa, frenando la producción de hormona liberadora de gonadotropina y de FSH. Por otra parte, las células de Sertoli se encargan también de la síntesis y secreción de ABP (antigen-binding-protein) o proteína fijadora de andrógenos, la cual se liga a los andrógenos y mantiene los niveles de andrógenos elevados en la proximidad de las células espermatogénicas en desarrollo (Fig. 5).

Las células de Leydig, son estimuladas por la LH, incrementando la producción de testosterona. La testosterona ejerce a su vez, una retroalimentación negativa sobre la producción de LH.

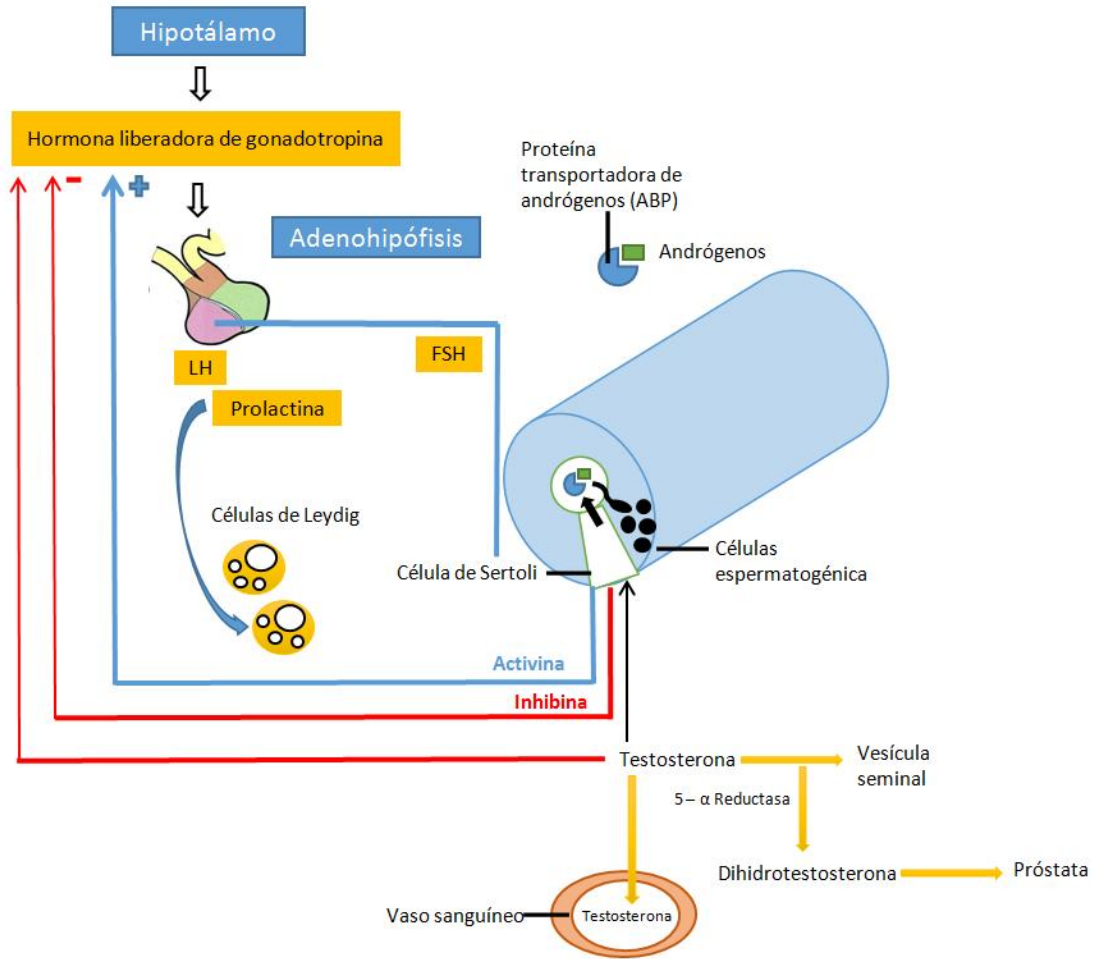


Figura 5. Regulación hormonal de la función testicular. Modificado de L. Kierszenbaum

## PATOLOGÍA TESTICULAR

### CRIPTORQUIDIA

La criptorquidia se define como la falta de descenso testicular completo o bien como la ausencia de testículo en el escroto. Es la malformación más frecuente en los varones. A pesar de que la regulación del descenso testicular no es totalmente entendida, hay claras evidencias de que están involucrados, factores endocrinos, genéticos y ambientales [43].

Es importante diferenciar el concepto de “criptorquidia o testículo no descendido” del de “testículo ectópico”. El testículo no descendido es aquel que se encuentra localizado de manera intra-abdominal o en el canal inguinal, pero siguiendo la vía normal de descenso. Por otro lado, el testículo ectópico es aquel que se encuentra fuera del trayecto normal del descenso (Fig. 6) [44].

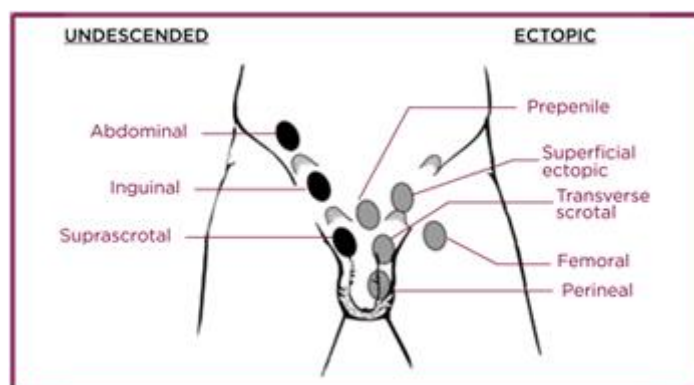


Figura 6. Localización de los testículos no descendidos y ectópicos. Imagen tomada de: <http://www.bupacromwellhospital.com/for-health-professionals/doctors-library/causes-and-treatments-for-undescended-testes/>

### PREVALENCIA Y FACTORES DE RIESGO

La prevalencia de criptorquidia en embarazos a término se sitúa entre el 3-8%, mientras que alcanza un 30% en fetos prematuros [45]. Durante los primeros meses de vida, cuando la secreción de testosterona endógena aumenta, los testículos podrían continuar su proceso de descenso, de modo que la prevalencia de la criptorquidia disminuye hasta el 0,8%-1,2% al año del nacimiento [46,47].

Un peso al nacimiento <2,5 kg, un tamaño pequeño para la edad gestacional y la prematuridad son considerados factores de riesgo para el desarrollo de criptorquidia (46). La insuficiencia placentaria con niveles bajos de HCG [48] y los bajos niveles de estrógenos podrían también tener un papel importante [49].

Actualmente hay evidencia de que los factores ambientales juegan un papel en el desarrollo de criptorquidia en humanos [50]. La exposición a productos químicos ambientales, tales como organoclorados, ésteres de ácido ftálico o el tabaco, han sido recientemente relacionados con el desarrollo de los órganos reproductivos [51-54].



Por otra parte, diferentes estudios de cohortes han demostrado un incremento de la prevalencia de criptorquidia en Inglaterra y Dinamarca entre 1960 y 2000. Esta tendencia temporal sugiere que los cambios en el estilo de vida y el ambiente podrían estar jugando un papel importante [55,56].

### ENFERMEDADES ENDOCRINAS Y ALTERACIONES DE LA DIFERENCIACIÓN SEXUAL

El correcto descenso testicular depende de la integridad del eje hipotálamo-hipófisis-testículo. Malformaciones del sistema nervioso central o el hipogonadismo hipogonadotrofo congénito podrían relacionarse con la criptorquidia [57]. La deficiencia de gonadotrofinas con anosmia constituye el síndrome de Kallmann, que puede estar causado tanto por mutaciones del gen de la anosmina 1 (KAL1, ligado al cromosoma X) o bien, por mutaciones inactivadoras del receptor del factor de crecimiento de fibroblasto (FGFR1, autosómica recesiva) [58]. Los genes involucrados en el hipogonadismo hipogonadotrofo aislado, incluyen el receptor GnRH, GPR54 (receptor del Kiss1), DAX1 (asociado con hipoplasia adrenal congénita) y dos genes asociados a obesidad (Leptina y el receptor de la Leptina) [47].

La criptorquidia con genitales ambiguos debe ser siempre estudiada de forma sistemática. Una insuficiente producción de andrógenos producirá una disminución de la virilización bien por deficiencia de la 5- $\alpha$ -reductasa, StAR proteína, 3 $\beta$ -hidroxiesteroide-deshidrogenasa, 17 $\alpha$ -hidroxilasa o 17 $\beta$ -hidroxiesteroide-deshidrogenasa, o bien por mutaciones en el receptor y resistencia a andrógenos.

### SÍNDROMES Y MALFORMACIONES COMPLEJAS

La criptorquidia está asociada con múltiples síndromes congénitos, tales como el síndrome de Prune-Belly, extrofia vesical, anomalías renales y del tracto urinario, hipospadias, atresia anal o defectos del tubo neural entre otros [59,60].

### DIAGNÓSTICO

Es esencial hacer un correcto diagnóstico para asegurar que el paciente recibe el tratamiento adecuado [61].

### EXPLORACIÓN FÍSICA

- La principal herramienta diagnóstica es una correcta exploración física, la cual requiere experiencia por parte del profesional y debe ser llevada a cabo en las condiciones adecuadas (paciente relajado y con temperatura ambiental), ya que tanto el frío como la ansiedad pueden producir un reflejo cremastérico que retraería el testículo [61].
- Debe realizarse tanto una descripción visual del escroto, como una exploración del paciente en decúbito supino, con las piernas cruzadas, y si es posible en una posición de bipedestación erguida [43].
- La asimetría escrotal orientaría hacia una criptorquidia unilateral, mientras que la hipoplasia escrotal lo haría hacia una criptorquidia bilateral [43].



### PRUEBAS COMPLEMENTARIAS

- La **ultrasonografía** con un traductor de alta resolución (>7,5 MHz) diagnostica correctamente al 84% de los testículos no palpables (con una sensibilidad del 76% y una especificidad del 100%) [61].
- La **RM** (Resonancia Magnética) tiene una exactitud parecida a la ultrasonografía.
- La **laparoscopia** es considerada actualmente, el método “gold standard” para la localización de testículos no palpables. También puede formar parte del tratamiento [44, 62, 63, 64, 65].

En general, no suele ser necesaria la realización de una analítica aunque ante un recién nacido varón con criptorquidia, es necesaria la realización de un cariotipo y el estudio por parte de un pediatra endocrino, encargado de descartar posibles síndromes asociados.

Antes de la intervención quirúrgica, debe detectarse la producción de testosterona por el tejido testicular pudiendo realizarse un test de estimulación con hCG. Este test es utilizado para demostrar la presencia de tejido testicular funcionante, por lo que solo es útil en caso de criptorquidia bilateral. Se comparan los valores de testosterona obtenidos antes y tras 32 horas de la administración IM de 5000 UI de hCG. Si el tejido testicular es funcional, los valores de testosterona se duplicarán tras la administración de hCG. En el caso de que no haya aumento de la testosterona tras la administración de hCG y se produzca un aumento de la FSH y de la LH queda demostrada la ausencia de tejido testicular funcionante. Si además el paciente presenta un fenotipo y un cariotipo normal, puede confirmarse el diagnóstico de anorquia [44].

### TRATAMIENTO

El tratamiento de la criptorquidia es multidisciplinar, de forma que puede realizarse de forma quirúrgica, hormonal o mediante la combinación de ambas. El éxito del tratamiento depende en gran medida de la posición en la que se encuentre el testículo en el momento del diagnóstico.

Actualmente se prefiere esperar al descenso espontáneo de los testículos, al menos durante los 6 primeros meses. Algunos autores, plantean la posibilidad de incrementar este periodo hasta que el niño haya cumplido un año, a partir del cual se plantearán posibles tratamientos hormonales o quirúrgicos [67].

### TERAPIA HORMONAL

Los dos principales objetivos de la terapia hormonal son estimular el descenso testicular y favorecer la maduración y proliferación de las células germinales para contribuir a mejorar la fertilidad.

La terapia hormonal utilizada es la **hCG**, cuyo éxito se encuentra entre el 20-99%, aunque en la mayoría de los estudios la terapia hormonal alcanza apenas el 20% de éxito [68].

El uso de la terapia hormonal puede tener ciertos efectos secundarios tales como: alargamiento del pene (3%), crecimiento del vello genital, crecimiento testicular o

incluso cambios conductuales acompañados de mayor agresividad durante el tratamiento [69].

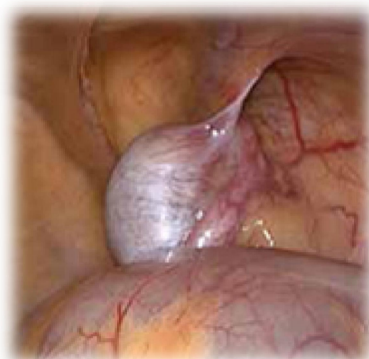El éxito alcanzado con terapia hormonal de **GnRH** también presenta una gran variación entre los diferentes estudios (0-78%). En diferentes estudios se ha demostrado que la terapia con GnRH presenta mayor tasa de éxito que la terapia con hCG [68]. Por otra parte, esta terapia parece mejorar el índice de fertilidad, aumentando el número de espermatogonias por túbulo [70].

En caso de que no ocurra descenso testicular tras un mes de tratamiento endocrino, se debería realizar la corrección quirúrgica del problema [71].

### **TRATAMIENTO QUIRÚRGICO**

El descenso quirúrgico del testículo u **orquidopexia** es la terapia de primera elección actualmente. La operación se realiza a través de un acceso combinado, inguinal y escrotal. Se realiza una movilización completa de los vasos del cordón y el testículo es colocado en la bolsa del escroto. En caso de que la criptorquidia se acompañe de hernia inguinal, esta debe ser reparada también en el momento de la orquidopexia.

El método actual incluye laparoscopia para identificar la localización del testículo. Si se observa que el testículo se encuentra al nivel del anillo interno y puede desplazarse hacia el escroto, se lleva a cabo una incisión inguinal y se realiza la orquidopexia (Fig. 7).



*Figura 7. Visión laparoscópica del testículo derecho no descendido. Imagen tomada de: <http://www.bupacromwellhospital.com/for-health-professionals/doctors-library/causes-and-treatments-for-undescended-testes/>*

Para los testículos abdominales, puede ser utilizada tanto la cirugía abierta como la vía laparoscópica, teniendo en cuenta que hasta en un 5% de los casos, la operación no puede ser completada con la técnica que fue elegida, en cuyo caso puede ser necesario cambiar de técnica durante la operación [72,73].

Cuando se identifica un testículo abdominal demasiado lejos, se tiende a la realización de la técnica de Fowler-Stephens. Debe hacerse una importante distinción entre la técnica realizada en una única etapa o en dos, puesto que la técnica realizada en dos etapas ha demostrado un 77% de éxito frente a un 67% en la técnica de una sola etapa (evidencia nivel III) [74,75]. En la primera etapa se aplican grapas en los vasos testiculares, de manera que se ve favorecida la formación de nuevos vasos sanguíneos alrededor del conducto deferente. Tras varios meses, se lleva a cabo la segunda etapa,

en la cual se movilizan los testículos intra-abdominales, con una franja de peritoneo con irrigación sanguínea colateral a lo largo del conducto deferente [71].

Una complicación que puede presentarse tras la orquidopexia es la atrofia testicular. La afectación de los vasos testiculares, junto con la inflamación testicular tras la operación y las infecciones, pueden cursar con isquemia testicular y causar la atrofia testicular. A pesar de que es una complicación rara, puede presentarse hasta en el 8% de las cirugías, incrementándose hasta el 25% para los testículos intra-abdominales. Otras complicaciones como las infecciones o las hemorragias secundarias pueden provocar que la cirugía deba ser repetida, en cuyo caso no debería realizarse antes de los 6 meses posteriores a la primera operación [44].

## COMPLICACIONES

### INFERTILIDAD

En general, los varones con antecedentes de testículos no descendidos tienen una disminución de la fertilidad, con un menor recuento de espermatozoides y con una peor calidad del semen [76]. Esta disminución de la fertilidad no es compensada a pesar del descenso normal del testículo contralateral.

La incidencia de azoospermia en varones no tratados con criptorquidia unilateral es del 13% mientras que si la criptorquidia es bilateral puede alcanzar al 98% [77-78].

Los varones con criptorquidia bilateral que reciben tratamiento quirúrgico entre los 10 primeros meses y los 4 años, pueden alcanzar un recuento normal de espermatozoides hasta en un 76% de los casos, mientras que si el tratamiento se demora y se realiza entre los 4 y los 14 años, tan solo un 26% alcanzan niveles normales de espermatozoides. Esta diferencia solo ha sido observada con la criptorquidia bilateral [79].

Respecto a su etiopatogenia, la criptorquidia ha sido asociada con un daño irreversible en las espermatogonias [80].

Se ha observado que incluso varones con criptorquidia unilateral que reciben tratamiento temprano tiene una disminución del recuento de espermatozoides, lo que parece indicar la presencia de factores genéticos que producirían una disgenesia testicular [81].

### MALIGNIZACIÓN

La criptorquidia ha sido bien establecida como un claro factor de riesgo para el desarrollo de cáncer testicular de células germinales, a pesar de que tan solo un 5% de los cánceres testiculares están asociados a la criptorquidia [82].

Un metaanálisis de 21 estudios controlados acerca de la epidemiología de los tumores de células germinales ha demostrado una odds ratio de 3,5-17,1 en varones con historia de testículos no descendidos [83].

El riesgo de desarrollo de cáncer testicular es cinco veces mayor en testículos intra-abdominales que en la criptorquidia inguinal [44].

La etiología del cáncer testicular permanece siendo desconocida, pero ha sido principalmente relacionada con el desarrollo testicular tanto intrauterino como perinatal. Muchos de los factores estudiados se han visto también relacionados con la criptorquidia [83,84].

Los tumores testiculares de células germinales se originan a partir de lesiones pre-invasivas, conocidas como carcinoma in situ. El paso inicial para el desarrollo de células tumorales, es la transformación maligna de células germinales o gonocitos, probablemente asociada a la expresión de múltiples genes [85]. Normalmente, el desarrollo de los tumores ocurre en jóvenes adultos, ya que las células del carcinoma in situ comienzan a proliferar rápidamente tras la pubertad.

En un principio, la realización de biopsia de forma rutinaria en el momento de la orquidopexia no es recomendable [86].

El riesgo de desarrollar cáncer testicular es mayor en aquellos varones con criptorquidias bilaterales que en aquellos con criptorquidia unilateral [82]. En los pacientes con criptorquidia unilateral, el lado afecto suele ser el que tenga la patología tumoral en la mayoría de las ocasiones, aunque se ha encontrado degeneración tumoral en el testículo descendido hasta en un 20% de los casos [87].

Existe cierta controversia acerca del efecto que tiene la orquidopexia y el momento de realizarla respecto al riesgo de acabar desarrollando un cáncer testicular. Múltiples estudios parecen haber demostrado que pacientes operados antes de los 8, 10 o 12 años o que hayan tenido un descenso testicular espontáneo, no tiene un mayor riesgo de desarrollo de cáncer testicular, a pesar de que también debe ser tenido en cuenta que, en la mayoría de estos estudios, los pacientes incluidos son mayores de 2 años, por lo que el potencial de transformación de las células ya había sido establecido previamente [88].

## VARICOCELE

Es un síndrome anatomoclínico caracterizado principalmente por la presencia de varices venosas (dilatación del plexo venoso) y por el reflujo venoso espermático hacia las venas del plexo pampiniforme que drenan sangre a los testículos (Fig. 8) [89].

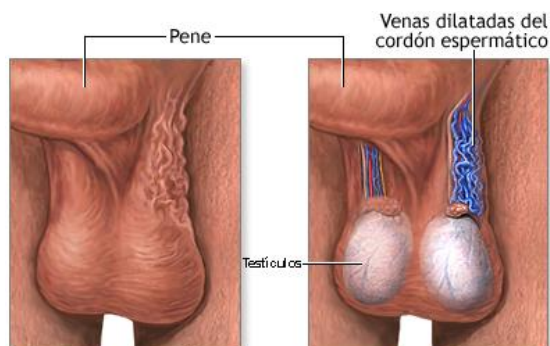


Fig. 8. Varicocele. Imagen tomada de: [https://medlineplus.gov/spanish/ency/esp\\_imagepages/19472.htm](https://medlineplus.gov/spanish/ency/esp_imagepages/19472.htm)

## EPIDEMIOLOGÍA

La presencia de varicocele es común entre varones adolescentes, siendo la patología urológica más común en varones tras la pubertad [90]. La prevalencia del varicocele en adolescentes varía entre el 5-30% [91-93].

Es importante destacar que entre el 19-41% de los varones con infertilidad primaria presentan varicocele, siendo la principal causa tratable de infertilidad [94]. En el caso de infertilidad secundaria, la incidencia se encuentra entre el 45-81% [90, 94, 95].

## ETIOPATOGENIA

La etiología y la fisiopatología del varicocele continúan siendo desconocidas y principalmente se piensa que es multifactorial.

La mayoría de los varicoceles (90%) son izquierdos por lo que hay múltiples teorías que intentan justificar esta mayor prevalencia.

La primera teoría se refiere a la mayor ausencia de válvulas venosas en la vena testicular izquierda (un estudio encontró que estaban ausentes en el 40% de las venas testiculares izquierdas y tan solo en un 23% de las venas testiculares derechas) [96]. Sin embargo, el 26% de los pacientes con varicocele tienen válvulas venosas competentes, por lo que la ausencia de válvulas venosas no puede ser el único condicionante [97].

Una segunda teoría hace referencia a que el drenaje venoso derecho es directamente en la vena cava inferior, mientras que la vena espermática izquierda desemboca en la vena renal izquierda, que presenta una mayor presión hidrostática y podría ocasionar el varicocele. Esta teoría no puede justificar todos los casos de varicocele, puesto que todos los varones lo tendrían [98-101].

Una tercera teoría se refiere a que la vena renal izquierda (donde desemboca la vena espermática izquierda) se encuentra comprimida entre la arteria mesentérica superior y la aorta [102]. Este tipo de compresión solo ocurre en un 0,5-0,7% de los casos, siendo por tanto una causa rara de varicocele [97].

Una cuarta teoría ha sugerido que durante la pubertad se produce un aumento del flujo sanguíneo testicular que si no es acompañado de un aumento del drenaje venoso podría ocasionar un aumento de la presión hidrostática y la aparición del varicocele [89].

En un estudio reciente, se encontró que los pacientes con varicocele presentan una expresión aumentada de una proteína antiapoptótica (Bcl-2) en las venas testiculares. En situaciones de hipoxia se produce un aumento de la apoptosis gracias a la liberación del citocromo C y la activación de la caspasa 9 (Apaf1). La proteína Bcl-2 se encuentra inhibiendo esta vía de manera que no puede producirse la apoptosis, y permitiendo la proliferación de la capa muscular, ocasionando el varicocele [103].

## **EFFECTOS TESTICULARES DEL VARICOCELE**

### ***VARICOCELE E HIPERTERMIA***

Tal y como fue explicado en la introducción del trabajo, el desarrollo normal de la espermatogénesis requiere una temperatura de unos 33º C. Se piensa que a esta temperatura los espermatozoides sufren una reducción de las mutaciones por una disminución del daño oxidativo [104]. Por este motivo, la temperatura escrotal suele ser 1-2ºC inferior a la temperatura corporal, gracias a la delgadez de la piel escrotal, a la falta de tejido subcutáneo y al intercambio de temperatura que se realiza a nivel del plexo pampiniforme que permite que la sangre arterial testicular tenga una temperatura inferior en el momento en el que entra en el testículo [105]. El hecho de que exista una alteración a nivel del plexo pampiniforme puede producir alteraciones en el enfriamiento de la sangre de la arteria testicular y como consecuencia, un incremento de la temperatura testicular. Esta elevación de la temperatura se ha visto relacionada tanto con la disminución del número de espermatozoides, y con un incremento de la apoptosis de células del epitelio germinal [106-108].

### ***EFFECTOS CELULARES EN EL ESPERMA***

MacLeod [109] fue el primero en describir los cambios en los parámetros del semen, observando tanto un descenso de la motilidad y de la densidad de espermatozoides. También se han observado cambios morfológicos, como la presencia de células inmaduras o células anormales, a pesar de que estos cambios no pueden ser considerados específicos del varicocele [110-112]. Los cambios morfológicos se producen en la zona próxima a la luz tubular (disminución del epitelio germinal, detención en el estadio de espermátida y desprendimiento de células espermatogénicas) [89].

### *ESTRÉS OXIDATIVO*

Los varones con varicocele presentan unos niveles elevados de radicales libres que al no poder ser contrarrestados con los sistemas antioxidantes, acaban produciendo daño tanto en el DNA nuclear como en el DNA mitocondrial de los espermatozoides [113-114]. Se ha reportado en los pacientes tratados mediante varicocelectomía una disminución de los niveles de radicales libres y una mejoría en los niveles de antioxidantes, con la consiguiente disminución del daño del DNA [115]. Algunos estudios han demostrado un aumento en la concentración de los espermatozoides y su motilidad con el uso de una dieta rica en antioxidantes [116-119].

Es posible que no solo estén aumentados los niveles de radicales libres sino que también haya un aumento en los niveles de metabolitos del óxido nítrico [120]. La nitrotirosina es el marcador biológico del óxido nítrico, y se encontró elevada en pacientes con varicocele. El estudio concluyó la necesidad del tratamiento quirúrgico del varicocele en pacientes adolescentes para romper el ciclo de la estasis venosa y la sobreproducción de NO y nitrotirosina [121].

### *CÉLULAS DE SERTOLI, DE LEYDIG E HIPOGONADISMO*

Es importante tener en cuenta que aparte del daño en los espermatozoides, el varicocele puede ocasionar daño en otros tipos celulares. La disfunción de las células de Sertoli puede ocasionar una disminución de la respuesta a la hormona estimulante de folículos (FSH), junto con alteraciones en la proteína de unión a andrógenos, la transferrina o la inhibina.

Las células de Leydig también se encuentran dañadas en esta patología, observándose un aumento de la vacuolización citoplasmática, atrofia y un descenso del número de las mismas [122]. Uno de los estudios más recientes, llevado a cabo en 2007 por Tanrikut et al. [123] y realizado para valorar los niveles de testosterona, demostró unos niveles de testosterona en plasma inferiores en los pacientes con varicocele (412.2 ng/dl) con respecto a los varones sin varicocele (462.6 ng/dl). Una de las pruebas para medir la función de las células de Leydig es la respuesta a la Hormona liberadora de Gonadotropinas (GnRH). Los pacientes que presentan varicocele tiene una respuesta exagerada a la GnRH en cuanto a la liberación de Hormona Luteinizante (LH) y Hormona Folículo Estimulante (FSH) [89].

Tras la varicocelectomía se ha observado una mejoría de los parámetros seminales [104], una normalización de los niveles séricos de testosterona [124-127], una mejoría de los niveles de inhibina [128] y una normalización de los niveles de transferrina, lo que produce un aumento de la concentración de espermatozoides y una mejoría de la morfología espermática [129].



## DIAGNÓSTICO

### SÍNTOMAS

En general, el varicocele suele cursar de forma asintomática, de forma que la mayoría de los varicoceles son diagnosticados en los estudios de infertilidad [130]. En algunos casos los pacientes pueden referir dolor testicular, sensación de masa o peso en la región escrotal. La disminución del volumen testicular es el signo más frecuente [89].

### EXPLORACIÓN FÍSICA

La exploración física constituye el pilar fundamental para el diagnóstico. La exploración debe ser llevada a cabo con una temperatura ambiental de unos 25 grados centígrados, y debe realizarse tanto con el paciente en decúbito supino, en bipedestación y con un aumento de la presión abdominal (maniobra de Valsalva) [89,130]. Gracias a esta maniobra, el varicocele puede ser clasificado en 3 grados [131]:

- Grado I: La ingurgitación venosa es palpable en la vena espermática cuando se realiza la maniobra de Valsalva, no siendo palpable en otra situación.
- Grado II: El engrosamiento venoso es palpable en los pacientes sin realizar la maniobra de Valsalva, pero no es visible.
- Grado III: Las venas engrosadas son visibles a través de la piel escrotal.

### PRUEBAS COMPLEMENTARIAS

El tamaño testicular puede ser determinado tanto con un orquidómetro o bien con una ecografía. A pesar de que la ultrasonografía ofrece una mayor exactitud [132] el orquidómetro puede seguir siendo utilizado en la práctica clínica [133]. Actualmente el Doppler y la venografía son consideradas el “Gold Standard” para el diagnóstico del varicocele subclínico (Fig.9) [134].

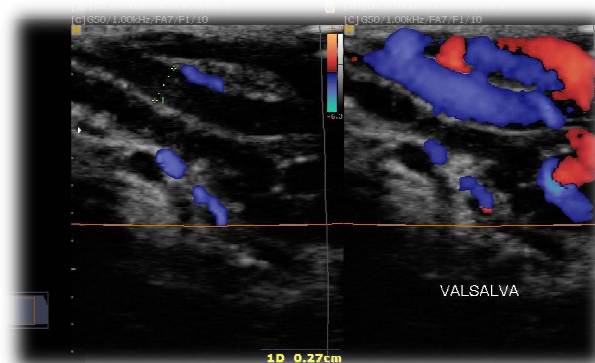


Figura 9. Varicocele (Izquierda: posición de reposo; Derecha: Maniobra de Valsalva). Caso clínico del Dr Augusto César Vieira Teixeira, Radiopaedia.org, rID: 19702.

Tras el diagnóstico, lo más importante es determinar si el varicocele es clínicamente significativo, es decir, si está afectando a la función testicular. El factor más importante a la hora de determinar si un varicocele debe ser tratado, es el volumen testicular. La atrofia testicular es un indicador de la disfunción testicular y de la posible progresión



hacia la infertilidad [135]. Según la Sociedad Americana de Reproducción Asistida, los adolescentes con varicocele deben ser candidatos a cirugía siempre que presenten atrofia testicular, mientras que deben ser controlados anualmente en su ausencia [136].

El análisis del líquido seminal puede ser también una variable importante a la hora de determinar el tratamiento, pero es difícil interpretar el análisis seminal, ya que no hay unos parámetros exactos al respecto [135].

Actualmente existe una gran controversia acerca de si existe o no relación entre el grado de varicocele y el daño testicular. A pesar de que los varicoceles de grado III puedan parecer más graves, este criterio de forma única no es considerado una indicación de tratamiento [137-138].

En definitiva, no hay ningún hallazgo clínico que pueda predecir con total exactitud la función testicular, de forma que la decisión de operar o no debe ser estudiada de forma individualizada, teniendo en cuenta todos los factores anteriormente expuestos.

## TRATAMIENTO

Existen diferentes opciones terapéuticas para el tratamiento del varicocele incluyendo la cirugía abierta (inguinal, subinguinal o retroperitoneal), técnicas radiológicas percutáneas (embolización o escleroterapia), laparoscopia o la microcirugía [139].

### VARICOLECTOMÍA QUIRÚRGICA

- Inguinal (Ivanissevich): Se aborda el cordón espermático a lo largo de su trayecto en el conducto inguinal, siendo expuesto la totalidad de los vasos sanguíneos. En pacientes obesos es la técnica de elección.
- Retroperitoneal (Palomo): Esta técnica se basa en ligar la vena espermática interna, aunque el principal inconveniente es que puede pasar por alto el varicocele dependiente de la vena espermática externa o el varicocele funicular habiéndose asociado a una mayor recurrencia e hidroceles postquirúrgicos [140].

### MICROCIRUGÍA

Las técnicas anteriormente comentadas pueden realizarse a través de microcirugía, siendo ésta la técnica de elección actual, debido tanto a la disminución de las recurrencias como al descenso en el número de complicaciones postquirúrgicas. Gracias al uso de microscopio intraoperatorio, es posible identificar de forma más precisa las arterias testiculares, cremastéricas y los canales linfáticos permitiendo además, una mejor visualización del retorno venoso incluyendo la vena espermática externa, cremastérico o del gubernáculo. Esta técnica presenta los mejores resultados y la menor morbilidad asociada [141, 142].

### **TÉCNICAS RADIOLÓGICAS PERCUTÁNEAS**

La embolización de las venas testiculares puede ser llevada a cabo de dos formas: anterógrada por vía escrotal o retrógrada por vía femoral [89]. Es la técnica menos invasiva y por tanto produce menos dolor y una recuperación más rápida tras la intervención, y está asociada a un menor número de complicaciones (hidrocele o atrofia testicular) [130]. A pesar de estas ventajas, es la técnica que presenta mayor número de fracasos (4-27%) [143], siendo en ciertas ocasiones difícil la cauterización de la vena espermática interna. No debemos olvidar que al tratarse de una embolización, puede presentar reacciones al contraste, extravasación o migración del material de embolización [130].

### **COMPLICACIONES**

El hidrocele era la patología post quirúrgica más frecuentemente asociada a la varicocelectomía, desarrollando en la mitad de los casos, un tamaño que ponía en peligro la cirugía realizada. Tras el desarrollo de la microcirugía y la técnicas radiológicas percutáneas, la incidencia de esta complicación descendió hasta aproximadamente el 7%, siendo prácticamente eliminada [141,142, 144].

Las recurrencias del hidrocele tras la cirugía son la complicación más variable, dependiendo en gran medida de la técnica realizada. Tras diferentes estudios, se ha demostrado que las recurrencias pueden estar relacionadas con venas peri arteriales, inguinales, peritoneales medias o transescrotales [144].

El daño de la arteria testicular es considerado también una complicación frecuente, aunque no se tienen datos reales de la incidencia [145]. Debido a que existen otras arterias espermáticas, el daño de la arteria testicular no suele producir atrofia en la mayoría de las ocasiones. A pesar de su baja incidencia debe ser valorada, puesto que la atrofia testicular puede acabar desencadenando una disminución del recuento de espermatozoides y la consiguiente infertilidad [139].

## EPIDIDIMO-ORQUITIS

Bajo el término de epidídimo-orquitis se engloban dos patologías diferentes:

- **Epididimitis:** se refiere a la inflamación del epidídimo.
- **Orquitis:** hace referencia a la inflamación testicular.

Ambas pueden cursar con o sin infección. Dependiendo de la duración del cuadro puede ser clasificadas en agudas, subagudas o crónicas [146]:

- **Agudas:** La duración de los síntomas es menor de 6 semanas y se caracterizan principalmente por dolor e inflamación.
- **Crónica:** El cuadro presenta una evolución más larvada, con dolor y en general sin inflamación pero con una duración de más de 3 meses.

## EPIDEMIOLOGÍA

Hay unos 600.000 casos de epididimitis por año en EEUU, siendo más frecuentes entre los 18-35 años [147]. En un estudio realizado en los soldados estadounidenses, el pico de incidencia se encontró entre los 18 y los 35 años [148]. La epididimitis es más frecuente que la orquitis [149-150], apareciendo la orquitis en un 58% de los pacientes diagnosticados previamente de epididimitis [149].

Según Collins et al. [151], la epidídimo-orquitis constituye la quinta patología urológica más frecuente entre los 18 y los 50 años.

## ETIOPATOGENIA

En el pasado, se pensaba que la epididimitis era causada por la irritación del reflujo urinario, pero en un estudio publicado en 1979 por Berger et al. [152], se demostró que las bacterias eran las responsables en la mayoría de las ocasiones. Los tipos de bacterias implicadas dependen del rango de edad del paciente.

La epididimitis está causada principalmente por el ascenso de bacterias desde el tracto urogenital, que bien pueden ser patógenos de transmisión sexual o bien de infecciones del tracto urinario [153].

Las bacterias de transmisión sexual son las principalmente implicadas en varones menores de 35 años. Las dos bacterias más importantes son: *Chlamydia Trachomatis* y la *Neisseria Gonorrhoeae* [154-158]. En varones de más edad, las bacterias gram negativas (*Escherichia coli*, *Pseudomonas* spp.) son la causa más frecuente de epididimitis [159]. Esta diferenciación según la edad fue ya establecida por Harnish et al. en 1977 [160], y continúa siendo válida en la actualidad [161-162]. En la tabla 1 se resumen las bacterias patógenas más frecuentemente implicadas [153]:

Tabla 1: Bacterias patógenas relacionadas con la epididimitis aguda		
Frecuentes	Infrecuente	Excepcional
<i>C. trachomatis</i>	<i>Aerobacter spp.</i>	<i>Brucella spp.</i>
<i>E. coli</i>	<i>Enterobacter spp.</i>	<i>Corynebacterium spp.</i>
<i>Klebsiella spp.</i>	<i>Enterococcus spp.</i>	<i>Gardenerella vaginalis</i>
<i>Neisseria gonorrhoeae</i>	<i>Haemophilus influenzae</i>	<i>Salmonella spp.</i>
<i>Proteus spp.</i>	<i>Mycoplasma spp.</i>	<i>Staphylococcus epidermidis</i>
<i>Pseudomonas aeruginosa</i>	<i>Serratia spp.</i>	<i>Streptococcus pneumoniae</i>
	<i>Staphylococcus aureus</i>	
	<i>Streptococcus spp.</i>	
	<i>Ureaplasma urealyticum</i>	

Aparte de las causas infecciosas han sido descritas otras muchas etiologías. Un estudio encontró que la incidencia de epididimitis en niños entre los 2 y los 13 años fue de 1,2/1000 pacientes siendo la etiología principal la reacción inflamatoria postinfecciosa a patógenos (*Mycoplasma pneumoniae*, *enterovirus*, *adenovirus*) [163]. Otras causas de epididimitis incluyen las vasculitis o el uso de ciertos medicamentos, tales como la amiodarona [164]. En la tabla 2 se mencionan todas las posibles causas de epididimitis [153]:

Tabla 2: Posibles etiologías de epididimitis	
Etiología	Causa principal
<b>Bacteriana</b>	Uropatógenos Infecciones de transmisión sexual
<b>Viral</b>	Mixovirus parotiditis Adenovirus
<b>Fúngica</b>	<i>Candida albicans</i> <i>Histoplasma capsulatum</i>
<b>Parásitaria</b>	<i>Trichomonas vaginalis</i> <i>Schistosoma spp.</i> Filariasis
<b>Farmacológica</b>	Amiodarona
<b>Reumática</b>	Enfermedad de Behçet Vasculitis Púrpura de Schönlein Henoch
<b>Obstructiva</b>	Vasectomía
<b>Trauma genital</b>	
<b>Reflujo urinario</b>	
<b>Idiopática</b>	

Los factores de riesgo para el desarrollo de epididimitis incluyen la actividad sexual, actividad física extenuante, montar en bicicleta o moto, y permanecer largos periodos sentados (viajes o trabajo sedentario). En los varones mayores de 35 años y niños prepuberales deben tenerse en cuenta también las cirugías recientes del tracto urinario y ciertas patologías obstructivas, como la hipertrofia prostática en los varones o la estenosis del meato en los niños prepuberales [147].

A excepción de las infecciones virales, las infecciones del tracto urinario no suelen afectar al testículo. Con frecuencia, la orquitis suele aparecer en pacientes con epididimitis y los patógenos causantes suelen ser similares. La diseminación sanguínea suele ser la vía principal de infección. Las paperas son la causa más frecuente de orquitis viral (la orquitis ocurre en hasta el 30% de las infecciones de paperas) [165].

## DIAGNÓSTICO

### SÍNTOMAS

Los pacientes con epididimitis presentan dolor localizado en la zona posterior del testículo que puede irradiarse hacia el hipogastrio y hacia el testículo. El dolor es unilateral en la mayoría de las ocasiones, ya que la epididimitis bilateral solo aparece en un 4% de los casos [166-168]. Como ya fue comentado anteriormente, la infección tiende a comenzar en el epidídimo y después desplazarse al testículo, dando lugar a la epidídimo-orquitis.

Pueden aparecer también síntomas de infección del tracto urinario inferior, tales como fiebre, aumento de la frecuencia urinaria, hematuria o disuria [146]. Estos síntomas tienden a ser menos frecuentes, y solo un 30% de los pacientes presentan disuria [166, 169], mientras que el resto de los síntomas son aún más infrecuentes y dependen de la población estudiada, con gran variabilidad de las prevalencias, desde 0% hasta el 73% [160, 166, 169]. En aquellos pacientes con síntomas uretrales, es frecuente encontrar *C. trachomatis* [170,171].

La orquitis viral está asociada con un dolor escrotal agudo e inflamación testicular unilateral principalmente. La infección por el virus de las paperas suele ocurrir cuatro o siete días después de la parotiditis [146].

### EXPLORACIÓN FÍSICA

La exploración física constituye una gran herramienta diagnóstica, ya que es necesario realizar un buen diagnóstico diferencial de escroto agudo.

Es importante la valoración de la puño percusión renal, la cual en caso de ser positiva podría indicar una posible pielonefritis y la palpación de la región suprapúbica valorando signos de cistitis. La región inguinal debe ser también explorada en busca de hernias o ganglios linfáticos inflamados que podrían sugerirnos el origen inflamatorio o infeccioso de la epididimitis.

Puesto que es necesario realizar diagnóstico diferencial con la torsión testicular, debe valorarse que el testículo se encuentre localizado en su posición anatómica. El epidídimo se encuentra indurado e inflamado en los casos de epididimitis, pudiendo evolucionar a inflamación testicular (orquitis) produciendo un hidrocele reactivo y eritema escrotal pudiendo simular una torsión testicular [146].

El reflejo cremastérico puede provocarse al realizar un ligero golpe en la zona interna y superior del muslo, lo que produce una contracción del músculo cremastérico que tira del testículo hacia el lado golpeado. Es imprescindible que siempre sea correctamente

valorado en la exploración de un escroto agudo. El reflejo se encuentra intacto en los pacientes con epididimitis y orquitis, pero suele estar ausente en la torsión testicular, lo que nos permite realizar el diagnóstico diferencial [172-174].

El signo de Prehn se define como el alivio del dolor testicular con la elevación testicular, hecho que ocurre en la epididimitis y no en la torsión testicular [173].

### PRUEBAS COMPLEMENTARIAS

La ecografía testicular puede no ser útil en aquellos pacientes que solo presentan un pequeño aumento del tamaño del epidídimo [161, 175], pero será determinante en aquellos pacientes con absceso testicular, infartos testiculares secundarios a la epididimitis o hidrocele reactivos [161].

El hemograma y la proteína C reactiva (PCR) pueden ser de gran utilidad en la confirmación y monitorización de la epididimitis [170]. Desafortunadamente no existe ningún marcador específico en el plasma sanguíneo o seminal que confirme la epididimitis.

Tal y como se explicó anteriormente, la epididimitis suele estar causada por el ascenso de las bacterias desde el tracto urogenital, por lo que la identificación de patógenos en la orina tiene un gran valor en el diagnóstico de la epididimitis. El análisis de orina puede ser de gran ayuda ya que el 80% de los pacientes presentan esterasa leucocitaria y leucocituria [166, 175, 176]. La Sociedad Europea de Urología recomienda realizar cultivo de los principales patógenos urológicos y la valoración de las enfermedades de transmisión sexual. Si se tiene clara sospecha de epididimitis, debe realizarse PCR para *C. trachomatis* y *N.gonorrhoeae* [146].

Actualmente no está claro si realmente es ventajoso para el paciente la realización de más pruebas complementarias tales como el estudio de las secreciones prostáticas o de la orina tras masaje prostático [177]. Por otro lado, no está recomendado el estudio del semen, puesto que no aporta beneficios claros [178,179]. Estudios más invasivos están obsoletos debido al riesgo de obstrucción.

Es de gran importancia que todos los estudios microbiológicos (toma de muestras) se lleven a cabo antes de comenzar la terapia antimicrobiana puesto que tras la toma de antibióticos, los patógenos apenas pueden ser detectados [170, 179].

### TRATAMIENTO

La terapia antibiótica empírica es de suma importancia y debe ser elegida en función de los patógenos más probables. El tratamiento busca la curación de la infección, la mejoría de los síntomas, prevenir la transmisión y la reducción de las futuras complicaciones [146].

El uso de tetraciclinas ha demostrado buenos resultados en los pacientes con infección por *Chlamydia trachomatis* [180,181]. En el año 1980, el descubrimiento de las fluoroquinolonas supuso un gran avance tanto para el tratamiento de las infecciones por *Chlamydia trachomatis*, como para otros patógenos urinarios [182,183]. El único

estudio randomizado llevado a cabo ha confirmado la superioridad del ciprofloxacino respecto a la pivampicilina, con un 20% de fracasos en comparación con el 40% respectivamente [175]. Estos datos son la base fundamental para que la Sociedad Europea de Urología recomiende las fluoroquinolonas con actividad frente a *Chlamydia trachomatis* como primera opción de tratamiento, excepto en casos de infección con *Neisseria gonorrhoeae* [161,184]. A pesar de que en los últimos años ha habido un aumento de las resistencias antibióticas, un estudio reciente ha demostrado que >85% de las cepas bacterianas continúan siendo susceptibles a fluoroquinolonas y a la tercera generación de cefalosporinas, por lo que las guías terapéuticas continúan siendo efectivas [170].

Si se sospecha infección por *Neisseria gonorrhoeae* o por *Chlamydia trachomatis* (pacientes entre 14-35 años), el tratamiento empírico debe consistir en ceftriaxona (250 mg i.m) y doxiciclina (100 mg/ 2 veces al día durante 10 días).

Si las bacterias gran negativas (*E. coli* o *Pseudomona aeruginosa*) son las más probables (pacientes menores de 14 años o mayores de 35) o si el paciente es alérgico a las cefalosporinas o las tetraciclinas, el tratamiento debe incluir una fluoroquinolona [185,186].

Los pacientes inmunocomprometidos deben recibir el mismo tratamiento que los inmunocompetentes.

De manera concomitante, puede ser necesario el uso de analgésicos, elevación escrotal y la limitación de la actividad física. A pesar de que estas recomendaciones están mundialmente aceptadas, no hay ningún estudio realizado al respecto [153].

La hospitalización de los pacientes está limitada a aquellos pacientes con dolor incapacitante, con fiebre elevada y pacientes que no cumplen el tratamiento establecido [161]. En aquellos pacientes con enfermedad de transmisión sexual confirmada es obligatorio prevenir la reinfección y el contagio de otros pacientes, con tratamiento de las enfermedades de transmisión sexual concomitantes y el tratamiento tanto del paciente como de sus compañeros sexuales [178].

El tratamiento quirúrgico es excepcional y solo se realizará en paciente con epididimitis refractaria al tratamiento antibiótico y con infartos testiculares. La formación de absceso epididimario ha sido considerada una indicación típica de cirugía pero un reciente estudio ha demostrado que puede resolverse con terapia conservadora [170].

El uso de antibióticos no está justificado en el tratamiento de la orquitis viral y la mayoría de las orquitis asociadas a paperas tienden a la resolución espontánea tras 3-10 días. La epidídimo-orquitis requiere la misma cobertura antibiótica que la epididimitis [146].

Tras la correcta instauración del tratamiento, debe realizarse seguimiento entre los 3 – 7 días posteriores para evaluar la mejoría clínica [150]. Con el tratamiento adecuado, los síntomas suelen resolverse 5-7 días después en el 80% de los pacientes [187], y tan solo en un 10 % se mantiene el dolor después de 30 días. A pesar de que los síntomas tienden a una rápida resolución, entre el 40-80% de los varones con epididimitis

continúan teniendo un epidídimo palpable tras un mes, e incluso puede persistir en un 20% de los pacientes tras 3 meses [175]. Parece que la epididimitis crónica es más frecuente en estos pacientes [188].

### COMPLICACIONES

A pesar de que la epididimitis suele ocurrir en pacientes que se encuentran en sus años más fértiles [170], el impacto de la epididimitis en la fertilidad no ha sido claramente establecido. Leucocitospermia puede ser encontrada en la fase aguda de la enfermedad, reflejando la inflamación local del tracto urogenital [179, 189, 190]. La mayoría de los estudios reflejan una disminución de las concentraciones de espermatozoides durante la fase aguda, con una recuperación en los siguientes 3 meses [187]. A pesar de recibir el correcto tratamiento, puede existir oligozoospermia y azoospermia persistente en un 40% de los pacientes [191]. Las razones por las que esto ocurre no han sido claramente establecidas, valorándose diferentes teorías, como la disfunción testicular o la obstrucción del epidídimo.



## TORSIÓN TESTICULAR

La torsión del cordón espermático o torsión testicular fue descrita por primera vez en 1840 por Delasiave [192]. El primer caso en un recién nacido fue registrado por Taylor en 1872 [193]. A pesar de que fue descrita a mediados de 1800, durante mucho tiempo no fue considerada una emergencia vascular.

Actualmente, la torsión testicular es una de las pocas urgencias urológicas en pediatría, de manera que requiere un tratamiento adecuado y prematuro para evitar la pérdida testicular. A pesar de que no existe ninguna duda acerca de la necesidad de restablecer el flujo sanguíneo testicular, continúa habiendo un debate abierto con el algoritmo diagnóstico más adecuado, las indicaciones de cirugía urgente, el manejo de los testículos reperfundidos o el manejo de las formas más atípicas de la torsión testicular.

La torsión testicular perinatal se define como la torsión del cordón espermático que ocurre de manera prenatal, perinatal o postnatal en el primer mes de vida [194].

### EPIDEMIOLOGÍA

La torsión testicular ocurre en aproximadamente 4-5 de 100000 varones menores de 25 años [193]. A pesar de que puede ocurrir en todas las edades, es más frecuente entre los adolescentes o en el periodo neonatal [195].

La proporción de torsión testicular que se encuentra en el cuadro de escroto agudo es variable. Los datos más fiables proceden de estudios en los cuales todos los niños con cuadro escrotal agudo requirieron cirugía, de los cuales, la torsión del apéndice testicular fue la patología más encontrada (45-57%), seguida de la torsión del cordón espermático (26-27%) [196-197].

### ETIOPATOGENIA

Actualmente, dos tipos de torsión testicular han sido reconocidas, cada una de ellas con etiologías diferentes.

- **Torsión extravaginal:** Ocurre en fetos y neonatos. Con este tipo de torsión testicular, el testículo, el epidídimo y la túnica vaginal giran alrededor del cordón espermático [198]. En estos casos existe una anormal fijación entre las coberturas testiculares de manera que se produce una anormal movilidad en el escroto [194].
- **Torsión intravaginal:** Se encuentra más frecuente en adolescentes y suele estar en relación con la malformación en “badajo de campana” en la cual no hay una correcta fijación del testículo y el epidídimo al escroto. En caso de existir, la malformación tiende a ser bilateral. En un estudio realizado por Hayn et al. [199] se encontró esta anomalía en 47 varones operados por torsión del cordón espermático en el lado afecto en un 88% de los casos y 90% en la lado contralateral. De esto se deduce que a pesar de que es un hallazgo frecuente en los pacientes que necesitan cirugía, no se observa en todos los casos de torsión testicular. Además, Caesar et al. [200] llevó a cabo un estudio en el que en un 12%

de las autopsias se encontró esta anomalía, lo cual representa una incidencia mucho mayor que la de la torsión testicular, debiendo estar otros factores implicados. A pesar de estos hallazgos anatómicos, esta malformación continúa siendo a día de hoy el único factor de riesgo anatómico encontrado. Sin embargo, sigue sin existir una explicación sobre por qué ocurre o si es una malformación congénita que ocurre con el desarrollo embrionario del escroto o del cordón espermático.

Estudios recientes han descrito factores precipitadores que podrían ocasionar una torsión testicular aguda, entre los cuales encontramos el trauma o el ejercicio (particularmente en bicicleta) [201]. Recientemente ha sido confirmado el aumento de la incidencia de la torsión testicular en los meses más fríos del invierno [202]

## DIAGNÓSTICO

El principal objetivo del diagnóstico es identificar los varones con torsión testicular de la manera más rápida y eficaz. Un diagnóstico temprano acorta la duración de la isquemia, disminuyendo la necesidad de cirugía [194].

## HISTORIA PERINATAL

En caso de encontrarnos ante una torsión testicular perinatal, es de gran importancia la realización de una correcta historia prenatal. Debe preguntarse acerca de la presencia de preeclampsia, diabetes gestacional, gestación gemelar, feto grande para la edad gestacional, o la presencia de hidronefrosis. La historia debe incluir también el tipo de parto, así como la presencia de circular del cordón, aspiración del meconio o parto prolongado.

La torsión testicular postnatal no ha sido ligada a ningún factor de riesgo específico. Por el contrario, la torsión prenatal ha sido asociada a la presentación de nalgas o al parto traumático [203]. Todos esos factores pueden incrementar la presión uterina o la presión en el canal del parto durante el parto [204]. Toda esta presión, podría estimular una respuesta cremásterica en el contexto de una túnica escrotal suelta [205].

## SÍNTOMAS

El dolor de presentación aguda es el síntoma más común que experimentan los pacientes. Puede estar localizado, no solo en el escroto sino en también en la ingle o el abdomen bajo, pudiendo llegar a simular un abdomen agudo. Puede ocurrir durante el sueño, tras un traumatismo directo (4-8% de los pacientes), tras el incremento de la actividad física o tras un cambio brusco de temperatura. Algunos pacientes puede referir episodios previos de dolor agudo intermitente, tanto unilaterales o bilaterales, con resolución espontánea. Náuseas, vómitos o íleo paralítico, entre otros síntomas vegetativos, puede ser encontrados también. En neonatos, el principal síntoma puede ser la inquietud o bien una apariencia anormal del escroto durante el parto [194].

La torsión testicular perinatal puede presentarse de forma en 5 formas diferentes [206].

1. Si la torsión tiene lugar en el periodo prenatal, mucho antes del alumbramiento, el recién nacido nacerá con un testículo ausente, de manera que el niño debe ser tratado de forma precoz como si fuera una criptorquidia.
2. Si la torsión ocurre en el periodo prenatal antes del alumbramiento (varias semanas), el niño presentará desde el nacimiento una masa escrotal no dolorosa y firme, de tamaño inferior al testículo contralateral, sin signos inflamatorios y que no transmitirá luz.
3. Si la torsión sucede en el periodo prenatal pero en este caso, en un periodo cercano al alumbramiento (pocos días), el recién nacido tendrá la misma clínica que en el anterior supuesto.
4. Si la torsión ocurre en el periodo prenatal de forma muy cercana al nacimiento (pocos días o pocas horas), el recién nacido tendrá al nacer signos escrotales inflamatorios: un escroto enrojecido e incrementado de tamaño, con un testículo que en ocasiones puede encontrarse elevado y que no transmitirá luz con un cordón espermático doloroso.
5. Si la torsión testicular ocurre ya en el periodo postnatal, el recién nacido no tendrá clínica en el momento del nacimiento y los signos inflamatorios aparecerán con posterioridad.

### **EXPLORACIÓN FÍSICA**

Tras la realización de una historia clínica detallada, debe examinarse la columna vertebral, la espalda, el perineo, la zona inguinal y el escroto. El abdomen debe ser explorado también para poder excluir otras patologías que podrían justificar la clínica del paciente. En un principio, en la torsión testicular la exploración abdominal debe ser normal [207].

En una primera exploración, la palpación dolorosa o el edema escrotal puede ser encontrado entre el 44-88% de los pacientes [197]. El enrojecimiento de la piel y la elevación de la temperatura no suelen estar presentes. El testículo suele encontrarse en una localización más craneal debido al acortamiento del cordón espermático. Tras varias horas, la piel escrotal acaba enrojecida y el edema testicular acaba dificultando la exploración, llegando a imposibilitarla en algunas situaciones.

El reflejo cremastérico supone una herramienta diagnóstica muy útil. Rabinowitz [208] describió una correlación completa entre la presencia de reflejo cremastérico ipsilateral y la ausencia de torsión testicular en un estudio llevado a cabo en 245 varones durante 7 años. Más tarde, fue descrito un caso de reflejo cremastérico preservado acompañado con torsión testicular [209]. La especificidad del reflejo cremastérico es baja. Debe ser tenido en cuenta que hasta un 34 % de los varones presentan una atenuación o ausencia del reflejo cremastérico [210].

## PRUEBAS COMPLEMENTARIAS

### ECOGRAFÍA

La ecografía constituye actualmente la herramienta diagnóstica más básica y útil para el diagnóstico de la torsión testicular. Su buena accesibilidad, la rapidez, la no invasividad y su capacidad para detectar detalles anatómicos hace que sea especialmente útil en el diagnóstico [211]. Es importante valorar que la intensidad de los síntomas que encontramos en la práctica clínica pueden variar a lo largo del tiempo y así lo harán los hallazgos que encontramos en la ecografía.

En la ecografía puede observarse un testículo aumentado de tamaño, con hipoecogenicidad difusa y en ocasiones puede identificarse adecuadamente la arquitectura lobar del testículo afectado. El infarto hemorrágico suele apreciarse con zonas de hiper o hipoecogenicidad dispersas. En general, el epidídimo tiene una ecogenicidad heterogénea y se encuentra incrementado de tamaño, acompañado de edema en los tejidos peritesticulares. Todos estos hallazgos ecográficos pueden no encontrarse presentes entre las 2-4 primeras horas [212]. Si la torsión testicular ha sido intrauterina durante un tiempo prolongado, pueden observarse calcificaciones y un anillo hipervasculares alrededor de la túnica con un centro hipoecogénico [213].

Cranealmente al testículo se encuentra el cordón testicular torsionado acompañado del edema correspondiente. En ocasiones puede resultar útil la utilización de ultrasonografía de gran resolución, la cual permitiría identificar de forma exacta el lugar de la torsión o signos clásicos como el “signo del remolino”.

El eco-doppler demuestra una ausencia completa de flujo vascular en el testículo afectada y puede resultar realmente útil para confirmar el diagnóstico. Este método presenta una sensibilidad variable entre el 63-100% pero una alta especificidad (97-100%) [214]. En las fases iniciales de la torsión testicular, puede mantenerse el flujo sanguíneo, por lo que su persistencia no excluye el diagnóstico. En caso de que el flujo se encuentre mantenido, debe valorarse el índice de resistencia (IR) que estaría elevado en la torsión testicular parcial [215].

Debe valorarse también que la reducción espontánea de la torsión testicular puede producir una hiperperfusión reactiva en el parénquima testicular. En ocasiones, puede observarse una ausencia del flujo sanguíneo central y un mantenimiento de la perfusión periférica debido a la perfusión arterial colateral (Fig. 10) [207].

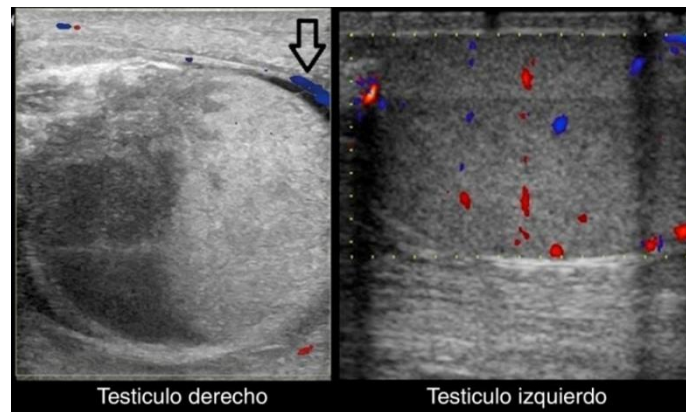


Figura 10. Ecografía doppler color del testículo izquierdo y del derecho (cortes longitudinales). Muestra una ausencia de flujo venoso y arterial en el testículo derecho, con presencia de vascularización aumentada en el tejido paratesticular (flecha negra). El flujo venoso y arterial está conservado en el testículo izquierdo. Imagen tomada de: <http://analesdepediatria.org/es/infarto-testicular-hemorragico-tras-torsion/articulo/S1695403313004335/>

### GAMMAGRAFÍA TESTICULAR

La gammagrafía testicular constituye otra herramienta diagnóstica en la torsión testicular. El radiotrazador utilizado es el Tc99m. En un paciente sin patología testicular se observa, tanto en la fase dinámica como en la fase estática, como los dos testículos reciben su perfusión de forma simétrica. En la torsión testicular aguda, cuando han transcurrido menos de 7 horas, puede encontrarse una perfusión normal en la fase dinámica, mientras que en la imagen estática puede observarse un área fotopénica que envuelve el escroto afectado. En ocasiones puede encontrarse actividad en los vasos del cordón en áreas próximas a la zona de la torsión. En fases tardías, cuando ya han transcurrido más de 24 horas, la gammagrafía suele mostrar una perfusión aumentada en los tejidos que rodean al testículo con una imagen fría en su interior [207].

Nusshaum Blask et al. [216] y Paltiel et al. [217] demostraron que tanto la eco-Doppler y la gammagrafía testicular presentaban la misma sensibilidad para el diagnóstico de la torsión testicular.

### NUEVAS PRUEBAS DIAGNÓSTICAS

En los últimos años se han intentado introducir nuevos métodos diagnósticos entre los cuales destacamos:

- **Contrastes ecográficos:** Tras realizar una ecografía basal, se administra de forma intravenosa el ecopotenciador. Actualmente se utiliza una suspensión de microburbujas de hexafluoruro de azufre. Un reciente estudio llevado a cabo por Velentino et al. [218] demostró como el uso de contrastes ecográficos puede resultar de gran utilidad cuando el eco Doppler no es concluyente.
- **TC perfusión testicular:** Estudios experimentales han demostrado una buena sensibilidad de esta técnica para la detección precoz de la isquemia testicular. Sin embargo, el gran inconveniente de esta técnica es la exposición testicular a grandes radiaciones [219].

- **Resonancia magnética de perfusión:** La resonancia magnética presenta una alta especificidad y sensibilidad para evaluar el dolor escrotal. Cuando se realiza sin contraste puede ser de utilidad para distinguir el “patrón en remolino” que fue explicado anteriormente. Si se realiza con contraste, la isquemia puede detectarse. Desafortunadamente, la realización de la RM de urgencia, no está implementada y los pacientes más jóvenes necesitan anestesia general para su realización, lo que dificultará su uso en la práctica clínica.
- **Espectroscopia de infrarrojo cercano o NIRS:** Mediante esta técnica detectamos la saturación de oxígeno. En un estudio animal recientemente realizado, la NIRS detectó correctamente todas las torsiones testiculares [220]. Solo existe un estudio realizado en humanos [221].

## TRATAMIENTO

Basándonos en la Asociación Europea de Urología, en las primeras 24 horas desde el comienzo de los síntomas, debe ser llevada a cabo una exploración urgente. Tras esas 24 horas, debe realizarse una cirugía electiva (nivel de evidencia 3, recomendación grado C) [222]. Puesto que a pesar de llevar a cabo una buena exploración, en ocasiones, puede no llegarse a determinar el nivel de la torsión o el grado de la isquemia, en estas situaciones deberá realizarse una exploración quirúrgica de urgencia [194].

### *Manejo de la torsión testicular perinatal*

Existe una gran controversia acerca del manejo actual de esta patología. Se piensa que la mayoría de las torsiones perinatales están presentes en el momento del parto y un 30% se desarrollan de manera postnatal en el primer mes de vida [223].

El hecho de que exista tanta diversidad de opiniones respecto al manejo de esta patología, puede deberse entre otros motivos, a la confusión existente entre los autores a la hora de distinguir entre las diferentes entidades de torsión testicular.

En 1990, Das y Singer [223] propusieron clasificar la torsión testicular en “torsiones uterinas” (prenatal y perinatal) y en “torsiones postnatales o neonatales”. A pesar de ello, muchos artículos no hacen distinción entre estas dos entidades, lo que hace difícil establecer una guía exacta de tratamiento.

Marcel Drlík et al. [194] llevó a cabo un estudio en el cual todos las torsiones testiculares prenatales terminaron con un testículo atrófico, con la excepción de dos casos (0,7%). Sorensen et al. [224] encontraron un caso de un recién nacido en cuya exploración escrotal llevada 3 horas tras el nacimiento, se encontró torsión bilateral. El testículo izquierdo había sufrido la torsión de forma reciente, por lo que pudo ser salvado, mientras que el testículo derecho, afectado probablemente anteriormente, no pudo ser salvado. En base a estos estudios, se puede concluir por tanto que la torsión testicular sin signos de torsión aguda, produce un testículo no salvable.

En un principio, la torsión testicular asincrónica provoca un riesgo bilateral de anorquia. La única medida posible para evitar esto, sería hacer una fijación temprana del testículo contralateral. Realmente, la prevalencia de la torsión testicular

asincrónica es muy difícil de objetivar, ya que la mayoría de las torsiones perinatales bilaterales suelen tener diferentes grados de isquemia [194]. Existe también gran controversia acerca de si la orquidopexia contralateral está o no justificada. Algunos investigadores han sugerido que, ya que en la torsión extra vaginal no existen factores predisponentes, no hay ninguna necesidad de realizar la orquidopexia contralateral [225]. Por el contrario, parece estar en aumento el número de torsiones intrauterinas bilaterales con factores predisponentes, en las cuales sí que estaría justificada la realización de una orquidopexia. Parece que hay, por tanto, un consenso en explorar el lado contralateral en la misma operación y actuar en función de las características locales y el estado clínico del paciente [223].

Tampoco existe consenso en cuanto a cuál debe ser la fijación realizada. Hay una gran variación entre los cirujanos pediátricos, lo cual refleja tan solo la igualdad de eficacia entre las diferentes técnicas.

### *Técnicas*

#### **Detorsión manual**

Es la manera más rápida para reducir la isquemia. La detorsión debe ser primeramente realizada en la dirección lateral. Si el paciente no experimenta una disminución del dolor, debe entonces realizarse en dirección opuesta. Sin embargo, la detorsión manual no es un sustituto de la exploración quirúrgica o la orquidopexia bilateral. Sessions et al. [226] encontraron torsión residual en un 32% de los pacientes tras la detorsión manual.

#### **Revisión quirúrgica**

El testículo debe ser expuesto a través de una incisura horizontal realizada en posición antelateral del testículo. Si la perfusión sanguínea se restaura adecuadamente y el testículo tiene buen color, se fija con uno o dos puntos absorbibles al rafe escrotal. Los pacientes deben ser informados, de que es posible que se produzca una recurrencia a lo largo de los años. Mor et al. [227] describieron 8 recurrencias en un grupo de 179 pacientes con torsión testicular.

Puesto que la anomalía testicular en “badajo de campana” suele ser bilateral, la fijación del testículo contralateral debe ser realizada en la mayoría de los casos, preferentemente en la misma operación. Si el testículo no adquiere un buen color tras la detorsión y la necrosis es obvia, debe realizarse una orquidectomía junto a la orquidopexia contralateral.

Tras la realización de la detorsión, debe ser evitado el síndrome compartimental intratesticular. El objetivo principal es disminuir la presión en el tejido testicular edematoso que se encuentra encapsulado en la túnica albugínea. Puede realizarse una capsulotomía tras la detorsión que podría disminuir la presión intratesticular [228]. Sin embargo, los estudios en animales no parecen haber confirmado un efecto realmente positivo en la histología y los resultados funcionales no están disponibles en humanos. [229].



## CANCER TESTICULAR

El cáncer testicular es el tumor sólido maligno más frecuente en varones jóvenes, pero solo representa el 1% de todos los tumores en hombres [230].

### EPIDEMIOLOGÍA

La incidencia de cáncer testicular se ha ido incrementando en los últimos 40 años [231]. Es más común en las poblaciones del norte de Europa en las cuales la incidencia se encuentra entre 4-10/100000, mientras que en los asiáticos, africanos y afroamericanos la incidencia es mucho más baja, encontrándose entre 0.2-1/100000. El pico de incidencia se encuentra comprendido entre los 15 y los 35 años. La supervivencia de estos tumores se ha incrementado significativamente en los últimos 30 años, desde un 63% hasta un 90% [232].

### ETIOLOGÍA

La etiología del cáncer testicular no es completamente entendida. El aumento de la incidencia en los últimos años, acompañado de otros problemas testiculares como el bajo recuento espermático, sugiere la influencia de factores ambientales. El hiperestrogenismo intraútero se ha sugerido como factor principal. Los hijos de mujeres que han recibido estrógenos sintéticos, como el dietilestilbestrol, tiene una mayor incidencia de anomalías testiculares. A día de hoy, no existe una asociación directa entre la exposición estrogénica y el riesgo de desarrollar cáncer testicular.

Aproximadamente un 2% de los pacientes con cáncer testicular refieren tener un familiar de primer grado afectado, y estudios en gemelos ha demostrado una mayor incidencia de cáncer testicular en monocigotos comparado con dicigotos [233]. La región Xq27 ha sido relacionada en familias con varios miembros afectados de cáncer testicular [234]. Duplicaciones o amplificaciones del brazo corto del cromosoma 12 (12p) han sido observadas en casi todos los casos de cáncer testicular, siendo por tanto un gen clave para su desarrollo [235].

Existen también múltiples factores de riesgo para el desarrollo de cáncer testicular (tabla 3) [232]:

**Tabla 3: Factores de riesgo para el cáncer testicular**

1. Criptorquidia (Véase apartado correspondiente)
2. Carcinoma in situ (neoplasia intratubular)
3. Historia previa de cáncer testicular o tumor de células germinales extragonadal
4. Historia familiar
5. Infección por VIH (Pequeño incremento del riesgo de seminoma)
6. Síndrome de Down
7. Trauma testicular



## CLASIFICACIÓN ANATOMOPATOLÓGICA

### 1. Tumores de células germinales:

1.1. Carcinoma in situ o neoplasia intratubular de células germinativas

1.2. Seminoma:

1.2.1. Seminoma clásico

1.2.2. Seminoma espermatocítico

1.3. No seminoma:

1.3.1. Carcinoma embrionario

1.3.2. Tumor del saco vitelino

1.3.3. Coriocarcinoma

1.3.4. Teratoma

1.4. Tumores con más de un tipo histológico

2. Tumores de los cordones sexuales/estroma gonadal

3. Tumores diversos del estroma inespecífico

Puesto que los tumores de células germinales constituyen más del 95% de todos los tumores testiculares, serán los que se expliquen a continuación:

### 1. TUMORES DE CÉLULAS GERMINALES

#### 1.1. CARCINOMA IN SITU O NEOPLASIA NO CLASIFICADA INTRATUBULAR DE CELULAS GERMINALES (CIS)

El carcinoma in situ o neoplasia no clasificada intratubular de células germinales, es el precursor de todos los tumores de células germinales, con la excepción del seminoma espermático y de los tumores de células germinales infantiles/prepuberales [236,237]. El mecanismo por el cual esto ocurre, continúa siendo desconocido, a pesar de que han sido sugeridas múltiples teorías al respecto [238,239]. Tal y como se mencionó en el apartado anterior, se piensa que determinados factores ambientales en el útero, pueden ocasionar que las células germinales comiencen una división celular anormal dando lugar a un carcinoma in situ. Esto se seguiría de la duplicación de 12p, siendo este un paso clave en su carácter invasivo [240,241], así como otras anomalías cromosómicas, que harían a estas células sensibles a la estimulación por gonadotrofinas y el consiguiente desarrollo tumoral.

El testículo con carcinoma in situ, puede tener un tamaño normal, o bien ser más pequeños de lo normal. Histológicamente, se caracterizan por la presencia de células primitivas atípicas que suelen duplicar el tamaño de las células normales. Las células malignas presentan un gran núcleo y nucléolo, con un citoplasma muy abundante rico en glucógeno, que se tiñe con la tinción de PAS. Las células normales, sin embargo, no son PAS positivas, por lo que esta técnica es de gran utilidad para diferenciar entre células sanas y tumorales [242].

La regresión espontánea de un CIS no suele ocurrir. Sin intervención médica, el 50% de todos los CIS progresarán a un carcinoma de células germinales invasivo en los siguientes 5 años al diagnóstico de CIS [243].

Existe una gran controversia respecto al tratamiento del carcinoma in situ. La orquiectomía tiene claramente los mejores resultados y podría considerarse como la técnica de elección en CIS unilateral [244,245]. Múltiples estudios han demostrado también la efectividad de bajas dosis de radioterapia en comparación con la quimioterapia en el tratamiento del CIS [246,247]. La radioterapia es considerada como el tratamiento de elección en CIS bilaterales. A pesar de los efectos secundarios de la radioterapia en la fertilidad, presenta la ventaja de mantener la función hormonal testicular.

## 1.2. SEMINOMA

### 1.2.1. SEMINOMA CLÁSICO Y SUS VARIANTES

Los seminomas constituyen el 50% de todos los tumores de células germinales testiculares. También es un importante componente de los tumores mixtos [248,249].

El pico de incidencia se encuentra entre los 34 y los 45 años, lo que es una década más tarde que el resto de los tumores de células germinales. Antes de la pubertad, el seminoma es un tumor muy infrecuente, no apareciendo en la primera década de la vida, especialmente en niños menores de 5 años. La mayoría de los pacientes tienen una presentación clásica con una masa indolora testicular. La extensión tumoral al cordón espermático y el epidídimo se ve en menos del 10% de los casos y solo en un 2% de los pacientes se ven afectados ambos testículos [249].

Histológicamente, las células seminoma típicamente tiene un patrón de crecimiento sólido separadas por finas trabéculas fibrovasculares ricas en linfocitos de tipo T. Solo un 1% de los tumores seminoma no tienen infiltración linfática [250].

#### VARIANTES HISTOLÓGICAS

El seminoma con células gigantes sincitotrofoblásticas es considerado una variante del seminoma por la Organización Mundial de la Salud. Los sincitotrofoblastos se tiñen para hCG y citoqueratina en un 20% de los casos [251]. La presencia de estas células no influye en el pronóstico pero se correlaciona con la elevación de hCG, que se normaliza tras la orquiectomía. En caso de permanecer elevada la hCG podría indicar un foco oculto de coriocarcinoma.

Existe una gran variedad histológicas de seminomas. El seminoma con alto índice mitótico, también conocido como anaplásico o seminoma atípico, constituye entre el 5-15% de todos los seminomas. Histológicamente, se caracteriza por una actividad mitótica incrementada, con un gran pleomorfismo nuclear y una disminución del infiltrado linfocitario. El pronóstico de esta entidad es controvertido ya que, aunque algunos estudios han mostrado un comportamiento más agresivo, muchos otros no han conseguido demostrar esa diferencia [252].

### 1.2.2. SEMINOMA ESPERMÁTICO

El seminoma espermático es el tumor de células germinales menos frecuente, representando solo un 1% de todos los tumores testiculares [253]. Se cree que tiene

una patogénesis diferente que el seminoma clásico, teniendo un origen celular diferente. Diferentes estudios citogenéticos han demostrado que las células del seminoma espermático suelen presentar alteraciones a nivel del cromosoma 9, a diferencia del seminoma clásico [254].

El seminoma espermático aparece característicamente en paciente de más de 50 años, a pesar de que en ocasiones puede aparecer en pacientes más jóvenes [255]. La manifestación clínica es común a otros tumores testiculares, en forma de una masa indolora testicular. Algunos autores han descrito un aumento de los tumores seminoma espermáticos bilaterales (10%) [253]. El riesgo de metástasis de este tumor es extremadamente bajo, y solo en una pequeña proporción de los casos (<6%), el tumor puede sufrir una diferenciación sarcomatosa, asociada a un comportamiento más agresivo [256].

Histológicamente, el carcinoma espermático consiste en una difusa proliferación de células polimórficas sostenidas en un escaso estroma. Estas células pueden dividirse en función del tamaño que presente, siendo normalmente mononucleares, aunque se han descrito algunas multinucleadas [242].

El componente sarcomatoso está compuesto en su mayoría por células fusiformes indiferenciadas, aunque también han sido descritos patrones de rhabdomyosarcoma o condrosarcoma [256]. En todos los tipos, se encontraron focos de seminoma clásico entre las células del seminoma espermático.

### **1.3. NO SEMINOMA**

Estos tumores están compuestos por el carcinoma embrionario, el tumor del saco vitelino, el coriocarcinoma, el teratoma y otros tumores trofoblásticos. Estos tipos de tumores pueden verse en muchas ocasiones formando parte del mismo tumor, denominándose entonces tumores mixtos.

#### **1.3.1. CARCINOMA EMBRIONARIO**

El carcinoma embrionario puro, a pesar de ser relativamente infrecuente, es el segundo tumor de células germinales más frecuente tras el seminoma. El componente embrionario está presente en más del 80% de los tumores de células germinales mixtos [249].

El carcinoma embrionario puro ocurre más frecuentemente entre los 25 y los 35 años, lo que supone unos 10 años antes del seminoma. Es extremadamente raro en pacientes de más de 50 años y no aparece en la infancia. La presentación clínica es la misma que en el resto de tumores testiculares aunque en este caso, aproximadamente dos tercios de los casos, tienen nódulos linfáticos retroperitoneales o metástasis a distancia en el momento del diagnóstico [257].

Histológicamente, el carcinoma embrionario presenta diferentes patrones de crecimiento, incluyendo tejido acinar, tubular o papilar [258]. De forma característica, existe una marcada anaplasia, con numerosas mitosis que incluyen células anormales.

### 1.3.2. TUMOR DEL SACO VITELINO

El tumor del saco vitelino es un tumor de células germinales que se diferencia hacia el saco vitelino, el alantoides o tejido extraembrionario mesenquimatoso. Es el tumor más frecuente en los niños, constituyendo aproximadamente la mitad de todos los tumores testiculares prepuberales [259]. El tumor del saco vitelino no se asocia a la criptorquidia [258].

En niños, la edad media de aparición son los 16 meses. El 80% de los tumores del saco vitelino se encuentran en estadio I al momento del diagnóstico [260].

La elevación de la  $\alpha$ -feto proteína (AFP), puede verse en el 95%-100% de los pacientes que tienen tumores testiculares con componente del saco vitelino, siendo un indicador muy útil de la presencia de este tumor. Puede ser utilizado también para la monitorización del tratamiento y para la detección de metástasis o recurrencias [261]. Debe interpretarse correctamente puesto que en niños menores de 6 meses puede verse elevada de forma fisiológica [260].

Histológicamente, la clave para reconocer los tumores del saco vitelino es la presencia de una gran variedad de tejidos, incluyendo desde el patrón reticular, macroquístico, papilar, sólido, glandular, alveolar, mixoide, sarcomatoso y hepático [258]. Raramente, los tumores del saco vitelino están formados por un único tejido histológico. Esto puede provocar que sean incorrectamente diagnosticados como seminomas o carcinoma embrionario.

El elemento clave para su diagnóstico histológico son los cuerpos de “Schiller-Duval” cuyo centro fibrovascular se encuentra rodeado de células columnares malignas. También es de utilidad la presencia de gránulos hialinos PAS positivos, los cuales contienen AFP o  $\alpha_1$  antitripsina.

### 1.3.3. CORIOCARCINOMA

El coriocarcinoma puro es un tumor extremadamente raro, que supone < 1% de todos los tumores testiculares [258].

Los pacientes con coriocarcinoma suelen encontrarse normalmente entre la segunda y la tercera década de la vida al diagnóstico. En la mayoría de las ocasiones, no tiende a presentarse como masa testicular, sino más bien con síntomas metastásicos, incluyendo hemoptisis, sangrado gastrointestinal o síntomas neurológicos.

El coriocarcinoma se asocia a valores muy elevados de hCG (>100000 mIU/mL). Debido a la reactividad cruzada con otras hormonas como la TSH o la LH, algunos de estos pacientes pueden presentar síntomas endocrinos, incluyendo ginecomastia o hipertiroidismo [257].

Al microscopio, el coriocarcinoma está formado principalmente por dos componentes celulares principales, los sincitotrofoblastos y los citotrofoblastos.

Debido a su alto grado de diseminación hematológica, el coriocarcinoma tiene un peor pronóstico que otros tipos de tumores de células germinales [262], existiendo una gran incidencia de metástasis cerebrales [263]. De hecho, su pronóstico es aún peor que en aquellos tumores mixtos con un componente coriocarcinomatoso [264].

#### 1.3.4. TERATOMA

Los teratomas son tumores compuestos por diferentes tipos de tejido, representados por 1 o más capas de tejidos germinal (endodermo, mesodermo y ectodermo). Si está compuesto por uno solo de estos tejidos germinales, se denominará entonces, teratoma monodérmico. Los teratomas maduros están formados por células bien diferenciadas, mientras que los teratomas inmaduros contienen tejidos embrionarios o fetales, generalmente acompañados de tejido maduro [242].

El teratoma puede aparecer tanto en niños como adultos, siendo su comportamiento sustancialmente diferente. En adultos, es muy infrecuente encontrar el teratoma como un tumor puro, encontrándose como componente de los tumores de células germinales mixtos en hasta el 50% de las ocasiones [265]. En niños, por el contrario, suele encontrarse como un tumor puro, siendo la segunda neoplasia testicular en prepuberales tras el tumor del saco vitelino [259].

La mayoría de los teratomas prepuberales aparecen en niños menores de 4 años, con una media de edad de 20 meses [266]. Suele presentarse como una masa testicular. Cuando se encuentra en postpuberales, por el contrario, se manifiesta con hinchazón testicular o síntomas metastásicos.

### DIAGNÓSTICO

#### *SÍNTOMAS Y EXPLORACIÓN FÍSICA*

La presentación más frecuente del cáncer testicular es una masa unilateral indolora o un testículo hinchado más grande [267]. El dolor es un síntoma menos frecuente, presentándose solo en un tercio de los pacientes una masa dolorosa. El dolor agudo solo ocurre en un 10% de los pacientes como forma única de presentación. Tampoco es frecuente la presencia de síntomas asociados a metástasis. En la tabla 4 se resumen los síntomas más frecuentes en relación a metástasis del cáncer testicular:

**Tabla 4: Manifestaciones clínicas del cáncer testicular diseminado**

- Síntomas sistémicos: anorexia, astenia, pérdida de peso
- Tos o disnea debido a metástasis pulmonares
- Ganglios linfáticos palpables en el cuello
- Dolor de espalda por masa retroperitoneal
- Edema de miembros inferiores por obstrucción o trombosis de la arteria ilíaca o vena cava.
- Náuseas, vómitos y hemorragias digestivas por metástasis retro-duodenales
- Dolor óseo
- Síntomas del sistema nervioso central o periférico por metástasis cerebrales

## PRUEBAS COMPLEMENTARIAS

### ESTUDIOS DE IMAGEN

Actualmente, la ecografía es la prueba de elección para confirmar la presencia de una masa testicular y para explorar el testículo contralateral, siendo de especial utilidad para determinar si la masa es intra- o extratesticular [268].

La resonancia magnética presenta una mayor sensibilidad y especificidad que la ecografía permitiendo diferenciar entre tumores seminomatosos de los no-seminomatosos [269].

### MARCADORES TUMORALES

Los marcados tumorales pueden tener un valor pronóstico y son esenciales para realizar un correcto diagnóstico y estadificación [270].

- AFP (Células del saco vitelino): Aumenta en el 50-70% de los pacientes con tumores de células germinativas no seminomatosos.
- hCG (Trofoblastos): Aumenta en el 40% de los pacientes con tumores de células germinativas no seminomatosos.

En caso de existir enfermedad metastásica debe determinarse la lactato-deshidrogenasa (LDH), puesto que se encuentra incrementada en el 51% de los casos de cáncer testicular. Su concentración es proporcional al volumen testicular [271].

La fosfatasa alcalina pura podría resultar de utilidad para controlar los pacientes con seminoma puro.

### ESTADIFICACIÓN

Es imprescindible valorar la semivida de los marcadores tumores tras la orquiectomía, así como la presencia de metástasis o la afectación ganglionar.

#### *Marcadores tumorales séricos: cinética de la semivida tras una orquiectomía*

La semivida sérica media de la AFP es de 5-7 días, y la de la hCG de 2-3 días [271]. Tras realizar la orquiectomía, debe valorarse la normalización de los marcadores tumorales, pudiendo su persistencia reflejar la presencia de metástasis (macro- o microscópicas).

#### *Ganglios linfáticos retroperitoneales, mediastínicos y supraclaviculares y vísceras*

La presencia de ganglios linfáticos puede valorarse con un TC o mediante la exploración física. La TC abdominopélvica tiene una sensibilidad cercana al 80% para la detección de ganglios retroperitoneales, ofreciendo la RM unos resultados muy parecidos. La RM resulta de especial utilidad cuando la TC está contraindicada por alergia a los medios de contraste o por exceso de radiación [272].

La radiografía de tórax PA y L podría ser el único estudio radiológico en el seminoma cuando la TC retroperitoneal y pélvica son negativas, siendo la TC la técnica que presenta la sensibilidad más elevada para evaluar el tórax y los ganglios mediastínicos.

En la tabla 5 se presentan las pruebas recomendadas con fines de estadificación [273]:

Tabla 5: Pruebas recomendadas para la estadificación		
PRUEBA	GRADO DE RECOMENDACIÓN B	GRADO DE RECOMENDACIÓN C
<b>Marcadores tumorales séricos</b>	Alfafetoproteína hCG LDH (tumores avanzados)	
<b>TC abdominopélvica</b>	Todos los pacientes	Adolescente delgado
<b>Radiografía de tórax</b>	Seminoma	
<b>TC de tórax</b>	TCGNS	
<b>Ecografía del testículo</b>	Sospecha clínica y escroto normal a la palpación	
<b>RM</b>	Cuando la TC abdominal no es concluyente	Todos los casos
<b>PET</b>	Seguimiento de masas residuales en el seminoma	
<b>Otras</b>	En caso de sospecha clínica	

El sistema de estadificación recomendado es el TNM de 2016 de la Unión Internacional contra el cáncer (UICC) [273]:

Tabla 6: Clasificación TNM del cáncer de testículo (UICC, 2016, 8ª ed. [273])

<b>Tumor primario</b>	
<b>pTX</b>	No se puede evaluar el tumor primario
<b>PTO</b>	Ausencia de datos de tumor primario
<b>pTis</b>	Neoplasia intratubular de células germinativas (CIS)
<b>pT1</b>	Tumor limitado al testículo y epidídimo sin invasión vascular/linfática: el tumor puede invadir la túnica albugínea pero no la túnica vaginal
<b>pT2</b>	Tumor limitado al testículo y epidídimo con invasión vascular/linfática, o tumor que se extiende por la túnica albugínea con afectación de la túnica vaginal
<b>pT3</b>	El tumor invade el cordón espermático con o sin invasión vascular/linfática
<b>pT4</b>	El tumor invade el escroto con o sin invasión vascular/linfática
<b>Ganglios linfáticos regionales</b>	
<b>pNX</b>	No se pueden evaluar los ganglios linfáticos regionales
<b>pNO</b>	Ausencia de metástasis ganglionares regionales
<b>pN1</b>	Metástasis con una masa ganglionar de 2 cm o menos en su eje mayor o varios ganglios regionales, ninguno de ellos mayor de 2 cm en su eje mayor
<b>pN2</b>	Metástasis con una masa ganglionar mayor de 2 cm, pero sin superar los 5 cm en su eje mayor, o varios ganglios regionales, cualquier masa mayor de 2 cm pero sin superar los 5 cm en su eje mayor
<b>pN3</b>	Metástasis con una masa ganglionar mayor de 5 cm en su eje mayor

**Metástasis a distancia**

<b>pMX</b>	No se pueden evaluar las metástasis a distancia
<b>pMO</b>	Ausencia de metástasis a distancia
<b>pM1</b>	Metástasis a distancia
<b>pM2</b>	Ganglios linfáticos no regionales o pulmón
<b>pM3</b>	Otros lugares

**Marcadores tumorales séricos**

<b>pSX</b>	Estudios de marcadores séricos no disponibles o no realizados		
<b>pSO</b>	Concentraciones de marcadores séricos dentro de los límites normales		
	<b>LDH (U/l)</b>	<b>hCG (mUI/ml)</b>	<b>AFP (ng/ml)</b>
<b>S1</b>	< 1,5 x N y	< 5000 y	< 1.000
<b>S2</b>	1.5-10 x N o	5.000 – 50.000 o	1.000 – 10.000
<b>S3</b>	> 10 x N o	> 50.000 o	> 10.000

Según la clasificación TNM, el cáncer de testículo tiene los estadios siguientes:

<b>Estadio IA</b>	pT1	N0	M0	S0
<b>Estadio IB</b>	pT2, pT3 o pT4	N0	M0	S0
<b>Estadio IS</b>	pT1 – pT4	N0	M0	S0-3
<b>Estadio II A</b>	pT1 – pT4	N1	M0	S0-1
<b>Estadio II B</b>	pT1 – pT4	N2	M0	S0-1
<b>Estadio II C</b>	pT1 – pT4	N3	M0	S0-1
<b>Estadio III A</b>	pT1 – pT4	N0-N3	M1a	S0-1
<b>Estadio III B</b>	pT1 – pT4	N0-N3	M0-M1a	S2
<b>Estadio III C</b>	pT1 – pT4	N0-N3	M0-M1b	S0-3



## TRATAMIENTO

Todo paciente con una posible masa testicular debe someterse a una orquiectomía con sección del cordón espermático a la altura del anillo inguinal externo [273].

### *TUMORES DE CÉLULAS GERMINALES - SEMINOMA*

#### **SEMINOMA CLÁSICO Y SUS VARIANTES**

Tras realizarse la orquiectomía inguinal radical, el tratamiento de referencia del seminoma en estadio IIA/B es la radioterapia. La dosis de radiación que se administra es de 30-36 Gy respectivamente, y debe alcanzar los ganglios linfáticos regionales. Esta técnica alcanza una curación de más del 90% [274].

La quimioterapia es una alternativa a la radioterapia en los pacientes con estadio I, siendo el tratamiento de elección en pacientes con masas retroperitoneales o en estadio III alcanzándose respuestas hasta en el 90% de los pacientes [275].

#### **SEMINOMA ESPERMÁTICO**

El pronóstico del seminoma espermático es muy bueno, ya que como se explicó en el correspondiente apartado, tiene una baja tendencia de metástasis. A pesar de que el tratamiento tradicional ha sido la orquiectomía y la radioterapia adyuvante cada vez son más los autores que defienden la vigilancia tras la orquiectomía [255]. En el caso de tener transformación sarcomatosa el tratamiento debe ir acompañado de quimioterapia teniendo, así todo, un pronóstico muy pobre [256].

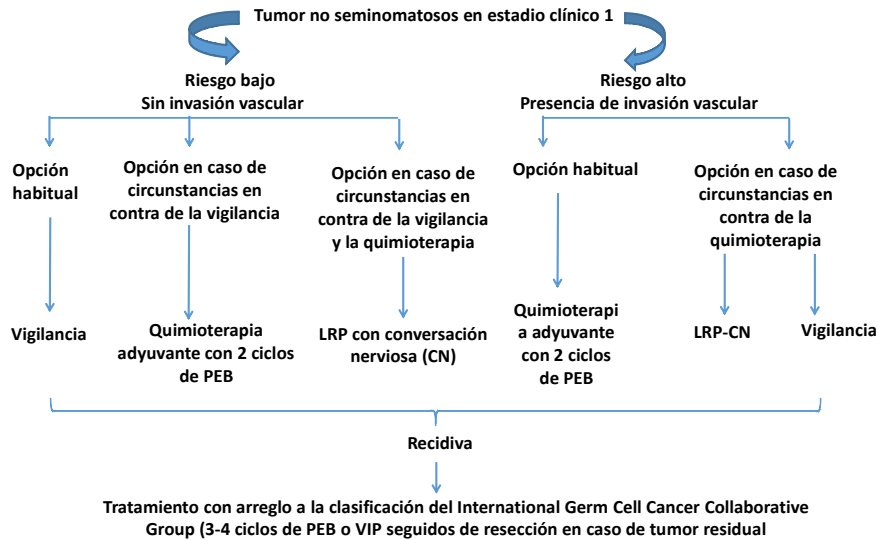
### *TUMORES DE CÉLULAS GERMINALES - NO SEMINOMA*

El tratamiento de estos tumores depende en gran medida de si el tumor está localizado en el testículo o si ha metastatizado a nódulos retroperitoneales u otras localizaciones. La mayoría de los tumores no seminoma de células germinales, metastatizan inicialmente al retroperitoneo. El carcinoma embrionario y el coriocarcinoma, por el contrario, presentan diseminación hematológica, pudiendo metastatizar en órganos alejados [276].

## ESTADIO I

- **SEGUIMIENTO:** En paciente con enfermedad localizada, otra opción puede ser la vigilancia. Debido a que algunos pacientes pueden recaer tras un año de la orquiectomía, la vigilancia debe realizarse al menos durante los dos años siguientes a la intervención quirúrgica. Debe tenerse en cuenta, que no todos los pacientes son candidatos a esta opción terapéutica. Por ejemplo, los pacientes con carcinoma embrionario tienen metástasis microscópicas en un alto porcentaje de los casos, por lo que en estos pacientes, esta opción no sería de elección.
- **QUIMIOTERAPIA:** En pacientes de alto riesgo (con riesgo de recidiva), se han empleado dos ciclos de quimioterapia como tratamiento primario, sin afectar a la fertilidad ni la actividad sexual [277].
- **LINFADENOPATÍA RETROPERITONEAL:** Debido a la alta prevalencia de afectación de los nódulos retroperitoneales, en los pacientes con enfermedad localizada

(estadio I), puede realizarse linfadenectomía retroperitoneal. En el pasado, esta técnica tiene un alto porcentaje de paciente estériles, por lo que actualmente se realiza con conservación nerviosa primaria.



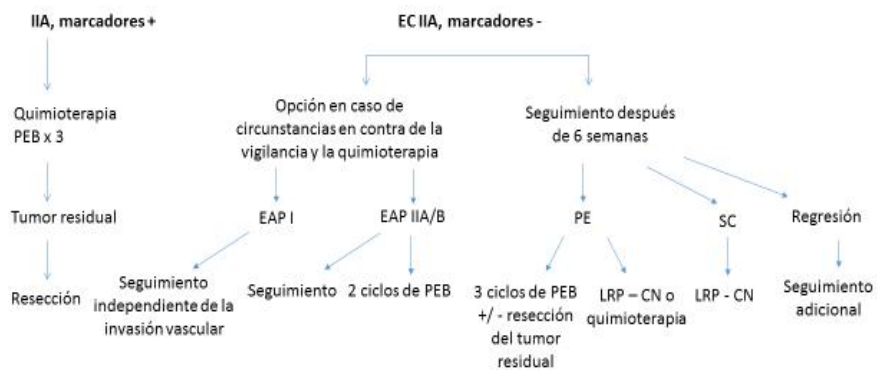
### ESTADIO II y III

En casos avanzados, existe el consenso general de que el tratamiento debe comenzar con quimioterapia inicial, exceptuando el caso del tumor de células germinales no seminomatoso en estadio II sin marcadores tumorales, en cuyo caso puede tratarse con linfadenectomía regional o vigilancia [278].

En caso de que se opte por vigilancia, debe realizarse seguimiento a las 6 semanas, para comprobar si la lesión ha continuado creciendo o se ha estabilizado.

Si el paciente no desea recibir quimioterapia primaria podría realizarse una linfadenectomía radical con quimioterapia adyuvante en caso de metástasis.

Opciones terapéuticas en los pacientes no seminomatosos en estadio clínico IIA



PEB = cisplatino, etopósido, bleomicina; CN= conservación nerviosa; LRP= linfadenectomía retroperitoneal; EAP= estadio anatomopatológico; PE= progresión de la enfermedad; SC= sin cambios

## BIBLIOGRAFÍA

1. Garcia Porreo JA, Hurlé JM. Anatomía humana. Madrid: McGRAW-HILL; 2005
2. Rouvière H, Delmas A. Anatomía humana. 11<sup>º</sup> ed. Barcelona: Masson; 2005
3. T.W.Sadler, Ph. D. Lagman. Embriología médica. 13<sup>º</sup> ed. Barcelona: Wolters Kluwer; 2016.
4. Esteban Ávila R, Elena Samar M. Desarrollo del sistema urogenital. En: Arteaga Martínez, García Peláez. Embriología Humana y Biología del desarrollo. México: Panamericana; 2014. P.439-463.
5. Kierszenbaum AL Histología y biología celular. 2<sup>º</sup> ed. Madrid: Elsevier; 2008.
6. Latarjet M, Ruiz Liard A. Anatomía humana. 4<sup>º</sup> ed. Madrid: Panamericana; 2005.
7. Gurvinder Kaur, Lea Ann Thompson, M.Dufour J. Sertori cells-immunological sentinels of spermatogenesis. Semin Cell Dev Biol. 2014; 0: 36-44.
8. Geneser F. Histologia. 3<sup>º</sup> ed. Buenos Aires: Panamericana; 2000
9. Griswold MD. The central role of Sertori cells in spermatogenesis. Cell and developmetal biology. 1998; 9: 411-416.
10. Gartner LP, Hiatt JL. Histología básica. Barcelona: Elsevier; 2011.
11. Bustos OE. On Sertoli cell number and distribution in rat testis. Arch Biol (Liege) 1970; 81: 99-108.
12. Kierszenbaum AL. Mammalian spermatogenesis *in vivo* and *in vitro*: a partnership of spermatogenic and somatic celllineages. Endocrinol Rev. 1994; 15:116-143
13. Griswold MD. Interactions between germ cells and Sertoli cells in the testis. Biol Reprod. 1995; 52: 211- 216
14. Griswold MD. Protein secretion by Sertoli cells: general considerations, in The Sertoli Cell (Russell LD, Griswold MD eds) 195-200. Cache River Press, Clearwater, FL.
15. Griswold MD. Protein secretions of Sertoli cells. Int Rev Cytol. 1988. 133-141
16. Fritz KB, Rommerts FG, Louis BG, Dorrington JH. Regulation by FSH and dibutyryl cyclic AMP of the formation of androgen-binding protein in Sertoli cell-enriched cultures. J Reprod Fertil. 1976; 46:17-24.
17. R. Zirkin. Spermatogenesis: its regulation by testosterone and FSH. Cell and developmetal biology. 1998; 9: 417-421
18. Sharpe RM. Regulation of spermatogenesis, in The Physiology of Reproduction, 2nd ed (Knobil E, Neill JD, eds.). 1994;1363- 1434. Raven Press, New York
19. Matsumoto AM. Hormonal control of spermatogenesis in The Testis, 2nd ed (Burger H, deKretser DM, eds). 1989; 181-196. Raven Press, New York
20. Marshall GR, Zorub DS, Plant TM. Follicle-stimulating hormone amplifies the population of differentiated spermatogonia in the hypophysectomized testosterone-replaced adult Rhesus monkey (*Macaca mulatta*). Endocrinology. 1995; 136: 3504-3511.
21. Chiquoine AD. Observations on the Early Events of Cadmium Necrosis of the Testis. The Anatomical record. 1964; 149:23–35.
22. Ro TS, Busch H. Concentration of [<sup>14</sup>C] actinomycin D in various tissues following intravenous injection. Biochimica et biophysica acta. 1965; 108:317–8.

23. Dym M, Fawcett DW. The blood-testis barrier in the rat and the physiological compartmentation of the seminiferous epithelium. *Biology of reproduction*. 1970; 3:308–26.
24. Setchell BP. Blood-testis barrier, junctional and transport proteins and spermatogenesis. *Advances in experimental medicine and biology*. 2008; 636:212–33.
25. Wong CH, Cheng CY. The blood-testis barrier: its biology, regulation, and physiological role in spermatogenesis. *Current topics in developmental biology*. 2005; 71:263–96.
26. Malkov M, Fisher Y, Don J. Developmental schedule of the postnatal rat testis determined by flow cytometry. *Biology of reproduction*. 1998; 59:84–92.
27. O’Rand MG, Romrell LJ. Appearance of cell surface auto- and isoantigens during spermatogenesis in the rabbit. *Developmental biology*. 1977; 55:347–58.
28. Tung PS, Fritz IB. Specific surface antigens on rat pachytene spermatocytes and successive classes of germinal cells. *Developmental biology*. 1978; 64:297–315.
29. Yule TD, Montoya GD, Russell LD, Williams TM, Tung KS. Autoantigenic germ cells exist outside the blood testis barrier. *Journal of immunology*. 1988; 141:1161–7.
30. Setchell BP, Voglmayr JK, Waites GM. A blood-testis barrier restricting passage from blood into rete testis fluid but not into lymph. *The Journal of physiology*. 1969; 200:73–85.
31. Awoniyi CA, Santulli R, Sprando RL, Ewing LL, Zirkin BR. Restoration of advanced spermatogenic cells in the experimentally regressed rat testis: quantitative relationship to testosterone concentration within the testis. *Endocrinology*. 1989; 124:1217-1223.
32. Marathe GK, Shetty J, Dighe RR. Selective immunoneutralization of luteinizing hormone results in the apoptotic cell death of pachytene spermatocytes and spermatids in the rat testis. *Endocrine J*. 1995; 3:705-709.
33. Amann RP. The cycle of the seminiferous epithelium in humans: a need to revisit? *Journal of Andrology*. 2008; 29 (5): 469-487.
34. Heller CG, Clermont Y. Kinetics of the germinal epithelium in man. *Recent Prog Horm Res*. 1964; 20:545–571.
35. Svechnikov. K, Landreh. L, Weisser. J, Izzo. G, Colón. E, Svechnikova. I. Origin, development and regulation of human Leydig cells. *Horm Res Paedriatri*. 2010; 73: 93-101.
36. Geissler WM, Davis DL, Wu L, Bradshaw KD, Patel S, Mendonca BB, Elliston KO, Wilson JD, Russell DW, Andersson S: Male pseudohermaphroditism caused by mutations of testicular 17 beta-hydroxysteroid dehydrogenase 3. *Nat Genet* 1994; 7: 34–39.
37. Caron KM, Soo SC, Wetsel WC, Stocco DM, Clark BJ, Parker KL: Targeted disruption of the mouse gene encoding steroidogenic acute regulatory protein provides insights into congenital lipoid adrenal hyperplasia. *Proc Natl Acad Sci USA* 1997; 94: 11540–11545.
38. Tapanainen J, Kellokumpu-Lehtinen P, Pelliniemi L, Huhtaniemi I: Age-related changes in endogenous steroids of human fetal testis during early and midpregnancy. *J Clin Endocrinol Metab* 1981; 52: 98–102.

39. Habert R, Lejeune H, Saez JM: Origin, differentiation and regulation of fetal and adult Leydig cells. *Mol Cell Endocrinol* 2001; 179: 47–74.
40. Rabinovici J, Jaffe RB: Development and regulation of growth and differentiated function in human and subhuman primate fetal gonads. *Endocr Rev* 1990; 11: 532–557.
41. Costabile R. Anatomy and physiology of the male reproductive system. En: Goldstein M, Schlegel NS. *Surgical and Medical Management of Male infertility*. Cambridge University Press 2013.
42. Winter S.D, Faiman C. Pituitary-Gonadal Relations in Male Children and Adolescents. *Pediatr. Res* 1972; 6 : 126-135
43. Virtanen HE, Cortes D, Raipert-De Mayts E, Ritzen M, Nordenskjoeld A, Skakkebaek NE, Toppari J. Development and descent of the testis in relation to cryptorchidism. *Acta Paediatr* 2007; 96: 622–7.
44. Mathers MJ, Sperling H, et al. The undescended testis: diagnosis, treatment and long-term consequences. *Dtsch Arztebl Int* 2009; 106 (33): 527-32.
45. Berkowitz GS, Lapinski RH, Dolgin SE, et al. Prevalence and natural history of cryptorchidism. *Pediatrics* 1993;92:44-9.
46. Scorer CG. The descent of the testis. *Arch Dis Child* 1964;39:605-9.
47. Virtanen HE, Bjerkness R, et al. Cryptorchidism: classification, prevalence and long-term consequences. *Acta Paediatrica* 2007; 96: 611-616
48. Akre O, Lipworth L, Cnattingius S, Sparen P, Ekbom A. Risk factor patterns for cryptorchidism and hypospadias. *Epidemiol* 1999; 10: 364–9.
49. McGlynn KA, Graubard BI, Nam JM, Stanczyk FZ, Longnecker MP, Klebanoff MA. Maternal hormone levels and risk of cryptorchidism among populations at high and low risk of testicular germ cell tumours. *Cancer Epidemiol Biomarkers Prev* 2005; 14: 1732–7.
50. Sharpe RM. Pathways of endocrine disruption during male sexual differentiation and masculinization. *Best Pract Res Clin Endocrinol Metab* 2006; 20: 91–110.
51. Swan SH, Main KM, Liu F, Stewart SL, Kruse RL, Calafat AM, et al. Study for Future Families Research Team: Anogenital distance—a marker of fetal androgen action—is decreased in male infants following phthalate exposure during pregnancy. *Environ Health Perspect* 2005; 113: 1056–61.
52. Main KM, Mortensen GK, Kaleva MM, Boisen KA, Damgaard IN, Chellakooty M, et al. Human breast milk contamination with phthalates and alterations in endogenous reproductive hormones in infants three months of age. *Environ Health Perspect* 2006b; 114: 270–6.
53. Damgaard IN, Skakkebaek NE, Toppari J, Virtanen HE, Shen H, Schramm KW, et al. Persistent pesticides in human breast milk and cryptorchidism. *Environ Health Perspect* 2006; 114: 1133–8.
54. Thorup J, Cortes D, Petersen BL. The incidence of bilateral cryptorchidism is increased and the fertility potential is reduced in sons born to mothers who have smoked during pregnancy. *J Urol* 2006; 176: 734–7.
55. Toppari J, Larsen JC, Christiansen P, Giwercman A, Grandjean P, Guillette LJ Jr, et al. Male reproductive health and environmental xenoestrogens. *Environ Health Perspect* 1996; 104(Suppl 4): 741–803.

56. Paulozzi LJ. International trends in rates of hypospadias and cryptorchidism. *Environ Health Perspect* 1999; 107: 297–302.
57. Kogan S. Cryptorchidism. In: Kelalis PP, King LR, Belman AB, editors. *Clinical pediatric urology*. 3rd ed. Philadelphia: WB Saunders, 1992: 1050–83.
58. Andersson AM, Jørgensen N, Frydelund-Larsen L, Rajpert-De Meyts E, Skakkebaek NE. Impaired Leydig cell function in infertile men: a study of 357 idiopathic infertile men and 318 proven fertile controls. *J Clin Endocrinol Metab* 2004; 89: 3161–7.
59. Cortes D, Thorup JM, Beck BL, Visfeldt J. Cryptorchidism as a caudal developmental field defect. A new description of cryptorchidism associated with malformations and displasias of the kidneys, the ureters and the spine from T10 to S5. *APMIS* 1998; 106: 953–8.
60. Martinez-Frias ML, Bermejo E, Rodriguez-Pinilla E. Anal atresia, vertebral, genital, and urinary tract anomalies: a primary polytopic developmental field defect identified through an epidemiological analysis of associations. *Am J Med Genet* 2000; 95: 169–73
61. Budianto IR, Tan HL, Kinoshita Y, et al. Role of laparoscopy and ultrasound in the management of "impalpable testis" in children. *Asian J Surg* 2014;37:200-4.
62. Docimo SG, Silver RI, Cromie W. The undescended testicle: diagnosis and management. *Am Fam Physician* 2000;62:2037-44, 2047-8.
63. Bittencourt DG, Miranda ML, Moreira AP, et al. The role of videolaparoscopy in the diagnostic and therapeutic approach of nonpalpable testis. *International Braz J Urol* 2003;29:345-52.
64. Gonzalez KW, Dalton BG, Snyder CL, et al. The anatomic findings during operative exploration for non-palpable testes: A prospective evaluation. *J Pediatr Surg* 2016;51:128-30.
65. Hsu HS. Management of boys with nonpalpable undescended testes. *Urological Science* 2012;23:103
66. Papparella A, Romano M, Noviello C, et al. The value of laparoscopy in the management of non-palpable testis. *J Pediatr Urol* 2010;6:550-4.
67. Leitlinie der Deutschen Gesellschaft für Kinderchirurgie, der Deutschen Gesellschaft für Urologie und der Deutschen Gesellschaft für Kinderund Jugendmedizin, vertreten durch die Arbeitsgemeinschaft für pädiatrische Endokrinologie (APE) (2008): Hodenhochstand – Maleszensus testis.
68. Rajfer J, Handelsman DJ, Swertloff RS, et al.: Hormonal therapy of cryptorchidism. *N Engl J Med* 1986; 314: 466.
69. Christiansen P, Müller J, Buhl S, Hansen OR, Hobolth N, Jacobsen BB, Jørgensen PH, Kastrup KW, Nielsen K, Nielsen LB, et al.: Hormonal treatment of cryptorchidism—hCG or GnRH—a multicentre study. *Acta Paediatr* 1993; 81(8): 605–8.
70. Schwentner C, Oswald J, Kreczy A, Lunacek A, Bartsch G, Deibl M, Radmayr C.: Neoadjuvant gonadotropin-releasing hormone therapy before surgery may improve the fertility index in undescended testes: a prospective randomized trial. *J Urol*. 2005; 173(3): 974–7.
71. Brunicardi FC, Andersen DK, Billiar TR. *Principios de cirugía*, Mexico: McGRAW-HILL; 2010.



72. Schlee J, v. Bismarck S, Burmucic K, Gutmann A, Mayr J: Groin exploration for nonpalpable testes: laparoscopic approach. *J Pediatr Surg* 2002; 11: 1552–5.
73. Williams EV, Appanna T, Foster ME: Management of the impalpable testis: a six year review together with a national experience. *Postgrad Med J* 2001; 77: 320–2.
74. Docimo SG: The results of surgical therapy for cryptorchidism: a literatura review and analysis. *J Urol* 1995; 154: 1148–52.
75. Baker LA, Docimo SG, Surer I, et al.: A multi-institutional analysis of laparoscopic orchidopexy. *BJU Int* 2001; 87: 484–489.
76. Miller KD, Coughlin MT, Lee PA: Fertility after unilateral cryptorchidism. Paternity, time to conception, pre-treatment testicular localization and size, hormone and sperm parameter. *Horm Res* 2001; 55: 249–53.
77. Grasso M, Buonaguidi A, Lania C. Postpubertal cryptorchidism: review and evaluation of fertility. *European Urology* 1991;20:126–8.
78. Lee P. Fertility in cryptorchidism: does treatment make a difference? *Endocrinology and Metabolism Clinics of North America* 1993;22:479–90.
79. Virtanen HE, Bjerknes R, Cortes D, Jørgensen N, Rajpert-De Meyts E, Thorsson AV, Thorup J, Main KM: Cryptorchidism: classification, prevalence and long-term consequences. *Acta Paediatr* 2007; 96(5): 611–6.
80. Hadziselimovic F, Zivkovic D, Bica DTG, Emmons LR. The importance of minipuberty for fertility in cryptochidism. *Journal of Urology* 2005;174:1536–9.
81. Raheem AA, Ralph D, Minhas S. Male infertility. *British Journal of medical and surgical urology* 2012; 5: 254-268
82. Møller H. Epidemiological studies of testicular germ cell cancer. *Thames Cancer Registry*, Thesis, King's College London. 2001.
83. Dieckmann KP, Pichlmeier U. Clinical epidemiology of testicular germ cell tumors. *World J Urol* 2004; 22: 2–14.
84. Weir HK, Marrett LD, Kreiger N, Darlington GA, Sugar L. Pre-natal and peri-natal exposures and risk of testicular germ-cell tumour. *Int J Cancer* 2000; 87: 438–43.
85. Rajpert-De Meyts E. Developmental model for the pathogenesis of testicular carcinoma in situ: genetic and environmental aspects. *Hum Reprod Update* 2006; 12: 303–23.
86. Cortes D. Cryptorchidism: aspects of pathogenesis, histology and treatment. *Scand J Urol Nephrol* 1998; (Suppl 196): 1–54.
87. Martin DC: Malignancy in the cryptorchid testis. *Urol Clin North Am.* 1982; 9: 371–6.
88. Herrinton LJ, Zhao W, Husson G. Management of cryptorchism and risk of testicular cancer. *Am J Epidemiol* 2003; 157: 602–5.
89. Vasquez ED, Díaz E, Carmona Z, Vásquez RF. Varicocele testicular en adolescentes. *Salud uninorte. Barranquilla (Col.)* 2009; 25 (2): 245-257.
90. Witt MA, Lipshultz LI. Varicocele: a progressive or static lesion? *Urology* 1993; 42: 541–3.
91. Risser WL, Lipshultz LI. Frequency of varicocele in black adolescents. *J Adolesc Health Care* 1984; 5: 28–9.
92. Steeno O, Knops J, Declerck L, Adimoelja A, van de Voorde H. Prevention of fertility disorders by detection and treatment of varicocele at school and college age. *Andrologia* 1976; 8: 47–53.

93. Oster J. Varicocele in children and adolescents. An investigation of the incidence among Danish school children. *Scand J Urol Nephrol* 1971; 5: 27–32.
94. Agarwal A, Deepinder F, Cocuzza M, Agarwal R, Short RA, et al. Efficacy of varicocelectomy in improving semen parameters: new meta-analytical approach. *Urology* 2007; 70: 532–8.
95. Nagler H, Luntz R, FG. Varicocele. In: Lipshultz L, Howards S, editors. *Infertility in the Male*. St. Louis: Mosby Year Book; 1997. p. 336–59.
96. Ahlberg NE, Bartley O, Chidekel N. Right and left gonadal veins. An anatomical and statistical study. *Acta Radiol Diagn (Stockh)* 1966; 4: 593–601
97. Braedel HU, Steffens J, Ziegler M, Polsky MS, Platt ML. A possible ontogenic etiology for idiopathic left varicocele. *J Urol* 1994; 151: 62–6.
98. Comhaire F, Zalata A, Schoonjans F. Varicocele: indications for treatment. *Int J Androl* 1995; 18 Suppl 2: 67–71.
99. Dubin L, Amelar RD. Surgical therapy for male infertility. *J Reprod Med* 1977; 18: 211–7.
100. Grillo-Lopez AJ. Primary right varicocele. *J Urol* 1971; 105: 540–1.
101. Etriby AA, Ibrahim AA, Mahmoud KZ, Elhaggar S. Subfertility and varicocele. Venogram demonstration of anastomosis sites in subfertile men. *Fertil Steril* 1975; 26: 1013–7.
102. Coolsaet BL. The varicocele syndrome: venography determining the optimal level for surgical management. *J Urol* 1980; 124: 833–9.
103. Lee JD, Jeng SY, Lee TH. Bcl-2 Overexpression in the internal spermatic vein of patients with varicocele. *Med Assoc* 2007; 106(4): 308-312.
104. Naughton CK, Nangia AJ, Agarwal A. Varicocele and male infertility. Part II: Pathophysiology of varicoceles in male infertility. *Hum Reprod Update* 2001 Sept- Oct; 7(5): 473-81
105. Dahl EV, Herrick JF. A vascular mechanism for maintaining testicular temperatura by counter-current exchange. *Surg Gynecol Obstet* 1959; 108: 697–705.
106. Goldstein M, Eid JF. Elevation of intratesticular and scrotal skin surface temperature in men with varicocele. *J Urol* 1989; 142: 743-745.
107. Zorngiotti AW, MacLeod J. Studies in temperature, human semen quality, and varicocele. *Fertil Steril* 1973; 24: 854-863.
108. Agger P. Scrotal and testicular temperature: its relation to sperm count before and after operation for varicocele. *Fertil Steril* 1971; 22: 286-297.
109. MacLeod J. Seminal cytology in the presence of varicocele. *Fertil Steril* 1965; 16: 735–57.
110. Ayodeji O, Baker HW. Is there a specific abnormality of sperm morphology in men with varicoceles? *Fertil Steril* 1986; 45: 839–42.
111. Rodriguez-Rigau LJ, Smith KD, Steinberger E. Varicocele and the morphology of spermatozoa. *Fertil Steril* 1981; 35: 54–7.
112. Portuondo JA, Calabozo M, Echanojauregui AD. Morphology of spermatozoa in infertile men with and without varicocele. *J Androl* 1983; 4: 312–5.
113. Kemal Duru N, Morshedi M, Oehninger S. Effects of hydrogen peroxide on DNA and plasma membrane integrity of human spermatozoa. *Fertil Steril* 2000; 74: 1200–7.



114. Zini A, Dohle G. Are varicoceles associated with increased deoxyribonucleic acid fragmentation? *Fertil Steril* 2011; 96: 1283–7.
115. Hendin BN, Kolettis PN, Sharma RK, Thomas AJ Jr, Agarwal A. Varicocele is associated with elevated spermatozoal reactive oxygen species production and diminished seminal plasma antioxidant capacity. *J Urol* 1999; 161: 1831–4.
116. Kobori Y, Ota S, Sato R, Yagi H, Soh S, et al. Antioxidant cosupplementation therapy with vitamin C, vitamin E, and coenzyme Q10 in patients with oligoasthenozoospermia. *Arch Ital Urol Androl* 2014; 86: 1–4.
117. Zini A, Al-Hathal N. Antioxidant therapy in male infertility: fact or fiction? *Asian J Androl* 2011; 13: 374–81.
118. Oliva A, Dotta A, Multigner L. Pentoxifylline and antioxidants improve sperm quality in male patients with varicocele. *Fertil Steril* 2009; 91: 1536–9.
119. Khosravian N, Razi M, Farokhi F, Khosravian H. Testosterone and vitamin E administration up-regulated varicocele-reduced Hsp70-2 protein expression and ameliorated biochemical alterations. *J Assist Reprod Genet* 2014; 31: 341–54.
120. Romeo C, Ientile R, Impellizzeri P, Turiaco N, Teletta M, Antonuccio et al. Preliminary report on nitroxide-mediated oxidative damage in adolescent varicocele. *Hum Reprod* 2003 Jan; 18(1):26-9.
121. Shiou-Sheng Chen, William J. Huang, Luke S, Chang and Yau-Huei Wei. Attenuation of Oxidative Stress After Varicocelectomy in Subfertile Patients With Varicocele *The Journal of urology* 2008 Feb; 179: 639-642.
122. Sirvent JJ, Bernat R, Navarro MA, Rodriguez Tolra J, Guspi R, et al. Leydig cell in idiopathic varicocele. *Eur Urol* 1990; 17: 257–61.
123. Tanrikut C, Choi J, Lee R, Benjamin J, Mulhall J, et al. Varicocele is a risk factor for androgen deficiency. *Fertil Steril* 2007; 88: S386.
124. Cayan S, Kadioglu A, Orhan I, Kandirali E, Tefekli A, et al. The effect of microsurgical varicocelectomy on serum follicle stimulating hormone, testosterone and free testosterone levels in infertile men with varicocele. *BJU Int* 1999; 84: 1046–9.
125. Su LM, Goldstein M, Schlegel PN. The effect of varicocelectomy on serum testosterone levels in infertile men with varicoceles. *J Urol* 1995; 154: 1752–5.
126. Gat Y, Gornish M, Belenky A, Bachar GN. Elevation of serum testosterone and free testosterone after embolization of the internal spermatic vein for the treatment of varicocele in infertile men. *Hum Reprod* 2004; 19: 2303–6.
127. Hurtado de Catalfo GE, Ranieri-Casilla A, Marra FA, de Alaniz MJ, Marra CA. Oxidative stress biomarkers and hormonal profile in human patients undergoing varicocelectomy. *Int J Androl* 2007; 30: 519–30.
128. Fujisawa M, Dobashi M, Yamasaki T, Kanzaki M, Okada H, et al. Significance of serum inhibin B concentration for evaluating improvement in spermatogenesis after varicocelectomy. *Hum Reprod* 2001; 16: 1945–9.
129. Kosar A, Sarica K, Ozdiler E. Effect of varicocelectomy on seminal plasma transferrin values: a comparative clinical trial. *Andrologia* 2000; 32: 19–22.

130. Chiba K, Ramasamy R, Lamb DJ, Lipshultz LI. The varicocele: diagnostic dilemmas, therapeutic challenges and future perspectives. *Aisan Journal of Andrology* 2016; 18: 276-281
131. Stahl P, Schlegel PN. Standardization and documentation of varicocele evaluation. *Curr Opin Urol* 2011; 21: 500–5
132. Sakamoto H, Saito K, Oohta M, Inoue K, Ogawa Y, *et al.* Testicular volumenmeasurement: comparison of ultrasonography, orchidometry, and water displacement. *Urology* 2007; 69: 152–7.
133. Lotti F, Maggi M. Ultrasound of the male genital tract in relation to male reproductivehealth. *Hum Reprod Update* 2015; 21: 56–83.
134. Hirsh A V, Cameron K M, Tyler J P, Simpson J, Pryor J. The Doppler assessment of varicocele and internal spermatic vein reflux in infertility men. *Br. J. Urol* 1980; 52:50-56.
135. Fine RG, Poppas DP. Varicocele: standard and alternative indications for repair. *Curr Opin Urol* 2012; 22: 513–6.
136. Practice Committee of the American Society for Reproductive Medicine; Society for Male Reproduction and Urology. Report on varicocele and infertility: a committee opinion. *Fertil Steril* 2014; 102: 1556–60.
137. Paduch DA, Skoog SJ. Current management of adolescent varicocele. *Rev Urol* 2001; 3: 120–33.
138. Bong GW, Koo HP. The adolescent varicocele: to treat or not to treat. *Urol Clin NorthAm* 2004; 31: 509–15, ix.
139. Will MA, Swain J, Mikkil F *et al.* The great Debate: Varicocele treatment and Impacto n Fertility. *Fertil Steril* 2011; 95(3): 841-852.
140. Palomo A. Radical cure of varicocele by a new technique : preliminary report. *J. Urol* 1969; 61: 604.
141. Goldstein M, Gilbert BR, Dicker AP, Dwosh J, Gnecco C. Microsurgical inguinal varicocelectomy with delivery of the testis: an artery and lymphatic sparing technique. *J Urol* 1992; 148(6):1808– 11
142. Marmar JL, Kim Y. Subinguinal microsurgical varicocelectomy: a technical critique and statistical analysis of semen and pregnancy data. *J Urol* 1994; 152(4):1127–32.
143. Lipshultz, L.; Thomas, AJ., Jr.; Khera, M. Wein: Campbell-Walsh Urology. 9th ed.. W.B.Saunders; 2007. Chapter 20: Surgical Management of Male Infertility.
144. Szabo R, Kessler R. Hydrocele following internal spermatic vein ligation: a retrospective study and review of the literature. *J Urol* 1984; 132(5):924–5.
145. Wosnitzer M, Roth JA. Optical magnification and Doppler ultrasound probe for varicocelectomy. *Urology* 1983; 22(1):24–6.
146. Trojian TH, Lishnak TS, Heiman D. Epididymitis and Orchitis: and overview. *Am Fam Physician.* 2009; 79 (7): 583-587.
147. National Center for Health Statistics. National Ambulatory Medical Care Survey, 2002. <http://www.cdc.gov/nchs/about/major/ahcd/ahcd1.htm>. Accessed January 23, 2009
148. Mitemeyer BT, Lennox KW, Borski AA. Epididymitis: a review of 610 cases. *J Urol* 1966; 95 (3): 390-392

149. Kaver I, Matzkin H, Braf ZF. Epididymo-orchitis: a retrospective study of 121 patients. *J Fam Pract*. 1990; 30 (5): 548-552.
150. Kadish HA, Bolte RG. A retrospective review of pediatric patients with epididymitis, testicular torsion and torsion of testicular appendages. *Pediatrics*. 1998; 102 (1 pt 1):73-76
151. CollinsMM, Stafford RS, O'LearyMP, BarryMJ. How common is prostatitis? A national survey of physician visits. *J Urol* 1998; 159(4):1224–1228.
152. Berger RE, Alexander ER, Harnisch JP, et al. Etiology, manifestations and therapy of acute epididymitis: prospective study of 50 cases. *J Urol*. 1979; 121(6):750-754.
153. Michel V, Pilatz A, Hedger MP, Meinhardt A. Epididymitis: revelations at the convergence of clinical and basic sciences. *Asian Journal of Andrology* 2015; 17: 756-763.
154. Hoosen AA, O'Farrell N, van den EJ. Microbiology of acute epididymitis in a developing community. *GenitourinMed* 1993; 69(5): 361–363.
155. De JZ, Pontonnier F, Plante P, et al. The frequency of *Chlamydia trachomatis* in acute epididymitis. *Br J Urol* 1988; 62(1): 76–78.
156. Grant JB, Costello CB, Sequeira PJ, Blacklock NJ. The role of *Chlamydia trachomatis* in epididymitis. *Br J Urol* 1987; 60(4): 355–359.
157. Mulcahy FM, Bignell CJ, Rajakumar R, et al. Prevalence of chlamydial infection in acute epididymo-orchitis. *GenitourinMed* 1987; 63(1): 16–18.
158. Hawkins DA, Taylor-Robinson D, Thomas BJ, Harris JR. Microbiological survey of acute epididymitis. *GenitourinMed* 1986; 62(5): 342–344.
159. British Association for Sexual Health and HIV. 2001 *Guideline for the management of epididymo-orchitis* <http://www.bashh.org/documents/31/31.pdf> (accessed 9Mar 2010).
160. Harnisch JP, Berger RE, Alexander ER, Monda G, Holmes KK. Aetiology of acute epididymitis. *Lancet* 1977; 1: 819–21.
161. Workowski KA and Berman S. Sexually transmitted diseases treatment guidelines, 2010. *MMWR Recomm Rep* 2010; 59: 1-110.
162. Street E, Joyce A, Wilson J, Clinical Effectiveness Group, British Association for Sexual Health and HIV. BASHH UK guideline for the management of epididymo-orchitis, 2010. *Int J STD AIDS* 2011; 22: 361–5.
163. Somekh E, Gorestein A, Serour F. Acute epididymitis in boys: evidence of a post infectious etiology. *J Urol*. 2004; 171 (1): 391-394.
164. Nikolaou M, Ikonomidis I, Lekakis I, Tsiodras S, Kremastinos D. Amiodarone- induced epididymitis: a case report and review of the literature. *Int J Cardiol*. 2007; 121 (1): e15-16.
165. Masarani M, Wazait H, Dinneen M. Mumps orchitis. *J R Soc Med*. 2006; 99(11):573-575.
166. Kaver I, Matzkin H, Braf ZF. Epididymo-orchitis: a retrospective study of 121 patients. *J Fam Pract* 1990; 30: 548–52.
167. Berger RE, Kessler D, Holmes KK. Etiology and manifestations of epididymitis in young men: correlations with sexual orientation. *J Infect Dis* 1987; 155: 1341–3.

168. Scheibel JH, Andersen JT, Brandenhoff P, Geerdsen JP, Bay-Nielsen A, *et al.* *Chlamydia trachomatis* in acute epididymitis. *Scand J Urol Nephrol* 1983; 17: 47–50.
169. Mulcahy FM, Bignell CJ, Rajakumar R, Waugh MA, Hetherington JW, *et al.* Prevalence of chlamydial infection in acute epididymo-orchitis. *Genitourin Med* 1987; 63: 16–8.
170. Pilatz A, Ceylan I, Schuppe HC, Ludwig M, Fijak M, *et al.* Experimental *Escherichia coli* epididymitis in rats: assessment of testicular involvement in a long-term follow-up. *Andrologia* 2015; 47: 160–7.
171. Berger RE, Alexander ER, Monda GD, Ansell J, McCormick G, *et al.* *Chlamydia trachomatis* as a cause of acute “idiopathic” epididymitis. *N Engl J Med* 1978; 298: 301–4.
172. Kadish HA, Bolte RG. A retrospective review of pediatric patients with epididymitis, testicular torsion, and torsion of testicular appendages. *Pediatrics*. 1998; 102(1 pt 1): 73–76.
173. Nöske HD, Kraus SW, Altinkilic BM, Weidner W. Historical milestones regarding torsion of the scrotal organs. *J Urol*. 1998; 159(1): 13–16.
174. Rabinowitz R. The importance of the cremasteric reflex in acute scrotal swelling in children. *J Urol*. 1984; 132(1): 89–90.
175. Eickhoff JH, Frimodt-Møller N, Walter S, Frimodt-Møller C. A double-blind, randomized, controlled multicentre study to compare the efficacy of ciprofloxacin with pivampicillin as oral therapy for epididymitis in men over 40 years of age. *BJU Int* 1999; 84: 827–34.
176. Shapiro SR, Breschi LC. Acute epididymitis in Vietnam: review of 52 cases. *Mil Med* 1973; 138: 643–5.
177. Bruce AW, Chadwick P, Willett WS, O’Shaughnessy M. The role of chlamydiae in genitourinary disease. *J Urol* 1981; 126: 625–9.
178. Robinson AJ, Grant JB, Spencer RC, Potter C, Kinghorn GR. Acute epididymitis: why patient and consort must be investigated. *Br J Urol* 1990; 66: 642–5.
179. Lee CT, Thirumoorthy T, Lim KB, Sng EH. Epidemiology of acute epididymo-orchitis in Singapore. *Ann Acad Med Singapore* 1989; 18: 320–3.
180. Berger RE, Alexander ER, Harnisch JP, Paulsen CA, Monda GD, *et al.* Etiology, manifestations and therapy of acute epididymitis: prospective study of 50 cases. *J Urol* 1979; 121: 750–4.
181. Kristensen JK, Scheibel JH. Etiology of acute epididymitis presenting in a venereal disease clinic. *Sex Transm Dis* 1984; 11: 32–3.
182. Melekos MD, Asbach HW. Epididymitis: aspects concerning etiology and treatment. *J Urol* 1987; 138: 83–6.
183. Weidner W, Garbe C, Weissbach L, Harbrecht J, Kleinschmidt K, *et al.* Initial therapy of acute unilateral epididymitis using ofloxacin. II. Andrological findings. *Urologe A* 1990; 29: 277–80.
184. EAU Guidelines. EAU Guidelines, Edition Presented at the 29th EAU Annual Congress. In: EAU Guidelines Office, Arnhem, The Netherlands; 2014.

185. Centers for Disease Control and Prevention. Sexually transmitted diseases. Treatment guidelines 2006. Epididymitis. <http://www.cdc.gov/std/treatment/2006/epididymitis>.
186. Ludwig M. Diagnosis and therapy of acute prostatitis, epididymitis and orchitis. *Andrologia*. 2008; 40(2):76-80.
187. Osegbe DN. Testicular function after unilateral bacterial epididymo-orchitis. *EurUrol* 1991; 19: 204–8.
188. Strebel RT, Schmidt C, Beatrice J, Sulser T. Chronic scrotal pain syndrome (CSPS): the widespread use of antibiotics is not justified. *Andrology* 2013; 1: 155–9.
189. Dietz O. The change in the degree of fertility during the course of acute nonspecific epididymitis. (Contribution to the pathogenesis of primary inhibition of spermiogenesis). *Arch Med Infant* 1960; 211: 160–6.
190. Ludwig G. Epididymitis. *Fortschr Med* 1977; 95: 1202–6.
191. Ruzs A, Pilatz A, Wagenlehner F, Linn T, Diemer T, *et al*. Influence of urogenital infections and inflammation on semen quality and male fertility. *World J Urol* 2012; 30: 23–30.
192. Delasiauve LJF. Descente tardive du testicule gauche, prise pour une hernie étranglée. *Rev MedFr Etrang* 1840;1:15-8.
193. Taylor MR. A case of testicle strangulated at birth: castration: recovery. *BMJ* 1897;1:458
194. Drlik M, Kocvara R. Torsion of spermatic cord in children: review. *Jornal of Pediatric Urology* 2013; 9, 259-266.
195. Mansbach JM, Forbes P, Peters C. Testicular torsion and risk factors for orchiectomy. *Arch PediatrAdolesc Med*. 2005; 159(12):1167–1171.
196. Murphy FL, Fletcher L, Pease P. Early scrotal exploration in all cases is the investigation and intervention of choice in the acute paediatric scrotum. *Pediatr Surg Int* 2006;2(5):413e6.
197. Makela E, Lahdes-Vasama T, Rajakorpi H, Wikström S. A 19-year review of paediatric patients with acute scrotum. *AS Scand J Surg* 2007;96(1):62e6.
198. Baud C, Veyrac C, Couture A, *et al*. Spiral twist of the spermatic cord: a reliable sign of testicular torsion. *Pediatr Radiol* 1998;28(12):950-4.
199. Hayn MH, Herz DB, Bellinger MF, Schneck FX. Intermittent torsion of the spermatic cord portends an increased risk of acute testicular infarction. *J Urol* 2008;180:1729e32.
200. Caesar RE, Kaplan GW. Incidence of the bell-clapper deformity in an autopsy series. *Urology* 1994;44(1):114e6.
201. Cuckow PM, Frank JD. Torsion of the testis. *BJU Int*. 2000; 86(3):349–353.
202. Casey, JT., *et al*. Cold weather causing testicular torsion is an urban legend; Moderated poster at AUA Annual Meeting; 2011.
203. Guiney EJ, McGlinchey J. Torsion of the testis and spermatic cord in the newborn. *Surg Gynecol Obstet* 1981;152(3):273-4.
204. Kogan SJ, Gill B, Bennet B, *et al*. Human monorchism: a clinicopathological study of unilateral absent testis in 65 boys. *J Urol* 1986;135(4):758-61.

205. Burge DM. Neonatal testicular torsion and infarction: etiology and management. *Br J Urol* 1987;59(1):70-3.
206. Cuervo LJ, Grillo A, Vecchiarelli C, et al. Perinatal testicular torsion: a unique strategy. *J Pediatr Surg* 2007;42(4):699-703.
207. Riz-UI-haq M, MBBS, FCPS, FEBPS. Neonatal testicular torsión: a review article. *Iran J Pediatr* Sep 2012; 22 (3): 281-289
208. Rabinowitz R. The importance of the cremasteric reflex in acute scrotal swelling in children. *J Urol* 1984 Jul;132(1): 89e90.
209. Nelson CP, Williams JF, Bloom DA. The cremaster reflex: a useful but imperfect sign in testicular torsion. *J Pediatr Surg* 2003;38(8):1248e9.
210. Srinivasan A, Cinman N, Feber KM, Gitlin J, Palmer LS. History and physical examination findings predictive of testicular torsion: an attempt to promote clinical diagnosis by house staff. *J Pediatr Urol* 2011;7(4):470e4.
211. Ciftci AO, Senocak ME, Cahit Tanyel F, et al. Clinical predictors for differential diagnosis of acute scrotum. *Eur J Pediatr Surg* 2004;14(5):333-8.
212. Prando D. Torsion of the spermatic cord: the main gray-scale and doppler sonographic signs. *Abdom Imaging* 2009;34(5):648e61
213. Cartwright PC, Snow BW, Reid BS, et al. Color Doppler ultrasound in newborn testis torsion. *Urology* 1995;45(4):667-670.
214. Karmazyn B, Steinberg R, Kornreich L, Freud E, Grozovski S, Schwarz M, et al. Clinical and sonographic criteria of acute scrotum in children: a retrospective study of 172 boys. *Pediatr Radiol* 2005;35(3):302e10.
215. Cassar S, Bhatt S, Paltiel HJ, Dogra VS. Role of spectral Doppler sonography in the evaluation of partial testicular torsion. *J Ultrasound Med* 2008;27(11):1629e38.
216. Nussbaum Blask AR, Bulas D, Shalaby-Rana E, Rushton G, Shao C, Majd M. Color Doppler sonography and scintigraphy of the testes: a prospective, comparative analysis in children with acute scrotal pain. *Pediatr Emerg Care* 2002;18:67e71.
217. Paltiel HJ, Connolly LP, Atala A, Paltiel AD, Zurakowski D, Treves ST. Acute scrotal symptoms in boys with an indeterminate clinical presentation: comparison of color Doppler sonography and scintigraphy. *Radiology* 1998;207:223e31.
218. Valentino M, Bertolotto M, Derchi L, Bertaccini A, Pavlica P, Martorana G, et al. Role of contrast enhanced ultrasound in acute scrotal diseases. *Eur Radiol* 2011;21(9):1831e40.
219. Ovali GY, Yilmaz O, Tarhan S, Genc A, Demireli P, Tuncyurek O, et al. Perfusion CT evaluation in experimentally induced testicular torsion. *Can Urol Assoc J* 2009;3(5):383e6.
220. Aydogdu O, Burgu B, Gocun PU, Ozden E, Yaman O, Soygur T, et al. Near infrared spectroscopy to diagnose experimental testicular torsion: comparison with doppler ultrasound and immunohistochemical correlation of tissue oxygenation and viability. *J Urol* 2012;187(2):744e50.
221. Burgu B, Azdogdu O, Huang R. Feasibility of transscrotal near infrared spectroscopy (NIRS) in the evaluation of acute scrotum: a pilot human study. 22nd Annual Congress of the ESPU: Copenhagen; 2011.



222. Tekgu"l S, Riedmiller H, Gerharz E, Dogan HS, Hoebeke P, Kocvara R, et al. Guidelines on pediatric urology. In: European association of urology guidelines 2011. Arnhem: EAU; 2011. p. 12.
223. Das S, Singer A. Controversies of perinatal torsion of the spermatic cord: a review survey and recommendations. *J Urol* 1990;143(2):231-3.
224. Sorensen MD, Galansky SH, Striegl AM, Koyle MA. Prenatal bilateral extravaginal testicular torsion: a case presentation. *Pediatr Surg Int* 2004;20(11e12):892e3.
225. Lamesh AJ. Monorchidism or unilateral anorchidism. *Langenbecks Arch Chir* 1994;379(2):105-8.
226. Sessions AE, Rabinowitz R, Hulbert WC, Goldstein MM, Mevorach RA. Testicular torsion: direction, degree, duration and disinfection. *J Urol* 2003;169(2):663e5.
227. Mor Y, Pinthus JH, Nadu A, Raviv G, Golomb J, Winkler H. Testicular fixation following torsion of the spermatic cord: does it guarantee prevention of recurrent torsion events? *J Urol* 2006;175(1):171e3.
228. Kutikov A, Casale P, White MA, Meyer WA, Chang A, Gosalbez R, et al. Testicular compartment syndrome: a new approach to conceptualizing and managing testicular torsion. *Urology* 2008;72(4):786e9.
229. Kolbe A, Sun CC, Hill JL. Unpredictability of capsulotomy in testicular torsion. *J Pediatr Surg* 1987;22(12):1105e9.
230. Office for National Statistics. Cancer statistics registrations: registrations of cancer diagnosed in 2002 England. Series MB1 no.33. London: Office for National Statistics, 2005.
231. Huyghe E, Matsuda T, Thonneau P. Increasing incidence of testicular cancer worldwide: a review. *J Urol* 2003;170:5-11.
232. Garner MJ, Turner MC, Ghadirian P, et al. Epidemiology of testicular cancer: an overview. *Int J Cancer* 2005;116:331-9.
233. Lutke Holzik MF, Rapley EA, Crockford GP, et al. Genetic predisposition to testicular germ-cell tumours. *Lancet Oncol* 2004;5:363-71.
234. Rapley EA, Crockford GP, Teare D, et al. Localization to Xq27 of a susceptibility gene for testicular germ cell tumours. *Nat Genet* 2000;24:197-200.
235. Bosl GJ, Ilson DH, Rodriguez E, et al. Clinical relevance of the i(12p) marker chromosome in germ cell tumors. *J Natl Cancer Inst* 1994;86:349-55.
236. Soosay GN, Bobrow L, Happerfield L, Parkinson MC. Morphology and immunohistochemistry of carcinoma in situ adjacent to testicular germ cell tumours in adults and children: implications for histogenesis. *Histopathology*. 1991; 19:537-544.
237. Guinand S, Hedinger C. [Atypical intratubular germ cells and testicular germ cell tumors in children]. *Ann Pathol*. 1981;1:251-257.
238. Looijenga LH, de Leeuw H, van Oorschot M, et al. Stem cell factor receptor (c-KIT) codon 816 mutations predict development of bilateral testicular germ-cell tumors. *Cancer Res* 2003; 63: 7674-78.
239. Giwercman A, Muller J, Skakkebaek NE. Prevalence of carcinoma in situ and other histopathological abnormalities in testes from 399 men who died suddenly and unexpectedly. *J Urol* 1991; 145: 77-80.

240. Summersgill B, Osin P, Lu YJ, Huddart R, Shipley J. Chromosomal imbalances associated with carcinoma in situ and associated testicular germ cell tumours of adolescents and adults. *Br J Cancer*. 2001;85:213–220.
241. Rosenberg C, van Gurp RJ, Geelen E, Oosterhuis JW, Looijenga LH. Overrepresentation of the short arm of chromosome 12 is related to invasive growth of human testicular seminomas and nonseminomas. *Oncogene*. 2000;19:5858–5862.
242. Bahrami A, Ro JY, Ayala RG. An overview of testicular germ cell tumors. *Arch Pathol Lab Med* 2007; 131.
243. Von der Maase H, Rorth M, Walbom-Jorgensen S, et al. Carcinoma in situ of contralateral testis in patients with testicular germ cell cancer: study of 27 cases in 500 patients. *Br Med J (Clin Res Ed)*. 1986;293:1398–1401.
244. Giwercman A, von der Maase H, Skakkebaek NE. Epidemiological and clinical aspects of carcinoma in situ of the testis. *Eur Urol*. 1993;23:104–110.
245. Montironi R. Intratubular germ cell neoplasia of the testis: testicular intraepithelial neoplasia. *Eur Urol*. 2002;41:651–654.
246. Giwercman A, von der Maase H, Berthelsen JG, Rorth M, Bertelsen A, Skakkebaek NE. Localized irradiation of testes with carcinoma in situ: effects on Leydig cell function and eradication of malignant germ cells in 20 patients. *J Clin Endocrinol Metab*. 1991;73:596–603.
247. Dieckmann KP, Besserer A, Loy V. Low-dose radiation therapy for testicular intraepithelial neoplasia. *J Cancer Res Clin Oncol*. 1993;119:355–359
248. Fischer CG, Waechter W, Kraus S, Fuentecilla PE, Weidner W, Dudeck J. Urologic tumors in the Federal Republic of Germany: data on 56,013 cases from hospital cancer registries. *Cancer*. 1998;82:775–783.
249. Krag Jacobsen G, Barlebo H, Olsen J, et al. Testicular germ cell tumours in Denmark 1976–1980: pathology of 1058 consecutive cases. *Acta Radiol Oncol*. 1984;23:239–247
250. Jacobsen GK, von der Maase H, Specht L. Histopathological features of stage I seminoma treated with orchidectomy only. *J Urol Pathol*. 1995;3:85–94.
251. Hedinger C, von Hochstetter AR, Egloff B. Seminoma with syncytiotrophoblastic giant cells: a special form of seminoma. *Virchows Arch A Pathol AnatHistol*. 1979;383:59–67.
252. Kademian M, Bosch A, Caldwell WL, Jaeschke W. Anaplastic seminoma. *Cancer*. 1977;40:3082–3086.
253. Talerman A. Spermatocytic seminoma: clinicopathological study of 22 cases. *Cancer*. 1980;45:2169–2176.
254. Verdorfer I, Rogatsch H, Tzankov A, Steiner H, Mikuz G. Molecular cytogenetic analysis of human spermatocytic seminomas. *J Pathol*. 2004;204:277–281.
255. Chung PW, Bayley AJ, Sweet J, et al. Spermatocytic seminoma: a review. *Eur Urol*. 2004;45:495–498.
256. True LD, Otis CN, Delprado W, Scully RE, Rosai J. Spermatocytic seminoma of testis with sarcomatous transformation: a report of five cases. *Am J Surg Pathol*. 1988;12:75–82.



257. Rodriguez PN, Hafez GR, Messing EM. Nonseminomatous germ cell tumor of the testicle: does extensive staging of the primary tumor predict the likelihood of metastatic disease? *J Urol*. 1986;136:604–608.
258. Ro JY, Amin MB, Sahin AA, Ayala AG. Tumors and tumorous conditions of the male genital tract. In: Fletcher CDM, ed. *Diagnostic Histopathology of Tumors*. 2nd ed. London, England: Churchill Livingstone; 2000:733–838.
259. Weissbach L, Altwein JE, Stiens R. Germinal testicular tumors in childhood: report of observations and literature review. *Eur Urol*. 1984;10:73–85.
260. Ross JH, Rybicki L, Kay R. Clinical behavior and a contemporary management algorithm for prepubertal testis tumors: a summary of the Prepubertal Testis Tumor Registry. *J Urol*. 2002;168:1675–1678
261. Talerman A, Haije WG, Baggerman L. Serum alphafetoprotein (AFP) in patients with germ cell tumors of the gonads and extragonadal sites: correlation between endodermal sinus (yolk sac) tumor and raised serum AFP. *Cancer*. 1980;46:380–385.
262. McKendrick JJ, Theaker J, Mead GM. Nonseminomatous germ cell tumor with very high serum human chorionic gonadotropin. *Cancer*. 1991;67:684–689.
263. Bredael JJ, Vugrin D, Whitmore WF Jr. Autopsy findings in 154 patients with germ cell tumors of the testis. *Cancer*. 1982;50:548–551.
264. Mostofi FK, Spaander P, Grigor K, Parkinson CM, Shakkebaek NE, Oliver RT. Consensus on pathological classifications of testicular tumours. *Prog Clin Biol Res*. 1990;357:267–276.
265. Von Hochstetter AR, Hedinger CE. The differential diagnosis of testicular germ cell tumors in theory and practice: a critical analysis of two major systems of classification and review of 389 cases. *Virchows Arch A Pathol Anat Histol*. 1982;396:247–277.
266. Brosman SA. Testicular tumors in prepubertal children. *Urology*. 1979;13:581–588.
267. Bosl GJ, Motzer RJ. Testicular germ-cell cancer. *N Engl J Med* 1997;337:242–53.
268. Doherty FJ. Ultrasound of the nonacute scrotum, in Raymond HW et al. (eds). *Seminars in Ultrasound, CT and MRI*. New York: WB Saunders, 1991, pp. 131-156.
269. Thurnher S, Hricak H, Carroll PR, Pobielski RS, Filly RA. Imaging the testis: comparison between MR imaging and US. *Radiology* 1988 Jun;167(3):631-6
270. Klein EA. Tumour markers in testis cancer. *Urol Clin North Am* 1993 Feb;20(1):67-73.
271. Peyret C. Tumeurs du testicule. Synthèse et recommandations en oncurologie. *Prog Urol* 1993;2:60-4.
272. Ellis JH, Blies JR, Kopecky KK, Klatte EC, Rowland RG, Donohue JP. Comparison of NMR and CT imaging in the evaluation of metastatic retroperitoneal lymphadenopathy from testicular carcinoma. *J Comput Assist Tomogr* 1984 Aug;8(4):709-9.

273. Albers P, Albrechts W, Algaba F, Bokemeyer C, Cohn-Cedermarks G, Fizazi K, Horwich A, Laguna MP. Guía clínica sobre el cancer de testículo. European association of Urology 2010.
274. Bosl GJ, Motzer RJ. Testicular germ-cell cancer. *N Engl J Med*. 1997;337:242–253.
275. Thomas GM. Over 20 years of progress in radiation oncology: seminoma. *Semin Radiat Oncol*. 1997;7:135–145.
276. Ro JY, Dexeus FH, el Naggat A, Ayala AG. Testicular germ cell tumors: clinically relevant pathologic findings. *Pathol Annu*. 1991;26(pt 2):59–87.
277. Bohlen D, Burkhard FC, Mills R, Sonntag RW, Studer UE. Fertility and sexual function following orchidectomy and 2 cycles of chemotherapy for stage I high risk nonseminomatous germ cell cancer. *J Urol* 2001Feb;165(2):441-4.
278. Frohlich MW, Small EJ. Stage II nonseminomatous testis cancer: the roles of primary and adjuvant chemotherapy. *Urol Clin North Am* 1998 Aug;25(3):451-9.