



FACULTAD DE MEDICINA
UNIVERSIDAD DE CANTABRIA

GRADO EN MEDICINA

TRABAJO FIN DE GRADO: LESIONES OTORRINOLARINGOLÓGICAS DE ORIGEN SEXUAL

OTORHINOLARYNGOLOGY MANIFESTATIONS OF SEXUAL ORIGIN

Autor: Claudia Fernández López

Director/es: D. Carmelo Morales
Angulo

Santander, Junio 2015

ÍNDICE

- Resumen	3
- Introducción	5
- Métodos	6
- Resultados / Discusión	6
a) Patología infecciosa	
Infección por el Virus del Papiloma Humano	7
Infección por <i>Treponema pallidum</i>	9
Infección por <i>Chlamydia trachomatis</i>	11
Infección por <i>Neisseria gonorrhoeae</i>	11
Infección por Virus del Herpes Simple	13
Molluscum contagiosum	14
Candidiasis orofaríngea	15
Infección por el Virus de la Inmunodeficiencia Humana	15
Infección por Virus del Epstein-Barr	16
Hepatitis	16
Otros procesos infecciosos	17
b) Patología tumoral	
Papilomatosis laríngea	17
Carcinoma de orofaringe	17
Carcinoma de nasofaringe	18
Carcinoma de la cavidad oral	18
c) Patología traumática	19
d) Patología otorrinolaringológica en niños secundaria a abusos sexuales ...	19
Condilomas acuminados	20
Infección gonocócica	21
Sífilis	21
Hematomas de paladar blando	21
- Conclusiones	22

LESIONES OTORRINOLARINGOLÓGICAS DE ORIGEN SEXUAL

Autora: Claudia Fernández López.

Facultad de Medicina. Universidad de Cantabria. HUMV Santander. Cantabria.

Resumen

En los últimos años han aumentado de manera significativa las manifestaciones orales y faríngeas secundarias a la práctica de sexo oral. Sin embargo, no hemos encontrado ningún artículo de revisión relacionado con el tema en la literatura médica.

El objetivo de nuestro estudio fue identificar las manifestaciones otorrinolaringológicas asociadas al contacto orogenital tanto en pacientes adultos como en niños en el contexto de sexo consentido o de abusos sexuales.

Material y métodos

Se realizó una revisión de la bibliografía de la patología otorrinolaringológica asociada a la realización de sexo oral en la base de datos PubMed publicada en los últimos 20 años.

Resultados/Discusión

Las manifestaciones otorrinolaringológicas secundarias a práctica de sexo oral en adultos pueden ser infecciosas, tumorales o traumáticas. Las manifestaciones infecciosas más frecuentes encontradas en la literatura son la infección por el virus del papiloma humano (sobre todo, condilomas acuminados y papilomas), sífilis oral o faríngea, faringitis gonocócica, faringitis por *Chlamydia trachomatis* e infecciones por el virus del herpes simple. Por otra parte, ha aumentado de forma alarmante la incidencia de carcinoma orofaríngeo secundario al VPH.

En niños, fuera del periodo neonatal, la presencia de condilomas acuminados, sífilis, gonococia o equimosis en el paladar (ésta última no justificada por otras causas) nos deben hacer sospechar la presencia de abusos sexuales.

Conclusiones

El cambio de los hábitos sexuales en países occidentales ha dado lugar a la aparición de patologías otorrinolaringológicas excepcionales previamente, por lo que es importante su conocimiento por parte de los médicos de atención primaria para realizar un correcto diagnóstico y tratamiento posterior. Por otra parte, algunos casos de abusos sexuales en niños pueden ser sospechados gracias al conocimiento de las manifestaciones características orofaríngeas secundarias a los mismos.

Palabras clave: otorrinolaringología; enfermedades de transmisión sexual; papilomatosis laríngea; abusos sexuales; cavidad oral; faringe; laringe; cavidad nasal; boca; hipoacusia.

Otorhinolaryngology manifestations

Abstract

In the last years, oral and pharyngeal diseases caused by oral sex practices have increased significantly. However, no evidence related to this particular topic has been found in the medical literature.

The objective of the study is to identify the otorhinolaryngology manifestations associated to the orogenital contact, both in adults and children, either in the context of consensual sex or sexual abuse.

Patients and methods

A literature review about the otorhinolaryngology pathology associated to oral sex has been performed through the documentation published in the last twenty years in the PubMed database.

Results

The otorhinolaryngology ailments associated to the oral sex practice in adults may be infectious, tumour or traumatic. The more common manifestations founded in the literature are the Human Papillomavirus infection (above all, acuminated condyloma and papilloma), oral or pharyngeal syphilis, gonococcal pharyngitis, pharyngitis by Chlamydia trachomatis and Herpes Simplex Virus infection. Otherwise, the incidence of oropharyngeal carcinoma secondary to Human Papillomavirus has dramatically increased.

In children, out of the neonatal period, the presence of acuminated condyloma, syphilis, gonorrhoea or palate ecchymosis (the last one, it's not justified by other causes) surely indicates a case of sexual abuse.

Conclusions

The sexual habits in occidental countries have change in such a way that have caused in the appearance of otorhinolaryngology pathology that was exceptional in the past, for this reason this knowledge is crucial for the primary care physicians in order to be able to perform a correct diagnosis and posterior treatment.

On the other hand, some sexual abuse cases in children may be suspected based on the knowledge of the characteristic oropharyngeal manifestations secondary to them.

Key words: otolaryngology; sexually transmitted diseases; laryngeal papillomatosis; oral cavity; sexual abuse; pharynx; larynx; nasal cavity; mouth; hearing loss.

INTRODUCCIÓN

En consonancia con los cambios de comportamiento en las relaciones sexuales en los últimos años, se han visto incrementadas de manera importante las manifestaciones otorrinolaringológicas relacionadas con la práctica del sexo oral, tanto las de origen infeccioso como traumático o tumoral. Aunque es muy conocida la relación entre la infección del virus del papiloma humano y el desarrollo de carcinoma orofaríngeo, son mucho menos conocidas otras manifestaciones relacionadas con el sexo oral consentido o secundario a abusos sexuales, sobre todo en niños.

El sexo oral es muy común entre parejas tanto heterosexuales como homosexuales, de todas las edades, incluidos adolescentes. El sexo oral, aunque se considera de menor riesgo que otras prácticas sexuales, puede ser una vía de transmisión de diversas patologías. El aumento de la práctica de sexo oral, las bajas tasas de uso de protección durante el acto sexual y el inicio de las relaciones sexuales a través del sexo oral, han contribuido a incrementar la importancia del sexo oral como vía de transmisión de diversas enfermedades. Hay estudios que demuestran que entre el 14% y el 50% de los adolescentes inician sus relaciones sexuales con el sexo oral, y que pocos han usado métodos de protección durante el mismo.

En el comportamiento sexual influyen las interacciones sociales, las relaciones personales y las actitudes de cada persona, de manera que el aumento de los comportamientos de riesgo está influido por los cambios en los patrones de convivencia, aumentando las infecciones de transmisión sexual. La frecuencia de relaciones sexuales y el número de parejas con dos factores importantes en la contribución al riesgo acumulado de infecciones.

Existen diversas maneras para disminuir estos riesgos de contraer enfermedades, fundamentalmente el uso de método de barrera durante el acto sexual. Además, una buena salud bucal también ayuda a reducir las posibilidades de contagio, ya que las llagas abiertas, los cortes, abrasiones o el sangrado de las encías aumentan el riesgo de infección.

En una revisión de la literatura médica no hemos encontrado ningún artículo de revisión que realice una evaluación global de todas las manifestaciones otorrinolaringológicas relacionadas con el comportamiento sexual y, concretamente, con el sexo oral.

El objetivo de nuestro estudio fue realizar un estudio de revisión de las manifestaciones otorrinolaringológicas relacionadas con la práctica sexual orogenital, tanto en adultos como en niños, en el contexto de sexo consentido o tras abusos sexuales, y proponer un protocolo diagnóstico ante la sospechas de lesiones que aparecen en el contexto de las mismas.

MÉTODOS

Se realizó una revisión de la literatura de las manifestaciones otorrinolaringológicas descritas asociadas al sexo oral, en la base de datos PubMed, utilizando las palabras clave: otolaryngology, ear, ear auricle, larynx, pharynx, trachea, nose, hearing loss, vértigo, facial paralysis and oral manifestations, combinadas con “oral sex”, “sexual behavior”, “child abuse, sexual” “syphilis”, “*Treponema pallidum*”, “*Chlamydia trachomatis*”, “gonorrhoea”.

Se propone un protocolo diagnóstico de sospecha de lesiones otorrinolaringológicas relacionadas con actividades sexuales tanto en adultos como en niños.

RESULTADOS / DISCUSIÓN

A continuación se describen las diferentes manifestaciones otorrinolaringológicas encontradas en la literatura médica (tablas I y II) según se trate de lesiones infecciosas, traumáticas o tumorales. Por otra parte, las manifestaciones encontradas en niños secundarias a abusos sexuales se tratan aparte.

Tabla I. *Enfermedades que pueden ser transmitidas por contacto orogenital.*

<i>Tipo de infección</i>	<i>Autor / año</i>
Virus del papiloma humano	Silins I et al / 2000
<i>Treponema pallidum</i>	Gedela K et al / 2012
<i>Chlamydia trachomatis</i>	Nieuwenhuis RF et al / 2014
<i>Neisseria gonorrhoeae</i>	Rodin P et al / 1972
Virus del herpes simple	Glick M et al / 1999
Molluscum contagiosum	Neville BW et al / 1995
Candidiasis orofaríngea	
VIH	Robinson EK et al / 1999
Virus de Epstein-Barr	Higgins et al / 2007
Virus de la hepatitis: Hepatitis A Hepatitis B Hepatitis C	Corey L et al / 1980 Struve J et al / 1990 Melbye M et al / 1990
Aspergilosis laríngea	Ran Y et al / 2012
Papilomatosis laríngea	Ruiz R et al / 2014
Carcinoma de orofaringe	Schantz SP et al / 1993
Carcinoma de nasofaringe	Huang CC et al / 2011
Carcinoma de cavidad oral	Gallegos-Hernández JF / 2005
Patología traumática	Oliveira SC et al / 2013

Tabla II. *Manifestaciones otorrinolaringológicas relacionadas con prácticas sexuales descritas en la literatura.*

<p>Patología oral:</p> <ul style="list-style-type: none"> - Papilomas escamosos de la mucosa oral - Verrugas vulgares orales - Condilomas acuminados - Hiperplasias epiteliales focales - Chancro - Parches mucosos - Gomas - Glositis con atrofia de la mucosa - Gingivitis, estomatitis o glositis gonocócica - Gingivoestomatitis herpética - Molluscum contagiosum - Candidiasis pseudomembranosa aguda - Carcinoma de células escamosas - Hematoma, equimosis o edema en paladar 	<p>Choukas NC et al / 1982 Choukas NC et al / 1982 Choukas NC et al / 1982 Choukas NC et al / 1982 Castañeda N et al / 2014 Hamlyn E et al / 2006 Bruce AJ et al / 2004 Bruce AJ et al / 2004 Schmidt H et al / 1961 Kao CL et al / 1991 Sugihara K et al / 1990</p> <p>Shah JP et al / 1999 Oliveira SC et al / 2013</p>
<p>Patología orofaríngea:</p> <ul style="list-style-type: none"> - Úlceras necróticas en la zona amigdalar - Faringitis sifilítica - Parches mucosos en las amígdalas - Gomas - Linfogranuloma venéreo - Faringitis gonocócica - Amigdalitis gonocócica - Faringitis herpética - Candidiasis pseudomembranosa aguda - Carcinoma de células escamosas 	<p>Castañeda N et al / 2014 Hamlyn E et al / 2006 Hamlyn E et al / 2006 Bruce AJ et al / 2004 Dosekun O et al / 2013 Fiumara NJ et al / 1967 Fiumara NJ et al / 1967 McMillan JA et al / 1993</p> <p>Zur Hausen H / 1977</p>
<p>Patología laríngea:</p> <ul style="list-style-type: none"> - Aspergilosis - Papilomatosis laríngea 	<p>Ran Y et al / 2012 Ruiz R et al / 2014</p>
<p>Patología nasofaríngea:</p> <ul style="list-style-type: none"> - Carcinoma 	<p>Huang CC et al / 2011</p>

a) Patología infecciosa

1. Infección por el virus de papiloma humano

Dentro de las enfermedades de la cavidad oral inducidas por la infección por el Virus del Papiloma Humano (VPH) podemos encontrar papilomas escamosos, verrugas vulgares orales, condilomas acuminados e hiperplasias epiteliales focales.

La infección oral por el VPH con gran frecuencia se transmite por vía sexual, pero la autoinoculación a través de las manos a partir de lesiones genitales primarias también puede ocurrir.

Existen diversos subtipos del virus, algunos de ellos con potencial oncogénico. Los subtipos de VPH que aparecen en la cavidad oral suelen ser de bajo riesgo. Rara vez los subtipos malignos, típicamente encontrados en el cérvix de la mujer, se extienden a la mucosa oral¹⁻³.

Los papilomas escamosos y las verrugas orales, transmitidas por vía sexual, se describen como placas o pápulas verrucosas exofíticas, situadas en cualquier superficie mucosa oral o faríngea (figura 1). Los papilomas escamosos tienden a ser pequeñas pápulas rosas pediculadas, mientras que las verrugas son sésiles con apariencia papilomatosa.

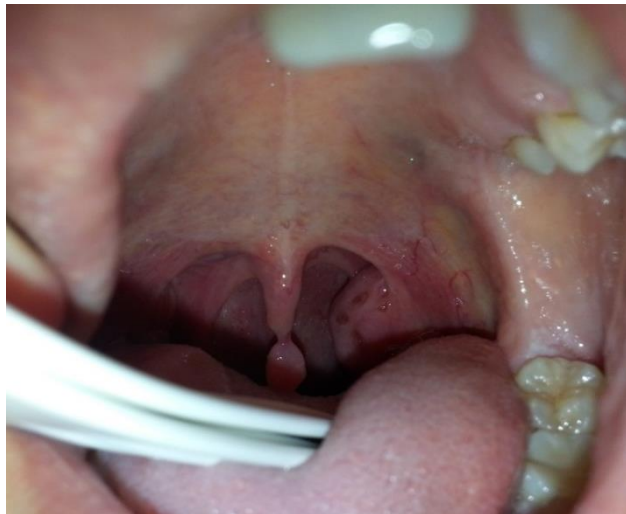

Figura 1. Papiloma de orofaringe

Los condilomas acuminados suponen la enfermedad de transmisión sexual más comúnmente encontrada. Aparecen predominantemente en la región anogenital, pero se han visto casos en el paladar y en la lengua. Los condilomas acuminados orales consisten en varias pápulas pequeñas, blandas y exofíticas, de color blanco tirando a carne, que dan lugar a placas con una superficie empedrada^{4,5}.

La incidencia de la infección por el VPH en las superficies mucosas está creciendo entre la población VIH positiva, a pesar del tratamiento antirretroviral, lo que dificulta el tratamiento de la infección por el VPH.

La infección por el VPH puede diagnosticarse por diferentes métodos: el examen microscópico de muestras de las lesiones y las pruebas moleculares, que son las únicas que permiten conocer el genotipo del virus implicado⁶, importante para el manejo de la infección por el VPH. Dentro de las técnicas moleculares puede utilizarse sondas directas de ácidos nucleicos (Southern blot, hibridación in situ⁷), métodos de amplificación de la molécula diana (reacción en cadena de la polimerasa –PCR–) y métodos de amplificación de la señal de hibridación (captura de híbridos)⁷⁻¹⁶, siendo la PCR la técnica más rápida y sensible¹⁷.

En cuanto al tratamiento, varía según el tipo de lesión, la localización anatómica o el número de lesiones, no existiendo un fármaco específico contra el VPH, con baja toxicidad y eficacia comprobada¹⁸⁻²¹, y con escasa diferencia en los resultados de las distintas terapias utilizadas. Los diversos métodos terapéuticos existentes son la

aplicación tópica de sustancias como la podofilina o el ácido tricloroacético, la crioterapia con nitrógeno líquido ^{19,20}, y las técnicas quirúrgicas, que incluyen el láser de CO₂, la electrocoagulación y la extirpación quirúrgica. La terapéutica del VPH ha ido cambiando en los últimos años ²², utilizándose ahora nuevas modalidades terapéuticas, como interferón- α ¹⁹⁻²⁰, imiquimod, 5-FU y otras citoquinas.

Este virus típicamente se ha relacionado con el cáncer de cérvix, pero también se ha visto que es un factor etiológico importante en el carcinoma de células escamosas ¹ de la orofaringe y, con menos frecuencia, de la cavidad oral ²³. Posteriormente hablaremos de estos aspectos.

2. Infecciones por *Treponema pallidum* (Sífilis)

La sífilis está producida por una bacteria conocida como *Treponema pallidum* y es el prototipo de enfermedad de transmisión sexual con lesiones orales. Su principal vía de contagio es la sexual, pero también puede darse por vía transplacentaria.

En los últimos años ha habido un repunte en la incidencia de la enfermedad, debido a la creciente infección por el VIH e inmunodepresión. La mayoría de los casos se producen en adultos jóvenes. Es especialmente frecuente su transmisión entre varones homosexuales ²⁴.

La sífilis primaria se caracteriza por una lesión conocida como chancro (figura 2), que se origina en el lugar de penetración del microorganismo en la mucosa (genital u oral). Consiste en una úlcera indolora e indurada con bordes sobrelevados, que dura entre 3 y 6 semanas, y es altamente contagiosa. Aunque es infrecuente su presentación en la faringe, tenemos que pensar en ella ante la presencia de úlceras necróticas de gran tamaño, en la zona amigdalal habitualmente, con adenopatías ipsilaterales asociadas (figura 3) ²⁵. La presencia de una ulceración mucosa implica un aumento de riesgo de contagio de otras enfermedades de transmisión sexual, sobre todo VIH.

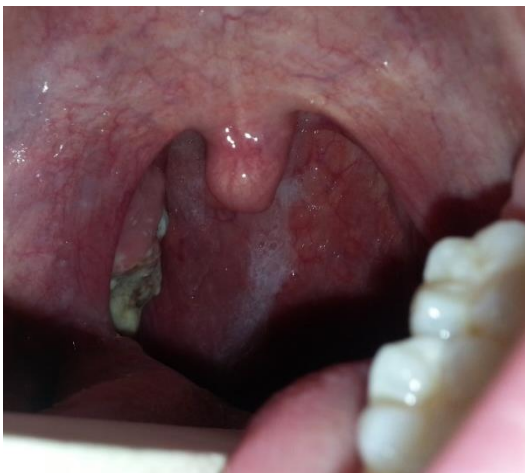

Figura 2. Chancro sifilitico asociado a adenopatía laterocervical

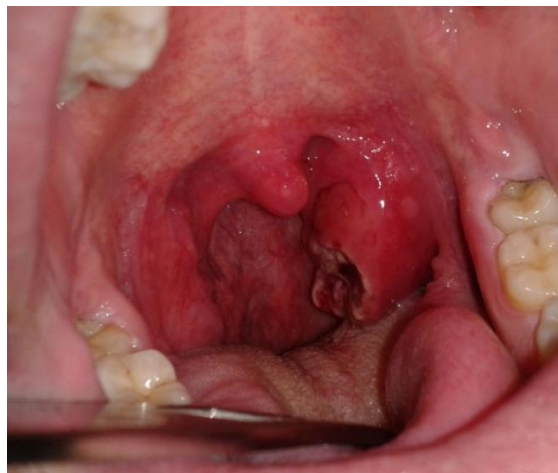

Figura 3. Úlcera amigdalal en paciente con sífilis primaria

También se han descrito casos de sífilis primaria cuya forma de presentación eran adenopatías cervicales aisladas, sospechosas de malignidad, en las que se llegó al diagnóstico mediante pruebas serológicas y estudio histopatológico posterior^{26,27}.

En la sífilis secundaria se producen lesiones orales inespecíficas, como faringitis, placas y úlceras orales. La manifestación más característica son los parches mucosos, placas superficiales, irregulares y dolorosas, a veces ulceradas, cubiertas por una membrana necrótica de color blanco-grisáceo y eritema circundante. Este tipo de lesiones no es raro que se observen en la amígdalas^{28,29}, y con frecuencia se asocian a otras manifestaciones cutáneas de forma simultánea^{24,30}. La sífilis secundaria también puede presentarse como adenopatías generalizadas, incluyendo afectación cervical que simula un linfoma³¹.

La sífilis terciaria se corresponde con unas lesiones llamadas gomas, que son granulomas que producen la destrucción de los tejidos a nivel local, pudiendo aparecer en diversos órganos, incluyendo el área otorrinolaringológica. También puede manifestarse como una glositis con atrofia de la mucosa, que puede terminar en una transformación maligna²².

Cuando las manifestaciones de cabeza y cuello constituyen la presentación inicial de la sífilis, su diagnóstico se retrasa con frecuencia debido al desconocimiento por parte del médico de primaria, e incluso del otorrinolaringólogo, de las formas típicas de presentación en esta localización. Su diagnóstico precoz es fundamental para prevenir la extensión de la enfermedad.

En cuanto al diagnóstico de la sífilis, éste puede realizarse de forma directa o indirecta. En el primer caso, se trata de identificar el *T. pallidum* mediante la observación directa al microscopio (microscopía de campo oscuro o inmunofluorescencia directa) de muestras de las lesiones mucocutáneas típicas, biopsia (técnicas de impregnación argéntica o técnicas inmunohistoquímicas) o amplificación de ácidos nucleicos por PCR. La identificación del microorganismo asegura el diagnóstico, pero un resultado negativo no descarta la enfermedad. Para la observación directa al microscopio, no son válidas las muestras de lesiones del ano o de la boca, por existir en estas regiones otras especies de espiroquetas saprofitas^{32,33}.

El diagnóstico indirecto es el procedimiento más frecuente, necesitando unos 14-20 días para hacerse positivo. Existen dos tipos de pruebas, reagínicas o treponémicas. Las pruebas no treponémicas o reagínicas (VDRL, RPR, TRUST, USR, ELISA) miden anticuerpos no-específicos frente a *T. pallidum* y se utilizan como pruebas de inicio en la detección de la enfermedad y para evaluar la respuesta al tratamiento. Las pruebas treponémicas (FTA-Abs, TPHA, ELISA, Western-Blot) detectan anticuerpos específicos frente al microorganismo, utilizándose para confirmar los resultados positivos obtenidos con las pruebas reagínicas^{32,33}.

El tratamiento de elección en todas las fases de la sífilis es la penicilina, pero la dosis y duración dependerá de la fase de la infección en la que se encuentre. Además, deberán abstenerse sexualmente durante el tratamiento. En la sífilis primaria y secundaria el tratamiento es la Penicilina G benzatina intramuscular, 2'4 millones de

unidades en un única dosis. En caso de alergia, se puede administrar Doxiciclina (100 mg vía oral cada 12 horas, 14 días) o Tetraciclina (500 mg vía oral cada 6 horas, 14 días)^{32,34}.

3. Infecciones por *Chlamydia trachomatis*. Faringitis y Linfogranuloma venéreo.

El linfogranuloma venéreo (LGV) es una enfermedad sistémica provocada por *Chlamydia trachomatis* y transmitida sexualmente, de la que ha existido una gran expansión en la última década en los países occidentales sobre todo entre hombres que practican sexo con hombres (HSH)³⁵.

El LGV es una causa frecuente de proctitis y solamente unos pocos casos de infección faríngea han sido publicados³⁶. La localización faríngea suele ser asintomática o bien caracterizada por síntomas inespecíficos en muchos casos, como adenopatías cervicales, odinofagia o úlceras linguales. Por tanto, la presencia de un LGV faríngeo puede actuar como reservorio para la infección entre HSH^{36,37}.

En el contexto de HSH, la práctica de sexo anogenital y mantener relaciones con un alto número de parejas es común, lo que ha dado lugar a la aparición de grupos de población selectivos de alto riesgo de padecer enfermedades de transmisión sexual^{38,39}. La infección por *Chlamydia trachomatis* se asocia con frecuencia a otras ETS y en particular con la infección por VIH en HSH⁴⁰.

Las distintas técnicas utilizadas en el diagnóstico de *Chlamydia trachomatis* han ido evolucionando a lo largo de estos últimos años y en la actualidad, la aplicación de técnicas de amplificación de ácidos nucleicos son las que demostrado ser más sensibles y específicas. La técnica de referencia para el diagnóstico de *Chlamydia trachomatis* sigue siendo el cultivo, sobre todo si existen implicaciones legales, como en el caso de abusos sexuales. Sin embargo, se recomienda confirmar los resultados positivos obtenidos mediante otras técnicas, especialmente mediante pruebas moleculares⁴¹, entre las que se encuentran las reacciones de hibridación y las reacciones de amplificación de los ácidos nucleicos, siendo la PCR la prueba más utilizada actualmente^{41,42}.

El tratamiento de la infección por *Chlamydia trachomatis* es la doxiciclina durante 7 días o la azitromicina en dosis única. Como alternativas pueden utilizarse eritromicina o el ofloxacino durante 7 días⁴³. Además, se recomienda la abstinencia de relaciones sexuales hasta siete días después del inicio del tratamiento y tratar a las parejas sexuales que haya tenido en las 4 semanas previas al diagnóstico.

4. Infección por *Neisseria gonorrhoeae*

La infección oral por *Neisseria gonorrhoeae* es rara, pero puede darse a través del contacto orogenital. Normalmente se presenta como una faringitis, pero a veces puede aparecer como una amigdalitis (figura 4)⁴⁴⁻⁴⁹, gingivitis, estomatitis o glositis⁵¹.

La faringitis gonocócica es generalmente asintomática (Pearson, 2004) aunque algunos pacientes pueden presentar dolor de garganta y adenopatías cervicales ⁵².

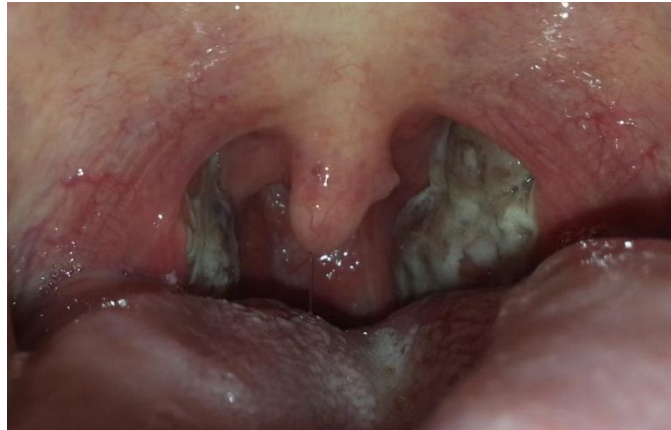

Figura 4. Faringitis gonocócica

Las lesiones que produce el gonococo en la cavidad oral se describen como múltiples úlceras acompañadas de una mucosa oral de color rojo vivo con una pseudomembrana blanca ⁵³ y sensación de picazón y ardor; pero estas lesiones no son específicas, planteando un amplio diagnóstico diferencial, como la infección por el virus del herpes simple o el eritema multiforme.

La infección por *Neisseria gonorrhoeae* tiene mayor incidencia en jóvenes (entre los 15 y 30 años), solteros y con bajo nivel socioeconómico ^{52,54-56}. El factor de riesgo más importante para desarrollar una infección oral por el gonococo es la práctica de felaciones ^{48,49,57}, de modo que esta infección es mucho más frecuente en mujeres y varones homosexuales. También se ha descrito un pequeño grupo de casos en los que la vía de transmisión parece ser la autoinoculación a través de la infección genital ^{49,58}.

La infección gonocócica oral es difícil de diagnosticar, ya que a menudo no presenta síntomas y ocurre en ausencia de infección genital. La tinción de Gram de una muestra de las lesiones es un excelente método para el diagnóstico rápido (diplococos gram negativos intracelulares), pero debe ser confirmado con alguno de los otros métodos, principalmente mediante cultivo en medios selectivos para *Neisseria* (figura 5), pero también puede utilizarse la reacción en cadena de la polimerasa (PCR) ^{22,51,59}.

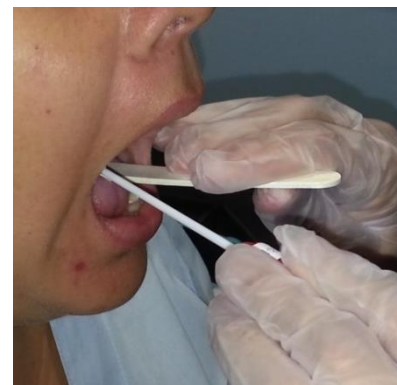


Figura 5. Toma de cultivo en paciente con sospecha de faringitis por gonococo

Las nuevas estrategias terapéuticas recomendadas para la infección oral por gonococo se basan en la administración de cefixima por vía oral o ceftriaxona intramuscular ⁵¹. Hay que tener en cuenta que los pacientes diagnosticados de una enfermedad de transmisión sexual, a menudo presentan más de una; en el caso del gonococo, la mayoría se coinfectan por *Chlamydia trachomatis* ⁵¹. También es importante como parte del tratamiento, la abstención de las relaciones sexuales durante el mismo ⁶⁰ y el

tratamiento de las parejas sexuales que haya tenido el paciente durante los 60 días previos al diagnóstico de la infección.

5. *Infección por virus del herpes simple*

Existen dos tipos de virus del herpes simple (VHS), tipo 1 y tipo 2, y en ambos la vía de transmisión sexual es una vía esencial.

El VHS-1 produce fundamentalmente lesiones en la cavidad oral, teniendo lugar la primoinfección generalmente en la infancia por contacto mucocutáneo con una persona infectada⁶¹⁻⁶⁴. En este caso, la vía sexual es menos común, aunque puede producirse.

Por el contrario, la vía principal de transmisión del VHS-2 es la vía sexual, habitualmente durante la juventud, produciendo con mayor frecuencia lesiones genitales, aunque también se pueden ver casos de úlceras orales producidas por el VHS-2⁶⁵.

En cuanto a la clínica, la primoinfección por el VHS-1 típicamente se manifiesta como una gingivoestomatitis, que suele aparecer en la infancia, 5-10 días después de la exposición al virus, por contacto con la mucosa o con una abrasión en la piel. La vía sexual es más común entre los adultos jóvenes. Dicho cuadro cursa con fiebre, dolor de garganta y vesículas dolorosas situadas en la mucosa bucal y gingival. En los casos más severos, la gingivoestomatitis podría acompañarse de disfagia y adenopatías, y en algunos casos, como en adolescentes, pueden aparecer faringitis graves⁶⁶. En el caso de los adultos, la primoinfección suele manifestarse como una faringitis similar a un síndrome mononucleósico.

Esta etapa de la enfermedad suele resolverse espontáneamente en 10-14 días en pacientes inmunocompetentes. Una vez resuelta, el virus queda latente en los ganglios linfáticos, de modo que puede reactivarse produciendo infecciones recurrentes, más frecuentes en el VHS-1 que en el VHS-2. Las recurrencias se caracterizan por varias lesiones agrupadas que comienzan como una pápula eritematosa y vesículas, que acaban dando lugar a lesiones ulceradas, que aparecen fundamentalmente en los labios. La recurrencia en el interior de la cavidad oral es infrecuente.

En las formas típicas de presentación, la infección por el VHS se diagnostica con la clínica, aunque se recomienda el uso de pruebas diagnósticas. El método de elección es el cultivo celular⁶⁷, aunque en los últimos años las técnicas moleculares, especialmente la PCR, han demostrado ser las más sensibles y específicas para la detección del virus⁶⁷, permitiendo distinguir entre el VHS-1 y el VHS-2. La tinción de Tzanck y la detección de antígenos por IFD o EIA son menos sensibles, y los test serológicos pueden ser útiles para infecciones pasadas, pero no para la primoinfección.

Los tratamientos existentes para la infección por el VHS no eliminan el virus, solo impiden su replicación, ayudando a reducir los síntomas y acortar la duración de las lesiones⁶⁷. Entre los fármacos utilizados se encuentran el Aciclovir^{67,68}, el Famciclovir

⁶⁹ o el Valaciclovir. Además, es recomendable evitar contactos mientras dura la lesión activa.

6. *Molluscum contagiosum*

El *Molluscum contagiosum* (MC) es una enfermedad dermatológica provocada por un virus de la familia del Poxvirus, que se transmite por autoinoculación, contacto físico íntimo o fómites. En adultos, aunque se ha observado la transmisión por vía no sexual, se considera una enfermedad cuya principal vía de contagio es la sexual, incluyendo el sexo oral y anal, limitada al lugar de la inoculación ⁷⁰⁻⁷².

En general, se manifiesta como un conjunto de pequeñas pápulas umbilicadas que tienden a aparecer en la cara y el tronco de los niños, y en el área genital en adultos. Las lesiones del MC son generalmente asintomáticas, aunque pueden asociar prurito o mayor sensibilidad al tacto. Con relativa frecuencia aparecen complicaciones como infecciones bacterianas secundarias o reacciones de cuerpo extraño ^{70,71}.

En los niños, las lesiones se describen como pápulas de 2-4 mm del color de la piel situadas en el cuello, la cara, los párpados y el tronco, respetando palmas y plantas. Si aparecieran en los genitales, habría que sospechar abusos sexuales ^{71,73,74}.

En adultos inmunocompetentes se han descrito casos de transmisión no sexual, produciéndose el contagio a través de un trauma en la piel u otras patologías cutáneas. Cuando la transmisión es por vía sexual, las lesiones suelen encontrarse en la parte inferior del abdomen y en los genitales. En estos casos, suele resolverse espontáneamente en 6-9 meses y son raras las recurrencias. Aquellas lesiones que no se resuelvan espontáneamente pueden ser tratadas quirúrgicamente mediante legrados o crioterapia. En el caso de adultos inmunodeprimidos, las manifestaciones son mucho más floridas, siendo el MC una manifestación muy común de los pacientes VIH positivos y cuando las lesiones son extensas, son marcadores de infección avanzada por el VIH ^{70,71,75-78}.

En cuanto a las lesiones orales por el MC, lo más común es que aparezca en el labio y la región perioral, y solo se han descrito casos en adultos. Es mucho más frecuente en hombres que en mujeres, considerándose el sexo oral un factor de riesgo para el contagio del MC. En todos los casos, se describen como pápulas céricas o eritematosas asintomáticas, planteando un diagnóstico diferencial que abarca desde granuloma piógeno, hemangioma y condiloma, hasta el MC oral. Puede ocurrir tanto en la mucosa móvil como inmóvil, incluyendo los labios, la mucosa bucal, el paladar, o las encías ^{72,79-87}.

El diagnóstico del *Molluscum contagiosum* es fundamentalmente clínico, pero en casos dudosos pueden realizarse pruebas diagnósticas, generalmente una biopsia con estudio hispatológico ⁸⁸, que demuestra la presencia de cuerpos de Henderson-Patterson ^{87,89}, característicos del *Poxvirus*.

Para el tratamiento, en el caso de la infección oral por el *Poxvirus*, se realiza crioterapia con nitrógeno líquido o escisión quirúrgica⁸⁸. Otras posibilidades terapéuticas sería el curetaje o la aplicación tópica de medicamentos como el imiquimod⁹⁰ o hidróxido de potasio.

7. *Candidiasis orofaríngea*

Las infecciones por vía sexual por hongos son típicamente producidas por *Candida albicans*. Son más comunes entre pacientes inmunodeprimidos, tanto por enfermedades como por tratamientos. Con frecuencia originan vulvovaginitis en las mujeres y se puede transmitir por vía sexual al hombre.

A nivel de la cavidad oral y faringe, puede producir aftas transmitidas a través del sexo oral. Producen lesiones que se describen como placas blanquecinas (candidiasis pseudomembranosa aguda) (figuras 6 y 7), aunque pueden manifestarse como lesiones atróficas u otras lesiones no específicas.

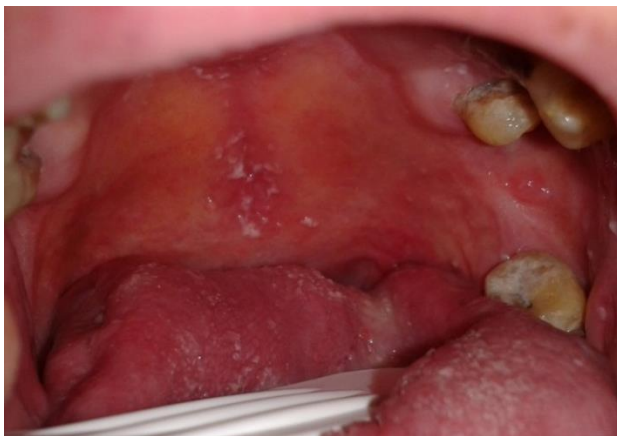

Figura 6. Candidiasis orofaríngea

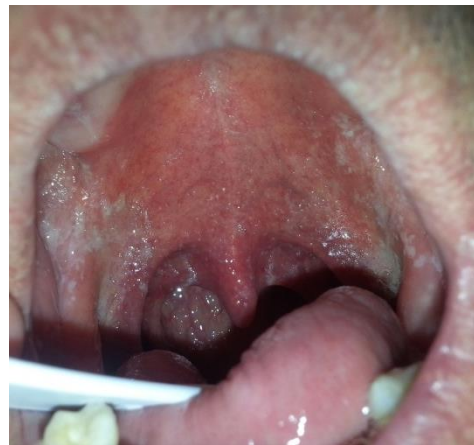

Figura 7. Candidiasis orofaríngea

El diagnóstico se realiza mediante cultivo de las lesiones y el tratamiento con antifúngicos orales habitualmente.

8. *Infección por virus de inmunodeficiencia humana*

En el caso del virus de la inmunodeficiencia humana (VIH) la vía sexual es la vía principal de contagio, aunque la transmisión materno-fetal y el contagio directo a través de la sangre también son vías fundamentales en la infección del VIH. El sexo oral es menos eficiente en la transmisión del VIH que otras prácticas sexuales, siendo el riesgo de transmisión muy bajo⁹¹, pero cada vez está más clara la posibilidad de transmisión a través del contacto orogenital⁹².

Las lesiones orales en el VIH no son signos directos de la propia enfermedad, sino que reflejan la inmunosupresión del paciente infectado con las complicaciones que

conlleva. Son una indicación frecuente para realizar las pruebas de detección del VIH y son más comunes en personas con recuento bajo de linfocitos CD4⁹³.

En los pacientes VIH positivos con frecuencia pueden verse lesiones orales producidas por el Virus del Herpes Simple, infección oral por Virus del Papiloma Humano, leucoplasia oral vellosa o reactivaciones del Citomegalovirus. Además, tras la seroconversión por la infección por el VIH, puede aparecer eritema oral y ulceraciones.

9. Infecciones por virus de Epstein- Barr

La vía de transmisión sexual en la infección por el VEB es un tema controvertido. Algunos estudios describen una conexión entre el comportamiento sexual y la infección por este virus^{94,95}, mientras que otros afirman que esta relación no ha sido suficientemente establecida⁹⁶. Además, como el VEB puede ser transmitido a través de la saliva (besos), lo que interfiere en el conocimiento de la influencia del sexo en su transmisión. Por otra parte, se ha demostrado que la prevalencia del VEB es mayor en pacientes VIH positivos.

Las infecciones por el Virus Epstein-Barr (VEB) generalmente son asintomáticas y persistentes. El virus se mantiene latente en el organismo, reactivándose periódicamente en los tejidos linfoides de la cavidad oral. Aunque en la mayoría de los casos, la infección por el VEB se asocia a enfermedades benignas, también puede producir lesiones malignas.

10. Hepatitis

El sexo oroanal, con transmisión a la boca, es una vía de transmisión importante en la infección por los virus de la hepatitis A y B, mientras que en el contagio de la hepatitis C es más importante el sexo orogenital.

En la infección por el virus de la hepatitis B, la transmisión sexual es una vía importante de contagio en heterosexuales⁹⁷, aunque no se conoce exactamente con qué práctica sexual se relaciona. Sin embargo, esto está más claro en varones homosexuales. El contacto oroanal es la vía más importante de contagio de la hepatitis B^{98,99}, aunque algunos estudios encontraron asociación entre el sexo orogenital y este virus^{98,100}.

En el caso de la infección por el virus de la hepatitis A, el contacto oroanal es una importante vía de transmisión, siendo mayor el riesgo cuanto mayor sea el número de contactos¹⁰¹, mientras que el contagio orogenital es poco común.

La transmisión sexual en la infección de la hepatitis C es poco frecuente^{102,103}, pudiendo aumentar el riesgo de contagio cuando el virus de la hepatitis B y el VIH actúan como cofactores para su transmisión¹⁰⁴.

11. Otros procesos infecciosos

Se ha postulado que algunos casos de aspergilosis laríngea pueden estar relacionados con los hábitos sexuales¹⁰⁵.

b) Patología tumoral

1. Papilomatosis laríngea

Se demostrado una relación entre la aparición de papilomatosis laríngea en adultos y un alto número de parejas a lo largo de la vida sexual de los afectados¹⁰⁶.

2. Carcinoma de orofaringe

Los carcinomas de orofaringe HPV positivos (COHPV) están asociados con el comportamiento sexual. El gran aumento de su incidencia en todos los países occidentales, España incluida, ha sido atribuido a los cambios en los hábitos sexuales en las pasadas décadas, con una disminución de la edad de inicio de relaciones sexuales y un aumento del número de compañeros/as por individuo. Además, las variaciones de la prevalencia del carcinoma de orofaringe HPV positivo según la raza, edad y sexo puede atribuirse a diferencias en el comportamiento oral sexual entre dichos grupos. El HPV es un precursor putativo del COHPV.

En la génesis del carcinoma de orofaringe pueden intervenir diversos factores. El tabaco y el alcohol son los dos carcinógenos más conocidos y su uso está directamente asociado con estas neoplasias^{107,108}. Sin embargo, en los últimos años se ha demostrado que la infección por el VPH tiene un papel independiente como factor de riesgo, es decir, su presencia incrementa la posibilidad de desarrollar esta neoplasia independientemente de los hábitos tóxicos ya conocidos, pero a pesar de esto, se relaciona con un mejor pronóstico comparado con los pacientes sin dicha infección¹⁰⁷⁻¹⁰⁹, siendo considerada la presencia del VPH como un factor de buen pronóstico, con mejor control de la enfermedad y supervivencia, aunque esto podría relacionarse con la menor frecuencia de tabaquismo y alcoholismo en los pacientes VPH positivos^{110,111}.

Las localizaciones más habituales del carcinoma asociado al VPH son la base de la lengua¹¹² y las amígdalas¹¹³⁻¹¹⁷, aunque también puede aparecer en otras zonas (figuras 8 y 9). El subtipo más frecuentemente implicado en el desarrollo de estas neoplasias es el VPH 16¹¹⁷⁻¹²⁰, aunque también pueden deberse a otros como el VPH 18^{114,121-125}. En los últimos años se ha podido observar un aumento en la incidencia de estos tumores, más frecuentes en varones y personas de mediana edad¹²⁶⁻¹²⁸. En cuanto a su histología, se trata de un tumor pobremente diferenciado, no queratinizado con apariencia basaloide^{129,130}, que afecta con frecuencia a los ganglios linfáticos^{115,131-133}.

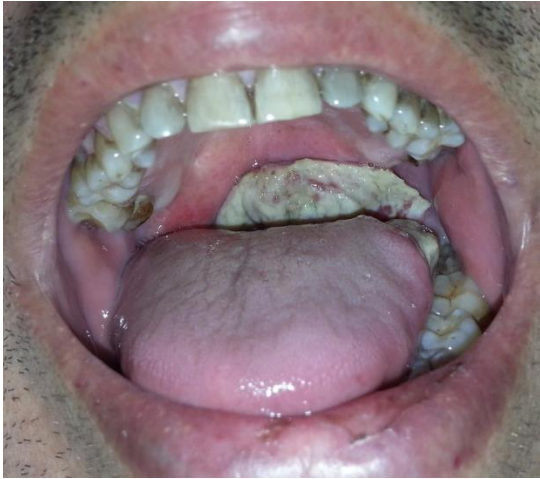

Figura 8. Carcinoma de paladar blando

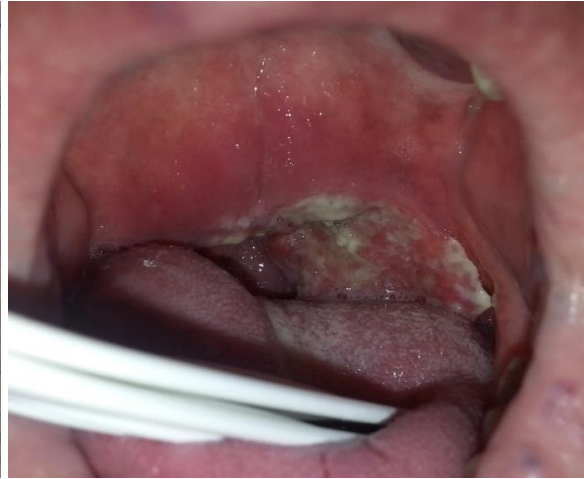

Figura 9. Carcinoma de amígdala

Futuras investigaciones son necesarias para evaluar la historia natural de la persistencia de la infección oral del HPV y su transformación maligna, el desarrollo de unos protocolos de screening efectivo y el desarrollo de técnicas de prevención como la vacunación y la educación sanitaria adecuada.

3. *Carcinoma de nasofaringe*

Aunque hay pocos datos actualmente que relacionen el carcinoma de nasofaringe con la infección por el HPV, algunos autores encuentran que determinados subtipos histológicos estarían relacionados con el desarrollo del mismo ¹³⁴.

4. *Carcinoma de la cavidad oral*

En la cavidad oral, el tipo histológico más frecuente es el carcinoma epidermoide ²³, y los factores etiológicos más importante son el tabaco y alcohol, incluyendo el sinergismo entre ambos, aunque en los últimos años, al igual que en el de orofaringe, se ha visto que la infección por el VPH también es un factor de riesgo independiente, principalmente la infección por los subtipos VPH 16 y VPH 18 ¹³⁵, siendo la presencia de dicha infección un factor de buen pronóstico, con mejor supervivencia y control de la enfermedad. Sin embargo el factor pronóstico fundamental es la presencia o no de afectación ganglionar cervical ^{131,136}. Además, el pronóstico de estos pacientes con carcinoma limitado a la cavidad oral es mejor que el de aquellos que con carcinoma de orofaringe o que afecte a ambas localizaciones ¹³⁷.

Esta neoplasia afecta fundamentalmente a varones en la quinta década de la vida, generalmente fumadores y bebedores. Sin embargo, se ha visto un aumento en la incidencia entre mujeres menores de 45 años, no fumadoras ni bebedoras ^{138,139}, seguramente asociado a la infección por el VPH ¹⁴⁰.

Clínicamente suelen originarse a partir de lesiones preexistentes, como la leucoplasia, eritroplasia o la eritroleucoplasia. Cuando ya se ha desarrollado el carcinoma, se

manifiesta como una úlcera de pequeño tamaño. En las primeras etapas, cuando la lesión todavía es pequeña, los pacientes pueden estar asintomáticos o presentar síntomas inespecíficos. La región más afectada en los carcinomas de la cavidad oral es la lengua, seguida de encía y el suelo de la boca^{141,142}.

c) Patología traumática

Cuando se realiza una felación es de esperar un contacto del pene con el velo del paladar con una variable intensidad pudiendo provocar un hematoma, equimosis o edema en la zona de contacto, habitualmente en la zona de unión entre el paladar blando y el duro (figura 10). Aunque estas lesiones pueden aparecer en el contexto de abusos sexuales también se ven en contexto del sexo consentido, con frecuencia en mujeres jóvenes o en varones homosexuales¹⁴³.

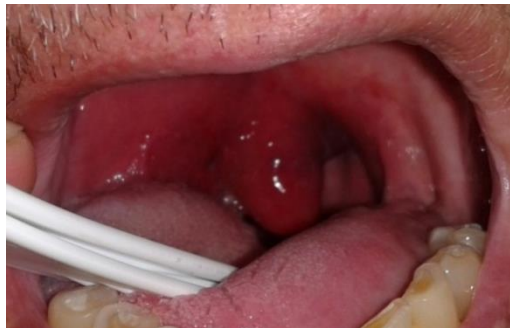

Figura 10. Hematoma de paladar secundario a sexo oral traumático

Las lesiones traumáticas del paladar pasan con frecuencia desapercibidas al ser en ocasiones asintomáticas y en otras ocasiones es probable que el/la que lo padece no acuda a consulta por no atreverse a comunicarlo, o simplemente el médico que atiende al paciente no haga una buena anamnesis incluyendo aspectos relacionados con la práctica sexual^{144,145}.

El diagnóstico diferencial de estas lesiones incluye la tos paroxística, los vómitos, infecciones orofaríngeas, traumatismos no sexuales y alteraciones de la coagulación. La historia clínica suele ser suficiente para hacer el diagnóstico y descartar otras posibles causas¹⁴⁶.

Posteriormente comentaremos la importancia de identificar el origen de estas alteraciones niños, que pueden aparecer en relación con abusos sexuales.

d) Patología otorrinolaringológica en niños secundaria a abusos sexuales

Las denuncias de abusos sexuales sobre niños son frecuentes y constituyen un serio problema de salud pública. Es un tema muy desagradable para muchos médicos debido al escaso entrenamiento y/o a la ignorancia de las dimensiones del problema. La sospecha de abusos puede obtenerse de datos indirectos: las explicaciones de las lesiones son inverosímiles o ausentes, las versiones de los hechos difieren entre varios

interlocutores y la historia es incongruente con los hallazgos físicos encontrados ¹⁴⁷. Los médicos son, con frecuencia, los primeros profesionales en observar y reconocer signos no accidentales o intencionados.

Los efectos tempranos de haber sufrido abusos sexuales en niños incluyen la presencia de sueño ansioso o pesadillas, presencia de miedos y síntomas psicósomáticos entre otros.

En los niños, más allá del periodo neonatal, el aislamiento de un microorganismo de transmisión sexual es indicativo de la existencia de abusos sexuales.

La incidencia y prevalencia de abusos sexuales en niños es difícil de estimar, ya que muchos de estos no se conocen. Los abusos se producen con más frecuencia en niñas que en niños, generalmente entre los 7 y los 8 años, por un agresor varón, con frecuencia conocido por la víctima, muchas veces por alguien perteneciente a la familia, como el padre o un tío. Cuando el abuso se produce por un desconocido, la edad de la víctima tiende a ser mayor y por lo general es un episodio único, mientras que los abusos por un agresor conocido suelen repetirse, pudiendo durar largos periodos de tiempo. Como cabe suponer, cuando los abusos se repiten en el tiempo, el riesgo de que el niño contraiga una de estas enfermedades aumenta, siendo éste mayor cuando se produce penetración vaginal o anal.

Cuando se conocen abusos sexuales en un niño, es importante tener en cuenta los diferentes periodos de incubación de los microorganismos responsables de enfermedades de transmisión sexual para poder efectuar el diagnóstico.

La evaluación de un niño con lesiones sospechosas de abusos sexuales requiere una extensa evaluación médica y social para determinar si existen evidencias claras de los mismos u otras enfermedades de transmisión sexual, y para establecer la fuente causante del proceso. La transmisión sexual se considera el modo principal de transmisión en algunas de las patologías que comentaremos más adelante.

La existencia de sospecha de abusos sexuales en niños debe ser comunicado a las instancias legales para que posteriormente pueda ser perseguido judicialmente el causante del daño.

1. Condilomas acuminados

La incidencia de los condilomas acuminados orales en niños como enfermedad de transmisión sexual está aumentando en las últimas décadas, de forma paralela a como lo están haciendo en los adultos. El agente causal es el VPH que causa lesiones blandas, agrupadas, de lesiones papilomatosas de diferentes tallas y formas en la mucosa oral. Aunque en adultos es una manifestación conocida de infección por HPV es infrecuente en niños y con frecuencia relacionada con abusos sexuales. De hecho para algunos autores su mera presencia en niños es una evidencia de la existencia de los mismos ¹⁴⁸.

Aunque el contagio en niños puede tener diferentes orígenes hay que sospechar siempre la posibilidad de que su origen tenga lugar en abusos sexuales. Dado que el periodo de incubación tras la exposición al virus oscila entre 1 y 20 meses (media de 2-3), el modo de transmisión es con frecuencia desconocido. Como las lesiones muchas veces no son dolorosas, el paciente puede permanecer asintomático hasta su regresión espontánea¹⁴⁸.

Los condilomas acuminados pueden afectar a cualquier parte de la mucosa oral, los labios, el paladar duro las amígdalas o el paladar blando. El diagnóstico de condiloma se realiza en base a su aspecto clínico. Su aspecto microscópico incluye lesiones papilares compuestas. El tratamiento se realiza mediante escisión quirúrgica o electrocauterización.

2. Infección gonocócica

La presencia de faringitis gonocócica en niños pequeños está prácticamente siempre asociada a abusos sexuales por parte de un adulto infectado¹⁴⁹. En un estudio en una consulta de pediatría que incluía 16.100 visitas, en 103 casos (0.6%) fueron secundarios a maltrato infantil, de los cuales en 16 casos (15.5%) se trataba de abusos sexuales. De 13 casos en los que se realizó cultivos de faringe, 5 (54%) presentaban cultivos positivos para *Neisseria gonorrhoeae* (con edades comprendidas entre 2.5 y 9 años). Sin embargo, ninguno de ellos presentaba sintomatología faríngea relacionada con la infección. En todos los casos se trataba de abuso sexual por parte de varones adultos. Fueron tratados con una sola dosis de 100.000 unidades de penicilina G procaina intramuscular y 25 mg/kg de probenecid oral, precisando 3 de ellos un retratamiento por persistencia de cultivos positivos. Los autores concluyen que es importante sospechar la presencia de abusos sexuales en niños en situaciones de riesgo, aunque estén asintomáticos¹⁵⁰.

3. Sífilis

La sífilis primaria en los niños es una afección muy rara, que tiene que ser debida al contacto accidental (a través de los besos, la lactancia o manipulación) o a abusos sexuales^{94,151}, por lo que es obligatorio investigar su aparición en niños con sífilis primaria sin otra vía de adquisición aparente^{152,153}.

Las manifestaciones que encontramos en los niños son similares a las de los adultos, localizándose las lesiones extragenitales principalmente en la cara, el cuello y el ano.

4. Hematomas de paladar blando

Como hemos comentado previamente la presencia de equimosis o hematomas en el paladar en niños en ausencia de un cuadro infeccioso asociado, coagulopatía o

traumatismo claramente identificado, nos debe hacer pensar la presencia de abusos sexuales y debe ser comunicado a las autoridades competentes. Por otra parte, en cualquier niño que se sospeche que pueda haber sufrido abusos sexuales se le debe explorar la cavidad oral para valorar la existencia de equimosis o hematomas asintomáticos en el paladar¹⁵⁴.

Tabla III. *Lesiones orales o faríngeas que nos debe hacer sospechar la presencia de abusos sexuales en niños.*

<i>Presentación clínica</i>	<i>Sospecha diagnóstica</i>	<i>Test diagnóstico a realizar</i>
Lesiones blandas, agrupadas y papilomatosas de diferentes tamaños y formas	Condilomas acuminados (VPH)	Extirpación – biopsia
Equimosis o hematomas en paladar en ausencia de cuadro infeccioso, coagulopatía o traumatismo	Patología traumática secundaria a abusos sexuales	Otros test diagnósticos para descartar otras ETS

CONCLUSIONES

Debido fundamentalmente a los cambios en los hábitos sexuales en la población occidental es cada vez más frecuente la aparición de lesiones otorrinolaringológicas relacionadas con la práctica del sexo oral. Para poder realizar un diagnóstico temprano y un tratamiento adecuado sin secuelas es importante que el médico de cabecera, el pediatra y el otorrinolaringólogo conozcan dichas manifestaciones. Esto es especialmente trascendente en la población pediátrica que puede estar sufriendo abusos sexuales.

Los programas de prevención de enfermedades de transmisión sexual deberían incluir una mayor atención a la salud sexual oral, incluyendo la educación sobre las prácticas sexuales orales seguras, el conocimiento de los síntomas orales de las enfermedades de transmisión sexual, y las intervenciones dirigidas a mejorar la participación y compromiso de los servicios de salud.

Tabla III. *Protocolo diagnóstico ante pacientes con contacto orogenital reciente y sintomatología oral o faríngea en adultos o adolescentes.*

<i>Presentación clínica</i>	<i>Sospecha diagnóstica</i>	<i>Test diagnóstico a realizar</i>
Pequeñas pápulas rosas pediculadas	Papilomas escamosos (VPH)	PCR
Pápulas sésiles con apariencia papilomatosa	Verrugas orales (VPH)	PCR
Pápulas pequeñas, blandas y exofíticas, de color blanquecino, que dan lugar a placas con superficie empedrada	Condilomas acuminados (VPH)	PCR
Úlcera indolora e indurada con bordes sobreelevados	Chancro (sífilis)	Pruebas no treponémicas (VDRL) y confirmación con pruebas treponémicas (FTA-Abs)
Placas superficiales, irregulares y dolorosas, a veces ulceradas, con membrana necrótica grisácea y eritema circundante	Parches mucosos (sífilis)	Pruebas no treponémicas (VDRL) y confirmación con pruebas treponémicas (FTA-Abs)
Granulomas con destrucción de tejidos	Gomas (sífilis)	Pruebas no treponémicas (VDRL) y confirmación con pruebas treponémicas (FTA-Abs)
Múltiples úlceras con una mucosa de color rojo vivo y pseudomembrana blanca, sensación de picazón y ardor	<i>Neisseria gonorrhoeae</i>	Tinción de Gram y confirmación con cultivo
Gingivoestomatitis o una pápula eritematosa y vesículas que acaban dando lugar a lesiones ulceradas	Virus del herpes simple	Cultivo o PCR
Pequeñas pápulas céricas o eritematosas umbilicadas	Molluscum contagiosum (Poxvirus)	Biopsia y estudio histopatológico (en casos dudosos)
Placas blanquecinas o lesiones atróficas	Candidiasis	Cultivo
Leucoplasia, eritroplasia o eritroleucoplasia	Carcinoma epidermoide de cavidad oral	Biopsia
Hematoma, equimosis o edema en el velo del paladar	Patología traumática	Diagnóstico clínico

BIBLIOGRAFÍA

1. Zur Hausen H. Papillomavirus infection—a major cause of human cancers. *Biochem Biophys Acta Rev Cancer* 1996; 1288:F55.
2. Silins I, Kallings I, Dillner J. Correlates of the spread of human papillomavirus infection. *Cancer Epidemiol Biomarkers Prev* 2000; 9:953–9.
3. Summersgill K, Smith E, Levy B, et al. Human papillomavirus in the oral cavities of children and adolescents. *Oral Surg Oral Med Oral Pathol Radiol Endod* 2001; 91:62–9.
4. Choukas NC, Toto PD. Condylomata acuminatum of the oral cavity. *Oral Surg Oral Med Oral Pathol* 1982; 54:480–5.
5. Swan RH, McDaniel RK, Dreiman BB, Rome WC. Condyloma acuminatum involving the oral mucosa. *Oral Surg Oral Med Oral Pathol* 1981; 51:503–8.
6. De Villiers EM, Fauquet C, Broker TR, Bernard HU, Zur Hausen H. “Classification of papillomaviruses”. *Virology* 2004; 324: 17-27.
7. Granner DK. Tecnología del DNA recombinante. En: Granner DK, Murray RK, Mayes PA, Rodwell VW (editores). *Bioquímica de Harper*. Ed. Manual Moderno; 1997.p.541-559.
8. Cuzick J, Szarewski A, Terry G, Ho L, Hanby A, Maddox P et al. Human papillomavirus testing in primary cervical screening. *Lancet* 1995; 345:1533-1536.
9. Farthing A, Masterson P, Mason WP, Vousden KH. Human papillomavirus detection by hybrid capture and its possible clinical use. *J Clin Pathol* 1994;47:649-652.
10. Schneider A, Grubert T. Diagnóstico de infección por papilomavirus con tecnología de DNA recombinante. *Clin Obstet Ginecol* 1989;1:125-136.
11. Leffel MS, Donnemberg AD, Rose NR. Molecular techniques applied to infectious diseases. En: Leffel MS, Donnemberg AD, Rose NR (editores). *Handbook of Human Immunology*. CRC Press 1997.p.160-165.
12. Iftner T, Villa LL. Chapter 12: Human papillomavirus technologies. *J Natl Cancer Inst Monogr* 2003; 31: 80-88.
13. Obiso R, Lorincz AT. Digene Corporation. *Pharmacogenomics* 2004;5:129-132.
14. Vince A, Kutela N, Iscic-Bes J, et al. Clinical utility of molecular detection of human papillomavirus in cervical samples by hybrid capture technology. *J Clin Virol* 2002;25:S109-S112.
15. Lörincz AT. Hybrid Capture™ method for detection of human papillomavirus DNA in clinical specimens: A tool for clinical management of equivocal Pap smears and for population screening. *J Obstet Gynecol Res* 1996;22:629-636.

16. Vernick JP, Steigman CK. The HPV DNA hybrid capture assay: what it is-and where do we go from here? *Med Lab Obs* 2003;8:13-15.
17. Meijer C, Snijders P, Castle P. "Cinical utility of HPV genotyping". *Gyn Oncol* 2006; 103:12-17.
18. Frazer I H, Cox J T, Mayeaux E J Jr, Franco E L, Moscicki A B, Palefsky J M, et al. Advances in prevention of cervical cancer and other human papillomavirus-related diseases. *Pediatric Infect Dis J* 2006; 25: S65-S81.
19. Fox P A, Tung M Y. Human papillomavirus, burden of illness and treatment cost considerations. *Am J Clin Dermatol* 2005; 6: 365-81.
20. Bigby M, Gibbs S. Warts. *Clin Evid* 2005; 14: 14- 27.
21. Gibbs S, Harvey I. Topical treatments for cutaneous warts. *Cochrane Database Syst Rev* 2006.
22. Bruce AJ, Rogers RS III. Oral manifestations of sexually transmitted diseases. *Clin Dermatol* 2004; 22:520-527.
23. Shah JP, Lydiatt WM. Buccal mucosa, alveolus, retromolar trigone, floor of mouth, hard palate, and tongue tumors. In: Thawlew SE, Panje WR, Batsakis JG, Lindberg RD, editor. *Comprehensive management of head and neck tumors*. Philadelphia. WB Saunders 1999;1:686-694.
24. Gedela K, Boag F. Syphilitic tonsillitis in primary care: a case report. *Brit J Gen Pract* 2012;apr:219-20.
25. Castañeda Curto N, Obeso Agüera S, Morales Angulo C. Patología orofaríngea secundaria a contacto orogenital. *Rev Soc Otorrinolaringol Castilla León Cantab La Rioja*. 2014; 5: 85-87.
26. Wang X, Li WQ, Liu HM, Yan HZ, Li YM, He J, et al. Isolated syphilitic cervical lymphadenopathy.: report of two cases and literature review. *Journal of International Medical Research*.
27. Sato J, Tsubota H, Himi T. Syphilitic cervical lymphadenopathy. *Eur Arch Otorhinolaryngol* 2003;260:283e5.
28. Hamlyn E, Marriott D, Gallagher RM. Secondary syphilis presenting as tonsillitis in three patients. *J Laryngol Otol* 2006; 120:602–604.
29. Shimizu T, Shinogi J, Majima Y, Sakakura Y. Secondary syphilis of the tonsil. *Arch Otorhinolaryngol* 1989; 246: 117–120.
30. Baarsma EA, Kazzaz B, Soei KI. Secondary syphilis of the tonsils. *J Laryngol Otol* 1985;99: 601–603.

31. Ikenberg K, Springer E, Brauninger W, Kerl K, Mihic D, Schmid S, et al. Oropharyngeal lesions and cervical lymphadenopathy: syphilis is a differential diagnosis that is still relevant. *J Clin Pathol* 2010;63:731e736.
32. Hook EW, Marra CM. Acquired syphilis in adults. *N Eng J Med*. 1992; 326:1060-68.
33. Larsen SA, Steiner BM, Rudolf AH. Laboratory diagnosis and test for syphilis. *Clin Microbiol Rev* 1995; 8:1-21.
34. Workowski KA, Berman S; Centers for Disease Control and Prevention (CDC). Sexually transmitted diseases treatment guidelines, MMWR, 2010.
35. Nieuwenhuis RF, Osserwaarde JM, Götz HM, Dees J, Thio HB, Thomeer HG et al. Resurgence of lymphogranuloma venereum in Western Europe: an outbreak of *Chlamydia trachomatis* serovar L2 proctitis in the Netherlands. *Clin Infect Dis*. 2014; 39(7):996–1003.
36. Dosekun O, Edmonds S, Stockwell S, French P, White JA. Lymphogranuloma venereum detected from the pharynx in four London men who have sex with men. *Int J STD AIDS* 2013; 24:495-496.
37. Vall-Mayans M, Caballero E, Sanz B. The emergence of lymphogranuloma venereum in Europe. *Lancet*. 2009; 374, 356.
38. Van der Bij AK, Spaargaren K, Morré SA, Fennema HS, Mindel A, Coutinho RA et al. Diagnostic and clinical implications of anorectal lymphogranuloma venereum in men who have sex with men: a retrospective case-control study. *Clin infect Dis*. 2006; 42:186-194.
39. Ward H, Martin I, Macdonald N, Alexander S, Simms I, Fenton K et al. Lymphogranuloma venereum in the United Kingdom. *Clin Infect Dis*; 2007; 44:26-32.
40. Rönmm MM, Ward H. The association between lymphogranuloma venereum and HIV among men who have sex with men: systematic review and meta-analysis. *BMC Infect Dis*. 2011; 11:70.
41. Black CM. Current methods of laboratory diagnosis of *Chlamydia trachomatis* infections. *Clin Microb Rev* 1997; 10: 160-84.
42. Jalal H, Stephen H, Al-Suwaine A, Sonnex C, Carne C. The superiority of polymerase Caín reaction over an amplified enzyme immunoassay for the detection of genital chlamydial infections. *Sex Transm Infect* 2006; 82(1):37-40.
43. Hillis SD, Coles FB, Litchfield B, Black CM, Mojica B, Schmitt K et al. Doxycycline and azithromycin for prevention of chlamydial persistence or recurrence one month after treatment in women. A use-effectiveness study in public health settings. *Sex Transm Dis* 1998; 25: 5-11.

44. Fiumara NJ, Wise HM, Marry M: Gonorrhoeal pharyngitis. *N Engl J Med* 1967; 276:1248-1250.
45. Metzger AL: Gonococcal arthritis complicating gonorrhoeal pharyngitis. *Ann Intern Med* 1970; 73: 267–269.
46. Schüller JL, Stolz E: Een patientemet tonsillitis gonorrhoeica. *Ned Tijdschr Geneesk* 1972; 116: 2216–2218.
47. Hellgren L: Gonorré-Tonsillit efter genito-oral Kontakt. *Laeketidningen* 1971; 68: 569–571.
48. Rodin P, Monteiro GE, Scrimgeour G: Gonococcal pharyngitis: *Br J Vener Dis* 1972; 48: 182–183.
49. Wiesner PJ, Tronca E, Bonin P: Clinical spectrum of pharyngeal gonococcal infection. *N Engl J Med* 1973; 288: 181–185.
50. Schmidt H, Hjorting-Hansen E, Philipsen HP: Gonococcal stomatitis. *Acta Derm Venerol* 1961; 41: 324–325.
51. Pearson RL, Ferri FF, Jones RC, Opal SM. *Gonorrhoea*. St Louis: Elsevier; 2004.
52. Handsfield HH, Sparling PF. Gonococcal Infections. In: Goldman L, Behrman RE, editors. *Goldman: Cecil textbook of medicine*. Philadelphia: Saunders; 2004. p. 1917-22.
53. Randle HW. Treatment of oral ulcers. *Dermatol Clin* 1993; 11:801–8.
54. Thomas JC, Gaffield ME. Social structure, race, and gonorrhoea rates in the southeastern United States. *Ethn Dis* 2003;13:362-8.
55. Jennings JM, Curriero FC, Celentano D, Ellen JM. Geographic identification of high gonorrhoea transmission areas in Baltimore, Maryland. *Am J Epidemiol* 2005;161:73-80.
56. Mark KE, Gunn RA. Gonorrhoea surveillance: estimating epidemiologic and clinical characteristics of reported cases using a sample survey methodology. *Sex Transm Dis* 2004;31:215-20.
57. Tikjob G, Petersen MS, Ousted M, Oehlenschlaeger J: Localisation of gonococci in the anterior oral cavity. A possible reservoir of the gonococcal infection? *Ann Clin Res* 1985; 17: 73–75.
58. Van Overbeck JJ: Gonococcal infection on the oropharynx. *Arch Otolaryngol* 1976; 102: 94–96.
59. Balmelli C, Günthard HF. Gonococcal tonsillar infection – A case report and literature review. 2003; 5:362-365.

60. Rompalo A. Gonorrhoea. In: Rake RE, Bope ET, editors. *Conn's current therapy*. 56th ed. Philadelphia: Saunders; 2004. p. 775-8.
61. Kao CL, Lee CN, Lee WL, Hsieh MT, Shih HM. Isolation and typing of herpes simplex virus from clinical specimens collected at National Taiwan University Hospital, 1981–1990. *Zhonghua Min Guo Wei Sheng Wu Ji Mian Yi Xue Za Zhi* 1991;24:255–63.
62. Nahmias AJ, Lee FK, Beckman-Nahmias S. Sero-epidemiological and sociological patterns of herpes simplex virus infection in the world. *Scand J Infect Dis Suppl* 1990;69:19–36.
63. Bruce AJ, Hairston BR, Rogers RS, III. Diagnosis and management of oral viral infections. *J Dermatol Ther* 2002; 15:270 –86) (Lynch D. Oral viral infections. *Clin Dermatol* 2000;18:619–28-
64. Bruce AJ, Rogers RS III. Acute oral ulcers. *Dermatol Clin* 2003;21:1–19.
65. Glick M, Siegel M. Viral and fungal infections of the oral cavity in immunocompetent patients. *Infect Dis Clin North Am* 1999;13:817–31.
66. McMillan JA, Weiner LB, Higgins AM, Lamparella VJ. Pharyngitis associated with herpes simplex virus in college students. *Pediatr Infect Dis* 1993;12:280 –4.
67. Whitley RJ, Kimberlin DW, Roizman B. Herpes simplex viruses. *Clin Infect Dis*. 1998;26:541–55.
68. Spruance SL, Stewart JC, Rowe NH, McKeough MB, Wenerstrom G, Freeman DJ. Treatment of recurrent herpes simplex labialis with oral acyclovir. *J Infect Dis*. 1990;161:185–90.
69. Spruance SL, Rowe NH, Raborn GW, Thibodeau EA, D'Ambrosio JA, Bernstein DI. Perioral famciclovir in the treatment of experimental ultraviolet radiation-induced herpes simplex labialis: a double-blind, dose-ranging, placebo-controlled, multicenter trial. *J Infect Dis*. 1999;179:303–10.
70. Neville BW, Damm DD, Allen CM, Bouquot JE. Epithelial pathology and viral infections. In: Neville BW, Damm DD, Allen CM, Bouquot JE, editors. *Oral and maxillofacial pathology*. Philadelphia: WB Saunders; 1995.
71. Plotnick RD, Brown MD. Molluscum contagiosum and papillomas. In: Mannis MJ, Macsai MS, Huntley AC, editors. *Eye and skin disease*. Philadelphia: Lippincott-Raven; 1996. p. 489-95.
72. Fornatora ML, Reich FR, Gray RG, Freedman PD. Intraoral molluscum contagiosum: A report of a case and a review of the literature. *Oral Surg Oral Med Oral Pathol Oral Radiol Endod* 2001;92:318-20.
73. Bargman H. Is genital molluscum contagiosum a cutaneous manifestation of sexual abuse in children? *J Am Acad Dermatol* 1986;14:847-9.

74. Williams TS, Callen JP, Owen LG. Vulvar disorders in the prepubertal female. *Pediatr Ann* 1986;15:588-9, 592-601, 604-5.
75. Hendricks WM, Myers DE, Hu CH. Molluscum contagiosum occurring in an epidermal inclusion cyst. *Cutis* 1980;26:180-184.
76. Isaac F. Molluscum contagiosum limited to a scar. *Dermatologica* 1980;160:351-3.
77. Foulds IS. Molluscum contagiosum: an unusual complication of tattooing. *Br Med J (Clin Res Ed)* 1982;285:607.
78. Mobacken H, Nordin P. Molluscum contagiosum among crosscountry runners. *J Am Acad Dermatol* 1987;17:519-20.
79. Sugihara K, Reichart PA, Gelderblom HR. Molluscum contagiosum associated with AIDS: a case report with ultrastructural study. *J Oral Pathol Med* 1990;19:235-9.
80. Jones JH. Non-odontogenic oral tumours in children. *Br Dent J* 1965;119:439-47.
81. Nelson JF, Tsaknis PJ. Molluscum contagiosum of the lower lip: report of a case. *J Oral Med* 1980;35:62-4.
82. Redfield RR, James WD, Wright DC, Brown C, Salahuddin SZ, Markham PD, et al. Severe molluscum contagiosum infection in a patient with human T cell lymphotropic (HTLV-III) disease [letter]. *J Am Acad Dermatol* 1985;13:821-4.
83. Phelan JA, Saltzman BR, Friedland GH, Klein RS. Oral findings in patients with acquired immunodeficiency syndrome. *Oral Surg Oral Med Oral Pathol* 1987;64:50-6.
84. Schiff BL. Molluscum contagiosum of the buccal mucosa. *Arch Dermatol* 1958;78:90.
85. Laskaris G, Sklavounou A. Molluscum contagiosum of the oral mucosa. *Oral Surg Oral Med Oral Pathol* 1984;58:688-91.
86. Svirsky JA, Sawyer DR, Page DG. Molluscum contagiosum of the lower lip. *Int J Dermatol* 1985;24:668-9.
87. Whitaker SB, Wiegand SE, Budnick SD. Intra Oral molluscum contagiosum. *Oral Surg Oral Med Oral Pathol* 1991;72:334-6.
88. Forghani B, Oshiro LS, Chan CS, et al. Direct detection of molluscum contagiosum virus in clinical specimens by in situ hybridization using biotinylated probe. *Mol Cell Probes* 1992;6:67-77.
89. Ruocco E, Brunetti G, Vecchio M. The practical use of cytology for diagnosis in dermatology. *JEADV* 2011; 25: 125 – 129.

90. Smith KJ, Yeager J, Skelon H. Molluscum contagiosum: its clinical, histopathologic and immunohistochemical spectrum. *Inter J Derm*. 1999;38:664-72.
91. Campo J, Perea MA, del Romero J, Cano J, Hernando V, Bascones A. Oral transmission of HIV, reality or fiction? An update. *Oral Dis* 2006; 12(3):219-228.
92. Robinson EK, Evans BG. Oral sex and HIV transmission. *AIDS*. 1999;13:737.
93. Glick M, Muzyka BC, Lurie D, Salkin LM. Oral manifestations associated with HIV-related disease as markers for immune suppression and AIDS. *Oral Surg Oral Med Oral Pathol* 1994;77:344-349.
94. Woods CR. Syphilis in children: congenital and acquired. *Semin Pediatr Infect Dis* 2005; 16: 245–257.
95. Higgins CD, Swerdlow AJ, Macsween KF, Harrison N, Williams H, McAulay K et al. A study of risk factors for acquisition of Epstein-Barr virus and its subtypes. *J Infect Dis* 2007;195:474-82.
96. Kantakamalakul W, Naksawat P, Kanyok R, Puthavathana P, Thomas R, Reid S et al. Prevalence of type specific Epstein-Barr virus in the genital tract of genital herpes suspected patients. *J Med Assoc Thai*. 1999;82:263-6.
97. Struve J, Giesecke J, Lindh G, Weiland O. Heterosexual contact as a major route for transmission of acute hepatitis B among adults. *J Infect* 1990;20:111–21.
98. Schreeder MT, Thompson SE, Hadler SC, et al. Hepatitis B in homosexual men: prevalence of infection and factors related to transmission. *J Infect Dis* 1982;146:7–15.
99. Reiner NE, Judson FN, Bond WW, Francis DP, Petersen NJ. Asymptomatic rectal mucosal lesions and hepatitis B surface antigen at site of sexual contact in homosexual men with persistent hepatitis B virus infection. *Ann Intern Med* 1982;96:170–3.
100. Kingsley LA, Rinaldo CR, Lyter DW, et al. Sexual transmission efficiency of hepatitis B virus and human immunodeficiency virus among homosexual men. *JAMA* 1990;264 : 230–24.
101. Corey L, Holmes KK. Sexual transmission of hepatitis A in homosexual men. *N Engl J Med* 1980;302:435–8.
102. Melbye M, Biggar RJ, Wantzin P, et al. Sexual transmission of hepatitis C virus: cohort study (1981–9) among European homosexual men. *BMJ* 1990;301:210–2.
103. Tor J, Llibre JM, Carbonell M, et al. Sexual transmission of hepatitis C virus and its relation with hepatitis B virus and HIV. *BMJ* 1990;301:1130–3.
104. Tedder RS, Gilson RJC, Briggs M, Loveday C, Cameron CH. Hepatitis C virus: evidence for sexual transmission. *BMJ* 1991;302:1299–302.

105. Ran Y, Lu Y, Cao L, Li C, Dai Y, Yang H et al. Primary laryngeal aspergillosis related to oral sex? A case report and review of the literature. *Med Mycol Case Rep.* 2012; 7(2):1-3.
106. Ruiz R, Achlatis S, Verma A, Born H, Kapadia F, Fang Y, et al. Risk factors for adult-onset recurrent respiratory papillomatosis. *Laryngoscope.* 2014; 124:2338-44.
107. Schantz SP, Harrison LB, Hong WK. Tumors of the nasal cavity and paranasal sinuses, nasopharynx, oral cavity and oropharynx. In: Devita VT Jr, Hellman S, Rosenberg SA, eds. *Cancer: Principles and Practice of Oncology.* Philadelphia: JB Lippincott. 1993. pp. 574–630.
108. Gallegos HJF. Head and neck cancer. Prognostic factors and prevention. *Cir Ciruj* 2006;74:287-293.
109. Jarret WFH. Environmental carcinogens and papillomaviruses in the pathogenesis of cancer. *Proc R Soc Lond B Biol Sci* 1987;231:1-11.
110. Gilson ML. Human papillomavirus-associated head and neck cancer is a distinct epidemiologic, clinical, and molecular entity. *Semin Oncol* 2004;31:744-754.
111. Hoffman M, Gorogh T, Gottschlich S, Lohrey C, Rittgen W, Ambrosch P et al. Human papillomaviruses in head and neck cancer: 8 year-survival-analysis of 73 patients. *Cancer Lett* 2005;218:199-206.
112. Dahlgren L, Dahlstrand HM, Lindquist D, Hogmo A, Bjornestal L, Lindholm J et al. Human papillomavirus is more common in base of tongue than in mobile tongue cancer and is a favorable prognostic factor in base of tongue cancer patients. *Int J Cancer.* 2004; 112:1015–1019.
113. Chaturvedi AK, Engels EA, Anderson WF, Gillison MF. Incidence trends for human papillomavirus–related and –unrelated oral squamous cell carcinomas in the United States. *J Clin Oncol* 2008;26:612-9.
114. Hobbs CG, Sterne JA, Bailey M, Heyderman RS, Birchall MA, Thomas SJ. Human papillomavirus and head and neck cancer: a systematic review and meta-analysis. *Clin Otolaryngol* 2006;31(4):259-66.
115. Paz IB, Cook N, Odom-Maryon T, Xie Y, Wilczynski SP. Human papillomavirus (HPV) in head and neck cancer. An association of HPV 16 with squamous cell carcinoma of Waldeyer’s tonsillar ring. *Cancer* 1997; 79: 595-604.
116. Andl T, Kahn T, Pfuhl A, Nicola T, Erber R, Conradt C, Klein W, Helbig M, Dietz A, Weidauer H, Bosch FX. Etiological involvement of oncogenic human papillomavirus in tonsillar squamous cell carcinomas lacking retinoblastoma cell cycle control. *Cancer Res* 1998; 58: 5-13.

117. Gillison ML, Koch WM, Capone RB, Spafford M, Westra WH, Wu L, et al. Evidence for a causal association between human papillomavirus and a subset of head and neck cancers. *J Natl Cancer Inst* 2000; 92: 709–20.
118. Smith EM, Hoffman HT, Summersgill KS, Kirchner HL, Turek LP, Haugen TH. Human papillomavirus and risk of oral cancer. *Laryngoscope* 1998; 108: 1098–103.
119. Schwartz SM, Daling JR, Doody DR, Wipf GC, Carter JJ, Madeleine MM, et al. Oral cancer risk in relation to sexual history and evidence of HPV infection. *J Natl Cancer Inst* 1998; 90: 1626–36.
120. Kero K, Rautava J, Syrjänen K, Grenman S, Syrjänen S. Oral mucosa as a reservoir of human papillomavirus: point prevalence, genotype distribution, and incident infections among males in a 7-year prospective study. *Eur Urol* 2012; 62: 1063-1070.
121. Dayyani F, Etzel CJ, Liu M et al. Meta-analysis of the impact of human papillomavirus (HPV) on cancer risk and overall survival in head and neck squamous cell carcinomas (HNSCC). *Head Neck Oncol* 2010;2:15.
122. Kreimer AR, Clifford GM, Boyle P, Franceschi S. Human papillomavirus types in head and neck squamous cell carcinomas worldwide: a systematic review. *Cancer Epidemiol Biomarkers Prev* 2005;14(2):467-75.
123. CDC. Human Papillomavirus – Associated Cancers — United States, 2004–2008. *Morbidity and Mortality Weekly Report*. April 20, 2012. 2012;61(15):258-61.
124. Gillison ML, Chaturvedi AK, Lowy DR. HPV prophylactic vaccines and the potential prevention of noncervical cancers in both men and women. *Cancer* 2008;113(10 suppl):3036–46.
125. IARC Working Group on the Evaluation of Carcinogenic Risks to Humans. Human papillomaviruses. *IARC Monogr Eval Carcinog Risks Hum* 1995; 64: 1-378.
126. Gillison ML. Oropharyngeal cancer: a potential consequence of concomitant HPV and HIV infection. *Curr Opin Oncol* 2009; 21: 439-444.
127. Miller CS, White DK. Human papillomavirus expression in oral mucosa, premalignant conditions, and squamous cell carcinoma: a retrospective review of the literature. *Oral Surg Oral Med Oral Pathol Oral Radiol Endod* 1996; 82: 57-68.
128. Kreimer AR, Villa A, Nyitray AG, Abrahamsen M, Papenfuss M, Smith D, Hildesheim A, Villa LL, Lazcano-Ponce E, Giuliano AR. The epidemiology of oral HPV infection among a multinational sample of healthy men. *Cancer Epidemiol Biomarkers Prev* 2011; 20: 172-182.
129. El-Mofty SK. Human papillomavirus (HPV) related carcinomas of the upper aerodigestive tract. *Head Neck Pathol* 2007; 1:181-185.

130. D'Souza G, Kreimer AR, Viscidi R, Pawlita M, Fakhry C, Koch WM, Westra WH, Gillison ML. Case-control study of human papillomavirus and oropharyngeal cancer. *N Engl J Med* 2007; 356: 1944-1956.
131. Hafkamp HC, Manni JJ, Haesevoets A, Voogd AC, Schepers M, Bot FJ, Hopman AH, Ramaekers FC, Speel EJ. Marked differences in survival rate between smokers and nonsmokers with HPV 16-associated tonsillar carcinomas. *Int J Cancer* 2008; 122: 2656-2664.
132. Krane JF. Role of cytology in the diagnosis and management of HPV-associated head and neck carcinoma. *Acta Cytol* 2013; 57: 117-126.
133. Joo YH, Jung CK, Sun DI, Park JO, Cho KJ, Kim MS. Highrisk human papillomavirus and cervical lymph node metastasis in patients with oropharyngeal cancer. *Head Neck* 2012; 34: 10-14.
134. Huang CC, Hsiao JR, Yang MW, Wu YH, Hsu KF, Chang Y, et al. Human papilloma virus detection in neoplastic and non-neoplastic nasopharyngeal tissues in Taiwan. *J Clin Pathol*. 2011; 64:571-7.
135. Gallegos-Hernández JF. Epidemiología, prevención y diagnóstico oportuno del cáncer de vías aero-digestivas superiores (VADS). *Acta Med* 2005;3:247-54.
136. Shiboski CH, Da Costa MM, Palefsky JM, Jordan RCK. Lack of association between HPV infection and oral tongue carcinoma in young and older patients. S362. Proceedings of the 7th Int Conference on Head and Neck Cancer. San Francisco: 2008; S362.
137. Gallegos-Hernández JF, Cortés-Arroyo H, Labastida-Almendaro S, Reséndiz-Colosia JA. Facteurs de pronostic s'agissant du cancer de l'oropharynx. In: Beauvillain de Montruil CH. Editor. EDK, Paris, Francia 2002; 43-49.
138. Nagao T, Warnakulasuriya S. Annual screening or oral cancer detection. *Cancer Detect Prev* 2003;27:333-7.
139. Lewellyn CD, Johnson NW, Warnakulasuriya S. Factors associated with delay in presentation among younger patients with oral cancer. *Oral Surg Oral Med Oral Pathol Oral Radiol Endod* 2004;97:707-13.
140. Gallegos-Hernández JF, Paredes-Hernández E, Flores-Díaz R, Minauro Muñoz GG, Apresa-García T, Hernández-Hernández DM. Virus del papiloma humano asociado a cáncer de cabeza y cuello. *Cir Cir* 2007;75:152-155.
141. Parkin DM, Bray FI, Ferlay J, Pisani P. Estimating the world cancer burden: Globocan 2000. *Int J Cancer* 2001;94:153-156.
142. Warnakulasuriya S. Global trends in the epidemiology of oral cancer; the current position. *Oral Oncol* 2005;1:27.

143. Oliveira SC, Slot DE, Van der Weijden GA. What is the cause of palate lesions? A case report. *Int J Dent Hyg* 2013;11:306-9.
144. Schlesinger SL, Borbotsina J, O'Neill L. Petechial hemorrhages of the soft palate secondary to fellatio. *Oral Surg Oral Med Oral Pathol* 1975;40:376-8.
145. Worsaae N, Wanscher B. Oral injury caused by fellatio. *Acta Derm Venereol* 1978;58:187-8.
146. Terezhalmay GT, Riley CK, Moore WS. Oral lesions secondary to fellatio. *Quintessence Int* 2000;31:361.
147. Kos L, Shwayder T. Cutaneous manifestations of child abuse. *Pediatr Dermatol* 2006;23:311-320.
148. Percinoto AC, Canelon M, Crivelini MM, Cunha RF, Percinoto C. Condyloma acuminata in the tongue and palate of a sexually abused child: a case report. *BMC Res Notes* 2014;23:467.
149. Woods CR. Gonococcal infections in neonates and Young children. *Semin Pediatr Infect Dis* 2005;16:258-70.
150. Groothuis JR, Bischoff MC, Jauregui LE. Pharyngeal gonorrhea in Young children. *Pediatr Infect Dis* 1983;2:99-101.
151. Lowy G. Sexually transmitted diseases in children. *Pediatr Dermatol* 1992; 9: 329-334.
152. Christian CW, Lavelle J, Bell LM. Preschoolers with syphilis. *Pediatrics* 1999; 103: 1-5.
153. De Jong AR. Sexually transmitted diseases in sexually abused children. *Sex Transm Dis* 1986; 13: 123-126.
154. Arora R, Hartwig E, Kannikeswaran N. Oral lesion secondary to child abuse. *J Emerg Med* 2013;45:e139-40.

AGRADECIMIENTOS

Este trabajo de revisión bibliográfica ha sido realizado bajo la dirección del Dr. Carmelo Morales Angulo, a quien me gustaría expresar mi agradecimiento por su paciencia, tiempo y dedicación.

Todas las imágenes utilizadas para la elaboración de este trabajo son originales y han sido tomadas con el consentimiento de los pacientes.