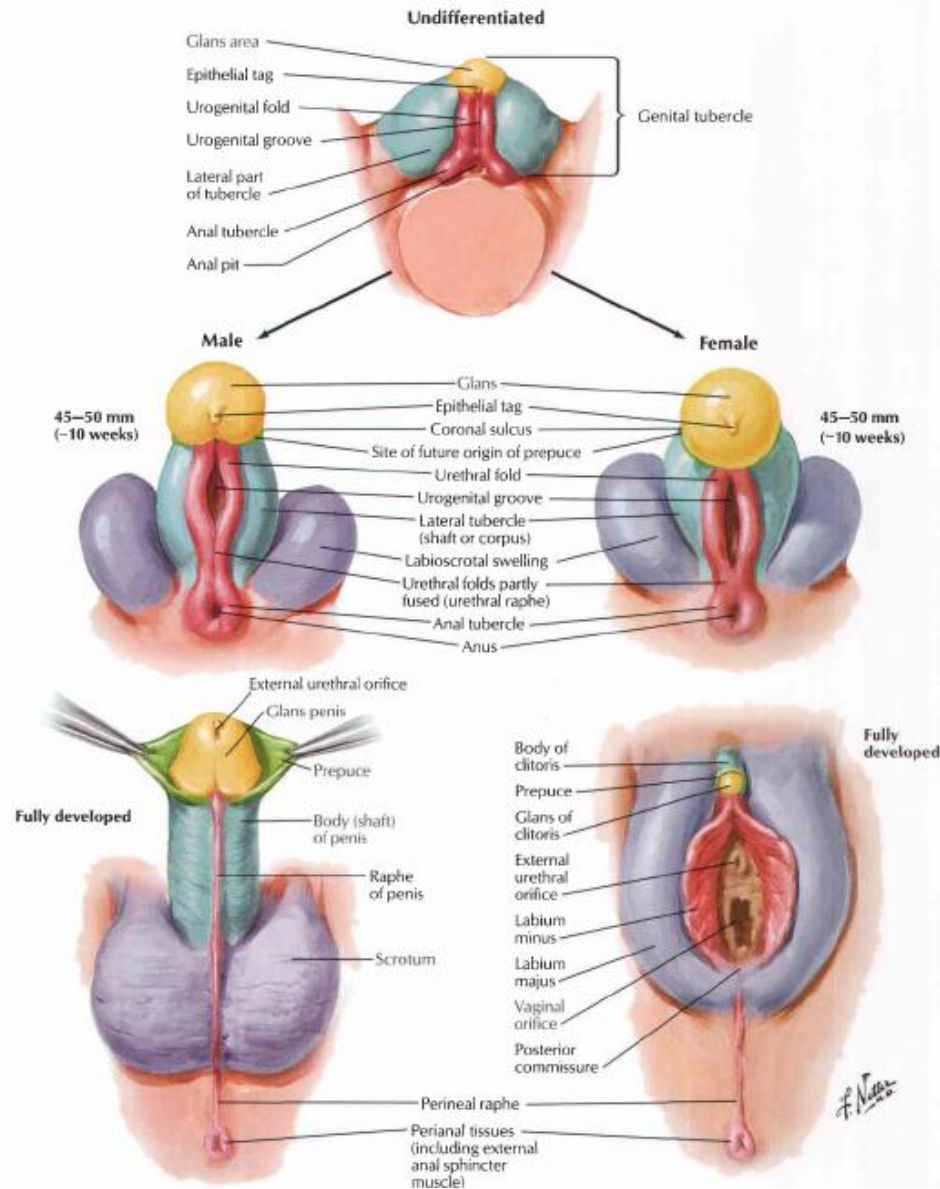


ORGANA GENITALIA

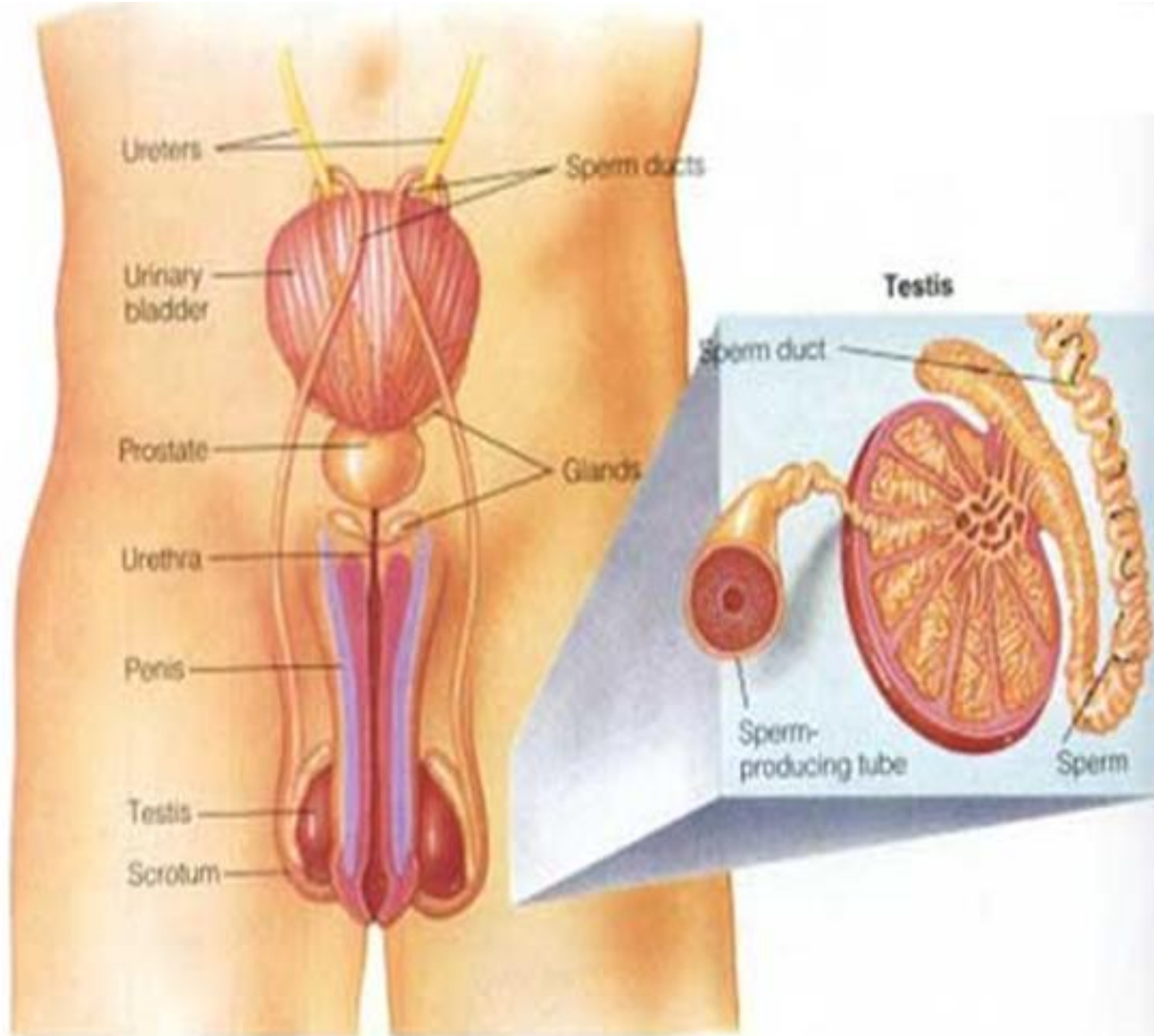


dr. AL-MUQSITH, M.Si

Perkembangan Organ Genitalia



ORGANA GENETALIA MASCULINA



Genitalia Masculina



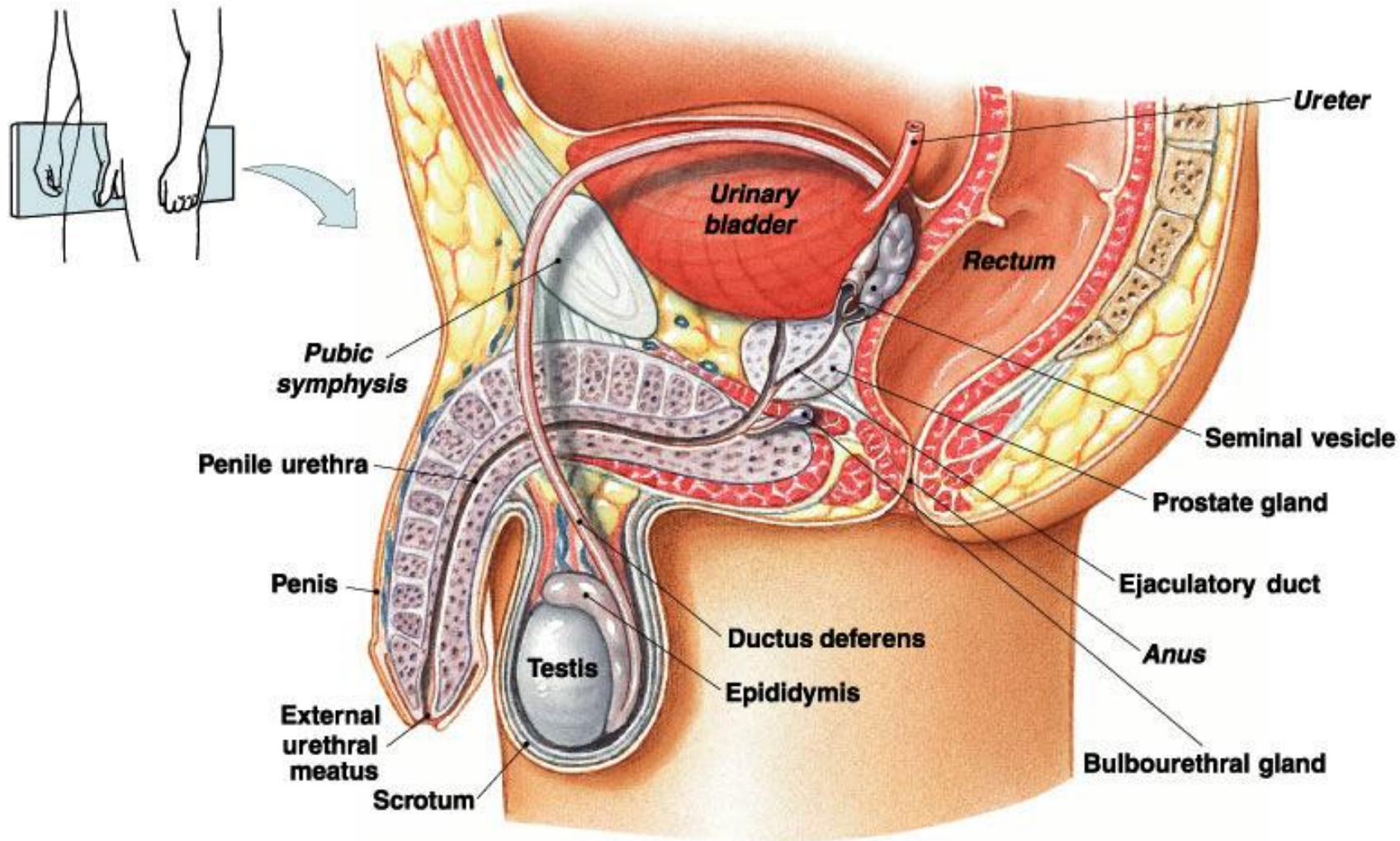
1. Eksterna : - Penis
- Scrotum

2. Interna : - Testis
- Epididymis
- ductus (vas) deferens
- Kelenjar aksesoris

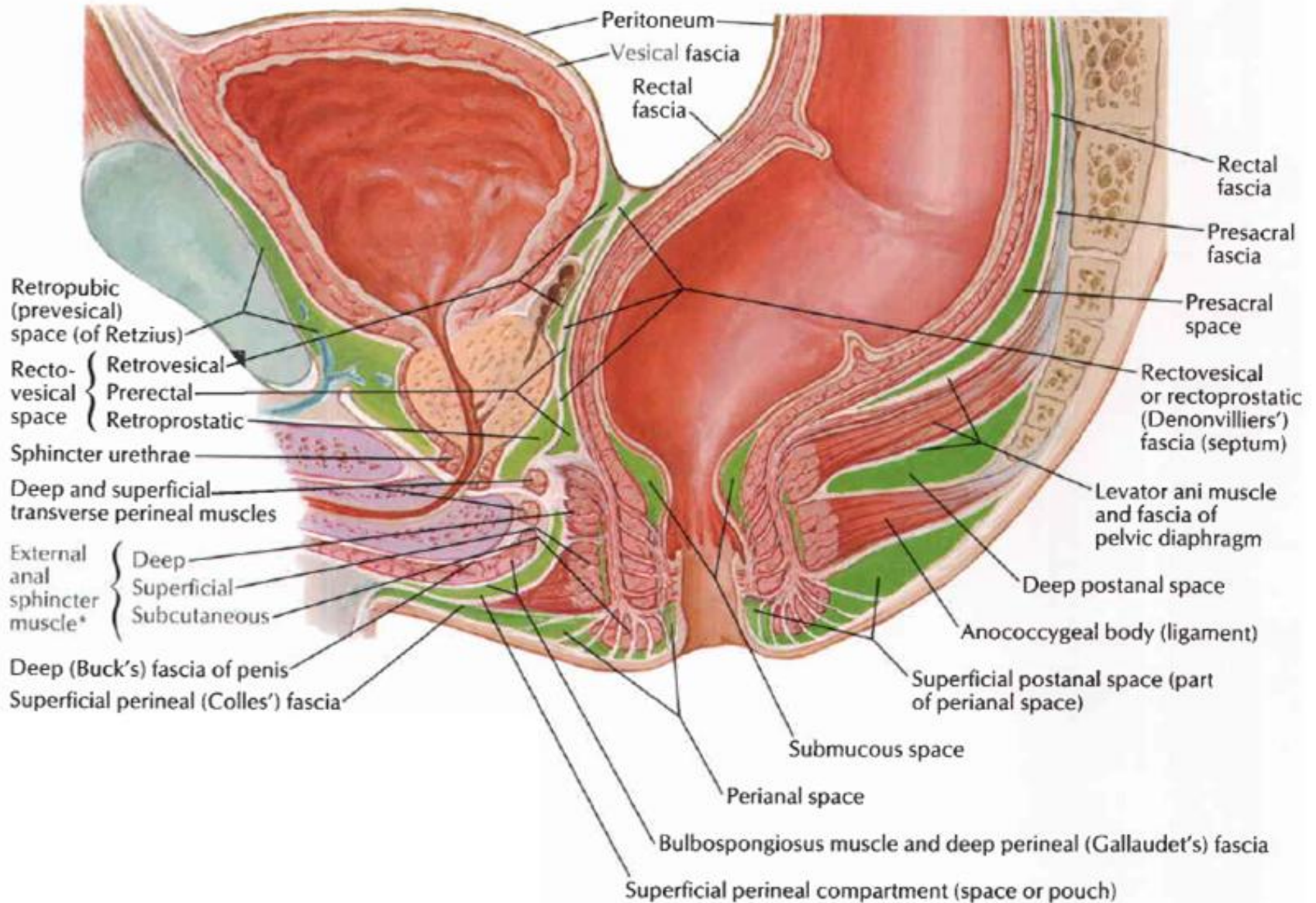
ORGAN REPRODUKSI PRIA

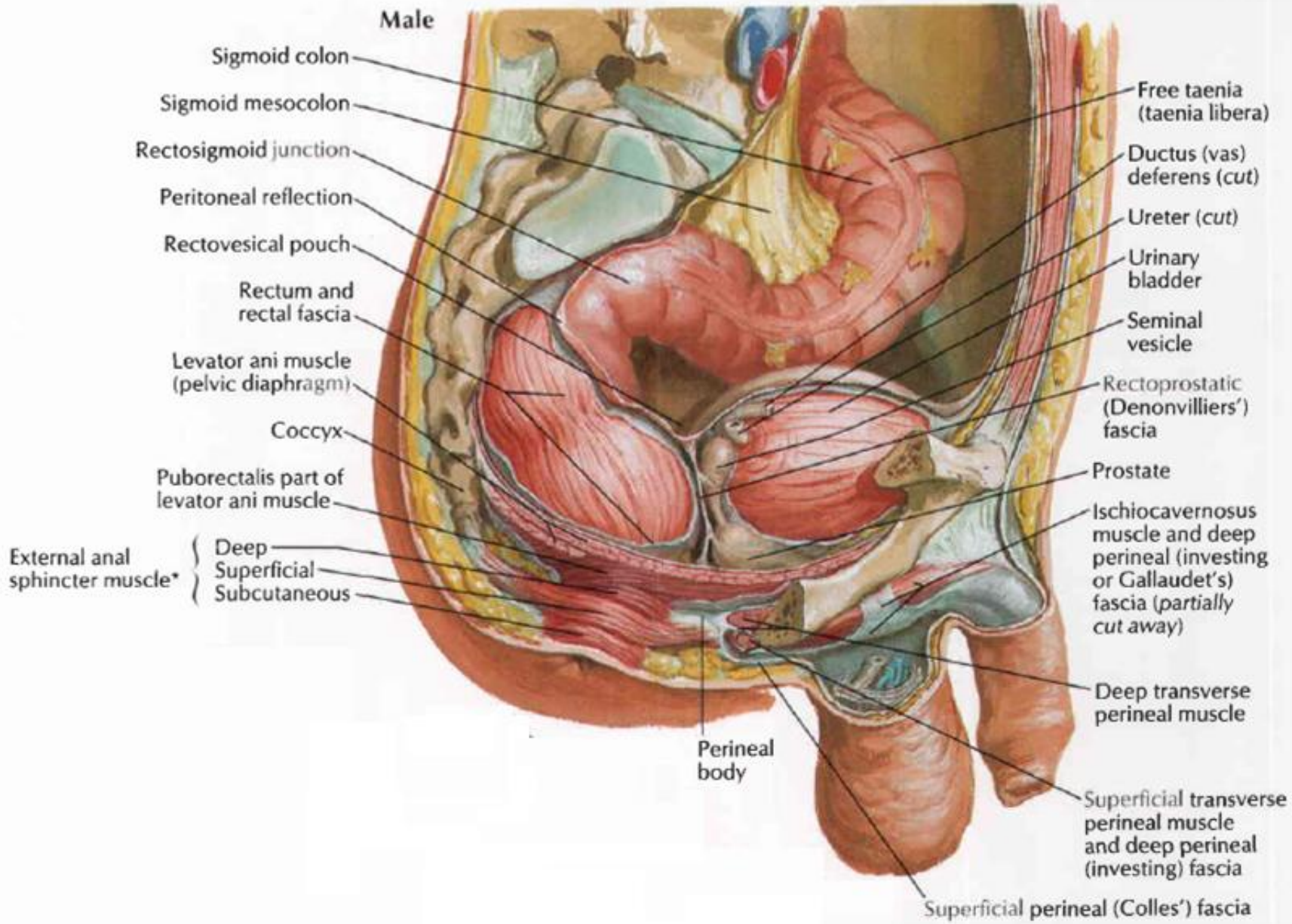


- Bagian penghasil spermatozoa: testis.
- Bagian penyalur spermatozoa: epididimis, vas deferens.
- Kelenjar aksesoris: vesicula seminalis, prostat, gld. bulbourethra, gld. Littre.
- Duktus ejakulatorius
- Alat-alat bagian luar: penis dan scrotum.

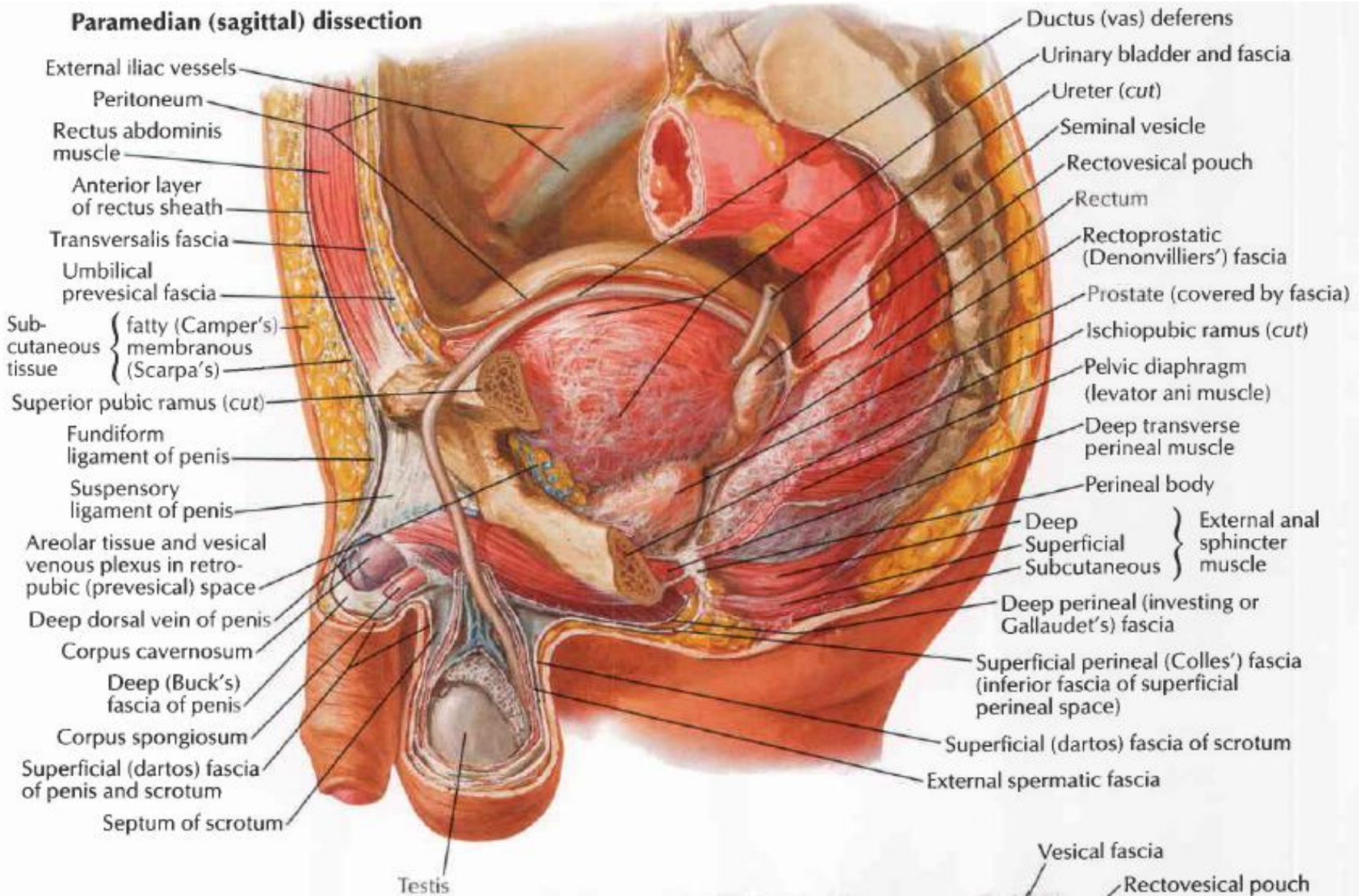


Sagittal section

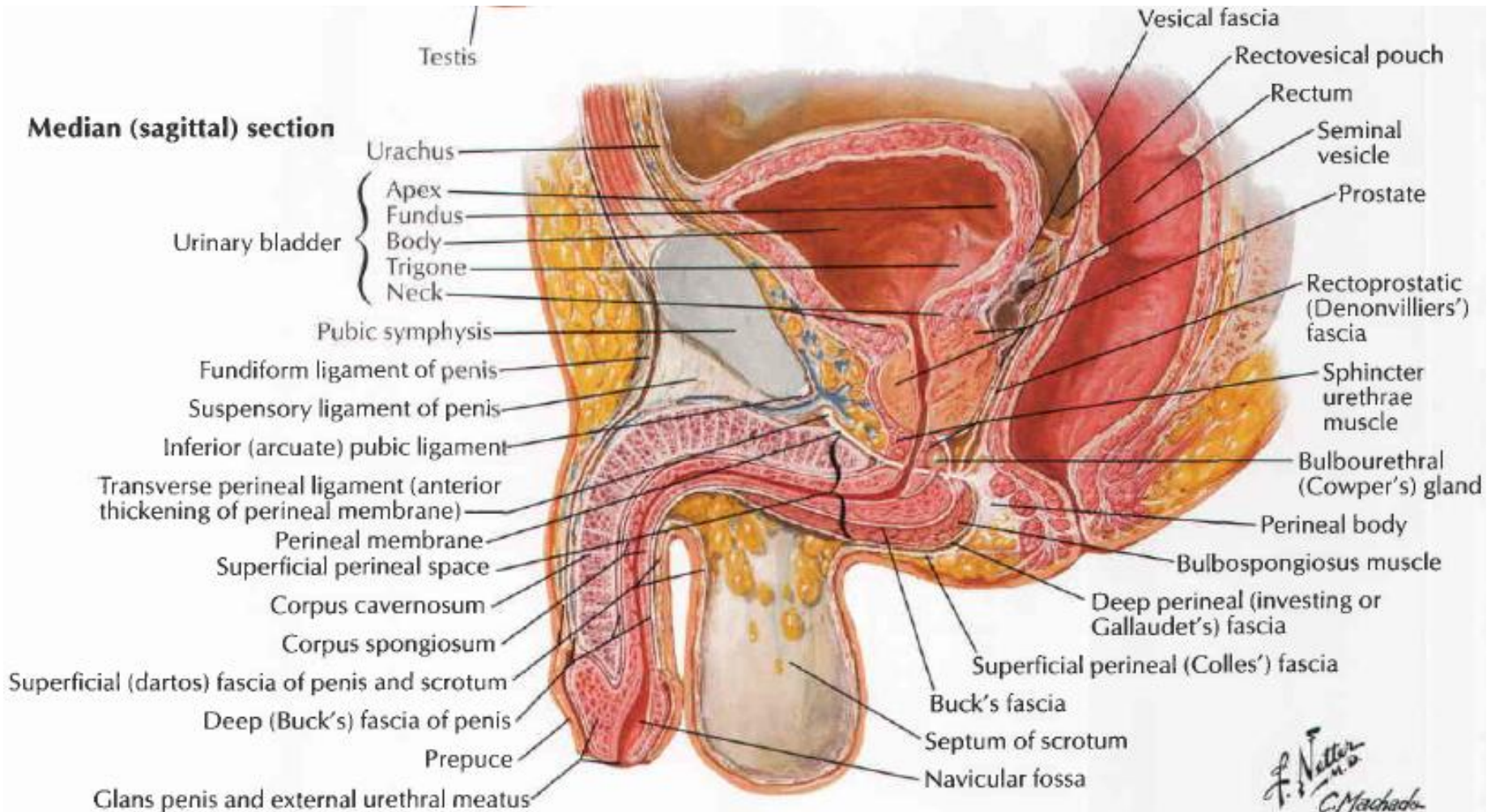




Paramedian (sagittal) dissection



Median (sagittal) section



F. Netter M.D.
C. Machado M.D.

Testis



- Organ primer untuk reproduksi pria
- Mengalami penurunan dari daerah asalnya, melalui kanalis inguinalis ke dalam skrotum
- Bentuk ovoid, berat: 10-14 gr, p: 4cm, diameter A-P: ± 3 cm, tebal: $\pm 2,5$ cm
- Fungsi & struktur diatur o/ hormon gonadotropin

Fungsi :

- Kelenjar endokrin : hormon testosteron
- Kelenjar eksokrin : penghasil spermatozoa

Struktur :

tersusun atas bungkus luar & struktur dalam

Testis

Bungkus luar :

- A. Tunika **vaginalis** : 2 lapis sbg kantong → mesothelium, melapisi permukaan testis bgn anterior
- B. Tunika **albugenia** : jar. Ikat padat fibrosa mrpk kapsula yg lbh tebal sepanjang permukaan posterior → mediastinum testis
- C. Tunika **vasculosa** : sangat tipis

Struktur dalam:

- A. Septa : mrpk perluasan T. albugenia, membagi testis mjd \pm 200-400 lobulus
- B. Lobulus : t.d 1-4 tubulus seminiferus → **eksokrin**, jaringan ikat longgar di antara tubulus tdpt **endocrynocytes interstitialis** (Leydig) → **endokrin**

Vaskularisasi

Testis:

A. spermatica interna (testicularis), beranastomosis dgn A. spermatica externa (cab. A. epigastrica inferior) & A. diferencialis.

Venanya menuju ke plexus pampiniformis

Epididimis: A. spermatica interna

Ductus deferens: A. diferencialis & A. haemorhoidalis media

Aliran limfe:

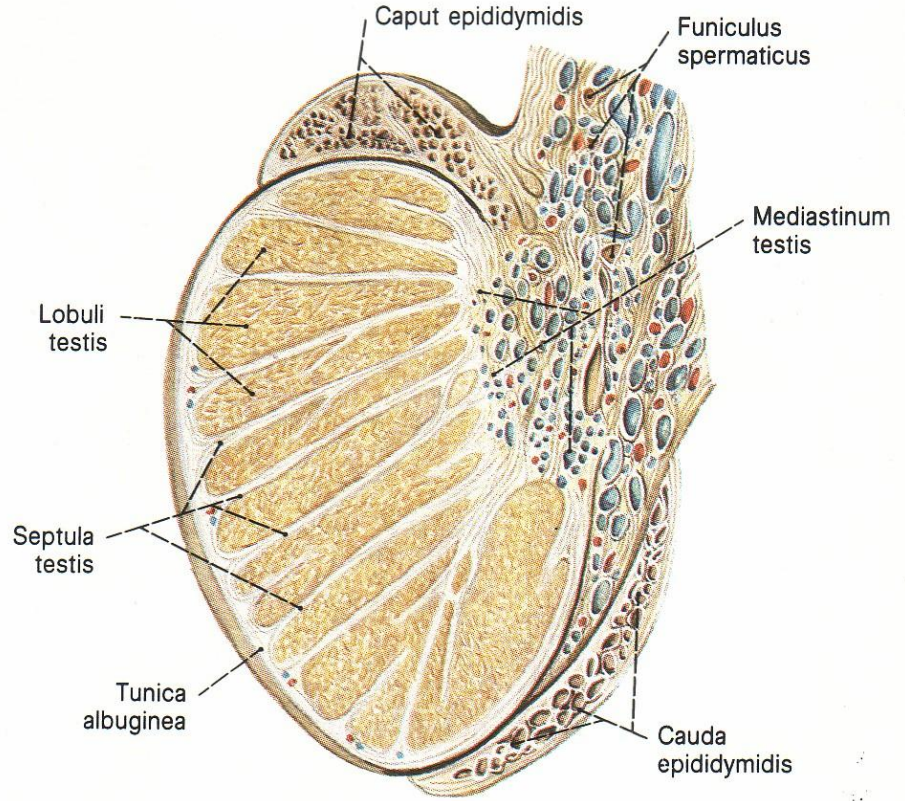
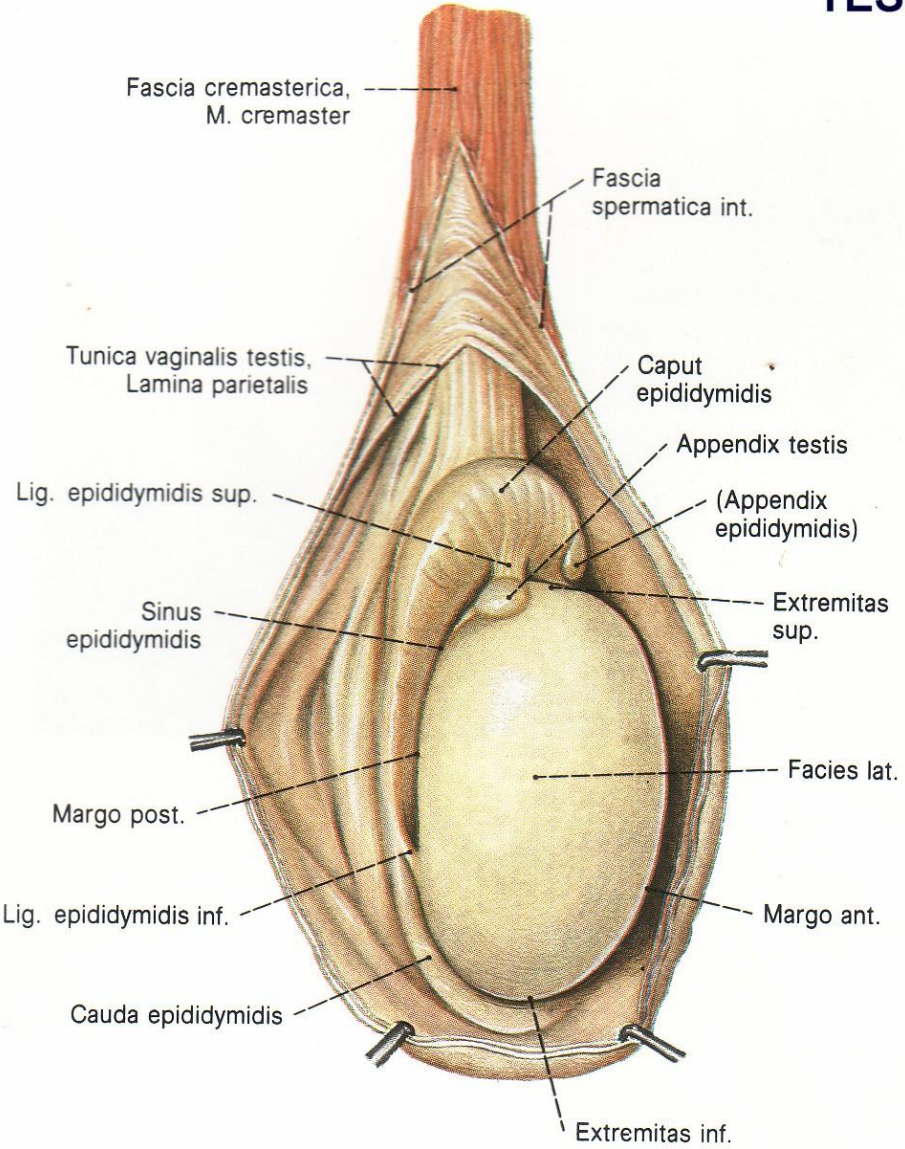
Testis & epididimis → mengikuti A. spermatica interna ke Lnn. Lumbalis

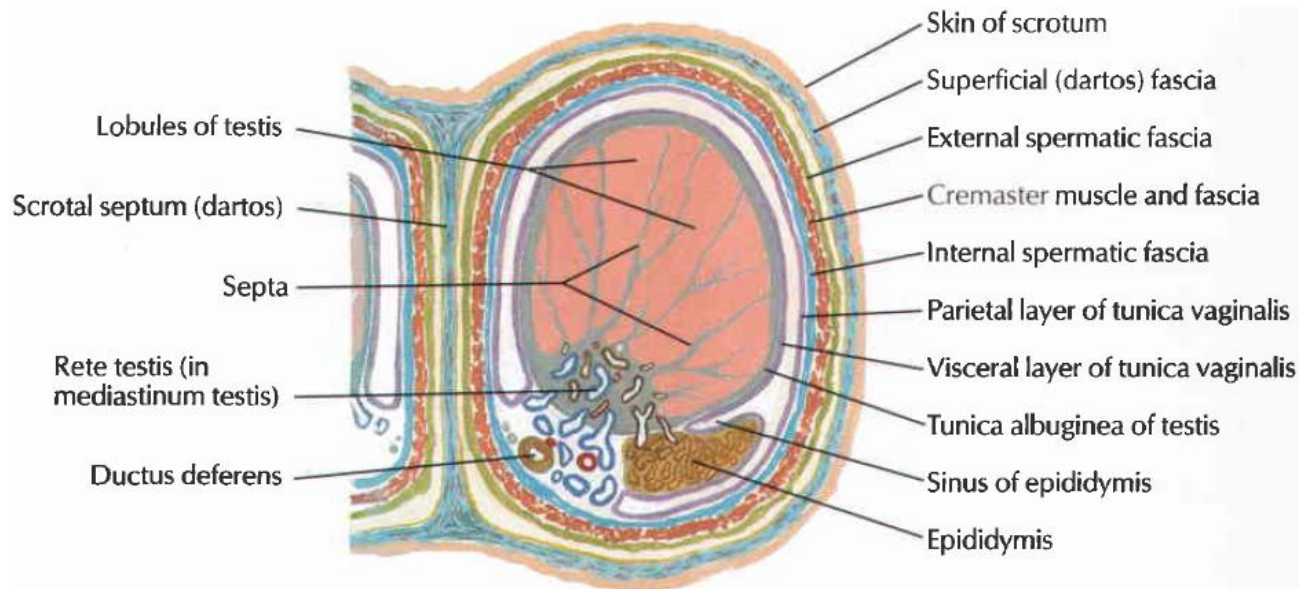
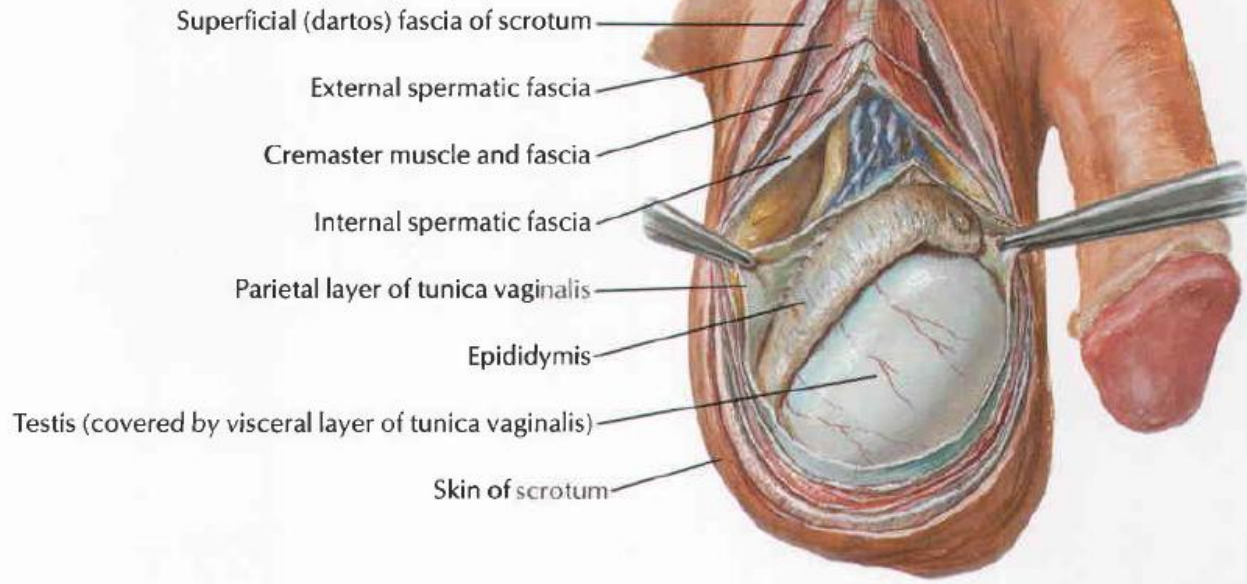
Ductus deferens → Lnn. Iliaca externa

Lapisan testis dari luar ke dalam :

Kulit → tunika Dartos → fascia scrotalis superfisial → Fascia spermatica eksterna → otot kremaster → fascia spermatica interna → tunika vaginalis → tunika albuginea

TESTIS





Cross section through scrotum and testis

Funiculus Spermaticus

Lapisan:

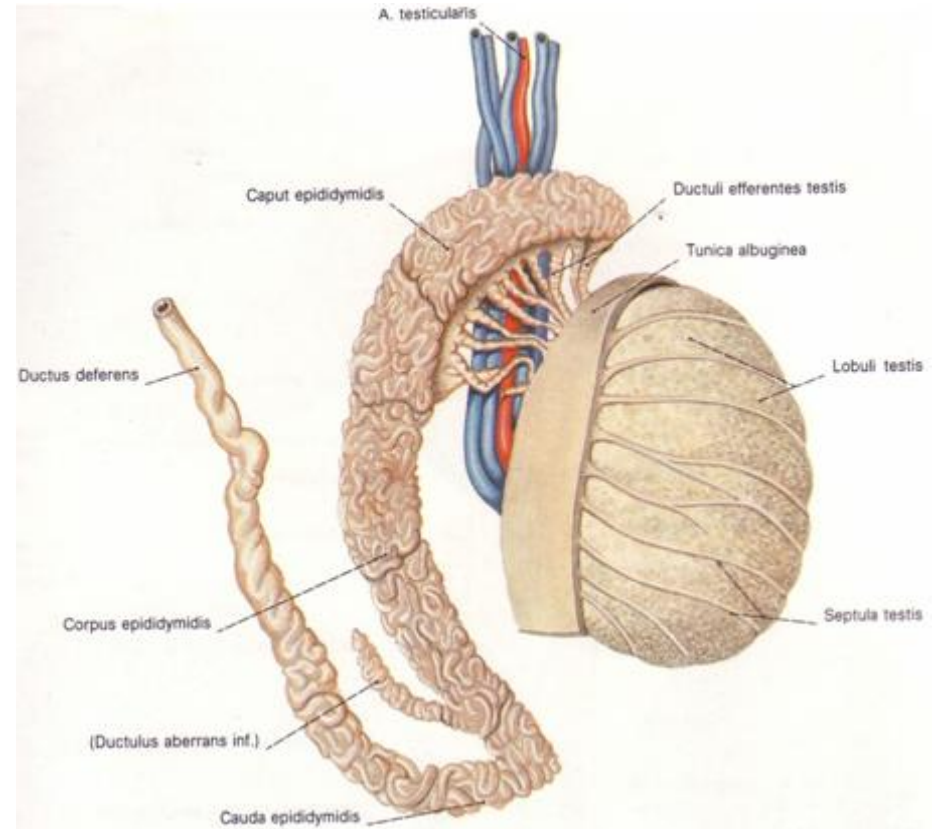
1. Fascia spermatica interna (tunica vaginalis comm.)
2. Fascia cremasterica (mengandung M. Cremaster)
3. Fascia spermatica externa

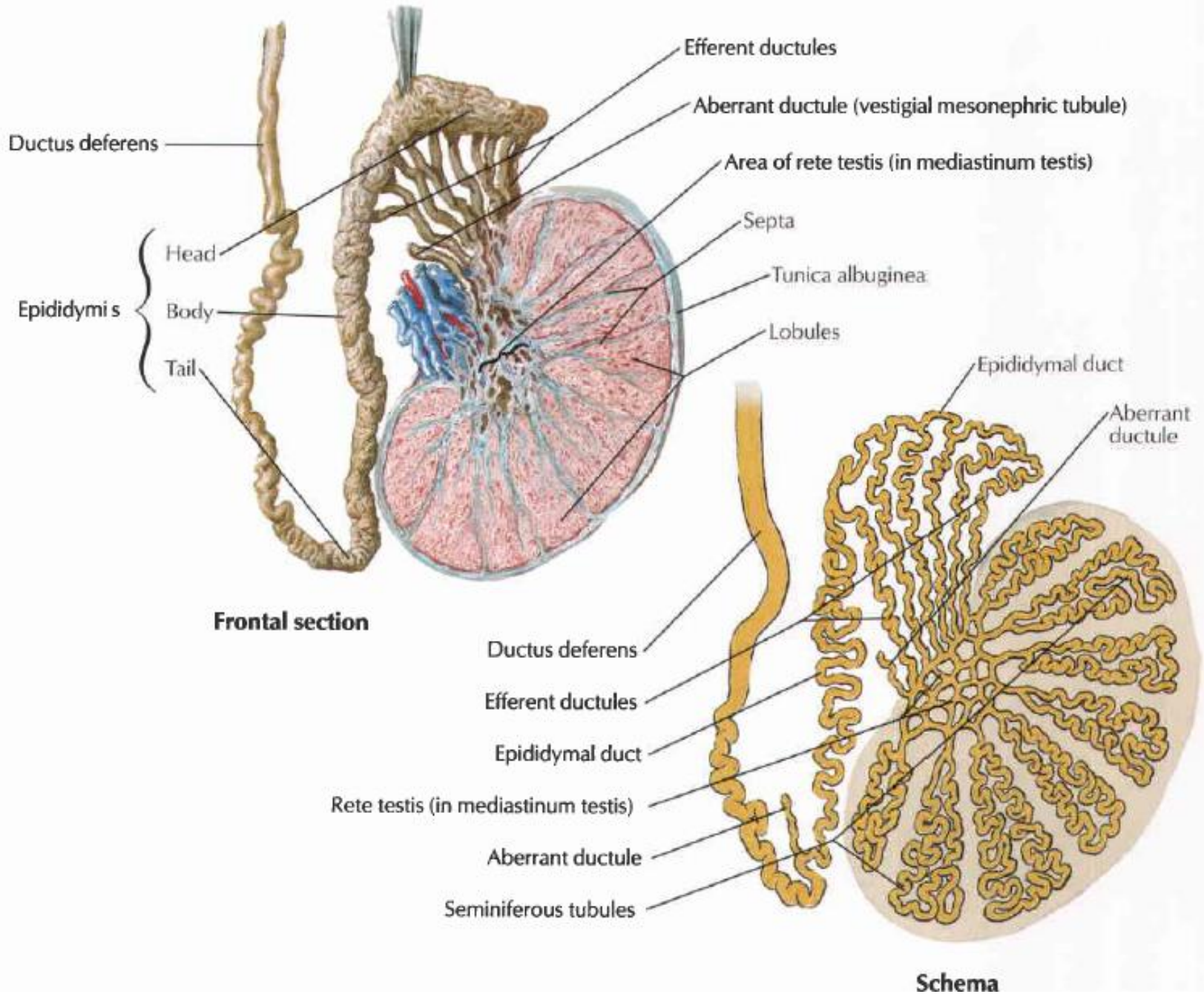
Isi:

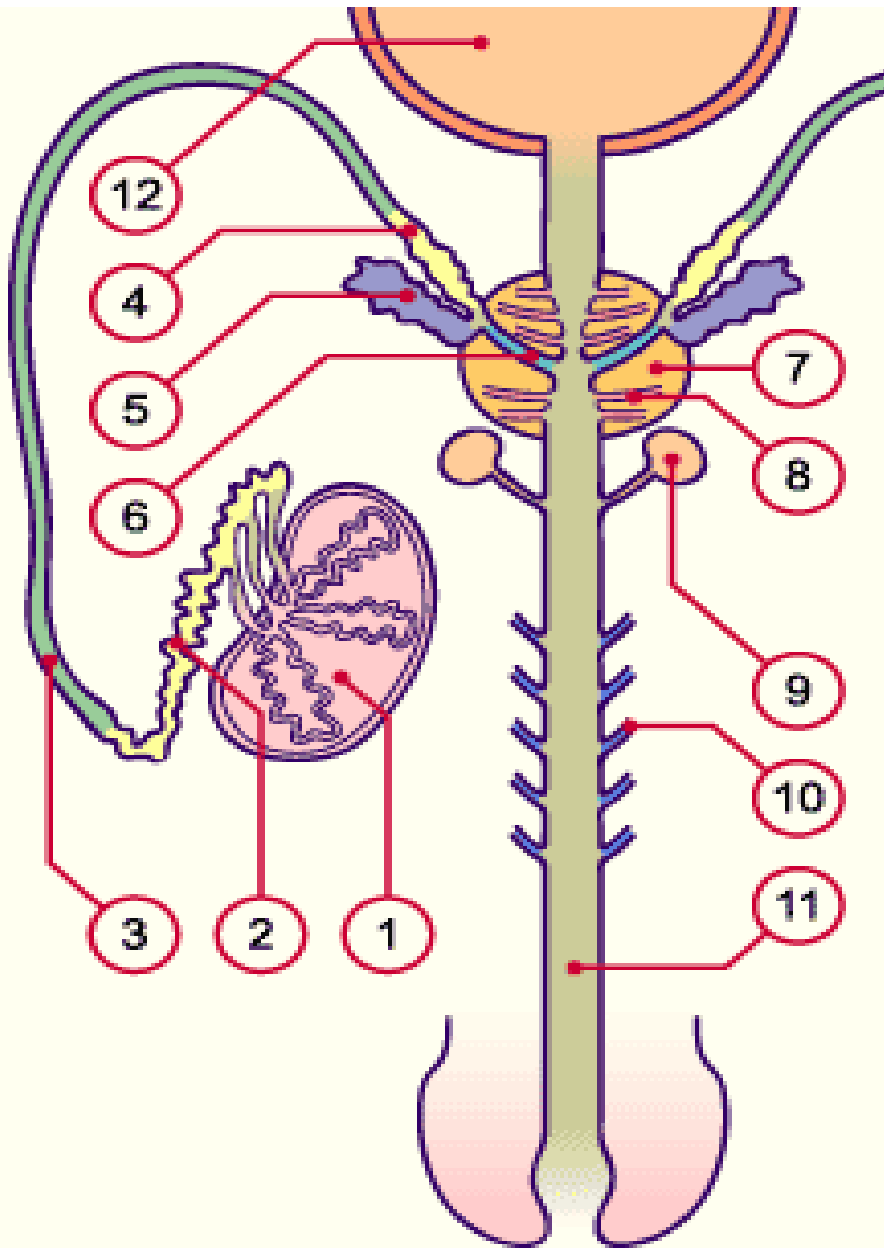
- Ductus (vas) defferen
- A. Ductus defferentis
- A. Testicularis (A. Spermatica interna)
- Plx. Venosus pampiniformis
- Pembuluh limfe
- A. Deferentialis & A. Cremasterica (spermatica externa)
- R. Genitalis n. genitofemoralis
- Processus vaginalis peritonei

EPIDIDIMIS

- Terletak di sebelah dorsal testis (dapat diraba).
- Bagian:
 - caput
 - corpus
 - cauda
- Sebelah medial epididimis terdapat funiculus spermaticus (di dalamnya terdapat ductus deferens).
- Fungsi:
menyimpan spermatozoa







1. Testes
2. Epididymal duct
3. Vas deferens
4. Ampulla of ductus deferens
5. Seminal vesicles
6. Ejaculatory duct
7. Prostate
8. Ducts of the prostate
9. Cowper's glands
10. Littré glands
11. Urethra
12. Bladder

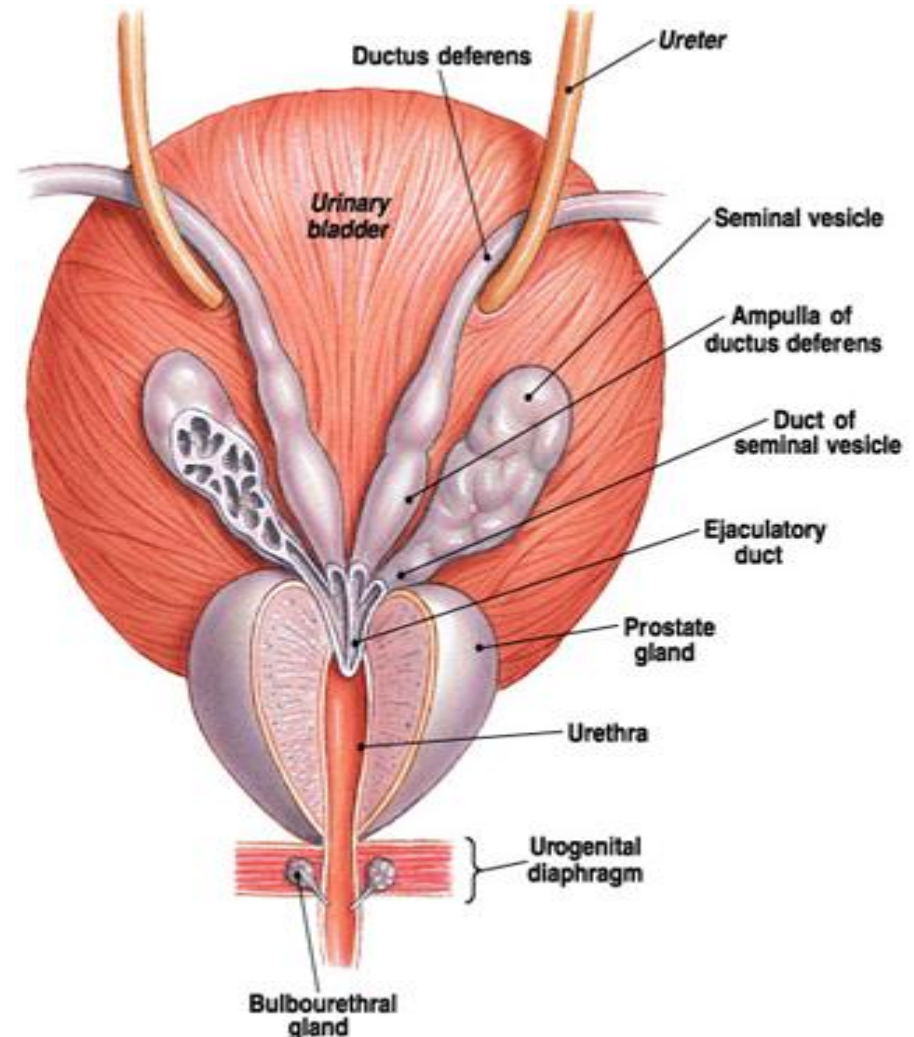
Kelenjar Aksesoris Pria



1. Vesikula Seminalis
2. Glandula Prostata
3. Kelenjar Bulbo uretral
4. Kelenjar Littre

VESICULA SEMINALIS

- Dua kantong (bergelembung) di sebelah kanan dan kiri, p: ± 5 cm
- Letak: dorsal vesica urinaria.
- medial \rightarrow *ductus deferens*
dorsal \rightarrow *rectum*
- Ke arah kaudal, gelembung vesicula seminalis mengecil dan bergabung dengan duktus deferens sisi yang sama membentuk ductus ejakulatorius.
- Menghasilkan seminal fluid
- Vascularisasi :
A. haemorhoidalis media
- Aliran limfe:
ke Lnn. Iliaca externa dan interna



GLANDULA PROSTATATA



- Kelenjar eksokrin yang *fibromuskular*, berbentuk limas terbalik (puncaknya di sebelah *kaudal*), p: ± 3 cm
- Kranial \rightarrow *collum vesica urinaria*
Kaudal \rightarrow *diaphragma urogenitale*
- Duktus ejakulatorius yang terbentuk menembus bagian atas permukaan posterior prostat dan bermuara ke urethra pars prostatica.
- 4 lobus: anterior (isthmus), medialis, posterior, lateralis.
- Fungsi: produksi cairan encer putih yang mengandung asam sitrat dan asam fosfat.

Vaskularisasi gld. prostat

Arteri

A. Vesicalis caudalis, A. rectalis media, A. pudenda interna

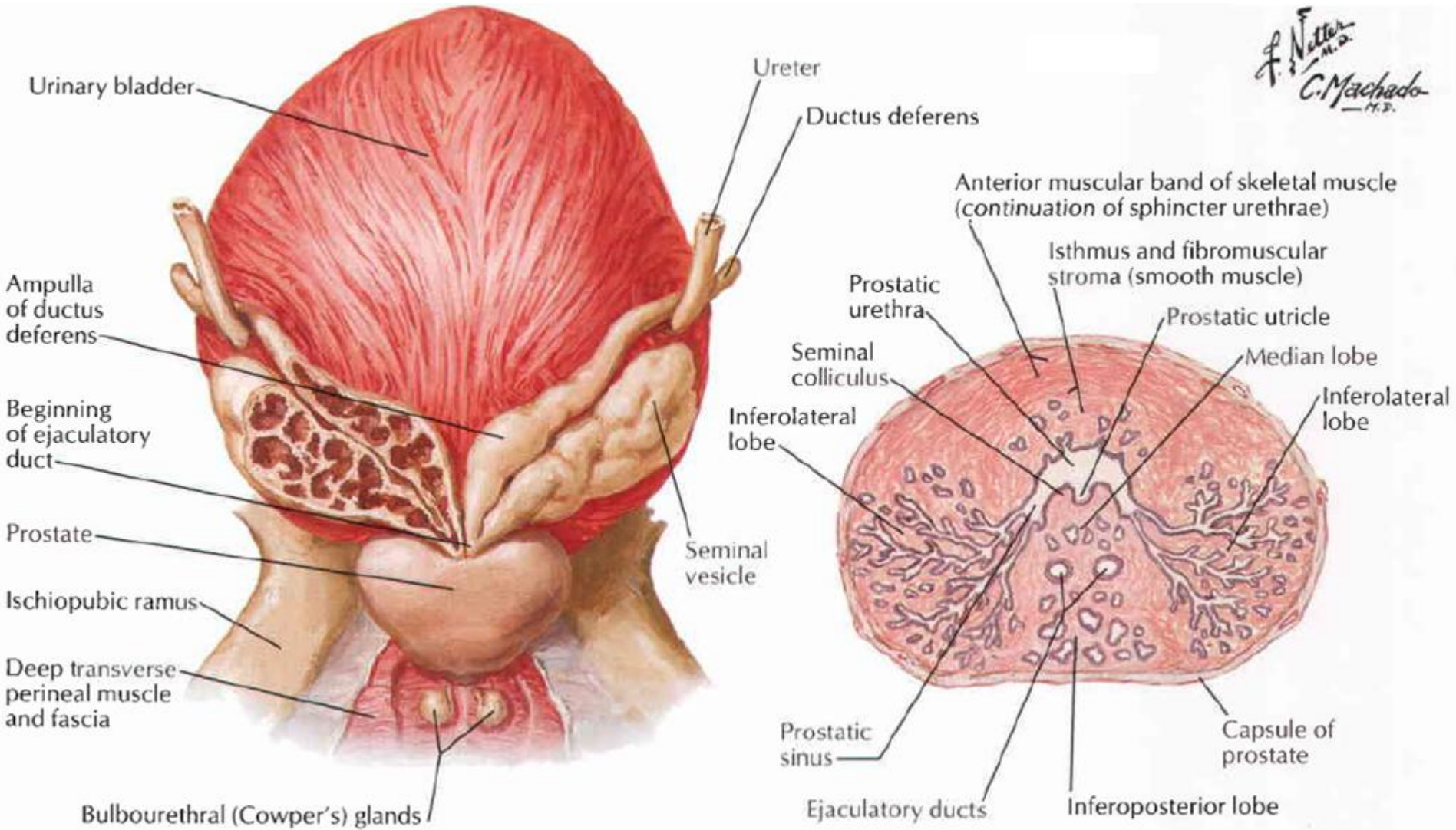
Vena

Plexus venosus prostaticus ke V. Iliaca interna

Aliran limfe: ke Lnn. Iliaca interna et externa, dan Lnn. sacralis

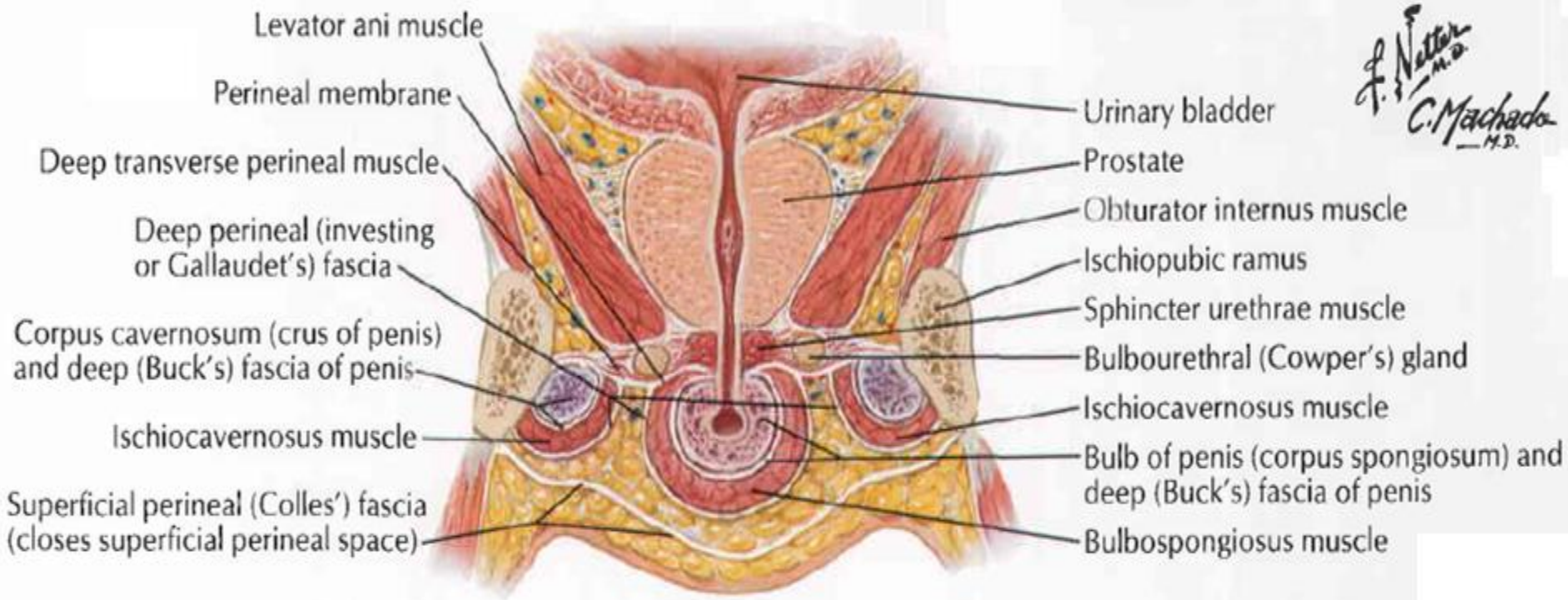
Prostate

F. Netter M.D.
C. Machado M.D.



Posterior view

Cross section through prostate

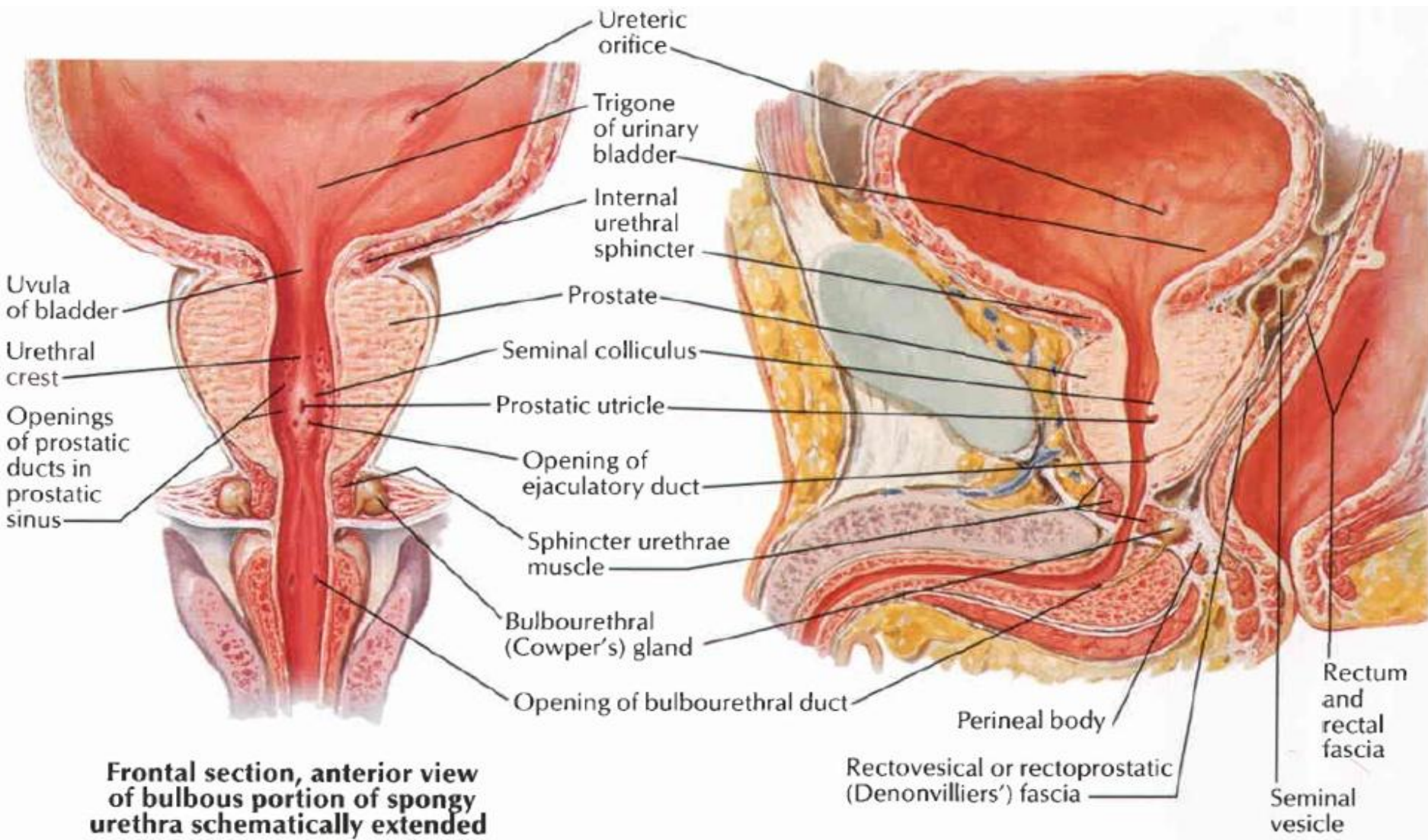


Frontal section, anterior view of perineum: schema

GLANDULA BULBOURETHRALIS (cowperi)



- Kelenjar bulat kecil (2 buah)
- terletak di dlm M. Sphincter urethrae externum pd diafragma UG, dorsal urethra pars membranacea
- Saluran keluarnya menembus fascia diaphragmatis urogenitalis inferior untuk bermuara ke urethra pars bulbosa.
- Sekresi kelenjar ini dituangkan langsung ke urethra sebagai akibat rangsangan (stimulasi) erotis.
- Vaskularisasi: A. bulbi penis
- Aliran limfe ke Lnn. Iliaca interna

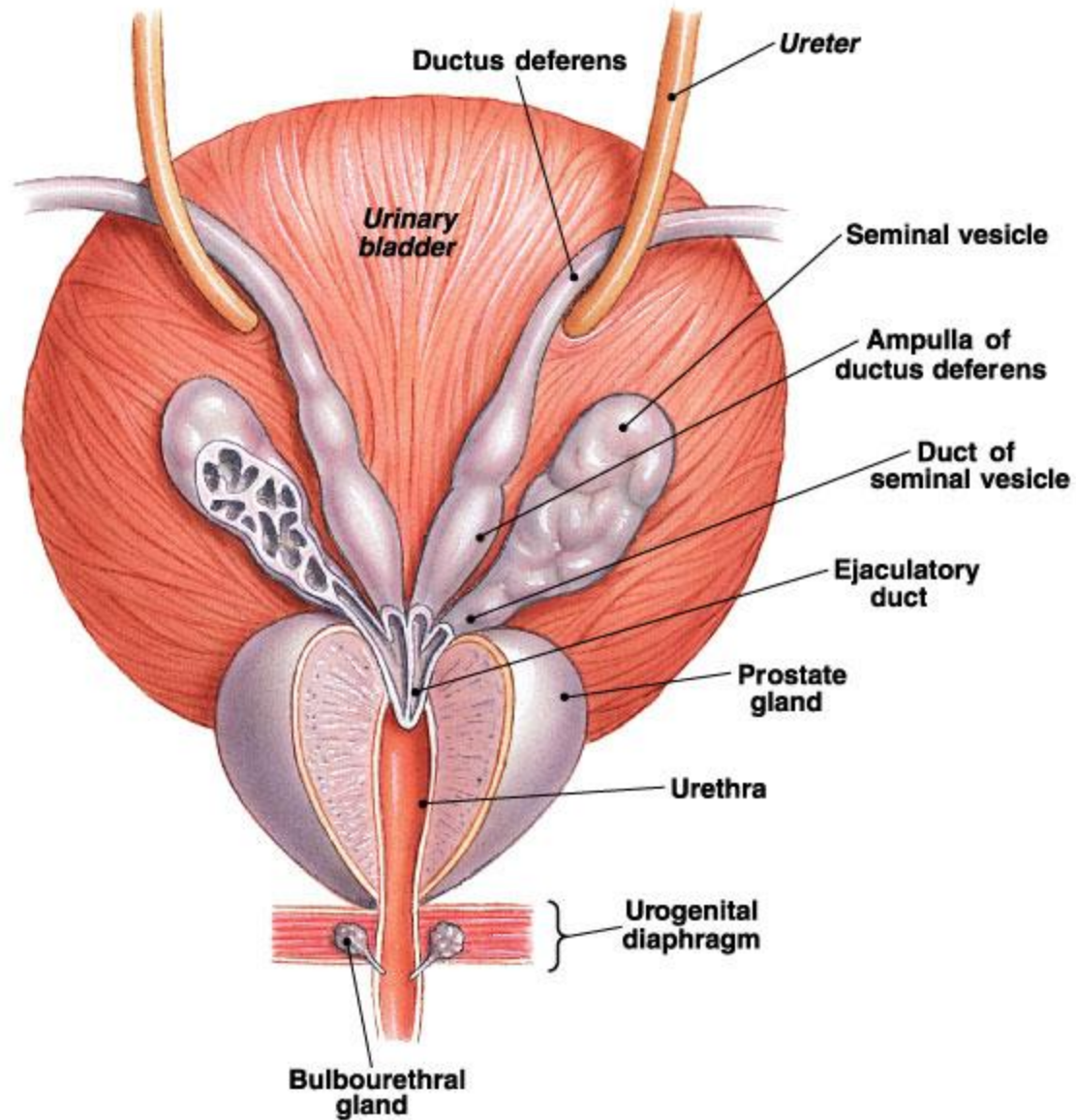


Frontal section, anterior view of bulbous portion of spongy urethra schematically extended

Sagittal section

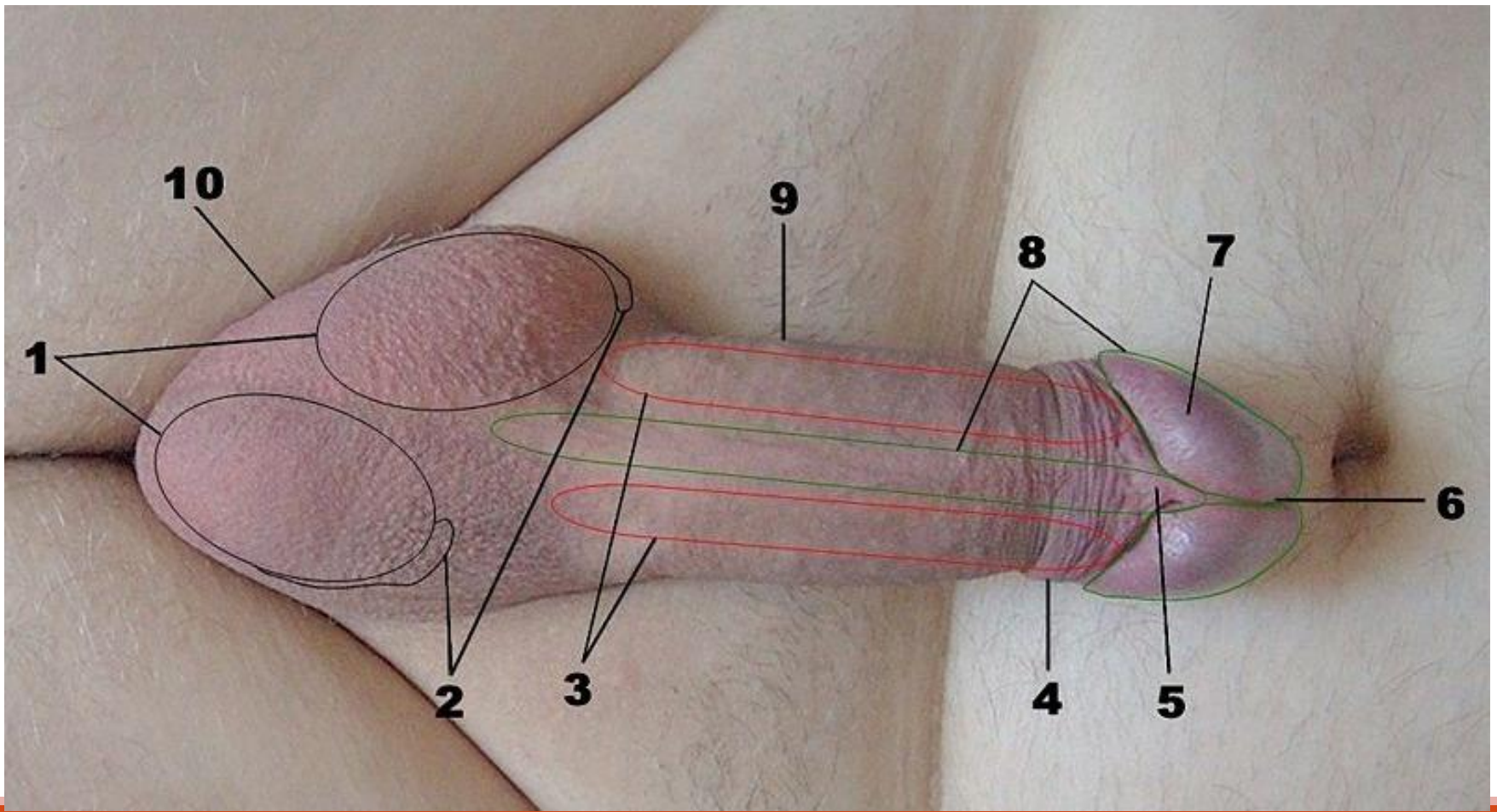
Fungsi Sekret Kelenjar Asesori

No	Kelenjar	Fungsi Sekret
1.	Vesikula Seminalis	fruktosa (sumber energi spermatozoa) untuk motilitas dan Flavin (forensik) mendeteksi adanya semen
2.	Gld. Prostata	asam sitrat (proses likuifikasi ejakulat dan memelihara keseimbangan osmotik plasma semen), spermin, spermidin, IgA dan IgG (menstimulasi kehidupan spermatozoa)
3.	Gld. Bulbouretra (Gld. Cowperi)	membasahi bagian pangkal uretra
4.	Gld. Littre (Kel. uretra)	membasahi bagian pangkal uretra

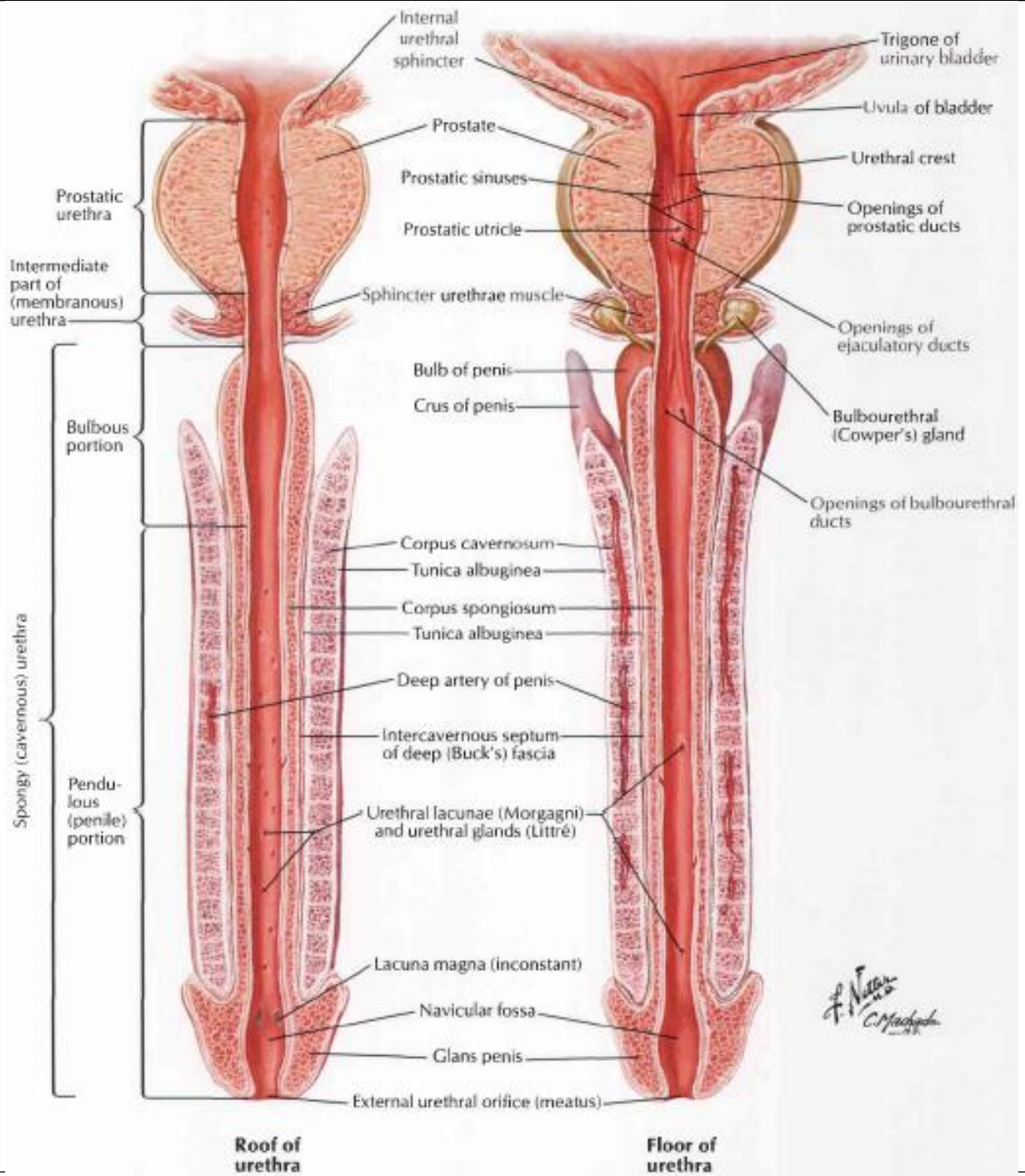


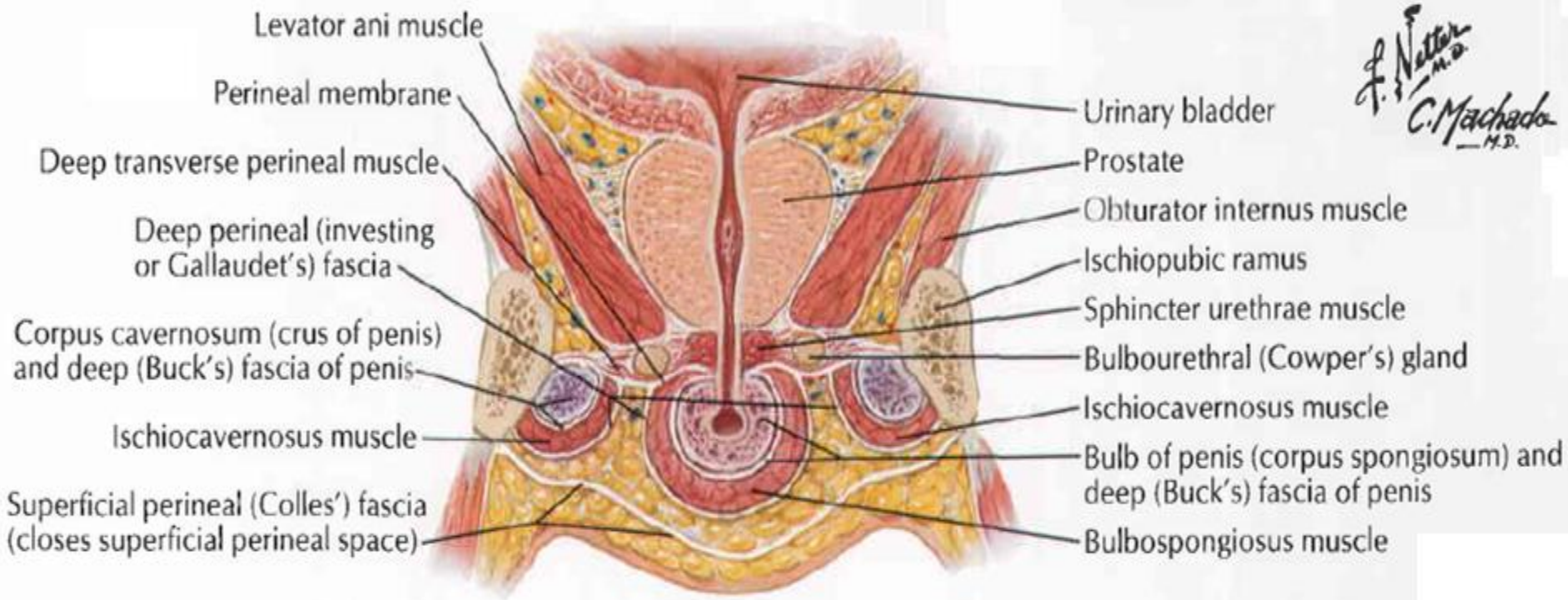
Penis

- Terdiri atas radix, corpus dan glans penis
- Radix penis
 - crus penis (2) → tertutup M. ischiocavernosus
 - bulbus penis (1) → tertutup M. bulbocavernosus
 - lig. Suspensorium penis
- Corpus penis: bagian yang letaknya distal dari bulbus dan digantungkan pada symphysis pubis oleh lig. suspensorium penis.
- Glans penis: ujung distal corpus (dilalui meatus urethra externa)
- Kaudal dari meatus terdapat lipatan yang disebut frenulum. Lapisan kulit yang menutupi glans pada permukaan dorsal disebut preputium (melekat pada collum penis).
- Pinggir dasar glans disebut corona glandis.

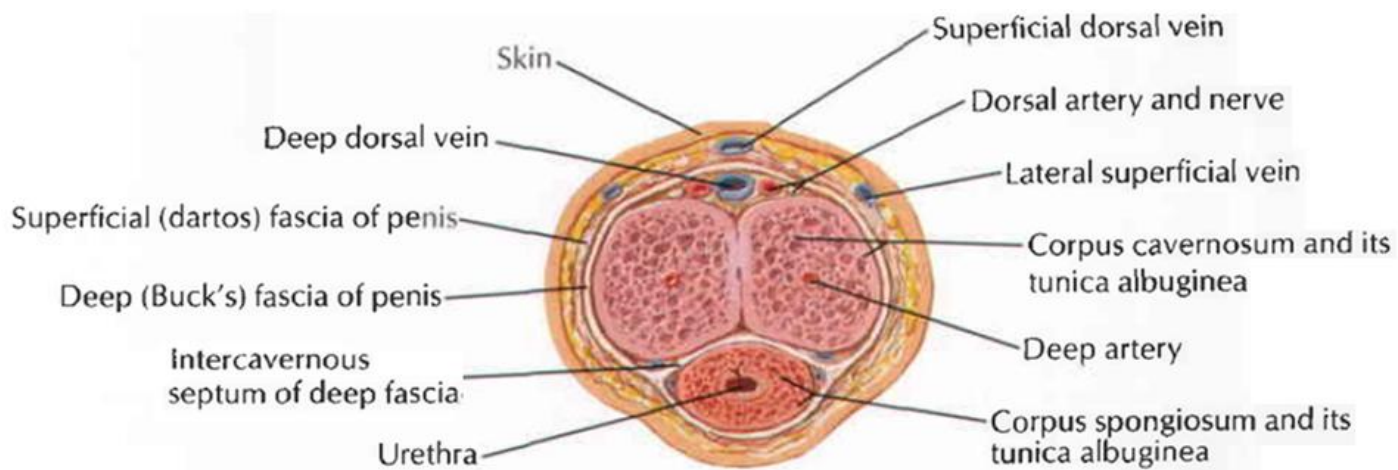
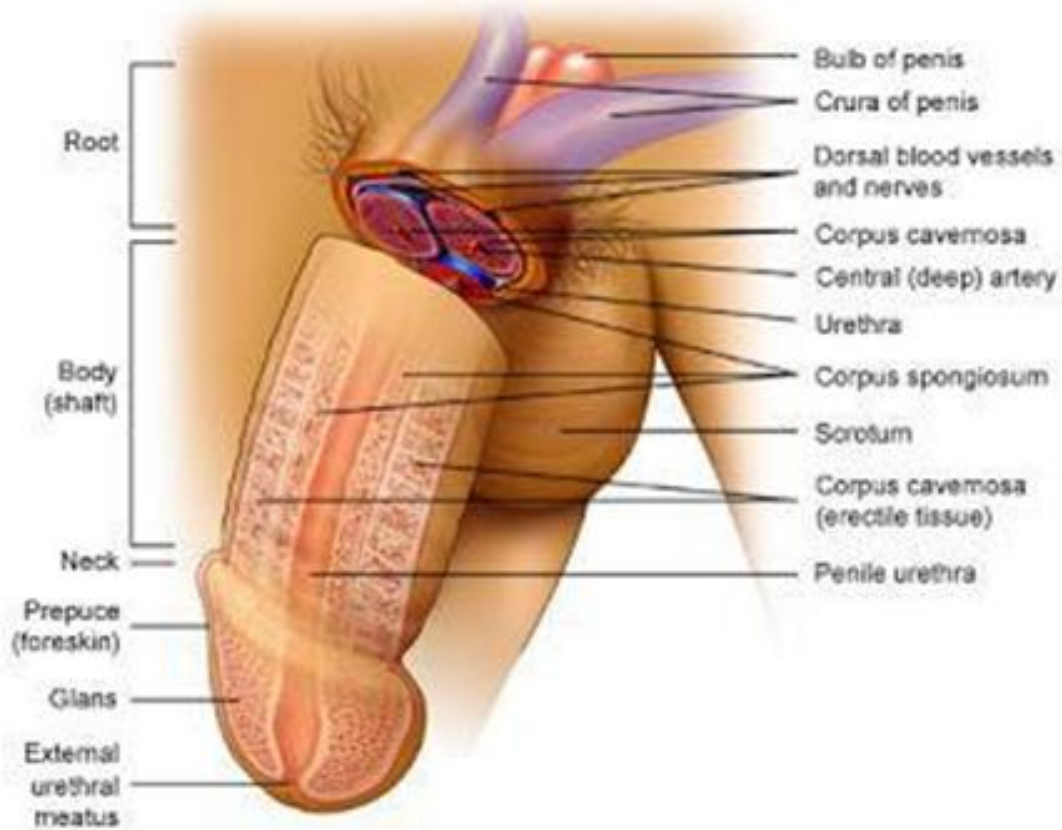


1. Testicles
2. Epididymis
3. Corpus cavernosa
4. Foreskin
5. Frenulum
6. Urethral opening
7. Glans penis
8. Corpus spongiosum
9. Penis
10. Scrotum





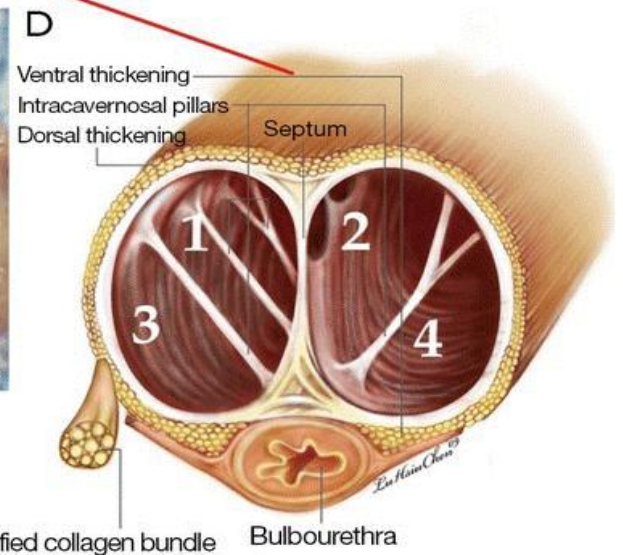
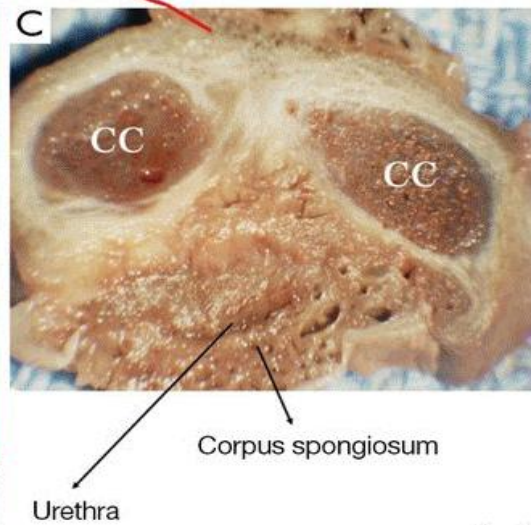
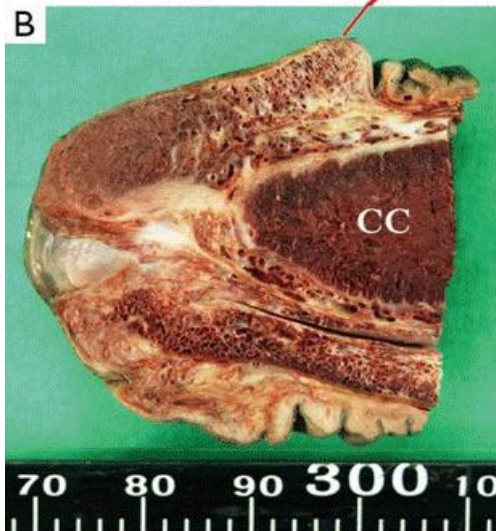
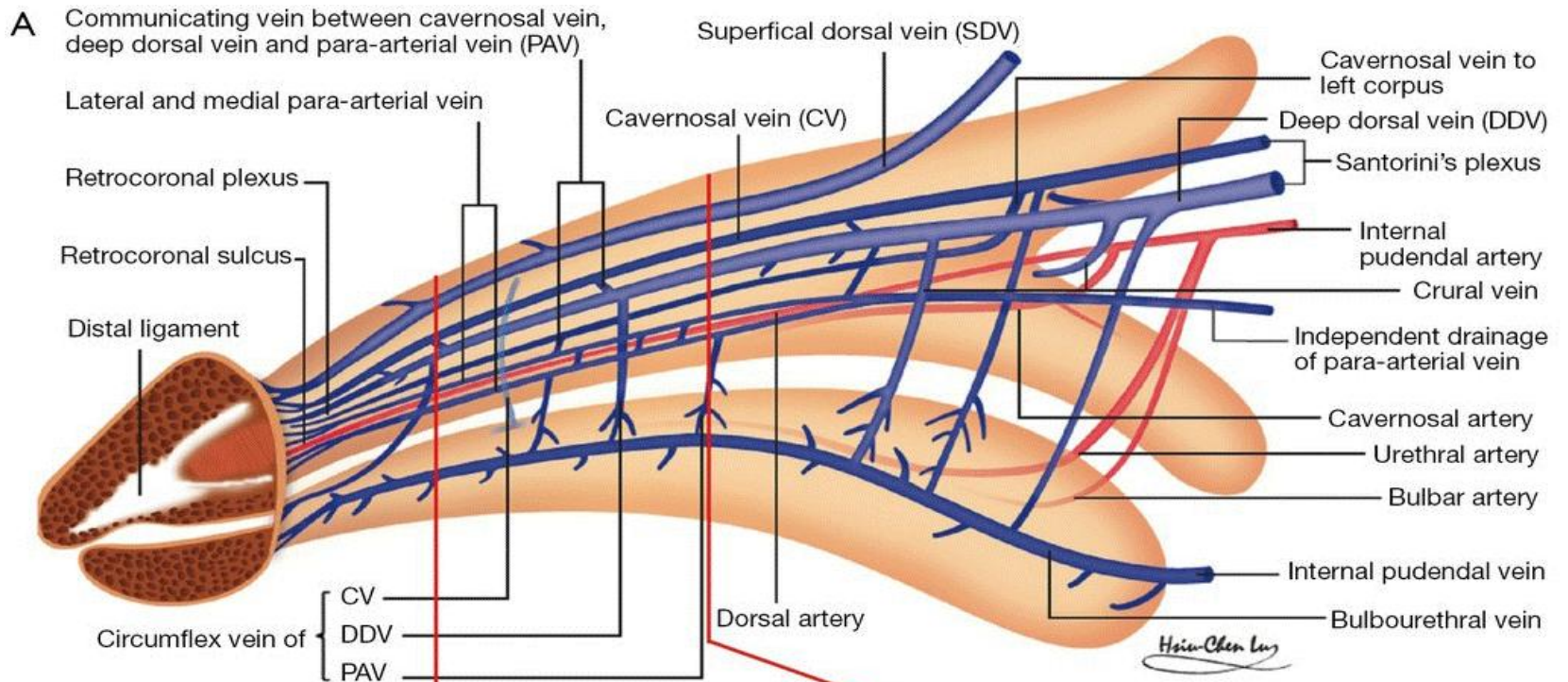
Frontal section, anterior view of perineum: schema



Section through body of penis

Penis

- Fungsi Penis :
 - Ereksi
 - Ejakulasi
 - Miksi
- Arteri
 - A. Bulbi penis → bulbus penis
 - A. Uretralis → pars spongiosa
 - A. Dorsalis penis → dorsum penis & corpora cavernosa
 - A. Profunda penis → corpora cavernosa
- Vena
 - V. Bulbi penis (v. pudenda interna)
 - V. Dorsalis penis (v. iliaca interna)
 - V. Dorsalis penis superfisialis (v. pudenda externa)
 - V. Profunda penis (v. pudenda interna)



SCROTUM



- Merupakan suatu kantong dari kulit dan fascia yang berisi testis, epididimis, dan sebagian funiculus spermaticus.
- Kulit (cutis) skrotum keriput dan tipis, berwarna lebih gelap dr kulit sekitarnya, dan ditutupi sedikit rambut, tetapi kelenjarnya (kel. sebacea dan kel. keringat) lebih banyak
- Subcutis (tunica dartos)

Vaskularisasi

Arteri

- Ventral : A. pudenda externa
- Dorsal : A. scrotalis posterior (cabang A. pudenda interna)
- A. spermatica interna

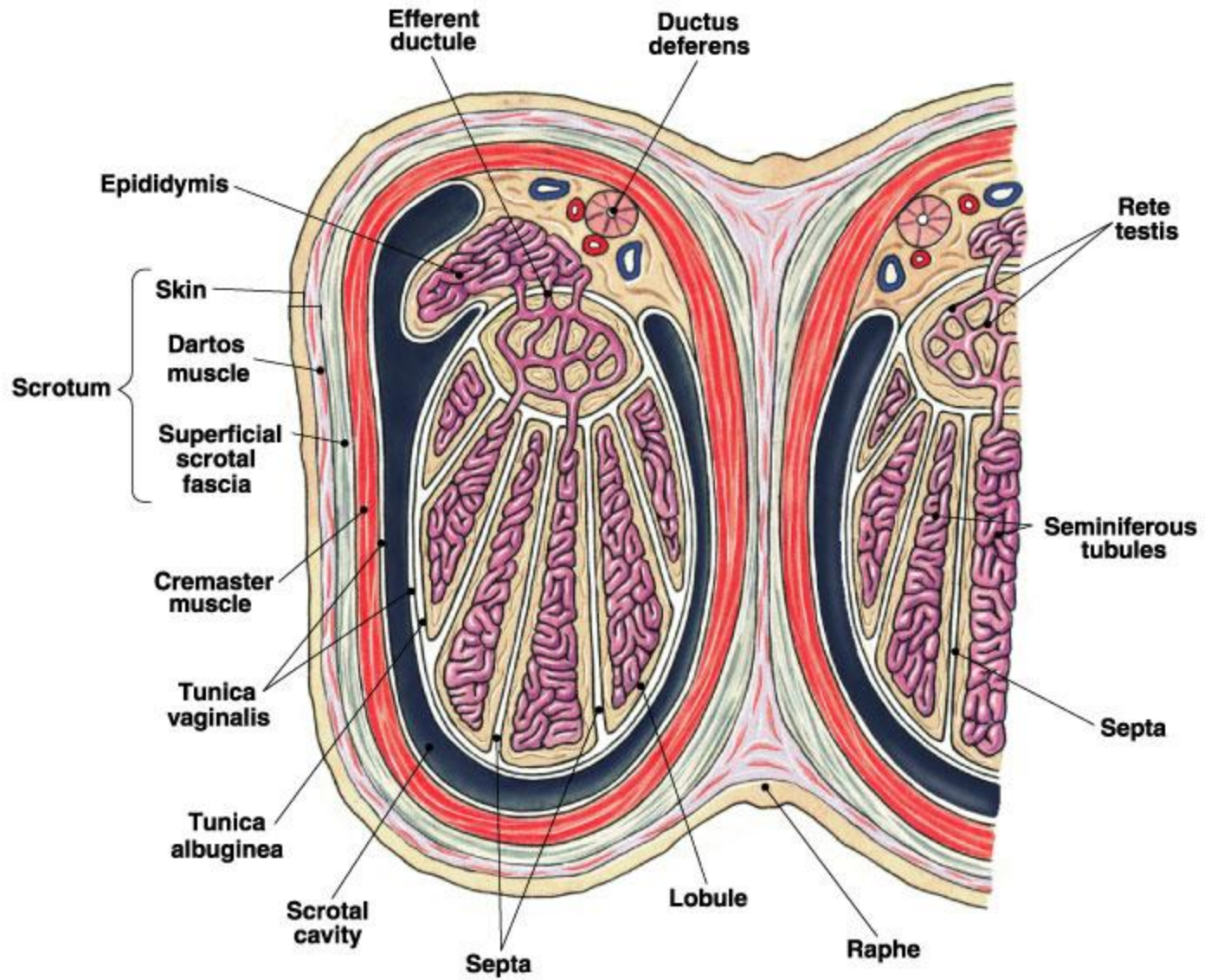
Vena

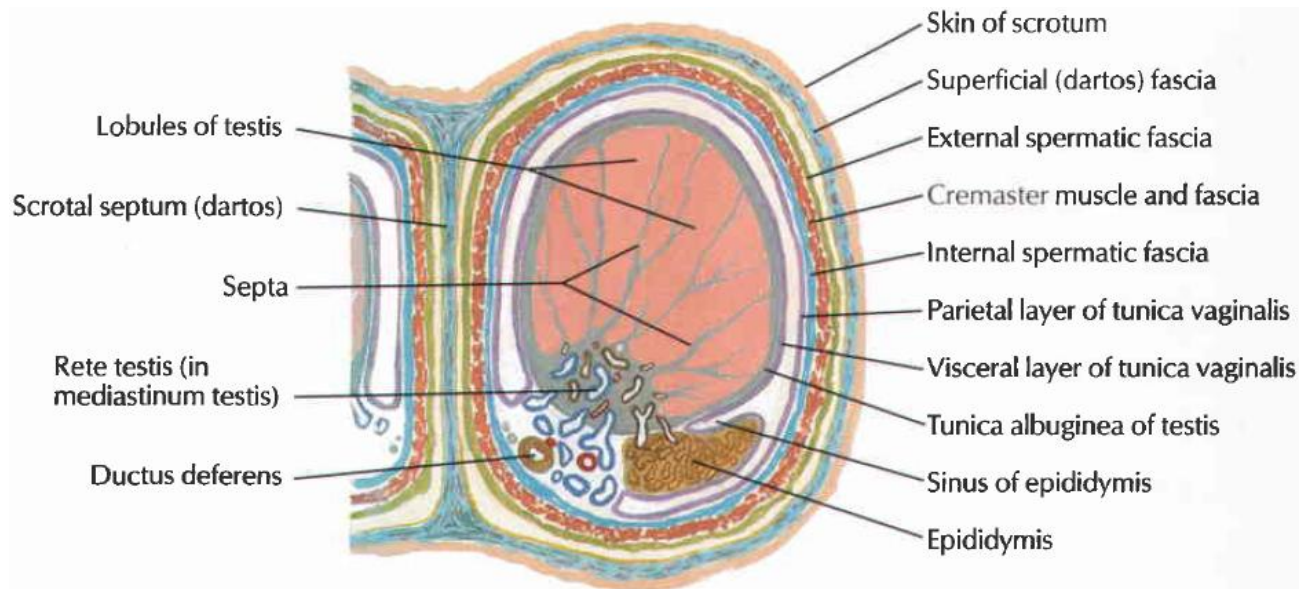
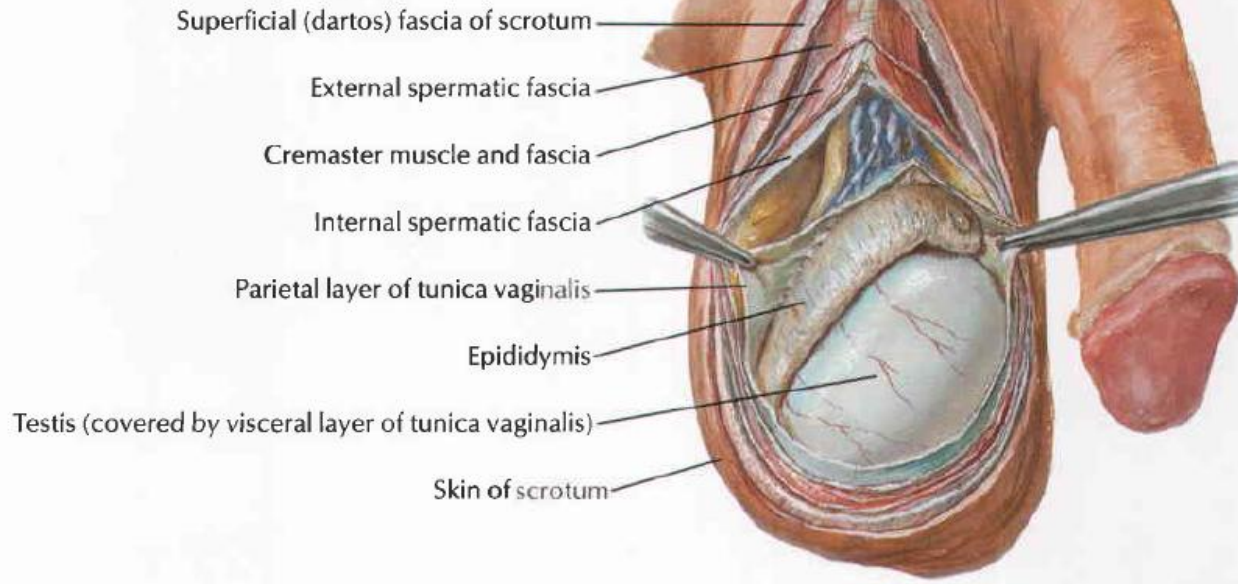
Mengikuti jalannya arteri

Aliran Limfe: Dialirkan ke Lnn. Subinguinalis superficialis

Innervasi:

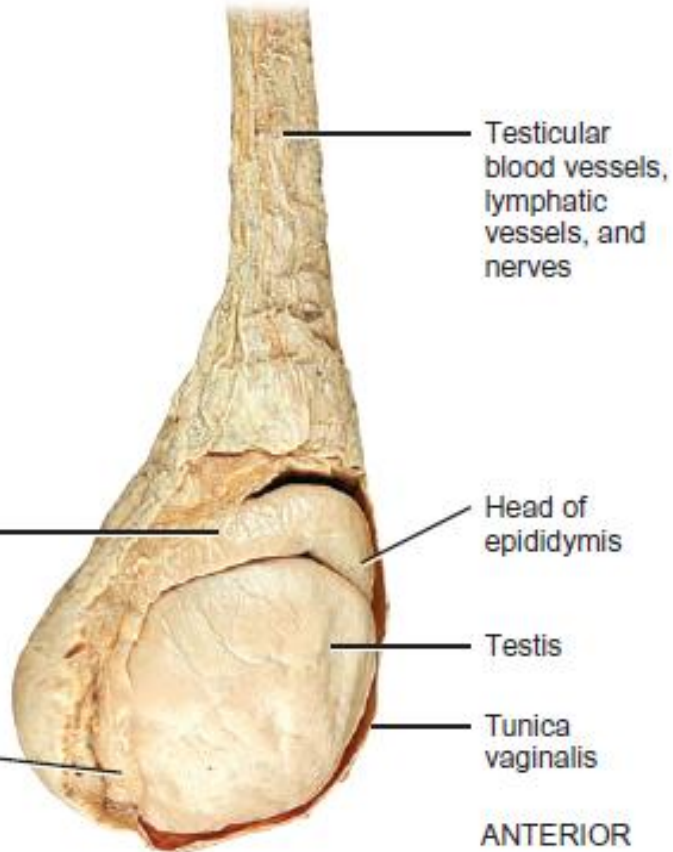
- Ventral : N. Ilioinguinalis & ramus genitalis N. Genitofemoralis
- Dorsal : N. Scrotalis posterior & N. Cutaneus femoralis dorsalis



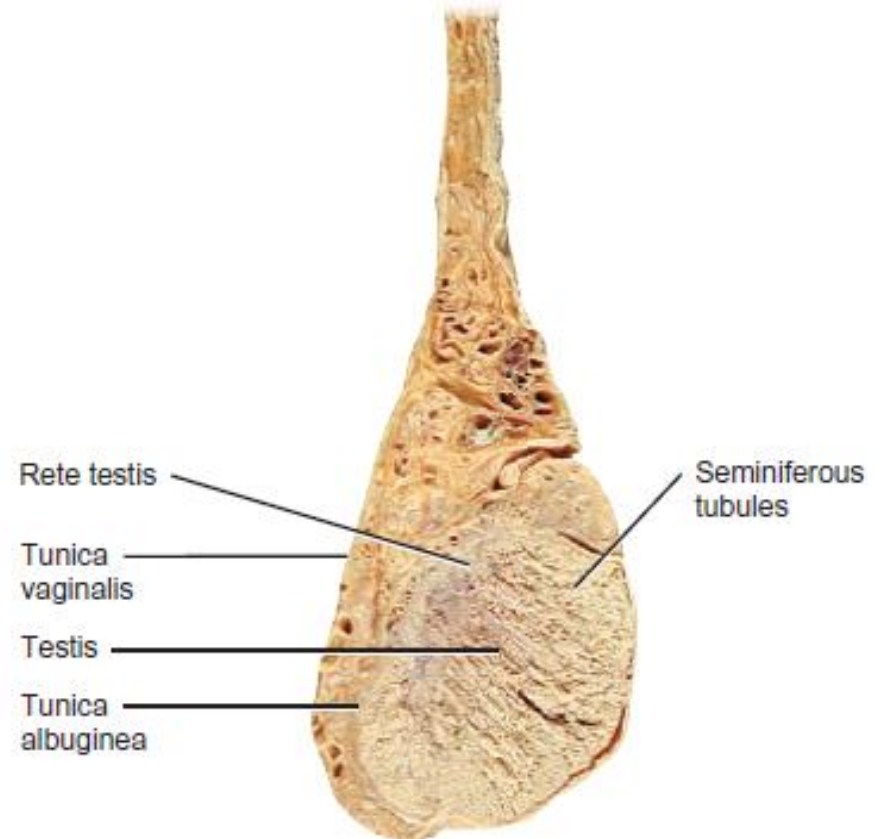


Cross section through scrotum and testis

SUPERIOR



(b) Lateral view of testis and associated structures

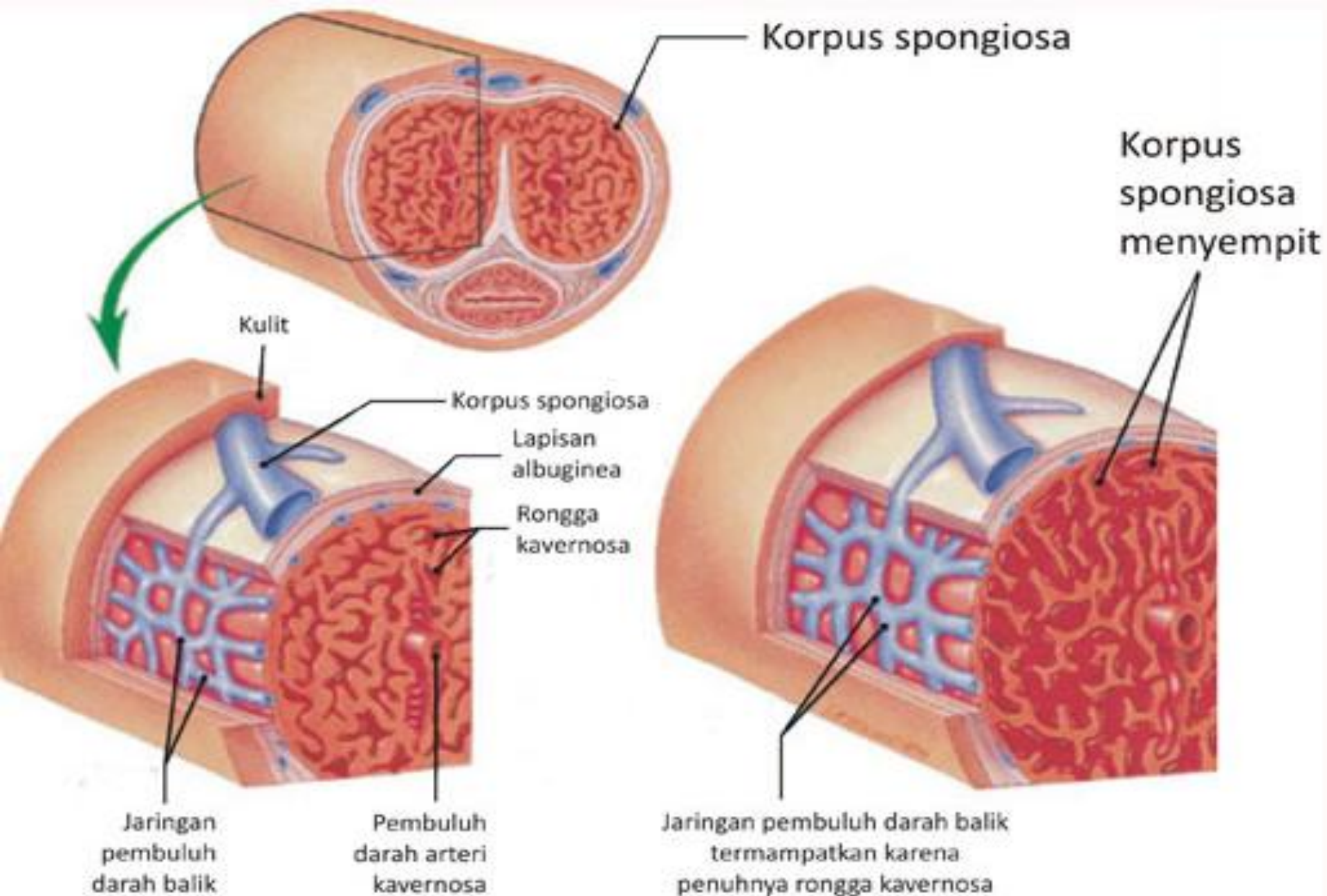


(c) Sagittal section

PROSES EREKSI PENIS



- Susunan saraf pusat (SSP) menerima bermacam-macam stimulus seksual melalui neuron-neuron aferen.
- SSP mengirim rangsang melalui neuron eferen parasimpatis sebagai jawaban ke medulla spinalis S2-S3-S4 yang menyebabkan vasodilatasi pembuluh arteri, sehingga banyak darah masuk ke jaringan erektil penis. Corpora cavernosa dan spongiosum menjadi besar dan bengkak menekan pembuluh vena sehingga menghambat aliran darah.

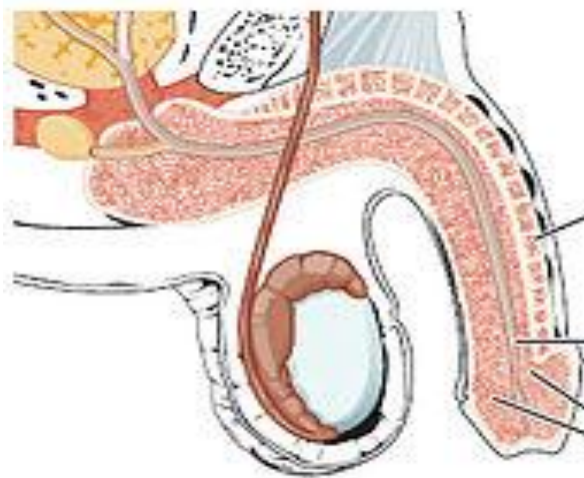


A. Kondisi non-ereksi

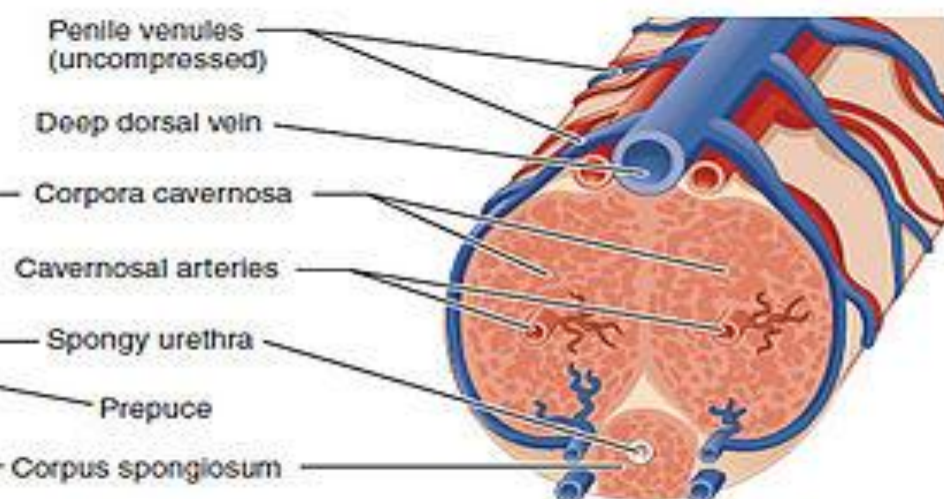
B. Kondisi ereksi



Flaccid: Lateral view



Flaccid: Transverse view



Penile venules
(uncompressed)

Deep dorsal vein

Corpora cavernosa

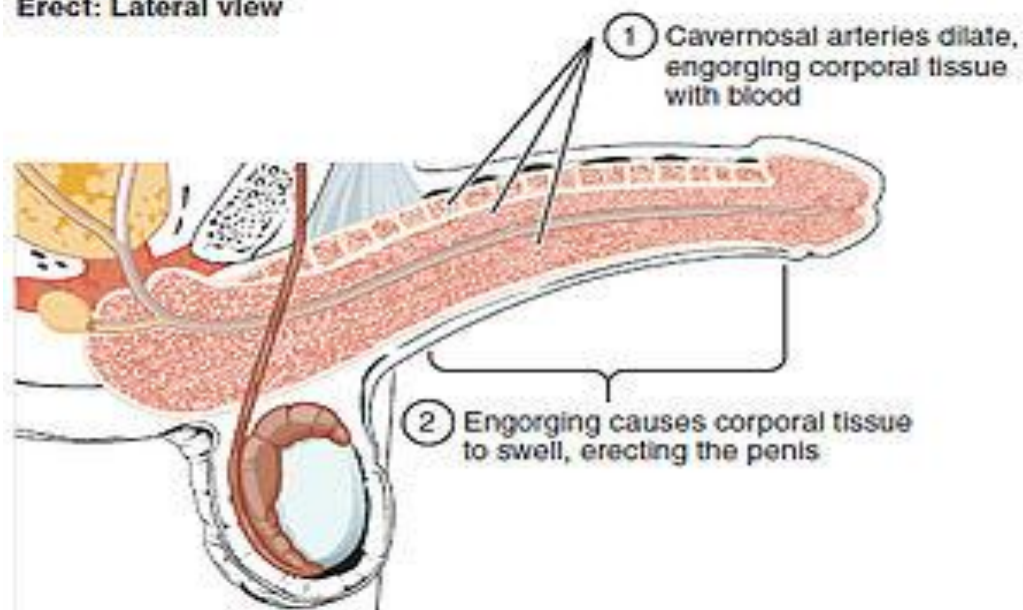
Cavernosal arteries

Spongy urethra

Prepuce

Corpus spongiosum

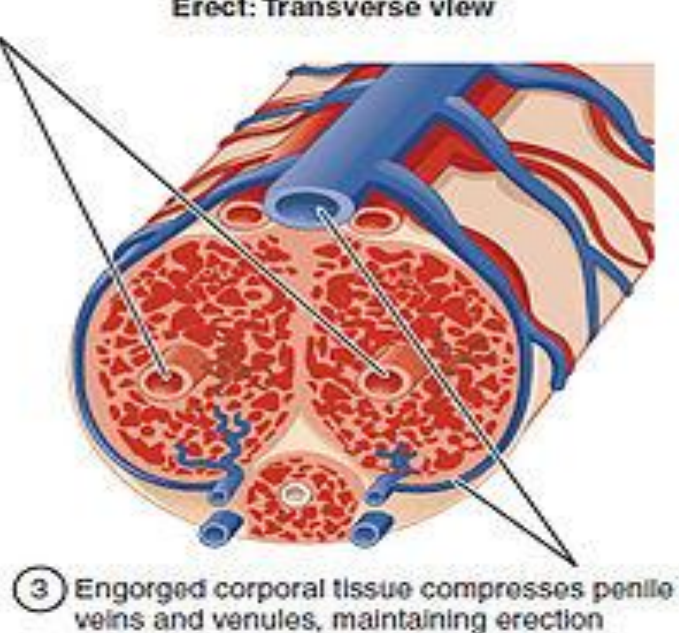
Erect: Lateral view



1 Cavernosal arteries dilate,
engorging corporal tissue
with blood

2 Engorging causes corporal tissue
to swell, erecting the penis

Erect: Transverse view



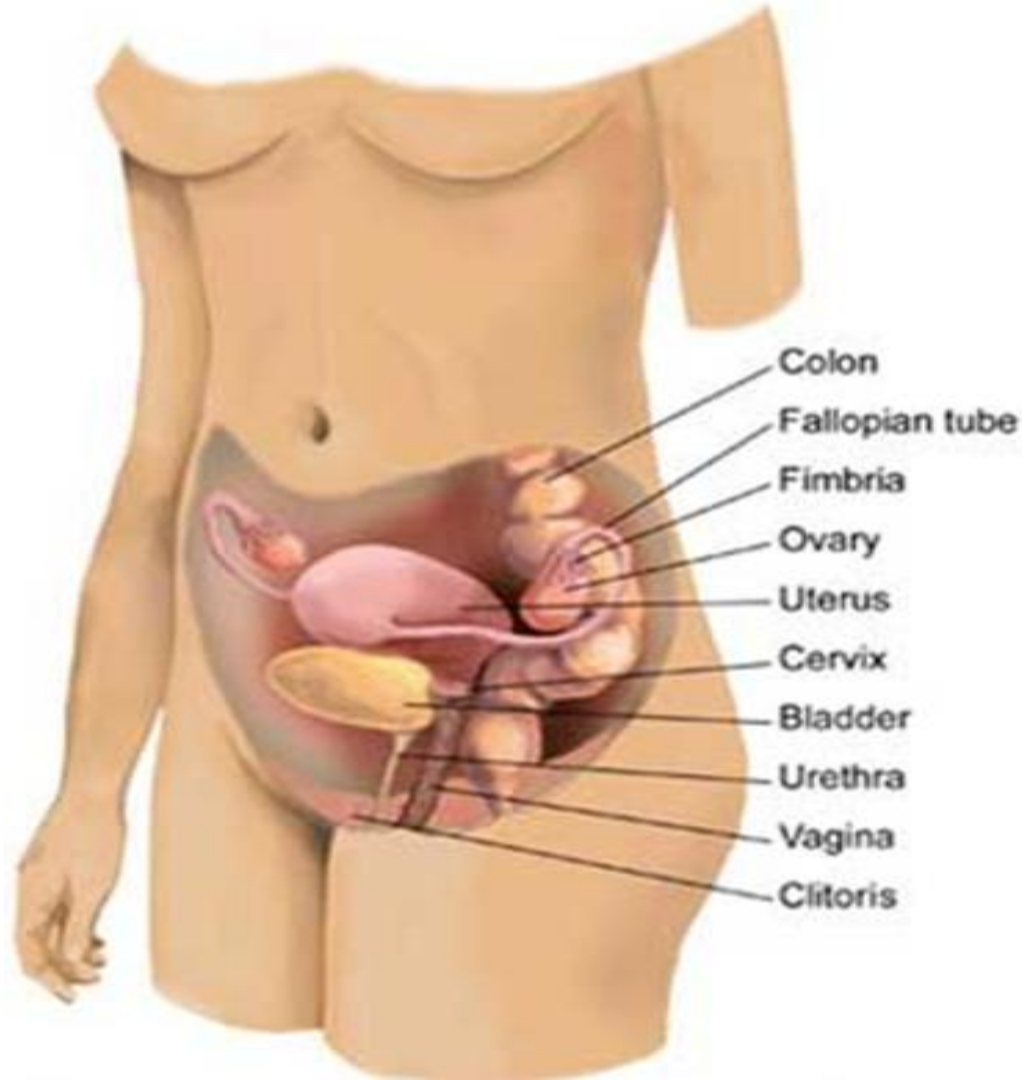
3 Engorged corporal tissue compresses penile
veins and venules, maintaining erection

PROSES EJAKULASI



- Waktu ketegangan seksual memuncak, orificium urethra externum dibasahi oleh sekresi gland. Bulbourethralis.
- Sentuhan-sentuhan pada glans penis memperkuat impuls yang dibawa neuron aferen ke SSP, terjadi pelepasan rangsang dari neuron simpatis sbb: serabut preganglioner simpatis L1-L2 yang meninggalkan simpatis bersinapsis di ggl. paravertebrale L1-L2 dari truncus sympaticus dengan serabut postganglioner. Neuron postganglioner mempersarafi otot-otot polos menyebabkan sekresi kelenjar epididimis, duktus deferens, vesikula seminalis, dan glandula prostata.

ORGANA GENETALIA FEMININA



SISTEM REPRODUKSI WANITA



- Interna:

ovarium, tuba uterina, uterus, dan vagina.

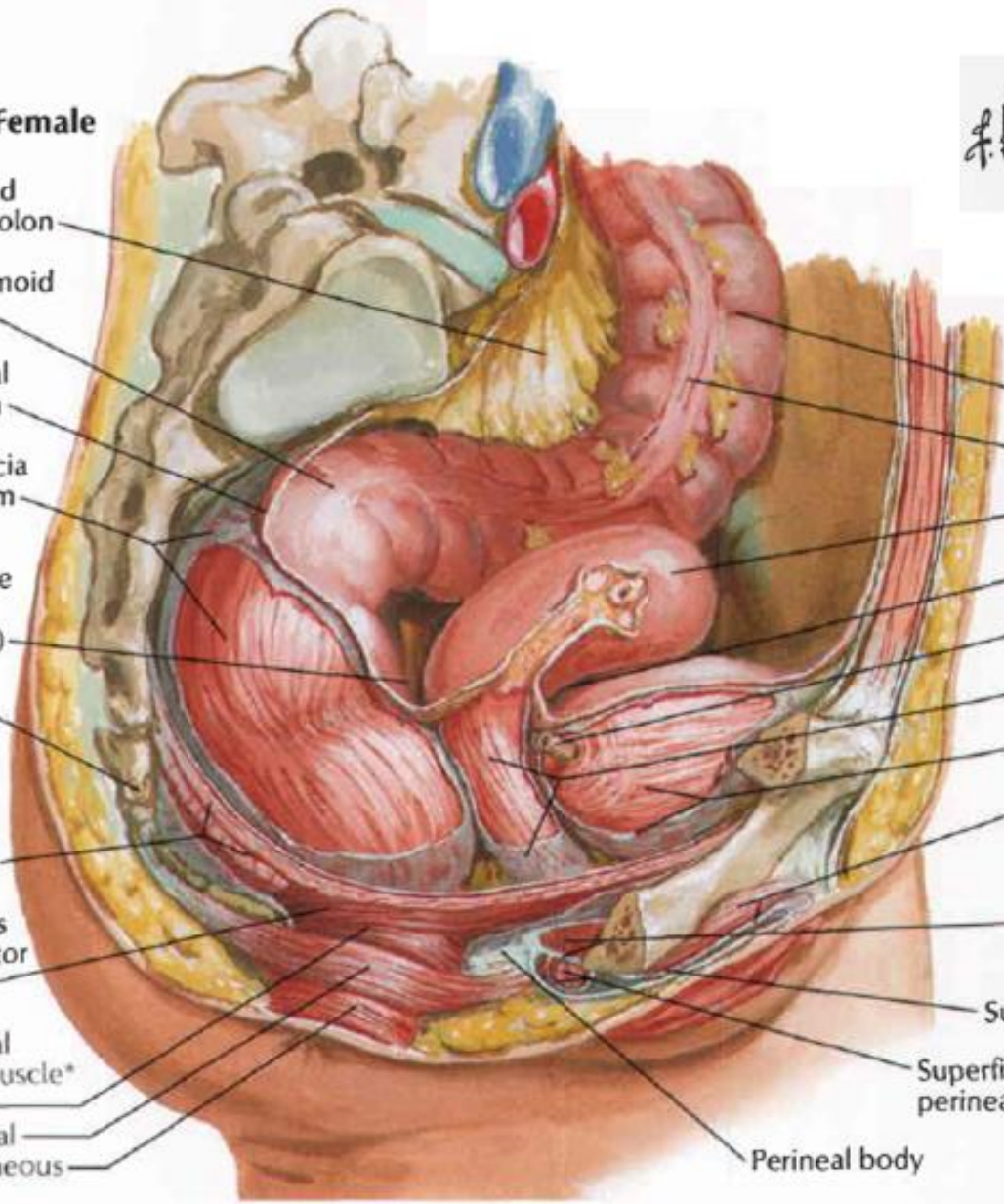
- Eksterna:

vulva, yang meliputi: labia majora (termasuk mons pubis), labia minora (termasuk vestibulum vagina), orificium vagina, glandula vestibularis majoris (Bartholini) dan minor, clitoris.

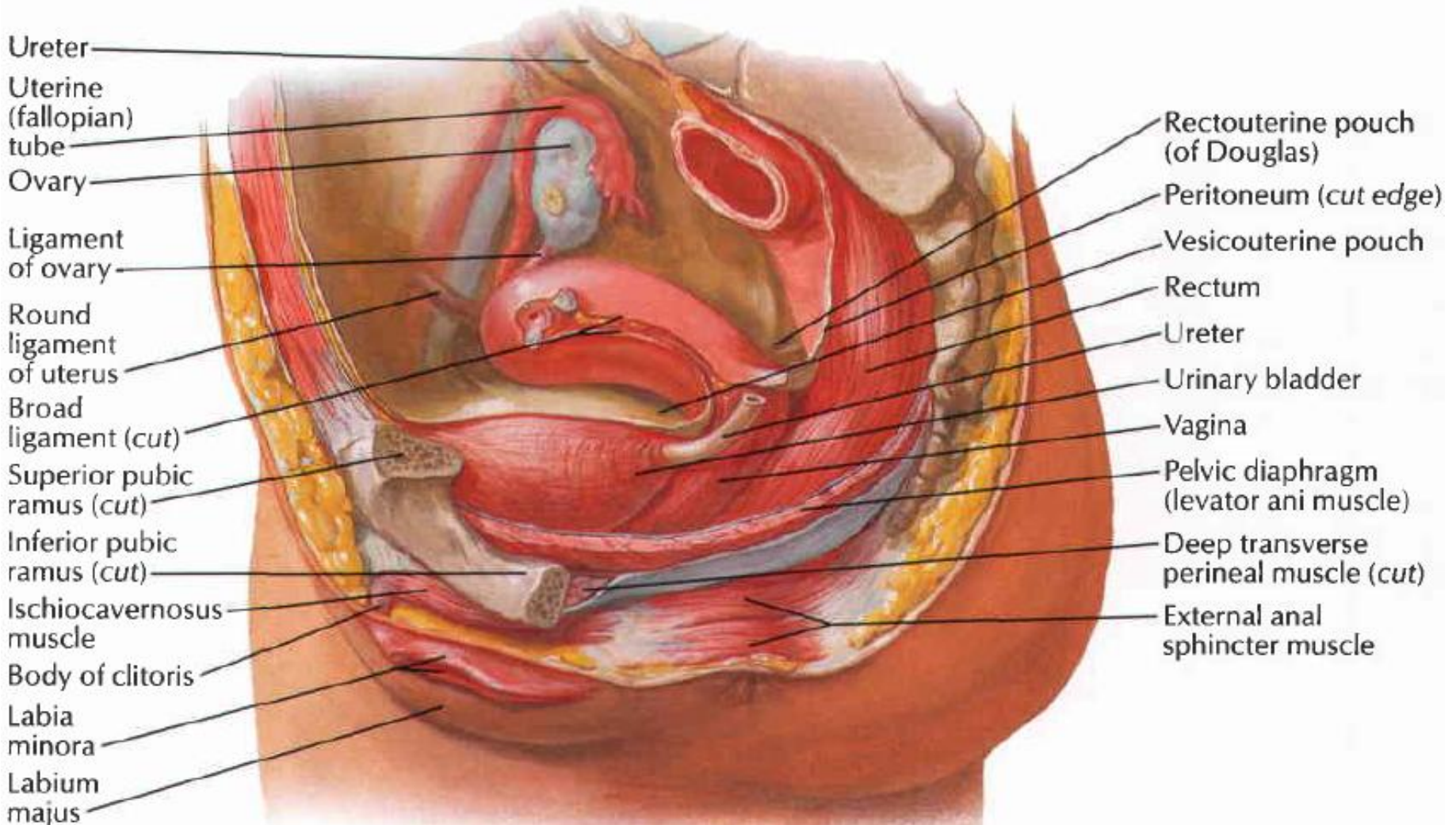
Female



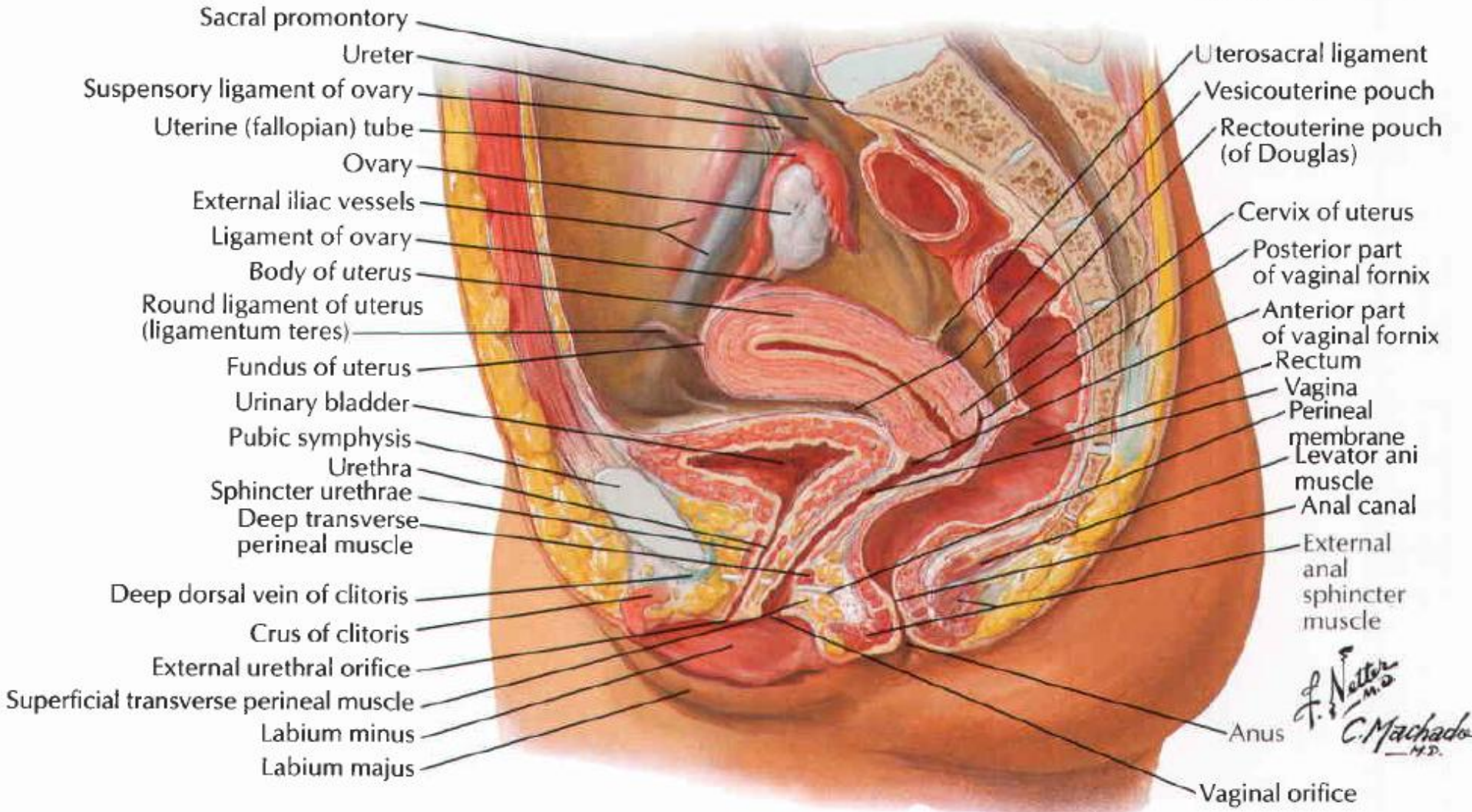
- Sigmoid mesocolon
- Rectosigmoid junction
- Peritoneal reflection
- Rectal fascia and rectum
- Rectouterine pouch (of Douglas)
- Coccyx
- Levator ani muscle (pelvic diaphragm)
- Puborectalis part of levator ani muscle
- External anal sphincter muscle*
 - Deep
 - Superficial
 - Subcutaneous
- Sigmoid colon
- Free taenia (taenia libera)
- Uterus
- Vesicouterine pouch
- Ureter (cut)
- Vagina and vaginal fascia
- Urinary bladder and vesical fascia
- Ischiocavernosus muscle and deep perineal (investing or Gallaudet's) fascia
- Deep transverse perineal muscle and perineal membrane
- Superficial perineal (Colles') fascia
- Superficial transverse perineal muscle and deep perineal (investing or Gallaudet's) fascia
- Perineal body



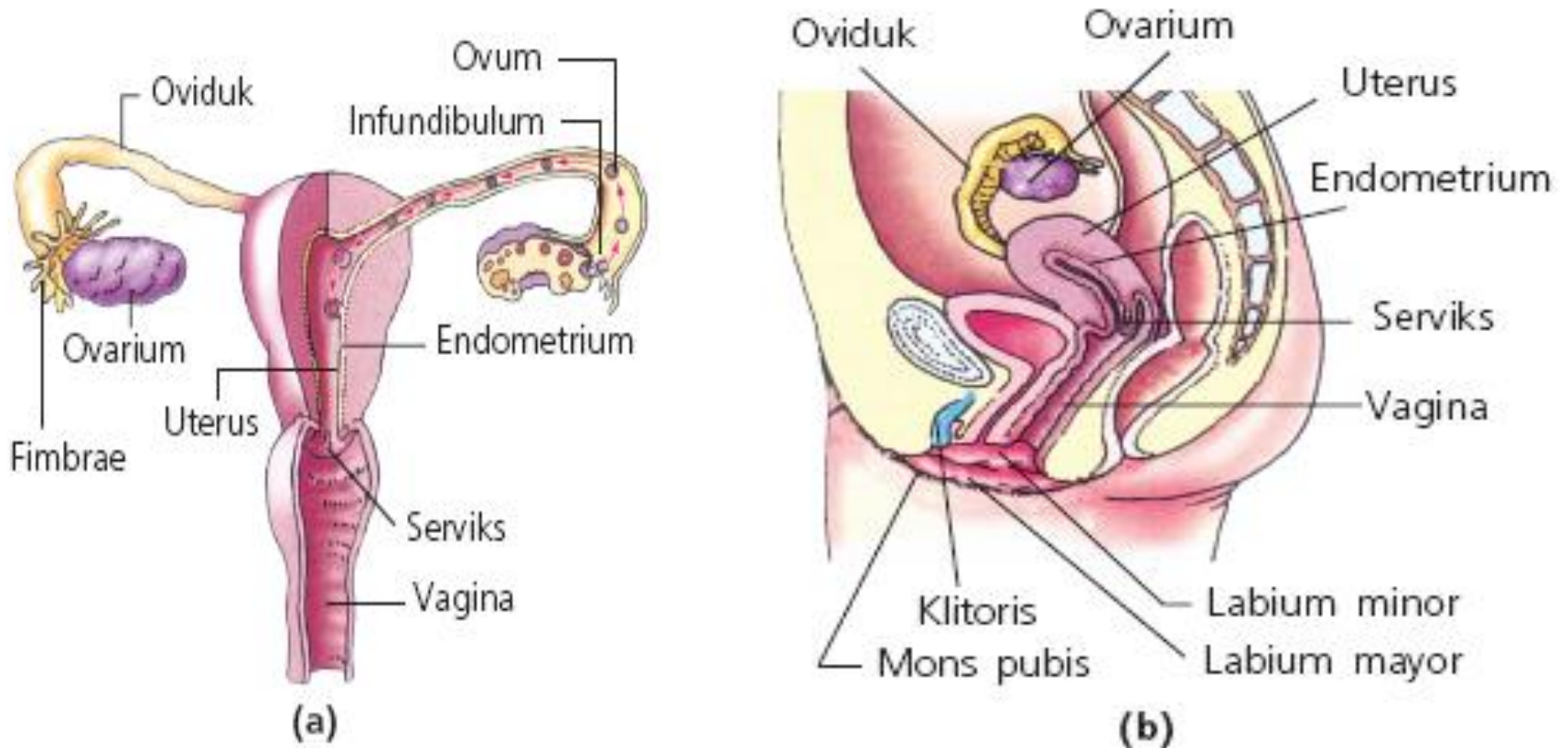
Paramedian (sagittal) dissection



Median (sagittal) section



ORGAN INTERNA UROGENITALIA FEMININA



Organ reproduksi wanita tampak dari (a) depan dan (b) samping.

OVARIUM

- Bentuk oval, ukuran 4 x 2 x 1 cm.
- Difiksasi oleh mesovarium, lig. suspensorium ovarii, dan lig. ovarii proprium
- Bentuk dan ukuran tergantung umur dan stadium siklus menstruasi
- Terletak pada dinding lateral pelvis di dalam suatu lekuk yang disebut fossa ovarica.
- Ovarium diliputi kapsul jaringan ikat tipis disebut tunica albugenia.
- Sebelum akil-balig permukaan ovarium licin, setelah akil baliq permukaan menjadi kasar karena degenerasi corpora lutea, pada menopause ovarium akan mengisut dan mengecil.
- Organ eksokrin → ovum
Organ endokrin → estrogen & progesteron

Vaskularisasi

Arteri

- Dari cabang A. ovarica, berjalan melalui lig. Suspensorium ovarii, masuk plica lata, mesovarium, menuju hilus ovarii
- Dari r. ovaricus A. uterina, berjalan dalam plica lata ke mesovarium

Vena

Dextra: plx. venosus → V. Ovarica sin. → V. Renalis sin. → V. C. Inf.

Sinistra: plx. Venosus → V. Ovarica sin. → V. C. Inf.

Innervasi: plexus nervosus ovaricus (otonom)

Aliran Limfe:

mengikuti vasa ovarica ke Lnn. Lumbalis (Lnn. Paraaorticus/ Lnn. Aorticus)

TUBA UTERINA



- dua buah (kiri & kanan), p: ± 10 cm,
- terletak di pinggir kranial lig. latum uteri dan menghubungkan daerah peritoneal cavum pelvis di sekitar ovarium dengan cavum uteri.
- Tuba terbagi dalam: infundibulum, ampulla, isthmus, dan bag. Intramural (pars uterina tubae)
- Infundibulum
ujung lateral tuba yang menyerupai terompet. Pinggir-pinggir menyerupai jari-jari (fimbrae).
- Ampulla
bagian terpanjang, dan terlebar, dinding relatif tipis
- Isthmus
bagian terpendek, lebih sempit dan dindingnya lebih tebal dari ampulla

Vaskularisasi

Arteri

r. tubalis A. uterina dan r. tubalis A. ovarica

Vena

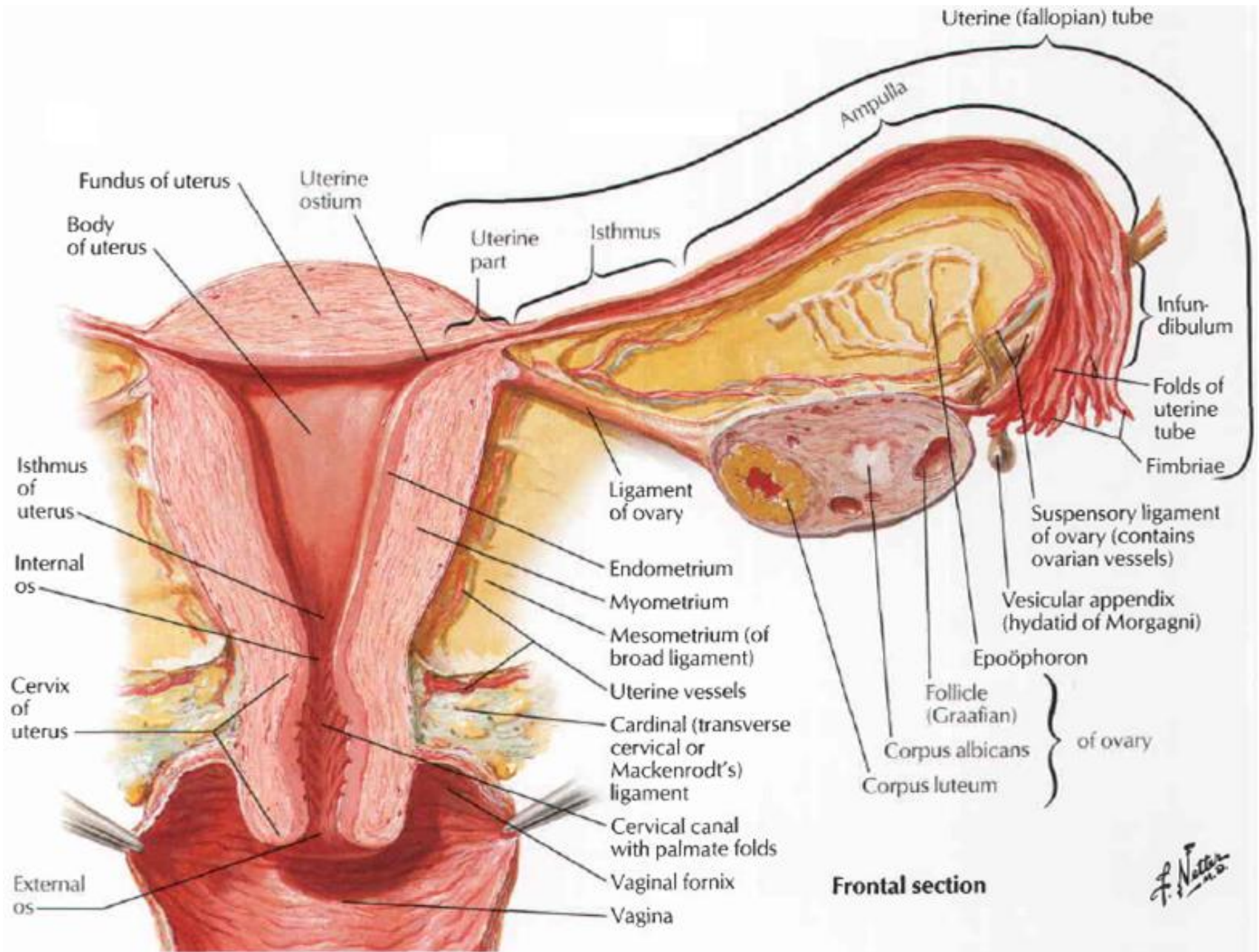
Sesuai perjalanan arterinya

Innervasi

Dari plx. Ovaricus dan plx. Hipogastricus inferior

Aliran Limfe

Mengikuti arteri menuju Lnn. Lumbalis (aorticus), kadang juga yang ke bawah menuju ke Lnn. Iliaca interna (sangat jarang)



UTERUS

- Berbentuk seperti buah pir, berongga dengan dinding otot.
- Ukuran pada wanita nullipara p: $\pm 7,5$ cm, L: ± 5 cm, tebal $\pm 2,5$ cm. Berat $\pm 30-40$ gr.
- Terbagi tiga bagian: fundus (tdp di atas muara tuba), corpus (di bawah muara tuba), Isthmus, dan cervix (bagian uterus yang sempit dan menembus dinding ventral vagina).
- Lapisan Uterus
 - Endometrium
 - Miometrium
 - Perimetrium
- Pembesaran uterus pada kehamilan karena pengaruh hormon estrogen dan progesteron yang menyebabkan hipertrofi otot-otot polos miometrium.

Vaskularisasi

Arteri

A. Uterina

Vena

Plexus uterina → V. Iliaca interna

Innervasi

Uterus menerima serat otonom dan sensorik melalui plx. Uterovaginalis (berjalan sepanjang A. uterina)

Aliran Limfe

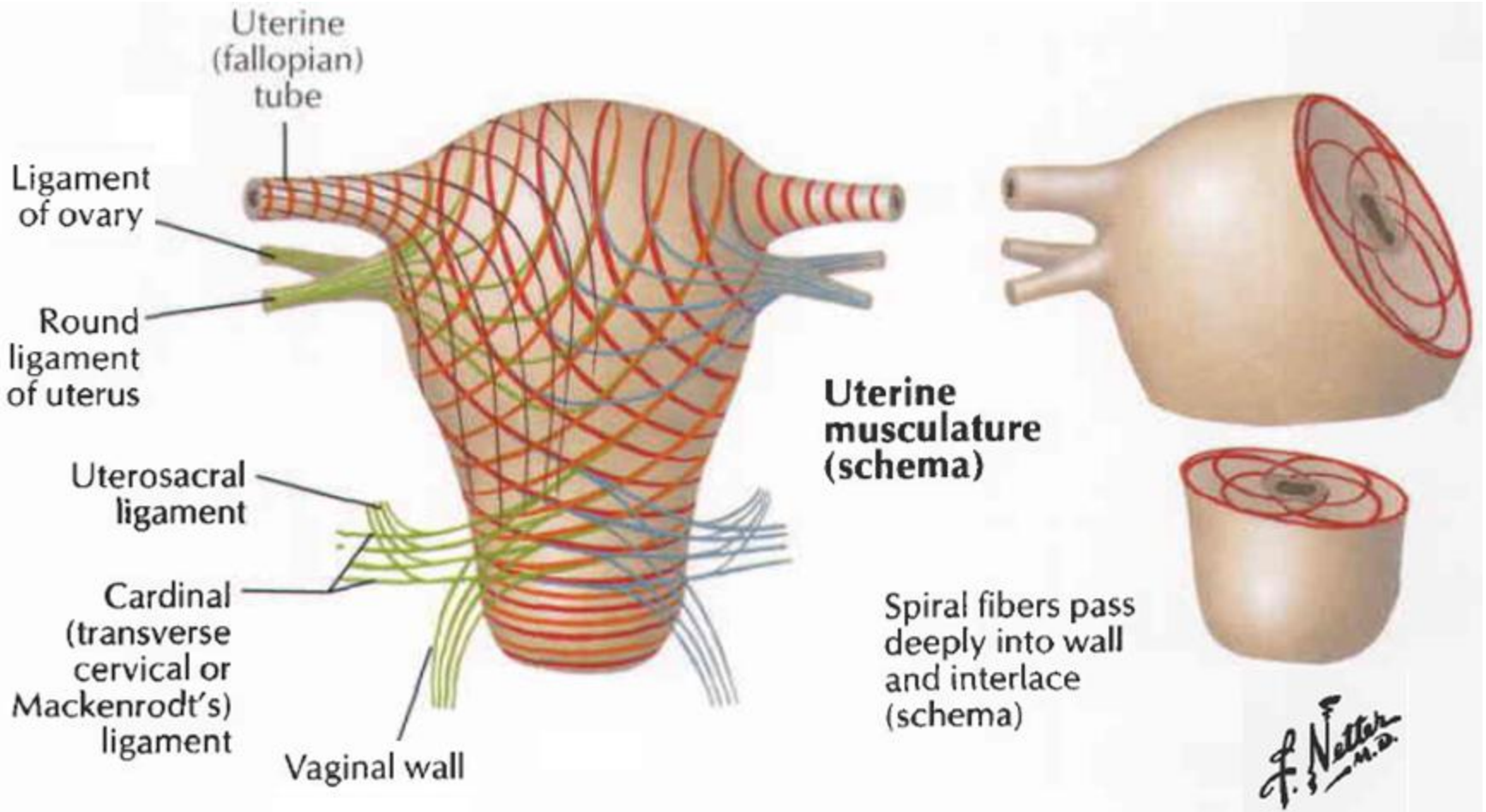
- fundus & cranial corpus: ke Lnn. Lumbalis/aorticus/ paraaorticus
- Caudal corpus: ke Lnn. Iliaca externa
- Cervix uteri: ke Lnn. Iliaca externa et interna dan Lnn. Sacralis
- Bbrp pembuluh uterus dekat masuk tuba dan lig. Teres uteri ke Lnn. Inguinalis siperficialis

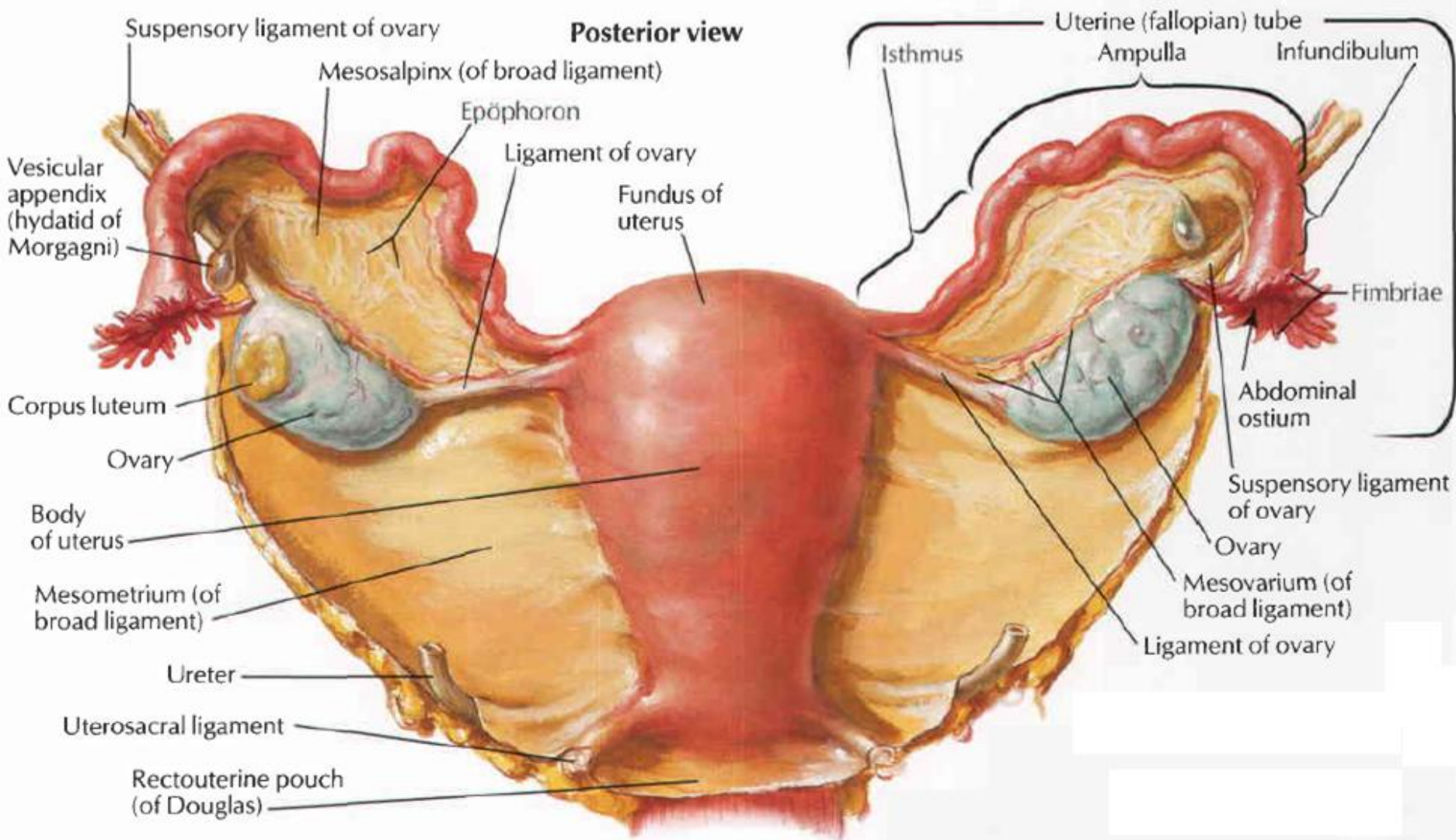
FIKSASI UTERUS



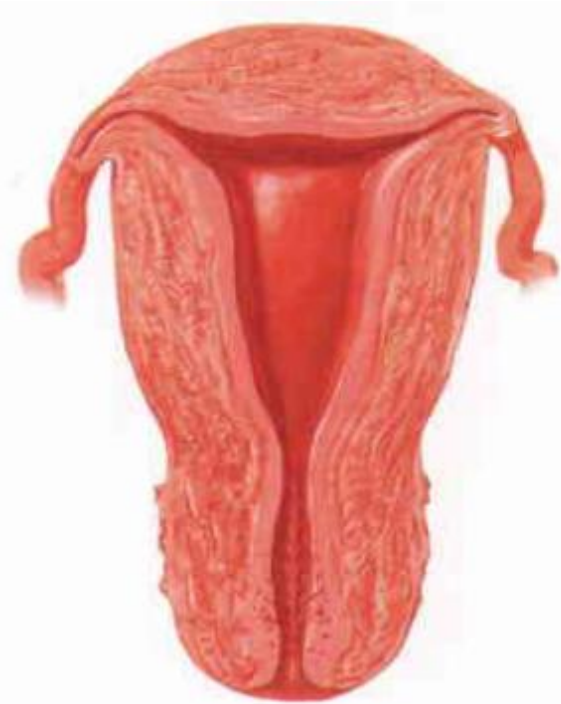1. Fiksasi uterus terutama cervix uteri dgn vagina
2. Fiksasi uteri dgn struktur sekitar seperti rectum, vesica urinaria, diaphragma pelvis, tulang pelvis, yaitu melalui:
 - Lig. Latum uteri (plica lata/broad ligament)
 - Lig. Teres uteri (Lig. Rotundum)
 - Lig. Cardinale (cervical lateralis/ lig. Mackenrodt's)
 - Lig. Uterosacralis, puborectalis (plica uterorectalis)

Musculus & Ligamen Uterus

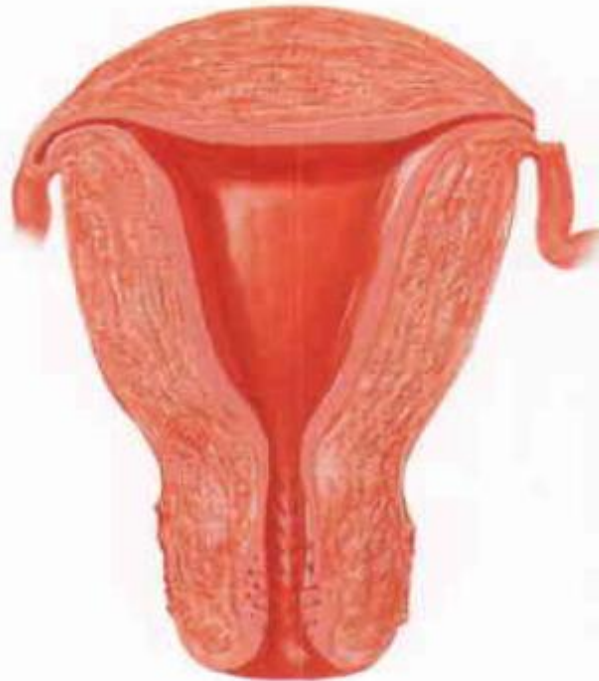



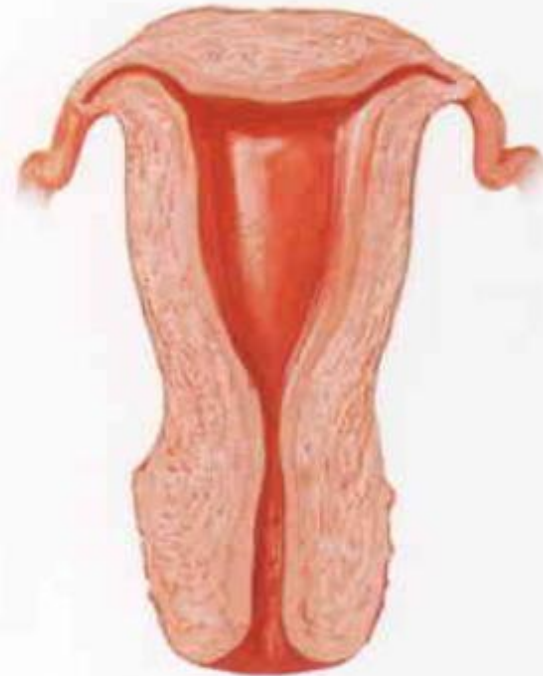Uterus



Adult
(nulliparous)



Adult
(parous)



Adult
(postmenopausal)

VAGINA



- Organ kopulasi wanita dan mengeluarkan ekskresi uterus, dan saluran yang dilalui anak waktu melahirkan.
- Daerah rongga vagina di sekitar cervix terbagi menjadi: fornix anterior, fornix posterior, fornix lateralis kiri, dan fornix lateralis kanan.
- Selaput tipis mukosa yang terdapat sekitar orificium vaginae disebut hymen.

Vaskularisasi

Arteri

- Bagian cranial: A. uterina
- Bagian tengah: A. vaginalis (cabangnya membentuk anastomose berupa A. azygos)
- Bagian caudal: A. bulbi vestibuli

Vena

Plx. Venosus vaginalis → plx. Venosus uterina & plx. Venosus vesicale

Innervasi: plx. Nervosus uterovaginalis

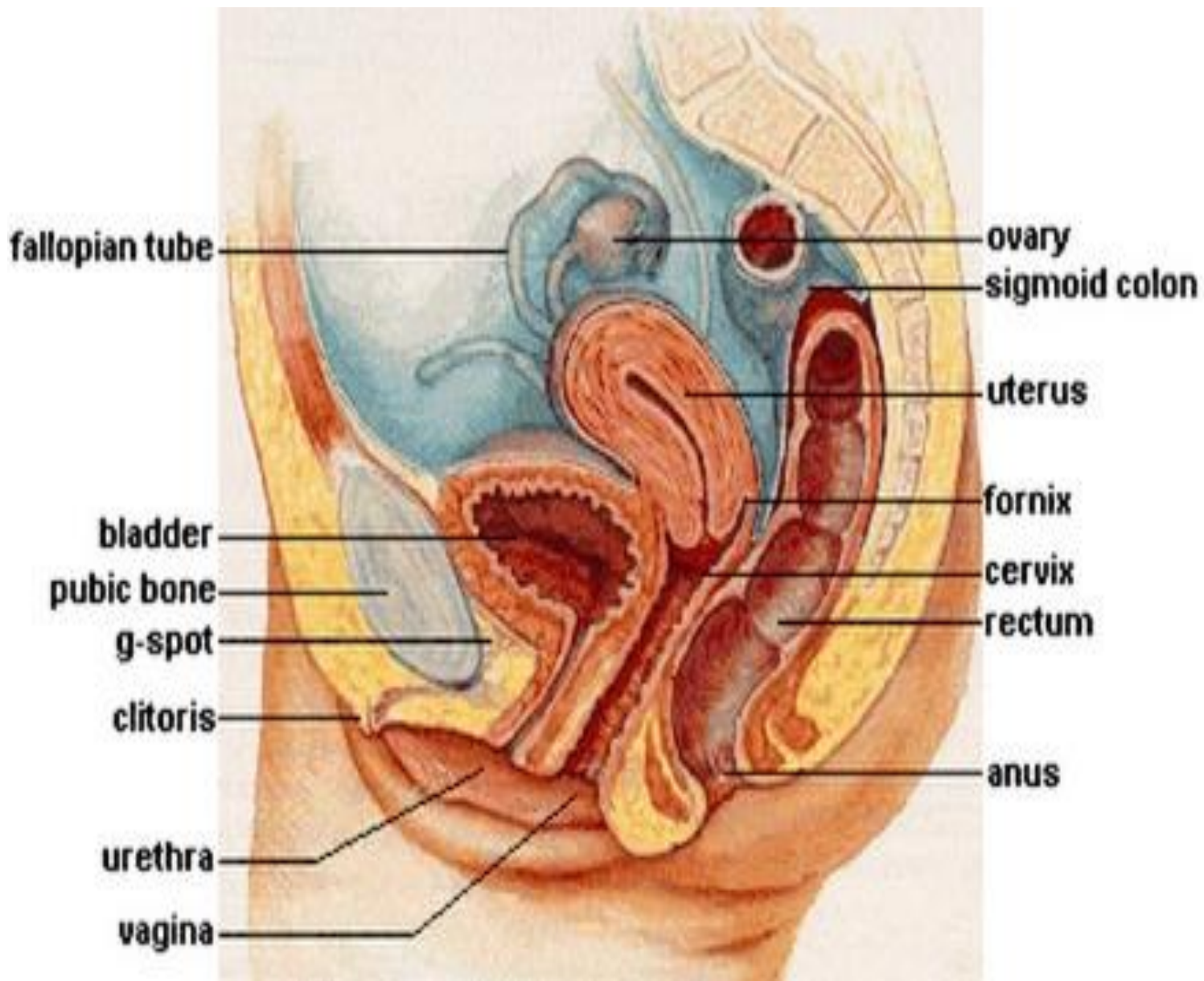
Aliran Limfe

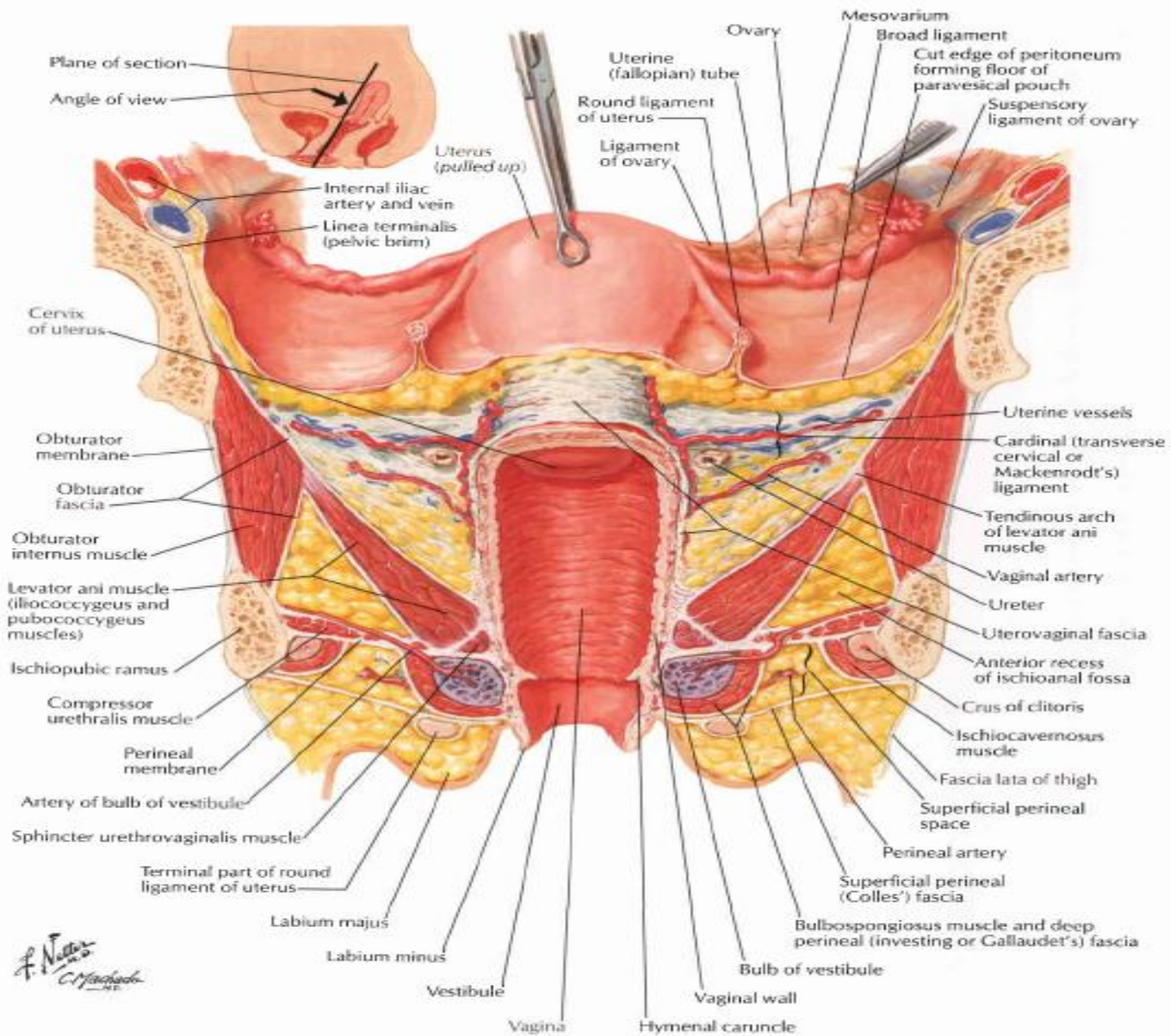
Bagian cranial: mengikuti A. uterina ke Lnn. Iliaca externa & interna

Bagian tengah: mengikuti A. vaginalis ke Lnn. Iliaca interna

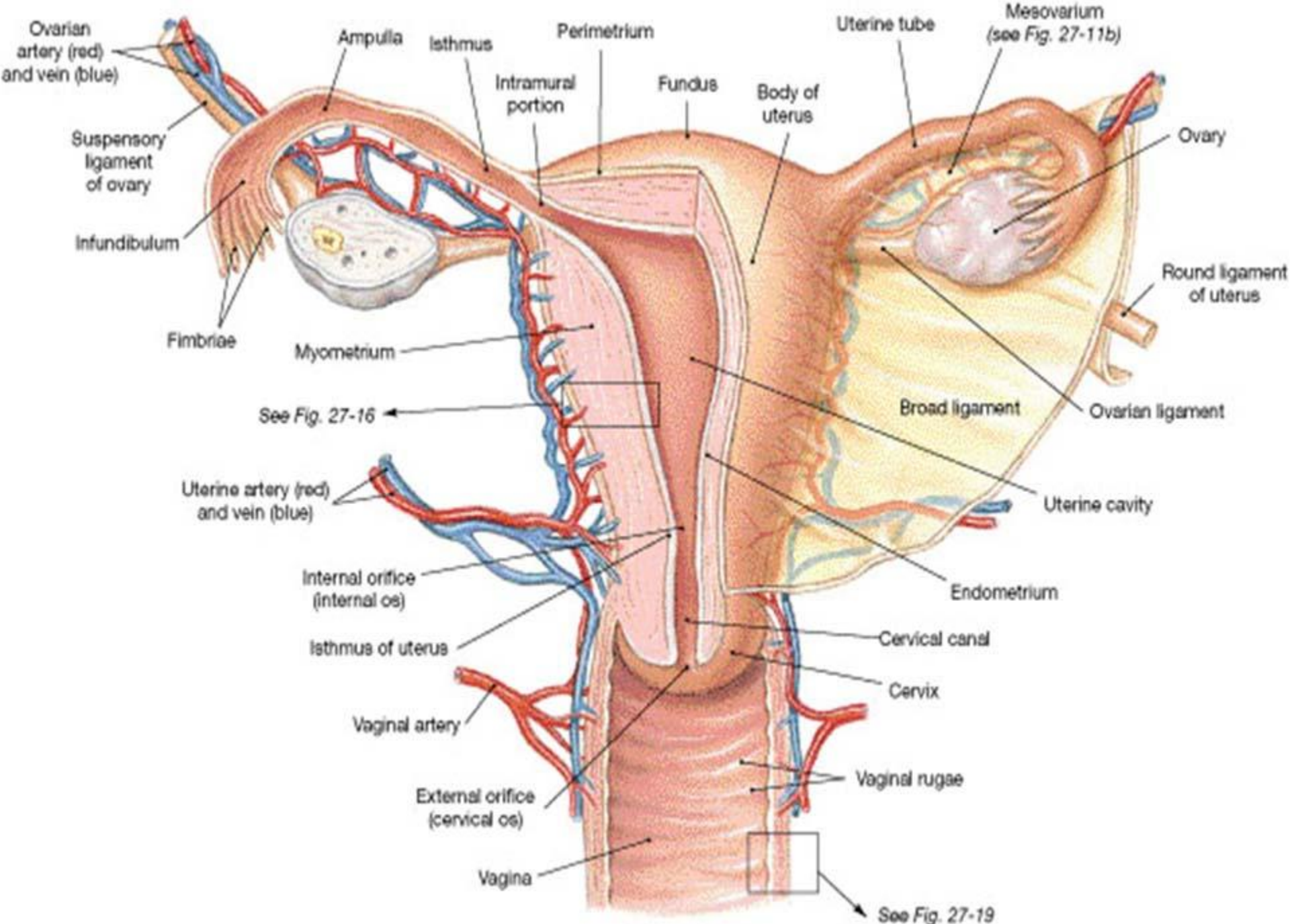
Bagian caudal: mengikuti A. vaginalis ke Lnn. Sacralis & iliaca communis

Dari hymen ke Lnn. Inguinalis superficialis





F. Netter
 M.D.
 C. F. B. Co.
 1956



(c) Posterior view

ORGAN EKSTERNA UROGENITALIA FEMININA

- Vestibulum vagina
suatu daerah segitiga yang dibatasi di sebelah lateral oleh labia minora, clitoris terletak pada puncaknya, dan frenulum labiorum pudendi pada dasarnya.
- Orificium vagina
pada gadis, lubang ini ditutup suatu lipatan mucosa tipis yang disebut hymen yang berlubang kecil di tengah-tengahnya.
- Gld. Vestibularis Major (Bartholini)
Lubang-lubang yang kecil, terdapat pada sisi alur antara hymen dan bag. posterior labium minor.
- Clitoris
pada apex vestibulum, sebelah anterior terdapat glans clitoridis yang sebagian tertutup oleh preputium clitoridis.

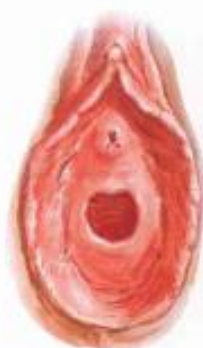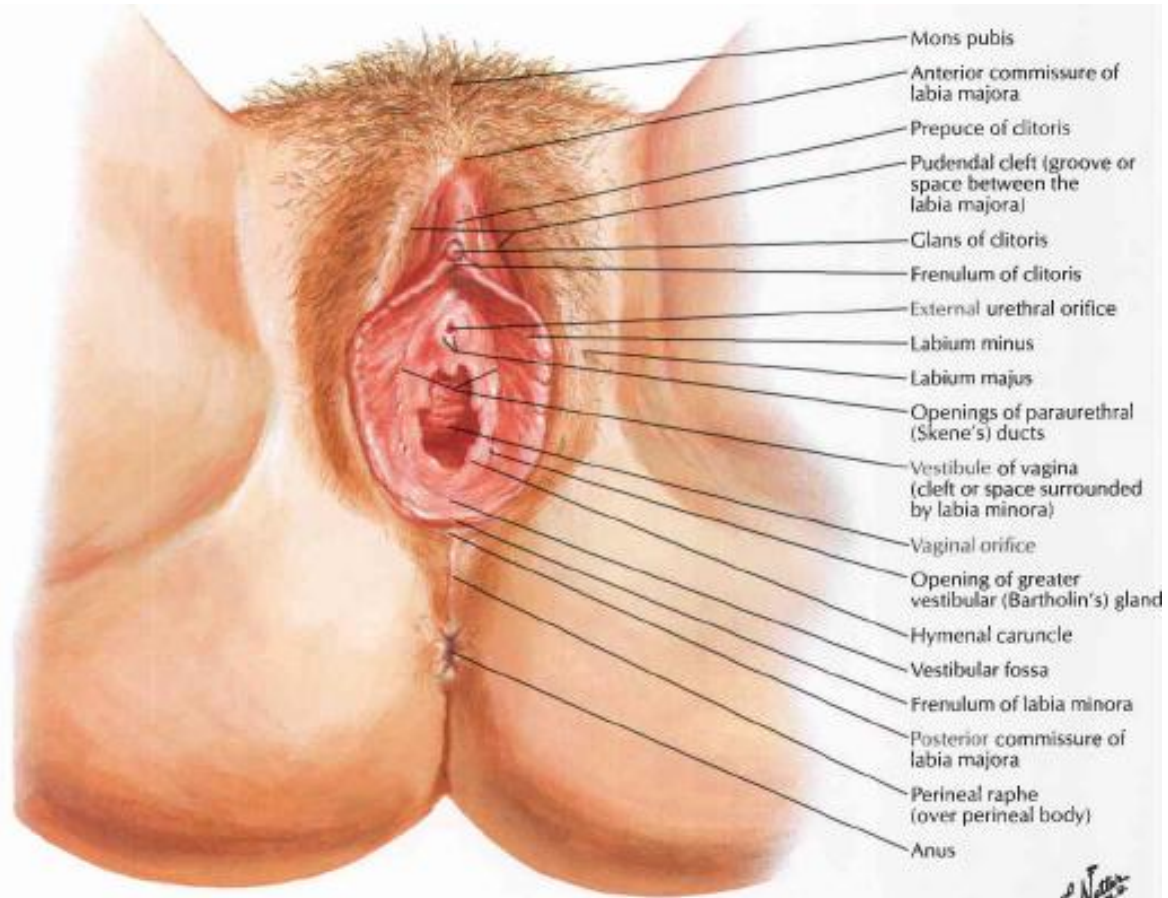
Vaskularisasi

- Labia major et minora: A. labialis anterior (cab. A. pudenda externa) & A. labialis posterior (cab. A. pudenda interna)
- Crura et corpora cavernosa clitoridis: A. profunda clitoridis
- Gland clitoridis: A. dorsalis clitoridis
- Bulbus vestibuli et gland. Vestibularis major: A. bulbaris vestibuli dan A. vaginalis

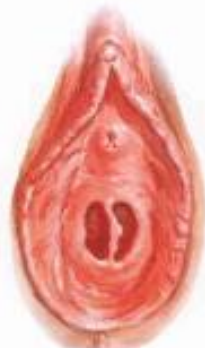Aliran Limfe: ke Lnn inguinalis superficialis

Innervasi

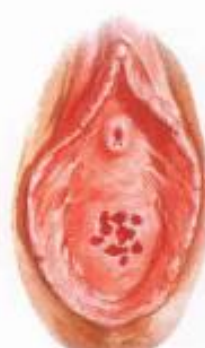- Labia major et minora : N. Labialis anterior (cab. N. Ilioinguinalis) dan N. Labialis posterior (cab. N. Pudendus)
- Bulbus vestibuli: plx. Uterovaginalis
- Clitoris: N. Cavernosus dan N. Dorsalis clitoridis



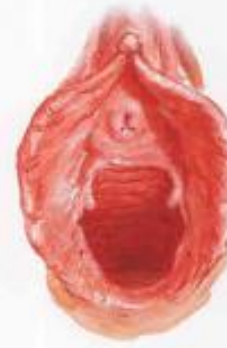Annular hymen



Septate hymen



Cribriform hymen



Parous introitus

ORGASME PADA WANITA



- Stimulasi menyebabkan dinding vagina basah karena sekresi gl. vestibularis major (Bartholini).
- Daerah orificium vagina, labia minora dan clitoris sangat sensitif terhadap sentuhan dan dipersarafi oleh n. ilioinguinalis dan n. dorsalis clitoridis.
- SSP meneruskan impuls-impuls ini melalui neuron eferen preganglioner simpatis yang bersinapsis di ggl. paravertebrale L1-L2. Serabut postganglioner melalui pleksus hypogastricus inferior menyebabkan kontraksi otot-otot polos dinding vagina.

TERIMA KASIH



SELAMAT BELAJAR