

NEUROLISIS DEL PLEXO CELÍACO. REPAROS ANATÓMICOS.

Celiac Plexus Neurolysis. Anatomical Landmarks.

MADEO, SERGIO DAMIÁN & PISTAN, GABRIEL ERNESTO.

Hospital de Oncología María Curie y Policlínica Bancaria "9 de Julio". C.A.B.A.
Universidad Nacional de La Matanza y Universidad de Buenos Aires.
Argentina.

E-Mail de Contacto: sergiomadeo@gmail.com

Recibido: 09 – 07 – 2013

Aceptado: 15 – 08 – 2013



Sergio Madeo

Revista Argentina de Anatomía Online 2013, Vol. 4, Nº 2, pp. 97 – 103.

Resumen

El paciente con dolor por cáncer de páncreas avanzado localmente o por neoplasias del abdomen superior es tan intenso, que su calidad de vida no es la adecuada, sea por el dolor o por los efectos adversos de los opioides. El objetivo del presente trabajo es describir los reparos anatómicos y la técnica del bloqueo neurolítico del plexo celíaco (BNPC) con guía tomográfica por vía posterior con trayectoria lateroaórtica retrocrural (Técnica de Moore) y mostrar una serie clínica de pacientes tratados con mención de los reparos anatómicos, los pasos técnicos, la factibilidad técnica, los resultados obtenidos y las complicaciones. Se incluyeron pacientes con enfermedad neoplásica avanzada, los que presentaban dolor abdominal visceral crónico intenso refractario al tratamiento con analgésicos antiinflamatorios no esteroideos asociado a opiáceos. Se describen con detalles los reparos anatómicos utilizados para efectuar el procedimiento. Para controlar los resultados del procedimiento se interrogó sobre el dolor, el consumo de analgésicos y el grado de satisfacción del paciente. Se efectuaron 30 BNPC en 28 pacientes. Veinticuatro poseían adenocarcinoma pancreático avanzado localmente y 4, adenocarcinoma gástrico recidivado, todos irreseccables. Fueron 17 hombres, cuya edad promedio era de 72 años. El procedimiento con técnica de Moore fue factible en el 100% de los pacientes. El resultado fue tabulado como excelente en 23 pacientes y en 5 fue regular, con un grado de satisfacción de muy bueno en el 80%. Solo se observaron complicaciones menores en el 23% de los pacientes con hipotensión y diarrea. No se observaron complicaciones álgicas asociadas al procedimiento, neurológicas o hemorrágicas.

Palabras claves: plexo celíaco, dolor visceral abdominal, neurolisis.

Abstract

Patients with pain caused by pancreatic cancer that has grown locally or because of superior abdomen neoplasms may have their quality of life diminished by the pain's intensity. This could be because of the pain itself or the adverse effects of the opioids supplied to reduce it. This study intends to describe the anatomical structures and the CT-guided celiac plexus neurolysis technique (CPNT), using a posterior bilateral paravertebral retrocrural approach (Moore's Technique), showing a series of patients treated following this procedure. All of the patients analyzed had an advanced neoplastic disease that caused a chronic abdominal visceral pain despite treatments employing non-steroidal anti-inflammatory analgesics associated to opioids. Thirty CPNT were performed in twenty-eight patients. Twenty-four of them suffered from pancreatic cancer while the other four suffered from gastric cancer. Seventeen of them were males with an average age of 72 years. Moore's technique was applied to all patients. Results were considered excellent in twenty-three of these patients; while in five of them results were considered regular. Minor complications showed up in only 23% of the cases. No new sensations of pain were observed, neither related to the procedure nor to neurological or hemorrhagic reasons.

Key words: celiac plexus, abdominal visceral pain, neurolysis.

INTRODUCCIÓN.

Es frecuente en el dolor por neoplasia pancreática la progresión a la severidad. Según Acedo Gutiérrez del Hospital 12 de Octubre de Madrid (1), el dolor será controlado entre el 70 y el 90% por medicación oral, pero, el resto requerirá de algún procedimiento invasivo que será coadyuvante del tratamiento oral. Esto hace que el abordaje del tratamiento del dolor será multidisciplinario y multimodal. A grandes rasgos la terapéutica invasiva del dolor posee 3 aspectos a tener en cuenta: los bloqueos nerviosos, la infusión de fármacos en el sistema nervioso y técnicas neuroquirúrgicas ablativas (2).

El objetivo de la neurolisis es, denervar áreas dolorosas, o, interrumpir las vías sensitivas del SNC para disminuir o abolir la percepción del dolor (3). Los bloqueos se efectúan con motivos diagnósticos (ayuda

a conocer el motivo del dolor), pronósticos (ayuda a predecir cómo será el resultado de una terapéutica ablativa) y terapéuticos. Los terapéuticos pueden ser temporales o bloqueos (con anestésicos) o prolongados o neurolíticos (con agentes neurolíticos) (4).

Se reconocen bloqueos de tipo somático (en el neuroeje o en el sistema periférico) y neurovegetativo. El bloqueo de este último mejora la nocicepción visceral, sobre todo en pacientes con intenso dolor, refractarios al tratamiento con opioides.

El objetivo del presente trabajo es describir los reparos anatómicos y la técnica en el bloqueo neurolítico del plexo celíaco (BNPC) con guía tomográfica por vía posterior con trayectoria lateroaórtica retrocrural [Técnica de Moore (5)] y mostrar una serie clínica de pacientes tratados con mención de los reparos anatómicos, los pasos técnicos,

la factibilidad técnica, los resultados obtenidos y las complicaciones.

MATERIALES Y MÉTODO.

Se incluyeron pacientes con enfermedad neoplásica avanzada (carcinomas pancreáticos y gástricos), quienes se presentaban con dolor abdominal visceral crónico intenso refractario al tratamiento con analgésicos antiinflamatorios no esteroideos asociado a opiáceos en dosis tales que se observaron los efectos colaterales farmacológicos. Son pacientes que siguiendo la escalera analgésica de la OMS no obtienen un adecuado alivio del dolor con el segundo nivel, o bien que presentan rápida escalada de dosis de morfina. Se excluyeron pacientes: con patologías hematológicas con alteraciones en el coagulograma con alto riesgo de hemorragia, con aneurisma de aorta, con infecciones retroperitoneales y con una alteración del estado general clasificado como ECOG 4.

Se efectuó una búsqueda bibliográfica para analizar las diferentes técnicas de BNPC. Se seleccionó la técnica con guía topográfica por vía posterior con trayectoria latero-aortica retrocrural [Técnica de Moore de 1981(5)].

Inicialmente se efectuaron los exámenes complementarios e interconsultas necesarias para establecer el riesgo quirúrgico. Se explica al paciente en detalle, para que entienda y comprenda el procedimiento, los resultados esperados y las eventuales complicaciones y sus consecuencias, las cuales consienten. Además se le informa que el día previo no efectuó el tratamiento analgésico indicado para tener un indicio del nivel original de dolor, y el procedimiento se realiza con el paciente en estado ambulatorio y en la sala de Tomografía computada (TC). Se coloca en posición de decúbito ventral, se realizan cortes finos desde T11 a L2 con el tomógrafo para localizar la ubicación del ganglio celiaco.

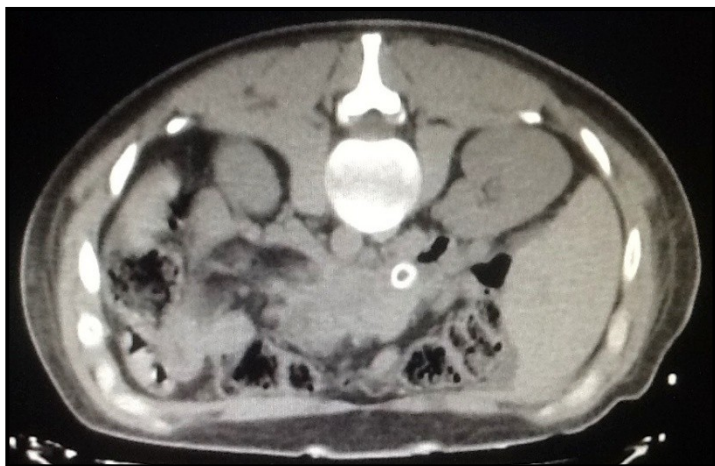

Fig. 1. Corte inicial donde se observa el tumor pancreático avanzado, con stent biliar colocado.

Ubicado el mismo se realiza la antisepsia, colocación de campos y anestesia local del sitio de introducción de la aguja. La aguja utilizada es una Chiba 22G de 15 cm. Con el corte tomográfico se planifica el sitio de ingreso de la aguja, entre 7 a 8 cm de la línea media del cuerpo vertebral L1 con una doble oblicuidad (de lateral a medial y de podálico a cefálico) por debajo de la 12° costilla, atravesando la masa muscular posterior.

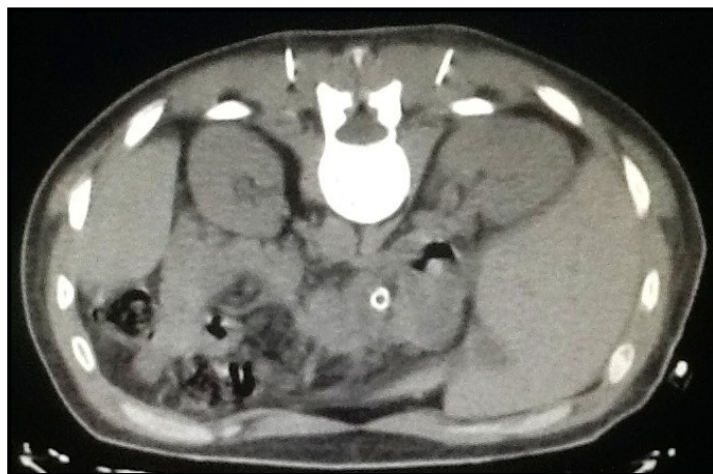

Fig. 2. Corte donde se observa el ingreso de la aguja paramediana convergente cefalopodálica.

La trayectoria de la aguja se encuentra entre el riñón y el cuerpo vertebral T12 hasta llegar a nivel de los pilares derecho e izquierdo del diafragma (cruras). En el posicionamiento de la aguja se efectúan los cortes tomográficos necesarios hasta establecer con certeza el sitio de inyección. Con sendas agujas insertadas en el objetivo y confirmadas mediante contraste, se inyecta lidocaína al 2% 4 ml. para confirmar el futuro efecto terapéutico (analgesia). Se suele observar un aumento de volumen intracrura con hipodensidad del interior.

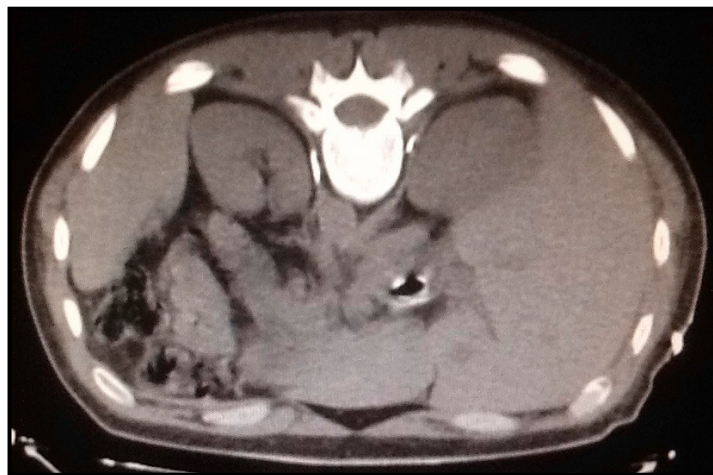

Fig. 3. Trayectoria de la aguja entre diafragma y los riñones.

Si se obtiene analgesia se instila una solución de alcohol etílico al 70% en un volumen de 5 a 15 ml asociado a sustancia de contraste yodada 1 a 5 ml. El 25% del total del volumen a inyectar se instila en cada cuadrante girando la aguja 90 grados cada vez. Se comprueba que la sustancia yodada se difunda por todo el interior del pilar (crura), habitualmente en toda la extensión anteroposterior y en una altura de 4 a 5 cm cefalopodálica. Esta comprobación se realiza con un corte tomográfico final.

Una vez finalizado el procedimiento, dejamos al paciente en reposo controlándolo durante 2 horas. Posteriormente lo externamos con indicación de controles por consultorios externos con la finalidad de controlar los resultados del procedimiento. Entre los controles se interroga sobre el dolor, el consumo de analgésicos y el grado de satisfacción.

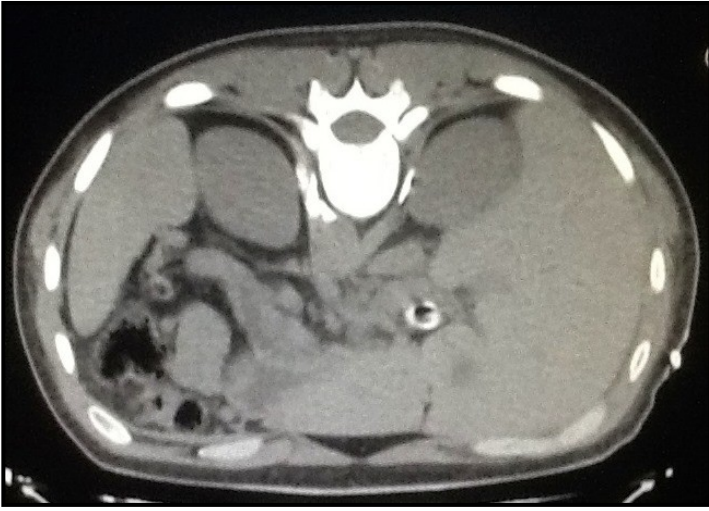

Fig. 4. Inyección de contraste y anestésico que confirma el sitio de inyección de la mezcla neurolítica.

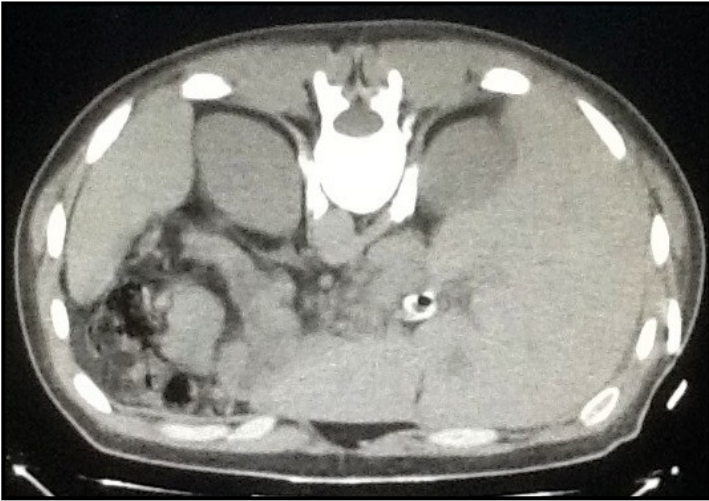

Fig. 5. Corte cefálico que muestra la inyección de la mezcla neurolítica.

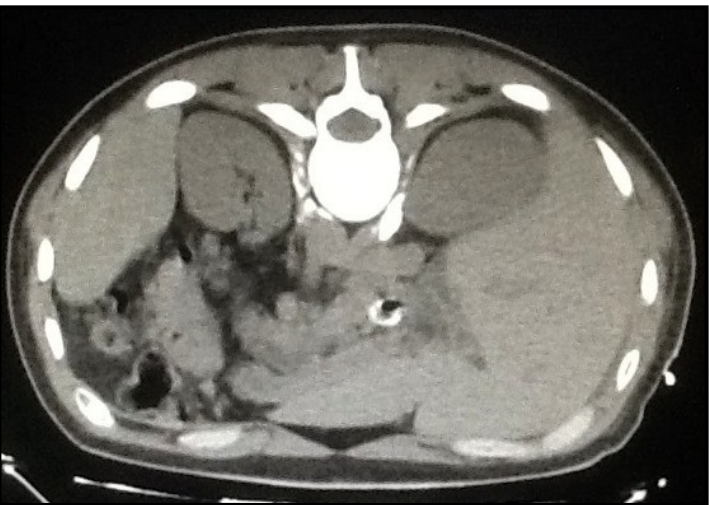

Fig. 6. Corte medio que muestra la inyección de la mezcla neurolítica.

Con respecto al dolor se utilizó una escala de 1 (ausencia de dolor) a 10 (máximo dolor). Se consideró como **excelente** cuando el dolor descendió a niveles por debajo de 3 sin requerimientos de opioides, como **bueno** cuando el dolor descendió a niveles entre 4 y 5 sin opioides, **regular** cuando descendió a niveles entre 6 y 7 o requiere

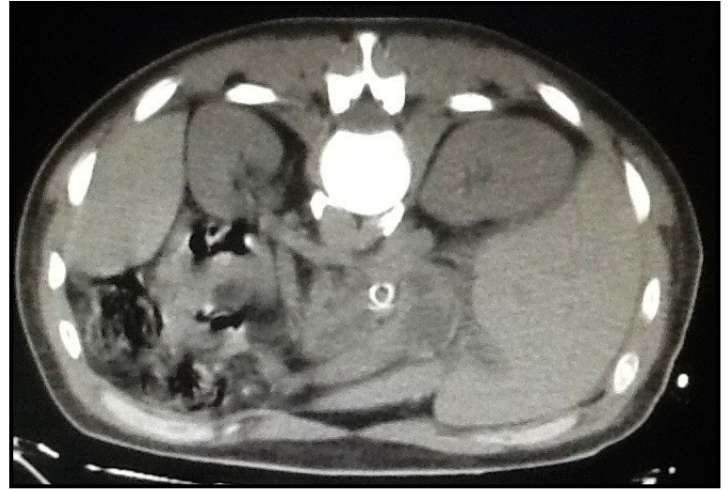

Fig. 7. Corte podálico que muestra la inyección de la mezcla neurolítica.

opioides en forma aislada o en forma continua pero con menor dosis y **mala** cuando el dolor continuo por encima de 7 y continua con la necesidad de opioides. Los analgésicos los dividimos en No opioides y opioides. Se interroga sobre la ingesta de los mismos en las dosis diarias con especial atención de los analgésicos opioides.

Con respecto al grado de satisfacción al ser subjetiva solo se consideró como **muy buena, buena, regular y mala**.

Entre las complicaciones se consideraron las siguientes: hipotensión; diarrea; hematoma; dolor relacionado con el procedimiento; complicaciones neurológicas; hemorragia grave e infección; y la mortalidad.

RESULTADOS.

Se efectuaron 30 BNPC en 28 pacientes. 24 poseían adenocarcinoma pancreático avanzado localmente irreseccable y 4 adenocarcinoma gástrico recidivado irreseccable. Fueron 17 hombres, cuya edad promedio era de 72 años. El procedimiento con técnica de Miller fue factible en el 100% de los pacientes. No se observaron complicaciones del procedimiento. Todos los pacientes presentaron antes del procedimiento dolor con nivel de 10. El resultado fue tabulado como excelente en 23 pacientes (disminución marcada del dolor sin requerimiento de opioides), en 5 fue regular pues siguieron recibiendo analgésicos opioides. En 3 pacientes con adenocarcinoma gástrico con remisión completa inicial, reapareció el dolor a los 3, 4 y 6 meses. Se repitió el procedimiento en 2 de ellos con un resultado regular y el restante al encontrarse en mal estado se decidió no efectuarlo. Con respecto al grado de satisfacción, el 80% considero al resultado del procedimiento como muy bueno y el resto como bueno. Solo se observaron complicaciones menores en el 23% de los pacientes con hipotensión y diarrea. No se observaron complicaciones álgicas asociadas al procedimiento, ni neurológicas o hemorrágicas.

DISCUSIÓN.

Inicialmente hay que conocer en detalle la anatomía y fisiología de la transmisión del dolor a través del plexo celiaco y poder reconocer

como bloquearlo y de esa manera disminuir o abolir la transmisión álgica de la patología neoplásica. El plexo celíaco contribuye a la inervación visceral de todas las estructuras intraabdominales derivadas de un común origen embrionario, comprendiendo: esófago distal, estómago, duodeno, intestino delgado, colon ascendente y transversal, páncreas, glándulas suprarrenales, hígado y vías biliares (6). El alivio de todos los síndromes dolorosos derivados de neoplasias que asientan en esos órganos puede lograrse en forma muy afectiva con el bloqueo de los nervios espláncnicos y de los ganglios celíacos, aunque la mayor experiencia se ha tenido con el tratamiento del dolor del cáncer de páncreas.

Anatomía del plexo celíaco.

Como menciona en su trabajo Avinash Kambadakone (7), el plexo celíaco es el representante más importante en la transmisión del dolor visceral de la región superior del abdomen. Se define como plexo celíaco a una formación nerviosa neurovegetativa impar mediana y paramediana ubicada en el retroperitoneo, en la cara anterior de la aorta abdominal a nivel de la salida del tronco celíaco, arteria mesentérica superior y arterias renales. Comprende en su constitución a ganglios, ramos aferentes y eferentes.

Ganglios: son 3 (celíaco, mesentérico superior y aorticorreales) a cada lado, ubicados por delante de la arteria aorta y pilares primarios del diafragma (antecurales):

1-Celíaco (semilunar): forma de semiluna con un tamaño medio de 2,7 cm (18) (r: 0,5-4,7 cm) en el que se distingue:

- Una concavidad superior que recibe a la derecha el nervio frénico.
- Una convexidad inferior que recibe ramos del nervio esplácnico menor.
- Un asta medial que a la derecha recibe al nervio neumogástrico derecho ("asa memorable de Wrisberg") y a la izquierda de modo inconstante una rama del neumogástrico derecho ("asa de Laignel-Lavastine").
- Un asta lateral que recibe al nervio esplácnico mayor.
- Una diferencia entre ambos ganglios celíacos lo constituye la aferencia procedente del nervio frénico, la cual se dirige únicamente al ganglio celíaco del lado derecho (procedente del nervio frénico derecho), mientras que el ganglio celíaco del lado izquierdo no recibe aferencia alguna del nervio frénico.
- Este ganglio puede ser sustituido por 2 masas, una lateral y otra medial.

Relaciones: proyectadas a nivel T12 y L1 donde Zhang y colaboradores reportan que se ubican en el 94% de los casos y en el resto por debajo hasta el cuerpo de L2.

Atrás: con aorta y pilares del diafragma. Se considera al tronco celíaco como el elemento de reparo. El izquierdo es más inferior, a 0,9 cm, que el derecho, a 0,6 cm, de la emergencia del tronco celíaco.

Adelante: con la cabeza del páncreas a la derecha y el cuerpo a la izquierda. A la derecha por fuera se relaciona con vena porta y la vena cava inferior a nivel de la desembocadura de la vena renal izquierda, se observa en un "sándwich" entre la vena cava inferior y el pilar del diafragma derecho. Además se relacionan con las glándulas suprarrenales hacia las cuales envían múltiples filetes sobre todo a la izquierda, donde se encuentra en otro "sándwich" entre el pilar del diafragma izquierdo y la glándula suprarrenal izquierda.

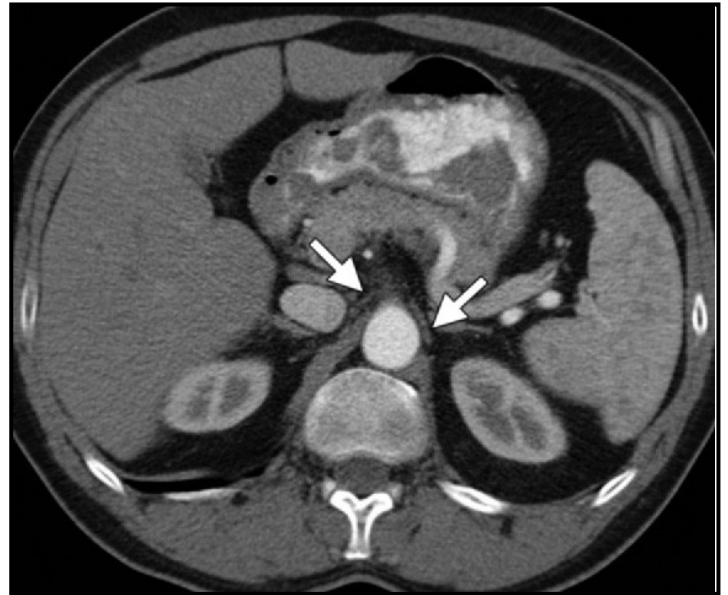


Fig. 8. TC en donde se observan los ganglios celíacos. El ganglio celíaco derecho entre un "sándwich" entre la vena cava inferior y el pilar del diafragma derecho y el ganglio celíaco izquierdo en otro "sándwich" entre el pilar del diafragma izquierdo y la glándula suprarrenal izquierda.

Ubicación en la TC: según Zang y col. (8):

El ganglio derecho: en el ángulo formado entre el pilar del diafragma derecho y la vena cava inferior con la desembocadura de la vena renal izquierda. El ganglio izquierdo: en el ángulo formado entre el pilar del diafragma izquierdo y la glándula suprarrenal izquierda.

2-Mesentéricos superiores: ubicados a cada lado de la arteria mesentérica superior interconectados por detrás del páncreas, por encima de la vena renal izquierda. Se unen a cefálico con los ganglios celíacos y lateralmente con los aorticorreales.

3-Aorticorreales: ubicados lateralmente a la aorta por encima de la arteria renal. Están interconectados, conectados medialmente con los mesentéricos superiores y a cefálico con los celíacos.

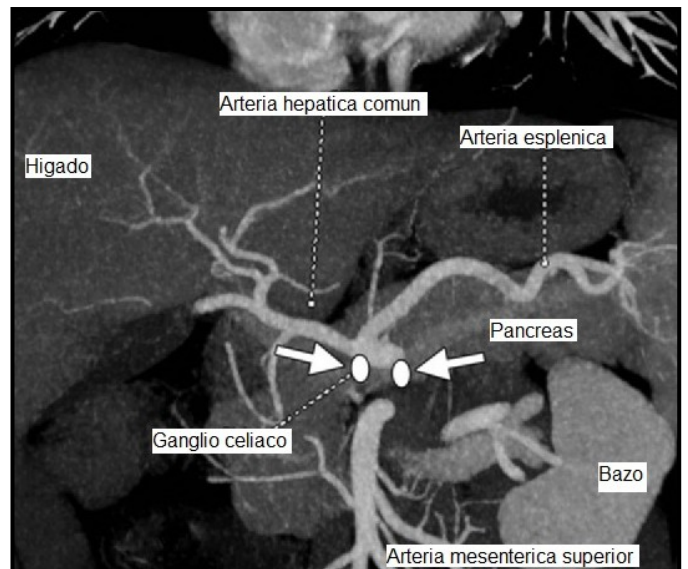


Fig. 9. TC con contraste arterial corte frontal en donde se ubican los ganglios celíacos.

En resumen, en 1979, Ward y col. (9), haciendo estudios con rayos X y cadáveres comprobaron con precisión que: los ganglios son en número de 1 a 5 por cada lado, y miden desde 1 a 4,5 cm, de diámetro (Patt menciona un estudio donde se encontró: 2.79 cm x 1,43 cm en el lado derecho y 2.39 x 1,83 cm sobre el lado izquierdo). La relación más constante es que están menos de 1,5 cm del borde anterior del cuerpo vertebral (9). En 1981 Moore y col. (6) verificaron con rayos X y Tomografía Computada que el plexo preaórtico estaba de 2 a 2,5 cm por delante del borde vertebral anterior. Por último en el plano horizontal el total del plexo ocupa un área de 3 cm de largo por 4 cm de ancho y en el plano longitudinal ocupa un área delineada por la arteria celiaca por arriba y la arteria renal por abajo. Situado en síntesis, frente a la totalidad de la vértebra L1, entre la parte inferior de D12 y la superior de L2.

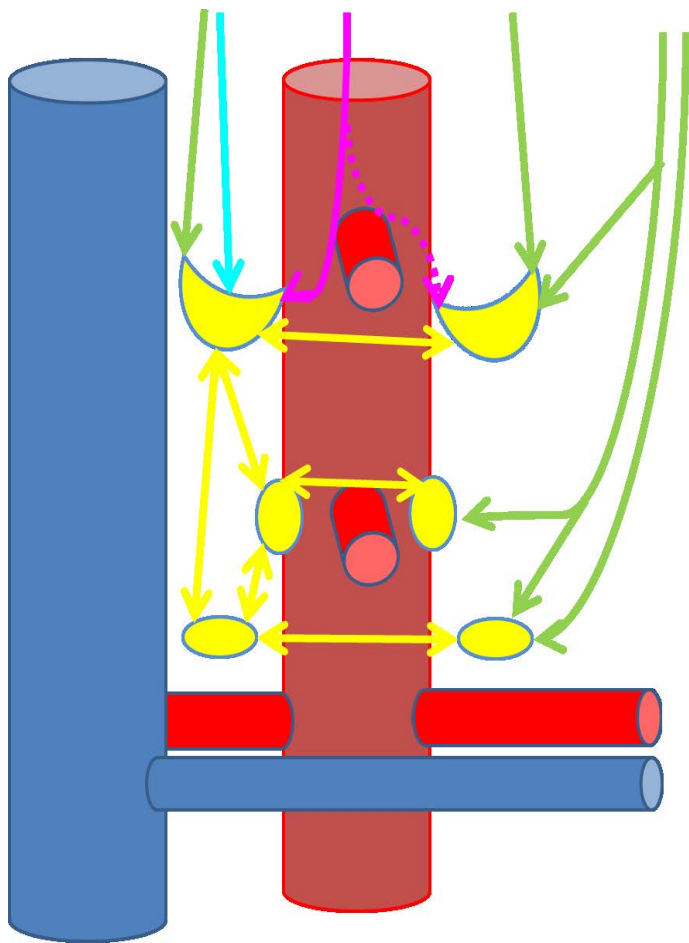


Fig. 10. Ramos aferentes del plexo celiaco. En verde: nervios espláncnicos. En rosa: nervio vago derecho. En Celeste: nervio frénico derecho. En amarillo: conexiones interganglionares homolaterales y heterolaterales.

Ramos aferentes: representados por: los 3 nervios espláncnicos (mayor, menor e imo) de cada lado, originados en las cadenas laterovertebrales torácicas, de filiación simpática que hacen sinapsis en los ganglios prevertebrales mencionados; el nervio vago derecho de filiación parasimpática que atraviesa los ganglios del plexo celiaco sin establecer sinapsis y continúa hasta los ganglios yuxtaviscerales, y, a veces el nervio frénico derecho. Estos nervios se ubican por detrás de los pilares diafragmáticos (retrocruales), antes de atravesarlos para llegar al abdomen (6).

1-Nervio espláncnico mayor: nace de los ganglios 7, 8 y 9 de la cadena laterovertebral torácica desciende por el espacio corporovertebrocostal y a través del hiato marcado por el pilar secundario del diafragma ingresa al abdomen y termina en el asta lateral del ganglio celiaco.

2-Nervio espláncnico menor: nace de los ganglios 10 y 11 de la cadena laterovertebral torácica desciende por el espacio corporovertebrocostal y a través del hiato marcado por el pilar secundario del diafragma ingresa al abdomen y termina en la convexidad del ganglio celiaco y a los ganglios mesentéricos y aorticorreales.

3-Nervio espláncnico imo; Nervio espláncnico inferior: inconstante, nace del ganglio 12 laterovertebral y termina en el ganglio aórticorreale.

4-Nervio vago derecho: ingresa a través del hiato diafragmático muscular formado por los pilares primarios del diafragma junto con el esófago. Termina en el asta medial del ganglio celiaco derecho en forma constante ("asa memorable de Wisberg"), y en forma inconstante en el asta medial del lado izquierdo ("asa de Laignel-Lavastine").

5- Nervio frénico derecho: termina en el borde superior del ganglio celiaco derecho.

Existen conexiones nerviosas entre los ganglios del mismo lado y con los contralaterales formando un plexo alrededor de los vasos aórticos de la región.

Ramos eferentes: a partir del plexo celiaco todos los nervios son mixtos (simpático y parasimpático) rodeando las arterias llegan a las vísceras y hacia podálico por delante de la arteria aorta, se reúne con los plexos mesentérico inferior, ovárico o testicular y hasta el plexo hipogástrico superior (nervio presacro).

Conexiones: existen conexiones internas interganglionares homolaterales y heterolaterales y conexiones externas con plexo cardíaco e hipogástrico.

Fisiología: es una encrucijada del sistema nervioso autónomo que le permite llevar una mezcla de los sistemas a las diferentes vísceras. Se conocen: 1. Fibras vegetativas autonómicas motoras: del músculo visceral, vascular y de las secreciones. 2. Fibras vegetativas sensitivas: origen en vísceras y responsables del dolor visceral consciente, que llegan al cerebro.

Según Ischia (10-12), es invaluable el bloqueo del plexo celiaco para mejorar el tratamiento del dolor visceral por neoplasias, del aparato digestivo abdominal, en especial del páncreas. El plexo celiaco es fundamental en la transmisión del dolor.

El primero en introducir el concepto de bloqueo transcutáneo de los nervios espláncnicos fue Max Kappis en 1914 (9), fue el primer investigador que presentó una publicación preliminar en el congreso de Cirugía de Berlín para completar luego con 200 casos en 1918, verdadero precursor de esta técnica. Wendling y col. (13) describieron un abordaje anterior transabdominal. Jones (14) en 1957, efectuó la

primera descripción sobre la neurolisis con alcohol del plexo celiaco y nervios espláncnicos en el tratamiento del dolor severo crónico. Otros autores como Erdine (15) en el 2005 con vía radiológica, Bridenbaugh (16) en 1964, Jacobs (17) en 1969 y Bonica (3) en 1954, han demostrado su utilidad, pero fueron Haaga (18, 19) en 1977 y Buy (20) en 1982 los que indicaron la guía topográfica siendo normatizado en 1993 por Lee (21) del grupo de Van Sonenberg.

El BNPC se puede efectuar por varios métodos: inicialmente se efectuaron con guía radiológica, pero también se pueden efectuar con guía ecográfica, con guía tomografía o por ecoendoscopia. Con tomografía se puede guiar a la aguja para acceder a la región del plexo celiaco desde la cara anterior (13), lateral o posterior (8) de la pared abdominal. Por vía posterior se puede acceder con una aguja o con dos agujas finas en forma transdiscal, transaortica, lateroaortica o incluso transviceral o transtumoral para inyectar la sustancia neurolítica por delante de los pilares del diafragma (antecrural) o detrás de los mismos (retocrural). Se ha demostrado que la inyección de neurolíticos en el sector antecrural (de los ganglios del plexo celiaco) o retocrural (de los nervios aferentes) poseen la misma eficacia clínico-terapéutica.

Fue Singler (22) en 1982 con una aguja y Moore (5) con 2 agujas simultáneas que utilizaron la vía posterior con una trayectoria tangencial al cuerpo vertebral que inyectaron alcohol en la región antecrural en el primer autor y retocrural en el segundo autor. Nosotros hemos seleccionado esta última técnica (BNPC con guía tomográfica por vía posterior doble simultánea, con trayectoria lateroaortica retocrural o técnica de Moore), por estar asociada a menores complicaciones viscerales (que las vías anteriores), vasculares (por la inyección antecrural lateroaortica) y más sencillas que las técnicas posteriores transaorticas, transdiscales, transvisceral o transtumorales.

La técnica del bloqueo del plexo celiaco y de los nervios espláncnicos, tal cual lo realizara Moore, entendemos que es, de los bloqueos neurolíticos el que más ha sobrevivido a través del tiempo, por su fácil ejecución, el mínimo de complicaciones, el alto porcentaje de efectividad, y los pocos elementos necesarios para realizarlo, siendo reproducibles por quienes siguiendo cuidadosamente los pasos que se describen aquí, y con una buena representación de la anatomía se puede llevar a cabo satisfactoriamente (9).

En 1996 Wiersema y col. (23) indicaron la guía ecográfica pero no se reportaron estudios concluyentes.

Según el estudio Cochrane Database of Systematic Reviews de 2011, efectuado por Arcidiacono y col. (7), en donde se reunieron en 6 estudios 358 pacientes, se observó que para el dolor evaluado por escala visual a las cuatro semanas la diferencia de medias fue -0,42 a favor del BNPC (intervalo de confianza [IC] del 95%: -0,70 a - 0,13; $p = 0,004$, modelo de efectos fijos) y el consumo de opioides fue significativamente menor en el grupo BNPC en comparación con el grupo control ($p < 0,00001$). Por lo tanto concluyo que aunque las pruebas estadísticas son mínimas para la superioridad del alivio del dolor sobre el tratamiento analgésico, el hecho de que el BNPC cause menos efectos adversos que los opioides es importante para los pacientes (7).

El tratamiento actual del dolor pancreático sigue la escalera en tres peldaños de la OMS para el control del dolor, que comienza con analgésicos no opioides como los fármacos antiinflamatorios no esteroides y progresa hasta dosis cada vez mayores de analgésicos opioides. Para el dolor que no responde a los fármacos, o cuando la medicación oral o tópica da lugar a efectos secundarios inadmisibles como náuseas, constipación, somnolencia, confusión, dependencia y adicción, puede indicarse un bloqueo nervioso con alcohol. Lo anterior proporciona alivio del dolor al actuar directamente en los nervios (plexo celiaco) que transmiten los estímulos dolorosos desde el páncreas enfermo al cerebro. El dolor por cáncer de Páncreas refractario se ha reportado en más del 50% de los pacientes después de la BNPC, que requiere terapia adicional, siendo el dolor residual consecuencia de un fallo técnico, extensión de la enfermedad fuera del eje celiaco, o la presencia concomitante de dolor neuropático. Por lo tanto, es importante para determinar si BNPC debe repetirse, y si es así, los factores asociados con los que la repetición de la Neurolisis del plexo celiaco es efectiva.

CONCLUSIONES.

La neoplasia pancreática extendida posee dolor somático por infiltración de elementos anatómicos con esa inervación y dolor neurovegetativo por la inervación otorgada por el plexo celiaco.

Este tipo de dolor es muy intenso y requiere de una combinación de analgésicos no esteroideos y opioides. Los opioides poseen efectos adversos (desorientación temporo-espacial y constipación), que disminuyen la calidad de vida de un paciente con un periodo corto de sobrevida. Es por ello que es objetivo importante bajo estas condiciones, disminuir o abolir el dolor para que el paciente, no requiera o disminuya, la dosis de los analgésicos opioides, y, evitar sus efectos adversos.

Es fundamental el conocimiento anatómico del plexo celiaco para comprender la fisiopatología algica y entender que la neurolisis de los ganglios (antecrural) y de las ramas (retocrural), poseen efectos semejantes. Además el conocimiento de los elementos anatómicos del trayecto de la aguja revelan la ausencia de eventuales lesiones. La guía tomográfica demostró ser la guía más efectiva y no operador dependiente.

La vía posterior posee ventajas con respecto a las eventuales complicaciones de lesión visceral o vascular.

El bloqueo del plexo celiaco con alcohol es el más efectivo de todos los esfuerzos terapéuticos comúnmente usados para el tratamiento del dolor del cáncer pancreático.

La aplicación de neurolíticos (alcohol) en el dolor por neoplasias pancreáticas mejora en un 80%, es por ello que el bloqueo neurolítico del plexo celiaco (BNPC) debe ser un tratamiento a implementar con más frecuencia.

REFERENCIAS.

1. Acedo Gutiérrez M.S. *Tratamiento del dolor: técnicas locorreccionales. Bloqueos.* Oncología 2005; 28(3):144-146.

- Kambadakone, A.; Thabet, A.; Gervais, D.A.; Mueller, P.R.; Arellano, R.S. *CT-guided celiac plexus neurolysis: a review of anatomy, indications, technique, and tips for successful treatment*. Radiographics 2011; 31(6):1599-1621.
- Bonica, J.J. *The role of the anaesthetist in the management of intractable pain*. Proc. R. Soc. Med. 1954; 47(12):1029-1032.
- Fernández-Esparrach, G.; Pellisè, M.; Ginès, A. *Neurolisis del plexo celíaco guiada por ultrasonografía endoscópica en pacientes con patología pancreática y dolor resistente al tratamiento médico*. Gastroenterol. Hepatol. 2005; 28(3):114-117.
- Moore, D.C.; Bush, W.H.; Burnett, L.L. *Celiac Plexus Block: a roentgenographic anatomic study of technique and spread of solution in patient and corpses*. Anesth. Analg. 1981; 60(6):369-379.
- Gorodner, A.M.; Terraes, A.R.; Lozano, S.; Cordón Velilla, M. *Revisión y descripción de las variedades anatómicas de presentación del ganglio semilunar*. Rev. Arg. Anat. Onl. 2011; 2(2): 56 –59.
- Arcidiacono, P.; Calori, G.; Carrara, S.; McNicol, E.; Testoni, P. *Bloqueo del plexo celíaco para el dolor por cáncer pancreático en adultos*. Cochrane Database of Systematic Reviews 2011 Issue 3. Art. No.: CD007519. DOI: 10.1002/14651858.CD007519
- Yamamuro, M.; Kusaka, K.; Kato, M.; Takahashi, M. *Celiac plexus block in cancer pain management*. Tohoku J. Exp. Med. 2000; 192(1):1-18.
- Magnaterra, H.; Simeome, C. *Revisión de técnicas de neurolisis del plexo celíaco*. Fundación dolor. Comité de opinión permanente. Rev. Arg. Anest. 1996; 54(2): 103-109.
- Ischia, S.; Polati, E.; Finco, G.; Götting, L.; Benedini, B. *Labat lecture: the role of the neurolytic celiac plexus block in pancreatic cancer pain management: do we have the answers?*. Reg. Anesth. Pain Med. 1998; 23(6):611-614.
- Ischia, S.; Ischia, A.; Polati, E.; Finco, G. *Three posterior percutaneous celiac plexus block techniques. A prospective, randomized study in 61 patients with pancreatic cancer pain*. Anesthesiology 1992; 76(4):534-540.
- Ischia, S.; Luzzani, A.; Ischia, A.; Faggion, S. *A new approach to the neurolytic block of the coeliac plexus: the transaortic technique*. Pain 1983; 16(4):333-341.
- Wendling, H. *Ausschaltung der Nervi splanchnici durch Leitungsanästhesie bei Magenoperationen und anderen Eingriffen in der oberen Bauchhülle*. Beitr. Klin. Chir. 1918; 110:517.
- Jones, R.R. *A technic for injection of the splanchnic nerves with alcohol*. Anesth. Analg. 1957; 36(5):75-77.
- Erdine, S. *Celiac ganglion block*. Agri. 2005; 17(1):14-22.
- Bridenbaugh, L.D.; Moore, D.C.; Campbell, D.D. *Management of upper abdominal cancer pain: treatment with celiac plexus block with alcohol*. JAMA 1964; 190:877-880.
- Jacobs, J.B.; Jackson, S.H.; Doppman, J.L. *A radiographic approach to celiac ganglion block*. Radiology 1969; 92(6):1372-1373.
- Haaga, J.R.; Reich, N.E.; Havrilla, T.R.; Alfidi, R.J. *Interventional CT scanning*. Radiol. Clin. North Am. 1977; 15(3):449-456.
- Haaga, J.R.; Kori, S.H.; Eastwood, D.W.; Borkowski, G.P. *Improved technique for CT-guided celiac ganglia block*. AJR Am. J. Roentgenol. 1984; 142(6):1201-1204.
- Buy, J.N.; Moss, A.A.; Singler, R.C. *CT guided celiac plexus and splanchnic nerve neurolysis*. J. Comput. Assist. Tomogr. 1982; 6(2):315-319.
- Lee, M.J.; Mueller, P.R.; van Sonnenberg E.; Dawson, S.L.; D'Agostino, H.; Saini, S.; Cats, A.M. *CT-guided celiac ganglion block with alcohol*. AJR Am. J. Roentgenol. 1993; 161(3):633-636.
- Singler, R.C. *An improved technique for alcohol neurolysis of the celiac plexus*. Anesthesiology 1982; 56(2):137-141.
- Wiersema, M.J.; Wiersema, L.M. *Endosonography-guided celiac plexus neurolysis*. Gastrointest. Endosc. 1996; 44(6):656-662.

**Comentario sobre el artículo de Anatomía del Dolor:
Neurolisis del Plexo Celíaco.
Reparos Anatómicos.**



DR. GUILLERMO A. LARRARTE

- Médico Neurocirujano
- Especialista en Dolor.
- Jefe de Trabajos Prácticos. I Cátedra de Anatomía, Facultad de Medicina, Universidad de Buenos Aires, Argentina.

Revista Argentina de Anatomía Online 2013, Vol. 4, Nº 3, pp. 103

El dolor abdominal oncológico constituye un verdadero desafío para el médico. Su tratamiento es dificultoso y resulta refractario a la farmacología conservadora (1). Este tipo de dolor se caracteriza por presentar diferentes circuitos nociceptivos, los cuales definen diversos tipos de dolor (a- somático visceral; b- neuropático, c- mixto) asociados a

una disfunción del sistema nervioso autónomo (simpático y parasimpático) por infiltración de los plexos nerviosos neurovegetativos.

Los tratamientos descriptos para este tipo de dolor, se clasifican en farmacológicos y quirúrgicos. Dentro de los segundos se subdividen en invasivos (cordotomías a cielo abierto) y minimamente invasivos percutáneos neuroquirúrgicos (mielotomía extralemniscal, Infusión de fármacos) (2-5). Los tratamientos minimamente invasivos constituyen la elección terapéutica en aquellos pacientes en que la farmacología no resuelve el dolor o aparecen sus efectos adversos. Dentro de los mismos se debe jerarquizar, además de los descriptos previamente: a- La administración de fármacos por vía: 1-intratecal y la ulterior colocación de bombas autoprogramables; o 2- la inyección cerebro-intraventricular, a través de un drenaje intraventricular conectado a un reservorio subgaleal (Ommaya); b- los abordajes al plexo celíaco, los cuales se clasifican en: anteriores y posteriores (transaórticos, retrocrural, transdiscal) (4-8).

El presente trabajo describe esta última técnica minimamente invasiva, la neurolisis del plexo celíaco, bajo guía tomográfica, por vía posterior, con trayectoria latero-aórtica retrocrural (Técnica de Moore) (9). Este trabajo jerarquiza los siguientes conceptos: 1- conocimiento de la anatomía descriptiva, topográfica e imagenológica; 2- elección de la técnica latero-aórtica retrocrural; 3- la realización bajo tomografía computada; 4- la importante casuística (30 procedimientos); 5- las complicaciones mínimas del mismo; 6- el porcentaje pequeño de repetición del procedimiento, (tema controvertido en la literatura científica, si se debe repetir el mismo) y, sobre todo, 7- la excelente tasa de analgesia obtenida (80%) (10).

Esta metodología nos aporta una importante herramienta terapéutica en pacientes portadores de tumores malignos abdominales especialmente indicado en el carcinoma de cabeza de páncreas. Constituye junto a la administración intratecal de fármacos, las dos opciones terapéuticas minimamente invasivas de elección en esta frustrante patología.

Por último quiero brindar un homenaje al Dr. Alfonso Roque Albanese, quien modificó esta técnica propuesta por Kappis, y se constituyó un pionero de los bloqueos anestésicos del sistema neurovegetativo en nuestro país (11, 12).

REFERENCIAS.

- Teixeira, M.J.; Neto, E.R.; da Nóbrega, J.C.; Dos Ângelos, J.S.; Martin, M.S.; de Monaco, B.A.; Fonoff, E.T. *Celiac plexus neurolysis for the treatment of upper abdominal cancer pain*. Neuropsychiatr. Dis. Treat. 2013; 9:1209-1212.
- Spiller, W.G.; Martin, E. *The treatment of persistent pain of organic origin in the lower part of the body by division of the anterolateral column of the spinal cord*. JAMA 1912; 58: 1489-1490.
- Schvarcz, J.R. *Stereotactic extralemniscal myelotomy*. J. Neurol. Neurosurg. Psychiatry. 1976 39(1):53-57.
- Onofrio, B.M.; Yaksh, T.L. *Long-term pain relief produced by intrathecal morphine infusion in 53 patients*. J. Neurosurg. 1990; 72(2):200-209.
- Ammaya, A.K. *Subcutaneous reservoir and pump for sterile access to ventricular cerebrospinal fluid*. Lancet 1963; 2(7315):983-984.
- Montero Matamala, A.; Vidal Lopez, F.; Inaraja Martinez, L. *The percutaneous anterior approach to the celiac plexus block*. Pain 1988; 34(3):285-288.
- Whizar, L.V.; Carrada, P.S.; Solar, L.C.; Cortés, G.C.; Segovia, G.C. *Transaortic and retrocrural celiac plexus block for severe upper abdominal cancer pain. The one needle technique*. Reg. Anesth. 1996; 21(suppl 2):109.
- Plancarte, S.R.; Mayer, R.F.; Guillen, N.R.; Guajardo, R.J.; Acosta, C. *Abordaje transdiscal de los nervios espláncnicos*. Cir. Ciruj. 2003; 71:192-203.
- Moore, D.C.; Bush, W.H.; Burnett, L.L. *Celiac Plexus Block: a roentgenographic anatomic study of technique and spread of solution in patient and corpses*. Anesth. Analg. 1981; 60(6):369-379.
- McGreevy, K.; Hurley, R.W.; Erdek, M.A.; Aner, M.M.; Li, S.; Cohen, S.P. *The effectiveness of repeat celiac plexus neurolysis for pancreatic cancer: a pilot study*. Pain Pract. 2013; 13(2):89-95.
- Albanese, A.R. *Anestesia de los nervios espláncnicos y elementos afines*. La Semana Médica 1938; 37:419-421.
- Albanese, A.R. *Manual de Bloqueos Anestésicos del Sistema Neurovegetativo*. Librería "El Ateneo", Editorial Buenos Aires, 2a Edición, pág.54, 1954.