

3— DERMATITIS POLIMORFA POR LUZ. SU TRATAMIENTO CON TRISORALEN

I.—Características generales de la afección.

Hay tres formas principales de la dermatitis polimorfa por luz (DPL). Una es la forma papulosa (inicialmente se llamó hidroa estival). Se caracteriza por una erupción papulosa o vesicular o ambas, especialmente en las áreas expuestas de la cara y miembros superiores. Es el prurigo solar (Fig. 12). Una forma muy vesicular sería el "hydroa aestivalis".

Otra es la forma en placas, que a menudo semeja lupus eritematoso y fue enfatizada por Lamb y Col. (1) (Fig. 13).

La tercera forma es la eczematoide (Fig. 12a). Es importante señalar que este tipo eczematoide frecuentemente es una forma de dermatitis de contacto fotoalérgica y confundida con la DFL. Hay formas de transición.

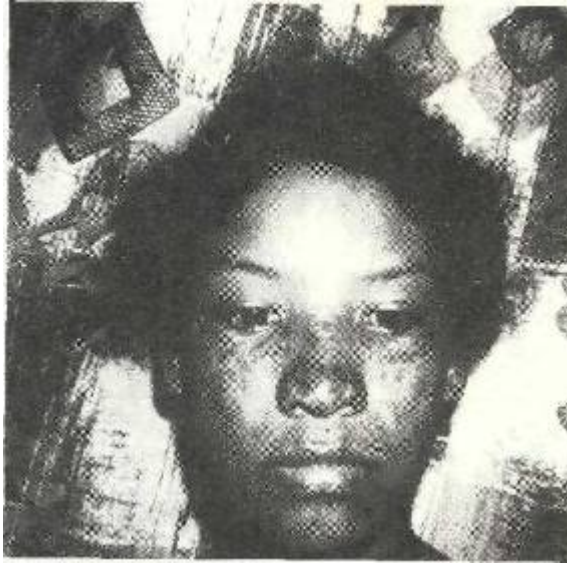Generalmente se considera que la DPL se basa en un mecanismo fotoalérgico, representando la forma retardada de sensibilidad (2).

Las variaciones estacionales sugieren diversos grados de sensibilización. Otro elemento de juicio es la frecuente asociación de DPL con urticaria solar, que en muchos casos es un proceso fotoalérgico (3). Igualmente importante es la positividad de los "photopatch test" (Fig. 14).

La reproducción de lesiones más rápidas se obtiene en las áreas previamente interesadas, en tanto que en las no afectadas como la espalda, hay un período de incubación. Parece que estas áreas tienen que ser sensibilizadas.

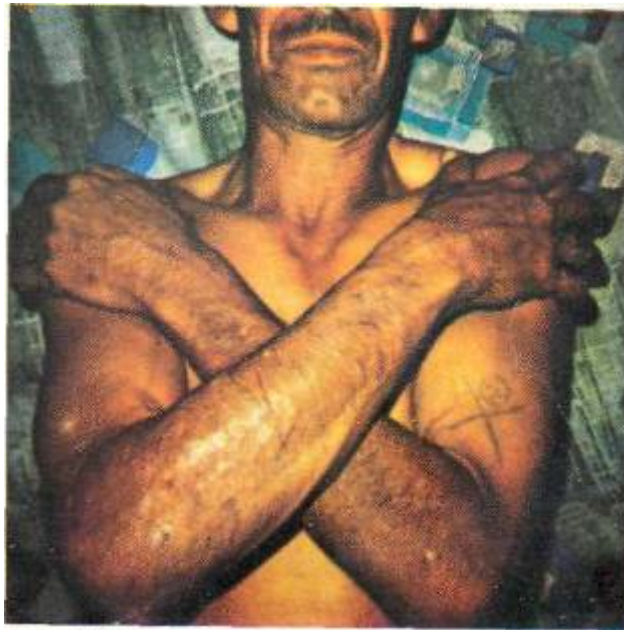
Cuando esto ha ocurrido, con una erupción general en el área expuesta, solamente las zonas preparadas previamente en la espalda correaccionan al mismo tiempo.

Se pueden producir lesiones de DPL en ciertos casos, mediante radiaciones diferentes, tales como rayos Alpha o Gama de radium, lo cual revela que el mecanismo de producción es complicado.



12—A

12.—Dermatitis polimorfa lumínica. En a) forma eczematoide. En b) forma de prurigo localizado en caras dorsales de antebrazos (forma papulosa)



12—B



Fig. 13

DPL con placas en mejillas y papulas en partes expuestas de miembros superiores.

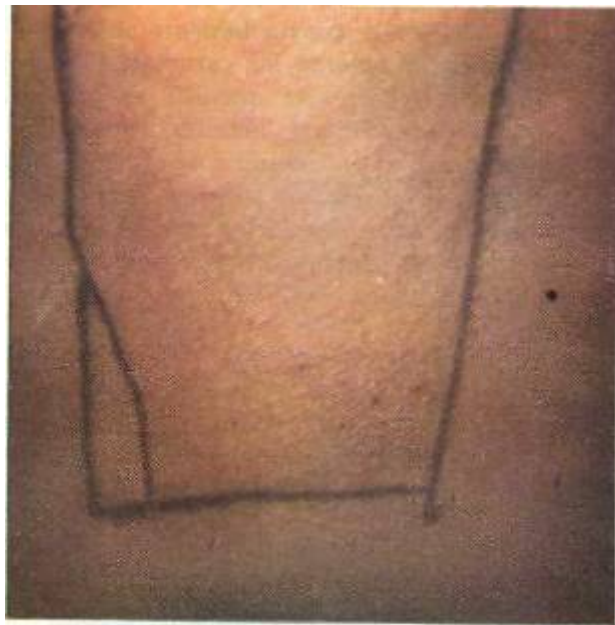


Fig. 14

Antebrazo en un paciente con DPL. Hubo reareducción de la reacción clínica.

En 1960 Schenck (4) describió una forma de fotodermatitis en los indios Chippewa de Estados Unidos. Everett y Cois. (5) informaron en 1961 erupción por sensibilidad a la luz en indios americanos en Oklahoma, y empleando el término de erupción polimorfa por sensibilidad a la luz, consignaron la prevalencia de la forma eczematosa y/o de prurigo.

Londoño y Cois. (6) publicaron en 1966 sobre seis grupos familiares en Colombia, en los cuales varios miembros padecen Prurigo actínico ere consideran una forma clínica de las erupciones polimorfas lumínicas.

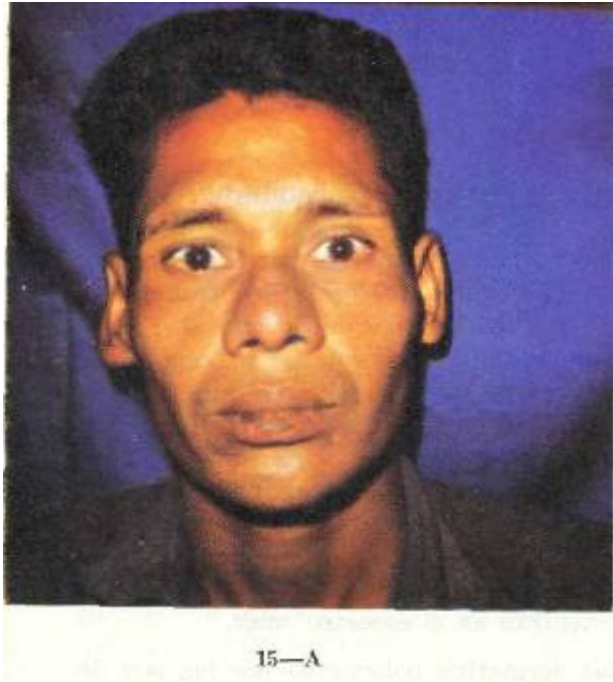Birt (7) en 1968 informó una fotodermatitis con queilitis del labio inferior en indios de Norte América en Manitoba, y destaca que es clínicamente similar a la DPL que se observa en el resto de la población. De aparente naturaleza hereditaria, es transmitida como un carácter autosómico dominante.

Quizá la primera, aunque breve descripción de esta forma clínica en población indígena sea la de Brandt (8) en 1958, en indios navajos.

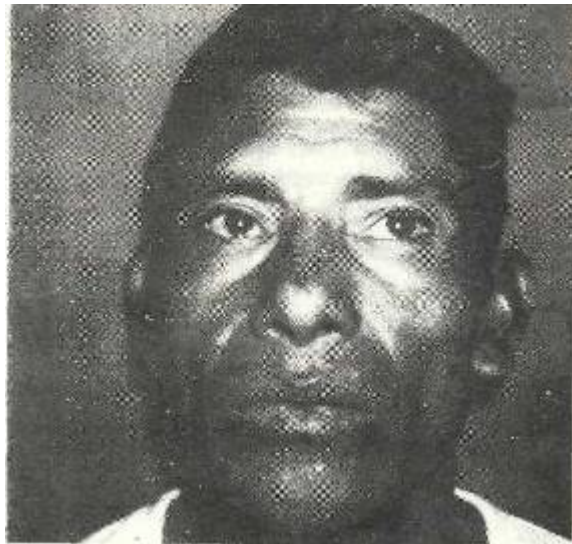
La DPL es frecuentemente observada en nuestro medio (9) y a menudo ostenta las características del prurigo actínico con queilitis; a veces la queilitis es la única manifestación o se asocia con mínimas manifestaciones de prurigo en dorso de antebrazos y en mejillas (Fig. 15). Las formas eczematosas serían predominantes en los jóvenes y los tipos localizados o en placas, prevalecen en los adultos. No se conoce el mediador de la DPL. Quizá ciertos factores ambientales inician la fotodermatitis en personas con cierta predisposición genética.

La histopatología de la forma eczematosa y del prurigo actínico es similar a la de una dermatitis crónica (5). La forma en placas presenta atrofia epidérmica, degeneración basófila del colágeno y agrupamiento del tejido elástico.

En los casos en que la DPL semeja lupus eritematoso, es útil para la diferenciación la técnica de inmunofluorescencia directa para demostrar inmunoglobulinas en la zona dermoepidérmica, en combinación con la prueba de anticuerpo antinúcleo (10, 11, 12).



Fig/ 15.—Dermatitis polimorfa lumínica con placas muy discretas en regiones malaras y nariz. En a) se observa una intensa queilitis. En b) se observan **pápula**» gruesas en labios y en el mentón.



15—B

II.—La acción espectro y la técnica del "phototest".

La mayoría de las erupciones polimorfas por luz, dependen del espectro del eritema (290 nm a 320 nm). Los trabajos de Schaumann, de Levy y Col. (13, 14) y los de Epstein (15) así lo establecen. Este último no encontró respuesta de eritema importante a longitudes mayores de 320 nm y como ninguna longitud de onda menor de 290 nm llega a la superficie de la tierra, la erupción clínica debe ser producida entre 290 nm y 320 nm (este es el espectro del eritema actínico fototóxico normal). Sin embargo en 15 de 16 casos estudiados por el mismo autor con lámpara de cuarzo frío, se produjeron pruebas positivas con longitudes de onda menores de 270 nm que son fototóxicas, pero no se encuentran en el espectro solar.

Esto indica que las dermatitis polimorfas por luz son dependientes de varias longitudes de onda o, mejor aún, las erupciones no son longitud de onda dependientes, sino que representan una respuesta anormal a una sustancia o sustancias formadas durante las verdaderas reacciones eritematosas fototóxicas. El paciente se tornaría alérgico a metabolitos formados durante la respuesta eritematosa fototóxica.

En tal caso las reacciones anormales se consideran como el resultado de una respuesta antígeno-anticuerpo, con los metabolitos actuando como antígenos (16, 17). El hecho de que es necesaria una respuesta rápida eritematosa para producir un "phototest" positivo, sugiere, según Epstein (15), que únicamente pequeñas cantidades de la sustancia o sustancias se forman durante la reacción fototóxica o que el nivel de sensibilidad de los pacientes es un poco bajo.

Epstein (18) ha utilizado un "phototest" repetido con filtro de cristal de ventana para eliminar los rayos eritematogénicos en sitios de control. Únicamente la reproducción de la reacción clínica se consideró como prueba positiva.

111.—Tratamiento con Trisoralen.

Las propiedades del Metoxsalen sugiere que puede ser útil para aumentar la tolerancia a la luz solar. Becker (19) mostró que el uso de la droga combinado con la exposición cuidadosa

a los rayos ultravioleta, promueve dos cambios epidérmicos que tienden a la protección:

- 1.—El estrato córneo se engruesa y se hace más denso con formación de *estratum lucidum*.
- 2.—Por la mayor adherencia de las células epidérmicas, la melanina es más eficientemente retenida.

Estos cambios aumentan notablemente la dosis eritema mínima.

Posteriormente Imbrie y col. (20) confirmaron estos hechos. Stegmaier (21) informó que 20 mgs. de Metoxsalen, comparado con placebo, produjo aumento del bronceado cutáneo y disminución del eritema.

Schenck (4) trató trece indios Chippewa de Minnesota con 20 mgs. de Metoxsalen oral, seguido dos horas después de exposición gradual a los rayos solares durante 14 días. El estudio controlado con placebo reveló exacerbación de la dermatitis actínica. El autor sugirió que se hiciera otro estudio al inicio de la primavera, antes de la activación de la dermatitis, para prevenir o aminorar la enfermedad.

Jillson (22) trató fotodermatitis de contacto por Bitionol con 30 mgs. de Metoxsalen por vía oral como dosis única y exposición solar dos horas después. Obtuvo protección de los rayos solares por un año.

Birt y Davis (23) trataron 22 pacientes de actinodermatitis, con 5 y 10 mgs. diarios de Trisoralen, según fuesen niños o adultos.

Una hora más tarde fueron expuestos a la luz ultravioleta iniciando con 45 segundos y aumentando progresivamente hasta diez minutos en 14 días. Usó una lámpara Alpine a 36 pulgadas de distancia. En ningún caso la dermatitis se agravó. Se les instruyó para seguir tomando la droga y exponiéndose al sol del medio día, una hora u hora y media después.

Estos autores trataron 16 enfermos más en 1969 con una variación en el método, que es la que nosotros hemos empleado después de cambiar impresiones personales con ellos.

Material y métodos

De marzo de 1970 a mayo de **1971** tratamos 25 enfermos, 8 en el hospital, y 17 como externos. La edad varió de 10 a 75 años; 5 fueron varones. Habían presentado la dermatitis por tiempo que varió desde 6 meses hasta 20 años. El examen físico reveló normalidad con excepción de la dermatitis.

Se administró Trisoralen. Los psoralenes son furocumarinas que producen sensibilidad de la piel a la luz ultravioleta en el **área** de los 360 nm. El más potente es el ,4,5'8Trimetilpsoralen (Trisoralen).

La dosis fue de 10 mgs. diarios por la mañana y se expuso cada paciente a la luz ultravioleta una hora y media después. Usamos una lámpara de cuarzo frío. Se determinó la dosis eritema mínima (DEM) previamente, y se iniciaron las exposiciones de dicha DEM. El aumento diario de las exposiciones se determinó de acuerdo con la respuesta obtenida el día anterior. A los cinco días se dio de alta a cada paciente hospitalizado y ambos grupos (hospitalizados y externos) continuaron tomando el Trisoralen y exponiéndose al sol progresivamente, principiando por cinco minutos y aumentando esta cantidad diariamente.

Todos los pacientes continuaron tomando Trisoralen **por** cinco o seis meses, los de mayor irradiación solar. No se presentaron reacciones indeseables al medicamento, salvo en un caso en que la exposición a la luz solar fue exagerada cuando el tratamiento se iniciaba.

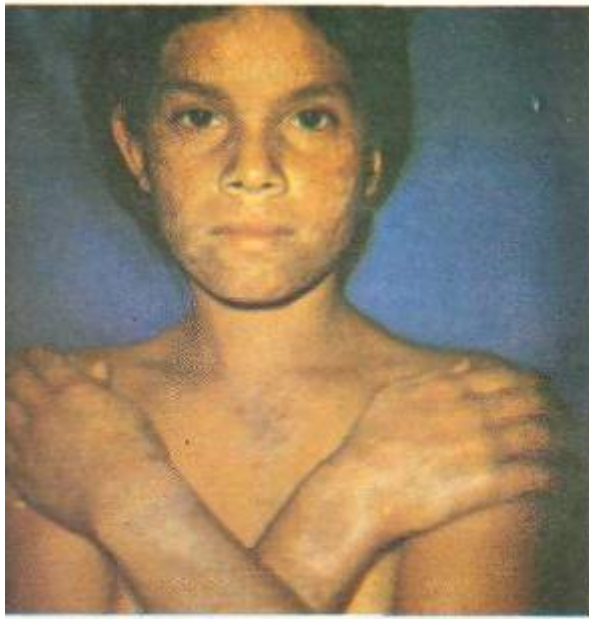A la mayoría de los pacientes tratados en 1970 los volvimos a tratar en 1971 durante los meses de febrero a mayo.

Resultados.

De los 25 pacientes se evaluaron debidamente 21. Se consideró el resultado como bueno, si la dermatitis desapareció completamente o mejoró de manera considerable (**Figs.** 16, 17, 18).

TABLA — **RESULTADOS**

Bueno.....	17
Igual	3
Peor	1



16—A

Fig. 16.—Dermatitis polimorfa lumínica, forma eczematoide.
En a) antes del tratamiento con Trisoralen. En b)
después de un mes y medio de tratamiento.



16—B

Comentarios

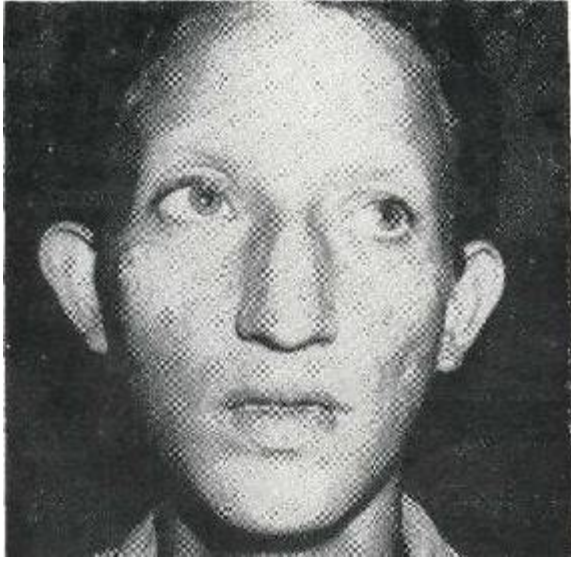Los pacientes hospitalizados mejoraron más rápido, debido evidentemente a que la exposición a los rayos solares, durante se realizó la etapa de la exposición a la lámpara de luz ultravioleta, fue muy limitada. Por lo demás los resultados fueron muy semejantes entre los hospitalizados y los pacientes externos.

Si el paciente continúa tomando el Trisoralen, la mejoría se mantiene o la dermatitis no recurre, según el caso.

En los pacientes en los que la dermatitis recurrió, se produjo mejoría franca a pocos días después de reiniciar el tratamiento con Trisoralen.

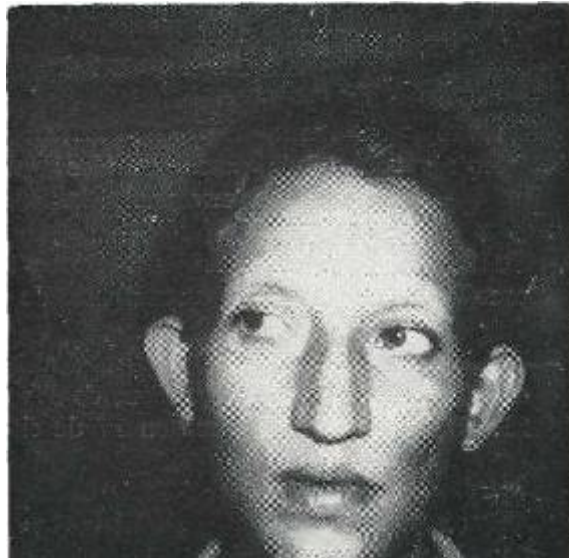Los antimaláricos, proporcionan beneficios en cierto número de casos y son ampliamente usados. Aumentan el MED n la sección que produce el eritema. Algunos autores opinan que las gonadotrofinas coriónicas a dosis de 1000 U. semanales pueden ser útiles y otros usan la metiltestosterona. La ingestión de beta carotene, podría ser útil, de acuerdo con los últimos experimentos.

Los tópicos con filtros solares deben utilizarse y cuidadosamente también deben emplearse los tópicos con corticosteroides.



17—A

Fig. 17.—Dermatitis **polimorfa** lumínica, forma en placas semejando lupus eritematoso, con queilitis a). En *b*) veinte días después del tratamiento con **Trisoralen**.



17—B

R E S U M E N

- 1.—Hay tres formas clínicas principales de dermatitis polimorfa por luz (DPL): papulosa o vesicular, en placas y eczematoides. Hay **formas** de transición.

Schenck describió una forma de fotodermatitis en indios Chippewas.

Evrett y Cois, la describieron en indios americanos de Oklahoma y consignan la prevalencia de las formas eczematosa o de prurigo.

Londoño y Cois, publicaron sobre seis grupos familiares en Colombia, en los cuales varios miembros padecen prurigo actínico, que se considera un tipo de DPL.

Birt ha informado una fotodermatitis en indios norteamericanos del Canadá, como prurigo familiar actínico.

Todos estos autores están de acuerdo en que se trata de un cuadro clínicamente similar a la DPL que se observa en el resto de la población.

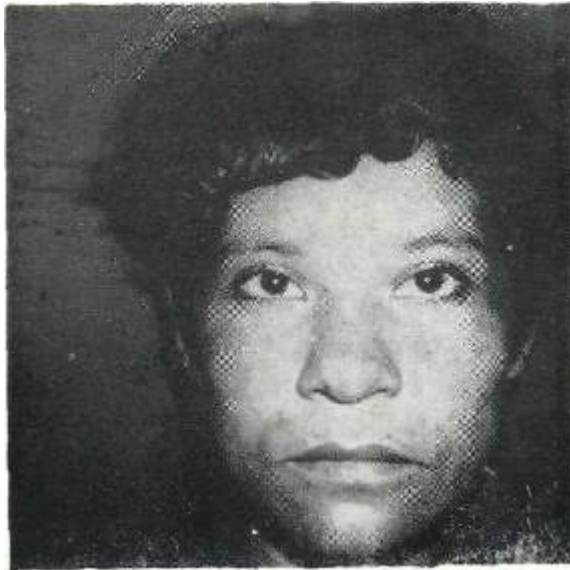La DPL es frecuente en nuestro medio, prevaleciendo la forma de prurigo con o sin quelitis.

- 2.—Se revisan los conceptos de la acción espectro y la técnica del "phototest" en DPL, consignándose que generalmente depende del espectro del eritema actínico (290 a 320 nm).
- 3.—Se revisan las propiedades del Metoxsalen y las experiencias previas de su uso en el tratamiento de la DPL.
- 4.—Expónese el método utilizado por el autor en el tratamiento de 25 pacientes con Trisoralen, de los cuales se evaluaron 21. El resultado fue bueno en 17 de ellos.



18—A

Fig. 18.—Dermatitis polimorfa por luz. En a) antes del tratamiento con Trisoralen. Hay liquenificación en nariz y regiones malares.
En b) después de tres semanas de tratamiento.



18—R

BIBLIOGRAFIA

- 1.—Lamb, J. H. et al: Arch. Derm. Syph. 62: 1, 1950.
- 2.—Epstein, S.: Photoallergic concept of prurigo aestivalis. J. Invest. Derm. 5: 289, 1942.
- 3.—Epstein, S.: En la discusión de Polimorphic Light Eruption (Society Transactions). Arch. Derm. 102: 566, 1970.
- 4.—Schenck, R. R.: Controlled trial of Methoxsalen in solar dermatitis of Chipewa Indian. J.A.M.A. 172: 1134, 1960.
- 5.—Everrett, M. A.; Crockett, W.; Lamb, J. and Minor, D.: Light sensitive eruptions in american indians. Arch. Derm. 83: 243, 1961.
- 6.—Londoño, F.; Mundi, F.: Prurigo actinico familiar. Arch. Arg. Derm. 16: 290, 1966.
- 7.—Birt, A. A.: Photodermatitis in Indians of Manitoba. The Canadian Med. Assoc. J. 98: 392, 1968.
- 8.—Brandt, F.: Dermatological observation on the Navaho. Arch. Derm. 77: 581, 1958.
- 9.—Corrales Padilla, H.: Estudio sobre lucitis en Honduras. Arch. Arg. Derm. 4: 227, 1954.
- 10.—Peterson W. C.; Fusaro, R. M.: Antinuclear factor in light sensitivity and lupus erythematosus. Arch. Derm. 87: 563, 1963.
- 11.—Kay, D. M.; Tuffanelli, D. L.: Lupus Erythematosus: Newer aids in diagnosis. Derm. Dig. 7: 69, 1968.
- 12.—Fisher, D. A.; Epstein, J. H.; Kay, D. N. and Tuffanelli, D. L.: Polymorphous Light Eruption and Lupus Erythematosus. Arch. Derm. 101: 458, 1970.
- 13.—Shaumann, J. and Lindholm, F.: Etudes Cliniques actino-biologiques sur le summer-prurigo d'Hutchinson. Ann Inst. d'Actinol 6: 93, 1932.
- 14.—Levy, E. J.; Cahn, M. M. and Shaffer, B.: Polymorphous Light Eruption: Some Unusual Reactions in Ultraviolet Light Test Sites. J. Invest. Derm. 28: 147, 1957.
- 15.—Epstein, J. H.: Polymorphous Light Eruptions. Arch. Derm. 85: 82, 1962.
- 16.—Bernstein, F.: Beiträge Zuden physikalischen Idiosynkrasien der Haut: Spezifische Sensibilisierung aus Ursache Idiosynkrasischer Lichtdermatosen. Arch. Derm. Syph. 168: 177, 1933.
- 17.—Baer, R. L.: Allergic Dermatoses. New York University Press. 1956.

- 18.—Epstein, J. H.: Poliporphous Light Eruptions. *Arch. Derm.* 85: 502, 1962.
- 19.—Becker, S. W. Jr.: Methods of Increasing Skin Pigmentation. *J. Soc. Cosmet. Chem.* 9: 80, 1958.
- 20.—Imbrie, J. D. and others: Increased Erythema Threshold Six Weeks after single exposure to sunlight plus oral Methoxsalen. *J. Invest. Dermat.* 32: 338, 1959.
- 21.—Setgmaier, O. C.: Methoxsalen and Sun-Tanning: Blind Study, *AMA Arch. Dermat.* 79: 148, 1959.
- 22.—Jillson, O. F. and Baughman, R. D.: Contact Photodermatitis from Bithional. *Derm.* 88: 409, 1963.
- 23.—Birt, A. R. and Davis, R. A.: Fotodermatitis in indios norteamericanos: Prúrigo familiar actínico. Distribución geográfica y el uso de Trisoralina.
Comunicación a la Primera Reunión de la Canadian Dermatological Association y la Academia Mexicana de Dermatología. México, marzo de 1970 y en *Inter. Journal of Dermat.* 10: 107, 1971.