
Reconstrucción nasal: colgajo nasogeniano. Presentación de un caso.

Nasal reconstruction: nasolabial flap. Introduction of a case.

Jorge Palacios *
Evelin Moreno Barrera **

RESUMEN

Los colgajos permiten reconstruir defectos restaurando su forma y función. El colgajo nasogeniano tiene características determinadas en cuanto a localización, tamaño, patrón circulatorio, vascularización, inervación y función. Algunas de estas propiedades pueden modificarse. Entre los años 1950-1960, se describen gran número de colgajos regionales de patrón axial, Bakamjian y McGregor desarrollan una importante variedad de colgajos en el área de cabeza y cuello de manera empírica, entre ellos el colgajo nasogeniano. Daniel y Williams confirmaron tres componentes en la vascularización del plexo subdérmico: segmentario, perforantes y vasos directos cutáneos. Millard en 1966, describe las unidades regionales para la nariz; y luego en 1985 Burget y Menick, definieron con detalle estas unidades y sub unidades para la reparación de defectos nasales. Se reporta el caso de un paciente, con antecedente de pérdida de ala nasal derecha, posterior a mordida en una discusión callejera, dando como resultado exposición de la cavidad nasal.

Palabras clave: Colgajo nasogeniano. Ala nasal. Colgajo fasciocutáneo.

SUMMARY

Flaps allow us reconstruct defects restoring nasal shape and function. Nasolabial flaps have certain characteristics regarding location, size, circulatory pattern, vascularization, innervation and function. Some of these properties can be modified. Between 1950 and 1960, a great amount of regional flaps of axial pattern are described. Bakamjian y McGregor develop an important variety of flaps in an empirical way in the area of the head and neck, the nasolabial flap is described among them. Daniel and Williams confirmed three components in the vascularization of the subdermic plexus: segmentary, perforating and direct cutaneous vessels. In 1966 Millard describes the regional units for the nose; and then in 1985 Burget and Menick defined in detail these units and sub units for the repair of nasal defects. The case of a patient is reported. He had a record of right nasal ala loss after a bite in a street fight, resulting in a nasal cavity exposition.

Key words: nasolabial flap. Nasal ala. Fasciocutaneous flap.

Introducción

La nariz es un área muy compleja por tratarse de una estructura en tres dimensiones, que tiene una cubierta cutánea exterior, un soporte constituido por hueso y cartílago, y un revestimiento mucoso interior⁶, de acuerdo al compromiso de estas estructuras es la magnitud y la complejidad de la reparación. Pero los principios generales son los mismos a los relacionados con otras áreas de la

cara, respetando las unidades y subunidades estéticas de la nariz¹².

Los defectos nasales pueden afectar a la cobertura cutánea (piel y tejido celular subcutáneo), a la musculatura, a la estructura osteocartilaginosa o a la mucosa y suelen ser provocados por traumatismos, quemaduras, resección de tumores o infecciones³.

* Cirujano plástico, Jefe de unidad de quemados de hospital "Luis Vernaza", Director de postgrado de cirugía plástica, Universidad Católica de Santiago de Guayaquil.

** R1 postgrado de cirugía plástica, Universidad Católica de Santiago de Guayaquil.

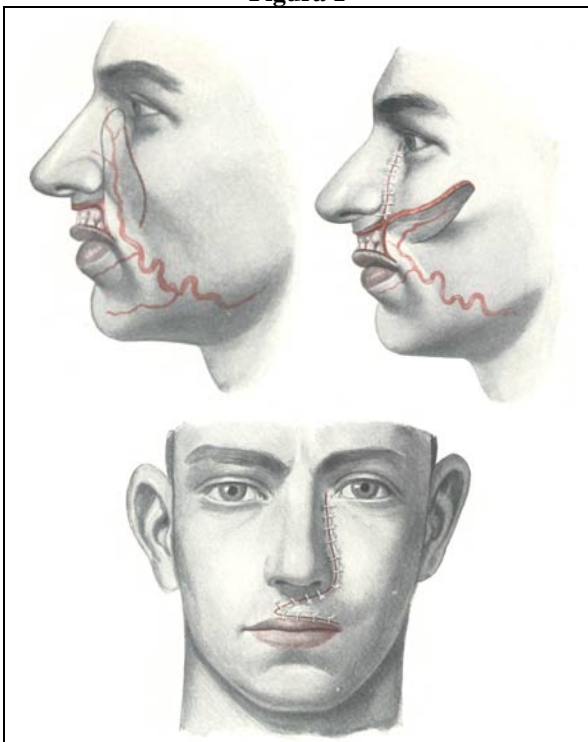
Colgajo Nasogeniano: se localiza sobre el surco nasogeniano, se puede diseñar con un tamaño de 2x5cm., corresponde a un patrón fasciocutáneo tipo C, aunque ciertos autores lo han considerado axial¹⁴.

El pedículo dominante es la arteria angular, rama terminal de la arteria facial, con una longitud de 1 cm. y unos 0.5mm de diámetro. Se localiza lateral a la comisura oral, entre los músculos orbiculares de los labios y el elevador del labio superior¹⁰. La arteria angular forma anastomosis con la arteria infraorbitaria y ramas de la arteria oftálmica y nasal dorsal⁹.

El pedículo menor corresponde a pequeños vasos perforantes de la arteria labial superior en la región alar¹.

Puede usarse con pedículo distal o proximal. Cuando se basa en la porción inferior, sirve como cobertura de la porción distal de la nariz, el labio superior e inferior, e incluso alcanza la cavidad intraoral². Figura 1.

Figura 1

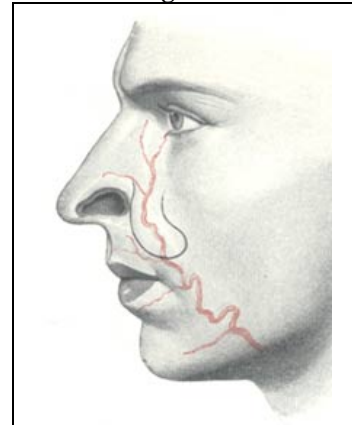


Colgajo Nasogeniano, base inferior.

Fuente: Rev. Plast. Reconstr. Surg. 7(6), 2005.

Basado en la porción superior, puede cubrir la nariz. Su fundamental opción reconstructiva es en el área nasal. Figura 2.

Figura 2



Colgajo Nasogeniano, base superior.

Fuente: Rev. Plast. Reconstr. Surg. 8(4), 2002.

Colgajo con base proximal o superior puede extenderse hasta por debajo de la comisura oral, la disección se inicia de abajo hacia arriba, en el plano suprafascial de los músculos de la cara^{4,13}.

No es necesario dejar un puente de piel en la base del colgajo ya que los vasos en los que basa su supervivencia proceden del plano profundo y, así es más amplio el arco de rotación¹⁵.

Colgajo con base distal o inferior, la disección se inicia a nivel del canto medial del ojo hacia la comisura oral, está basado en las mismas perforantes, por lo que puede elevarse con pedículo subcutáneo sin dejar ningún puente de piel¹¹.

Colgajo en V-Y: es particularmente útil en los pequeños defectos de la región alar de la nariz⁷.

La zona donante se cierra directamente. Si se usa para la reconstrucción intraoral, puede tunelizarse, teniendo la precaución de realizar un túnel lo suficientemente ancho para evitar la compresión del pedículo^{5,8}.

Caso clínico

Se describe el caso de un paciente sexo masculino de 32 años de edad; presenta herida traumática con pérdida de ala nasal derecha por mordedura humana grado III dando como resultado exposición de la fosa nasal, el tiempo de evolución del traumatismo era de cinco días, recibió antibioticoterapia previo al procedimiento quirúrgico. Foto 1, Foto 2, Foto 3.

Foto 1

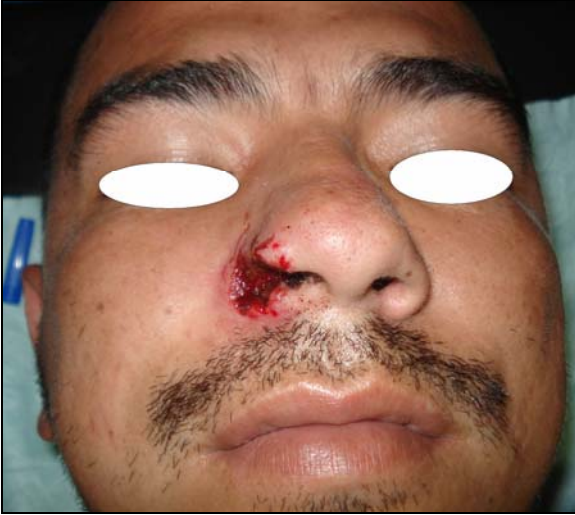

Imagen frontal, se visualiza la pérdida del ala nasal derecha
Fuente: autores.

Foto 2

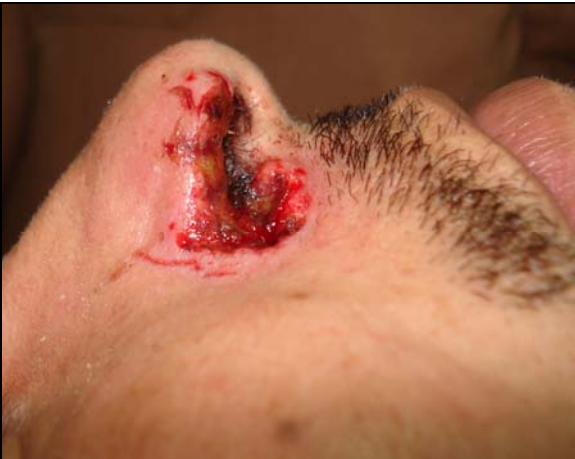

Imagen lateral, exposición de cavidad nasal derecha.
Fuente: autores.

Foto 3

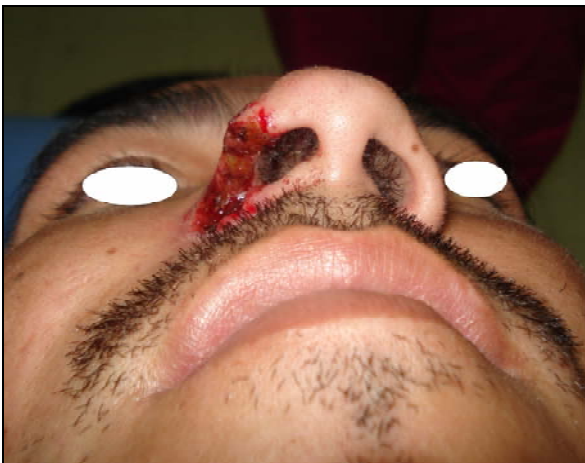
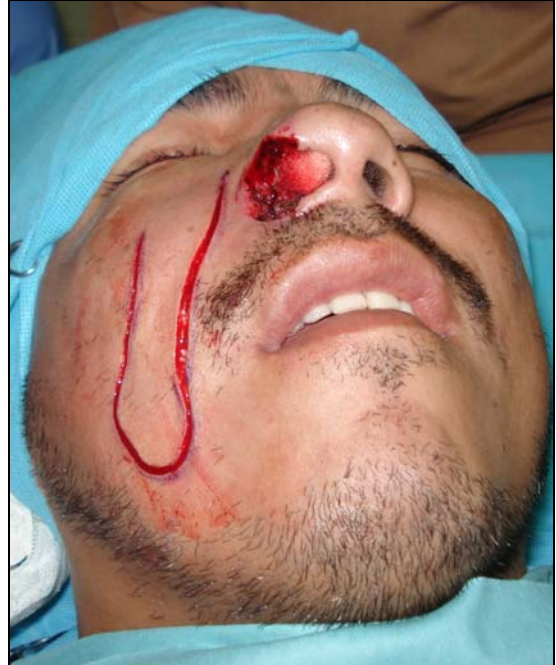
Imagen basal, evidencia la pérdida de continuidad del ala nasal
Fuente: autores.

Se realiza desbridamiento del área y se procede a cubrir la pérdida de tejido a nivel de ala nasal derecha, con un colgajo nasogeniano con base superior. Foto 4.

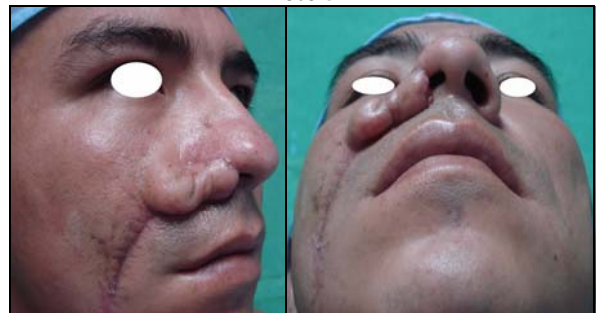Foto 4



Diseño del colgajo nasogeniano con base superior.
Fuente: autores.

Se inicia la disección siguiendo una dirección de abajo hacia arriba, puede extenderse hasta por debajo de la comisura oral, hasta el plano suprafascial de los músculos de la cara; es necesario dejar la base del colgajo con el grosor suficiente para preservar las perforantes cutáneas. Se da la forma del ala nasal al extremo distal del colgajo, una vez que se ha realizado la disección, se procede a levantar el colgajo y fijarlo a nivel del área de pérdida en el ala nasal previo reavivamiento de los bordes. Se suturó el colgajo a los bordes del defecto. Foto 5.

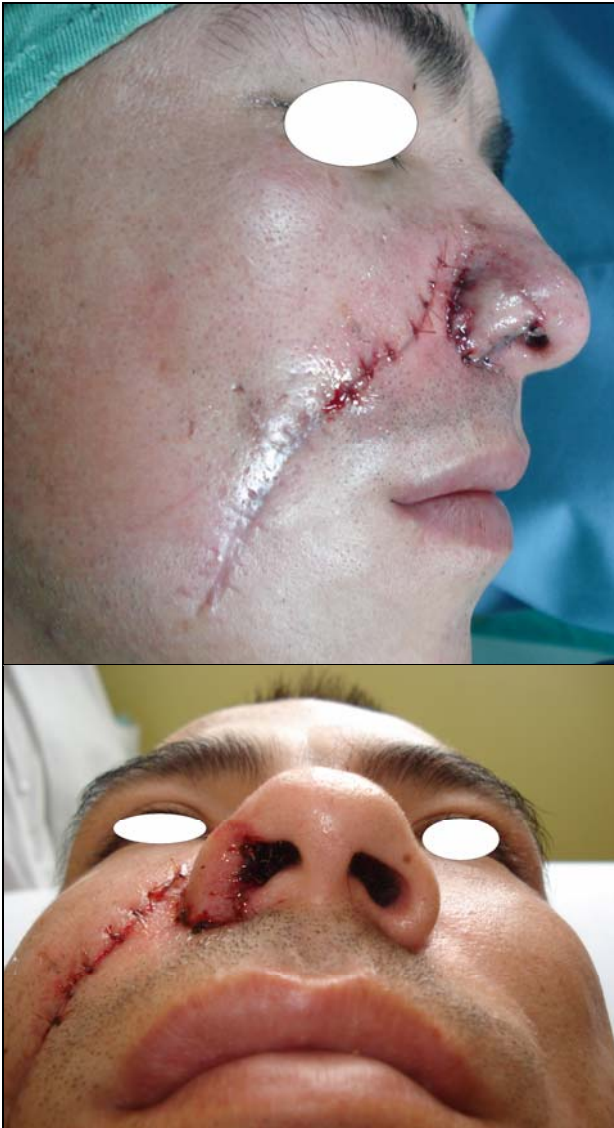
Foto 5



Colgajo nasogeniano.
Fuente: autores.

Después de un período de tres semanas se procede a liberar el colgajo, se realiza pinzamiento de la base del colgajo para verificar la vascularización del mismo. Foto 6.

Foto 6



Liberación del colgajo. Resultados.

Fuente: autores.

Discusión

La nariz constituye una unidad estética facial, a su vez presenta subunidades nasales; el dorso nasal, las paredes laterales, alas, punta nasal, triángulos blandos y unidad de la columela. Esta división es importante respetarla en la reconstrucción nasal para conseguir un mejor resultado estético, debiendo en ocasiones ampliar el defecto para completar la unidad correspondiente, siempre que

no se sobrepase las dimensiones de la zona donante.

El colgajo nasogeniano es uno de los colgajos locales para la reconstrucción de cabeza y cuello más usados por su aplicabilidad en múltiples situaciones y defectos, se ha descrito su utilización exitosa para cubrir defectos cutáneos del ala nasal tanto vestibulares como externos, en los defectos del labio superior, lo de la mejilla e incluso para el piso de la boca, tunelizados a través de la mejilla.

Actualmente, los colgajos fasciocutáneos suponen una herramienta muy útil en la reconstrucción, ya sean pediculados, en isla, de flujo directo o inverso o libres, aportando tejido fino y bien vascularizado.

Con el uso del colgajo nasogeniano, como precaución es necesario dejar la base del colgajo con el grosor suficiente para preservar las perforantes cutáneas.

Referencias bibliográficas

1. Antia N: Reconstructive surgery for nasal defects. *Clin. Plast. Surg, Delaware-UUEE* 8(5): 324-332, 2005.
2. Becker F: Langford F. P. J. Local flaps in nasal reconstruction. *Facial Plast. Surg. Clin, Pennsylvania-UUEE* 4(5): 148-162, 2000.
3. Burget, G: Aesthetic restoration of the nose. *Clin. Plast. Surg, Pennsylvania* 12(4): 512-520, 2005.
4. Burget, G: The subunit principle in nasal reconstruction. *Plast. Reconstr. Surg, Pennsylvania*, 7(6): 239-248, 2005.
5. Burget, G: Nasal support and lining: the marriage of beauty and blood supply. *Plast. Reconstr. Surg, Pennsylvania* 8(4): 189- 222, 2002.
6. Burget G: Nasal reconstruction: seeking a fourth dimension. *Plast. Reconstr. Surg, Pennsylvania* 7(8):145-162, 2001.
7. Burget, G: Aesthetic reconstruction of the nose. 5° Editorial, Ed St. Louis: Mosby, Pennsylvania, 2341-2459, 2004.

8. Manson, P: Algorithm for nasal reconstruction. Am. J. Surg, 13(8): 528-536, 2000.
9. Marchac, D: The axial frontonasal flap revisited. Plast. Reconstr. Surg, 7(6): 686-692, 2005.
10. Marín G: Reconstrucción de la nariz en Cirugía plástica reconstructiva y Estética. 3º Ed. Ediciones científicas y técnicas S.A. Masson, Barcelona-España, 2226-2235, 2004.
11. Mazzola, R: History of total nasal reconstruction with particular emphasis on the folded forehead flap technique. Plast. Reconstr. Surg, Atlanta 7(2):408- 420, 2003.
12. McCarthy, J: The median forehead flap revisited: the blood supply. Plast. Reconstr. Surg, Georgia 7(6):866-882, 2005.
13. Meyer R: Cirugía reconstructiva de la nariz. 3ºEd, Ediciones científicas y técnicas S.A. Masson, Barcelona- España, 2214-2223, 2003.
14. Millard, D: Aesthetic reconstructive rhinoplasty. Clin. Plast. Surg, Georgia 8(1): 69-82, 2001.
15. Miller, T: The Tagliacozzi flap as a method of nasal and Palatal reconstruction. Plast. Reconstr. Surg, Alabama 7(6): 870-879, 2005.

Dra. Evelin Moreno Barrera

Teléfonos: 593-04-2853718; 099433823

Correo electrónico: morenoevelin33@yahoo.com

Fecha de presentación: 11 de febrero de 2008

Fecha de publicación: 30 de diciembre de 2008

Traducido por: Instituto de Cultura, Arte, Idioma y Multimedia. Responsable: Estefanía Padilla V.



UNIVERSIDAD CATÓLICA
DE SANTIAGO DE GUAYAQUIL