

ANATOMÍA QUIRÚRGICA DEL ESÓFAGO

JORGE LUIS OUBIÑA

Profesor Adjunto de Cirugía Gastroenterológica.
Facultad de Ciencias Médicas, Universidad Católica
Argentina, Buenos Aires.

CARACTERÍSTICAS GENERALES

El esófago (oesophagus) deriva de la palabra griega oisophágos, término ya utilizado por Hipócrates (460-380 A.C). Está compuesto por los términos oísai: llevar, traer; y phagéin: comer¹¹.

El esófago es la porción del tubo digestivo que continúa a la hipofaringe y se extiende hasta el estómago. Es un órgano tubular, flexible y fácilmente dilatado. El extremo superior (boca del esófago) está ubicado a nivel del cartílago cricoides, a la altura del cuerpo de la sexta vértebra cervical. El tubérculo de Chassaignac sirve como reparo anatómico. El extremo inferior (cardias) termina a la derecha de la gran tuberosidad del estómago, en la región celíaca, a nivel de la undécima vértebra dorsal¹⁷ (Fig. 1).

La dirección no es rectilínea sino que describe cambios, tanto en el plano frontal como en el sagital. En sentido frontal, el esófago cervical se mantiene en la línea media hasta el arco aórtico que lo desplaza hacia la derecha. Superado el arco aórtico se desvía suavemente hacia la izquierda hasta alcanzar la curvatura menor del estómago pasando por el hiato esofágico del diafragma. En el sentido sagital sigue la curvatura de la columna cervical y dorsal hasta superar el bronquio izquierdo para, desde allí, dirigirse hacia delante hasta atravesar el hiato diafragmático¹⁸ (Fig. 1).

Su longitud, si bien está en relación con la talla y el biotipo del sujeto, oscila entre los 24 a 28 cm., aunque se han relatado casos extremos entre 20 y 50 cm.⁴ La porción cervical mide 5 a 6 cm., la torácica 16 a 18 cm. y la abdominal 3 a 4 cm. Desde el punto de vista endoscópico las distancias, medidas desde la arcada dentaria superior, son las siguientes: a la boca del esófago a 15 cm., a la impronta del arco aórtico, 25 cm.; al orificio diafragmático del esófago, 35 cm. y al cardias, 40 cm.¹⁸⁻⁷⁻¹⁴.

El calibre no es uniforme presentando tres zonas de dis-

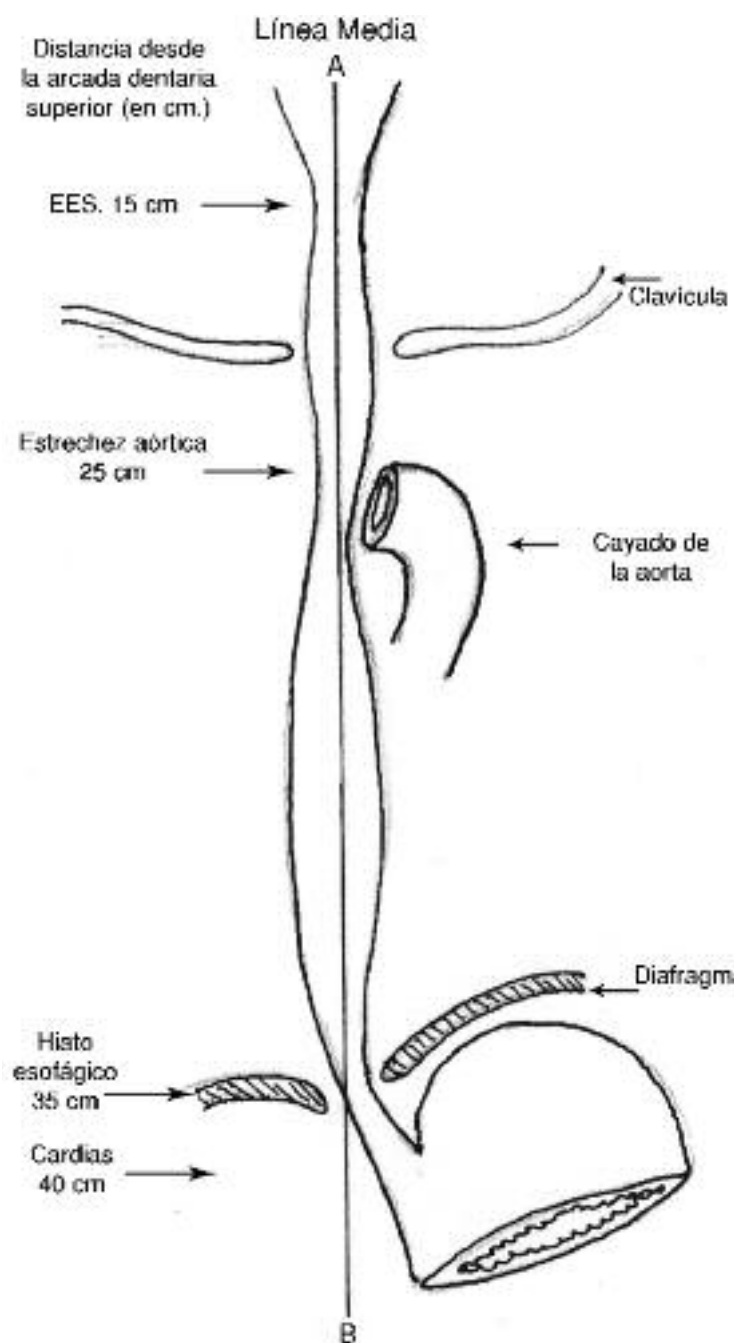


Fig. 1. Esófago. Sus distintas porciones: cervical, torácica y abdominal.

minución del mismo durante su recorrido: 1) a nivel de su inicio (15 cm), provocada por el esfínter esofágico supe-

rior; 2) la impronta del arco aórtico (25 cm), y 3) en su paso por el diafragma (35 cm). Estas disminuciones del calibre fisiológicas, que se observan fácilmente en las radiografías contrastadas del esófago¹⁰, no interfieren con la deglución en condiciones normales, pero pueden hacerlo en situaciones patológicas⁸. En estas zonas el diámetro del esófago no suele superar los 21 mm, razón por la cual los cuerpos extraños y los bolos alimenticios desproporcionadamente grandes suelen quedar atrapados a esos niveles¹¹. Entre estas tres zonas de estrechamiento anatómico hay dos segmentos dilatados.

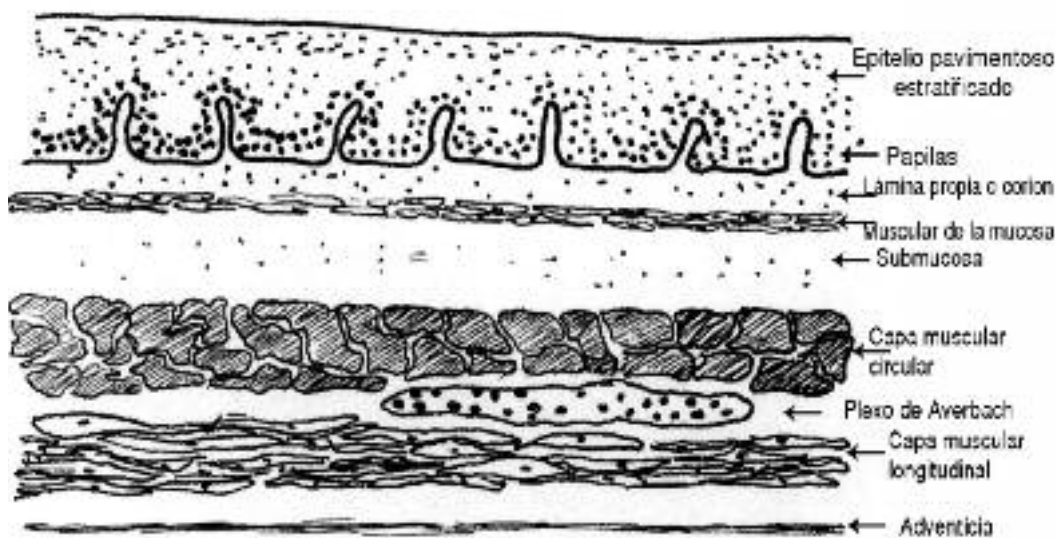


Fig. 2. Estructura histológica del esófago.

ESTRUCTURA

La estructura del esófago puede dividirse en cuatro capas: 1) la capa mucosa; 2) la submucosa; 3) la muscular propia y 4) la adventicia. (Fig. 2)

La mucosa está formada por tres capas: el epitelio, el corion o lámina propia y la muscular de la mucosa.

El epitelio es liso, rosado, grueso y está dispuesto en columnas longitudinales. El aspecto microscópico muestra su característica de tipo plano estratificado sin capa córnea. Su espesor es de 500 a 800 μ . Por arriba se continúa insensiblemente con el de la hipofaringe con el que guarda similitud estructural, pero en la porción inferior sufre un cambio brusco y se transforma en un epitelio de células cilíndricas, de aspecto rojizo, de contenido mucoso, similar al que se encuentra en el estómago. Este cambio de la mucosa está ubicado por debajo del hiato esofágico y se reconoce con el nombre de línea en Z u ora serrata⁸⁻³.

En el epitelio se describen tres porciones funcionalmente distintas:

a) una capa basal que en condiciones normales no excede el 15% del espesor, formada por células basófilas de

núcleos hipercromáticos, que tienen alta capacidad de replicación; b) una capa intermedia, el estrato espinoso, que mantiene la estructura del tejido; y c) una capa córnea que contiene numerosas células de núcleos aplanados.

b) El corion o lámina propia está constituido por tejido conectivo areolar, laxo, con fibras conjuntivas y elásticas agrupadas preferentemente en sentido longitudinal. Contiene estructuras vasculares y posee pocos elementos celulares (linfocitos aislados, macrófagos y células plasmáticas), siendo frecuente el hallazgo de pequeños

nódulos linfáticos, en particular alrededor de los conductos excretores de las glándulas. El corion emite prolongaciones hacia la capa epitelial denominadas "papilas", las que en condiciones normales se extienden hasta una altura máxima de 1/3 del total de la mucosa.

c) La muscular de la mucosa, que es una capa constituida por fibras musculares lisas orientadas longitudinalmente cuya función aún no está bien establecida³.

En los procesos inflamatorios, como la esofagitis por reflujo de bajo grado, la mucosa presenta alteraciones histopatológicas reactivas. Se produce hiperplasia de células de la capa basal, la que aumenta sobrepasando el 15% del espesor del epitelio, poniendo en evidencia su capacidad de replicación. Las papilas sobrepasan el 50% del espesor del epitelio acercándose a la superficie libre de la mucosa. También se ha señalado la aparición de células en balón y "lagos" vasculares en el extremo de las papilas. Estos aspectos y otros más graves como las ulceraciones, las fibrosis o las metaplasias constituyen verdaderos marcadores de la enfermedad por reflujo⁵.

La capa submucosa es de tejido conectivo laxo. En ella puede verse una rica red de linfáticos, células inflamatorias, grupos diseminados de folículos linfoides, fibras nerviosas y glándulas. Estas glándulas se consideran continuación de las glándulas salivales de la orofaringe y son de dos tipos: las esofágicas propias y las cardíacas. Las primeras se distribuyen en forma irregular por el cuerpo del esófago mientras que las cardíacas, de aspecto tubuloacinoso, están más concentradas en los extremos superior e inferior del órgano y asientan en la lámina propia³. En los casos de hipertensión portal prolongada o grave, se desarrollan canales venosos dilatados y tortuosos entre el sistema portal y el de la vena cava. Estas venas están locali-

zadas principalmente en la submucosa del esófago distal y del estómago proximal y su ruptura produce hemorragias masivas hacia la luz, así como sufusiones hemorrágicas en la pared esofágica.

La capa muscular propia consiste en una túnica externa de fibras musculares longitudinales y una interna de fibras circulares. Tiene un espesor entre 0,5 a 2,2 mm. En la porción superior las fibras musculares son exclusivamente estriadas, abarcando una extensión entre el 4,1 al 30 % de la longitud total del esófago. La parte distal está conformada por músculo exclusivamente liso y abarca, aproximadamente, el 30 a 45 % de la longitud total del órgano. En el tercio medio existe una mezcla de fibras estriadas y lisas. El punto donde la proporción de fibras lisas y estriadas es al 50% se encuentra ubicado a unos 5 cm por debajo del borde superior del cricofaríngeo¹³⁻⁷.

La capa circular se continua por arriba y por detrás con el constrictor inferior de la faringe. En la parte anterior las fibras se fijan al tendón de los fascículos longitudinales. A nivel de la unión esofagogástrica, estas fibras circulares se continúan con la capa de fibras oblicuas del estómago. Entre ambas capas musculares se ubica un plexo nervioso bien desarrollado, el plexo de Auerbach³.

En la capa muscular se diferencian tres segmentos: el esfínter esofágico superior (EES), el cuerpo del esófago (CE) y el esfínter esofágico inferior (EEI), cada uno de ellos con características anatómicas y funcionales diferentes, las que serán tratadas en particular en cada segmento.

La adventicia es una capa fibrosa, delgada, que envuelve al esófago. Por ella corren los vasos y los nervios que irrigan e inervan al órgano¹⁰. Posee gran cantidad de fibras elásticas que permiten la distensión al deglutir¹². El esófago carece de serosa. Solo una pequeña parte de la porción abdominal está cubierta parcialmente por ella. Esta circunstancia juega un papel importante en la diseminación rápida y extensa de infecciones y tumores desde el esófago al mediastino posterior, circunstancia que se ve favorecida por la rica red linfática mucosa y submucosa del órgano³.

CARACTERÍSTICAS ESPECIALES

ESÓFAGO CERVICAL

La capa muscular presenta una diferencia notable entre la musculatura de la faringe y la del esófago. Mientras que la primera está constituida por fibras gruesas, bien desarrolladas, la musculatura del esófago es más delgada, dando la impresión, en el sitio de unión entre ambas, que el esófago se introduce por debajo de la faringe, estableciendo una línea demarcatoria franca entre ambas estructuras. La diferente dirección que adoptan las fibras musculares del cons-

trictor inferior de la faringe y la musculatura propia del esófago circunscriben un área romboidal que está cruzada en su parte media por el fascículo cricofaríngeo del constrictor inferior de la faringe. Este músculo cricofaríngeo es una gruesa banda muscular que se inserta hacia delante en las caras laterales del cartílago cricoides extendiéndose hacia

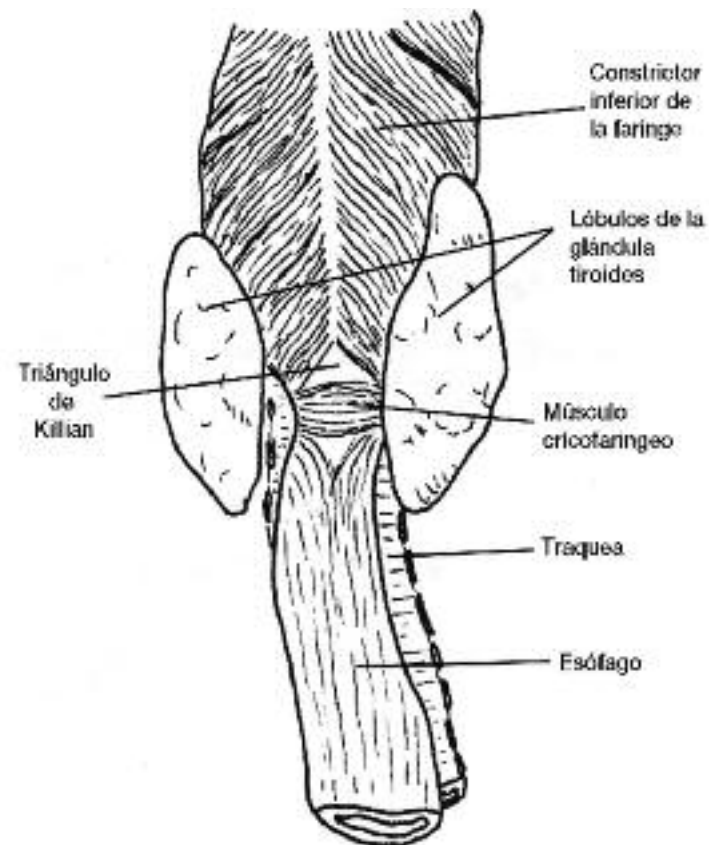


Fig. 3. Región faringoesofágica. Vista posterior.

atrás, abrazando al esófago, hasta llegar a la línea media. Conforman un verdadero esfínter, el esfínter esofágico superior (EES). En la cara posterior, a la altura del rafe medio, tiene una altura de 3 cm., aproximadamente. En el individuo en posición de pie está relacionado con la superficie anterior de la 6ª vértebra cervical y con el borde inferior del cartílago cricoides. El área romboidal constituida por la dirección divergente de las fibras musculares de la faringe y del esófago es atravesada por el músculo cricofaríngeo estableciendo dos zonas triangulares enfrentadas por su base con escasa o nula cubierta muscular. Estas áreas constituyen dos zonas de debilidad, una superior, entre el constrictor inferior de la faringe y el haz cricofaríngeo, y otra inferior, entre el cricofaríngeo y la musculatura propia del esófago. La escotadura superior, llamada triángulo de Killian, es por donde protruyen los divertículos faringoesofágicos de Zenker. El triángulo inferior tiene menos importancia desde el punto de vista patológico (Figs. 3 y 4).

La superficie posterior de la pared del esófago está tapizada por tejido conectivo firme que se extiende lateralmente mediante dos aletas hacia la columna, dejando en-

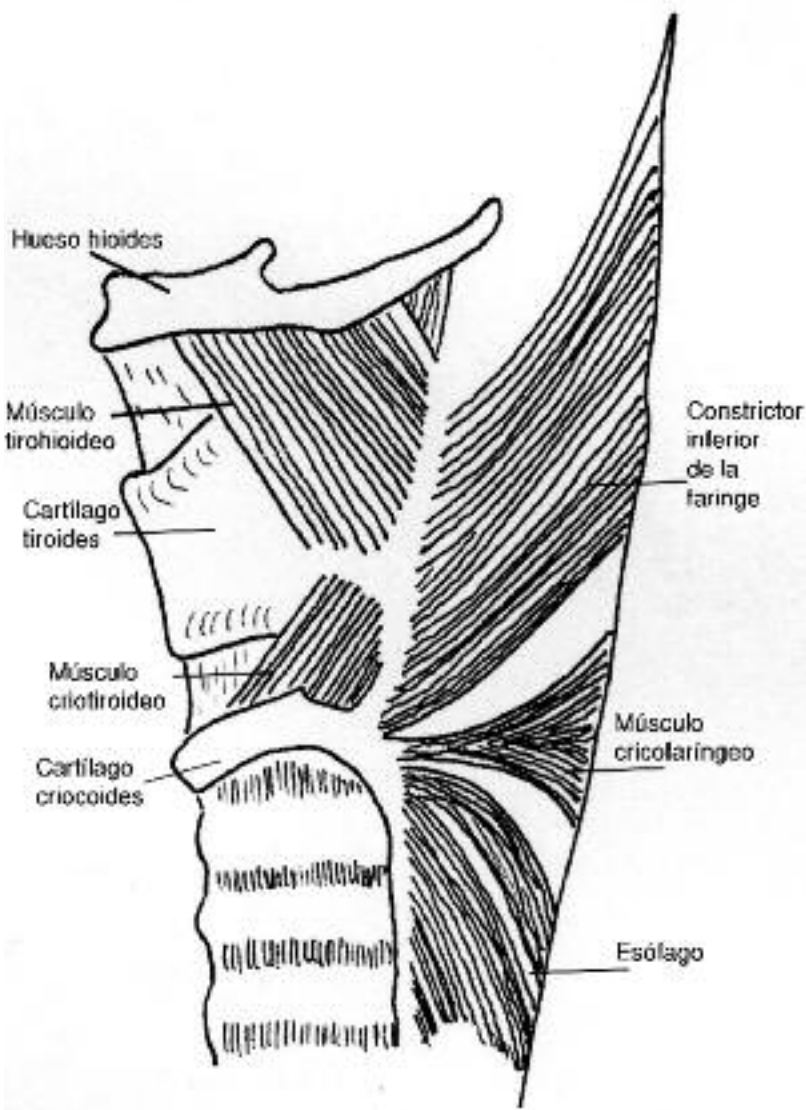


Fig. 4. Región faringoesofágica. Vista lateral. Estructuras musculares.

tre ésta y la cara posterior del esófago un espacio ocupado por tejido celular laxo que se extiende desde la base del cráneo hasta el diafragma. Es por este espacio por donde pueden extenderse las colecciones supuradas de la pared posterior del esófago.

ESFÍNTER ESOFÁGICO SUPERIOR (EES)

El segmento de unión faringo-esofágico constituye una región con características propias. Esta unión está representada por el EES o cricofaríngeo, constituido por una gruesa banda muscular estriada, donde se unen las fibras más bajas del constrictor inferior de la faringe y las más altas del esófago. Se encuentra ubicado a la altura del cuerpo de la 5ª vértebra cervical. Tiene la forma de un verdadero anillo muscular que se inserta hacia delante en las caras pósterolaterales del cartilago cricoides, y desde allí envuelve al esófago en forma de abrazadera. Su altura en el rafe posterior es 3 cm promedio. Está inervado por el neumogástrico. A este nivel no existen los plexos de Meissner y Aurbach. Está tónicamente cerrado a con-

secuencia de una estimulación neural continua que cesa en el momento de la deglución para permitir el paso del bolo alimenticio. A consecuencia de las diferentes presiones ejercidas sobre el esfínter en el sentido antero-posterior, éste adopta una disposición de hendidura transversal, fácilmente reconocible desde el punto de vista endoscópico 15) (Figs. 3 y 4).

ESÓFAGO TORÁCICO

El segmento torácico del esófago se extiende desde la 6ª vértebra cervical, donde continúa al segmento cervical, hasta el hiato esofágico del diafragma. Su longitud es de unos 17 cm. en la posición erecta, pero sufre amplias modificaciones en la hiperextensión de la cabeza, durante la deglución y a consecuencia de las curvaturas de la columna vertebral.

Desde su origen ocupa el mediastino superior relacionándose con la tráquea por delante, a la que excede por su borde izquierdo, y la columna vertebral por detrás. Desde allí se dirige hacia la izquierda hasta el nivel de D5 donde, desplazado por los grandes vasos, vuelve a la línea media, ubicado en posición posterior y lateral derecha con respecto al cayado de la aorta. En este segmento el esófago se pone en relación, por la derecha, con la pleura y el pulmón derecho y el cayado de la vena ácigos. Por su borde izquierdo se relaciona con la pleura y el vértice del pulmón izquierdo, la arteria subclavia izquierda y el cayado de la aorta. A este nivel se desprende el nervio recurrente izquierdo que se ubica en el ángulo agudo entre la tráquea y el esófago⁷⁻¹⁰.

Una vez en el mediastino posterior, corre por el borde derecho de la aorta descendente y se inclina hacia la izquierda cruzando por delante de la aorta hasta atravesar el hiato esofágico del diafragma, a nivel de D10. En este segmento se relaciona, por delante y de arriba hacia abajo, con la tráquea, la arteria pulmonar derecha, el bronquio fuente izquierdo, la aurícula izquierda y el diafragma⁷. Por detrás se relaciona con la columna vertebral, los músculos prevertebrales, arterias intercostales posteriores derechas, la vena ácigos, el conducto torácico, la vena hemiacigos. Existe un receso pleural derecho que separa el esófago por delante y la vena ácigos y la columna vertebral por detrás⁷ (Figs. 5 y 6).

La contracción del músculo estriado que se origina en una deglución y que constituye la onda peristáltica primaria está programada por mecanismos de control central y coordinado como una excitación secuencial que se trasmite a través de las fibras del nervio vago nacidas en el núcleo ambiguo. El peristaltismo del músculo liso ha

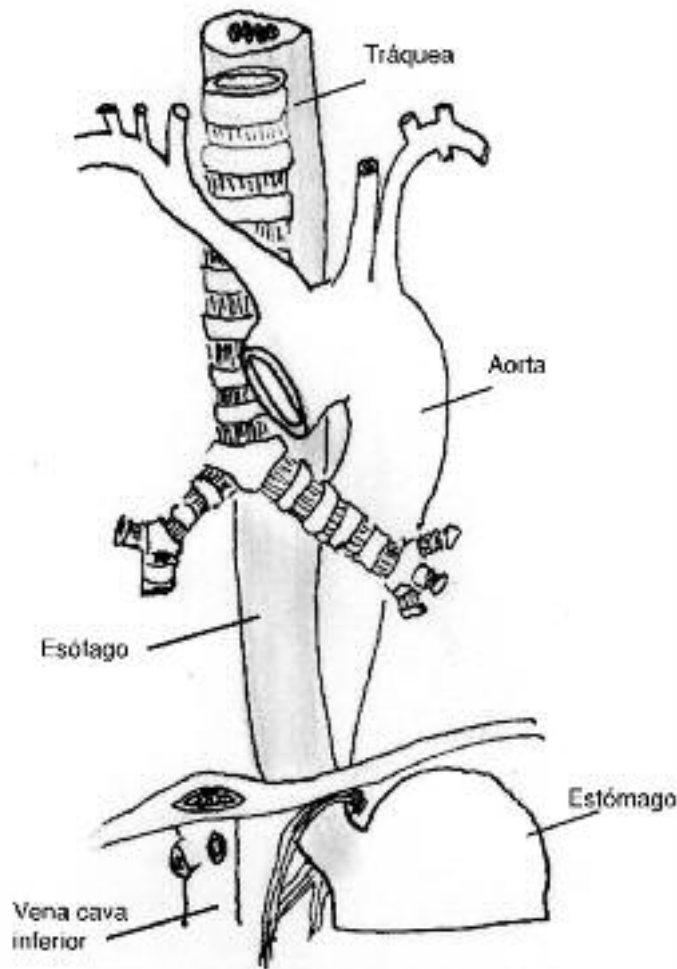


Fig. 5. Relaciones del esófago torácico. Vista anterior.

sido motivo de controversia y se considera que intervienen mecanismos de control central asociados a procesos neurales intramurales y algún componente de propagación biogénica².

ESÓFAGO ABDOMINAL

El esófago abdominal es continuación de la porción torácica y se extiende desde el hiato esofágico hasta la unión esófago-gástrica. En su iniciación diafragmática, a nivel de la 10^a vértebra dorsal, pasa a través de las fibras musculares del pilar derecho, a un centímetro a la izquierda de la línea media y a 2 cm. por delante de la columna, y se dirige hacia la izquierda y adelante, hasta alcanzar el estómago. El borde derecho del esófago se continúa con la curvatura menor del estómago en forma insensible, mientras que el borde izquierdo está separado del fundus gástrico por una incisura, el ángulo de His. Su longitud presenta variaciones individuales entre uno y cuatro centímetros. Está ubicado en la parte superior e izquierda del epiplón menor cubierto en su cara anterior por el peritoneo, mientras que su cara posterior está desprovista de serosa. Por detrás se relaciona con el pilar izquierdo del diafragma y por delan-

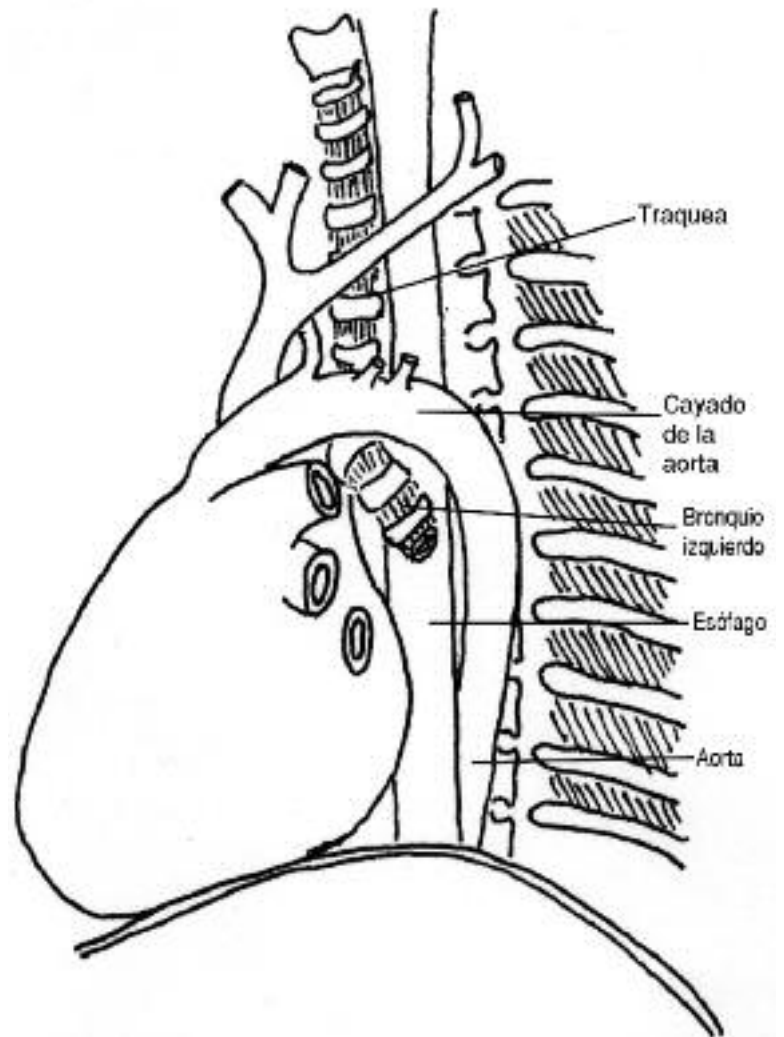


Fig. 6. Relaciones del esófago torácico. Vista lateral izquierda.

te con la cara posterior del lóbulo izquierdo del hígado (Fig. 7).

ESFÍNTER ESOFÁGICO INFERIOR

En este segmento del esófago existe una zona de alta presión, demostrable por electromanometría, a la que se le da el nombre de esfínter esofágico inferior (EEI). Si bien no se ha podido encontrar un esfínter anatómico, en ese lugar se ha descrito un engrosamiento muscular asimétrico al que se responsabiliza por la función esfinteriana y que estaría constituido por las fibras musculares arciformes del estómago (corbata suiza) (Fig 8). La extensión de esta zona es de 2 a 4 cm. ubicándose su parte superior en la cavidad torácica y la inferior en el abdomen. Si bien el esófago es muy móvil, en la región del EEI está particularmente solidarizado con el diafragma a través del ligamento freno-esofágico (o membrana de Laimer- Bertelli) (Fig. 9).

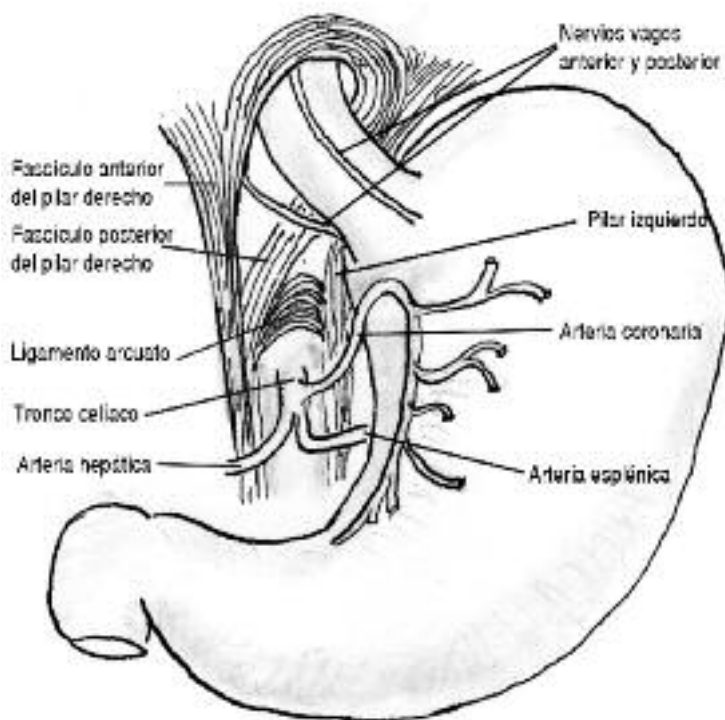


Fig. 7. Hiato esofágico.

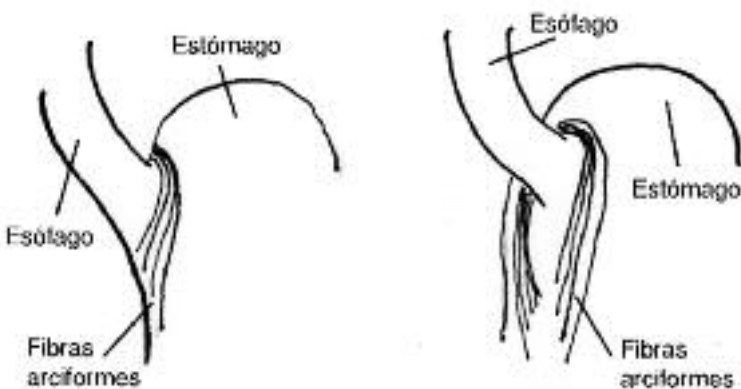


Fig. 8. Fibras arciformes del estómago.

MEMBRANA DE LAIMER-BERTELLI

Es una estructura fascial que se extiende entre el borde del hiato esofágico y el esófago, cerrando totalmente el espacio. Solo está perforado por ambos músculos vagos. Visto desde su cara torácica se observa una lámina de tejido fibroso laxo, delgada en sus partes lateral y posterior y algo más gruesa en la línea media anterior. Esta lámina se desprende de la superficie superior del diafragma, en posición subpleural, y se inserta unos 3 cm. más arriba, sobre la cara externa del esófago. Visto desde la cavidad abdominal, se advierte una túnica similar que parte de la superficie inferior del diafragma, como prolongación de la fascia transversalis, y que se inserta en la cara externa del esófago, en toda su circunferencia. De la descripción anterior se desprende que la membrana de Laimer-Ber-

telli está constituida por dos conos enfrentados por su base, lo que permite cierta movilización del segmento hacia la cavidad abdominal. (Fig. 7) Tanto por encima, cubriendo la superficie superior, como por debajo, se han descrito tenues fibras musculares, las de Juvara y de Rogget, respectivamente, las que no constituyen ningún esfínter muscular¹⁸ (Fig. 9).

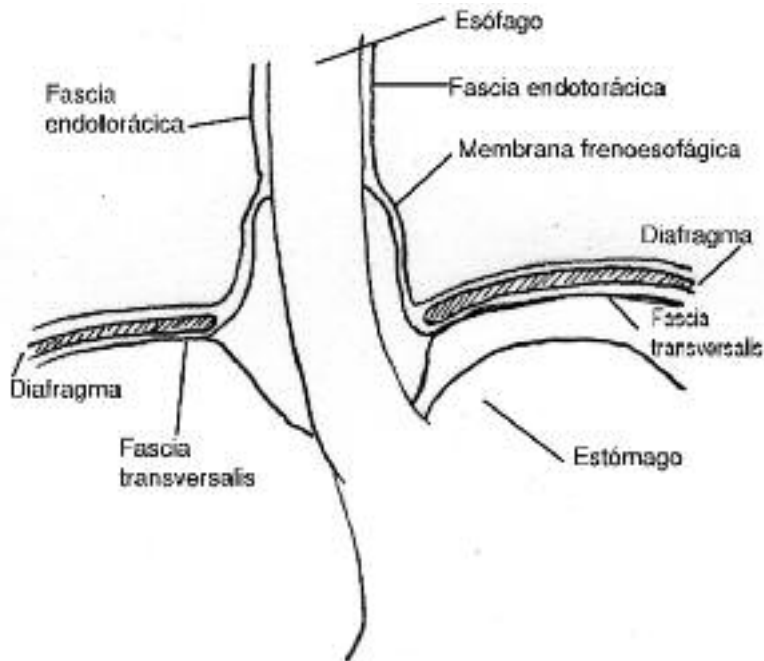


Fig. 9. Membrana frenoesofágica de Laimer-Bertelli.

HIATO ESOFÁGICO DEL DIAFRAGMA

Es un orificio de bordes musculares, de forma ovalada con su extremo inferior más agudo, ubicado en la parte posterior, casi vertical del diafragma. Su tamaño es de 2,5 cm. en sentido longitudinal y 1 cm de ancho, aproximadamente. Esa constituido por fibras del pilar derecho del diafragma presentando dos fascículos musculares, uno anterior o sagital que forma el límite derecho del orificio, y otro más profundo, que forma su límite izquierdo. Ambos fascículos entrecruzan sus fibras en la parte anterior. Solo en un 5% de los casos, el pilar izquierdo tiene alguna participación en la constitución del hiato. Se ubica a nivel de la 10ª vértebra torácica, por delante y ligeramente a la izquierda del hiato aórtico. El orificio de la vena cava inferior se encuentra por fuera del pilar derecho¹⁴⁻¹⁸ (Fig. 7).

IRRIGACIÓN ARTERIAL

La irrigación arterial del esófago no es abundante, pero está asegurada por una sucesión de ramas que se escalonan y anastomosan a lo largo de su recorrido. En el tercio superior, el aporte arterial más importante está provisto por una colateral esofágica de la arteria tiroidea in-

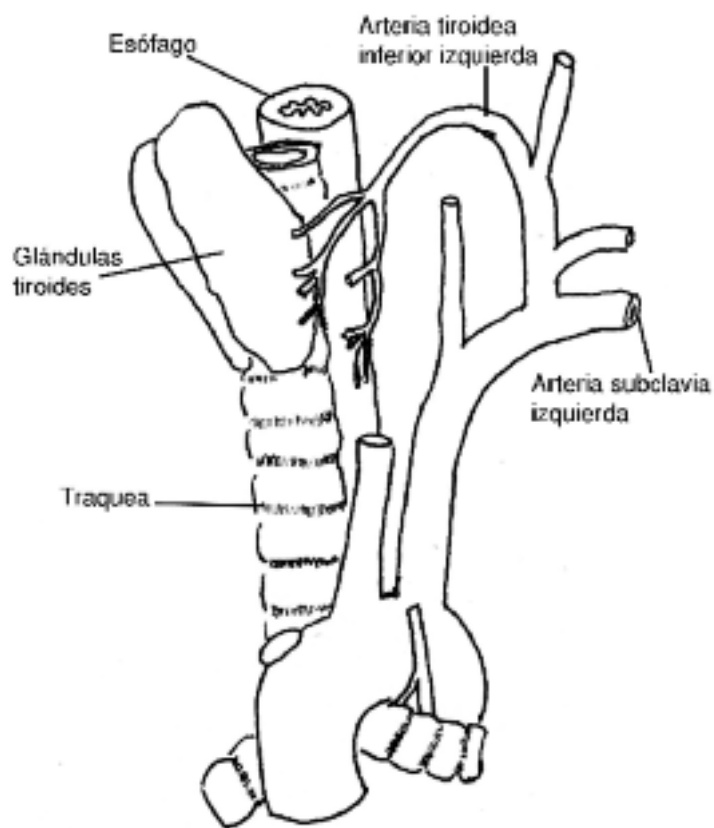


Fig. 10. Vista lateral de la irrigación de la arteria tiroidea inferior izquierda.

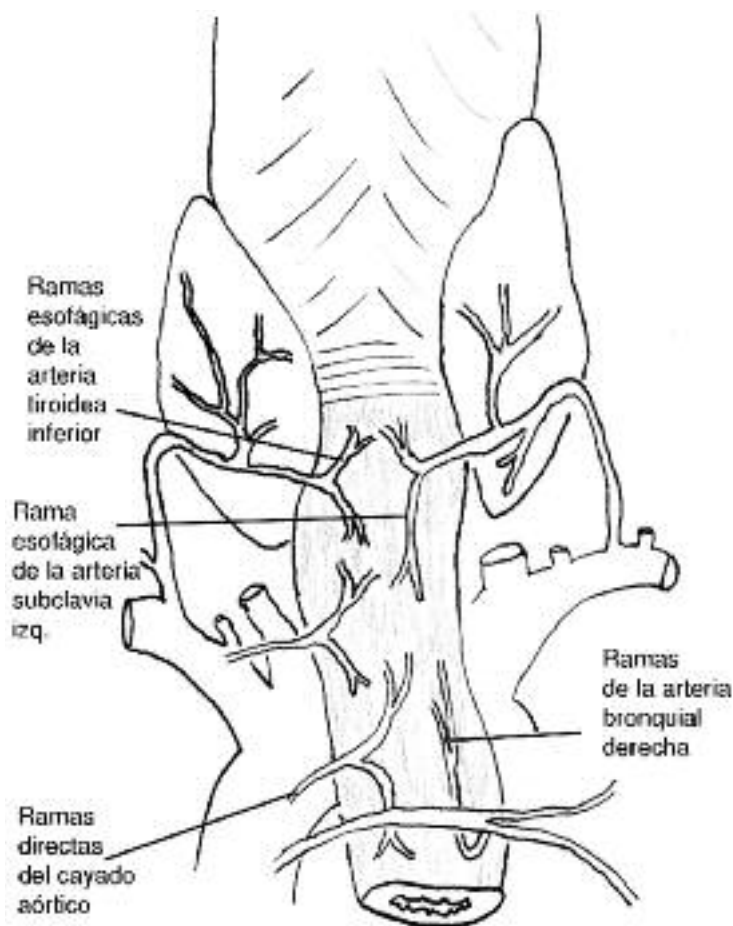


Fig. 11. Irrigación del tercio superior del esófago. Vista posterior.

ferior, rama de la arteria subclavia izquierda; por ramas directas de la aorta o de la primera arteria intercostal y una rama esofágica de la arteria bronquial derecha (Figs. 10 y 11).

El esófago torácico superior esta irrigado por ramas de las arterias bronquiales, mientras que el segmento torácico inferior lo está por ramas esofágicas que nacen directamente de la aorta descendente. Las arterias bronquiales son variables en número y en origen. Se describen 1 ó 2 arterias bronquiales izquierdas y 1 arteria bronquial derecha. Las primeras nacen de la parte alta de la aorta torácica o del cayado y se distribuyen por el bronquio homolateral dando colaterales para el borde izquierdo del esófago. Estas colaterales se dividen en ramas ascendentes y descendentes que se anastomosan por arriba con ramas descendentes de la arteria tiroidea inferior y por abajo con ramas ascendentes de las arterias esofágicas, provenientes de la aorta. La arteria bronquial derecha nace

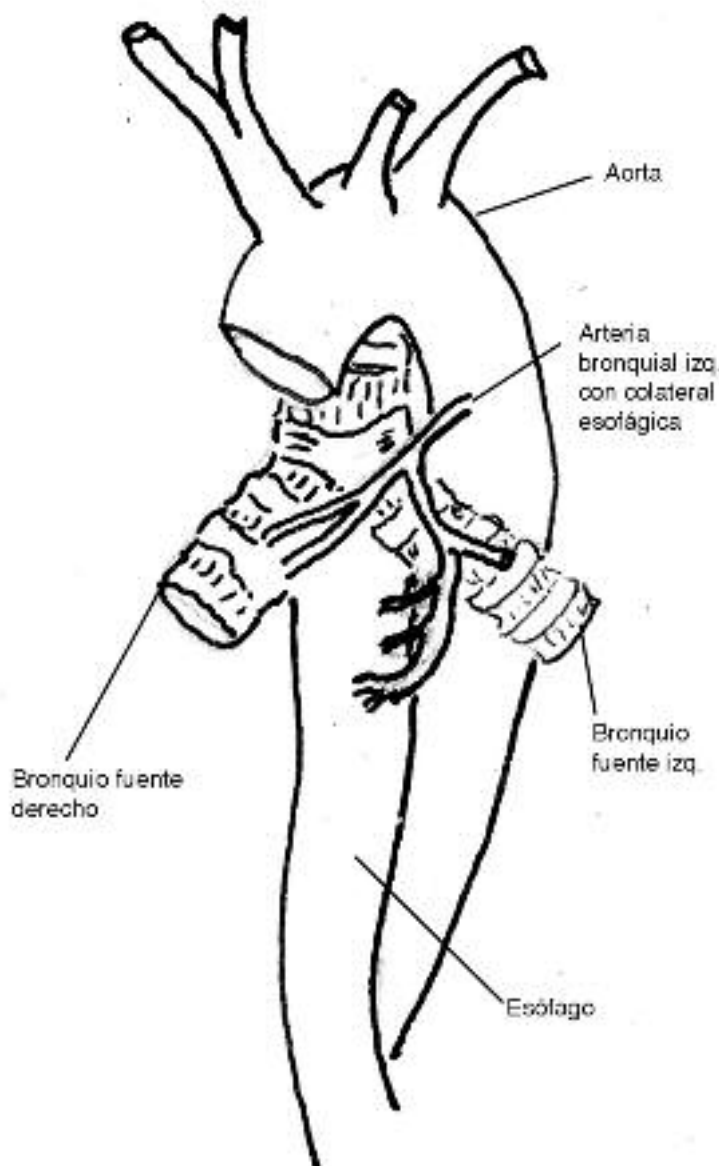


Fig. 12. Vista anterior de las arterias bronquiales.

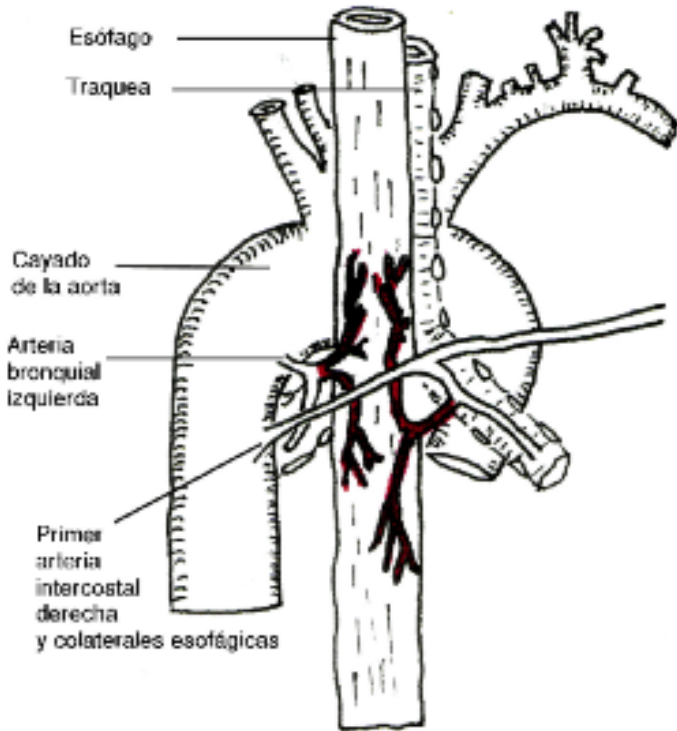


Fig. 13. Vista posterior de las arterias bronquiales.

de la primera arteria intercostal de origen aórtico; raramente puede nacer de la aorta misma. Se divide en ramas ascendentes y descendentes siguiendo el borde derecho del esófago¹⁹⁻⁹ (Figs. 12 y 13).

El esófago torácico inferior está irrigado por un grupo de tres a cuatro ramas arteriales que se desprenden directamente de la aorta y que se anastomosan entre sí formando un plexo arterial en la superficie del órgano. Este sistema derivado de la aorta está complementado por ramas arteriales derivadas de las arterias bronquiales (Fig. 14). Si bien existen anastomosis arteriales a lo largo del esófago, se debe tener en cuenta que es un órgano pobre en irrigación, sobre todo en el segmento torácico superior, hecho de gran importancia en las maniobras de liberación quirúrgica.

La porción inferior tiene asegurado el aporte sanguíneo a través de ramas de la arteria coronaria o gástrica izquierda¹⁷ (Fig. 15). Es de interés quirúrgico remarcar que la circulación arterial tiene una disposición segmentaria en su distribución, por lo que se deberá evitar la sección de estos vasos más allá de los límites por donde se seccione el órgano, para prevenir futuras fallas en la sutura¹⁸.

SISTEMA VENOSO

El retorno venoso de la porción cervical se realiza a través de la vena tiroidea inferior y lateral hacia el sistema de la vena subclavia. La parte derecha del esófago torácico deriva su circulación hacia la vena ácigos y la izquierda hacia la hemiacigos (Fig. 16).

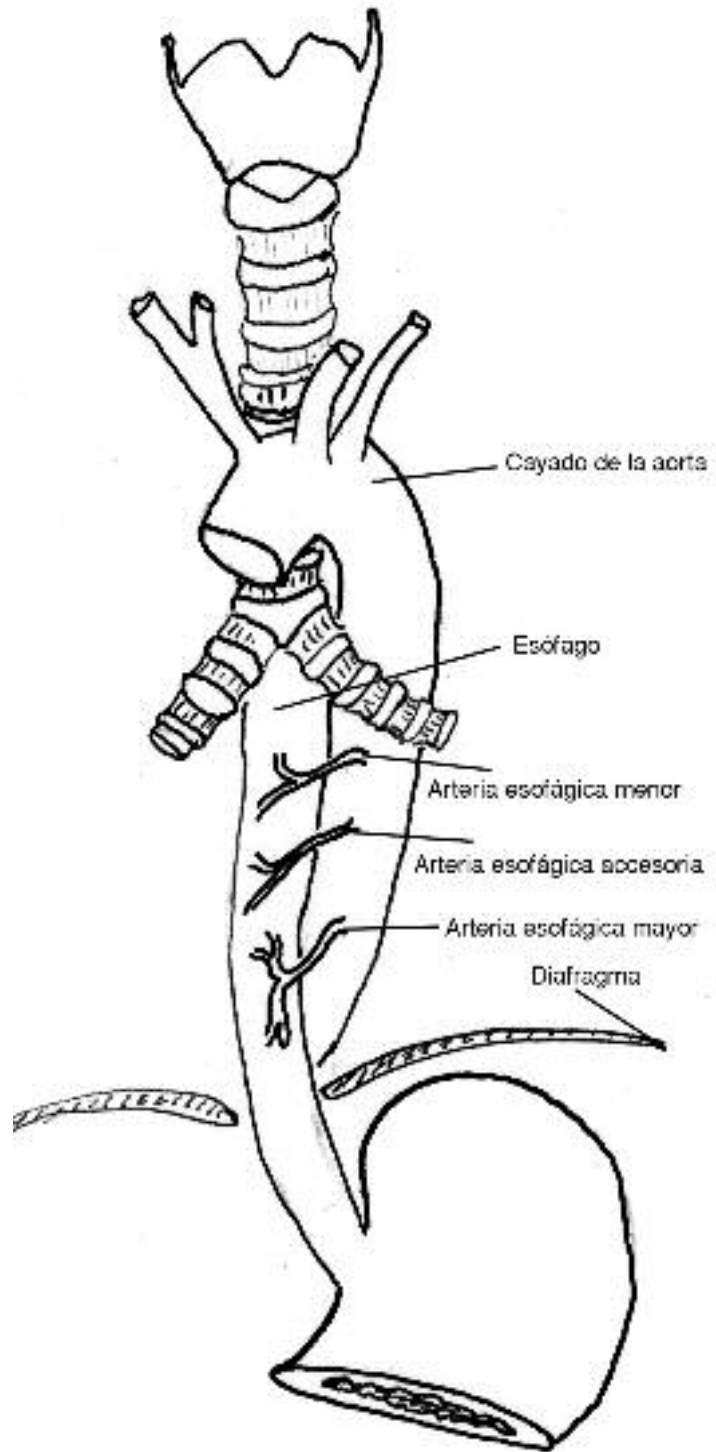


Fig. 14. Arterias del esófago torácico inferior.

La vena ácigos nace de la confluencia de la vena lumbar ascendente, las venas subcostales y un pequeño ramo venoso derivado de la cara posterior de la vena cava inferior. En su trayecto ascendente atraviesa el hiato aórtico del diafragma y se sitúa a la derecha del conducto torácico y de la aorta. Recibe colaterales del mediastino posterior y las intercostales. A nivel de la octava vértebra dorsal recibe a la hemiacigos inferior. Pasa luego por detrás del pedículo pulmonar derecho y a nivel de la cuarta vértebra dorsal cambia de dirección hacia delante para desembocar en la vena cava superior (cayado de la ácigos) (Fig. 17 y 18). El sistema

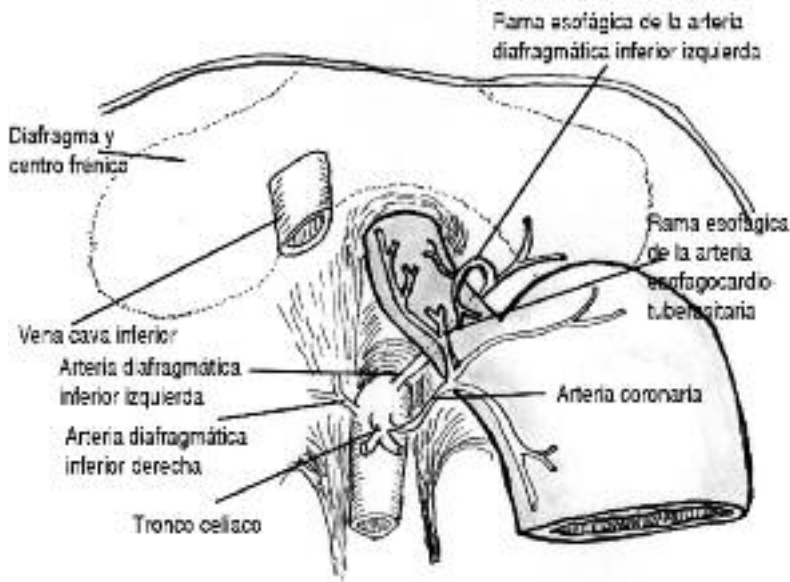


Fig. 15. Arterias del esófago abdominal.

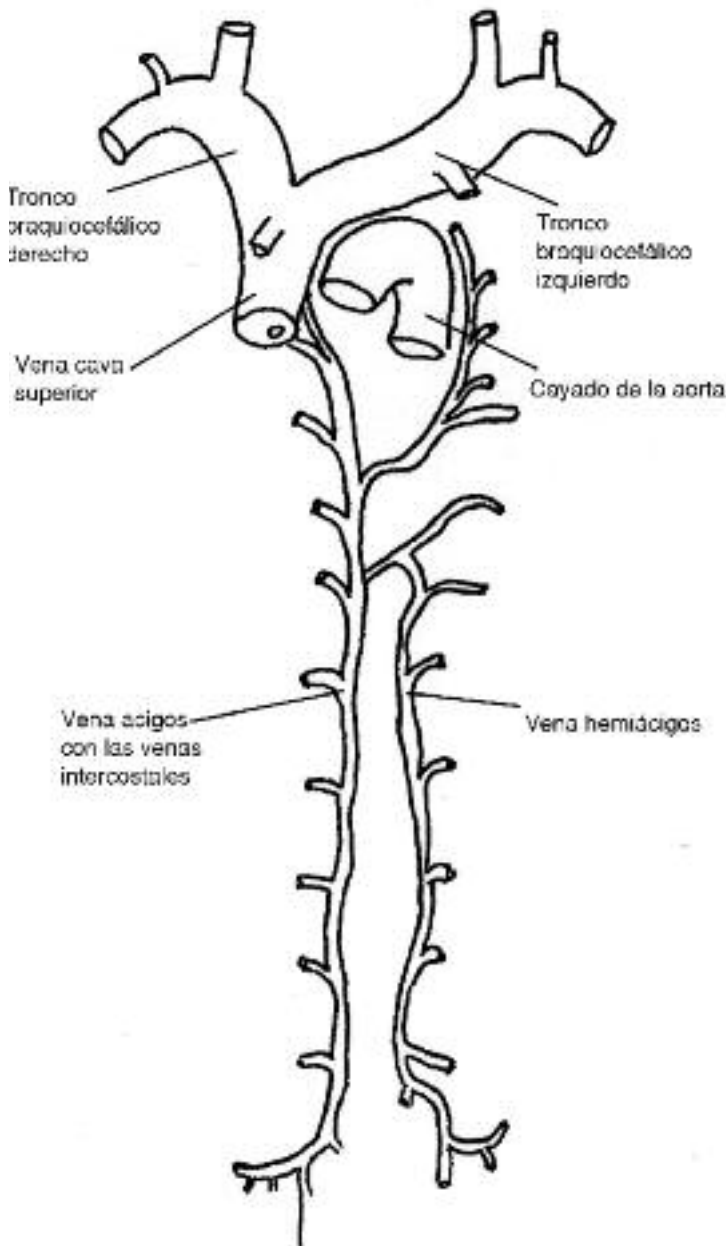


Fig. 16. Sistema venoso del esófago.

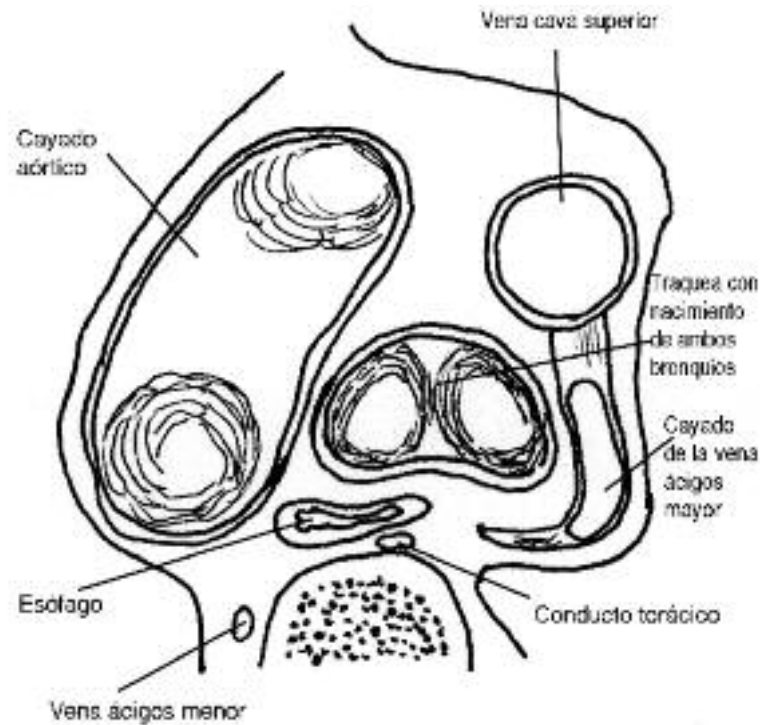


Fig. 17. Cayado de la vena ácigos. Corte horizontal.

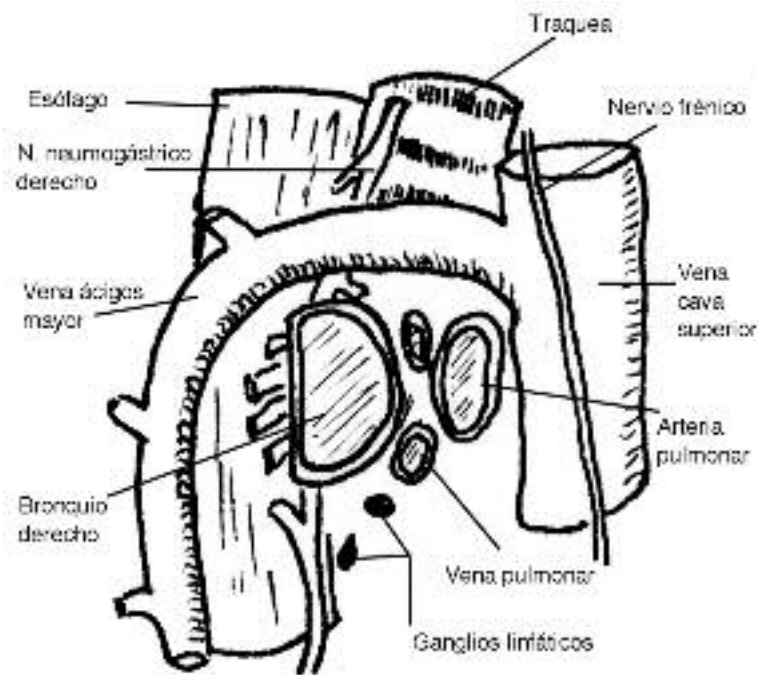


Fig. 18. Cayado de la vena ácigos. Vista lateral.

venoso del esófago torácico inferior y abdominal drena hacia colaterales de la vena coronaria estomáquica estableciendo una relación entre el sistema de la vena porta y la vena ácigos, es decir, la vena cava inferior, creando una vía de derivación natural en los casos de hipertensión portal, con la aparición de várices esofágicas¹⁴⁻¹⁷⁻¹⁸.

El plexo venoso de la capa submucosa está muy desarrollado, sobre todo en la porción inferior donde se anas-

tomosa con el plexo submucoso del estómago. Desde este plexo submucoso parten troncos venosos que atraviesan la pared muscular y llegan a la superficie del órgano. Por fuera del esófago no hay un plexo propiamente dicho, pero se encuentran una serie de gruesas venas con algunas anastomosis entre ellas, que siguen la dirección del esófago⁹. Mientras que algunas de estas venas acompañan a las arterias otras desembocan en forma aislada en grandes colectores.

SISTEMA LINFÁTICO

El sistema linfático del esófago tiene un gran interés. Se describen dos plexos capilares que se originan, uno en la mucosa y otro en la capa muscular. En el sentido longitudinal, este plexo se continúa hacia arriba con los linfáticos de la faringe. En el extremo inferior, en la zona del cardias, la comunicación entre el sistema linfático del esófago y del estómago está discutida. De estos capilares linfáticos que constituyen el componente mucoso y muscular, se desprenden troncos colectores que forman un plexo linfático periesofágico, el que por último, desemboca en ganglios paraesofágicos que se escalonan a lo largo del órgano. Se consideran siete grupos ganglionares periesofágicos: 1) los ganglios de la cadena yugular interna; 2) ganglios de la arteria tiroidea inferior; 3) ganglios peritraqueales derechos e izquierdos; 4) ganglios intertraqueo-bronquicos; 5) los ganglios posteriores del pedículo pulmonar derecho; 6) ganglios del grupo mediastinal posterior y 7) ganglios de la región celíaca¹⁴ (Fig. 19).

Se describen dos circuitos para la circulación de la linfa. Por un lado, desde su punto de origen en la submucosa pueden atravesar la capa muscular y desembocar en ganglios regionales segmentarios respetando una distribución metamérica. Por otro lado, merced a las amplias conexiones entre los plexos, la corriente linfática puede distribuirse hacia arriba o hacia abajo en distancias variables, para luego desembocar en ganglios alejados del sitio de origen. Esto explica la distribución aparentemente caprichosa de las metástasis del carcinoma esofágico.

CONDUCTO TORÁCICO

El conducto torácico nace en el abdomen, frente al cuerpo de la 1ª o 2ª vértebra lumbar. A ese nivel, la reunión de tres troncos colectores mayores, conforman una estructura dilatada, en forma de receptáculo, que se conoce con el nombre de cisterna de Pecquet o cisterna chyli. Esta cisterna está ubicada sobre el plano vertebral, por detrás de la aorta, y está formada por la reunión de los troncos lumbares derecho e izquierdo y el tronco intestinal, derivado de los ganglios celíacos y mesentérico superior¹⁷ (Fig. 20).

Desde allí se dirige hacia arriba y entra en el mediasti-

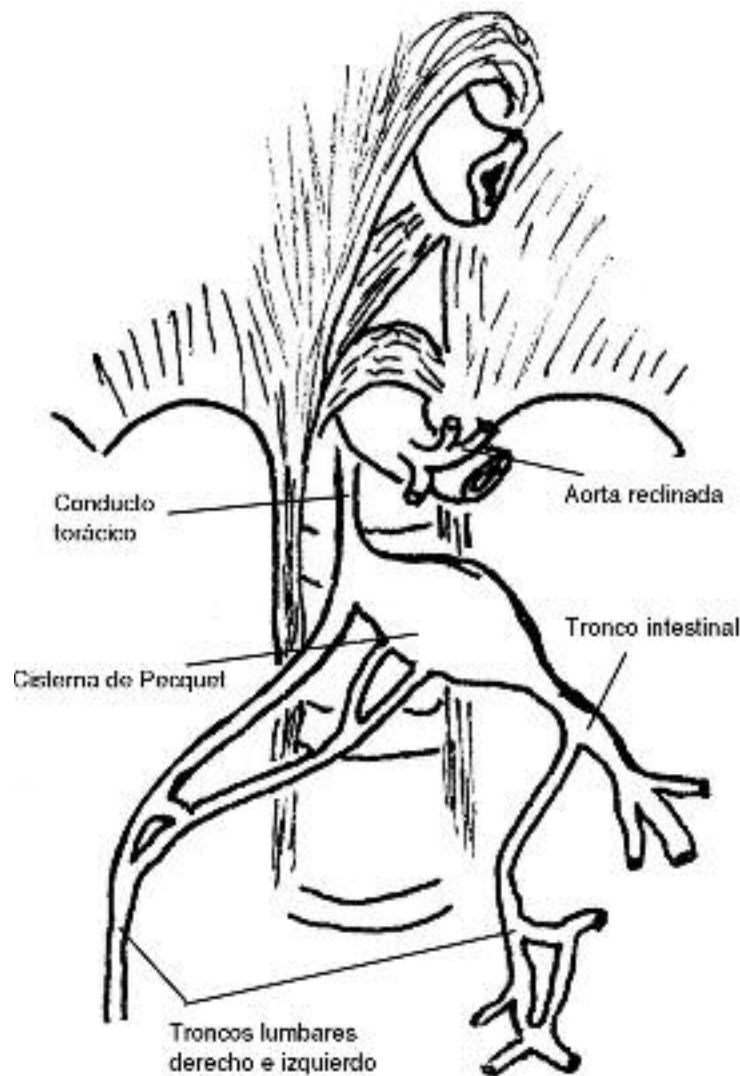


Fig. 20. Cisterna de Pecquet.

no posterior conjuntamente con la vena ácigos atravesando el hiato aórtico del diafragma. Asciende próximo al borde derecho de la aorta, por detrás de la vena ácigos y del borde derecho del esófago, hasta el nivel de D5, donde cambia de dirección hacia arriba y la izquierda, pasando por detrás del esófago. En este cruce presenta adherencias firmes con la adventicia de la cara posterior del esófago. Una vez alcanzado el borde izquierdo del esófago vuelve a adoptar una dirección más vertical y acompaña al borde derecho de la arteria subclavia. Ingresado al cuello asciende hasta el nivel de C5 para, desde allí, inclinarse hacia delante y abajo hasta alcanzar el ángulo venoso yugulo-subclavio izquierdo (Fig. 21). Durante su trayecto recibe linfa de los ganglios lumbares superiores, mediastínicos posteriores e intercostales posteriores que drenan los siete primeros espacios intercostales izquierdos. La lesión de este conducto durante la cirugía del esófago puede originar quilotorax uni o bilateral¹⁰⁻⁹.

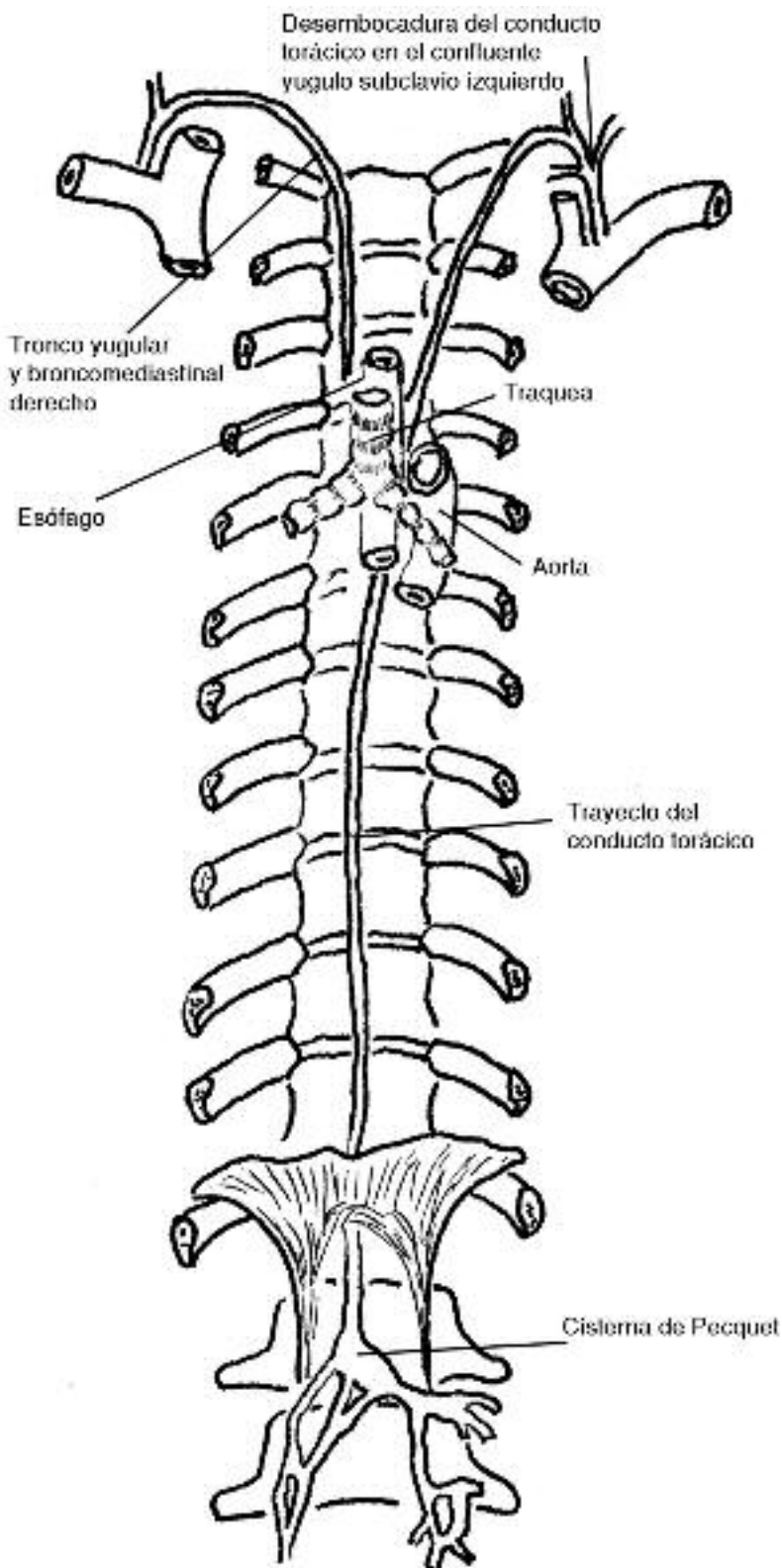


Fig. 21. Trayecto del conducto torácico

INERVACIÓN

La inervación del tubo digestivo se caracteriza por la presencia de un sistema nervioso propio diseminado, en forma intramural, al que Langley dio el nombre de "sistema nervioso entérico". Este sistema está conectado con el SNC a través de los nervios simpáticos y parasimpáticos, permitiendo la integración del funcionamiento gas-

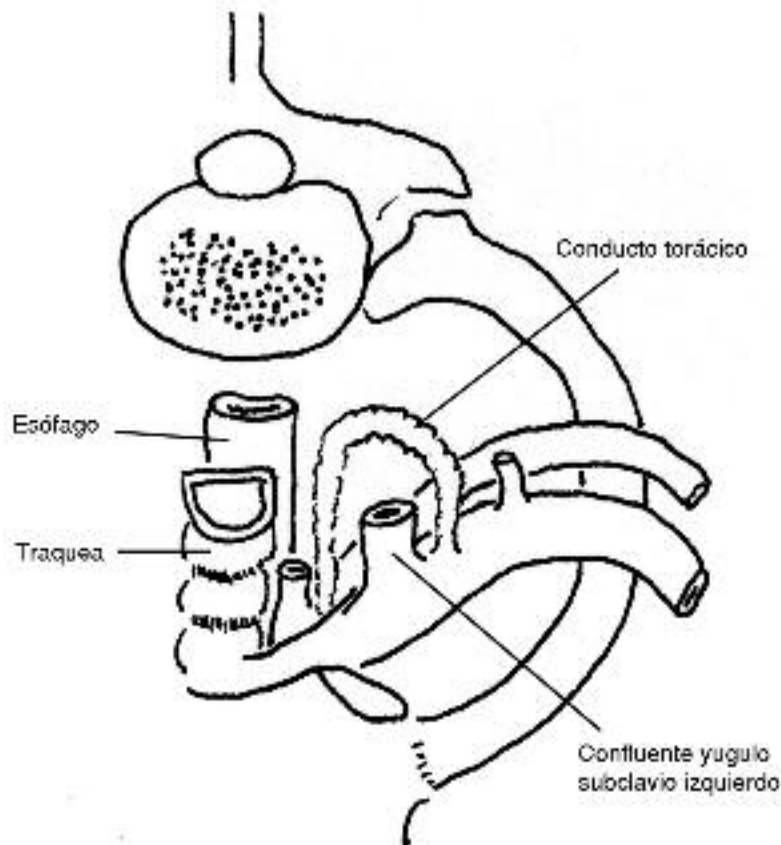


Fig. 22. Desembocadura del conducto torácico.

trointestinal⁵. El sistema nervioso autónomo está constituido principalmente por los plexos mientérico de Auerbach y submucoso de Meissner, pero el esófago carece de este último mientras que el plexo de Auerbach adquiere mayor identidad morfológica en la medida que se analizan los sectores más distales. El plexo mientérico se presenta como agrupamientos celulares (ganglios) ubicados entre la capa muscular circular y la longitudinal. Estos ganglios están interconectados entre sí por fibras nerviosas llamadas de primer orden de las que se desprenden fibras de segundo y tercer orden que se distribuyen por ambas capas musculares. En el esófago proximal los ganglios del plexo de Auerbach están diseminados y ralos mientras que en la parte distal son más numerosos y compactos.

La porción más proximal del esófago, lo mismo que la faringe, está constituida por fibras musculares estriadas que reciben inervación por fibras somáticas nacidas del núcleo ambiguo, en el piso del cuarto ventrículo, que luego son vehiculizadas por el nervio vago (Fig 23). Estas fibras alcanzan al esófago a través de los nervios recurrentes y terminan en el músculo con una placa mioneural similar a la de cualquier músculo esquelético¹⁶. La estimulación de los nervios somáticos provoca la contracción muscular manteniendo el tono del esfínter esofágico superior (EES). Durante la deglución dichos estímulos cesan permitiendo la relajación del esfínter en forma coordinada con la musculatura faríngea.

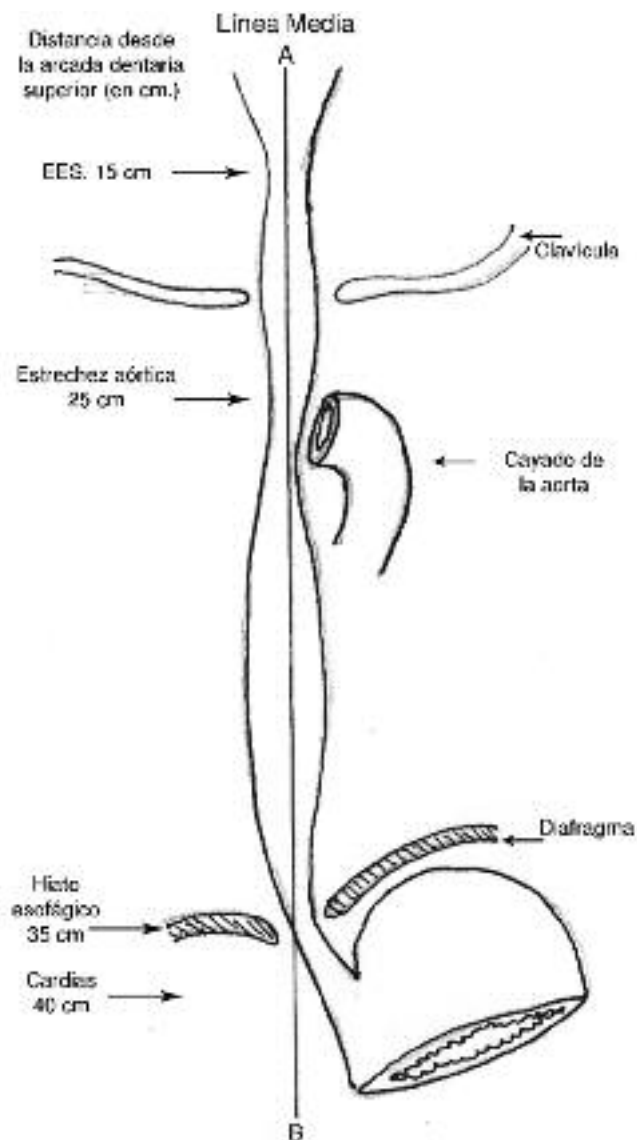


Fig. 23. Nervio neumogástrico. Relaciones con el esófago.

Por debajo de la bifurcación traqueal, el neumogástrico derecho origina un plexo nervioso alrededor de la cara posterior de la porción distal. El nervio neumogástrico izquierdo, ubicado en la cara anterior, también origina un plexo nervioso que entra en contacto con el precedente. Las ramas eferentes de estos plexos hacen sinapsis en el plexo de Auerbach (Fig 24). Existen fibras simpáticas provienen del plexo celíaco que acceden al esófago a través del plexo gástrico izquierdo y otros plexos adyacentes. Integran sus fibras con las de los neumogástricos y se distribuyen principalmente en las fibras lisas¹⁰.

El sistema nervioso simpático está constituido por fibras que nacen en la columna intermediolateral de los segmentos torácicos de la médula espinal. Allí nacen las neuronas preganglionares que luego hacen sinápsis con las neuronas postganglionares ubicadas en los ganglios vertebrales (celíacos) y en ganglios paravertebrales¹⁶. Se cree que en los ganglios celíacos se desarrollaría una verdadera función integradora de los impulsos emitidos por el SNC. Los axones postganglionares se distribuyen por el órgano efector entrando en compañía de los vasos sanguíneos. Propor-

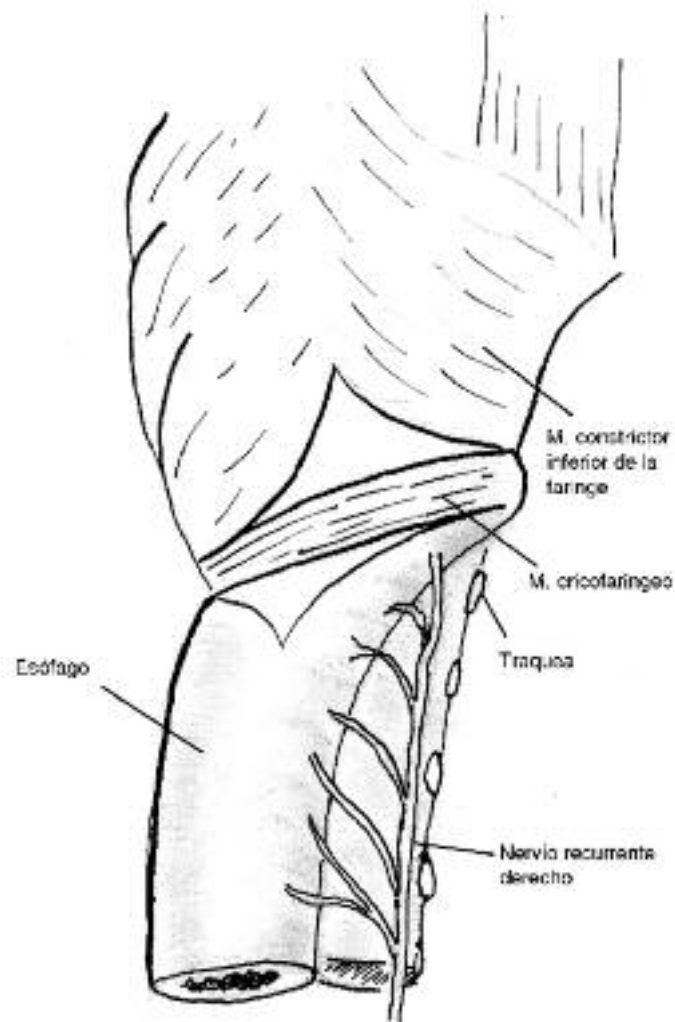


Fig. 24. Distribución esofágica del nervio recurrente.

cionan rica inervación al plexo mientérico y a los vasos, los que están densamente inervados por terminales adrenérgicas. La estimulación adrenérgica produce inhibición de las contracciones del cuerpo esofágico y contracción del esfínter esofágico inferior (EEI). La sección del nervio simpático no tiene ninguna acción evidente sobre la motilidad esofágica¹⁵⁻⁶.

Las fibras preganglionares parasimpáticas vagales proceden del núcleo motor dorsal del vago, ubicado en el piso del cuarto ventrículo, en el bulbo raquídeo. Están contenidas en el vago en su descenso torácico e inervan al esófago, corazón y otras estructuras torácicas a punto de partida del plexo peri esofágico que conforman los nervios vagos¹⁶. En el esófago, los nervios parasimpáticos tienen acción directa sobre el peristaltismo primario del músculo liso. La vagotomía cervical bilateral produce la pérdida del peristaltismo primario, mientras que el peristaltismo secundario, debido a reflejos locales, no se modifica. La velocidad del peristaltismo se puede modificar variando la intensidad de la estimulación eléctrica del vago¹⁵.

BIBLIOGRAFÍA

1. ARREGUI, CB Y SALAZAR, E: "Esofagectomía son toracotomía". Revista de la Facultad de Ciencias Médicas (Quito, Ecuador) 1990; Vol15 (1-2).
2. COTRAN,RS; KUMAR,V; ROBBINS,S: "Patología Estructural y Funcional" Ed. Panamericana, 5ª edición, cap. 17, 1995
3. DIAMANT NE: "Physiology of esophageal motor funtion". Gastroenterol Clin North Am 1989;18:179-194.
4. ETALA, E: "Atlas of Gastrointestinal Surgery". Ed Williams and Wilkins. Baltimore 1997, Vol. II: , USA
5. FELDMAN M; SCHARSCHMIDT BF; SLEISENGER M: "Enfermedades Gastrointestinales y Hepáticas". Ed. Panamericana, 6ª edición, cap.32, 538-539, 2000.
6. GARDNER, H. Y COL.: "Anatomía" Ed. Interamericana, 1989: 320-438.
7. GRAY, H.: "Anatomía". Ed Harcourt-Brace Ed., 1998: 1751-1753
8. HOLLINSHEAD, WH: "Anatomy for Surgeons". Ed. Paul B. Hoeber, Inc., New York, USA, 1956
9. KIRSCHNER, M.: "Tratado de Técnica Operatoria General y Especial". Ed Labor , Barcelona, 1944; Tomo IV, segunda parte: 921-924
10. LINDNER, HH: "Anatomía Clínica". Ed. El Manual Moderno. México, 1990:176-256
11. LIPPERT, H.: "Anatomía" Ed Maban, Madrid, 1996: 231-237
12. LOCKHART RD, HAMILTON GE, FYFE FW: "Anatomía Humana". Ed Interamericana SA. México, 1965, 500-503.
13. MEYER GW, AUSTIN RM, BRADY CE, CASTELL DO: "Muscle anatomy of the human esophagus". J Clin Gastroenterol 1986;8(2):131-4
14. MOUROT, J; BASTIAN, D: "Anatomie chirurgicale de l'oesophage". Encyclopedie Médico-Chirurgicale, 40170, 4-8-12, París, 2002
15. MUSI AO, CORTI RE, FERRO FE: "Enfermedades del esófago estómago y duodeno". ED. Akadia. Buenos Aires, 1990.
16. RANSON, SW; CLARK, SL: "Anatomía del Sistema Nervioso". Editorial Interamericana 10ª. Edición, 1963, 140-153).
17. SHACKELFORD, RT: "Surgery of the alimentary tract". Ed. W.B.Saunders Company, Philadelphia, 1955
18. TERRACOL, J, SWEET, RH: "Enfermedades del Esófago". Librería y Editorial Bernardes SRL, Buenos Aires, Argentina, 1961
19. TESTUT, L; LATARJET,A: "Tratado de Anatomía Humana" Salvat Editores, Barcelona, 1958; 9ª ed, Tomo II:323-324.