

# ENFERMEDAD POR REFLUJO GASTROESOFÁGICO Y HERNIA HIATAL: INDICACIÓN Y TÉCNICA QUIRÚRGICA

## LUIS DURAND

Jefe Sección Esófago - Estómago - Duodeno.  
División Cirugía Gastroenterológica.  
Departamento de Cirugía.  
Jefe Sección Patología Esofágica y Jefe Sección  
Motilidad Intestinal. División Gastroenterología  
Clínica. Departamento de Medicina Interna.

## MIGUEL CARACOCHE

Cirujano de la Sección Esófago - Estómago -  
Duodeno. División Cirugía Gastroenterológica.  
Departamento de Cirugía.  
  
Hospital de Clínicas "José de San Martín" -  
Universidad de Buenos Aires.

La enfermedad por reflujo gastro-esofágico (ERGE) comparte ciertas características fisiopatológicas con otras enfermedades crónicas más estudiadas, como por ejemplo la hipertensión arterial o la diabetes, ya que todas son afecciones dinámicas, con manifestaciones clínicas y pronósticos variables según su evolución en el tiempo.

El objetivo principal de sus tratamientos no solo debe controlar la sintomatología, sino también prevenir las lesiones o complicaciones, que en ocasiones pueden ser severas.

La falta de experiencia en una patología, puede llevar a sobre-indicar estudios donde no se necesitan, o pasar por alto situaciones, que al no haber sido tomadas a tiempo implican un tratamiento difícil y costoso.

El análisis de la fisiopatología de la enfermedad, que permita un adecuado aprovechamiento de los recursos diagnósticos y su correcta interpretación, han sido tratados en otro capítulo de este libro (I-170).

Antes de adentrarnos en los aspectos técnicos de la Cirugía Antireflujo (CAR), es importante mencionar que un porcentaje de los pacientes en los que puede fallar la CAR, no lo hacen por fallas técnicas, sino por inadecuadas interpretaciones diagnósticas y/o inadecuada selección de pacientes para operar.

Es por ello que se comenzará mencionando la indicación quirúrgica.

## BASES CLÍNICAS PARA LA INDICACIÓN DEL TRATAMIENTO QUIRÚRGICO

Se ha dicho que la presentación clínica de la ERGE

puede ser variable, según el momento de la evolución en que se encuentre el paciente, y según la relación agresión/defensa (material refluído/defensa mucosa agredida). Por ello, el primer gesto diagnóstico, implica una estadificación del paciente, lo cual tendrá implicancias terapéuticas.

Ante un paciente con síntomas crónicos compatibles con ERGE, lo primero que se debe saber es como se encuentra la mucosa agredida. La asociación del cuadro clínico con una endoscopia digestiva alta permitirá la siguiente **Estadificación**:

A - Sintomatología esofágica o extra-esofágica, sin lesión mucosa esofágica o extra-esofágica.

B - Lesión inflamatoria leve (esofágica o extra-esofágica) con o sin síntomas (esofágicos o extra-esofágicos), ó

C - Lesión inflamatoria severa (esofágica o extra-esofágica) con o sin síntomas (esofágicos o extra-esofágicos), ó

D - Activación de la secuencia metaplasia-displasia-neoplasia (esofágica o extra-esofágica), con o sin síntomas (esofágicos o extra-esofágicos),

E - A su vez, pueden existir combinaciones (por ejemplo:

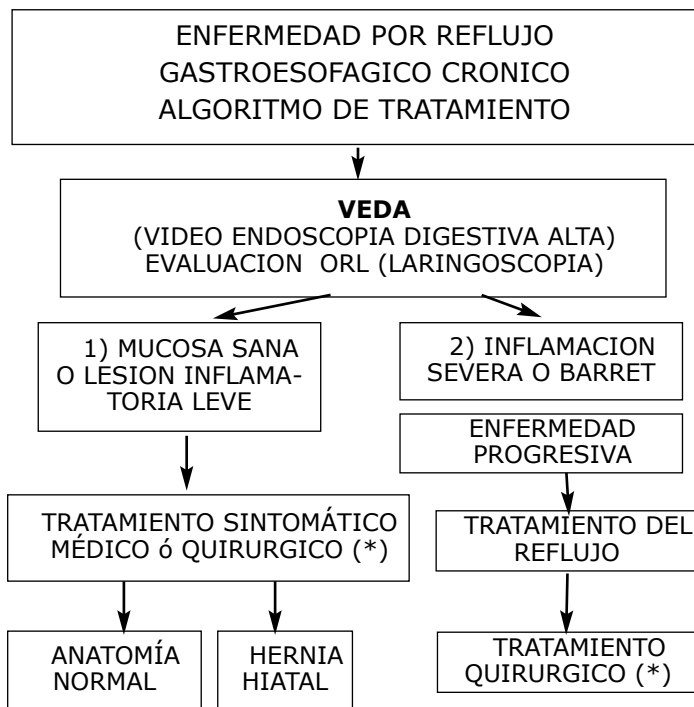
a- inflamación laríngea con mucosa esofágica sana;

b- síntomas extra-esofágicos puros con inflamación solo en la mucosa esofágica;

c- asociación de inflamación con cambios metaplásicos o displásicos; etc.)

Aunque el comportamiento clínico pueda ser similar en los distintos estadios, las implicancias pronósticas serán diferentes según en cual de dichos estadios se encuentre la enfermedad y cual sea el canal de evolución que la misma tome a través del tiempo. El cuadro 1 muestra el algoritmo de selección de pacientes con

ERGE crónica para tratamiento en el Hospital de Clínicas "José de San Martín" de la Universidad de Buenos Aires.



(\*) Salvo contraindicaciones médicas.

Cuadro Nro. 1. Reflujo gastroesofágico crónico. Algoritmo de tratamiento.

Por lo tanto, los pacientes a los que se les indica CAR pueden ser separados en **dos grupos**:

1) **PACIENTES SIN LESION**: el objetivo es aliviar síntomas que el tratamiento médico no puede controlar; o para que pacientes con buen control sintomático con tratamiento médico puedan abandonar la medicación. Este procedimiento puede ser considerado **CIRUGIA DE CALIDAD DE VIDA**.

2) **PACIENTES CON LESIONES Y/O ENFERMEDAD PROGRESIVA**: en este caso, el procedimiento puede ser llamado **CIRUGIA CURATIVA**, ó **CIRUGIA PREVENTIVA DE MAYORES COMPLICACIONES A LARGO PLAZO**.

Un alto porcentaje de pacientes (alrededor del 75%) presentarán mucosa sana o lesiones inflamatorias leves<sup>1-2</sup>, y estas últimas, en general, rápidamente pasarán a mucosa sana luego de un adecuado tratamiento médico. Al no tener lesiones, este grupo de pacientes solo requiere un tratamiento sintomático, y la CAR solo estaría indicada cuando el tratamiento médico no logre aliviar los síntomas, o cuando el paciente no quiera tomar una medicación en forma crónica. Algunos expertos consideran, que interrumpir el proceso patológico cuando

todavía no se produjo lesión, puede permitir un mejor resultado del tratamiento a largo plazo.

Al tratarse de una enfermedad crónica, y por la posibilidad de un reflujo asintomático que todavía no produce lesión, pero que no se puede saber si algún día la producirá, estos pacientes requieren control en el tiempo<sup>3</sup>, al igual que el paciente hipertenso o diabético.

Por el contrario, alrededor de un 25% de los pacientes mostrarán una lesión evolutiva a pesar del tratamiento médico, o se presentarán ya con lesiones severas (estenosis, úlceras, Barrett), por lo tanto, no solo necesitan un alivio sintomático, sino que en ellos resulta importante el control del reflujo, aunque el mismo pudiera ser asintomático. Este segundo grupo, no puede permitir la persistencia de un reflujo asintomático, como podría suceder en un paciente que tenga la barrera antirreflujo deteriorada por una hernia hiatal, y que presente buena respuesta sintomática con un inhibidor de la bomba de protones, pero en el que se debe asumir que el tratamiento solo ha modificado las características del material a refluir (elevó el pH), pero que al persistir una barrera antirreflujo inefectiva, podría permanecer con un reflujo asintomático. En este sentido, el tratamiento que ofrece el mejor control del reflujo de cualquier característica (contenido gástrico y/o duodenal) es la CAR, que rearma el mecanismo de barrera<sup>4</sup>.

Es importante que paciente y cirujano comprendan, y estén de acuerdo, sobre la indicación y lo que se espera de la cirugía en el pre-operatorio, ya que la evaluación de los resultados, estará de acuerdo a esta expectativa prequirúrgica. A modo de ejemplo, no tolerará igual la distensión abdominal, que algunos pacientes refieren como molestia en el postoperatorio aunque ya no tengan reflujo, aquel que se operó para mejorar su calidad de vida, que aquel que comprendió que era necesario frenar el reflujo para prevenir la progresión de una lesión metaplásica en la mucosa esofágica; no tendrá el mismo impacto una recidiva de reflujo postoperatorio asintomático, en un paciente con mucosa sana, que en uno con esófago de Barrett.

## CONFORMACIÓN ANATÓMICA Y FISIOLÓGICA DE LA BARRERA ANTIRREFLUJO

Una vez conocida la afectación mucosa, como expresión del resultado de la agresión de un material que refluye al esófago, y de la defensa que opone el paciente, es necesario saber que grado de deterioro presenta el mecanismo de barrera que se debe oponer fisiológicamente al gradiente de presión que existe entre el abdomen y el tórax, y por lo tanto entre la luz intra-gástrica y la intra-esofágica.

La barrera antirreflujo, está constituida por un esfínter ubicado en la unión gastro-esofágica, el esfínter esofágico inferior, con fijación abdominal; que actúa conjuntamente con la crura, formada habitualmente por el pilar derecho del diafragma y que rodea al esfínter esofágico inferior, actuando como un esfínter externo, en tanto que el primero funcionaría como un esfínter interno<sup>5</sup>.

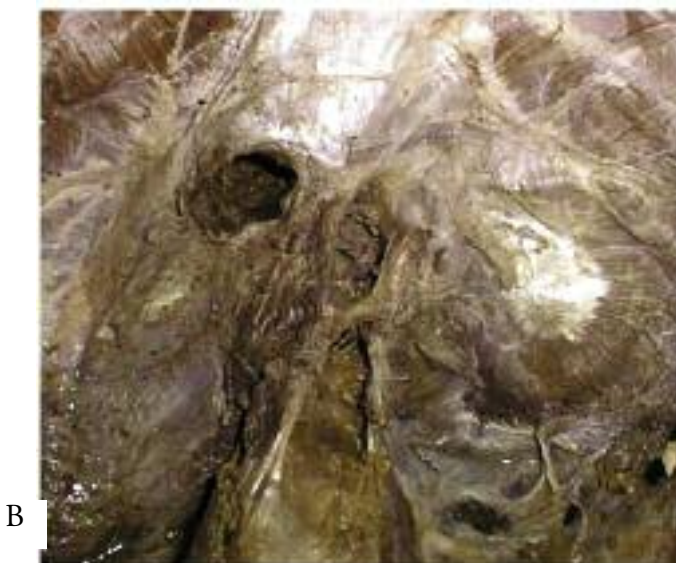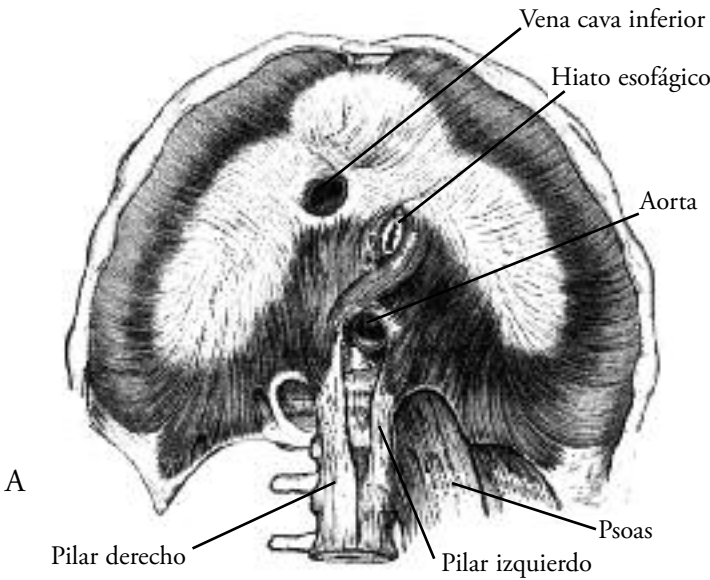


Fig. 1. A) Diafragma. Hiato esofágico y pilares del diafragma. Obsérvese que el hiato esta constituido por el pilar derecho. En la cirugía antireflujo al cerrar el hiato se unen los márgenes derecho e izquierdo y no los pilares entre sí. B) Disección anatómica. Se observan los dos pilares y como el pilar derecho es el responsable de la crura hiatal.

A este "complejo esfinteriano" se le agrega un tercer componente de la barrera antirreflujo muy importante, que es la angulación que presenta la desembocadura normal del esófago en el estómago en el abdomen, conocida como ángulo de His (Figs. 1 y 2).

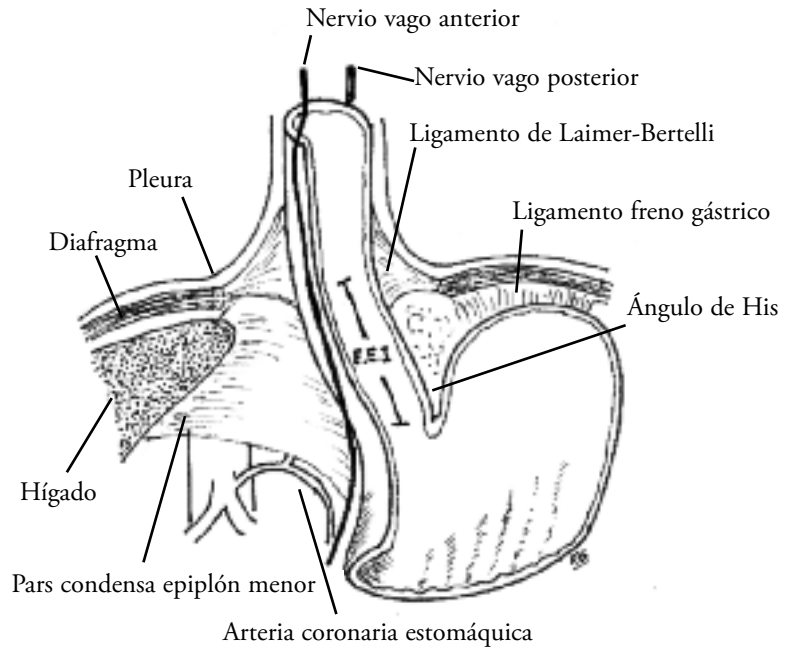


Fig. 2. "Esquema del "Complejo Esfinteriano" y sus relaciones anatómicas (nótese que para su mejor comprensión, los espacios se encuentran agrandados, pero "en vivo", la crura diafragmática apoya sobre el esfínter esofágico inferior)".

**MECANISMOS DE FALLA DE LA BARRERA ANTIRREFLUJO**

El mecanismo de barrera está desarmado anatómicamente cuando hay una hernia hiatal, ya que al desplazarse el esfínter esofágico inferior hacia el tórax pierde su fijación intra-abdominal, perdiendo generalmente presión de reposo; además, la crura que constituye el hiato esofágico, habitualmente dilatado, no ejerce su función de esfínter externo de apoyo sobre el interno, ya que este último está desplazado de su lugar; y por último se pierde el ángulo de His, pasando la unión gastro-esofágica a tener una disposición como en "embudo invertido hacia arriba", lo cual facilita el desplazamiento del contenido del fundus gástrico hacia el esófago (Fig. 3).

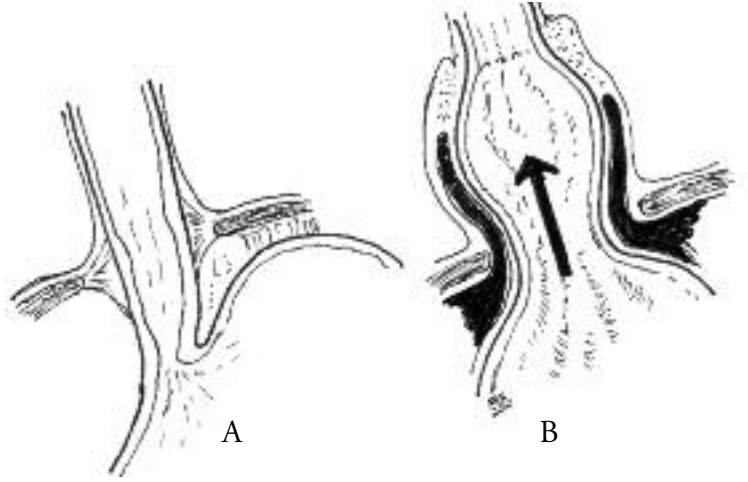


Fig. 3. Esquema de una hernia por deslizamiento. A) Normal. B) Hernia por deslizamiento. Pérdida del ángulo de His y de la válvula gastroesofágica.

Cuando la anatomía de la zona de la unión gastroesofágica se encuentra normal, el mecanismo de falla de la barrera antirreflujo es otro, que ha sido llamado relajación transitoria del esfínter esofágico inferior (RTEEI)<sup>6</sup>. Las RTEEI se producirían como consecuencia de la distensión del fundus gástrico y se han visto aumentadas en pacientes con ERGE. Se podría decir que los pacientes con hernia hiatal presentarían una relajación "casi permanente" del esfínter esofágico inferior. Las RTEEI se normalizan y pueden desaparecer cuando se realiza una funduplicatura.

La evaluación del estado anatómico de la barrera antirreflujo y su funcionamiento, se realiza con un estudio radiológico contrastado dinámico y con una manometría esofágica.

Para casos específicos la pHmetría de 24 horas, y mucho mejor aún la impedanciometría con pHmetría de 24 horas o con la asociación de manometría (impedancia-manometría), ayudarán aún más a comprender el funcionamiento del mecanismo antirreflujo y sobre todo a evaluar el material que refluye (cuali y cuantitativamente) y las circunstancias en las que lo hace.

Es decir, una vez que se conoce el estado de la mucosa (como resultado de la agresión crónica / defensa del paciente), y el estado de la barrera antirreflujo (como pronóstico a largo plazo de como va a seguir refluendo un paciente en particular a futuro), se puede evaluar la indicación de CAR como intento de reparación de dicha barrera.

Finalmente, esta indicación debe ser considerada teniendo en cuenta el estado clínico general del paciente, como para cualquier otra cirugía de importancia, y además teniendo en cuenta afecciones clínicas que tienen impacto directo en la ERGE y en los resultados postoperatorios, como son la asociación con otros trastornos funcionales gastrointestinales, o con trastornos psico-emocionales, con el sobrepeso, con la edad y la asociación con medicamentos que puedan afectar el funcionamiento de la barrera antirreflujo.

## HERNIA HIATAL

Se realizará un breve análisis de la hernia hiatal, ya que se la ha responsabilizado como principal mecanismo de desmantelamiento de la barrera antirreflujo.

Se denomina hernia cuando una viscera se moviliza de su lugar normal a través de un orificio anatómicamente preformado. Cuando se desplaza la unión gastro-esofágica desde el abdomen hacia el tórax a través del hiato esofágico se denomina hernia hiatal; y esta hernia tiene la particularidad, que puede desplazarse en forma anti-gravitacional debido al gradiente de presiones entre la cavidad torácica y la abdominal.

Si bien la hernia hiatal fue descrita siglos antes en disecciones de cadáveres, en 1926 Ake Akerlund de Estocolmo - Suecia, fue el primero en darle el nombre actual y en presentar una clasificación de tres tipos de hernias: "1) hernia hiatal con esófago corto congénito, 2) hernia paraesofágica, y 3) hernias que no pueden incluirse en 1) ni en 2)"<sup>7</sup>.

Las observaciones de Akerlund eran puramente anatómicas. El primero en reparar a cerca de un comportamiento fisiopatológico diferente de cada tipo de hernia hiatal, fue Phillip Allison en Leeds - Inglaterra, quien distinguió entre la hernia hiatal deslizada y la paraesofágica o volvulada<sup>10</sup>, hoy más conocidas como tipo I y tipo II, observando que en las primeras predominaban los síntomas de reflujo, mientras que en las últimas lo hacían el dolor y el atascamiento de alimentos, con casos de desenlaces catastróficos por fenómenos isquémicos.

La hernia hiatal tipo I (Fig. 4), es la que se ha descrito previamente, por favorecer al desmantelamiento de la barrera antirreflujo. En forma similar a lo que puede ocurrir en la hernia de la ingle, se observa un verdadero deslizamiento del cardias y el estómago proximal posterior hacia el mediastino, mientras que la cara anterior gástrica se desplaza cubierta por peritoneo constituyendo un saco herniario, como se observa en el siguiente esquema. El esófago puede estar acortado o tortuoso por el desplazamiento del cardias al mediastino.

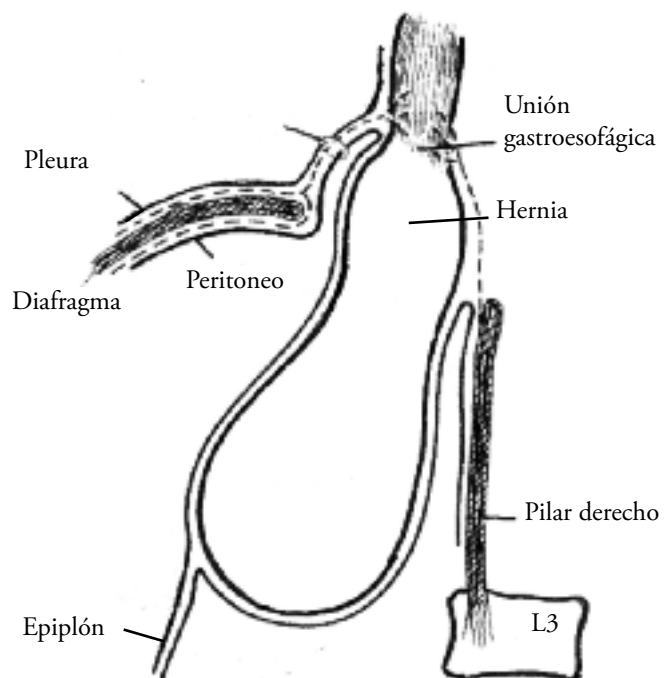


Fig. 4. Esquema de una hernia por deslizamiento. Vista lateral izquierda. Pérdida del ángulo de His y de la válvula gastroesofágica. Unión gastroesofágica por arriba del diafragma y de la crura del pilar derecho.

En la hernia hiatal tipo II o paraesofágica (Fig. 5), el cardias mantiene su posición normal, con lo cual el esfínter esofágico inferior mantiene sus elementos de fijación abdominales y puede resultar efectivo en su función de barrera, aunque pierde el apoyo del "esfínter externo"; mientras que lo que se desplaza es el fundus y/o cuerpo gástrico hacia el tórax en forma paralela al esófago a través del hiato que se encontrará dilatado, llevando un saco peritoneal completo hacia el mediastino.

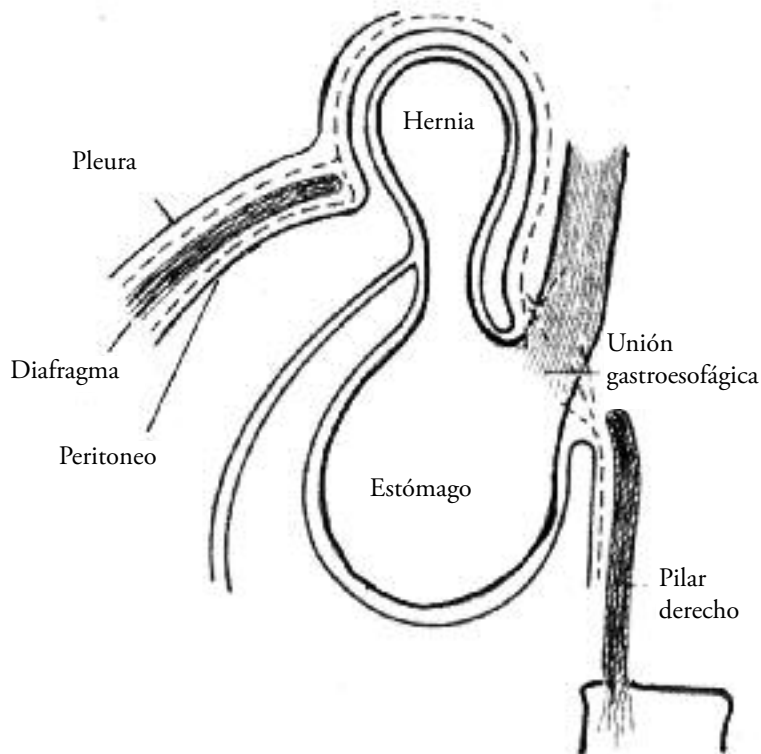


Fig. 5. Hernia paraesofágica con saco herniario peritoneal. Vista lateral izquierda. Unión gastroesofágica por debajo del diafragma.

Cuando solo se desplaza el fundus gástrico, existe el riesgo de una volvulación órgano-axial que puede producir un cuadro obstructivo; y si la volvulación compromete la irrigación gástrica puede haber isquemia e infarto con perforación gástrica. En los casos en que acompaña también el cuerpo gástrico, la volvulación suele ser mesentérico axial y predominan los episodios obstructivos y de dolor, por sobre los de isquemia.

Para una nomenclatura uniforme, se debe distinguir a la hernia paraesofágica de los muy raros casos de hernias parahiatales, donde el estómago asciende al tórax a través de un orificio próximo, pero distinto del hiato esofágico (en general de origen post-traumático). De la misma forma, debe quedar muy claro, que por definición la hernia paraesofágica presenta el cardias en su posición normal en el abdomen, por lo cual nunca debería ser vinculada a esófago corto, como si puede suceder en las hernias hiatales deslizadas, y en las que se describirán a continuación.

Hernia hiatal tipo III o mixta: actualmente se ha agregado este tercer tipo, para incluir a aquellas hernias hiatales en las cuales coexisten un componente de deslizamiento con el ascenso del fundus gástrico paralelo al esófago. Son habitualmente hernias grandes y presentan, con mayor frecuencia, asociación con esófago corto y abundante RGE (Fig. 6).

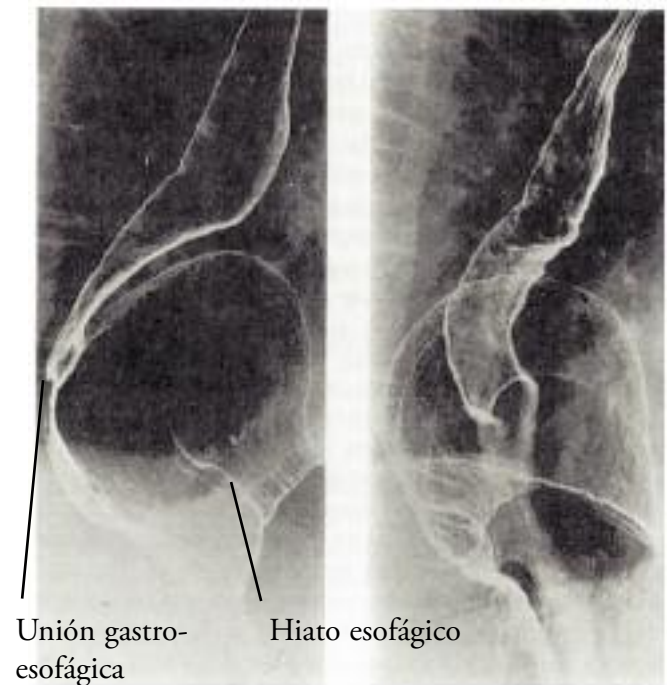


Fig. 6. Estudio radiológico donde se observa el ascenso del cardias al mediastino y del fundus gástrico paralelo al esófago.

Al comprender los mecanismos fisiopatológicos de las distintas hernias hiatales, se puede deducir que las hernias tipo I y III presentan mayor asociación con síntomas de RGE; y que las tipo II y en ocasiones también las tipo III, se asocian más a síntomas obstructivos y de dolor.

Luego del análisis conceptual de la indicación quirúrgica de la CAR, se desarrollará los aspectos técnicos de la misma.

La CAR ha sufrido innumerables cambios técnicos desde sus primeras comunicaciones. Para su mejor comprensión, se debe analizar estos cambios en su secuencia histórica.

## BREVE HISTORIA DE LA CIRUGÍA ANTIRREFLUJO

A pesar de que la gran mayoría de las técnicas quirúrgicas se desarrollaron a fines del siglo XIX, o comienzos del XX, no ha sucedido lo mismo con la CAR, que comenzó a desarrollarse recién a mediados del siglo XX.

Si bien el reconocimiento de la hernia hiatal había



sucedido siglos antes, esta no había sido asociada con el reflujo gastro-esofágico (RGE), sino más bien se la consideraba como cualquier otra hernia abdominal, sin considerar sus implicancias fisiológicas.

Recién en la década de 1930 se introduce el término de "esofagitis péptica"<sup>8-9</sup>, como expresión de la agresión que podía sufrir el esófago por el contenido ácido gástrico, por una falla en el mecanismo de contención de la barrera antirreflujo, asociado a una hernia hiatal. A partir de allí, a los intentos por reducir la hernia hiatal, se asocian las primeras técnicas antireflujo.

Podría decirse que Phillip Allison, en Leeds - Inglaterra, fue el primero que buscó una solución quirúrgica de reparación anatómica de la unión gastro-esofágica herniada como tratamiento del RGE. En 1951 publicó su técnica<sup>10</sup>, donde describe la reducción herniaria del cardias al abdomen a través de una toracotomía izquierda, con cierre posterior del hiato esofágico y sección del nervio frénico izquierdo, con la idea de ascender el diafragma para que resulte más difícil la re-herniación. El mismo Allison consideró pobres sus resultados 20 años después, en un análisis retrospectivo de 553 de sus pacientes operados por distintos tipos de hernia hiatal y controlados a largo plazo, donde reportó 66% de control sintomático y 49% de recurrencia de la hernia<sup>11</sup>.

En 1936, Rudolph Nissen, en aquel momento emigrado de Alemania a Estambul - Turquía, a causa de la II guerra mundial, realizó una gastrectomía proximal, y para proteger la anastomosis esófago-gástrica rodeó el esófago con el estómago como se protegían los tubos de gastrostomía según técnica de Witzel, rearmando el ángulo de His. Años después, en un control de aquel paciente, Nissen notó astutamente que el mismo no tenía RGE y lo atribuyó a la plicatura gástrica. En 1955, ya en Basilea - Suiza, y luego de múltiples pruebas de diferentes técnicas antirreflujo, Nissen aplicó por primera vez su teoría de rodear el cardias con el fundus gástrico en 360° como mecanismo antirreflujo en un paciente con esofagitis, a través de una laparotomía, y lo publicó en 1956<sup>12</sup>.

Había nacido el concepto de funduplicatura como agregado de la reducción herniaria y el cierre hiatal, y se desencadenó el estudio del funcionamiento fisiológico de la CAR.

Ronald Belsey, de Bristol - Inglaterra, fue uno de los líderes en el estudio de un mecanismo que, además de corregir la anatomía, restaurara la fisiología normal del funcionamiento antirreflujo de la unión gastro-esofágica, con el mínimo de complicaciones postoperatorias. El "talón de Aquiles" de la operación de Nissen, que controlaba bien el RGE, era la disfagia postoperatoria.

Belsey, que trabajaba en el Hospital St. Mark, en 1967 publica el resultado de distintas modificaciones de su técnica inicial, y por ello la llama Mark IV<sup>13</sup>.

En ella, propone una adecuada movilización del esófago mediastinal a través de una toracotomía, con la reubicación de por lo menos 4-5 cm de esófago en el abdomen, con el agregado de una funduplicatura de 240 grados y el cierre hiatal. Considera que un buen segmento esofágico intra-abdominal (4-5 cm) resulta fundamental en el funcionamiento de la barrera antirreflujo y que una funduplicatura parcial provocará menos disfagia postoperatoria que la de 360°.

También en 1967, Lucius Hill publica una CAR basada en una reparación de la unión gastro-esofágica según estudios de comportamientos fisiológicos de la zona cardial<sup>14</sup>. Hill observó por endoscopia flexible que la desembocadura del esófago en el estómago formaba un pliegue que estaba favorecido por la fijación posterior del esfínter esofágico inferior, y este desaparecía cuando había una hernia hiatal (Fig. 7).

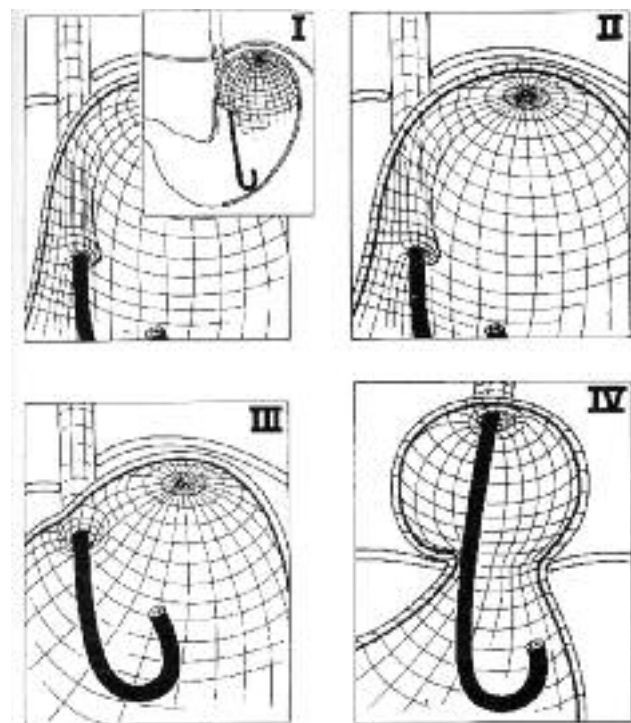


Fig. 7. Fundamentos de la operación de Hill<sup>14</sup>. Gradientes de presión de la valva gastroesofágica. I- Condiciones normales. El esófago entra en el estómago formando un ángulo oblicuo. Un pliegue mucoso se observa por endoscopia con la respiración y maniobra de Valsalva. II- El pliegue mucoso bien definido, se abre ocasionalmente pero se cierra prontamente. III- Pliegue mucoso mal definido, que se abre con frecuencia y cierra débilmente o en forma incompleta. IV- No hay pliegue mucoso definido. Orificio abierto acompañado con hernia hiatal.

Su técnica antireflujo se basó en recrear la anatomía desde ese punto de vista, es decir a través de una inscisión mediana abdominal, fijó con puntos el sector proximal de la curvatura menor del estómago, al ligamento arcuato preaórtico y a la fascia freno-esofágica anterior y pos-

terior; cerró el hiato y fijó con puntos la zona cardial al diafragma. Este procedimiento fue conocido también como gastropexia posterior.

Se iba generando un consenso de que la corrección de la hernia hiatal podía recuperar una barrera antirreflujo efectiva. Era necesaria una adecuada reducción del cardias y de suficiente esófago abdominal, el cierre del hiato, y el agregado de una funduplicatura.

En aquel momento, sin embargo, existía una gran discusión sobre la indicación de CAR, ya que estas resultaban cirugías muy agresivas para el manejo de aquellos años, en general por toracotomía; y que además podían acompañarse de recidiva de la hernia hiatal, o podían aparecer síntomas nuevos post-operatorios como la disfagia (superior al 25%) y la distensión gástrica con dificultad para eructar (superior al 50%).

Como forma de prevenir la re-herniación se insistía en la necesidad de una adecuada disección del esófago distal para lograr un descenso al abdomen de más de 3 cm. Algunos casos de esófago corto fueron reportados y es por ello que una nueva técnica para la resolución de este problema ya había sido propuesta por otro cirujano inglés de Birmingham en 1957, el Dr. J Leigh Collis<sup>15</sup>, quien describió un procedimiento de alargamiento del esófago a través de una incisión tóraco-abdominal, donde luego de una amplia movilización del esófago mediastinal, procedía a dividir el estómago proximal siguiendo la línea esofágica y paralela a la curvatura menor. Años después, Griffit Pearson de Toronto - Canadá, le agregó una funduplicatura de 240° tipo Belsey<sup>16</sup>, y Mark Orringer de Michigan - USA, una tipo Nissen<sup>17</sup>, con mejores resultados en el seguimiento alejado.

A su vez, para prevenir la disfagia y el atropamiento de gas, se idearon funduplicaturas parciales, que presentaron menos efectos no deseados, pero con resultados desalentadores en el control del reflujo a largo plazo. Finalmente, estas funduplicaturas parciales, quedaron reservadas para pacientes con muy mala motilidad esofágica, como en pacientes con esclerodermia donde se usa una funduplicatura parcial posterior, descrita por Andre Toupet en Paris - Francia<sup>18</sup>, o para post-miotomía en la Acalasia, donde predomina el uso de la funduplicatura anterior, publicada por J Dor en Marsella - Francia<sup>19</sup>.

En un esfuerzo por mejorar la técnica de Nissen (disminuir la disfagia postoperatoria), Philip Donahue introdujo el concepto de Nissen flojo, al realizar la funduplicatura sobre una bujía colocada en el esófago, que al ser retirada dejaba la válvula sin compresión sobre el tubo esofágico; en la década del 70 comenzó sus investigaciones en animales, y más tarde, en los '80, publicó los buenos resultados a largo plazo en pacientes con ERGE<sup>20</sup>. Solo un año después, fue publicado el trabajo de Tom DeMeester,

donde se marcan las pautas que se respetan actualmente en la confección de la funduplicatura de Nissen<sup>21</sup>: calibración del cierre hiatal y la funduplicatura con una bujía de 60 fr; válvula corta de 1 cm de longitud; y completa movilización del fundus gástrico, que incluía la sección de rutina de los vasos cortos; gestos que Nissen no había realizado en la descripción original de su técnica. DeMeester y colab., reportaron un 91% de pacientes libres de síntomas a 10 años de seguimiento, y con disfagia postoperatoria de solo el 3%<sup>21</sup>.

## LA ERA MINIMAMENTE INVASIVA

Disponer de una técnica quirúrgica con buen control del reflujo a largo plazo, y con escasos efectos adversos, permitió una gran difusión de la misma una vez que esta se pudo realizar de una forma menos agresiva.

En 1991, Bernard Dallemagne en Lieja - Bélgica<sup>22</sup> publicó su experiencia preliminar sobre la funduplicatura de Nissen, según la técnica modificada por Donahue y por DeMeester, pero por vía laparoscópica.

Rápidamente, Cuschieri y col.<sup>23</sup> llevaron adelante un trabajo multicéntrico, en el que demostraron la factibilidad de llevar a cabo esta cirugía por vía laparoscópica, y posteriores trabajos confirmaron los buenos resultados (Cuadro Nro. 2).

Autor	año	nro.de pacientes	tiempo oper. (min)	seguim (meses)	buenos resultados
Hinder,	1994	198	150	32	94%
Jamieson,	1994	155	120	3	98%
Hunter,	1996	252	185	17	93%
Gotley,	1996	200	149	12	99%
Watson,	1996	174	80	3	91%
Cathey,	1996	100	101	19	90%

Cuadro Nro. 2. Resultados de la cirugía laparoscópica en el tratamiento del reflujo gastroesofágico.

En 1998 apareció la primera publicación argentina de CAR por vía laparoscópica correspondiente al grupo del Hospital de Clínicas de la Universidad de Buenos Aires con resultados similares a los descriptos en el cuadro 2, aunque con menor número de pacientes operados<sup>24</sup>.

La técnica quirúrgica por vía laparoscópica, debe ser llevada a cabo, respetando los mismos principios que en la cirugía abierta. Se debe recordar, que son solo diferentes vías de abordaje, y que el problema anatómico-fisiológico a corregir sigue siendo el mismo.

## DESCRIPCIÓN TÉCNICA DE LA CIRUGÍA ANTIRREFLUJO POR VÍA LAPAROSCÓPICA

A continuación se describirá la técnica que se sigue en el Hospital de Clínicas "José de San Martín", para la realización de la CAR por vía laparoscópica, que respeta los mismos gestos técnicos, que cuando la misma es realizada a cielo abierto en dicho hospital escuela de la Universidad de Buenos Aires.

Se indica profilaxis antibiótica para gérmenes aerobios y anaerobios de la boca, por una eventual perforación accidental del tubo digestivo superior; y se colocan vendas elásticas en los miembros inferiores, para prevenir la trombosis venosa profunda.

El paciente es colocado con las piernas abiertas, ya que el cirujano se ubicará entre las mismas (Fig. 8). El 1er. ayudante se ubica a la izquierda del paciente, levanta el hígado y tracciona el estómago, mientras el 2do. lo hace a la derecha, y maneja la óptica.

Luego de realizado el neumoperitoneo a cielo abierto, se coloca el 1er. trocar en la unión entre el tercio inferior y medio de una línea imaginaria que une el apéndice xifoides con el ombligo (por allí se introducirá un laparoscopio de 10 mm. angulado) (Fig. 9). Justo por debajo del apéndice xifoides, se introduce el 2do. trocar, para el retractor hepático (puede ser de 5 o 10 mm. según el instrumental que se disponga). En la línea medio claviclar, a la altura subcostal de ambos lados, se colocan el 3ro. y 4to. trocres, que usará el cirujano (se corre levemente hacia medial el de la mano izquierda). Por último, el 5to. trocar se usa principalmente para la tracción gástrica, y se coloca en la arista inferior de un triángulo que se forma con el medial de la óptica y el de la mano derecha del cirujano.

Se inclina la camilla hasta unos 30 grados, de forma que quede la cabecera más alta y los pies por debajo.

Una vez presentado el campo operatorio, al levantar el hígado con el retractor hepático, la primera maniobra consiste en reducir la hernia, con presión roma y movimientos suaves; e identificar la unión de la membrana freno-esofágica con el diafragma en su borde anterior, para que seccionando la misma se identifique desde anterior hacia posterior y desde arriba hacia abajo, el borde muscular de ambas márgenes hiatales (Figs. 10 y 11).

Al realizar esta disección, se tendrá especial cuidado con el nervio vago anterior y con las ramas hepáticas del mismo (esto último, si el paciente no fue o será colecistectomizado). En ocasiones, se puede encontrar del lado derecho una arteria hepática accesoria, que puede estar próxima a la zona de disección, y que debe ser respetada.

En caso de hernias paraesofágicas o mixtas, en este momento se avanza con la disección del saco herniario, que suele estar del lado izquierdo, y que se puede extraer en forma completa con maniobras suaves de tracción

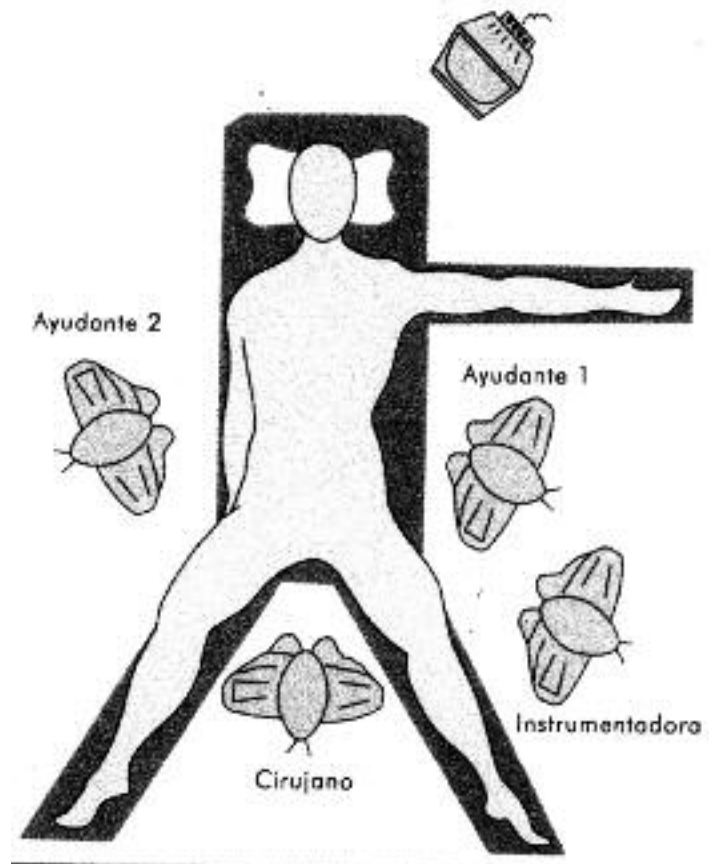


Fig. 8. Esquema de la posición del paciente y ubicación del equipo quirúrgico.

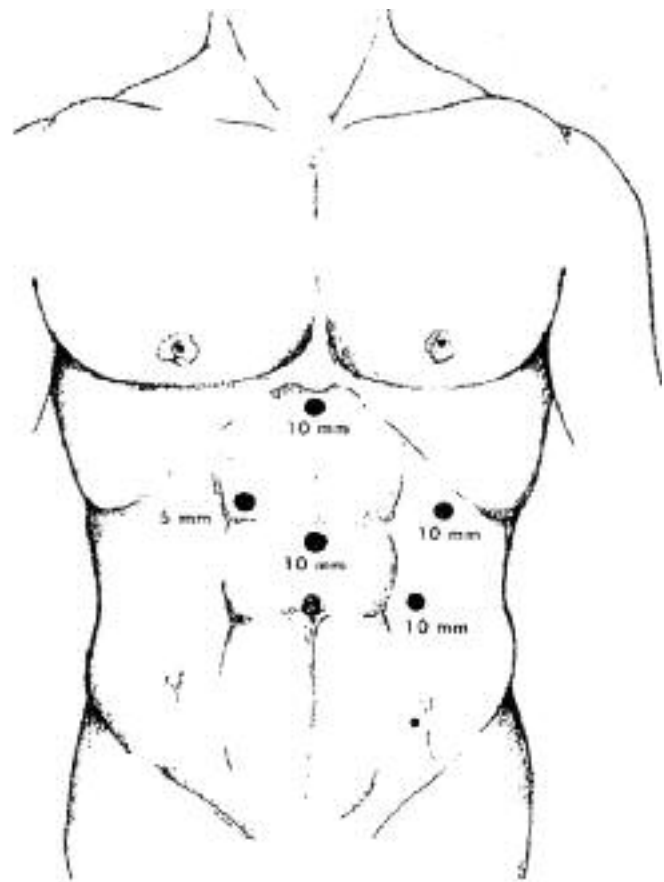


Fig. 9. Colocación de los trocres.



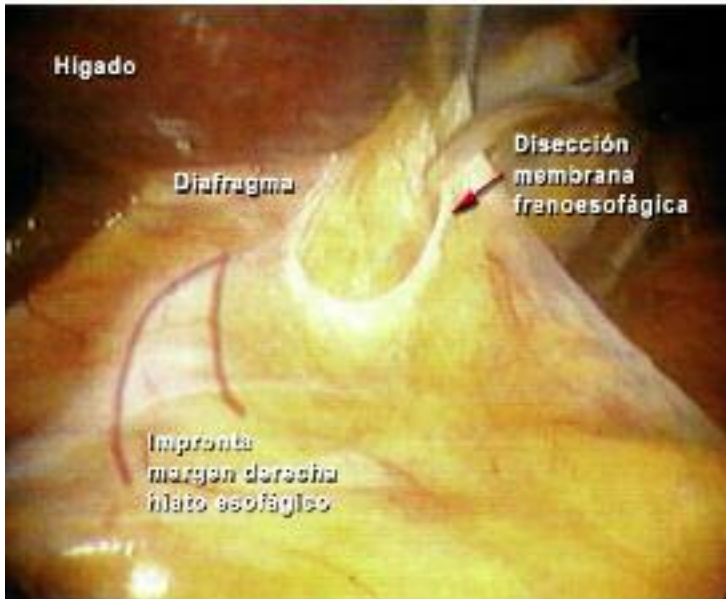


Fig. 10. Cirugía laparoscópica antireflujo. Primeros pasos. El ligado está retraído hacia la derecha y arriba. Se comienza con la disección de la membrana frenoesofágica.

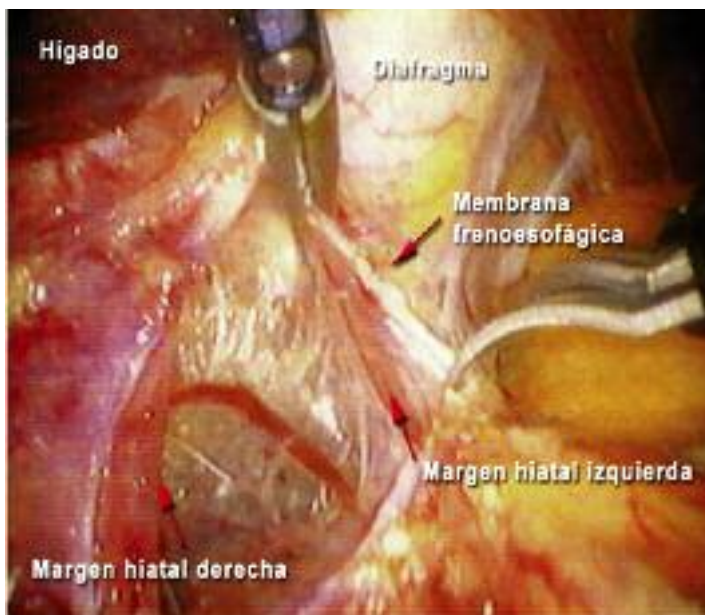


Fig. 11. Sección de la membrana frenoesofágica. Primera visualización del margen hiatal derecho y del mediastino inferior.

y disección roma. Mientras se prepara el margen hiatal izquierdo, se desprenderán del diafragma las adherencias freno-gástricas.

La disección del hiato concluye cuando se identifica claramente la unión de ambos márgenes hiatales, formando una "v corta" sin grasa o adherencias que se interpongan entre ellos (Fig. 12). En este momento, se debe haber reconocido la rama posterior del nervio vago, que debe ser reparado y protegido.

Una vez disecada la cara posterior del esófago, se coloca una lámina de goma que enlaza el cardias, y sirve para traccionar y movilizar hacia los lados la unión esófago-gástrica, según sea necesario para continuar la cirugía.

El segundo gesto quirúrgico, consiste en asegurar una

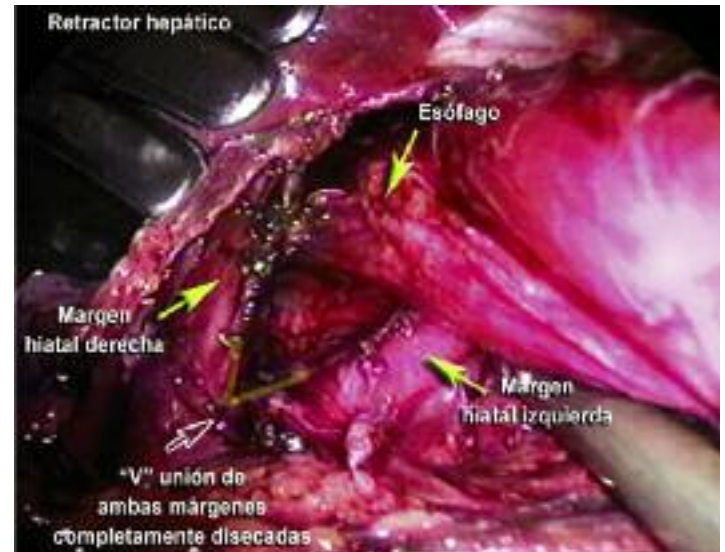


Fig. 12. Disección completa de la crura y el hiato esofágico, con clara visualización de la unión de ambos márgenes hiatales libres, que se muestra resaltada con una "V".

adecuada reducción del cardias y el esófago distal al abdomen, el cual debe quedar en ese lugar sin tensión (el neumoperitoneo eleva el diafragma, y puede confundir sobre el verdadero descenso del cardias herniado). Suele ser necesario un despegamiento de las adherencias mediastinales al esófago, para asegurar un descenso totalmente libre de tensión, principalmente en casos de hernias de larga evolución, que no reducen espontáneamente durante el estudio radiológico. Si no se logra este objetivo, se debe plantear la realización de un procedimiento de alargamiento esofágico (Técnica de Collis), el cual puede realizarse en forma laparoscópica, o puede requerir una conversión, preferentemente por tóraco-frenotomía izquierda con o sin laparotomía, según la experiencia del equipo tratante.

Si se decide realizar la técnica de Collis, primero se debe completar la liberación del fundus gástrico (los detalles técnicos se describen en un esquema (Fig. 18) al final de esta sección).

El tercer paso, consiste en asegurar una completa movilización del fundus gástrico, lo cual será fundamental para lograr una funduplicatura floja, sin tensión, y disminuir así la posibilidad de disfagia postoperatoria. Ya se mencionó la disección de las adherencias frenogástricas, y se debe insistir en liberarlas completamente, ya que pueden persistir fijaciones posteriores que pasen desapercibidas si no se es cuidadoso (Figs. 13 y 14).

En este momento, se plantea la necesidad o no de la sección de los vasos cortos gastro-esplénicos, que en muchos centros quirúrgicos son seccionados de rutina (entre los cuales nos incluimos), pero que nunca deben dejar de seccionarse si estos impiden una adecuada movilización del fundus gástrico. Lamentablemente, hernias hiatales pequeñas pueden acompañarse de vasos cortos "muy cortos", y estos casos pueden resultar técni-

camente más difíciles, ya que el estómago puede presentarse casi "fundido" al bazo, y en el intento de liberación puede producirse una hemorragia esplénica, en ocasiones, de difícil manejo. Es raro encontrar esta situación en hernias hiatales grandes, ya que estas suelen presentar "vasos cortos alargados", lo cual facilita su disección y sección. Se deberá tener en cuenta que esta dificultad puede presentarse en pacientes sin hernia hiatal, o con hernias pequeñas, en las cuales el cirujano podría esperar a priori una cirugía técnicamente sencilla.

Suele ser más fácil comenzar la disección de los vasos cortos desde el sector más inferior, levantando el estómago y la grasa o adherencias esplénicas, y desde abajo, si es posible desde el sector retrogástrico, avanzar hacia superior disecando la grasa y seccionando los vasos entre clips. Estas maniobras se facilitan si se dispone de un bisturí ultrasónico, que secciona y hace hemostasia al mismo tiempo.

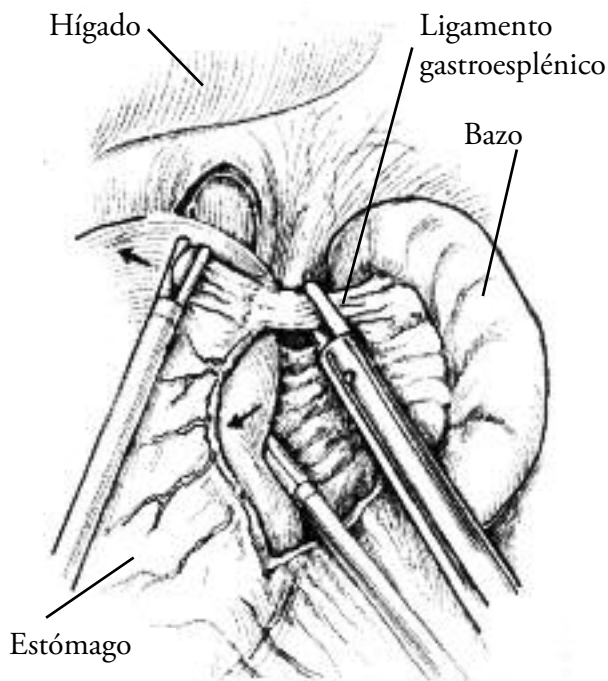


Fig. 13. Esquema donde se observa la sección de los vasos cortos.

El cuarto punto de la operación lo constituye el cierre del hiato esofágico. Su objetivo no solo es evitar la reherniación, sino también reconstituir la barrera antireflujo, ya que el pilar derecho del diafragma actúa activamente, con una contracción selectiva de una fracción de segundo antes que el resto del diafragma, para colaborar con el esfínter esofágico inferior en oponerse a la diferencia de presión entre el abdomen y el tórax, cuando se produce un aumento de la presión intrabdominal (ejercicio, valsalva, tos, estornudo, etc.)<sup>5</sup>.

Se debe comenzar el cierre hiatal desde bien abajo (el vértice de la "v corta"), progresando hacia arriba, hasta completarlo sin comprimir el esófago, para que solo per-

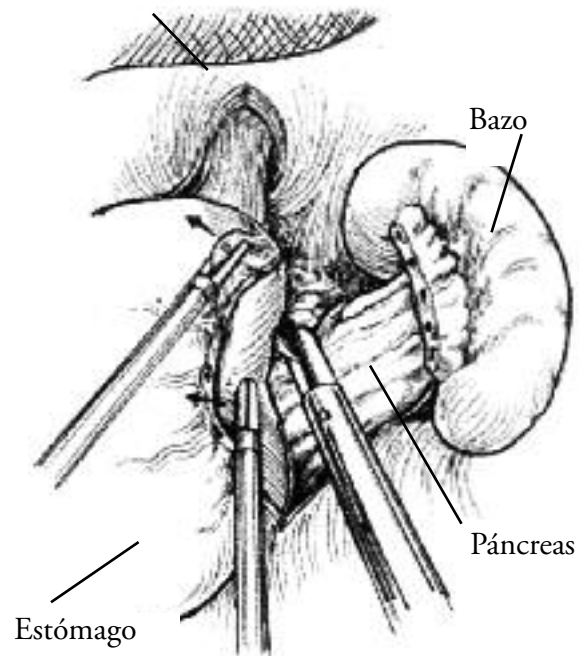


Fig. 14. Esquema en donde se están seccionando adherencias freno-gástricas posteriores.

mita el paso del órgano, pero de forma tal de evitar la disfagia postoperatoria. No se debe evaluar el cierre hiatal con el esófago traccionado hacia abajo, ya que este se afina y puede confundir. Para los primeros casos se recomienda la calibración con una bujía de entre 54 y 60 frenchs, lo mismo que cuando se realice la funduplicatura. Cuando se dispone de cierta experiencia, se puede evitar la colocación de la bujía, ya que se han reportado casos de complicaciones por la colocación de la misma (perforación, laceración mucosa). Se debe poder pasar una pinza con facilidad entre el esófago y el hiato, a pesar de la apariencia de encontrarse completamente cerrado.

Para cerrar el hiato, se pasan puntos grandes, con material irreabsorbible, tomando preferentemente peritoneo sobre el músculo, y con cuidado de no lesionar la vena cava inferior en el lado derecho, y la aorta, que en algunas oportunidades pueden estar muy próximas (Fig. 15). Como ya se mencionó previamente, esta cirugía debe realizarse sin tensión; concepto muy importante al aproximar las márgenes hiatales, ya que de lo contrario se producirá un desgarro del diafragma, abriéndose nuevamente el hiato; por eso se debe comenzar el cierre desde muy abajo, donde las márgenes del hiato se unen naturalmente. En hiatos grandes, se sugiere la realización de puntos en "X", que permiten una mejor distribución de la fuerza de aproximación de los bordes. Si a pesar de una correcta disección, el cierre quedara a tensión, se debe considerar la colocación de una prótesis de refuerzo.



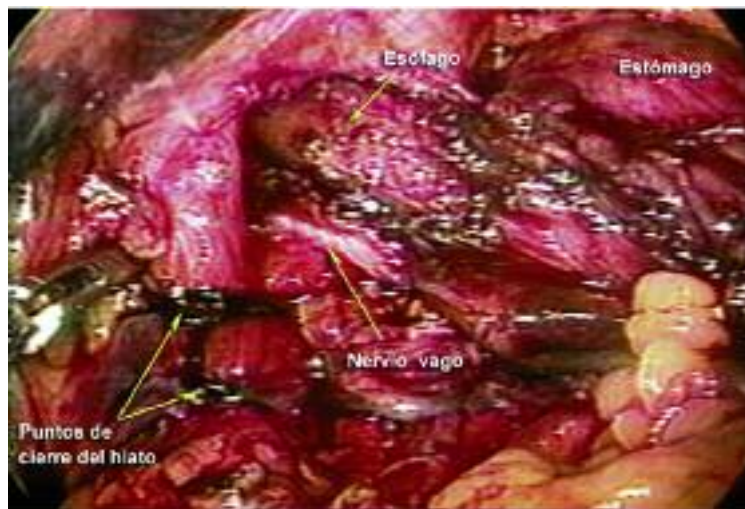


Fig. 15. Foto en que se observa el hiato cerrado con 2 puntos en "X" sin tensión, el nervio vago preservado y la reducción de 4-5 cm de esófago abdominal sin tensión.

Por último se confecciona la funduplicatura.

Como fuera señalado previamente, han sido descritas innumerables variantes técnicas, pero desde la aparición de la vía laparoscópica, se utilizan mayormente dos: 1) funduplicatura completa de 360 grados (Nissen o Nissen-Rossetti -sin sección de vasos cortos y solo con la cara anterior gástrica-); y 2) funduplicatura parcial posterior de 180 grados (según técnica de Toupet).

Para la confección de la primera, se coloca el fundus al lado izquierdo del esófago distal, se pasa una pinza tractora por la ventana retroesofágica (que se logró al diseccionar el hiato y reducir la hernia, y que debe ser amplia), y se tracciona la cara posterior del fundus, al mismo tiempo que, con otra pinza tractora se toma la cara anterior del fundus y se lo lleva por delante del esófago, de manera que el fundus abraza al esófago, y ambos bordes gástricos se encuentren sobre la cara lateral derecha del esófago, más próximo a la cara anterior que a la posterior del tubo esofágico.

El fundus debe permanecer en su nueva ubicación a pesar de quedar suelto, lo que confirma que no existe tracción ni tensión. Los bordes gástricos se unen con puntos irreabsorbibles, sobre el borde antero-lateral derecho del esófago, que queda incluido al pasar los puntos, teniendo mucho cuidado de no incluir la rama anterior del nervio neumogástrico. Se pasan dos o tres puntos, de manera que quede una funduplicatura corta (1 a 2 cm.) y floja (Fig. 16). Se puede agregar un punto, desde la valva anterior de la funduplicatura a la cara anterior del estómago, que colaborará en evitar el deslizamiento de la nueva válvula hacia arriba o hacia abajo. No es conveniente fijar la funduplicatura al diafragma, ya que, si hubiera tensión, ese punto (pequeño y de tejidos blandos) no tendrá la fuerza suficiente y seguramente se desgarrará; y además la anatomía normal permite la movilidad del esófago distal y el cardias.

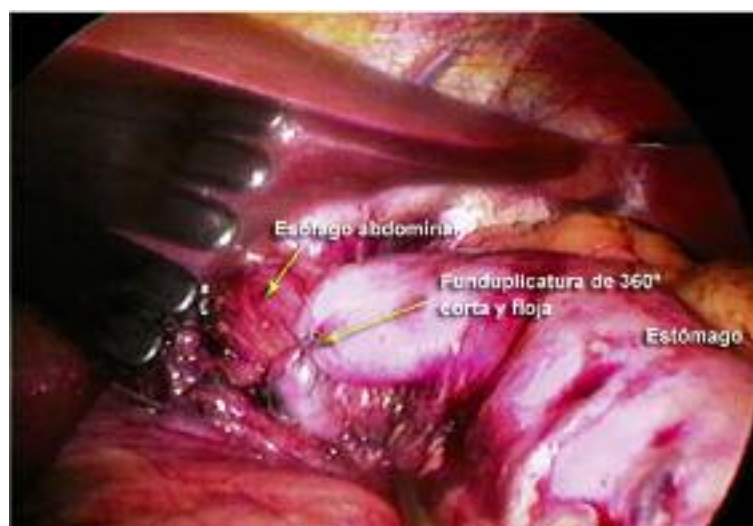


Fig. 16. Técnica de Nissen terminada.

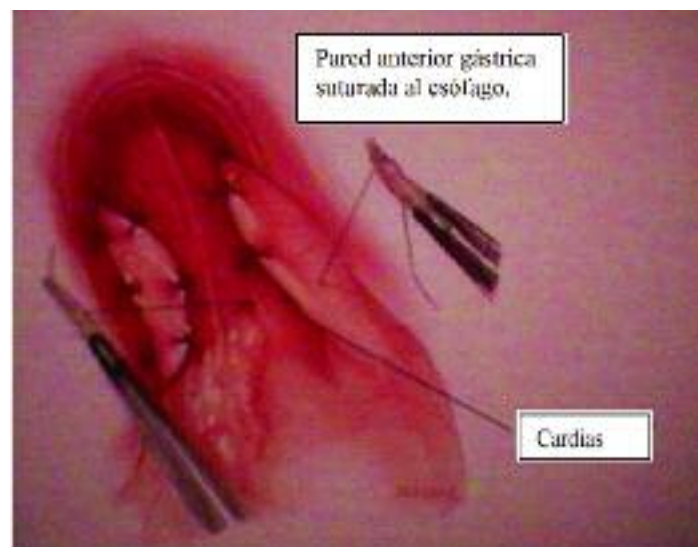

Fig. 17. Esquema de técnica de Toupet.

Se resume los distintos pasos a seguir en la cirugía anti-reflujo:

- 1.- posición del paciente,
- 2.- neumoperitoneo y colocación de trócares,
- 3.- reducción de la hernia y disección del hiato esofágico,
- 4.- adecuada reducción del cardias y del esófago distal al abdomen,
- 5.- completa movilización del fundus gástrico,
- 6.- cierre del hiato esofágico,
- 7.- confección de la funduplicatura.

## OPERACIÓN DE COLLIS POR VÍA LAPAROSCÓPICA

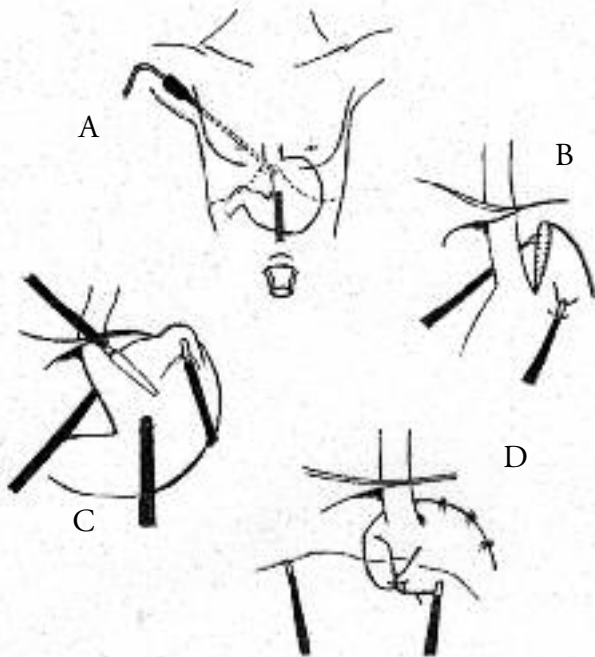


Fig. 18. Esquema de Técnica de Collis por vía laparoscópica. A) visión del cardias en mediastino inferior por laparoscopia y por toracosopia, B) colocación de sutura mecánica lineal cortante por toracosopia paralela a la curvatura menor gástrica y con el neotubo esofágico calibrado con bújia de 48-52 fr., C) sección y confección del neotubo esofago-gástrico con longitud adecuada, D) armado de la funduplicatura (en este caso de 360°).

A continuación, se detallarán las técnicas quirúrgicas más reconocidas y utilizadas en la época pre-laparoscopia, que talvez puedan ser útiles en más de una oportunidad para pacientes seleccionados.

### CIRUGIA ANTIRREFLUJO A CIELO ABIERTO ANÁLISIS DE ASPECTOS TÉCNICOS

Como fue expresado previamente, cuando la comunidad médica comprendió, que el primer mecanismo fisiopatológico de la ERGE, lo constituye la falla de la barrera antirreflujo; y a su vez, que el principal mecanismo de falla, es su desmantelamiento anatómico, que se observa cuando el cardias se moviliza hacia el tórax constituyendo una hernia hiatal; diversas técnicas quirúrgicas se diseñaron para la reparación anatómica, y el fortalecimiento del mecanismo antirreflujo.

Rápidamente hubo consenso, en la necesidad de reducir el cardias al abdomen sin tensión, y actualmente existe también un acuerdo general, sobre la necesidad de cerrar el hiato esofágico, nuevamente sin tensión sobre sus fibras musculares, para que no se desgarran y vuelvan a separarse, y también para que no exista compresión sobre el tubo esofágico, que favorezca la aparición de disfagia postoperatoria.

También en los primeros años de la CAR, se observó que la sola reparación anatómica del estómago herniado al tórax por un hiato complaciente, no resultaba suficiente para el mecanismo de contención del "complejo esfinteriano" antirreflujo, probablemente porque al perder sus elementos de fijación, el esfínter esofágico inferior hubiera perdido presión de reposo, y además porque se había perdido el ángulo de His. Este concepto fue reforzado por las observaciones de Phillip Allison, luego de los controles de las primeras técnicas antirreflujo, y actualmente a todas las reparaciones de la anatomía, se le agrega una funduplicatura, para reforzar el mecanismo de barrera.

El agregado de la funduplicatura, ha sido realizado de formas muy diversas, dando lugar a una gran variedad de técnicas descritas, las cuales constituyen el motivo de este agregado final al capítulo.

Se describirá primero, los gestos quirúrgicos, que por consenso universal, hoy no pueden ser dejados de lado en la CAR; y luego se detallarán las principales técnicas de funduplicatura que han obtenido mayor uso.

### PRIMER ENFOQUE DE LA CIRUGIA ANTIRREFLUJO - DETALLES TÉCNICOS

Toda cirugía antirreflujo, debe comenzar por la reducción herniaria, independientemente si el abordaje al hiato se realiza por toracotomía izquierda o por laparotomía, o por procedimientos endoscópicos (laparoscopia o toracosopia). Actualmente la vía torácica, tiene muy poco uso, y los pocos cirujanos que la prefieren, en general la indican, en casos de hernias muy grandes, cuando hay sospechas de esófago acortado, o en casos de recidivas post-laparotomía.

La reducción del estómago herniado, comienza por la disección de la membrana freno-esofágica, o del saco herniario si la hernia es grande. Una vez reconocidos con claridad el esófago y su unión gastroesofágica, las ramas del nervio vago, ambos márgenes hiatales hasta su unión en el pilar diafragmático, este primer gesto quirúrgico de reducción del estómago herniado, concluye con la disección del esófago mediastinal, de manera tal que se obtenga 3 a 4 cm. de esófago abdominal sin tensión.

Si no se logra obtener suficiente esófago abdominal sin tensión, se pueden seguir dos caminos: uno es realizar una funduplicatura intra-torácica; y el otro, es realizar un procedimiento de alargamiento esofágico con el estómago, según la técnica que fuera descrita por Collis, y que será detallada más adelante.

Es un motivo de discusión en la comunidad quirúrgica, la necesidad rutinaria de disección o no del saco herniario, sobre todo cuando este es grande, y se acompaña de lipomas para-herniarios. La opinión de los autores, es que

la resección del saco, permite identificar claramente el esófago y los nervios vagos, ayuda a una buena disección mediastinal del esófago, y colabora con una adecuada cicatrización mediastinal sobre el esófago elongado hacia el abdomen, y con el hiato cerrado, esto último resultaría dificultoso, ante la persistencia de un saco peritoneal, que guíe el camino de la herniación del estómago o un lipoma hacia el mediastino, por lo tanto se recomienda la resección cuidadosa y rutinaria del saco herniario.

El segundo gesto quirúrgico lo constituye el cierre hiatal, no solo con la idea de evitar la re-herniación, sino también de reconstituir la barrera antirreflujo, ya que estudios fisiológicos ponen en evidencia el accionar conjunto y coordinado de la crura (formado por el pilar derecho del diafragma) y el EEI en proximidad, como ya fuera mencionado previamente.

El cierre del hiato se realiza con suturas de material irreabsorbible. Se debe comenzar el cierre en la zona más próxima a la unión de ambas márgenes hiatales, y se debe ser cuidadoso, de que el cierre no genere tensión en los puntos, de forma tal que puedan desgarrarse sus fibras, y abrirse nuevamente el hiato. En casos de duda, o en hiatos grandes con márgenes hiatales debilitadas, se recomienda el uso de una prótesis que refuerza el cierre hiatal. Los autores prefieren las mallas de prolene o de PTFE de tamaño pequeño (3-5 cm), cortada en forma de "U", de manera que quede apoyada sobre el cierre de puntos del hiato, y que cada "pata de la U" ascienda brevemente sobre el margen hiatal. La fijación de la malla debe realizarse con sumo cuidado, ya que podrían lesionarse estructuras muy próximas, como la vena cava inferior o la arteria aorta.

El cierre hiatal nunca debe comprimir el esófago, ya que favorecería la aparición de disfagia post-operatoria. Esta compresión podría pasar desapercibida, ya que si se mantiene traccionado el esófago hacia el abdomen, este se afina y da la impresión que queda flojo en el hiato cerrado, lo cual podría no suceder cuando el esófago es liberado a su tensión final definitiva.

Finalmente el concepto de funduplicatura va de la mano con el de movilización del fundus gástrico, para lo cual se han descrito diversas variantes técnicas que analizaremos a continuación:

La técnica de mayor difusión es la descrita por Rudolph Nissen, y por otra parte, es la que luego de algunas modificaciones, ha demostrado los mejores resultados en el control del reflujo.

## TÉCNICA DE NISSEN

La operación de Nissen puede realizarse por toracotomía izquierda (Figs. 19, 20 y 21) o por laparotomía (Figs. 22, 23 y 24), y una vez más, la confección de la funduplicatura, debe quedar igual por cualquiera de las vías que se haya usado, como se puede ver en los gráficos.

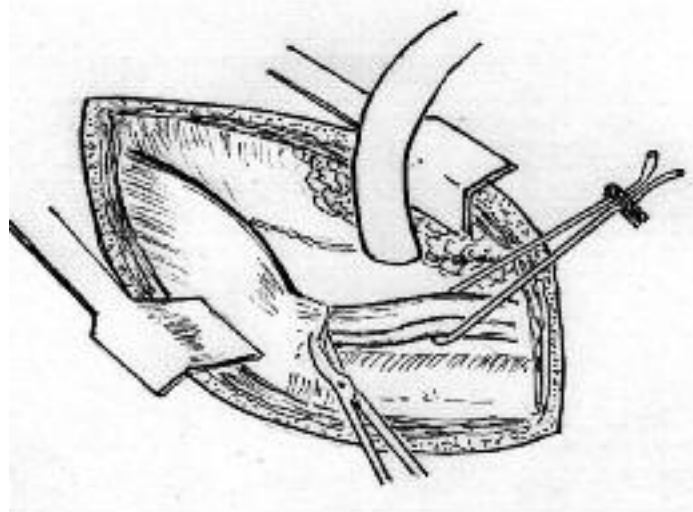


Fig. 19. Abordaje del esófago por toracotomía postero-lateral izquierda en el 7º espacio intercostal.

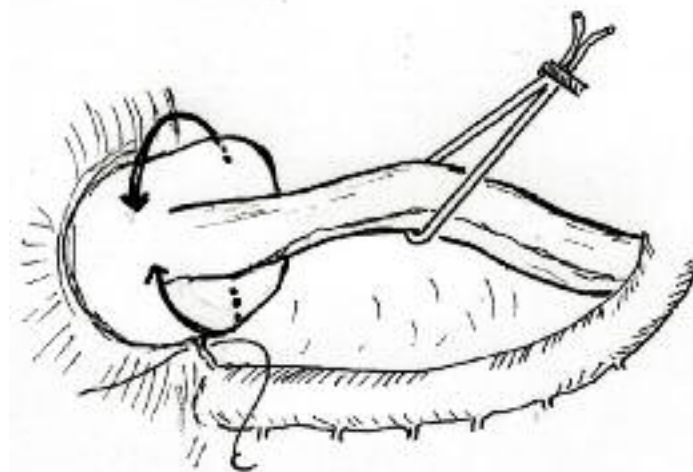


Fig. 20. Disección del fundus gástrico a través del hiato agrandado o de una frenotomía lateral por vía torácica, para su adecuada movilización y confección de la funduplicatura sin tensión.

El concepto dominante de la funduplicatura de Nissen, actualmente, es que debe realizarse en forma simétrica (cara anterior y posterior gástrica, lo cual implica una completa disección de las adherencias gástricas posteriores), sin tensión (en general se hace necesario seccionar los vasos cortos gastro-esplénicos), y corta (solo dos o tres puntos, alrededor de 2 cm de longitud).



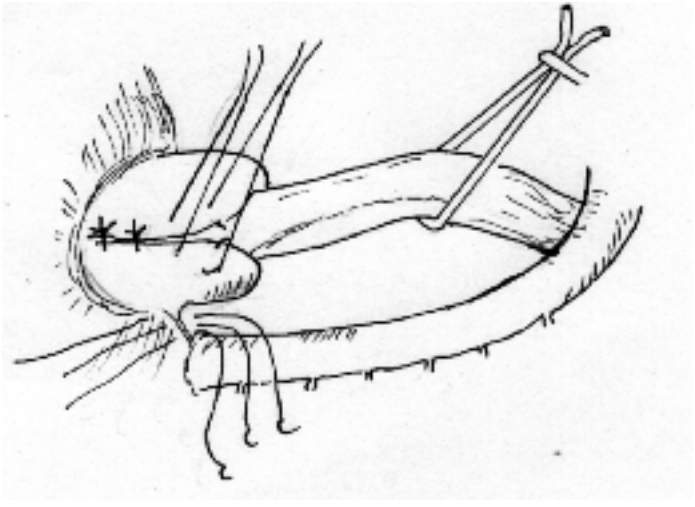


Fig. 21. Confección de la funduplicatura por vía torácica, que luego se gira hacia la izquierda y se reduce al abdomen. Se observan los puntos ya pasados para el cierre hiatal posterior, una vez que la válvula se ha reducido.

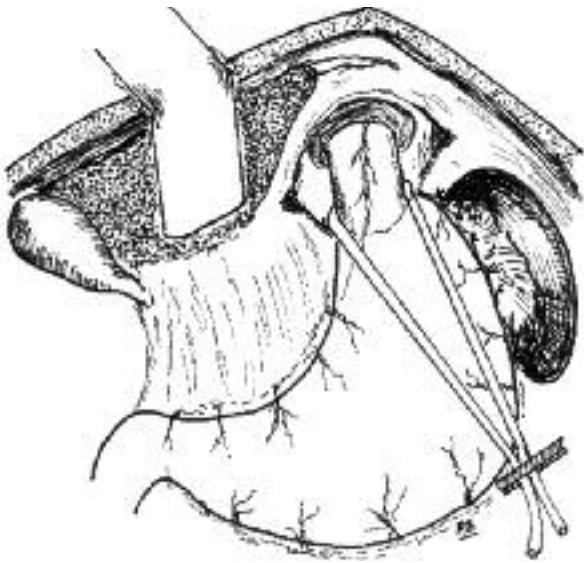


Fig. 22. Liberación del esófago abdominal y reparo. Previamente se ha seccionado el ligamento triangular izquierdo y reclinado hacia la derecha el lóbulo hepático. Sección del peritoneo preesofágico, del ligamento frenogástrico y de los vasos cortos superiores en curvatura mayor.

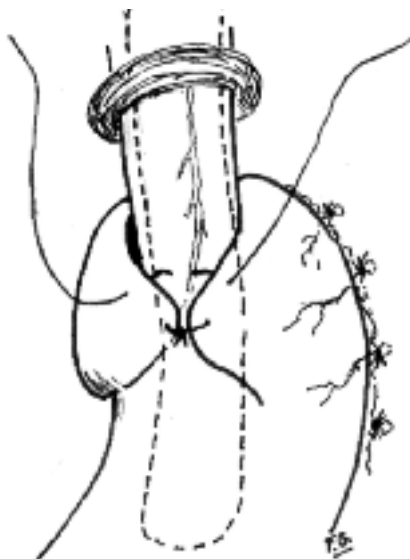


Fig. 23. Construcción de la válvula. Se está llevando la tuberosidad gástrica por detrás y por delante del esófago en forma simétrica. Se observa una sonda para controlar el calibre esofágico. Todos los puntos toman valva gástrica izquierda, pared anterior del esófago, con preservación del nervio vago, y valva gástrica derecha.

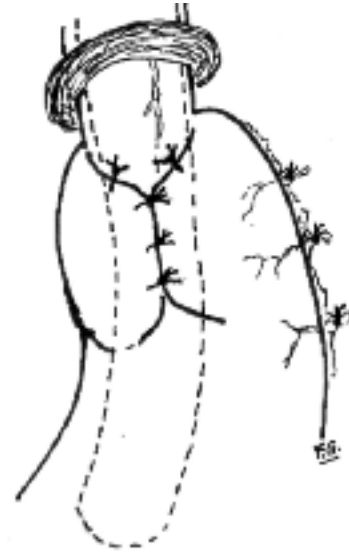

Fig. 24. La válvula de Nissen 360 esta terminada. Observe que es una funduplicatura simétrica en donde se ha utilizado en igual proporción la pared anterior y posterior del estómago.

### TÉCNICA DE NISSEN - ROSSETTI

Mario Rossetti, discípulo de Nissen, con la idea de simplificar la disección de las adherencias gástricas, desarrolló la idea de funduplicatura asimétrica (Figs. 25 y 26), usando solo la cara anterior gástrica<sup>25</sup>.

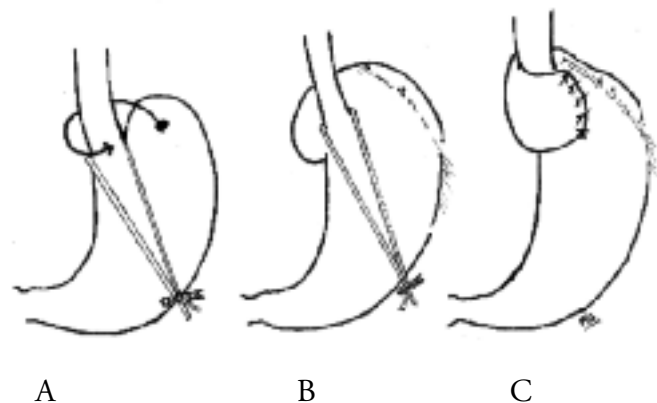


Fig. 25. Técnica de Nissen Rossetti. A) La flecha indica que la cara anterior del estómago será llevada por detrás del esófago rodeándolo para confeccionar la válvula. B) Ha sido liberado el techo gástrico, ligamento frenogástrico y vasos cortos altos (que, en general, no son necesarios seccionar en esta técnica) y se está deslizando la cara anterior. C) Técnica terminada. Funduplicatura asimétrica.

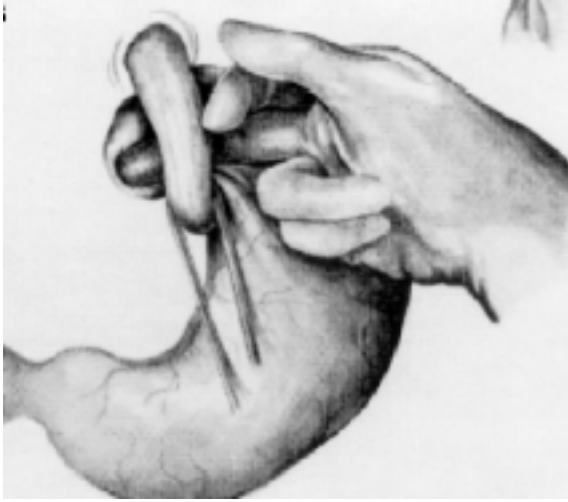


Fig. 26. Modo en que se arma la funduplicatura solo con la cara anterior gástrica, según la modificación de Rossetti.

En búsqueda de encontrar soluciones más fisiológicas y disminuir la disfagia post-operatoria, se confeccionaron las siguientes técnicas quirúrgicas que se detallan a continuación.

#### TÉCNICA DE BELSEY - MARK IV

Se realiza tradicionalmente a través de un abordaje torácico, mediante una toracotomía posterolateral izquierda, en el sexto espacio intercostal.

Se moviliza el esófago, desde el diafragma hasta el cayado aórtico, teniendo cuidado con el conducto torácico y con las ramas del nervio vago. Se diseña el saco herniario liberando todas sus adherencias. Se retrae el fundus gástrico hacia el tórax, disecando y seccionando los vasos cortos que sean necesarios (Fig. 27).

El siguiente paso consiste en cerrar el hiato diafragmático. Se pasan los puntos necesarios para su cierre, pero se dejan sin anudar hasta terminada la funduplicatura. Esta se comienza retrayendo el fundus para "envolver" el esófago en sus dos tercios anteriores. La fijación se realiza con dos hileras de tres puntos en "U" cada una. En la primera hilera, se colocan los puntos en el fundus gástrico, a 1 centímetro distal a la unión gastro-esofágica, y en el esófago, a 1 cm. proximal al cardias. La ubicación de estos tres puntos en "U", debe ir a la cara anterior, lateral izquierda y lateral derecha del esófago. La segunda hilera de puntos, debe ir 1 a 2 cm. distales y proximales al fundus, y al esófago, respectivamente. Se anudan cuidadosamente sin estrangular el tejido. La segunda hilera de nudos no se corta, sino que se pasan a través de las márgenes hiatales, con el fin de fijar la funduplicatura al diafragma (Figs. 28 y 29). La funduplicatura, reducida al abdomen, debe permanecer sin tensión, si el esófago fue disecado como ha sido descrito previamente. Por último, se anudan los puntos pasados para el cierre hiatal (Figs. 30 y 31).

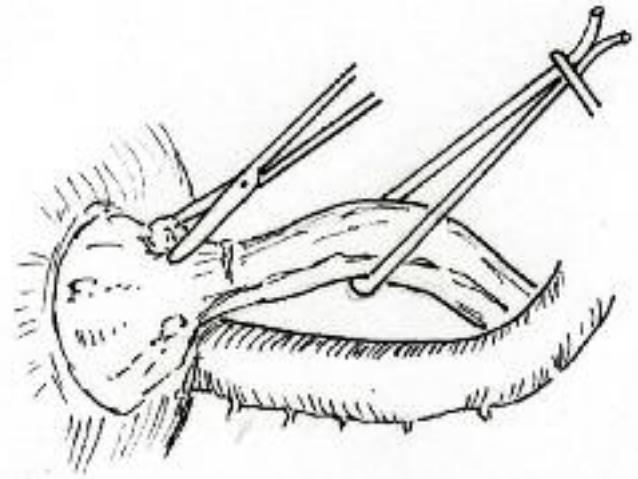


Fig. 27. Procedimiento de Belsey Mark IV. Disección del saco herniario peritoneal y del esófago mediastinal.

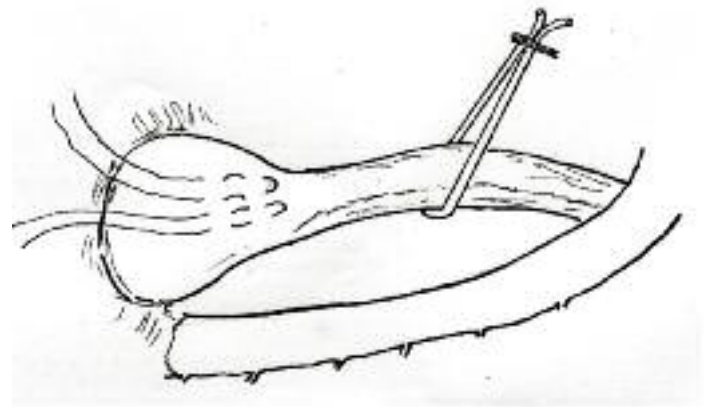


Fig. 28. Primera hilera de puntos en "U", que van desde el fundus gástrico 1 cm. distal al cardias, hasta el esófago 1 cm. proximal a la unión gastro-esofágica, y vuelven a tomar el fundus.

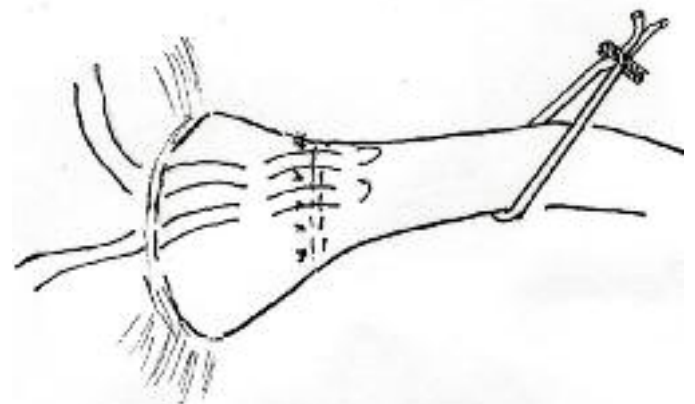


Fig. 29. La segunda hilera de puntos, se coloca de la misma manera que los anteriores, con 1 cm. de diferencia respecto a estos. Se observa como se utilizan los mismos puntos para fijar la funduplicatura al diafragma, una vez que esta ya ha sido reducida al abdomen.

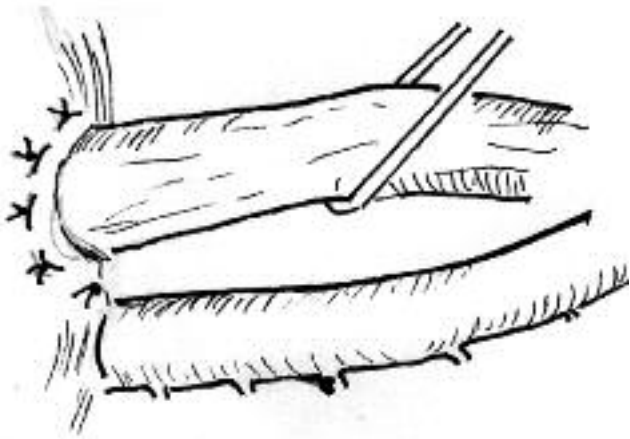
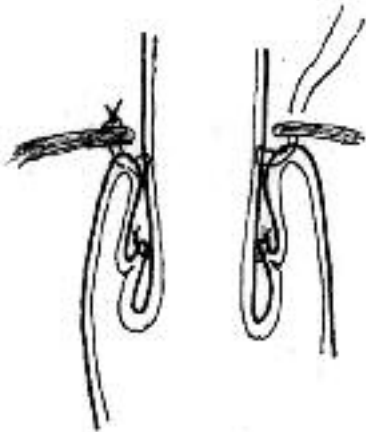
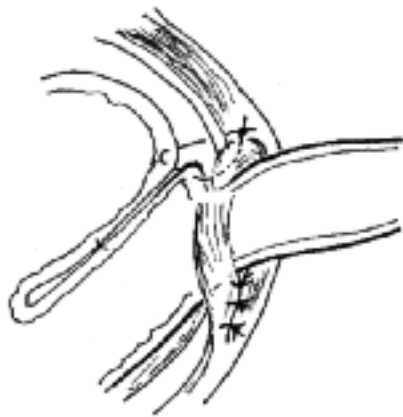

Fig. 30. Esófagoplastia a lo Belsey Mark IV terminada.



A



B

Fig. 31 A y B. Cortes esquemáticos que muestran la plicatura del estómago sobre el esófago. Los puntos más superiores se fijan al diafragma. En el segundo esquema observe los puntos de aproximación para cerrar el hiato esofágico agrandado.

## OPERACIÓN DE HILL

El comienzo de esta operación, es similar al de la operación de Nissen, por laparotomía mediana supraumbilical, en ocasiones con alguna extensión infraumbilical. Se disecciona la membrana frenoesofágica, y el ligamento gastrohepático, preservando los ramos hepáticos del nervio vago. Se carga el esófago con una lámina de goma. Se diseccionan ambos márgenes hiatales hasta su unión inferior, continuando la disección posterior a los pilares diafragmáticos hasta el ligamento arcuato medio, donde cruza la aorta abdominal (Figs. 32 y 33).

Se liberan los vasos cortos necesarios para una movilización del fundus sin tensión. Se realiza el cierre del hiato diafragmático con sutura irreabsorbible. Se pasa parte del fundus gástrico por detrás del esófago y se comienza a crear la funduplicatura colocando entre 3 a 5 puntos de material irreabsorbible que toman el fundus gástrico por delante y por detrás del esófago, pasando finalmente por el ligamento arcuato medio. Para proteger la aorta, se coloca un retractor por detrás del ligamento arcuato. La funduplicatura se puede realizar sobre una bujía de 56F a 60F o como lo describe Hill, realizarla bajo control manométrico. En este último caso, se anudan los 3 primeros puntos con un solo nudo y se miden las presiones, si la presión de reposo del EEI se encuentra entre 35-45mmHG, se completan los nudos restantes (Figs. 34 y 35).

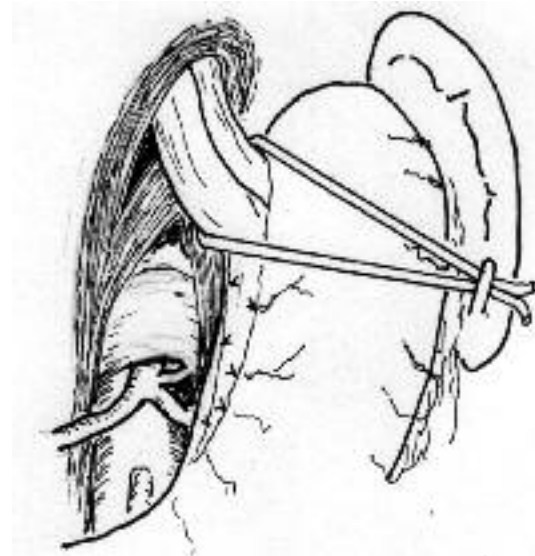


Fig. 32. Procedimiento de Hill. Disección del ligamento arcuato medio y de ambos pilares diafragmáticos hasta su unión inferior.

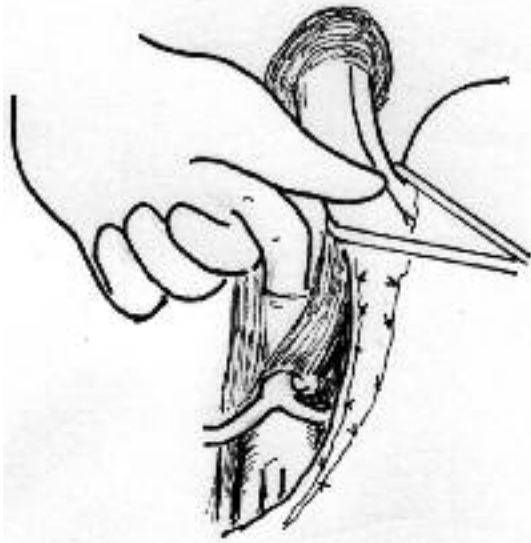


Fig. 33. Investigación del ligamento arcuato. El dedo tiene por atrás la aorta, por delante el ligamento arcuato.

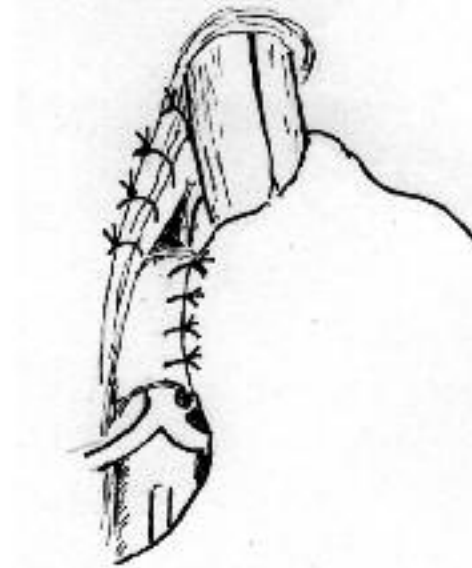


Fig. 35. Esquema de la gastropexia de Hill terminada.

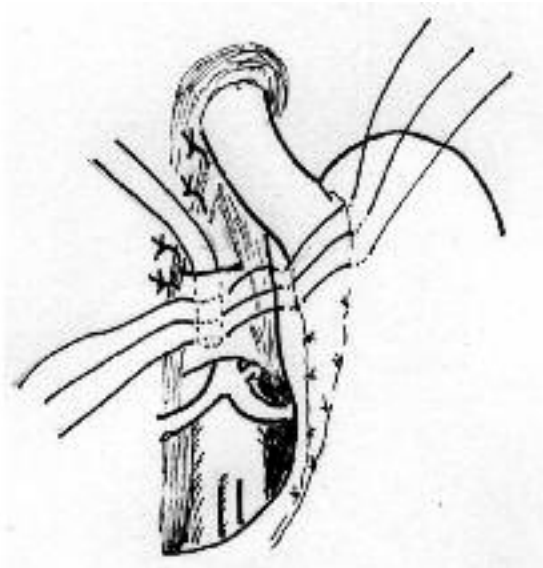


Fig. 34. Fijación del estómago al ligamento arcuato con puntos que toman cara anterior y posterior gástrica y arcuato, constituyendo una verdadera plicatura fúndica y una gastropexia posterior.

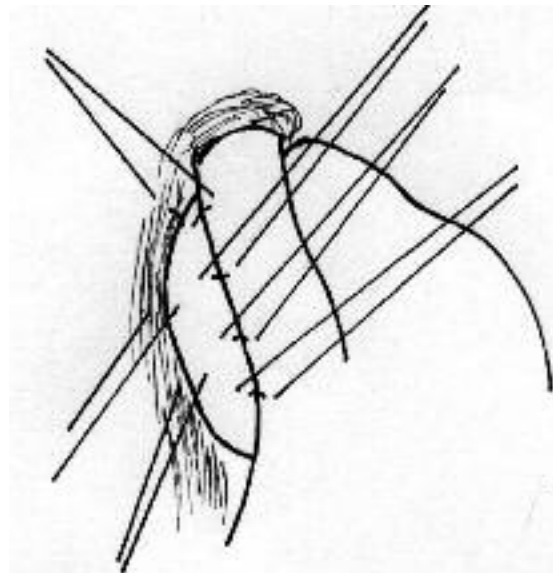


Fig. 36. La funduplicatura parcial de Toupet comienza suturando el fundus a la derecha del esófago, a la cara lateral derecha del mismo y al margen hiatal derecho.

## OPERACIÓN DE TOUPET

Los primeros pasos de esta operación son similares al Nissen. Se disecciona la membrana freno-esofágica y parte del epiplón gastro-hepático, al igual que ambas márgenes hiatales, hasta su unión inferior. Se cierran los pilares diafragmáticos con sutura irreabsorbible.

Se pasa parte del fundus gástrico por detrás del esófago y se fija la funduplicatura. Se colocan 3 puntos desde el fundus a la izquierda del esófago a la cara lateral izquierda del mismo; otros 3 puntos se colocan desde el fundus pasado por detrás del esófago a la cara lateral derecha del mismo. De esta manera se crea una funduplicatura posterior de 180° (Figs. 36 y 37).

## OPERACIÓN DE DOR

La funduplicatura de Dor se realiza casi exclusivamente como mecanismo antirreflujo posterior a la miotomía de Heller para el tratamiento de la acalasia (Fig. 38).

Es una funduplicatura anterior de 180°. Se disecciona el esófago en su cara anterior, sin necesidad de disección posterior. Se liberan los vasos cortos necesarios para tener un fundus flojo. La funduplicatura se realiza con 2 hileras de 3 puntos cada una. Los puntos de la primera hilera van desde la cara anterior del fundus aproximadamente a 3 cm. del esófago hasta el sector izquierdo del esófago; la segunda hilera, también de 3 puntos, van desde el extremo lateral del fundus hacia el sector lateral derecho del esófago, tomando parte del margen hiatal derecho, fijando de esta manera la funduplicatura al diafragma.

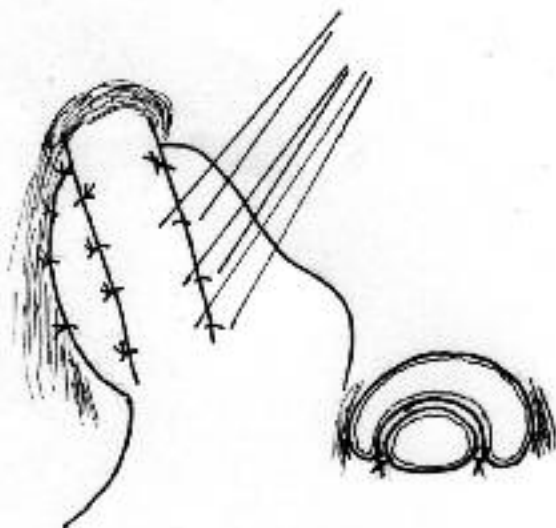


Fig. 37. Otros 3 puntos se colocan desde el fundus pasado por detrás del esófago a la cara lateral izquierda del mismo. En el corte transversal y en el esquema se observa como queda la funduplicatura posterior 180°, con los puntos de fijación al esófago y al diafragma.

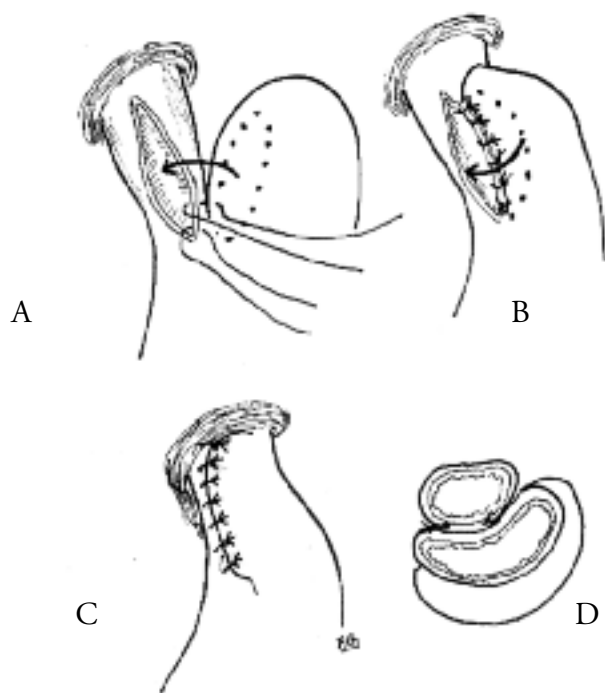


Fig. 38. Gastroplastia anterior de Dor asociada a miotomía. A) La miotomía está realizada, en línea de puntos está indicada la parte del fundus que será aplicada en el esófago y se están haciendo puntos del fundus al borde izquierdo de la miotomía. B) Sutura entre el fundus y borde derecho de la miotomía. C) Gastroplastia de Dor terminada. D) Corte transversal.

Si bien han sido descriptas otras variantes en la confección de la funduplicatura, así como otros tipos de pexias gástricas también, son de muy poco uso y deben mantener siempre los mismos principios enunciados en este capítulo.

## TECNICAS ESPECIALES

Existen algunas variantes técnicas de CAR, donde la modificación no es la forma de confeccionar la válvula antirreflujo, sino que buscan resolver casos clínicos más complejos (esófago corto, recidiva de reflujo con importante componente biliar). Estas técnicas merecen ser analizadas en detalle por separado.

### MANEJO DEL ESÓFAGO CORTO

Mucho se ha discutido a cerca del origen del esófago corto, que puede tratarse de una condición congénita o adquirida.

Cuando se llega al diagnóstico de esófago corto, en general no se dispone de estudios previos como para saber con seguridad si en algún momento la longitud esofágica permitía un descenso cardial al abdomen que actualmente no logra, sin embargo existen algunas circunstancias asociadas que podrían justificar la teoría de un proceso de acortamiento esofágico adquirido.

El proceso de acortamiento adquirido ha pretendido justificarse en la retracción por fibrosis secundario al proceso inflamatorio que produce el material refluído. Esta situación puede comprenderse en los casos en que el esófago corto se asocia con estenosis péptica del esófago distal. Otra situación distinta que puede explicar un acortamiento adquirido, es la asociación con enfermedades respiratorias que favorecen una hiperinsuflación pulmonar y descenso de los diafragmas, con lo cual el cardias puede quedar ascendido, sin posibilidades de ser descendido al abdomen sin tensión. También se ha visto esta condición en pacientes con cifosis pronunciadas, donde el esófago acompaña a la columna, favoreciendo el deslizamiento cardial hacia el tórax.

Si bien el esófago corto constituye un diagnóstico poco común, se lo debe sospechar cuando hay enfermedad por reflujo de muchos años, con signos de afectación mucosa importante (esofagitis con úlcera o estenosis, o Barrett).

La confirmación del diagnóstico de esófago corto no es un dato menor, ya que cuando pasa desapercibido constituye una de las causas de falla de la CAR, y para su tratamiento cambia completamente la táctica quirúrgica.

Para el tratamiento se deben separar dos grupos: - Esófago Corto con estenosis, y - Esófago Corto sin estenosis.

En el primer caso, inicialmente se debe aliviar la estenosis. Cuando la misma es leve suele responder bien con una dilatación con bújía o balón y la suspensión del reflujo ácido (con inhibidores de la bomba de protones o con la misma CAR). Cuando la estenosis es más seve-



ras puede resultar muy difícil vencer la fibrosis extensa de toda la pared del esófago y en casos seleccionados puede ser necesaria la resección del área estenosada o incluso la esofagectomía total. Previo a una resección esofágica se puede optar por una "esofagogastroplastia", según la técnica descrita por Alan P Thal, en la Universidad de Kansas - USA en 1968<sup>26</sup>, en la cual se secciona la zona estenosada en forma longitudinal, y se procede a cubrir el defecto con un "parche" de estómago, procediendo a suturar la pared esofágica seccionada a la seromuscular gástrica que es ascendida como en una funduplicatura anterior; la misma se puede completar con una funduplicatura de 360°, que ofrece un mejor control del reflujo a largo plazo (Fig. 39).

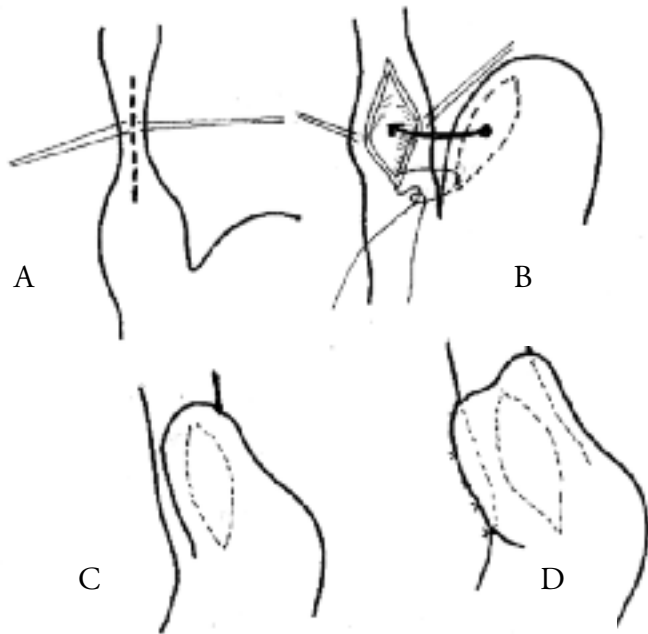


Fig. 39. Esquema de la operación de Thal: Acceso por toracotomía izquierda. A) In-sisión longitudinal de la zona estenosada. B) Cobertura del orificio resultante con un parche de serosa gástrica, producto del ascenso del estómago, con puntos separados. C) Se ha unido la seromuscular del estómago con el borde del orificio esofágico. D) Se ha deslizado más la bolsa gástrica tanto por detrás como por delante uniendola con puntos al esófago reforzando la sutura anterior.

En el segundo caso, o sea cuando no hay estenosis, o una vez que esta ha sido resuelta, se procede a restaurar la barrera antirreflujo.

Como fuera descrito previamente, el primer gesto de la CAR consiste en la reducción cardial al abdomen sin tensión. Como en este caso el esófago se encuentra acortado, se puede optar por dos tácticas:

1.- Confeccionar la funduplicatura intratorácica, lo cual fuera descrito por Krupp y Rossetti en 1966, y luego comunicado por otros. Skinner, Belsey y otros han reportado problemas por dejar estómago intratorácico, como retención de gas, retención de líquido que puede favorecer el reflujo, úlceras, hemorragias.

2.- Realizar un procedimiento de "alargamiento esofágico" (TECNICA DE COLLIS), confeccionando un tubo con el estómago proximal según la línea de la curvatura menor, en continuidad con el esófago, de manera tal que este "nuevo tubo" llegue cómodo al abdomen, y al que se le puede agregar una funduplicatura que quedará sub-diafragmática (Figs. 40, 41, 42, 43 y 44).

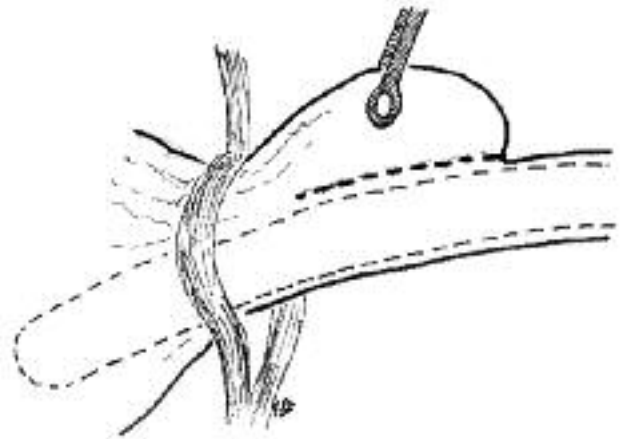


Fig. 40. Operación de Collis por vía torácica. Toracotomía izquierda por 7mo. espacio intercostal. Se observa un hiato complaciente, esófago corto, unión gastroesofágica intratorácica. Se ha liberado estómago en su parte alta y llevado al tórax. Se ha colocado una guía calibradora en esófago. La línea de puntos indica por donde será seccionado el estómago.

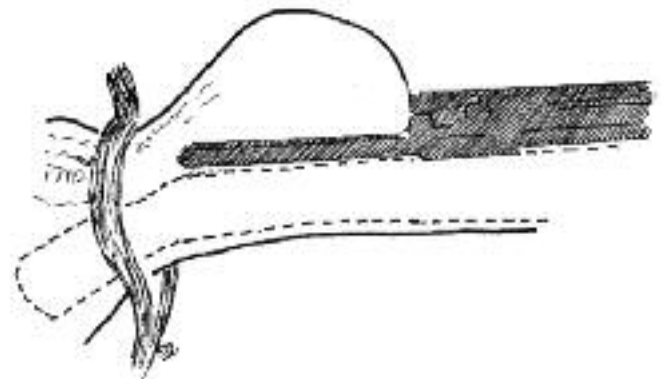


Fig. 41. Operación de Collis (continuación). Sección y sutura del estómago con una sutura mecánica lineal cortante teniendo como guía la sonda calibradora.

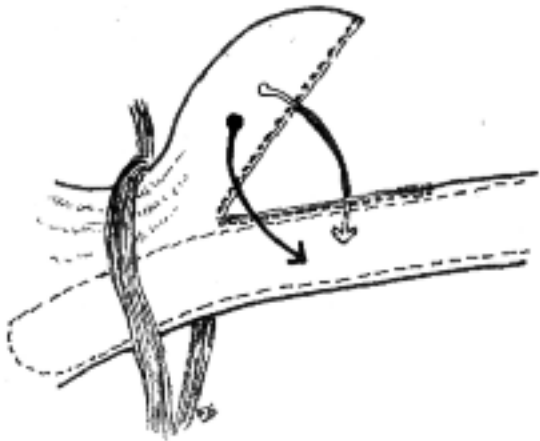


Fig. 42. Operación de Collis (Continuación). Se observa la sección gástrica efectuada y se procederá a realizar una válvula a lo Nissen alrededor del tubo esofágico con- seguido a expensas del estómago.

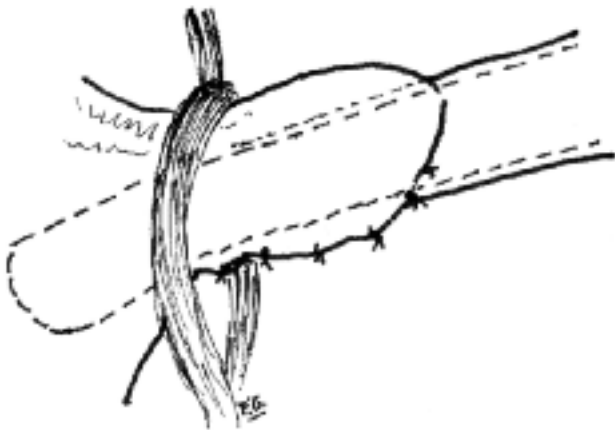


Fig. 43. La válvula a lo Nissen está terminada, y será descendida al abdomen.

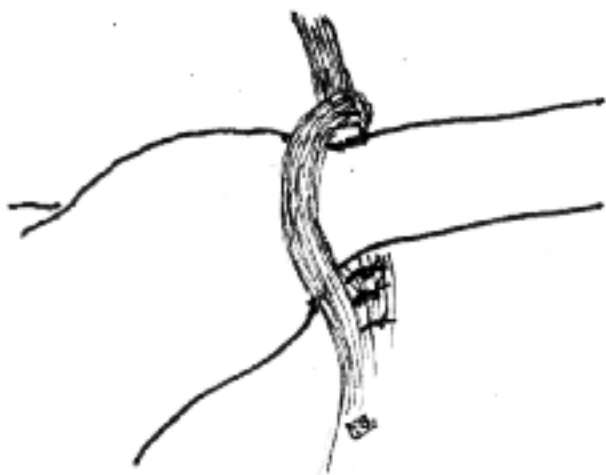


Fig. 44. La válvula junto con el esófago alargado a expensas del estómago son llevados por debajo del diafragma y se colocan puntos de fijación cerrando el hiato esofá- gico.

## TÉCNICA DE SUPRESIÓN - DERIVACIÓN DEL CONTENIDO GASTRO-DUODENAL (OPERACIÓN DE CSENDES)

En pacientes con reflujo severo, donde puede resultar difícil lograr una barrera antirreflujo efectiva, luego de las reparaciones descritas previamente; puede resultar necesario, además de reparar la barrera, actuar sobre el contenido a refluir, ya sea disminuyéndolo (supresión ácida con vagotomía superselectiva, y en algunos casos antrectomía) o derivándolo (derivación biliar en "Y de Roux").

Esta operación surgió en la década del '80, en la escuela chilena, bajo el liderazgo del Dr. Attila Csendes, quienes observaron, que en determinados pacientes con enfermedad crónica, la zona cardial se encuentra más dilatada que lo normal, y ello predispondría a la falla de la barrera antirreflujo, luego de una funduplicatura, cuando se evalúan los resultados post-operatorios a largo plazo<sup>27-28</sup>.

Estudios de DeMeester y col., demostraron, que la competencia de la barrera antirreflujo, depende de la longitud del esfínter esofágico inferior, y del diámetro de la circunferencia cardial. Un esfínter de 2 cm de longitud, sería competente en el 100% de los casos, si el diámetro del orificio cardial fuera de 1 cm; mientras que si el diámetro cardial fuera de 3 cm, serían necesarios 5 cm de longitud del esfínter esofágico inferior, para lograr la misma efectividad<sup>29</sup>.

Es por ello que, además de la funduplicatura, esta técnica agrega una vagotomía superselectiva, y en ocasiones una antrectomía, para suprimir la secreción ácida; más una derivación del contenido duodenal, a través de una "Y de Roux", como se ve en el esquema (Fig. 45)

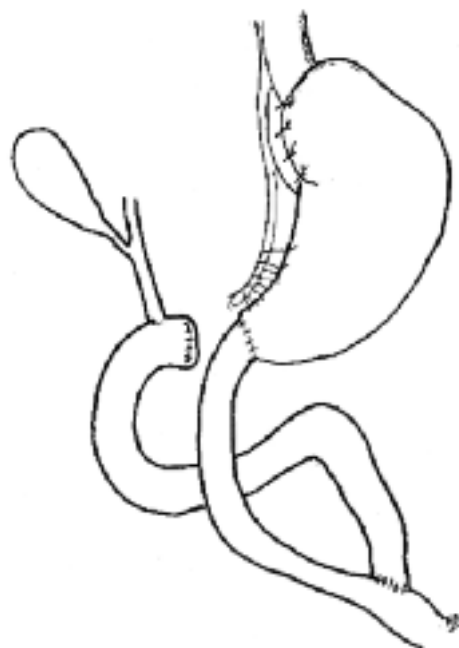


Fig. 45. Esquema de la Operación de Csendes: funduplicatura de Nissen según técnica habitual. Vagotomía superselectiva (en algunos casos se prefiere antrectomía). Derivación del contenido duodenal en "Y de Roux".

Actualmente, se considera esta técnica en casos de Barrett largo, en los cuales no se logró un adecuado control del reflujo según las técnicas antirreflujo convencionales, aunque el Dr. Csendes, en Chile, la prefiere como primera opción para estos pacientes.

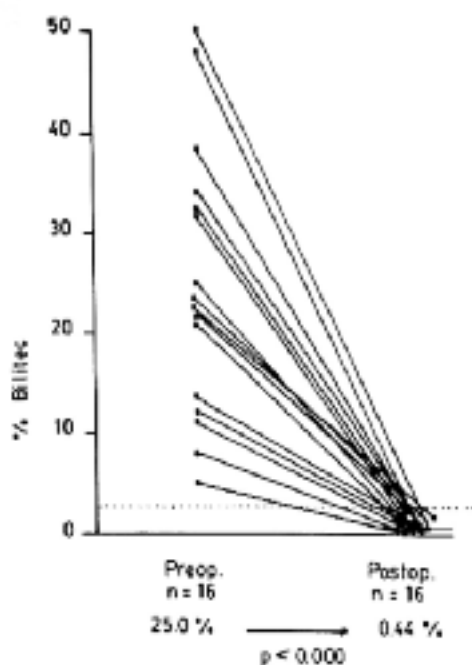


Fig. 46. Esquema donde el Dr Csendes muestra controles de reflujo duodenal medido con Bilitec, antes y después de la cirugía de Supresión-Derivación. "A New Physiologic Approach for the Surgical Treatment of Patients With Barrett's Esophagus: Technical Considerations and Results in 65 Patients". Csendes A, Ann Surg 1997.

## RESULTADOS DE LA CAR

En una recolección de trabajos, sobre 1141 pacientes operados con cirugía abierta, y a 10 años de seguimiento, se logró buenos resultados en un 87% de los casos<sup>30</sup>. DeMeester y col. publicaron en 1986, los resultados de 100 pacientes consecutivos con funduplicatura de Nissen corta y floja a cielo abierto, a 45 meses de seguimiento promedio, con 91% de buenos resultados<sup>21</sup>. Por lo tanto, cerca de 1990, el mayor conocimiento de la fisiopatología de la enfermedad, la mejor selección de pacientes ayudados por métodos de estudios más sofisticados, y esos conocimientos aplicados al mejoramiento de la técnica quirúrgica; habían logrado mejorar los resultados de la CAR en comparación con la época de Allison y contemporáneos, transformándola en una cirugía segura, que podía ofrecer una expectativa de muy buenos resultados a priori. A pesar de ello, no tuvo gran difusión, por los avances en los tratamientos médicos y el recuerdo muy arraigado en los gastroenterólogos clínicos de los resultados de décadas pasadas.

A pesar del importante avance farmacológico en el control de la secreción ácida del estómago, la cirugía

antirreflujo por vía laparoscópica, tuvo un gran desarrollo. Ello se debió, seguramente, a que no todos los pacientes responden igual al tratamiento médico, que nunca puede corregir la barrera antirreflujo; y a la mejor comprensión de los conceptos fisiopatológicos aplicados a la CAR, pero con menor agresión general que la cirugía abierta, menor dolor postoperatorio, rápida externación y rápida reinserción laboral, además de las ventajas estéticas. Se calcula, que en el año 1998, se operaron en los Estados Unidos de América, el número de cirugías realizadas en 1987 (12.000) multiplicadas por 4 (48.000)<sup>31</sup>.

Se repite que la cirugía laparoscópica debe imitar los mismos gestos quirúrgicos que la cirugía abierta, por lo tanto se debería esperar resultados similares. Y los resultados fueron similares, como se puede ver en Cuadro Nro. 3, donde se observa que varios trabajos, en distintos países, muestran buenos resultados en 86 a 98% de los pacientes.

### Resultados de la cirugía antirreflujo.

Autor	año	nro.de pacien.	tiempoconvers. segum.	(%)	buenos result.
Cuschieri,	1993	116	3m	0,9	91%
Jamieson,	1994	155	9m	12,3	98%
Collard,	1994	39	11m	5,1	86%
Hinder,	1994	198	12m	3,0	94%
Watson,	1995	230	-	10	88%
Hunter,	1996	300	17m	1,5	97%
Ritter,	1997	78	15m	3	96%
Ferraina,	1998	37	9,3m	10,8	88%
Patti,	1998	49	-	0	94%
Dallemagne,	1998	127	24m	0,9	92%

Cuadro Nro. 3. Resultados de la cirugía antirreflujo.

Los buenos resultados, llevaron a los gastroenterólogos clínicos a publicar: "la funduplicatura laparoscópica es una buena opción terapéutica cuando es llevada a cabo por cirujanos entrenados en técnicas laparoscópicas y con experiencia en cirugía esofágica" (32). Otra publicación de gastroenterólogos clínicos en las Clínicas Gastroenterológicas de Norteamérica dice: "la prevención de complicaciones de la cirugía antirreflujo se divide en tres importantes áreas:

- 1- selección de pacientes,
- 2- selección del tipo de cirugía,
- 3- elección del cirujano"<sup>33</sup>.

Resulta difícil enseñar cirugía desde un libro, y es ampliamente aceptado que se debe recorrer un camino llamado "experiencia".

En este capítulo, se intentó ayudar al cirujano a reconocer los pacientes que se pueden beneficiar con la CAR, y los distintos aspectos técnicos que deben ser respetados para llevar adelante una cirugía técnicamente correcta.

Sin embargo, considero pertinente recalcar, lo importante que resulta buscar apoyo en un cirujano de mayor expe-

riencia para los primeros casos, o cuando estos se presentan más difíciles, y como segunda recomendación, explicar en el pre-operatorio los beneficios y complicaciones que puede aportar la CAR; y estar siempre dispuesto a la necesidad de conversión a cirugía abierta, situaciones que requieren una gran honestidad intelectual.

## BIBLIOGRAFIA

- DICKMAN R, BAUTISTA JM, WONG WM, BHATT R, BEELER JN, MALAGON I, RISNER-ADLER S, LAM KF, FASS R: Comparison of esophageal acid exposure distribution along the esophagus among the different gastroesophageal reflux disease (GERD) groups. *Am J Gastroenterol.* 2006; 101(11): 2463 - 9.
- ORLANDO RC: Current understanding of the mechanisms of gastro-oesophageal reflux disease. *Drugs*, 2006; 66 Suppl 1: 1 - 5; discussion 29 - 33.
- LABENZ J, NOCON M, LIND T, LEODOLTER A, JASPERSEN D, MEYER-SABELLEK W, STOLTE M, VIETH M, WILLICH SN, MALFERTHEINER P: Prospective follow-up data from the ProGERD study suggest that GERD is not a categorical disease. *Am J Gastroenterol* 2006 Nov; 101 (11): 2457 - 62.
- STEIN HJ, KAUER W, FEUSSN H, SIEWERT JR: Bile Reflux in Benign and Malignant Barrett's Esophagus: Effect of Medical Acid Suppression and Nissen Fundoplication. *J Gastrointest Surg* 1998; 2: 333 - 341.
- MITTAL R K, BALABAN DH: The Esophagogastric Junction. *N Engl J Med.* March 27, 1997; 924 - 32.
- DENT J, DODDS WJ, FRIEDMAN RH, SEKIGUCHI T, HOGAN WJ, ARNDORFER RC, PETRIE DJ: Mechanism of gastroesophageal reflux in recumbent asymptomatic human subjects. *J Clin Invest.* 1980 Feb; 65 (2): 256 - 67.
- AKERLUND A, ONNELL H, KEY E: Hernia diaphragmatica hiatus oesophagei vom anastomischen und roentgenologischen Gesichtspunkt. *Acta Radiol.* 1926; 6: 3 - 22.
- HAMPERL H: Peptische oesophagins. *Verh Dtsch Pathol.* 1934; 27: 208.
- WINKLESTEIN A: Peptic esophagitis: a new clinical entity. *JAMA.* 1935; 104: 906.
- ALLISON PR: Reflux oesophagitis, sliding hiatal hernia and anatomy of repair. *Surg Gynecol Obstet* 1951; 92: 419 - 31.
- ALLISON PR: Hiatus hernia; a 20-year retrospective survey. *Ann Surg* 1973; 178: 273 - 276.
- NISSEN R, EINE E, EINFAT HE: Operation zur Beeinflussung der Refluxochtitis. *Schweiz Med Wochenschr* 1956; 86: 590 - 2.
- BAUE J, BELSEY RHR: The treatment of sliding hiatus hernia and reflux esophagitis by the Mark IV technique. *Surgery* 1967; 62: 396 - 406.
- HILL LD: An effective operation for hiatal hernia: an 8 year appraisal. *Ann Surg* 1967; 166: 681 - 92.
- COLLIS JL: An operation for hiatus hernia with short esophagus. *Thorax* 1957; 12: 181 - 188.
- PEARSON FG, HENDERSON RD: Long-term follow-up of peptic strictures managed by dilation, modified Collis gastroplasty and Belsey hiatus hernia repair. *Surgery* 1976; 80: 396 - 401.
- STIRLING MC, ORRINGER MB: Continued assessment of the combined Collis-Nissen operation. *Ann Thorac Surg* 1989; 47: 224 - 30.
- TOUPET A: Technique d'oesophago-gastroplastie avec phrenogastropexie dans la cure radicale des hernies hiatales et comme complement de l'operation de Heller dans les cardiospasmus. *Mem Acad Chir.* 1963; 89: 394 - 399.
- DOR J, HUMBERT P, DOR V y colab.: The role of the modified Nissen procedure in the prevention of reflux following Heller's extramucosal cardiomyotomy. *Mem Acad Chir.* 1962; 88: 877 - 882.
- DONAHUE PE, SAMUELSON S, NULUS LM y colab.: The oppy Nissen fundoplication de.ective long term control of pathological re.ux. *Arch Surg* 1985; 120: 663 - 7.
- DEMEESTER TR, BONAVINA L, ALBERTUCCI M: Nissen fundoplication for gastroesophageal reflux disease. Evaluation of primary repair in 100 consecutive patients. *Ann Surg* 1986; 204: 9 - 20.
- DALLEMAGNE B, WEERTS JM, JEHAES C: Laparoscopic Nissen fundoplication: preliminary report. *Surg Laparosc Endosc* 1991; 1:138 - 43.
- CUSCHIERI A, HUNTER J, WOLFE B y colab.: Multicenter evaluation of laparoscopic antire.ux surgery. Preliminary report. *Surg Endosc* 1993; 7: 505 - 10.
- FERRAINA P, DURAND L, MERELLO LARDIES J, AROZAMENA C, TELERMAN E, COVIÁN E: Tratamiento laparoscópico de la enfermedad por reflujo gastroesofágico. *Rev. Argent. Cir* 1998.; 75 (5): 151 - 61.
- ROSSETTI M, HELL K: Fundoplication for the treatment of gastroesophageal reflux in hiatal hernia. *World J Surg* 1977; 1: 439 - 444.
- THAL AP: A Unified Approach to Surgical Problems of the Esophagogastric Junction. *Ann Surg* 1968; 168 (3): 542 - 49.
- CSENDES A, BRAGHETTO I, VELASCO N: A comparison of three sugical techniques for the treatment of reflux esophagitis: a prospective study. p. 177; in DeMeester TR, Skinner DB (eds); *Esophageal Disorders. Patophysiology and Therapy.* Raven Press, New York 1985.
- CSENDES A, MIRANDA M, ESPINOZA M, BRAGHETTO I: Perimeter and location of the muscular gastroesophageal junction or cardia in control subjects and in patients with reflux esophagitis or achalasia. *Scand J Gastroenterol* 1981; 16: 951 - 59.
- DEMEESTER TR, WERNLEY JA, BRYANT GH y colab.: Clinical and in-vitro analysis of determinants of gastroesophageal competence. *Am J Surg* 1979; 157: 39 - 46.
- STEIN HJ, DEMEESTER TR, HINDER RA: Outpatient physiologic testing and surgical management of foregut disorders. *Curr Prob Surg* 1992; 29: 415 - 555.
- HUNTER J: presentación oral. Congreso Mundial de Patología Esofágica - OESO. Paris, Francia, 2000.
- HOGAN WJ, SHAKER R: Life after antireflux surgery. *Am J Med* 2000; 108 (S4a): 181s - 191s.
- WARING JP: Post-fundoplication complications. Prevention and management. *Gastroenterol Clin North Am* 1999; 28 (4): 1007 - 19.