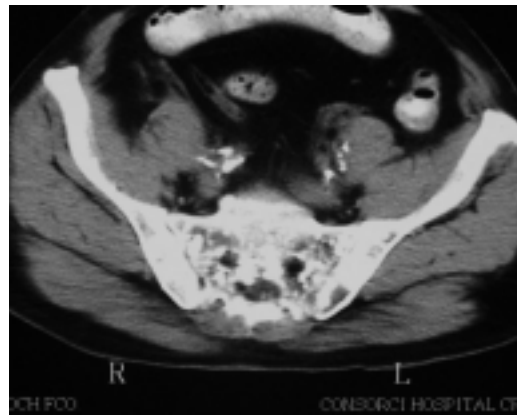
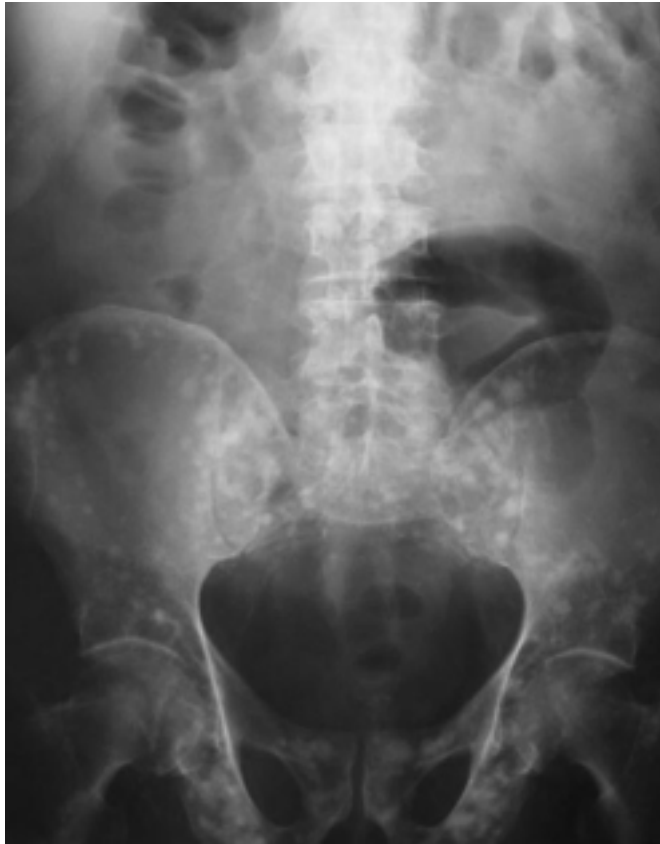

## IMÁGENES EN UROLOGÍA



### **OSTEOPOIQUILOSIS (Osteopatía condensans diseminata)**

**Paciente varón de 65 años, con PSA y tacto rectal dentro de la normalidad, estudiado en nuestro Servicio por hematuria relacionada con tratamiento anticoagulante por arritmia cardíaca.**

**La osteopoikilosis es una displasia ósea esclerosante, autosómica dominante, de predominio masculino y con una prevalencia de menos de 0,1 caso por millón de habitantes. Es asintomática clínicamente y se presenta a los Rx como múltiples áreas de esclerosis lenticular que afectan en forma simétrica los huesos, respetando cráneo, costillas y vértebras. A nivel histológico son condensaciones focales de hueso compacto laminar dentro de la esponjosa. Debe ser distinguido fundamentalmente de la Enfermedad de Paget y de metástasis osteoblásticas como las producidas por el carcinoma de próstata.**

S. Arbeláez Arango, S. Pastor López, J. Muñoz Seguí, F. Aguiló, X. Elías, O. Buisan Rueda, N. Serrallach Milá. Servicio de Urología. Hospital Universitario de Bellvitge. Barcelona.