



Guía de Asistencia Práctica*

Guía de la exploración ecográfica del I trimestre

Guía de Asistencia Práctica de la Sección de Ecografía Obstétrico-Ginecológica de la SEGO

Realización: Dr. Javier Arenas Ramírez. Dr. Bienvenido Puerto Navarro. Dr. José Manuel Puente Águeda. Dr. José Antonio Sainz Bueno. Dr. Miguel Álvaro Navidad.

Revisión: Junta SESEGO. Eugenia Antolín Alvarado, Javier Arenas Ramírez, Nerea Maiz Elizaran, José Manuel Puente Águeda, José Antonio Sainz Bueno, Juan Luis Alcázar Zambrano

INTRODUCCIÓN

Si es preceptivo que se acometa una actualización periódica de los diferentes protocolos o Guías de Asistencia Práctica (GAP), lo es más para aquellos que se ocupan de los grandes bloques. Es por ello que, aunque no haya cambios significativos en los últimos 6 años, creemos que ha llegado el momento de actualizar la GAP del Primer Trimestre de la Gestación (1erTRI). Pensamos que sigue vigente lo enunciado en la anterior edición: “La ecografía del 1erTRI es la que más ha evolucionado en los últimos años, pasando de ser una ecografía básica a alcanzar una transcendencia casi comparable a la del segundo trimestre (2ºTRI) y aunque sus objetivos no son los mismos, no por ello son menos importantes” (1). También señalábamos algunos de los factores que han contribuido a potenciar esta ecografía, como son la creciente exigencia en la calidad de la medida de la translucencia nucal (TN), los avances tecnológicos de nuestros equipos de ultrasonidos, la inquietud de los ecografistas de “ver más cosas” y más precozmente, la valoración temprana de riesgo específico-gestante y asignación del nivel adecuado para su control gestacional y la incorporación precoz de cribados para otras complicaciones de la gestación (1,2). Hace ya tiempo que, con la ayuda de equipos que nos proporcionaban cada vez mejor la visualización de la anatomía fetal, abordamos la eco-

grafía del 2ºTRI como un reto diagnóstico. Los avances tecnológicos siguen progresando, quizás más deprisa que nuestra mentalidad hacia la ecografía del 1erTRI, y actualmente disponemos de ecógrafos con suficiente resolución como para desplazar el diagnóstico prenatal de un elevado número de anomalías estructurales a la exploración del 1erTRI.

2. OBJETIVOS

Cuando se realiza una ecografía en el 1erTRI, los objetivos estarán relacionados con la indicación y con la edad gestacional (EG) en la que se practique (EG estimada según regla y/o ecografía). Utilizamos la denominación de embrión hasta la 10.6 semana (s) y de feto a partir de la 11.0s. La mayoría de los objetivos de la exploración sistemática del 1erTRI ya fueron señalados en la GAP de 2015 (1) y siguen vigentes:

1. Identificar el número de fetos. En caso de gestación múltiple, determinar amnionicidad y corionicidad.
2. Confirmar viabilidad (presencia de latido cardíaco fetal).
3. Estimar la EG.
4. Medir la TN, como marcador de múltiples patologías.

*Las Guías de Asistencia Práctica de la Sociedad Española de Ginecología y Obstetricia pretenden contribuir al buen quehacer profesional de todos los ginecólogos, especialmente los más alejados de los grandes hospitales y clínicas universitarias. Presentan métodos y técnicas de atención clínica aceptadas y utilizadas por especialistas en cada tema. Estas guías no deben interpretarse de forma rígida ni excluyente, sino que deben servir de guía para la atención individualizada a las pacientes. No agotan todas las posibilidades ni pretenden sustituir a los protocolos ya existentes en departamentos y servicios hospitalarios.

5. Realizar el cribado combinado de cromosomopatías de 1erTRI (CCPT) (3), principalmente de trisomía-21 (T-21) y en menor medida de las trisomías 13 y 18 (T-13, T-18).

6. Cribado de anomalías estructurales fetales.

7. Otros cribados. Preeclampsia (PE) y crecimiento intrauterino restringido (CIR) con menor rendimiento. Aunque el consenso no es universal, recomendamos la práctica de este cribado, máxime cuando haya evidencia de que la profilaxis debería iniciarse antes de las 16s.

8. Identificar patología uterina o de los anejos.

Es recomendable que al tiempo de realizar esta ecografía se disponga de los datos de la historia clínica, exploración, datos biofísicos [peso, talla, tensión arterial (TA), índice de masa corporal (IMC), entre otros] y de los resultados de la analítica protocolizada del 1erTRI. Será en este momento cuando establezcamos el riesgo específico, individualizado para cada gestante y le asignemos un determinado nivel de atención.

Otras guías internacionales

En la mayoría de las guías de las diferentes sociedades científicas se contemplan objetivos similares a los mencionados aunque, como describimos a continuación, existen diferencias, en ocasiones muy significativas, tanto sobre la conveniencia de realizarla de forma rutinaria como sobre la sistemática de exploración de la anatomía fetal. La SEGO-SESEGO recomiendan la realización de una ecografía entre la 11-13.6s a todas las gestantes.

El National Health Service (NHS) del Reino Unido en 2018 (4) si bien recomienda realizar una ecografía en el 1erTRI, su objetivo prácticamente se limita a la medida de la TN para el CCPT (*nuchal scan*) y únicamente apuntando que pueden “detectarse anomalías estructurales mayores, como la anencefalia”, pero sin detallar un listado de estructuras fetales a valorar, que sí se describen pormenorizadamente para la ecografía del 2ºTRI (*fetal anomaly ultrasound scan*). Señala, además, que el “cribado de las anomalías fetales debe realizarse en una segunda ecografía entre la 18.0 y la 20.6 semana”, dando a entender que el 1erTRI tiene muy poco papel en el cribado de malformaciones fetales. En 2019, el NHS de Escocia (5) revisa el cribado para anomalías fetales manteniendo la misma línea que el NHS del Reino Unido.

En 2016, el American College of Obstetricians and Gynecologists (ACOG) de Estados Unidos, en consenso con el American Institute of Ultrasound in Medicine (AIUM), no hace recomendación explícita al cribado universal con ecografía en el 1erTRI, ni referencia alguna a las estructuras anatómicas a visualizar, limitándose a citar la “valoración de ciertas anomalías fetales, como la anencefalia, en pacientes de alto riesgo” (6). ACOG y AIUM, en 2018,

junto con otras sociedades científicas, describen con detalle la metodología para la medición de la TN y empiezan a definir tímidamente algunas estructuras anatómicas a valorar: “Se debe evaluar la anatomía fetal adecuada para el primer trimestre e incluir la calota, la inserción del cordón abdominal fetal y la presencia de las extremidades cuando el feto tenga un tamaño suficiente” (7).

En 2019, la Deutsche Gesellschaft für Ultraschall in der Medizin (DEGUM), Sociedad Alemana de Ultrasonidos, en consenso con otras sociedades científicas (8), recomienda la práctica sistemática de la ecografía del 1erTRI, resalta la trascendencia de una evaluación exhaustiva de la anatomía fetal y refuerza la conveniencia de aplicar un protocolo detallado para la exploración morfológica (9).

El Royal Australian and New Zealand College of Obstetricians and Gynaecologists (RANZCOG) en 2018 apoya la práctica sistemática de la ecografía del 1erTRI, defiende su trascendencia e insiste en la necesidad de disponer de un listado de las estructuras que generalmente pueden visualizarse a esta EG, así como en la “necesaria capacitación del explorador y conocimiento de las principales anomalías que deben diagnosticarse o excluirse en el primer trimestre”, pues “hasta el 50% de los principales defectos pueden identificarse en el primer trimestre” (10). Destaca la conveniencia de observar las propuestas de la Australasian Society for Ultrasound in Medicine (ASUM), que en su guía del 1erTRI, recientemente actualizada, detalla el contenido de la exploración en cuanto a objetivos, listado de estructuras anatómicas a visualizar, etc. (11).

En 2017, la Society of Obstetricians and Gynaecologists of Canada (SOGC), en consenso con otras sociedades, publica una guía sobre cribado prenatal de aneuploidías, anomalías fetales y pronóstico perinatal adverso en la que considera que la ecografía de 1erTRI debe ofrecerse a todas las gestantes y define sus objetivos, sin entrar en una descripción detallada del contenido del examen ecográfico (12). El mismo año publica otro boletín ya dedicado específicamente al estudio de la anatomía fetal (13) en el que señala la 13s como el momento más idóneo e insiste en el beneficio potencial de la detección temprana de anomalías, especialmente para gestantes consideradas de alto riesgo de malformación fetal y/o en las que se prevé que una exploración transabdominal en el 2ºTRI pudiera ser un “desafío técnico”. No especifica un listado de las estructuras a estudiar y menciona que “los detalles anatómicos que se evalúan mediante la exploración temprana son comparables a los que se observan en la exploración anatómica rutinaria del segundo trimestre a las 18 a 22 semanas”. En 2019 edita otra guía en la que, asumiendo las limitaciones relacionadas con la temprana EG, refuerza el interés de una exploración precoz del feto con equipos adecuados y utilizando la vía vaginal. Establece una exploración básica (población general) y una ampliada realizada por personal experto (gestantes de mayor riesgo) (14).

En 2016, la Organización Mundial de la Salud (OMS) adopta una actitud confusa sobre la indicación de ecografía sistemática en el 1erTRI, pues entre sus propuestas de atención prenatal (15) cita textualmente que “se recomienda una ecografía antes de la 24 semana de gestación (ecografía temprana) para estimar la edad gestacional, mejorar la detección de anomalías fetales y embarazos múltiples, reducir la tasa de inducción de parto por embarazo prolongado [...]” entendiéndose que se limita a una sola ecografía en la gestación pues también destaca que “si se ha realizado una ecografía temprana, no se recomienda ninguna otra después de la 24 semana”. Resulta contradictorio con lo expresado en una tabla-resumen adjunta, que marca con una “x” la recomendación de hacer ecografía en la 12 y en la 20s, no así en el tercer trimestre (3erTRI).

Muy probablemente la guía de referencia para la mayoría de países y sociedades científicas, incluido nuestro medio, es la de la Sociedad Internacional de Ultrasonidos en Obstetricia y Ginecología (ISUOG) (16), que recomienda la práctica sistemática de ecografía en 1erTRI y hace una descripción detallada de los diferentes aspectos que rodean esta exploración (equipo, capacitación, documentación, seguridad, estructuras a valorar de la anatomía fetal, etc.). Sin embargo, esta guía es del año 2013 y se echa en falta una actualización a la vista de los avances tecnológicos, póngase como ejemplo que considera de valoración opcional algunas estructuras, entre las que incluye “cuatro cámaras simétricas” en el corazón fetal, evaluación que ya se ha incorporado a la práctica habitual en el nuestro (1) y otros medios.

La Fetal Medicine Foundation (FMF) (17) establece un protocolo exhaustivo y pormenorizado de las estructuras fetales que deben evaluarse en el 1erTRI.

Hay diferencias en las guías internacionales, en ocasiones muy significativas, tanto sobre la conveniencia de realizar una ecografía rutinaria en el 1erTRI, como sobre la sistemática y contenido de exploración de la anatomía fetal.

3. DETECTABILIDAD Y TASAS DE DETECCIÓN. REQUISITOS Y FACTORES DETERMINANTES

La precocidad en la detección de las anomalías fetales tiene muchas ventajas: conceder un margen de tiempo para acceder a otras pruebas que permitan completar el estudio (serologías, estudio genético, etc.), solicitar el apoyo de otros especialistas o de centros de referencia, informar a los padres de las diferentes opciones, planificar un seguimiento individualizado, plantear la posibilidad de terapia intrauterina o posnatal, disponer de un mayor margen de tiempo para obtener información y decidir

sobre una eventual interrupción legal de la gestación (ILE) precoz si la anomalía lo justificara, etc. (18-22). Además, hay evidencia de que la ILE precoz resulta menos traumática para la madre que la tardía (habitualmente tras la ecografía de la 20s) (23-30). Todo ello, muy probablemente, contribuye a una reducción de la morbimortalidad perinatal y materna. Un trabajo realizado en nuestro medio, basado en las respuestas a un cuestionario, concluye que la mayoría de gestantes preferirían ser informadas precozmente (1erTRI) si su hijo presentara alguna anomalía, incluso si esta fuera menor o si simplemente se tratara de una sospecha (31).

En nuestra GAP de 2ºTRI, actualizada en 2019 (32), señalábamos que la detección de una anomalía estructural fetal significa el inicio de un nuevo proceso que, a grandes rasgos, debe incluir: diagnóstico, información y pronóstico, manejo individualizado de la gestación, consulta posnatal y asesoramiento. Allí remitimos al lector, pues estas consideraciones son también aplicables al 1erTRI.

A pesar de que disponemos de abundante bibliografía sobre los beneficios de la exploración anatómica fetal en el 1erTRI, todavía, en algunos medios, se sigue cuestionando su práctica sistemática a todas las gestantes, abogando por su realización únicamente por indicación. Se argumenta que, aunque es la mejor estrategia para la detección de anomalías fetales (en adición a la ecografía del 2ºTRI), precisa de personal con experiencia, genera mayores costes y visitas adicionales, sin que sus beneficios hayan sido suficientemente evaluados (24,33).

Anomalías detectables en el 1erTRI

Todos los profesionales que hacen ecografía (independientemente de su nivel de capacitación y/o experiencia) deberían tener los conocimientos suficientes para detectar que una determinada estructura no es normal. Para ello, es requisito indispensable conocer la normalidad y considerar que esta “cambia” con la EG. Será posible, en ocasiones, que no seamos capaces de emitir un diagnóstico, pero al detectar la desviación de la normalidad, se abre la oportunidad de solicitar una segunda opinión o remitir a nuestra paciente a un centro de referencia.

No existe un listado ni una clasificación estricta que pueda incluir todas las anomalías que deberían ser detectadas en la ecografía del 1erTRI. Para tomar perspectiva, es interesante revisar los objetivos del proyecto IRONFAN (International Registry of Fetal Anomalies) que surge en 1991, como una propuesta para la creación de un registro internacional de malformaciones. Esta iniciativa se basaba fundamentalmente en dos conceptos, uno embriológico (conocimiento de la historia natural de la anomalía, asumiendo que más del 85% de las más frecuentes están presentes a finales del 1erTRI) y otro sustentado en avances tecnológicos (se acababa de introducir la sonda vaginal,

facilitando la visualización de muchas anomalías, hasta entonces impensables) (34,35). Surge así una primera clasificación de malformaciones en el 1erTRI:

- Clase I. Anomalías de comienzo precoz. Pueden ser detectadas a una EG constante durante el 1erTRI: anencefalia, espina bífida, holoprosencefalia, gemelos siameses, etc.
- Clase II. Anomalías transitorias. Pueden progresar, resolverse o actuar como marcadores: TN aumentada, derrame pleural o pericárdico, quistes de plexos coroideos, ectasia piélica, quistes abdominales, etc.
- Clase III. Anomalías de inicio variable o potencialmente inestables. Pueden evidenciarse a diferente EG, siendo de expresión variable, incluso alguna podría desaparecer: hernia diafragmática, hidrocefalia, hidronefrosis, corazón izquierdo hipoplásico, onfalocele, megavejiga, etc.
- Clase IV. Anomalías tardías. No se ven nunca a esta EG: agenesia del cuerpo calloso, lisencefalia, microcefalia, etc.

En el año 2011, Syngelaki y cols. (36) proponen otra clasificación de anomalías en el 1erTRI, que es la que mayor difusión ha alcanzado y sigue vigente:

1. Anomalías siempre detectables. Deberían identificarse siempre al tiempo de la ecografía del 1erTRI: anencefalia, holoprosencefalia alobar, onfalocele, gastrosquisis, megavejiga y *body stalk anomaly*, entre otras.

2. Anomalías nunca detectables. Se manifiestan solo durante el 2º/3erTRI, siendo imposible su detección en el 1erTRI: microcefalia, agenesia cuerpo calloso, ventriculomegalia secundaria a infección o hemorragia cerebral, hipoplasia cerebelosa o del vermis, lesiones pulmonares (MAQ-Secuestro), obstrucción intestinal, atresia duodenal o esofágica, la mayoría de defectos renales y de tumores fetales, etc.

3. Anomalías potencialmente detectables. Su capacidad de detección depende de múltiples variables, tales como protocolo de exploración, capacitación del explorador, equipo, tiempo asignado, etc. Entre ellas cabe citar: ciertas cardiopatías mayores, muchas hernias diafragmáticas, algunas displasias esqueléticas letales, la mayoría de aquirias-apodias, algunas hendiduras labio-palatinas, etc.

Factores que afectan las tasas de detección en el 1erTRI

Una reciente revisión sistemática sobre la detección de anomalías estructurales en el 1erTRI analiza los factores que afectan al rendimiento de su cribado y, por tanto, a su tasa de detección (TD) (37). Esquemáticamente podríamos clasificarlos:

1. Factores no modificables

a/ Ligados al órgano: todas las estructuras fetales son pequeñas a esta EG, aunque esto puede tener más impacto en la visualización de unas que de otras. Además, algunas anomalías no están presentes a esta EG y/o su expresión es variable.

b/ Ligados a la transmisión sónica: elevado IMC, posición del útero, fibromas, cicatrices, etc.

2. Factores modificables

a/ Ligados a la exploración: EG (es evidente que la visualización no es la misma en la 11 que en la 13s). Equipo de exploración. Vía de exploración utilizada (solo abdominal, vaginal cuando la abdominal falle en la adecuada visualización de alguna estructura o vaginal sistemática). Posición fetal. TN aumentada o no. Otros hallazgos anómalos en la exploración. Gestación de alto riesgo para malformación. Gestación múltiple, más importante en caso de que el número de fetos sea superior a dos.

b/ Ligados al explorador: Experiencia. Capacitación. Conocimientos generales y de embriología. Sensibilidad frente a la exploración. Dedicación completa o parcial.

c/ Ligados a la sistemática asistencial: tiempo asignado para la exploración. Presión asistencial. Auditorías. Existencia de un protocolo establecido de exploración y control de su cumplimiento.

De entre estos factores, se considera que la adhesión a un protocolo estandarizado en la sistemática de la exploración anatómica (idealmente de ámbito internacional, y en el que se detallaran los diferentes planos y estructuras a visualizar), sería un pilar fundamental para optimizar la ecografía del 1erTRI y mejorar sensiblemente la TD de anomalías fetales.

Estimación de las TD en el 1erTRI

Conviene ser cauto al interpretar los resultados de las diferentes publicaciones en cuanto a las TD, pues la falta de homogeneidad puede inducir a confusión. Así, unas series se refieren a población general y otras a gestantes de riesgo. Unas provienen de centros de referencia y otras no especifican si la TN era normal o si existían otras anomalías estructurales o cromosómicas asociadas. En tanto que unas series hacen referencia a las TD del total de anomalías, otras solo a las mayores o no se especifica. Asimismo, aunque todas compartan el mismo concepto, existen diferencias entre las sociedades científicas y organismos oficiales para la definición, clasificación, etc., de las anomalías congénitas.

La OMS (38) define como anomalías congénitas los defectos estructurales o funcionales, incluidos trastornos metabólicos, que están presentes desde el nacimiento. Su clasificación, aunque no utiliza los mismos términos, es concordante con la de Eurocat (39) que distingue tres grandes grupos:

a/ Anomalía mayor: anomalía congénita que pone en grave riesgo la salud, la calidad de vida o la vida del recién nacido (RN). Generalmente tiene severas consecuencias estéticas o funcionales y requiere atención médica especializada, a menudo quirúrgica.

b/ Anomalía menor: anomalía congénita que no genera riesgo grave, ni inminente para la salud, la vida o el desarrollo social del RN. En la mayoría de los casos no requiere tratamiento médico, ni quirúrgico.

c/ Anomalía letal: anomalía congénita que terminará con la muerte del feto o RN.

Hay consenso en que las TD globales para anomalías mayores en el 1erTRI son superiores al 50%, con un rango de 29% a 83% (2,37,40-49) y que son más elevadas para gestaciones de alto riesgo. Ante estas diferencias, algunos autores invitan a la reflexión “si la sensibilidad es mayor del 60% para poblaciones de alto riesgo, no hay razón para que, en condiciones óptimas, esta TD no se pueda lograr para todas las pacientes” (37).

Si hacemos referencia a las TD para el total de anomalías, están entre el 27% y el 32% (17,30,37).

Las TD globales para anomalías mayores en el 1erTRI son superiores al 50%

Un importante estudio reciente (17) describe los diferentes tipos de anomalías y el trimestre en que se ha efectuado el diagnóstico. Para el 1erTRI, concluye: “En la ecografía de 11 a 13 semana, diagnosticamos todos los casos de acrania, holoprosencefalia alobar, encefalocele, atresia tricúspide o pulmonar, pentalogía de Cantrell, ectopia cordis, onfalocele, gastrosquisis y *body-stalk anomaly* y más del 50% de los casos de espina abierta bífida (EBA), síndrome del corazón izquierdo hipoplásico, defecto septal atrioventricular, defecto cardíaco complejo, isomerismo atrial izquierdo, obstrucción del tracto urinario inferior, amelia, secuencia de deformación de acinesia fetal y displasia esquelética letal”.

Conviene reforzar la exigencia de una actuación prudente ante el diagnóstico de algunas anomalías estructurales en estas fases precoces. Es poco habitual encontrar referencias en la bibliografía sobre la tasa de falsos positivos (FP) que, aunque probablemente muy baja, debe evitarse y no plantear en ningún caso una ILE si no se establece un diagnóstico de seguridad (37). **Es preceptivo programar una nueva ecografía para confirmación**, eligiendo la EG más adecuada en relación al tipo de defecto sospechado.

Disponemos de los resultados de una encuesta nacional realizada en el año 2018, que bajo el título de “Anomalías morfológicas: qué no se debe pasar en el primer trimestre” (Anexo 6) recoge diversas cuestiones, entre las que incluye las TD estimadas para diversas anomalías estructurales. Esta encuesta no permite conocer la casuística de nuestro país, pero aporta una aproximación de la situación respecto a la detección “esperada” de diversas anomalías fetales en el 1erTRI.

Edad gestacional para la exploración. Evolución de los objetivos

Hasta hace unos pocos años los objetivos de la ecografía del 1erTRI eran muy básicos y casi se limitaban a identificar latido y número de embriones, estimar la EG y medir la TN. La prioridad de esta exploración era el cribado de cromosopatías (primero con la TN y luego con CCPT) siendo el cribado de anomalías estructurales muy secundario y limitado a las más evidentes. Este concepto sigue vigente para algunas sociedades científicas y, en este contexto, la EG puede tener una importancia relativa, pero ambos cribados son complementarios y en el estudio completo y detallado de la anatomía fetal la EG sí cobra importancia.

Hay consenso en que la EG para la ecografía del 1erTRI se sitúa entre la 11-13.6s (límites para realizar el CCPT) y que la sensibilidad en la medida de la TN empeora a medida que aumenta la EG. También lo hay en que la visualización de la anatomía fetal, con mayor TD de anomalías, es superior en la 13s que en la 11s.

No debemos ignorar el impacto que el ADN libre circulante (ADN-lc) está teniendo en la práctica clínica, siendo actualmente el mejor método de cribado de anomalías cromosómicas (3). Muchas gestantes ya lo hacen, algunos países ya lo recomiendan como test de cribado primario (50) y cabe pensar que, en cuanto se reduzca su coste, acabará implantándose desplazando al CCPT. De hecho, esta tendencia ya se observa en aquellos países en los que el ADN libre circulante (ADN-lc) se ofrece como cribado primario (30). Esto, junto con las mejoras tecnológicas de imagen, hace que progresivamente se vaya abriendo un nuevo escenario en el que el cribado de anomalías estructurales podría ser el principal objetivo de la ecografía del 1erTRI (2,19,24, 37,40,43) y, muy probablemente, la EG para su realización se irá desplazando, incluso hasta el 2ºTRI precoz (14-16s) (51).

Algunos países ofrecen una ecografía precoz de datación, alrededor de la 10s, previa a la extracción para ADN-lc (22,29,30) y en la que, para algunos autores, ya se detectarían algunas anomalías, que incluso cambiarían el manejo clínico de la gestación hasta en 1 de cada 10 mujeres (22). No disponemos de datos suficientes para establecer la idoneidad ni el nivel de esta ecografía a la 10s

y entra en consideración que, aunque el ADN-Ic sea el cribado primario, quizás un pequeño retraso hasta la 12-13s pueda aportar mayor información y/o permitirnos optar por una prueba invasiva (PI) en vez de realizar el cribado.

La progresiva generalización del cribado con ADN-Ic (que muy probablemente en un futuro nos aportará mayor información genética del feto) y el tránsito hacia una mejor exploración morfológica fetal, probablemente obligarán a redefinir el papel de la TN. Si ya conocemos los resultados del ADN-Ic o vamos a solicitarlo tras la ecografía ¿continuaremos midiendo la TN con la misma meticulosidad o haremos una evaluación “de visu” y solo la mediremos si nos impresiona estar muy aumentada? ¿conservará la TN el mismo punto de corte [\geq percentil (p) 95 o \geq p99 (3,5 mm)] para considerarla como marcador de aneuploidía o de otras anomalías (cardiopatías, trastornos neuromusculares, síndromes genéticos, etc.) o para indicar una PI? ¿Seguiremos midiendo el pliegue nucal o valorando otros marcadores en la ecografía del 2ºTRI?, etc. En este sentido, una *guideline* de la Sociedad Canadiense (12) va más allá y establece en una de sus recomendaciones que “la medición de la TN para la estimación del riesgo de aneuploidía (combinada con suero materno) no debe realizarse si se ha utilizado la detección de ADN-Ic”. Asumiendo que se precisa de mayor evidencia, la Society for Maternal-Fetal Medicine (SMFM) colegiada con la ACOG (52), adopta la misma línea y propone que “en gestantes que ya han recibido un resultado negativo de ADN-Ic, no se recomienda la ecografía a las 11-14s de gestación únicamente con el propósito de medir la TN (Grado 1B)”. Conviene recordar que, para estas sociedades, la medida de la TN es el principal objetivo de la ecografía del 1erTRI y si prescindieramos de la evaluación de la TN podrían dejar de diagnosticarse hasta un 34% de anomalías congénitas (genéticas o estructurales) que ocurren en fetos con TN \geq p95 (53). En ningún caso estamos planteando la elección entre ADN-Ic o ecografía y medida de la TN. Se trata de actuar con cautela y obtener el máximo beneficio con la necesaria combinación de las herramientas disponibles, hasta que dispongamos de la evidencia necesaria.

La progresiva generalización del cribado con ADN-Ic y las mejoras tecnológicas de la ecografía abren un nuevo escenario en el que el cribado de anomalías estructurales pasaría a ser el principal objetivo de la ecografía del 1erTRI y probablemente se desplazará la EG, inicialmente hacia la 13s, al tiempo que se incorpora la vía vaginal.

Es probable que debamos cambiar nuestra dinámica, y que tal como se acordó al retrasar la ecografía del 3erTRI a las 35-36 semanas (54,55), también se desplace la del 1erTRI. Cada vez se dispone de más evidencia a favor de trabajar después de la 12s para el estudio anatómico fetal (22,29,30,40,44,49,56-58). Debemos, pues, plantear la

conveniencia de modificar la recomendación clásica de 11-13.6s y cambiarla por 12-13.6s. Para la Sociedad Canadiense (13) “el mejor momento para realizar una ecografía de anatomía temprana es la 13s, cuando el feto es lo suficientemente grande y la mayoría de los órganos y anomalías se pueden ver en una sesión”.

Vía de exploración

En la GAP de 2015 (1) ya abordábamos la controversia sobre la vía de elección y recomendábamos combinar ambas vías para obtener los mejores resultados. Disponemos de varios estudios que demuestran que la vía transvaginal (VTV) permite completar la exploración en un 15-20% de los casos en que se utilizaba de primera intención la vía transabdominal (VTA) (24,40,44,58-60). Algunos autores y sociedades científicas proponen iniciar la exploración VTA y solo si ésta no es concluyente recurrir a la VTV (4,8,20,24,29,40,43), otros citan las ventajas de la VTV (7,13,21,24,56) y/o encuentran que las TD de anomalías son más altas cuando se combinan ambas vías sistemáticamente (25,44,49,56), en tanto que otros se limitan a citar que el equipo utilizado disponga de sonda vaginal, pero sin entrar a valorar las indicaciones de su uso (16). La Sociedad Australiana, teniendo en cuenta que en su medio la VTV se considera como un procedimiento invasivo que precisa de consentimiento escrito, explicita que “se debe ofrecer una exploración transvaginal a la paciente cuando se prevea que resultará en un estudio con mejoría diagnóstica” (11). Karim y cols., en su revisión sistemática sobre la ecografía de 1erTRI (37), señalan que en la mayoría de los trabajos se utilizaba una combinación de VTA y VTV y aunque carezcamos de un estudio comparativo de las TD de anomalías utilizando VTA, VTV y ambas, parece que “los resultados de los estudios sugieren que las tasas óptimas de visualización se obtienen con una combinación de ecografía VTA y VTV”.

Probablemente esta polémica sea artificial y convenga cerrarla. Hay consenso en que la vía de elección para la exploración ecográfica en ginecología es la VTV y ningún ecografista renunciaría a ella, pues le aporta más información y de mayor calidad. Aunque la VTV es incómoda y consume más tiempo, si a las mujeres se les explica que puede contribuir a mejorar los resultados de la exploración, muy probablemente la aceptarán sin objeciones. Parece procedente la aplicación de estos conceptos a la ecografía de 1erTRI. Si el ecografista está convencido de haber completado la exploración anatómica materno-fetal y obtenido la mejor información que ofrecer a su paciente, solo con la VTA, podría concluirse la exploración. Si piensa que la VTV puede mejorar los objetivos de esta ecografía, resulta obligado recurrir a ella y no deberían existir obstáculos para su práctica.

Nuestra encuesta (Anexo 6) nos indica que la VTV se utiliza siempre en el 18% de los hospitales, de manera excepcional en el 75% y en el 7% hay varias combinaciones. Si se trata de centros de referencia (CR), la respuesta “excepcionalmente” alcanza el 100%.

Tiempo asignado

El tiempo asignado debe ser acorde con los objetivos de la exploración y/o los protocolos aprobados en cada hospital (1). Considerar que este tiempo incluye también el cálculo y la comunicación de los resultados del CCPT, el cribado de PE que se va incorporando sistemáticamente, la obtención de otros marcadores o de otros parámetros de estudio o investigación (según protocolos de cada hospital), la actividad docente, etc. Las recomendaciones sobre el tiempo de exploración son prácticamente inexistentes en la mayoría de las guías de las diferentes sociedades científicas y muy escasas en la bibliografía. Hay propuestas de invertir 20-25 minutos (min) (56,61-64) y otras consideran que deberían asignarse 30 min (22,43,49,58). Un trabajo reciente en el Reino Unido (17) (King's College Hospital. London y Medway Maritime Hospital. Gillingham) asigna 30 min a la exploración, añadiendo 10 min a la recomendación que este mismo grupo hacía 8 años atrás (36), lo que pone de manifiesto la creciente importancia que va adquiriendo la ecografía del 1erTRI.

Según los datos de la encuesta (Anexo 6), en nuestro país el tiempo asignado para la exploración del 1erTRI es: 20 min en el 71%, 20-30 min en el 25% y más de 30 min en el 4%. Si se trata de CR: 20 min en 75% y 20-30 min en el 25%.

Con el nivel de contenido y complejidad que está alcanzando esta ecografía, el tiempo óptimo asignado, caso de gestación única, sería de 25 minutos.

Capacitación del explorador

En la GAP de 2ºTRI se dedica un apartado a la capacitación del explorador, cuyo contenido es aplicable al 1erTRI, por lo que necesariamente hemos de repetirlo aquí (32). En el BOE de jueves 28 de mayo de 2009, se recoge el “Programa oficial de la especialidad de Obstetricia y Ginecología” que define “los conocimientos, habilidades y actitudes que deben adquirir los residentes a lo largo del periodo formativo de la especialidad”, de tal forma que lo capaciten para realizar con eficacia la asistencia a la mujer durante la gestación, el parto y el puerperio...”. Se establece un “mapa de competencias de la especialidad: conocimientos, habilidades, etc. entre los que se incluye la práctica de la ecografía obstétrica”. En algunos países existen programas y certificaciones específicas de capacitación profesional que intentan garantizar la competencia para

realizar determinadas exploraciones ecográficas (65-67), pero en nuestro país no existe un certificado específico al respecto que faculte para la realización de la ecografía del 1erTRI o cualquier otra y es por ello que esta exploración debe realizarla personal especializado, con dedicación preferente a ecografía fetal/obstétrica y capacidad específica para su práctica. La SEGO otorga un Diploma de Niveles a aquellos profesionales que reúnan los requisitos establecidos para su obtención, <https://sego.es/Ecografia>. La posesión de este diploma debe entenderse como un reconocimiento de la sociedad científica a la excelencia profesional en un determinado campo, pero en ningún caso supone una acreditación oficial para la práctica de un determinado tipo de ecografía o prueba complementaria relacionada.

Equipo adecuado

Es de aplicación al 1erTRI lo manifestado al respecto en la GAP de 2ºTRI (32). Se debe disponer del equipo que cumpla los criterios de calidad y tecnología requeridos para esta exploración. Si no se dispusiera de los equipos adecuados, tanto la paciente como el especialista deben saber que el examen es menos completo y que se puede reducir la capacidad de detectar anomalías fetales y así debe hacerse constar en el informe de la exploración.

Consideraciones en cuanto al cumplimiento del protocolo

Siguen vigentes las consideraciones manifestadas en las GAP de 1erTRI y 2ºTRI (1,32), que brevemente resumimos en dos:

- 1.ª Si no fuera posible visualizar todas las estructuras listadas y recomendadas en esta GAP, debería completarse la exploración, preferiblemente el mismo día o programando una nueva sesión, pero dentro de los límites de EG establecidos para la práctica de la ecografía del 1erTRI. Si tras la repetición siguieran estructuras sin visualizarse, se recomienda solicitar la colaboración de otro especialista, inicialmente del propio equipo o incluso de un centro de referencia si se juzgara necesario. Esta circunstancia debería quedar reflejada en el informe de la exploración.
- 2.ª Cualquier condición que dificulte la normal transmisión de los ultrasonidos y la visualización de la anatomía fetal (por ejemplo: elevado IMC, cicatrices abdominales, miomas, malposición fetal, etc.) puede disminuir la TD de anomalías de forma significativa. Esto deben conocerlo la gestante y su pareja y ha de quedar registrado en el informe, pues además del impacto sobre el resultado de la exploración, también puede tener implicaciones médico-legales.

La exploración ecográfica del 1erTRI debería realizarse por profesionales capacitados, ajustándose a un protocolo, utilizando un equipo adecuado y con un tiempo óptimo asignado de 25 minutos para una gestación única.

4. SEGURIDAD DE LOS ULTRASONIDOS

Señalábamos en la GAP de 2ºTRI que “como norma, los ultrasonidos deben considerarse seguros para el feto y sus beneficios sobre el control de la gestación son incuestionables, pero conviene hacer un esfuerzo por interiorizar que, aunque la información en humanos es limitada y poco concluyente, existen hipotéticos riesgos potenciales de ocasionar daños tisulares derivados de los posibles efectos biológicos de su penetración a través de los tejidos fetales, relacionados con sus efectos térmicos y mecánicos” (32,68,69). Este efecto alcanzaría mayor importancia en estas fases precoces de la gestación, en las que el embrión-feto es especialmente vulnerable. Sobre estos riesgos, cabe considerar (16,70-74):

- a/ Serían proporcionales al tiempo de exposición.
- b/ Aumentarían con el uso del Doppler color/*power* y más aún con el Doppler pulsado, pues su potencia es muy superior.
- c/ Su uso en cortos periodos de tiempo, como es habitual en la clínica diaria, resulta seguro.
- d/ Es preciso que conozcamos los mecanismos de seguridad de los ecógrafos y limitemos el tiempo de exposición fetal al Doppler.

Si bien hay consenso sobre la conveniencia de aplicar el principio ALARA (*as low as reasonably achievable*) hay variaciones en cuanto al nivel de su recomendación, sobre todo en el 1erTRI. Así, la ISUOG (16) explicita que el Doppler “solo debe ser utilizado cuando esté clínicamente indicado” y en referencia a la exploración del corazón señala que “por razones de seguridad, su uso no está indicado durante la ecografía de rutina”. El RANZCOG (10) no recomienda el uso rutinario del Doppler pulsado en el 1erTRI y si fuera necesario, el índice térmico debe ser $< 1,0$ y el tiempo de exposición debe minimizarse (idealmente a 5-10 min). La DEGUM (9) propone limitar el Doppler pulsado y sugiere que la frecuencia cardiaca fetal se puede objetivar y medir con modo M o bien en asa libre de cordón con pulsado, pero no ve inconveniente en utilizar Doppler color para la ecocardiografía precoz y señala que no conlleva riesgos adicionales. El uso de la ecografía tridimensional (3D) y tetradimensional (4D) se sitúa en el mismo nivel de seguridad que el modo B (24).

Una *guideline* más reciente de la SOGC revisa los efectos biológicos y la seguridad de los ultrasonidos (75), asume las recomendaciones previamente mencionadas, insiste en que la ecografía obstétrica no debería utilizarse por

razones no médicas y que el Doppler no debería emplearse de forma rutinaria y su tiempo de exposición ha de ser limitado (< 10 min). Se considera seguro en las arterias uterinas, ya que el área de insonación está focalizada y el feto se sitúa fuera de ella.

Se recomienda un uso responsable del Doppler en el 1erTRI, conocer sus hipotéticos riesgos y limitar la exposición fetal siguiendo el principio ALARA.

Hay consenso en tener presente los efectos biológicos y respetar las pautas de seguridad y así suele suceder en las exploraciones rutinarias (76). Un trabajo reciente concluye que, a pesar de que los ecografistas realmente no conocen bien estos aspectos y raramente consultan los índices, con los equipos actuales no se superan los límites de seguridad de los ultrasonidos (77).

Como conclusión, debe limitarse el uso del Doppler espectral. El Doppler color puede ser una herramienta diagnóstica importante y no está justificado que debamos renunciar a su aplicación, pero conviene insistir en hacer un uso responsable y respetar las mencionadas normas de seguridad. Por tanto, su aplicación sistemática, si es juiciosa, tiene un lugar en la clínica diaria. Son indicaciones claras para el uso del Doppler color en la ecocardiografía precoz: imposibilidad de completar la exploración recomendada y sospecha de cardiopatía congénita (CC) (55).

5. SISTEMÁTICA DE LA EXPLORACIÓN ANATÓMICA FETAL EN EL PRIMER TRIMESTRE. BIOMETRÍAS

Las mejoras tecnológicas permiten una visualización mejor y más precoz de los diferentes órganos fetales, incrementando nuestras posibilidades diagnósticas. Es por ello que, necesariamente, nuestros protocolos deben adaptarse, al igual que nuestra actitud, y acometer la exploración del 1erTRI con el mismo objetivo diagnóstico que en el 2ºTRI, sin pretender en ningún caso sustituirla, sino complementarla.

Las estructuras anatómicas que se recomienda visualizar sistemáticamente en la exploración ecográfica del 1erTRI se recogen en la Tabla I y se vuelven a señalar en el texto como “**Estructuras a visualizar**”, donde también se describen los “**Planos de interés**” para la evaluación de estas y de otras estructuras cuya exploración es opcional.

El pequeño tamaño y la EG (aunque la organogénesis esté finalizada) son limitaciones para una evaluación detallada de los órganos fetales, sin embargo, es posible ver al feto “entero” y ampliado en nuestra pantalla, lo que nos proporciona el beneficio de su exploración “global” mediante el barrido lento en los diferentes planos. Como complemento al estudio pormenorizado y dirigido de las diferentes estructuras (que precisará de la combinación de varios planos), es recomendable este barrido del feto

“completo” en los planos axial, sagital y coronal, del que obtendremos una valiosa información:

- **Barrido Axial.** 1. Cabeza: morfología e integridad ósea. Integridad línea media. Ventriculos Laterales (VL). Plexos coroideos (PCo). Otras estructuras encefálicas. 2. Cuello: morfología. 3. Columna: integridad y alineación vertebral con piel intacta. 4. Tórax: eje cardiaco. 4 cámaras (4C) y *situs*. Intentar: corte de 2 vasos (2V), 3 vasos (3V) o 3V y tráquea (3VT). Pulmones. 5. Abdomen: estómago (*situs*). Pared abdominal íntegra. Riñones. Vejiga urinaria.
- **Barrido sagital/parasagital.** 1. Cabeza-cara: perfil fetal “armónico” [evaluación de nariz, hueso nasal (HN), maxilar superior e inferior]. Diencéfalo y su continuidad con el tronco del encéfalo (TE), IV ventrículo (4V) y cisterna magna (CM). Las relaciones y tamaño de estas estructuras son importantes marcadores de EBA y otras patologías. 2. Cuello: morfología y primera evaluación de la TN. 3. Columna: integridad y alineación vertebral con piel intacta. 4. Tórax: pulmones. Diafragma íntegro y estómago por debajo. Arco aórtico, ductal y plano bicava (posible en muchas ocasiones, aunque no forma parte del protocolo). 5. Abdomen: estómago. Vejiga urinaria. Pared abdominal íntegra. Riñones en cortes parasagittales.

Tabla I.

Estructuras anatómicas a valorar en la ecografía de 1erTRI. (11.0-13.6s).

EXPLORACIÓN ECOGRÁFICA RECOMENDADA ENTRE 11.0 y 13.6 semanas	
Cabeza	Morfología e integridad ósea y de línea media. Ventriculos laterales. Plexos coroideos. Marcadores de espina bífida abierta.
Cara	Perfil. Hueso nasal. Órbitas con cristalinos. Labio superior (si es posible). Maxilar superior.
Cuello	Translucencia nual. Excluir masas-colecciones líquidas.
Columna	Integridad y alineación vertebral. Piel intacta.
Tórax	Pulmones simétricos. Descartar derrames y masas. Diafragma íntegro.
Corazón	Frecuencia cardiaca regular. Situs. Eje. Cuatro cámaras. 2/3/3VT (si es posible).
Abdomen	Estómago intraabdominal izquierdo (<i>situs</i>). Riñones y vejiga.
Pared	Inserción cordón umbilical normal, con pared íntegra.
Extremidades	3 segmentos de los 4 miembros: integridad, alineación, movilidad.
Anejos	Ecoestructura placentaria. Cordón umbilical con 3 vasos. Líquido amniótico.

- **Barrido Coronal.** Aunque forma parte de la evaluación de diversas estructuras, su mayor interés se centra en la exploración de cabeza y cara. 1. Cabeza: morfología e integridad ósea. Integridad línea media. VL. PCo. TE. 4V. CM. 2. Cara: órbitas ocupadas por los cristalinos. Triángulo nasal. Labio superior.

El desplazamiento del transductor en varios planos permite determinar la integridad, alineación y movilidad de los 3 segmentos de las 4 extremidades.

Cabeza

Una de las peculiaridades más determinantes del sistema nervioso central (SNC) es que su desarrollo es progresivo, es de los primeros que se inicia y continúa después del nacimiento. Este hecho es fundamental para planificar su evaluación ecográfica. El patrón de normalidad cambia con la EG, tanto que justifica que sea alrededor de la 13s el mejor momento para su exploración, tiempo en el que la visualización de determinadas estructuras, como el cerebelo y la fosa posterior, es muy superior a la de las 11-12s (56). Asimismo, la exploración más detallada de la anatomía intracraneal y de la cara se logra mediante la combinación del acceso VTA y VTV.

Estructuras a visualizar

Morfología e integridad ósea y de línea media. Ventriculos laterales. Plexos coroideos. Marcadores de EBA.

Planos de interés

AXIAL

Consiste en examinar las estructuras intracraneales a partir del barrido y de cuatro planos axiales, paralelos los 2 primeros y ligeramente oblicuados el tercero y cuarto. El hecho de que el cráneo esté en un medio líquido y que el grado de osificación ósea sea baja, proporcionan la visualización simétrica y sin artefactos de los dos hemisferios separados por la hoz del cerebro. En todos los planos se comprueba la morfología del cráneo y la marcada ecogenicidad de los huesos sin otra solución de continuidad que las suturas bien definidas.

Corte transventricular (Fig. 1a). Es el corte más alto, a nivel de los VL, ecogénicos, homogéneos, más o menos asimétricos y de disposición que simulan alas de mariposa. Están rodeados de un área anecoica correspondiente a un volumen variable de líquido cefalorraquídeo (LCR) rodeado por un fino manto de parénquima y córtex, casi lineal.

Corte transtalámico (Fig.1b). Inferior y paralelo al transventricular. El tercer ventrículo (3V), de localización media, confirma la separación de los tálamos, excluyendo la holoprosencefalia alobar. En el tercio anterior se visualiza la parte más frontal de los PCo y en el posterior las astas posteriores, el acueducto de Silvio y los pedúnculos cerebrales. Es el corte de elección para la medida del diámetro biparietal (DBP) y del perímetro cefálico (PC) en el 1erTRI. A EG más precoz, entre la 10-12s se puede medir a nivel del corte transventricular.

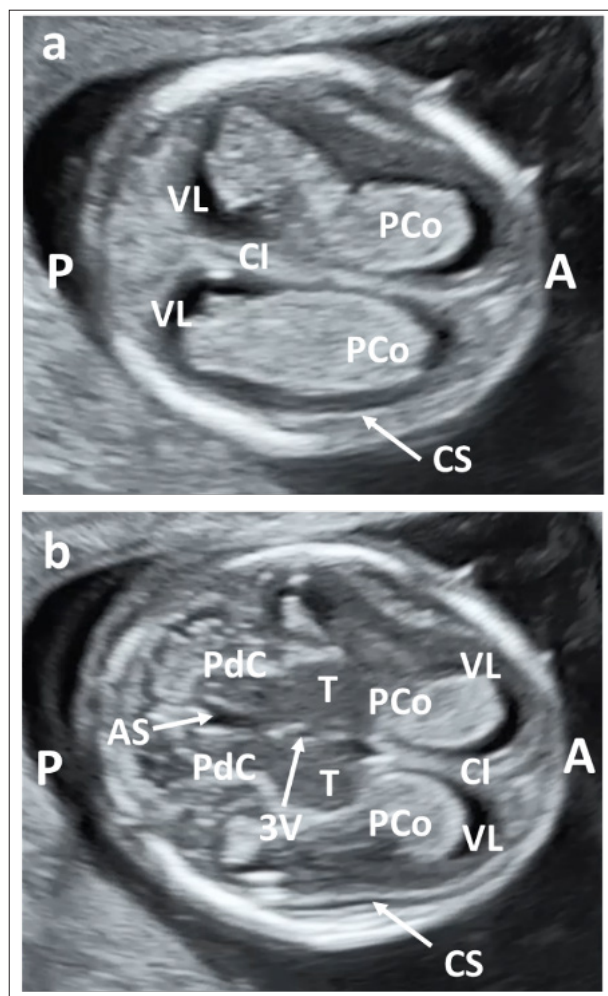


Figura 1. Gestación de 13.1 semanas. a) Plano axial transventricular. b) Plano axial transtalámico. VL: ventrículo lateral. PCo: plexo coroideo. CI: cisura interhemisférica. CS: cisura de Silvio. T: tálamo. 3V: tercer ventrículo. PdC: pedúnculos cerebrales. AS: acueducto de Silvio A: anterior. P: posterior.

Corte transcerebelar (Fig. 2a). Axial y oblicuado. Se identifican las mismas estructuras que en el transtalámico y aparecen los hemisferios del cerebelo unidos por la parte anterior del vermis. Se identifica la CM por delante del hueso occipital.

Paralelo e inferior a este, aparece el **corte de la fosa posterior** (Fig. 2b), en el que se visualiza la CM de morfología triangular de base anterior o de reloj de arena y con los hemisferios del cerebelo separados. Es muy importante no catalogar esta morfología como una comunicación anormal entre el 4V y la CM asociada a una patología severa (malformación de Dandy Walker o agenesia del vermis) ya que el vermis todavía no ha finalizado su formación a esta EG. Se trata de un error que con frecuencia puede dar lugar a la realización de PI para estudios genéticos y a transmitir a los padres una preocupación no justificada.

En algunos casos, en función de la altura del corte y del grado de flexión de la cabeza se pueden apreciar las órbitas, los ojos y parcialmente los huesos de la nariz.

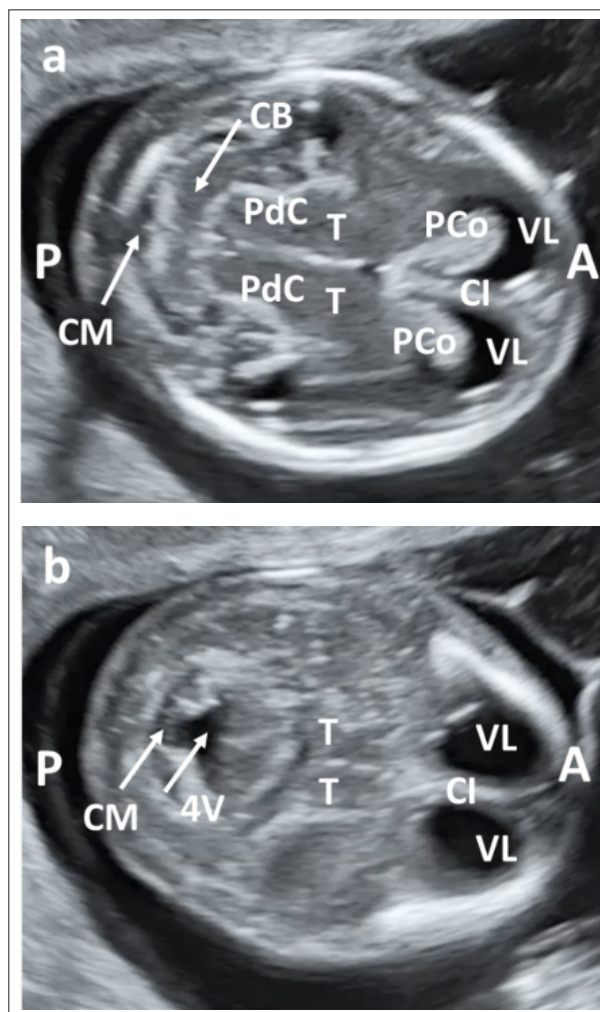


Figura 2. Gestación de 13.1 semanas. a) Plano axial transcerebelar. b) Plano axial transcerebelar angulado hacia fosa posterior. VL: ventrículo lateral. PCo: plexo coroideo. CI: cisura interhemisférica. CS: cisura de Silvio. T: tálamo. PdC: pedúnculos cerebrales. CB: cerebelo. CM: cisterna magna. 4V: cuarto ventrículo. A: anterior. P: posterior.

SAGITAL

En el plano sagital medio se comprueba la morfología normal del cráneo, de contorno íntegro, sin soluciones de continuidad ni contenido que protruya y que el perfil del frontal no sea plano ni prominente. En el examen intracraneal se aprecia uno de los PCo, ecogénico, ocupando la parte superior y rodeado por LCR, que puede ser más prominente en el tercio anterior.

La discreta oscilación del transductor facilita la evaluación más detallada del tálamo, las 4 líneas y los 3 espacios discretamente hipococicos (4L-3E) (Fig. 3a y b). En sentido supero-inferior (latero-lateral en la imagen) el diencefalo (tálamo) se corresponde con la estructura redondeada adyacente al PCo, seguido del TE, 4V y CM.

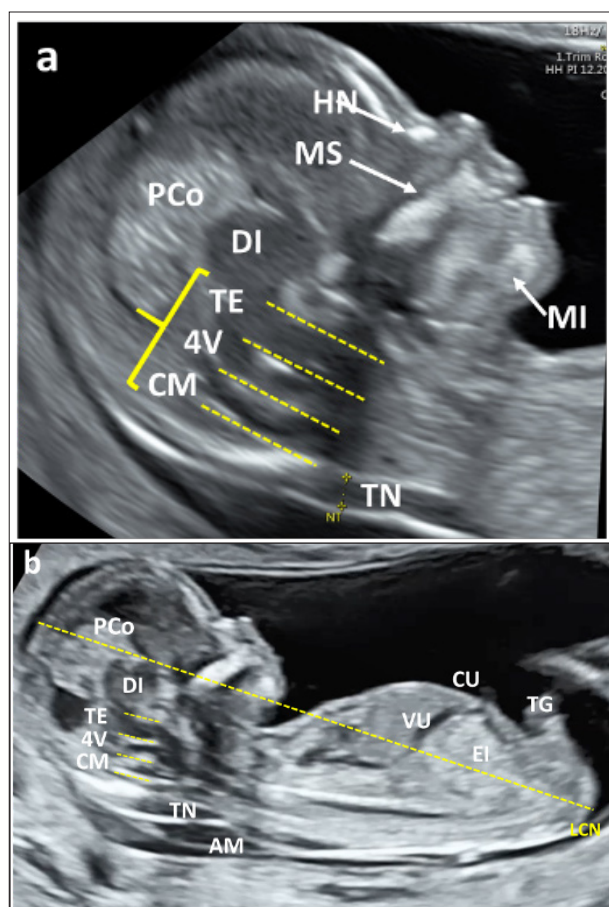


Figura 3. Plano sagital medio. a) Perfil fetal (armónico). [: 4 líneas 3 espacios. HN: hueso nasal. MS: maxilar superior (observar la ausencia de “gap”). MI: maxilar inferior. DI: diencefalo. PCo: plexo coroideo. TE: tronco del encéfalo. 4V: 4 ventrículo. CM: cisterna magna. TN: translucencia nuca. b) Medida de la longitud cráneo-nalgas. LCN: línea discontinua. AM: amnios. CU: entrada cordón umbilical. VU: vena umbilical. EI: ecogenidad intestinal. TG: tubérculo genital.

CORONAL (FIG. 4)

Puede resultar algo más difícil de obtener y aunque probablemente aporte poca información adicional con respecto a los planos axial y sagital, el barrido lento a través de los cortes similares a los descritos en la ecografía del 2ºTRI (transfrontal, transcaudado, transtalámico y transcerebelar) permite comprobar la normalidad de diferentes estructuras en una perspectiva diferente: integridad ósea, cisura interhemisférica, VL con sus PCo, 4L-3E, entre otras.

La TD es elevada, entre 90-100% para anomalías severas y letales como la secuencia acrania-exencefalia-anencefalia, craneo-raquisquisis, iniencefalia, holoprosencefalia alobar/semilobar.

También es posible visualizar: en el plano sagital medio, estudios recientes muestran que la morfología del 4V (translucencia intranucal) y la morfología y localización de la CM están asociados a defectos del SNC y pueden ser considerados como marcadores:

- La ausencia o reducción del 4V y la obliteración-desplazamiento de la CM son marcadores de EBA. (Anexo 2).
- La ausencia de la línea que separa el 4V de la CM y la dilatación del espacio 4V-CM se asocia a anomalías quísticas de la fosa posterior y se puede proponer como marcador precoz de malformación de Dandy Walker, quiste de Blake o hipoplasia del vermis. La sospecha de estas alteraciones justifica realizar seguimiento ecográfico cuidadoso hasta confirmar o excluir patología (78-81).
- Mediante ampliación de la imagen del corte sagital medio, en la parte más distal de la línea que delimita el 4V y la CM puede apreciarse el PCo de 4V, que aparece como un pequeño refuerzo más ecogénico de la tercera línea. Estudios recientes muestran la asociación entre la falta de visualización de este PCo con anomalías de la fosa posterior, con o sin anomalía cromosómica (82). La visualización y evaluación de esta estructura es una opción que, de momento, no forma parte de la exploración sistemática en el 1erTRI.

Cara**Estructuras a visualizar**

Perfil. Hueso nasal. Órbitas con cristalinos. Labio superior (si posible). Maxilar superior.

Planos de interés

La exploración de la cara ya se inicia con el plano sagital medio en el que se realiza la medida de la TN. La evalua-

ción detallada, subjetiva, de las diferentes estructuras se obtiene con la combinación de los 3 planos.

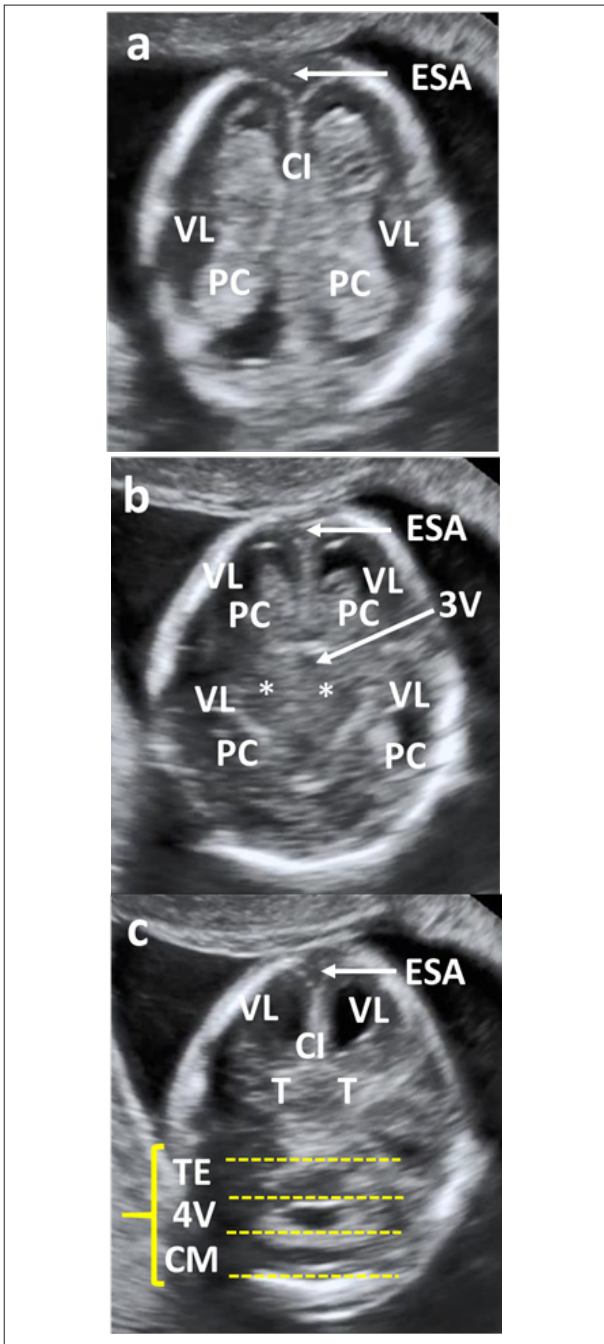


Figura 4. Gestación de 13.3 semanas. Plano coronal con basculación progresiva del transductor en dirección posterior, hacia la cabeza fetal. a) Plano coronal alto. b) Plano coronal transcaudado. c) Plano coronal transtalámico. [4 líneas 3 espacios. ESA: espacio subaracnoideo. CI: cisura interhemisférica. VL: ventrículo lateral. PC: plexo corioideo. 3V: tercer ventrículo. *: núcleos. TE: tronco encéfalo. 4V: cuarto ventrículo. CM: cisterna magna.

AXIAL

Los cortes paralelos e inferiores al transcerebelar, facilitan la evaluación de la forma, tamaño y simetría de las órbitas ocupadas por el cristalino, que aparece como un círculo normalmente anecoico, así como la estimación subjetiva de las distancias orbitarias (Fig. 5a). Los cortes axiales más bajos permiten evaluar nariz, paladar, labio superior, maxilares y mandíbula.

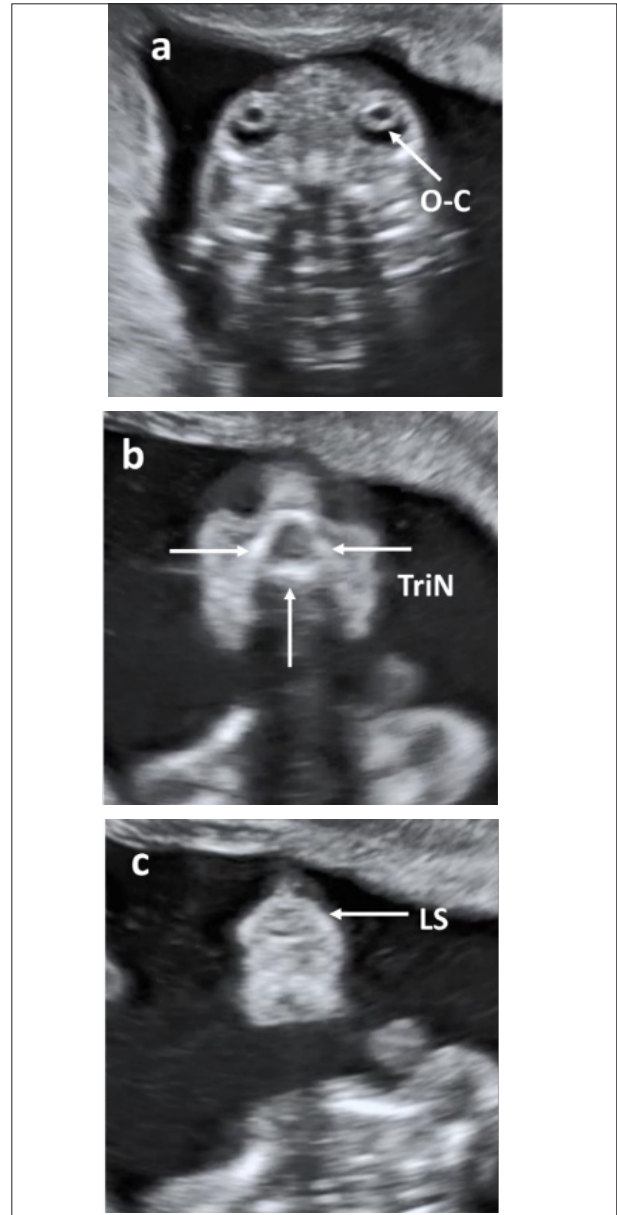


Figura 5. Gestación de 13.4 semanas. Corte coronal basculando el transductor en dirección anterior, hacia la cara fetal. a) O-C: Órbitas ocupadas por los cristalinos. b) TriN: Triángulo nasal. c) LS: Integridad del labio superior.

SAGITAL (FIG. 3)

La evaluación del perfil permite detectar o sospechar alteraciones de la alineación nariz-boca-barbilla, agnathia-micrognathia o la presencia de probóscide. Se debe comprobar la presencia del HN normal o su ausencia-hipoplasia. El maxilar superior se identifica como una línea ecogénica perpendicular y a cierta distancia del contorno del perfil del filtrum labial. La configuración anormal, protrusión o soluciones de continuidad son sugestivos de fisura labio-palatina.

CORONAL

Completa la evaluación de la forma, tamaño y simetría de las órbitas y la estimación subjetiva de las distancias orbitarias, nariz, tabique nasal, orificios nasales, integridad del labio superior, labio inferior y mentón (Fig. 5).

También es posible visualizar: la evaluación de la configuración del triángulo retronasal en el corte coronal ha demostrado ser de utilidad para detectar fisura palatina e hipoplasia/ausencia del HN (Fig 5b). Es una opción a considerar, si bien actualmente no se considera incluida en la sistemática básica (83-84). Otros grupos han propuesto evaluar la integridad del maxilar superior (Fig. 3) como marcador de fisura labio-palatina (85) o la estimación del espacio frontal que se presenta anormalmente alterado en casos de fisuras faciales o retrognathia (86).

Cuello**Estructuras a visualizar**

TN. Excluir masas-colecciones líquidas.

Planos de interés

La combinación de los tres planos proporciona la confirmación de su normalidad y la exclusión de tumoraciones sólidas o quísticas (higromas, linfangiomas), así como establecer el diagnóstico diferencial con encefalocelos.

AXIAL

En este plano, en ocasiones, se pueden apreciar pequeñas formaciones anecoicas laterales. La aplicación del Doppler color facilita la visualización y relación anatómica con la carótida y la yugular y confirma que se trata de saco linfático yugular bilateral, sin significado clínico en caso de presentarse aislado y con TN normal (87).

SAGITAL

El plano sagital medio apoya el estudio morfológico del cuello y es el óptimo para la medida de la TN (Anexo 1).

CORONAL

Apoya el estudio morfológico sin aportar información específica.

Columna

La ecografía de la columna en el 1erTRI tiene un especial interés para la gestante con antecedentes familiares o personales de defecto del tubo neural (DTN) y en este contexto, también lo tendrá para el profesional. Los diferentes estudios (Anexo 2) muestran una TD de EBA muy heterogénea, dependientes de la experiencia del explorador, del seguimiento de una sistemática protocolizada y de la atención al análisis de los marcadores específicos para esta EG basados en signos craneales e intracraneales.

Planos de interés

Debe explorarse detalladamente en los 3 planos, adquiriendo especial interés el barrido lento de la columna completa en todos ellos. Con frecuencia es preciso complementar con la VTV (Fig. 6).

AXIAL

Confirma la normalidad del cuerpo vertebral y la identificación del canal en el centro. Los defectos quísticos se pueden detectar por la visualización de un quiste posterior a nivel de las vértebras afectas por la falta de fusión de los arcos vertebrales.

SAGITAL (MEDIO Y LONGITUDINAL POSTERO-ANTERIOR)

Es el plano óptimo para comprobar la alineación e integridad de las vértebras, recubiertas por la piel intacta del dorso fetal. Las vértebras forman dos líneas paralelas que convergen a nivel caudal en una discreta curvatura que corresponde al sacro, estando la línea más anterior formada por los cuerpos vertebrales y la más posterior por los procesos laterales. La pérdida del paralelismo, la presencia de angulaciones o malposiciones de la columna como cifosis o escoliosis son signos de anomalía vertebral (hemivértebras).

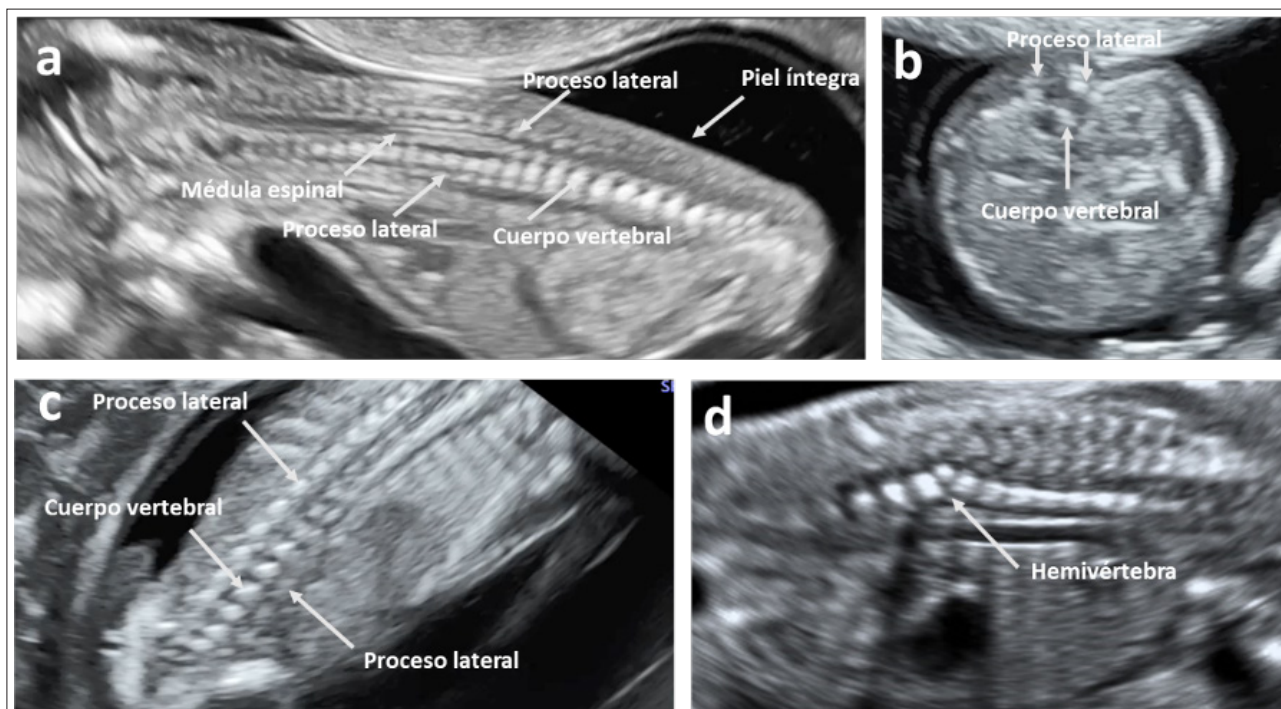


Figura 6. Exploración de la columna vertebral. a) Plano sagital. b) Plano axial. c) Plano coronal. d) Hemivértebra.

CORONAL

La columna está formada por 3 líneas paralelas que convergen a nivel del sacro. La línea central corresponde a los cuerpos vertebrales y las dos líneas externas a los arcos vertebrales. La disociación en "huso" de los procesos laterales expresa la dilatación y ocupación del canal vertebral y es signo de defecto abierto o cerrado de tubo neural. La pérdida de la alineación normal de las 3 líneas es la expresión de una o varias hemivértebras (Fig. 6d). Discretos movimientos del transductor eliminan la sombra que puede proyectar el hueso ilíaco y enmascarar un defecto a nivel sacro.

A fin de reducir los FP ocasionados por la interposición del cordón umbilical o por la reducción de líquido amniótico entre feto y placenta o pared uterina es recomendable que cualquier imagen sospechosa de EBA en un plano se confirme en los otros dos y se utilice el Doppler color. Con una TD variable, se pueden diagnosticar EBA, agenesia sacro y hemivértebras.

Tórax

Estructuras a visualizar

Pulmones simétricos. Descartar derrames y masas. Diafragma íntegro.

Planos de interés

AXIAL

Permite la visualización simultánea del corte de 4C cardiacas y de ambos campos pulmonares, que deben mostrarse simétricos y con ecogenicidad homogénea. Podemos descartar la presencia de masas o colecciones líquidas (Fig. 8 b y c).

SAGITAL

Contrasta la mayor ecogenicidad pulmonar respecto al hígado y permite seguir la línea diafragmática y confirmar su integridad, demostrando la normal localización intraabdominal del estómago y del hígado (Fig. 7 a y b).

CORONAL

Menor entidad en esta estructura, pero contribuye a completar la exploración.

También es posible visualizar: timo, basculando el transductor en plano coronal y en dirección cefálica.

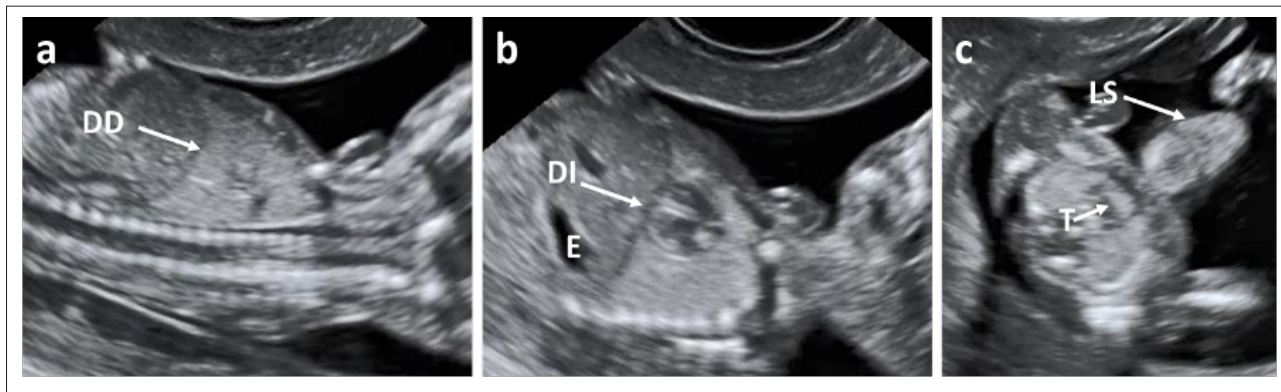


Figura 7. a) DD: diafragma derecho. b) DI: diafragma izquierdo. E: estómago. c) T: timo. LS: labio superior.

Corazón

SEGO-SESEGO recientemente publicó la GAP Guía de la Exploración Ecográfica del Corazón Fetal (2020) en la que incluye una descripción detallada de la exploración cardiaca en el 1erTRI (88) y dedica un apartado específico en forma de Anexo: “Exploración del corazón fetal en el primer trimestre. Primer cribado”. Remitimos al lector a esta GAP. En ella señalábamos dos conceptos interesantes, que creemos conviene tener presentes: 1. Desde una perspectiva estructural, el aspecto ecográfico del corazón fetal tiene las mismas características en la 12s que en la 20s, asumiendo, por supuesto, las diferencias propias del tamaño y las limitaciones intrínsecas del desarrollo embriológico. Por tanto, su exploración también debe basarse en la realización de los 5 cortes axiales desde el abdomen superior hasta el mediastino, basculando suavemente el transductor en dirección al polo cefálico fetal (89). 2. Debemos conocer la normalidad para una EG determinada, pues ello, entre otras cosas, condiciona la posibilidad de visualizar las diferentes estructuras que conforman la anatomía cardiaca. Este fue el objetivo de un trabajo que, realizando la exploración del corazón fetal entre la 6.1 y la 13.6s por VTA y VTV concluye que:

- a/ 4C se visualizan en el 98% a la 11s.
- b/ tractos de salida (TS) en 79% entre la 11-13.6s.
- c/ vena cava superior (VCS) en el 80% a la 13s.
- d/ arco aórtico (aAo) y ductal (aDu) en más del 80% a la 11s.
- e/ venas pulmonares comienzan a visualizarse a partir de la 11s (90).

Estructuras a visualizar

Frecuencia cardiaca regular. *Situs*. Eje. Cuatro cámaras. 2V/3V/3VT (según factibilidad).

Planos de interés

AXIAL

Será el plano fundamental con el que intentaremos obtener los 5 cortes axiales. Se inicia la exploración con un barrido lento que nos permita valorar la simetría en el tamaño y morfología de los dos lados del corazón separados por los tabiques interauricular e interventricular. Después, puede ser útil reconocer y evaluar tres “compartimentos”: posterior (aurículas), medio (válvulas y *crux cordis*) y anterior (ventrículos). A continuación, procedemos al estudio detallado:

1. Frecuencia cardiaca regular, normal entre 120-160 latidos por minuto.
2. *Situs*. El corazón está en el hemitórax izquierdo (levocardia y levoápex), en el mismo lado que el estómago, situado también a la izquierda (*situs solitus*) (Fig. 8).
3. Eje cardiaco. Es suficiente su evaluación subjetiva y solo se medirá si hay sospecha de anomalía. El eje normal forma un ángulo de $45^\circ \pm 20^\circ$ a la izquierda entre la línea media del tórax (de esternón a columna vertebral) y otra que prolongaría el tabique interventricular (Fig. 8). El eje es un importante marcador en el 1erTRI, siendo anormal hasta en dos tercios de los fetos afectados de CC (91,92).
4. 4C. (Fig. 8) Confirmada la normalidad de *situs* y eje, objetivamos la existencia de dos aurículas y dos ventrículos de similares características, separados por los tabiques interauricular (*septum primum*, *foramen ovale*, *septum secundum*) e interventricular. Será muy difícil confirmar la integridad de los tabiques a este EG, pero debe insistirse en la necesidad de ver claramente la *crux cordis*: convergencia septo interventricular-inserción septal de las válvulas auriculo-ventriculares (AV)-*septum primum*. Observar que las dos válvulas AV sean de similar tamaño y ten-

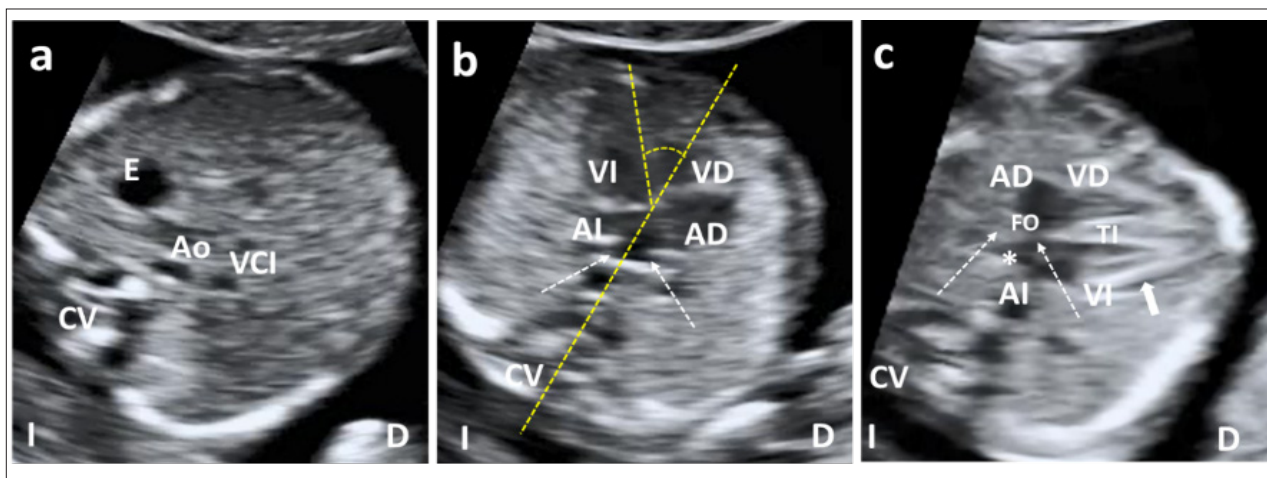


Figura 8. 13.4 semanas. a) Abdomen superior, corte axial para definir situs. E: estómago. Ao: aorta descendente. VCI: vena cava inferior. CV: columna vertebral. b) Tórax, corte axial de 4C apical. AD: aurícula derecha. VD: ventrículo derecho. AI: aurícula izquierda. VI: ventrículo izquierdo. Líneas discontinuas amarillas: eje cardiaco. Flechas blancas: entrada venas pulmonares. c) Tórax, corte axial de 4C lateral. FO: foramen ovale. Flechas blancas discontinuas: septum primum y septum secundum. *: aleteo de la válvula del FO en AI. TI: tabique interventricular. Flecha discontinua: pequeña cantidad de líquido pericárdico. D: derecha. I: izquierda.

gan apertura y cierre sincrónicos (el cine-*loop* puede ser de gran ayuda). No será posible visualizar venas pulmonares en muchas ocasiones ni evaluar el *moderator band*. Considerar como fisiológica la existencia de una pequeña cantidad de líquido pericárdico.

Es posible obtener un corte de 4C en casi el 80% de las exploraciones VTA y en el 90% VTV, pero se aproxima al 100% combinando ambas vías (93). Otros trabajos, también en nuestro medio, obtienen resultados similares (94). Insistir en la trascendencia de obtener una buena vista axial, pues no se deberían escapar al diagnóstico aquellas CC que afecten de manera manifiesta al *situs*, eje y simetría de ambos lados del corazón.

5. Si fuera posible, debe obtenerse la vista de TS y/o 3VT, 3V o 2V (Fig. 9). En el 1erTRI también se pueden visualizar directamente los TS. Partiendo del plano axial de 4C, se hace un barrido lento en dirección cefálica y se obtienen sucesivamente los TS de aorta y pulmonar, observando la simetría de tamaño y morfología y confirmando que siguen trayectos “cruzados”. Podemos visualizar la apertura-cierre de las válvulas sigmoideas aórtica y pulmonar (el cine-*loop* puede ser de gran ayuda). Si no fuera posible distinguir los TS, el corte de 3VT (que debemos intentar sistemáticamente) nos proporciona su valoración indirecta. Es frecuente que no seamos capaces de ver la tráquea o la VCS, pero, en general, no suele ser difícil obtener un corte de 3V o 2V, que nos resultan igualmente válidos para indicarnos que los TS son cruzados y de similar calibre. 2V estaría formado por la rama ductal de la AP dirigiéndose a conectar con la aorta y un segundo

vaso paralelo, por detrás y a la derecha de este, que sería la aorta.

Ya comentamos la utilidad del Doppler color y que, limitando el tiempo de exposición y guardando las debidas normas de seguridad, nos ayuda a una mejor valoración anatómica e identificación de las diferentes estructuras (4C separadas, TS cruzados, visualización de la “V” formada por Ao y AP, etc.). También nos permite confirmar la presencia de flujo transvalvular y nos informa de su dirección y características (Fig. 10). El uso juicioso del Doppler color tiene un papel en la exploración sistemática, además de sus indicaciones específicas, como son la imposibilidad de completar la exploración (4C y TS-3V-2V) y la sospecha de CC (Anexo 4).

SAGITAL

Aunque no está incluido en las recomendaciones de esta GAP y añade cierta complejidad y tiempo, es posible, en el 1erTRI, obtener los planos sagitales: plano bicava, AAo y Adu (Fig. 11).

CORONAL

Menor entidad en corazón, pero contribuye a completar la exploración.

También es posible visualizar: aleteo de la válvula del foramen ovale y entrada de venas pulmonares en la aurícula izquierda. Inserción de las válvulas A-V, siendo más apical la de la tricúspide. Seno coronario. Continuidad

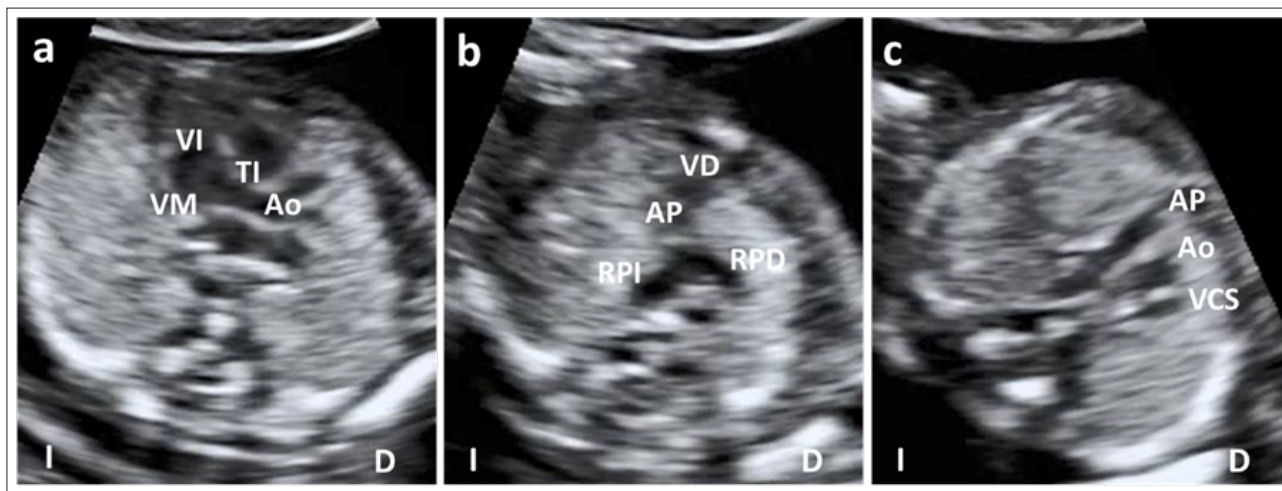


Figura 9. 13.4 semanas. a) Tracto de salida del VI: ventrículo izquierdo, mostrando la aorta: Ao y su continuidad con la válvula mitral: VM y con el tabique interventricular: TI. b) Tracto de salida del ventrículo derecho: VD. AP: arteria pulmonar y su bifurcación en ambas ramas: RPI: rama pulmonar izquierda. RPD: rama pulmonar derecha. Observar trayectos cruzados de ambos tractos de salida. c) Corte de 3 vasos: 3V. De izquierda a derecha y de anterior a posterior, ambas arterias de similar calibre y bien alineadas entre sí y con la VCS: vena cava superior. D: derecha. I: izquierda.

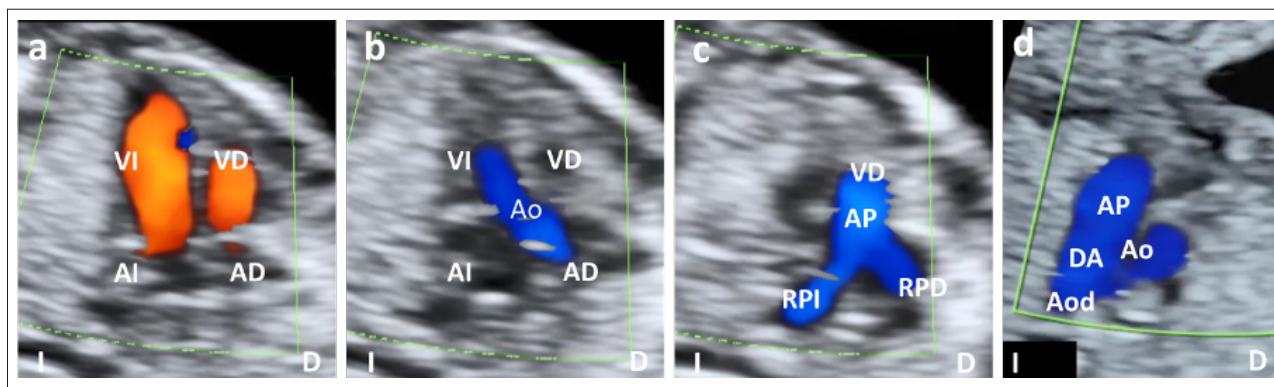


Figura 10. 13.4 semanas. Doppler color. a) 4C. Flujos transvalvulares paralelos, unidireccionales, sin regurgitación. AD: aurícula derecha. AI: aurícula izquierda. VD: ventrículo derecho. VI: ventrículo izquierdo. b) Tracto de salida del VI. Ao: aorta. c) Tracto de salida del VD. AP: arteria pulmonar. RPI: rama pulmonar izquierda. RPD: rama pulmonar derecha. d) Corte de la "V", observando la confluencia de la AP con la Ao a través del ductus arterial: DA (ambas codifican de igual color). AoD: aorta descendente. D: derecha. I: izquierda.

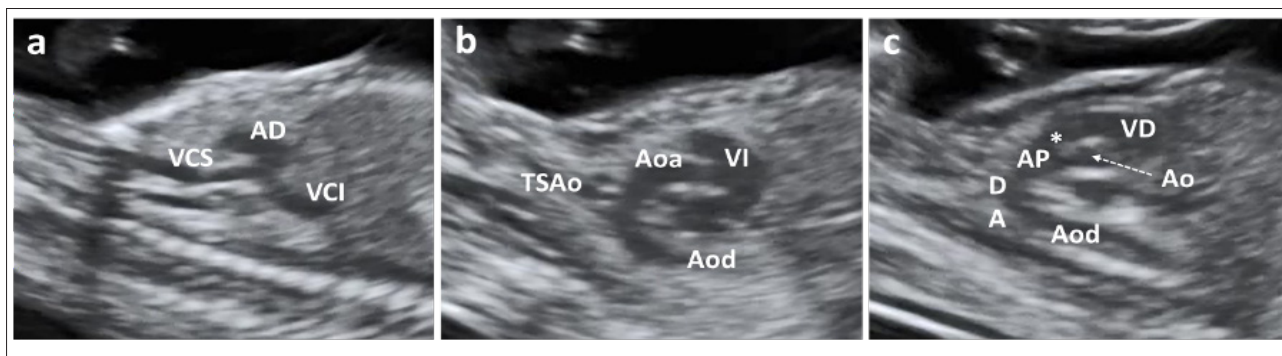


Figura 11. 13.4 semanas. a) Plano bicava. VCS: vena cava superior y VCI: vena cava inferior entrando en la AD: aurícula derecha. b) Arco aórtico. VI: ventrículo izquierdo. Aoa: aorta ascendente. Aod: aorta descendente. TSAo: troncos supraaórticos. c) Arco ductal. VD: ventrículo derecho. *: válvula pulmonar. AP: arteria pulmonar. DA: ductus arterial. Aod: aorta descendente. Ao: válvula aórtica.

mitro-aórtica y septo-aórtica. Ramas derecha e izquierda de la arteria pulmonar. Si fuera posible identificar la tráquea, podríamos ya definir que el arco aórtico es izquierdo, etc.

Se acepta que en más del 90% de los fetos con CC no se reconocen factores de riesgo, pero si éstos fueran conocidos o se observan hallazgos a lo largo de esta exploración que puedan incrementarlo (88), es el momento de programar una ecocardiografía precoz a realizar entre las 14-16s.

Abdomen

Estructuras a visualizar

Estómago intraabdominal izquierdo (*situs*). Riñones y vejiga.

Planos de interés

AXIAL

Localización del estómago intraabdominal, en cuadrante superior izquierdo y redefinir *situs* (Fig. 8a). Visualizar la vejiga urinaria, de localización central en el abdomen inferior. También debe verse los riñones a ambos lados de la columna vertebral (Fig. 12b). Si no fuera posible identificar un riñón, sobre todo en EG precoz y en ausencia de anomalías, no se justificaría la repetición de la ecografía antes de la 20s.

SAGITAL

Permite observar el contraste de la mayor ecogenicidad pulmonar respecto a la hepática y confirmar la integridad del diafragma (Fig. 7). En los planos parasagitales, derecho e izquierdo, se pueden ver ambos riñones.

CORONAL

Posibilita la visualización de ambos riñones y vejiga simultáneamente, siendo probablemente el plano que permite una mejor visualización de las siluetas renales a esta EG (Fig. 12a).

También es posible visualizar: la apariencia y ecogenicidad intestinal, aunque no es posible delimitar con precisión el intestino delgado (localización central) y el grueso (localización periférica) (Fig. 12b).

Pared abdominal

Estructuras a visualizar

Inserción cordón umbilical normal, con pared íntegra (Fig.13).

Planos de interés

AXIAL

Constatar la integridad de la pared abdominal a nivel de la entrada del cordón, observando como éste se continúa ininterrumpidamente con la piel fetal.

SAGITAL

Igual que en el plano axial, confirma la integridad de la pared abdominal.

CORONAL

Contribuye a completar la exploración.

Debemos tener presente que inicialmente la ubicación del intestino es extraabdominal y a medida que progresa la embriogénesis va migrando hacia el interior de la cavidad abdominal, completándose este proceso a lo largo de la 12s. Por tanto, antes de esta EG es posible la existencia de una “hernia umbilical fisiológica”, mientras que a partir de la 12s ya podemos plantearnos que se trate de un onfalocele/gastrosquisis.

Extremidades

Estructuras a visualizar

3 segmentos de los 4 miembros: integridad, alineación, movilidad (Fig. 14).

Planos de interés

La única forma de obtener una adecuada visualización de los cuatro miembros y sus características es la combinación de los tres planos. Debe comprobarse la existencia de los 3 segmentos de cada miembro (integridad) y en lo concerniente a sus segmentos distales, no es obligatorio contar los dedos, aunque es muy aconsejable observar que al menos una de las manos esté abierta. Confirmar que los 3 segmen-

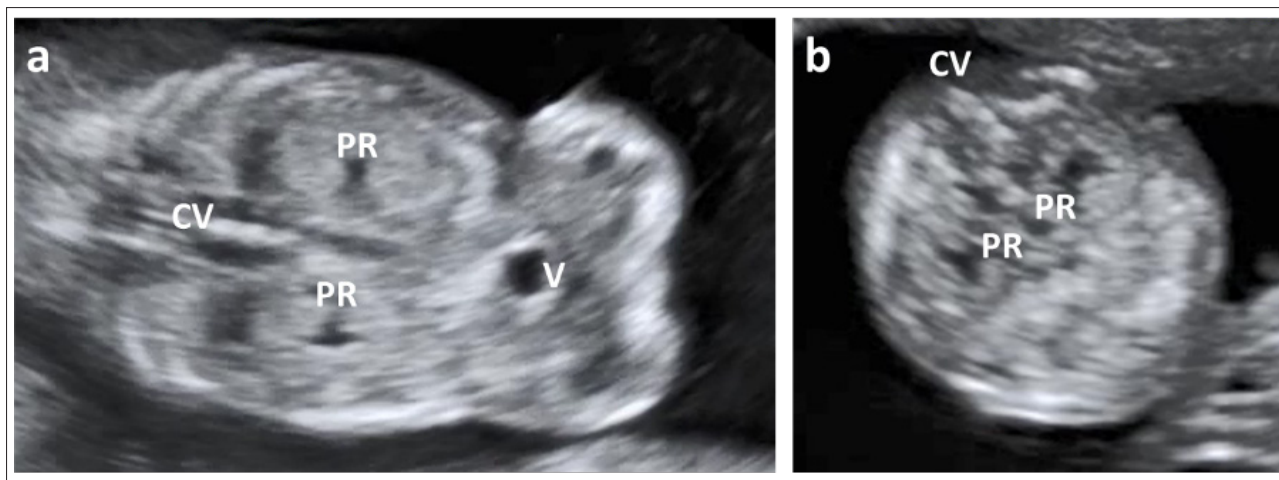


Figura 12. Evaluación de los riñones. a) Plano coronal. PR: pelvis renales. V: vejiga. CV: columna vertebral. b) Plano axial.

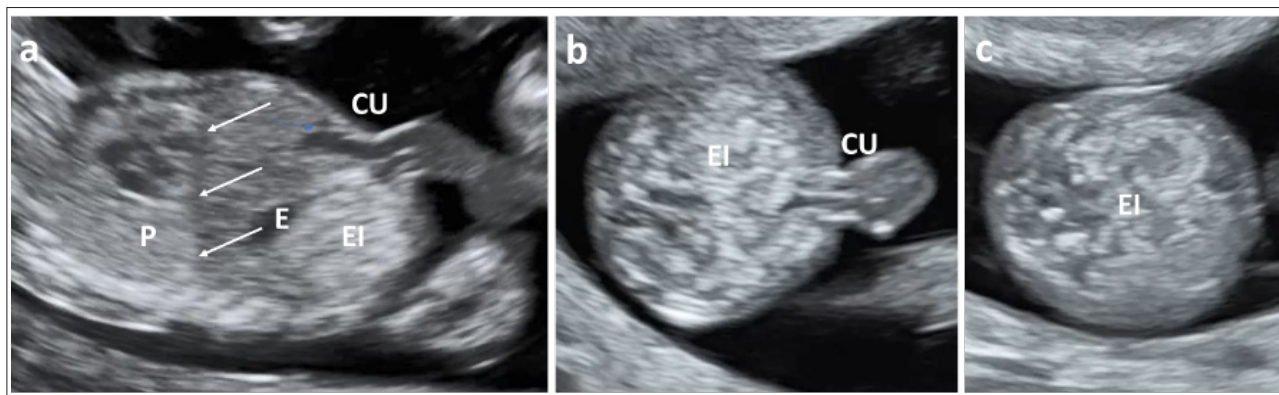


Figura 13. a) Plano sagital. CU: cordón umbilical. EI: ecogenicidad intestinal. E: estómago. P: pulmón. Líneas: señalan la línea diafragmática (observar el cambio de ecogenicidad del pulmón al abdomen). b) Plano axial que muestra la entrada del CU e integridad de la pared abdominal. c) Plano axial del abdomen inferior para mostrar la EI.

tos de los cuatro miembros están bien alineados y constatar la normal existencia de movimientos de flexo-extensión.

También es posible visualizar: la integridad ósea de los segmentos superior y medio y la presencia de los cinco dedos de ambas extremidades, superiores e inferiores, aunque a esta EG ya se indicó que no es preceptivo.

Resaltar la importancia de seguir un protocolo de exploración. Hay evidencia de que es un factor clave para mejorar las TD de anomalías estructurales fetales.

Biometrías fetales

Hay consenso en que el parámetro de elección para determinar la EG en el 1erTRI es la medida de la longitud

cráneo-nalga (LCN) o cráneo-rabadilla. La estandarización de la medida, aumenta su precisión, por lo que nos ajustaremos a las recomendaciones de la ISUOG (16) (Fig. 3b):

a/ plano sagital medio, procurando que el feto esté en posición horizontal en la pantalla, formando un ángulo de 90° con el haz de ultrasonidos.

b/ feto en posición neutra, ni flexionado ni hiperextendido (es útil observar líquido entre mentón y tórax, pues asegura que no está demasiado flexionado).

c/ los polos craneal y caudal deben estar bien definidos.

d/ magnificación de la imagen y colocación de los cursores desde extremo exterior de polo cefálico a extremo externo de la nalga.

El ACOG y la SMMF añaden como marcadores de un buen plano sagital medio, la observación de toda la columna vertebral y del tubérculo genital (95). Se recomienda

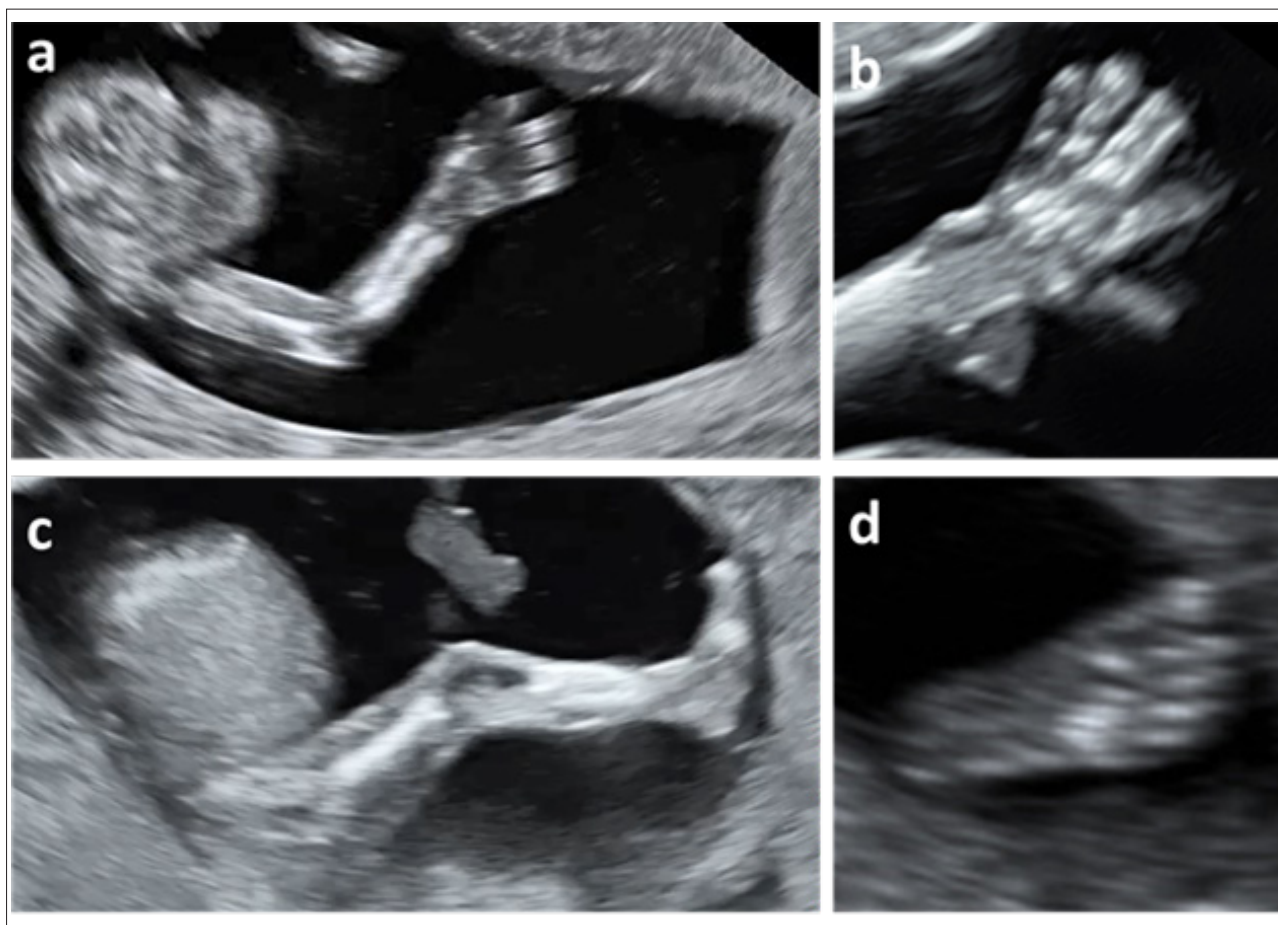


Figura 14. a) Integridad y alineación de miembro superior. b) Detalle de la mano. c) Integridad y alineación de miembro inferior. d) Detalle del pie.

tomar 3 medidas y asignar como EG definitiva la media de las 3 (puede haber pequeñas discordancias entre los diferentes autores y guías, bien por no explicitar número de medidas, bien por elegir la mayor en vez de la media).

El mayor grado de precisión se alcanza en el 1erTRI precoz, por lo que se debe intentar adaptar esta metodología cuando se realiza la biometría en el periodo embrionario, en el que, además, la incurvación del embrión tiene un impacto menor en la exactitud de la medida. A partir de la 11s, una flexión o extensión excesiva tiene un mayor margen de error. Si no fuera posible distinguir polo craneal y caudal, se tomará la máxima longitud del embrión (16). Es de suma importancia estimar con precisión la EG, pues es el pilar principal para identificar correctamente las alteraciones del crecimiento, manejo de gestaciones prolongadas o pretérmino, etc. El 1erTRI es el mejor momento y la LCN el parámetro más adecuado, alcanzando un margen de 5 días de precisión sobre la fecha de concepción en el 95% de los casos (16).

La EG habitualmente se calcula a partir de la fecha de última regla (FUR), asumiendo que todas las mujeres la recuerdan con exactitud y que tienen un ciclo de 28 días en el que ovulan el día 14. Estas condiciones ideales no

se cumplen siempre y si el margen de la ecografía en predecir la ovulación es de unos 5 días, es habitual que haya diferencias entre la EG obtenida por FUR y la calculada por ecografía en el 1erTRI. Tenemos que aportar certidumbre a nuestras gestantes y tras la ecografía del 1erTRI, debe establecerse con fiabilidad la EG y una fecha de parto. Ante una discordancia de EG caben 2 opciones, ambas correctas:

a/ reasignar directamente la EG obtenida por ecografía.

b/ La ISUOG (16) señala un margen de precisión de 5 días para la ecografía del 1rTRI, por lo que cabe deducir que se debe corregir la EG estimada por FUR y asignar la ecográfica, solo si hubiera una discordancia > 5 días (para gestaciones con LCN hasta 84 mm).

El ACOG y sociedades afines (95) recomiendan asignar la edad ecográfica si la diferencia > 5 días y nos encontramos en una EG \leq 9s o si la diferencia es > 7 días y estamos trabajando entre 9-14s. Por tanto, es preceptivo asignar la EG ecográfica y corregir la FUR siempre que la diferencia se encuentre entre 5-7 días. La RANZOG (11) recomienda reasignar si la diferencia es > 5 días y estamos < 10s o > 7 días entre la 10-14s. Por supuesto que, una vez determi-

nada la EG en el 1erTRI, esta no se modificará a lo largo de la gestación.

Reasignar una nueva EG si la discordancia entre FUR y ECO es superior a 5 días. Si fue por técnicas de reproducción asistida, asignar EG según fecha de transferencia y edad embrionaria ese día.

Las mismas consideraciones deben aplicarse si se trata de una gestación gemelar, tanto bicorial como monocorial, eligiendo para datar la gestación la LCN del feto mayor (96,97).

Si la gestación se produjo por técnicas de reproducción asistida (TRA), la datación se realizará considerando el día de la transferencia y la edad embrionaria en ese día. Si hubiera una discrepancia "llamativa", se deben extremar mucho las precauciones antes de corregir la EG por ecografía.

La LCN es la medida más precisa en el 1erTRI. Algunos autores y guías sugieren incluir el DBP (7), aunque hemos de considerar que su utilidad es más como cribado de EBA. A partir de los 84 mm de LCN/14s, también hay cierta discordancia entre elegir biometría cefálica (quizás algo más preciso el PC que el DBP) o mejor realizar una biometría multiparamétrica completa como la protocolizada para 2ºTRI (DBP, PC, CA, FL) (16). Los marcadores de plano utilizados como referencia para obtener estas biometrías se ajustarán a los señalados en la GAP de 2ºTRI (32) y el plano transtalámico estándar puede ajustarse para el 1erTRI con las siguientes referencias: cisura interhemisférica-tálamos-III V-Acueducto de Silvio (Fig. 1b).

Es preceptivo que en esta ecografía se establezca la EG, que no se modifique a lo largo de la gestación y que se informe a la gestante de las ventajas que ello comporta para reducir la tasa de FP de gestaciones prolongadas y manejar diferentes problemáticas.

6. INDICACIONES DE ECOGRAFÍA INTERMEDIA

Entendemos por ecografía intermedia aquella adicional que se programa entre las protocolizadas para 1.º y 2ºTRI, habitualmente alrededor de la 15-16s. La programación de una exploración intermedia debe responder a un objetivo concreto y solo excepcionalmente se utilizará para "completar" la exploración protocolizada del 1erTRI pues, tal como se indicó, esta debe ajustarse a los plazos de EG establecidos.

Entre las indicaciones más aceptadas se encuentran:

1. Gestantes con factores de riesgo conocidos para que su feto sea portador de una CC (84). Estos factores pueden derivarse de antecedentes ya conocidos

[familiares, personales (patología concomitante o en gestaciones previas, etc.)], o bien de hallazgos de la ecografía de 1erTRI [aumento de TN por encima del p99 (incluso del p-95 según recursos), sospecha de CC, etc.].

2. Antecedentes familiares, personales o de gestaciones previas de fetos con anomalías estructurales, que tengan riesgo de recurrencia y en las que sea posible su detección a esta EG. Valoración individualizada en casos de gestación previa con feto afecto de otras anomalías de bajo riesgo de recurrencia.

3. Sospecha de patología malformativa en cualquier órgano o sistema, establecida en la ecografía protocolizada de 1erTRI.

4. Exposición a teratógenos de los que se tenga evidencia que puedan relacionarse con mayor riesgo de provocar malformaciones fetales.

5. Características maternas que hagan prever serias dificultades de visualización en la ecografía transabdominal del 2ºTRI, principalmente elevado IMC. Un abordaje VTV a esta EG pueda aportar información relevante.

6. Existencia de patologías útero-anexiales asociadas en las que se considere la necesidad de un seguimiento estrecho.

En esta ecografía no se deben utilizar marcadores de 2ºTRI para recalcular el riesgo de cromosopatía obtenido mediante el CCPT.

7. EVALUACIÓN DE LA PLACENTA, CORDÓN UMBILICAL Y LÍQUIDO AMNIÓTICO

Estructuras a visualizar

Ecoestructura placentaria. Cordón umbilical con 3 vasos. Líquido Amniótico

Placenta

Es posible diferenciar el corion frondoso a partir de las 7-8s, por lo que, ya en el 1erTRI podemos definir muchas características placentarias. La exploración a esta EG incluye (Fig 15 a,b,c):

1. Ecoestructura. Permite descartar masas, formaciones quísticas o colecciones retrocoriales. Es posible encontrar un hematoma retrocorial hasta en un 3% de las gestaciones, que podría asociarse con mayor riesgo de pérdida gestacional precoz (7-18%) o de complicaciones tardías de la gestación (*abruptio placentae*, parto pretérmino, PE, CIR, etc.). El hallazgo de múltiples vesículas o vacuolas es típico de la enfermedad trofoblástica, aunque habitualmente

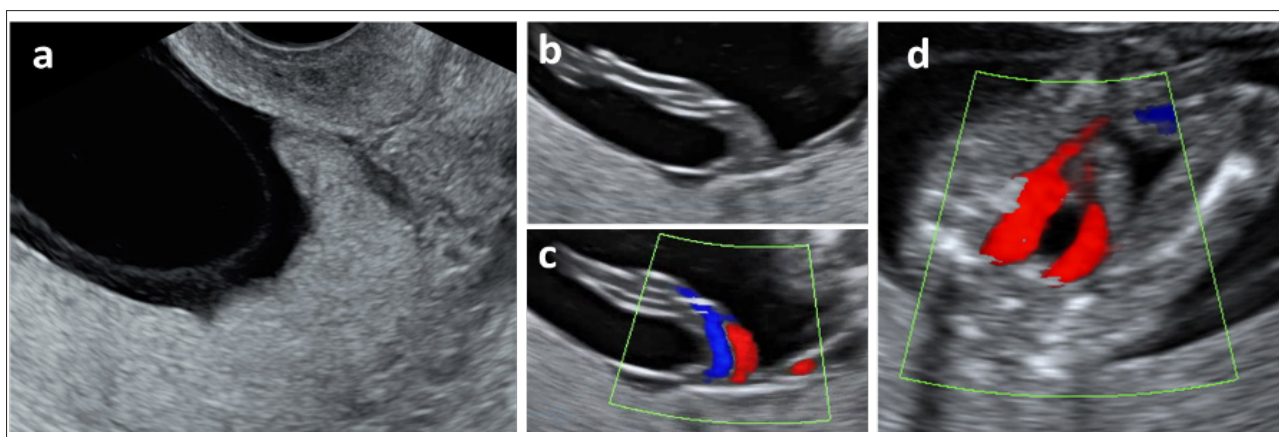


Figura 15. a) Localización placentaria, anterior y previa. Observar ecoestructura homogénea y separación del amnios, fisiológico a esta EG. b y c) Normalidad de la inserción del cordón umbilical en la placenta. d) Confirmación de dos arterias umbilicales rodeando la vejiga urinaria.

aparece sintomatología antes de esta EG y el diagnóstico se realiza más precozmente (98-100).

2. Localización. Es relativamente frecuente que la inserción sea previa en el 1erTRI, hasta un 20%, que se resolverá en más del 90% de los casos a medida que avanza la gestación, motivo por el que no se debe alarmar innecesariamente a la gestante e, incluso, se puede evitar el término de localización previa y hacer una referencia más general de su ubicación: anterior, fúndica o posterior. La evaluación de la relación de la placenta con el cérvix uterino se debe realizar de forma sistemática en el 2º-3erTRI (98-100).

3. Inserción del cordón umbilical. Verificar la correcta inserción del cordón en la placenta, siendo posible identificar ya una inserción velamentosa, que ocurre en el 0,24-1,8% de las gestaciones y se asocia con mayor riesgo de patología: feto pequeño para la edad gestacional (PEG), parto prematuro, baja puntuación de Apgar al nacer y alteración del registro cardiotocográfico intraparto (98,100).

4. Sospecha de otra patología placentaria. Especialmente en aquellas gestantes con antecedentes de cirugía uterina e implantación baja de la placenta, procede realizar una primera valoración sobre la existencia de una placenta adherente (PAd), que incluye acreta, increta y pércreta. Su incidencia va en aumento, en relación a su asociación con el antecedente de cirugía sobre el útero (cesáreas y otras), presencia de sinequias, miomas submucosos, edad materna avanzada, etc. y se estima que afecta a 1/300 gestaciones. El riesgo de PAd es de un 3, 11, 40 y 61% en caso de una, dos, tres, cuatro o más cesáreas respectivamente. Si la placenta es previa, la incidencia de PAd es de 1-4% si no hay cirugía previa sobre el útero, pero llega al 19% cuando existe la cicatriz de una cesárea anterior. Los signos ecográficos de PAd en el 2º-3er-

TRI tienen elevada sensibilidad y especificidad (80-90%). En el 1erTRI se puede sospechar en los casos de riesgo. Un reciente metaanálisis muestra que en el 91,4% de los casos se puede detectar algún signo de PAd, siendo los más frecuentes la implantación baja del saco gestacional cerca o sobre la cicatriz uterina [82,4%, OR 19,6, sensibilidad (SEN) 44,4%, especificidad (ESP) 93,4%], la reducción del grosor miometrial, distancia entre placenta y vejiga < de 5-6 mm (66,8%), la presencia de lagunas placentarias (46%) y otros: pérdida de la continuidad de la línea vesical y aumento de la vascularización de la zona, objetivada mediante Doppler (33,56,98-103).

Es importante evaluar la ecoestructura placentaria, así como el despistaje precoz de la placenta adherente cuando existen antecedentes de riesgo.

Las bridas placentarias, con una incidencia de 1-5% de las gestaciones y que suelen asociarse a malformaciones uterinas, son fácilmente identificables e incluso establecer ya un diagnóstico diferencial con las bandas amnióticas. Otras patologías como: placenta *circumvallata*, cotiledones accesorios, alteraciones del tamaño (placentomegalia, placentas pequeñas), tumores, etc. es más habitual identificarlas en las ecografías del 2º-3erTRI (98,100).

Los signos ecográficos para la evaluación de la corionidad en la gestación gemelar se describen en otro apartado.

Cordón umbilical

El cordón umbilical se desarrolla a partir del pedículo de fijación. Compuesto inicialmente por dos arterias, una vena, la alantoides y el conducto vitelino (onfalo-mesentérico). Es preciso evaluar (98,99) (Fig 15 b, c, d):

1. Inserción. Observar la inserción placentaria y su entrada en la pared abdominal fetal, confirmando su integridad.

2. Número de vasos (dos arterias y una vena). Aunque la resolución de nuestros equipos hace posible la visualización en 2D, el Doppler color, con una mínima exposición, nos permite ver el número de arterias rodeando la vejiga urinaria.

3. Longitud y morfología. No es posible medir el cordón con la suficiente precisión, aunque resulta fácil su valoración subjetiva y también descartar la presencia de quistes de cordón.

4. Sospecha de patología. La más frecuente es la arteria umbilical única (1% de las gestaciones). Si se trata de un hallazgo aislado, únicamente requiere control del crecimiento fetal. Otras patologías como *vasa previa*, también podrían ya identificarse en el 1erTRI.

Líquido amniótico

En el 1erTRI, el líquido amniótico (LA) deriva fundamentalmente de la superficie fetal de la placenta, flujo transamniótico desde el compartimento materno y secreciones de la superficie del cuerpo del embrión. Existe un transporte de agua y de pequeñas moléculas a través del amnios y de la piel fetal, siendo su composición hasta la 17s muy semejante a la del líquido extracelular. Su volumen aumenta con la EG, incrementándose 10 ml/s hasta la 8s y 25 ml/s hasta las 13s.

Las alteraciones del LA en el 1erTRI son raras, hay muy pocos estudios, su evaluación es subjetiva (no existe una definición establecida sobre su normalidad), frecuentemente se asocian a mal pronóstico gestacional y las causas de sus variaciones no suelen ser las mismas que en el 2º-3erTRI. El oligoamnios precoz puede relacionarse con rotura prematura de membranas, alteraciones cromosómicas, transitorio tras biopsia corial, algunas malformaciones e idiopático. El polihidramnios puede ser debido a alteraciones cromosómicas, algunas malformaciones, sindrómico, idiopático y en caso de gestación gemelar monocorial al síndrome de transfusión feto fetal (STFF) precoz (98,99,104-106).

8. CRIBADO DE ANEUPLOIDIAS. TRANSLUCENCIA NUCAL Y MARCADORES SECUNDARIOS. CRIBADO COMBINADO. CRIBADO CON ADN-Ic

Los defectos congénitos son la primera causa de mortalidad y morbilidad infantil en países desarrollados, constituyendo el 20% de las muertes que ocurren durante el primer año tras el nacimiento. Su prevalencia en RN es del 1,6%, que aumenta hasta un 7% durante el primer

año de vida. Del total de defectos congénitos, un 8,88% son cromosomopatías y un 81,49% de ellas corresponden a trisomía (T) 21, que es la más prevalente, con una incidencia estimada al nacimiento de uno de cada 920 RN vivos, seguida de la T-18, uno de cada 3.000 RN, y de la T-13, uno de cada 12.000 RN (107,108).

La elevada prevalencia de la T-21 en población de bajo riesgo, así como su impacto, justifican la implementación de programas de cribado universal con buena SEN y ESP (3). Estos programas se han ampliado a la detección de otras aneuploidías (T-13 y T-18). En la década de 1970, se aplicaban criterios epidemiológicos, como los antecedentes personales o familiares y la edad materna era el principal marcador, definiendo como población de alto riesgo y/o candidata a prueba invasiva a las gestantes de 35 años o más. En los 80 se incorporan los marcadores bioquímicos del 2ºTRI, empleándose los test serológicos maternos únicamente (doble, triple y cuádruple test) o asociados a diversos marcadores ecográficos (sonograma genético). En los años 90 se desplaza el cribado al 1erTRI y se marca un hito en el diagnóstico prenatal con la descripción e incorporación de la TN (109) y posteriormente con el CCPT (110). Se van incorporando diversos marcadores ecográficos en un intento de mejorar las TD y reducir la de FP. Tras grandes estudios multicéntricos se impone el CCPT y las principales guías clínicas y sociedades científicas avalan su implantación como patrón oro, pues además de presentar una alta SEN (90% para una tasa de FP del 5%) es de aplicación sencilla y se realiza de manera temprana en la gestación (111,112).

El conocimiento de que fragmentos de ADN de origen fetal (placentario) circulan en el plasma materno se remonta a 1997, cuando fue identificado por Loo y cols. (113). La primera mención al diagnóstico de aneuploidías fetales en suero materno es de 2008 (114) y su incorporación a la práctica clínica de finales de 2011 (115). En el momento actual, los extraordinarios resultados del cribado de T-21 con ADN-Ic (SEN > 99% para FP < 0,1%) (116), hace que este sea el mejor método disponible para cribado universal, solo limitado por su coste actual, motivo por el cual se ha propuesto una primera incorporación a la práctica clínica integrado en cribados contingentes, en tanto que los costes permitan su aplicación masiva. De esta manera, eligiendo un determinado punto de corte en el riesgo calculado en el CCPT, habitualmente un riesgo moderado (que suele oscilar entre 1 en 50 a 1 en 250), se selecciona a un grupo de gestantes para ofrecerles una prueba de ADN-Ic (3).

Translucencia nucal

La TN se define como una colección líquida situada en la nuca del feto, entre la piel y el tejido blando subcutáneo, y se identifica por ecografía como un espacio eco-

negativo. Es el marcador ecográfico más sensible y específico de cromosopatías y para su correcta evaluación se requiere una adecuada formación del explorador/a y seguir una metodología estandarizada (ver Anexo 1). Solo recordar algunas consideraciones prácticas, que conviene tener presentes, ante el hallazgo de una TN aumentada (107,109,117-119):

1. Se considera que la TN está aumentada cuando se encuentra por encima del p95 para la LCN en ese momento (en fetos euploides la TN aumenta al hacerlo la LCN).

2. No deben tomarse en consideración otras características del fluido, tales como si está septado o no, o si se limita al cuello o envuelve por completo al feto, pues no modifican su significado, manejo o pronóstico.

3. La prevalencia de cromosopatía aumenta en forma exponencial con la TN y el 75-80% de los fetos con T-21 presentan una TN > p95. En el grupo de afectos de anomalías cromosómicas, alrededor del 50% tienen una T-21, el 25% T-18 o T-13, el 10% síndrome de Turner, el 5% triploidía y el 10% otros defectos cromosómicos.

4. Hasta un 4,4% de fetos euploides presentan una TN aumentada. Estos fetos tienen un riesgo aumentado de: a. Muerte fetal, que se incrementa exponencialmente con el grosor de la TN, siendo de un 20% en caso de TN > 6,5 mm. b. Anomalías estructurales mayores. 15% de fetos con TN aumentada tendrán algún tipo de malformación asociada, siendo la cardíaca la más frecuente (3,5% de los fetos con TN entre 3,5-4,4 mm y 12,5% de los fetos con TN > 5,5 mm). c. Otras alteraciones estructurales: *body stalk anomaly*, displasias esqueléticas con tórax reducido, hernia diafragmática, onfalocelo y megavejiga. d. Síndromes genéticos. Destacan las rasopatías (la más frecuente, el síndrome de Noonan) y los síndromes asociados a microdelecciones o microduplicaciones. e. Retraso en el desarrollo psicomotor: aunque la relación no ha podido ser explicada. f. En gestaciones monocoriales, una TN aumentada puede ser un marcador precoz de STFF.

Existe un protocolo específico de estudio para los fetos con TN aumentada que, entre otros, incluye una evaluación morfológica fetal precoz y la realización de una técnica invasiva con estudio de microarrays (3).

Marcadores secundarios

Son múltiples los marcadores que se han incorporado a la exploración ecográfica en el 1erTRI con el objetivo de mejorar la detección de los defectos cromosómicos o malformaciones. La TN es el marcador por excelencia, siendo el resto secundarios. De todos los descritos en la

bibliografía, la ausencia de HN, la presencia de una onda ausente o reversa en el ductus venoso (DV) y la regurgitación tricuspídea (RT) son los que han alcanzado mayor difusión y aplicación clínica (Fig. 16). Las mejoras en la tecnología de nuestros ecógrafos y la incorporación de otros cribados (CCPT, ADN-Ic) están contribuyendo a una menor utilización de marcadores secundarios.

En cuanto a su situación actual, se mantiene el criterio expresado en la GAP de 1erTRI de 2015 (1): “La obtención de otros marcadores se considera opcional y se hará o no de acuerdo a los protocolos de cada centro...” y que se ha sido refrendado en la GAP de Anomalías Congénitas de 2017 (3): “Dado que una prueba de cribado debe ser implícitamente fácil de realizar y accesible a toda la población, el grupo de expertos considera que no debe formar parte de forma poblacional como estrategia de cribado; aunque en los centros en los que se dispongan de ellos puede emplearlos tanto en investigación como parte de su rutina diaria”. El propósito inicial era integrar estos marcadores secundarios en el CCPT para mejorar las TD y disminuir los FP. Una propuesta actual es que en aquellas gestantes con riesgo bajo en el CCPT (> 1/250) se podrían incorporar a la estrategia de cribado en un intento de rescatar casos falsos negativos (FN) y, así, poder optar a una prueba de ADN-Ic o a una PI (3).

Ausencia de hueso nasal

En la descripción de los rasgos fenotípicos de los niños afectos de síndrome de Down realizada por JL Down ya se incluyen el perfil peculiar y las anomalías faciales presentes: “El rostro es plano y ancho, desprovisto de prominencia. Las mejillas son redondeadas y extendidas lateralmente. La nariz es pequeña” (120). Las primeras publicaciones señalaban que entre el 67-73% de los fetos con T-21 tendrían un NH ausente (121,122). Estudios posteriores mostraban discordancia, pues el HN se encontraba ausente en el 16,7% de fetos con T-21 en población no seleccionada de bajo riesgo, cifra que sería del 47,64% para población de alto riesgo (123) y que, en el análisis de 4 series, estaría ausente entre 0-40% de los afectos de T-21 (124). Otros trabajos concluían que la ausencia de HN en fetos euploides se sitúa en el 1-3%, mientras que llegaría al 59,8-62,8% de fetos afectos de T-21, 52,8-55,3% de T-18 y 35-45% de T-13, siendo también más frecuente en los fetos de raza negra y en aquellos casos que cursan con la TN aumentada (117,125-127). En combinación con el CCPT, la ausencia de HN en gestaciones con un riesgo combinado entre 1/100-1/1.000 permite mejorar las TD de T-21 hasta el 92% y disminuir las de FP al 2,95% (125).

La evaluación del HN en la ecografía del 1erTRI es puramente cualitativa, basada en su ausencia o presencia y se realiza en el plano medio-sagital, ajustándonos a un protocolo establecido para evitar errores de interpretación

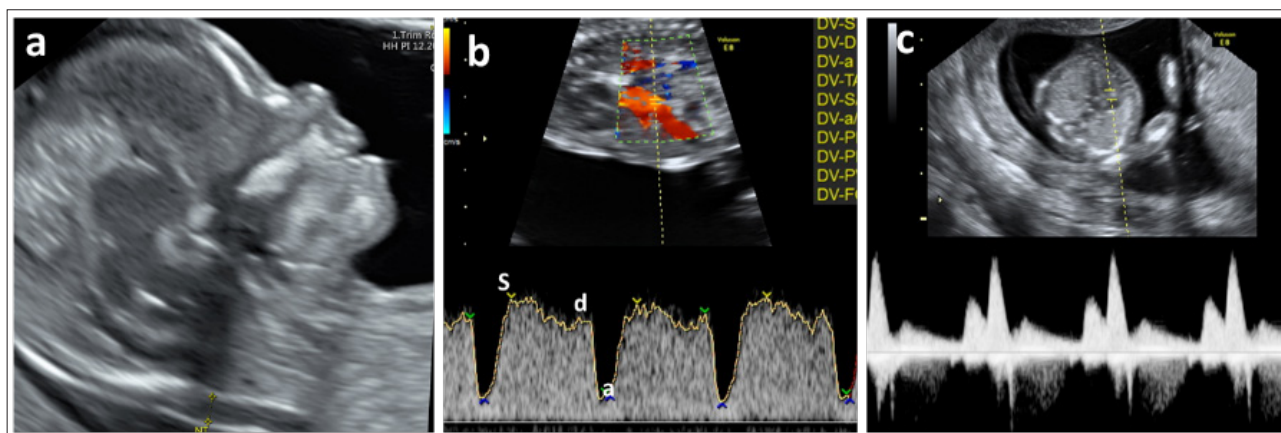


Figura 16. Marcadores secundarios normales. a) Hueso nasal. b) Ductus venoso. c) Regurgitación tricúspide.

(117). En la nariz fetal deberían verse tres líneas diferentes: la línea superior representa la piel, la inferior, más gruesa y ecogénica que la piel que lo recubre, representa el HN y una tercera línea en frente del hueso y a un nivel superior de la piel sería la punta de la nariz (Fig. 16a). Se considera el HN como presente si es más ecogénico que la piel que lo recubre y ausente si no es visible o es menos ecogénico que la piel. Es posible también la valoración del NH, tanto en 2D como en 3D, mediante un corte coronal de la cara fetal: se visualiza un triángulo formado por ambos huesos nasales, los procesos frontales del maxilar a los lados y en la base el paladar primario (83)

Ductus venoso (DV)

La onda del DV tiene una morfología trifásica en la que se distinguen 3 componentes: onda *S* que corresponde a la sístole ventricular, onda *d* que corresponde a la diástole ventricular y por último la onda *a* de la contracción atrial (Fig. 16b). Se considera que el DV es patológico si la onda *a* es reversa [también puede evaluarse una onda *a* ausente o su índice de pulsatilidad (IP)]. La obtención de este marcador conlleva una moderada complejidad y las principales dificultades y errores en su valoración se relacionan con la contaminación por vasos adyacentes (128), por lo que se requiere aplicar una metodología estricta: corte sagital medio, suficiente ampliación, feto en reposo, Doppler color (visualizar vena umbilical, DV y corazón fetal), Doppler pulsado en la zona de *aliasing* con tamaño de muestra entre 0,5-1 mm y ángulo de insonación < 30°, obtención entre 3 y 5 ondas completas con una velocidad de barrido alta (2-3 cm/s) (117,128).

En una serie de más de 10.000 gestantes, la prevalencia de una onda *a* reversa es significativamente más alta en el grupo con abortos o muerte fetal (10,8%), cariotipo anormal (62,1%) y CC (25%) que en el grupo con evolución normal (3,7%). Sin embargo, la evolución es normal

en el 80% de las gestantes cuyos fetos tienen una onda *a* reversa (129).

1. DV y aneuploidías. Se encuentra una onda *a* ausente o reversa en el 3,2% de los fetos euploides, en tanto que en los aneuploides puede llegar al 90% (130,131). Se le atribuye una TD para las diferentes trisomías/síndrome de Turner del 65-75%, pudiendo alcanzar una TD del 85-100% si se asocia con otros marcadores o CCPT (130,132-134). En concreto, su asociación con el CCPT, en gestaciones con un riesgo combinado entre 1/100-1/1000, permite alcanzar una TD para T-21 de 96% para 3% de FP (130).

2. DV y cardiopatías. Ha sido motivo de controversia determinar si el DV, como marcador de CC, se comportaba como independiente de la TN. Para fetos con onda *a* reversa y cariotipo normal, el DV como marcador de CC tuvo una SEN: 24,4%, valor predictivo positivo (VPP): 7,6% y un odds-ratio de 9,8. Si el feto tenía una TN normal, la SEN bajaba a 11,1%, el VPP era del 5,5% y el odds ratio era de 8,5. Concluyen los autores que, en manos experimentadas, el DV es un predictor independiente y si es patológico establece la indicación de ecocardiografía precoz, pues su evaluación aumentó las TD de CC un 11% con respecto a usar únicamente la TN (135). Conclusiones similares fueron refrendadas por el mismo grupo en un trabajo posterior (136). Un amplio estudio confirma que la adición del DV en fetos con TN aumentada permite incrementar la TD de CC respecto a utilizar solo la TN, entre un 5-10% según se asuma una tasa de FP entre el 1-5% (137). Un metaanálisis al respecto concluye que el DV como marcador de CC tiene una SEN del 83% en fetos con TN aumentada, en tanto que la SEN era solo del 19% si la TN era normal (138). A medida que se optimiza la visualización ecográfica se tiende a estudiar más el órgano propiamente dicho que su marcador y así, en 2014, un estudio concluye que un corte anormal

de 4C era el marcador único de CC más sensible y específico (139).

Regurgitación tricuspídea (RT)

La regurgitación de la sangre desde el VD hacia la AD a través de la válvula tricúspide, durante la sístole ventricular, también se ha utilizado como marcador de aneuploidías y CC, aunque ha alcanzado una menor difusión. Como para el resto de marcadores ha de seguirse una metodología estricta para su obtención: corte de 4C apical suficientemente magnificado y con feto en reposo, volumen de muestra amplio (2-3 mm) colocando el cursor a través de la válvula tricúspide con un ángulo de insonación < 30°. Se activa el Doppler pulsado con una velocidad de barrido alta (2-3 cm/s) y se interpretan al menos 3 ondas de buena calidad (Fig. 16c). Se considera una RT patológica si comprende al menos la mitad de la sístole y tiene una velocidad superior a 60 cm/s. (117,140). Debe interpretarse con rigor, pues para algunos autores la RT de grado medio es un hallazgo benigno en la mayoría de las ocasiones (141).

1. RT y aneuploidías. Se encuentra una RT en el 4,4 %-8,5% de fetos euploides, frente al 65,1-67,5% de afectos de T-21 y 33-53% de T-18 y T-13 (140,142). La inclusión de la RT en el CCPT permite aumentar la TD de T-21 hasta un 96% para 3% de FP (143).

2. RT y cardiopatías. Se encuentra una RT patológica en el 32,9% de fetos con CC y en el 1,3% de fetos sin CC (144).

Otros marcadores

Se han descrito otros marcadores, algunos ya citados, tanto de aneuploidía (ángulo fronto-maxilar), como de cardiopatía (eje cardíaco, frecuencia cardíaca fetal), como de SNC u otras anomalías.

Cribado combinado

El CCPT, o test combinado, es el método de cribado más extendido en España y el recomendado actualmente por SEGO (3,145). Combina la edad materna con parámetros ecográficos (TN y LCN) y bioquímicos en suero materno [fracción β libre de la gonadotropina coriónica humana (β -hCG) y proteína plasmática placentaria A (PAPP-A)]. Alcanza una TD alrededor del 90% para la T-21 y del 95% para la T-18 y T-13, con una tasa de FP global del 5% en condiciones óptimas de realización del test (107-109).

Recordar algunos aspectos prácticos (3,145):

1. La TN es el marcador ecográfico por excelencia y se puede medir cuando la LCN fetal se encuentra

entre 45 y 84 mm, correspondiente a una EG entre 11.0 y 13.6s. Para obtener una medida correcta, tanto de la LCN como de la TN, deben cumplirse una serie de condiciones, que afectan a la resolución del equipo de ultrasonografía empleado (gama media-alta), al tiempo dedicado a la exploración (al menos 25 min), a la metodología empleada, a la capacitación del explorador y, por supuesto, a la existencia de un control de calidad con evaluación periódica de los resultados para cada ecografista.

2. Se puede determinar la β -hCG y PAPP-A séricas entre la 9.0 y la 13.6s; sin embargo, la mayor TD para estos marcadores bioquímicos se consigue entre la 9-11s. La cifra obtenida se expresa en múltiplos de la mediana (MoM) para la EG y se corrige por los factores que influyen en estos marcadores (peso de la embarazada, número de fetos y corionicidad si se trata de un embarazo gemelar, etnia, gestación obtenida por TRA, diabetes insulino dependiente, tabaquismo o tratamiento con nicotina y antecedentes de embarazo anterior con aneuploidía). El programa utilizado para el cálculo de riesgo debe estar convenientemente certificado y es imprescindible el control de calidad con una monitorización de las medianas de los MoM, que se distribuirán en torno a la unidad, siendo admisible una desviación del +/-10%.

3. El punto de corte utilizado para considerar un resultado de alto riesgo es > 1 en 270 (al parto 1 en 250).

4. Las consideraciones sobre el CCPT en la gestación múltiple se tratan en el apartado correspondiente.

El mejor método de cribado para T-21 es el ADN-Ic. Cabe pensar que nos obligará a replantear el papel del CCPT, TN, marcadores secundarios y pruebas invasivas.

Cribado con ADN libre circulante

Se basa en el análisis del ADN libre total circulante en el plasma materno, del que aproximadamente un 10% es de origen placentario (no estrictamente fetal). Para el cribado de las diferentes aneuploidías se estudia el *pool* total (materno y placentario) mediante diversas técnicas y se calcula el riesgo aplicando algoritmos en los que se tienen en cuenta la edad materna, la EG y características de la gestante y del embarazo. Es el mejor test de cribado disponible, con TD para T-21 de más del 99% y una tasa de FP menor del 0,1%, siendo las TD levemente menores para T-18 y T-13 (116).

Conviene conocer una serie de peculiaridades de este análisis de ADN-Ic (3,116,145).

1. Cuanto mayor es la proporción de ADN placentario (fracción fetal o FF), mayor es el rendimiento de este análisis. Si la FF es < 4% se ve limitada su SEN y ESP, por lo que, en general, este debe ser el punto de referencia para aceptar los resultados como válidos.

2. Es un test de cribado, no de diagnóstico, por lo que un resultado positivo siempre debe ser confirmado mediante una PI y uno negativo no excluye la condición al 100%.

3. El ADN-Ic no es la prueba de elección y no está indicado en presencia de anomalías estructurales o TN > 3,5 mm.

4. En caso de que el test ADN-Ic no proporcione resultados (1-2%) se debe realizar una ecografía detallada para excluir malformaciones. Si la ecografía es normal se puede repetir el test, asumiendo que en el 50-60% de los casos se conseguirá un resultado.

5. En el momento actual, este test debe limitarse al cribado de T-21/18/13 y sexo fetal. El cribado de microdeleciones u otras aberraciones cromosómicas no está recomendado.

6. Conviene conocer que hay algunas situaciones que pueden alterar los resultados del test de ADN-Ic, bien para decidir no realizarlo, bien para tenerlos presentes en el momento de su interpretación. Las principales serían: a. Progenitor-a portador-a de translocación robertsoniana (indicar y consultar previo al análisis). b. IMC de la gestante > 30 (> riesgo de no informatividad). c. Exposición a heparina de bajo peso molecular (> riesgo de no informatividad). d. Embarazo por TRA (< FF). e. Madre portadora de una patología que se quiera investigar en el test (contra-indica el test). f. Transfusiones de sangre, trasplante, infección generalizada, neoplasia de la gestante, terapia de plasma, etc. (contra-indicarían el test, pues los resultados pueden verse alterados por la introducción de una cantidad indeterminada de ADN plasmático, endógeno o exógeno. g. Se debe consultar con el laboratorio en los casos de ovodonación.

7. Puede utilizarse en la gestación gemelar. Las consideraciones específicas se tratan en el apartado correspondiente a la gestación múltiple.

9. DIAGNÓSTICO DE ANOMALÍAS GENÉTICAS. PRUEBAS INVASIVAS, IMPACTO EN LA ERA DEL ADN-Ic

El ADN-Ic ha abierto grandes expectativas, pero actualmente el diagnóstico de anomalías genéticas requiere la obtención de material fetal, para lo que se hace imprescindible la realización de una PI, con el consiguiente riesgo para la gestación. Los aspectos que rodean estas pruebas (información del tipo de prueba y sus riesgos, alternativas, asesoramiento pre y pos, capacitación profesional, etc.)

vienen recogidos en sendos documentos SEGO (3,145). La introducción del test de ADN-Ic en el cribado de aneuploidías ha supuesto una disminución al menos del 43% en la realización de PI. Si es utilizado como test contingente con el CCPT, el porcentaje de ADN-Ic a realizar se relacionaría con el punto de corte elegido, siendo del 5,8% para un corte de 1/300 y se obtendría una TD para T-21 del 91,5% con una tasa de PI del 0,56% (3,146).

Las principales indicaciones de PI para estudio genético fetal serían (3,96,97,145):

- Resultado positivo o de alto riesgo en una prueba de cribado: CCPT con un punto de corte de riesgo en 1/250 o test de ADN-Ic positivo.
- Anomalía estructural fetal detectada por ecografía o TN > p99.
- Test de ADN-Ic no concluyente en 2 ocasiones (previamente revisar la indicación del test e insistir en una nueva valoración ecográfica).
- Progenitor portador de una enfermedad genética susceptible de diagnóstico prenatal.
- Gestación múltiple:
 - a/ Bicorial biamniótica. Presencia de malformación discordante.
 - b/ Monocorial biamniótica. Anomalía discordante, TN > p95 en uno de los gemelos o una discordancia de TN > 20%.

La edad materna avanzada o la ansiedad no deben aceptarse como una indicación para realizar un procedimiento invasivo.

Biopsia corial

Se trata de una PI mediante la que obtenemos una muestra de tejido trofoblástico para su estudio. Se realiza entre la 10 y 14s. Procedimientos precoces se han asociado con una mayor tasa de pérdidas gestacionales y malformaciones fetales (síndrome hipogenético oro-mandibular, reducción de extremidades). Cuando se practica en el 2ºTRI aumenta el riesgo de hematoma y hay una mayor incidencia de mosaicismos. La técnica se puede realizar VTA mediante fórceps o cánula aspirativa o VTV mediante fórceps. Las principales complicaciones son: fallo del procedimiento (< 1%), fallo en cultivo (0,3-1%), mosaicismo y pérdida gestacional, que globalmente se sitúa en torno al 1%, pero si lo ajustamos exclusivamente al procedimiento, este riesgo descendería hasta 0,11-0,22%. La tasa de complicaciones se relaciona con la experiencia del operador (3,147-152).

Amniocentesis

Es la técnica mediante la cual obtenemos LA a través del abdomen materno. Se realiza a partir del 2ºTRI y nunca antes de la 15s, pues se asocia con una mayor tasa de pérdidas gestacionales y complicaciones (rotura de membranas y tálipes). Se considera de elección ante el hallazgo de un mosaicismo en una muestra obtenida mediante biopsia corial, así como en resultados de alto riesgo de la prueba de ADN-Ic, aunque en este caso también se contempla la posibilidad de biopsia corial si se dispone de los recursos y experiencia adecuada. La tasa de pérdidas gestacionales global es inferior al 1%, que se rebajaría a 0,12-0,3% si ajustamos el riesgo exclusivamente al procedimiento. Una complicación frecuente es la rotura del amnios y pérdida de LA (0,4-1,7%), que es más frecuente por debajo de la 24s y en aquellas gestaciones sometidas a más de un procedimiento. El pronóstico en estos casos suele ser muy bueno con una supervivencia superior al 90% y una latencia media hasta el parto de 18s (3,147-149,151-153).

10. CRIBADO DE PREECLAMPSIA, CIR Y PARTO PRETÉRMINO

El desarrollo de la ecografía del 1erTRI, junto con el cribado de aneuploidías, abrieron la puerta a nuevas estrategias de cribado precoz para PE, CIR o parto pretérmino, pudiendo así estratificar la atención en función del riesgo de complicaciones (2).

Cribado de preeclampsia

Han pasado casi 40 años y el Doppler de arterias uterinas (AUt) empieza a encontrar su lugar en el manejo y cribado de PE (154). Primero se utilizaron las arterias arcuatas, luego AUt y de valorar el índice de resistencia, el *notch* o el ratio S/D, se pasó al índice de pulsatilidad (IP). De hacerse el cribado con Doppler de AUt exclusivamente, progresivamente se fueron incorporaron otros aspectos: ecográficos (placentarios, de líquido amniótico, de arteria umbilical, etc.), epidemiológicos (edad, paridad, antecedentes personales y obstétricos, etc.), biofísicos (TA, IMC, etc.) y bioquímicos (diversas proteínas placentarias y factores angiogénicos). La EG para el cribado de PE fue transitando desde el 2ºTRI hasta el 1erTRI, sin olvidar propuestas de cribados múltiples a lo largo de la gestación y en todos los trimestres.

Sin embargo, todavía no hay consenso sobre la incorporación sistemática del Doppler de AUt, proteínas placentarias o factores angiogénicos. Sociedades científicas tan importantes como NICE (155,156), ACOG (157,158), SOGC (159) o la Sociedad Internacional para el Estudio de la Hipertensión en el Embarazo (ISSHP) (160) siguen

recomendando el cribado exclusivamente epidemiológico, basado en la recogida por anamnesis de diferentes factores de riesgo. Diversos estudios, principalmente del grupo de Nicolaides, pusieron en evidencia que los modelos que emplean múltiples variables son más eficaces, habiendo sido publicadas las TD para PE precoz y tardía para las diferentes modalidades de cribado (161-163). El cribado es más eficaz para la predicción de la PE precoz que requiere parto < 32-34s, que de la tardía y como ya se mencionó, su rendimiento mejora con la adición de diferentes parámetros. Pondremos unos ejemplos para ilustrar las TD que alcanzan los diferentes tipos de cribado. Para PE precoz < 34s y para un 10% de FP (164): a. Historia materna 58% (49-67%). b. IPAUt: 70% (61-78%). c. Presión arterial media (PAM), IPAUt 80% (71-86%). d. PAM, IPAUt, PAPP-A 80% (71-86%). e. PAM, IPAUt, factor de crecimiento placentario (PIGF) 89% (81-94%), etc.

El estudio ASPRE demuestra que la administración de ácido acetilsalicílico (AAS) en dosis ≥ 100 mg/noche iniciado antes de la 16s es capaz de reducir casi en un 62% la PE pretérmino y hasta el 82% de la PE precoz, lo que valida el 1erTRI como el momento óptimo para efectuar el cribado de PE y justifica que este sea sistemático (165). La ISUOG (166), la FIGO (167) y la SEGO (164) recomiendan el cribado sistemático y multiparamétrico de PE en el 1erTRI. Los parámetros a utilizar serán los que permitan las posibilidades de cada institución, asumiendo que la TD y de FP dependerán de la estrategia empleada (164).

Se recomienda el cribado de PE al tiempo de la ecografía del 1erTRI.

Hay diferentes calculadoras disponibles para obtener el riesgo, que permiten introducir la mayoría de las variables de las que dispongamos y, en función de ellas, hacer el cálculo y establecer el nivel de corte para la administración de AAS. En nuestro medio se ha popularizado la desarrollada por Figueras y cols. (168,169) accesible en formato *on line* en: <https://medicinafetalbarcelona.org/calc/>. También es posible utilizar la calculadora de la Fetal Medicine Foundation (FMF), también *online* <https://fetalmedicine.org/research/assess/preeclampsia/first-trimester> (161,162). Recientemente se ha incorporado una nueva calculadora del grupo de Serra y Mendoza (170) que puede consultarse en <https://www.medfetal.org/riesgo-gestacional/>

El estudio ASPRE, considerando como alto riesgo para PE un punto de corte $>1/100$ (recordar que el corte lo establece cada programa dependiendo de los parámetros utilizados) recomienda la administración de 150 mg de AAS por la noche, iniciándolo antes de la 16s y hasta la 36s (195).

Cribado de feto pequeño para edad gestacional (PEG) / Retraso del crecimiento intrauterino

El CIR, principalmente el precoz, comparte con la PE (con la que frecuentemente se asocia) una inadecuada transformación de las arterias espirales, hipoperfusión placentaria y persistencia de altas resistencias, por lo que muchos casos de CIR se encontrarán entre los cribados de alto riesgo de PE, pero en el momento actual no se ha podido establecer una estrategia de cribado específica para CIR. Así, las gestaciones con un cribado positivo para PE engloban el 46% de los fetos que nacen < 37s con peso < p10 y el 56% de estos que nacen < 32s. Esta proporción aumenta en las gestantes con cribado positivo que desarrollan PE, hasta el 81% < 37s y 89% < 32s. La profilaxis con dosis bajas de AAS redujo la incidencia global de nacidos con peso < p10 en un 40% < 37s y en 70% < 32s, sin efecto sobre aquellos fetos por encima de las 37s (171). Aunque con menor difusión, se han desarrollado algunos modelos para el cribado de CIR, muy similares a los de PE y también multiparamétricos, con TD y FP relacionados con las variables incluidas y con mayores TD para los CIR de inicio precoz y evidentemente para aquellos que se asocian con PE. Se han comunicado, para un 10% de FP y sin PE añadida, TD entre 41,6%-50% (172). El grupo del Hospital Clínic publica unas TD para CIR, también para un 10% de FP y sin PE añadida, entre 23-86,4% (173).

Cribado de parto pretérmino

Las recomendaciones acerca del cribado de parto pretérmino mediante medición de la longitud cervical están recogidos en dos GAP recientes (32,174). Aunque existe amplia bibliografía al respecto, hay consenso que el cribado de parto pretérmino mediante la medida de la longitud cervical no debe realizarse en el 1erTRI, aunque sí debe recomendarse una adecuada anamnesis para identificar aquellas gestantes con mayor riesgo de parto pretérmino/aborto tardío (174).

11. GESTACIÓN MÚLTIPLE

Disponemos de las GAP SEGO-SESEGO para gestaciones gemelares (96,97), de una *guideline* de ISUOG (175) y de una GAP SEGO sobre "Cribado y diagnóstico precoz de anomalías genéticas" (3). Todas ellas están actualizadas y son las referencias utilizadas en este apartado, por lo que remitimos a su consulta, pero resulta ineludible que en esta GAP se aborden brevemente tres cuestiones fundamentales: 1. Datación de la gestación. 2. Diagnóstico de la amniocidad y corionicidad. 3. Impacto sobre el cribado de alteraciones cromosómicas.

1. Datación de la gestación

Ya se citó en el capítulo de biometrías que la LCN es la medida más precisa en el 1erTRI y la que debe utilizarse. Para datar la gestación gemelar elegiremos la LCN del feto mayor, tanto en las bicoriales como en las monocoriales. Si se tratara de una gestación obtenida por TRA, la datación se realizará considerando el día de la transferencia y la edad embrionaria en ese día.

2. Diagnóstico de la amniocidad y corionicidad

El 1erTRI es el momento óptimo para establecer este diagnóstico, cuando el amnios y el corion aún no se han fusionado.

Antes de la 14s la sensibilidad y especificidad están próximas al 100%. Insistir en la necesidad de obtener y conservar iconografía que sea lo suficientemente demostrativa de los principales hallazgos ecográficos que establecen el diagnóstico (Fig. 17). Diferenciar la variedad será determinante para programar la secuencia y el contenido de los controles, pues condicionará el riesgo de anomalías estructurales y de cromosomopatías, elección del tipo de cribado y procedimiento invasivos si procediera, manejo de diferentes problemáticas: gemelo discordante para malformación, reducción embrio-fetal, alteraciones de crecimiento, *exitus* de un gemelo, complicaciones específicas de los monocoriales, etc. Entre la 11-13.6s, los principales signos ecográficos serán:

- GESTACIÓN BICORIAL
 - Número y localización placentaria. Se pueden identificar dos placentas en localizaciones diferentes. Este hallazgo debe interpretarse con cautela, pues es frecuente que las dos estén muy próximas y puedan simular una sola. Además, en el 3% de los monocoriales, también es posible la visualización ecográfica de dos masas placentarias.
 - Signo "lambda". Se basa en la forma y grosor que adopta la membrana amniótica interfetal al unirse con la placa corial. Entre ambas membranas se identifica una gruesa proyección de tejido corial con morfología triangular que simula una letra λ.
- GESTACIÓN MONOCORIAL
 - Número y localización placentaria. Se identifica una sola placenta, por supuesto en una única localización, aunque ya se comentó que, excepcionalmente, pueden observarse dos placentas.
 - Signo "T". Refleja la ausencia de corion en la delgada membrana amniótica interfetal al unirse con la placa corial, formando un ángulo de 90° en su inserción, simulando una letra "T".

- **GESTACIÓN BIAMNIÓTICA.**
 - Se identifican dos sacos amnióticos independientes, uno para cada feto.
- **GESTACIÓN MONOAMNIÓTICA.**
 - Ambos gemelos comparten el mismo saco amniótico, siendo frecuente el enrollamiento de sus cordones. Dada su excepcionalidad, antes de emitir este diagnóstico, es exigible un esfuerzo adicional para intentar demostrar que realmente existe otro saco y no somos capaces de visualizarlos. Es conveniente consultar con otro compañero con experiencia.

Si no fuera posible determinar la corionicidad tras consulta con centro de referencia, procede clasificar y manejar el embarazo como si se tratara de uno monocorial.

Aunque el diagnóstico de cigosidad ha de hacerse por análisis de ADN, puede inferirse a partir de la corionicidad, asumiendo que todas las monocoriales son monocigotas y las bicoriales son bicigotas (80-90% lo serán).

3. Impacto sobre el cribado de alteraciones cromosómicas

a/ Cribado combinado. El programa introduce las correcciones para embarazo gemelar. Conceptualmente, en las bicoriales establecemos el riesgo de cromosopatía para cada feto de una manera individualizada, utilizando la TN de cada uno. En las monocoriales determinamos el riesgo conjunto para la gestación (no para cada feto), utilizando la media de la TN de ambos. La TD para T-21 es similar a la obtenida para feto único, 85-90% para un 5% de FP. Considerar que, si uno de los sacos está vacío (sin embrión reconocible), el cálculo de riesgo no se modificará, dado que la bioquímica no se verá alterada. Se complica más si se identifica embrión

no evolutivo (ausencia de latido) y si la LCN muestra que la muerte se produjo en menos de 4 semanas de la EG real o es $\geq 4-6$ mm, pues no estará indicado efectuar el CCPT.

b/ Cribado con ADN-Ic. Su utilidad en gestaciones gemelares estaba en entredicho, al atribuírsele, en comparación con el feto único, menores TD, mayores de FP y de no poder comunicar resultados. Cada vez es mayor la casuística y un estudio reciente (176) sobre 997 gestaciones gemelares (incluye 17 casos de T-21, 9 de T-18 y 2 de T-13) comunica una TD de 94,1% para T-21, 90% para T-18 y 50% para T-13. En este mismo trabajo, los autores realizan un metaanálisis sumando su casuística a la de otros siete estudios (56 T-21 en total) y las TD combinadas son de 98,2% para T-21 (0,05% de FP), 88,9% para T-18 (0,03% de FP) y 66,7% para T-13 (0,19% de FP). Concluye que este es el mejor método para cribado de T-21 y tiene el mismo rendimiento que en el feto único, mientras que el cribado de las T-18 y T-13 precisa de una mayor casuística.

Cuando se considere contraindicado el CCPT o el cribado con ADN-Ic: presencia de un gemelo evanescente o gestaciones múltiples de 3 o más fetos, el cribado se realizará combinando edad materna y TN, pudiendo ser útil el uso de marcadores secundarios.

La presencia de un gemelo evanescente o gestaciones múltiples de 3 o más fetos, se consideran contraindicaciones para el CCPT o el cribado con ADN-Ic, por lo que, en estos casos, el cribado se realizará combinando edad materna y TN, pudiendo ser útil el uso de marcadores secundarios.

12. APORTACIÓN DE LA ECOGRAFÍA 3D/4D

Es posible trasladar al 1erTRI prácticamente todas las aplicaciones que han sido comentadas en la GAP del 2ºTRI

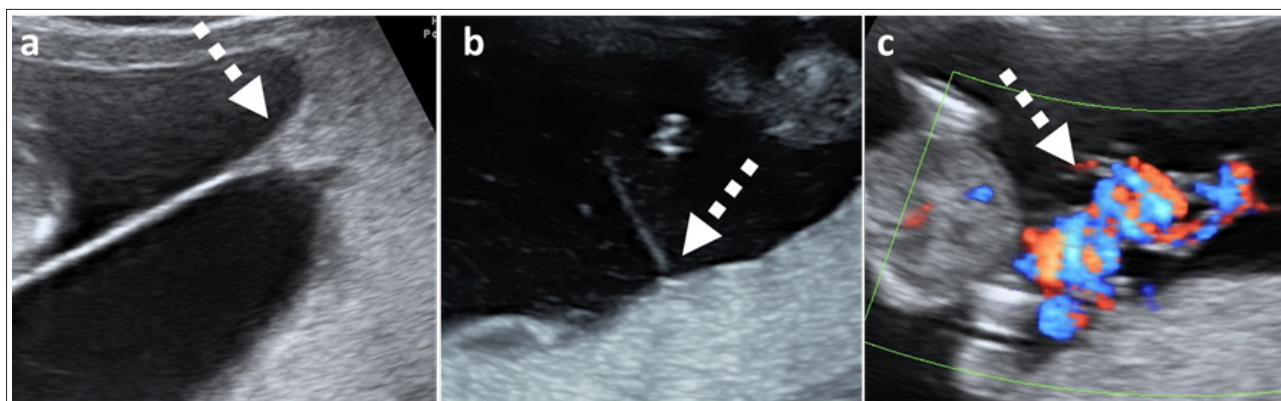


Figura 17. a) Gestación bicorial. La flecha señala el signo λ . b) Gestación monocorial. La flecha señala el signo “T”. c) Gestación monoamniótica. La flecha señala en enrollamiento de los cordones de ambos fetos.

al respecto (32), quizás con un menor rendimiento para algunas y considerando las limitaciones propias de la EG y el principio ALARA. Las innovaciones tecnológicas pueden resultar útiles, aunque el modo 2D continúa siendo el pilar más importante para la exploración en todas las EG. Todos los aparatos de alta gama, que son los que se deben emplear para esta ecografía, incorporan diversos programas 3D/4D para complementar el estudio de las diferentes estructuras, bien en directo, bien *off-line*. Existen varias modalidades, con programas específicos de navegación multiplanar, tomografía ecográfica, variedades de Doppler, incluido el volumétrico, etc. Aunque la evidencia del impacto de la exposición de los ultrasonidos 3D/4D en el 1erTRI es escasa, cabe trasladar los conocimientos del 2ºTRI y pensar que son seguros y comparables a los de la 2D. Sin embargo, debemos insistir en ser extremadamente prudentes y limitar la exposición al mínimo tiempo que se considere imprescindible para completar la exploración.

13. GESTANTES CON PATOLOGÍAS PREVIAS

El aumento de la edad de nuestras gestantes conlleva una incidencia creciente de patología pregestacional, sea esta médica o útero-anexial. Si es importante una consulta preconcepcional, lo es más en mujeres con patologías previas, reforzando el concepto de que “las opciones para poder mejorar la salud de la mujer y el resultado de su embarazo son menores en el momento de la primera consulta prenatal, por muy precoz que esta sea” (177,178). Respecto a las patologías médicas, el listado de condiciones que pueden afectar a la gestación es muy amplio y queda fuera del objetivo de este apartado.

En lo referente a la patología útero-anexial, es importante distinguir entre congénita (anomalías müllerianas) o adquirida (miomas, adenomiosis, cirugías previas sobre el útero tales como miomectomías o cesáreas) por su relación con efectos adversos obstétricos, principalmente relacionados con la prematuridad. La patología ovárica puede relacionarse con consultas a urgencias (torsión anexial), dificultades de diagnóstico diferencial con procesos malignos (decidualización de un endometrioma) o incluso peores resultados perinatales (endometriosis) (179), sin olvidar que cuanto mayor es la edad de la gestante, son más frecuentes algunos tumores ováricos como los *borderline*.

14. PATOLOGÍA UTERINA Y DE LOS ANEJOS

Patología uterina

Patología uterina congénita. Anomalías müllerianas (AM)

El impacto sobre la gestación es variable, dependiente del tipo de anomalía. En muchas ocasiones el diagnóstico ya es conocido antes de la gestación, tras una exploración rutinaria o por otro problema, lo que refuerza la indicación de excluir AM cuando se haga una exploración ecográfica a aquellas mujeres que no ha iniciado/completado su proceso reproductivo (180). Aunque se acepta que la ecografía 3D es la técnica más resolutoria para el cribado y diagnóstico de las AM (181,182), lo habitual es que los controles ginecológicos se limiten a la ecografía 2D, preferentemente por vía TV, reservándose la 3D a los casos sugestivos de anomalía morfológica compatible y a las clínicas de infertilidad. En la gestación, aunque el crecimiento del útero puede dificultar el diagnóstico, debe prestarse especial atención a aquellos casos en los que la morfología uterina no se ajuste a la normalidad (útero normal = clase U0 de la ESHRE) (183) y verificar que la gestación se halla correctamente implantada dentro de la cavidad uterina (Fig. 18).

Las AM se han asociado a una tasa más elevada de pérdida gestacional temprana recurrente, parto pretérmino, bajo peso al nacer, trastornos hipertensivos, malposiciones fetales y cesárea. El diagnóstico de una AM durante el 1erTRI es fundamental para asesorar a la paciente acerca de los riesgos anteriormente citados y establecer un plan específico de seguimiento (que, además de otras medidas puede comprender control periódico y seriado de cervicometría) (184-186).

Patología uterina adquirida: miomas, adenomiosis, sinequias, itsmocele

MIOMAS

Son frecuentes, estimándose una incidencia al menos del 10% durante el 1erTRI, mayor en pacientes de mayor edad u obesas (187). En general, hay evidencia en relacionar los miomas con un mayor riesgo de parto pretérmino. Un metaanálisis sobre 18 estudios (276.172 pacientes) encontró un aumento del riesgo de parto pretérmino y muy pretérmino, rotura prematura de membranas, desprendimiento prematuro de placenta y cesárea, en tanto que no hubo diferencias significativas en el riesgo de muerte fetal o CIR (188). Otros estudios no hallan relación

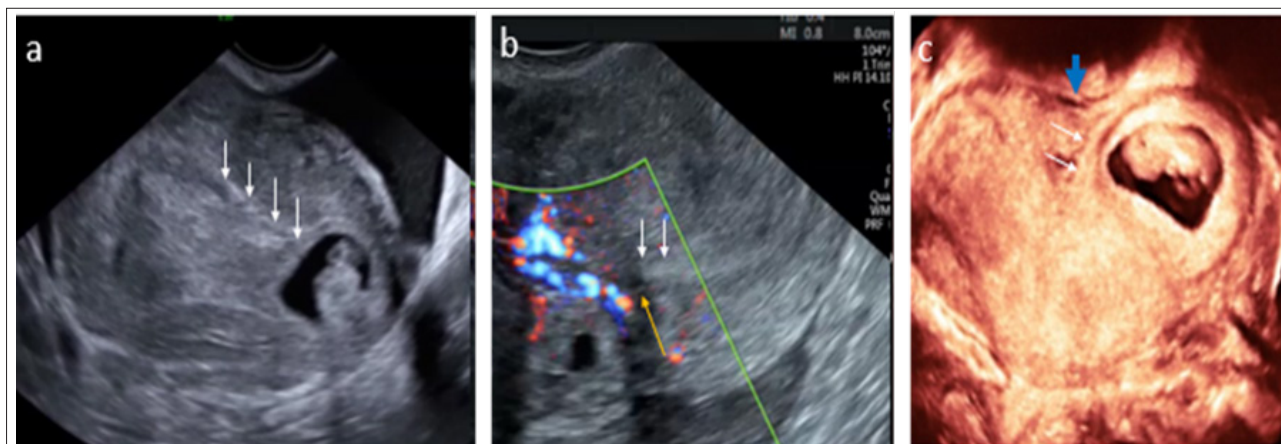


Figura 18. a) Gestación intrauterina. Corte transversal a nivel de fundus. Las flechas blancas señalan el endometrio, que muestra continuidad con la vesícula gestacional. b) Gestación ectópica intersticial. Flechas blancas: endometrio. Flecha naranja, miometrio. La gestación queda separada de la cavidad por un anillo continuo de miometrio. c) Útero bicorne, gestación de 9 semanas en hemiútero izquierdo. La flecha azul señala la escotadura fúndica en serosa.

con CIR, desprendimiento placentario o hemorragia postparto (189).

Debe establecerse el número, tamaño y localización de los miomas, considerando que el diagnóstico ecográfico puede ser más difícil a medida que aumenta la EG. Aunque la bibliografía es escasa, cabe asumir que la mayoría de los miomas crecen durante el 1erTRI, quizás influidos por factores hormonales como la hCG (190-192). Durante el 2º-3erTRI el comportamiento es menos predecible, como demuestra la discrepancia entre los resultados de los estudios publicados: en tanto que, para unos, los miomas aumentan más del 10% de su volumen en el 71,4 % de los casos (193), para otros el tamaño se mantendría estable (194).

Es de destacar que los miomas de menor tamaño son los que, proporcionalmente, más van a crecer, que es posible que los pediculados presenten episodios de torsión o necrosis (195) (Fig. 19) y que, en general, sean los de localización retroplacentaria los que presenten mayor tasa de complicaciones (196). Con todo hay que considerar que la capacidad para predecir la evolución y las eventuales complicaciones que se pueden presentar a partir de la apariencia ecográfica en el 1er TR es muy limitada.

El manejo de los miomas durante esta etapa es conservador, considerando únicamente la opción quirúrgica en algunos casos agudos de torsión de un mioma pediculado o necrosis del mioma con reacción peritoneal y afectación materna severa.

ADENOMIOSIS

Se define como la presencia de endometrio y estroma fuera de la cavidad endometrial y sus criterios diagnósticos están bien establecidos (197,198). Conviene determinar su severidad, coexistencia con otros factores ute-

rinós asociados (miomas), la relación placentaria con las zonas de adenomiosis, etc., pues, aunque la evidencia que relaciona la adenomiosis con un pronóstico obstétrico desfavorable es aún limitada, algunas publicaciones encuentran una mayor incidencia de complicaciones de la gestación (PE, CIR, parto pretérmino, etc.) (199,200). En casos seleccionados podría plantearse un seguimiento individualizado.

ITSMOCELE

También llamado “nicho”. Se trata de un defecto de morfología y amplitud variable a nivel de la cicatriz de cesárea. Puede interferir con la fertilidad, presentar un mayor riesgo de gestación ectópica en la cicatriz e incluso su rotura. No disponemos de suficiente evidencia respecto a su manejo, si bien puede ser aconsejable reparar el defecto en el periodo intergenésico en aquellos casos sintomáticos o con infertilidad asociada cuando el miometrio restante sea inferior a 2,5-3 mm (201,202).

La gestación en cicatriz de cesárea se define como aquella gestación que invade el miometrio anterior a nivel de OCI o cercano al mismo (203). Cabe pensar que su incidencia vaya en aumento a medida que lo hace el número de cesáreas y debido a su potencial riesgo de sangrado masivo, el diagnóstico precoz tiene un beneficio incuestionable, por lo que, ante la sospecha clínica, debería realizarse una ecografía precoz entre la 6-8s (204).

Hay estudios que ponen de manifiesto que hay diferencias en cuanto a pronóstico obstétrico en función de si a las 5-9s la gestación se sitúa “dentro” del nicho o “sobre” el nicho, así como la presencia de miometrio residual “sano” mayor o menor a los 2 mm. Las gestantes con miometrio residual ≥ 4 mm y gestación “sobre” el nicho fueron las mejores candidatas para el manejo expectante,

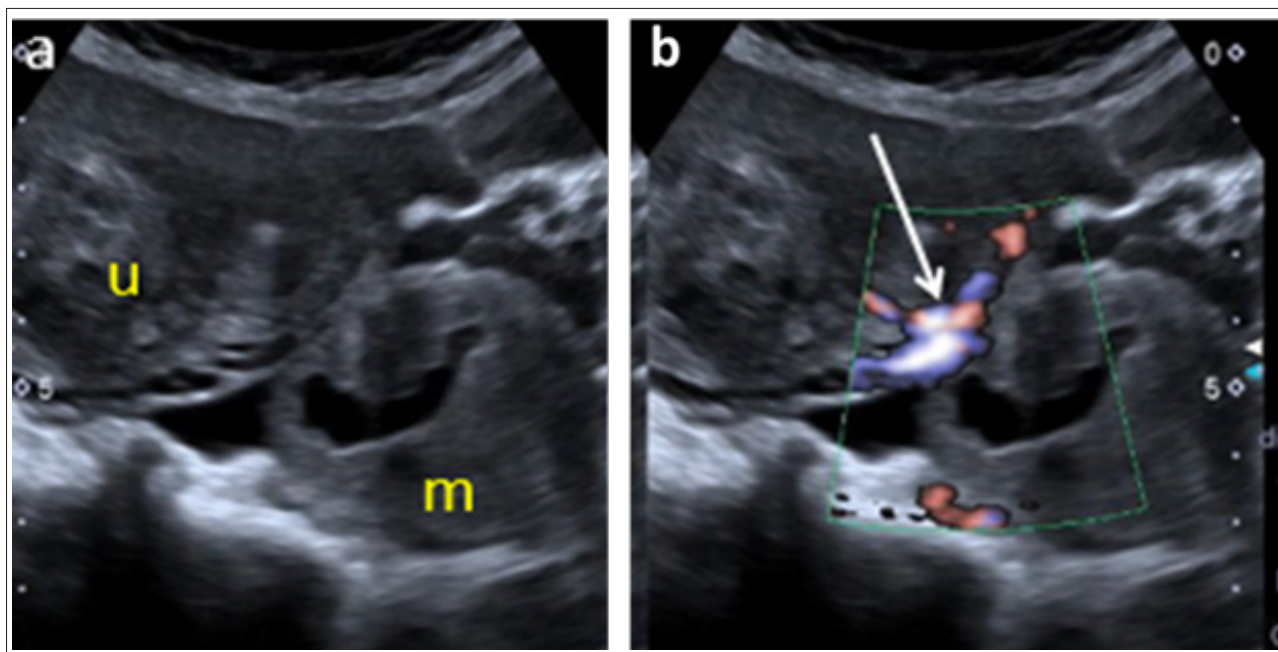


Figura 19. a) Mioma pediculado parcialmente necrosado. U: útero; m: mioma. La flecha señala el pedículo vascular que une un mioma al útero. En el centro del mioma se aprecia una colección líquida que corresponde a la zona de necrosis. b) Gestación de 12 semanas. Útero poliomatoso.

mientras que todas las placentas que mostraron acretismo en mayor o menor grado tuvieron un miometrio residual ≤ 2 mm en la ecografía gestacional temprana. En conjunto, 16 de 17 gestantes a las que se ofreció manejo expectante finalizaron su embarazo con un RN vivo (205).

Como ya se mencionó, la valoración placentaria durante la exploración ecográfica del 1erTRI permitirá sospechar aquellos casos de placenta ácreta, informar sobre sus riesgos y tomar decisiones respecto a la finalización de la gestación sin demora, pues estos aumentan a medida que lo hace la EG (Fig. 20).

Patología anexial

La incidencia de tumoraciones anexiales durante la gestación es bastante variable según estudios, oscilando entre el 2-10% (206,207) y es mayor en etapas tempranas: 5% < 10s y 1,5% entre las 12-14s (208). Únicamente el 2-2,5% son lesiones neoplásicas, *borderline* o invasivas. Tal vez, debido a esta baja incidencia, la atención que prestan las diferentes guías clínicas a la valoración anexial sistemática en la ecografía del 1erTRI es, en general, escasa. El ACOG no se pronuncia sobre la inclusión de la valoración anexial y destaca la baja incidencia de malignidad y de complicaciones, lo que favorecería el manejo conservador (209). La ISUOG considera recomendable realizar una exploración anexial en búsqueda de masas o hallazgos anómalos, si bien no entra en su manejo (16). La SOGC, con grado de evidencia A, reco-

mienda la valoración ecográfica ante la sospecha de masas anexiales (14).

Desde el punto de vista clínico, se puede considerar que la mayor parte de las tumoraciones son benignas y transitorias, se resolverán espontáneamente y sin complicaciones y corresponderán a cuerpos lúteos. Dentro de las lesiones persistentes las más frecuentes serán teratomas, cistoadenomas serosos, mucinosos y endometriomas (210). Las lesiones *borderline* ováricas suelen presentarse por lo general en la 4ª década de la vida, por lo que, a pesar de la falta de evidencia sobre el beneficio de la exploración anexial sistemática, su conveniencia se vería reforzada (211). Esta valoración puede realizarse tanto por VTA como por VTV o combinando ambas. Para la descripción ecográfica se recomienda emplear los criterios validados por la International Ovarian Tumor Analysis group (IOTA) (212) (Fig. 21).

Torsión

La torsión de una masa anexial durante la gestación es la complicación no neoplásica más frecuente y se presenta habitualmente en el 1erTRI, favorecida por el desplazamiento de ambos ovarios a consecuencia del crecimiento uterino. Su incidencia es variable, afectando a 1 de cada 5.000 gestantes (213,214 114,115). El manejo es similar al de la paciente no gestante y la sospecha clínica y ecográfica de torsión justifica la confirmación y detorsión laparoscópica con objeto de evitar la pérdida del ovario necro-

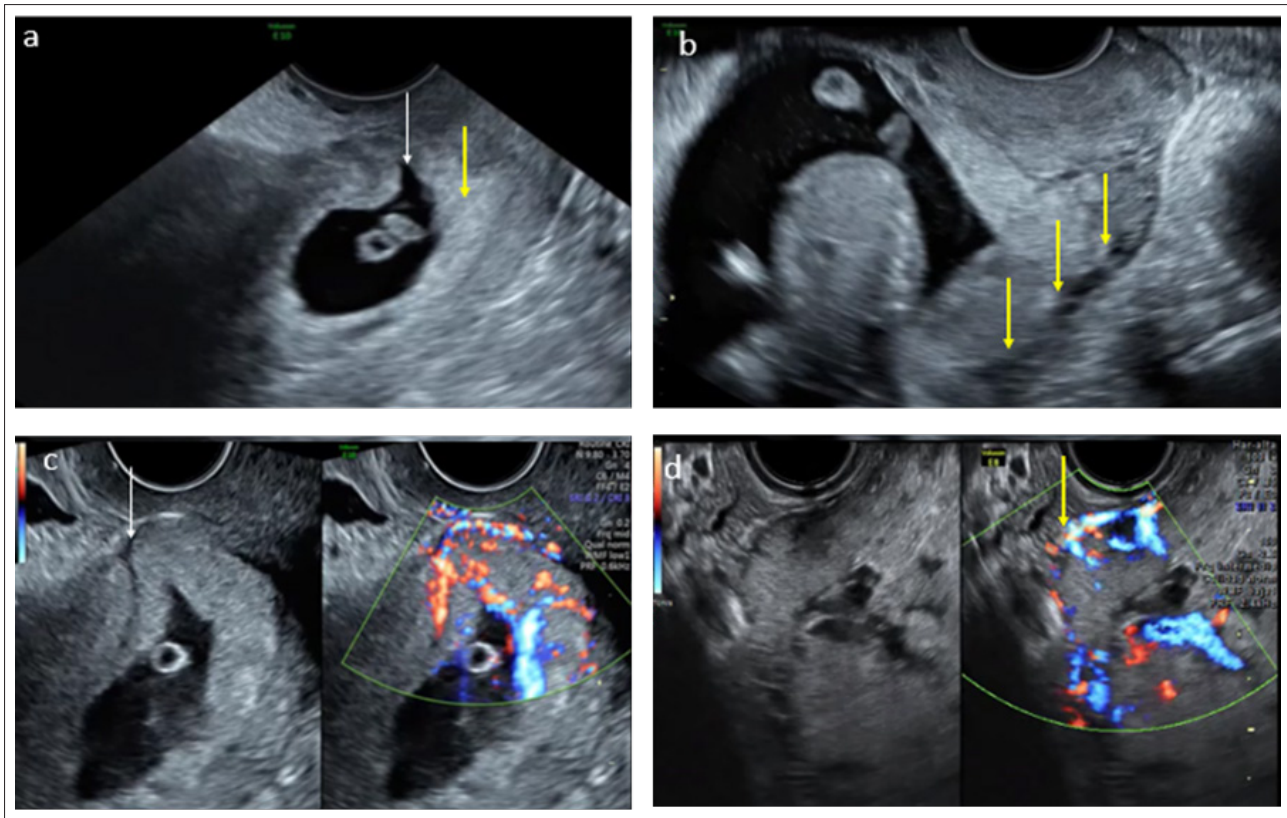


Figura 20. Gestación cercana a cicatriz de cesárea. En a y c evaluación en la 6.ª semana de gestación y en b y d en la semana 12. a) La flecha señala la protrusión de la vesícula gestacional en el defecto mientras que la flecha amarilla señala la localización del trofoblasto en pared posterior. b) Las flechas amarillas señalan el borde posterior placentario, muy próximo a serosa uterina. c) Placenta en íntimo contacto con la serosa y pared posterior vesical. d) Semana 12, presencia de puentes vasculares entre placenta y pared posterior vesical (flecha amarilla). En el primer caso se obtuvo un neonato vivo en la semana 35 mientras que en el segundo la gestación se interrumpió durante el segundo trimestre por complicación materna.

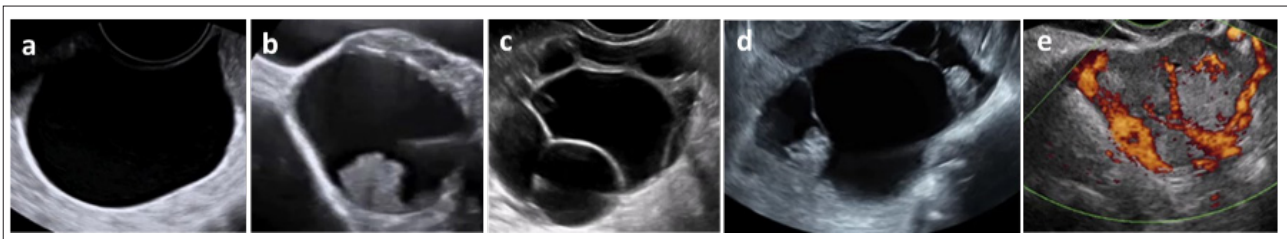


Figura 21. Descripción de las imágenes quísticas anexiales mediante la nomenclatura IOTA. <https://www.iotagroup.org/education/educational-material>. a) Unilocular. b) Unilocular sólida. c) Multilocular. d) Multilocular sólida. e) Sólida.

sado, precedida de un breve periodo de observación en los casos dudosos o de baja sospecha (215). De los signos ecográficos relacionados con torsión ovárica (206) el más frecuente, hasta en el 90.8 % de los casos, es el *whirlpool sign* o “signo del remolino” (216 117). Considerar que a presencia de vascularización en el interior del ovario no excluye la torsión (casi un 50% de ovarios torsionados pueden mostrar señales Doppler en su interior).

Tumorações ováricas borderline e invasivas

Su incidencia en el embarazo es de alrededor de 1 entre 1.000 (217), representando el 2% de todas las masas anexiales (218). Los tumores *borderline* son más frecuentes (algo más de la mitad) que los invasivos (0,9%) siendo los tumores germinales los más habituales (disgerminoma y teratoma maligno), seguidos de los epiteliales. En términos relativos, entre los epiteliales predominan los serosos

(47,6%), seguidos por mucinosos (27,6%) y endometrioides (10,5%). Se estima una incidencia de cáncer durante el embarazo de 1/1.000-2.000 siendo el de mama el más frecuente (39%) (219,220). En general, suelen diagnosticarse en etapas más precoces que en las no gestantes, por lo que el pronóstico es más favorable.

La ecografía se considera el patrón oro para su diagnóstico (evidencia grado C) y la resonancia magnética (RM) es la técnica complementaria de elección en casos de duda (221). En general, los signos ecográficos son los mismos que los descritos fuera del embarazo y debe hacernos sospechar malignidad aquellas masas multiloculares sólidas o sólidas o la presencia de proyecciones papilares (211,222,223) (Fig. 22).

Hay series que describen que hasta 1 de cada 5 neoplasias ováricas durante la gestación serán de origen metastático. Las metástasis adoptan distintos patrones ecográficos, si bien en su mayoría tienen un patrón sólido e irregular (estómago, mama, linfoma o útero) o multilocular-multilocular sólido (tracto biliar, apéndice, colon, recto) (224).

Decidualización de un endometrioma

Su apariencia ecográfica en la gestación podría apartarse considerablemente de la habitual, al experimentar una decidualización, con aparición de papilas o zonas sólidas y varios grados de color (*score* 2-4), compartiendo criterios con las tumoraciones *borderline* e invasivas y haciendo difícil su diagnóstico diferencial y, por tanto, la toma de decisiones (225-227) (Fig. 23). También podría ser multilocular o presentar un contenido finamente ecogénico, pero la presencia de papilas es constante (228) y suelen tener un contorno liso, mientras que, en las tumoraciones *borderline*, las papilas adoptan un aspecto más espicular o irregular (229,230).

Ante casos dudosos o potencialmente quirúrgicos es recomendable realizar una RM (231) sin emplear contraste (gadolinio), salvo situaciones excepcionales, ya que se ha relacionado con diversos trastornos reumatológicos, inflamatorios y cutáneos en el neonato (232,233). El Ca 125 está fisiológicamente elevado durante la gestación y salvo niveles muy elevados, no aporta información discriminadora (234).

Se recomienda la valoración anexial en el 1erTRI, aunque la inmensa mayoría de la patología será benigna. Reforzar el papel del manejo multidisciplinar de los casos dudosos o complejos.

En ocasiones, puede ser muy difícil establecer un diagnóstico diferencial con una lesión maligna, por lo que, en la práctica clínica, tanto la conducta activa como la expectante debería ser valorada por un equipo multidisciplinar,

considerando múltiples aspectos de la paciente y de la gestación (mayor riesgo por encima de las 23s, riesgos materno-fetales, etc.). En general, a partir de la 32s suele apreciarse una cierta involución del endometrioma, a diferencia de las tumoraciones *borderline*.

Manejo de las masas anexiales diagnosticadas durante el 1erTRI de la gestación

Insistir en la necesidad de un manejo individualizado. Resulta interesante el algoritmo propuesto por Testa y cols. (222) basado en la terminología IOTA que, aunque todavía no se ha validado de forma prospectiva, aporta una información valiosa, ya que correlaciona el manejo con unos criterios ya validados. A título orientativo:

1. Imagen unilocular. Conducta expectante. Podría considerarse el manejo quirúrgico a partir de los 10 cm.
2. Imagen multilocular (73% benigna y 27% *borderline*). Controles periódicos/cirugía.
3. Imagen unilocular-sólida (64% benigna, 29% *borderline* y 7% tumor invasivo). Controles periódicos/plantear tratamiento quirúrgico. Valorar presencia pregestacional de endometriomas, morfología redondeada regular o irregular de las papilas, etc. La presencia de papilas en ecografía gestacional temprana que no se modifica en la 12s sugiere lesión *borderline* (235). En aquellos casos en los que se opte por manejo conservador, debe orientarse hacia el quirúrgico cuando la tumoración o el número de papilas aumenten de tamaño. La reducción del tamaño de la tumoración a partir de la semana 32 es sugestivo de decidualización de endometrioma.

15. CONSENTIMIENTO INFORMADO

Es aconsejable que la gestante y su pareja comprendan los objetivos y el contenido de las ecografías que se realizan en el embarazo y así lo manifiesten en el documento de consentimiento informado. Este documento debe especificar cuáles son las limitaciones de cada una de ellas, en función de la EG y de la indicación, con objeto de que no se creen falsas expectativas.

En algunos centros o comunidades autónomas se facilita a la embarazada un único documento, válido para todas las ecografías de la gestación, cribado combinado, etc. Este documento se entrega y comenta, bien en la primera ecografía o bien previo a ella por la matrona u obstetra en atención primaria y se conserva firmado junto con el resto de la documentación clínica.

Consultado el tema con la asesoría jurídica de la SEGO, sigue aconsejando que los documentos de consentimiento deberían ser por escrito en todos los casos y amplia-

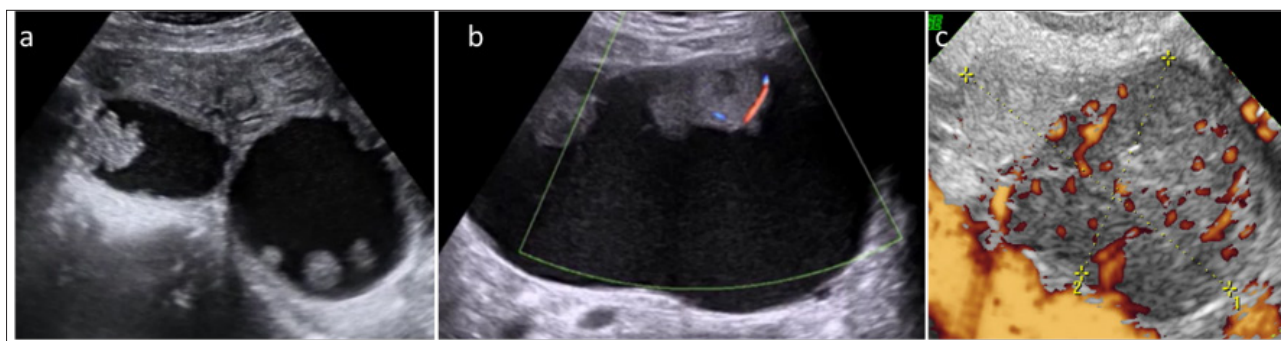


Figura 22. a) Tumoración serosa borderline en gestación de 12 semanas. Imagen multilocular en la que llama la atención la presencia de varias formaciones papilares. b) Carcinoma de células claras, en gestación de 12 semanas. Imagen unilocular sólida de gran tamaño (> 100 mm) con múltiples componentes sólidos vascularizados. c) Metástasis ovárica de un carcinoma de mama. Lesión sólida con score vascular 4.

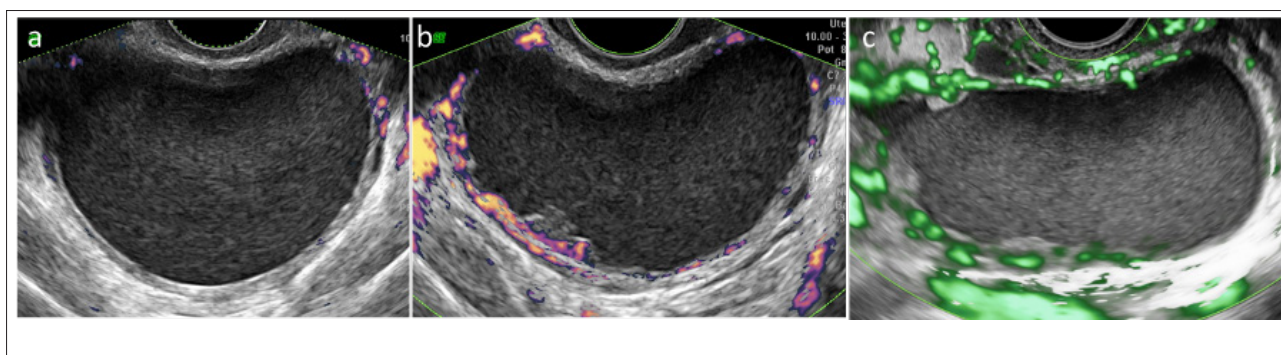


Figura 23. Endometrioma decidualizado. a) Imagen pregestacional. b) Imagen en la semana 12. c) Imagen en la 24 semana. Se aprecia un engrosamiento de la cápsula con proliferaciones papilares (al menos 3 mm de profundidad).

dos con información verbal de forma comprensible por la paciente.

16. INFORME DE LA EXPLORACIÓN. ARCHIVO DE IMÁGENES

Las guías y sociedades científicas coinciden en que, en el informe de la exploración, queden detallados los resultados de los diferentes parámetros biométricos y del estudio de la anatomía fetal. Este informe puede ser pormenorizando dejando constancia de las diferentes estructuras visualizadas, o bien haciendo referencia a que la exploración ha sido efectuada siguiendo un protocolo específico, sea del hospital, de la comunidad autónoma, de la sociedad profesional, etc. También quedará reflejada cualquier incidencia significativa de la exploración y las condiciones particulares de visualización, así como las limitaciones de la ecografía para la identificación de todas las anomalías y que algunas pueden no ser evidentes por la EG, incluso en aquellos casos que ha sido realizada en las condiciones más óptimas, por ser de aparición más tardía o variable, o bien por ser de origen adquirido. Lo habitual es que cada centro disponga de su propio modelo adaptado a sus protocolos o bien utilice alguno de los diferentes que están

disponibles. Es importante que se comente el informe con los padres y asegurarnos que ha sido interpretado de forma correcta. También debería señalar la EG en la que se recomienda el próximo control.

Tanto el informe de las ecografías como el documento del consentimiento informado forman parte del contenido mínimo de la historia clínica que debe conservarse (BOE Ley 41/2002, de 14 de noviembre, básica reguladora de la autonomía del paciente y de derechos y obligaciones en materia de información y documentación clínica). A pesar de que esta Ley no contempla el archivo de las pruebas complementarias, actualmente que se dispone de soportes electrónicos para la compresión, el archivo y recuperación de imágenes (JPG, vídeo, DICOM, etc. en PACS) es preceptivo obtener y archivar la iconografía de aquellos casos en los que se haya detectado cualquier tipo de anomalía. En las exploraciones normales también es recomendable disponer de un archivo con imágenes que se consideren interesante, seleccionadas por cada centro y definidas según protocolos hospitalarios y/o de cada comunidad autónoma (7,32,236-238,1-3). El formato y los tiempos que debe permanecer almacenado varían de unos a otros centros e incluso está regulado en algunas comunidades autónomas.

ANEXO 1. SISTEMÁTICA DE LA MEDIDA DE LA TN

Ceñirse a un protocolo/metodología estricta para la medida de la TN es fundamental para garantizar la mínima variabilidad en la práctica clínica, sabido el impacto que pueden tener pequeñas variaciones sobre el cálculo de riesgo en el CCPT. Procede ajustarse a la siguiente sistemática (239) (Fig. 24a):

1. La valoración puede realizarse por VTV o VTA.
2. LCN entre 45 y 84 mm.
3. Magnificación adecuada: la imagen debe incluir solo cabeza y parte superior del tórax.
4. Feto en posición neutra con la cabeza alineada con la columna (una posición flexionada puede disminuir falsamente la medida de la TN mientras que una posición en extensión puede aumentarla). Los criterios para asegurarnos una posición neutra de la cabeza son la existencia de una bolsa de LA entre la barbilla y el tórax (equivalente al menos al grosor de maxilar entre la barbilla y el tórax) y la línea del paladar debe estar entre 30º y 60º con la horizontal.
5. Sección medio-sagital utilizando como marcadores que deben visualizarse en el mismo plano: la punta ecogénica de la nariz, la forma rectangular del paladar, el diencéfalo y la TN.
6. El proceso superior del maxilar superior no debe ser visible.
7. Debe medirse la zona de máxima sonolucencia.
8. Cálipers on-on: el borde interno de la línea horizontal del cáliper debe colocarse encima de la línea que define la TN.
9. Reducir la ganancia para evitar incluir en la medida la zona difuminada del límite de la TN.
10. Identificación de la membrana amniótica separada del feto y de la posible interposición del cordón.
11. En caso de la presencia de cordón umbilical alrededor del cuello fetal debe tomarse la media de las medidas por encima y por debajo del cordón.
12. Medir al menos 3 veces y elegir la mayor de tres medidas satisfactorias.

ANEXO 2. SISTEMÁTICA DEL CRIBADO DE ESPINA BÍFIDA

La búsqueda de marcadores ecográficos de anomalías estructurales ha sido uno de los objetivos del diagnóstico prenatal. A finales de los años 80, la elevada SEN y ESP del signo de la banana y del signo de limón detectados en la ecografía del 2ºTRI representó un hito importante en los programas de diagnóstico prenatal precoz de la EBA, desplazando la bioquímica (alfafetoproteína sérica materna) hasta hacerla desaparecer del cribado poblacional a favor del cribado ecográfico basado en los marcadores craneales, intracraneales y en la visualización directa de la lesión.

Desde hace más de 2 décadas, paralelo al desplazamiento del cribado y del diagnóstico prenatal precoz al 1erTRI, el interés se centró en describir marcadores ecográficos específicos también más precoces, ya en el 1erTRI. A pesar de que, hasta la actualidad, se han propuesto casi una veintena de marcadores, ninguno está demostrando unos resultados equivalentes a los del 2ºTRI (240). En general, la mayoría de los marcadores analizados se basan en la alteración de la morfología de la fosa posterior por el desplazamiento hacia abajo del TE y de la CM (equivalente al Arnold Chiari II). Una de las limitaciones que se plantea es el reducido número de casos de la mayoría de los estudios, con excepción de las 4L-3E, del que se dispone de la experiencia de mayor número de centros. A esta EG, también se debe destacar la importancia de que el diagnóstico definitivo de EBA se basa en la detección directa del defecto.

Marcadores axiales

Se han descrito varios:

1. DBP reducido, igual o inferior al p5 o ajustado en relación a la LCN o al PA (241-243).
2. Alineamiento en paralelo de los pedúnculos cerebrales (244).
3. Signo de la bellota. Forma del cráneo que recuerda una bellota por el aplanamiento del hueso occipital y el estrechamiento en punta de los frontales (245).
4. Desplazamiento y deformación del mesencéfalo hacia atrás e impactado contra el hueso occipital *crash sign* (246).
5. Distancia entre el acueducto de Silvio y el hueso occipital (247).

Marcadores sagitales

4 líneas-3 espacios (Fig. 24a). Es una de las técnicas más sencillas ya que se realiza en el plano de la medida de la TN, ya incluido en la sistemática de la ecografía del 1erTRI. Se basa en la observación de las cuatro líneas ecogénicas y paralelas que delimitan los tres espacios a valorar en el cerebro posterior: TE, 4V y CM (Figs. 3, 4a y 24a). En el feto afecto de EBA, el colapso de la CM, no visible en elevado número de casos, ocasiona que únicamente se visualicen 3 líneas y 2 espacios (Fig. 24b). El espacio ausente es el correspondiente al 4V, denominado en el primer estudio de 2009 como translucencia intranucal (81, 248-251). Este marcador, 4L-3E, es el recomendado en esta GAP

Recientemente se han propuesto otros marcadores en el mismo corte sagital medio de la medición de la TN: 1. Diámetro del tronco cerebral. 2. Distancia entre el diámetro del tronco cerebral y el hueso occipital. Cociente

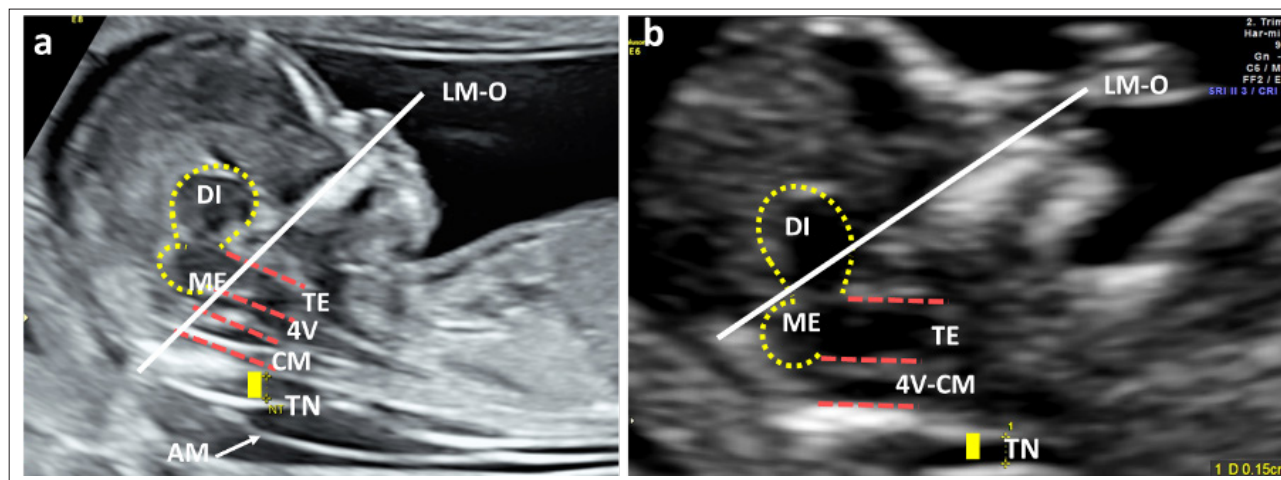


Figura 24. Plano sagital medio para la medida de la TN y marcadores de EBA. a) Feto normal. TN: translucencia nual. AM: amnios. DI: diencéfalo. 4L-3E: 4 líneas discontinuas paralelas que delimitan 3 espacios TE: tronco del encéfalo. 4V: 4 ventrículo. CM: cisterna magna. DI: diencéfalo (tálamo). ME: mesencéfalo. Observar como la LM-O: línea máxilo-occipital pasa por debajo de la unión entre ME y TE. b) Feto afecto de EBA. Observar la pérdida de una línea y un espacio a nivel de 4V-CM, 3 líneas-2 espacios y como la LM-O pasa por encima de la unión entre ME y TE.

entre el diámetro del tronco y la distancia entre el tronco y el hueso occipital (249). 3. Localización de la línea máxilo-occipital que transcurre siguiendo el borde superior del maxilar dirigiéndose hacia el hueso occipital y que en el feto normal se localiza por debajo de la unión entre el mesencéfalo y el tronco (Fig. 24 a y b) (252). A pesar de que resultados preliminares apuntan a una efectividad apreciable (más destacada para la localización de la línea máxilo-occipital y el cociente entre diámetro del TE y distancia entre TE y hueso occipital) actualmente todavía no se dispone de datos que justifiquen su recomendación frente a la técnica más difundida de las 4L-3E y se debe insistir en que la exploración protocolizada y detallada de la columna vertebral es la que determinará el diagnóstico a partir de la visualización directa del defecto. Si se estableciera una sospecha de EBA mediante marcadores, hubiera dudas y no fuera posible el diagnóstico directo, se debería programar el seguimiento mediante una ecografía intermedia previa a la de las 20-22s.

ANEXO 3. SISTEMÁTICA DEL DOPPLER DE UTERINAS

La valoración de las arterias uterinas puede realizarse por VTA o VTV, idealmente siguiendo la vía recomendada para la estrategia de cribado que se vaya a emplear. La exploración debe realizarse entre la 11.0 y 13.6s (254-256).

Vía abdominal (VTA)

- 1. Vejiga vacía. Corte sagital del útero visualizando el canal endocervical (Fig. 25a).

- 2. Aplicar Doppler color. Tamaño de la caja ajustado al canal endocervical. Emplear frecuencias de repetición de pulso altas (PRF).

- 3. Inclinación leve del transductor, desplazándolo hacia la región paracervical hasta identificar la arteria uterina a nivel del orificio cervical interno (oci) que asciende hacia el cuerpo uterino (Fig. 25 a y b)

- 4. Aplicación del Doppler pulsado a la arteria uterina a nivel del oci. Tamaño de muestra de 2 mm, que permita incluir todo el vaso y ángulo de insonación < 30º en sentido ascendente (Fig. 25b).

- 5. Registro de la onda de velocidad de flujo (OVF), obteniendo al menos 3 ondas consecutivas iguales con un pico sistólico > 60 cm/s. Medir el IP.

- 6. Se realizará la medición de ambas arterias uterinas y se calculará la media de ambas.

Se ha descrito una técnica alternativa que obtiene la onda en el plano axial y que, en ocasiones, puede resultar útil (257) (Fig. 25 c). 1. Obtención de corte sagital del útero y cérvix localizando el oci. 2. Amplificar la imagen hasta colocar el oci en el centro de la pantalla y rotar 90º la sonda para obtener un plano axial a nivel de este. En este punto se puede bascular la sonda para asegurar la localización adecuada. 3. Aplicar Doppler color y visualizar ambas arterias uterinas a ambos lados del oci y aplicar Doppler pulsado para obtener la onda, aplicando a partir de aquí las mismas consideraciones que en el plano sagital.

Vía vaginal (VTV)

- Vejiga vacía y gestante en posición ginecológica.
- Colocación de la sonda en los fórnices laterales o en

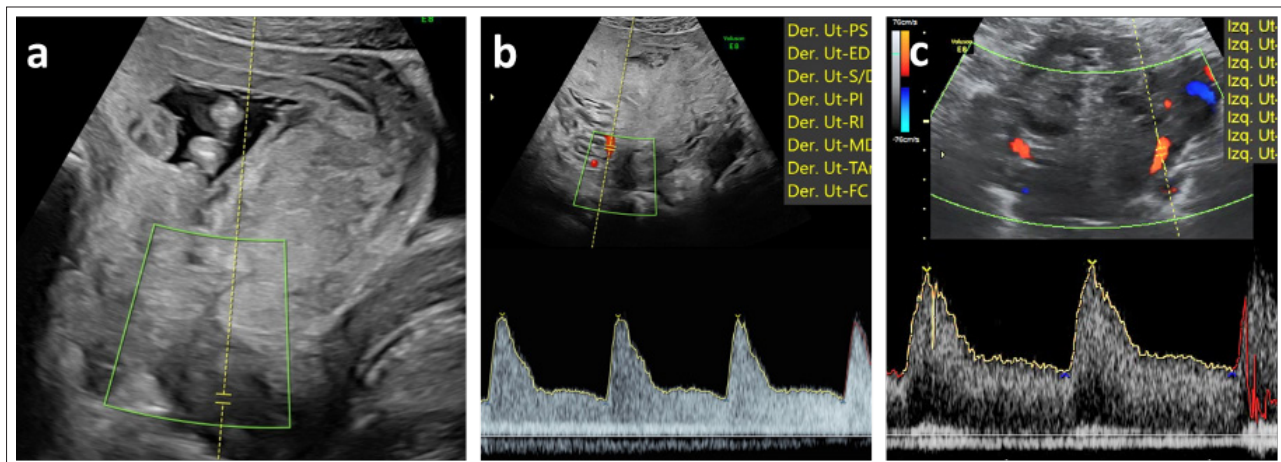


Figura 25. VTA Doppler de arterias uterinas. a) Corte sagital visualizando canal endocervical. b) Desplazamiento paracervical, identificación de la arteria uterina e insonación. c) Corte axial de ambas arterias uterinas.

el fómox anterior. Un corte sagital del útero permitirá visualizar el canal endocervical en todo su trayecto.

- Aplicar Doppler color. Tamaño de la caja ajustado al canal endocervical. Emplear PRF altas.
- Angulación lateral de la sonda hasta visualizar la arteria uterina en sentido caudo-craneal.
- Activar el Doppler pulsado, colocando el volumen de muestra en la arteria uterina a nivel del oci. Tamaño de muestra de 2 mm y ángulo de insonación < 30°.
- Registro de la OVF, obteniendo al menos 3 ondas consecutivas iguales con un pico sistólico > 60 cm/s. Medir el IP.
- Se realizará la medición de ambas arterias uterinas y se calculará la media de ambas.

ANEXO 4. SISTEMÁTICA DE LA EXPLORACIÓN CARDIACA EN EL PRIMER TRIMESTRE

En la GAP SEGO Guía de la Exploración Ecográfica del Corazón Fetal (2020) se dedica un Anexo a la “Exploración del corazón fetal en el primer trimestre. Primer cribado” (88). Allí remitimos al lector para evitar repeticiones, dado que no se han producido grandes cambios al respecto desde entonces. Insistíamos en esa GAP, y seguimos haciéndolo en esta, en la importancia de incorporar la exploración del corazón fetal a la ecografía del 1erTRI, apoyándonos en los avances tecnológicos que han experimentado nuestros ecógrafos y en una mayor sensibilidad y capacitación del explorador. Estando finalizada ya esta GAP y entregada para su edición, aparecen dos publicaciones muy interesantes sobre este tema. Uno de ellos, es un artículo de opinión en la prestigiosa revista *Ultrasound Obstet Gynecol* (258), que bajo el título “Evaluación cardíaca fetal en el primer trimestre: tiempo de avanzar” se alinea con la idea general de esta

GAP en cuanto a la necesidad de “ir trasladando la detección de anomalías estructurales mayores, incluidas las cardíacas, a las primeras etapas de la gestación” y plantea la necesidad de incluir en la exploración del 1erTRI los planos de 4C, TS y 3V. También sugieren incorporar la VTV cuando las condiciones de visualización no sean adecuadas y el Doppler respetando los principios de seguridad. El otro, es una actualización sobre la seguridad del Doppler en el 1erTRI que recoge las recomendaciones del Comité de Efectos Biológicos y Seguridad de la ISUOG (259) y cita: “El Doppler espectral, color, *power* y otras modalidades de Doppler pueden utilizarse de forma rutinaria para determinadas indicaciones clínicas, como son el cribado de trisomías y anomalías cardíacas. El índice térmico debe ser $\leq 1,0$ y el tiempo de exposición lo más breve posible, en general no superior a los 5-10 minutos”.

ANEXO 5. RESULTADOS ENCUESTA ANOMALÍAS MORFOLÓGICAS: ¿QUÉ NO SE DEBE PASAR EN EL PRIMER TRIMESTRE?

Realizada por Dr. Javier Arenas. SESEGO 2018.

Consideraciones

1.ª: no se ha cursado invitación de participación a todos los hospitales españoles, aunque sí a “casi todas” las comunidades. Algunos han rechazado participar, otros no han respondido y muchos nos han regalado su tiempo contestando a la encuesta. Gracias a todos. 2.ª: el primer gráfico representa la respuesta de todos los hospitales participantes. El segundo gráfico (CR) muestra la opinión de centros considerados de excelencia o referencia en el

campo de la ecografía: Hospital 12 de Octubre (Madrid), Hospital La Paz (Madrid) Hospital Clínic (Barcelona) y Hospital Vall d’Hebron (Barcelona). 3.º: no hemos incorporado los comentarios en aras a la brevedad del documento.

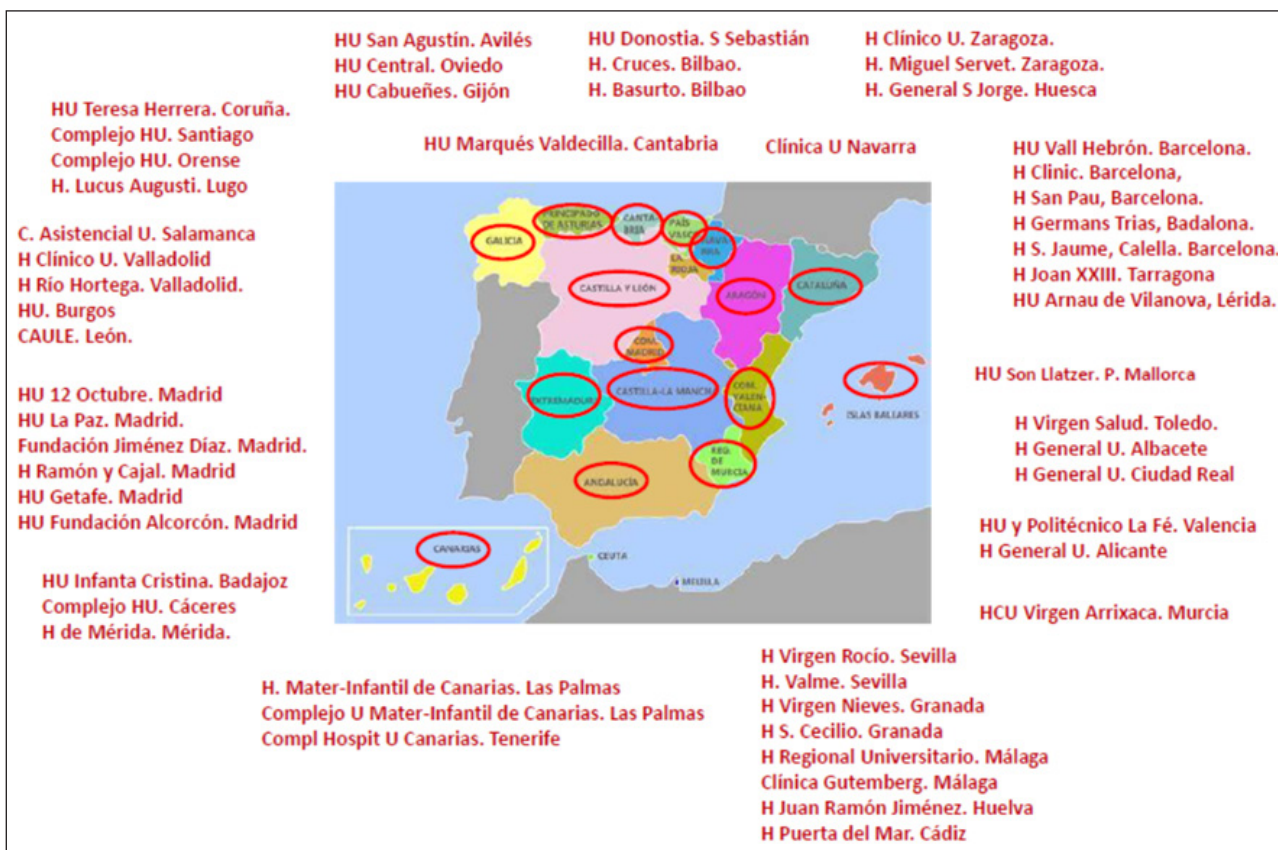Representa la opinión de 54 hospitales, en los que trabajaban 1.567 especialistas, se estaban formando 505 MIR y controlando a 140.976 gestante (35,74% del total de los partos de 2017 en nuestro país).

Nos planteamos principalmente dos objetivos:

1. Conocer cuestiones generales relacionadas con la sistemática de esta exploración.
2. Obtener una aproximación sobre el rendimiento de la ecografía del 1erTRI para el diagnóstico de anomalías estructurales. Solicitar los datos precisos hubiera supuesto, probablemente, una limitación

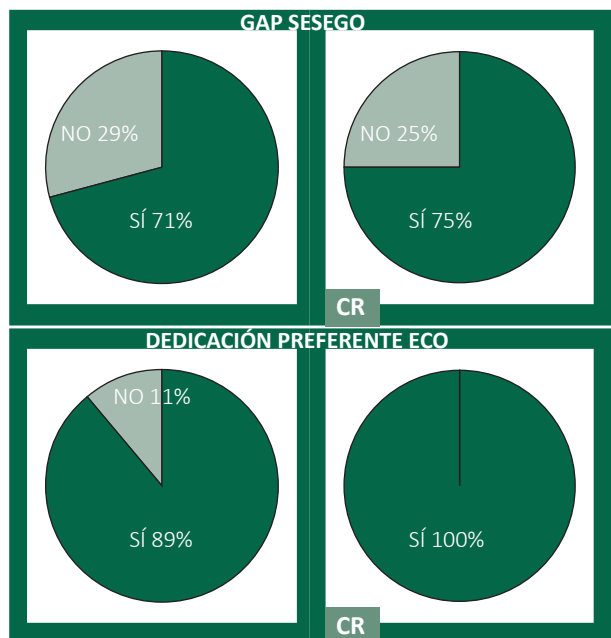
importante al número de respuestas, por lo que, basados en las recomendaciones de la GAP SEGO de 1erTRIM (1) se solicitó una estimación sobre la supuesta capacidad diagnóstica de diferentes malformaciones, con 4 posibilidades de respuesta:

- A. Nunca debería escaparse (debería sospecharse-diagnosticarse siempre).
- B. Casi nunca debería escaparse (debería sospecharse-diagnosticarse casi siempre).
- C. Frecuente que pueda escaparse (debería sospecharse-diagnosticarse en pocas ocasiones).
- D. Muy frecuente que pueda escaparse (debería sospecharse-diagnosticarse en muy pocas ocasiones).

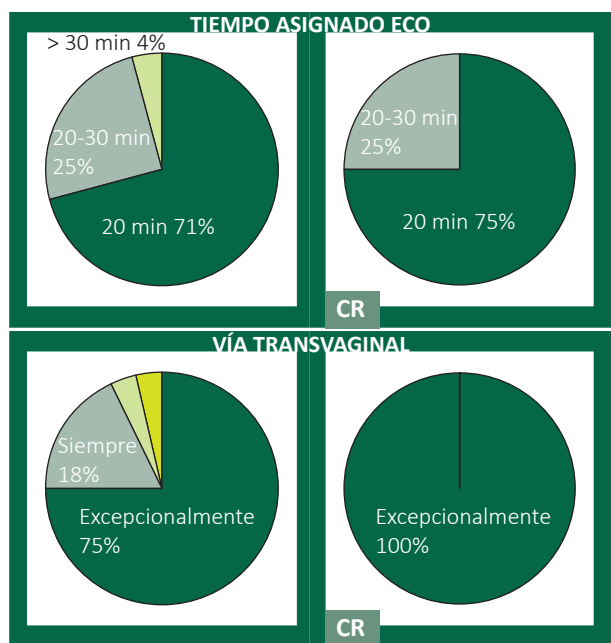


Resultados

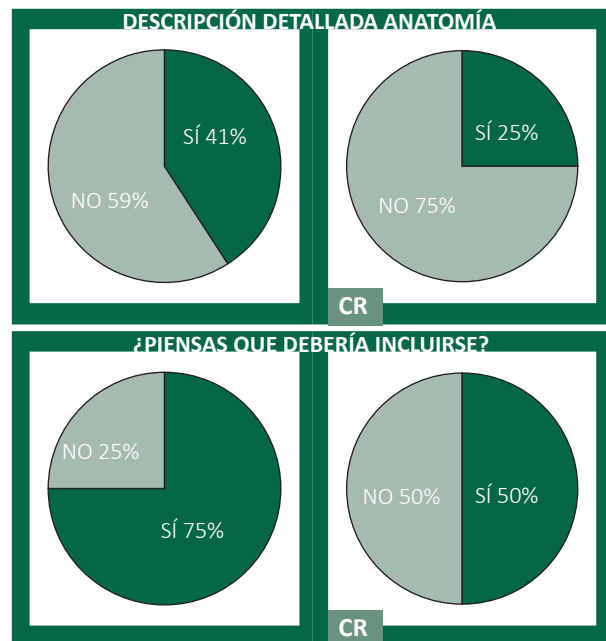
1. ¿Se sigue en tu centro la sistemática propuesta en la GAP SESEGO? ¿Es realizada por especialistas con dedicación preferente a ecografía obstétrica



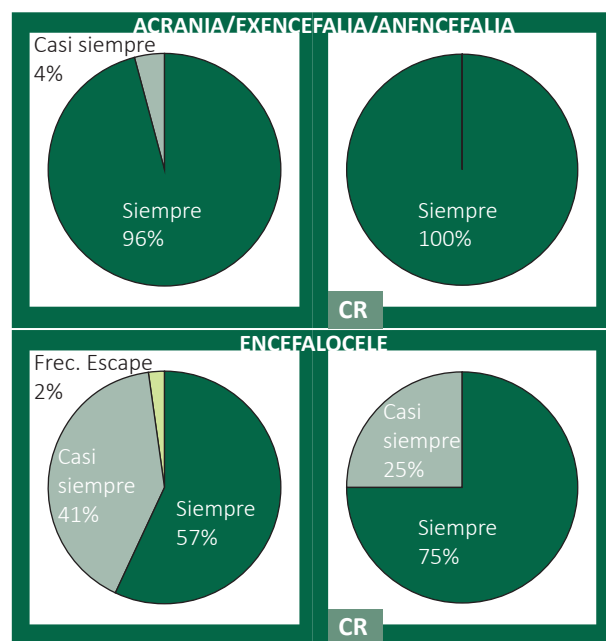
2. En la programación diaria. ¿Cuánto tiempo se destina a esta ecografía? La evaluación de la anatomía fetal. ¿Se realiza por vía transvaginal?

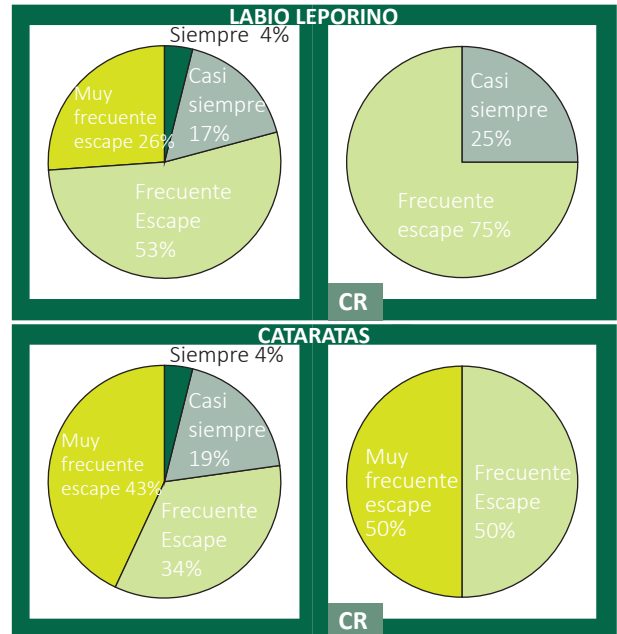
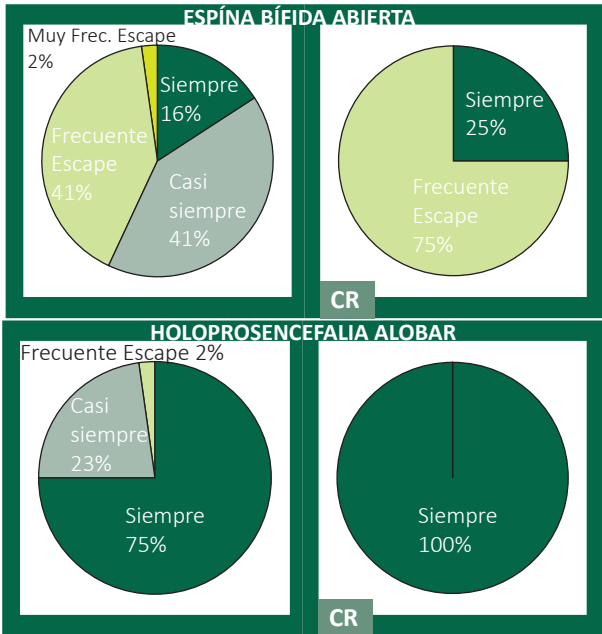


3. ¿Se incluye la descripción detallada de la anatomía fetal en el informe? ¿Piensas que debería incluirse?

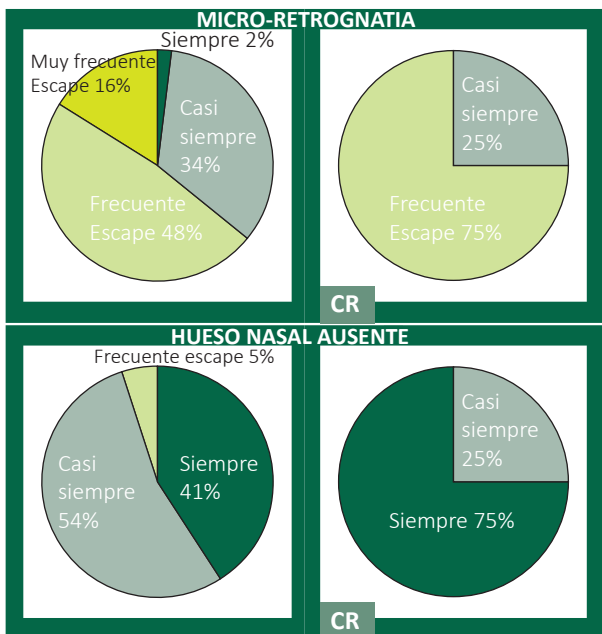
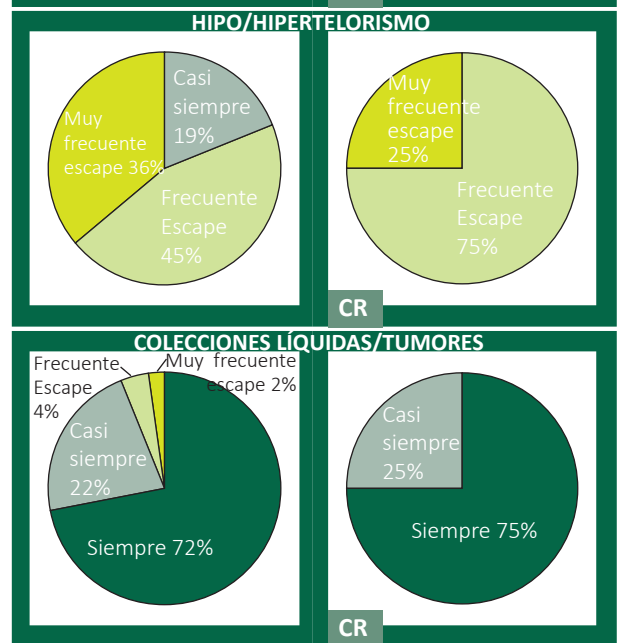


4. CABEZA: Integridad ósea y de línea media. Ventrículos laterales. Plexos coroideos. Opcional: valoración de marcadores para el cribado de la espina bífida abierta: translucencia intracraneal (IV ventrículo), cisterna magna, visión de 4 líneas-3 espacios.

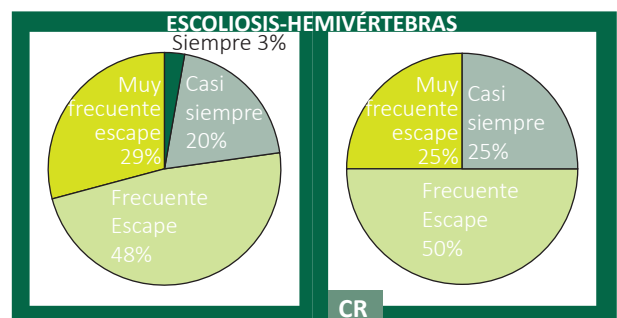



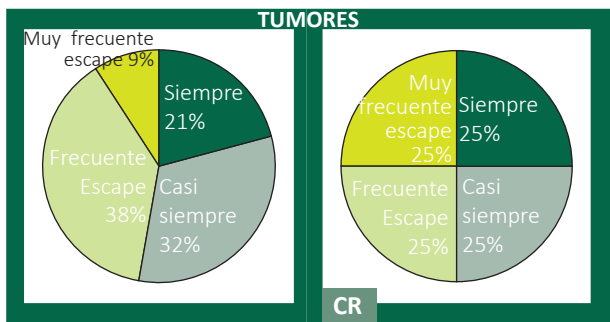


5. CARA y CUELLO. Perfil. Hueso nasal. Órbitas con cristalinós. Labio superior (todas estas estructuras no se consideran de obligada visualización y en ausencia de anomalías obvias, el fallo para visualizarlas no justifica una nueva evaluación hasta la ecografía de la 20ª semana. Translucencia nucal. Excluir masas-colecciones líquidas.



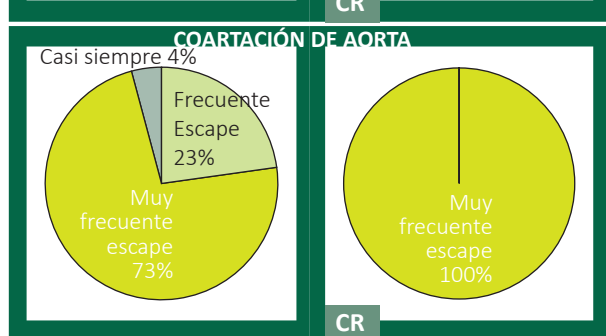
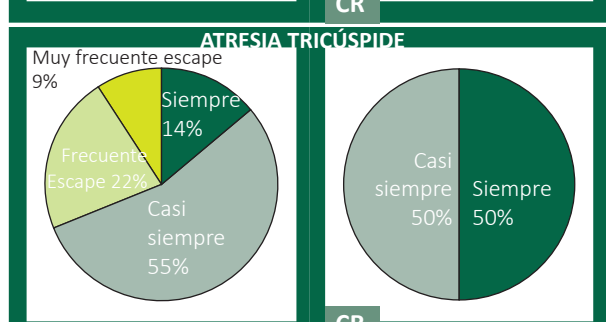
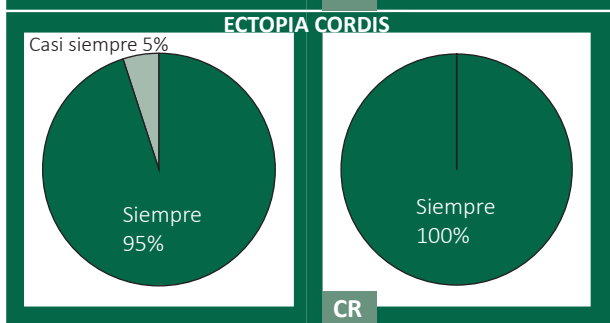
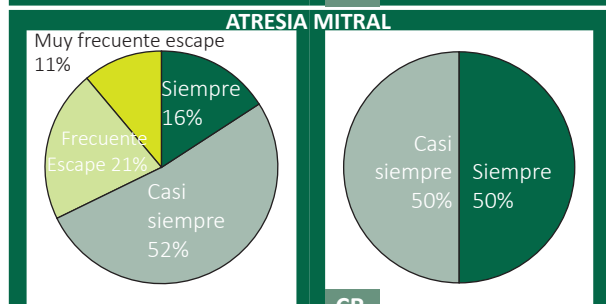
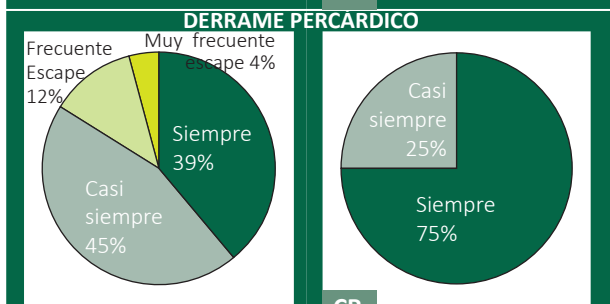
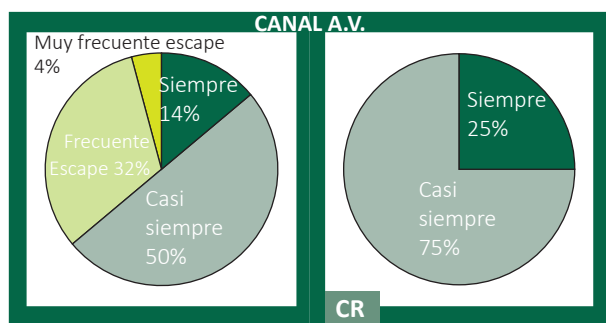

6. COLUMNA. Integridad y alineación vertebral. Piel intacta. La respuesta sobre EBA se aportaron en el apartado de "Cabeza y Cuello".

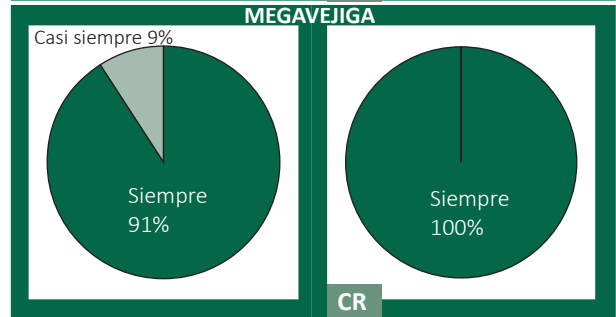
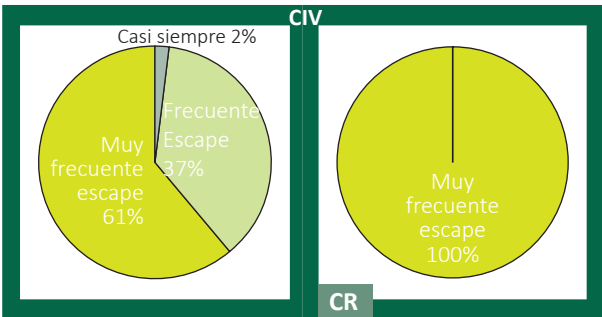
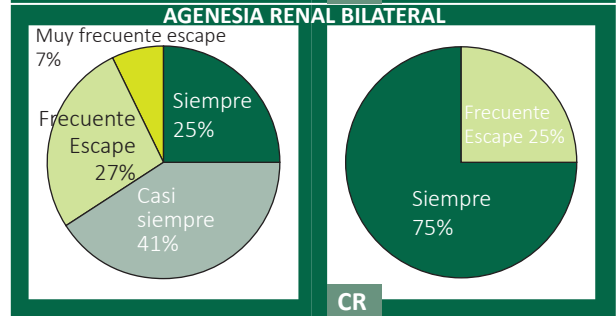
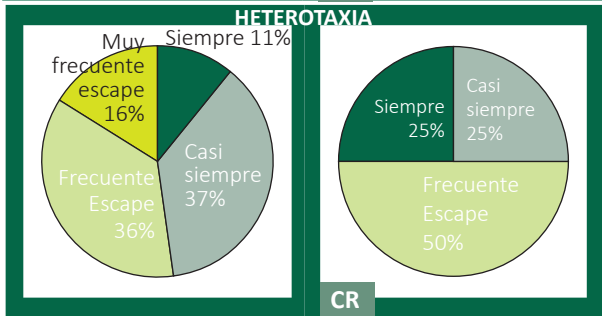
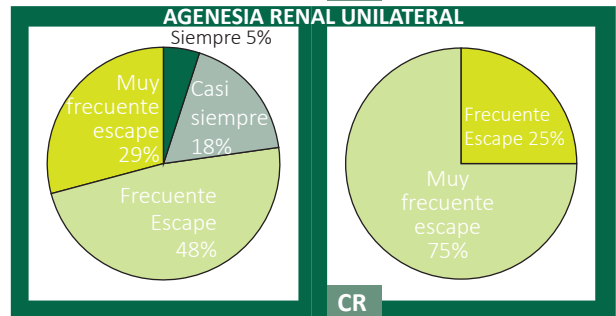
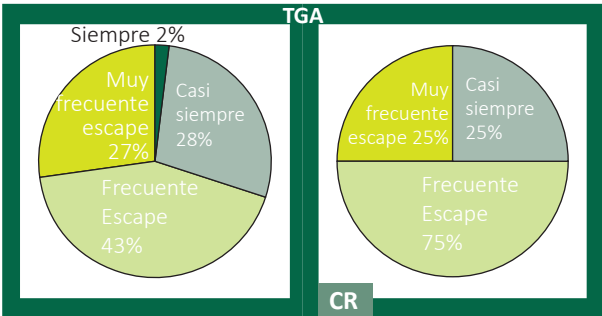
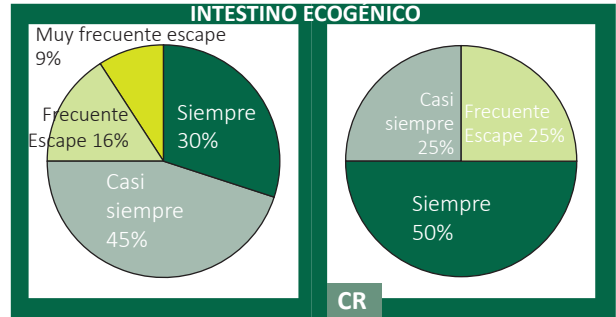
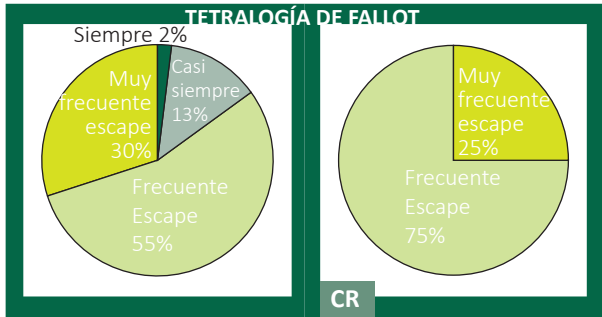




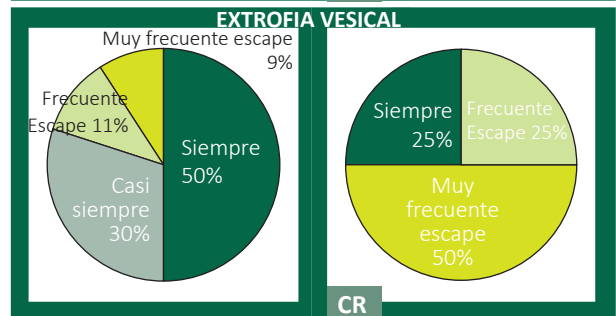
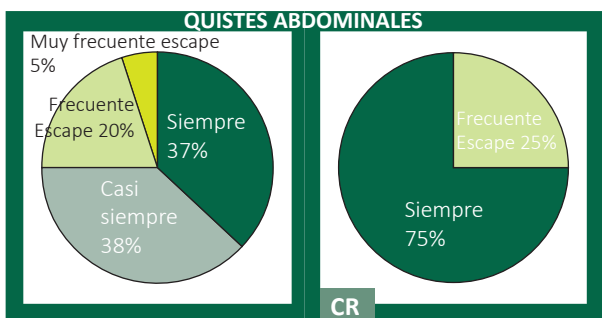
7. TÓRAX. Pulmones simétricos, descartar derrames y tumores. Diafragma íntegro. La respuesta sobre hernia diafragmática no ha podido ser recogida por un problema técnico en el desarrollo de la solicitud de respuesta. Las TD reportadas en la bibliografía para el 1erTRI se encuentran entre 20-67%.

8. TÓRAX. CORAZÓN. Cuatro cámaras simétricas y ritmo regular. Apex izquierdo. Situs.

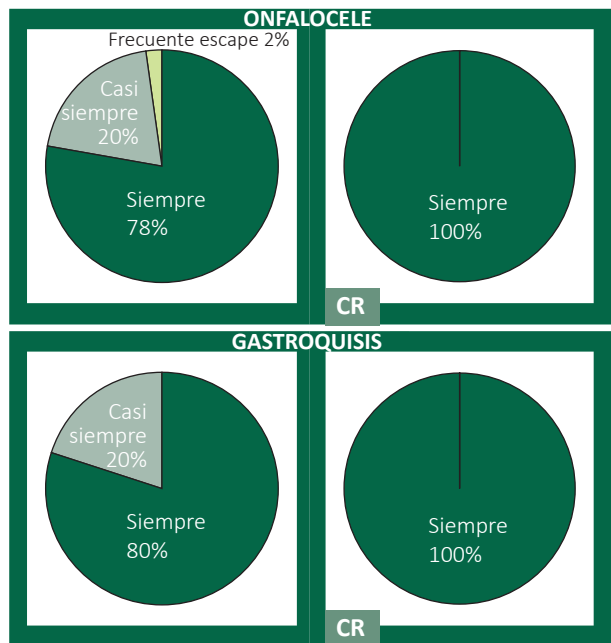




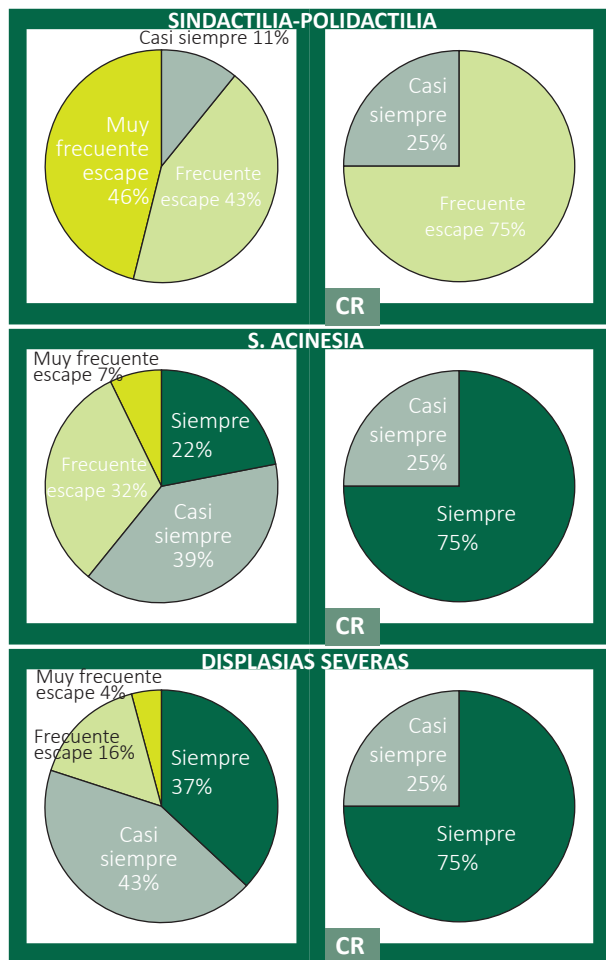
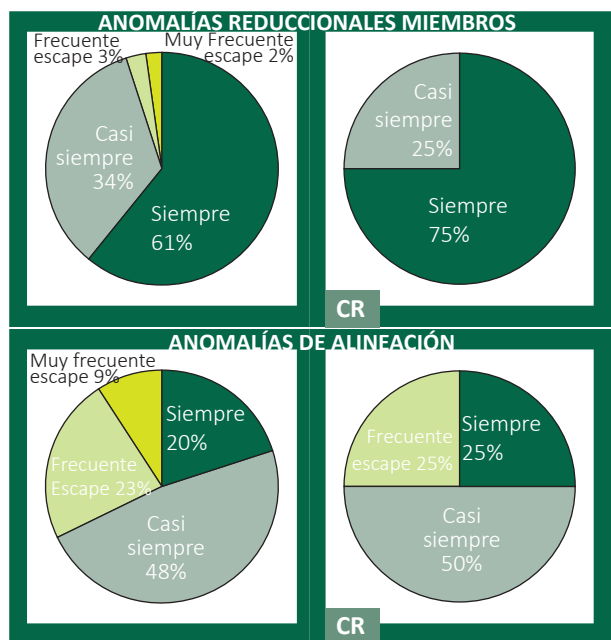
9. ABDOMEN. Estómago intraabdominal izquierdo. Riñones y vejiga.



10. PARED ABDOMINAL. Inserción umbilical normal, con pared íntegra.



11. EXTREMIDADES. 3 segmentos de los cuatro miembros: integridad, alineación, movilidad.



En cada paratado, además, se preguntaba al encuestado:

¿Quieres hacer algún comentario? ¿Añadir otras entidades?

Con la intención de no sobrecargar esta encuesta no se incluye ningún comentario, aunque muchos de ellos han sido muy interesantes.

BIBLIOGRAFÍA

1. Sociedad Española de Ginecología y Obstetricia. Exploración ecográfica del primer trimestre. Prog Obstet Ginecol. 2016;59:187-195
2. Nicolaides KH. A model for a new pyramid of prenatal care based on the 11 to 13 weeks' assessment. Prenat Diagn 2011;31:3-6.
3. Sociedad Española de Ginecología y Obstetricia. Cribado y diagnóstico precoz de anomalías genéticas. Prog Obstet Ginecol 2018;61:605-629.
4. Public Health England. NHS Fetal Anomaly Screening Programme Handbook. Valid from August 2018. Londres: PHE publications; 2018.
5. Healthcare Improvement Scotland. Pregnancy and Newborn Screening: Fetal Anomaly Standards. Edimburgo: Healthcare Improvement Scotland; 2019.
6. Committee on Practice Bulletins-Obstetrics and the American Institute of Ultrasound in Medicine. Practice Bulletin No. 175: Ultrasound in Pregnancy. Obstet Gynecol. 2016;128:e241-e256.

7. AIUM-ACR-ACOG-SMFM-SRU Practice Parameter for the Performance of Standard Diagnostic Obstetric Ultrasound Examinations. *J Ultrasound Med* 2018;37:E13-E24.
8. Kozłowski P, Burkhardt T, Gembruch U, Gonser M, Khäler Ch, et al. DEGUM, ÖGUM, SGUM and FMF Germany. Recommendations for the implementation of first-trimester screening, detailed ultrasound, cell-free DNA screening and diagnostic procedures. *Ultraschall Med* 2019;40:176-193.
9. Von Kaisenberg C, Chaoui R, Hausler M, Kagan KO, Kozłowski P, et al. Quality requirements for the early fetal ultrasound assessment at 11–13+6 weeks of gestation (DEGUM Levels II and III). *Ultraschall in Med* 2016;37:297-302.
10. The Royal Australian and New Zealand College of Obstetricians and Gynaecologists. Prenatal assessment of fetal structural conditions [Internet]. Disponible en: [https://ranzocg.edu.au/RANZCOG_SITE/media/RANZCOG-MEDIA/Women%27s%20Health/Statement%20and%20guidelines/Clinical-Obstetrics/Prenatal-assessment-of-fetal-structural-conditions\(C-Obs-60\)-Amended-May-2018_1.pdf?ext=.pdf](https://ranzocg.edu.au/RANZCOG_SITE/media/RANZCOG-MEDIA/Women%27s%20Health/Statement%20and%20guidelines/Clinical-Obstetrics/Prenatal-assessment-of-fetal-structural-conditions(C-Obs-60)-Amended-May-2018_1.pdf?ext=.pdf).
11. Mizia K, Campbell Westerway S, Robertson M, Parry E, Paoletti D, Perry D, Ramkrishna J, Macpherson L, Condous G. Guidelines for the performance of the first trimester ultrasound. *AJUM* 2018;21:179-182.
12. Audibert F, De Bie I, Johnson JA, Okun N, Wilson RD, Armour C, Chitayat D, Kim R. No. 348-Joint SOGC-CCMG Guideline: Update on prenatal screening for fetal aneuploidy, fetal anomalies, and adverse pregnancy outcomes. *J Obstet Gynaecol Can* 2017;39:805-817.
13. Nevo O, Brown R, Glanc P, Lim K. No. 352-Technical update: The role of early comprehensive fetal anatomy ultrasound examination. *J Obstet Gynaecol Can*. 2017;39:1203-1211.
14. Van den Hof MC, Smithies M, Nevo O, Oullet A. No. 375-Clinical Practice Guideline on the use of first trimester ultrasound. *J Obstet Gynaecol Can* 2019;41:388-395.
15. WHO Recommendations on antenatal care for a positive pregnancy experience. Ginebra: World Health Organization; 2016.
16. Salomon LJ, Alfirevic Z, Timor-Tritsch I, Seshadri S, Papageorghiou AT et al. ISUOG Practice Guidelines: Performance of first-trimester fetal ultrasound scan. *Ultrasound Obstet Gynecol* 2013;41:102-113.
17. Syngelaki A, Hammami A, Bower S, Zidere V, Akolekar R, et al. Diagnosis of fetal non-chromosomal abnormalities on routine ultrasound examination at 11-13 weeks' gestation. *Ultrasound Obstet Gynecol* 2019;54:468-476.
18. Kagan KO, Sonek J, Wagner P, Hoopmann M. Principles of first trimester screening in the age of non-invasive prenatal diagnosis: Screening for other major defects and pregnancy complications. *Arch Gynecol Obstet* 2017;296:635-643.
19. Edwards L, Hui L. First and second trimester screening for fetal structural anomalies. *Semin Fetal Neonatal Med* 2018;23:102-111.
20. Grande M, Arigita M, Borobio V, Jiménez JM, Fernández S, et al. First-trimester detection of structural abnormalities and the role of aneuploidy markers. *Ultrasound Obstet Gynecol* 2012;39:157-63.
21. Timor-Tritsch IE, Fuchs KM, Monteagudo A, D'alton ME. Performing a fetal anatomy scan at the time of first-trimester screening. *Obstet Gynecol* 2009;113:402-7.
22. Brown I, Fernando S, Menezes M, da Silva Costa F, et al. The importance of ultrasound preceding cell-free DNA screening for fetal chromosomal abnormalities. *Prenat Diagn* 2020;40:1439-1446.
23. Korenromp MJ, Christiaens GC, Van den Bout J, Mulder EJ, Hunfeld JA, et al. Long-term psychological consequences of pregnancy termination for fetal abnormality: A cross-sectional study. *Prenat Diagn* 2005;25:253-260.
24. Mei JY, Afshar Y, Platt LD. First-Trimester Ultrasound. *Obstet Gynecol Clin North Am* 2019;46:829-852.
25. Katorza E, Reuven A. Early pregnancy scanning for fetal anomalies. *The New Standard? Clin Obstet Gynecol* 2012;55:199-216.
26. Korenromp MJ, Page-Christiaens GC, Van den Bout J, Mulder EJ, Visser GH. Adjustment to termination of pregnancy for fetal anomaly: A longitudinal study in women at 4, 8, and 16 months. *Am J Obstet Gynecol* 2009;201:160.e1-e7.
27. Kara F, Dogan NU, Bati S, Demir S, Durduran Y, et al. Early surgical abortion: Safe and effective. *Eur J Contracept Reprod Health Care* 2013;18:120-126.
28. Sainz JA, Gutiérrez L, García-Mejido J, Ramos Z, Bonomi MJ, et al. Early fetal morphological evaluation (11-13+6 weeks) accomplished exclusively by transabdominal imaging and following routine midtrimester fetal ultrasound scan recommendations. Since when can it be performed? *J Matern Fetal Neonatal Med* 2020;33:1140-1150.
29. Kenkhuis MJ, Bakker M, Bardi F, Fontanella, Bakker M K, et al. Effectiveness of 12–13-week scan for early diagnosis of fetal congenital anomalies in the cell-free DNA era. *Ultrasound Obstet Gynecol* 2018;51:463-9.
30. Bardi F, Smith E, Kuilman M, Snijders RJM, Bilardo CM. Early detection of structural anomalies in a primary care setting in the Netherlands. *Fetal Diagn Ther* 2019;46:12-9.
31. Maiz N, Burgos J, Barbazán MJ, Recio V, Martínez-Astorquiza T. Maternal attitude towards first trimester screening for fetal abnormalities. *Prenat Diagn* 2016;36:449-455.
32. Sociedad Española de Ginecología y Obstetricia. Guía sistemática de la exploración ecográfica del segundo trimestre. *Prog Obstet Ginecol* 2020;63:99-122.
33. Harper LM, Wood SL, Jenkins SM, Owen J, Biggio JR. The performance of first-trimester anatomy scan: A Decision Analysis. *Am J Perinatol* 2016;33:957-965.
34. Rottem S. IRONFAN- a sonographic window into the natural history of fetal anomalies. *International Registry of the Onset of Fetal Anomalies. Ultrasound Obstet Gynecol* 1995;5:361-3.
35. Rottem S. IRONFAN: New time-oriented malformation work-up and classification of fetal anomalies. *Obstet Gynecol* 1997;10: 373-4.
36. Syngelaki A, Chelemen T, Dagklis T, Allan L, Nicolaides KH. Challenges in the diagnosis of fetal non-chromosomal abnormalities at 11-13 weeks. *Prenat Diagn* 2011;31:90-102.
37. Karim JN, Roberts NW, Salomon L J, Papageorghiou AT. Systematic review of first-trimester ultrasound screening for detection of fetal structural anomalies and factors that affect screening performance. *Ultrasound Obstet Gynecol* 2017;50: 429-441.
38. Organización Mundial de la Salud, Centro Nacional de Defectos Congénitos y Discapacidades del Desarrollo de los Centros para el Control y la Prevención de Enfermedades de los Estados Unidos, Organización Internacional de Vigilancia e Investigación de los Defectos Congénitos. Vigilancia de anomalías congénitas. Manual para gestores de programas. Ginebra: OMS; 2015. Disponible en: https://apps.who.int/iris/bitstream/handle/10665/177241/9789243548722_spa.pdf;jsessionid=198C39E9424F8CE02FF00B-4028B35213?sequence=1
39. EUROCAT. EUROCAT Guide 1.4: Instruction for the registration of congenital anomalies. EUROCAT Central Registry, University of Ulster.
40. Ebrashy A, El Kateb A, Momtaz M, El Sheikhah A, Aboulghar MM, et al. 13-14-week fetal anatomy scan: A 5-year prospective study. *Ultrasound Obstet Gynecol* 2010;35:92-6.
41. Borrell A, Robinson JN, Santolaya-Forgas J. Clinical value of the 11- to 13+6 week sonogram for detection of congenital malformations: A Review. *Am J Perinatol* 2011;28:117-24.
42. Pilalis A, Basagiannis C, Eleftheriades M, Faros E, Troukis E, et al. Evaluation of a two-step ultrasound examination protocol for the detection of major fetal structural defects. *J Matern Fetal Neonatal* 2012;25:1814-7.
43. Iliescu D, Tudorache S, Comanescu A, Antsaklis P, Cotarcea S, et al. Improved detection rate of structural abnormalities in the first trimester using an extended examination protocol. *Ultrasound Obstet Gynecol* 2013;42:300-9.
44. Rossi AC, Prefumo F. Accuracy of ultrasonography at 11-14 weeks of gestation for detection of fetal structural anomalies. A systematic review. *Obstet Gynecol* 2013;122:1160-7.
45. Farraposo S, Montenegro N, Matias A. Evaluation of the role of first-trimester obstetric ultrasound in the detection of major anomalies: A systematic review. *J Perinat Med* 2014;42:141-9.
46. Vayna AM, Veduta A, Duta S, Panaitescu AM, Stoica S, et al. Diagnosis of fetal structural anomalies at 11 to 14 weeks. *J Ultrasound Med* 2018;37:2063-73.
47. Chen FC, Bacovsky A, Entezami M, Henrich W, et al. Nearly half of all severe fetal anomalies can be detected by first-trimester screening in experts' hands. *J Perinat Med* 2019;47:619-24.

48. Petousis S, Sotiriadis A, Margioulas-Siarkou C, Tsakiridis I, Christidis P, et al. Detection of structural abnormalities in fetuses with normal karyotype at 11-13 weeks using the anatomic examination protocol of the International Society of Ultrasound in Obstetrics and Gynecology (ISUOG). *J Matern Fetal Neonatal Med* 2019;7:1-7.
49. Souka AP, Pilalis A, Kavalakis I, Antsaklis P, Papantoniou N, et al. Screening for major structural abnormalities at the 11- to 14-week ultrasound scan. *Am J Obstet Gynecol* 2006;194: 393-6.
50. Health Council of the Netherlands. Population Screening Act: Non-Invasive Prenatal Test (NIPT) as initial test for Down's, Patau's and Edwards' syndrome. The Hague: Health Council of the Netherlands, 2016; publication no. 2016/10.
51. Yagel S, Cohen SM, Porat S, Daum H, Lipschuetz M, et al. Detailed transabdominal fetal anatomic scanning in the late first trimester versus the early second trimester of pregnancy. *J Ultrasound Med* 2015;34:143-149.
52. Society for Maternal-Fetal Medicine (SMFM). Electronic address: pubs@smfm.org, Norton ME, Biggio JR, Kuller JA, Blackwell SC. The role of ultrasound in women who undergo cell-free DNA screening. *Am J Obstet Gynecol*. 2017 Mar;216:B2-B7..
53. Bardi F, Bosschieter P, Verheij J, Go A, Haak M. Is there still a role for nuchal translucency measurement in the changing paradigm of first trimester screening? *Prenat Diagn* 2020;40:197-205.
54. Salomon LJ, Alfirevic Z, Da Silva Costa F, Deter RL, Figueras F, et al. ISUOG Practice Guidelines: Ultrasound assessment of fetal biometry and growth. *Ultrasound Obstet Gynecol* 2019;53:715-23.
55. Sociedad Española de Ginecología y Obstetricia. Guía de la exploración ecográfica del III trimestre [Internet]. Disponible en: https://sego.es/Guias de Asistencia_Practica#ecografia
56. Timor-Tritsch IE, Bashiri A, Monteagudo A, Arslan AA. Qualified and trained sonographers in the US can perform early fetal anatomy scans between 11 and 14 weeks. *Am J Obstet Gynecol* 2004;191:1247-52.
57. Yagel S. Effectiveness of 12-13-week scan for early diagnosis of fetal congenital anomalies in the cell-free DNA era. *Ultrasound Obstet Gynecol* 2018;52:550-551.
58. Souka AP, Pilalis A, Kavalakis Y, Kosmas Y, Antsaklis P, et al. Assessment of fetal anatomy at the 11- 14 weeks ultrasound examination. *Ultrasound Obstet Gynecol* 2004;24:730-4.
59. Weiner Z, Goldstein I, Bombard A, Applewhite L, Itzkovits-Eldor J. Screening for structural fetal anomalies during the nuchal translucency ultrasound examination. *Am J Obstet Gynecol* 2007;197:181.e1-181.e5.
60. Huhta JC. First-trimester screening for congenital heart disease. *Curr Opin Cardiol* 2016;31:72-7.
61. Taipale P, Ammala M, Salonen R, Hiilesmaa V. Learning curve in ultrasonographic screening for selected fetal structural anomalies in early pregnancy. *Obstet Gynecol* 2003;101:273-8.
62. McAuliffe FM, Fong KW, Toi A, Chitayat D, Keating S, et al. Ultrasound detection of fetal anomalies in conjunction with first-trimester nuchal translucency screening: A feasibility study. *Am J Obstet Gynecol* 2005;193:1260-5.
63. Weiner Z, Goldstein I, Bombard A, Applewhite L, Itzkovits-Eldor J. Screening for structural fetal anomalies during the nuchal translucency ultrasound examination. *Am J Obstet Gynecol* 2007;197:181.e1-5.
64. Becker R, Wegner RD. Detailed screening for fetal anomalies and cardiac defects at the 11-13-week scan. *Ultrasound Obstet Gynecol* 2006;27:613-18.
65. National Health Service. NHS fetal anomaly screening programme handbook. NHS FASP Programme August 2018. Londres: Public Health England; 2018.
66. AIUM-ACR-ACOG-SMFM-SRU Practice parameter for the performance of standard diagnostic obstetric ultrasound examinations. *J Ultrasound Med* 2018;37:E13-E24.
67. Fetal Medicine Foundation [Internet]. London: The Fetal Medicine Foundation. <https://fetalmedicine.org/fmf-certification/certificates-of-competence>
68. Sheiner E, Shoham-Vardi I, Pombar X, Hussey MJ, Strassner HT, Abramowicz JS. An increased thermal index can be achieved when performing Doppler studies in obstetric sonography. *J Ultrasound Med* 2007;26:71-6.
69. Schröder HJ, Power GG. Engine and radiator: Fetal and placental interactions for heat dissipation. *Experimental Physiology* 1997;82:403-14.
70. Edwards MJ. Apoptosis, the heat shock response, hyperthermia, birth defects, disease and cancer: Where are common links? *Cell Stress Chaperones* 1998;3:213-20.
71. National Council on Radiation Protection and Measurements. Exposure criteria for medical diagnostic ultrasound: II. Criteria based on all known mechanisms. *Ultrasound in Med & Biol* 2003;29:1809-2003.
72. Salvesen KÅ, Lees C, Abramowicz J, Brezinka C, Ter Haar G, et al. Safe use of Doppler ultra-sound during the 11 to 13 + 6-week scan: Is it possible? *Ultrasound Obstet Gynecol* 2011;37:625-8.
73. WFUMB/ISUOG. WFUMB/ISUOG statement on the safe use of Doppler ultrasound during 11-14week scans (or earlier in pregnancy). *Ultrasound Med Biol* 2013;39:373.
74. Official Statement - AIUM. Recommended maximum scanning times for displayed thermal index (TI) values. American Institute of Ultrasound in Medicine website 2016. <https://www.aium.org/official-statements/65>
75. Van den Hof MC. No. 359-Obstetric Ultrasound Biological Effects and Safety. *J Obstet Gynaecol Can* 2018;40:627-632.
76. Nemescu D, Berescu A, Onofriescu M, Navolan DB, Rotariu C. Safety indices during fetal echocardiography at the time of first-trimester scan are machine dependent. *PLoS One* 2015;10:e0127570.
77. Drukker L, Droste R, Chatelain P, Noble JA, Papageorghiou AT. Safety indices of ultrasound: Adherence to recommendations and awareness during routine obstetric ultrasound scanning. *Ultraschall in Med* 2020;41:138-145.
78. Volpe P, Contro E, Fanelli T, Muto B, Pilu GL, et al. Appearance of fetal posterior fossa at 11-14 weeks in fetuses with Dandy-Walker malformation or chromosomal anomalies. *Ultrasound Obstet Gynecol* 2016;47:720-725.
79. Paladini D, Donarini G, Parodi, Chaoui R. Differentiating features of posterior fossa at 12-13 weeks' gestation in fetuses with Dandy-Walker malformation and Blake's pouch cyst. *Ultrasound Obstet Gynecol* 2019;53:847-854.
80. Volpe P, Muto B, Passamonti U, Rembouskos G, De Robertis V, et al. Abnormal sonographic appearance of posterior brain at 11-14 weeks and fetal outcome: Posterior brain anomalies. *Prenat Diagn* 2015;35:717-723.
81. García-Posada R, Eixarch E, Sanz M, Puerto B, Figueras F, et al. Cisterna magna width at 11-13 weeks in the detection of posterior fossa anomalies. *Ultrasound Obstet Gynecol* 2013;41:515-520.
82. Martínez-Ten P, Illescas T, Adiego B, Estevez M, Bermejo C, Wong AE, Sepúlveda W. Non-visualization of choroid plexus of fourth ventricle as first-trimester predictor of posterior fossa anomalies and chromosomal defects. *Ultrasound Obstet Gynecol*. 2018;51:199-207.
83. Sepúlveda W, Wong AE, Martínez-Ten P, Pérez-Pedregosa J. Retronasal triangle: A sonographic landmark for the screening of cleft palate in the first trimester. *Ultrasound Obstet Gynecol* 2010;35:7-13.
84. Adiego B, Martínez-Ten P, Illescas T, Bermejo C, Sepúlveda W. First-trimester assessment of nasal bone using retronasal triangle view: A prospective study. *Ultrasound Obstet Gynecol* 2014;43:272-6.
85. Chaoui R, Orosz G, Heling KS, Sarut-Lopez A, Nicolaidis KH. Maxillary gap at 11-13 weeks' gestation: Marker of cleft lip and palate. *Ultrasound Obstet Gynecol* 2015;46:665-669.
86. Hoopmann M, Sonek J, Esser T, Bilardo CM, Wagner P, et al. Frontal space distance in facial clefts and retrognathia at 11-13 weeks' gestation. *Ultrasound Obstet Gynecol* 2016;48:171-176.
87. Mooji YM, Bekker MN, Spreuwenger MD, Van Vugt JMG. Jugular lymphatic sacs in first-trimester fetuses with normal nuchal translucency. *Ultrasound Obstet Gynecol* 2009;33:394.
88. Sociedad Española de Ginecología y Obstetricia. Guía de la exploración ecográfica del corazón fetal [Internet]. Disponible en: https://sego.es/Guias de Asistencia_Practica#ecografia.
89. McBrien A, Hornberger LK. Early fetal echocardiography. *Birth Defects Res* 2019;111:370-9.
90. Hutchinson D, McBrien A, Howley L, Yamamoto Y, Sekar P, et al. First-trimester fetal echocardiography: Identification of cardiac structures for screening from 6 to 13 weeks' gestational age. *J Am Soc Echocardiogr* 2017;30:763-72.

91. Sinkovskaya ES, Chaoui R, Karl K, Andreeva E, Zhuchenko L, et al. Fetal cardiac axis and congenital heart defects in early gestation. *Obstet Gynecol* 2015;125:453-60.
92. Álvaro Navedad M, Plaza Arranz JP, Díaz Recasens J. Tesis Doctoral. Utilidad de la medición del eje cardiaco en la ecografía del primer trimestre de la gestación [Internet]. Universidad Autónoma de Madrid; 2017. Disponible en: <https://repositorio.uam.es/handle/10486/678901?show=full>
93. García S, Arenas J, Otero MT, Rodríguez-Vijande D, Llaneza AP, et al. Early fetal ultrasound screening for major congenital heart defects without Doppler. *Eur J Obstet Gynecol Reprod Biol* 2019;233:93-7.
94. Sainz JA, Zurita MJ, Guillén I, Borrero C, García-Mejido J, et al. Cribado prenatal de cardiopatías congénitas en población de bajo riesgo de defectos congénitos. Una realidad en la actualidad. *An Pediatr (Barc)* 2015;82:27-34.
95. Committee Opinion No 700: methods for estimating the due date. *Obstet Gynecol* 2017;129:e150-e154.
96. Sociedad Española de Ginecología y Obstetricia. Embarazo gemelar bicorial. *Prog Obstet Ginecol* 2016;59:43-57.
97. Sociedad Española de Ginecología y Obstetricia. Gestación mono-corial. *Prog Obstet Ginecol* 2020;63:123-145.
98. Illa M, Figueras F. Malformaciones de la placenta y del cordón umbilical. En: Gratacós et al, editores. *Medicina Fetal*. 2ª ed. Madrid: Panamericana España; 2018. p 629-650.
99. López-Sánchez F, Duyos I, Antolín E. Evaluación inicial de la gestación. En: Bartha, Sainz, editores. *Ecografía del primer trimestre: cambio de visión*. Madrid: You and US, España; 2018. p 29-38.
100. Rodríguez R, Orensanz I. Valoración periparto de las alteraciones de la placentación. En: Bartha, Sainz, editores. *Ecografía periparto*. Madrid: You and US, España; 2018. p 33-43.
101. Silver RM. Abnormal placentation. Placenta previa, vasa previa and placenta accreta. *Obstet Gynecol* 2015;126:654-68.
102. D'Antonio F, Timor-Tritsch IE, Palacios-Jaraquemada J, Monteagudo A, Buca D, Forlani F, Minneci G, Foti F, Manzoli L, Liberati M, Acharya G, Cali G. First-trimester detection of abnormally invasive placenta in high-risk women: Systematic review and meta-analysis. *Ultrasound Obstet Gynecol* 2018;51:176-183.
103. Panaiotova J, Tokunaka M, Krajewska K, Zosmer N, Nicolaidis KH. Screening for morbidly adherent placenta in early pregnancy. *Ultrasound Obstet Gynecol* 2019;53:101-106.
104. Bronshtein M, Blumenfeld Z. First- and early second-trimester oligohydramnios-a predictor of poor fetal outcome except in iatrogenic oligohydramnios post chorionic villus biopsy. *Ultrasound Obstet Gynecol* 1991;1:245-9.
105. Mittal TK, Vujančić GM, Morrissey BM, Jones A. Triploidy: Antenatal sonographic features with post-mortem correlation. *Prenat Diagn* 1998;18:1253-62.
106. Hendricks SK, Conway L, Wang K, Komarniski C, Mack LA, Cyr D, Urich S. Diagnosis of polyhydramnios in early gestation: Indication for prenatal diagnosis? *Prenat Diagn* 1991;11:649-54.
107. Sainz JA, Bartha JL. Cribado de cromosopatías. Evolución histórica y definición de diferente metodología. En: Bartha, Sainz, editores. *Ecografía del primer trimestre: cambio de visión*. Madrid: You and US, España; 2018. p 83-90.
108. Nicolaidis KH. Screening for fetal aneuploidies at 11 to 13 weeks. *Prenat Diagn* 2011;31:7-15.
109. Nicolaidis K, Azar G, Byrne D, Mansur C, Marks, K. Fetal nuchal translucency: Ultrasound screening for chromosomal defects in first trimester of pregnancy. *BMJ* 1992;304:867-89.
110. Spencer K, Souter V, Tul N, Snijders R, Nicolaidis K. A screening program for trisomy 21 at 10-14 weeks using fetal nuchal translucency, maternal serum free B human chorionic gonadotropin and pregnancy-associated plasma protein-A. *Ultrasound Obstet Gynecol* 1999;13:231-37.
111. Malone FD, Canick JA, Ball RH, Nyberg DA, Comstock CH, Bukowski R, et al. First and Second-Trimester Evaluation of Risk (FASTER) Research Consortium. First trimester or second-trimester screening, or both, for Down's syndrome. *N Engl J Med* 2005;353:2001-11.
112. Wald NJ, Rodeck C, Hackshaw AK, Walters J, Chitty L, Mackinson AM. First and second trimester antenatal screening for Down's syndrome: The results of the Serum, Urine and Ultrasound Screening Study (SURUSS). *J Med Screen* 2003;10:56-104.
113. Lo YM, Corbetta N, Chamberlain PF, Rai V, Sargent IL, et al. Presence of fetal DNA in maternal plasma and serum. *Lancet* 1997;350:485-87.
114. Lo YM, Chiu WK. Noninvasive prenatal diagnosis of fetal chromosomal aneuploidies by maternal plasma nucleic acid analysis. *Clin Chem* 2008;54:461-6.
115. Sociedad Española de Ginecología y Obstetricia. Diagnóstico prenatal en el 1.er trimestre. En: Documentos de Consenso SEGO. Madrid: Sociedad Española de Ginecología y Obstetricia; 2014. p. 219-273.
116. Gil MM, Accurti V, Santacruz B, Plana MN, Nicolaidis KH. Analysis of cell-free DNA in maternal blood in screening for aneuploidies: Updated meta-analysis. *Ultrasound Obstet Gynecol* 2017;50:302-314.
117. Fetal Medicine Foundation [Internet]. London: The Fetal Medicine Foundation. The 11-13 weeks scan. Disponible en: <https://fetalmedicine.org/education/the-11-13-weeks-scan>. = 147 The 11-13 weeks scan - FMF Courses. <https://courses.fetalmedicine.com/fmf/show/226?locale=es>
118. Aqise A, García-Mejido JA, Peral I, Sainz JA. Test combinado de cromosopatías. Aspectos ecográficos y bioquímicos. En: Bartha, Sainz, editores. *Ecografía del primer trimestre: cambio de visión*. Madrid: You and US, España; 2018. P. 91-104.
119. Maiz N, de Paco C, Nikolaidis KH. Ecografía de primer trimestre. En: Gratacós et al, editores. *Medicina Fetal*. 2ª ed. Madrid: Panamericana España; 2018. p 95-100.
120. Down JL. Observations on an ethnic classification of idiots. 1866. *Ment Retard* 1995;33:54-6.
121. Cicero S, Curcio P, Papageorghiou A, Sonek J, Nicolaidis K. Absence of nasal bone in fetuses with trisomy 21 at 11-14 weeks of gestation: An observational study. *Lancet* 2001;358:1665-67.
122. Cicero S, Longo D, Rembouskos G, Sacchini C, Nicolaidis K. Absent nasal bone at 11-14 weeks of gestation and chromosomal defects. *Ultrasound Obstet Gynecol* 2003;22:31-5.
123. Prefumo F, Sairam S, Bhida A, Thilaganathan B. First-trimester nuchal translucency, nasal bones and trisomy 21 in selected and unselected populations. *Am J Obstet Gynecol* 2006;194:828-33.
124. Ramos-Corpas D, Santiago JC, Montoya F. Ultrasonographic evaluation of fetal nasal bone in a low risk population at 11-13+6 gestational weeks. *Prenat Diagn* 2006;26:112-7.
125. Kagan KO, Cicero S, Staboulidou I, Wright D, Nicolaidis KH. Fetal nasal bone in screening for trisomies 21, 18 and 13 and Turner syndrome at 11-13 weeks of gestation. *Ultrasound Obstet Gynecol* 2009;33:259-64.
126. Cicero S, Avgidou K, Rembouskos G, Kagan KO, Nicolaidis KH. Nasal bone in first-trimester screening for trisomy 21. *Am J Obstet Gynecol* 2006;195:109-14.
127. Cicero S, Rembouskos G, Vandecruys H, Hogg M, Nicolaidis KH. Likelihood ratio for trisomy 21 in fetuses with absent nasal bone at the 11-14-week scan. *Ultrasound Obstet Gynecol* 2004;23:218-23.
128. Maiz N, Kagan KO, Milovanovic Z, Celik E, Nicolaidis KH. Learning curve for Doppler assessment of ductus venosus flow at 11 + 0 to 13 + 6 weeks' gestation. *Ultrasound Obstet Gynecol* 2008;31:503-6.
129. Maiz N, Valencia C, Emmanuel EE, Staboulidou I, Nicolaidis KH. Screening for adverse pregnancy outcome by ductus venosus Doppler at 11-13+6 weeks of gestation. *Obstet Gynecol* 2008;112:598-605.
130. Maiz N, Valencia C, Kagan KO, Wright D, Nicolaidis KH. Ductus venosus Doppler in screening for trisomies 21, 18 and 13 and Turner syndrome at 11-13 weeks of gestation. *Ultrasound Obstet Gynecol* 2009;33:512-7.
131. Matias A, Gomes C, Flack N, Montenegro N, Nicolaidis KH. Screening for chromosomal abnormalities at 10-14 weeks: The role of ductus venosus blood flow. *Ultrasound Obstet Gynecol* 1998;12:380-4.
132. Antolín E, Comas C, Torrents M, Muñoz A, Figueras F, et al. The role of ductus venosus blood flow assessment in screening for chromosomal abnormalities at 10-16 weeks of gestation. *Ultrasound Obstet Gynecol* 2001;17:295-300.
133. Borrell A, Martínez JM, Serés A, Borobio V, Cararach V, et al. Ductus venosus assessment at the time of nuchal translucency measurement in the detection of fetal aneuploidy. *Prenat Diagn* 2003;23:921-6.
134. Borrell A, Gonce A, Martínez JM, Borobio V, Fortuny A, et al. First-trimester screening for Down syndrome with ductus venosus Doppler studies in addition to nuchal translucency and serum markers. *Prenat Diagn* 2005;25:901-5.

135. Martínez JM, Comas M, Borrell A, Bennasar M, Gómez O, et al. Abnormal first-trimester ductus venosus blood flow: A marker of cardiac defects in fetuses with normal karyotype and nuchal translucency. *Ultrasound Obstet Gynecol* 2010;35:267-72.
136. Borrell A, Grande M, Bennasar M, Borobio V, Jiménez JM, et al. First-trimester detection of major cardiac defects with the use of ductus venosus blood flow. *Ultrasound Obstet Gynecol* 2013;42:51-7.
137. Chelemen T, Syngelaki A, Maiz N, Allan L, Nicolaides KH. Contribution of ductus venosus doppler in first-trimester screening for major cardiac defects. *Fetal Diagn Ther* 2011;29:127-34.
138. Papatheodorou SI, Evangelou E, Makrydimas G, Ioannidis JPA. First-trimester ductus venosus screening for cardiac defects: A meta-analysis. *BJOG* 2011;1438-1445.
139. Volpe P, Ubaldo P, Volpe N, Campobasso G, De Robertis V, et al. Fetal cardiac evaluation at 11–14 weeks by experienced obstetricians in a low-risk population. *Prenatal Diagnosis* 2011;31:1054-1061.
140. Falcon O, Faiola S, Huggon I, Allan L, Nicolaides KH. Fetal tricuspid regurgitation at the 11 + 0 to 13 + 6-week scan: Association with chromosomal defects and reproducibility of the method. *Ultrasound Obstet Gynecol* 2006;27:609-12.
141. Yagel S. Mild tricuspid regurgitation: A benign finding at various stages of gestation. *Ultrasound Obstet Gynecol* 2005;27:102-3.
142. Faiola S, Tsoi E, Huggon IC, Allan LD, Nicolaides KH. Likelihood ratio for trisomy 21 in fetuses with tricuspid regurgitation at the 11 to 13 + 6-week scan. *Ultrasound Obstet Gynecol* 2005;26:22-7.
143. Kagan KO, Valencia C, Livanos P, Wright D, Nicolaides KH. Tricuspid regurgitation in screening for trisomies 21, 18 and 13 and Turner syndrome at 11 + 0 to 13 + 6 weeks of gestation. *Ultrasound Obstet Gynecol* 2009;33:18-22.
144. Pereira S, Ganapathy R, Syngelaki A, Maiz N, Nicolaides KH. Contribution of fetal tricuspid regurgitation in first-trimester screening for major cardiac defects. *Obstet Gynecol* 2011;117:1384-91.
145. Sociedad Española de Ginecología y Obstetricia. Documento de consenso de calidad en el cribado de anomalías genéticas: SEGO, SEQCML, AEDP [Internet]. Disponible en: https://sego.es/Guias_de_Asiencia_Practica#ecografia.
146. Gil MM, Revello R, Poon LC, Akolekar R, Nicolaides KH. Clinical implementation of routine screening for fetal trisomies in the UK NHS: Cell-free DNA test contingent on results from first-trimester combined test. *Ultrasound Obstet Gynecol* 2016;47:45-52.
147. Beta J, Lesmes-Heredia C, Bedetti C, Akolekar R. Risk of miscarriage following amniocentesis and chorionic villus sampling: A systematic review of the literature. *Minerva Ginecol* 2018;70:215-9.
148. Alfirevic Z, Navaratnam K, Mujezinovic F. Amniocentesis and chorionic villus sampling for prenatal diagnosis. *Cochrane Database Syst Rev* 2017;9:CD003252.
149. Bakker M, Birnie E, Robles de Medina P, Sollie KM, Pajkrt E, et al. Total pregnancy loss after chorionic villus sampling and amniocentesis: A cohort study. *Ultrasound Obstet Gynecol* 2017;49:599-606.
150. Gil MM, Molina FS, Rodríguez-Fernández M, Delgado JL, Carrillo MP, et al. New approach for estimating risk of miscarriage after chorionic villus sampling. *Ultrasound Obs Gynecol* 2020;56:656-663.
151. Akolekar R, Beta J, Picciarelli G, Ogilvie C, D'antonio F. Procedure-related risk of miscarriage following amniocentesis and chorionic villus sampling: A systematic review and meta-analysis. *Ultrasound Obstet Gynecol* 2015;45:16-26.
152. Ghi T, Sotiriadis A, Calda P, Da Silva Costa F, Raine-Fenning N, et al. ISUOG Practice Guidelines: Invasive procedures for prenatal diagnosis. *Ultrasound Obstet Gynecol* 2016;48:256-68.
153. Di Mascio D, Khalil A, Rizzo G, Buca D, Liberati M, et al. Risk of fetal loss following amniocentesis or chorionic villus sampling in twin pregnancy: Systematic review and meta-analysis. *Ultrasound Obstet Gynecol* 2020;56:647-55.
154. Campbell S, Griffin DR, Pearce JM, Díaz-Recasens J, Cohen-Overbeek TE, et al. New Doppler technique for assessing uteroplacental blood flow. *Lancet* 1983;321:675-677.
155. National Collaborating Centre for Women's and Children's Health (UK). Hypertension in Pregnancy: The Management of Hypertensive Disorders During Pregnancy. London: RCOG Press; 2010 Aug.
156. National Guideline Alliance (UK). Hypertension in pregnancy: diagnosis and management. London: National Institute for Health and Care Excellence (UK); 2019 Jun.
157. Hypertension in pregnancy. Report of the American College of Obstetricians and Gynecologists' Task Force on Hypertension in Pregnancy. *Obstet Gynecol* 2013;122:1122-1131.
158. ACOG Committee Opinion No. 743: Low-dose aspirin use during pregnancy. *Obstet Gynecol* 2018;132:e44-52.
159. Magee LA, Pels A, Helewa M, Rey E, von Dadelszen P; Canadian Hypertensive Disorders of Pregnancy Working Group. Diagnosis, evaluation, and management of the hypertensive disorders of pregnancy: Executive summary. *J Obstet Gynaecol Can* 2014;36:416-41.
160. Brown MA, Magee LA, Kenny LC, Karumanchi SA, McCarthy FP, et al. Hypertensive disorders of pregnancy: ISSHP classification, diagnosis, and management recommendations for international practice. *Hypertension* 2018;72:24-43.
161. O'Gorman N, Wright D, Poon LC, Rolnik DL, Syngelaki A, et al. Accuracy of competing risks model in screening for pre-eclampsia by maternal factors and biomarkers at 11-13 weeks' gestation. *Ultrasound Obstet Gynecol* 2017;49:751-755.
162. Tan MY, Wright D, Syngelaki A, Akolekar R, Cicero S, et al. Comparison of diagnostic accuracy of early screening for pre-eclampsia by NICE guidelines and a method combining maternal factors and biomarkers: results of SPREE. *Ultrasound Obstet Gynecol* 2018;51:743-750.
163. Chaemsaitong P, Sahota DS, Poon LC. First trimester preeclampsia screening and prediction. *Am J Obstet Gynecol* 2020;S0002-937830741
164. Sociedad Española de Ginecología y Obstetricia. Trastornos hipertensivos en la gestación. *Prog Obstet Ginecol* 2020;63:244-272.
165. Poon LC, Rolnik DL, Tan MY, Delgado JL, Tsokaki T, et al. ASPRE trial: Incidence of preterm pre-eclampsia in patients fulfilling ACOG and NICE criteria according to risk by FMF algorithm. *Ultrasound Obstet Gynecol* 2018;51:738-742.
166. Sotiriadis A, Hernández-Andrade E, da Silva Costa F, Ghi T, Glanc P, et al. ISUOG Practice Guidelines: Role of ultrasound in screening for and follow-up of pre-eclampsia. *Ultrasound Obstet Gynecol* 2018;53:7-22.
167. Poon LC, Shennan A, Hyett JA, Kapur A, Hadar E, et al. The International Federation of Gynecology and Obstetrics (FIGO) initiative on pre-eclampsia: A pragmatic guide for first-trimester screening and prevention. *Int J Gynecol Obstet* 2019;145:1-33.
168. Sczzocchio E, Figueras F, Crispi F, Meler E, Masoller N, et al. Performance of a first-trimester screening of preeclampsia in a routine care low-risk setting. *Am J Obstet Gynecol* 2013;208:203.e1-203.e10.
169. Sczzocchio E, Crovetto F, Triunfo S, Gratacós E, Figueras F. Validation of a first-trimester screening model for pre-eclampsia in an unselected population. *Ultrasound Obstet Gynecol* 2017;49:188-93.
170. Serra B, Mendoza M, Sczzocchio E, Meler E, Nolla M, et al. A new model for screening for early-onset preeclampsia. *Am J Obstet Gynecol* 2020;222:608.e1-608.e18.
171. Tan MY, Poon LC, Rolnik DL, Syngelaki A, de Paco Matallana C, et al. Prediction and prevention of small-for-gestational-age neonates: Evidence from SPREE and ASPRE. *Ultrasound Obstet Gynecol* 2018;52:52-9.
172. Papastefanou I, Wright D, Syngelaki A, Souretis K, Chrysanthopoulou E, et al. Competing-risks model for prediction of small-for-gestational-age neonates from biophysical and biochemical markers at 11–13 weeks' gestation. *Ultrasound Obstet Gynecol* 2021;57:52-61.
173. Crovetto F, Triunfo S, Crispi F, Rodríguez-Sureda V, Roma E, et al. First-trimester screening with specific algorithms for early- and late-onset fetal growth restriction. *Ultrasound Obstet Gynecol* 2016;48:340-8.
174. Sociedad Española de Ginecología y Obstetricia. Parto Pretérmino [Internet]. Disponible en: https://sego.es/Guias_de_Asiencia_Practica#perinatal
175. Khalil A, Rodgers M, Baschat A, Bhide A, Gratacos E, Hecher K, Kilby MD, Lewi L, Nicolaides KH, Oepkes D, Raine-Fenning N, Reed K, Salomon LJ, Sotiriadis A, Thilaganathan B, Ville Y. ISUOG Practice Guidelines: role of ultrasound in twin pregnancy. *Ultrasound Obstet Gynecol* 2016;47:247-63.
176. Gil MM, Galeva S, Jani J, Konstantinidou L, Akolekar R, et al. Screening for trisomies by cfDNA testing of maternal blood in twin pregnancy: Update of The Fetal Medicine Foundation results and meta-analysis. *Ultrasound Obstet Gynecol* 2019;53:734-742.

177. Sociedad Española de Ginecología y Obstetricia. Control prenatal del embarazo normal. *Prog Obstet Ginecol* 2018;61:510-527.
178. Grupo de trabajo de la Guía de práctica clínica de atención en el embarazo y puerperio. Guía de práctica clínica de atención en el embarazo y puerperio. Ministerio de Sanidad, Servicios Sociales e Igualdad. Agencia de Evaluación de Tecnologías Sanitarias de Andalucía; 2014. Guías de Práctica Clínica en el SNS: AETSA 2011/10 .
179. Lalani S, Choudhry AJ, Firth B, Bacal V, Walker M, Wen SW, Singh S, Amath A, Hodge M, Chen I. Endometriosis and adverse maternal, fetal and neonatal outcomes, a systematic review and meta-analysis. *Hum Reprod* 2018;33:1854-1865.
180. Sociedad Española de Ginecología y Obstetricia. Examen ultrasonográfico del útero. *Prog Obstet Ginecol* 2015: <https://www.elsevier.es/es-revista-progresos-obstetricia-ginecologia-151-pdf-S0304501315001673>
181. Bermejo C, Martínez-Ten P, Recio M, Ruiz-López L, Díaz D, Illescas T. Three-dimensional ultrasound and magnetic resonance imaging assessment of cervix and vagina in women with uterine malformations. *Ultrasound Obstet Gynecol* 2014;43:336-45.
182. Sociedad Española de Ginecología y Obstetricia. Diagnóstico Ecográfico de las malformaciones uterinas y anomalías del tracto genital inferior (2021) [Internet]. Disponible en: https://sego.es/documentos/progresos/v64-2021/n2/05-Diagnostico_ecografico_de_las_malformaciones_uterinas_y_anomalias_del_tracto_genital_inferior.pdf.
183. Grimbizis GF, Di Spiezio Sardo A, Saravelos SH, Gordts S, Exacoustos C, Van Schoubroeck D, et al. The Thessaloniki ESHRE/ESGE consensus on diagnosis of female genital anomalies. *Hum Reprod* 2016;31:2-7.
184. Prior M, Richardson A, Asif S, Polanski L, Parris-Larkin M, Chandler J, Fogg L, Jassal P, Thornton JG, Raine-Fenning NJ. Outcome of assisted reproduction in women with congenital uterine anomalies: A prospective observational study. *Ultrasound Obstet Gynecol* 2018;51:110-117.
185. Reichman DE, Laufer MR. Congenital uterine anomalies affecting reproduction. *Best Pract Res Clin Obstet Gynaecol* 2010;24:193-208.
186. Vaz SA, Dotters-Katz SK, Kuller JA. Diagnosis and management of congenital uterine anomalies in pregnancy. *Obstet Gynecol Surv* 2017;72:194-201.
187. Laughlin SK, Baird DD, Savitz DA, et al. Prevalence of uterine leiomyomas in the first trimester of pregnancy: An ultrasound screening study. *Obstet Gynecol* 2009;113:630-5.
188. Pérez-Roncero GR, López-Baena MT, Ornat L, Cuerva MJ, García-Casarrubios P, Chedraui P, Pérez-López FR. Uterine fibroids and preterm birth risk: A systematic review and meta-analysis. *J Obstet Gynaecol Res* 2020;46:1711-1727.
189. Karlsten K, Schiøler Kesmodel U, Mogensen O, Humaidan P, Ravn P. Relationship between a uterine fibroid diagnosis and the risk of adverse obstetrical outcomes: a cohort study. *BMJ Open* 2020;10:e032104.
190. Vitagliano A, Noventa M, Di Spiezio Sardo A, Saccone G, Gizzo S, Borgato S, Vitale SG, Laganà AS, Nardelli GB, Litta PS, Saccardi C. Uterine fibroid size modifications during pregnancy and puerperium: Evidence from the first systematic review of literature. *Arch Gynecol Obstet* 2018;297:823-835.
191. Ciavattini A, Delli Carpini G, Clemente N, Moriconi L, Gentili C, Di Giuseppe J. Growth trend of small uterine fibroids and human chorionic gonadotropin serum levels in early pregnancy: An observational study. *Fertil Steril* 2016;105:1255-1260.
192. Benaglia L, Cardellicchio L, Filippi F, Paffoni A, Vercellini P, Somigliana E, Fedele L. The rapid growth of fibroids during early pregnancy. *PLoS One* 2014;9:e85933.
193. De Vivo A, Mancuso A, Giacobbe A, et al. Uterine myomas during pregnancy: A longitudinal sonographic study. *Ultrasound Obstet Gynecol* 2011;37:361-5.
194. Hammoud AO, Asaad R, Berman J, Treadwell MC, Blackwell S, Diamond MP. Volume change of uterine myomas during pregnancy: Do myomas really grow? *J Minim Invasive Gynecol* 2006;13:386-90.
195. Obara M, Hatakeyama Y, Shimizu Y. Vaginal myomectomy for semi pedunculated cervical myoma during pregnancy. *AJP Rep* 2014;4:37-40.
196. Lee HJ, Norwitz ER, Shaw J. Contemporary management of fibroids in pregnancy. *Rev Obstet Gynecol* 2010;3:20-7.
197. Guerriero S, Condous G, Van Den Bosch T, Valentin L, Leones FPG, et al. Systematic approach to sonographic evaluation of the pelvis in women with suspected endometriosis, including terms, definitions and measurements: A consensus opinion from the International Deep Endometriosis Analysis (IDEA) group. *Ultrasound Obstet Gynecol* 2016;48:318-332.
198. Sociedad Española de Ginecología y Obstetricia. Evaluación ecográfica de la endometriosis pélvica profunda (2020) [Internet]. Disponible en: https://sego.es/Guias_de_Asiencia_Practica#ecografia.
199. Ono Y, Ota H, Takimoto K, Tsuzuki Y, Nakajima A, Yoshino O, Unno N, Fujino T, Fukushi Y, Wada S. Perinatal outcomes associated with the positional relationship between the placenta and the adenomyosis lesion. *J Gynecol Obstet Hum Reprod*. 2021;50:102114.
200. Nirgianakis K, Kalaitzopoulos DR, Schwartz ASK, Spaanderman M, Kramer BW, Mueller MD, Mueller M. Fertility, pregnancy and neonatal outcomes of patients with adenomyosis: A systematic review and meta-analysis. *Reprod Biomed Online* 2021;42:185-206.
201. Harjee R, Khinda J, Bedaiwy MA. Reproductive outcomes following surgical management for isthmoceles: A systematic review. *J Minim Invasive Gynecol* 2021;S1553-4650 00171-0.
202. Tsuji S, Takahashi A, Higuchi A, Yamanaka A, Amano T, Kimura F, Seko-Nitta A, Murakami T. Pregnancy outcomes after hysteroscopic surgery in women with cesarean scar syndrome. *PLoS One* 2020;15:e0243421.
203. ESHRE working group on Ectopic Pregnancy, Kirk E, Ankum P, Jakob A, Le Clef N, Ludwin A, Small R, Tellum T, Töyli M, Van den Bosch T, Jurkovic D. Terminology for describing normally sited and ectopic pregnancies on ultrasound: ESHRE recommendations for good practice. *Hum Reprod Open* 2020;2020:hoaa055.
204. Timor-Tritsch IE. Cesarean scar pregnancy: A therapeutic dilemma. *Ultrasound Obstet Gynecol* 2021;57:32-33.
205. Kaelin Agten A, Cali G, Monteagudo A, Oviedo J, Ramos J, Timor-Tritsch I. The clinical outcome of cesarean scar pregnancies implanted "on the scar" versus "in the niche". *Am J Obstet Gynecol* 2017;216:510.e1-510.e6.
206. Sociedad Española de Ginecología y Obstetricia. Gestación precoz. Pérdida gestacional temprana. Gestación de localización no conocida. *Prog Obstet Ginecol* 2023: 66 (in press).
207. McMinn E, Schwartz N. Adnexal masses in pregnancy. *Clin Obstet Gynecol* 2020;63:392-404.
208. Glanc P, Salem S, Farine D. Adnexal masses in the pregnant patient: A diagnostic and management challenge. *Ultrasound Q* 2008;24:225-240.
209. American College of Obstetricians and Gynecologists' Committee on Practice Bulletins-Gynecology. Practice Bulletin No. 174: Evaluation and Management of Adnexal Masses. *Obstet Gynecol* 2016;128:e210-e226.
210. Hoover K, Jenkins TR. Evaluation and management of adnexal mass in pregnancy. *Am J Obstet Gynecol* 2011;205:97-102.
211. Alcázar JL. *Ultrasound Assessment in Gynecologic Oncology*. Londres: CRC Press Taylor Francis; 2018.
212. Timmerman D, Valentin L, Bourne TH, et al. International Ovarian Tumor Analysis (IOTA) Group. Terms, definitions and measurements to describe the sonographic features of adnexal tumors: A consensus opinion from the International Ovarian Tumor Analysis (IOTA) Group. *Ultrasound Obstet Gynecol* 2000;16:500-505.
213. Lee GSR, Hur SY, Shin JC, et al. Elective vs. conservative management of ovarian tumors in pregnancy. *Int J Gynaecol Obstet* 2004;85:250-254.
214. Hasiakos D, Papakonstantinou K, Kontoravdis A, Gogas L, Aravantinos L, et al. Adnexal torsion during pregnancy: Report of four cases and review of the literature. *J Obstet Gynaecol Res* 2008;34:683-7.
215. Melcer Y, Maymon R, Pekar-Zlotin M, Vaknin Z, Pansky M, Smorgick N. Does she have adnexal torsion? Prediction of adnexal torsion in reproductive age women. *Arch Gynecol Obstet* 2018;297:685-690.
216. Vijayaraghavan SB. Sonographic whirlpool sign in ovarian torsion. *J Ultrasound Med* 2004;23:1643-9.
217. Korenaga TK, Tewari KS. Gynecologic cancer in pregnancy. *Gynecol Oncol* 2020;157:799-809.
218. Leiserowitz GS, Xing G, Cress R, Brahmabhatt B, Dalrymple JL, Smith LH. Adnexal masses in pregnancy: How often are they malignant? *Gynecol Oncol* 2006;101:315-321.
219. De Haan J, Verheecke M, Van Calsteren K, Van Calster B, Shmakov RG, et al. International Network on Cancer and Infertility Pregnan-

- cy (INICIP). Oncological management and obstetric and neonatal outcomes for women diagnosed with cancer during pregnancy: A 20-year international cohort study of 1170 patients. *Lancet Oncol* 2018;19:337-346.
220. Blake EA, Kodama M, Yunokawa M, Ross MS, Ueda Y, Grubbs BH, Matsuo K. Feto-maternal outcomes of pregnancy complicated by epithelial ovarian cancer: A systematic review of literature. *Eur J Obstet Gynecol Reprod Biol* 2015;186:97-105.
 221. Zilliox M, Lallemand M, Thomassin-Naggara I, Ramanah R. [Borderline Ovarian Tumours: CNGOF Guidelines for Clinical Practice - Pregnancy]. *Gynecol Obstet Fertil Senol* 2020;48:322-329.
 222. Testa AC, Mascilini F, Quagliozzi L, Moro F, Bolomini G, Mirandola MT, Moruzzi MC, Scambia G, Fagotti A. Management of ovarian masses in pregnancy: patient selection for interventional treatment. *Int J Gynecol Cancer*. 2021 Jun;31:899-906.
 223. Pascual A, Guerriero S, Rams N, Juez L, Ajossa S, et al. Clinical and ultrasound features of benign, borderline, and malignant invasive mucinous ovarian tumors. *Eur J Gynaecol Oncol* 2017;38:382-386.
 224. Testa AC, Ferrandina G, Timmerman D, Savelli L, Ludovisi M, et al. Imaging in gynecological disease : Ultrasound features of metastases in the ovaries differ depending on the origin of the primary tumor. *Ultrasound Obstet Gynecol* 2007;29:505-11.
 225. Moro F, Mascilini F, Pasciuto T, Leombroni M, Li Destri M, et al. Ultrasound features and clinical outcome of patients with malignant ovarian masses diagnosed during pregnancy: Experience of a gynecological oncology ultrasound center. *Int J Gynecol Cancer* 2019;29:1182-1194.
 226. Fruscella E, Testa AC, Ferrandina G, Manfredi R, Zannoni GF, et al. Sonographic features of decidualized ovarian endometriosis suspicious for malignancy. *Ultrasound Obstet Gynecol* 2004;24:578-80.
 227. Groszmann Y, Howitt BE, Bromley B, Feltmate CM, Benacerraf BR. Decidualized endometrioma masquerading as ovarian cancer in pregnancy. *J Ultrasound Med* 2014;33:1909-15.
 228. Leone Roberti Maggiore U, Ferrero S, Mangili G, Bergamini A, Inversetti A, Giorgione V, Viganò P, Candiani M. A systematic review on endometriosis during pregnancy: Diagnosis, misdiagnosis, complications and outcomes. *Hum Reprod Update* 2016;22:70-103.
 229. Mascilini F, Savelli L, Scifo MC, Exacoustos C, Timor-Tritsch IE, et al. Ovarian masses with papillary projections diagnosed and removed during pregnancy: Ultrasound features and histological diagnosis. *Ultrasound Obstet Gynecol* 2017;50:116-123.
 230. Mascilini F, Moruzzi M, Giansiracusa C, Guastafierro F, Savelli L, et al. Imaging in gynecological disease. 10: Clinical and ultrasound characteristics of decidualized endometriomas surgically removed during pregnancy. *Ultrasound Obstet Gynecol* 2014;44:354-60.
 231. Ando T, Kato H, Kawaguchi M, Furui T, Morishige KI, Hyodo F, Matsuo M. MR findings for differentiating decidualized endometriomas from seromucinous borderline tumors of the ovary. *Abdom Radiol (NY)* 2020;45:1783-1789.
 232. Ray JG, Vermeulen MJ, Bharatha A, Montanera WJ, Park AL. Association Between MRI Exposure During Pregnancy and Fetal and Childhood Outcomes. *JAMA* 2016;316:952-61.
 233. American College of Radiology. ACR-SPR Practice parameter for imaging pregnant or potentially pregnant adolescents and women with ionizing radiation. 2018.
 234. McMinn E, Schwartz N. Adnexal masses in pregnancy. *Clin Obstet Gynecol* 2020;63:392-404.
 235. Benacerraf B. 28th World Congress on Ultrasound in Obstetrics and Gynecology. 20-24 October 2018, Singapore.
 236. Salomon LJ, Alfirevic Z, Berghella V, Bilardo C, Hernández-Andrade E, et al. ISUOG Clinical Standards Committee. Practice guidelines for performance of the routine mid-trimester fetal ultrasound scan. *Ultrasound Obstet Gynecol* 2011;37:116-26.
 237. National Health Service. NHS fetal anomaly screening programme handbook. NHS FASP Programme August 2018. Londres: Public Health England; 2018.
 238. ASUM. Australasian Society for Ultrasound in Medicine. Guidelines for the performance of second (Mid) trimester ultrasound. Adopted by Council Feb 2018.
 239. Fetal Medicine Foundation [Internet]. London: The Fetal Medicine Foundation. Disponible en: <https://fetalmedicine.org/fmf-certification-2/nuchal-translucency-scan>
 240. Wertaschnigg D, Ramkrishna J, Ganesan S, Tse C, Scheier M, et al. Cranial sonographic markers of fetal open spina bifida at 11 to 13 weeks of gestation. *Prenat Diagn*. 2020; 40: 365–372.
 241. Khalil A, Coates A, Papageorgiou A, Bhide A, Thilaganathan B. Biparietal diameter at 11-13 weeks' gestation in fetuses with open spina bifida. *Ultrasound Obstet Gynecol*. 2013;42:409-415.
 242. Karl K, Benoit B, Entezami M, Heling KS, Chaoui R. Small biparietal diameter in fetuses with spina bifida on 11-13-week and midgestation ultrasound. *Ultrasound Obstet Gynecol* 2012;40:140-144.
 243. Suresh S, Sudarshan S, Rangaraj A, Indrani S, Cuckle H. Spina bifida screening in the first trimester using ultrasound biparietal diameter measurement adjusted for crown-rump length or abdominal circumference. *Prenat Diagn* 2019;39:314-318.
 244. Orlandi E, Rossi C, Perino A, Cucinella G, Orlandi F. Prospective sonographic detection of spina bifida at 11-14 weeks and systematic literature review. *J Matern Fetal Neonatal Med* 2016;29:2363-7.
 245. Bernard JP, Suarez B, Rambaud C, Muller F, Ville Y. Prenatal diagnosis of neural tube defects before 12 week's gestation: Direct and indirect ultrasonography semeiology. *Ultrasound Obstet Gynecol* 1997;10:406-409.
 246. Ushakov F, Sacco A, Andreeva E, Tudorache S, Everett T, et al. Crash Sign: New first-trimester sonographic marker of spina bifida. *Ultrasound Obstet Gynecol* 2019;54:740–745.
 247. Finn M, Sutton D, Atkinson S, Ransome K, Sujenthiran P, et al. The aqueduct of Sylvius: A sonographic landmark for neural tube defects in the first trimester. *Ultrasound Obstet Gynecol* 2011;38:640-645.
 248. Chaoui R, Benoit B, Mitkowska-Wozniak H, Heling K, et al. Assessment of intracranial translucency (IT) in the detection of spina bifida at the 11–13-week scan. *Ultrasound Obstet Gynecol* 2009;34:249-252.
 249. Lachmann R, Chaoui R, Moratalla J, Picciarelli G, Nicolaidis K. Posterior brain in fetuses with open spina bifida at 11 to 13 weeks. *Prenat Diagn* 2011;31:103-106.
 250. Kavalakis I, Souka A P, Pilalis A, Papastefanou I, Kassanos D. Assessment of the posterior brain at 11–14 weeks for the prediction of open neural tube defects. *Prenat Diagn* 2012;32:1143-1146.
 251. Arenas Ramírez J, Otero Chouza MT, Duplá Paragues B, Noriega García M, Fernández-Castro C, et al. Visualización de las 4 líneas-3 espacios para cribado de espina bífida abierta en primer trimestre. *Clin Invest Gin Obst* 2016;43:98-103.
 252. Ramkrishna J, Araujo Junior E, Peixoto AB, Da Silva Costa F, Meagher S. Maxillo-occipital line: a sonographic marker for screening of open spina bifida in the first trimester of pregnancy. *J Matern Fetal Neonatal Med* 2018;32:4073-4079.
 253. Lachmann R, Chaoui R, Moratalla J, Picciarelli G, Nicolaidis KH. Posterior brain in fetuses with open spina bifida at 11 to 13 weeks. *Prenat Diagn* 2011;31:103-106.
 254. Fetal Medicine Foundation [Internet]. London: The Fetal Medicine Foundation. Disponible en: <https://courses.fetalmedicine.com/calculator/uterine?locale=en>
 255. Khalil A, Nicolaidis, KH. How to record uterine artery Doppler in the first trimester. *Ultrasound Obstet Gynecol* 2013;42:478-479.
 256. Bhide A, Acharya G, Bilardo CM, Brezinka C, Cafci D, et al. ISUOG Practice Guidelines: Use of Doppler ultrasonography in obstetrics. *Ultrasound Obstet Gynecol* 2013;41:233-239.
 257. Drouin O, Johnson JA, Chaemsaitong P, Metcalfe A, Huber J, et al. Transverse technique: Complementary approach to measurement of first-trimester uterine artery Doppler. *Ultrasound Obstet Gynecol* 2018;52:639-647.
 258. Turan S, Goetzinger K R. First-trimester fetal heart evaluation: Time to move forward. *Ultrasound Obstet Gynecol* 2021;57:677-680.
 259. Salvesen K, Abramowicz J, Haar Ter G, Miloro P, Sinkovskaya E, et al. ISUOG statement on the safe use of Doppler for fetal ultrasound examination in the first 13+6weeks of pregnancy (updated). *Ultrasound Obstet Gynecol* 2021;57:1020.