



Semmelweis Egyetem Fogorvostudományi Kar Fogászati és Szájsebészeti Oktató Intézet

igazgató: Dr. Kivovics Péter c. egyetemi tanár

<http://semmelweis-egyetem.hu/fszoi/>

<https://www.facebook.com/fszoi>



Fibroma

Szakorvosjelölt: Dr. Kapor Klára

Konzerváló Fogászat és Fogpótlásban rezidens

Tutor: Dr. Bíró Andrea szakorvos

Mentor: Dr. Kivovics Péter c. egyetemi tanár

2019.



Fogászatra érkezés indoka

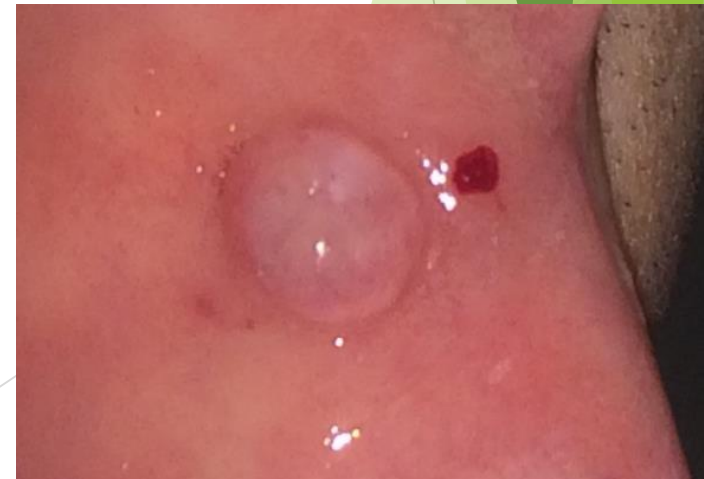A páciens a kerületi fogászatról utalták a szájsebészetre egy exophyt elváltozás eltávolítása céljából.

Általános anamnézis

- 35 éves férfi páciens
- Nem dohányzik
- Gyógyszert nem szed, gyógyszerallergiája nincs
- Fogászati kezelést befolyásoló tényező nincs

Fogászati anamnézis

A páciens elmondása szerint rendszeresen, évente jár fogászatra.



Klinikai vizsgálat

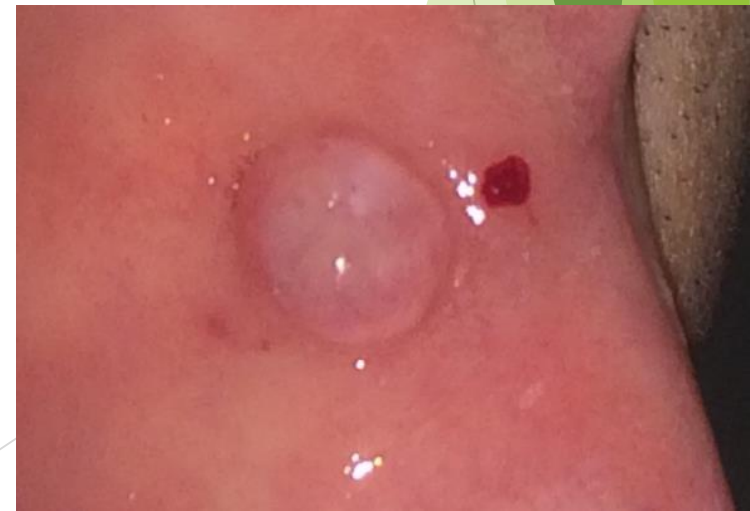Inspekció:

Bal oldali bucca belső oldalán, a nyálkahártya síkjából kiemelkedő, ép nyálkahártyával fedett, borsó nagyságú, nyálkahártyához képest kicsit halványabb, környezetétől élesen elhatárolódó exophyt elváltozás látható.

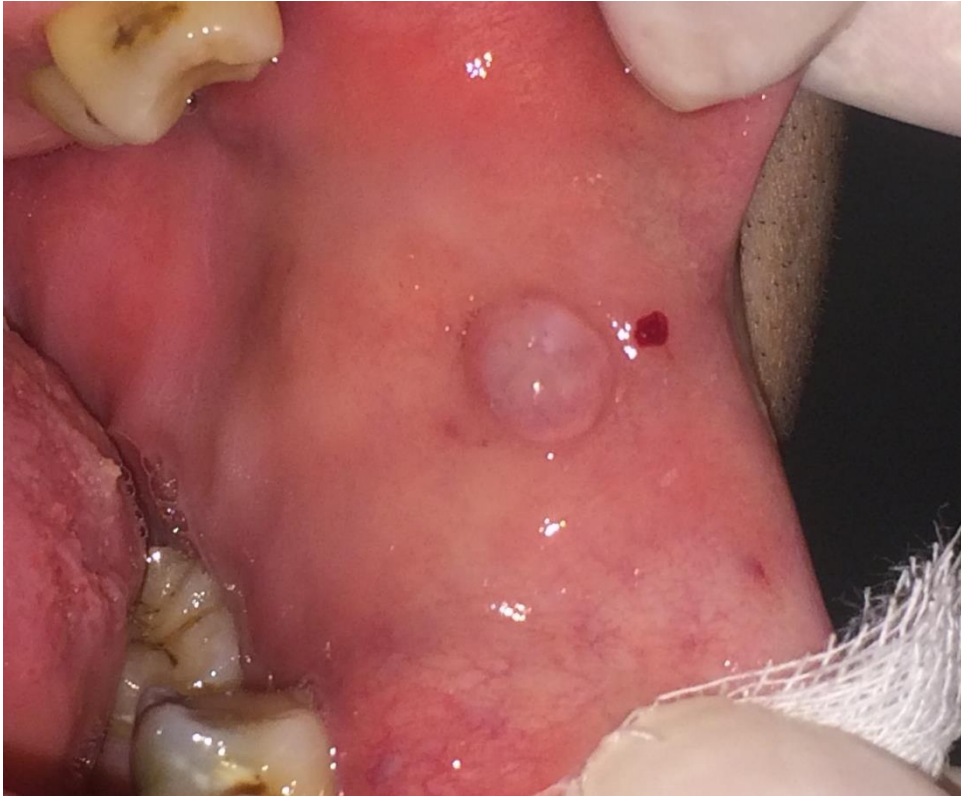Palpatio:

Tömött tapintatú, ép szegéllyel körbevett, sima felszínű szövetszaporulat.

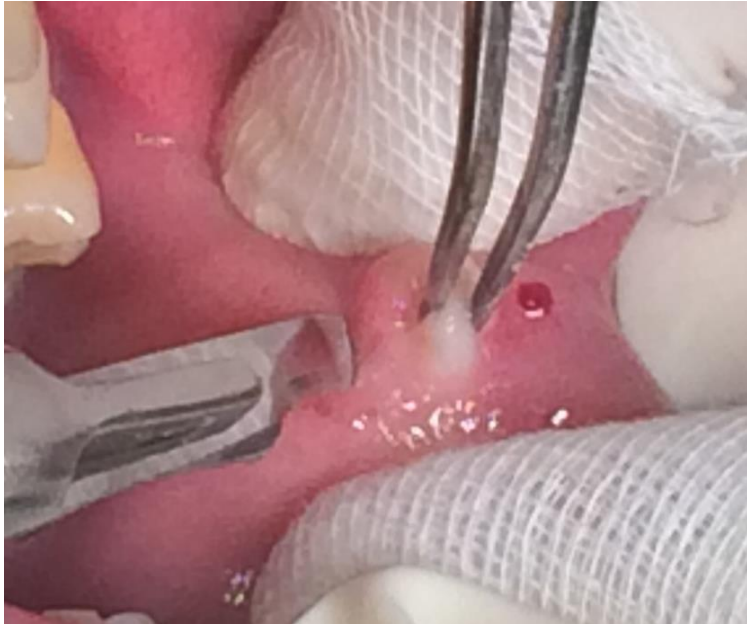
Klinikai dg: fibroma



Kiindulási klinikai kép

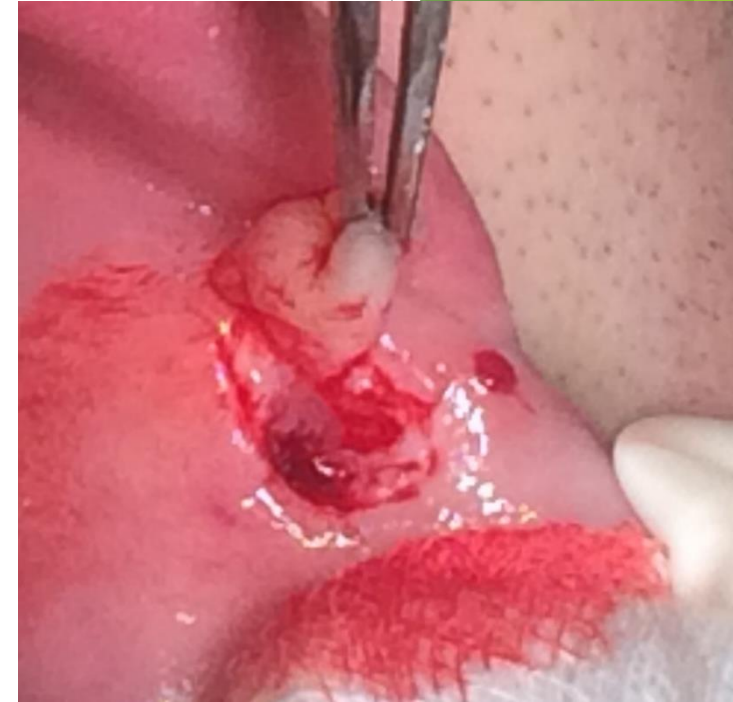

Sebészi eltávolítás: Dr. Nikoli Rebeka, II. éves szájsebész rezidens

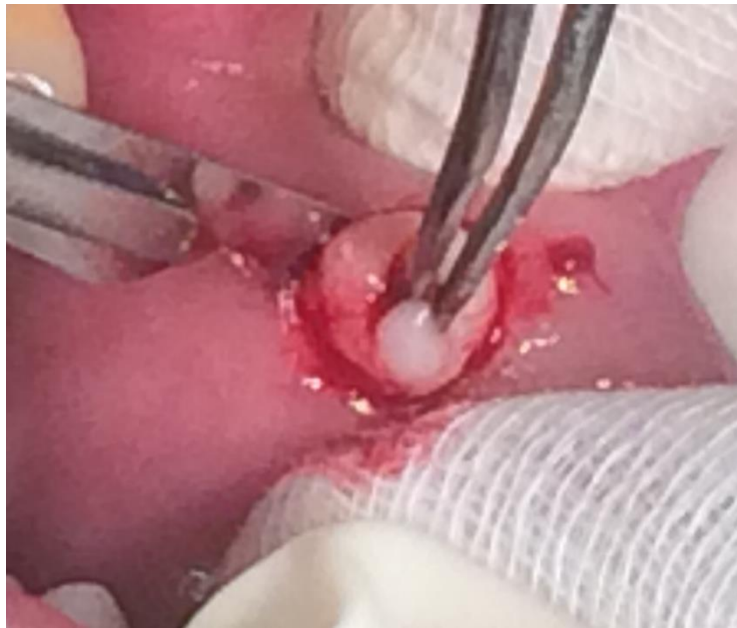

Metszés

Eltávolítás



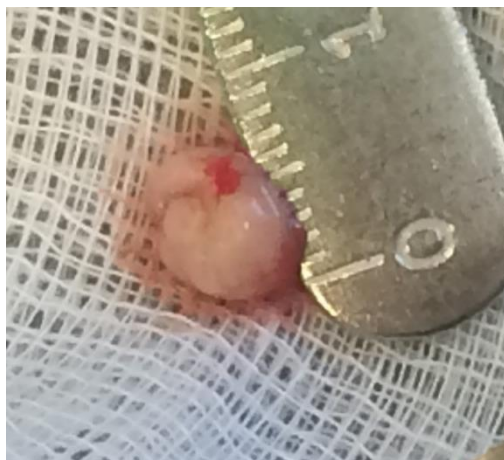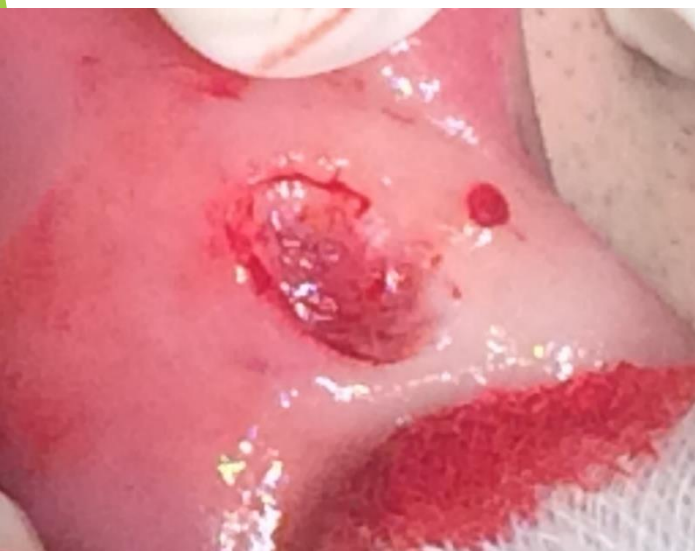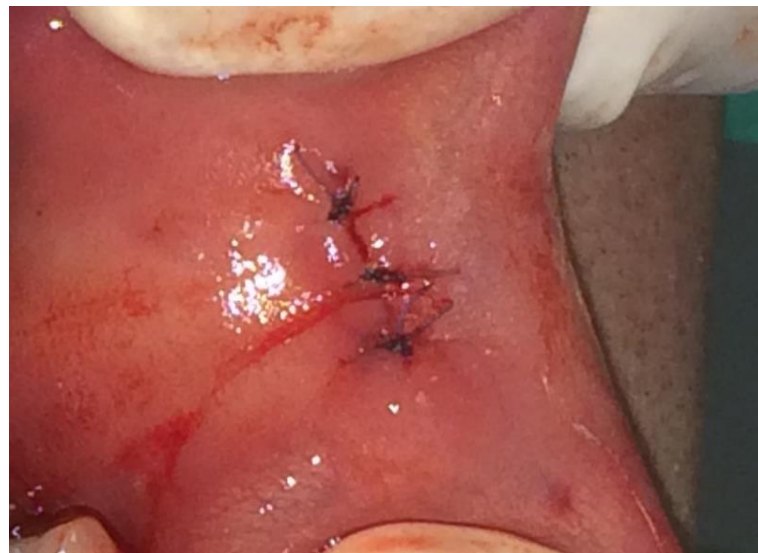Preparálás



15C szike pengével

Babér alakú kimetszés, sutura, szövettanra küldés

Egyszerű csomós öltések, 4.0 nem felszívódó fonal



Szövettani eredmény

Semmelweis Egyetem:Fogászati és Szájseb.-i Oktató Intézet
1088 Szentkirályi utca 40
Szájsebészeti osztály
Intézetvezető: Dr. Kivovics Péter egyetemi docens
Tel.:

A M B U L Á N S K E Z E L Ő L A P

Beteg neve.....:	[REDACTED]	KBA.....: 00002628705
Leánykori név.....:	[REDACTED]	Esetszám.: 20652182
Születési dátum...:	[REDACTED]	TAJ.....: 039-116-062
Anyja neve.....:	[REDACTED]	Naplósorszám: 01000364
Lakcím.....:	[REDACTED]	
Felvételi dátum...: 2018.11.22 16:53		
Beküldő.....: 01402A40_		Térítési kategória:

-

Vizsgálatok

PA10 (01402543R)I.Pathológia Szövettan
2018.11.22 16:55 - (PA10KORS) I.Pat.kórszövettani vizsgálat
Iránydiagnózis K1370 Egyéb és k.m.n. szájnyálkahártya elváltozások
Klinikai adatok, kórtörténet, laboratóriumi eredmények, eddigi terápia
A páciens buccájának bal oldaláról a fogak occlusiós síkjának megfelelően egy borsónyi nagyságú intakt nyálkahártyával fedett, pedunculált képletet távolítottunk el.

Mintavétel ideje: 2018.11.21
Beküldés ideje: 2018.11.22
Átvétel ideje: 2018.11.26
Indította: Nagy Ágnes Dr.
Anyag neve: excisios preparátum
1.anyag típusa: Rezekciós preparátum
Blokkszám: 1
Anyag maradt-e: Anyag nem maradt

Makroszkópos leírás

5x5x3 mm nagyságú, szürkésfehér, sima felszínű képlet. Resectios felszínen tusjelölés. Kettévágva indul 2 db 1 blokk, anyag nem maradt.

Mikroszkópos leírás

Szabályos szerkezetű laphámmal borított heges állományú képlet, felszínen enyhe hyperkeratosisal. A hám és kötőszövet határa éles. Malignitásra utaló jel nincs.

Diagnózis

Fibroma.

Kódolt kórszövettani leletek

BNO: D10300
NEOPLASMA BENIGNUM CAVI ORIS
M-SNOMED: 8810.00
Fibroma
E-SNOMED:
T-SNOMED:

Aláíró orvos sz219 54280 Székely Tamás dr.
Aláíró titulusa z - klinikai szakorvos
Aláíró orvos mat23 40205 Matolcsy András Dr.
Aláíró titulusa t - egyetemi tanár
Adatfelvivő: Tóth Attila Tiborné

Szövettani dg: fibroma

Köszönöm a megtisztelő figyelmet!

