Szájüreg, garat, nyálmirigyek, nyelőcső, gyomor és a vékonybél patológiája

Dr. Fintha Attila

Semmelweis Egyetem 1. sz. Patológiai és Kísérleti Rákkutató Intézet

2021.03.08.

Oktatás, kutatás, gyógyítás: 250 éve az egészség szolgálatában

Témalista

Szájüreg
Garat
Nyálmirigyek
Nyelőcső
Gyomor
Vékonybél

Fejlődési rendellenesség
Gyulladás
Daganat

Szájüreg
Fejlődési rendellenesség

Az ajak és a szájpad hasadékai gyakoriak (1/1000 születés); kombinálódhatnak, és az esetek egy részében egyéb malformatiók is fennállnak.

Az ajak és a szájpad morfogenesisét genetikai eltérések vagy környezeti teratogének zavarják meg.

Ajakhasadék (nyúlajak) – cheiloschisis

A nasalis nyúlvány és a maxillaris nyúlvány fúziója elmarad.

Általában egyoldali, ritkán kétoldali.

A táplálást nem zavarja.

Farkastorok - palatoschisis

- A szájpadnyúlvány és a sövénynyúlvány nem nő össze, a lágy- és a keménypszájpad helyén a középvonalban hasadék.
- Nyelészavar; később a hangképzés és a beszéd zavara.

Nyúlajak és farkastorok kombinálódása: cheilo-gnato-palatoschisis

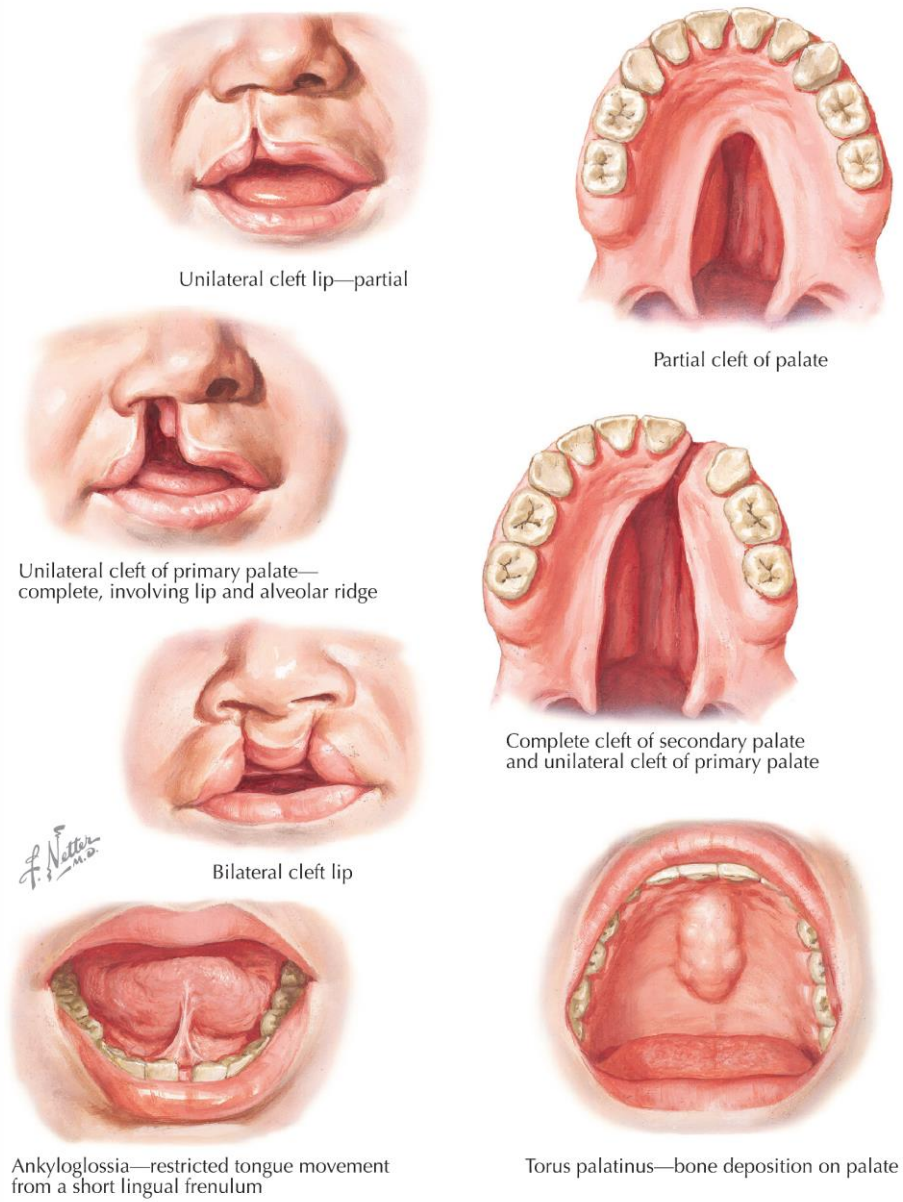

Szájüreg
Fogak megbetegedései

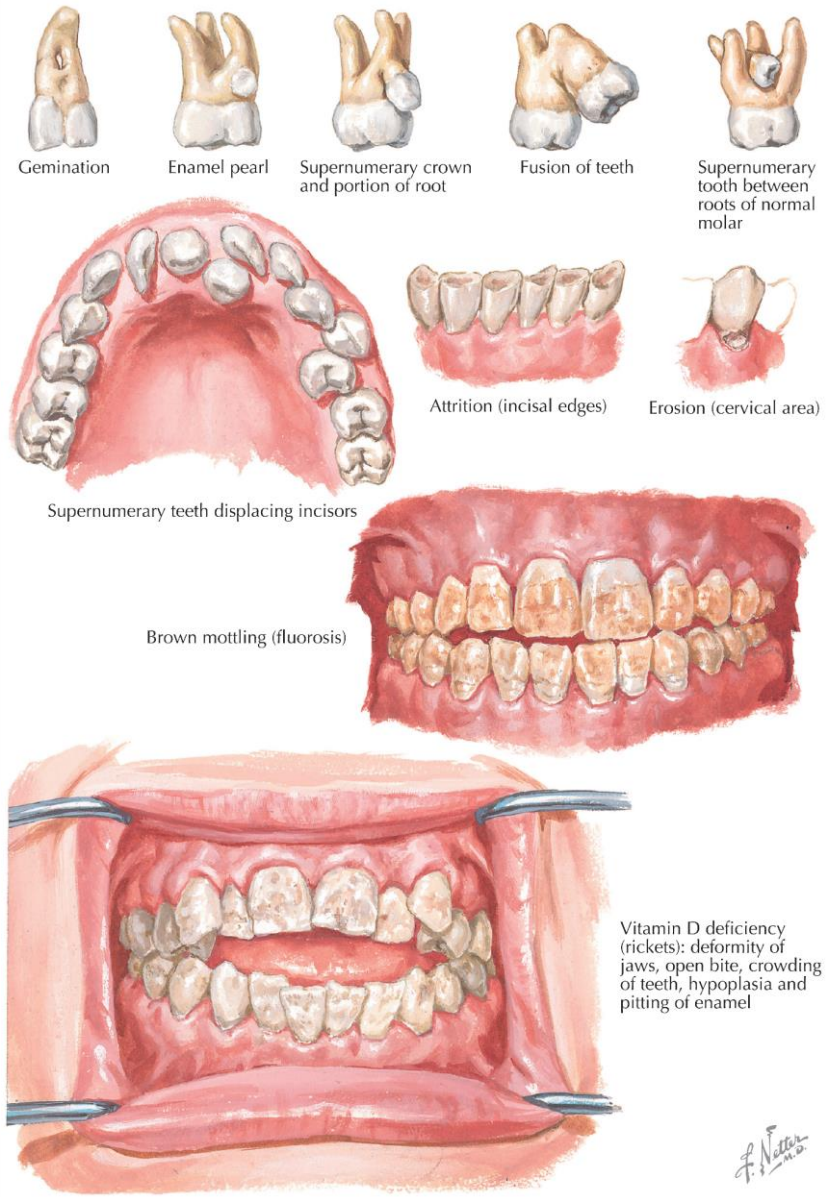

Szájüreg
Gyulladás

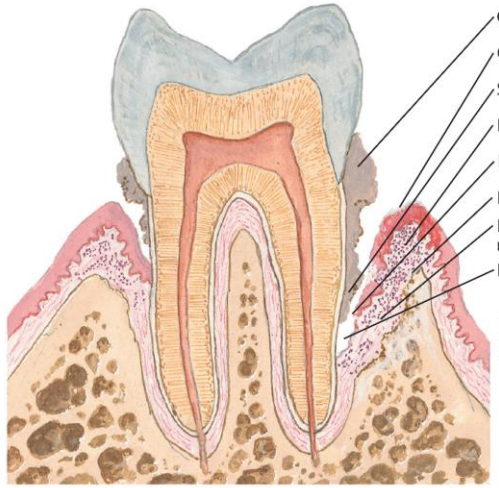

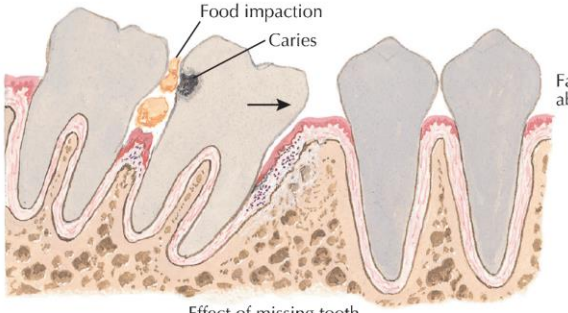

Effect of missing tooth

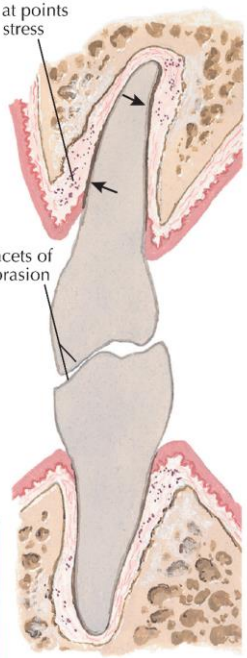

Effects of occlusal trauma

Advanced periodontitis: migration of teeth, gingival color changes and hyperplasia, calculus, high frenum attachment

Szájüreg Gyulladás

Dentális caries (fogszuvasodás): a fogban üreg.

Dentális plakkok kialakulásával kezdődik a barázdákban, a fognyaknál, a fogközti felszíneknél

Dentális plakk: tapadós biofilm, ételmaradékból (cukor), levált hámsejtekből, a nyál glikoproteinjeiből és baktériumokból (fontos: Str. mutans) áll össze.

A Str. mutans lebontja a cukrot, eközben tejsav termelődik, kioldódnak a fogzománc és a dentin ásványi anyagai

Heveny szövődmények

Heveny gennyes pulpitis (fájdalmas)

A fertőzés eléri a pulpakamrát: a fogbél elhalása, fogvesztés

A fertőzés a foggyökércsúcs periodontiumára terjed: acut apicalis tályog, subperiostealis tályog, osteomyelitis, sipolynyílás a gingivában vagy az arc bőrén

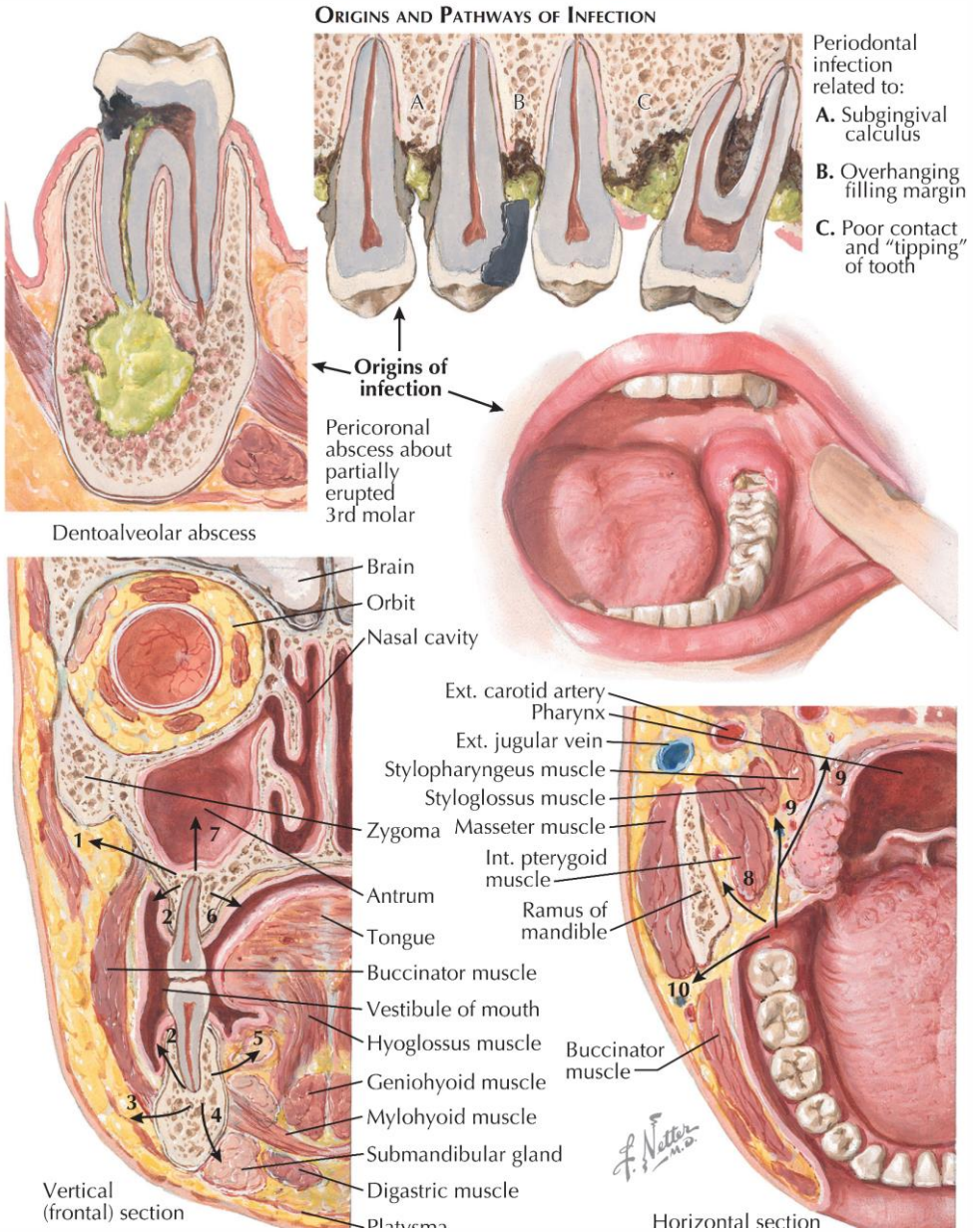

Szájüreg
Gyulladás

Késői szövődmények

Periapicalis granuloma: a foggyökér körüli szövetek necrosisa, melyet lymphocytákban, plazmasejtekben gazdag granulációs szövet övez

Cysta radicularis (foggyökér tömlő)

A granuloma tömlős átalakulása és hámosodása,

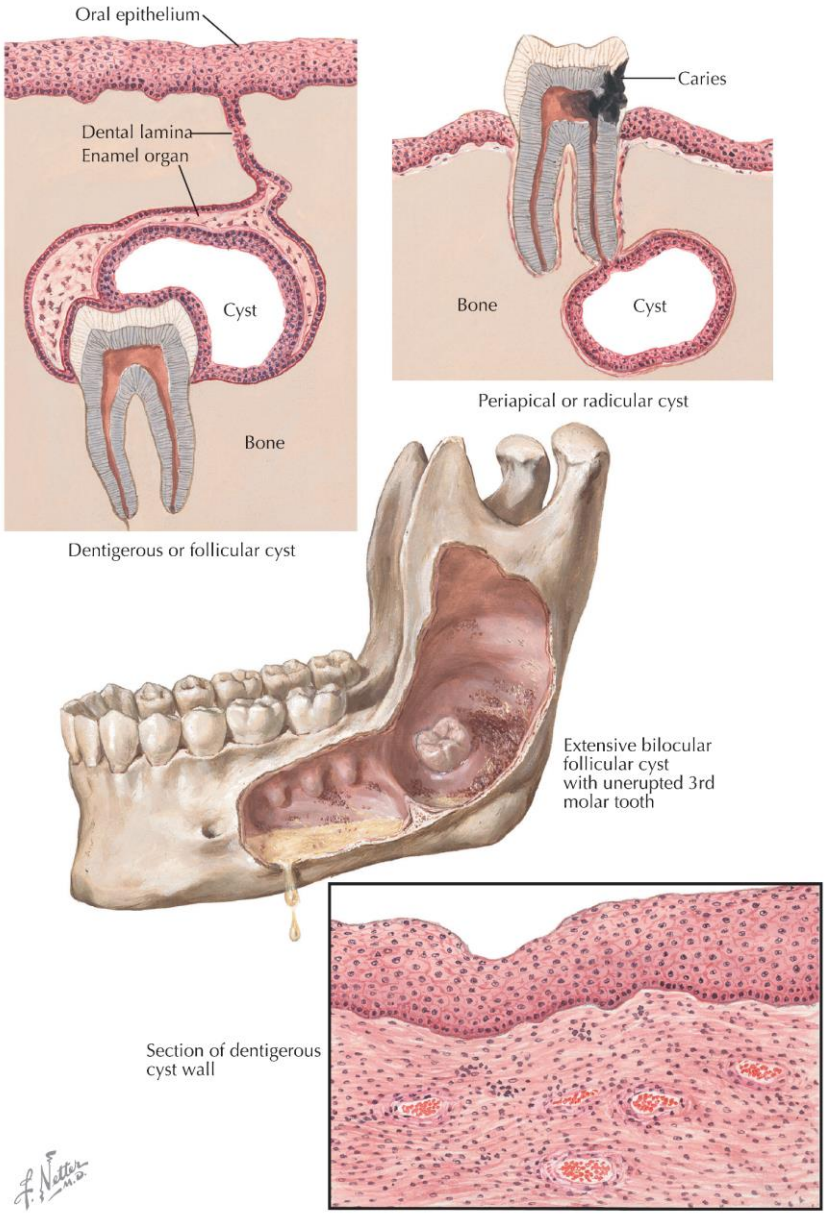

Szájüreg
Gyulladás

Stomatitis a szájnyálkahártya gyulladása általánosan

Fogíny gyulladása - gingivitis

Nyelv gyulladása - glossitis

Ajak gyulladása - cheilitis

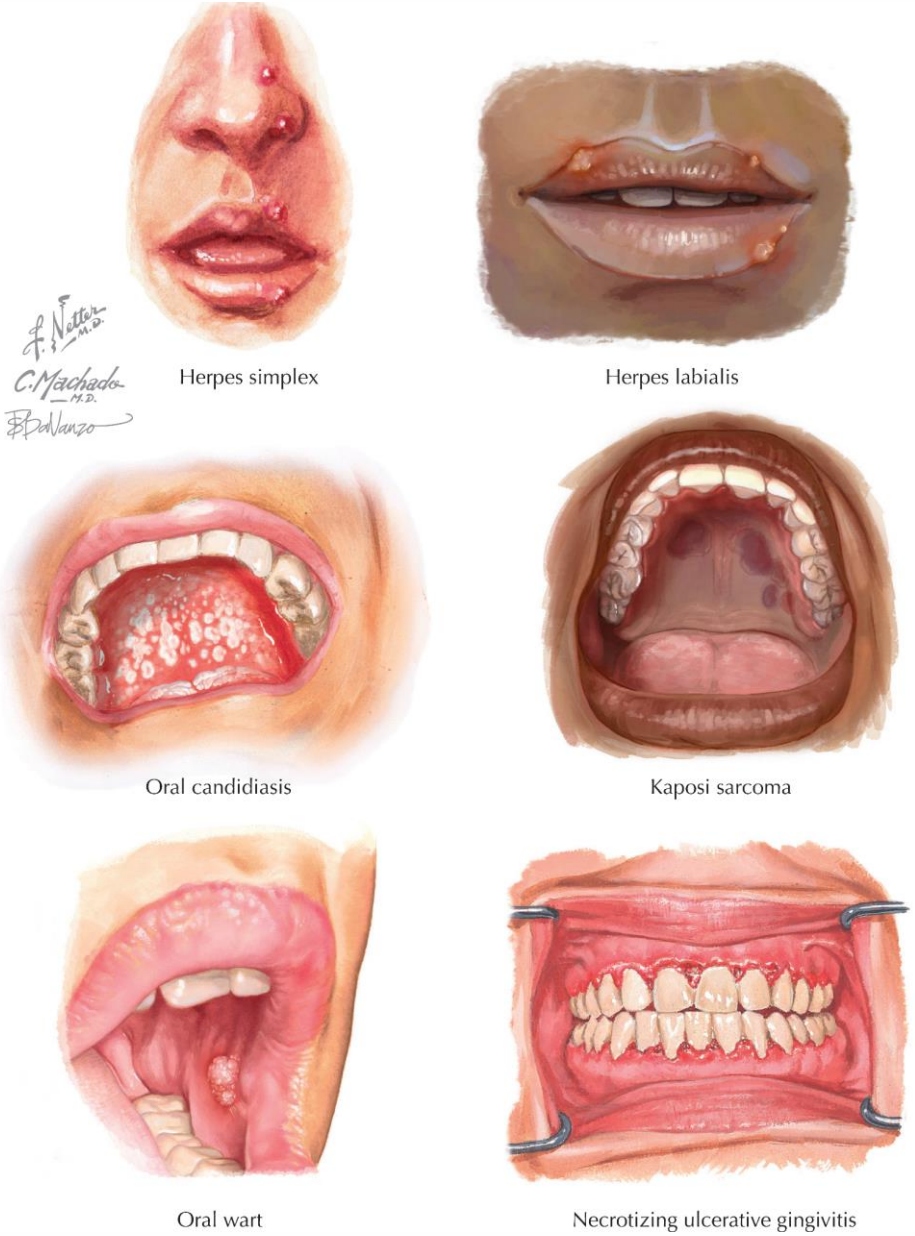

Szájüreg
Gyulladás

Stomatitis herpetica

Pathogenesis

- Kórokozó: a herpes simplex vírus I (HSV-1)
- Primér fertőzés: nyálcsere; felnőtt vagy gyermek nyálában lévő vírussal fertőződik a 0.5-5 év közötti gyermek
- Felnőtteknél a vírus a szájnyálkahártyában lappang és reaktiválódik allergiás betegségben, felső légúti vírusfertőzés során, terhességben, menstruációkor, stb.

Morfológia

- 1-2 mm-es vesiculák, esetleg nagyobb bullák megrepednek, kifekélyesednek
- Számos betegben az ajkakon is vesiculák: **herpes labialis**

Klinikai jellegzetességek

- Fájdalmas; egy hét alatt önmagától gyógyul, gyakran kiújul.

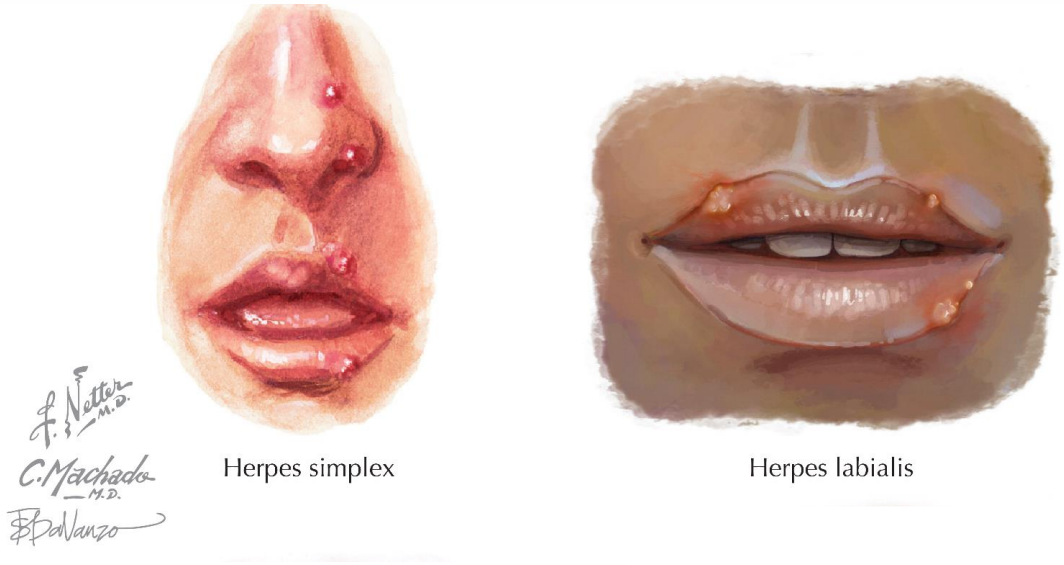

Herpes simplex

Herpes labialis

Gingivostomatitis herpetica

- Stomatitis herpetica variáns, kisgyermek primér fertőzésekor alakul ki
- Az ajak, a gingiva, a bucca és a nyelv nyálkahártya duzzadt, fájdalmas, vérzékeny, vesiculákkal, bullákkal fedett ☐ megrepednek, helyükön fekélyek

Klinikum

- Hirtelen kezdet, magas láz, a nyaki nyirokcsomók is fájdalmasan megnagyobbodnak
- A táplálkozás fájdalmas; egy hét után önmagától gyógyul

Szájüreg
Gyulladás

Oralis candidiasis (szájpenész)

A szájüregi normális flóra tagja a Candida albicans gomba

Mycosis jelentkezhet

- újszülöttekben
- széles spektrumú AB-mal kezeltekben
- immunszupprimáltakban

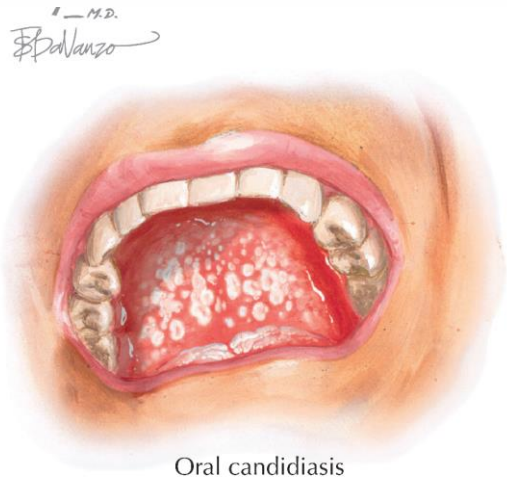

Oral candidiasis

Makro

Fehér (letörölhető) álhártya a nyálkahártyán, főként a nyelven, a pofa nyálkahártyán

Oral candidiasis (secondary to chronic illness and use of antibiotics)

FM

Gombafonalak fibrines-gennyes izzadmányba ágyazódva

Klinikai jellegzetességek

Égető érzést okoz, zavarja a nyelést

Kezelésre gyógyul

Szájüreg
Gyulladás

Stomatitis aphtosa

Aphta: vérzéses szegéllyel övezett felszínes fekélyek a szájüreg mozgó részein: az ajkak belfelszínén, a buccán, a nyelven.

Etiológiája tisztázatlan, kiváltó szerepe lehet a következőknek:

- érzelmi feszültség, menstruáció
- sprue, gyulladásos bélbetegség
- bizonyos ételek,... stb.

Igen gyakori, fájdalmas; főként az első két évtizedben jelentkezik

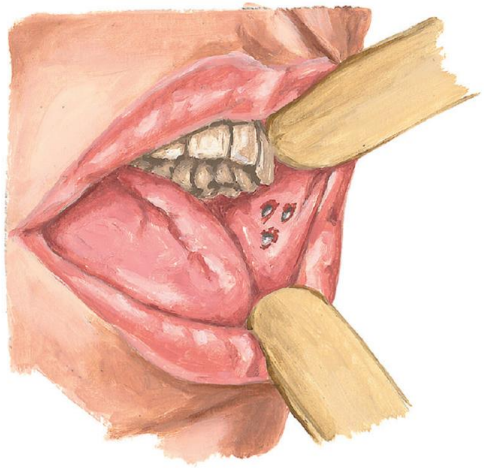

Aphthous ulcers (occur on buccal mucosa, tongue, and palate)

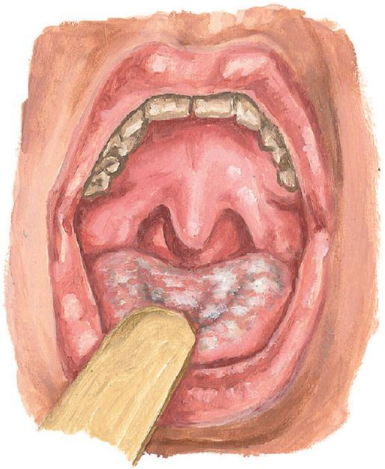

Oral candidiasis (secondary to chronic illness and use of antibiotics)

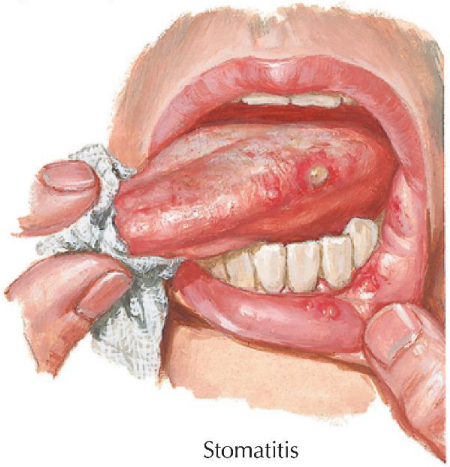

Stomatitis

F. Netter M.D.
JOHN A. CRAIG AD

Szájüreg
Gyulladás

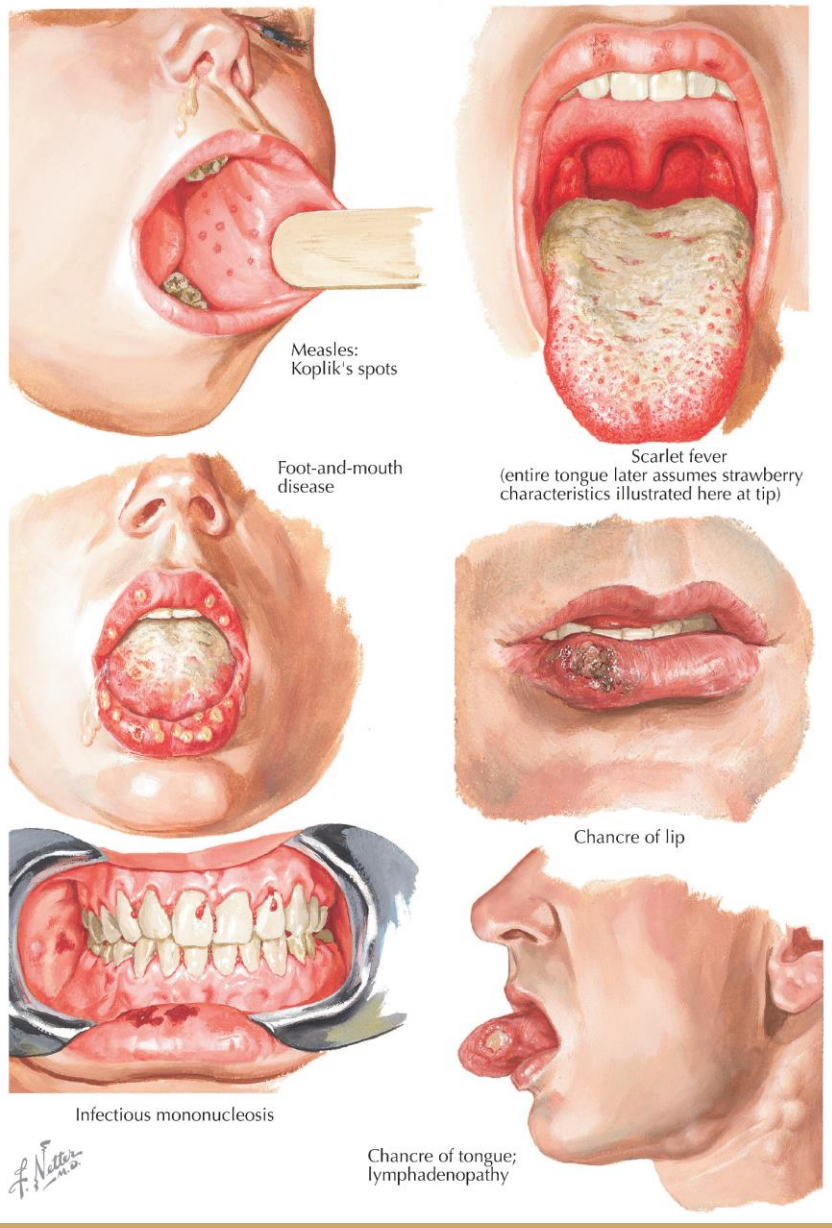

Szájüreg Gyulladás

Gingivitis

Dentális plakkok baktériumai + fogkő

Idült gennyes gingivitis: a fogíny duzzadt, vérbő, vérzékeny

Periodontalis tasakok alakulnak ki, ezekben genny (pyorrhoea alveolaris)

Mélyebbre terjedés: idült gennyes periodontitis és gingiva atrophia

Idült periodontitis

Évtizedek alatt a fogakat rögzítő szalagok fokozatosan elpusztulnak, a processus alveolarisok csontja felszívódik, foglazulás, majd a fogak kihullása

Szájbűz (foetor ex ore)

Foghúzás során Str. viridans kerülhet a véráramba, infectiv endocarditis veszélye

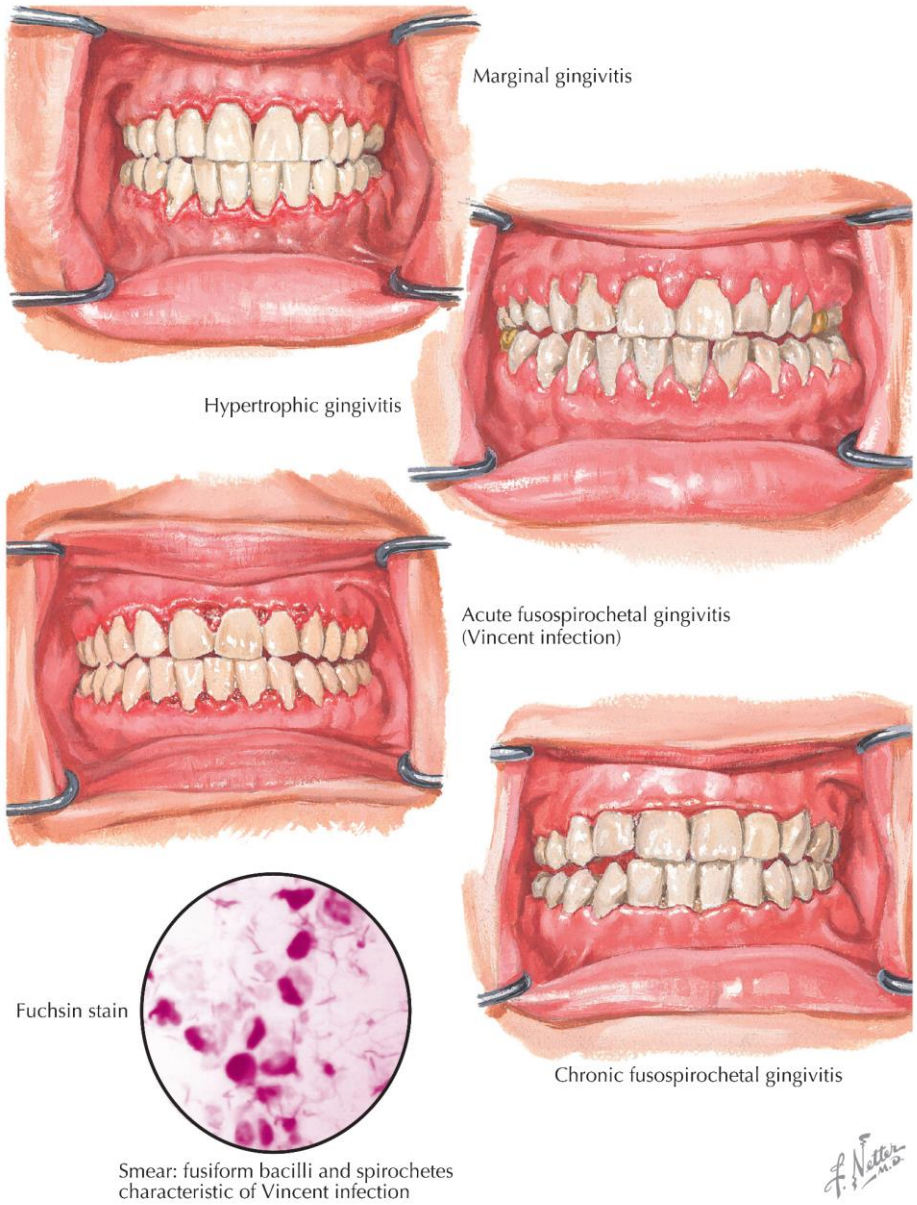

Szájüreg
Daganat
Reaktív eltérések

Irritációs fibroma

Nyeles növedék idült irritáció hatására, pl. rosszul beállított protézis mellett

Leggyakrabban a buccalis nyálkahártyán a harapási vonalban

FM: a hám alatt fibroblast szaporulat, nagy mennyiségben rakódik le kollagénrost

Th: kimetszés, szövettan

Granuloma pyogenicum

Daganatszerű polypoid növedék a buccalis gingiván; gyakran szájüregi traumát követően alakul ki

Gyermekekben, fiatal felnőttekben, terhességben (**granuloma gravidarum**) jelentkezik

FM: kifekélyesedett felszín alatt érdús, sarjszövetszerű gyulladás

Th: kimetszés, szövettan

Perifériás óriássejtes granuloma (epulis)

A gingiva gócos, gyulladásos természetű destruktív betegsége (0.5-1.5 cm); jobbára fiatal nőkben

A fogakat széttolja, erodálhatja a processus alveolarist

FM: igen érdús stroma, benne orsó alakú mesenchymalis sejtek, többmagvú, osteoclast-szerű óriássejtek, friss és régebbi vérzések.

Th: kimetszés, szövettan

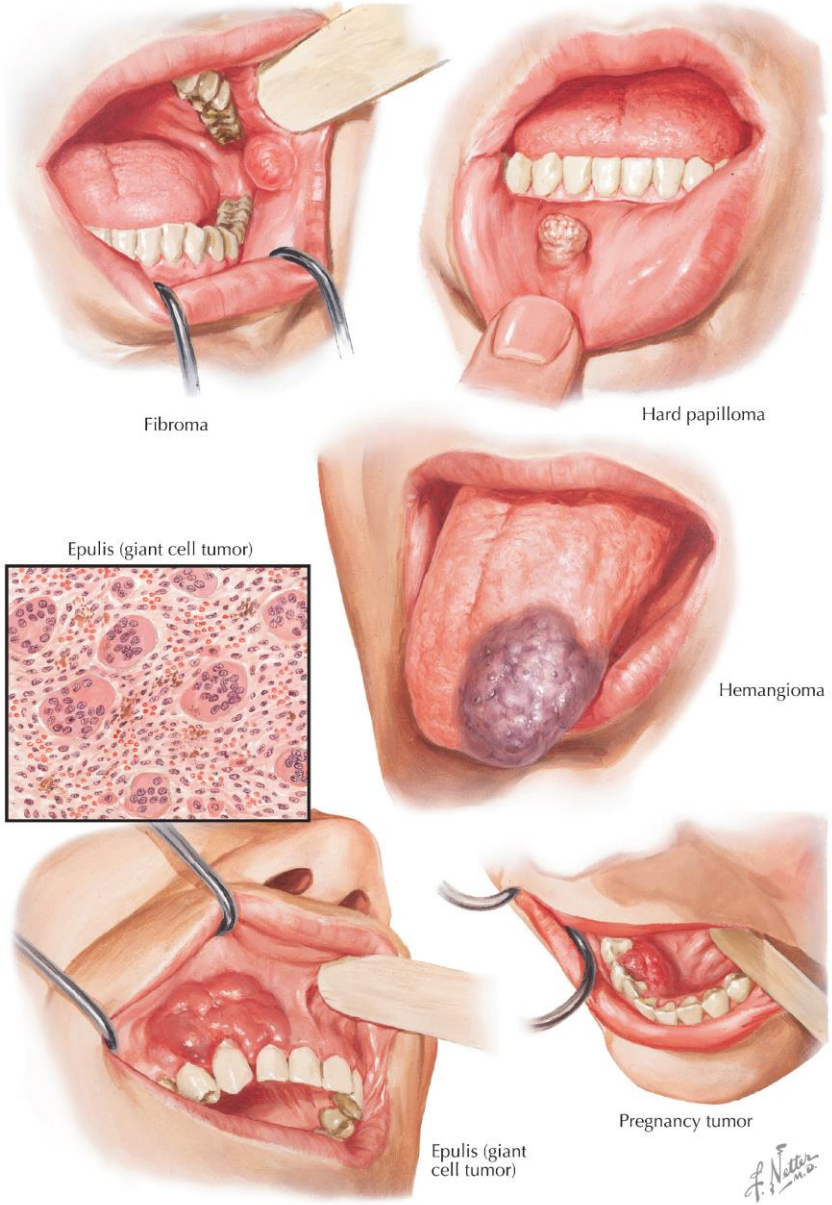

Szájüreg
Daganat

Leukoplakia

Klinikai fogalom: le nem törölhető fehér folt a buccalis nyálkahártyán, a szájfenéken, a nyelven, vagy a szájpadon

Dohányosokban, alkoholistákban, rosszul illeszkedő fogmű mellett

FM:

80%: hámhyperplasia atypia nélkül; 20%: dysplasia, in situ cc, vagy korai invazív laphámrák

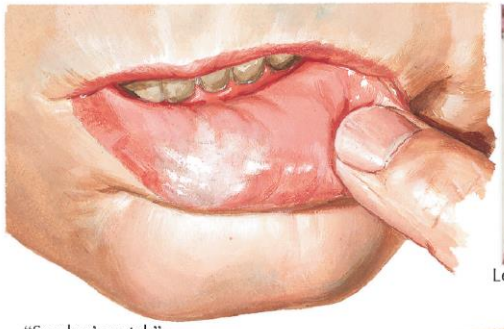

"Smoker's patch"; early leukoplakia

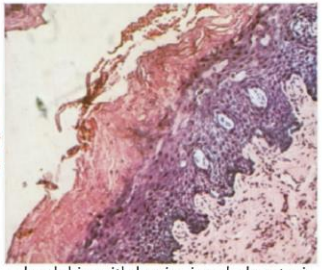

Leukoplakia with beginning dyskeratosis

Moderately advanced leukoplakia of tongue and cheek (raised plaques)

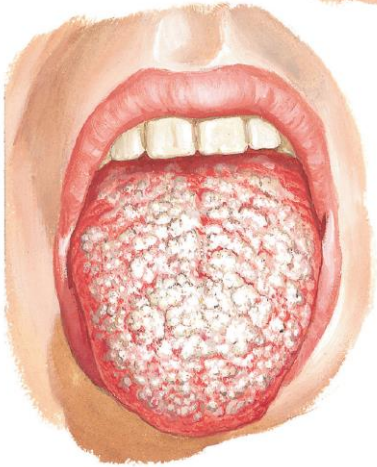

Advanced leukoplakia of tongue

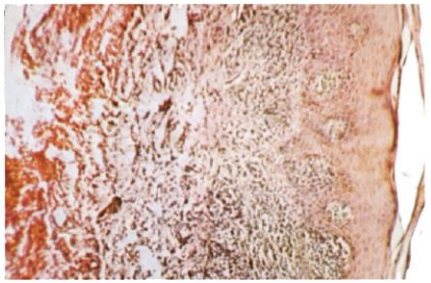

Lichen planus

Szájüreg
Daganat

Erythroplakia

Dohányosokban

FM:

Erodálódott dysplasia, in situ cc, vagy korai invazív laphámrák az esetek 60-90%-ában

A hám alatti intenzív lobosodás és vérbőség miatt látszik vörös foltnak

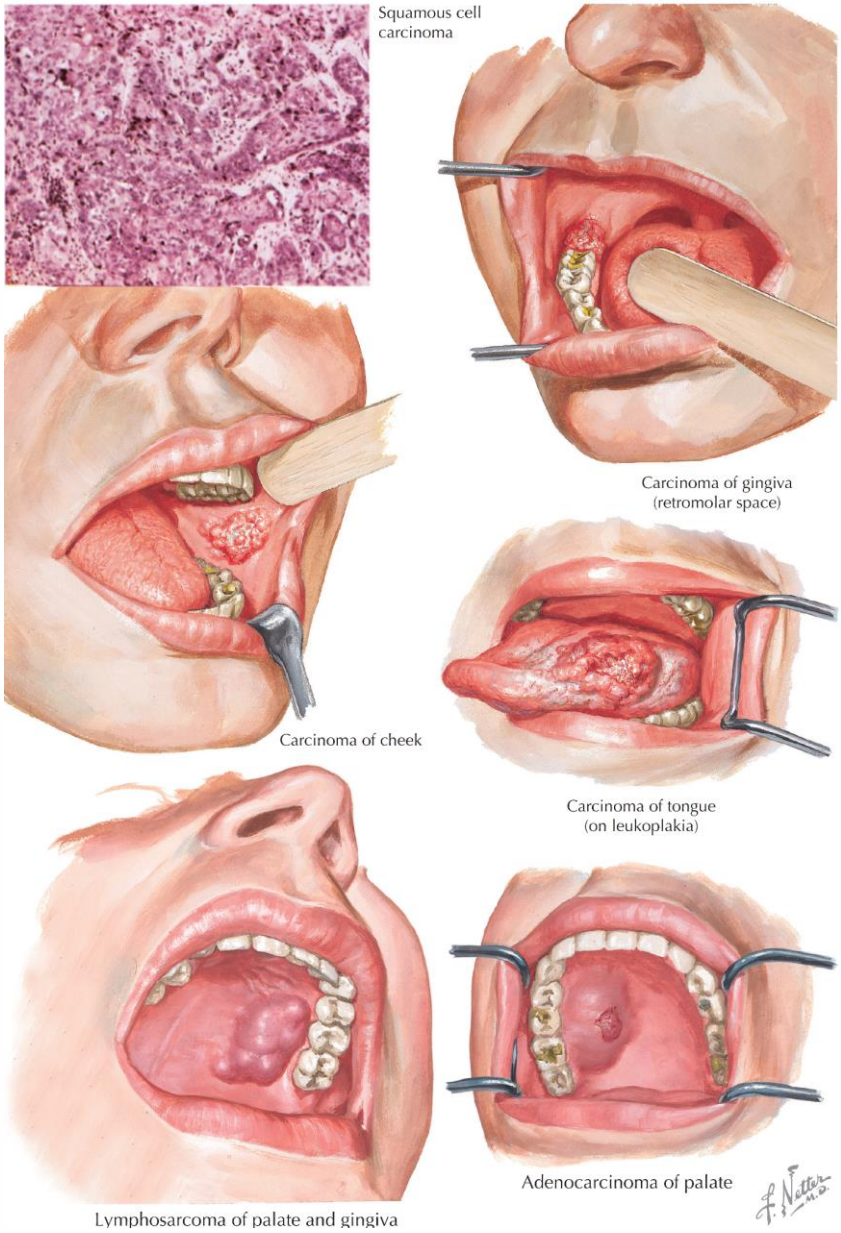

Szájüreg
Daganat
Laphámrák

Gyakori szerte a világon; különösen Mo-n

Csúcs: 50- 60 év között; férfiakban gyakoribb

Kedvenc lokalizációk: szájfenék, nyelvhát, nyelvgyök, lágyszájpad, gingiva, alsó ajak

Makro

Korai cc: enyhén kiemelkedő, tömött, gyöngyházfényű plakk vagy szemölcsszerű megvastagodás; előrehaladt cc: kifekélyesedett

A dg időpontjában gyakoriak a lymphogén áttétek (submandibularis és cervicalis nycs-k)

Haematogén áttétek: tüdőben

FM

El nem szarusodó laphámrák

Etiológia: HPV genom +

Kiindulási hely: tonsilla, a nyelv basisa

Elszarusodó laphámrák

Etiológia: dohányzás, alkoholfogyasztás; Indiában bételdió rágás

Kiindulási hely: a tonsilla és a nyelv bázisa kivételével bárhol a szájüregben

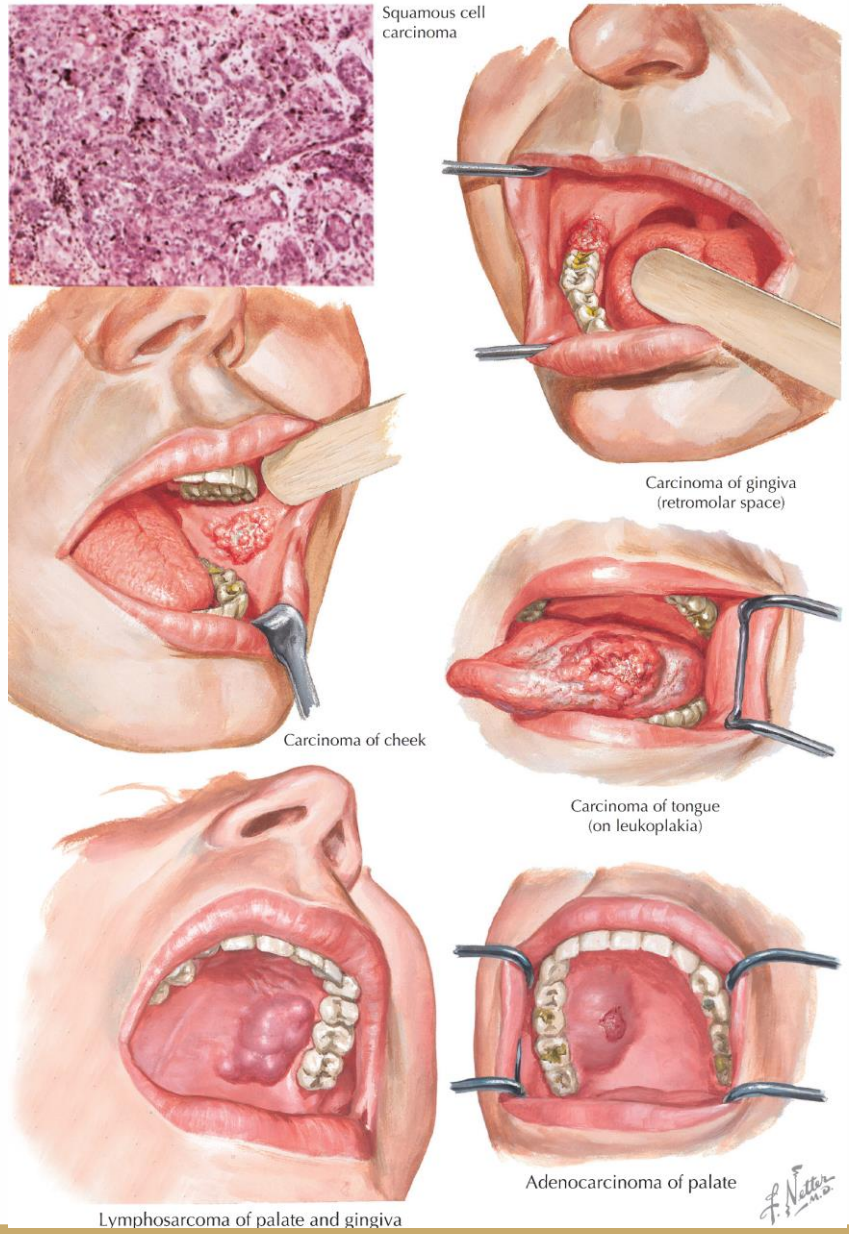

Szájüreg
Daganat
Laphámrák

Klinikai jellemzők

Korai cc: tünetmentes, a fogorvos figyel fel rá

Előrehaladt cc: okozhat fájdalmas és/vagy nehezített nyelést

Prognózis

A tumor stádiumától és a lokalizációs helytől függ

Az ajakrák 5-éves túlélése a legjobb, a szájfenéki ráké a legrosszabb

A HPV-pozitív rákok jobban reagálnak kemoterápiára, besugárzásra, mint a HPV-negatív rákok

HPV asszociált oropharyngealis carcinoma

Etiológia: high-risk (HPV16, HPV18) szerotípus

Lokalizáció: oropharyngealis régió

Populáció: Fiatalabb kor, jobb általános állapotban különböző rizikó tényezőkkel – jó prognózisú teljes túlélés

FM: El nem szarusodó laphám carcinoma, basaloid sejt morfológia, magas mitotikus aktivitás

Immunhisztokémia: p16 blokk pozitív

Kimenetel: Messze jobb prognózisú a nem-HPV asszociált carcinomákkal szemben.

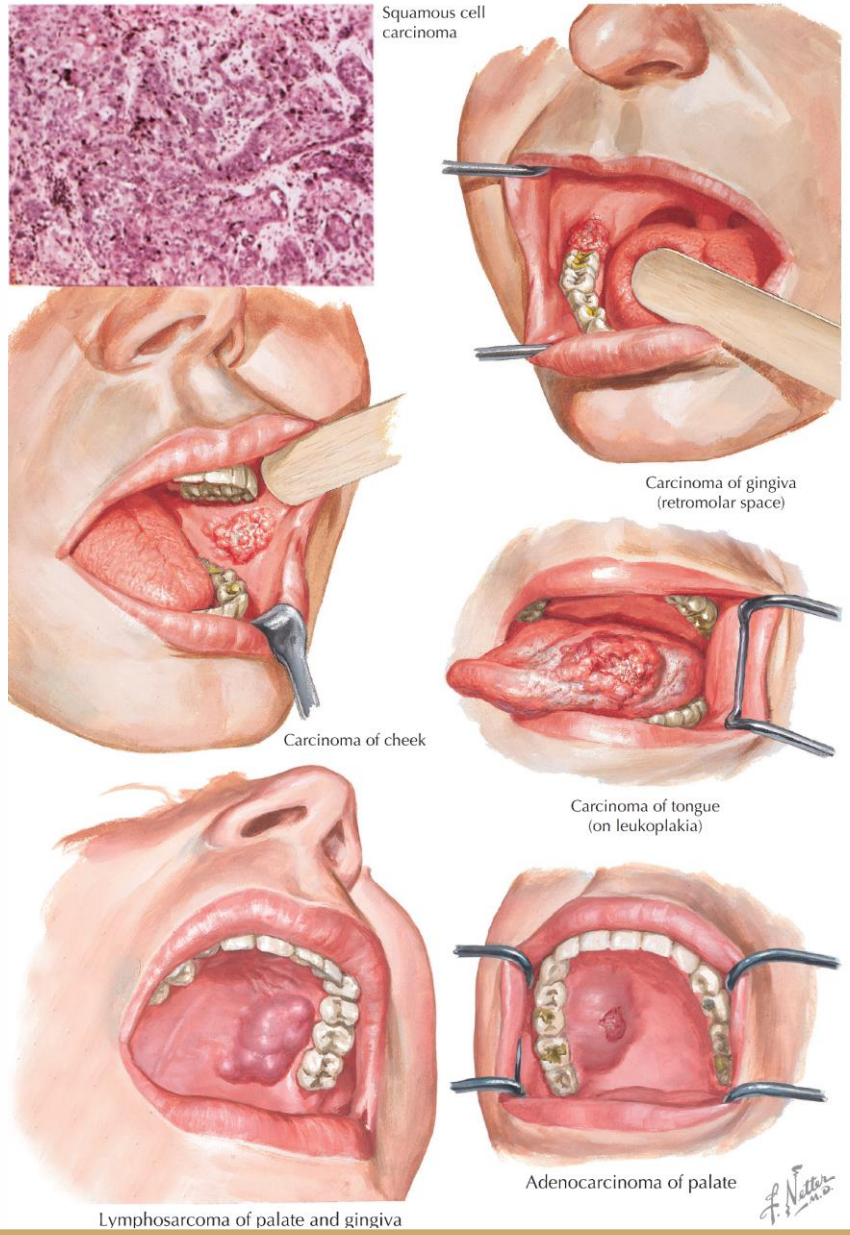

Szájüreg
Daganat

Csont elsődleges és másodlagos daganata

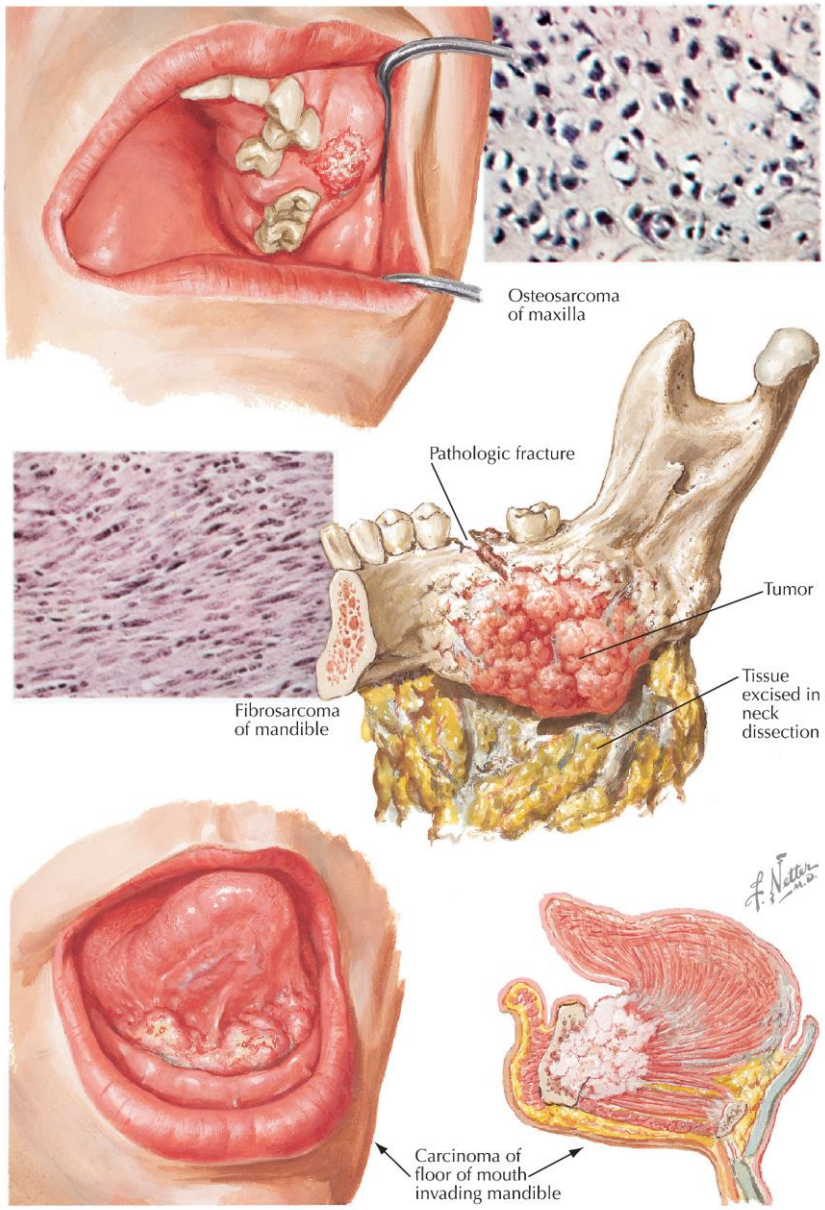

Garat
Fejlődési rendellenesség

Zenker divertikulum

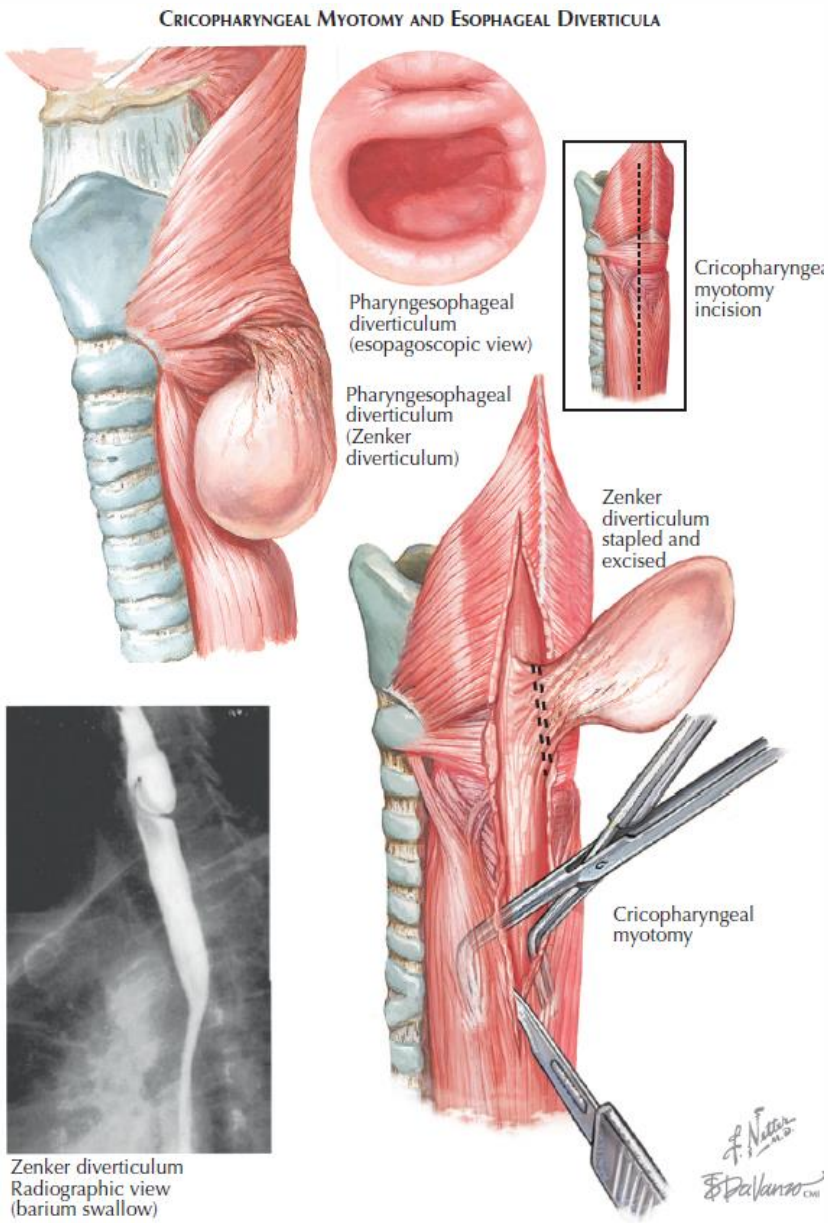

Garat
Gyulladás

Tonsilitis

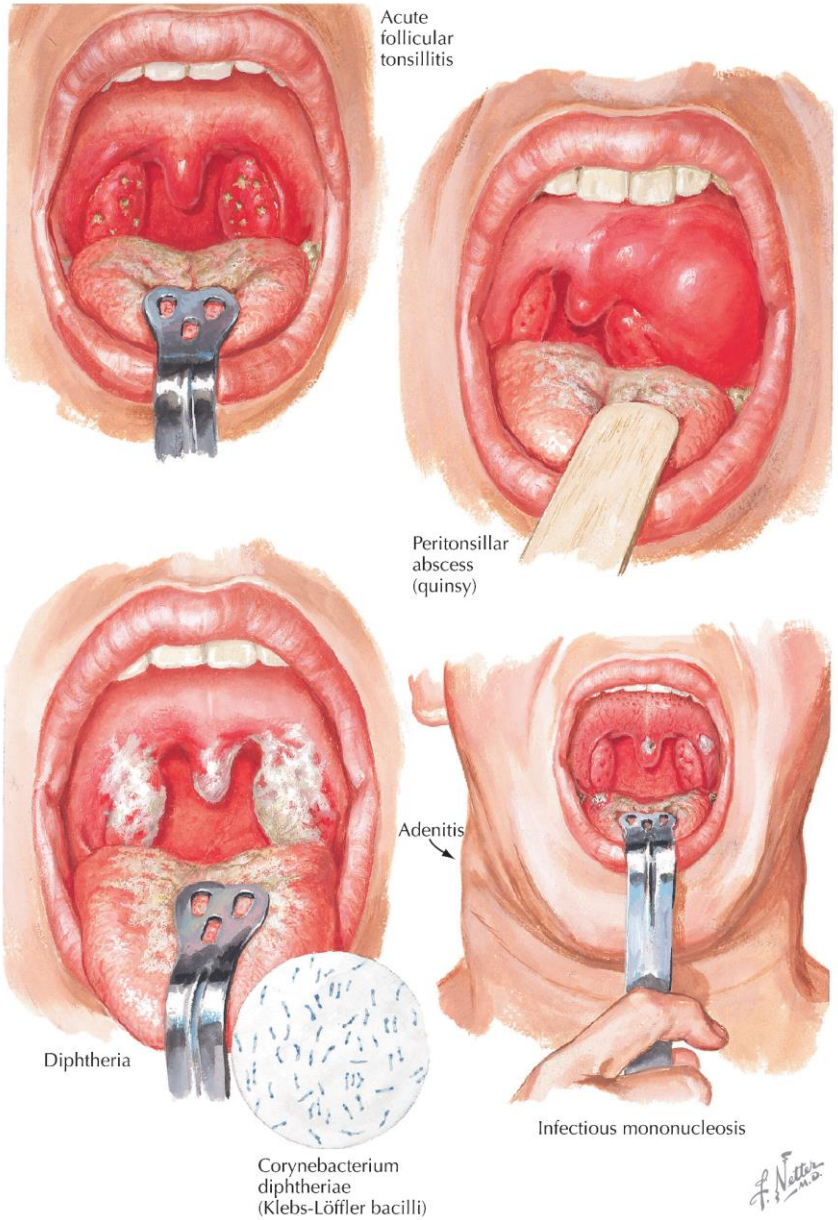

Garat
Daganat

Nyelvgyök daganata

Recessus piriformis daganat

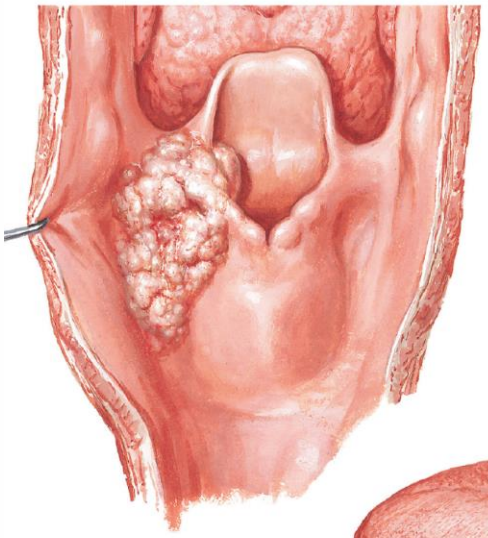

Carcinoma of piriform recess

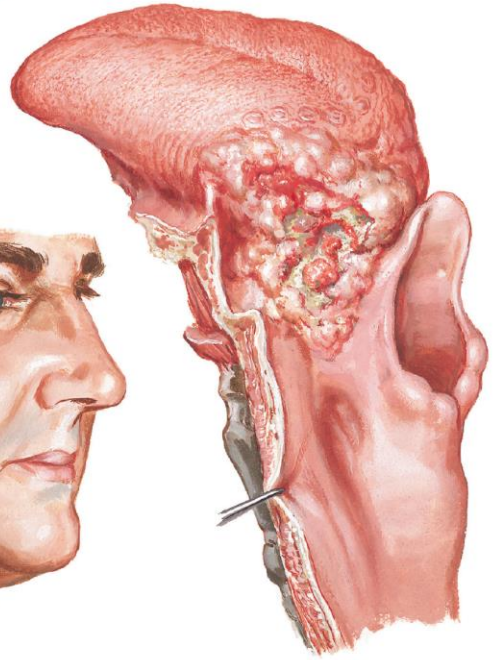

Carcinoma of root of tongue



Enlarged cervical node (often initial symptom in malignancies of tonsil, fauces, and pharynx)

Nyálmirigyek
Gyulladás

Retenciós cysta

Kis nyálmirigy kivezető csöve elzáródik, majd cysticusan tágul

Mucocele

A retenciós cystához hasonlít, de a hámbélése tönkrement.

FM: nyálat tartalmazó pseudocysta, a falban lobsejtekkel átszőtt granulatiós szövet

Sialadenitis

A nyálmirigy gyulladása, bakteriális vagy virális fertőzés, autoimmun betegség, nyálmirigykő (sialolithiasis) okozta kivezető cső elzáródás miatt

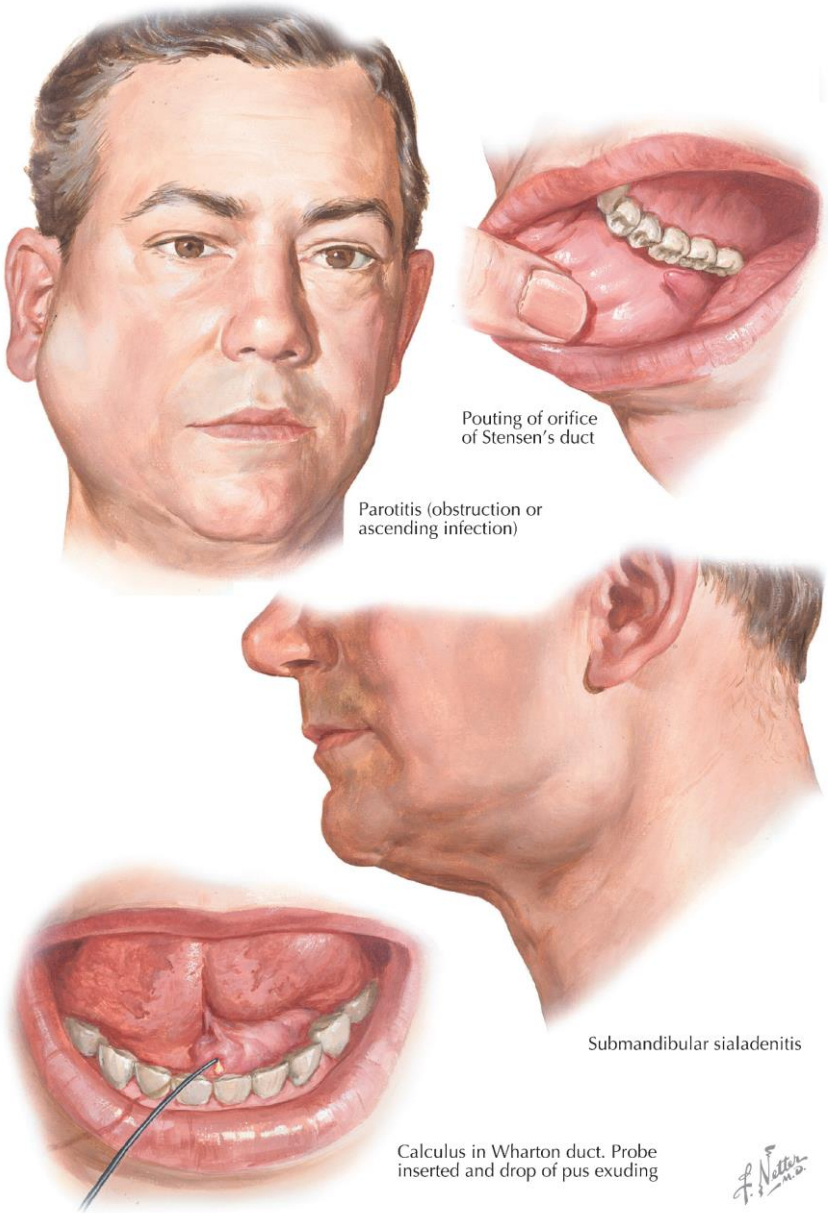

Nyálmirigyek
Gyulladás

Acut purulens sialadenitis

Csökkent nyálelválasztás, kiszárad a száj (**xerostomia**), felszálló St. aureus fertőzésre hajlamosít

Idős, rossz száj higiénéjű egyénekben, postoperativ állapotokban.

Az érintett nyálmirigy fájdalmasan duzzadt, a tünetek étkezésre fokozódnak; a kivezető csövön genny ürülhet

Mumps (parotitis epidemica)

Önmagától gyógyuló vírusfertőzés, a fertőzés leggyakoribb a gyermekkorban

Egy, v. mindkét oldali fültőmirigy duzzanata

FM: az acinusokat és a periductalis tereket lymphocyták és macrophagok szűrik be

Szövődmények a felnőttkorban

Pancreatitis

Orchitis (heregyulladás) serdülőkben, fiatal férfiakban

Az oophoritis (petefészekgyulladás) ritka

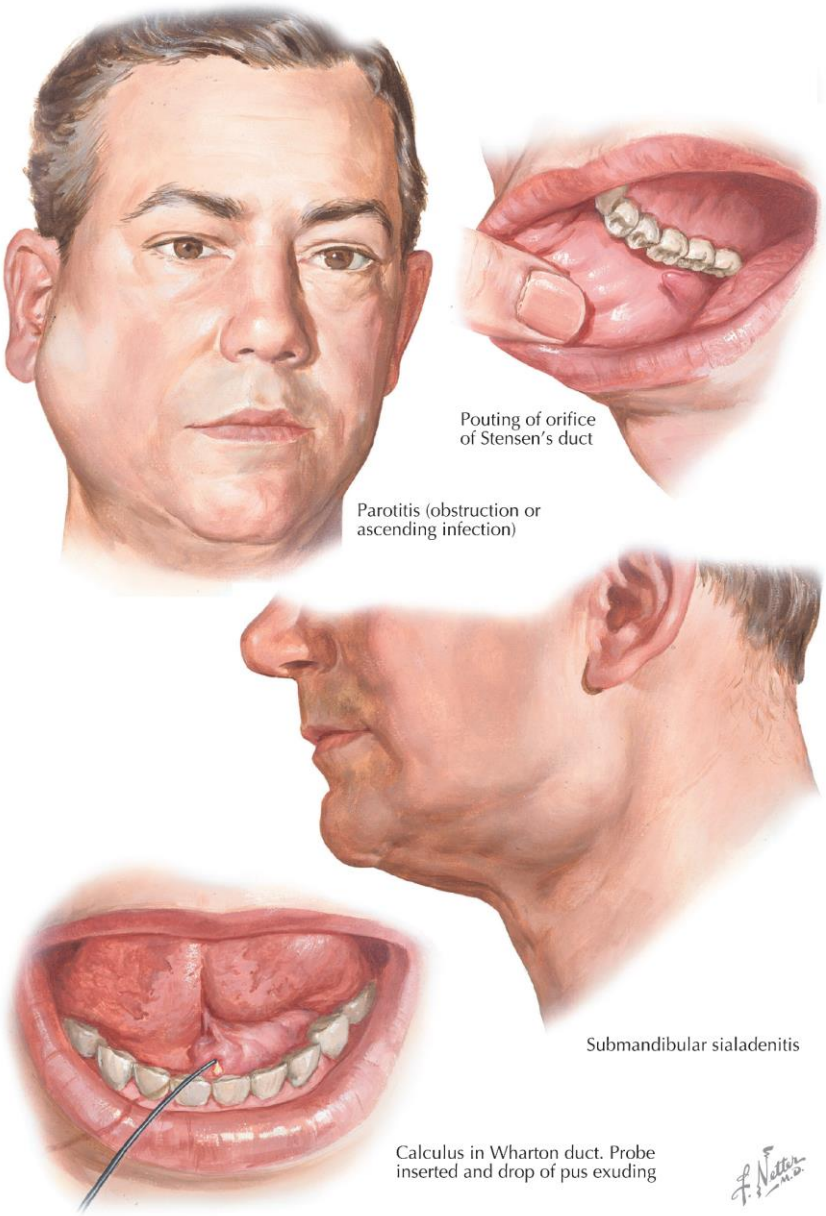

Nyálmirigyek
Gyulladás

Sjögren syndroma

Kis és nagy nyálmirigyek, valamint a könnymirigyek autoimmun-gyulladásos eredetű pusztulása

Elsődleges (sicca sy) vagy rheumatoid arthritishez, SLE-hez, sclerodermához társul

A betegek 90%-a 35-45 év közötti nő

Szerológia

Autoantitestek ribonucleoproteinek ellen (SS-A, SS-B).

Morfológia

Korai eltérések: periductalisan, perivascularisan lymphocytás, plasmasejtes beszűrődés + ductus proliferáció

Előrehaladt eltérések: az acinusok sorvadtak, epi-myoepithelialis szigetek

Klinikai következmények

Sicca sy: könny hiánya: xerophtalmia; száraz szemek: keratoconjunctivitis sicca; száraz száj: xerostomia; száraz orr-, garat-, gégenyálkahártya (rhino-pharyngo-laryngitis sicca)

A nyálkahártyai felszínek gyulladtak, berepednek. A tápcsatornai, a légúti, a hüvelyi nyálkahártya szintén száraz lehet.

Évekkel később non-Hodgkin lymphoma (parotis)

Primér Sjögren sy-ban a betegek harmadában extraglanduláris megbetegedés: Tubulusfunkció zavart okozó tubulointerstitialis nephritis, tüdőfibrosis, synovitis

Sjögren syndrome

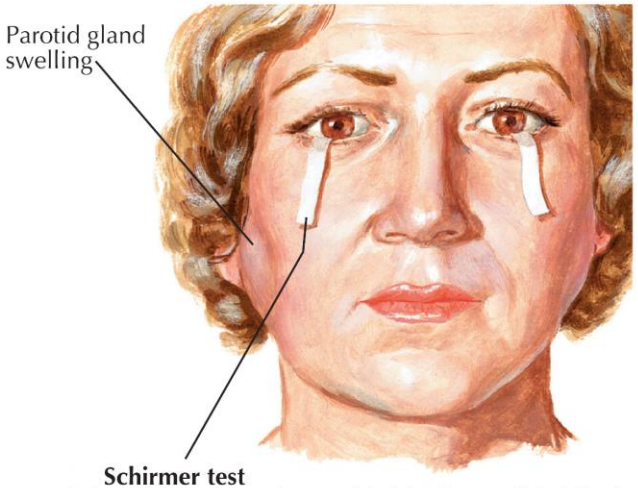

Schirmer test
Strips of filter paper inserted behind lower lids. Wetting of 15 mm or more of strip outside of lid = normal; <5 mm = definitely abnormal; 5-15 mm = probably abnormal

Xerostomia

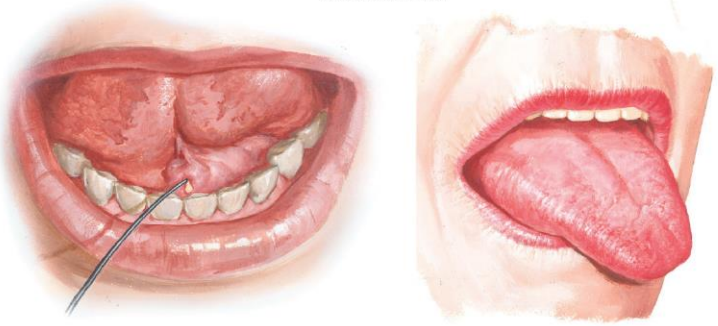

Calculus in Wharton duct. Probe inserted and drop of pus exuding

Xerostomia and glossitis

Sjögren szindróma nyálmirigyben

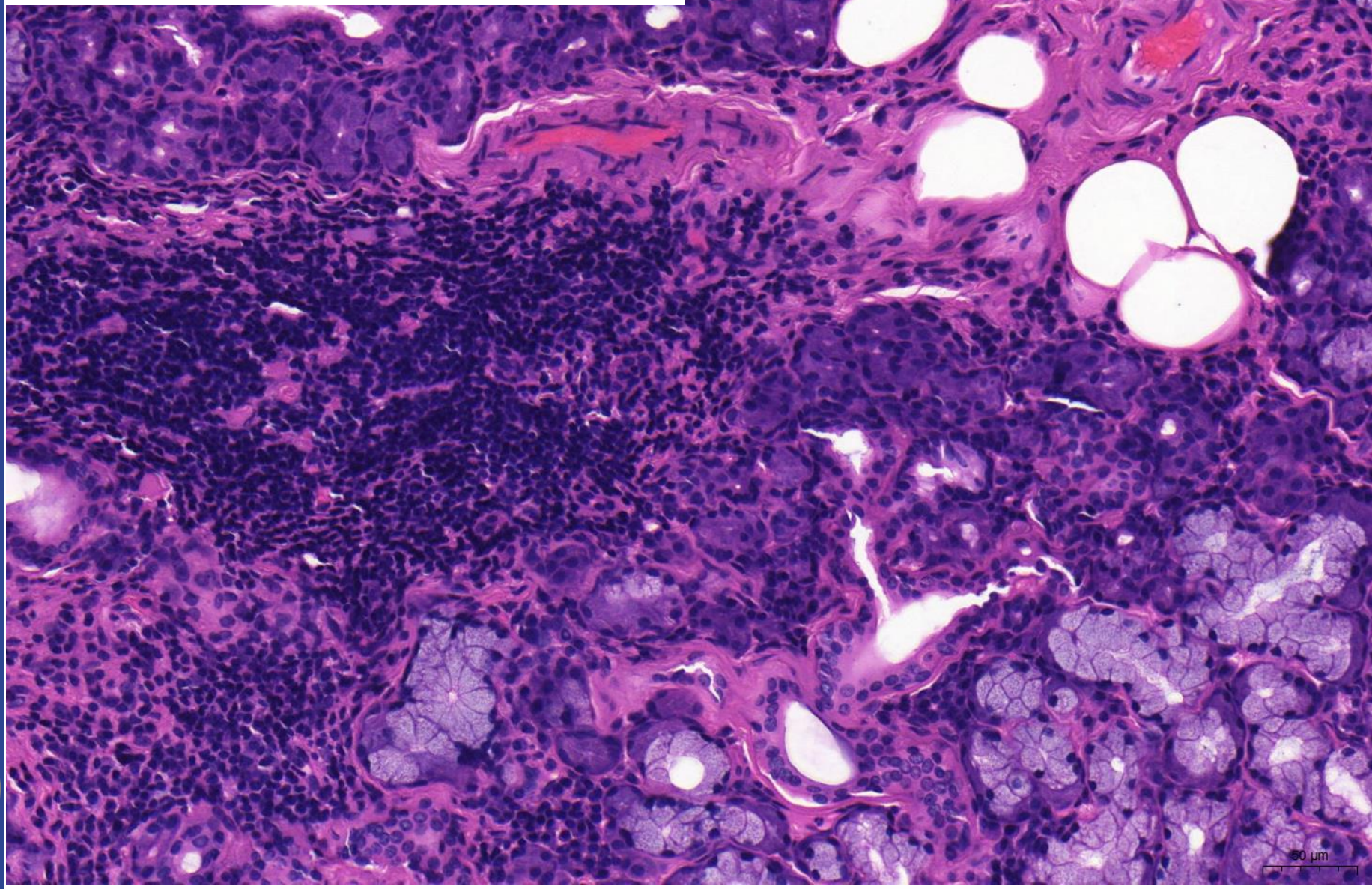

Nyálmirigyek
Daganat

Pleiomorph adenoma

Tokos, 2-6 cm átmérőjű

A tokon kívül szatellita nodulusok

FM: a myoepithelialis és a ductalis sejtek proliferációja; a stroma myxoid, tartalmazhat metaplasztikusan keletkező porcot

Klinikai jellemzők

Lassan növő, fájdalmatlan, jól elhatárolódó terime

A sebészi eltávolítás a n. facialis ágak megkímélésével nehéz, ezért kiújulhat

Ritkán a kiújulás lehet adenocarcinomás átalakulás

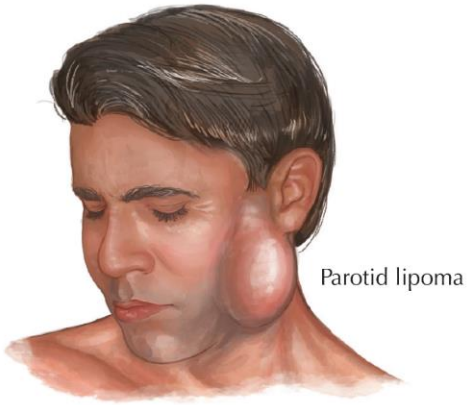

Gross appearance of pleomorphic adenoma

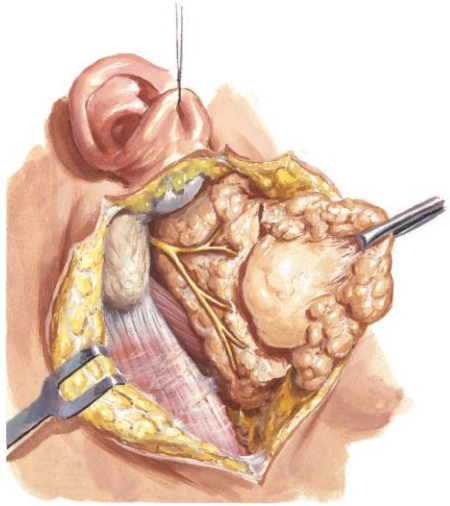

Tumors of parotid gland

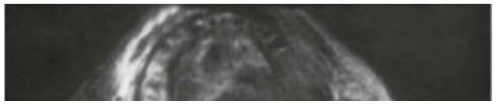



Benign mixed salivary gland tumor

Pleiomorph adenoma

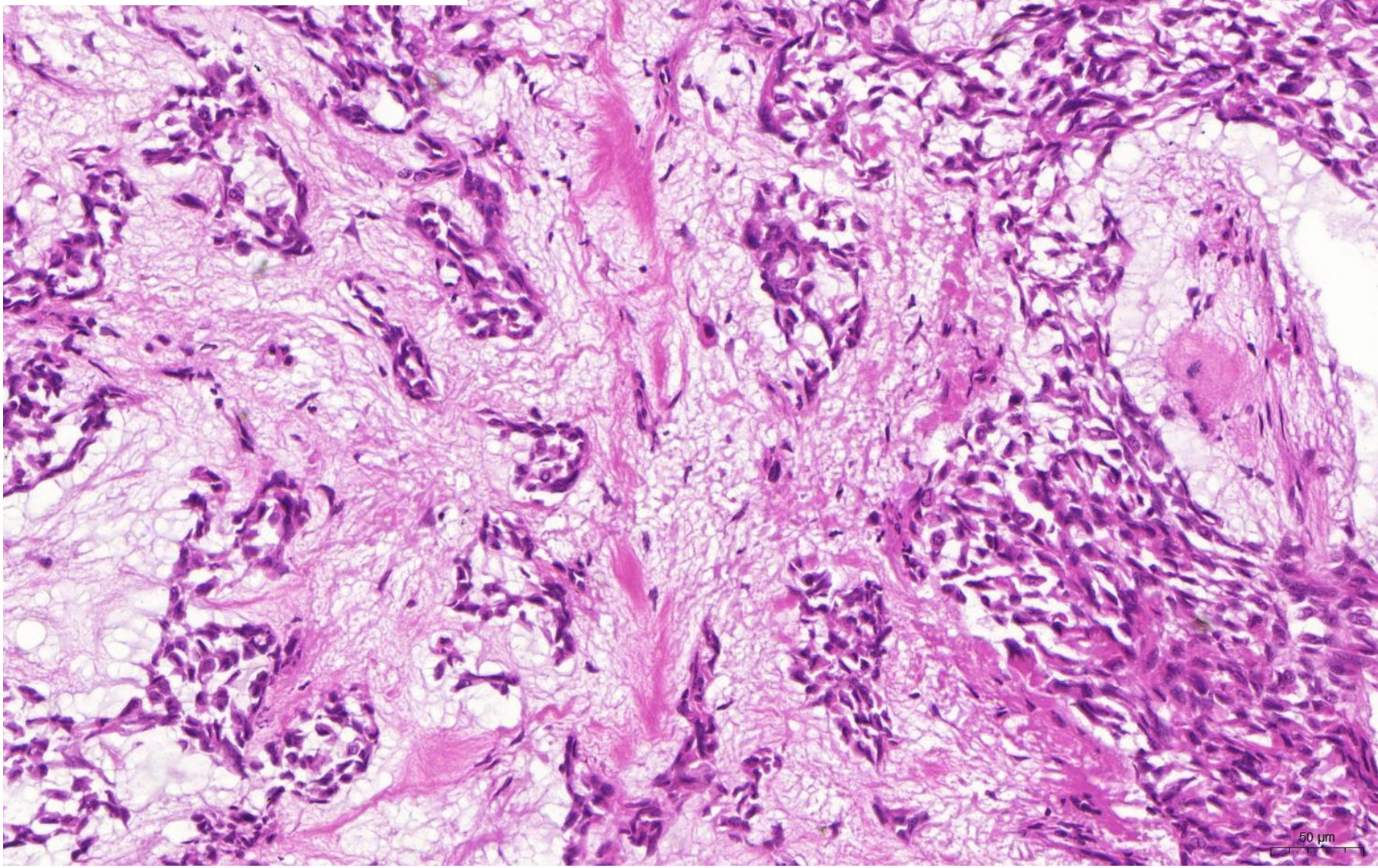

Nyálmirigyek
Daganat

Cystadenoma papillare lymphomatosum (Warthin-tumor)

- A férfiakban gyakoribb
- Tömlős, tokos; átmérő: 2-5 cm
- FM: cysticus; mind a cystákat, mind a bennük képződő papillaris hámnövedékeket eosinophil cytoplasmájú sejtek alkotják, a stromában lymphocytás beszűrődés

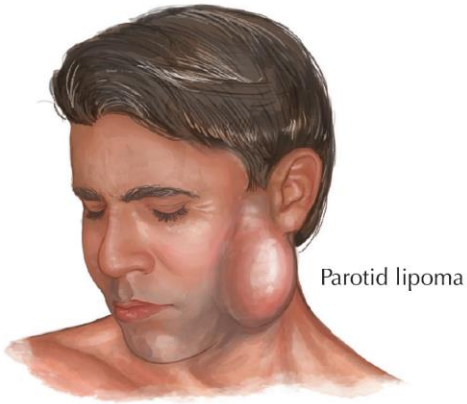

Gross appearance of pleomorphic adenoma

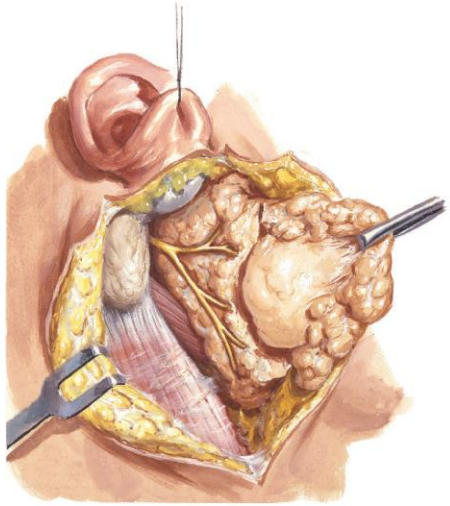

Tumors of parotid gland

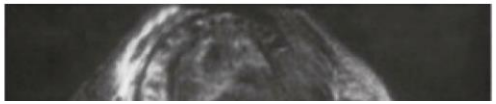



Benign mixed salivary gland tumor

Warthin tumor

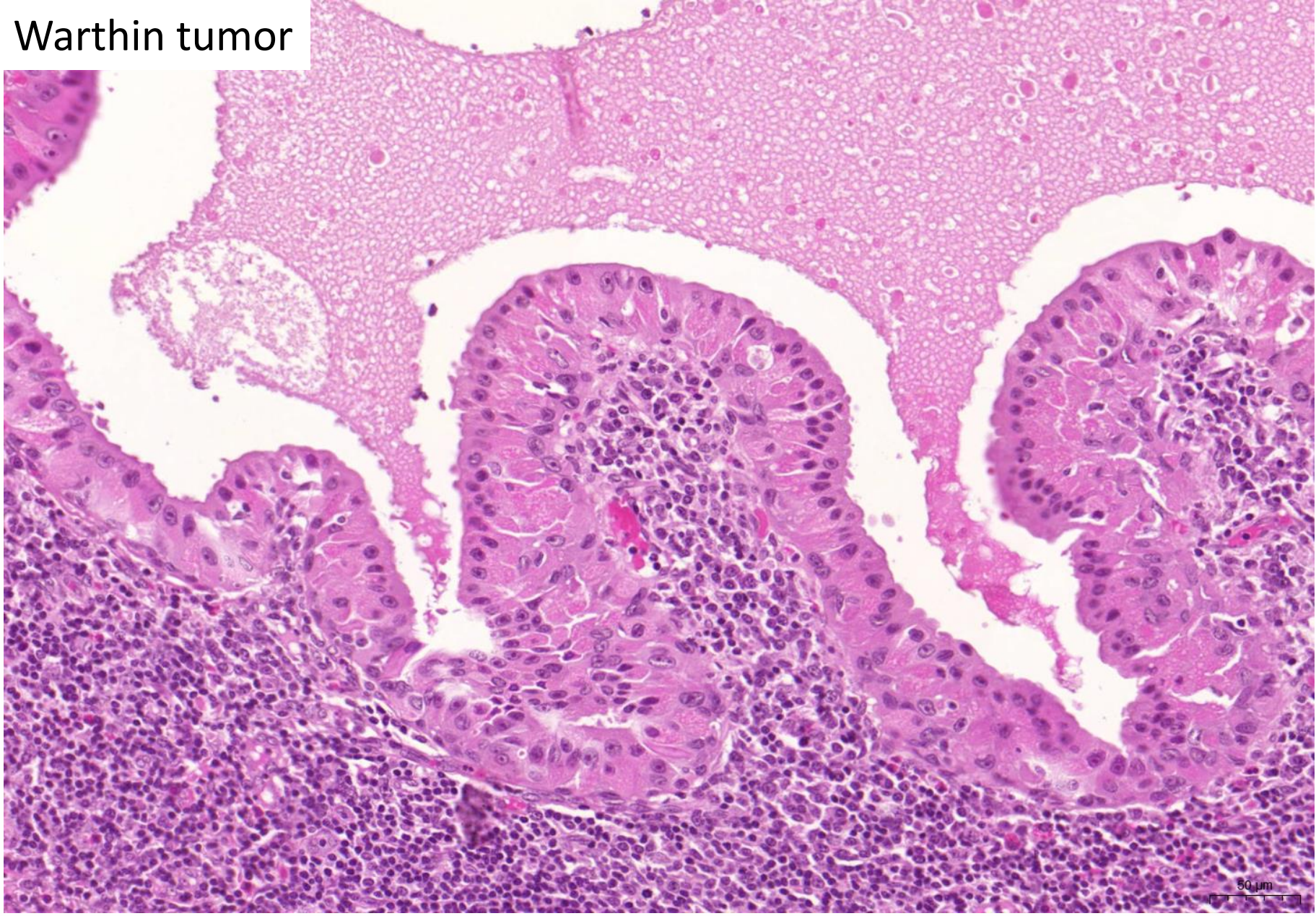

Nyálmirigyek
Daganat

Mucoepidermoid carcinoma

Lassan növekszik, az átmérője a 8 cm-t is elérheti

FM: daganatos laphámsejtek, nyáktermelő sejtek és intermedier sejtek keveredése

5-éves túlélés: low-grade variáns: 90%; high-grade variáns: 40-60 %

Adenoid cysticus carcinoma

Többnyire a szájpad kis nyálmirigyeiből indul ki, előszeretettel terjed perineurálisan.

FM: a daganatsejtek cribriform (adenoid) szerkezetet alakítanak ki, a hámsejtfészkek között sejtmentes területek, basalis membran-szerű anyagot tartalmaznak.

- Eltávolítás után évekkel később távoli áttét jelentkezhet; 5-éves túlélés: 60 %

Mucoepidermoid carcinoma in parotid gland

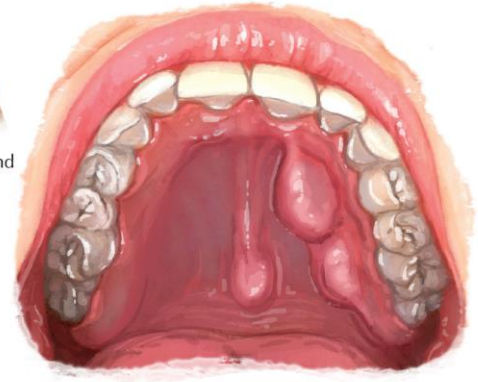

Mucoepidermoid carcinoma on palate

Gross appearance of mucoepidermoid carcinoma

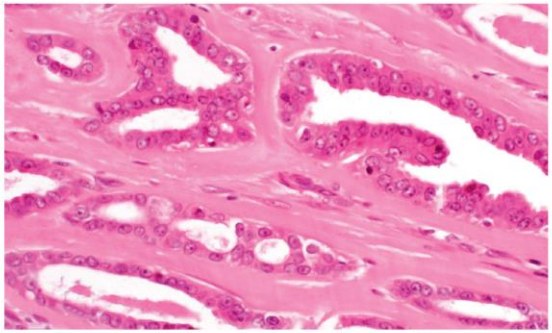

Adenocarcinoma of salivary gland *(From Thompson LDR. Head and Neck Pathology: Foundations in Diagnostic Pathology, Elsevier, Philadelphia, 2012.)*

Nyelőcső
Fejlődési rendellenesség

Atresia - az embryoban zajló csövesedés zavara

Az oesophagus atresiának számos variánsa lehet; a leggyakoribb: a felső szegmentum vakon végződik, és fistula köti össze az alsó szegmentumot és a tracheát

Az újszülött állandóan félrenyel → halálos aspirációs pneumonia

A rövid atresia operálható

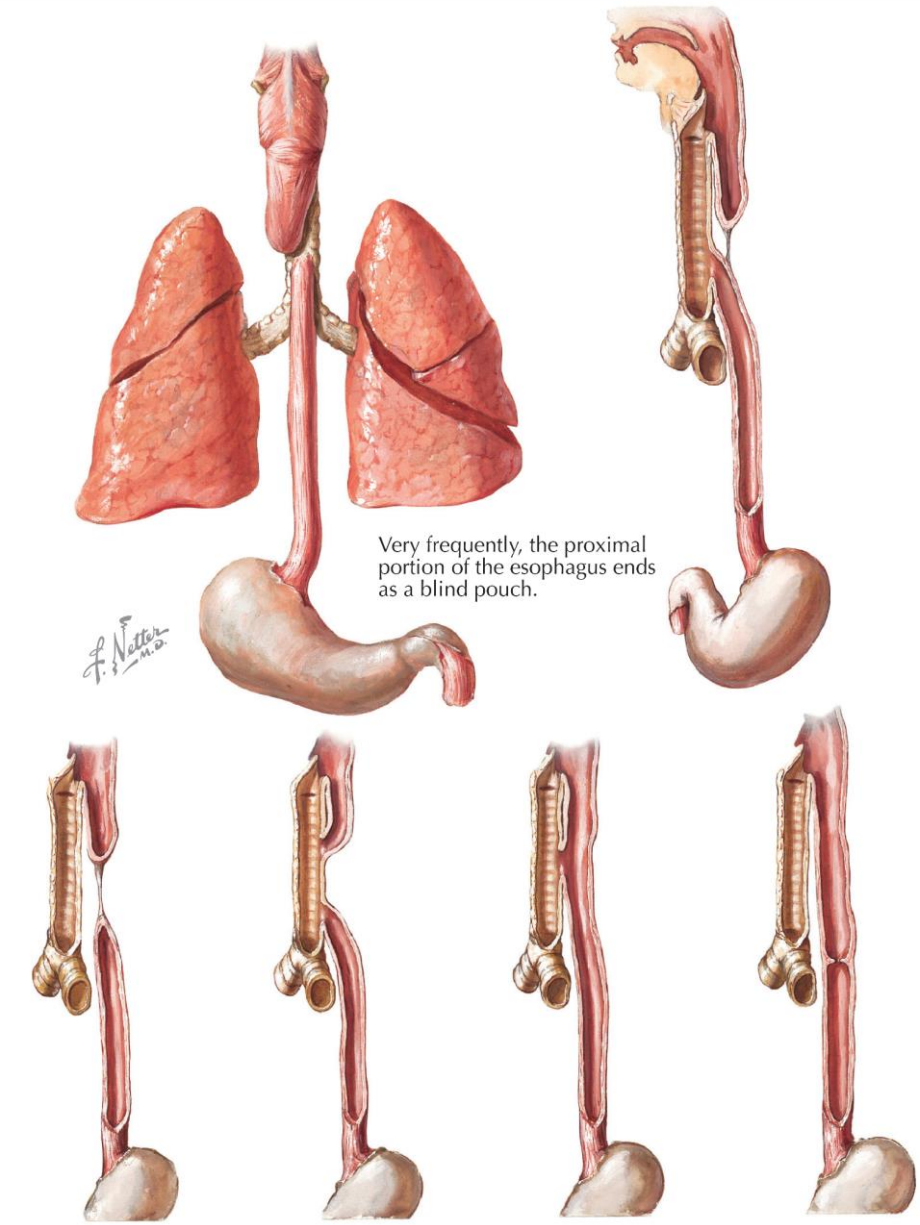

Nyelőcső
Fejlődési rendellenesség

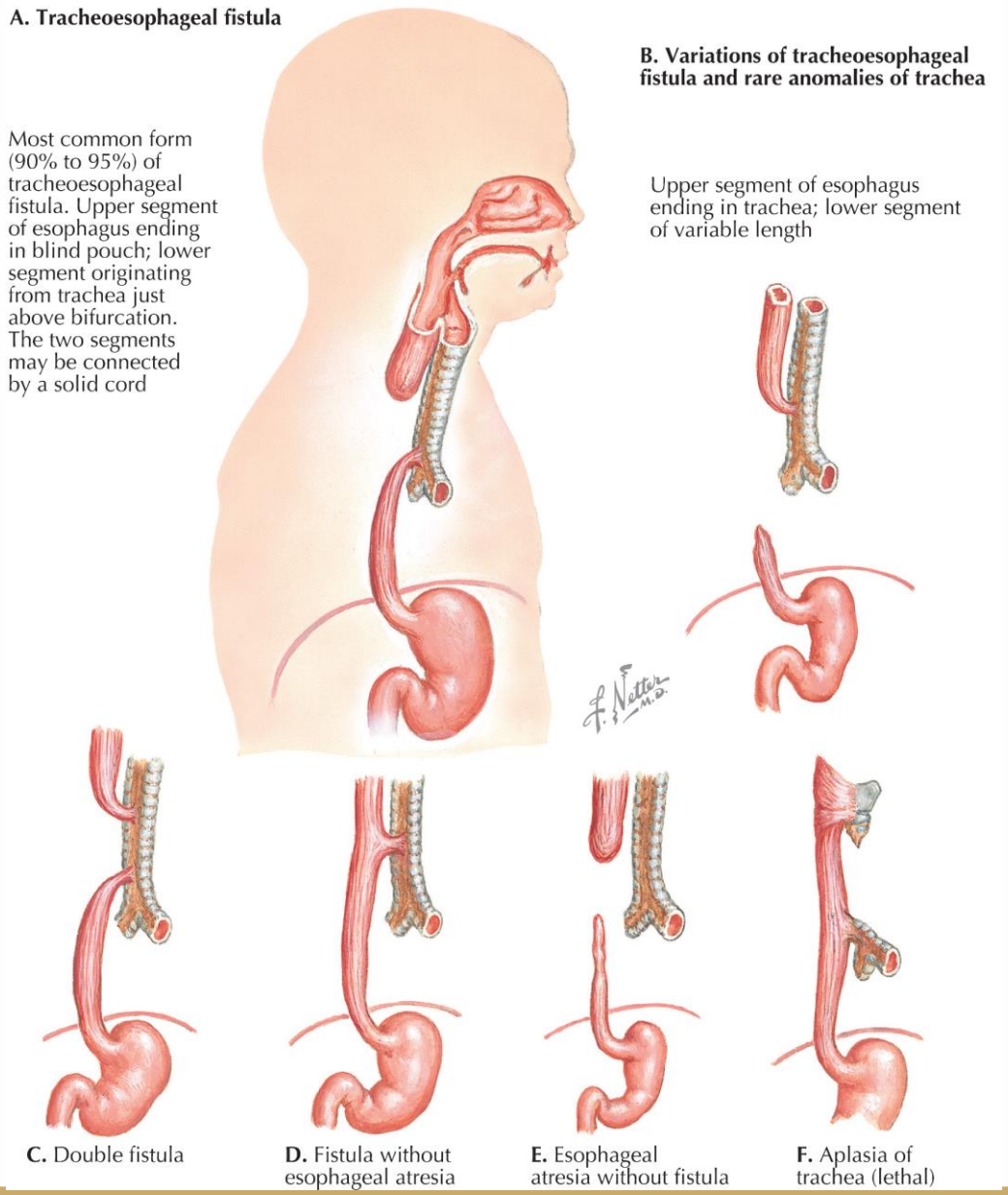

Nyelőcső
Fejlődési rendellenesség
Nyelőcső diverticulum

Oesophagus körülírt kiboltosulása

Pathogenesis

Tractiós d. (heges adhaesio kívülről *kihúzza*);

Pulsiós d. (megnövekedett luminalis nyomás belülről *kinyomja*).

Elhelyezkedés

Felső oesophagus: Zenker-féle pulsiós d.

Középső oesophagus: tractiós d., pl. tbc-s tüdőhilusi heges nycs

Alsó oesophagus: epiphrenicus pulsiós d. hiatus hernia, gastrooesophagealis reflux betegség (GERD) vagy achalasia kapcsán

Szövődmények

Több cm-es tasak képződik, ételdarabok rekednek meg benne, alvás közben regurgitálnak, aspiratio (pneumonia)

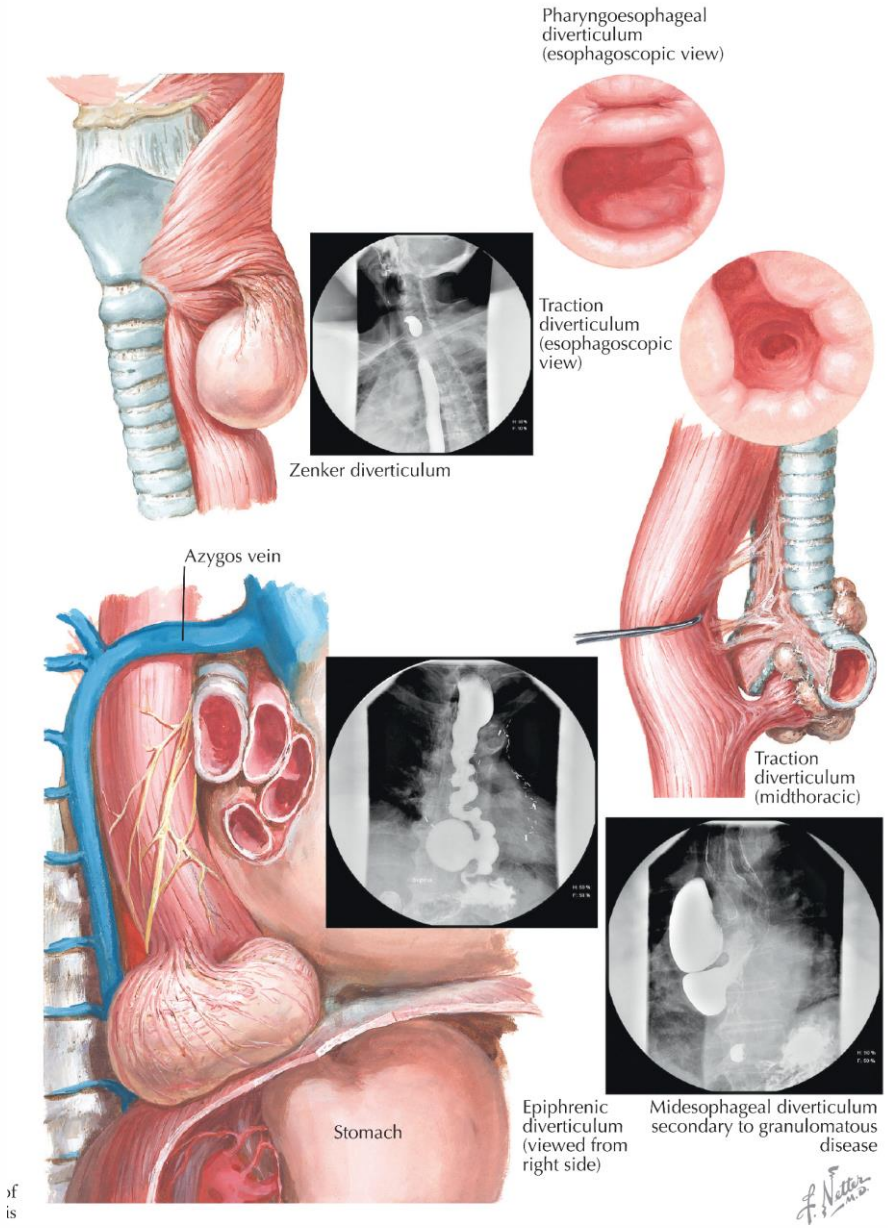

Nyelőcső
Fejlődési rendellenesség

Achalasia cardiae

3 összetevőből álló elernyedési zavar:

A perisztaltika zavara

Nyeléskor az alsó oesophagealis sphincter (lower esophageal sphincter [LES]) csak részben lazul el,

A LES nyugalmi tónusa fokozott Idiopathiás vagy másodlagos lehet, pl. diabeteses autonóm neuropathiában

Következmény

A LES felett a nyelőcső kitágul (megaoesophagus), a nyálkahártyában gyulladás, kifekélyesedés, majd fibrotikus vastagodás jön létre

Az étel visszaáramlik (esti), aspiratio

Kialakulhat dysplasia vagy invasív tumor

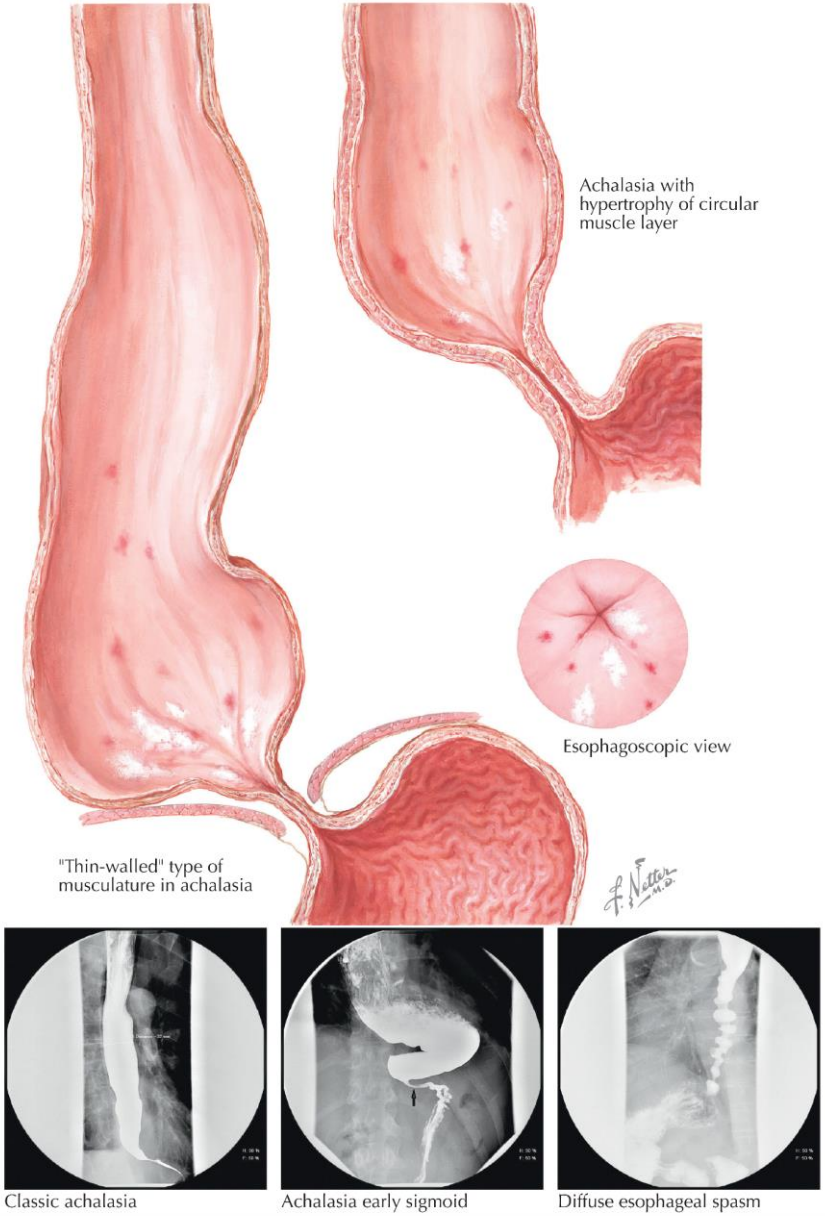

Nyelőcső
Fejlődési rendellenesség

Hernia (sérv)

A hasfal olyan veleszületett vagy szerzett defektusa, mely lehetővé teszi valamely hasűri szerv kitüremkedését a nyíláson keresztül

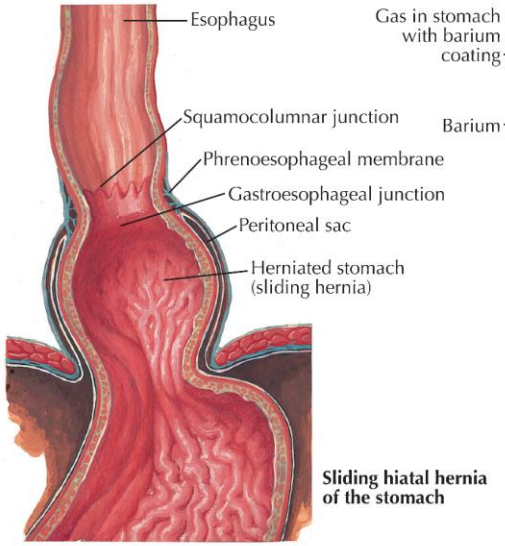

Sliding hiatal hernia of the stomach

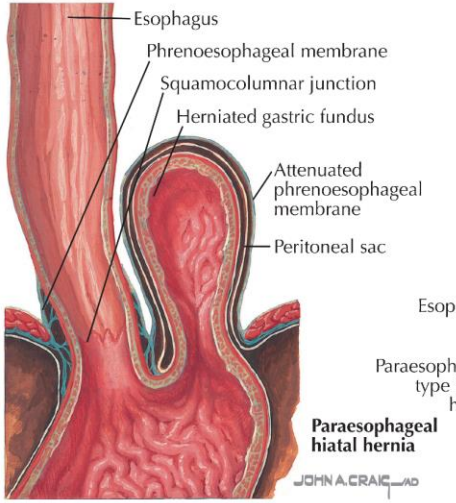

Paraesophageal hiatal hernia

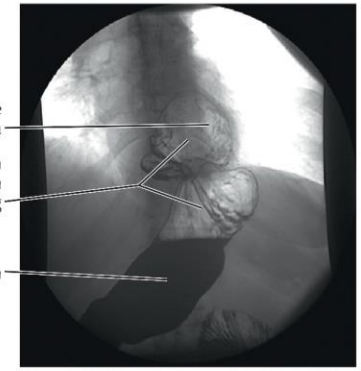

Upper GI fluoroscopy study with double contrast (gas and barium) of a sliding hiatal hernia

Sliding hiatal hernia

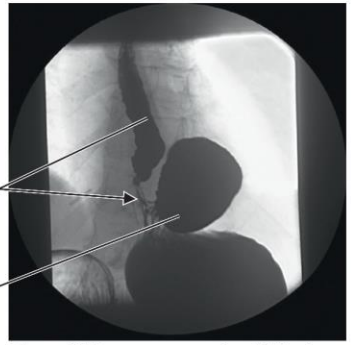

Upper GI fluoroscopy study with barium contrast of a paraesophageal hernia

Nyelőcső
Fejlődési rendellenesség

Hiatus hernia (hernia diaphragmatica)

A rekeszizom hiatus oesophageusa kitágul és a gyomor a mellüregbe türemkedik; az 50 év felettiek betegsége

Csuszamlásos rekeszsérv - gyakoribb: a gastrooesophagealis junctio a mellüregbe csúszik

Paraoesophagealis rekeszsérv - ritkább: a gyomor körülírt része jelenik meg a mellüregben Panaszok

Okozhat gyomorégést, dysphagiát (nyelési nehezítettség) és/vagy fájdalmat nyeléskor.

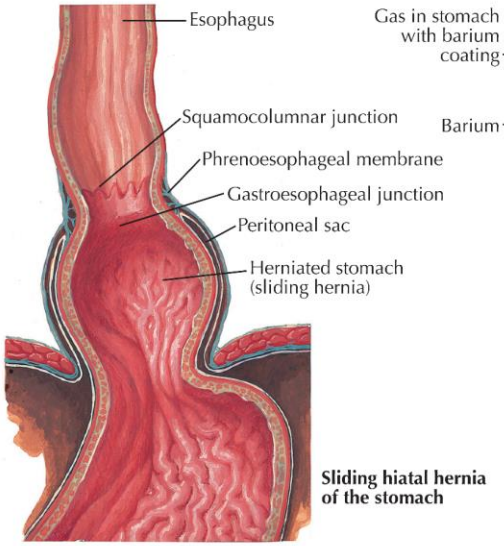

Sliding hiatal hernia of the stomach

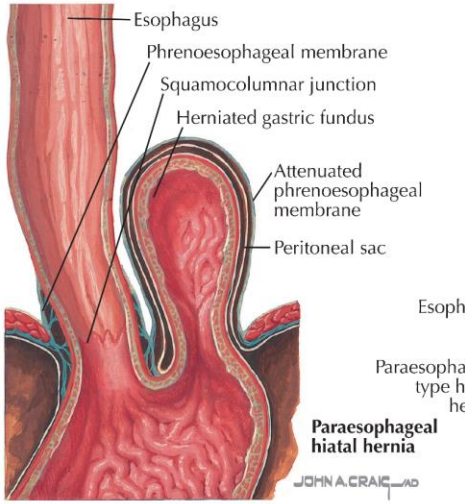

Paraesophageal hiatal hernia

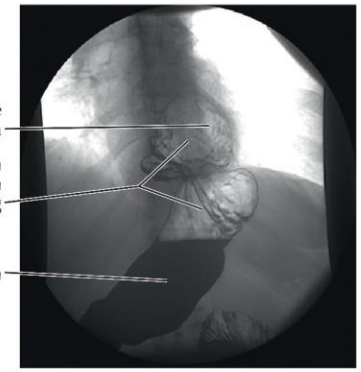

Upper GI fluoroscopy study with double contrast (gas and barium) of a sliding hiatal hernia

Sliding hiatal hernia

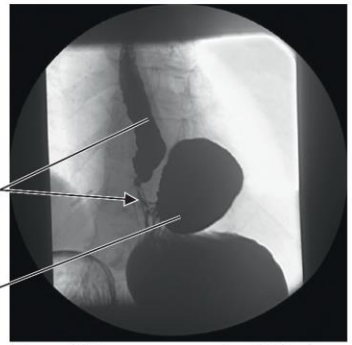

Upper GI fluoroscopy study with barium contrast of a paraesophageal hernia

Rekeszizom
Fejlődési rendellenesség

Hernia (sérv)

A hasfal olyan veleszületett vagy szerzett defektusa, mely lehetővé teszi valamely hasűri szerv kitüremkedését a nyíláson keresztül

Hiatus hernia (hernia diaphragmatica)

A rekeszizom hiatus oesophageusa kitágul és a gyomor a mellüregbe türemkedik; az 50 év felettiek betegsége

Csuszamlásos rekeszsérv - gyakoribb: a gastrooesophagealis junctio a mellüregbe csúszik

Paraoesophagealis rekeszsérv - ritkább: a gyomor körülírt része jelenik meg a mellüregben.

Panaszok

Okozhat gyomorégést, dysphagiát (nyelési nehezítettség) és/vagy fájdalmat nyeléskor

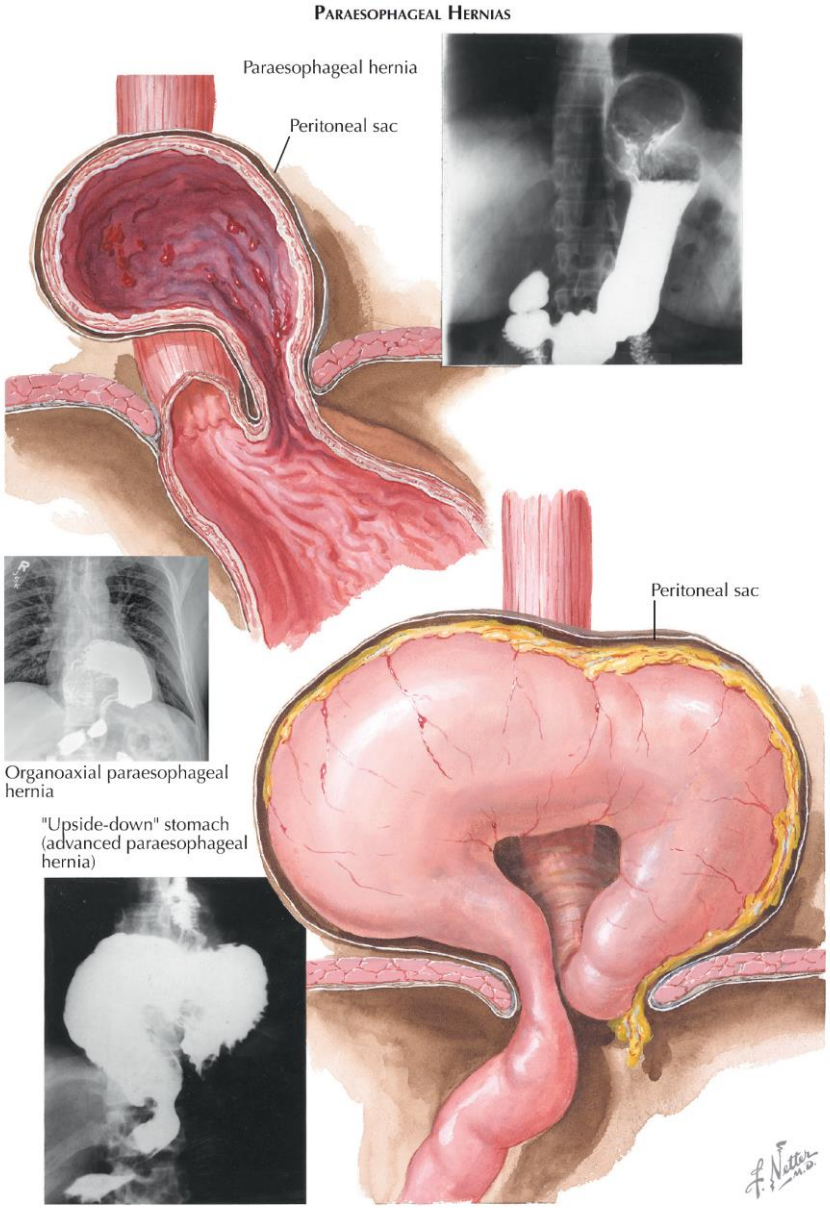

Rekeszizom
Fejlődési rendellenesség

Congenitalis hernia diaphragmatica

A rekeszizom posterolateralis része hiányzik, a mellűrbe hasi szervek türemkednek, akadályozzák a tüdő fejlődését.

Születés után dyspnoe és cyanosis tüdő hypoplasia miatt

Nagy defektus: halálos

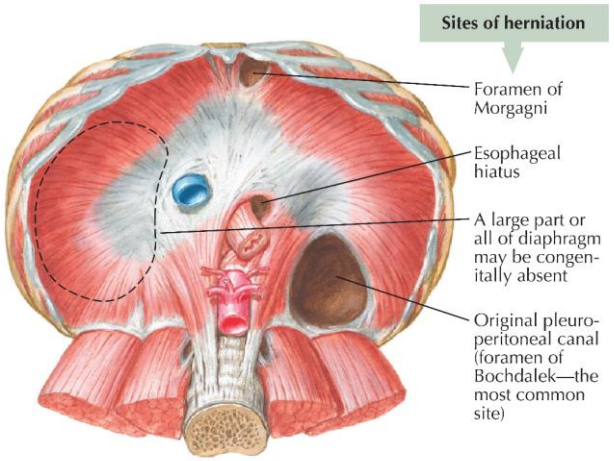

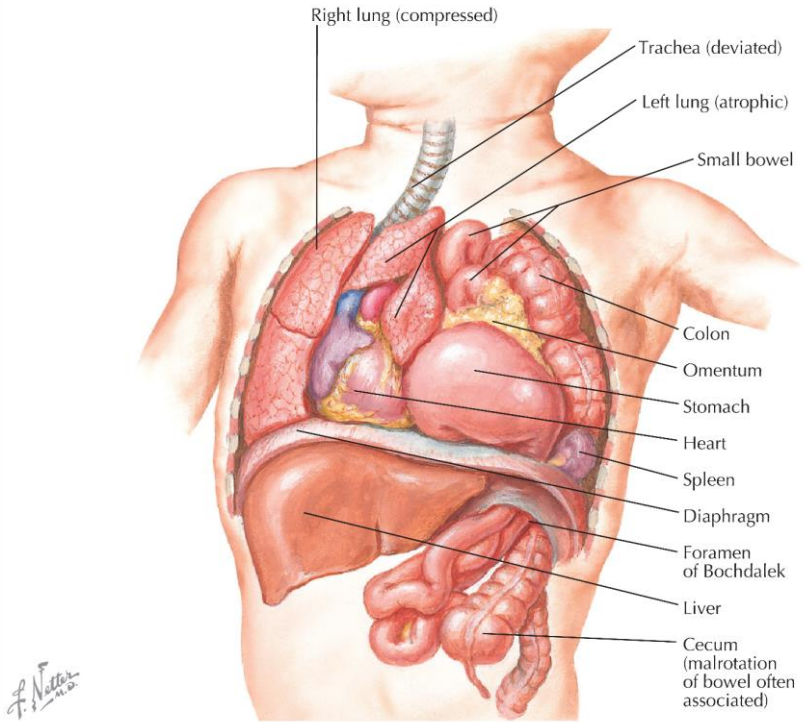

Nyelőcső Gyulladás Oesophagitis

Etiológia

Gyomornedv reflux a LES elégtelensége miatt - igen gyakori (GERD: gastro-esophagealis reflux disease)

Irritáció: gyomorszonda elhúzódóan; alkohol; dohányzás; uraemia

Leukaemiás/lymphomás/AIDS-es betegekben: herpes simplex, cytomegalovírus vagy Candida fertőzés

Ételallergének által kiváltott hiperszenzitiv reakció, eosinophilsejtes oesophagitis



Endoscopic view demonstrates characteristic rings seen in the esophagus with eosinophilic esophagitis

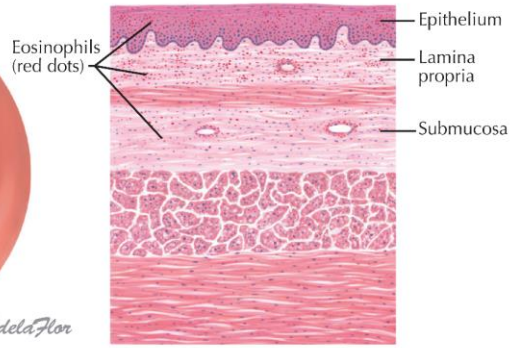

Cross-sectional microscopic view of the esophagus demonstrates the infiltration of all layers of the esophagus with eosinophils. The infiltrate is diagnosed most frequently by endoscopic biopsy so it is seen in the biopsy specimen in the epithelium and lamina propria.

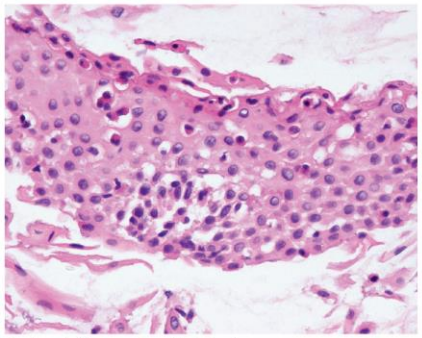

Eosinophilic esophagitis histology

EoE with multiple rings and corrugated appearance

Eosinophilic esophagitis with linear furrows, rings with white exudates

Nyelőcső
Gyulladás
GERD

GERD következményei

Nyh károsodás, súlyos heveny gyulladás, necrosis, kifekélyesedés , granulációs szövet, hegesedés, oesophagus stenosis

GERD klinikuma

Gyomorégés, nyelőcsőtáji-mellkasi égő érzés, savas felböfögés

Előfordul erős mellkasi fájdalom, ischaemiás szívrohamnak vélik

A biopsziás vizsgálat különíti el a GERD-kiváltotta oesophagitist az eosinophilsejtes oesophagitistől

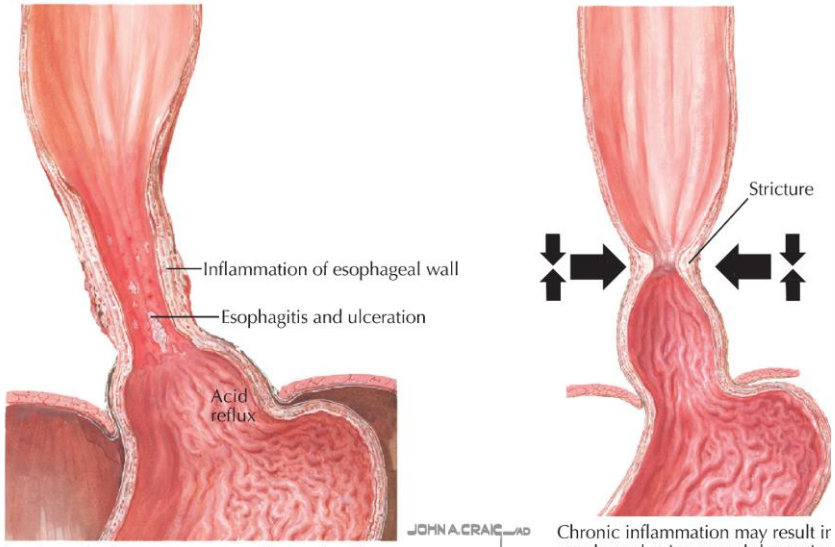

Esophageal reflux may cause peptic esophagitis and lead to cicatrization and stricture formation.

Chronic inflammation may result in esophageal stricture and shortening

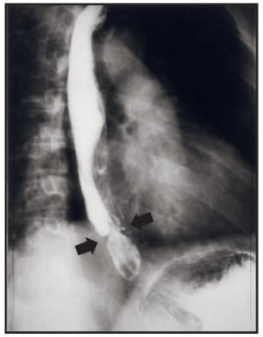

Barium study shows esophageal stricture.

Grade D reflux esophagitis

Los Angeles Classification of Erosive Esophagitis	
Grade A	One (or more) mucosal break no longer than 5 mm that does not extend between the tops of two mucosal folds
Grade B	One (or more) mucosal break more than 5 mm long that does not extend between the tops of two mucosal folds
Grade C	One (or more) mucosal break that is continuous between the tops of two or more mucosal folds but which involve less than 75% of the circumference
Grade D	One (or more) mucosal break which involves at least 75% of the esophageal circumference

(From Lundell LR, Dent J, Bennett JR, et al: Endoscopic Assessment of Esophagitis: Clinical and Functional Correlates and Further Validation of the Los Angeles Classification. Gut 1999; 45: 172–180).

Nyelőcső
Gyulladás

Laceratiók / Mallory-Weiss sy

Hosszanti berepedések az oesophagogastricus junctióban. Erőlködő hányás váltja ki, leggyakrabban idült alkoholistáknál.

Szövődmény: enyhe → végzetes vérzés

Ha a beteg túléli, teljes gyógyulás.

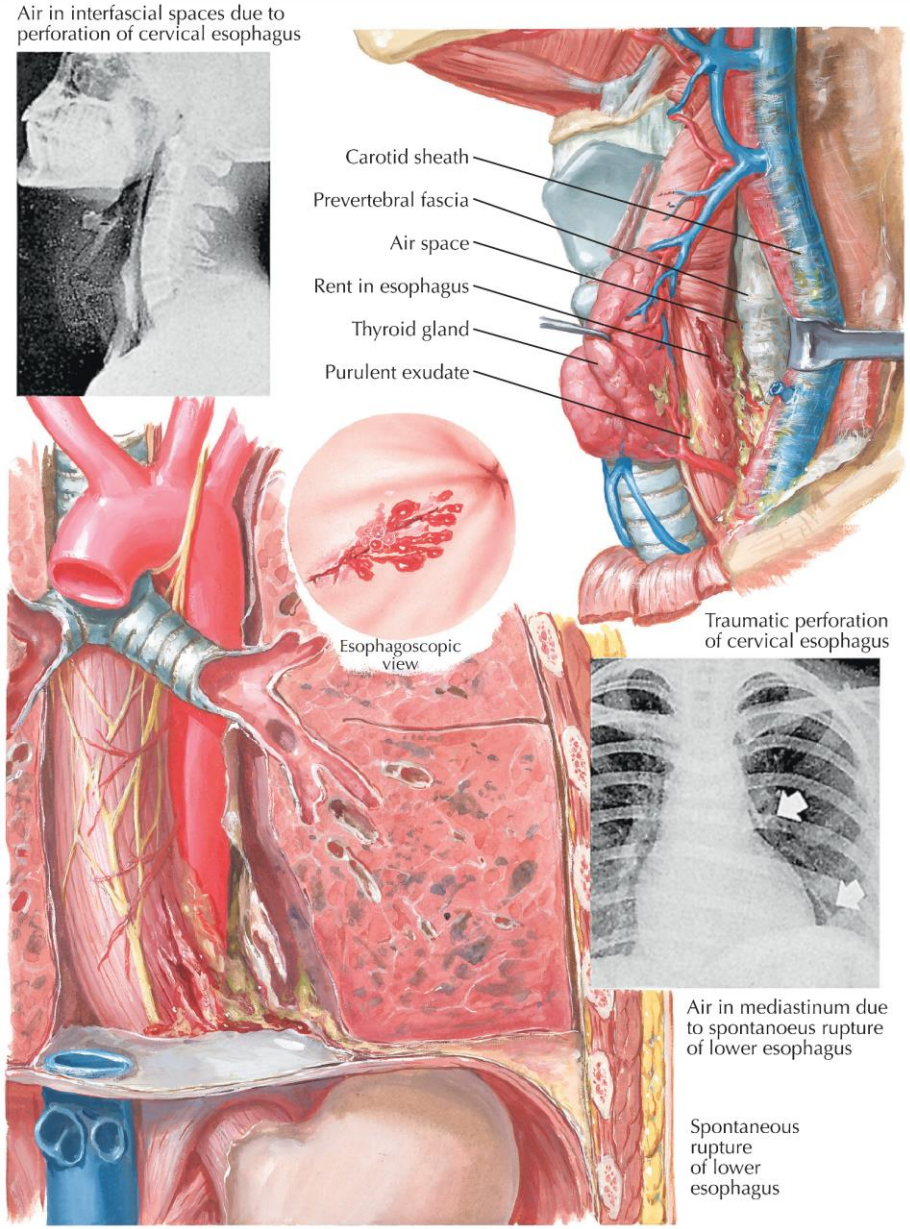

Nyelőcső
Daganat

Barrett oesophagus: a hosszantartó reflux a laphám helyén kehelysejtes intestinális metaplasiát idéz elő; az endoscopos a gastro-oesophagalis junctio felett vöröses mucosaként észleli (a laphám szürkésfehér)

A metaplasiás Barrett mucosában keletkezhet dysplasia, invasiv adenocarcinoma.

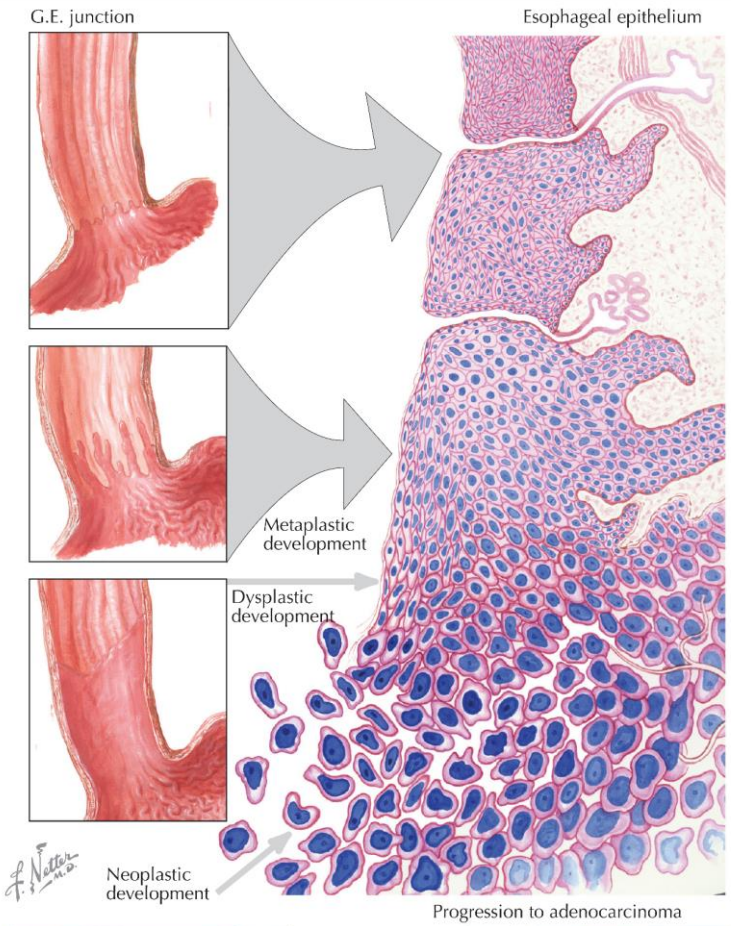

Normal squamocolumnar junction

Barett esophagus

Nyelőcső
Daganat
Adenocarcinoma

Barrett oesophagus talaján. Ráterjed a cardiára.

Makro: laphámrákhoz hasonlító megjelenések;

FM: nyáktermelő adenocc

Laphámrákhoz hasonló, igen rossz kórlefolyás

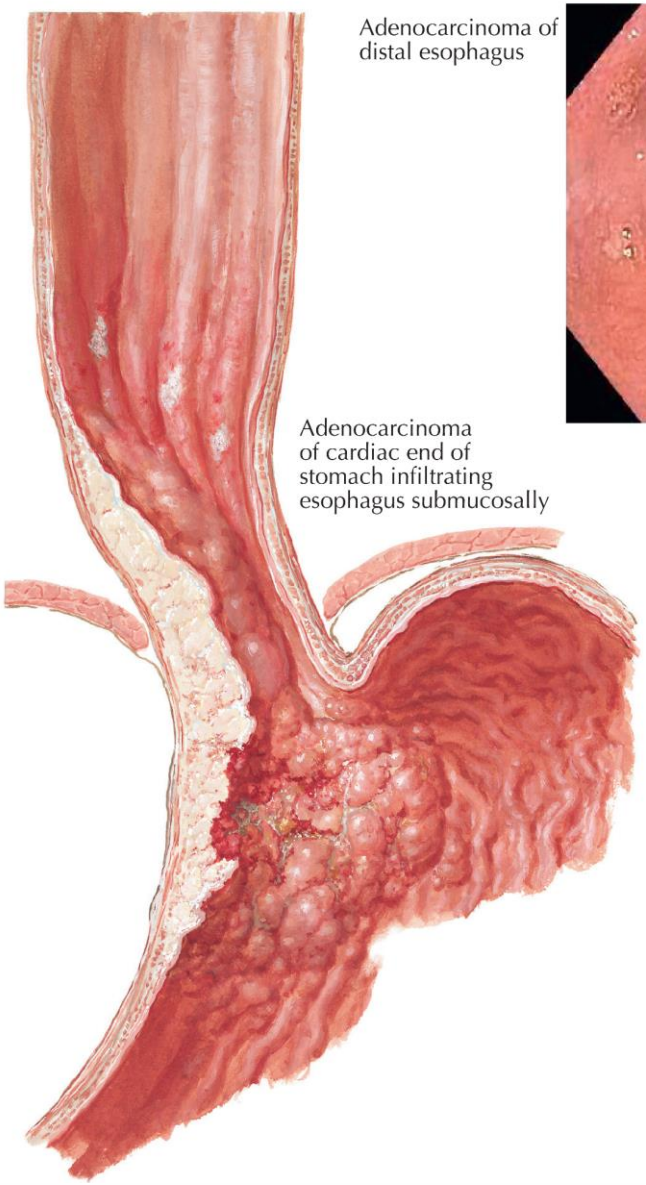

PET scan demonstrating imaging of distal esophageal adenocarcinoma

Nyelőcső
Daganat
Laphámrák

Többnyire >50 év férfiakban

Etiológia: EU, USA, dohányzás és alkoholfogyasztás

Morfológia

Dysplasiával kezdődik → cc in situ → invazív cc

A hosszirányba és a mélybe terjedést elősegíti a submucosa gazdag nyirokérhálózata

Lokalizáció: 20% felső harmad; 50% középső harmad; 30% alsó harmad

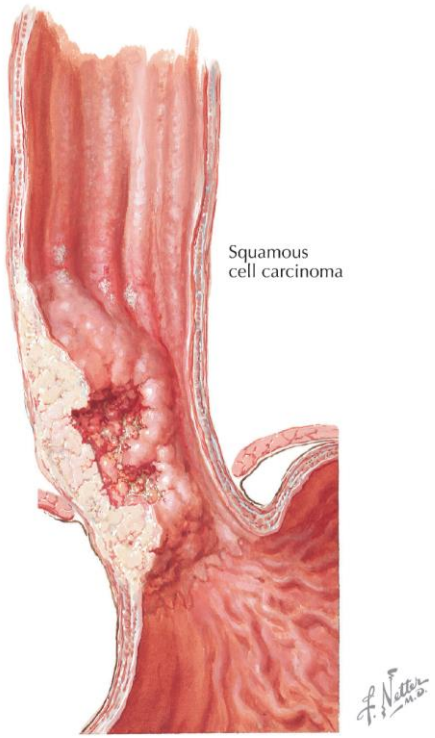

Makro: polypoid (exophyticus) / lapos, diffúzan infiltráló / kifekélyesedő-alávájt

Áttétek

Nycs: felső harmad: nyaki nycs-k; középső harmad: mediastinalis, paratrachealis, tracheobronchialis nycsk; alsó harmad: a gyomorkörnyéki és a tr. coeliacus melletti nycs-k. Haematogen a tüdőben.

Nyelőcső
Daganat
Laphámrák

Áttétek

Nycs: felső harmad: nyaki nycs-k; középső harmad: mediastinalis, paratrachealis, tracheobronchialis nycsk; alsó harmad: a gyomorkörnyéki és a tr. coeliacus melletti nycs-k. Haematogen a tüdőben.

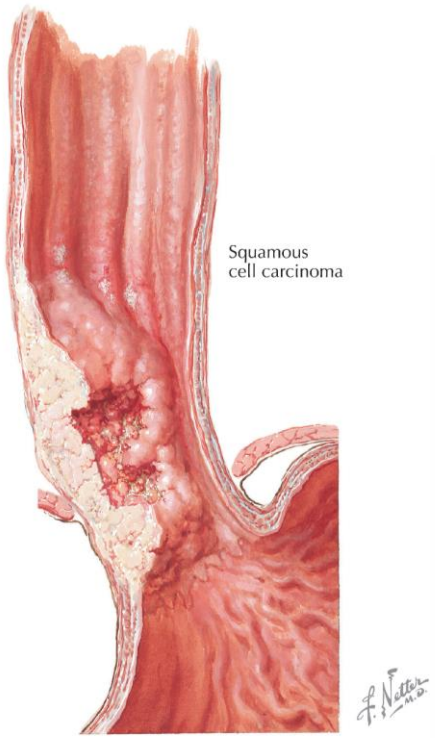

Klinikum

Lappangó kezdet, majd fokozódó dysphagia: a szilárd étel egyre inkább nem megy le, a leves még igen

Szövődmények

Rákos oesophagotrachealis fistula, aspiratiós pneumonia / Vérzés / Nagymérvű fogyás a táplálékbevitel zavara és daganatos senyvedés miatt

Kórjóslat

Ha a sebészi eltávolítás időpontjában már van nycs áttét, az 5 éves túlélés csupán 5%.

Nyelőcső
Varix

Varicositas oesophagi

Portális hypertensióban a nyelőcső distalis részén + a cardiában a submucosus venák kitágulnak (portocavalis anastomosis)

Spontán megrepednek, a nyelőcső nyálkahártyája „felszakad” → vérhányás, elvérzés (vérzéses shock)

Boncoláskor a gyomorban és a vékonybelekben 2000-3000 ml vér

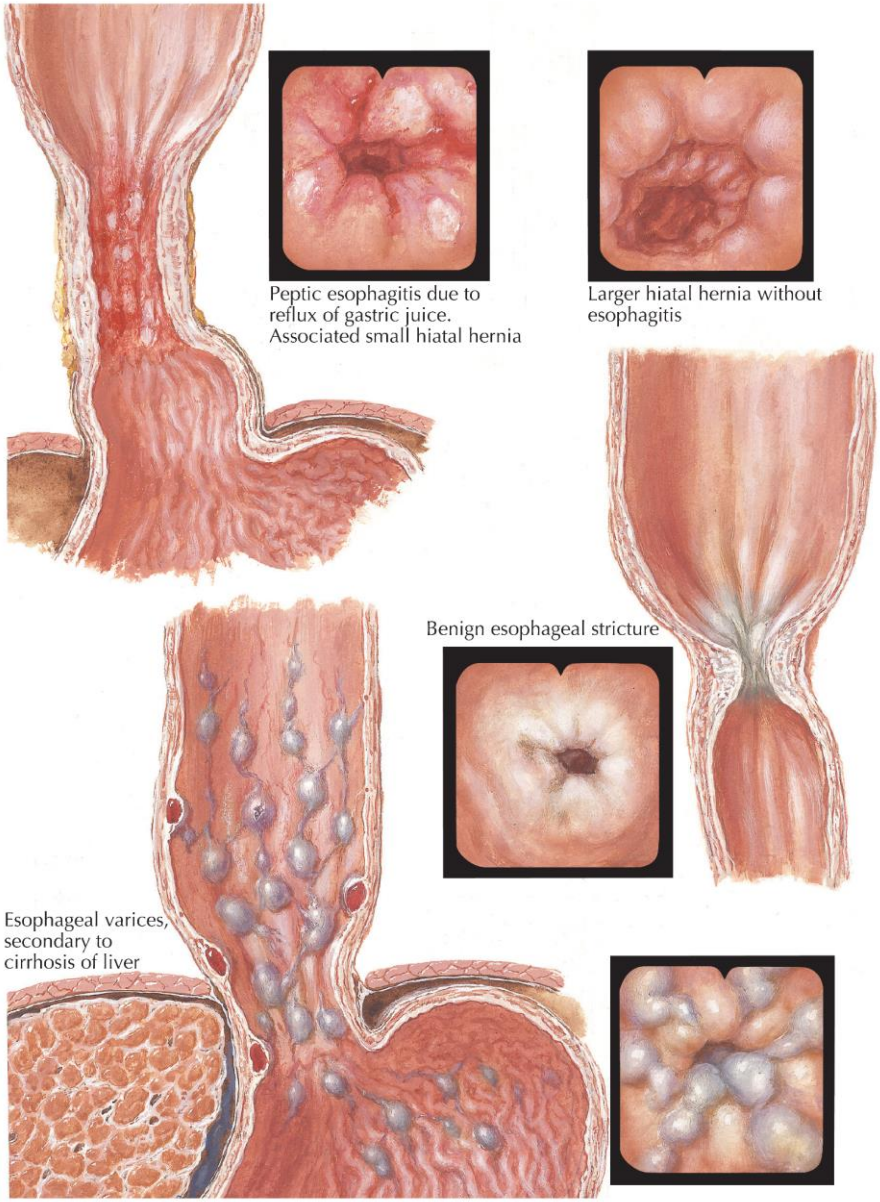

Gyomor
Fejlődési rendellenesség
Congenitalis pylorusszűkület

A pylorus muscularis hypertrophiája; tapintható a hasfalon keresztül

Fiú újszülötteknél gyakoribb

Következmény: a gyomorürülés súlyos zavara, epével nem festenyzett sugárhányás a 2. héttől; sebészi beavatkozás (pyloromyotomia) hiányában halálos

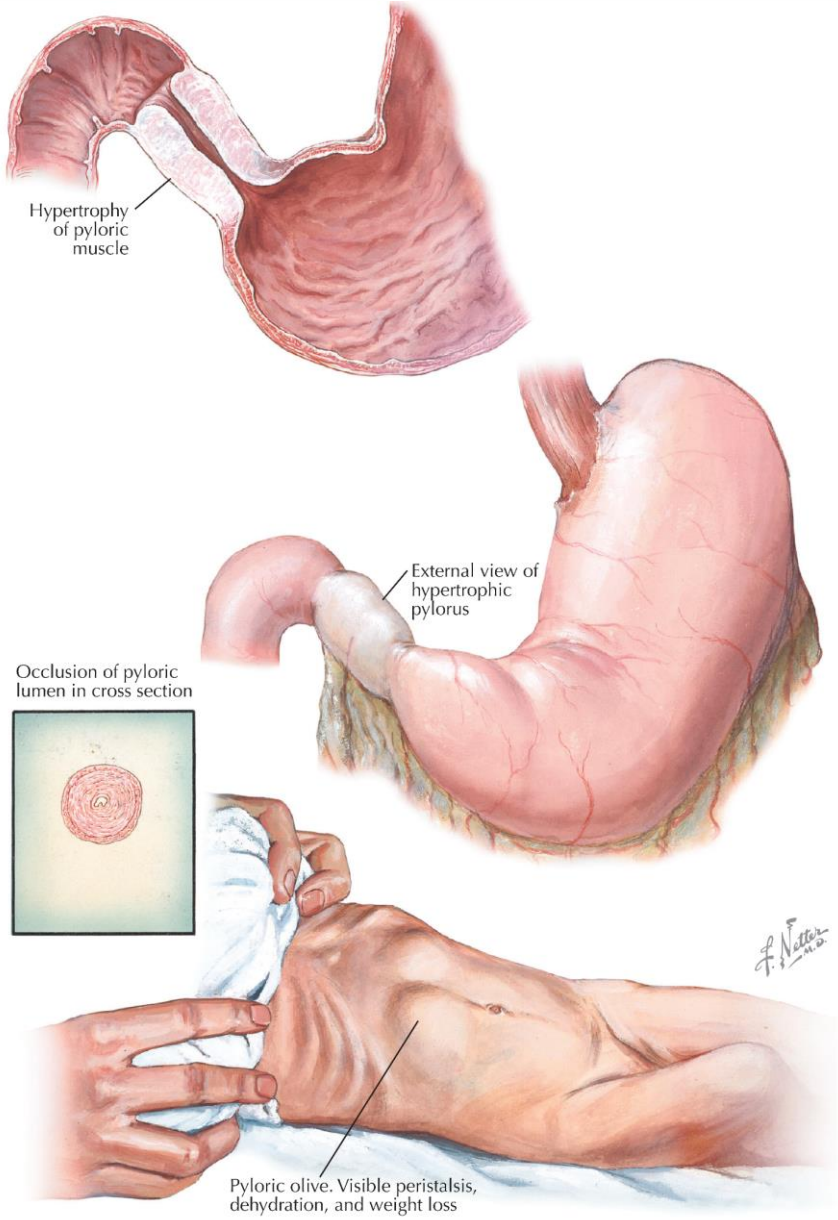

Gyomor
Gyulladás

Gyomornyálkahártya

Nyák fedi; védi a gyomrot az önemésztődéstől. A nyákot a cardia és az antrum mirigyei, valamint a nyálkahártya felszínén lévő hámsejtek termelik.

A corpus és a fundus mirigyek fősejtjei termelik a pepszinogént, parietalis sejtjei a sósavat, a bikarbonátokat és az intrinsic faktort, az endocrin sejtek pedig a histamint.

A pylorus mirigyek endokrin sejtjei gastrint, somatostatint és egyéb hormonokat termelnek.

Gastritis: a gyomornyálkahártya gyulladásos károsodása

Gastropathia: a gyomornyálkahártya hámsejtjeinek károsodása és regenerációja, gyulladásos reakció nélkül

Erosio: a m. mucosae vonalát meg nem haladó, körülírt nyálkahártyahiány

Ulcus: a defektus mélyebb, meghaladja a m. mucosae vonalát

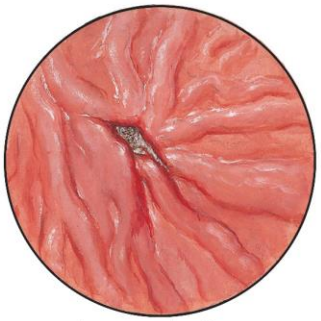

Acute gastric ulcer
(endoscopic view)

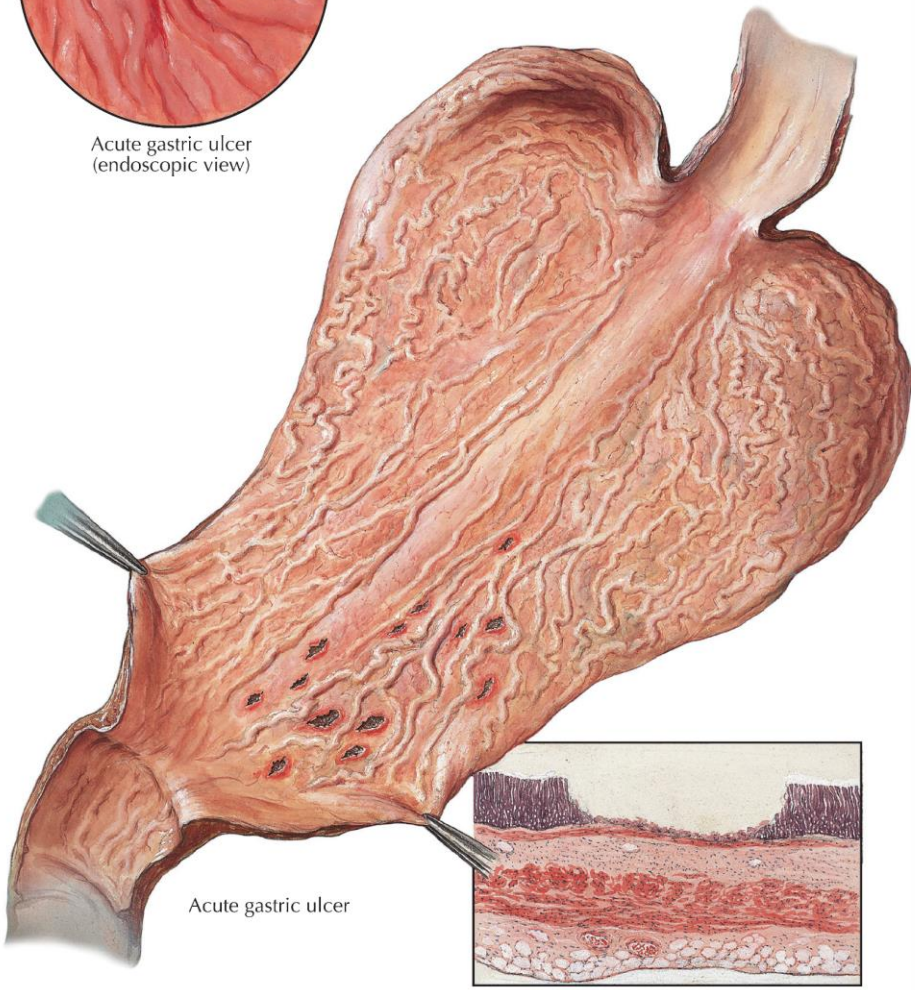

Acute gastric ulcer

(Hemalum-eosin, ×80)

Gyomor
Gyulladás
Heveny gastritis

Patogenezis

A gyomornyálkahártyát heveny károsodás éri:

Alkoholfogyasztás, nem-steroid gyulladásgátlók (NSAID, pl. aszpirin), szteroidok szedése

Stressz-állapotok: súlyos égés, hypothermia, shock, központi idegrendszeri trauma, stb.

Helicobacter pylori fertőzés

Patológiai jellegzetességek

A gyomornyálkahártya vérzéses-erosiv gyulladása; jelentkezhet pangastritis vagy antrum gastritis formájában

Vérbő nyálkahártya, pontszerű vérzésekkel; számos erosióval

Előfordulhatnak heveny fekélyek; bárhol a gyomorban, ritkán a proximális duodenumban, többesek, <1 cm; általában nem terjednek a tunica muscularison túl

Klinikum

Epigastrialis fájdalom, émelygés, hányás; ritkán masszív vérzés: vérhányás, melaena + vérzéses shock

Dg.: endoscopos vizsgálattal („gyomortükrözés”)

Restitutio ad integrum gyógyul, ha a kiváltó tényező kezelhető

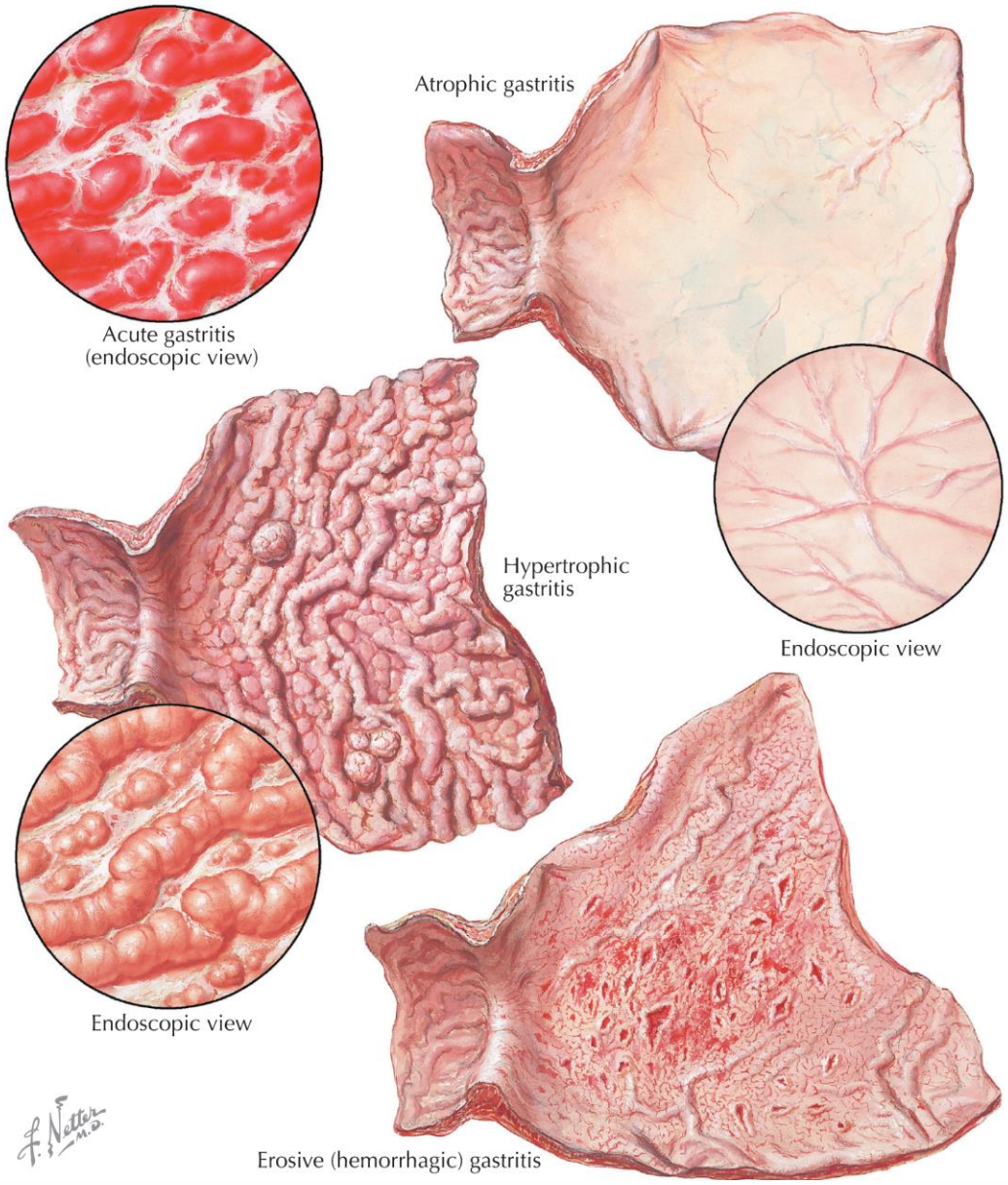

Gyomor
Gyulladás
Idült gastritis

Autoimmun metaplasiás atrophiás gastritis (AMAG)

Nem gyakori

Patogenezis

Autoantitestek a corpus mirigyek parietális sejtjei ellen; kísérhet más autoimmun betegséget vagy izolált elváltozás lehet

FM

Gyulladásos elváltozások **csak** a corpusban

Atrophiás corpus gastritis: a lamina propriában idült gyulladás, a mirigyek fokozatos pusztulása a nyálkahártya sorvadását eredményezi, a mirigyek helyén intestinalis metaplasia

Antrum: G-sejt hyperplasia

Klinikai következmények

Csökkent sósavtermelés (hypochlorhydria)

Hypergastrinaemia: a fogyó parietalis sejtek sósavsecretiójának a stimulálására fokozott gastrintermelés

Intrinsic faktor hiány – a B12 vitamin nem szívódik fel, anaemia perniciosa alakul ki

Gyomorrák fokozott kockázata

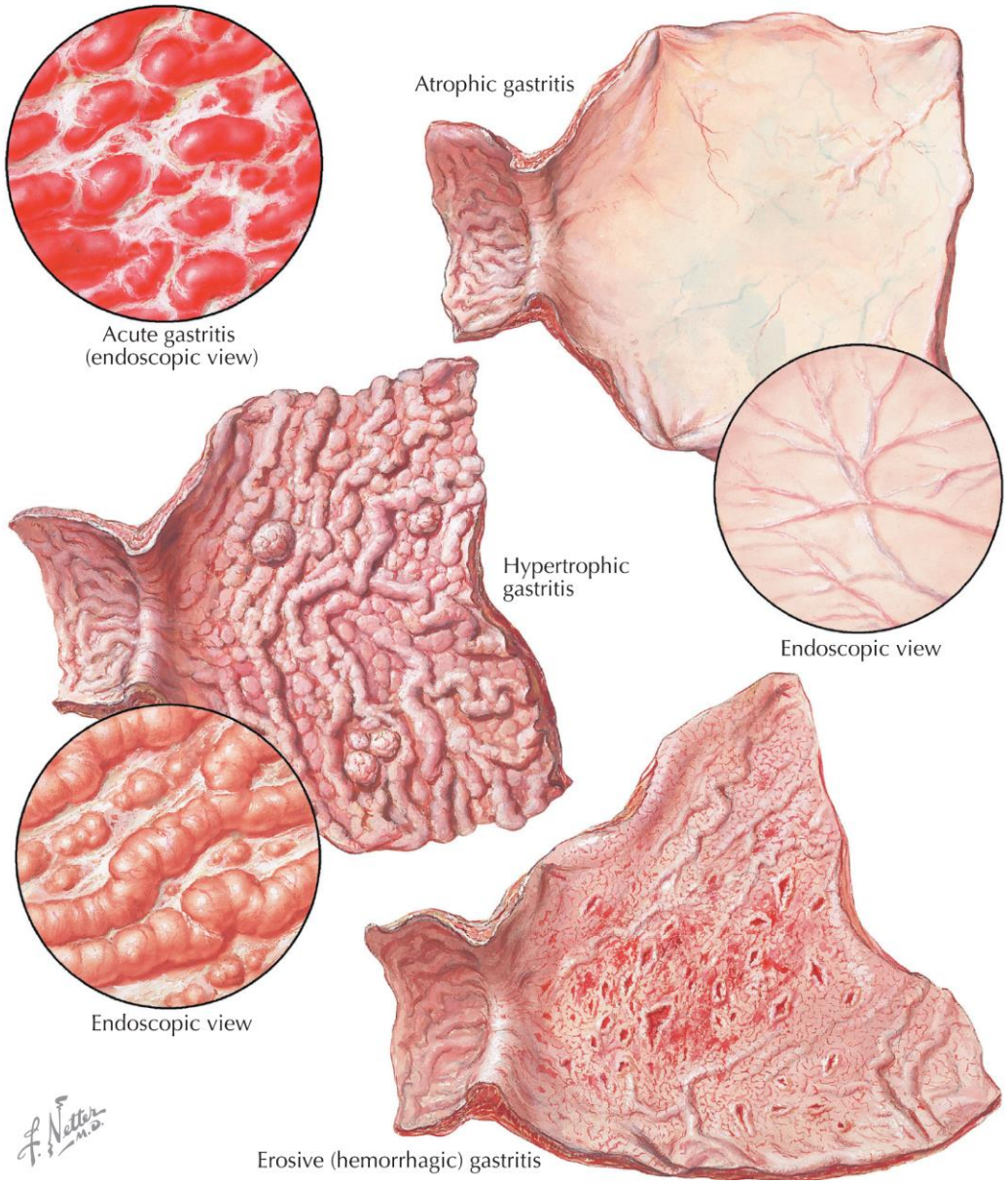

Gyomor
Gyulladás
Idült fekélybetegség

(Ulcus chronicum pepticum)

Patogenezis

HP fertőzés, NSAID, szteroid tartós szedése károsítja a nyálkahártya normális védelmét és regenerációját, a nyálkahártya nem áll ellen a gyomorsósav és a pepszin emésztő hatásának

Egyéb ulcerogén hatások: dohányzás; személyiség, lelki terhelés; hypergastrinaemia

Duodenumfekélynél a HP-gastritishez társuló fokozott gyomorsósav szekréció az ulcerogén faktor

A fekély elhelyezkedése

Az antrumban a kis görbület mentén

A patkóbél elülső vagy hátulsó falán a pylorustól distalisan az első 2 cm-es szakaszon

Nyelőcsőben Barrett-nyálkahártyán

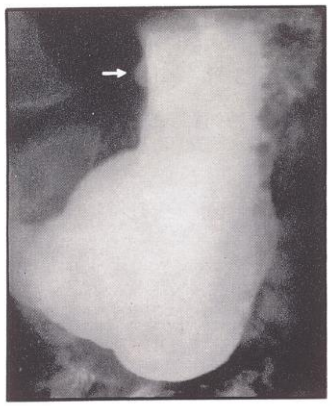

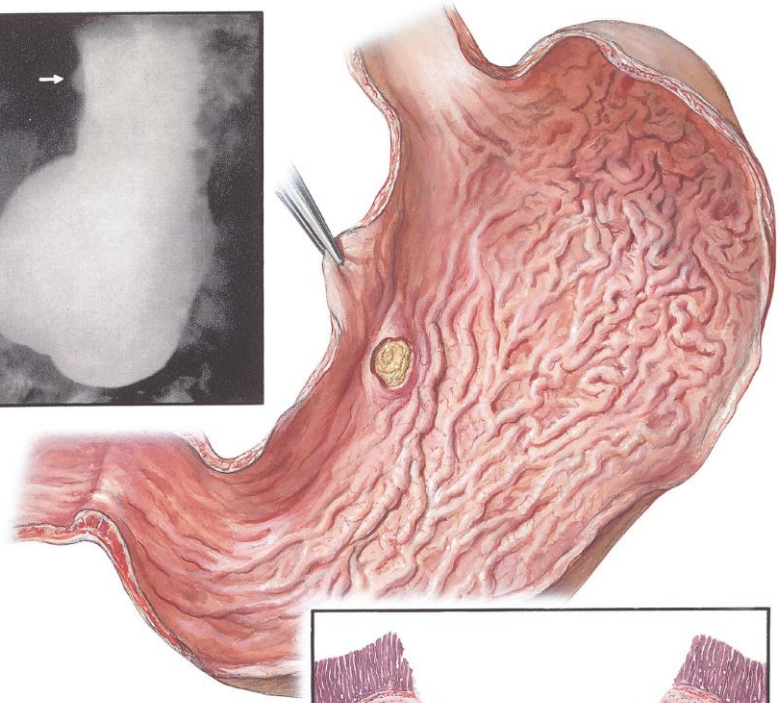

Mucosal aspect

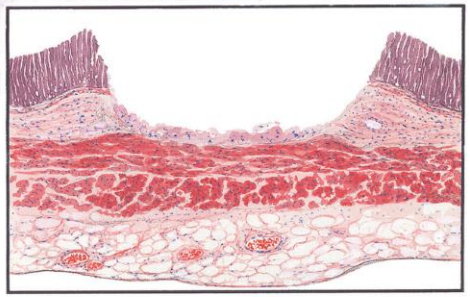

Subacute ulcer

Subacute ulcer with chronic changes

Serosal aspect

Gyomor
Gyulladás
Idült fekélybetegség

Makro

Kerek, éles szélű, 1-2.5 cm átmérőjű fekély

Gyógyulás: a defektusra hám kúszik, az izom helyén hegszövet képződik

Klinikum

Savközömbösítőre, étkezésre szűnő epigastriális fájdalom

Szövődmények

Enyhe-súlyos vérzés a felmaródó erekből

Átfúródik (perforatio), peritonitis

A fekély keltette fibrosis pylorus stenosist okoz, a proximális gyomor kitágul; krónikus hányás

Malignizálódhat

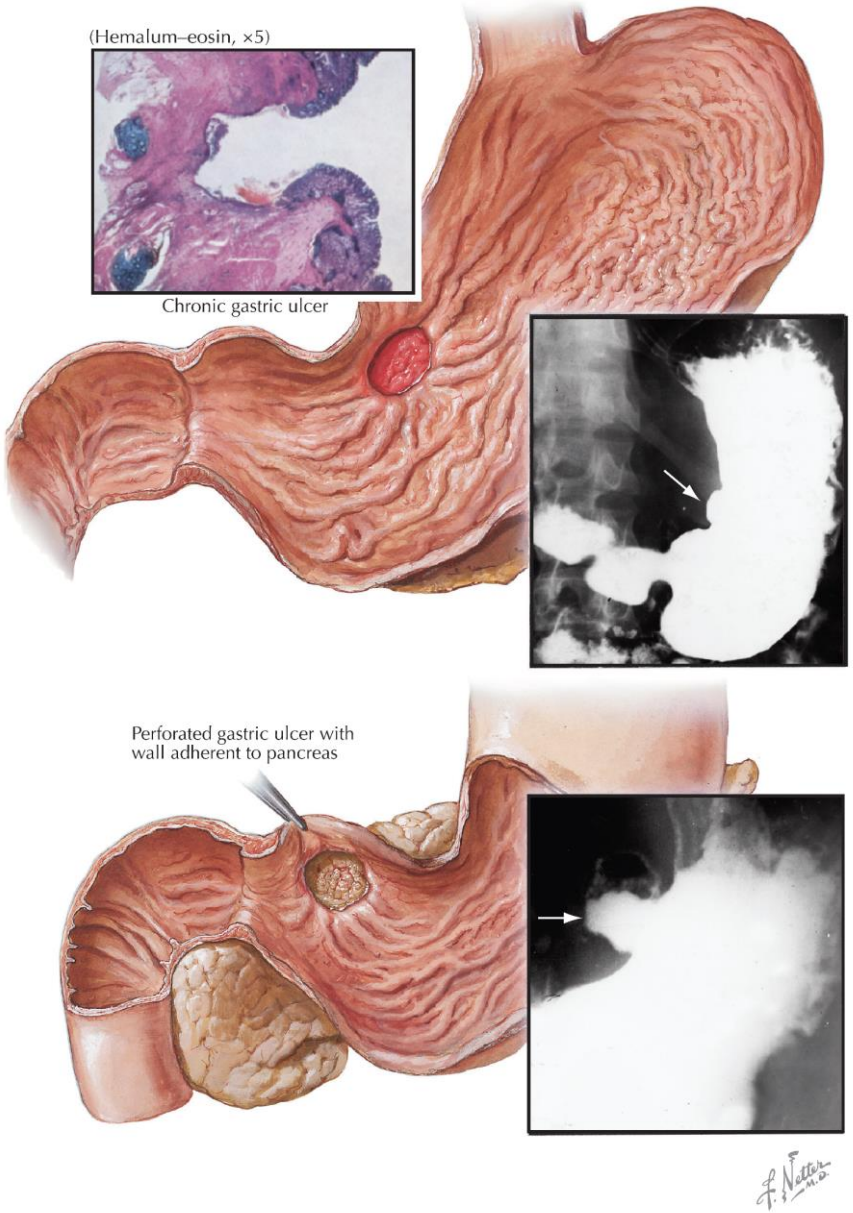

Gyomor
Gyulladás
Idült fekélybetegség

Szövődmények

Enyhe-súlyos vérzés a felmaródó erekből

Átfúródik (perforatio), peritonitis

A fekély keltette fibrosis pylorus stenosist okoz, a proximális gyomor kitágul; krónikus hányás

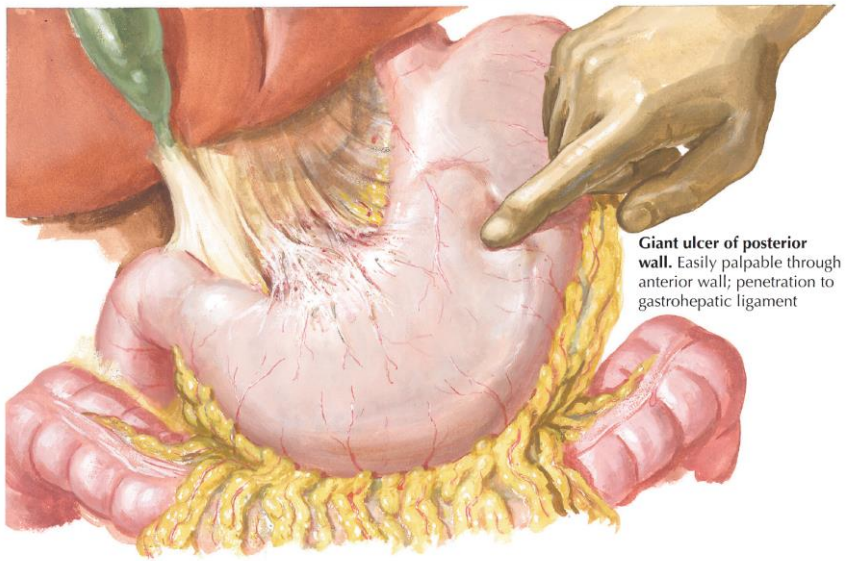

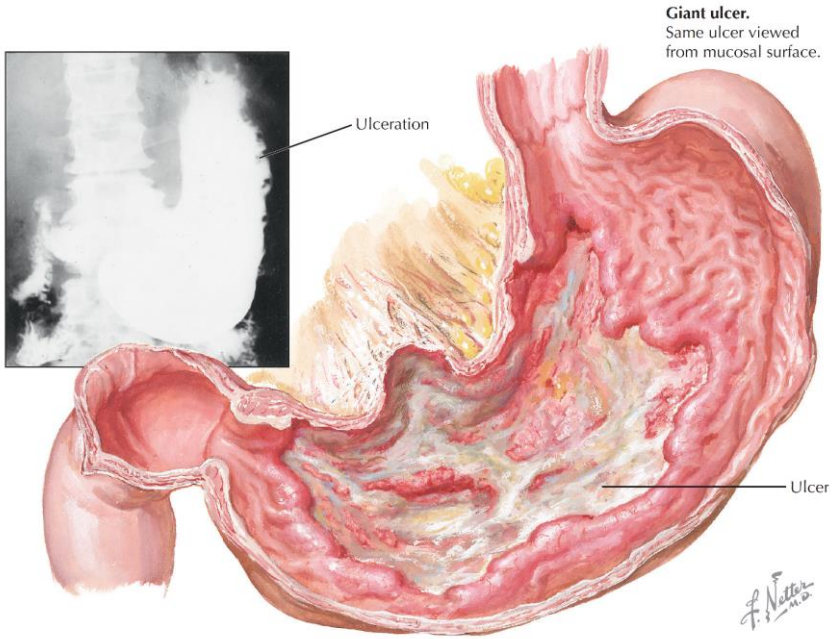

Gyomor
Gyulladás
Idült fekélybetegség

Szövődmények

Enyhe-súlyos vérzés a felmaródó erekből

Átfúródik (perforatio), peritonitis

A fekély keltette fibrosis pylorus stenosist okoz, a proximális gyomor kitágul; krónikus hányás

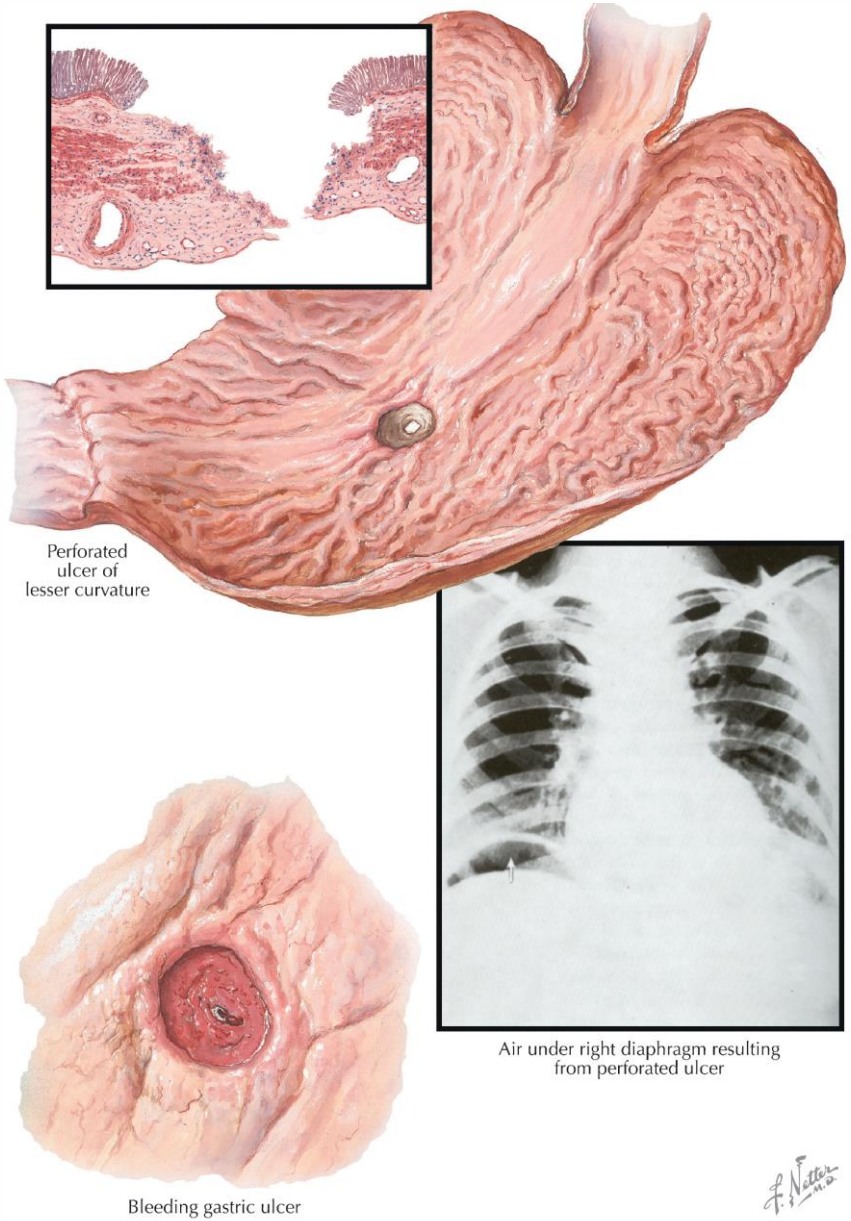

Gyomor
Gyulladás
Idült fekélybetegség

Patkóbélfekély

A hasnyálmirigybe penetrál

Arrodálja az a. pancreaticodudonenalis superior átfutó ágát, súlyos arteriás vérzés, vérzéses shock

Perforál, peritonitis

Nem malignizálódik

Jó hír: a H. pylori gyógyszeres kiirtása és proton pumpa gátlókkal visszaszorított hiperaciditás és életmódváltás (pl. a dohányzás abbahagyása) az előrehaladt fekélybetegséget jelentősen visszaszorította

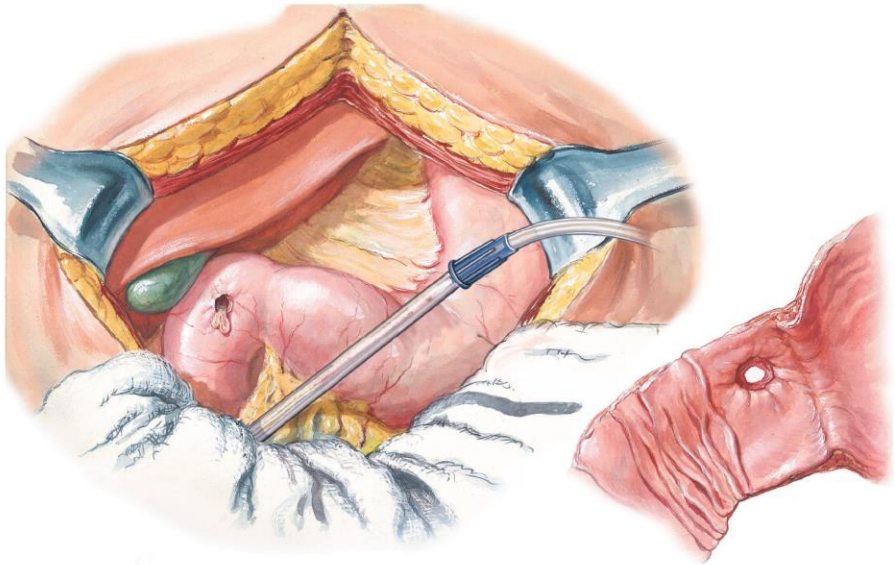

Acute perforation of duodenal ulcer of anterior wall

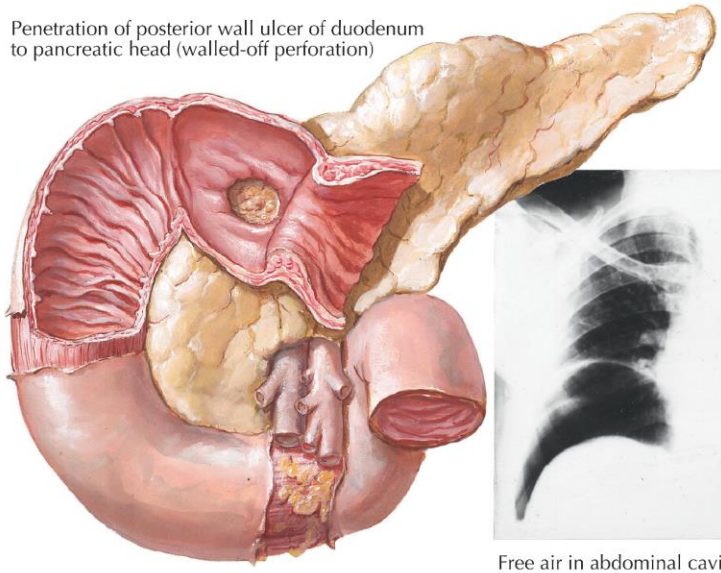

Penetration of posterior wall ulcer of duodenum to pancreatic head (walled-off perforation)

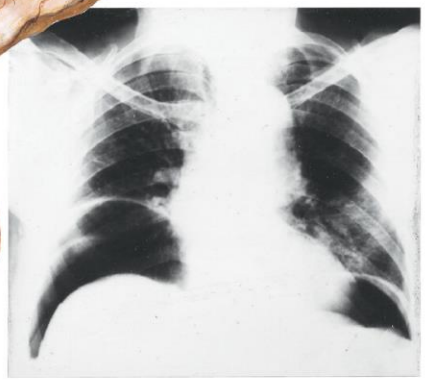

Free air in abdominal cavity (subphrenic space) following rupture of duodenal or gastric ulcer

Gyomor
Gyulladás
Idült fekélybetegség

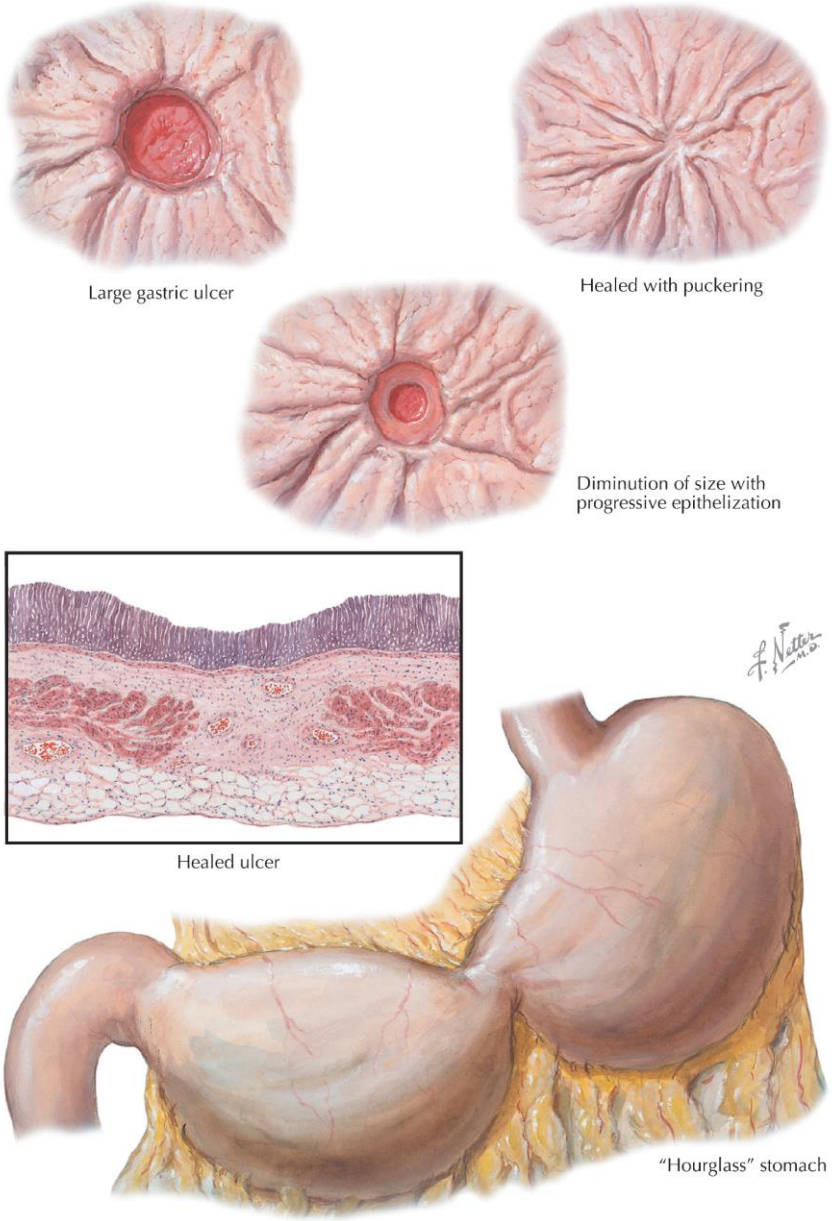

Gyomor
Gyulladás
Helicobacter pylori-kiváltotta gastritis

(„Environmental Metaplastic Atrophic Gastritis” [EMAG])

Igen gyakori; életfogytig tartó fertőzés, ha nem kezelik antibiotikummal

Endoscopos biopsiás minták szövettani vizsgálata kórismézi

Elősegíti a peptikus fekély, a gyomorrák, valamint a gyomor MALT-lymphoma kialakulását; a kockázatát csökkenti a HP gyógyszeres kiirtása

Patogenezis

HP baktériumok telepednek meg a gyomornyálkahártyát borító nyákban és károsítják a mucosát

A baktériumok ureáz enzime ammóniumot és bikarbonátot állít elő, ezek semlegesítik a savas vegyhatású gyomornedvet és a baktérium nem pusztul el

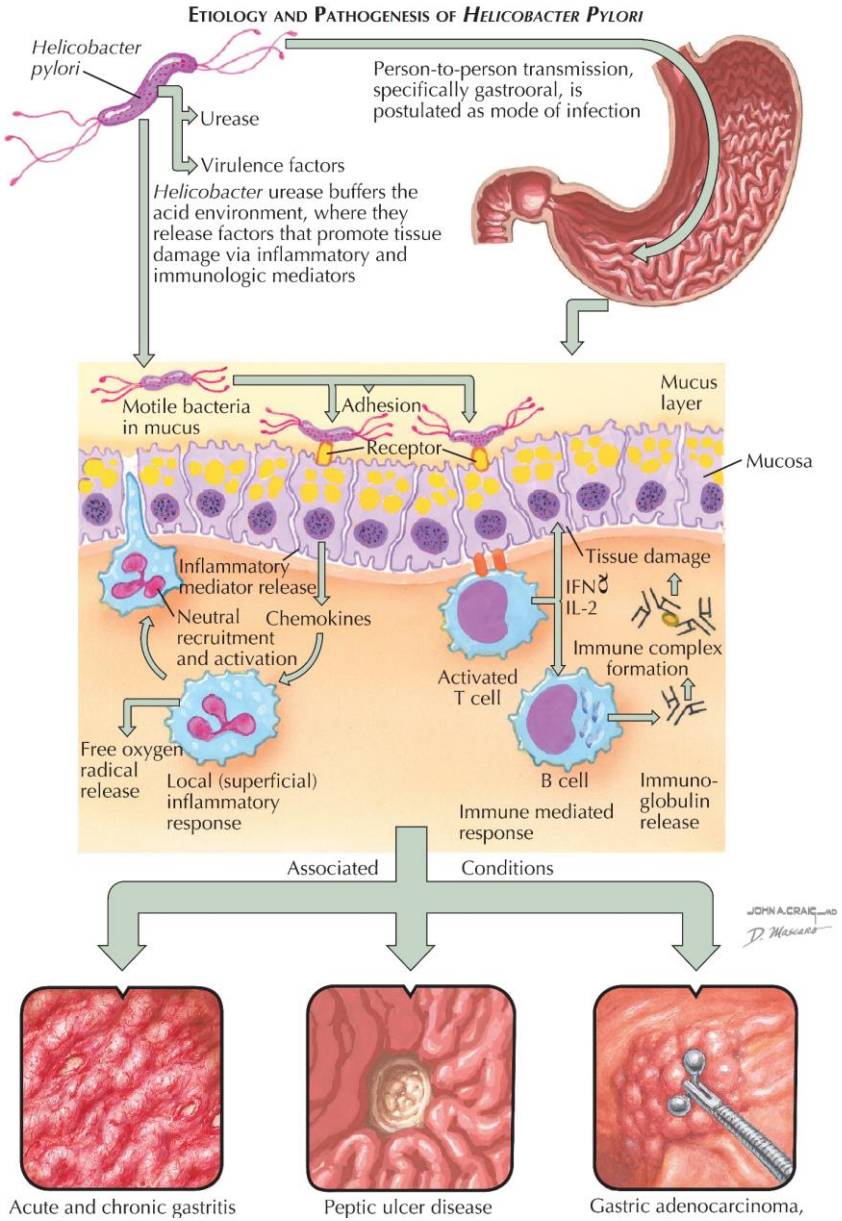

Gyomor
Gyulladás
Helicobacter pylori-kiváltotta gastritis

FM

Idült aktív gastritis, legkifejezettebb az antrumban

A felszíni nyákban Gram-neg. spirális baktériumok; a lamina propriában lymphocyták, plasmasejtek + nyiroktüszők; a mirigyek nyakát neutrophilek szűrik be

Idővel a nyálkahártya gócosan atrophiássá válik: a mirigyek specializált sejtjei helyén intestinalis metaplasia révén kefeszegélyes hengerhámsejtek és kehelysejtek, a lamina propriában fibrosis; + a mirigyekben dysplasia

Klinikum

A betegek tünetmentesek vagy epigastrialis diszkomfort érzésük van

Antralis gastritis: fokozott gastrin szekréció, csökkent somatostatin szekréció ⟶ nagy mennyiségű sósav képződik ⟶ gyakori a duodenalis emésztéses fekély

Multifocalis atrophiás gastritis: nem jár a sósavtermelés fokozódásával; viszont a peptikus fekély, ill. a gyomorrák kockázata növekszik

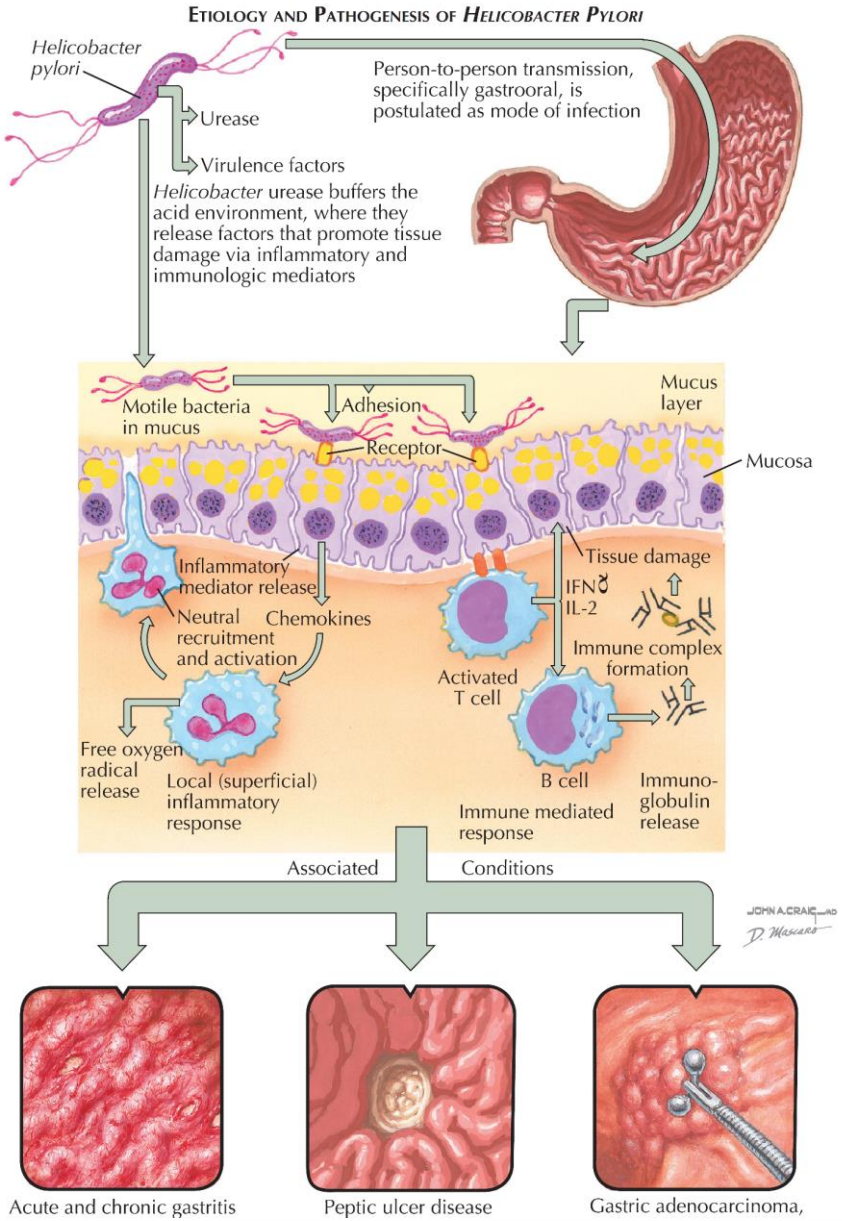

Helicobacter Pylori asszociált gastritis

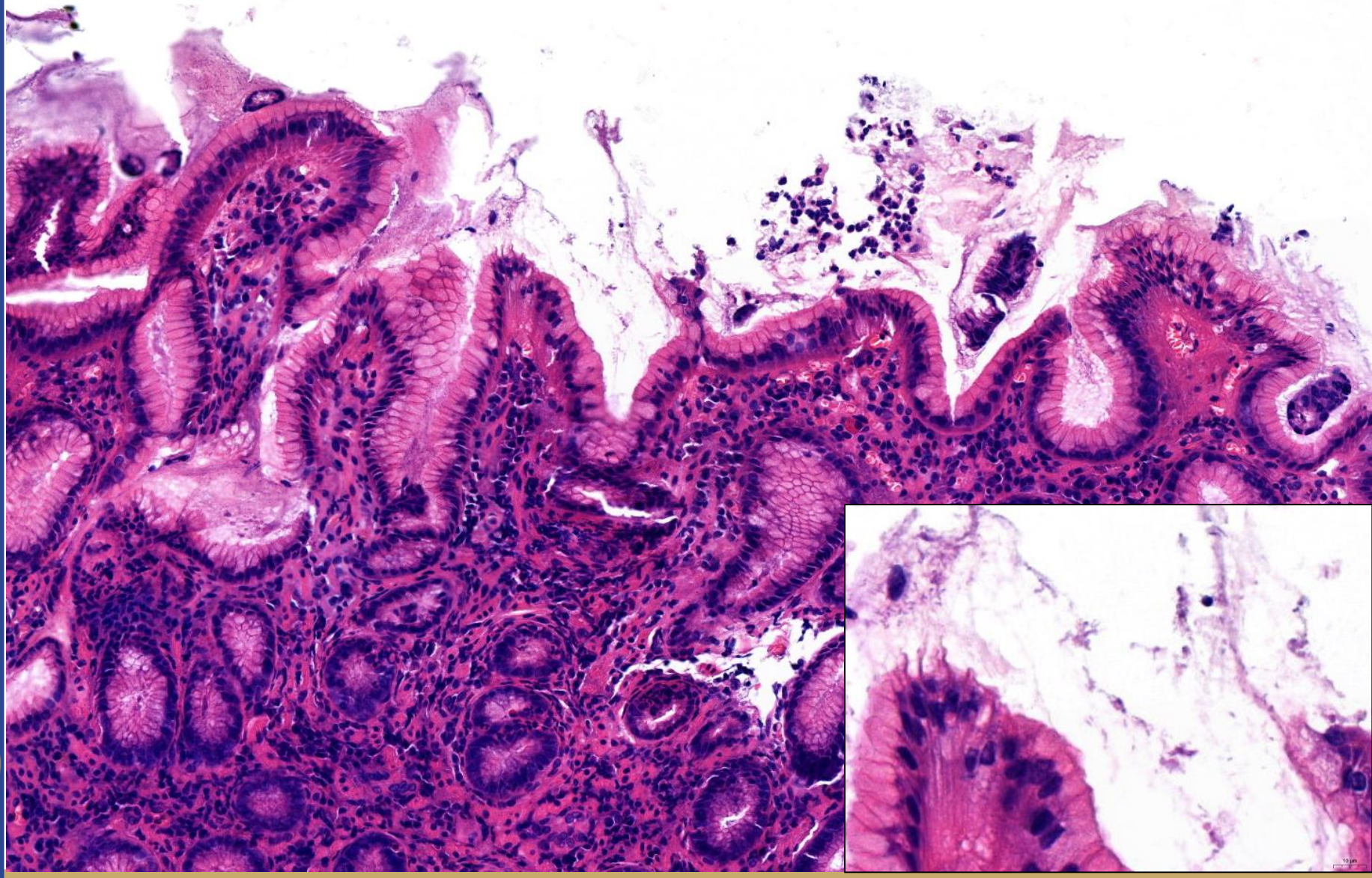

Helicobacter Pylori asszociált gastritis

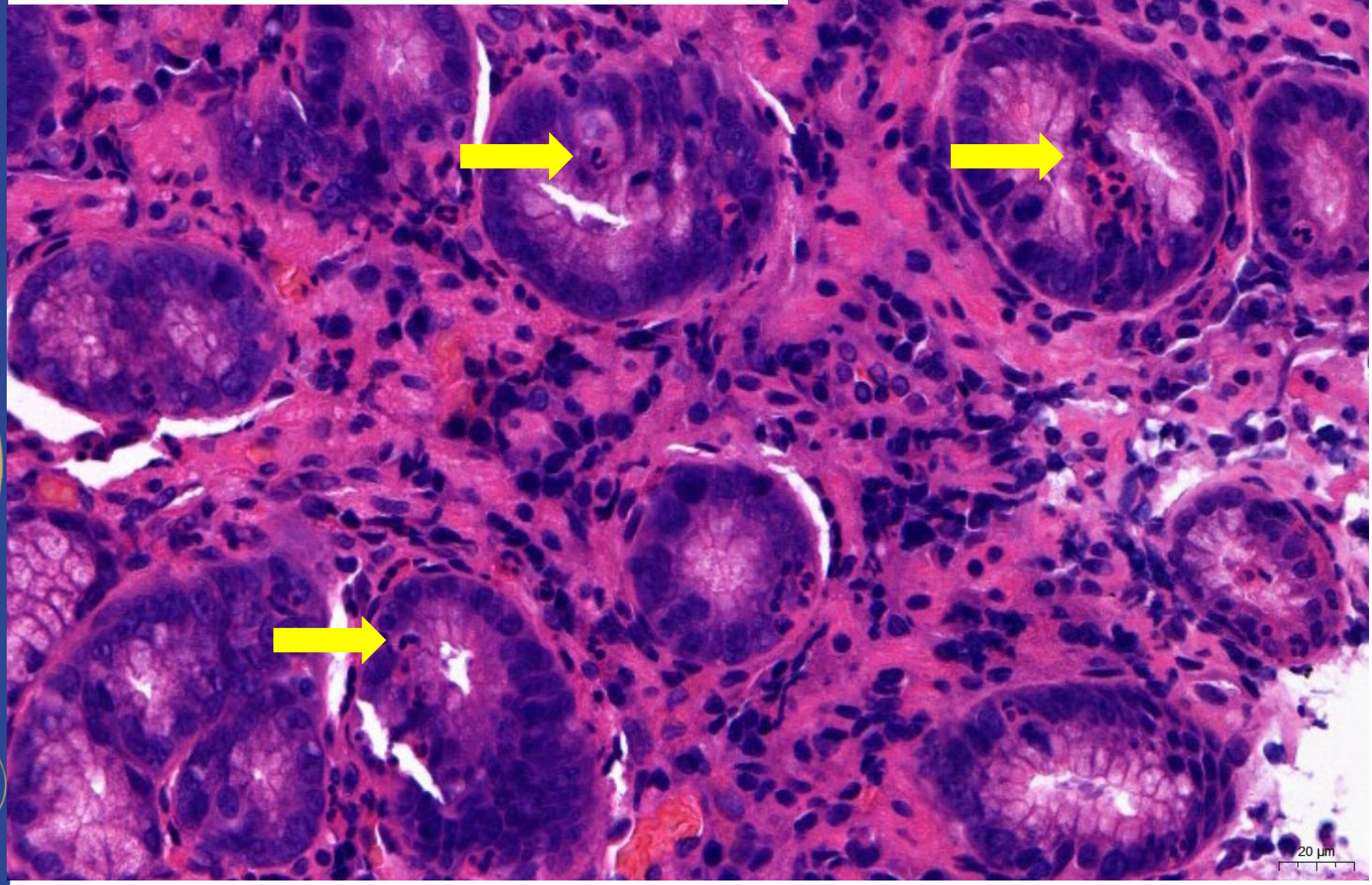

Gyomor
Daganat
Jóindulatú

Hyperplasticus polyp

- Nem-daganatos, kicsiny, gyakran többes polypok, jobbára az antrumban
- Idült gastritises nyálkahártyában keletkeznek

Intestinalis tipusú adenoma

- Malignizálódás előfordul
- Makro: magányos, általában >1 cm, rendszerint az antrumnyálkahártyában alakul ki
- FM: dysplasiás mirigyek proliferációja, a vastagbél adenomatosus polypjához hasonlít

Klinikai jellemzők

- Általában metaplasiás atrophiás gastritis-szel együtt fordul elő
- Többnyire tünetmentes; nagyobb adenomák vérezgetve anaemiát okoznak

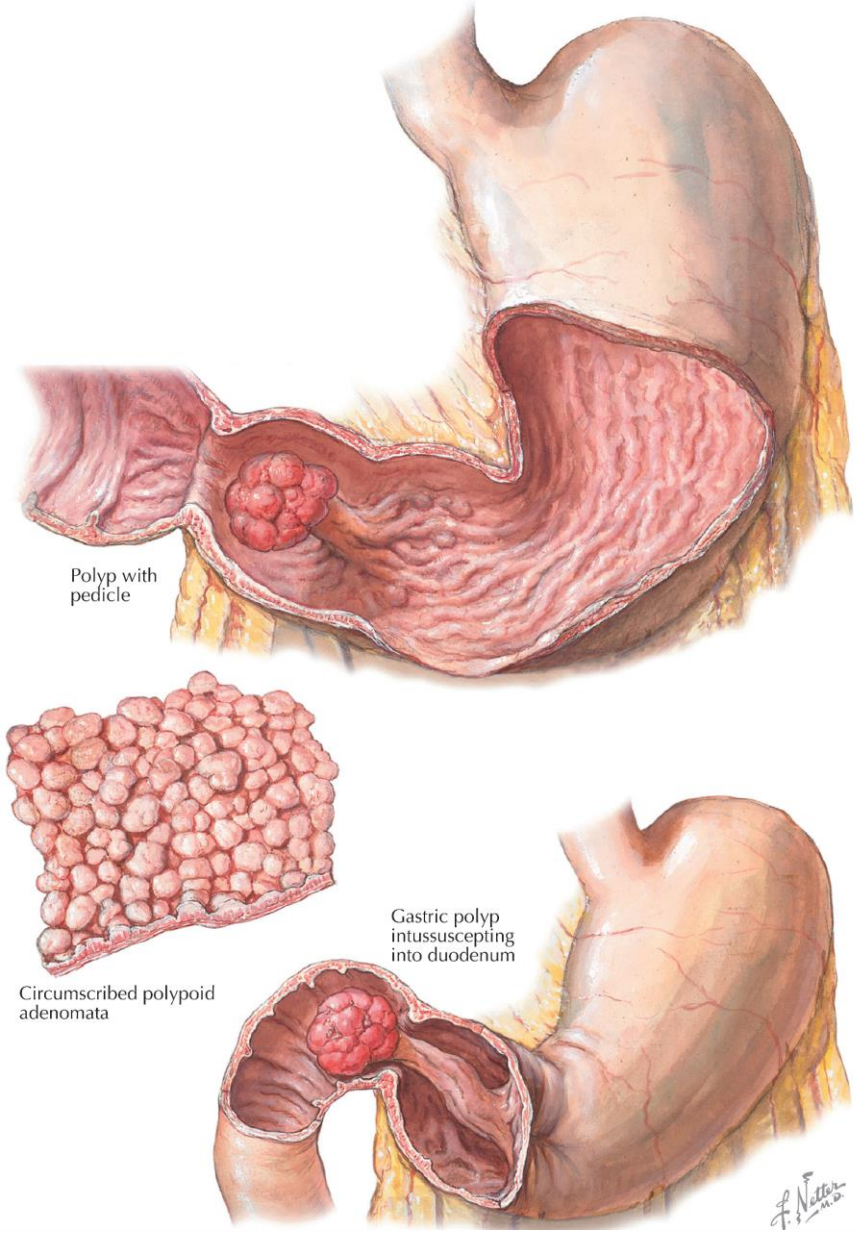

Gyomor
Daganat

NEM-HÁM EREDETŰ MALIGNUS GYOMOR TUMOROK - ritkák

Gastrointestinalis stromális tumorok (GIST)

Gyomor lymphomák

Neuroendokrin tumorok

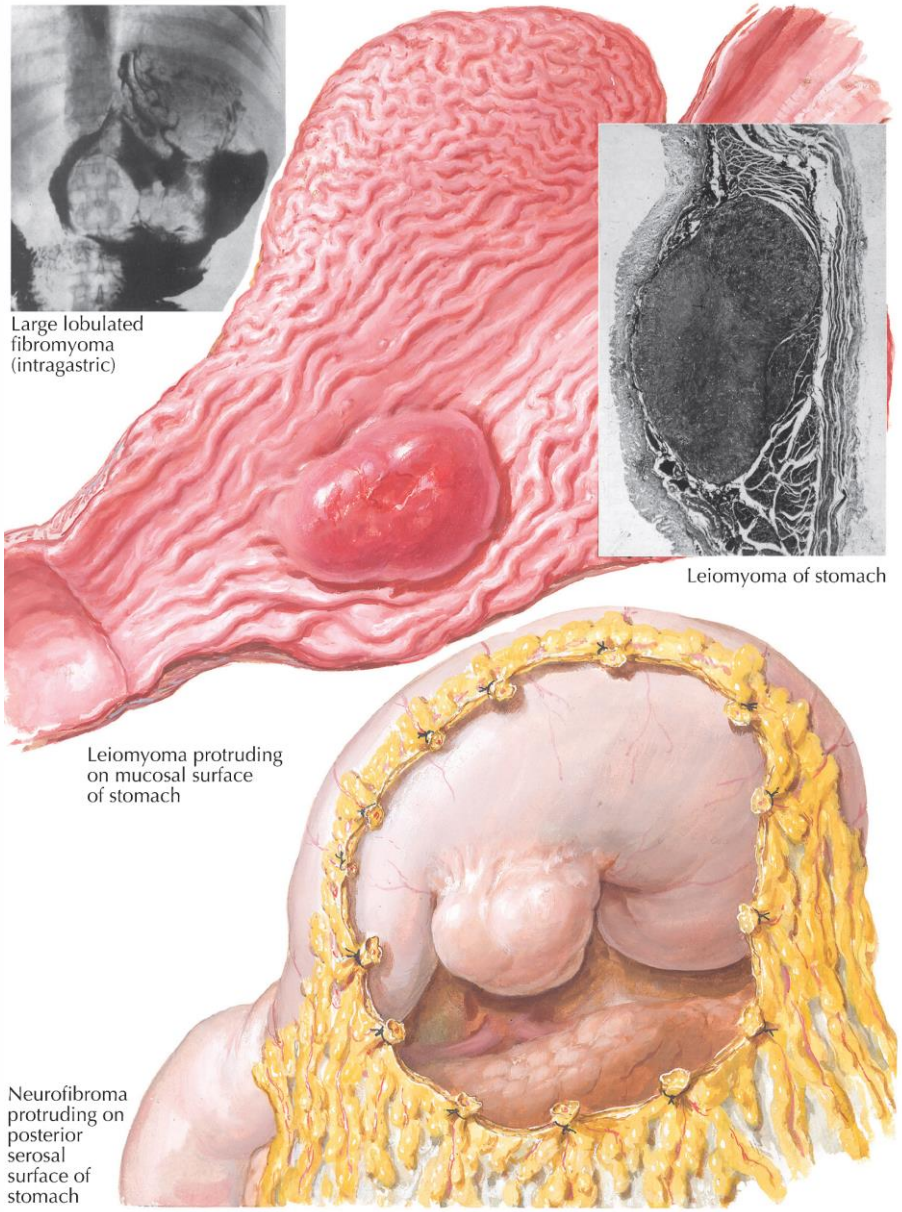

Gasztrointesztinális stroma tumor (GIST)

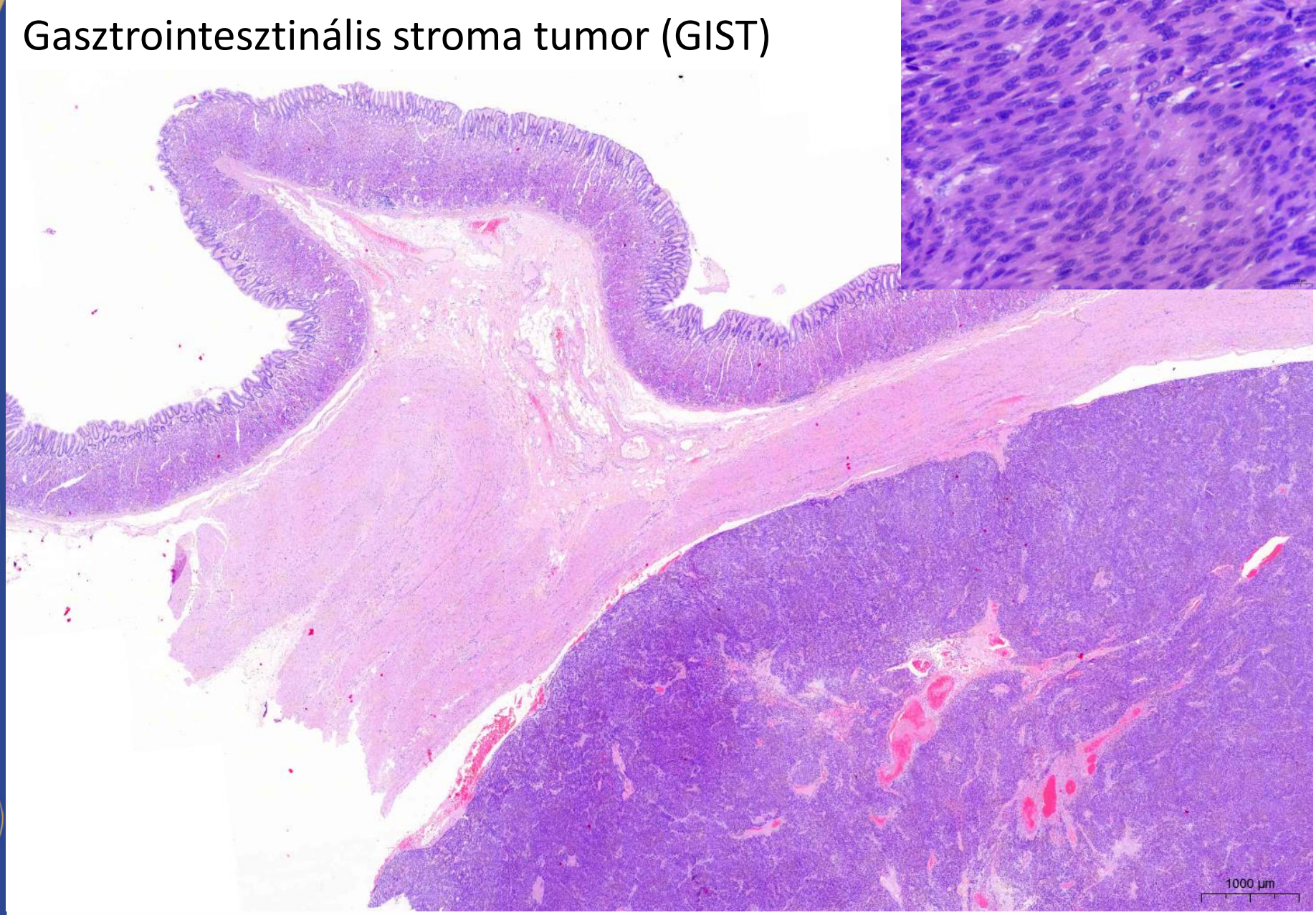

Gyomor
Daganat
Adenocarcinoma

Gyakori Közép- és Kelet-Ázsiában, Kelet-Európában, Dél-Amerikában

Csúcsa 50-60 év között

Etiológia

Soktényezős

90%-a sporadikus, 10%-a családi halmozódású/örökletes

Környezeti behatások: HP-fertőzés, EBV-fertőzés; dohányzás; füstölt és/vagy sóval tartósított ételben gazdag, gyümölcsben, zöldségben szegény étrend

Elhelyezkedés

Többnyire az antrumban, a kisgörbület mentén; ritkábban a cardiában

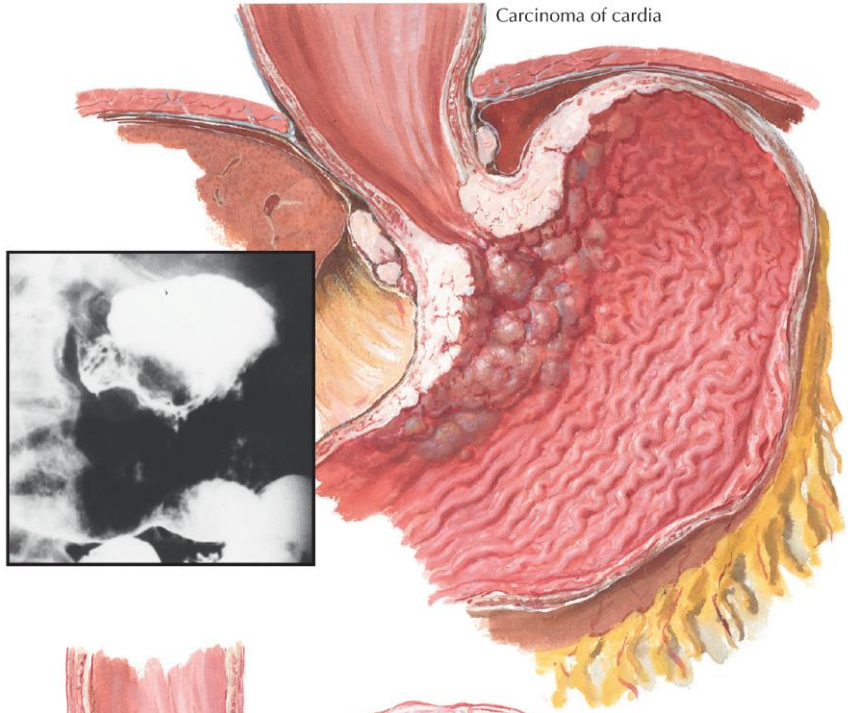

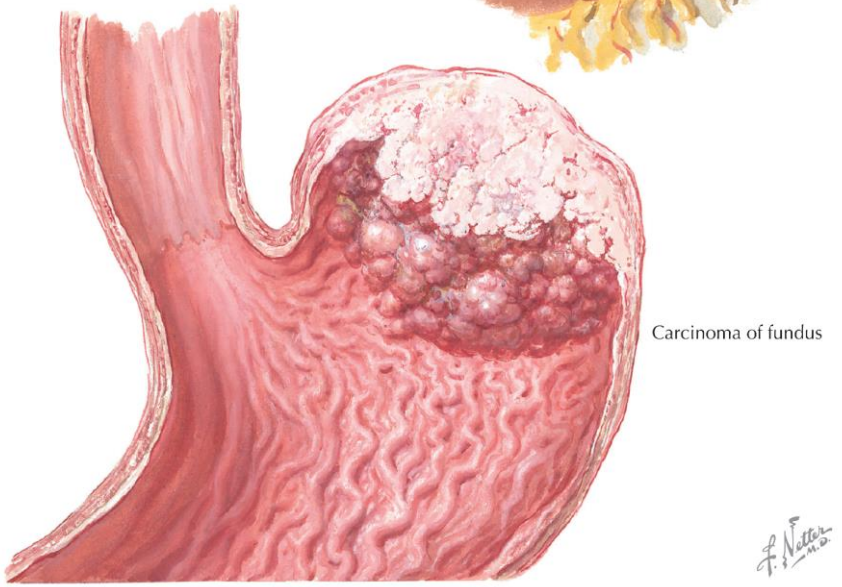

Gyomor
Daganat
Adenocarcinoma

Makro

Korai gyomorrák

Polypoid (>3 mm) v. foltozottságot/redő elsímulást okozó lapos lézió

Az endoscopia során sajnos nem mindig vehető észre

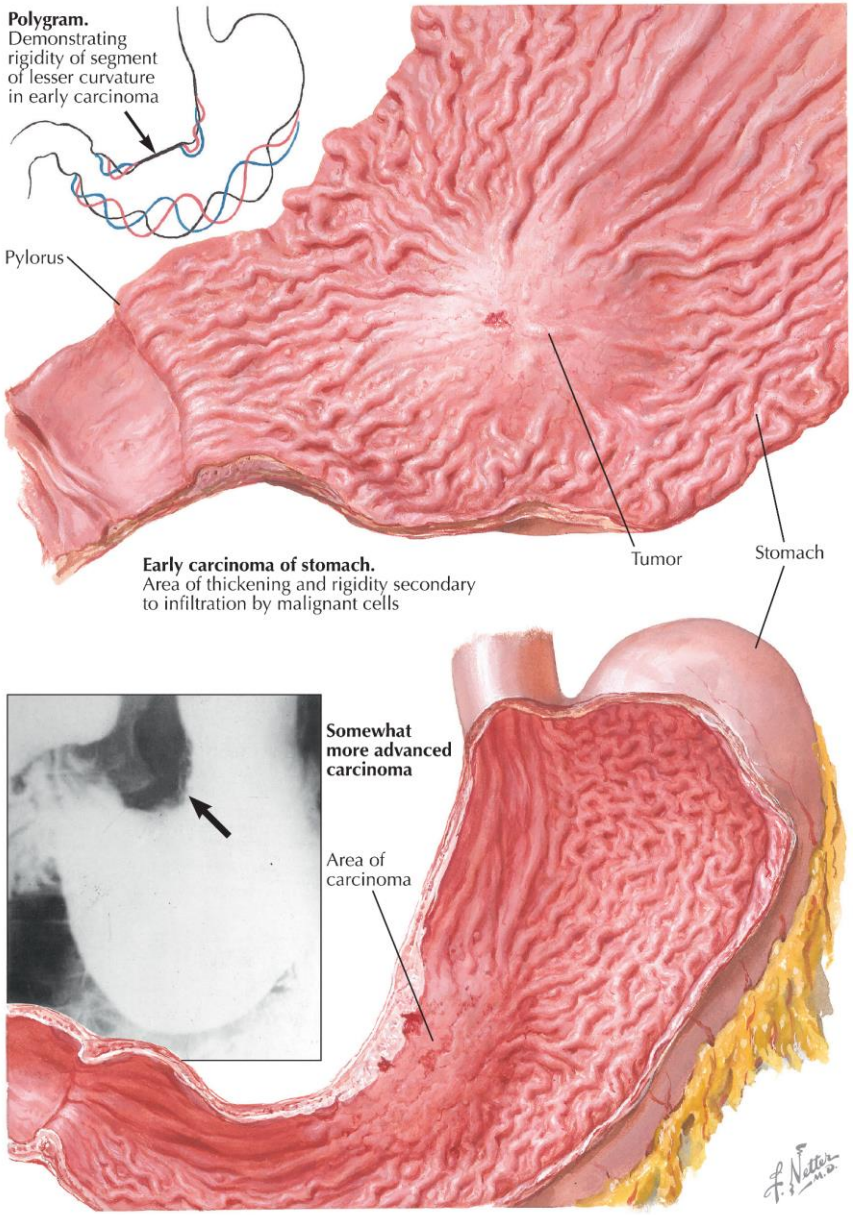

Gyomor
Daganat
Adenocarcinoma

Makro

Előrehaladt gyomorrák

Nagy polypoid vagy fungosus tumor

Infiltrált nyálkahártya kifekélyesedéssel vagy anélkül

A nyálkahártyán egyértelmű daganat nem látszik, viszont a gyomorfalat infiltratív tumor vastagítja: előrehaladt esetben linitis plastica („csőgyomor”)

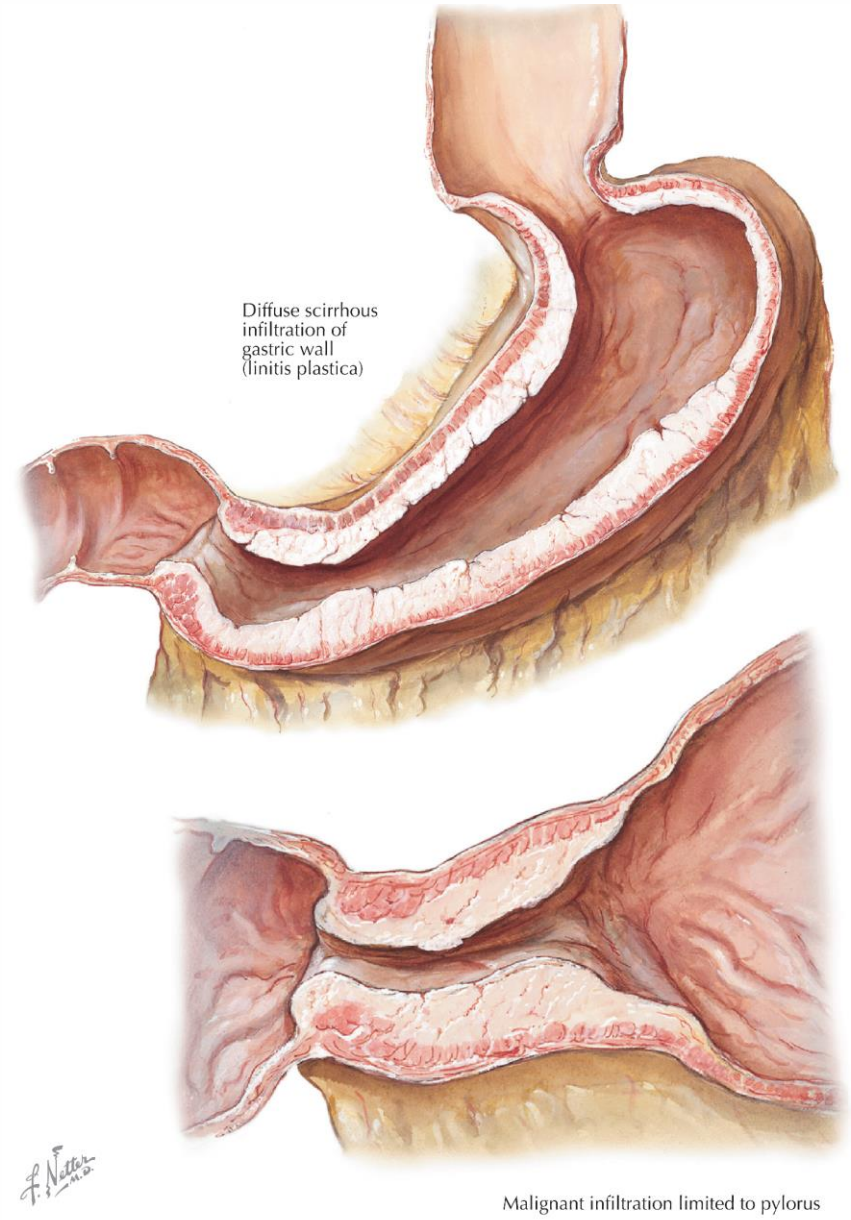

Gyomor
Daganat
Adenocarcinoma

Szövettani jellemzők

(WHO, Lauren klasszifikáció)

1) Intestinális tipusú adenocarcinoma
2) Diffúz tipusú carcinoma
3) Egyéb szövettani tipusok

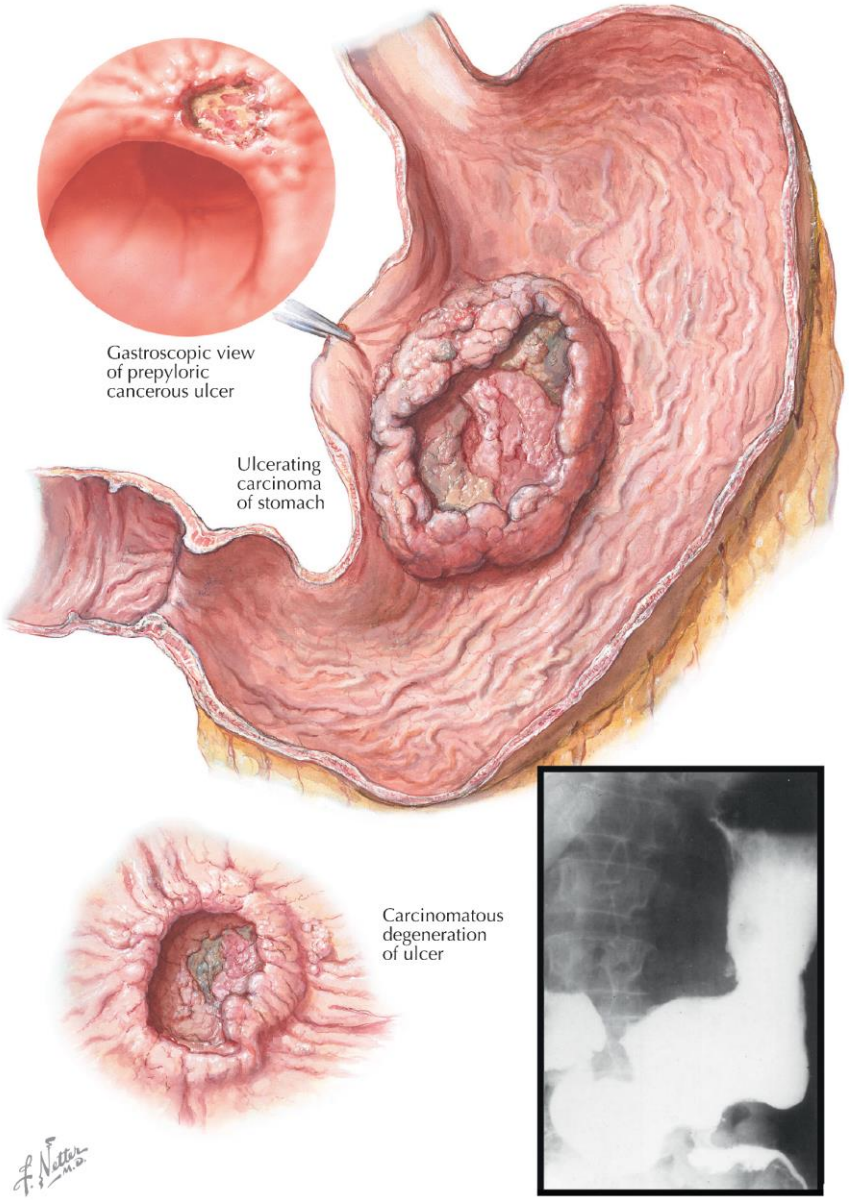

Gyomor
Daganat
Adenocarcinoma

Szövettani-molekuláris jellemzők, kimenet

1) Intestinális tipusú adenocarcinoma

- FM: Jól v. közepesen differenciált daganat; tubuláris szerkezetű atipusos mirigyek; hasonlít a vastagbél adenocarcinomára
- Molekuláris mintázat: kromoszóma instabilitás: DNS aneuploidia, transzlokációk, proto-onkogén és tumor szupresszor gén mutációk (tirozin kináz receptor-RAS aktiváció, TP53 vesztés)
- Jobb prognózisú, mint a diffúz tipusú carcinoma

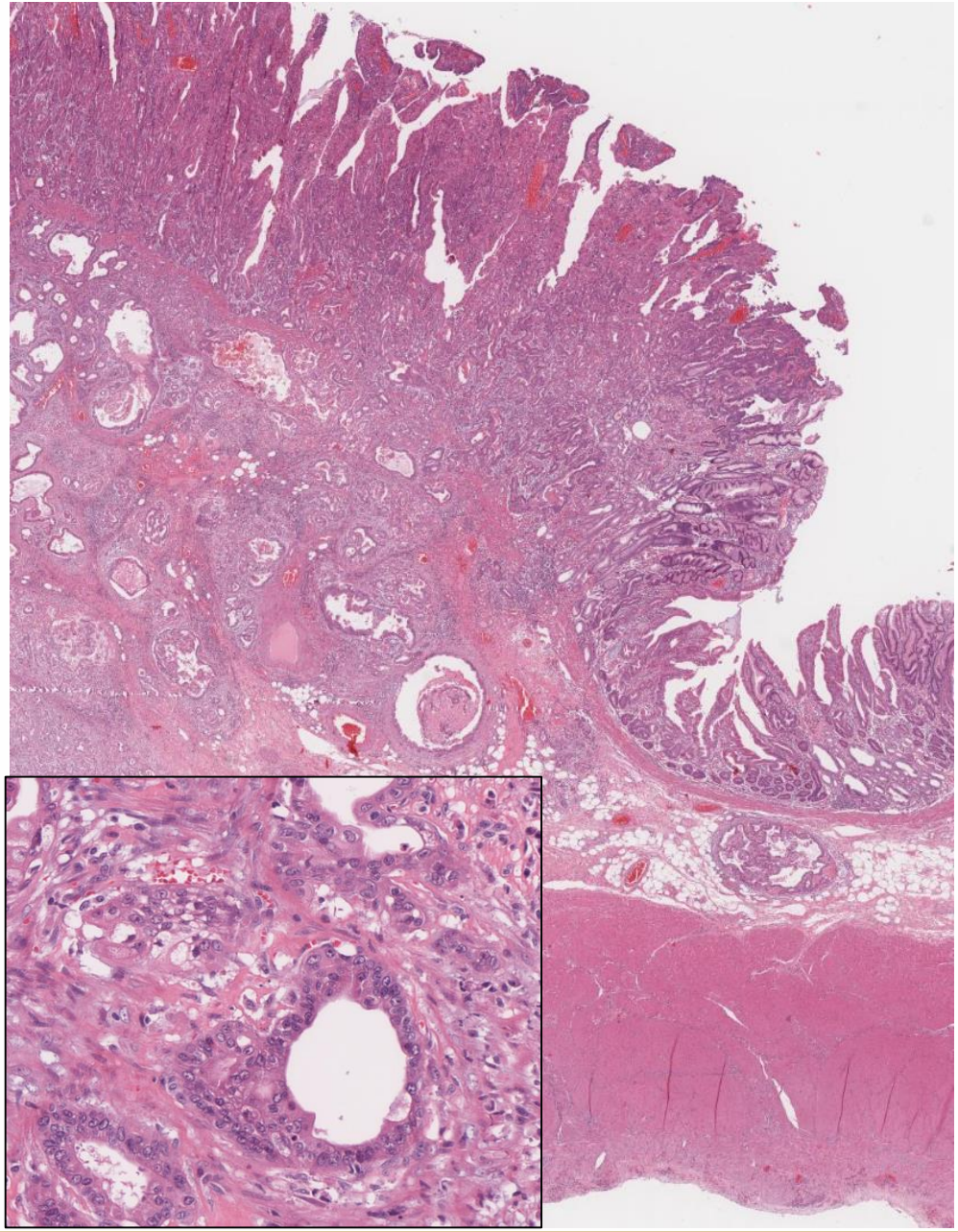

Gyomor
Daganat
Adenocarcinoma

2) Diffúz tipusú carcinoma

- FM: rosszul differenciált daganat; a nyálkahártyát és a gyomorfalat magányosan v. kis csoportokban atipusos daganatsejtek szűrik be diffúzan. A citoplazmában lévő nyák pecsétgyűrűsejtes morfológiát eredményez (carcinoma sigillocellulare); a tumorsejtek desmoplasticus reakciót váltanak ki → csőgyomor
- Molekuláris mintázat: genomikailag stabil; epithelialis-cadherin gén (*CDH1*) vagy *RHOA* gén mutáció (az e-cadherin fehérje a hámsejteket egymáshoz rögzítő zonulae adherentes alkotója)
- Igen malignus, rossz prognózis

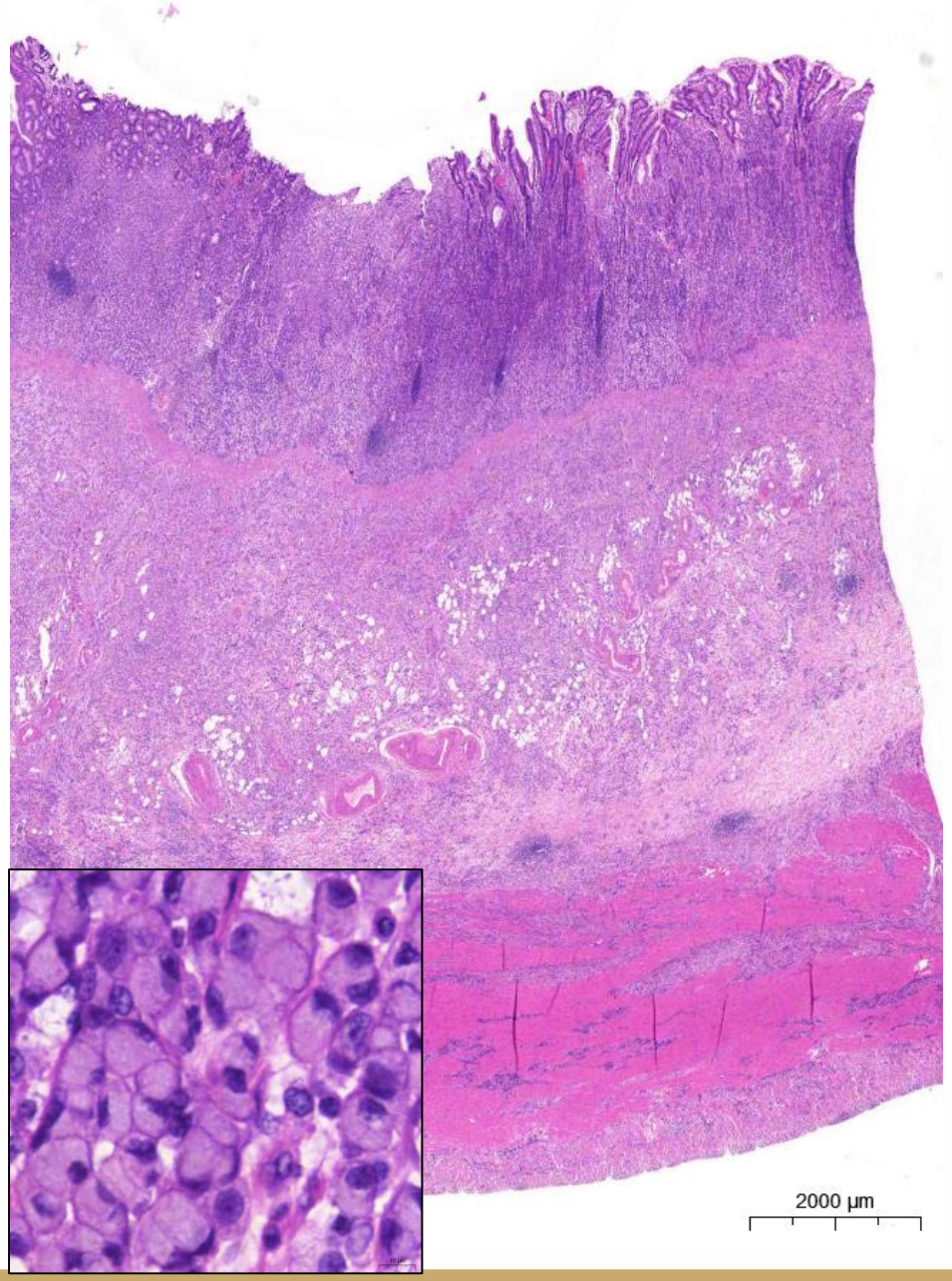

Gyomor
Daganat
Adenocarcinoma

Terjedés

Per continuitatem ráterjed a serosára; beszűrheti a duodenumot, a pancreast, a retroperitoneumot

Transcoelomás terjedés: carcinosis peritonei

Nycs áttétek a regionális nycs-kban, esetenként a supraclavicularis nycs-kban (Virchow-mirigy)

Retrográd lymphaticus terjedéssel az ovariumra (Krukenberg tumor: pecsétgyűrűsejtes cc kétoldali petefészek áttéte)

Haematogen áttétek a májban

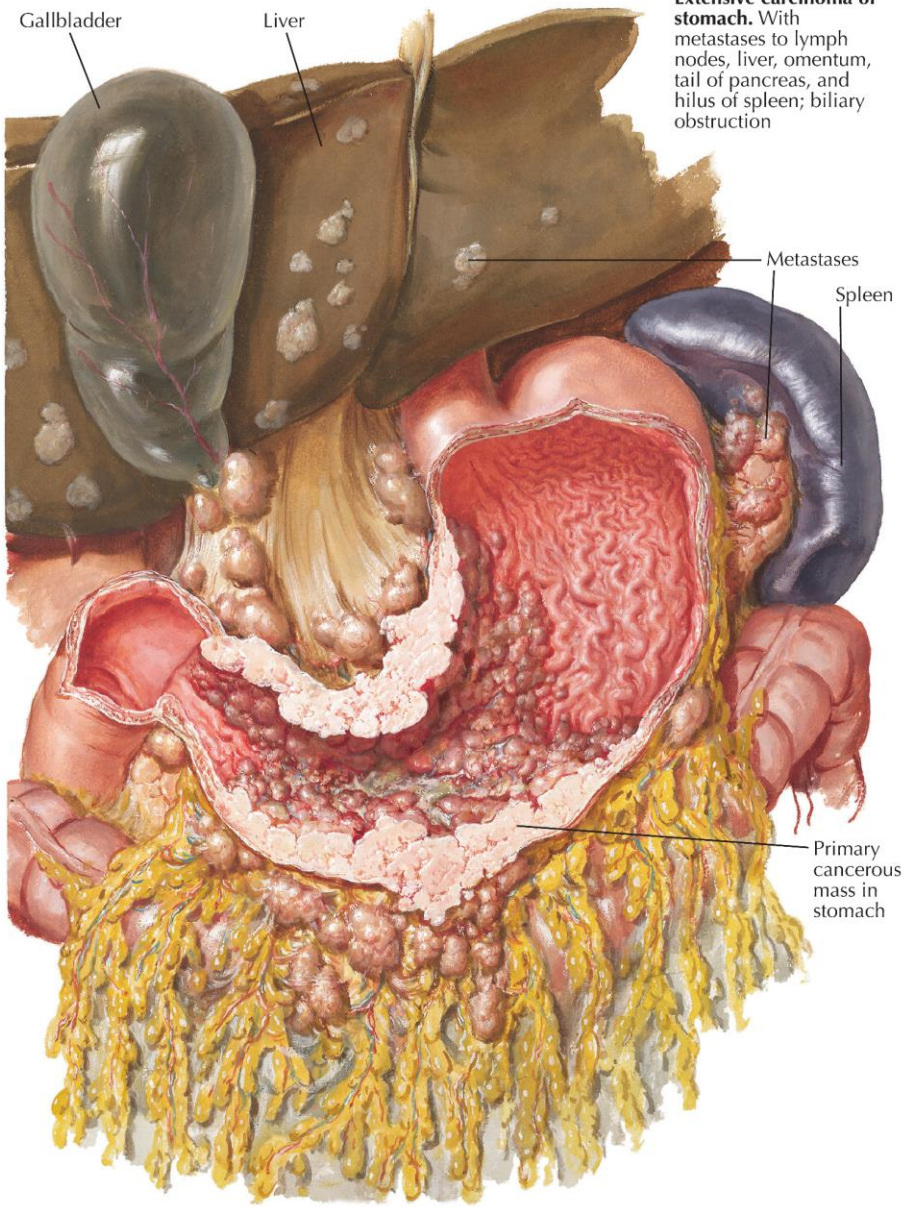

Extensive carcinoma of stomach. With metastases to lymph nodes, liver, omentum, tail of pancreas, and hilus of spleen; biliary obstruction

Gyomor
Daganat
Adenocarcinoma

A gyomorrák stádiuma

Korai gyomorrák: csak a submucosáig terjed, nycs áttéttel vagy nycs áttét nélkül. Ötéves túlélés: 80-90%

Előrehaladt gyomorrák: a tunica muscularisba, v. azon túl terjed. Ötéves túlélés: csupán 10%

Klinikai jellegzetességek

Korai gyomorrák

Nem okoz tünetet

Előrehaladt gyomorrák

Felhasi fájdalom, hányások, szurokszéklet

Fogyás; anaemia miatt gyengeség, rossz közérzet; daganatos ascites

Anti-HER2 terápia HER2-pozitiv gyomorrákban a túlélést hosszabbítja

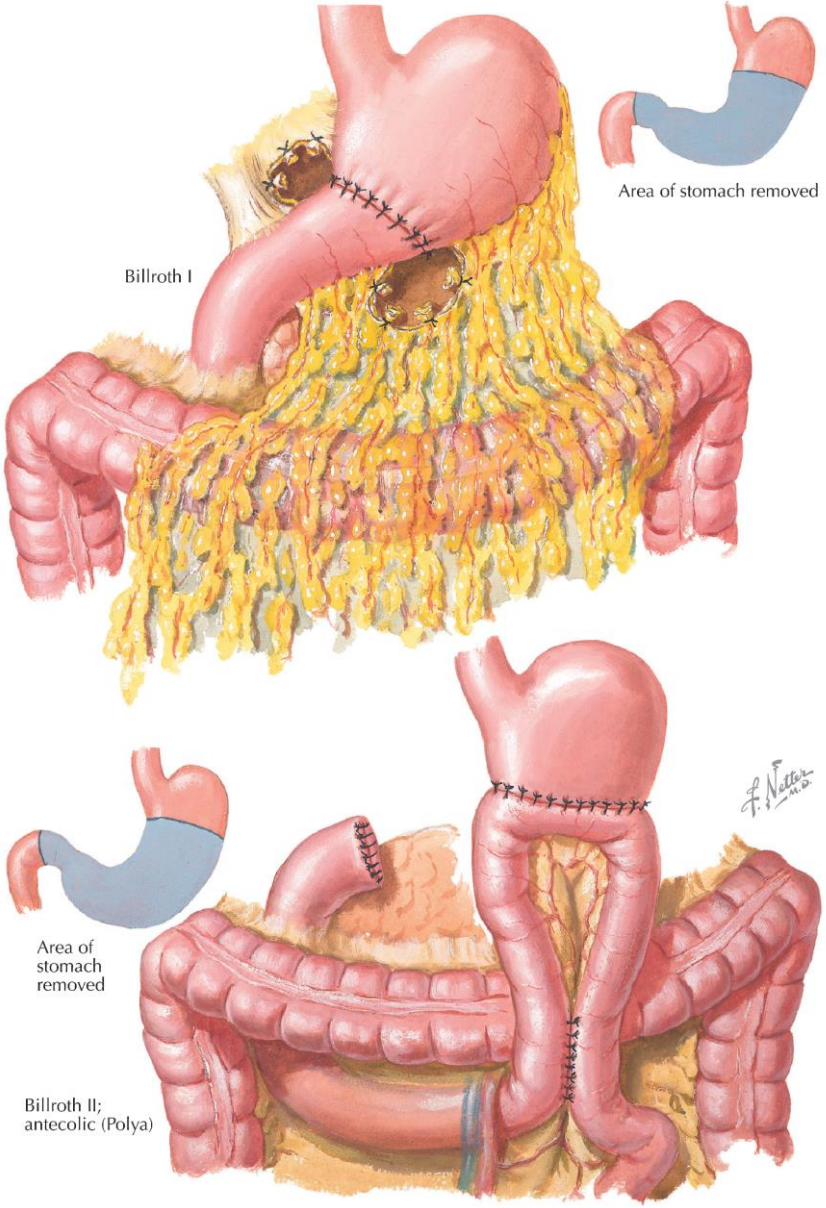

Vékonybél
Fejlődési rendellenesség

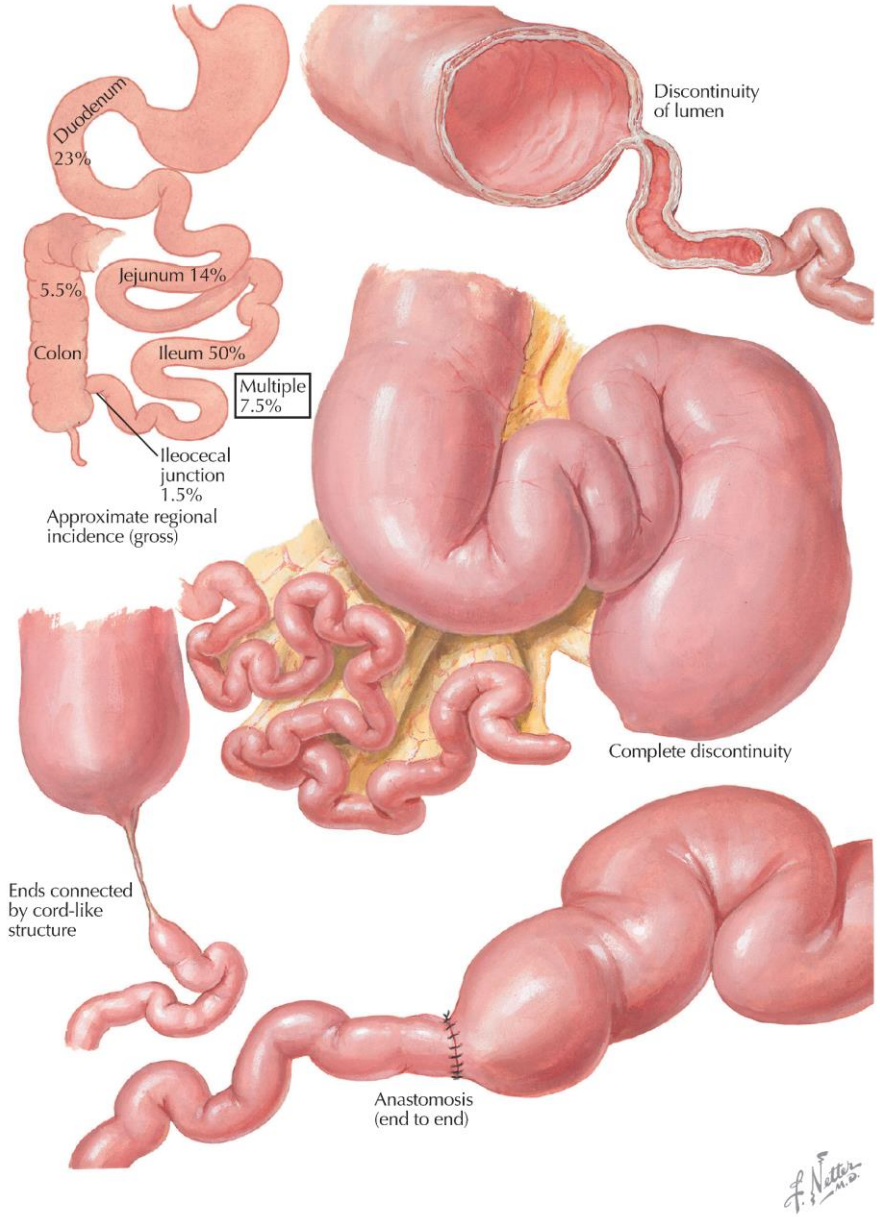

Vékonybél
Fejlődési rendellenesség

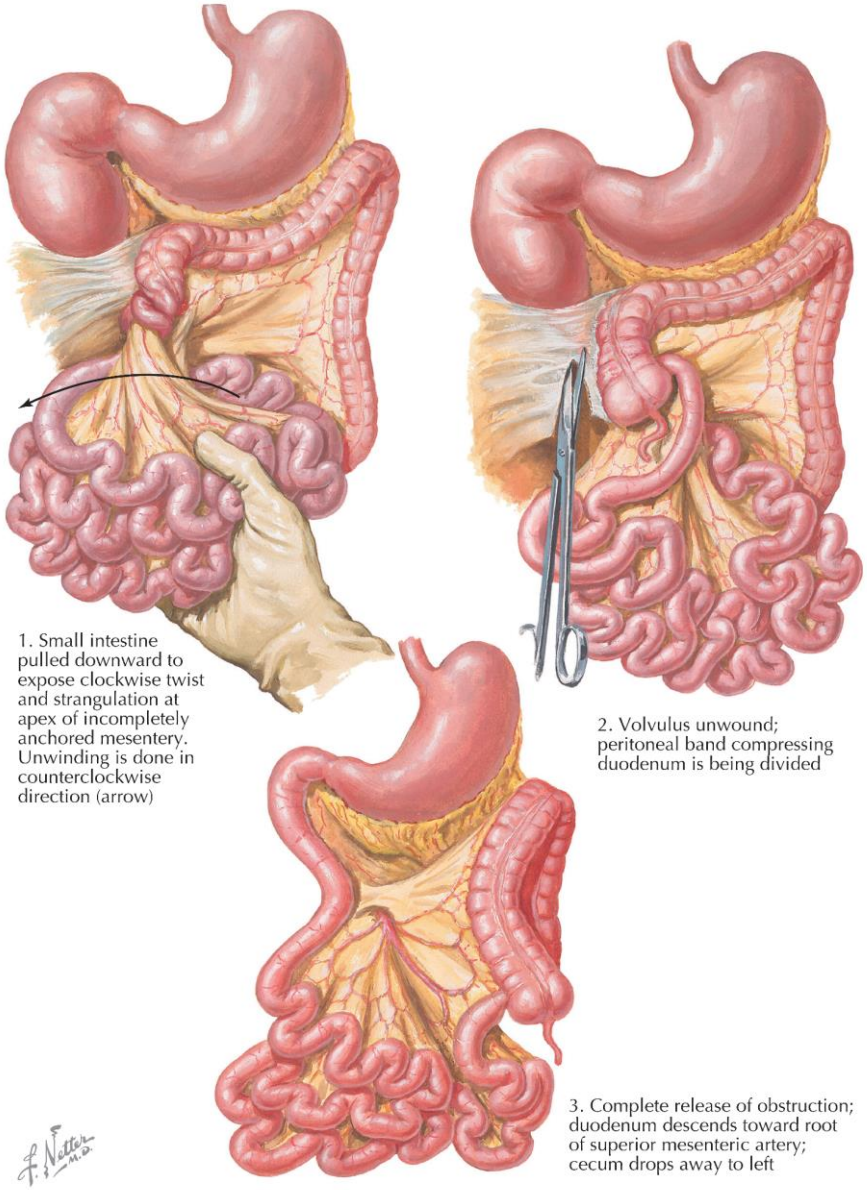

Vékonybél
Fejlődési rendellenesség
Sérv

Hernia (sérv)

A hasfal olyan veleszületett vagy szerzett defektusa, mely lehetővé teszi valamely hasűri szerv kitüremkedését a nyíláson keresztül

Congenitalis hernia diaphragmatica

A rekeszizom posterolateralis része hiányzik, a mellűrbe hasi szervek türemkednek, akadályozzák a tüdő fejlődését.

Születés után dyspnoe és cyanosis tüdő hypoplasia miatt

Nagy defektus: halálos

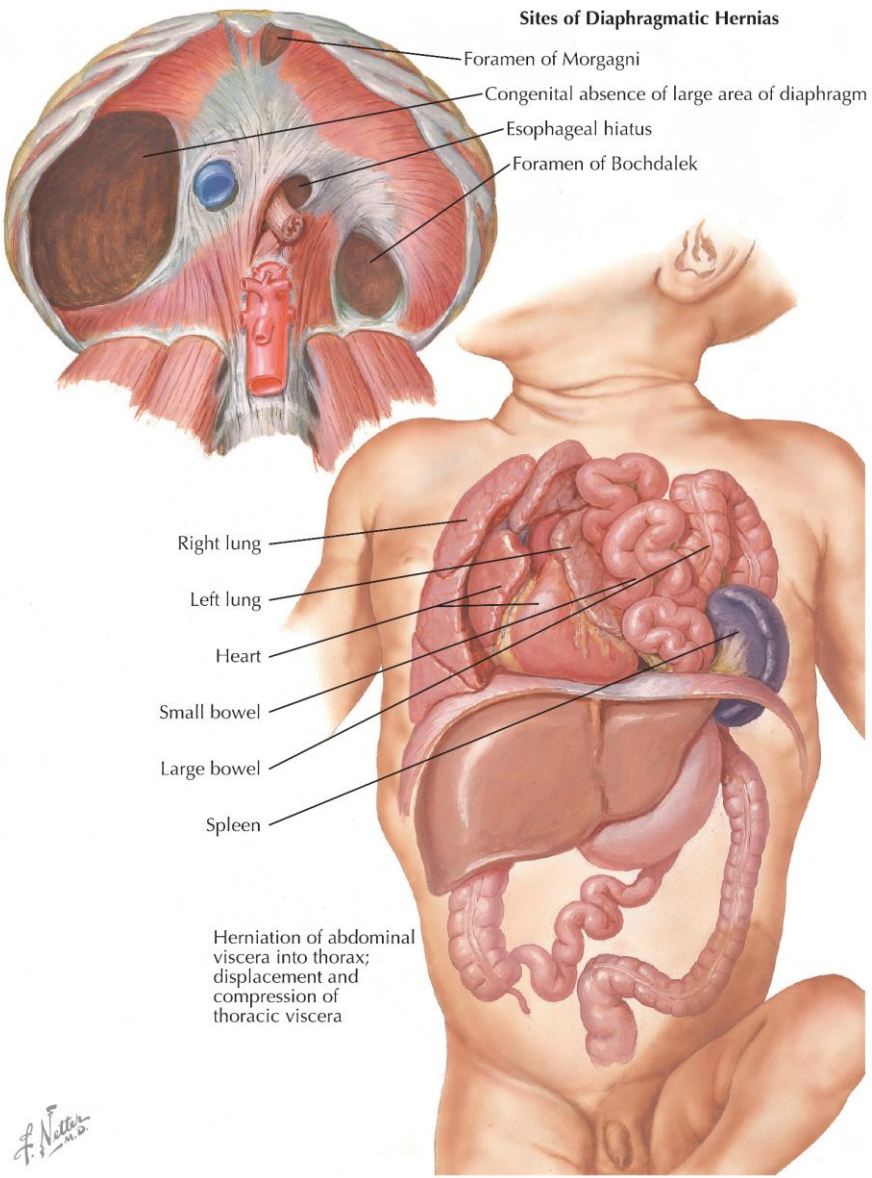

Vékonybél
Sérv

Sérvkizáródás (hernia incarcerata)

Sérv: a hasüreg falának gyengesége vagy hiánya miatt hashártyával bélelt zsák (sérvtömlő) képződik, amelybe bélkacsok, cseplesz nyomulnak

A sérv gyakori:

inguinalis/femoralis csatornában

köldök körül

sebészi hegekben

Klinikai jellegzetességek

A sérvtartalom legtöbbször reponálható

Előfordul azonban, hogy a sérvtömlőben lévő bélkacsokat a sérvkapu leszorítja, azaz a sérv „kizáródik” (incarceratio)

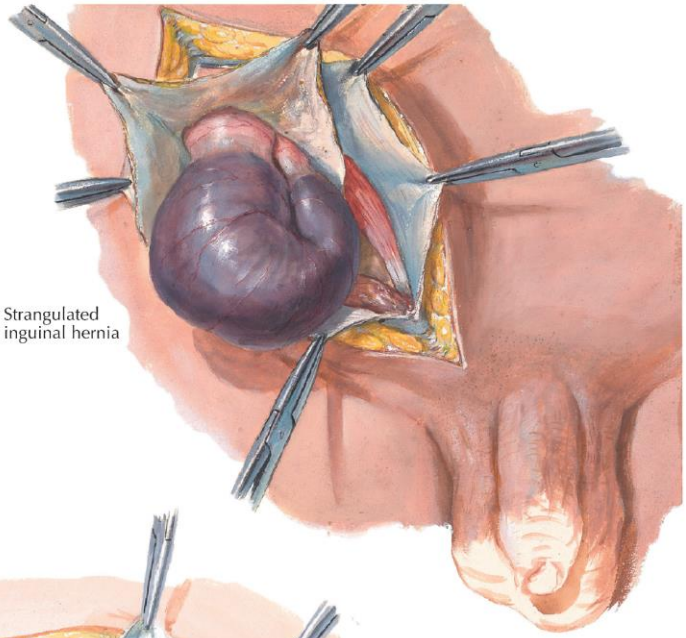

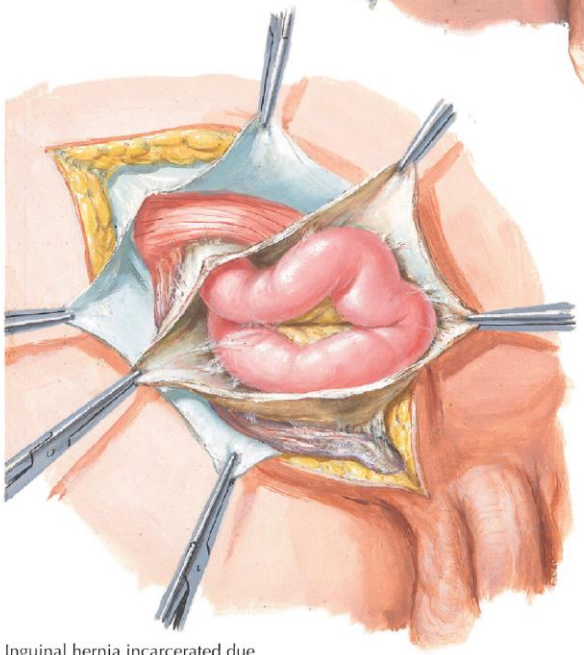

Inguinal hernia incarcerated due to old thickened sac and adhesions

Vékonybél
Vérellátási zavar
Ischaemiás bélbetegség

Az ischaemia akkor okoz elváltozást, ha a bél vérátáramlása a normális felénél kevesebb

Ischaemia occlusio miatt transmuralis infarctus

Ischaemia stenosis miatt mucosalis vagy muralis infarctus

Ischaemia érelzáródás miatt

Az a. mesenterica superior főágának atheromás plakkon létrejött rögösödése vagy emboliája

Következmény

A vékonybél transmuralis vérzéses elhalása *(a necroticus bélszakasz az anasztomizáló árkádok felől másodlagosan bevérzik)*

A bélflóra baktériumai 24 órán belül gangraenát hoznak létre, átfúródás következik be

Klinikai jellegzetességek

Fokozatosan erősődő (thrombosis) vagy hirtelen kezdetű (embolia) hasi fájdalom + véres széklet

Órákon belül shockos állapot

90%-os halálozás

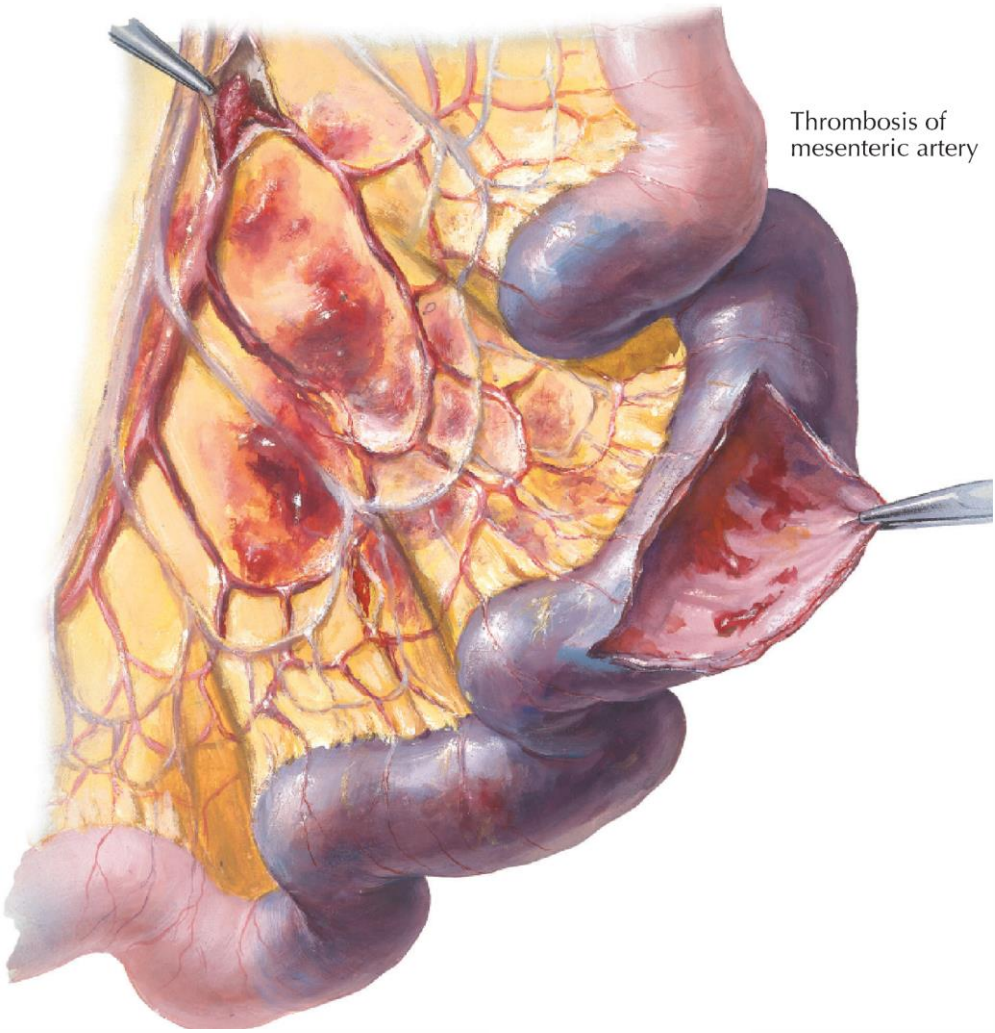

Vékonybél
Gyulladás

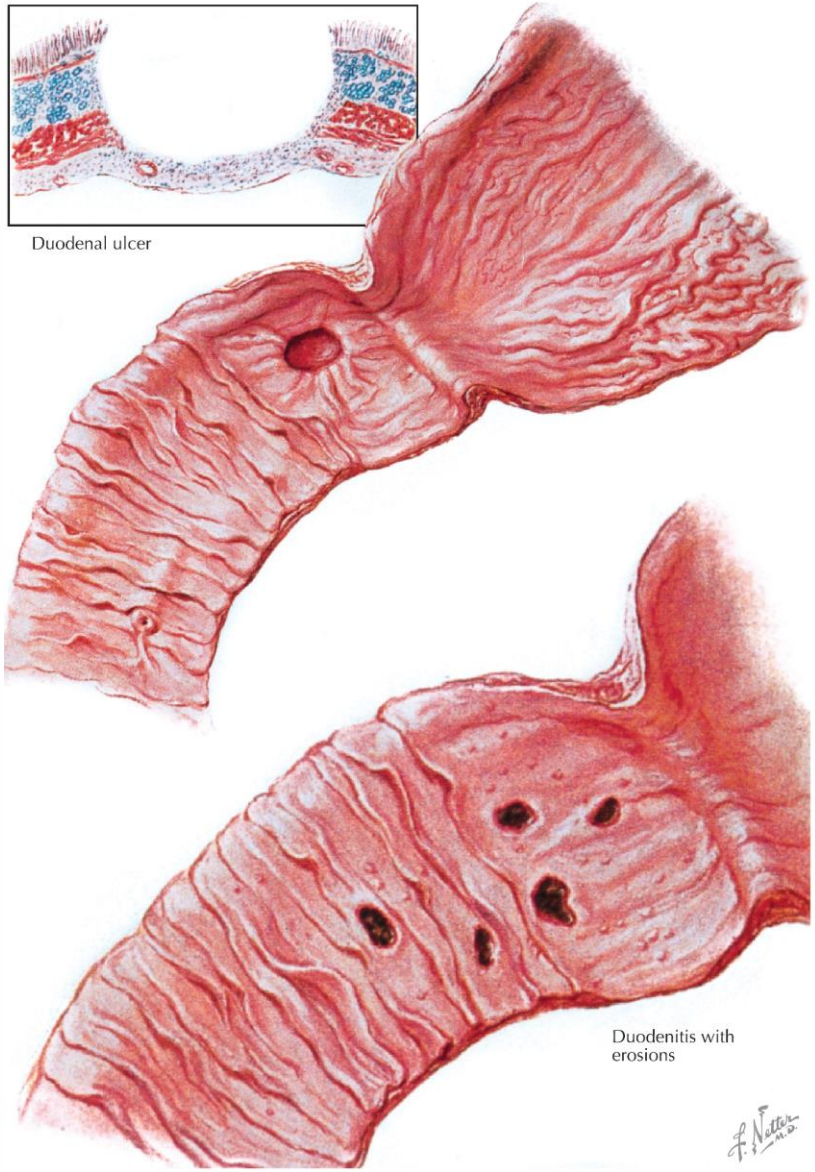

Vékonybél Gyulladás

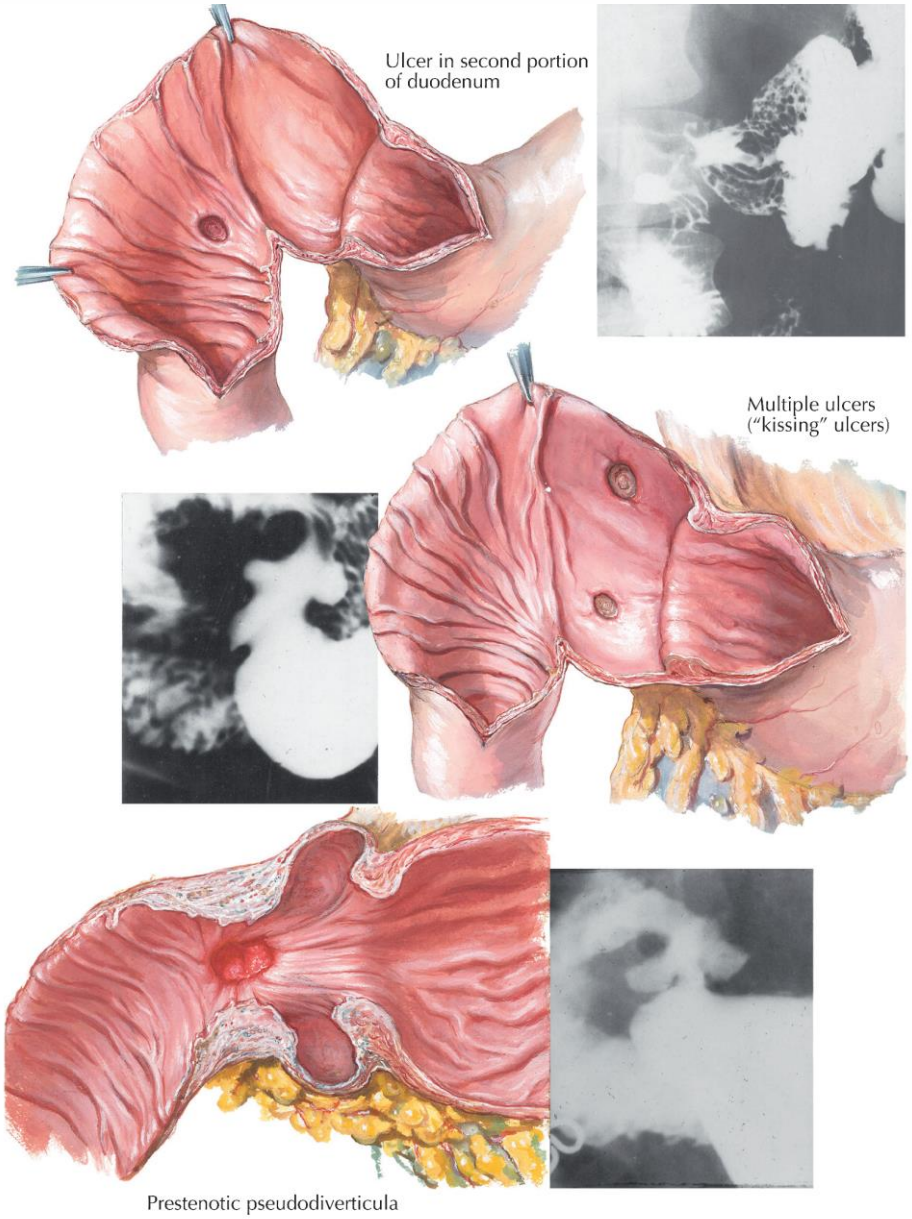

Vékonybél
Gyulladás
Coeliacia

(SPRUE, GLUTEN-SZENZITÍV ENTEROPATHIA)

Patogenezis

A fehér (kaukázusi) emberek betegsége

A glutén-tartalmú gabonafélék (búza, rozs, zab, árpa) gliadin komponense ellen túlérzékenységi reakció

Idült enteritis alakul ki, csökken a nyálkahártyafelszín, így a kefeszegély felszín területe, malabsorptio alakul ki

Klinikum

Csecsemőknél az anyatejes elválasztás után, lisztes étrendre jelentkezik (klasszikus forma): hasmenés, flatulencia, testsúly csökken, bágyadtság

Manifesztálódhat középkorú felnőttekben: anaemia, idült hasmenés, puffadás, soványság

Szerológia: keringő anti-gliadin antitestek

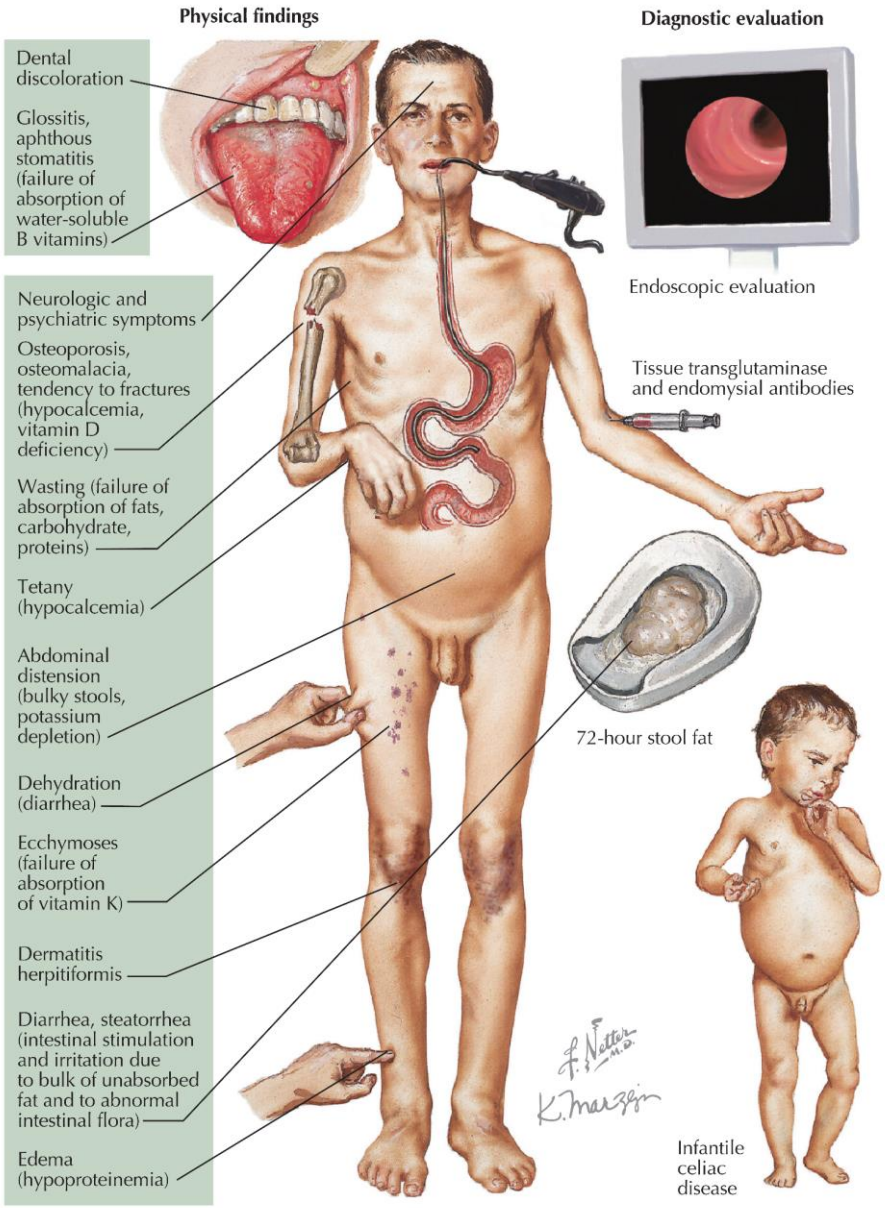

Vékonybél
Gyulladás
Coeliacia

FM

Intraepithelialis CD8+ T-ly nő; a lamina propriában CD4+ T-ly és plasmasejt nő

Boholyatrophia, a kefeszegély eltűnt

Elnyúlt, regenerálódó crypták

A diagnózis pillérei

A malabsorptio bizonyítása

A vékonybélnyh biopsiával igazolt sorvadása

Gluténmentes diétára klinikai javulás és szövettanilag dokumentált bélboholy-regeneratio

Késői szövődmény: a vékonybelekben ún. enteropathia-asszociált T-sejtes lymphoma, ill. adenocarcinoma alakulhat ki

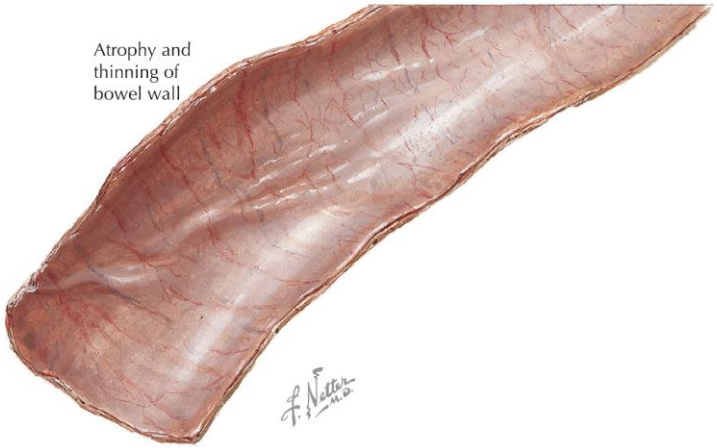

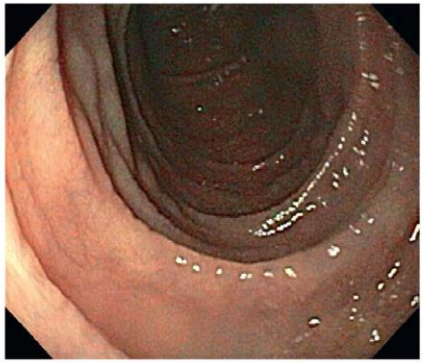

Endoscopic image of atrophic mucosa.

Capsule endoscopic image of scalloping. *(Courtesy Julio C. Bai.)*

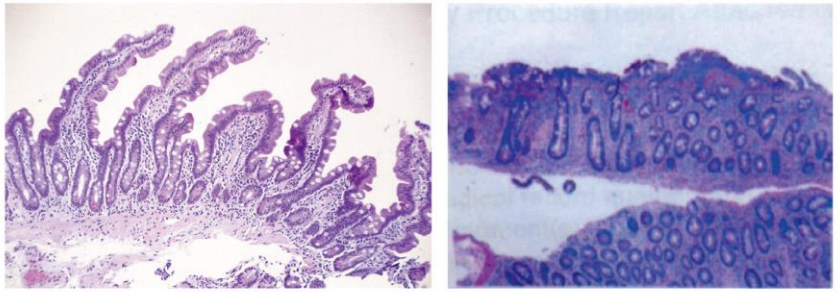

Normal *(left)* and abnormal *(right)* intestinal villi. *(Left image from Wilcox CM, Munoz-Navas M, Sung JJ. Atlas of Clinical Gastrointestinal Endoscopy, Philadelphia, Elsevier, 2012, F4-3.)*

Vékonybél Vérzések

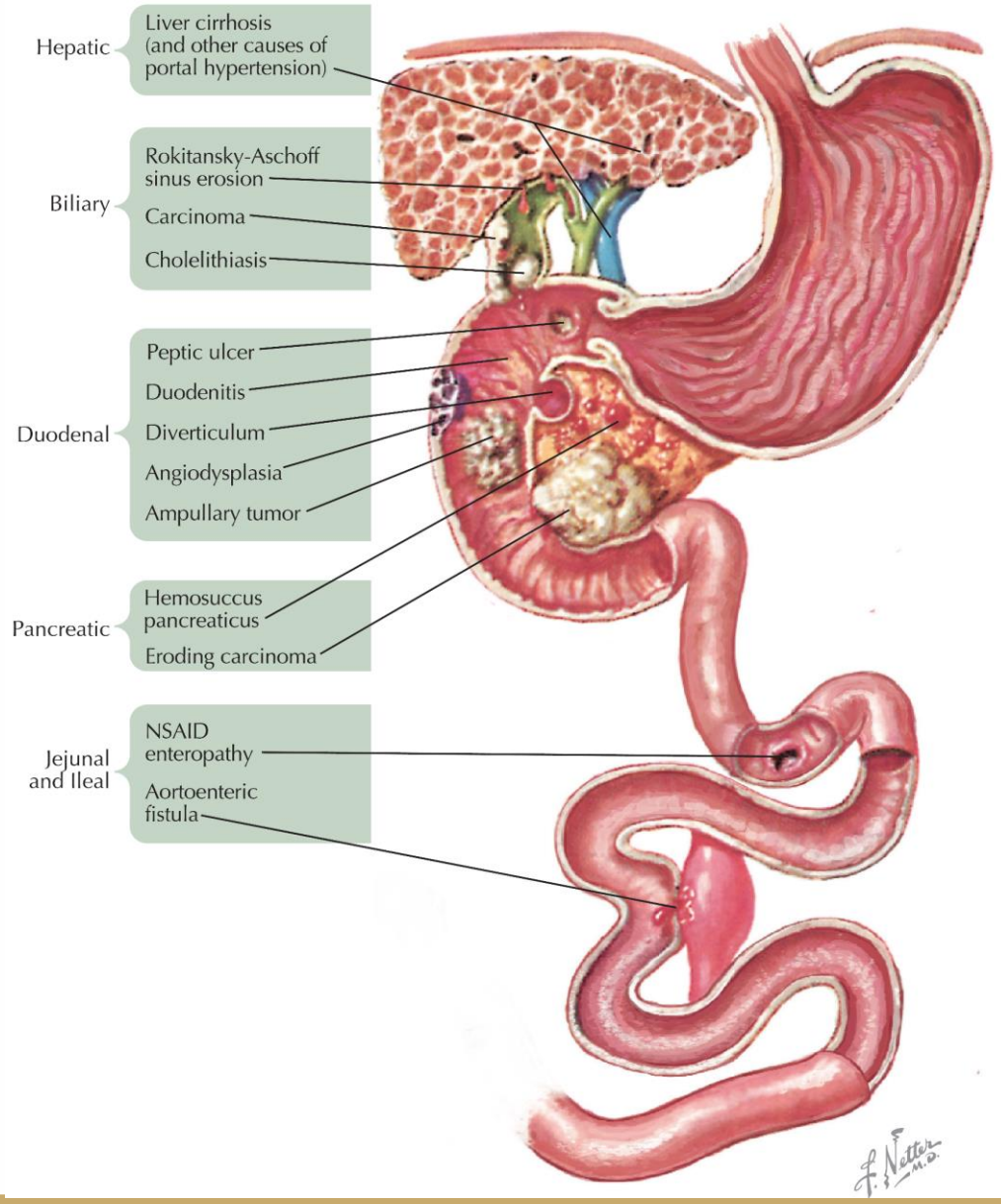

Vékonybél
Daganat

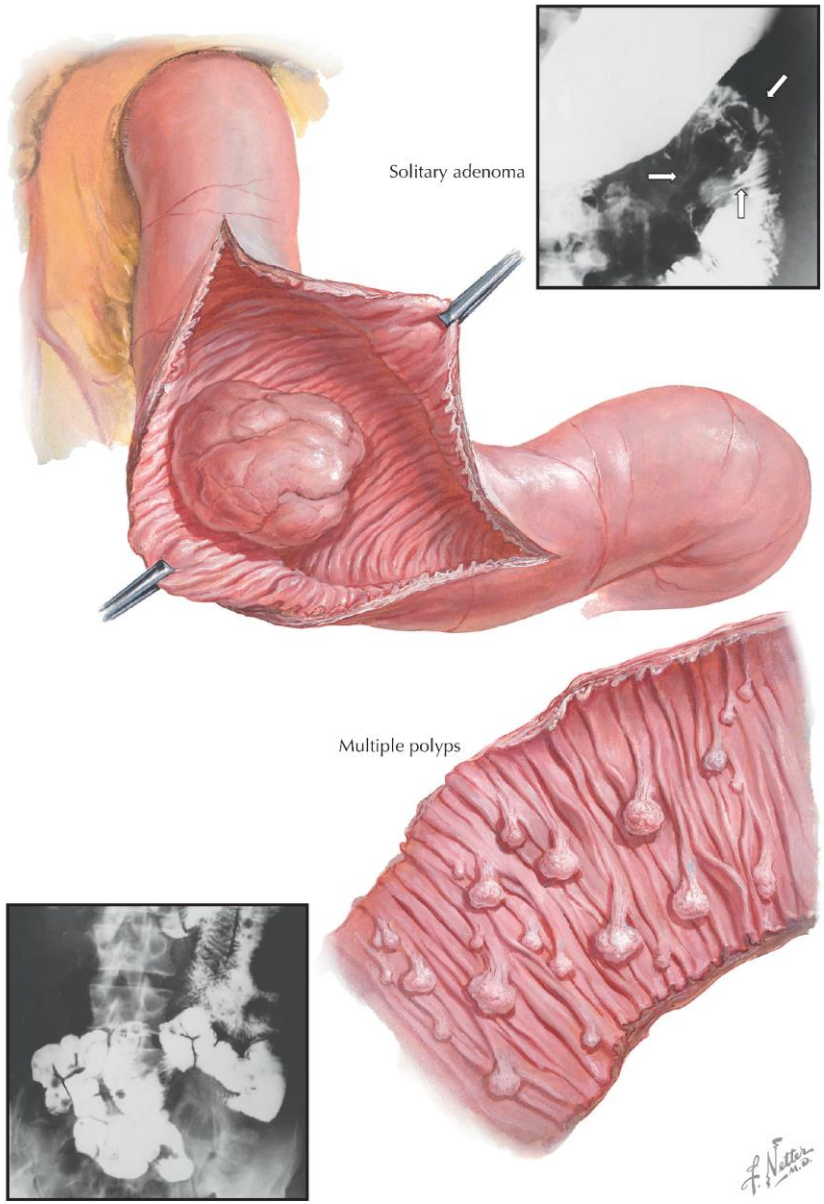

Vékonybél
Daganat
Jóindulatú

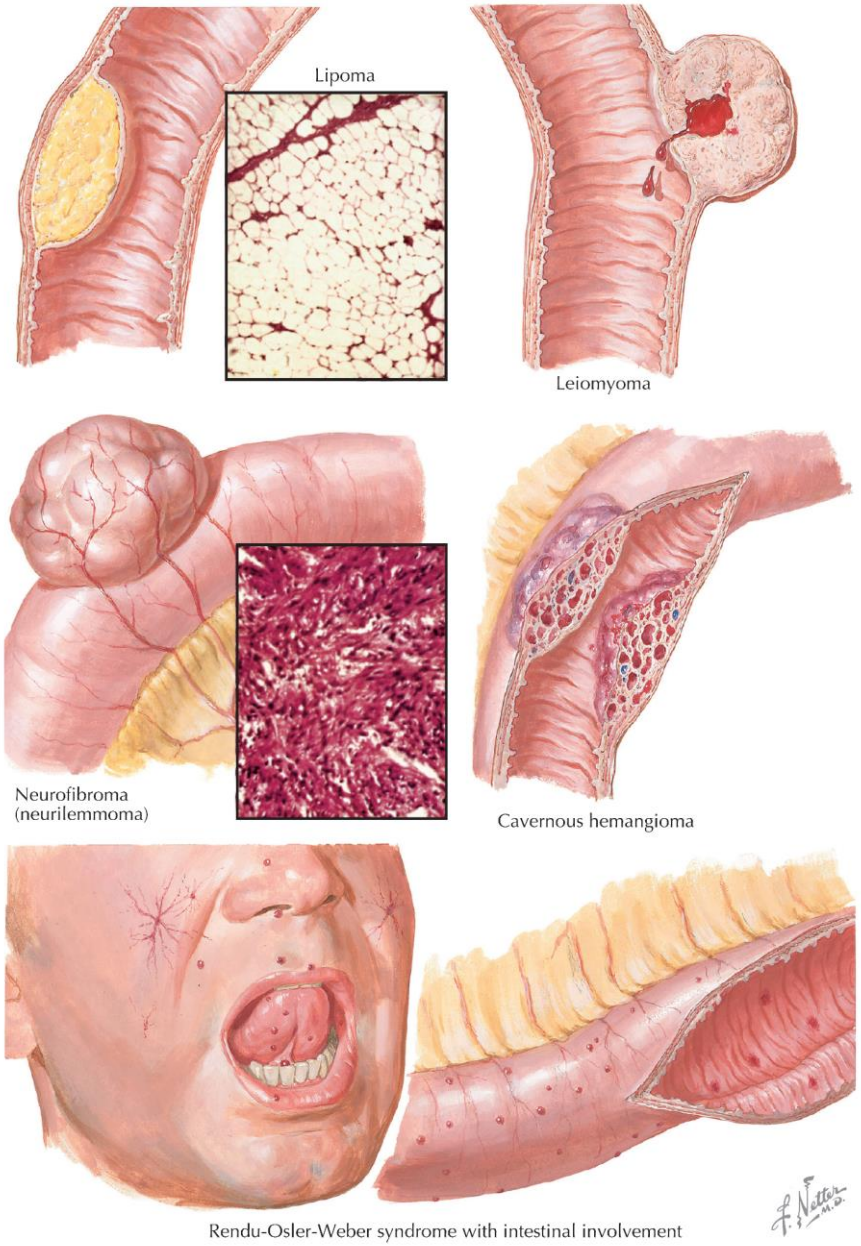

Vékonybél
Daganat
Peutz-Jeghers szindróma

Autoszóm-domináns öröklődés

Gastrointestinumban polypok, a legtöbb a vékonybélben

Melanotikus foltok az ajkakon, a buccalis nyálkahártyán, a tenyereken

Intussusceptio kockázata

Fokozott rákkockázat: tüdő, emlő, pancreas, stb.

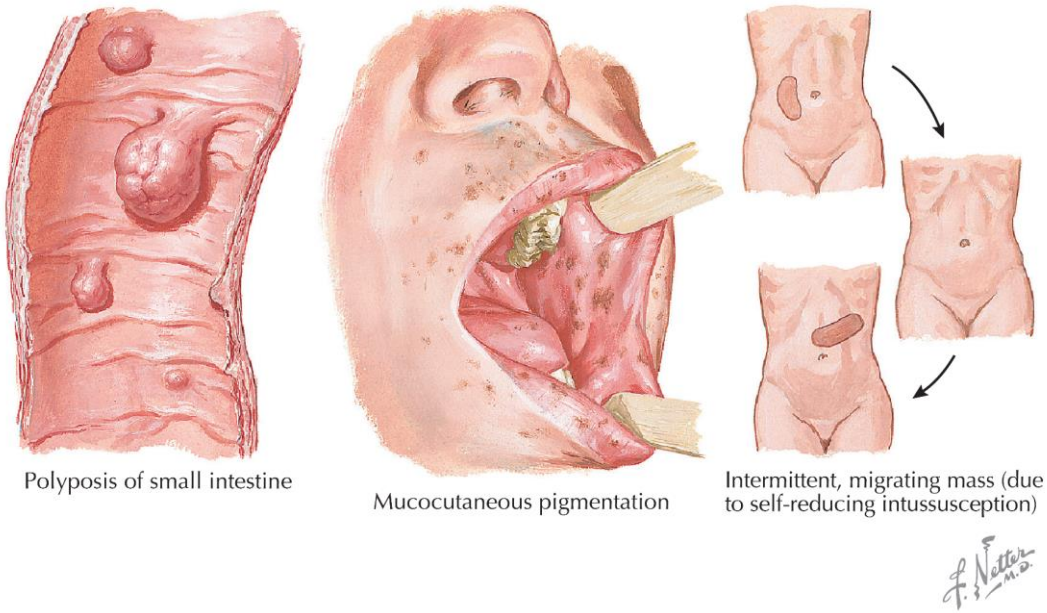

Vékonybél Daganat Neuroendokrin

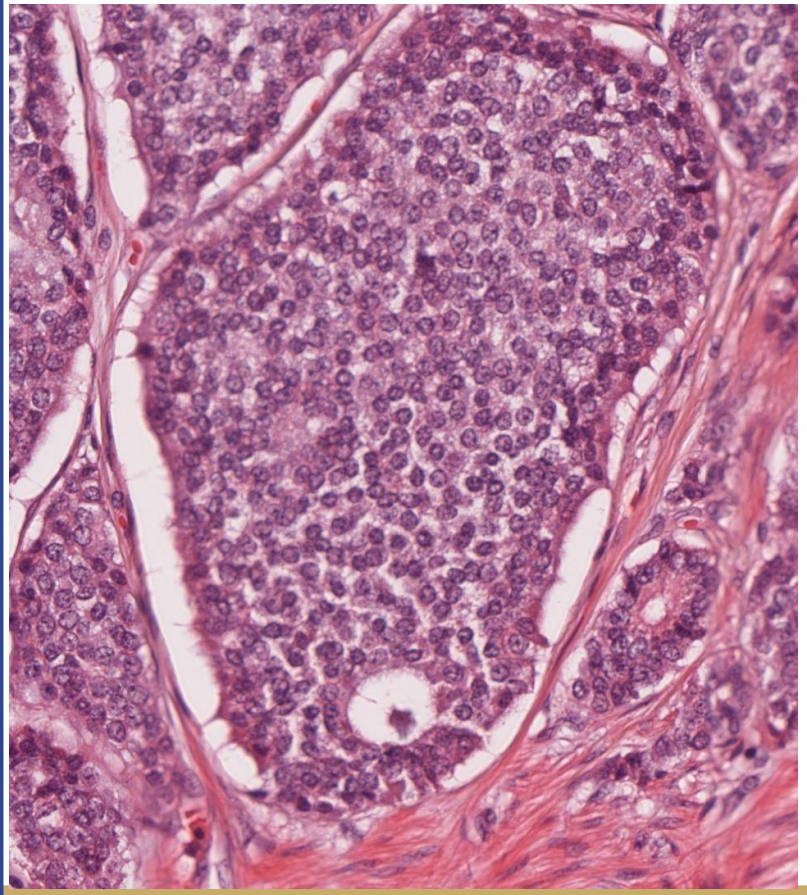

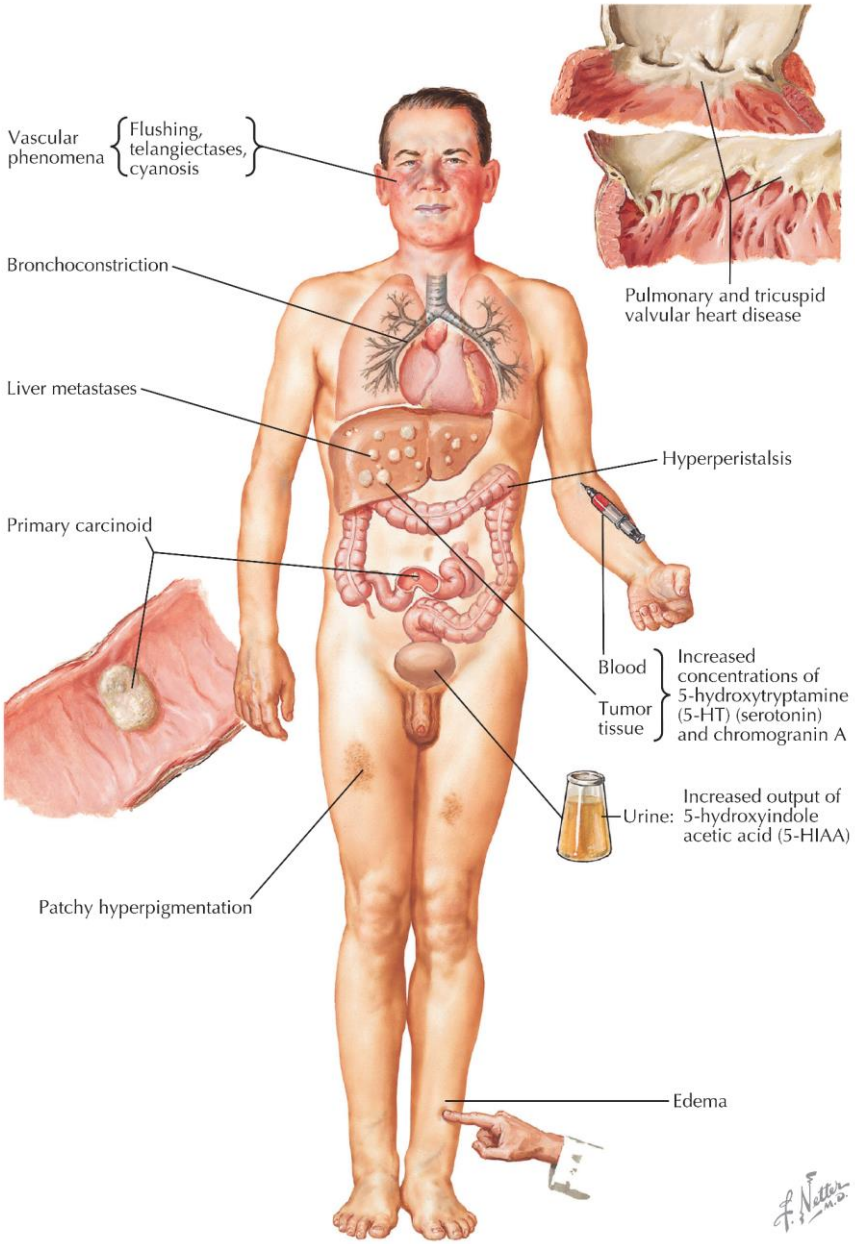

Vékonybél Daganat Morfológia

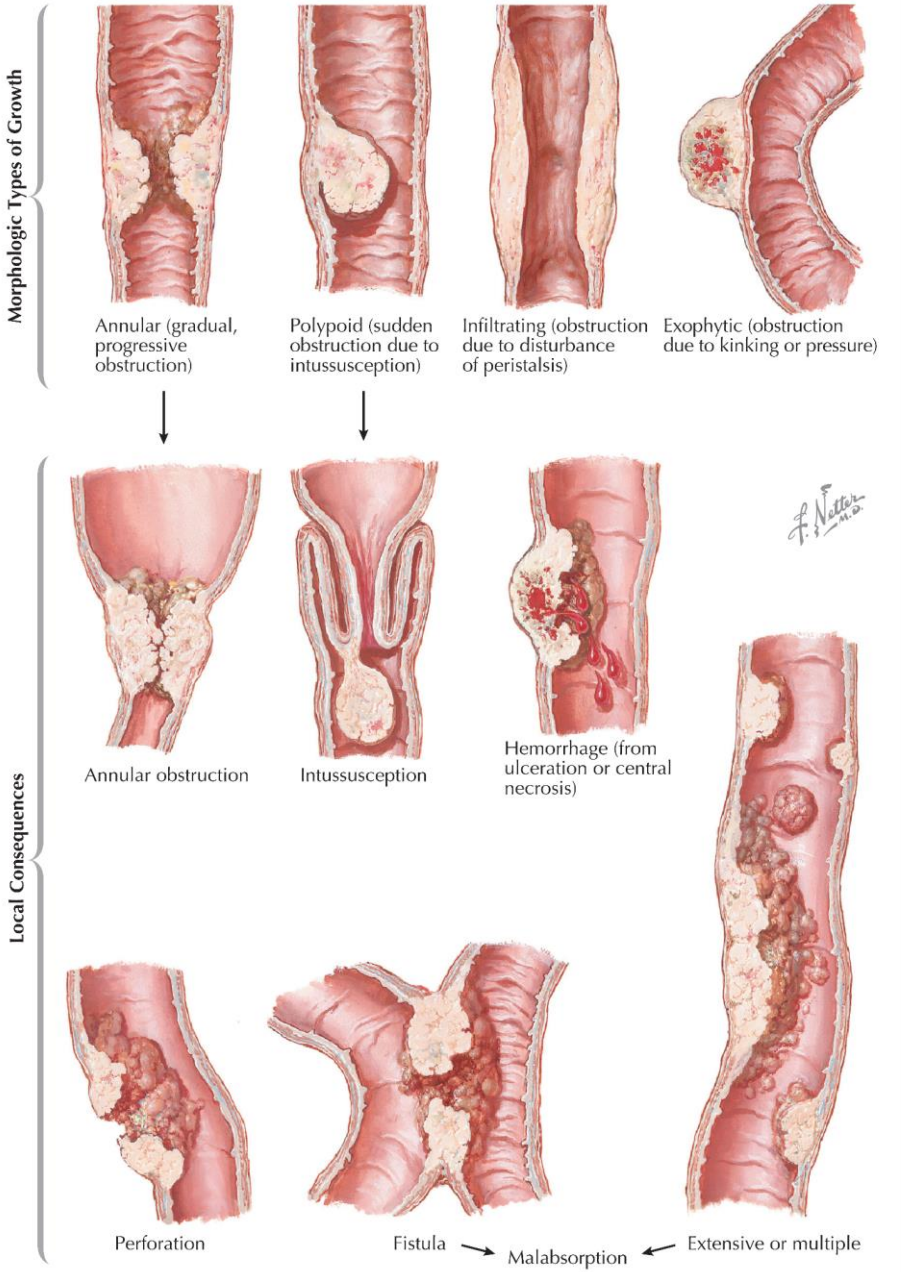

Köszönöm a figyelmet.

Felhasznált irodalom:
The Netter Collection of Medical Illustrations: Digestive System: Part I-III (2nd edition)
Robbins: A patológia alapjai (10. kiadás)
Prof Iványi (Szeged), Dr. Zalatnai (Budapest), Dr. Madaras (Budapest) előadásjegyzetei
https://eliph.klinikum.uni-heidelberg.de/