

# Técnica EPI®: alternativa para desmopatías y tenopatías en perros

A. Alonso Díez<sup>(1)</sup>;  
J. Sánchez García<sup>(1)</sup>;  
J. Sánchez-Valle<sup>(2)</sup>;  
M.B. García Rodríguez<sup>(1)</sup>  
J.M. Sánchez-Ibáñez<sup>(3)</sup>

(1) Departamento de Medicina, Cirugía y Anatomía Veterinaria. Universidad de León

(2) Hospital Veterinario de la Universidad de León

(3) Cerede Sports Medicine Clinic. Barcelona

Las lesiones que se asientan en las partes blandas del aparato locomotor han constituido históricamente un importante problema en perros, sobre todo, en animales dedicados a la caza o a la competición. Con el incremento de las actividades deportivas en estos animales, **las consultas al veterinario como consecuencia de cojeras asentadas en músculos, tendones y ligamentos son cada vez más habituales** (Bruce, 2000; United States Dog Agility Association, 2004; Houlton JEF, 2008; Levy M, y cols.; 2009; Pfau T, et al. 2011).

No existe acuerdo acerca de la línea terapéutica a seguir (Abat y cols., 2014). Se han ensayado algunos procedimientos, unos con resultados muy aleatorios, como el tratamiento con DMSO, AINEs, ácido hialurónico, GAGs polisulfatados, estimulación electromagnética, laserterapia, células mesenquimales o PRP, y otros con consecuencias irreversibles, como la corticoterapia o la cirugía (Bruce 2000; Denny 2000; Fackelman, 1998; McIlwraith, 2004; Orellana, 2012; Sánchez-Ibáñez, 2013; Wernham BG 2008). Existen, además, tratamientos que los fisioterapeutas denominan terapias invasivas, que conllevan la utilización de una aguja para la aplicación vía percutánea de agentes físicos, como la acupuntura, la punción seca y la técnica de electrólisis percutánea intratisular (EPI®) (Sánchez-Ibáñez, 2013).

## Introducción

El edema del peritenón que se observa en las tenositis mediante resonancia magnética no es propio de un exudado inflamatorio sino de la degradación del tejido colágeno del tendón, es decir de una tendinosis (Dowling B. A y cols. 2000).

**La tendinosis es la degradación del tendón en ausencia de respuesta inflamatoria**, de manera que la cronicidad de muchos procesos de los tendones no se debe a una inflamación crónica (tendinitis) sino a un proceso degenerativo del tendón (tendinosis) (Cook y Purdam, 2009; Orellana, 2012); así, se puede entender por qué muchas tendinitis no se solucionan aplicando un tratamiento hipotéticamente correcto con antiinflamatorios. Simplemente, no es el tratamiento adecuado (Sánchez Ibáñez, 2008).

El paciente afectado presenta un aumento del grosor del tendón, propio de una tendinosis, como consecuencia de la desestructuración de las fibras de colágeno y el aumento de sustancia mixoide. La neovascularización es la consecuencia final de la respuesta neuroisquémica a la que ha estado sometido el tendón durante un determinado período fisiopatológico, en el que el dolor se perpetúa como consecuencia de la inflamación neurogénica. Esta región presenta mayor perímetro de engrosamiento como consecuencia del aumento del tejido colágeno de tipo III sin un patrón organizado, lo que se corresponde con una fibrosis (Sánchez-Ibáñez, 2008).

## Fundamentos de la técnica EPI®

La técnica EPI® actúa mediante la ablación electroquímica no térmica, por flujo catódico, de la región o foco clínico degenerado del tendón. Para su aplicación, **se hace pasar una corriente continua a través de los tejidos afectados mediante una aguja**, insertada bajo control ecográfico, que actúa como electrodo negativo (cátodo), provocando una reacción electroquímica (Abat y col., 2014).

La técnica EPI® produce una disociación del agua, las sales y los aminoácidos de la matriz extracelular, creando nuevas moléculas gracias a la inestabilidad iónica que se genera. La reacción orgánica que se produce en la aguja catódica **causa una inflamación aguda muy localizada**, única y exclusivamente en la región que se está tratando, que permite la activación inmediata de una respuesta inflamatoria leve, **facilitando la fagocitosis y la regeneración del tendón** (Sánchez-Ibáñez, 2005; Abat y cols., 2014).

Se estima que con la aplicación de esta técnica se consiguen, en pacientes humanos, curaciones superiores al 90% de los tendones correctamente diagnosticados y tratados con la técnica EPI®, teniendo en cuenta que en muchos de ellos se había fracasado previamente con otros tratamientos (Abat y cols., 2014).



Figura 1: Equipo para técnica EPI®, ecógrafo y sonda con almohadilla de silicona.

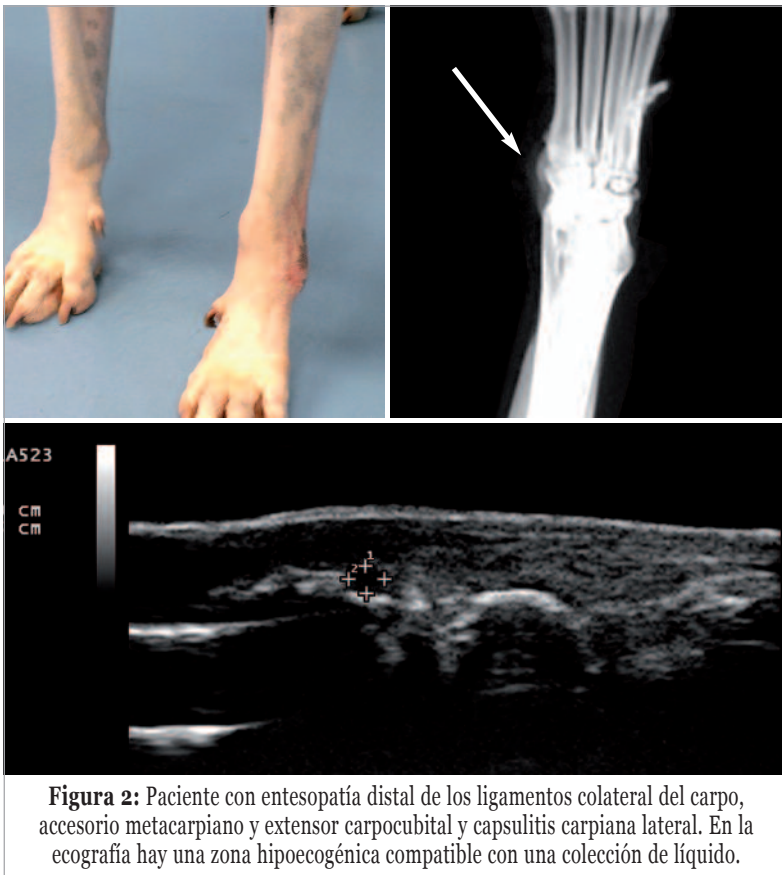

Figura 2: Paciente con entesopatía distal de los ligamentos colateral del carpo, accesorio metacarpiano y extensor carpocubital y capsulitis carpiana lateral. En la ecografía hay una zona hipocogénica compatible con una colección de líquido.

En medicina veterinaria, la técnica EPI® no se está utilizando de manera rutinaria como en fisioterapia humana; sin embargo, ya que los tendones y las fascias tienen la misma composición histológica, los resultados de los tratamientos deberían ser similares.

**La técnica EPI® ecoguiada es un procedimiento mínimamente invasivo que, utilizada sobre lesiones crónicas de tendones, músculos y ligamentos, da lugar a curaciones en plazos de tiempo récord.**

A su favor tiene también el bajo coste del tratamiento respecto a otras técnicas que se están utilizando (Sánchez y cols., 2011).

## Material y métodos

Para ajustar los protocolos, abordajes y dosis de energía en clínica canina, los autores han utilizado el tendón calcáneo común, así como el tendón extensor carpo cubital y el ligamento colateral lateral del carpo de caninos sanos, con el fin de comprobar la profundidad de sedación y analgesia local necesarias para una correcta aplicación de la técnica EPI®, encontrar las agujas del electrodo cátodo idóneas para su uso en veterinaria e implementar las modificaciones necesarias en el del electrodo ánodo para una correcta conducción eléctrica. Antes de su aplicación se comprobó, mediante ecografía, la estructura intacta de los tendones antes del tratamiento, al igual que se evaluaron las reacciones durante el mismo y se llevó a cabo un seguimiento semanal, durante cuatro semanas, de la evolución de las lesiones ocasionadas por la aguja y las descargas en el tendón y el peritendón tratados.

Para ello, se utilizó el electroestimulador de cuatro salidas EPI®; un ecógrafo equipado con sonda lineal plana de 10-12 MHz y una almohadilla de silicona diseñada específicamente para mejorar la adaptación del transductor de ultrasonidos a la superficie de la región anatómica a tratar (figura 1).

Además, se han tratado perros con distintas lesiones, destacando uno, que padecía una entesopatía distal del ligamento colateral lateral del carpo, del ligamento accesorio metacarpiano y del tendón extensor carpocubital, y capsulitis carpiana lateral, al que se le realizaron cuatro sesiones de la técnica EPI® en total, una por semana (figura 2). En los períodos entre los tratamientos se aconsejaron paseos cortos y frecuentes en suelo blando.

Para el procedimiento se indujo a los animales una sedación, mediante un procedimiento de neuroleptoanalgesia, a base de medetomidina (a una dosis de 10 mg/kg) y butorfanol (dosis, 0,1 mg/kg), ambos por vía intramuscular.

La preparación del campo fue quirúrgica estándar y se llevó a cabo una infiltración anestésica subcutánea local en "V" invertida proximal al punto de electrolisis con lidocaína al 2%.

Como electródo cátodo se utilizaron agujas de acupuntura estériles de acero inoxidable de 0,25x25 mm, 0,30x25 mm, 0,32x40 mm y 0,32x50 mm.

El electrodo ánodo se ubicó en la región inguinal, previamente depilada, envuelto en papel secante empapado con suero salino fisiológico (figura 3).

Para la centesis ecoguiada y la electroestimulación percutánea se llevó a cabo el método denominado en rejilla, que consiste en realizar tres ubicaciones de la aguja por cada zona a tratar y una descarga por punto (figura 4):

- ❶ Subcutáneo y paratenón superficial
- ❷ Intratenón
- ❸ Paratenón profundo o entesis

Se utilizaron tanto el abordaje longitudinal como el transversal sobre el eje del tendón, y las descargas se realizaron a impactos de entre 2 y 4 mA.

El tiempo total de tratamiento en cada sesión no suele superar los 5 minutos.

Una vez terminado el procedimiento, se aplica un antiséptico suave en la zona y no se debe administrar ningún tipo de AINE al paciente para no alterar los mecanismos orgánicos de la quimiotaxis celular en los puntos de tratamiento.

**En los casos en que se observen imágenes compatibles con colecciones de líquidos en el interior del tendón o en el peritenón, se utilizan agujas huecas conectadas a una jeringa o a un vacuómetro,** realizando las succiones de las mismas antes y después de los impactos, con el fin de descargar la presión y reducir el gas producido, así como las sustancias y detritos a reabsorber (figura 5).

El equipo MTR para EPI® que utiliza agujas huecas dispone de un sistema de aspirado propio que puede funcionar simultáneamente a la aplicación de la corriente.

Cada sesión se repite a intervalos de entre 8 y 10 días, y el número de sesiones va en dependencia de la exploración clínica y ecográfica. Generalmente, no suelen ser necesarias más de cuatro sesiones para la desaparición de los síntomas, teniendo en cuenta que las lesiones ecográficas persisten más tiempo que los signos clínicos.

Después de cada sesión, se recomienda reposo relativo durante dos días, recomendando paseos frecuentes no superiores a 20 minutos con correa, evitando subir y bajar escaleras.

En las siguientes jornadas entre tratamientos, se recomienda la reanudación de la actividad de forma paulatina, evitando cargas intensas sobre los tendones (paseos con correa, evitar juegos, etc.).

**Una vez finalizado el tratamiento, se retomará la actividad física previa a la lesión progresivamente** hasta desarrollar su vida habitual.

## Resultados y discusión

En todos los animales tratados, ya sea en el caso de los sanos utilizados en la fase experimental preliminar o en los enfermos, una vez desaparecidos

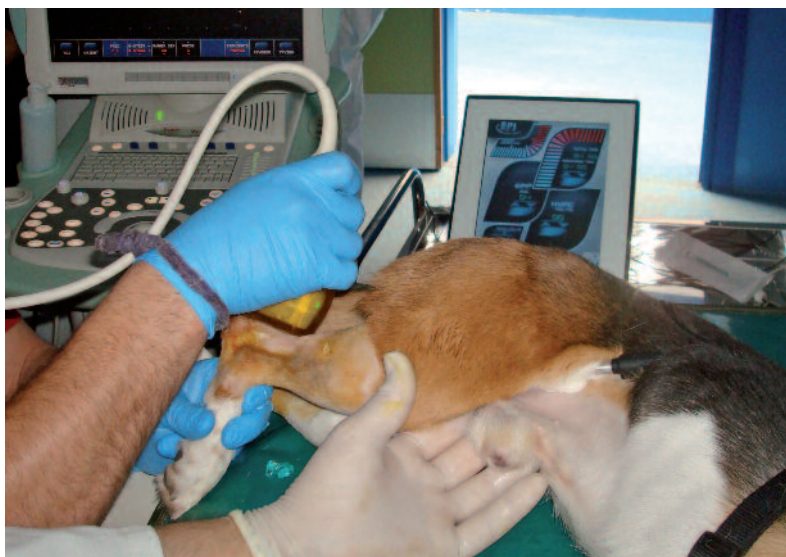

Figura 3: Ubicación del electrodo ánodo en la zona inguinal.

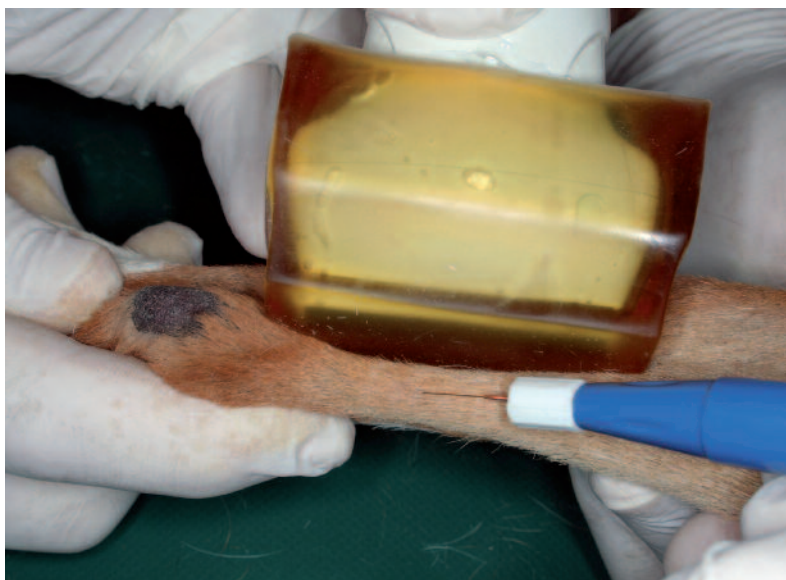


Figura 4: Un momento de la técnica EPI® ecoguiada.

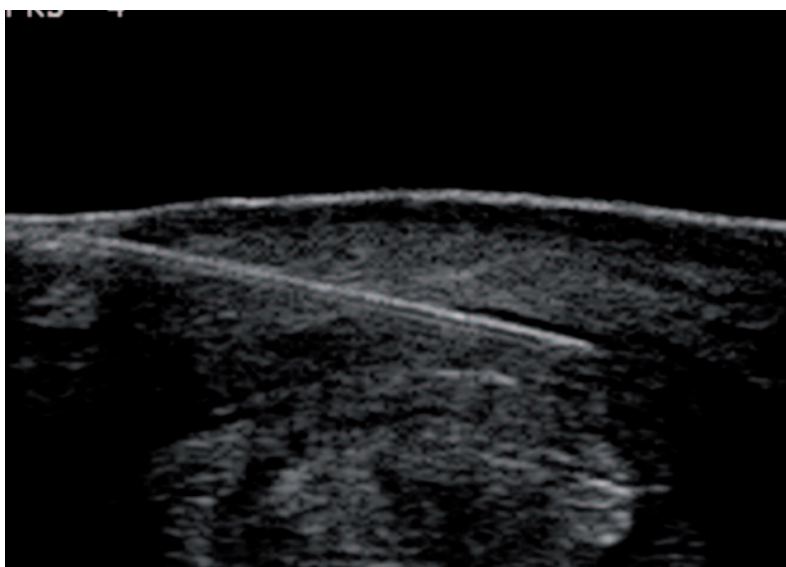


Figura 5: Imagen ecográfica durante técnica EPI®. Formación de gas alrededor de la aguja durante uno de los disparos.

los efectos de la sedación y de los bloqueos nerviosos regionales, los animales no presentaron ningún tipo de comportamiento diferente al anterior al tratamiento ni signos de molestias locales adicionales.

En posteriores exámenes ecográficos de los tejidos tratados con la técnica EPI® en los perros sanos, no se ha observado ningún tipo de lesión destacable.

En los animales enfermos, los seguimientos ecográficos han ido revelando la recuperación progresiva de las lesiones a lo largo del tiempo, pudiendo constatar la desaparición progresiva de los focos hipocogénicos de los tendones, la uniformización de la ecogenicidad, así como de la estructura y la alineación de las fibras de los tejidos fibrosos afectados y la recuperación de su grosor fisiológico, hasta adquirir un aspecto ecográficamente normal después de la tercera o cuarta sesión.

En el caso del perro con lesión de la zona lateral del carpo (figura 2), el cual presentaba además un entesofito, después de cuatro sesiones de EPI®, no se consiguió la desaparición total de este, pero sí la disminución de su tamaño respecto al inicial y la desaparición de su aspecto reactivo previo al tratamiento, tornándose liso y regular.

En cuanto a la exploración clínica, destaca la disminución de los síntomas en los tres días posteriores a la primera sesión, a pesar de que, en la exploración física de la zona, no se observaron signos de remisión. Por regla general, la cojera suele remitir después del segundo tratamiento y los signos de inflamación local fueron remitiendo a lo largo del tiempo de seguimiento (alrededor de 60 días después de la última sesión). En algunos casos se ha mantenido cierto grado de engrosamiento, aunque sin molestias.

## Conclusiones

Para poder abordar con ciertas garantías de éxito el tratamiento de las lesiones de los tendones y ligamentos mediante la técnica EPI® es imprescindible un diagnóstico lo más certero y específico posible.

El seguimiento ecográfico durante la aplicación de la técnica EPI® avala la exactitud de los puntos de aplicación de la corriente. No somos partidarios de utilizar este procedimiento por el método ciego, ya que no permite conocer los lugares exactos de la colocación de la aguja ni los resultados de las descargas y la evolución de las lesiones.

La sedación y los bloqueos nerviosos específicos, siempre que sea posible llevarlos a cabo, son el procedimiento ideal para la aplicación de la técnica EPI® en las ubicaciones más frecuentes de las tenopatías y desmopatías.

En pacientes poco colaboradores o en ubicaciones de las lesiones poco accesibles a la anestesia local, la alternativa es la anestesia general.

Aunque son necesarios más estudios, **la técnica EPI® es una terapia tendinosa y ligamentosa con una gran proyección de futuro en veterinaria.**

## Bibliografía

- Abat F, Diesel WJ, Gelber PE, Polidori F, Monllau JC, Sanchez-Ibañez JM. Effectiveness of the Intratissue Percutaneous Electrolysis (EPI®) technique and isoinertial eccentric exercise in the treatment of patellar tendinopathy at two years follow-up. *Muscles Ligaments Tendons J.* 2014;4(2):188-193.
- Abat F, Gelber PE, Polidori F, Monllau JC, Sanchez-Ibañez JM. Clinical results after ultrasound-guided intratissue percutaneous electrolysis (EPI®) and eccentric exercise in the treatment of patellar tendinopathy. *Knee Surg Sports Traumatol Arthrosc.* 2014 Jan 30.
- Abat F, Valles SL, Gelber PE, Polidori F, Stitik TP, García-Herreros S, Monllau JC, Sanchez-Ibañez JM. Molecular repair mechanisms using the Intratissue Percutaneous Electrolysis technique in patellar tendonitis. *Rev Esp Cir Ortop Traumatol.* 2014 July-August;58(4):201-205.
- Abat F, Sanchez-Ibañez JM. Patellar tendinopathy: A critical review of current therapeutic options. *OA Sports Medicine* 2014;18;2(1):2.
- Bruce WJ, Burbidge HM, Bray JP, Broome CJ. Bicipital tendinitis and tenosynovitis in the dog: a study of 15 cases. *N Z Vet J.* 2000 Apr;48(2):44-52.
- Cook JL, Purdam CR (2009) Is tendon pathology a continuum? A pathology model to explain the clinical presentation of load-induced tendinopathy. *British Journal of Sports Medicine* 43(6):409-416.
- Coombes BK, Bisset L, Vicenzino B. Efficacy and safety of corticosteroid injections and other injections for management of tendinopathy: a systematic review of randomised controlled trials. *Lancet.* 2010 Nov 20;376(9754): 1751-67.
- Dahlgren LA et al. Insulin-like growth factor-I improves cellular and molecular aspects of healing in a collagenase-induced model of flexor tendinitis. *J Orthop Res.* 2002; 20: 910-919.
- Denny, H; Butterworth, S. A Guide to Canine and Feline Orthopaedic Surgery. 2000. Ed. Wiley-Blackwell.
- Dowling, B. A., Dart, A. J., Hodgson, D. R, Smith, R. K. W. Superficial digital flexor tendonitis in the horse (2000).
- Fackelman G.E. Respuesta de los tendones al trauma; Tendinitis del flexor digital superficial; Desmitis del Ligamento frenador distal; Desmitis suspensoria. En *Medicina y Cirugía equina.* 4ª Ed. Vol II. Ed. Colahan P T. 1998. Intermédica. Buenos Aires. Argentina. 1117-1118; 1308-1310.
- Houlton JEF. A survey of gundog lameness and injuries in Great Britain in the shooting seasons 2005/2006 and 2006/2007. *Vet Comp Orthop Traumatol.* 2008;21(3):231-237.
- Kaeding CC, Pedroza AD, Powers BC. Surgical treatment of chronic patellar tendinosis: a systematic review. *Clin Orthop Relat Res.* 2007 Feb; 455: 102-6.
- Kashiwagi K, Mochizuki Y, Yasunaga Y, Ishida O, Deie M, Ochi M. Effects of transforming growth factor-beta 1 on the early stages of healing of the Achilles tendon in a rat model. *Scand J Plast Reconstr Surg Hand Surg.* 2004; 38: 193-197.
- Levy M, Hall C, Trentacosta N, et al. A preliminary retrospective survey of injuries occurring in dogs participating in canine agility. *Vet Comp Orthop Traumatol* 2009;22(4):321-324.
- McIlwraith, C.W. Enfermedades y problemas de los tendones, los ligamentos y las vainas tendinosas. En *Adams: Claudicación en el caballo.* 5ª Ed. Stashak, T.S. 2004. Intermédica. Buenos Aires. Argentina. 627-680.
- Maffulli N, Khan KM, Puddu G. Overuse tendon conditions: time to change a confusing terminology. *Arthroscopy.* 1998 Nov-Dec;14(8):840-3.
- Magra M, Maffulli N. Nonsteroidal antiinflammatory drugs in tendinopathy: friend or foe. *Clin. J. Sport Med.* (2006) 16: 1-3.
- Orellana, N.G. Estudio comparativo de la articulación escápulo humeral del canino mediante artroscopia y resonancia magnética. Tesis Doctoral Veterinaria. 2012. Universidad de León. 62-71.
- Pfau T, Garland de Rivaz A, Brighton S, et al. Kinetics of jump landing in agility dogs. *Vet J*2011;190(2):278-283.
- Richardson LE, Dudhia J, Clegg PD, Smith R. Stem cells in veterinary medicine—attempts at regenerating equine tendon after injury. *Trends Biotechnol.* (2007) 25: 409-16.
- Rodeo SA, Potter HG, Kawamura S, Turner AS, Kim HJ, Atkinson BL. Biologic augmentation of rotator cuff tendonhealing with use of a mixture of osteoinductive growth factors. *J. Bone Joint Surg. Am.* 2007; 89: 2485-2497.
- Sánchez García J.; Sánchez Valle J.; Alonso Pavón P.; Alonso Díez, AJ. Adaptación de la técnica Electrolysis Percutánea Intratissular (EPI®) para el tratamiento de las tenopatías y desmopatías en equinos. I Congreso Internacional de Electrolysis Percutánea Intratissular (EPI®). Madrid. 2011.
- Sánchez Ibañez, JM. Treatment of patellar tendinopathy in sportsmen through in Percutaneous Intra-tendon Electrolysis. [www.ephysiotherapy.net](http://www.ephysiotherapy.net). 2005.
- Sánchez-Ibañez JM. Fisiopatología de la regeneración de los tejidos blandos. En: Vilar E, Sureda S, eds. *Fisioterapia del aparato locomotor.* Madrid: Mc Graw Hill, 2005, pp: 69- 112.
- Sánchez-Ibañez JM. Ultrasound guided percutaneous electrolysis (EPI®) in patients with chronic insertional patellar tendinopathy: a pilot study. *Knee Surg Sports Traumatol Arthrosc* 2008 May; 16: 220-221.
- Sánchez-Ibañez, JM. Tratamiento mediante electrolysis percutánea intratissular (EPI®) ecoguiada de una tendinopatía de aquiles en un futbolista profesional. *Podología Clínica,* Julio; 2008 vol. 9:118-127.
- Sánchez-Ibañez, JM. Fascitis plantar: Tratamiento regenerativo mediante electrolysis percutánea intratissular (EPI®). *Podología Clínica.* 2010 2(1): 22-29.
- Sánchez-Ibañez JM. Evolución clínica en el tratamiento de la entesopatía rotuliana crónica mediante electro-estimulación percutánea ecodirigida: estudio de una serie de casos en población deportiva. Tesis Doctoral. Departamento de Medicina, Cirugía y Anatomía Veterinaria. Universidad de León, 2013.
- Sánchez-Ibañez JM, Colmena C, Benabent J, García-Herreros S, Valles SL (2013) New Technique in Tendon Sport Recovery. *Percutaneous Electrolysis Intratissular (EPI®).* *Int J Phys Med Rehabil* 1: 113.
- Shrier I, Matheson GO, Kohl HW. Achilles tendonitis: are corticosteroid injections useful or harmful? *Clin. J. Sport Med.* 1996; 6:245-250.
- Speed CA. Fortnightly review: corticosteroid injections in tendon lesions. *BMJ.* 2001; 323: 382-386.
- Steiss JE, Levine D. Physical agent modalities. *Vet Clin Small Anim* 2005;35:1317-1333
- Stobie D, Wallace LJ, Lipowitz AJ, et al. Chronic bicipital tenosynovitis in dogs: 29 cases (1985-1992). *JAVMA* 1995;207:201-207
- Official rules and regulations of United States Dog Agility Association, Inc. Richardson, Texas: United States Dog Agility Association, 2004.
- Watkins J P. Tendon and Ligament disorders. In *Equine Surgery,* 2ª Ed. Edited Auer J A & Stick J A. 1999. WB Saunders Co. Philadelphia, USA. 711-721.
- Wernham BG.J., Jerram RM., Warman, C.G. Bicipital Tenosynovitis in Dogs. 2008. *Compendium.* October 2008. 537-552