

## GALVOS SMEGENŲ ARACHNOIDINIŲ CISTŲ ENDOSKOPINIS GYDYMAS

**Kęstutis Jacikevičius, Antanas Romas Gvzdaitis**

*Klaipėdos universitetinės ligoninės Neurochirurgijos klinika*

**Raktažodžiai:** arachnoidinė cista, endoskopinis gydymas, neuroendoskopija, cistocisternostomija, cistoventrikulostomija, cistoventrikulocisternostomija.

### Santrauka

Arachnoidinė cista - tai įgimta, į smegenų skystį panašiu skysčiu užpildyta ertmė tarp voratinklinio dangalo lapelių, kuri nesusisiekia su povoratinkliniu tarpu. Simptominės arachnoidinės cistos gydymas chirurginiu būdu. Priklausomai nuo lokalizacijos, neurochirurgo patirties bei techninių priemonių atliekama kraniotomija, cistos aspiracija, sienelės šalinimas ir cistos ertmės sujungimas su kaukolės pamato cisternomis; endoskopinė cistocisternostomija ir cistoventrikulocisternostomija (cistos aspiracija ir sujungimas su kaukolės pamato cisternomis ar skilveliais), stereotaksinė aspiracija bei cistoperitoninis šuntavimas.

Šiame straipsnyje aprašoma endoskopinio arachnoidinių cistų gydymo metodika, pateikiami KUL Neurochirurgijos klinikoje gydytų pacientų klinikos, diagnostikos ypatumai bei artimieji endoskopinio gydymo rezultatai. 2011 m. sausio - 2013 m. sausio mėnesiais KUL dėl galvos smegenų arachnoidinių cistų endoskopiniu būdu buvo operuoti 6 pacientai. Keturiems (66,7 proc.) pacientams buvo diagnozuotos vidurinės kaukolės daubos, o 2 (33,3 proc.) – skilvelių arachnoidinės cistos. Keturiems pacientams atliktos endoskopinės cistocisternostomijos, o kitiems – cistoventrikulostomija ir cistoventrikulocisternostomija. Ankstyvuju pooperaciniu periodu visiems pacientams stebėtas subjektyvus savijautos pagerėjimas. Vienam pacientui išsivystė pooperacinis necukrinis diabetas.

Endoskopinis galvos smegenų arachnoidinių cistų gydymas - efektyvus, saugus ir minimaliai invazinis galvos smegenų arachnoidinių cistų gydymo metodas. Daugumoje atvejų jis turėtų būti pirmaeilis simptominių arachnoidinių cistų gydymo metodas.

### Įvadas

Arachnoidinė cista - tai įgimta, į smegenų skystį panašiu skysčiu užpildyta ertmė tarp voratinklinio dangalo lapelių, kuri nesusisiekia su povoratinkliniu tarpu [1-4, 6-7, 16-18, 20]. Tuo jos skiriasi nuo netikrųjų arba antrinių cistų, kurios susiformuoja dėl įgyto smegenų skysčio susikaupimo. Įgytos cistos formuojasi po patirtų galvos traumų, uždegimų, pakraujavimų; todėl jų sienelėse dažnai randama hemosiderino, o skystyje – uždegiminių ląstelių [1-3, 5].

Galvos smegenų arachnoidinių cistų etiologija nėra pilnai aiški [1, 2, 4, 6, 8]. Labiausiai paplitusi yra teorija, kad apie 15 embrioninio vystymosi savaitę įvykus nukrypimui nuo normalaus voratinklinio dangalo vystymosi tarp dviejų voratinklinio dangalo membranų susiformuoja tarpas, kurį užpildo smegenų skystis. Hipotezė, kad tai yra sklaidos defektas grindžiama šių cistų lokalizacija šalia normalių povoratinklinių cisternų, taip pat jų kartais nustatoma broliams ir seserims; kartu būna nustatoma veninių anomalijų (pvz.: Silvijaus venos nebuvimas) ir kitų įgimtų sklaidos defektų (didžiosios smegenų jungties agenezė, Marfano sindromas) [8, 9, 17].

Galvos smegenų arachnoidinės cistos – nedažna kaukolės ertmės patologija. Jos sudaro tik 0,1-2 procentus visų netrauminių intrakranijinių tūrinių pokyčių [1, 2, 7, 12]. Prieš įdiegiant kompiuterinę tomografiją ir magnetinio rezonanso tyrimus, jų dažnis būdavo vertinamas tik pagal autopsijų duomenis (0,1–0,5 procentų visų gyventojų), tačiau įdiegus neurovizualinius radiologinius tyrimus jų nustatymo dažnis padidėjo ir vis didėja [8, 12, 17, 18].

Dažniausiai arachnoidinės cistos kliniškai pasireiškia pirmaisiais dviem gyvenimo dešimtmečiais, kiek dažniau vyrams nei moterims [2, 6, 7]. Dažniau nustatomos kairėje smegenų pusėje nei dešinėje [2, 6].

Net 75 procentai galvos smegenų arachnoidinių cistų lokalizuojasi virš smegenėlių padangtės [1,2,4]. Dažniausios arachnoidinių cistų lokalizacijos yra šoninės smegenų vagos sritis ir vidurinė kaukolės dauba, tilto-smegenėlių kampas, keturkalnio cisternos, retrocerebelinė sritis. Kiek rečiau nustatomos turkia-

balnio srityje ar virš jo, smegenų skilveliuose [1,2,4].

Galvos smegenų arachnoidinės cistos būna įvairaus dydžio. Ilgą laiką jos gali išlikti vienodo dydžio ir nedidėti, tačiau gali ir progresuojančiai didėti, sukeldamos spaudimo reiškinius į gretimas smegenų struktūras [8].

Elektroninės mikroskopijos ir ultracitocheminių tyrimų metu nustatytas padidintas Na/K siurblių aktyvumas cistų sienelių ląstelių membranose. Dėl to manoma, kad šiomis ląstelėmis išklota cistos membrana aktyviai produkuoja smegenų skystį. Kai kuriose cistose magnetinio rezonanso tyrimų metu ir atliekant endoskopines operacijas stebimi susiformavę vožtuviniai mechanizmai ir smegenų skystis dėl susidarancio gradientų skirtumo per šiuos vožtuvus patenka į cistos ertmę ir dėl to cista didėja [1, 5, 8, 9].

Labai retai jos sumažėja ar netgi išnyksta [1, 10, 14]. Manoma, kad tai įvyksta dėl trauminio ar spontaninio arachnoidinės cistos sienelės plyšimo į subarachnoidinį tarpą. Retais atvejais dėl to susidaro subdurinės higromos ar hematomos [1, 8, 10, 18].

Dažniausiai galvos smegenų arachnoidinės cistos būna asimptominės. Jos nustatomos dėl įvairių priežasčių atliekant galvos smegenų kompiuterinę tomografiją ar magnetinio rezonanso tyrimą. Šios cistos dažniausiai nesukelia smegenų spaudimo reiškinių, todėl dažniausiai negydomos; tik pacientai stebimi ir jų cistų dinamika vertinama neurovizualiniais tyrimais [1-3, 5, 6].

Klinikinis galvos smegenų arachnoidinių cistų pasireiškimas priklauso nuo jų lokalizacijos. Gana dažnai jis būna nespecifinis [1, 2]. Dažniausiai kliniškai jos pasireiškia padidinto intrakranijinio slėgio reiškiniais ir epilepsijos priepuoliais bei židininiais neurologiniais pokyčiais. Priklausomai nuo lokalizacijos ir pacientų amžiaus, gali būti specifiniai jų pasireiškimai. Naujagimiams ir vaikams esant didelėms arachnoidinėms cistoms galimi pažintinių funkcijų sutrikimai bei vystymosi atsilikimas [1]. Galima kaukolės asimetrija su lokaliu kaukolės išsigaubimu [2].

Supraseliarinės cistos dažnai pasireiškia vandenės požymiais, regos sutrikimais ir endokrininiais pokyčiais [9]. Keturkalnio srities cistos dėl savo specifinės lokalizacijos dažniausiai pasireiškia okliuzine vandene dėl smegenų vandentiekio obstrukcijos, vertikalia žvilgsnio pareze, vyzdžių disfunkcija, akiplėčio pokyčiais, abipusiu kurtumu dėl pažeistų apatinių keturkalnio kalnelių, epilepsijos priepuoliais [19]. Intraskilvelinės arachnoidinės cistos yra retos, dažniausiai nustatomos ankstyvame amžiuje, vystosi skilvelių sistemoje, kaip manoma, iš ektopinių arachnoidinio dangalo liekanų. Jos sukelia skilvelių išsiplėtimą ir kartais vandenę [20]. Po smegenėlių padangte arachnoidinės cistos lokalizuojasi rečiau nei virš jos. Dažniausiai jos pasireiškia makrokranija ir padidinto intrakranijinio slėgio

reiškiniais dėl užpakalinės kaukolės daubos struktūrų spaudimo ir vidinės vandenės. Tiltosmegenėlių kampo cistos yra labai retos ir pasireiškia klausos-pusiausvyros sutrikimais, smegenėlių bei V ir VII galvinių nervų pažeidimo požymiais [1, 2].

Galvos smegenų arachnoidinės cistos diagnozuojamos atliekant kompiuterinę tomografiją ar magnetinio rezonanso tyrimą [1-3]. Kompiuterinėje tomogramoje stebima likvoro tankio skysčio sanakaupa, aiškių ribų ir po kontrasto suleidimo nesikontrastuojanti. Taip pat gali būti išplonėjęs ar deformuotas gretimų sričių kaulas, spaudžiamos ir dislokuotos smegenų struktūros. Atliekant magnetinio rezonanso tyrimą tiksliau galime įvertinti cistos struktūrą ir lokalizaciją bei gretimų smegenų sričių būklę. T1 režime šios cistos būna hipointensinės, o T2 režime - hiperintensinės. Kraujagysliniais režimais patikslinamas cistos sienelių ir kraujagyslių santykis [1, 20].

Simptominės arachnoidinės cistos gydymas chirurginiu būdu [1, 2, 5, 6, 8, 17-19]. Priklausomai nuo lokalizacijos, neurochirurgo patirties bei techninių priemonių atliekama kraniotomija, cistos aspiracija, sienelės šalinimas ir cistos ertmės sujungimas su kaukolės pamato cisternomis; endoskopinė cistos aspiracija ir sujungimas su kaukolės pamato cisternomis (cistocisternostomija) ar skilveliais (cistoventrikulostomija), stereotaksinė aspiracija bei cistoperitoninis šuntavimas [1-3, 8, 17, 18].

**Šiame straipsnyje mes aprašome** endoskopinio arachnoidinių cistų gydymo metodiką, pateikiame mūsų gydytų pacientų klinikos, diagnostikos ir artimuosius gydymo rezultatus.

### Metodika

Nuo 2011 m. sausio iki 2013 m. sausio mėnesio VšĮ Klaipėdos universitetinės ligoninės Neurochirurgijos klinikoje dėl galvos smegenų arachnoidinių cistų endoskopiniu būdu buvo operuoti 6 pacientai: 5 vyrai ir 1 moteris. Pacientų amžiaus vidurkis –  $39,7 \pm 17,4$  ( $X \pm SD$ ) m. Visiems šiems pacientams atliktos endoskopinės operacijos (cistocisternostomija, cistoventrikulostomija, cistoventrikulocisternostomija).

**Endoskopinės arachnoidinės cistos perforacijos metodika.** KUL Neurochirurgijos klinikoje nuo 2009 m. atliekamos endoskopinės operacijos naudojant GAAB sistemos neuroendoskopą (Karl Storz GmbH&Co. Tuttlingen, Vokietija). Endoskopinės arachnoidinės cistos operacijos metodika skiriasi priklausomai nuo cistos lokalizacijos. Toliau pateikiamas endoskopinės cistocisternostomijos ir cistoventrikulostomijos aprašymas.

Bendrinėje nejauroje, fiksavus galvą specialiame galvos laikiklyje ir paruošus operacinį lauką, temporaliai arba

**1 lentelė.** KUL Neurochirurgijos klinikoje 2011-2012 m. dėl arachnoidinių cistų endoskopiniu būdu operuotų pacientų pagrindiniai klinikiniai ir gydymo duomenys.

Amžius (m.)	Lytis	Lokalizacija	Pusė	Klinika	Operacijos rūšis
22	Vyras	Vidurinė kaukolės dauba	Dešinė	Galvos skausmai, sunkiai pasiduodantys gydymui	Cistocisternostomija
38	Vyras	Vidurinė kaukolės dauba	Kairė	Intrakranijinės hipertenzijos požymiai	Cistocisternostomija, cistoperitoninio šunto revizija
46	Vyras	Skilveliai	-	Vandenės požymiai	Cistoventrikulocisternostomija
68	Vyras	Skilveliai	-	Vandenės požymiai	Cistoventrikulostomija
21	Vyras	Vidurinės kaukolės daubos	Dešinė	Intrakranijinės hipertenzijos požymiai	Cistocisternostomija
43	Moteris	Vidurinės kaukolės daubos	Kairė	Galvos skausmai	Cistocisternostomija

parietaliai, kur cista yra arčiausiai kaukolės kaulo, ir kaulas yra aukščiausiai virš horizontalios plokštumos, atliekamas apie 5 cm odos-poodės-aponeurozės-antkaulio pjūvis. Išgręžiama apie 1 cm diametro frezinė anga. Atveriamas kietasis dangalas. Naudojamas kietas neuroendoskopas. Įleidžiamas neuroendoskopo troakaras į cistos ertmę. Per troakarą įleidžiamas 0° kietasis apžvalginis neuroendoskopas. Jei reikia plačiau apžiūrėti cistos ertmę, kartais vietoje 0° endoskopo įleidžiamas kietas 30° apžvalginis neuroendoskopas. Juo galima plačiau apžiūrėti cistos ertmę. Randama cistos sienelės vieta, kur ji yra arčiausiai pamato cisternų. Tada apžvalginis neuroendoskopas pakeičiamas 0° operaciniu neuroendoskopu. Specialiomis neuroendoskopinėmis žirklutėmis prakerpama cistos sienelė. Jei reikia susidariusi anga išplatinama neuroendoskopiniu balionėliu (NeuroBallon, Integra). Po to per susidariusią angą įvertiname, ar yra geras susisiekimas su kaukolės pamato povoratinklinėmis cisternomis. Visais atvejais stengėmės suformuoti kelias cistos-povoratinklinio tarpo angas. Įsitikinus, kad suformuotas geras susisiekimas su pamato cisternomis (cistocisternostoma), pašalinamas neuroendoskopas su troakaru ir pjūvis pasluoksniui susiuvamas.

Kiek kitaip operuojamos arachnoidinės cistos, kurios lokalizuojasi smegenų skilveliuose – tada atliekamos endoskopinės cistoventrikulostomijos arba cistoventrikulocisternostomijos. Pjūvis įprastais atvejais atliekamas kak-

toje, į šoną ir priekį nuo vainikinės siūlės, arba okcipitaliai, priklausomai nuo cistos lokalizacijos. Darbiniu troakaru su kaniule punktuojamas šoninio skilvelio priekinis ragas. Per troakarą įleidžiamas 0° kietasis apžvalginis neuroendoskopas. Apžiūrima cistos ertmė, jei reikia cistos ertmę papildomai apžiūrima 30° apžvalginiu neuroendoskopu. Specialiomis neuroendoskopinėmis žnyplėmis ar žirklutėmis perforuojama cistos sienelė – suformuojama cistoventrikulostoma. Papildomai dažniausiai atliekama ir endoskopinė III skilvelio perforacija – atliekama cistoventrikulocisternostomija. Hemostazė pasiekama elektrokoaguliuojant. Pašalinamas neuroendoskopas ir pjūvis pasluoksniui susiuvamas.

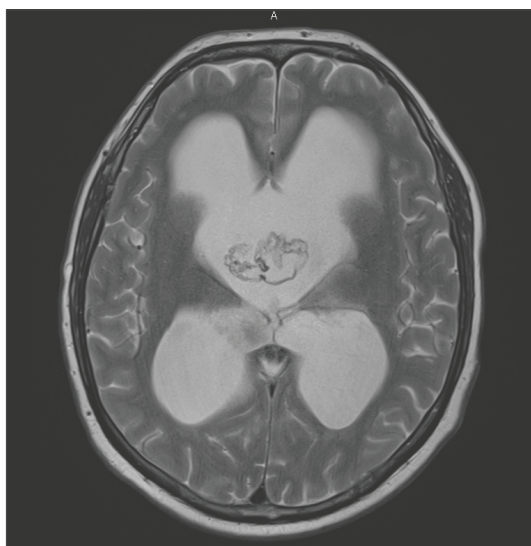
### Rezultatai

KUL Neurochirurgijos klinikoje endoskopiškai operuoti 6 pacientai dėl galvos smegenų arachnoidinių cistų. Keturiems (66,7 proc.) pacientams buvo diagnozuotos vidurinės kaukolės daubos ir 2 (33,3 proc.) – skilvelių arachnoidinės cistos (1 lentelė).

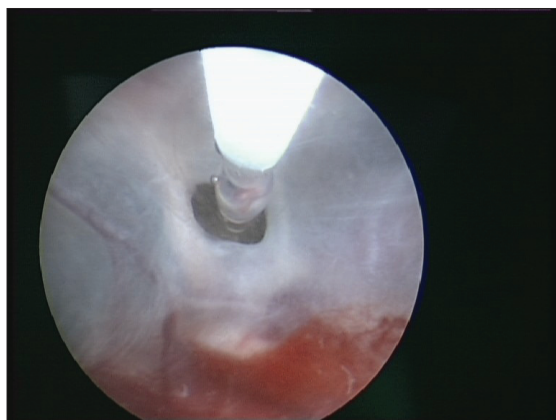
Pacientams su simptominėmis vidurinės kaukolės daubos arachnoidinėmis cistomis jos dažniausiai pasireiškė refrakteriniais medikamentiniam gydymui galvos skausmais, o dviem atvejais stebėti ir intrakranijinės hipertenzijos požymiai (galvos skausmas, pykinimas, protarpinis vėmimas, venostazė-edema akių dugnuose). Visiems šiems

pacientams atliktos cistocisternostomijos tarp cistos ertmės ir kaukolės pamato cisternų.

Vienam iš šių pacientų praeityje buvo implantuotas cistoperitoninis šuntas. Kadangi kartodavosi šunto disfunkcijos reiškiniai, įtariant priklausomybę nuo šunto, papildomai atlikta ventrikulinio šunto galo ir vožtuvo revizija. Visiems pacientams, sergantiems vidurinės kaukolės daubos cistomis, pooperacinis periodas praėjo sklandžiai, be komplikacijų. Visais atvejais stebėtas subjektyvus savijautos pagerėjimas.



**1 paveikslas.** KUL gydyto paciento magnetinio rezonanso tyrimas: T2 režime stebima didelių matmenų, abiejuose šoniniuose skilveliuose lokalizuota arachnoidinė cista



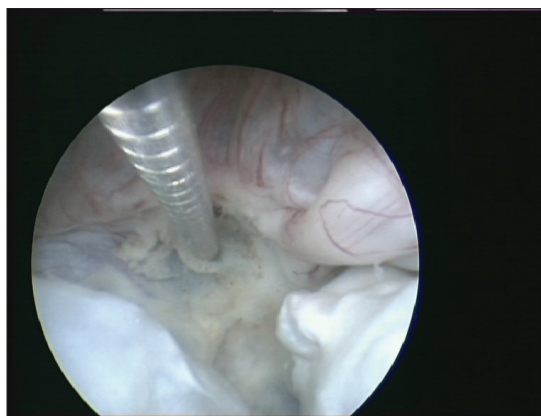
**2 paveikslas.** KUL gydyto paciento šoninio skilvelio endoskopinis vaizdas: stebima arachnoidinės cistos sienelė ir joje atlikta cistoventrikulostoma (angoje stebimas baltinis kateteris)

Dviem pacientams, sergantiems skilvelinėmis arachnoidinėmis cistomis, atliktos endoskopinės operacijos. Visais atvejais kliniškai cistos pasireiškė vandenės požymiais: galvos skausmais, lydymais pykinimo, vėmimo, eisenos, dubens organų veiklos sutrikimais. Vienam iš šių pacientų atlikta cistoventrikulostomija, o kitam cistoventrikulocisternostomija. Po operacijos pacientui, kuriam atlikta cistoventrikulocisternostomija, išsivystė necukrinis diabetas, kurį reikėjo koreguoti desmopresinu.

#### Klinikinis atvejis

2012 m. KUL Neurochirurgijos klinikoje gydytas 46 m. vyras, kuris skundėsi daug metų nepraeinančiais dažniais galvos skausmais, svaigimu, pykinimu, pusiausvyros sutrikimu, atminties pablogėjimu. Rajoninėje ligoninėje atliktoje galvos KT stebėta vidinė vandenė. KUL atliktas galvos smegenų magnetinio rezonanso tyrimas – nustatyta intraventrikulinė arachnoidinė cista (1 paveikslas).

Paruošus pacientas operuotas: atliktas apie 5 cm linijinis pjūvis dešinėje frontaliai. Išgręžta frezinė anga. Neuroendoskopo troakaru punktuotas šoninis smegenų skilvelis. Per troakarą įleidus 0° neuroendoskopą stebėta masyvi abu šoninius skilvelius užimanti arachnoidinė cista. Atlikta cistoventrikulostomija specialiomis neuroendoskopinėmis žirkulėmis. Cistos dydis sumažintas bipoliarine koaguliacija. Per foramen interventriculare patekta į III smegenų skilvelį ir atlikta III skilvelio dugno perforacija (cistoventrikulostomija). (2 paveikslas). Pooperacinis periodas praėjo sklandžiai, skausmai, galvos svaigimas, pusiausvyros sutrikimai sumažėjo, tačiau išryškėjo necukrinis diabetas, kurį reikėjo koreguoti desmopresinu keičiant dozes pagal efektą.



**3 paveikslas.** KUL gydyto paciento šoninių skilvelių endoskopinis vaizdas: apačioje stebima susiraukšlėjusi arachnoidinės cistos sienelė. Prieš ją specialiomis neuroendoskopinėmis žnyplėmis atliekama III skilvelio dugno perforacija



### Rezultatų aptarimas

Dauguma arachnoidinių cistų būna asimptominės, dažniausiai nustatomos atsitiktinai dėl kitų priežasčių atliekant neurovizualinius tyrimus [1, 2, 4, 5]. Dauguma autorių šių cistų nerekomenduoja gydyti chirurgiškai. Tačiau yra nuomonių, kad visas cistas, net ir asimptominės, reikėtų gydyti chirurginiu būdu, kadangi jos sukelia tūrinį efektą, arba gali ateityje sukelti; jos gali plyšti, į jas gali pakraujuoti, arba iš jų pakraujuoti į subdurinį tarpą [1, 2, 11, 18].

Chirurginio gydymo tikslas yra sudaryti susisiekimą, kuriuo cistos skystis galėtų nutekėti į normalius smegenų skysčio apykaitos kelius arba sudaryti sąlygas cistos skysčiui nutekėti į kitas kūno ertmes, kur jis galėtų rezorbuotis [1, 3, 8, 17]. Vaikams pagrindinis gydymo tikslas - pašalinti spaudimą į smegenis, kad smegenys galėtų toliau normaliai vystytis [3]. Geriausias gydymas yra lėtas cistos skysčio drenavimas ir palaiapsnis jos ertmės slėgio sumažinimas. Galvos smegenų arachnoidinėms cistoms gydyti taikomi šie chirurginio gydymo metodai: stereotaksinis cistos aspiravimas, cistoperitoninis šuntavimas, kraniotomija ir atvira cistos fenestracija ir endoskopinė fenestracija [1, 2, 5, 6, 8, 17, 18].

Stereotaksinis cistos aspiravimas taikomas šiuo metu retai, kadangi po cistos turinio aspiravimo pašalinamas arachnoidinės cistos sukeliamas tūrinis efektas, tačiau nesuformuojamas kelias cistos skysčiui nutekėti į normalius smegenų skysčio apykaitos kelius. Todėl stereotaksinėms smegenų cistų aspiracijoms būdingas didelis recidyvavimo dažnis [8].

Cistoperitoninis šuntavimas - tai gana saugi chirurginė operacija, efektyviai ir laipsniškai sumažinanti cistos slėgį, kadangi jos skystis drenuojamas į pilvaplėvės ertmę. Po šių operacijų greičiausiai cista išsirenuoja ir pacientas pagydomas. Tačiau cistoperitoninio šunto implantavimas turi ir daug trūkumų, kuriuos nulemia su šuntavimu susijusios komplikacijos bei ilgainiui pacientams dažniausiai išsivysto priklausomybė nuo cistoperitoninio šunto. Įvykus šunto disfunkcijai, vystosi ūmi intrakranijinė hipertenzija. Manoma, tai įvyksta dėl ilgalaikio šuntavimo sutrikus normaliai smegenų skysčio apykaitai ir rezorbcijai [3, 8, 15].

Kraniotomija ir atvira cistos fenestracija būna sėkminga apie 75% atvejų. Operacijos metu įeinama į cistos ertmę, jos sienelės perforuojamos ir sujungiamos su natūraliais smegenų skysčio apykaitos keliais. Tačiau yra didesnė operacinio gydymo rizika, dažniau išsivysto pooperacinės komplikacijos. Todėl pastaraisiais metais kraniotomija atliekama dažniausiai kai įvyksta pakraujavimas į cistą, ar kitais gydymo metodais cistos išgydyti nepavyksta [1, 2, 4, 5, 7, 8, 17].

Endoskopinis arachnoidinės cistos perforavimas (cis-

tocisternostomija, cistoventrikulostomija, cistoventrikulocisternostomija) – šiuo metu laikomas geriausiu pirmaeilium arachnoidinių cistų chirurginio gydymo metodu. Įrodyta, kad užtenka vienos angos, per kurią arachnoidinė cista susisiektų su normaliais smegenų skysčio apykaitos keliais. Endoskopinės fenestracijos privalumas yra jos minimalus invazyvumas ir trumpesnė operacijos trukmė, sąlyginai mažesnis komplikacijų skaičius, nei atliekant kraniotomiją ir cistos fenestraciją [1, 2, 4, 5, 7, 8, 13, 17, 18].

M. Boutarbouch ir kt. per 11 metų laikotarpį gydė 32 pacientus, sirgusius galvos smegenų arachnoidinėmis cistomis. Iš jų 75% buvo operuoti, o 25% - gydyti konservatyviai. Operuotos visos simptominės galvos smegenų arachnoidinės cistos. Kraniotomija ir cistos atvira perforacija atlikta 53%, stereotaksinė aspiracija atlikta 12,5%, o 6% pacientų atlikta endoskopinės cistocisternostomijos. Cistoperitoninis šuntas, kaip pirmasis operacinio gydymo būdas, implantuotas 1 pacientui (3%) ir dėl cistos recidyvo - dar 2 atvejais (6%). Pacientus stebėjo apie 72 mėnesius po operacijos. Iš visų pacientų 72% būklė pagerėjo, o 8% - nepakito. Iš 17 (64%) pacientų, kuriems buvo atlikta kraniotomija ir cistos perforacija, 11 pacientų per tirtą laikotarpį cista sumažėjo, o 3 (18%) - išnyko. Endoskopiškai gydytoje grupėje (n = 2) viena cista recidyvavo ir paciento būklė pagerėjo po pakartotinai atliktos endoskopinės perforacijos. Vienam pacientui iš keturių po stereotaksinės aspiracijos cista recidyvavo [4].

D. Reuben ir kt. analizavo 1950-2010 m. mokslinę literatūrą apie endoskopinį vidurinės kaukolės daubos arachnoidinių cistų gydymą. Jie rado septynias retrospektyvines ir dvi prospektyvines studijas, nagrinėjančias endoskopinį vidurinės kaukolės daubos arachnoidinių cistų gydymą. Bendras visų studijų, kur taikytas endoskopinis gydymas, ligonių skaičius buvo 91. Iš jų 70 ligonių atlikta endoskopinė cistocisternostomija, 21 atlikta endoskopu asistuojanti arba endoskopu kontroliuojama cistocisternostomija. Klinikinis pagerėjimas stebėtas 95% pacientų, o cistos sumažėjo - 74% pacientų. Tik vienam pacientui vėliau reikėjo implantuoti cistoperitoninį šuntą. Būdingiausios komplikacijos buvo: subdurinė higroma (8 pacientai, 9%) ir subdurinė hematoma (5 pacientai, 5%). Vienam pacientui dėl intraoperacinio kraujavimo reikėjo endoskopinę operaciją nutraukti ir atlikti kraniotomiją. Reuben D. ir kt. apibendrinę, kad vidurinės kaukolės daubos cistoms endoskopinis gydymas 95% atvejų buvo sėkmingas; tuo tarpu atliekant kraniotomiją ir atvirą cistos sienelės fenestraciją simptominis pagerėjimas ir cistos sumažėjimas nustatytas apie 80% atvejų [6].

H. Karabagli ir kt. 57 mėnesius sekė vaikus, endoskopiškai operuotus dėl vidurinės kaukolės daubos arachnoi-

dinių cistų. Klinikinis pagerėjimas stebėtas 18 (90%) iš 20 pacientų ir iš jų 10 (55.5%) pacientų po 3 mėn. jos radiologiškai sumažėjo [16].

Y. Erşahin ir kt. aprašė 17 keturkalnio srities arachnoidinių cistų, gydytų endoskopiškai. Iš 17 pacientų 12 atlikta endoskopinė operacija kaip pirmaeilis gydymo metodas. Endoskopinė operacija buvo sėkminga 10 iš 17 pacientų. Visi pacientai, kuriems atliktos endoskopinės cistocisternostomijos buvo sėkmingos, buvo daugiau kaip 6 mėnesių amžiaus [19].

G. Tamburrini ir kt. aprašė 26 pacientus, sirgusius intraventrikulinėmis, paraventrikulinėmis arachnoidinėmis cistomis, kuriems buvo atlikta endoskopinė cistoventrikulostomija ir 6 atvejais tos pačios operacijos metu kartu atlikta endoskopinė III skilvelio perforacija (cistoventrikulocisternostomija). Endoskopinis gydymas buvo sėkmingas 80,9% pacientų [20].

KUL endoskopiškai gydyti pacientai, sergantys vidurinės kaukolės daubos ir skilvelinėmis arachnoidinėmis cistomis. Visiems pacientams po šių operacijų stebėtas pagerėjimas, o komplikacija (necukrinis diabetas) išsivystė, kadangi atliekant endoskopinę trečio skilvelio perforaciją, perforacinė anga atlikta arti *recessus infundibuli* srities.

### Išvados

Endoskopinis galvos smegenų arachnoidinių cistų gydymas - efektyvus, saugus ir minimaliai invazinis galvos smegenų arachnoidinių cistų gydymo metodas. Daugumoje atvejų jis turėtų būti pirmaeilis simptominių arachnoidinių cistų gydymo metodas.

### Literatūra

- Cincu R, Agrawal A, Eiras J. Intracranial arachnoid cysts: Current concepts and treatment alternatives. *Clinical Neurology and Neurosurgery* 2007; 109:837–843.
- Martínez-Lage JF, Pérez-Espejo MA, Almagro MJ, López-Guerrero AL. Hydrocephalus and arachnoid cysts. *Childs Nervous System* 2011; 27:1643–1652.
- Lusheng L, Yuting Z, Yingliang L, Xuan Z, Yudong Z, Ping L. The clinical classification and treatment of middle cranial fossa arachnoid cysts in Children. *Clinical Neurology and Neurosurgery* 2013; 115: 411– 418.
- Boutarbouch M, El Ouahabi A, Rifi L, Arkha Y, Derraz S, El Khamlichi A. Management of intracranial arachnoid cysts: Institutional experience with initial 32 cases and review of the literature. *Clinical Neurology and Neurosurgery* 2008; 110:1–7.
- Prasad S, Avery RA, de Alba Campomanes A, Sutton LN, Liu GT. Symptomatic Increased Intracranial Pressure Due to Arachnoid Cysts. *Pediatric Neurology* 2011; 44:377-380.
- Johnson RD, Chapman S, Bojanic S. Endoscopic fenestration of middle cranial fossa arachnoid cysts: Does size matter? *Journal of Clinical Neuroscience* 2011; 18: 607–612.
- Özek MM, Urgun K. Neuroendoscopic Management of Suprasellar Arachnoid Cysts. *World Neurosurgery* 79 (2013), 2S:S19. e13-S19.e18.
- Molina GF. Neuroendoscopic Management of Middle Fossa Arachnoid Cysts. *World Neurosurgery*. 79 (2013), 2S:S19. e19-S19.e23.
- Dagain A, Lepeintre JF, Scarone P, Costache C, Dupuy M, Gaillard S. Endoscopic removal of a suprasellar arachnoid cyst: an anatomical study with special reference to skull base. *Surgical and Radiologic Anatomy* 2010; 32:389–392.
- Yilmaz B, Cetinalp E, Caner H, Altinors N. Dissappearance of arachnoid cyst after rupturing into subdural space. *Acta Neurochirurgica (Wien)* 2007; 149: 731–733.
- Spansdahl T, Solheim O. Quality of life in adult patients with primary intracranial arachnoid cysts. *Acta Neurochirurgica (Wien)* 2007; 149: 1025–1032.
- Westermaier T, Vince GH, Meinhardt M, Monoranu C, Roosen K, Matthies C. Arachnoid cysts of the fourth ventricle – short illustrated review. *Acta Neurochirurgica* 2010; 152:119–124.
- Gui S, Zong X, Li C, Zhang Y. Endoscopic treatment of convexity arachnoid cysts. *Childs Nervous System* 2013; 29:505–508.
- Seizeur R, Forlodou P, Coustans M, Dam-Hieu P. Spontaneous resolution of arachnoid cysts: review and features of an unusual case. *Acta Neurochirurgica (Wien)* 2007; 149: 75–78.
- Laviv Y, Michowitz S. Acute intracranial hypertension and shunt dependency following treatment of intracranial arachnoid cyst in a child: a case report and review of the literature. *Acta Neurochirurgica* 2010; 152:1419–1423.
- Karabagli H, Etus V. Success of pure neuroendoscopic technique in the treatment of Sylvian arachnoid cysts in children. *Childs Nervous System* 2012; 28:445–452.
- Shim KW, Lee YH, Park EK, Park YS, Choi JU, Kim DS. Treatment option for arachnoid cysts. *Childs Nervous System* 2009; 25:1459–1466.
- Wang C, Liu C, Xiong Y, Han G, Yang H, Yin H, Wang J, You C. Surgical treatment of intracranial arachnoid cyst in adult patients. *Neurology India* 2013; 61(1) : 60-64.
- Erşahin Y, Kesikçi H. Endoscopic management of quadrigeminal arachnoid cysts. *Childs Nervous System* 2009; 25:569–576.
- Tamburrini G, D'Angelo L, Paternoster G, Massimi L, Caldarelli M, Di Rocco C. Endoscopic management of intra and paraventricular CSF cysts. *Childs Nervous System* 2007; 23:645–651.

### ENDOSCOPIC MANAGEMENT OF CEREBRAL ARACHNOID CYSTS

**K. Jacikevičius, A. R. Gvazdaitis**

Key words: Arachnoid cyst, endoscopic treatment, neuroendoscopy, cyst perforation.

Summary

Arachnoid cyst is a congenital collection of fluid similar like

cerebrospinal fluid between the leaves of arachnoid. Usually they have no connections with subarachnoid space. Symptomatic arachnoid cysts are treated surgically. The method of surgical treatment depends according to the cyst location, surgeons experience and available instruments. The methods of arachnoid cysts surgical treatment are: craniotomy and open cyst extirpation and connection with subarachnoid space, endoscopic cyst aspiration and connection with subarachnoid space (cystocysternostomy) or ventricles (cystoventriculostomy) and cystoperitoneal shunting.

We describe the method of endoscopic treatment of arachnoid cysts and review the clinic, diagnostic and early results of patients treated at the Department of Neurosurgery, Klaipėda University Hospital. There were 6 patients who underwent endoscopic surgery for arachnoid cysts during the period from January 2011 till January 2013. Four patients (66.7 proc.) had arachnoid cysts of middle cranial fossa and two (33.3 proc.) had intraventricular

arachnoid cysts. Four patients underwent endoscopic cystocysternostomy and two patients underwent endoscopic cystoventriculostomy and cystoventriculocysternostomy. We observed early improvement in all patients. Diabetes insipidus has developed to one patient as a complication of surgery.

Conclusion. Endoscopic surgery for arachnoid cysts is an effective, safe and minimally invasive treatment method. It must be the first method of surgery for most symptomatic arachnoid cyst.

Correspondence to: [kestas.jacikevicius@gmail.com](mailto:kestas.jacikevicius@gmail.com)

Gauta 2013-05-18

---