

Prise en charge d'un testicule douloureux

V. DELAPORTE

Points essentiels

- Tout traumatisme testiculaire ouvert nécessite une exploration chirurgicale.
- Une torsion du cordon testiculaire doit être opérée dans les 6 h.
- La détorsion manuelle se fait « comme un livre qu'on ouvre ».
- Une torsion négligée conduit à l'orchidectomie.
- L'orchi-épididymite n'existe pas chez l'enfant et l'adolescent.
- Le traitement de l'orchi-épididymite est au minimum de 3 semaines.

Une bourse aiguë correspond à une douleur du testicule et ou de ses annexes accompagnée de signes locaux ou généraux.

Le diagnostic et la prise en charge est difficile car ils peuvent mettre en jeu le pronostic vital et fonctionnel du testicule si la prise en charge n'est pas appropriée et rapide.

L'examen clinique et l'échographie scrotale sont essentiels dans la prise en charge mais souvent réalisés de façon imparfaite ou inadaptée.

Tout le problème de l'urgentiste est de savoir à quel moment il est nécessaire et indispensable d'avoir un avis chirurgical.

Tout le problème de l'urologue est de savoir dans quel cas la chirurgie est inévitable.

Correspondance : V. Delaporte – Service d'Urologie et de Transplantation Rénale du P^r Coulange – Hôpital De La Conception, 147, bd Baille, 13385 Marseille cedex. Tél. : 04 91 43 51 73.
Fax : 04 91 43 51 95. E-mail : veronique.delaporte@ap-hm.fr

- On distingue deux cas de figure :
- la bourse aiguë traumatique ;
 - la bourse aiguë non traumatique.

1. Bourse aiguë traumatique

Les traumatismes testiculaires sont vus à tout âge mais sont plus fréquents chez les hommes de 15 à 40 ans.

On distingue les traumatismes fermés (85 % des cas) et ouverts (15 % des cas) (1).

Dans les **traumatismes ouverts**, les causes les plus fréquentes sont les plaies par arme blanche ou les morsures. Des cas d'automutilation sont décrits chez les patients psychotiques ou transexuels (2). Cependant, ils surviennent le plus souvent dans un contexte d'agression et pose un problème médico-légal qui nécessite une prise en charge particulière avec notamment la réalisation de sérologies VIH et hépatite et la prise en charge du risque de tétanos ou de la rage. Une étude a mis en évidence une incidence élevée à 38 % d'hépatite B et C chez les hommes présentant un traumatisme testiculaire (3). Les lésions associées sont fréquentes et il faut éliminer une lésion associée de l'urètre ou du rectum (présentes dans 70 % des cas) par un scanner abdomino-pelvien. L'imagerie propre du testicule est le plus souvent inutile car l'exploration chirurgicale par un urologue est le traitement de référence, ceci d'autant plus que cette lésion est rarement isolée. Même dans les cas de délabrement important, la plasticité du scrotum permet une réparation chirurgicale en un seul temps (2).

En cas de morsure, le risque infectieux par *Pasturella Multicida*, *E. Coli*, *Strepto viridans* nécessite une antibiothérapie par pénicilline en 1^{re} intention.

Dans les **traumatismes fermés**, il s'agit le plus souvent d'un choc direct lors d'un accident de la voie publique, en général en 2 roues avec choc direct sur le réservoir ou d'un choc direct lors d'activités sportives (football).

La prise en charge chirurgicale des traumatismes des bourses doit être précoce dans les 72 heures pour limiter le risque d'orchidectomie (4).

L'examen clinique doit définir 2 situations :

- Examen clinique **normal ou sub-normal** avec palpation de l'ensemble des structures épидидyme, déférent, testis. L'échographie scrotale avec une sonde à haute fréquence complète alors l'examen clinique et améliore l'évaluation des lésions induites par le traumatisme. Le Doppler complète le bilan échographique en analysant la vascularisation de la pulpe testiculaire qui a pu être lésée par le traumatisme ou en raison de phénomènes ischémiques induits par la compression d'un hématome scrotal important.
- **Apports et limites de l'échographie testiculaire** : L'échographie permet de reconnaître les éléments de gravité des traumatismes scrotaux orientant vers un traitement chirurgical :

- l'hématome intratesticulaire ;
- la rupture de l'albuginée ;
- l'hématocèle volumineuse.

L'échographie permet l'analyse et la mesure de l'hématome scrotal, mais le bilan exhaustif des lésions est limité par la douleur et l'expérience du radiologue.

À la phase aiguë, le volume de l'hématome est bien analysé alors que l'identification des ruptures de l'albuginée reste difficile (sensibilité égale à 58 %).

– Le doppler doit être associé à l'échographie pour évaluer l'ischémie testiculaire induite par la compression par l'hématome intra scrotal volumineux, ou par une torsion du cordon testiculaire associé.

– Classification de The American Society for the Study of Trauma (AAST) :

- G1 : contusion, hématome ;
- G2 : lacération superficielle albuginée ;
- G3 : avulsion < 50 % pulpe ;
- G4 : avulsion > 50 % pulpe ;
- G5 : destruction totale testicule, pulpe.

Si l'échographie est normale, une surveillance simple est préconisée avec un traitement symptomatique. Même en l'absence d'anomalies échographiques des testicules, une exploration chirurgicale peut être proposée et ne doit pas être retardée en cas de doute sur l'intégrité testiculaire, ou d'hématome scrotal important. Si l'échographie est anormale, une intervention chirurgicale est indiquée visant à réparer les lésions, excision de pulpe testiculaire et suture de l'albuginée et pouvant aller jusqu'à l'orchidectomie (**figure 2**).

– Examen clinique **anormal** : ecchymose ou hématome scrotal, hématocèle, disparition de la morphologie et de la consistance rénitente du testicule. L'exploration chirurgicale est alors indiquée sans autre examen nécessaire (**figure 1**).

Il a été clairement démontré qu'une chirurgie précoce permet une conservation testiculaire dans plus de 90 % des cas alors que le risque d'orchidectomie est d'environ 45 à 55 % en cas de chirurgie retardée (**5**). En l'absence de traitement, l'évolution peut être défavorable avec l'apparition immédiate d'une infection de l'hématome et du testicule, d'une fistulisation de l'abcès à la peau du scrotum, d'une nécrose testiculaire et d'une fonte purulente. Plus tardivement, une atrophie testiculaire, des douleurs séquellaires, une infertilité (anticorps anti-spermatozoïdes) ou une impuissance liée au traumatisme psychologique peuvent apparaître.

Figure 1 – Traumatisme scrotal : volumineuse hématoçèle

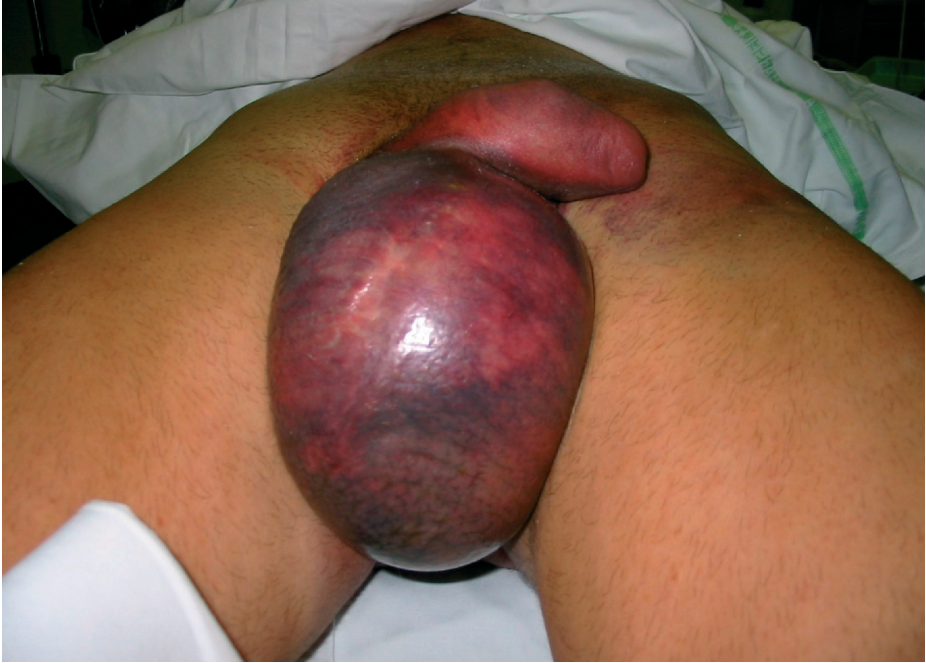
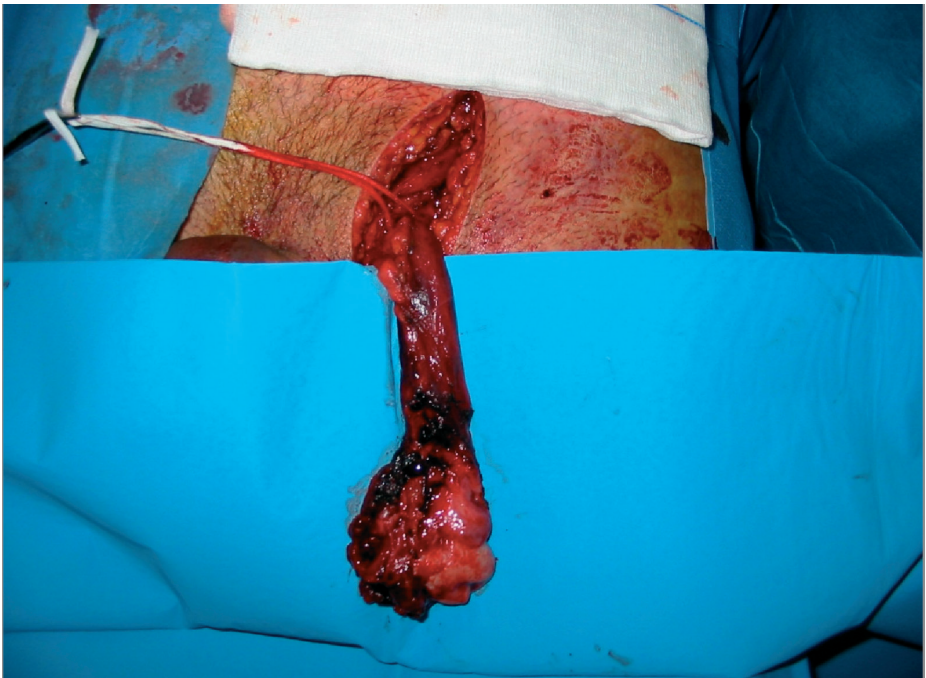
Figure 2 – Traumatisme testiculaire avec rupture de l'albuginée



2. Bourse aiguë non traumatique

2.1. Torsion du cordon testiculaire

Elle touche le grand enfant (> 7 ans), l'adolescent et l'adulte jeune. Elle est due à une anomalie de la fixation testiculaire. La glande tourne sur son axe vasculo-déferrentiel entraînant une ischémie testiculaire classiquement irréversible après 6 h.

On distingue les torsions intravaginales (tour de spire dans la vaginale) et supravaginales (testis + vaginale qui se tourne chez le nouveau-né) (figure 3).

La clinique dans sa forme typique est facilement reconnaissable : le début est brutal, le testicule est tuméfié, douloureux, rétracté à l'anneau sans signe fonctionnel urinaire et sans fièvre (figure 4). Le réflexe crémastérien est absent et le

Figure 3 – Mécanisme de torsion

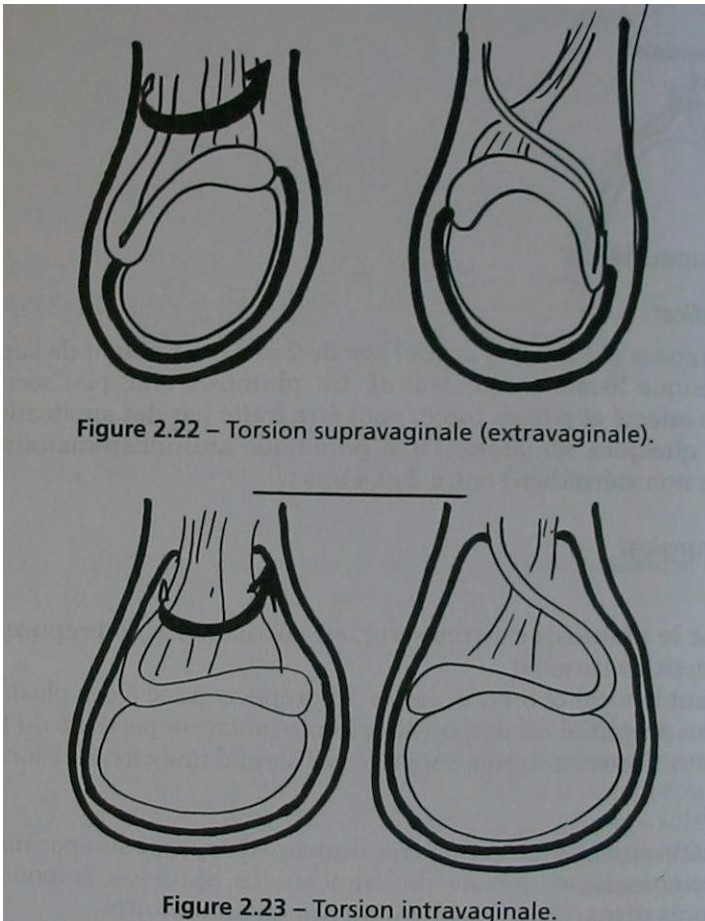
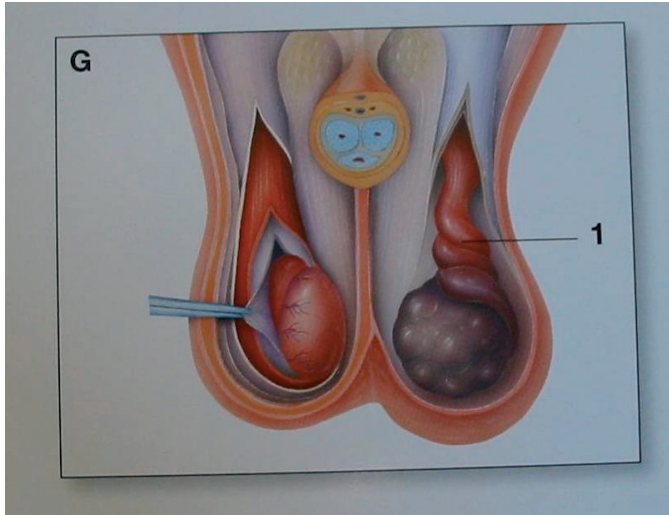


Figure 2.22 – Torsion supravaginale (extravaginale).

Figure 2.23 – Torsion intravaginale.

Figure 4 – Mécanisme de torsion



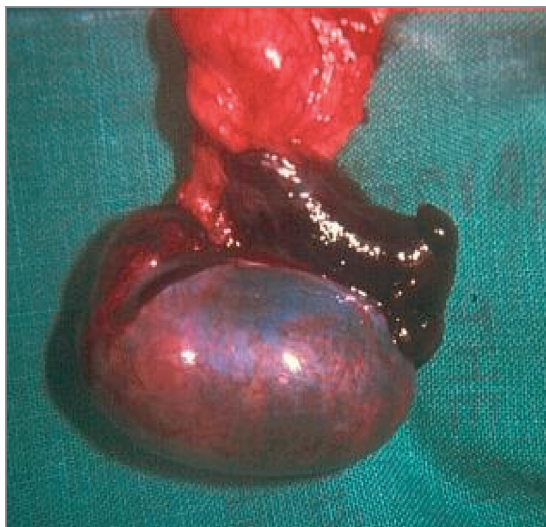Le cordon est douloureux et épaissi correspondant aux tours de spire. Les tableaux atypiques sont fréquents, l'examen clinique souvent difficile en raison de la douleur. Il existe des formes pseudo-infectieuses avec fébricule ou des formes sub-iguës correspondant à des épisodes de sub-torsion spontanément résolutive. Il faut se rappeler qu'il n'y a pas d'orchite-épididymite chez l'enfant.

Aucun examen complémentaire n'est indiqué. Le pronostic est lié à la rapidité de la prise en charge (< 6 h). L'intervention chirurgicale est impérative dès que le doute existe (7). L'échographie scrotale couplée au doppler ne permet pas dans tous les cas d'éliminer une torsion testiculaire (8, 9). Une détorsion manuelle peut être effectuée avant l'intervention chirurgicale. Le sens de la détorsion est « comme un livre qu'on ouvre » (figure 5).

Figure 5 – Testicule ascensionné dans une torsion du cordon testiculaire



Figure 6 – Torsion du cordon



Le patient doit être prévenu du risque d'orchidectomie et la fixation du testicule contro-latérale doit être effectuée dans le même temps.

En cas de torsion négligée, l'évolution peut se faire vers une nécrose atrophique ou une nécrose purulente avec fistulisation simulant un tableau d'orchi-épididymite sévère.

2.2. Orchi-épididymite

L'épididymite ou l'orchi-épididymite sont les plus souvent bactériennes. Chez l'homme jeune, la 1^{re} cause est représentée par les Maladies Sexuellement Transmissibles (MST). Chez l'homme âgé, il s'agit le plus souvent d'une complication bactérienne liée à un obstacle sous-vésical.

Dans les épididymites aiguës, le tableau débute souvent au niveau de la queue de l'épididyme puis se propage au reste de l'épididyme pour enfin toucher le testicule. La douleur apparaît rapidement et intensément. À l'examen clinique, la bourse est œdématisée, chaude et très douloureuse gênant l'examen clinique. L'épididyme est douloureux. Classiquement, la douleur est soulagée par la surélévation de la bourse. Sont associés une hyperthermie et des signes fonctionnels urinaires (pollakiurie, brûlures mictionnelles et impériosités) (figure 6).

Les formes paucisymptomatiques sont très fréquentes.

Des prélèvements bactériologiques sont à effectuer (ECBU et prélèvement urétral si écoulement urétral). L'échographie n'a pas d'intérêt sinon de confirmer une hypertrophie de l'épididyme avec une hypervascularisation au doppler.

Figure 7 – Épididymite

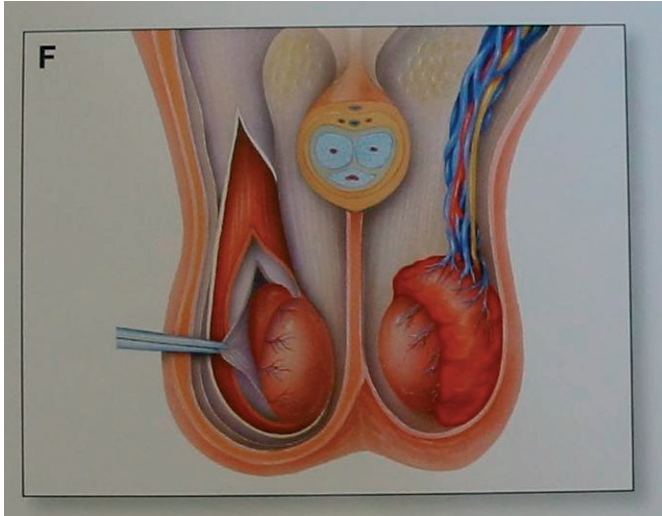
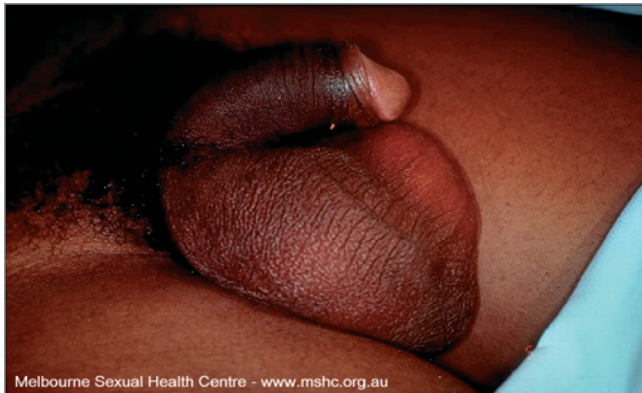

Figure 8 – Tableau d'orchi-épididymite



Le traitement consiste en :

- Un traitement antibiotique par fluoroquinolones pendant 3 semaines en monothérapie ou en bithérapie associée à un aminosides pendant 3 à 5 jours. Peu d'études ont étudié la pénétration des antibiotiques dans l'épididyme et le testicule mais les fluoroquinolones semblent être les plus adaptées (9). En cas d'infection par *Chlamydiae trachomatis*, un traitement par doxycycline est recommandé à la dose de 200 mg/jour. Le traitement par macrolides reste une alternative.
- Un traitement anti-inflammatoire. Certains proposent un traitement par corticoïdes dans le traitement des épididymites pour limiter le risque d'obstruction de l'épididyme à la dose de 40 mg/j à diminuer de moitié tous les deux jours jusqu'à l'arrêt.

- Des mesures locales avec slip suspensoir et vessie de glace.
- Le traitement du partenaire en cas de suspicion de MST.

L'évolution sous traitement est en général favorable mais si l'infection est négligée, elle peut évoluer vers une abcédation voir une fistulisation qui peut conduire à l'orchidectomie.

15 % des épидидymites évoluent vers des épидидymites chroniques avec douleur chronique. L'évolution peut se faire vers une atrophie testiculaire avec destruction de la spermatogénèse (10).

Tout doute avec le diagnostic de torsion du cordon testiculaire notamment en l'absence de signes généraux et de signes fonctionnels urinaires doit conduire à une exploration chirurgicale. L'exploration chirurgicale n'aggrave pas une orchiepидидymite ; en revanche, négliger une torsion conduit à une orchidectomie.

Références

1. Morey A.F., Metro M.J., Carney K.J., Miller K.S., McAninch J.W. (2004) Consensus on genitourinary trauma: external genitalia. Br J of Urol Int 94 : 507.
2. McAninch J.W., Kahn R.I., Jeffrey R.B., Laing F.C., Krieger M.J. Major traumatic and septic genital injuries. J Trauma 1984 ; 24 : 291.
3. Cline K.J., Mata J.A., Venable D.D., Eastham J.A. (1998) Penetrating trauma to the male external genitalia. J Trauma 44 : 492.
4. Kleinclaus F. Traumatismes testiculaires : à propos de 56 cas. Prog. Uro. 2001, 11, 846-491.
5. Cass A.S., Luxenberg M. (1991) Testicular injuries. Urology 37 : 528.
6. Lavalee M.E., Cash J. Testicular torsion: evaluation and management. Curr Sports Med Rep 2005 Apr, 4(2) : 102-104.
7. Yang C., Song B., Liu X., Wei G.H., Lin T., He DW Acute scrotum in children: an 18 year retrospective study Pediatr Emerg Care 2011 Apr, 27 (4) : 270-274.
8. Schalamon J., Arnoedlofer H., Schleef J., Singer G., Haxhije E.Q., Höllwarth M.E. Management of acute scrotum in children - the impact of doppler ultrasound J. Pediatr Surg 2006 Aug ; 41 (8) : 1377-1380.
9. Ludwig M., Jantos C.A., Wolf S., Bergmann M., Failing K., Schiefer H.G., Weidner W. Tissue penetration of sparfloxacin in a rat model of experimental Escherichia coli epididymitis. Infection 1997 ; 25(3) : 178-84.
10. Naber K.G., Weidner W. Prostatitis, epididymitis, orchitis. In: Armstrong D., Cohen J., eds. Infectious diseases. London: Mosby, Harcourt Publishers Ltd, 1999, pp. 1-58.

