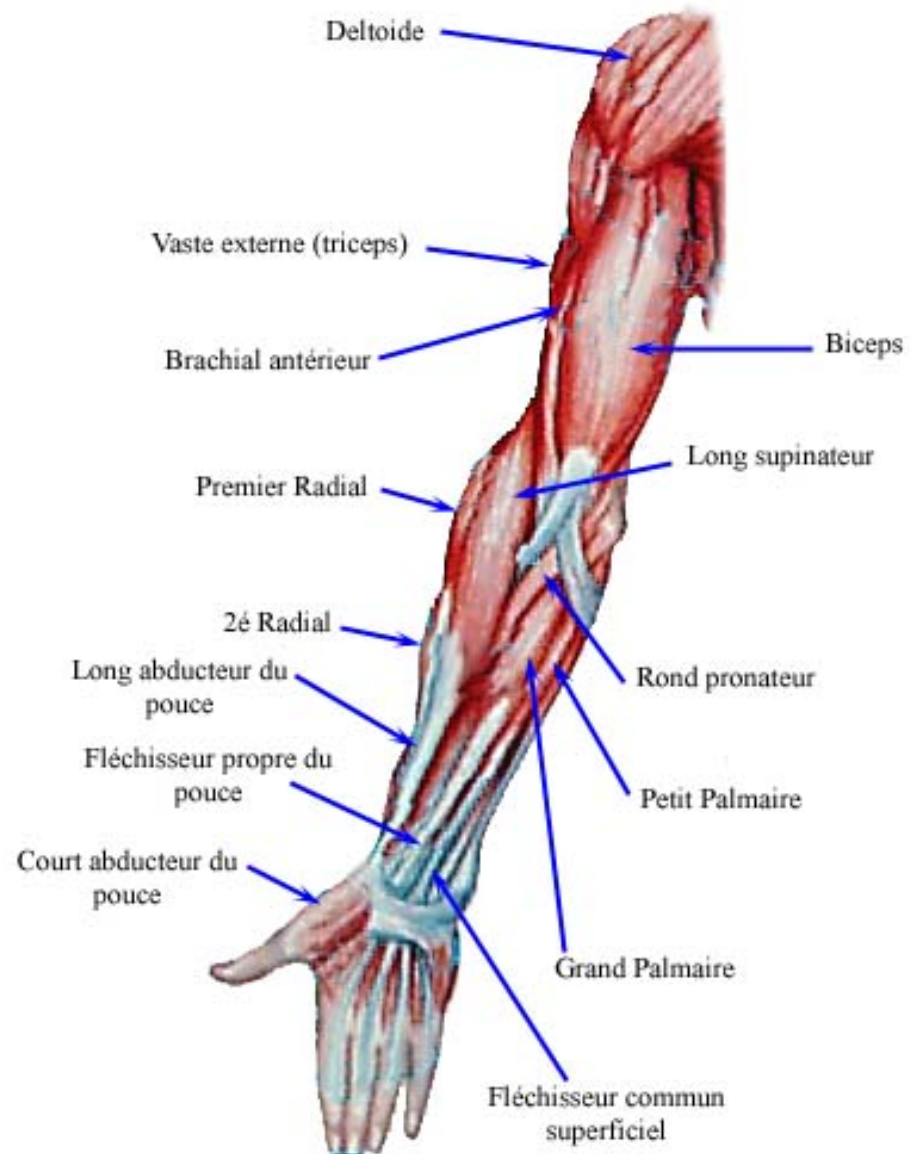


LES MUSCLES DU MEMBRE SUPERIEUR

Membre supérieur : vue de face



Dr ZINE

LES MUSCLES DE L'ÉPAULE

-Ce sont des muscles moteurs de l'épaule et du bras

-Innervés par le plexus brachial

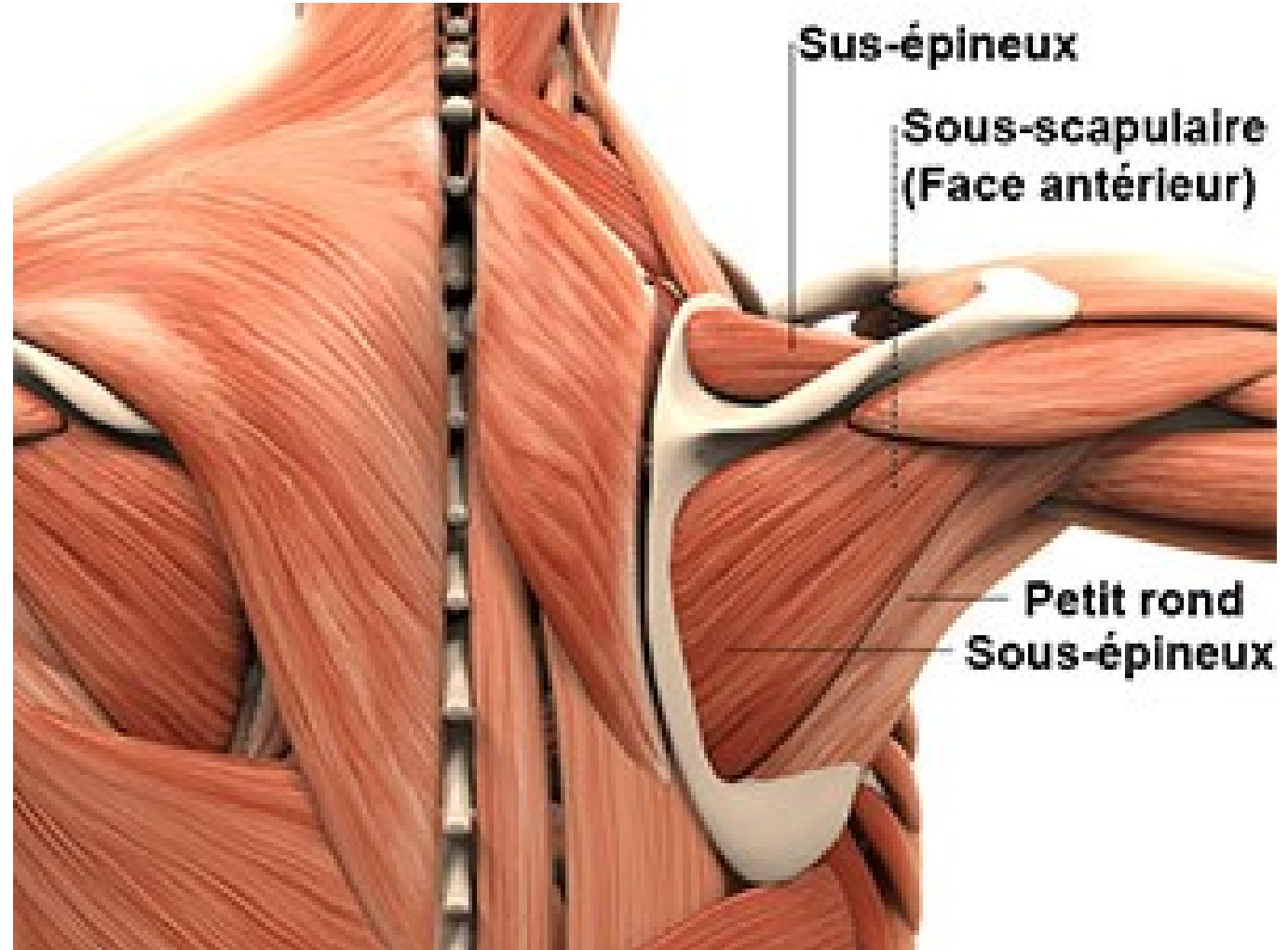
-04 groupes musculaires sont à envisager:

*groupe musculaire antérieur;

*gpe musculaire médial;

*gpe musculaire postérieur;

*gpe musculaire latéral.

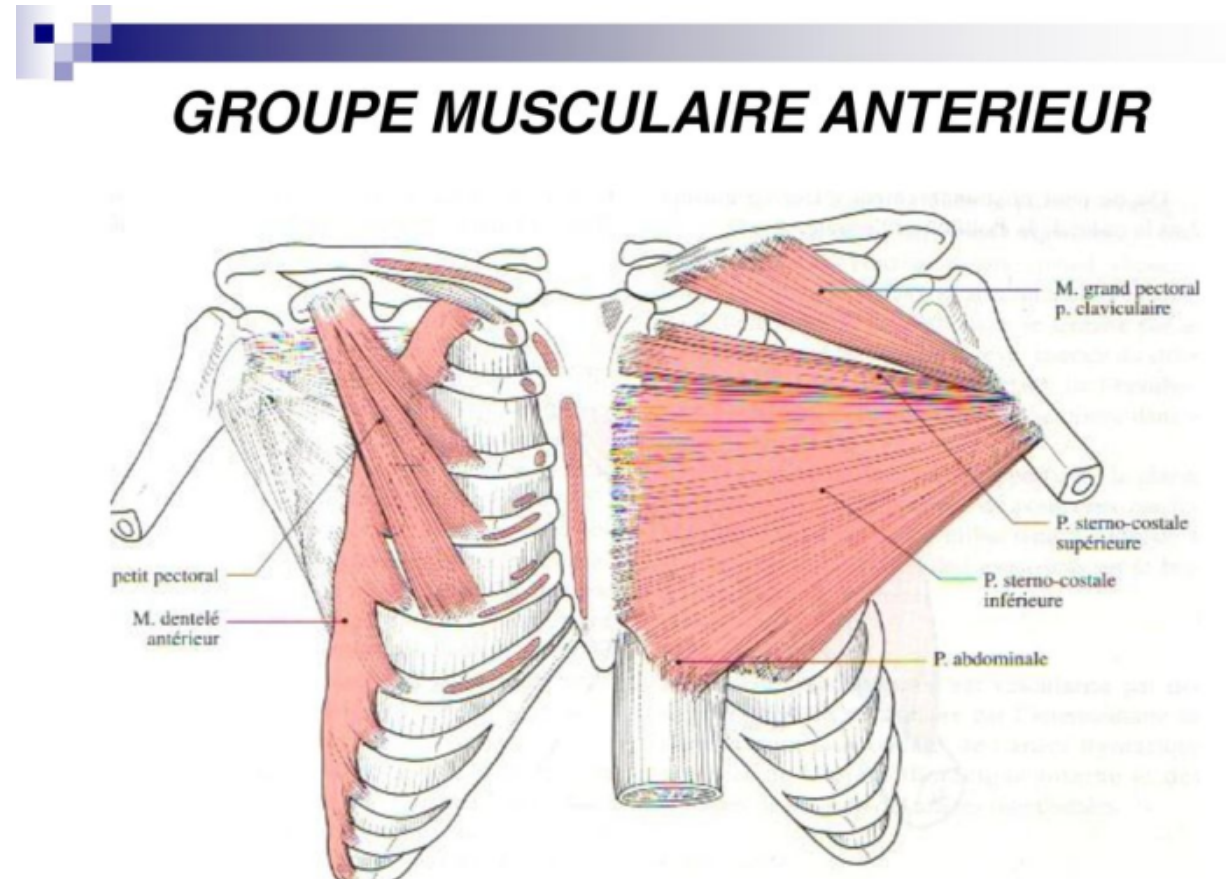


Le groupe musculaire antérieur

-03 muscles disposés en 02 plans:

*Plan profond, avec les muscles sous-clavier, et petit pectoral

*Plan superficiel, avec le muscle grand pectoral.



*Petit pectoral

-aplatis, triangulaire à sommet supéro-latéral

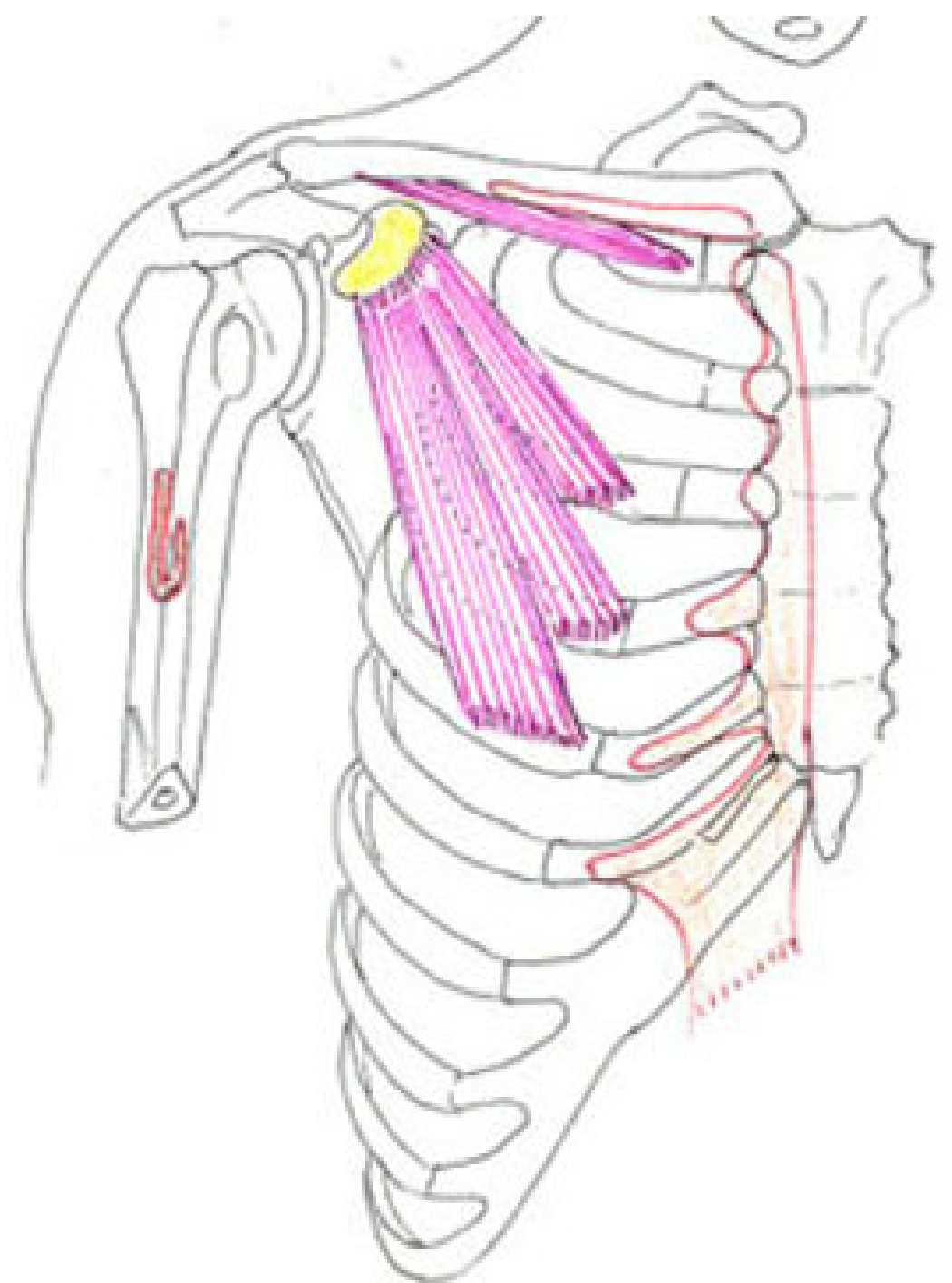
-**Origine:** 3^e, 4^e et 5^e côtes

-**Trajet:** le corps musculaire, oblique en haut, latéralement et en arrière

-**Terminaison:** apophyse coracoïde

-**Innervation:** nerf du petit pectoral

-**Fonction:** -il abaisse la scapula(épaule)
-ou il élève les côtes(muscle inspirateur accessoire)



*Le muscle sous-clavier

-Allongé, fusiforme

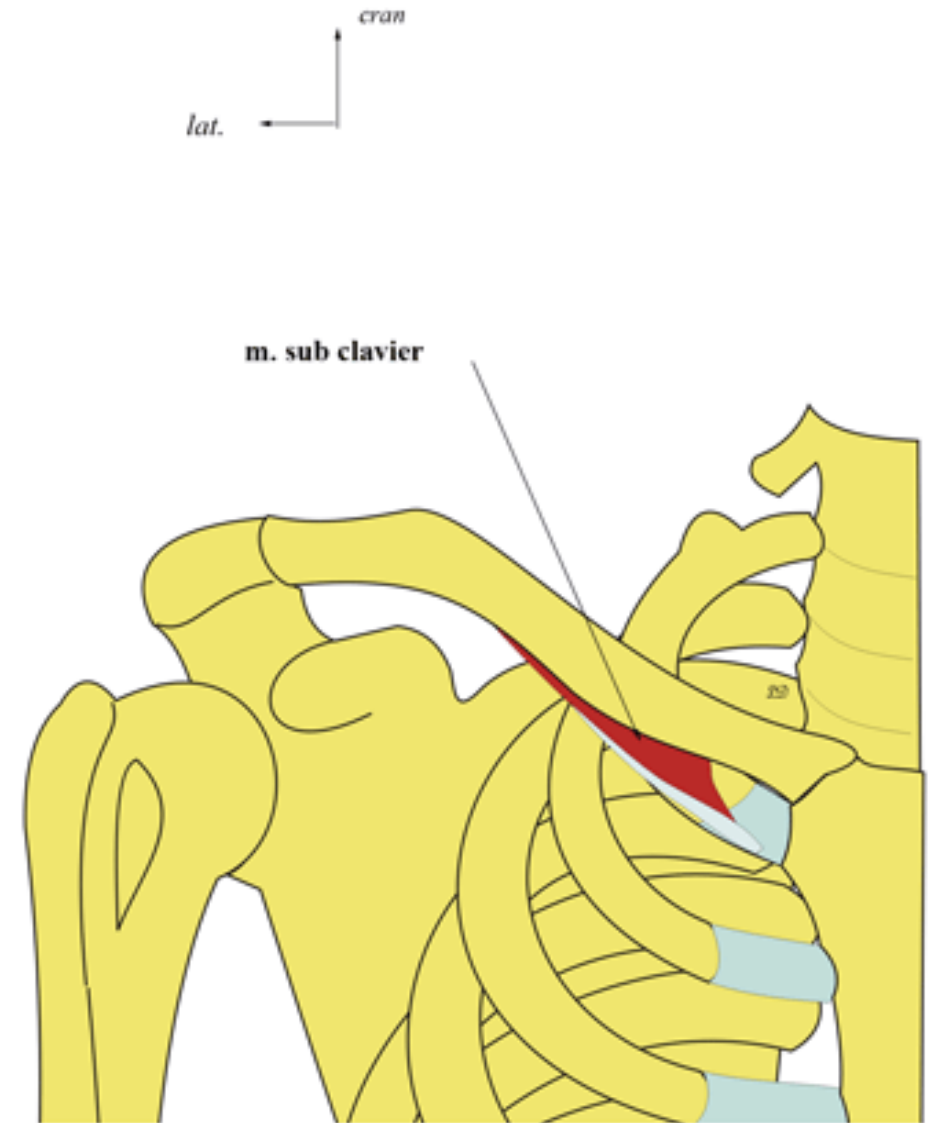
-**Origine**: la gouttière sous-clavière

-**Trajet**: oblique en bas, en arrière et vers la ligne médiane

-**Terminaison**: 1^{ère} côte

-**Innervation**: nerf du sous-clavier

-**Action**: il abaisse la clavicule ou remonte la 1^{ère} côte



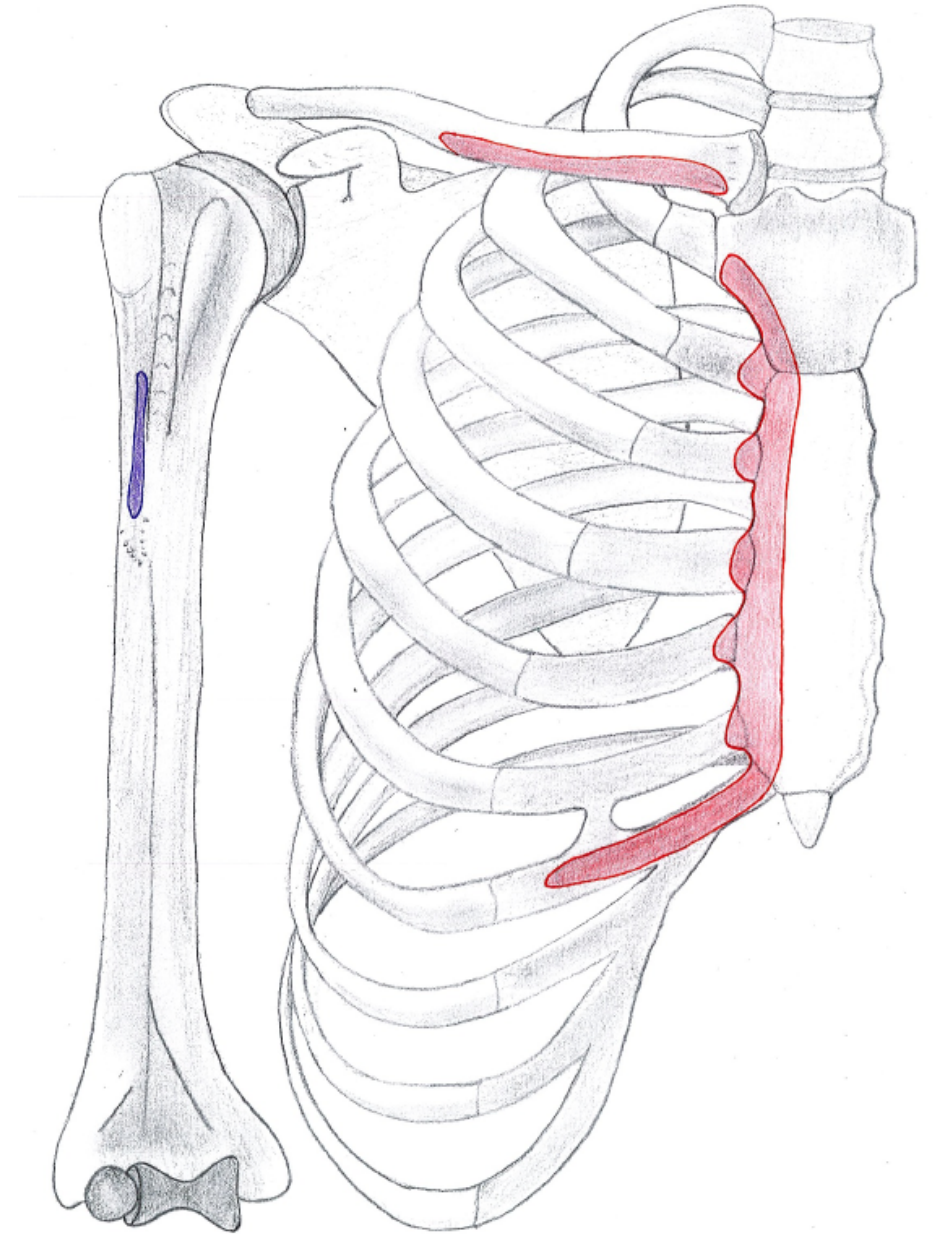
Le muscle grand pectoral

-Origine: large étendu et multiple; c'est le muscle le plus volumineux du membre thoracique, il présente 03 faisceaux:

*Fx claviculaire, provenant des 2/3 médiaux de la clavicule

*Fx sterno-costal sup: née du manubrium sternal, et des 02 premiers cartilages costaux

*Fx sterno-costal inf: née du corps du sternum, et des 3^e, 4^e, 5^e et 6^e cartilages costaux et de la face ant de la gaine du muscle droit de l'abdomen



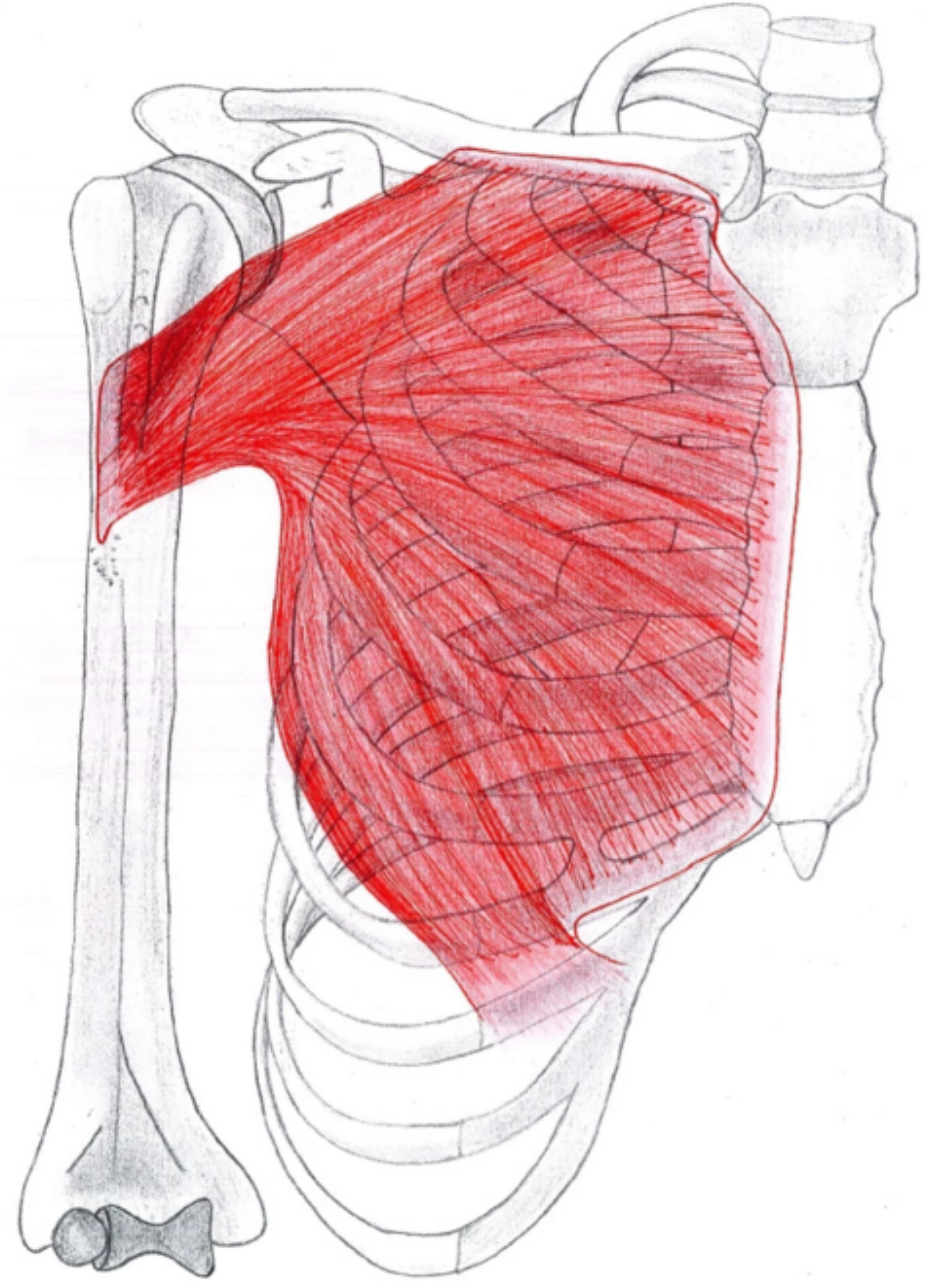
Le muscle grand pectoral

-Trajet: triangulaire, énorme masse musculaire qui recouvre le thorax et l'épaule

-Terminaison: tendon étroit qui se fixe sur le versant latéral du sillon intertuberculaire de l'humérus

-Innervation: nerf du gd pectoral

-Action: adducteur et rotateur interne du bras

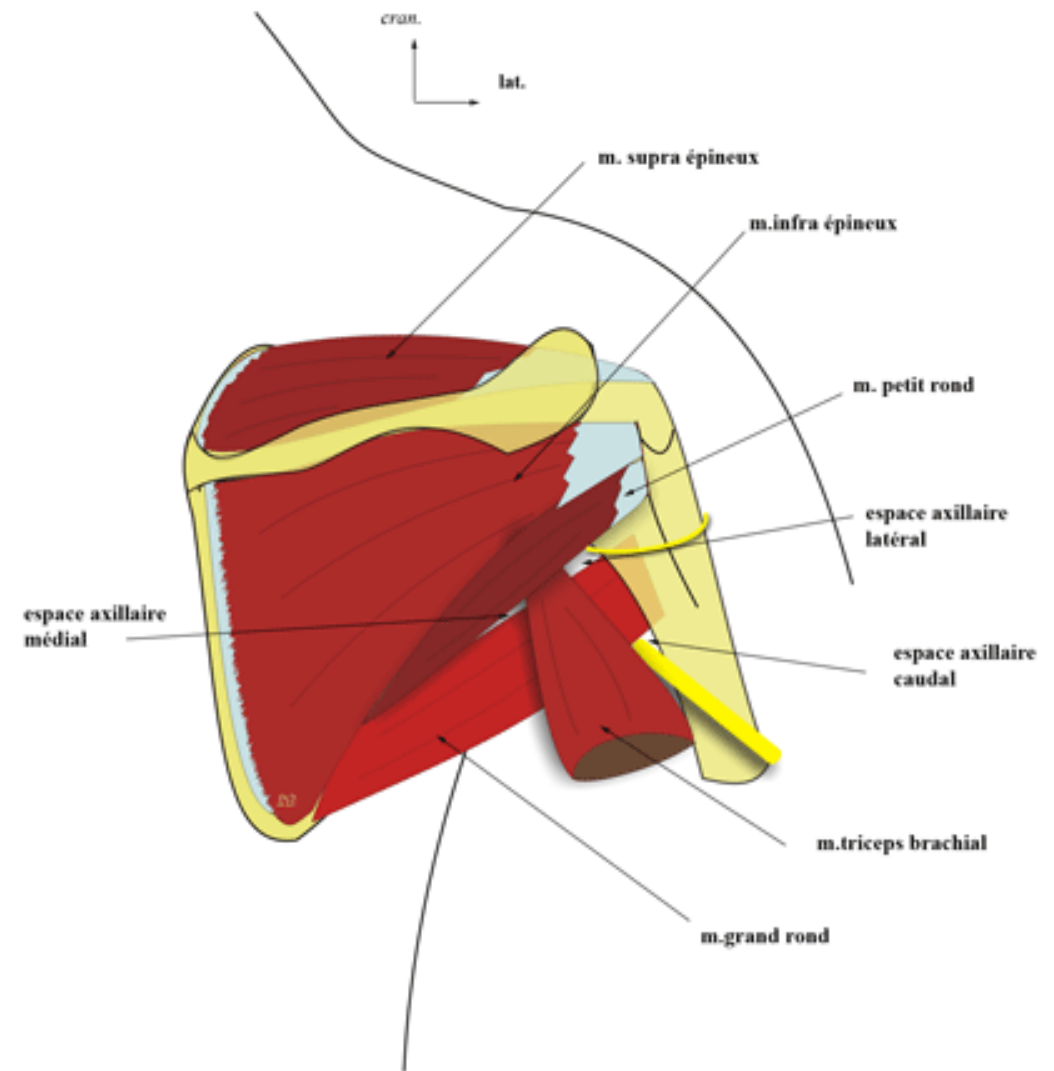


Le groupe musculaire postérieur

Ce gpe est constitue par:

- Le muscle sous-scapulaire
- Le muscle supra-épineux
- Le muscle infra-épineux
- Le muscle petit rond
- Le muscle grand rond
- Le muscle grand dorsal

Ces muscles forment la paroi post du creux axillaire; le muscle sous-scapulaire est situé sur la face ant de la scapula, les autres muscles sont placés sur la sa face post



Le muscle sous-scapulaire

Muscle large, triangulaire, à base médiale

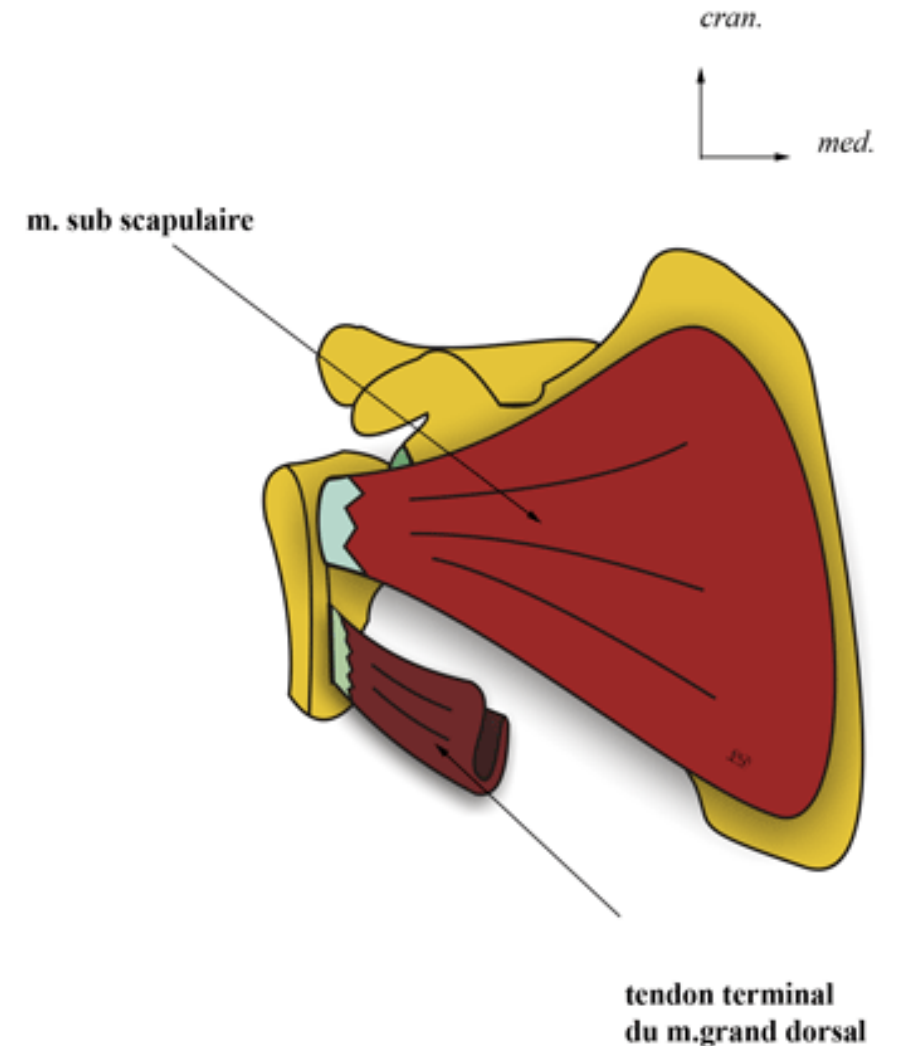
-Origine: fosse sub-scapulaire;

-Trajet: il converge vers l'angle latéral de la scapula

-Terminaison: sur le trochin

-Innervation: nerf du sous-scapulaire

-Action: rotateur interne.



Le muscle supra épineux

-Origine: fosse supra-épineuse

-Ter: la face sup du trochiter

-Innervation: nerf sus scapulaire

-Action: abducteur du bras

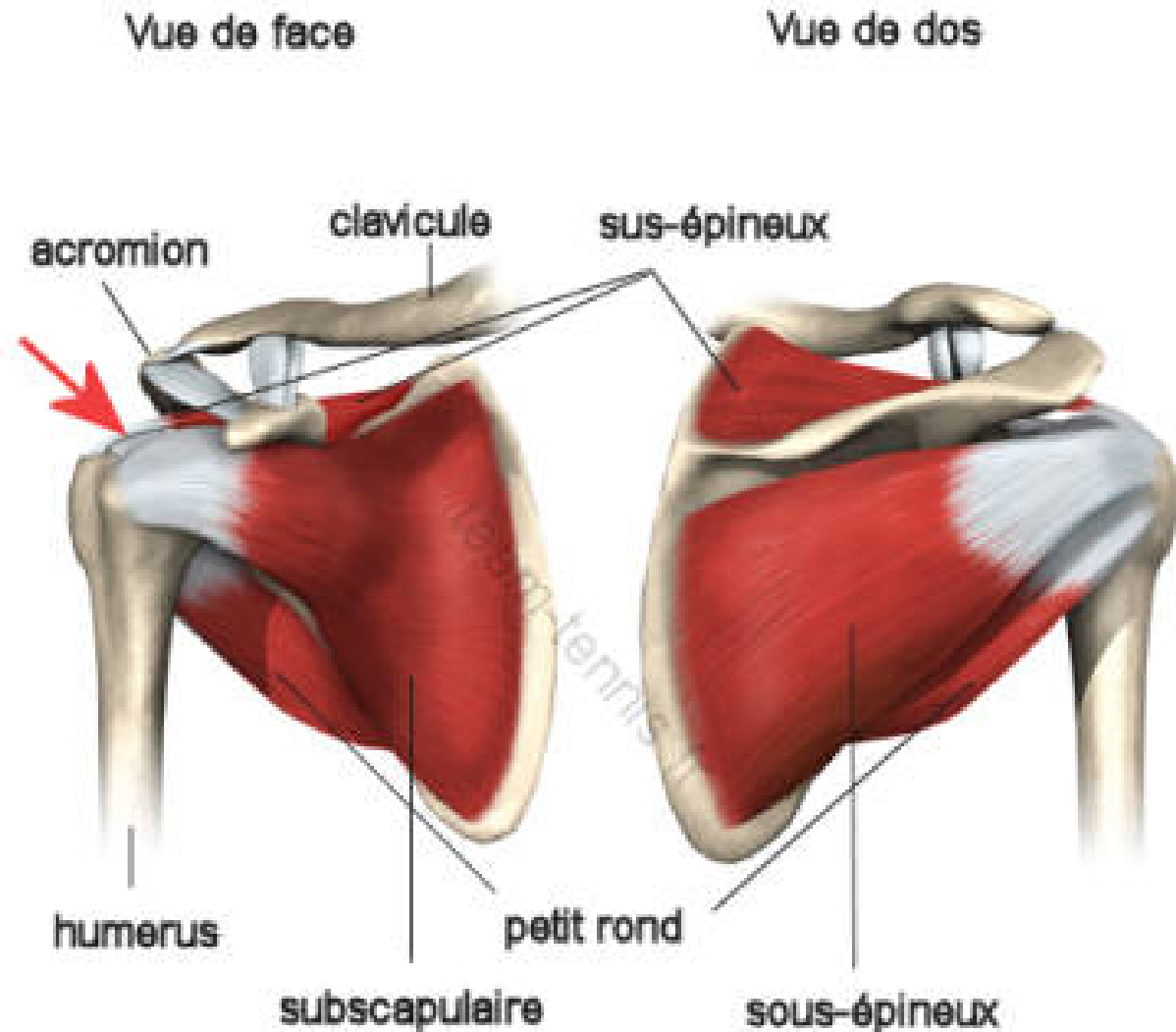
Le muscle infra épineux:

-Origine: fosse infra-épineuse

-Ter: sur le trochiter

-Innervation: nerf sus-scapulaire

-Action: rotateur externe



Le muscle petit rond:

-Origine: fosse infra-épineuse

-Tra: oblique en haut et latéralement

-Ter: trochiter

-Innervation: nerf axillaire(nerf circonflexe)

-Action: rotateur externe du bras

Le muscle gd rond:

-Origine: bord latéral et angle inf de la scapula

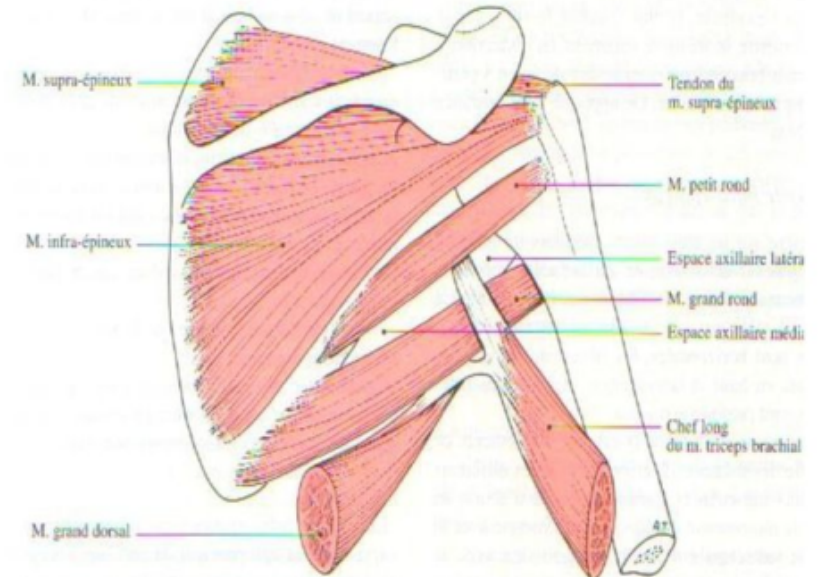
-Trajet: oblique en haut, latéralement et en avant

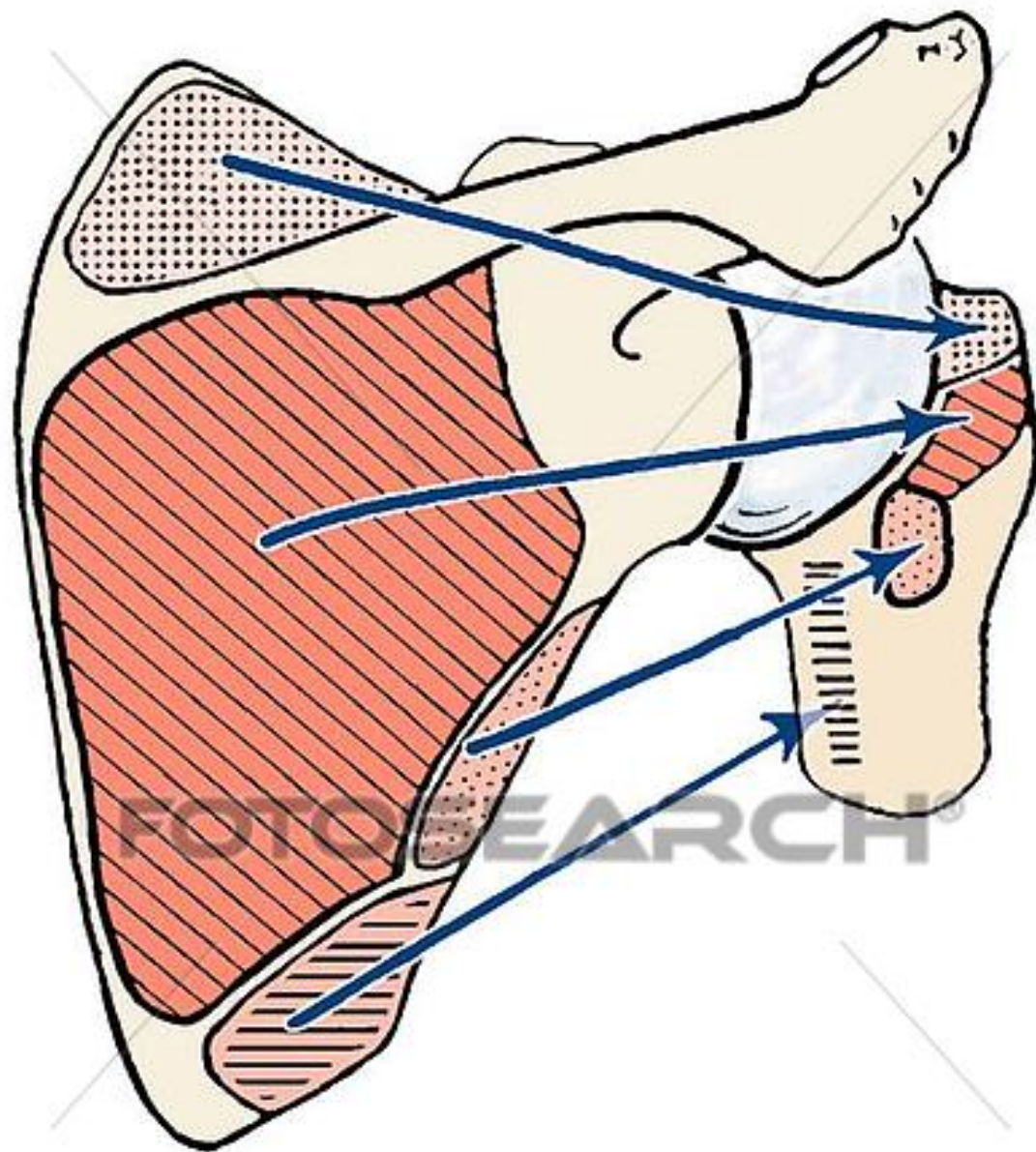
-Ter: bord interne de la gouttière bicipitale

-Innervation: nerf du gd rond

-Action: adduction et rotation interne

GROUPE MUSCULAIRE POSTERIEUR





Le muscle grand dorsal

Volumineux, épais et aplati, triangulaire à sommet latéral

-Origine: *l'aponévrose lombaire

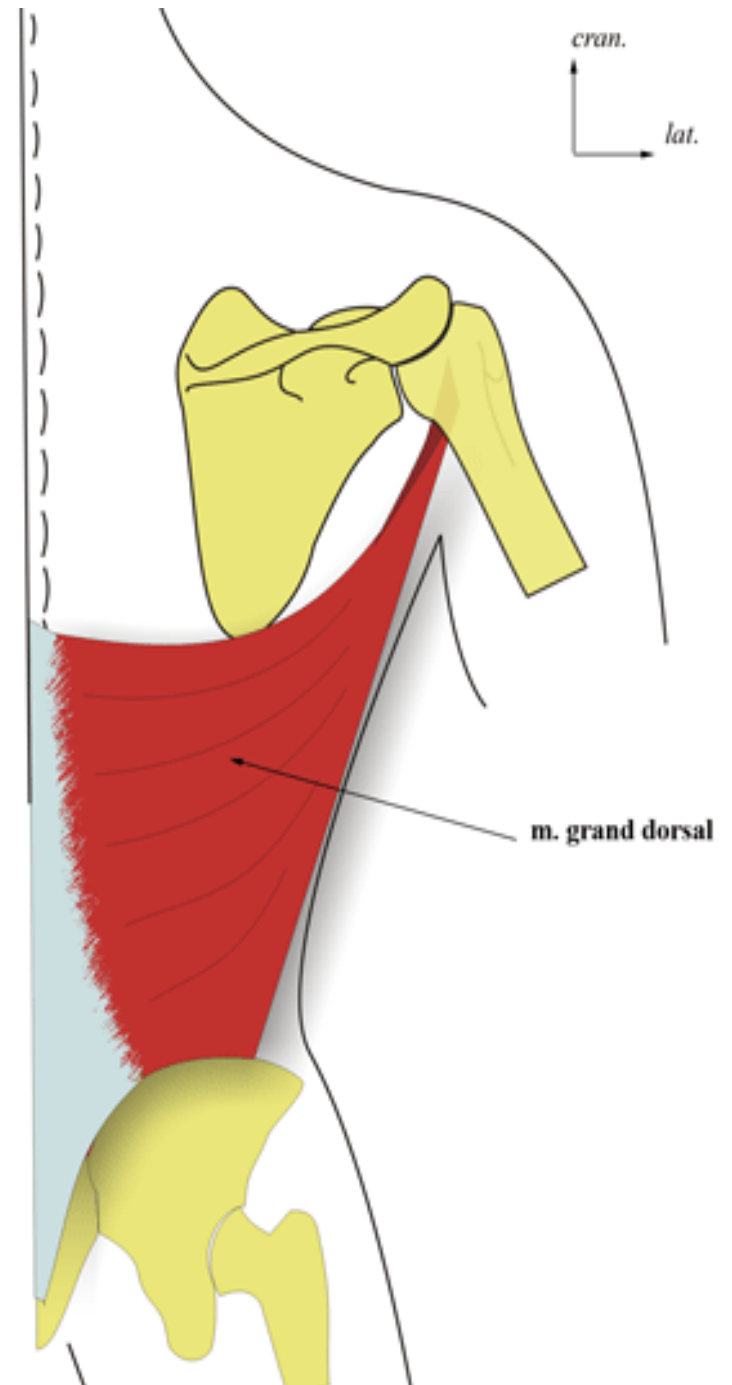
*04 dernières côtes

-Trajet: convergeant en haut et latéralement

-Ter: par un volumineux tendon qui se fixe sur la lèvre médiale de la gouttière bicipitale

-Innervation: le nerf thoraco-dorsal

-Action: adduction et rétropulsion du bras



Le groupe musculaire latéral

Constitue par le muscle deltoïde

Le muscle deltoïde

-Origine: *le 1/3 externe du bord ant de la clavicule

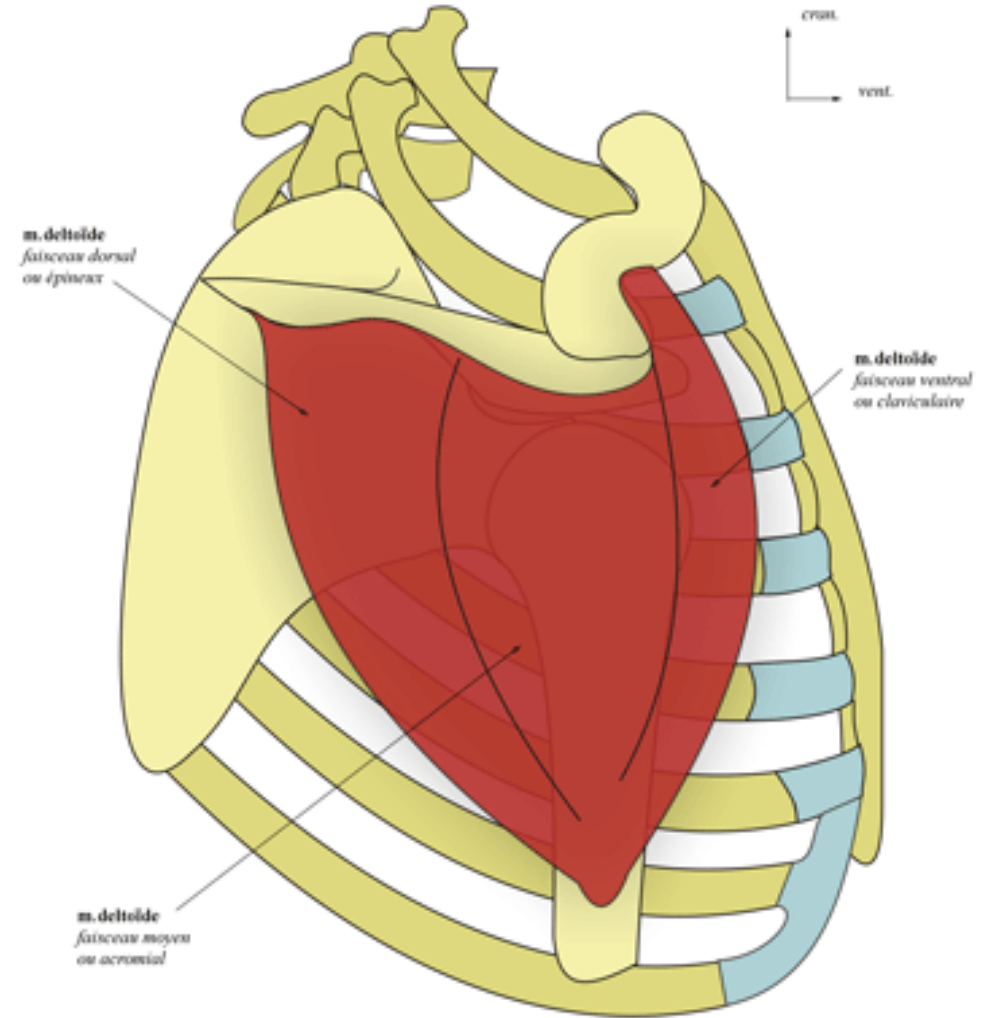
*l'acromion

*l'épine de la scapula

-Ter: face externe de l'humérus(V deltoïdien)

-Innervation: le nerf axillaire

-Action: abducteur du bras+++ , et accessoirement antépulseur et rétropulseur



Le groupe musculaire médial

Composé par un seul muscle:

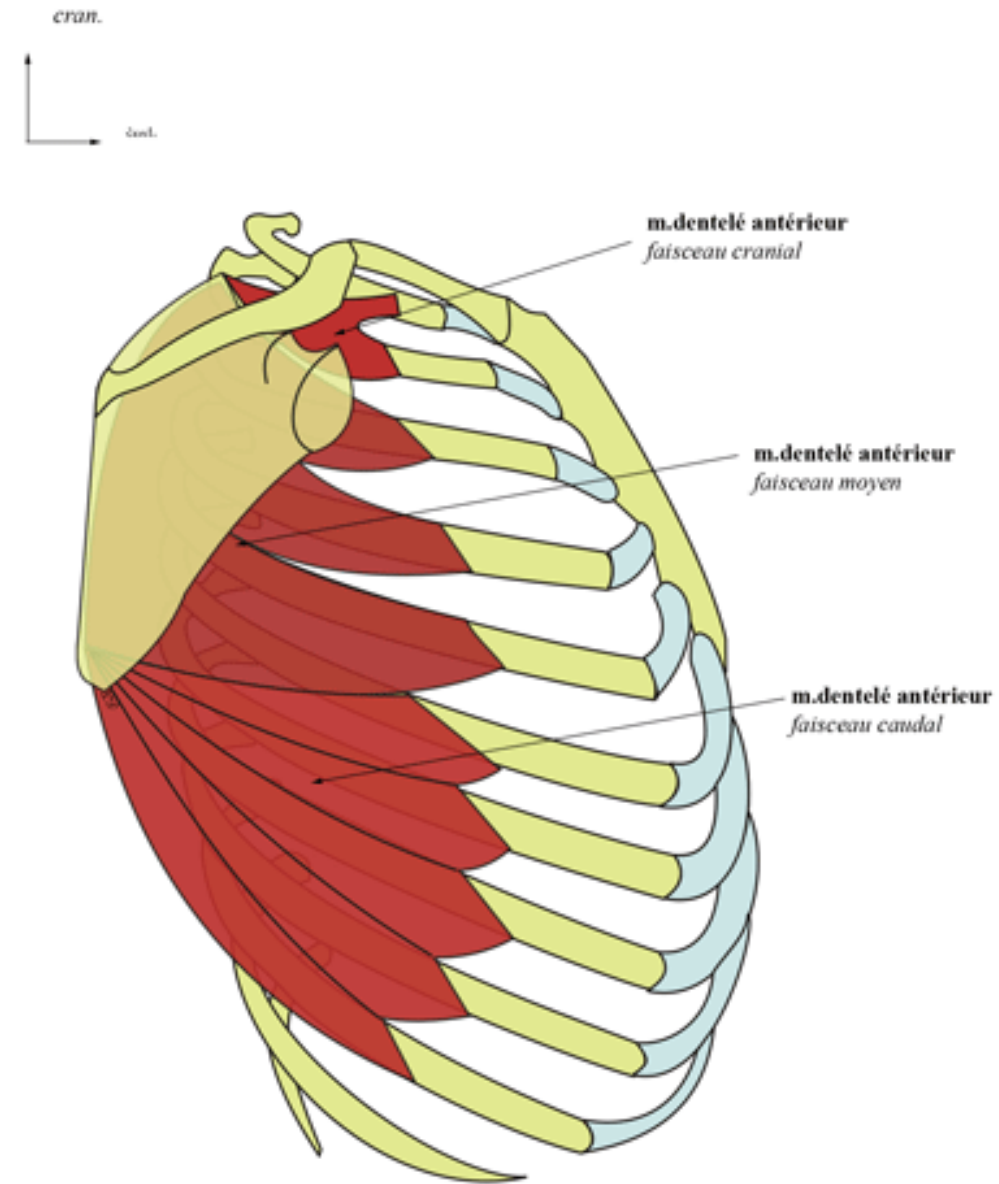
le muscle dentelé antérieur (grand dentelé)

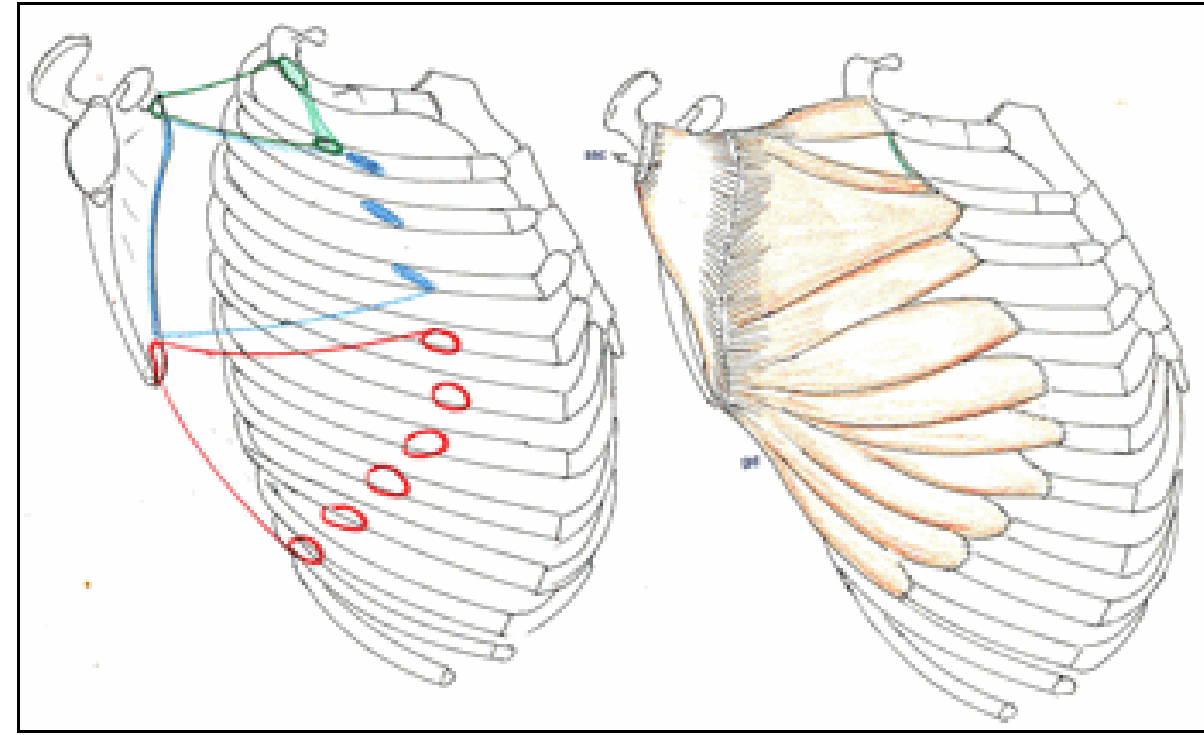
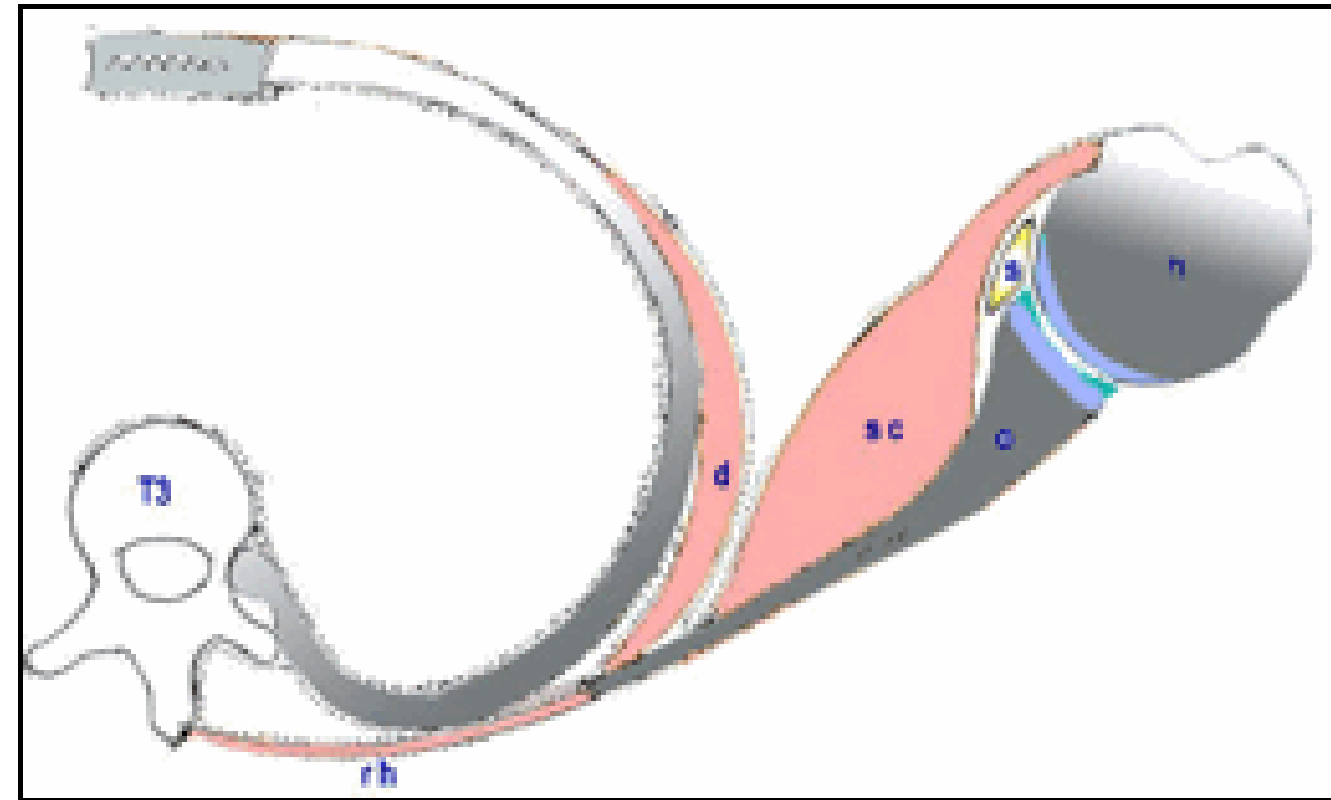
-Origine: par des digitations sur les 10 premières côtes

-Ter: bord médial de la scapula

-Innervation: le nerf du gd dentelé(le nerf thoracique long ou nerf de Charles Bell)

-Action: le muscle dentelé ant maintient la scapula contre le thorax





Les muscles du bras

On distingue 02 groupes musculaires:

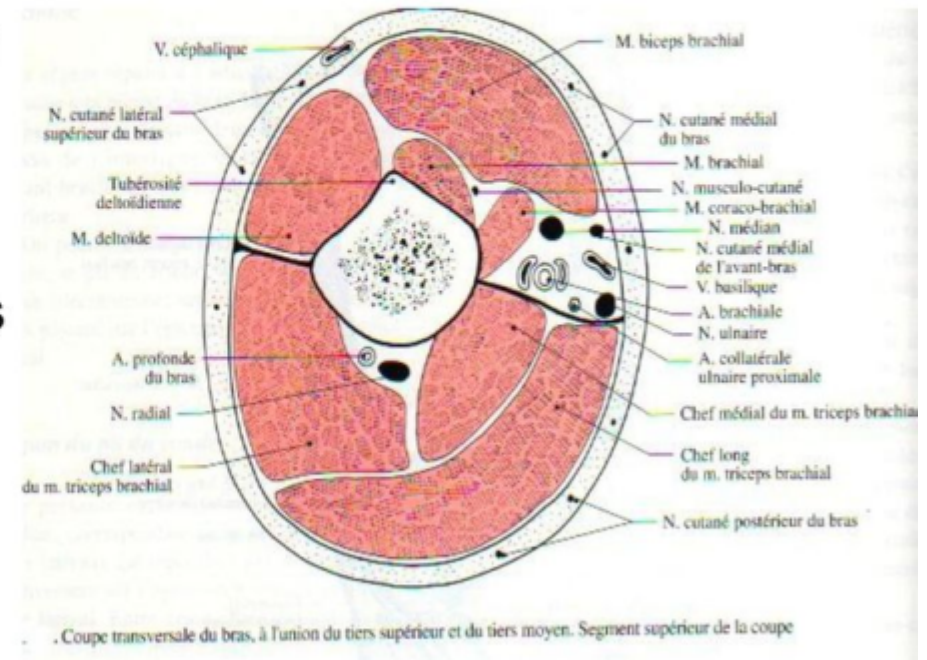
-antérieur:

03 muscles; coraco-brachial, brachial et biceps brachial

-et postérieur: un seul muscle; le triceps brachial

LES MUSCLES DU BRAS

Le bras est divisé en deux loges musculaires; antérieure et postérieure par les septums intermusculaires brachiaux médial et latéral.



Le groupe musculaire antérieur

Le muscle coraco-brachial

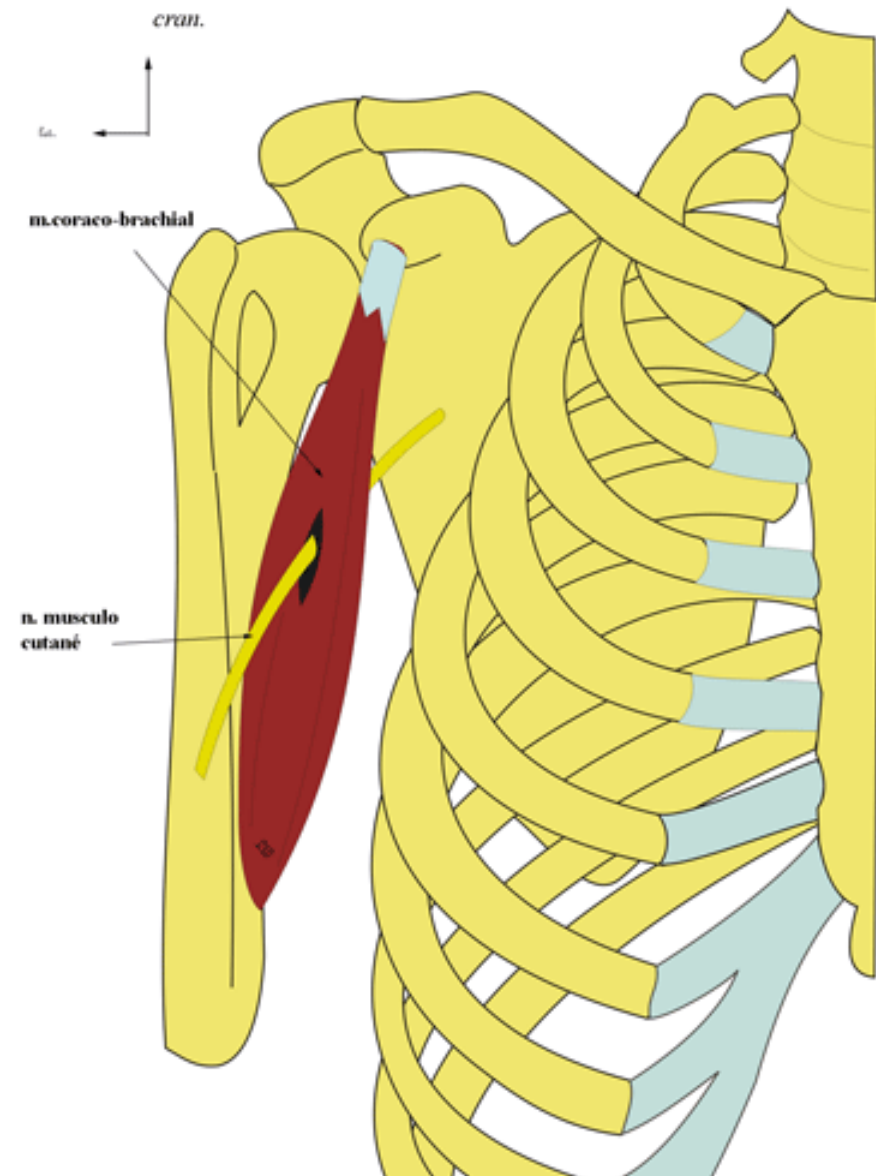
-Origine: sur le sommet du processus coracoïde par un tendon commun avec le chef court du biceps brachial

-Trajet: il se porte en bas et latéralement

-Ter: la face médiale de l'humérus (partie moyenne)

-Innervation: le nerf musculocutané

-Action: il porte le bras en avant et an dedans



Le groupe musculaire antérieur

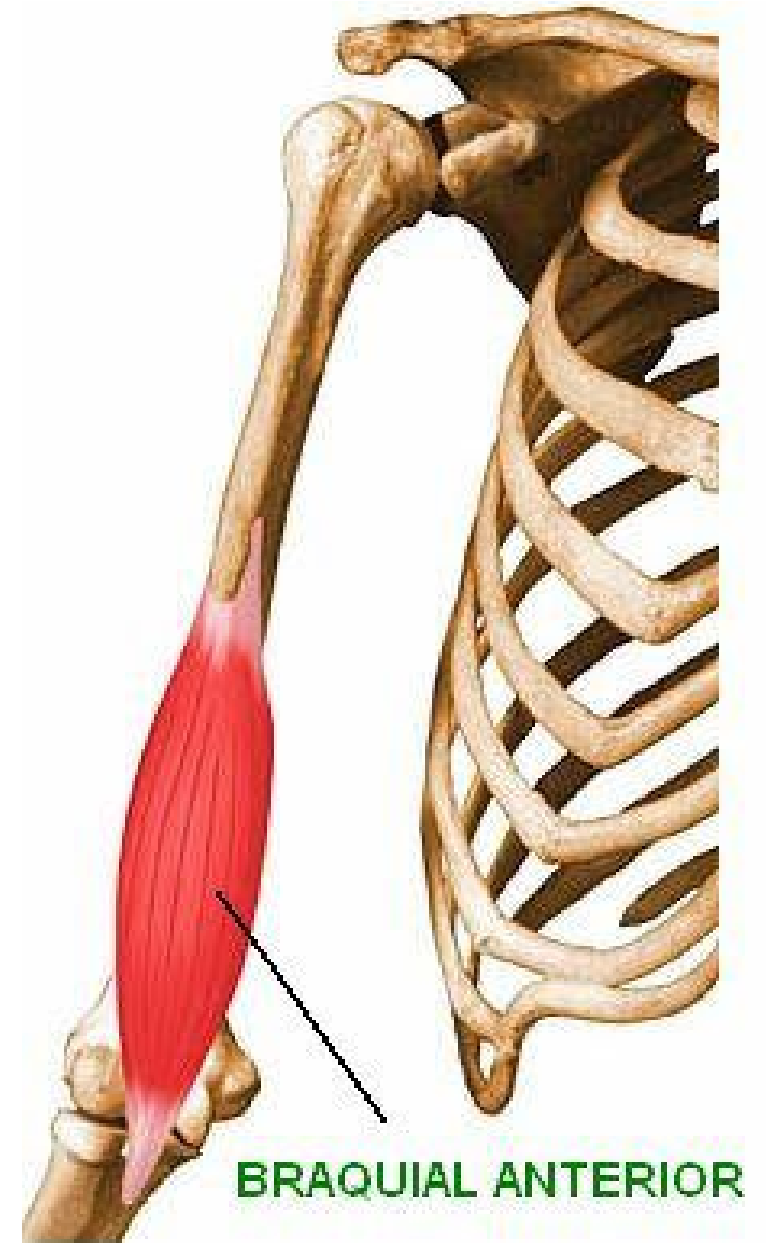Le muscle brachial (brachial antérieur)

-Origine: sur la moitié inf des faces latérale et médiale de l'humérus

-Ter: par un large tendon sur la face inf (tubérosité ulnaire) du processus coronoïde de l'ulna

-Innervation: le nerf musculo-cutané

-Action: fléchisseur de l'avant-bras sur le bras



Le groupe musculaire antérieur

Le muscle biceps brachial

Il est constitué par 02 chefs long et court

-Origine:

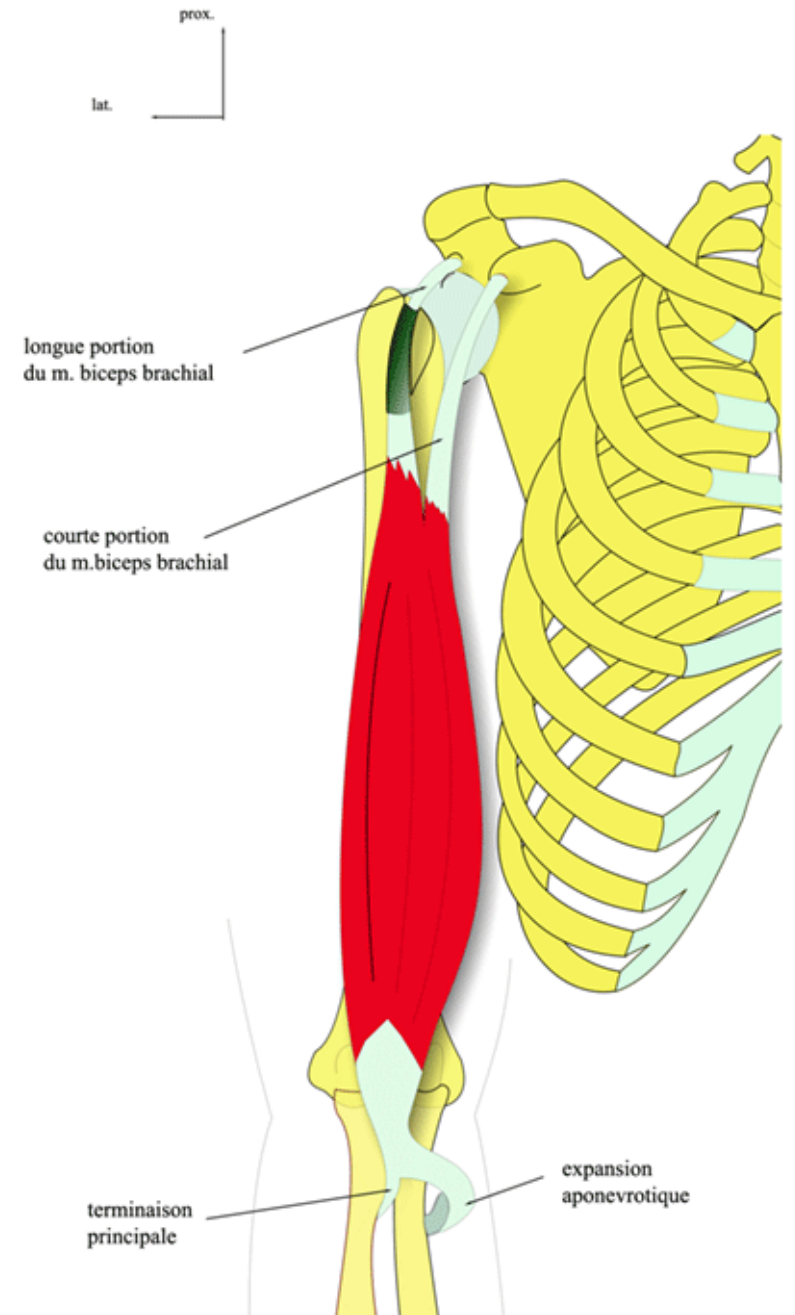
*Chef court: sommet du processus coracoïde

*Chef long: tubercule supra glénoïdal

-Ter: sur la tubérosité radiale

-Innervation: musculo-cutané

-Action: il fléchit l'avant-bras sur le bras



Le groupe musculaire postérieur

Le triceps brachial

Il est constitué par 03 chefs (chef long, chef médial et chef latéral)

-Origine:

*chef long: sur le tubercule infra glénoïdien

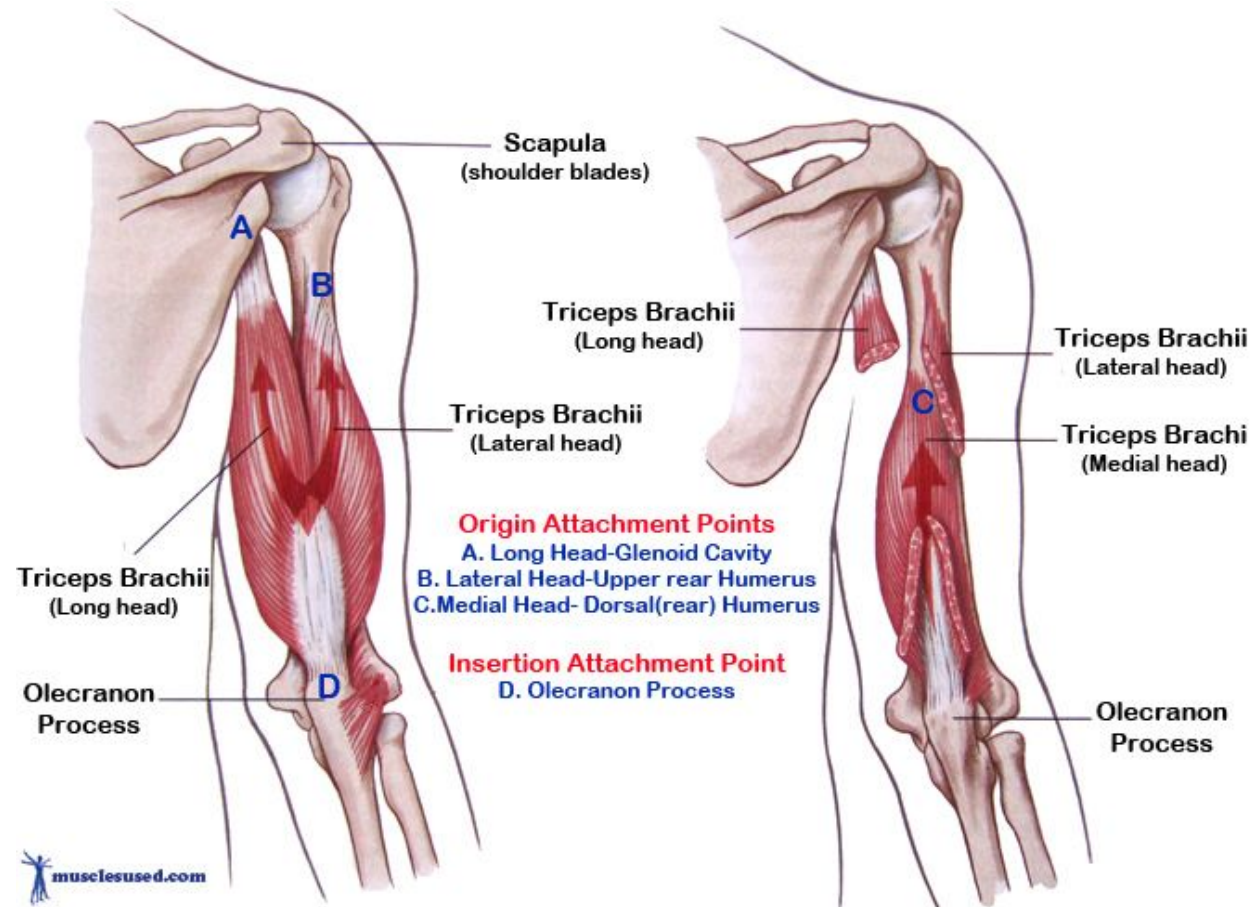
*chef latéral: sur la face post de l'humérus, sup et latéral par rapport du sillon radial

*chef médial: vaste zone de la face post de l'humérus, située au dessous du sillon radial

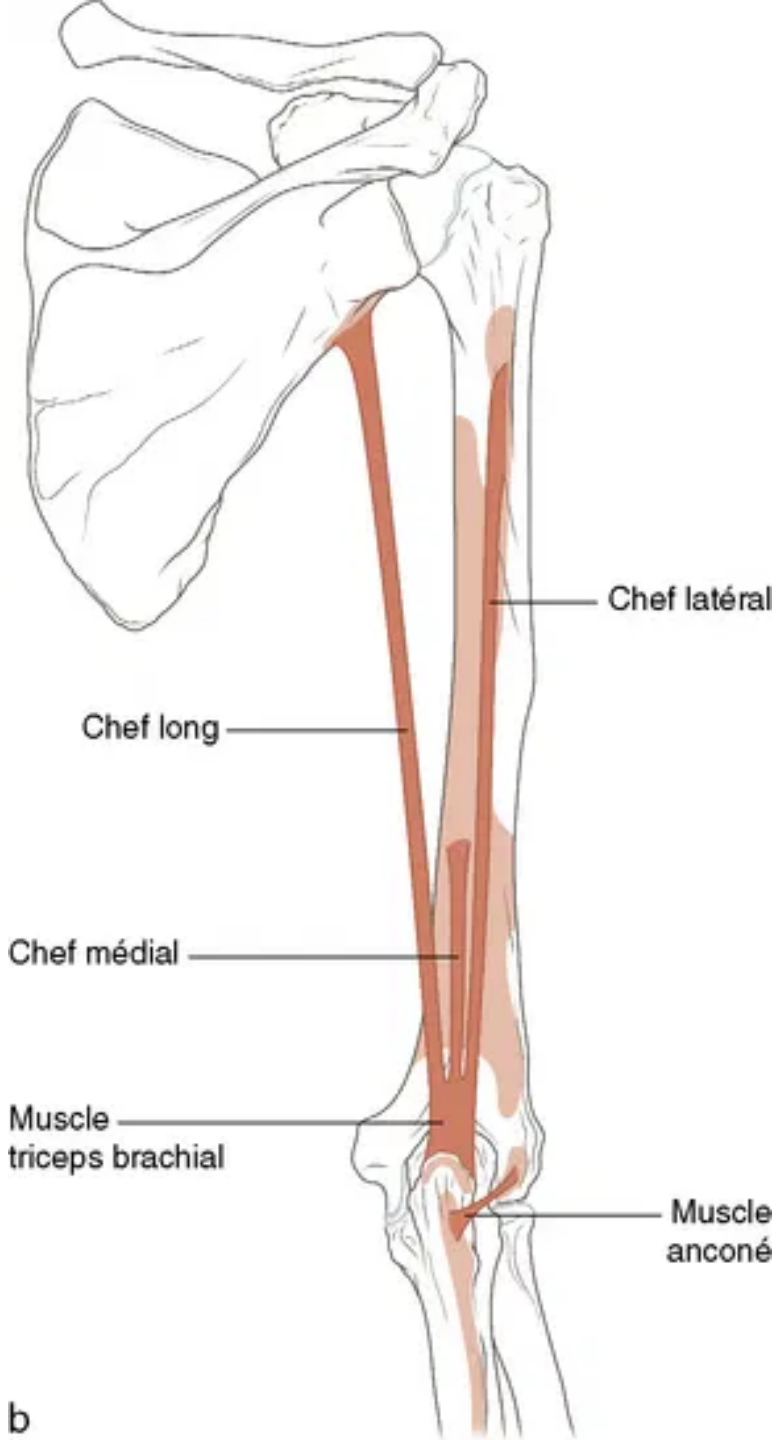
-Ter: par un tendon commun sur la face sup de l'olécrane

-Innervation: nerf radial

-Action: il assure l'extension de l'avant-bras sur le bras



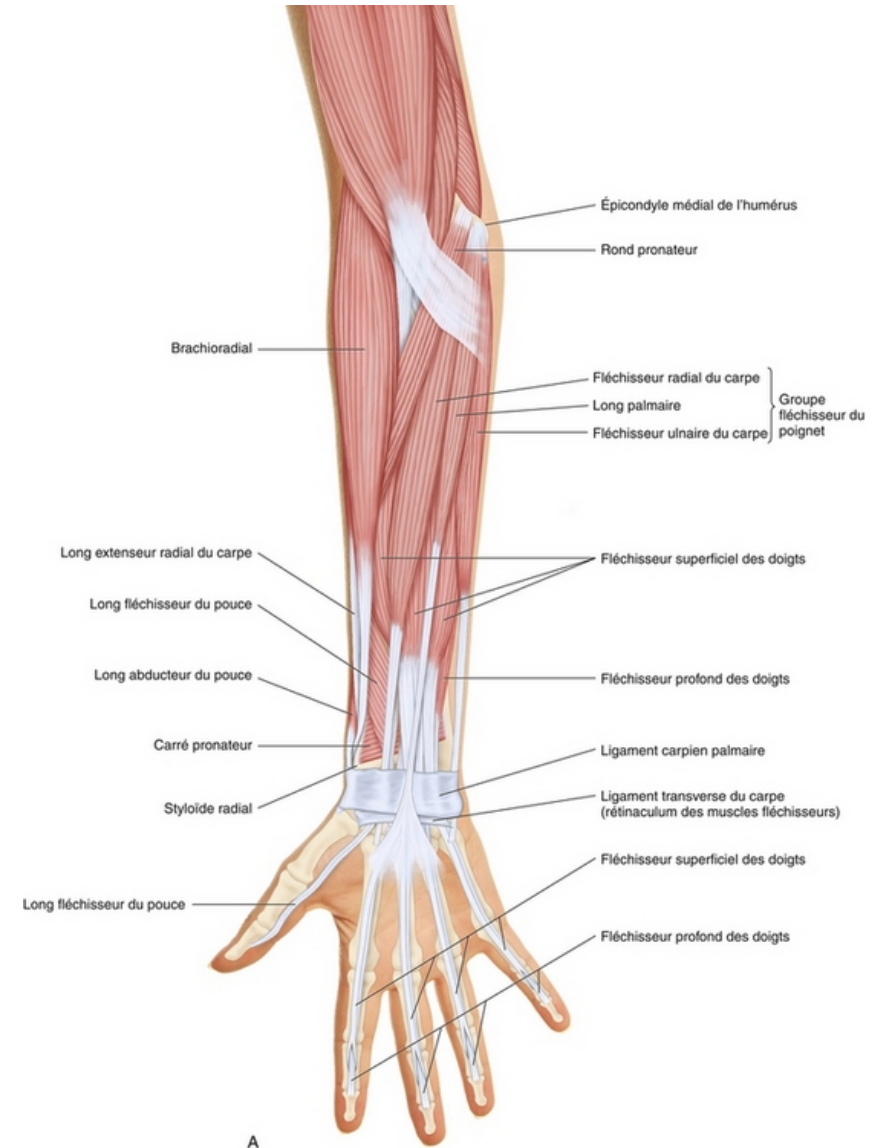
Le muscle triceps brachial



LES MUSCLES DE L'AVANT BRAS

Introduction:

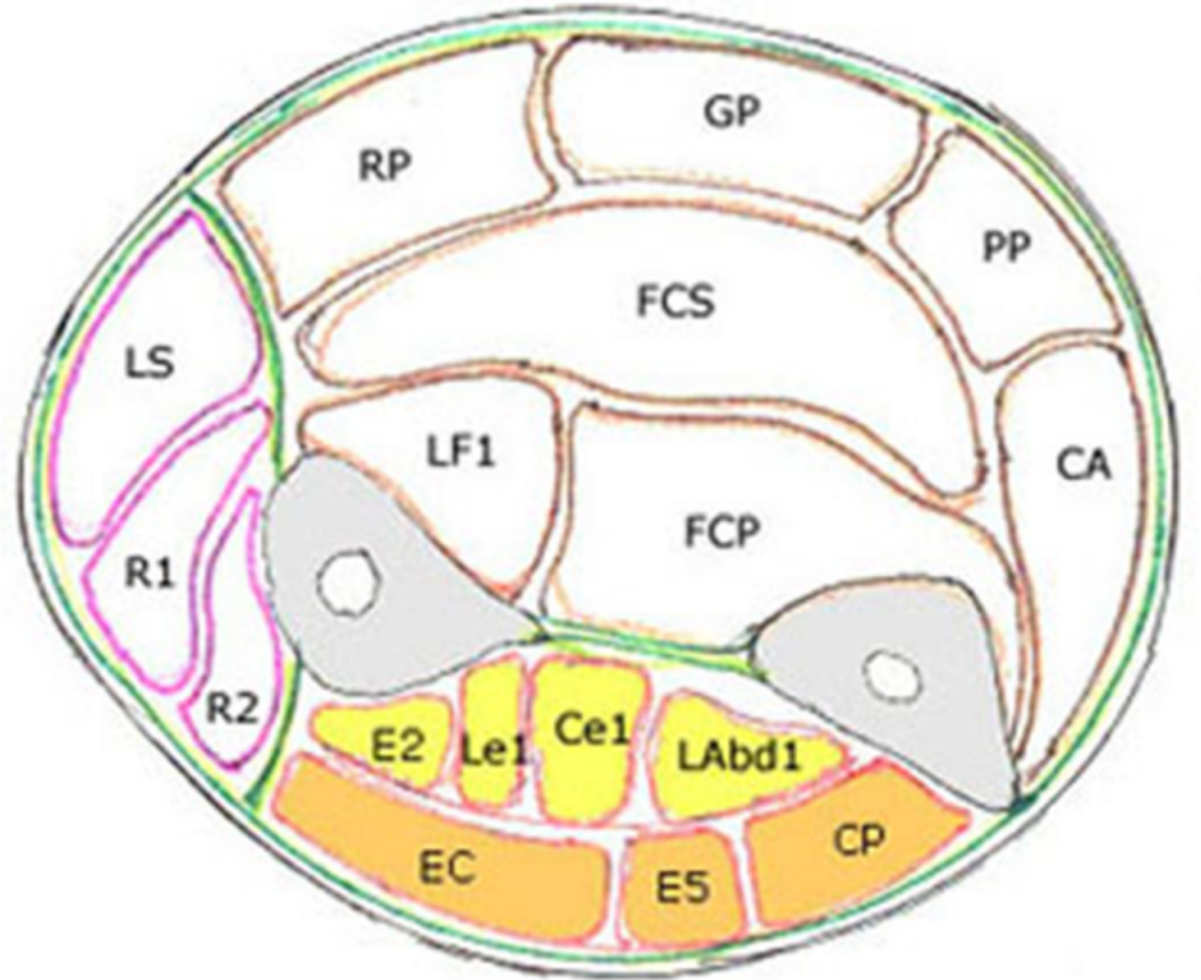
- L'avant-bras est un segment du membre supérieur, compris entre le coude et le poignet
- Une vingtaine de muscles forment la partie charnue de l'avant-bras, et presque tous sont destinés aux mouvements qu'exécutent la main, le poignet, et surtout les doigts.



LES MUSCLES DE L'AVANT BRAS

Les muscles de l'avant-bras sont répartis en trois loges musculaires:

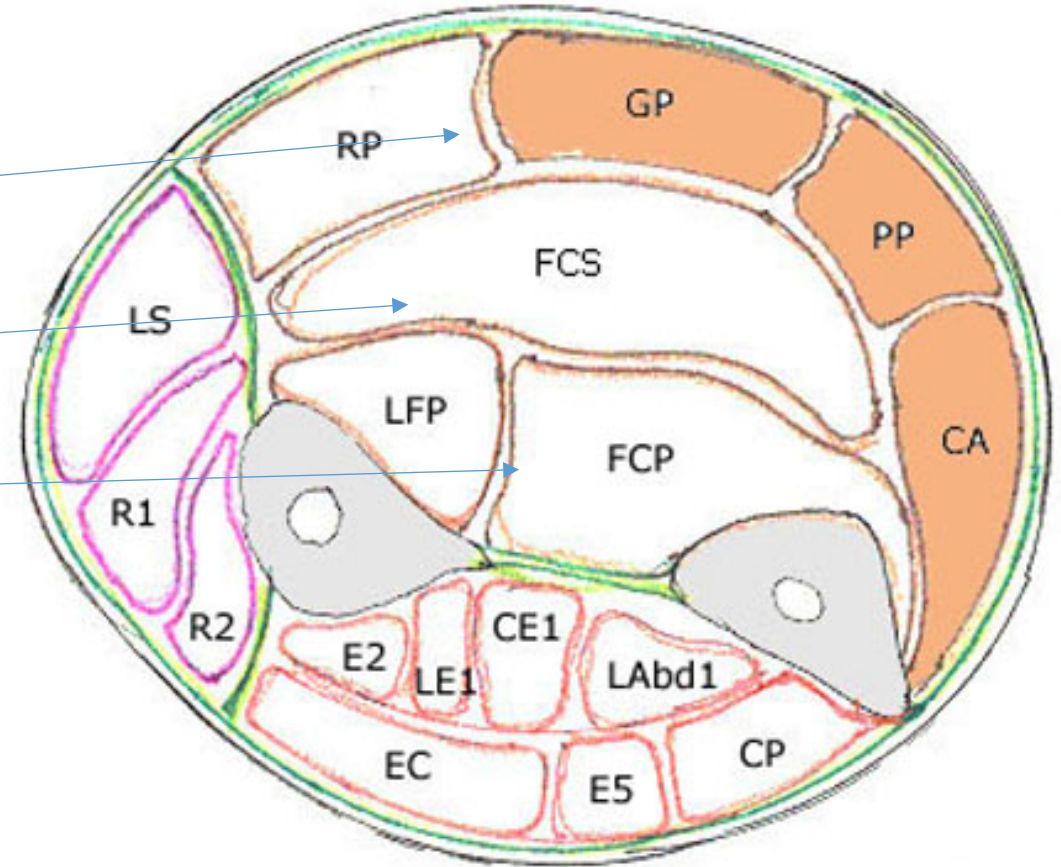
- Loge musculaire antérieure contient les muscles fléchisseurs et pronateurs.
- Loge musculaire postérieure contient les muscles extenseurs,
- Loge musculaire latérale contient les muscles supinateurs,



I/La loge antérieure

Elle présente 08 muscles, disposés en 03 plans:

- Plan superficiel (les muscles épicondyliens médiaux).
- Plan moyen.
- Plan profond.



A/ Plan superficiel:

1/Le muscle rond pronateur:

-Origine:

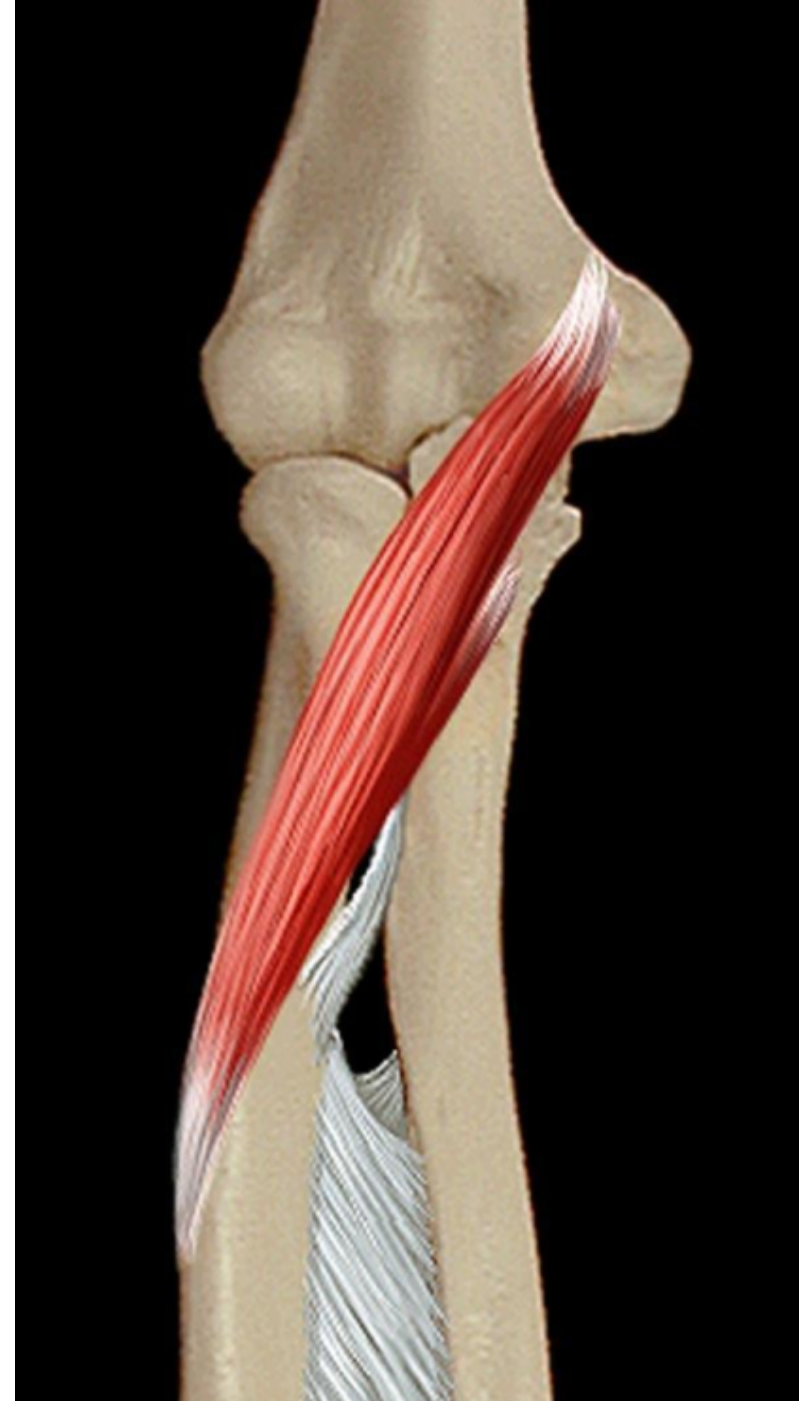- Chef huméral: épicondyle médial.
- Chef ulnaire: processus coronoïde.

-Terminaison: face latérale du radius.

-Action:

- Principale: pronation.
- Secondaire: flexion de l'avant bras.

- Innervation: Nerf médian



A/ Plan superficiel:

2/Le muscle fléchisseur radial du carpe: (gd palmaire)

-Origine: épicondyle médial.

-Terminaison: base du 2eme métacarpien.

-Action:

- Flexion du poignet.
- Abduction de la main.

-Innervation: Nerf médian



A/ Plan superficiel:

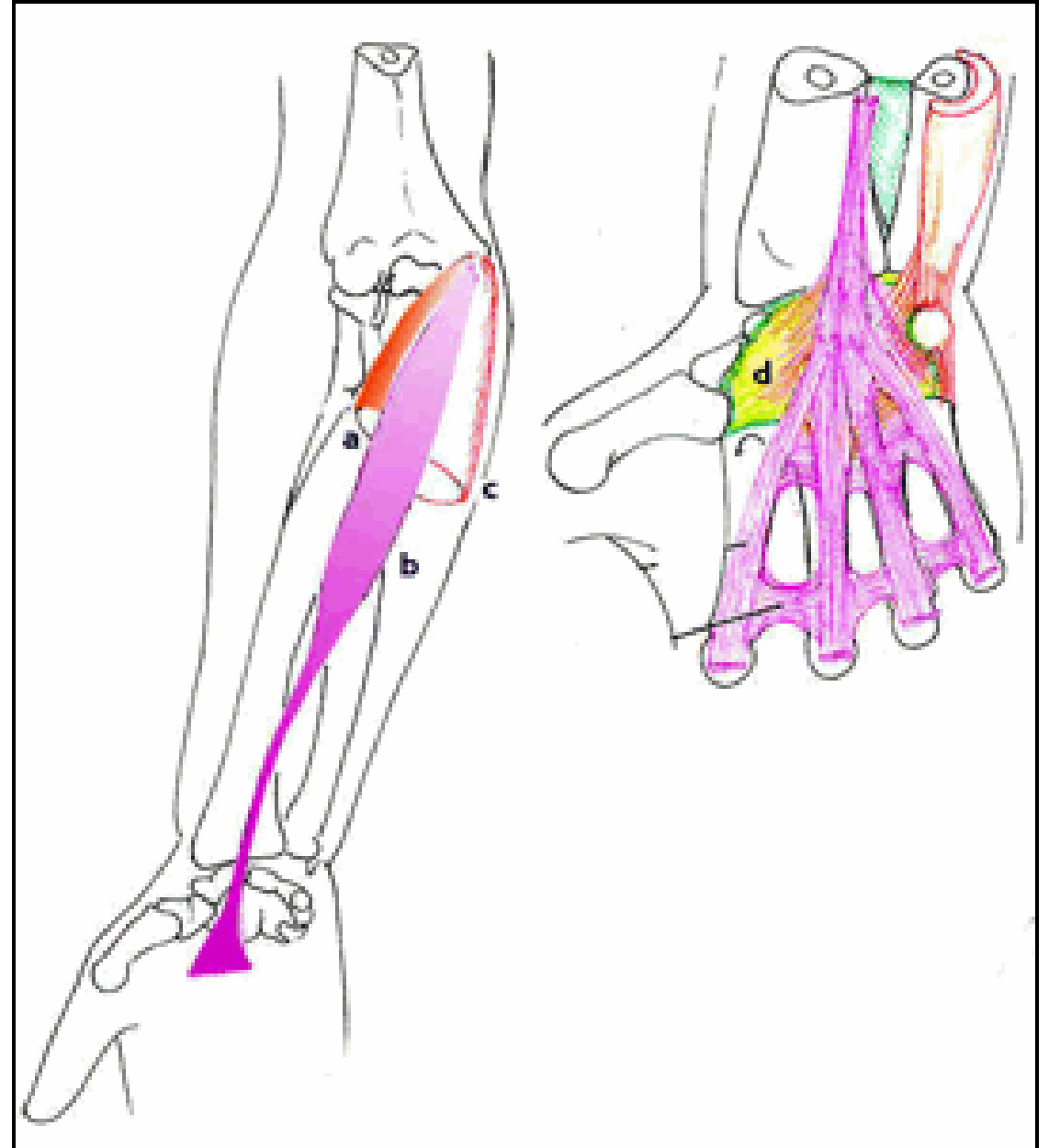
3/Le muscle long palmaire:(petit palmaire)

-Origine: épicondyle médial.

-Terminaison: aponévrose palmaire superficielle.

-Action: Flexion du poignet.

-Innervation: Nervef médian



A/ Plan superficiel:

4/Le muscle fléchisseur ulnaire du c (cubital antérieur):

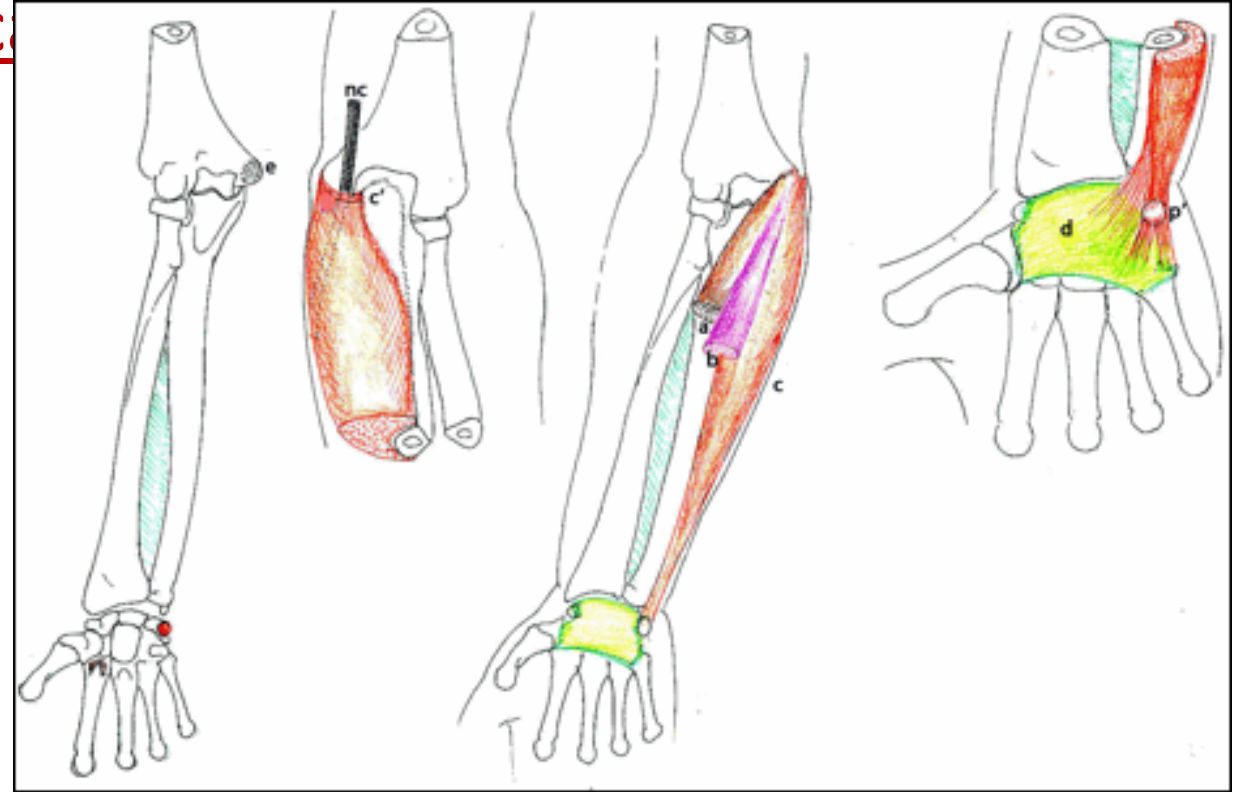
-Origine: *épicondyle médial.

*et les 2/3 sup du bord post
de l'ulna

-Terminaison: pisiforme.

-Action: Flexion et adduction du
poignet.

-Innervation: Nerf ulnaire.



B/ Plan moyen:

- Le muscle fléchisseur superficiel des doigts:

-Origine:

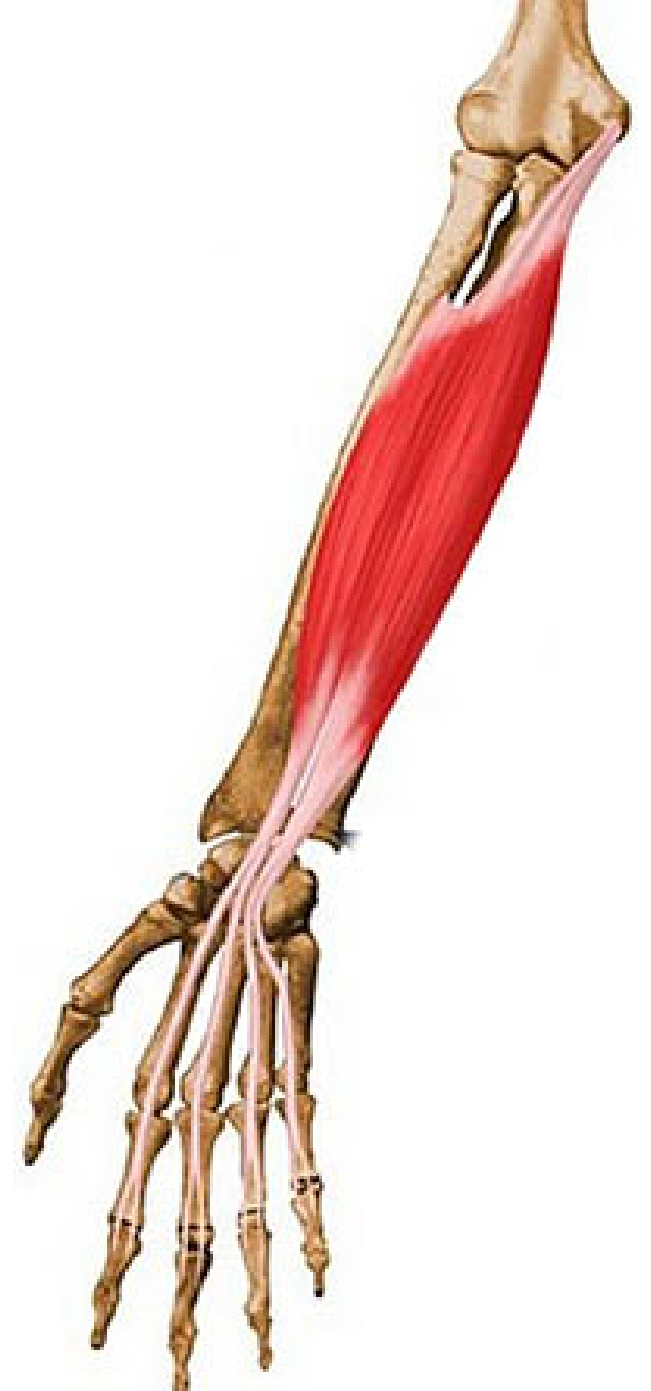- Chef interne: processus coronoïde et épicondyle médial.
- Chef externe: bord antérieur du radius.

-Terminaison: bords des phalanges moyennes des 4 derniers doigts, par un tendon à 2 languettes sur la 2^e phalange et perforé par le tendon du fléchisseur profond des doigts .

-Action:

- Flexion des phalanges des doigts.
- Flexion de la main

-Innervation: Nerf médian.



C/ Plan profond:

1/Le muscle fléchisseur profond des doigts:

-Origine:

- Face antérieure de l'ulna.
- Membrane interosseuse antébrachiale

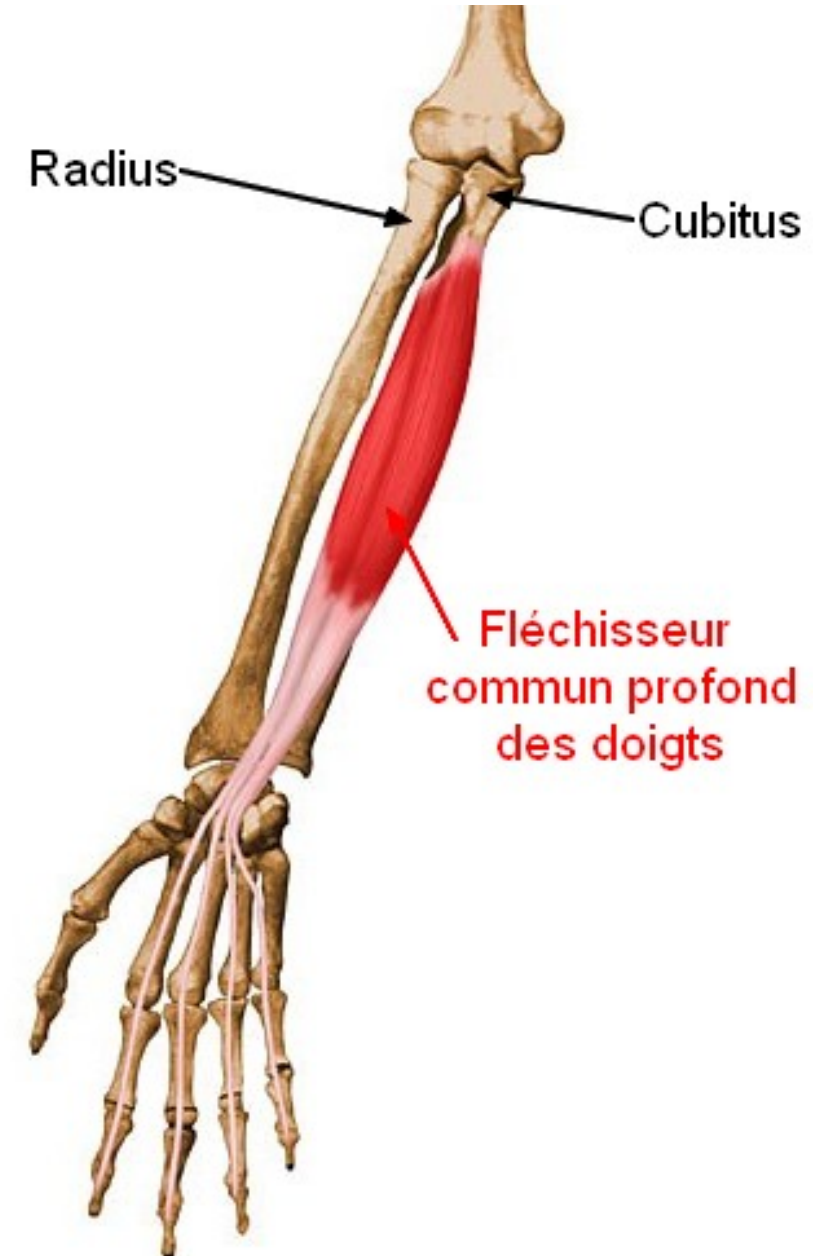
-Terminaison: base des phalanges distales des 4 derniers doigts.

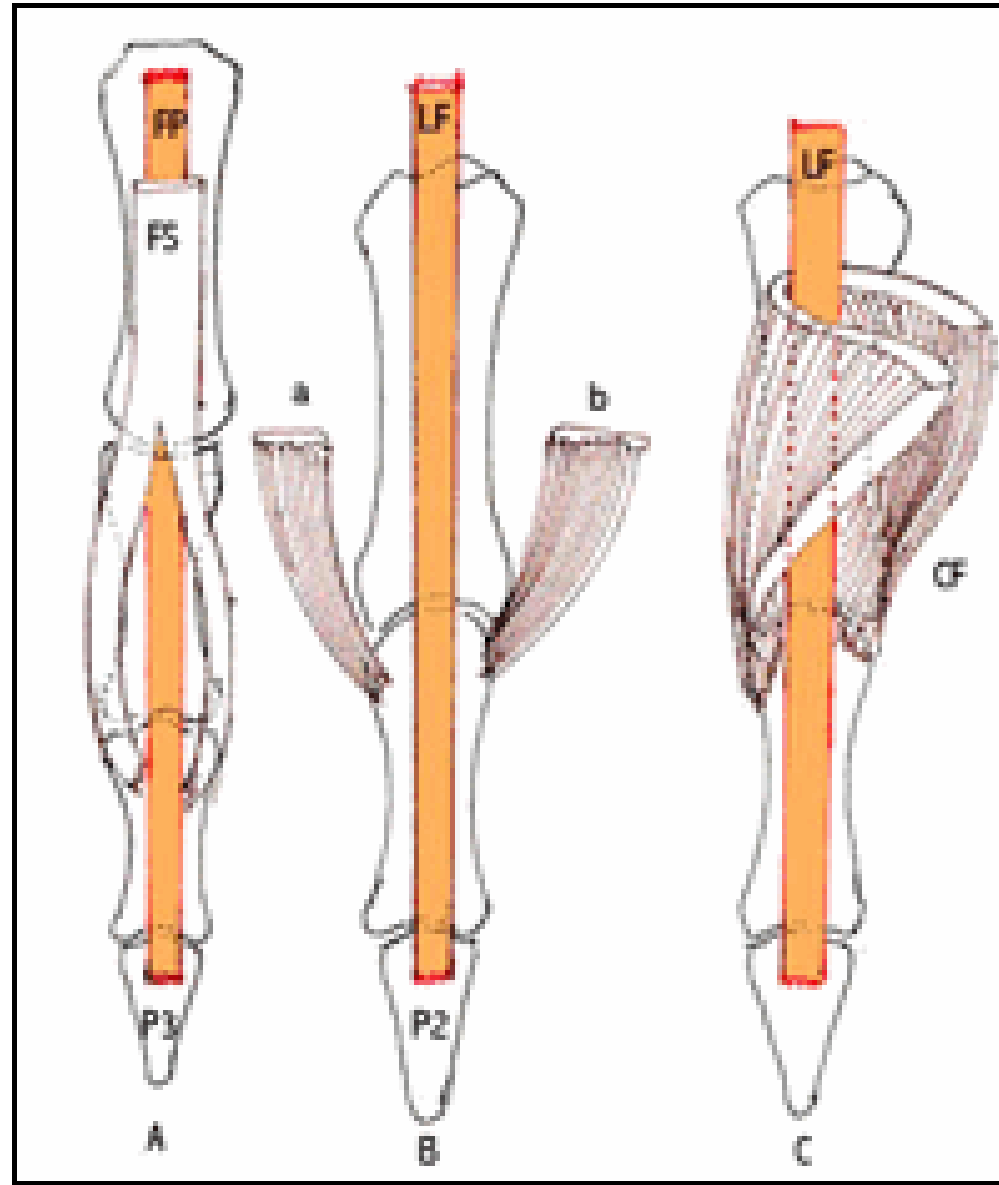
-Action:

- Flexion des phalanges des doigts.
- Flexion de la main

-Innervation:

- Nerf médian (faisceaux latéraux).
- Nerf ulnaire (faisceaux médiaux).





C/ Plan profond:

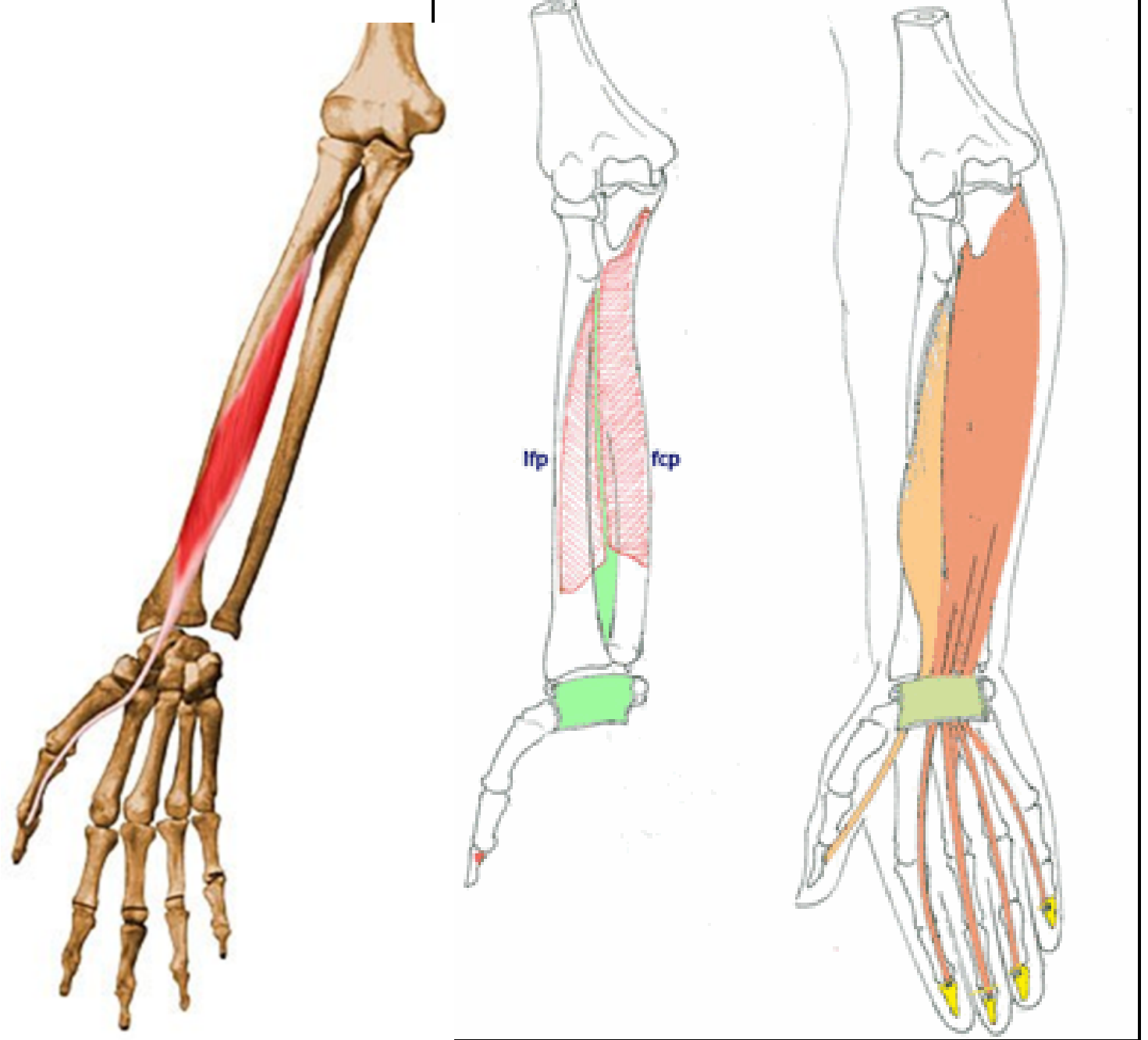
2/Le muscle long fléchisseur du pouce:

-Origine: Face antérieure de radius.

-Terminaison: base de la phalange distale du premier doigt(pouce).

-Action: Flexion des phalanges du pouce.

-Innervation: Nerf médian



C/ Plan profond:

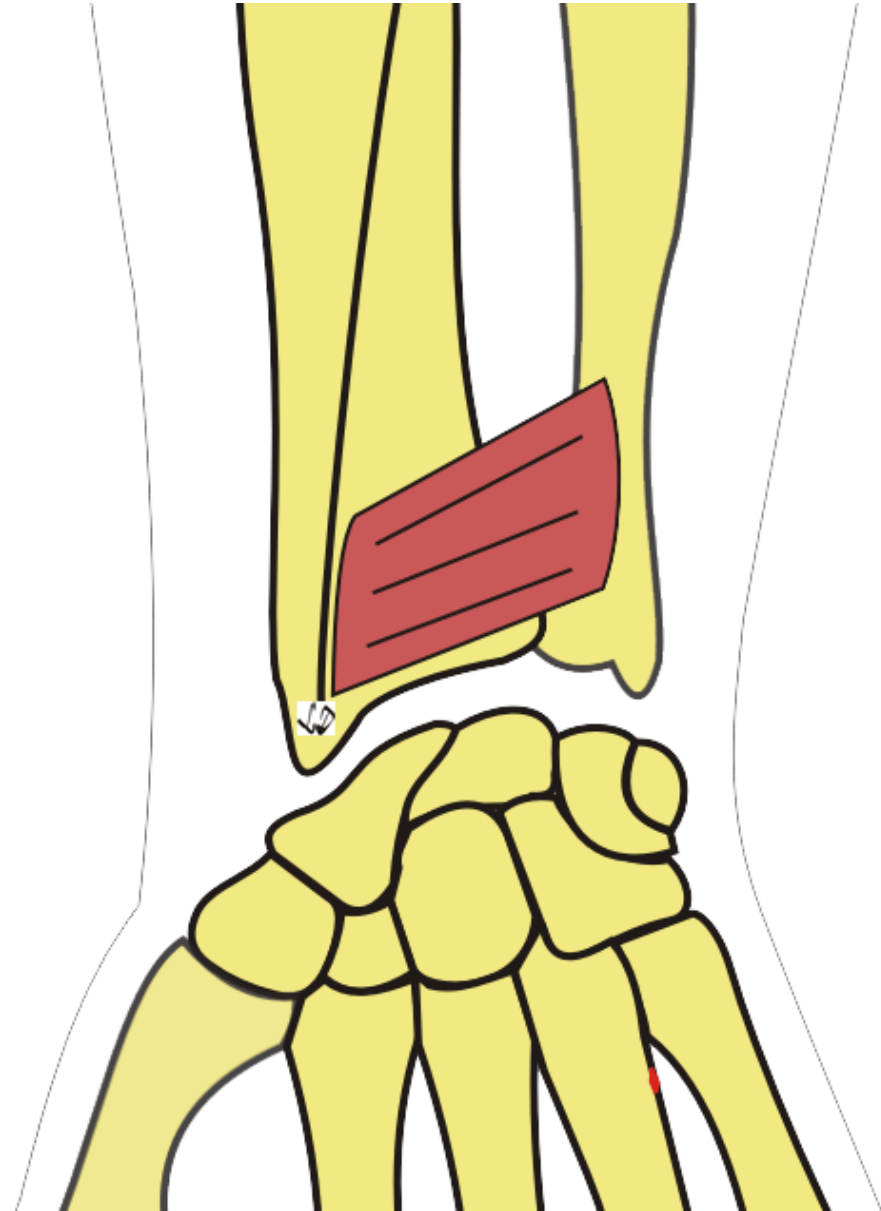
3/Le muscle carré pronateur:

-Origine: $\frac{1}{4}$ inférieur du bord médial et face antérieure de l'ulna.

-Terminaison: $\frac{1}{4}$ inférieur du bord latéral et face antérieure du radius.

-Action: pronation de l'avant bras et de la main.

-Innervation: Nerf médian

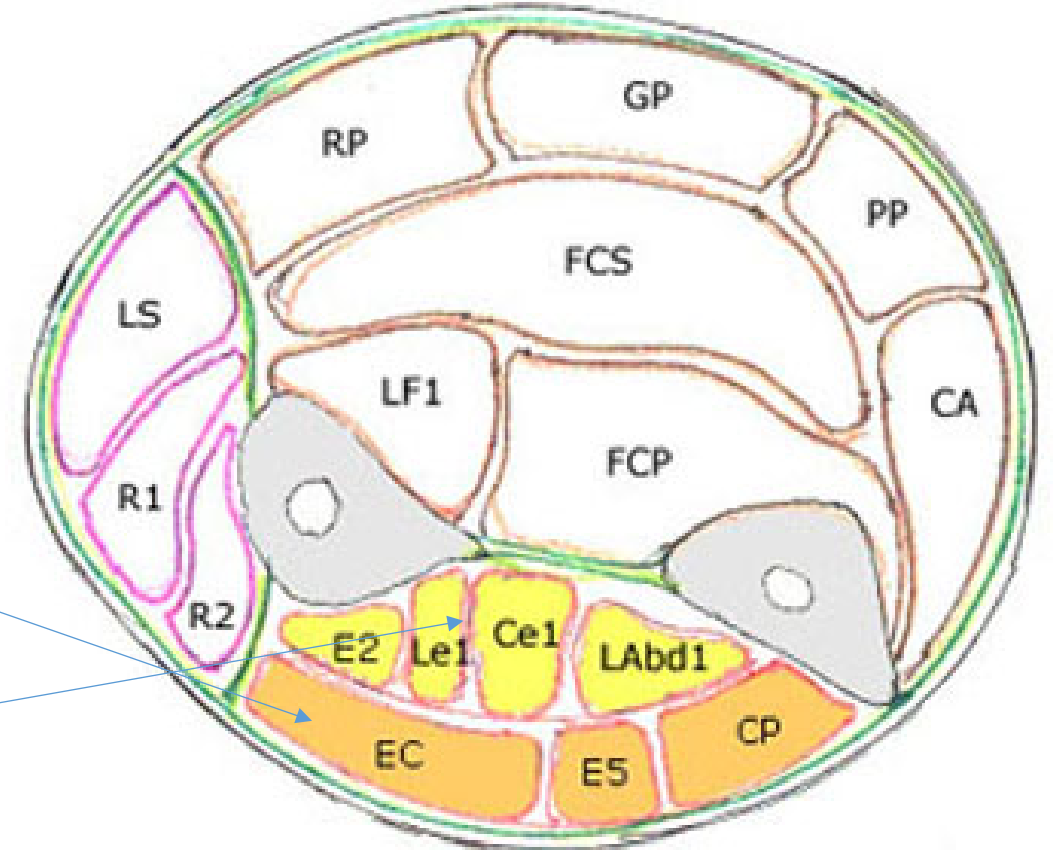


II/Loge postérieure:

Elle contient les muscles extenseurs au nombre de 08 disposés en 2 plans:

- Plan superficiel: (les muscles épicondyliens latéraux).

- Plan profond



Coupe transversale de l'Avant-bras autiers intermédiaire

A/ Plan superficiel:

1/Le muscle ancôné:

-Origine: épicondyle latéral de l'humérus.

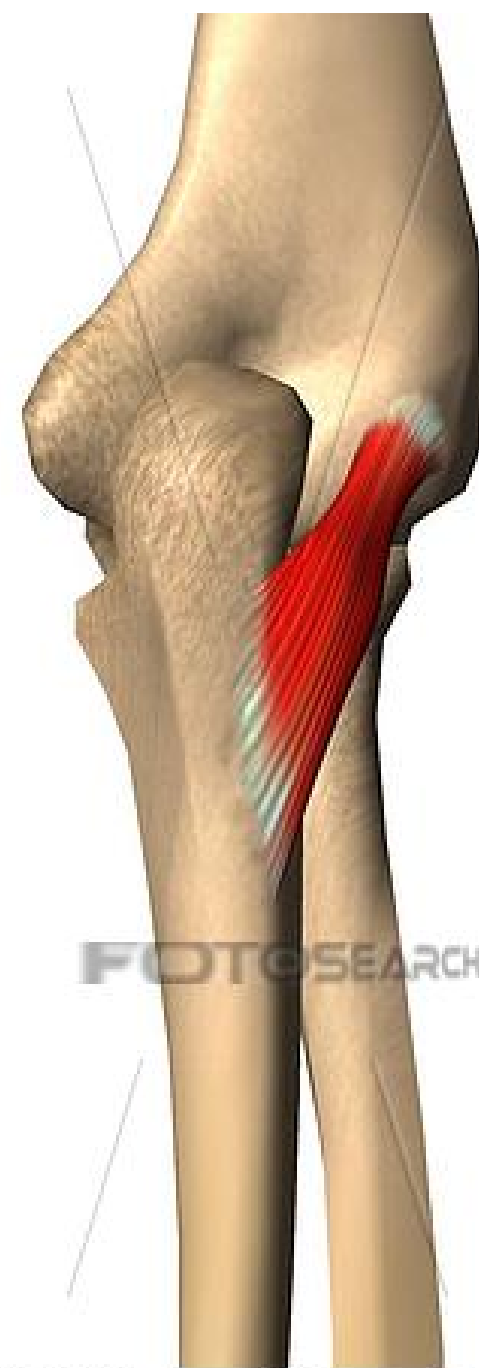-Terminaison:

- face postérieure et bord latéral de l'olécrane .

- bord postérieur de l'ulna.

-Action: extension de l'avant bras.

-Innervation: Nerf radial.



A/ Plan superficiel:

2/Le muscle extenseur ulnaire du carpe (cubital post):

-Origine:

- Faisceau huméral: épicondyle latéral de l'humérus.
- Faisceau ulnaire: bord postérieur de l'ulna.

-Terminaison: base du 5^e métacarpien.

-Action: extension et adduction de la main.

-Innervation: Nerf radial.



A/ Plan superficiel:

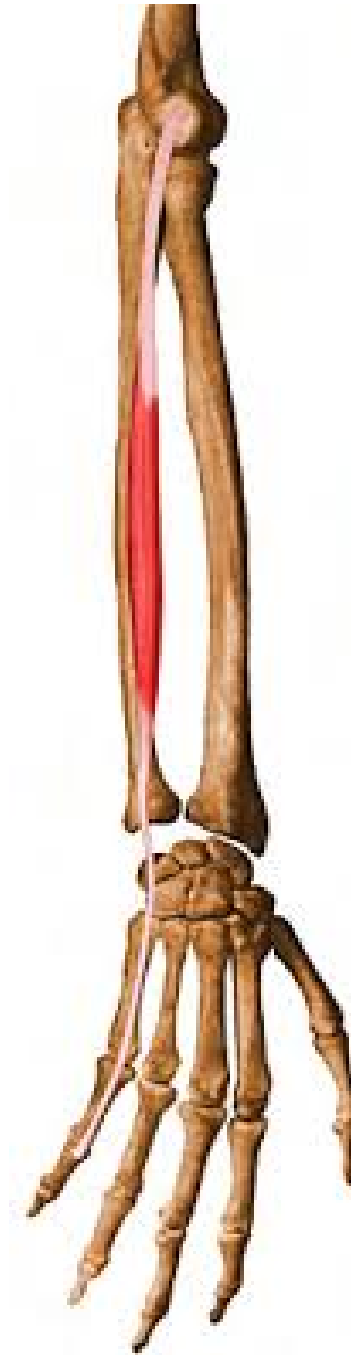3/Le muscle extenseur du petit doigt:

-Origine: épicondyle latéral de l'humérus.

-Terminaison: bases des 2^e et 3^e phalanges du 5^e doigt.

-Action: extension de la phalange distale et moyenne aboutissant à l'extension du petit doigt.

-Innervation: Nerf radial.



A/ Plan superficiel:

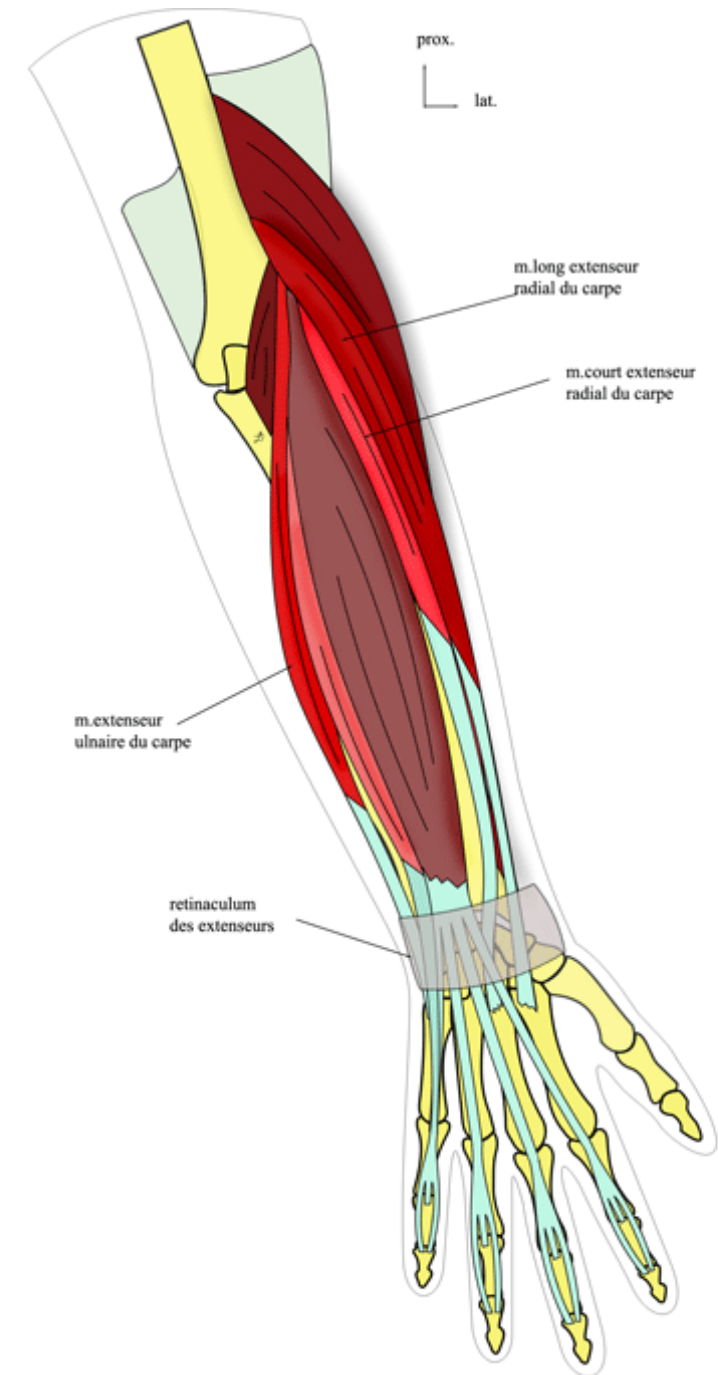
4/Le muscle extenseur des doigts:

-Origine: épicondyle latéral de l'humérus.

-Terminaison: bases des 2^e et 3^e phalanges des 4 derniers doigts.

-Action: extension des phalanges distales et moyennes aboutissant à l'extension des doigts.

-Innervation: Nerf radial.



B/ Plan profond:

1/Le muscle long abducteur du pouce :

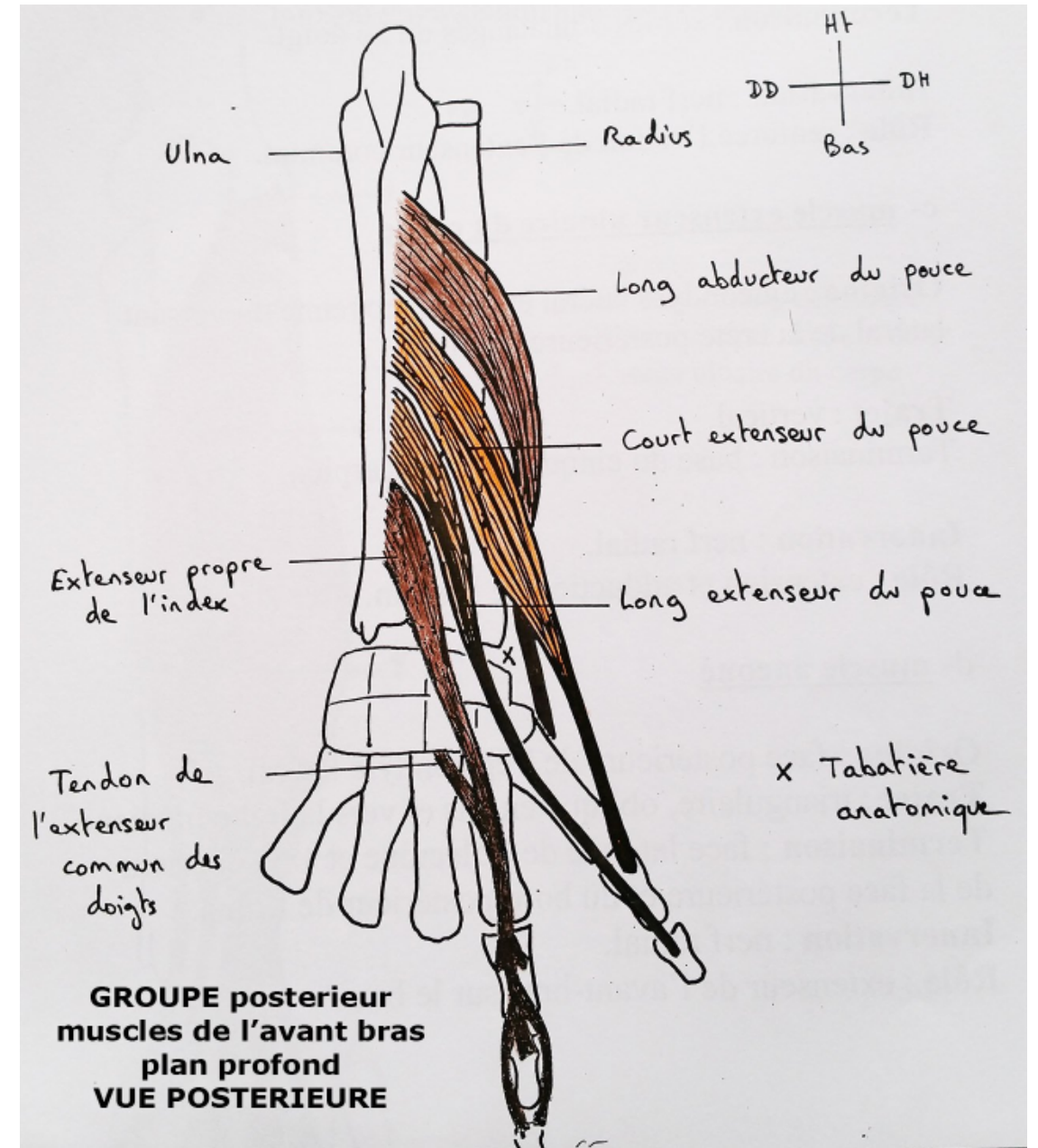
-Origine:

- Face postérieure du radius.
- Face postérieure de l'ulna.
- Membrane interosseuse

-Terminaison: base du 1^{er} métacarpien.

-Action: abduction et extension du pouce.

-Innervation: Nerve radial.



B/ Plan profond:

2/Le muscle court extenseur du pouce :

-Origine:

- Face postérieure du radius.
- Partie adjacente de la membrane interosseuse

-Terminaison: base de la phalange proximale du pouce P1.

-Action: extension de P1, puis extension et abduction du pouce.

-Innervation: Nerf radial.

3/Le muscle long extenseur du pouce :

-Origine:

- Face postérieure de l'ulna (tiers moyen).
- Partie adjacente de la membrane interosseuse

-Terminaison: base de la phalange distale du pouce P2.

- Action: extension de P2, puis extension du pouce.

- Innervation: Nerf radial.

B/ Plan profond:

4/Le muscle extenseur de l'index :

-Origine:

- Face postérieure de l'ulna (tiers moyen).
- Partie adjacente de la membrane interosseuse

-Terminaison: base des phalanges distales et moyenne de l'index (P2 et P3).

-Action: extension de P3 et P2, puis extension de l'index

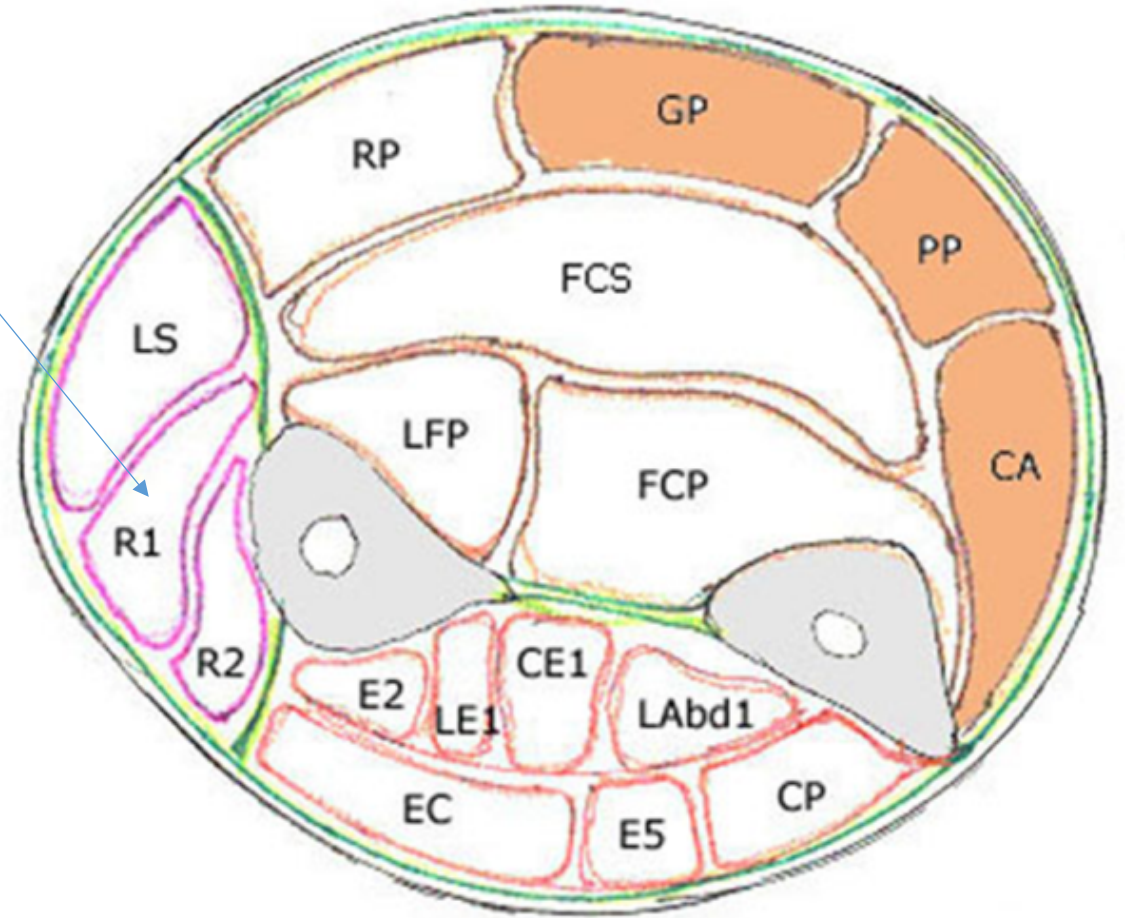
-Innervation: Nerf radial.

III/Loge latérale:

Elle contient les muscles extenseurs et supinateurs radiaux du carpe.

Ces muscles sont issus de l'épicondyle latéral de l'humérus et agissent essentiellement sur l'avant-bras et la main.

On y compte 04 muscles.



Loge latérale: on y compte de la surface à la profondeur:

1/Le muscle brachio-radial (long supinateur):

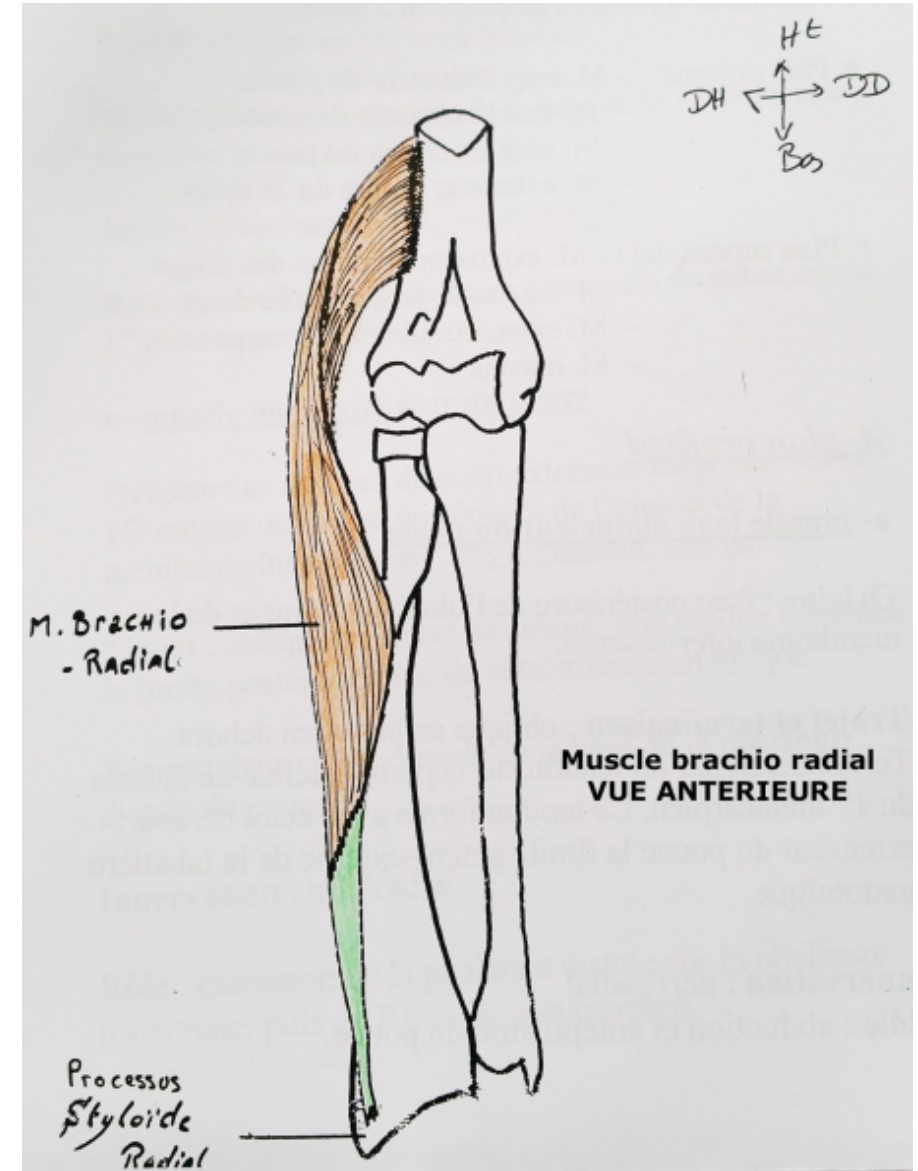
-Origine: Bord latéral de l'humérus (tiers inférieur).

-Terminaison: Bord latéral du processus styloïde du radius.

-Action:

- Flexion de l'avant-bras
- Supination (après une pronation préalable).

-Innervation: Nerf radial.



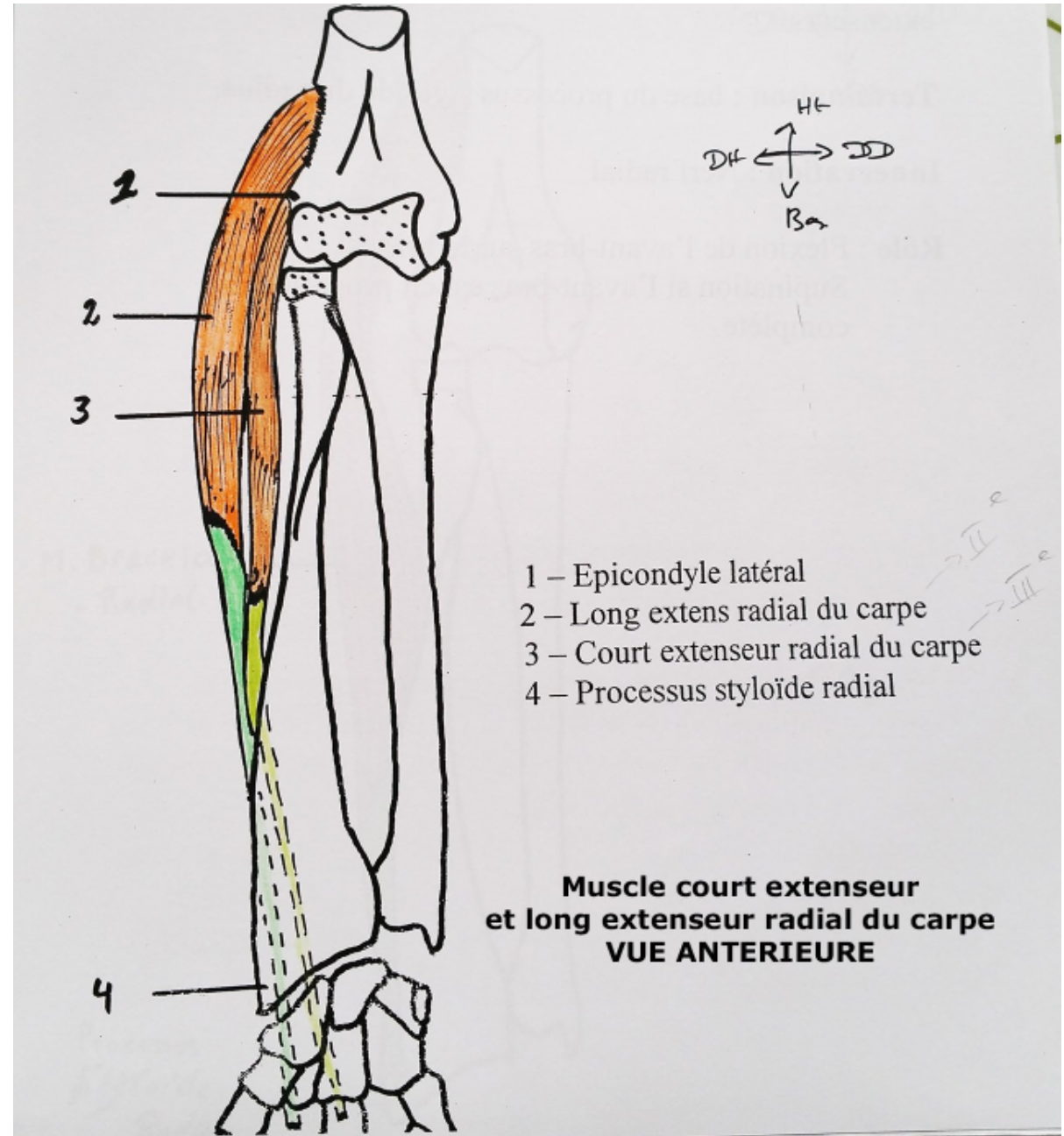
2/Le muscle long extenseur radial du carpe:

-Origine: Epicondyle latéral de l'humérus.

-Terminaison: Base du 2^e métacarpien.

-Action: Extension et abduction de la main.

-Innervation: Nerve radial



3/Le muscle court extenseur radial du carpe:

-Origine: Epicondyle latéral de l'humérus.

-Terminaison: Base du 3^e métacarpien.

-Action: Extension et abduction de la main.

-Innervation: Nerf radial.

4/Le muscle supinateur:

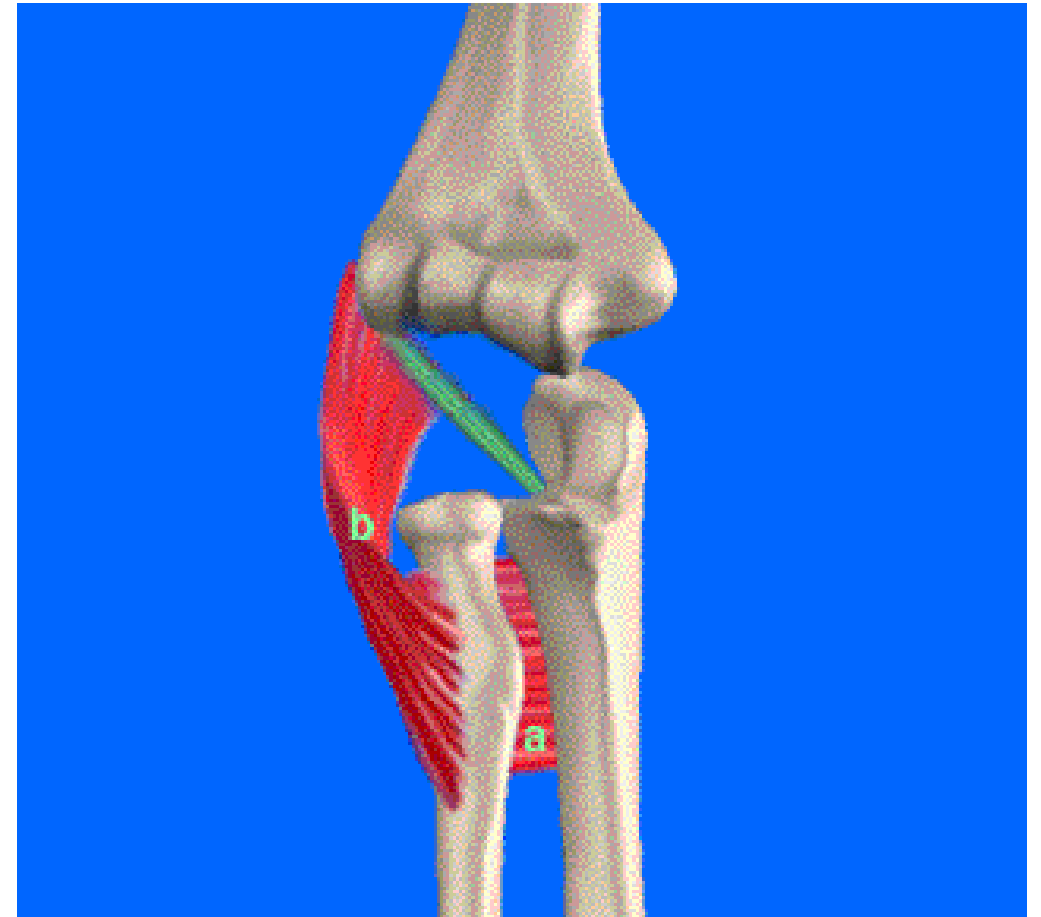
-Origine:

- Chef superficiel (huméral): Epicondyle latéral de l'humérus.
- Chef profond (ulnaire): face postéro-latérale de l'ulna.

-Terminaison: face latérale du radius (partie supérieure).

-Action: supination de l'avant-bras

-Innervation: Nerve radial.



le court supinateur
-a : plan profond -b : plan superficiel