



HAL
open science

Etude microtomographique de la croissance normale et pathologique de la voute crânienne humaine

Daniela Lombardo

► **To cite this version:**

Daniela Lombardo. Etude microtomographique de la croissance normale et pathologique de la voute crânienne humaine. Médecine humaine et pathologie. Université de Lille, 2020. Français. NNT : 2020LILUS043 . tel-03566673

HAL Id: tel-03566673

<https://theses.hal.science/tel-03566673>

Submitted on 11 Feb 2022

HAL is a multi-disciplinary open access archive for the deposit and dissemination of scientific research documents, whether they are published or not. The documents may come from teaching and research institutions in France or abroad, or from public or private research centers.

L'archive ouverte pluridisciplinaire **HAL**, est destinée au dépôt et à la diffusion de documents scientifiques de niveau recherche, publiés ou non, émanant des établissements d'enseignement et de recherche français ou étrangers, des laboratoires publics ou privés.

UNIVERSITÉ DE LILLE - DROIT ET SANTÉ
ECOLE DOCTORALE BIOLOGIE-SANTE DE LILLE

N°:

THÈSE

Pour l'obtention du Doctorat de l'Université Lille

Présentée par

Daniela LOMBARDO

**Etude microtomographique de la croissance normale et
pathologique de la voûte crânienne humaine**

Soutenue le 12 Mars 2020

JURY

Rapporteurs :	Professeur Benjamin SALMON
	Professeur Valentina GIUFFRA
Examineurs :	Docteur Christophe MARECHAL
	Professeur Tristan PASCART
Directeur de Thèse :	Professeur Thomas COLARD

A mio padre

REMERCIEMENTS

À titre personnel, mes remerciements vont à:

A mes parents, Paola et Salvatore, qui m'ont accompagné tout au long de mon cursus même de loin avec affection et ont fait mille sacrifices pour m'aider. Vous êtes extraordinaire! Maman, ta force m'étonne toujours! Un immense merci, j'ai tout passé grâce à toi!

À ma sœur Angela, ma "wonder woman"! Merci pour tous les conseils et les encouragements que tu m'as donnés au fil des ans.

À Athéna, ma folle copine psychopathe.

À ma deuxième famille en France :

À Régis, merci pour tout le soutien et pour ton fort sens de l'humour qui ont rendu mes week-ends amusants !

À Agnès, je n'ai pas de mots pour te remercier ... ta gentillesse et disponibilité sont incroyables, tu m'as vraiment fait sentir chez moi Merci pour tout.

À Maverick, merci de ton amour et de me le montrer tous les jours, les jours négatifs et positifs. Depuis que je te connais, tu as rendu ma vie plus belle. Nous avons traversé des périodes difficiles mais tout cela nous a rendus plus forts, tu es super ! Et rappelle-toi.... Plus que "un trou noir et plus que la galaxie".

À titre professionnel, même si à l'heure actuelle certaines auraient pu être dans la première rubrique, mes remerciements vont:

À Monsieur le Professeur Thomas Colard, tu n'étais pas seulement un superviseur mais un ami.

Tes conseils ont été d'une véritable aide, et ton encadrement à la fois professionnel et amical aura marqué mon parcours de recherche. Ton humeur et ta sympathie ils ont rendu mes semaines au laboratoire agréables. Merci pour tout et j'espère continuer à travailler avec toi pour les années à venir.

À Monsieur le Professeur Christophe Chevaux, directeur du laboratoire, pour sa disponibilité et sa gentillesse.

À Madame le Dr Cécile Olejnik directrice du laboratoire, pour les précieux conseils pendant mon parcours de recherche.

À Jérôme Delattre, pour ton soutien dans mon travail de recherche tant sur le plan professionnel qu'humain, tu étais indispensable à la réalisation de ce projet.

À Nicolas Bertheaume, ta joie de vivre et ton optimisme m'ont contaminé, plus qu'un collègue que tu as été et tu es un ami.

À Pierre Marchandise merci pour ton travail, sans ta contribution je n'aurais pas pu terminer mon projet.

À Xavier Coutel pour ton humeur contagieuse et qui a lui tout seul rend l'ambiance d'une thèse agréable.

À Guillaume Falgayrac pour ta sympathie et tes encouragements.

À Madame Anne Galet, merci pour ton gentillesse et disponibilité, tu es comme une 'maman' pour le laboratoire.

Je remercie le Dr. Cecile Niel et Julia Pacory de l'Université de Caen en Normandie pour m'avoir confié et permis d'étudier les sujets provenant du site archéologique de Lisieux-Michelet (Normandie).

Je remercie aussi Le Dr Sophie Vatteoni et Dr Benoit Bertrond de Service archéologique régional de Lille, Communauté d'agglomération de Douai pour avoir autorisé l'étude du cas d'hydrocephalie et de maladie de Caffey.

Je remercie aussi le Dr Philippe Gunz et le Max Plank Institute pour m'avoir permis d'étudier les deux crânes CnV 13 et 23.

Je tiens également à remercier le Dr. Jérôme Thomas du laboratoire de Biogéoscience de l'Université de Bourgogne) de m'avoir confié le sujet Univ. Boug.

Table des matières

<u>CHAPITRE 1 INTRODUCTION</u>	10
ÉTAT DE L'ART	11
1. Biologie de l'os normal	11
2. La croissance	25
3. Analyse de la microarchitecture osseuse	44
4. Quelques exemples du développement anormal de la voûte crânienne	56
<u>CHAPITRE 2 Matériels et Methodes</u>	62
5. Méthodes	81
5. Équipement	94
<u>CHAPITRE 3 RESULTATS</u>	108
1. Evolution de l'épaisseur de la voûte crânienne en fonction de la croissance	109
2. Evolution des paramètres histomorphométriques en fonction de l'âge (Tableau 4)	118
3. Modèles de croissance pathologique de la voûte crânienne	125
4. Description qualitative des lésions microarchitecturales liées à l'hydrocéphalie	140
<u>CHAPITRE 4 DISCUSSION</u>	143
5. Microarchitecture osseuse pendant la croissance « normale »	144
6. Microarchitecture osseuse en croissance pathologique	152
7. Intérêts de la microtomographie (MicroCT)	158
8. Limites de l'étude.....	159
Conclusion	160
Bibliographie	162

RESUME

La voûte crânienne humaine (VHC) a un rôle protecteur important pour le cerveau. Elle est composée de deux couches denses d'os cortical et d'une couche centrale d'os spongieux appelée diploé. La croissance, le développement et l'évolution du VHC ont été largement étudiés en mesurant les variations d'épaisseur, fournissant une preuve solide d'un lien avec le cerveau et les muscles masticateurs. Cependant, peu de choses sont connues sur les changements ontogénétiques de sa microstructure. Le développement récent de la tomodensitométrie permet une description précise et inédite de la microarchitecture osseuse corticale et trabéculaire. L'objectif principal de notre étude est donc d'enregistrer les modifications ontogénétiques de la microstructure de la voûte crânienne au cours de la croissance normale et pathologique de la naissance à la puberté.

Pour étudier la croissance normale, nous avons sélectionné 25 individus de 0 à 12 ans et 3 crânes complets de fœtus. Pour la croissance pathologique, nous avons analysé 4 crânes de sujets microcéphales, un cas d'hydrocéphalie et un cas de maladie de Caffey.

Les échantillons osseux ont été prélevés puis scannés sur un MicroCT haute résolution (Skyscan microCT®, Bruker, Kontich, Belgique). Pour les acquisitions des crânes complets, nous avons utilisé un UltraTom (RX Solutions, Chavanod, France), qui fait partie de la plateforme d'imagerie ISIS4D de l'Université de Lille. En appliquant des seuils corticaux et trabéculaires spécifiques, les paramètres microstructuraux 2D et 3D ont été mesurés.

Les résultats ont montré une faible épaisseur *in utero*, une identification rapide des tables externes et internes après la naissance et la formation d'un réseau trabéculaire initial bien

organisé pendant 1,5 ans, suivie d'une longue période d'augmentation de taille qui se calque sur la croissance du cerveau.

Pour les individus microcéphales en comparaison avec les jeunes adultes, nous observons des valeurs similaires malgré une croissance cérébrale pathologique. La seule exception concerne l'individu porteur d'hydrocéphalie qui, quant à lui, montre une légère augmentation dans la zone pariétale par rapport aux adultes du même âge.

L'individu atteint de la maladie de Caffey présente un épaissement cortico-périosté massif, ainsi qu'une transformation du compartiment trabéculaire où les travées deviennent minces et verticales, et plus espacées.

Cette étude a fourni de nouvelles perspectives sur l'ontogenèse de la voûte crânienne qui pourraient être pertinentes pour appréhender les multiples facteurs impliqués dans l'évolution de l'évolution de la tête humaine.

Mot clés : microtomographie, voûte crânienne, croissance, os cortical, os trabéculaire, anthropologie biologique.

ARCHITECTURE DU MANUSCRIT

Ce manuscrit est divisé en quatre parties distinctes.

Le premier chapitre comprend une **introduction** divisée à son tour en 3 sous-parties. La première développera la physiologie générale de l'os, en se concentrant avant tout sur l'évolution de la voûte crânienne de l'embryon à l'âge adulte. Le second décrira l'évolution du concept de croissance et les facteurs externes qui influencent son fonctionnement. Une troisième partie se concentrera généralement sur les outils nécessaires à l'étude de la microarchitecture osseuse.

Le deuxième chapitre intitulé **Matériels et Méthodes** est divisé en deux sections. La première traitera de la description des matériaux utilisés pour analyser la croissance dans des conditions normales. Tandis que le second décrira les cas paléopathologiques dans une section dévolue à la croissance pathologique.

La troisième partie est constituée des **résultats** dans lesquels seront décrites les données sur l'épaisseur totale du crâne et les paramètres morphométriques pris en compte pour ce travail, respectivement pour la croissance normale et pathologique.

La quatrième et dernière partie est représentée par la **discussion** des résultats et se termine par les perspectives de cette recherche.

CHAPITRE 1

INTRODUCTION

ÉTAT DE L'ART

1. Biologie de l'os normal

1.1. Anatomie de l'os normal

1.1.1. Histologie du tissu osseux

Le tissu osseux est un tissu dynamique et plastique qui module sa structure en fonction de stimuli organiques et mécaniques. Il est composé de vaisseaux sanguins et de canaux osseux. Sa matrice extracellulaire (MEC), très abondante, est minéralisée. **La partie organique** (35%), est une combinaison de collagène, de glycoprotéines et de protéoglycanes qui détermine notamment la résistance et l'élasticité du tissu. **La partie inorganique** (65%) est composée principalement d'hydroxyapatite ($\text{Ca}_{10}(\text{PO}_4)_6(\text{OH})_2$) et de carbonate de calcium (CaCO_3) qui donne au tissu osseux compacité et dureté.

Cette MEC est organisée en lamelles entourant les quatre types de cellules du tissu osseux : cellules ostéogéniques, ostéoblastes, ostéocytes et ostéoclastes (Kierszenbaum et al. 2006 ; Tortora et al. 2007).

1) **Les cellules ostéogéniques** sont des cellules d'origine mésenchymateuse ayant des propriétés de cellules progénitrices. Elles sont présentes dans la couche interne du périoste, et dans les vaisseaux sanguins de l'os et peuvent proliférer et se différencier en ostéoblastes (Fig.1)

2) **Les ostéoblastes** sont les précurseurs des ostéocytes et assurent à la fois la production de la matrice organique (appelée ostéoïde) et le dépôt de la matrice inorganique. Ils produisent du collagène de type I, de l'ostéocalcine, de l'ostéopontine et de la sialoprotéine osseuse.

3) **Les ostéocytes** sont des cellules osseuses matures. Elles sont situées à l'intérieur de logettes (ostéoplastes) et possèdent un cytoplasme qui présente de nombreuses extensions. Grâce à ces extensions cytoplasmiques, les différents ostéocytes entrent en contact les uns avec les autres par des jonctions communicantes et avec les capillaires sanguins présents dans les canaux osseux, ce qui permet des échanges métaboliques entre les ostéocytes eux-mêmes et entre les ostéocytes et le sang. Ils maintiennent également la matrice extracellulaire de l'os.

4) **Les ostéoclastes** sont des cellules résultant de la fusion de différents monocytes. Elles sont multi-nucléées et sont présentes dans l'endoste, jouant un rôle important dans l'absorption osseuse (Fig.1).

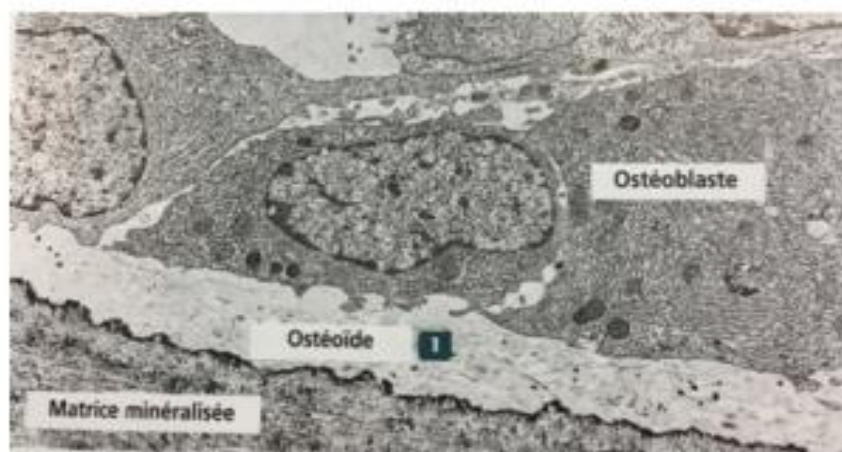


Figure 1. Les cellules de l'os : ostéoblaste, ostéocyte et ostéoclaste (images au microscope électronique, Kierszenbaum et al. 2006).

Éléments de nomenclature

Le tissu osseux peut être sub-divisé en deux grandes catégories : **l'os compact (ou dense)** et **l'os trabéculaire**, qui représentent respectivement environ 80% et 20% du squelette (Valentin et Streffer 2002). L'os compact est retrouvé sur la partie la plus superficielle des os plats, courts et longs, d'où son autre appellation **d'os cortical**. L'os spongieux se trouve principalement au niveau des os courts, des os plats et de l'épiphyse des os longs. Au niveau de la voûte, on le retrouve sous le nom de **diploé**.

1.1.2. Physiologie de l'os

L'os est une structure de support du corps hautement spécialisée, caractérisée par sa rigidité, sa dureté et son pouvoir de régénération et de réparation. Le tissu osseux a de multiples fonctions physiologiques : il fournit un **support mécanique** pour la charge portante et la locomotion, offre une **protection physique** aux organes internes vulnérables et constitue une **niche environnementale** pour le développement de la moelle osseuse et des cellules hématopoïétiques (Grabowski 2009).

La qualité et la densité osseuses sont évaluées en fonction de la distribution de la masse osseuse, de la qualité des cristaux d'os et des fibres de collagène, du degré de minéralisation, de la microarchitecture trabéculaire et de l'accumulation de microlésions (Lespessailles et al., 2006).

La micro-architecture et la densité minérale reflètent l'état de santé et la compétence mécanique de l'os (Gasser et al. 2015 ; Isaksson et al. 2011).

De plus, le tissu osseux, contrairement à d'autres types de tissus, est une structure anisotrope, qui change d'une direction à l'autre en fonction des exigences fonctionnelles et des charges mécaniques (Griffith et Genant 2008).

1.1.3. L'os cortical

L'os cortical (ou compact) représente environ 80-85% de la masse totale du tissu squelettique. Il possède une masse matricielle par unité de volume élevée et une faible porosité. Ces caractéristiques confèrent à l'os cortical une grande force de compression qui lui permet de contribuer de façon importante au rôle mécanique de l'os (Bousson et al. 2004 ; Mulhern et Ubelaker 2009).

L'ostéon, aussi appelé **système de Havers**, est l'unité structurelle du tissu osseux compact. C'est une structure cylindrique d'environ 200-250 μm de diamètre, d'environ 1-2 cm de long, constituée de couches concentriques d'environ 3-8 lamelles autour d'un canal central (canal de Havers) (Fig.2)

Les ostéons se développent parallèlement à l'axe long de l'os. Les cellules osseuses (ostéocytes) sont situées dans des espaces vides, appelés interstices, entre les lamelles. Entre les lamelles adjacentes, il existe également un réseau ramifié de vaisseaux sanguins, appelés canalicules, qui se développe radialement à partir des interstices jusqu'au canal de Havers, lequel contient à son tour des vaisseaux sanguins qui s'étendent parallèlement à l'axe de l'ostéon.

Les propriétés matérielles de l'os cortical provenant de la diaphyse des os longs varient selon la direction, de sorte que l'os est plus rigide et plus résistant le long de son axe long et résiste aux charges de compression axiale couplées à la flexion. Comme dans les os longs, l'os cortical de la voûte crânienne est soumis à des charges mécaniques provenant de diverses fonctions orofaciales et à la contraction des muscles qui y sont attachés (Peterson et Dechow 2003).

À la surface de la voûte crânienne, les ostéons sont orientés de façon aléatoire. Cependant, bien que l'ostéon soit intrinsèquement anisotrope, en raison de leurs orientations aléatoires, la réponse mécanique macroscopique des couches corticales du crâne peut être considérée comme isotrope transversalement à l'axe perpendiculaire à la surface (Boruah et al. 2017).

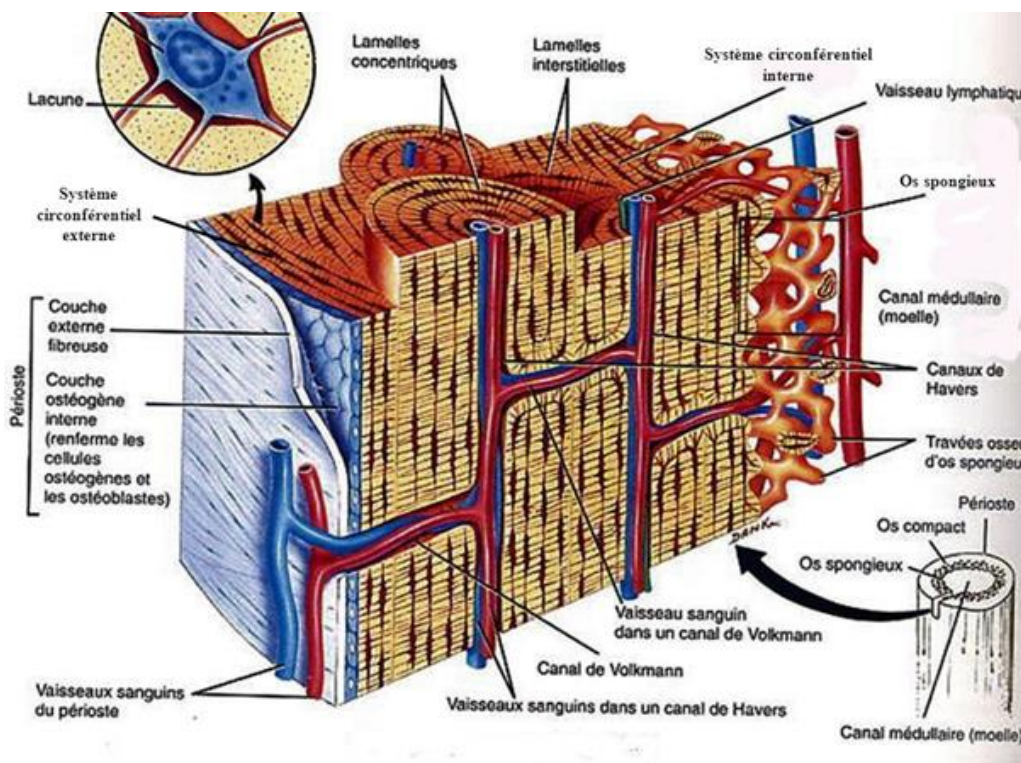


Figure 2. Structure du tissu haversien (Tortora et al. 2007).

1.1.4. Os trabéculaire

L'os trabéculaire représente 15 à 20 % de la masse squelettique et se trouve dans la plupart des os plats et courts formant une fine couche autour de la cavité médullaire. Il est composé d'un réseau alvéolé de *plaques* et de *tiges* trabéculaires espacées dans le compartiment de la moelle osseuse (Fig.3)

Chez un jeune adulte, l'os trabéculaire est constitué de plaques courbées d'environ 100 à 150 μm d'épaisseur qui renferment des espaces de moelle d'environ 500 à 1000 μm (Parfitt, 1987).

Les ostéocytes (contenus dans les espaces inter-lamellaires) sont alimentés par diffusion à partir des capillaires sanguins de la cavité médullaire. Les lamelles de l'os trabéculaire sont orientées en fonction des lignes de pression exercées sur l'os générant différentes architectures dans les os du squelette (Tortora et al. 2007).

La structure trabéculaire varie en fonction de la position du squelette (Carter et al., 1989 ; Bass et al., 1999 ; Lieberman et al., 2001) et de facteurs systémiques tels que l'âge, l'état pathologique, le statut hormonal et le bagage génétique (Pearson et Lieberman, 2004 ; Gosman et Ketcham 2009).

Après la maturation du squelette, on observe une perte nette continue de la masse osseuse trabéculaire de 25 à 45 % du pic de masse trabéculaire chez l'homme normal (Valentin et Streffer 2002). De plus, l'os trabéculaire est très sensible aux stimuli métaboliques et a un taux d'inversion environ huit fois supérieur à celui de l'os cortical (Carballido-Gamio et Majumbar 2006).

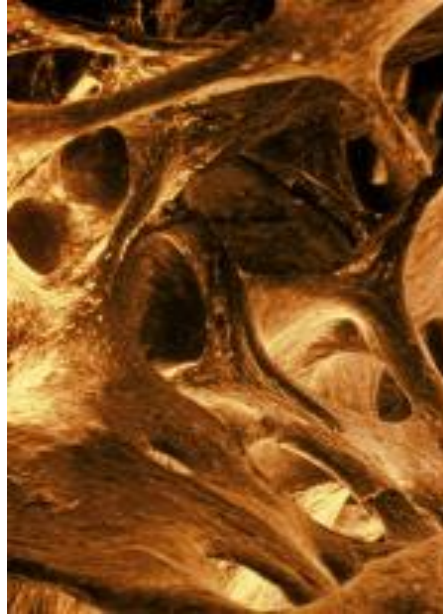


Figure 3 Os trabéculaire en Microscopie électronique à balayage (Inserm/Boivin, Georges).

1.2. Formation du tissu osseux

1.2.1. Développement embryonnaire des os du crâne

Tous les os du crâne se développent initialement à partir d'une phase mésenchymateuse ou de pré-condensation. Au cours des 4 premières semaines de gestation, la tête du fœtus présente un mésenchyme provenant de deux sources : un ectoderme para-axial non segmenté et une crête neurale crânienne, par un processus appelé EMT (Epithelien Mesenchymal Transformation) (Hall 2005 ; Rodeck 2009). A la fin de la troisième semaine, les cellules mésenchymateuses produites par les cellules épithéliales ont migré pour s'organiser en une troisième couche germinale, **le mésoderme embryonnaire**.

Vers la fin de la troisième semaine, le mésoderme se différencie et commence à former des somites qui se différencient pour devenir les sclérotomes. Les somites apparaissent pour la

première fois dans la future région occipitale de l'embryon. Rostral au premier somite, le mésoderme de la tête forme sept somitomères crâniens, qui représentent la contribution mésodermique la plus céphalique de la série primitive (Dixon et al 1997). Le mésoderme se diffuse avec le développement pour remplir librement la tête en développement comme le mésenchyme de la tête.

Par la suite, le mésenchyme de la tête est complété par **des cellules de la crête neurale**. Ces dernières sont des cellules migratoires pluripotentes, également générées par les EMT. Le neurocrâne se développe à partir du **mésenchyme para-axial**, tandis que le viscérocrâne est exclusivement dérivé de la crête neurale du mésenchyme (Rodeck et Whittle 2009) (Fig.4).

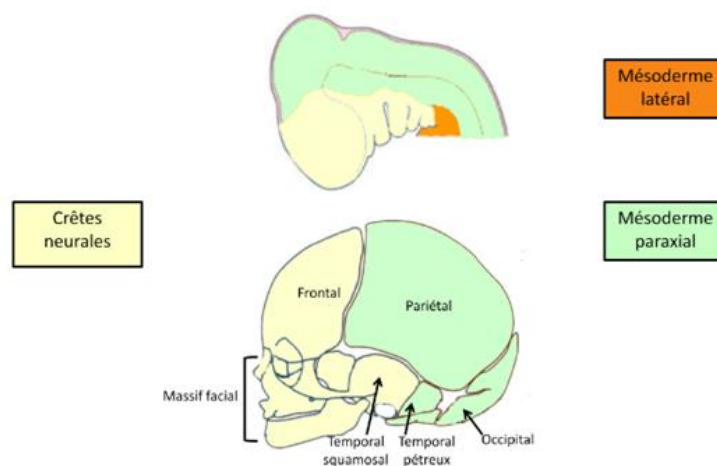


Figure 4 : Origines des cellules du squelette cranio-facial (Université Paris Diderot).

La crête neurale fournit le mésenchyme qui forme les os temporaux frontaux, sphénoïdaux, temporaux et faciaux (Sperber et al. 2010). **Le mésoderme (somites et somitomères) joue un rôle direct dans l'allongement du squelette des os pariétal, temporal et occipital.** Cependant, une petite ligne de la crête neurale, dérivée du mésenchyme, demeure entre les deux os pariétaux et contribue au système de signalisation qui régit la croissance de la voûte

crânienne grâce aux sutures (Rodeck et Whittle 2009). Le développement des os crâniens commence par la condensation des cellules mésenchymateuses qui entourent le cerveau en développement et contiennent des cellules ostéoprogénitrices (Fig.4).

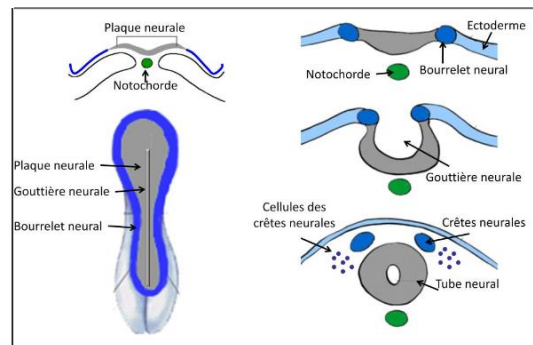


Figure 5 Différentiation du neuroectoderme et formation des crêtes neurales dans troisième semaines de gestations (Université Paris Diderot).

Au cours de la 4e semaine de gestation, la partie antérieure du mésenchyme se développe pour former la base des capsules ectoméningées (membranes), ce qui constitue la première preuve de la formation du crâne (Singh 2015). En même temps, le mésenchyme occipital est concentré autour de la notochorde sous le cerveau postérieur en développement.

Pendant la cinquième semaine de gestation, le mésenchyme donnant naissance au neurocrâne membraneux (voûte crânienne), qui est d'abord disposé comme une membrane méningée capsulaire primitive autour du cerveau en développement (Sadler 2011 ; Adeeb et al. 2012 ; Dixon 1997). C'est le premier signe de l'apparition de la voûte crânienne vers le 30e jour de gestation. Elles sont constituées de plaques de mésenchyme incurvées de part et d'autre du crâne et s'étendent progressivement pour se fondre les unes dans les autres et atteindre la base du crâne qui fera partie du chondrocrâne.

La méninge primitive peut être divisée en deux couches : *l'endoméninge* (ou méninge secondaire), qui contribue à la formation des leptomeninges (pie-mère et arachnoïde) et de *l'ectoméninge*, qui contribue à la formation de la dure-mère interne et d'une membrane superficielle externe (couche périostée ou endostéale) aux propriétés ostéogéniques et chondrogènes (Sperber et al. 2010 ; Adeeb et al. 2012).

1.2.2. Ostéogenèse

Le processus de formation de l'os est appelé **ossification**. Deux processus conduisent à la formation de tissu osseux normal :

- ◆ L'ossification **intramembranaire** (IM) qui est le dépôt direct d'os dans le tissu conjonctif primaire (mésenchyme).
- ◆ L'ossification **endochondrale** où l'os remplace un modèle de cartilage préexistant.

Les os de la voûte crânienne ont une origine **intramembranaire**. Elle commence par le développement des centres d'ossification dans la couche externe de l'ectoméninge pour former des os individuels. **Les centres d'ossification apparaissent pour la première fois à partir de la septième et de la huitième semaine après la conception.** Puis quelques jours plus tard, une substance osseuse organique (ou ostéoïde) est déposée par les ostéoblastes. Avec la condensation continue de ces centres, l'ossification se poursuit pour former des os caractérisés par des spicules osseuses, qui rayonnent progressivement des centres primaires d'ossification vers la périphérie. L'ostéoïde se calcifie, ce qui entraîne la formation de l'os

trabéculaire primitif. Le type d'os formé principalement dans l'embryon est appelé *woven bone*, qui est un type d'os **immature** avec une orientation presque aléatoire des fibres de collagène. À la naissance, cet os est progressivement remplacé par l'os lamellaire plus mature.

Pendant la croissance foetale et postnatale, les os plats se dilatent en appliquant de nouvelles couches sur la surface externe et en provoquant simultanément une résorption ostéoclastique de la surface interne (Glorieux et al. 2003 ; Sadler 2011).

Initiation de l'ossification du frontal

Les deux os frontaux apparaissent à partir d'un centre d'ossification primaire pour chaque os (qui est initié à l'endroit de l'éminence frontale), **à la huitième semaine**. Les os frontaux restent séparés jusqu'à la naissance par la suture frontale (métopique). La fusion synostotique de cette suture a lieu au cours de la deuxième année postnatale et donne généralement un seul os frontal à l'âge de 7 ans (mais cette suture peut persister à l'âge adulte sous forme d'une variation anatomique). *Les sinus frontaux ne se développent pas avant la première année postnatale.*

Initiation de l'ossification des pariétaux

L'os pariétal s'ossifie dans la membrane à partir d'un seul noyau central **à la fin de la huitième semaine**. L'ossification se fait radialement à partir d'un foyer central vers la périphérie de l'os et, en 14 semaines, on obtient une ossification étendue des deux os pariétaux qui se poursuit pendant la vie du fœtus. Cependant, les sutures crâniennes

adjacentes aux os pariétaux sont relativement importantes, en particulier dans la région pariétale et temporale (Sperber et al. 2010 ; Tubbs et al. 2012).

Initiation de l'ossification de l'occipital

La partie interpariétale de l'os occipital s'ossifie sur le mode intra-membranaire à partir de deux centres (un de chaque côté) qui apparaissent au cours de **la huitième semaine**. Le reste de l'os occipital s'ossifie sur le mode *enchondral*.

Initiation de l'ossification des temporaux

La portion squameuse et l'anneau tympanique de l'os temporal s'ossifient par voie intramembranaire à partir d'un premier centre apparaissant à la 8e semaine, puis de quatre nouveaux centres apparaissant au 3e mois après la conception. Les deux parties osseuses membraneuses de l'os temporal fusionnent à la naissance. Le reste de l'os temporal s'ossifie endochondralement (Sperber et al. 2010; Tubbs et al. 2012) (Fig. 6).

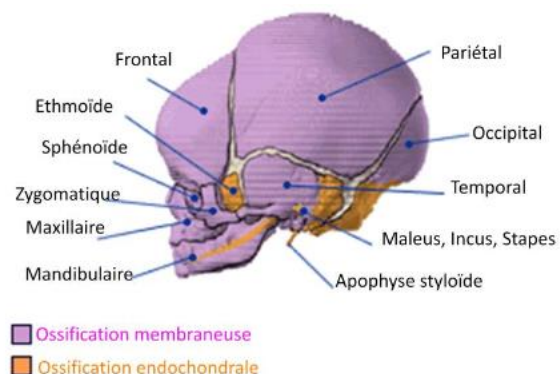


Figure 6 : Modes des ossifications du squelette crânio-facial (www.hopkinsmedicine.org).

1.2.3. Développement des sutures crâniennes

Les sutures crâniennes sont les tissus fibreux qui lient les os crâniens pendant le développement crânio-facial. **Elles jouent un rôle essentiel dans la petite enfance, permettant la déformation du crâne à la naissance et son expansion pendant la croissance du cerveau** (Slater et al. 2008).

Au moment de la naissance, le crâne du nouveau-né comporte des zones constituées de tissu fibreux qui ne sont pas encore ossifiées, appelées **fontanelles**. Les fontanelles sont plus grandes que les sutures, mais lorsque les os de la voûte crânienne continuent de croître après la naissance, leur taille diminue rapidement. À la naissance, les sutures et les fontanelles sont des structures relativement solides mais flexibles qui permettent une compression temporaire de la voûte crânienne pendant l'accouchement.

Le complexe de la suture crânienne est constitué de la dure-mère sous-jacente, des fronts ostéogéniques localisés à la marge des plaques osseuses constituant la voûte, du mésenchyme de la suture crânienne et du périoste (Slater et al. 2008).

Chez l'adulte, la voûte crânienne comprend **15 sutures** : trois sutures unilatérales (coronales, sagittales et lambdoïdes) et plusieurs sutures bilatérales (squameuse, sphéno-frontales, sphéno-squameuses, sphéno-pariétales, pariéto-mastoïdiennes et occipito-mastoïdiennes).

L'initiation de la formation des sutures crâniennes débute sur la ligne de réflexion entre la crête neurale et le mésoderme, à l'exception de la suture métopique dont l'initiation est localisée entièrement à l'intérieur de la crête neurale.

Les sutures se développent perpendiculairement à leur orientation, et ce processus est normalement maintenu par la croissance du cerveau. L'apposition entraîne une rupture osseuse induite par l'ostéoclaste sur la surface interne du crâne et un épaissement à médiation ostéoblastique sur la surface externe (Di Ieva et al. 2013).

L'endroit où les marges osseuses se rencontrent pour former une suture est déterminé non seulement par les facteurs qui stimulent ou inhibent la croissance osseuse, mais aussi par la position et le nombre de condensations squelettiques et, par la suite, par les centres d'ossification qui forment chaque os. Les premières condensations ostéogéniques des os frontaux et pariétaux se forment près de la base du crâne, inséré entre l'œil et le cerveau en développement. L'ostéogenèse se déroule ensuite en direction apicale, les os se faisant face dans des sutures interfrontales et sagittales (Rice et al. 2003 ; Rice 2008).

A l'exception de la suture métopique, qui commence à se fermer après la première année pendant une période de grand élargissement du front, et qui s'efface à partir de l'âge de 7 ans, la plupart des sutures de la voûte crânienne commencent à se fondre dans la vie adulte entre 25 et 30 ans, de façon très variable.

Les sutures sont des structures finement régulées et lorsque cette régulation n'est pas plus parfaitement contrôlée et qu'une suture se referme prématurément (synostose), des malformations peuvent survenir. Une fois que deux os faciaux ou crâniens ont fusionné par une suture, la croissance ultérieure est limitée dans cette position. Alors que la tête continue à se développer et à croître, le manque de croissance osseuse à cet endroit peut être compensé par une croissance supplémentaire dans une autre position (Rice 2008).

2. La croissance

2.1. Historique et définition

La croissance et le développement de l'homme actuel sont définis par la façon dont nous changeons de taille, de forme et de maturité au fil du temps.

La première étude bien connue sur la croissance humaine remonte au 16^e siècle. L'idée de tracer les mesures du corps d'un enfant sur un graphique pour illustrer son schéma de croissance est généralement attribuée au comte **Philibert de Montbeillard** (1720-1785), qui relevait la taille de son enfant tous les six mois, de la naissance à l'âge de 18 ans.

Plus tard, George Buffon (1707-1788) a publié le premier graphique dans son *Histoire Naturelle*, produisant ainsi la première courbe de croissance staturale (Tanner 1962).

En 1835, **Lambert Adolphe Quetelet** a publié la première étude statistique sur la croissance des enfants en fonction de leur poids et de leur taille. De plus, il a été le premier à utiliser le concept de " *courbe normale* " pour décrire la distribution des mesures de croissance et leur importance dans l'évaluation de la variation normale de la croissance chez les enfants (Bogin 1999).

Plus tard, en 1919, Godin a inventé le terme **d'auxologie** pour définir l'étude scientifique de la croissance. *Auxô* étant la déesse grecque de la croissance, « celle qui fait croître » et *Logos* pour la connaissance. Cependant, ce n'est qu'à la fin des années 1960 qu'il y a eu une augmentation significative de la recherche scientifique dans ce domaine (Garcin et al. 2010).

Au cours des siècles, de nombreuses définitions de la croissance ont été données, par exemple Maresh l'a définie comme " un phénomène quantitatif qui a conduit à la

modification progressive de la valeur de diverses mesures corporelles ". L'évolution de la croissance conduit à des individus de formes différentes" (Maresh 1970), tandis que pour Susanne "les changements morphologiques et physiologiques de la conception à l'âge adulte" (Susanne 1991).

En conclusion, la croissance peut être définie comme une augmentation quantitative de la taille, par une augmentation du nombre des éléments cellulaires et extracellulaires et en même temps produisant un changement de la masse corporelle. Alors que le développement peut être considéré comme une progression de changements quantitatifs et qualitatifs, menant d'une forme indifférenciée et immature à un état hautement organisé et spécialisé (Bogin 1999). Avec un temps biologique long, la maturation est mesurée en unités comme une horloge qui commence à la conception et s'arrête lorsque l'état de maturité est atteint. Évidemment, l'évolution de la maturation est la même pour tous, sauf dans les cas où un événement pathologique se produit. Du point de vue du développement et de la maturation du squelette, la maturation peut être calculée par l'état de fusion de l'épiphyse et l'ossification crânienne.

2.2. Les Différentes phases de la croissance

La croissance peut être divisée en deux grandes périodes et en sous-périodes relatives :

1) **une période prénatale** qui se divise en deux grandes phases :

- Développement embryonnaire

- développement des fœtus

2) **une période post-natale** divisée en trois phases :

- petite enfance (de 0 à 3 ans)

- l'enfance (de 3 ans à la puberté)

- l'adolescence (de la puberté à la fin de la croissance) (Sempé et al. 1979 ; Karlberg 1989).

En termes mathématiques, la croissance peut être représentée par une courbe qui peut avoir une tendance sigmoïde ou en forme de S ou être modélisée par une fonction logistique (Gompterz 1825 ; Verhulst 1838).

En général, la croissance chez l'homme présente un **pic à la naissance** et une **longue phase de croissance juvénile relativement lente**, suivie d'une **seconde accélération à l'adolescence**.

Pineau (1985) a modélisé une courbe de croissance composée de deux courbes sigmoïdales : une courbe de croissance et une courbe de vitesse de croissance.

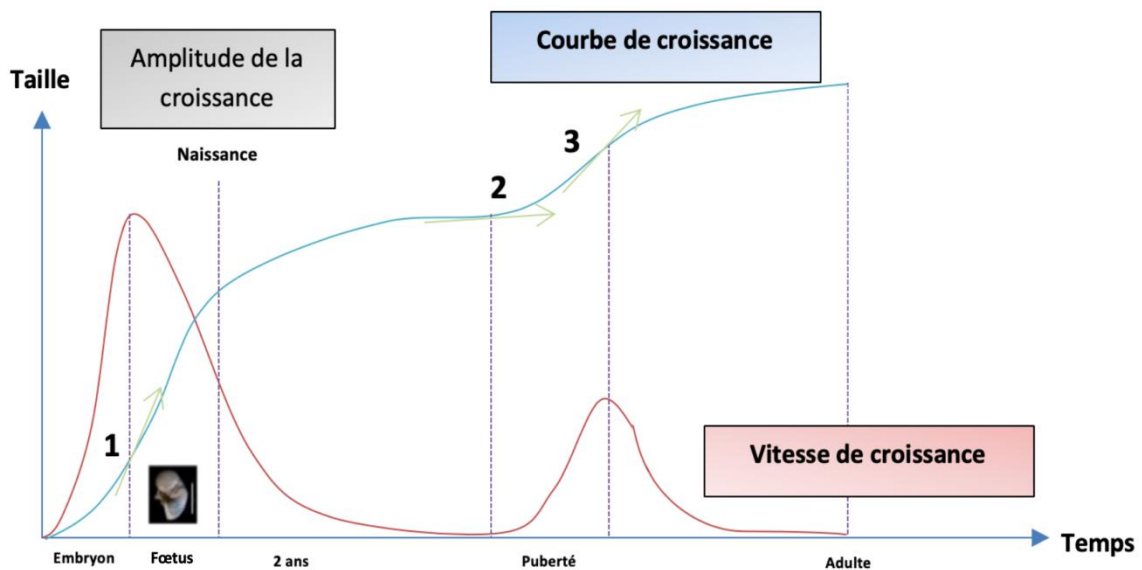


Figure 7 : Modélisation des différentes phases de la croissance, de sa vitesse et de son accélération au cours du développement de la fécondation à l'âge adulte (modifié de Bogin, 1999).

La première partie de la courbe de croissance coïncide avec la croissance prénatale et une partie de la croissance postnatale. Il y a un point d'inflexion qui correspond au développement embryonnaire jusqu'au développement fœtal, correspondant à 96 jours après la conception (ce qui correspond à environ 15 semaines de gestation). En conséquence, le taux de croissance augmente et l'accélération est positive. Au contraire, après cet âge, le taux de croissance diminue et l'accélération devient négative (Fig.7). Ainsi, la période maximale d'accélération de la croissance, selon Pineau, correspond à la période de 35 à 50 jours après la conception (Guihard-Costa 1993).

La deuxième partie de la courbe correspond à la puberté, où on retrouve deux inflexions qui coïncident avec la période pré-pubertaire et la fin de cette période. La puberté est un événement physiologique important dans la croissance et la maturation biologique de l'homme. Elle commence par l'activation de l'axe hypothalamo-hypophyso-gonadique et se termine par l'acquisition de la capacité de reproduction et de la stature adulte.

Le début de la croissance pubertaire et l'apparition de caractères sexuels secondaires sont les manifestations les plus visibles de la puberté (Abbassi 1998).

L'un des traits distinctifs de la puberté est **la poussée de croissance de l'adolescent.** À l'approche de la puberté, le taux de croissance ralentit pour atteindre un "creux préadolescent" avant de s'accélérer soudainement au milieu de la puberté (Rogol et al. 2002).

Le développement individuel se présente comme un processus continu, mais en même temps il a été établi, par exemple, que la croissance d'un individu présente des moments de

rechute qui peuvent durer moins d'une journée et rester constants le reste du temps. Les mêmes peuvent être détectés pendant l'adolescence et ces moments de "stase" semblent être liés au fonctionnement normal du cycle cellulaire et à ses mécanismes d'inhibition (Weinberg 1991 ; Lampl 1993 ; Lampl et Jonhsonn 1993).

2.3. Régulation hormonale de la croissance

Les principales hormones impliquées dans la croissance sont l'hormone de croissance (GH, Growth Hormone, somatotrophine, ou hormone somatotrope), l'hormone thyroïdienne, les hormones sexuelles telles que la testostérone et l'œstrogène et les hormones hypophysaires gonadotropes (stimulants des glandes sexuelles) (Bogin 1988; Nicolino et Forest 2001; Sherwood 2006).

Rôles de l'hormone de croissance

La GH est une hormone peptidique sécrétée par le lobe antérieur de l'hypophyse, elle est synthétisée et sécrétée par les cellules de l'hypophyse antérieure appelées somatotrophes, qui libèrent entre un et deux milligrammes de l'hormone chaque jour. De plus, elle stimule la croissance de pratiquement tous les tissus de l'organisme, y compris le squelette, en induisant l'activité des ostéoblastes et la prolifération des cellules de cartilage de croissance (Fig. 8).

La production GH augmente progressivement pendant l'enfance et atteint son maximum pendant la poussée de croissance qui se produit pendant la puberté (Burns et al. 1981).

L'hormone de croissance peut agir directement sur les tissus, mais une grande partie de son effet est médiée par la stimulation du foie et d'autres tissus pour produire et libérer des facteurs de croissance semblables à l'insuline, principalement l'insuline ou IGF (Insulin-like Growth Factor) (Sherwood 2006).

La sécrétion de GH est pulsée, les pics de sécrétion se produisant après le début du sommeil profond qui sont particulièrement importants à la puberté. Chez les sujets normaux, la sécrétion de GH augmente en réponse à une réduction de l'apport alimentaire et au stress physiologique et diminue en réponse à l'ingestion d'aliments (Hindmarsh 1998 ; Sherwood 2006). Concernant le squelette, une fois que les épiphyses des os longs ont fusionné, l'hormone de croissance ne joue plus son rôle de développement statural mais elle aide à maintenir une structure corporelle et un métabolisme normal, notamment en aidant à maintenir le taux de glycémie (Fig. 8).

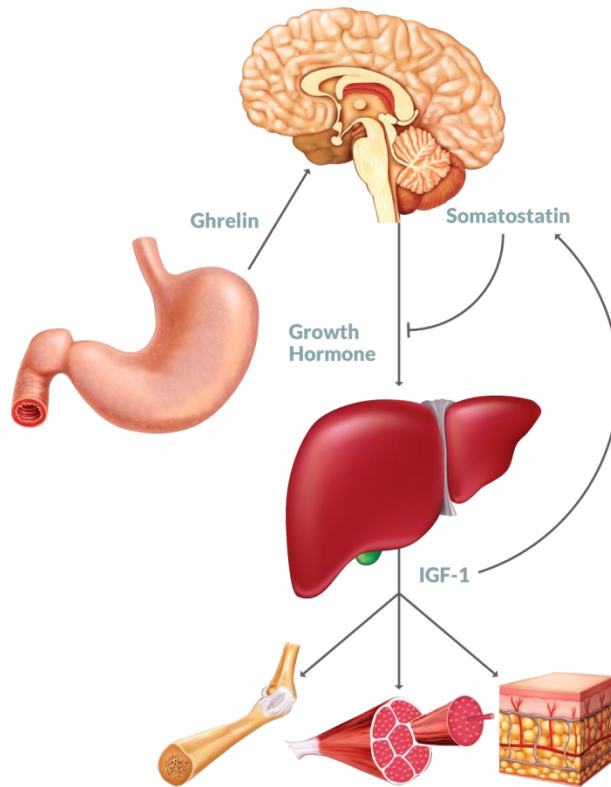


Figure 8 : Circuit d'acheminement des hormones de croissance qui cible le foie, l'os et les muscles (Sherwood, 2006).

Modes d'action de l'hormone de croissance

Une fois libérée dans la circulation, la GH se lie et active la GHR de la surface cellulaire ainsi que son récepteur de prolactine dans les tissus cibles tels que le foie, les muscles, les os et le tissu adipeux. Elle est le principal régulateur du facteur de croissance de type insulinique 1 (IGF1), qui est sécrété par les tissus cibles, en particulier le foie. L'augmentation de la GH et de l'IGF1 sériques produit des circuits de rétroaction qui entraînent l'inhibition de la GHRH, la libération de somatostatine et, par conséquent, l'inhibition de la sécrétion de GH par l'hypophyse (Harvey 2010 ; Perry et al. 2013).

Les récepteurs GH sont présents dans presque tout le corps et stimulent, entre autres, la croissance du squelette. La croissance osseuse longitudinale est le résultat de la prolifération

des chondrocytes et de l'ossification endochondrale subséquente dans les plaques de croissance épiphysaires. La GH et le facteur de croissance de type insuline ou IGF (IGF-I) ont des cellules cibles différentes dans la plaque de croissance épiphysaire. La GH stimule les préchondrocytes à division lente dans la couche cellulaire germinative, tandis que l'IGF-I favorise l'expansion clonale dans la couche cellulaire proliférative d'une cellule déclenchée par la GH (Nilsson et al. 1994).

Régulation de l'hormone de croissance

La libération de l'hormone de croissance n'est pas continue ; elle est libérée en une série de "rafales" ou de pulsations toutes les trois à cinq heures. Les niveaux d'hormone de croissance sont augmentés par le sommeil, le stress, l'exercice et l'hypoglycémie (Sherwood 2006). La libération est contrôlée par deux autres hormones libérées par l'hypothalamus :

- **L'hormone de libération de l'hormone de croissance** (Growth Hormon Releasing Hormon, GHRH, ou Growth Hormon Releasing Factor, GHRF), ou somatolibérine) qui stimule la libération de l'hormone de croissance par la glande pituitaire,
- **La somatostatine** (GHIH pour Growth Hormone-Inhibiting Hormone), qui joue le rôle d'inhibiteur de cette libération.

La sécrétion de GH est également influencée par la ghréline, une sécrétion de GH produite principalement par les cellules endocrines de l'estomac, mais aussi par le tractus intestinal et l'hypothalamus. De plus, la sécrétion est régulée par les hormones thyroïdiennes, la leptine, les androgènes et les oestrogènes (Okada et Kopchick 2001).

La régulation de la croissance hormonale devient de plus en plus complexe avec le début de la puberté. Des niveaux adéquats d'hormone thyroïdienne et de cortisol continuent d'être des conditions préalables à une croissance normale, mais les hormones stéroïdiennes jouent maintenant un rôle important. De plus, il y a une activation spectaculaire de l'axe GH / IGF-1. Pendant l'adolescence, les stéroïdes hormonaux gonadiques et l'axe GH/IGF-1 continuent à exercer des effets indépendants sur la croissance, mais ce qui est plus important, c'est l'interaction entre eux, qui subit des changements dans la croissance linéaire et la composition corporelle pendant la puberté.

Les observations cliniques ont montré que les hormones GH et les stéroïdes sexuels doivent être présents pour permettre une croissance pubertaire normale. En effet, les individus présentant une déficience sélective des deux hormones (p. ex. hypogonadisme hypogonadotrope ou déficience isolée en GH) connaissent une croissance atténuée (Rogol et al. 2002).

De plus, les stéroïdes sexuels et leurs récepteurs sont responsables des étapes du processus de remodelage osseux, de la maturation du squelette et de l'acquisition et de la consolidation de la masse osseuse (Saggese et al. 2002).

En fait, la testostérone est étroitement liée au taux de croissance, favorisant la croissance des os longs et la fermeture de l'épiphyse avec une exposition continue (Zemel et Katz 1986).

2.4. Croissance de l'os

2.4.1. La croissance en longueur

La plaque épiphysaire est la zone de croissance d'un os long. Il s'agit d'une couche de cartilage hyalin dans laquelle l'ossification se produit dans les os immatures (Fig.9).

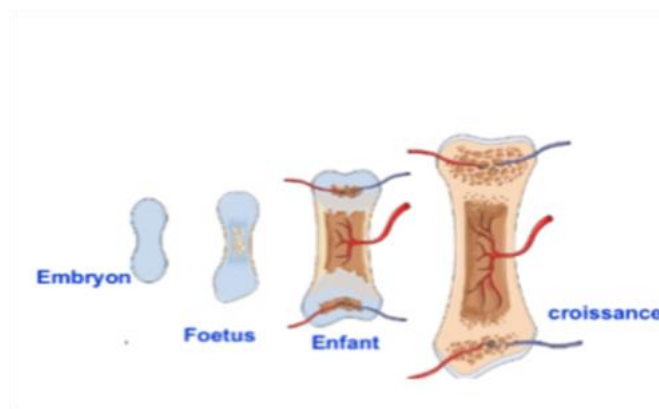


Figure 9 : Ossification endochondrale (croissance en longueur) de l'embryon jusqu'à l'âge adulte (Grays, 2013)

La plaque épiphysaire est composée de quatre zones d'activité cellulaire :

La zone de Réserve

La zone de réserve est la région la plus proche de l'extrémité épiphysaire de la plaque. Elle contient de petits chondrocytes dans la matrice. Ces chondrocytes ne participent pas à la croissance osseuse mais fixent la plaque au tissu osseux épiphysaire.

La zone proliférative

La couche suivante est La zone proliférative. Elle s'étend vers la diaphyse et contient un nombre de couches de chondrocytes légèrement plus importants. De nouveaux chondrocytes sont créés sans cesse par mitose pour remplacer ceux qui meurent à l'extrémité diaphysaire de la plaque.

La zone de maturation

La troisième couche est appelée zone de maturation. Les chondrocytes sont plus âgés et plus gros que ceux de la zone proliférative. La croissance osseuse longitudinale est le résultat de la division cellulaire dans la zone proliférative et de la maturation cellulaire dans la zone de maturation et d'hypertrophie.

La matrice calcifiée

La quatrième et dernière zone correspond à la matrice calcifiée, elle se situe à proximité de la diaphyse. La plupart des chondrocytes sont morts durant le processus de calcification matricielle.

Les capillaires et les ostéoblastes de la diaphyse pénètrent dans cette zone et les ostéoblastes sécrètent le tissu osseux sur le cartilage calcifié restant. Par conséquent, la zone de la matrice calcifiée relie la plaque épiphysaire à la diaphyse. Les os continuent de croître en longueur jusqu'au début de l'âge adulte. Lorsque les chondrocytes de la plaque épiphysaire cessent leur prolifération et que l'os remplace le cartilage, la croissance longitudinale s'arrête et tout ce qui reste de la plaque épiphysaire forme **la ligne épiphysaire** (Tortora et Derrickson 2007) (Fig.10).

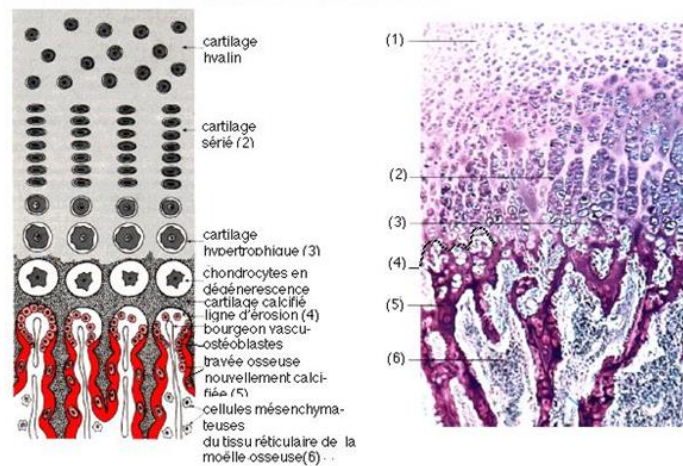


Figure 10 Détail des différentes zones constituant le cartilage de croissance (Kierszenbaum et al. 2006).

2.4.2. La croissance en épaisseur

L'ossification intramembranaire est le dépôt direct d'os sur de fines couches de tissu conjonctif. Ces os sont formés par l'évolution des cellules du mésenchyme pour former des cellules ostéoprogénitrices qui deviennent des ostéoblastes.

Ils synthétisent et sécrètent l'ostéoïde, qui est calcifiée pour devenir du tissu osseux. Les vaisseaux sanguins incorporés entre les travées osseuses tissées formeront la future moelle osseuse hématopoïétique. Par la suite, l'os immature est remodelé, puis progressivement remplacé par de l'os lamellaire mature. **Au début de la vie fœtale humaine, la résorption et l'apposition commencent à se produire de sorte que l'os trabéculaire occupe le centre de la masse tandis qu'une couche d'os cortical est formée sur chaque surface par l'ajout continu de nouvelles feuilles osseuses par des ostéoblastes actifs.** Les ostéoclastes résorbent l'os de la surface interne pour maintenir une épaisseur et une forme proportionnelles (Stricker et Mundlos, 2011).

2.4.3. Remodelage osseux

Le remodelage osseux est une alternance d'une phase de résorption et de formation osseuse et dépend toujours du nombre de cellules osseuses activées (ostéoblastes et ostéoclastes). Ce phénomène modifie la forme et la taille de certaines structures osseuses et dépend de l'âge et du tissu osseux concerné (Valentin et Streffer 2002 ; Tortora et Derrickson 2007).

Dans un équilibre homéostatique, la résorption et la formation sont équilibrées de sorte que l'os ancien est continuellement remplacé par du tissu néoformé. Il est ainsi adapté aux contraintes et sollicitations biomécaniques. Le cycle de remodelage comprend trois phases consécutives : la résorption, formation et quiescence (Fig.11).

La phase de résorption

La résorption commence par la migration des préostéoclastes mononucléaires partiellement différenciés sur la surface de l'os où ils forment des ostéoclastes multinucléaires. Après l'achèvement de la résorption ostéoclastique, il y a une phase d'inversion lorsque des cellules mononucléaires apparaissent à la surface de l'os. Ces cellules préparent la surface pour que de nouveaux ostéoblastes commencent à se former et fournissent des signaux pour la différenciation et la migration des ostéoblastes.

La phase de formation

La phase de formation correspond à l'activité d'ostéosynthèse par les ostéoblastes, jusqu'à ce que l'os résorbé soit complètement remplacé par de l'os neuf. À la fin de cette phase, la

surface est recouverte de cellules aplaties et une période de repos prolongée commence jusqu'à ce qu'un nouveau cycle de remodelage soit amorcé.

Les phases du cycle de remodelage ont des durées différentes. La résorption se poursuit généralement pendant environ 2 semaines, la phase d'inversion peut durer jusqu'à 4 ou 5 semaines, tandis que la formation peut se poursuivre pendant 4 mois jusqu'à ce que la nouvelle unité structurale osseuse soit complètement créée (Hadjidakis et Androulakis 2007) (Fig. 11).

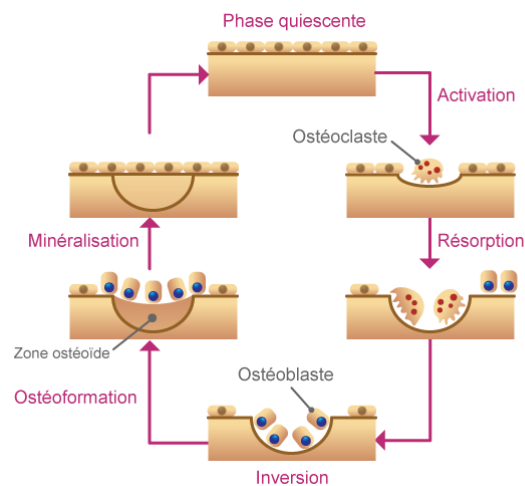


Figure 11 : Remodelage osseux : deux types de cellules interviennent, les ostéoclastes qui vont d'abord détruire l'os anciennement formé et les ostéoblastes qui eux vont intervenir pour reconstruire un nouvel os (site internet de la Société Française de Rhumatologie).

2.4.4. Facteurs de croissance

La croissance osseuse est régulée par de nombreux facteurs : génétiques, hormonaux, environnementaux... Elle doit ainsi être contrôlée à trois niveaux (Rauch 2005).

- Le niveau un est un **contrôle systémique de facteurs tels que les minéraux** (calcium, phosphore et magnésium), les **vitamines** (vitamine C et D), **l'hormone de croissance**

(GH), **les hormones sexuelles et les glucocorticoïdes**. Les principales hormones systémiques qui contrôlent la croissance osseuse pendant l'enfance sont la GH, le facteur de croissance de type insulinique 1 (IGF-1), les hormones thyroïdiennes triiodothyronine (T3) et thyroxine (T4) et les glucocorticoïdes. Cependant, pendant la puberté, **les stéroïdes sexuels** jouent un rôle plus important (Van der Eerden et al. 2003).

- Le deuxième niveau correspond aux facteurs tels que le **peptide apparenté à l'hormone parathyroïdienne** (PTHrP) et les **facteurs de croissance des fibroblastes** (FGF) (Kronenberg 2003).
- Le niveau trois est conditionné par des **forces mécaniques** qui influencent la formation et l'adaptation de l'os. En fait, les taux de croissance de la petite enfance à la fin de l'adolescence étaient fortement corrélés entre une mesure appropriée de la charge mécanique (taille ou poids corporel - longueur des os) et la solidité des os (Turner 1998; Ruff 2003).

2.4.5. Influence du cerveau sur l'évolution de la croissance de la voûte crânienne

Le neurocrâne de l'homme moderne a pour fonction principale la protection du cerveau et fournit en même temps une plate-forme pour la croissance crânio-faciale. La morphologie du crâne est donc étroitement associée au développement du cerveau, du splanchnocrâne et leurs changements évolutifs (Adams et Moore, 1975; Zollikofer et al. 2008)

En conséquence, comme pour le reste du squelette, la croissance du crâne et du cerveau est soumise à un processus qui configure la taille et la forme des os par le biais de l'ontogenèse (Sheuer et Black 2000).

À la naissance, l'enfant quitte l'utérus, où il vit dans un milieu protégé et dans des conditions relativement stables, pour est transporté dans un environnement caractérisé par des situations extrêmement différentes, instables et potentiellement dangereuses pour son intégrité anatomique. L'enfant sera soumis à des demandes physiologiques intenses et continues, qui nécessiteront des réponses adaptatives au cours des premières années.

Dans le même temps, en plus des changements de taille, l'enfant subit au cours des premières années postnatales de profonds changements évolutifs au sein de son système nerveux central, constituant la base du développement psychomoteur. Ces changements concerneront la réponse sensorimotrice, l'intelligence et, en particulier, l'apprentissage de la langue. En effet, l'interaction prolongée entre les zones somatiques périphériques et les zones corticales sensori-motrices associées au développement est une des conditions du développement du langage parlé.

Ce processus complexe est possible car le temps écoulé entre le sevrage de l'allaitement et le début de la puberté est exceptionnellement long chez l'homme par rapport aux autres primates (Lejarraga H. 2006).

Pendant la croissance, le cerveau ne pousse pas les os du crâne vers l'extérieur, mais chaque os plat est plutôt suspendu dans un harnais de fibres de collagène des couches périostées interne (méningée) et externe qui s'élargissent. Alors que ces membranes se développent en direction ectocraniale en réponse à l'expansion cérébrale, les os vont être déplacés secondairement avec elles. Cela permet leur différenciation et il est établi que les forces de

traction physiologiques ainsi créées correspondent au stimulus qui déclenche la réponse qui produit l'os (Sun Wong et al. 2016).

Le stimulus provient principalement du cerveau en expansion, qui envoie des signaux à travers la dure-mère (Caetano-Lopes et al. 2007). Lorsque le cerveau se dilate et que la sychondrose de la base du crâne (plaques de croissance osseuse cartilagineuses) s'allonge, les sutures réagissent en ajoutant de l'os intramembranaire sur les bords des fronts osseux de sorte que les sutures conservent approximativement la même largeur et que la voûte crânienne augmente de taille pour accueillir le cerveau en expansion (Sun Wong et al. 2016).

Le cerveau se développe rapidement in utero et au cours des trois premières années de la vie. En fait, un nouveau-né présente déjà près de 40% du volume de son cerveau adulte. Cette valeur augmente à 80% dès l'âge de 3 ans, puis 90% après 6 ans (Giedd et al. 2009; Guihard-Cost et Ramirez-Rozzi 2004; Lenroot et Giedd 2006; Ventrice 2011).

Les modifications de la forme de la voûte crânienne liées à l'ontogenèse cérébrale impliquent :

- Un allongement antéro-postérieur
- Un raccourcissement de la distance entre bregma et le sommet du crâne
- Puis une compression de la région pariétale supérieure (Moss et Young 1960; Moss 1962; Opperman et al 2005; Sperber 2010; Ventrice 2011; Barbeito-Andreas et al. 2015).

De plus, l'influence de la croissance du cerveau sur les os a également été démontrée par l'étude de certaines pathologies telles que **la microcéphalie** (Chervenak et al. 1984),

l'hydrocéphalie (Morimoto et al. 2003), **l'anencéphalie** (Zhao et al. 1996 ; Dambaska et al. 2003; Frey et Hauser 2003) et **les craniosynostoses** (Richtsmeier et al. 2006).

2.5. Facteurs de variabilité de la croissance

De nombreux facteurs peuvent contribuer à la variation de la croissance comme le sexe, les facteurs génétiques, la nutrition, les conditions environnementales, les conditions sociales et les conditions culturelles. Les hormones sexuelles ont également un impact sur l'homéostasie squelettique car elles ajoutent de l'os pendant la puberté et maintiennent par la suite l'intégrité du squelette chez les hommes et les femmes (Riggs et al. 2002).

Une augmentation rapide de la taille, appelée poussée de croissance, accompagne généralement la puberté. Cette augmentation rapide de la hauteur dure généralement deux à trois ans. Bien que le gain de taille affecte à la fois le tronc et les membres, la croissance des membres se produit généralement en premier. La poussée de croissance se produit généralement plus tôt chez les filles que chez les garçons, les filles ayant une poussée de croissance environ deux ans plus tôt que les garçons (Karlberg 1998 ; Maresh 1970).

La croissance est également fortement influencée par les circonstances environnementales dans lesquelles un enfant grandit. Une grande partie de la variation dimensionnelle parmi les populations du monde est due à l'effet des influences environnementales, tout comme une partie substantielle de la variation dimensionnelle au sein des populations où il existe une grande disparité dans l'accès aux ressources nécessaires à une bonne croissance. Les

influences environnementales les plus courantes menant à une mauvaise croissance sont la malnutrition et la maladie, le stress et l'environnement physique (Stinson 2000).

Un apport énergétique et protéique insuffisant dans l'alimentation et des infections fréquentes sont des causes bien connues de retard de croissance (Mora et al. 1981 ; Habicht et al. 1995).

Les carences en certains micronutriments, tels que le fer, le magnésium et le zinc, provoquent l'anorexie et peuvent contribuer indirectement au retard de croissance en réduisant l'apport d'autres facteurs limitants tels que l'énergie et les protéines. De plus, le fer, la vitamine A et le zinc sont associés à la fonction immunitaire et au risque de morbidité, qui à leur tour affectent la croissance (Allen 1994 ; Brown et al. 2002). Par conséquent, plus le stade de la malnutrition est précoce, plus le manque de croissance du cerveau est important, ce qui explique pourquoi la malnutrition foétale peut provoquer des dommages à long terme chez l'enfant (Delemarre -van de Waall 1993).

Le processus de croissance peut également être inhibé par des maladies chroniques et, en cas de retard de croissance, l'observation à long terme peut révéler des conditions chroniques sous-jacentes. La guérison totale d'une maladie chronique permet une croissance en deux phases : la première est un rétablissement complet et rapide du taux de croissance à des valeurs normales, et la seconde est un rétablissement lent du taux de croissance à des valeurs accrues, qui n'est pas marqué comme la première composante mais plus prolongé (Tanner 1981).

Une condition socio-économique élevée associée à une bonne nutrition, à un accès facile aux soins de santé et aux services sociaux peuvent entraîner des changements substantiels dans la taille, le taux de croissance, le développement pubertaire. En fait, cette variation

séculaire a produit une augmentation de la taille moyenne en Europe au cours des 100 dernières années et le début de la puberté est atteint à un jeune âge.

D'autres facteurs minoritaires peuvent influencer la croissance, comme l'activité physique fréquente qui peut affecter la taille, la puberté et la maturité squelettique. On a constaté un retard des règles chez les filles qui pratiquent des activités sportives telles que la course à pied et la danse, tandis que chez les nageuses, on a constaté une maturation précoce (Delemarre -van de Waall 1993).

En conclusion, la croissance est le résultat de l'effet concerté d'un réseau complexe de nombreux facteurs réglementaires ayant des interactions différentes. Chaque individu a une base génétique qui définit sa croissance potentielle, qui peut cependant être modulée par ces facteurs externes pendant la période pré et post natale (Bogin 1988).

3. Analyse de la microarchitecture osseuse

3.1. Pourquoi étudier la microarchitecture

L'étude de la microarchitecture osseuse permet de comprendre avec précision l'organisation **des unités structurelles du tissu osseux** (ostéons pour l'os cortical et trabécule pour l'os trabéculaire) et leurs relations.

Une des premières observations « microarchitecturales » du tissu osseux remonte à l'année 1867, lorsque l'anatomiste allemand Von Meyer a décrit l'orientation des trabécules dans l'extrémité supérieure du fémur humain. Quelques années plus tard, c'est un ingénieur suisse nommé Culmann qui a réalisé que la distribution spatiale des travées osseuses était en tout point similaire aux lignes de contraintes qu'il avait analysées lors de la conception

d'une grue. A la lumière de ces résultats, **Culmann et Von Mayer ont proposé conjointement une théorie selon laquelle les renforts osseux coïncidaient avec les lignes de contraintes mécaniques.**

En 1892, l'anatomiste allemand Wolff a confirmé que non seulement les travées étaient disposées selon les principales directions de contrainte mais que leur épaisseur et les espaces entre elles variaient également en fonction de l'intensité de la charge. Pour la première fois, il était établi que la microarchitecture osseuse pouvait répondre et s'adapter aux variations mécaniques, de surcroît en minimisant la masse de matériau.

En 1917, Koch a montré que la densité osseuse était plus élevée dans les zones soumises à des contraintes plus intenses, ce qui suggère que la masse osseuse doit être répartie de manière à obtenir une adaptation maximale pour une masse minimale de matériau (Chappard 2010).

Au cours du dernier demi-siècle, la recherche médicale et biomédicale s'est tournée vers l'étude de la microarchitecture osseuse pour mieux comprendre des maladies telles que l'ostéoporose en évaluant les effets des traitements sur les os des petits animaux (Ibanez et al. 2014 ; Ding et al. 2011 ; Cano et al. 2008) et sur les humains (Carbonare et al. 2001 ; Dempster et al. 2001 ; Riggs et al. 2005 ; Chen et al. 2007) et surtout sur les propriétés mécaniques des os (Choi et Goldstein 1992 ; Pistoia et al. 2002 ; Hoc et al. 2006 ; Fritsch et Hellmich 2007 ; Burket et al. 2011).

L'anthropologie biologique et la paléontologie se sont également intéressées ces dernières années, quoique de façon limitée, à la microarchitecture osseuse pour évaluer, par exemple, les effets de la locomotion sur l'os (Schaffler et Burr 1984 ; Ryan et Ketcham 2005) ou sur les changements ontogènes (Starck et Chinsamy 2002 ; Mulhern et Ubelaker 2003).

3.2. Techniques de caractérisation de la microarchitecture osseuse

Il existe plusieurs techniques qui permettent d'évaluer l'architecture osseuse, notamment au niveau trabéculaire, permettant ainsi de décrire l'organisation de l'os dans l'espace et d'apprécier la complexité de sa structure.

Parmi ces techniques, deux méthodes sont majoritairement utilisées :

- **La microscopie optique** qui utilise les principes de l'histomorphométrie (histologie quantitative basée sur la stéréologie) pour analyser la microarchitecture sur des coupes osseuses bidimensionnelles (Parfitt 1983),
- **La tomographie informatisée à haute résolution** qui applique les techniques diagnostiques non invasives les plus modernes (Feldkamp et al. 1989 ; Muller et al. 1998 ; Laib et al. 2002).

3.2.1. L'histomorphométrie

L'histomorphométrie permet l'étude quantitative de l'organisation et de la structure microscopiques des os par microscopie optique de coupes fines tissulaires. En 1960, Harold Frost, un chirurgien orthopédique américain, a été le premier à étudier le métabolisme et la masse osseuse, en améliorant et développant les techniques de l'histomorphométrie (Rauch 2006).

Plus tard, en 1980, Parfitt a souligné l'importance d'étudier la microarchitecture osseuse en proposant une série de techniques stéréologiques pour sa mesure (Parfitt et al. 1987 ; Chappard et al. 2008). Les échantillons sont ainsi colorés et une technique semi-automatique est appliquée afin d'obtenir des paramètres microarchitecturaux osseux tels que la zone trabéculaire, son périmètre et sa largeur. Ces paramètres sont en 2D, mais peuvent être extrapolés en 3D, en appliquant une formule stéréologique (Fig. 12).

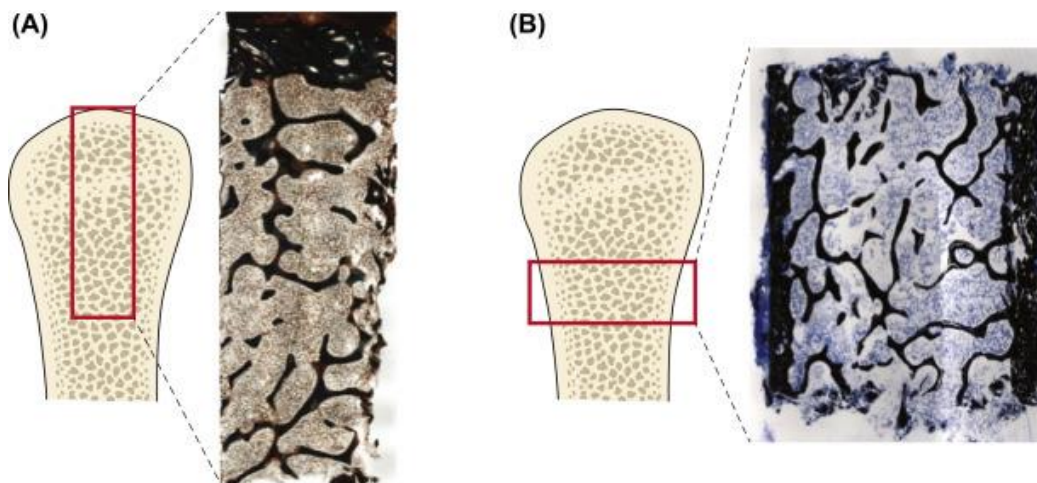


Figure 12 : Type d'image analysé par histomorphométrie : biopsies de la crête iliaque obtenues dans les directions verticale (A) et transversale (B) (Allen et Burr 2019).

Bien que l'histomorphométrie soit un outil important dans la recherche médicale pour l'étude du métabolisme osseux et l'évaluation de la minéralisation, l'une de ses principales limites est l'acquisition invasive et destructive de l'échantillon par biopsie.

3.2.2. Radiographies par rayon x

Depuis leur découverte en 1895 par W. Röntgen (Röntgen 1896) (Fig 13), les rayons X ont été largement utilisés dans le domaine médical et dans la recherche médicale. Cette technique est basée sur l'interaction entre un faisceau de photons (rayons X) dirigé d'une source vers un récepteur, et la matière interposée, généralement un corps biologique (Griffith et Genant 2008).

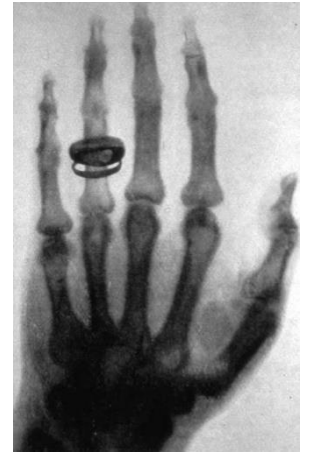

Figure 13 : Première radiographie effectuée par Röntgen sur la main gauche de son épouse en 1895.

3.2.3. La radiographie

La radiographie conventionnelle permet l'étude morphologique en deux dimensions de la microstructure osseuse (Lespessailles et al. 2006) (i.e. Fig.14), en distinguant les compartiments corticaux et trabéculaires. Il est par exemple possible d'évaluer les stries intracorticales, ou encore l'analyse détaillée de la distribution des trabécules, de leur architecture, leur densité et de leur épaisseur (Grampp 1993; Steiner et al.1996; Guggenbuhl et al.2008).

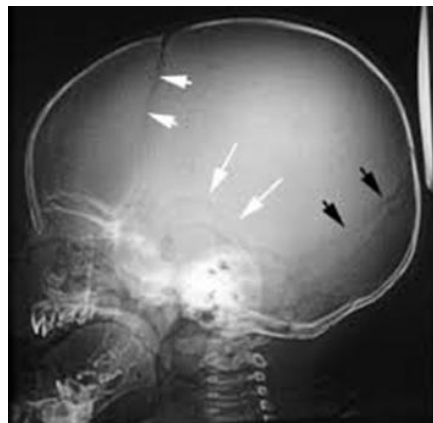

Figure 14 : Radiographies normales du crâne et du massif facial

3.2.4. Tomographie à rayon X haute résolution

Dans les années 70, le développement du premier équipement de tomographie assistée par ordinateur (CT, X-ray computed tomography) a révolutionné l'exploration des tissus osseux. Il était capable de produire des reconstructions virtuelles tridimensionnelles d'objets, de manière non destructive et avec une grande discrimination de contraste (Claesson 2001).

La tomodensitométrie est devenue un outil essentiel pour la recherche préclinique et clinique sur les pathologies du squelette. Cette technologie est multi-échelle et permet donc une analyse qui va du squelette entier à sa microarchitecture trabéculaire, et même jusqu'à l'échelle cellulaire avec la mise en évidence des lacunes ostéocytaires. Cette technique, au travers de ses derniers développements technologiques (détecteurs multiples, HR, ...) a permis le développement d'analyses densitométriques (Black et al. 1999 ; Black et al. 2005), géométriques (Lang et al. 2004) et biomécaniques (Faulkner et al. 1991 ; Keaveny et al. 2008).

Un autre outil développé pour la recherche clinique sur les tissu osseux est **l'absorptiométrie à rayons X à double énergie (DXA)**. La DXA peut évaluer la qualité de l'os par une analyse indirecte de la micro et de la macroarchitecture, ce qui améliore la prédiction du risque de fracture. Elle peut également permettre la détection de certaines fractures, telles que les fractures vertébrales ou les atypiques du fémur, sans exposition aux rayonnements supplémentaires (Choi 2016).

La microtomographie (μ CT) est basée sur les mêmes principes physiques et méthodologiques que la tomographie classique, mais alors que les systèmes de tomographie ont généralement une résolution spatiale maximale d'environ 600 microns, certains

dispositifs μ CT atteignent une résolution spatiale allant jusqu'à 0,3 micron (Cancedda et al., 2007 ; Rominu et al., 2014). L'application de la μ CT à la recherche clinique s'est quand à elle développée via l'examen ex vivo d'échantillons de biopsie osseuse (Hildebrand et al. 1999 ; Hulme et a. 2007) (Fig. 15).

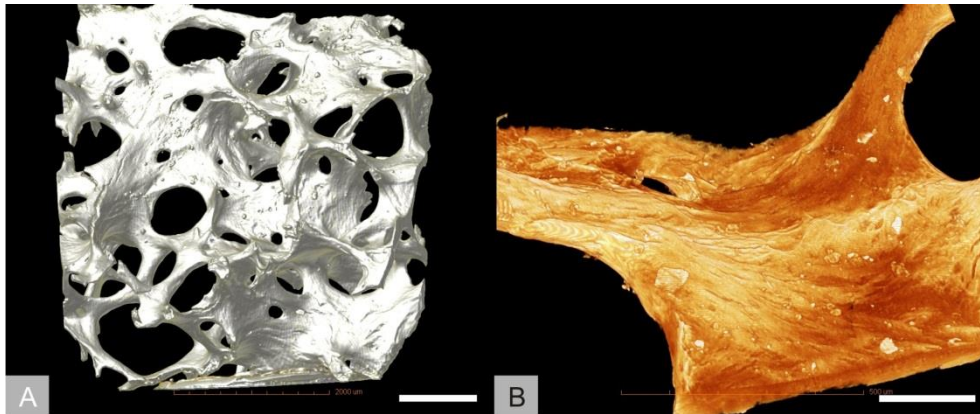


Figure 15 : Micro-CT reconstruction de l'os spongieux (tibia humain) - un aperçu (A) et un détail de la surface des travées osseuses (B) (Gregor et al. 2012).

La **HR-pQCT (High-resolution Peripheral Quantitative Computed Tomography)** représente la convergence de la TDM clinique avec plusieurs des caractéristiques technologiques de la μ CT. Ce système d'imagerie permet une évaluation quantitative in vivo de la microarchitecture osseuse dans le squelette appendiculaire distal de sujets humains.

Enfin, la **SR μ CT (Synchrotron Radiation-based micro Computed Tomography)** représente l'examen microtomographique le plus performant en raison de ses caractéristiques spécifiques, notamment un rapport signal/bruit élevé, un faisceau monochromatique, un flux de photons élevé permettant d'obtenir des mesures à haute résolution spatiale ou encore la possibilité d'optimiser l'énergie du faisceau. La SR-microCT a notamment permis de réaliser les premières études cartographiques tridimensionnelles de l'architecture osseuse et des degrés de minéralisation associés (Nuzzo et al., 2002 ; Bousson et al., 2004 ;

Lane et al., 2005), y compris l'imagerie du réseau « lacunes/canalicules » (Langer et al., 2012; Peyrin et al., 2014).

3.2.5. Imagerie par résonance magnétique (IRM)

L'IRM est une méthode utilisée dans la recherche et le diagnostic médical, qui permet l'acquisition *in vivo* d'images des tissus mous. Néanmoins, ces dernières années ont vu l'essor d'études visant à améliorer l'examen des tissus durs par cette technique. Contrairement à l'imagerie par rayons X qui est basée sur l'absorption de rayonnements électromagnétiques ionisants de haute énergie, l'IRM utilise la stimulation et l'émission subséquente de rayonnements électromagnétiques non ionisants de basse énergie provenant de tissus biologiques (Griffith et Genant 2008). L'IRM est donc une technique non invasive et convient donc parfaitement à l'évaluation des images *in vivo* dans un cadre clinique (Fig.16).

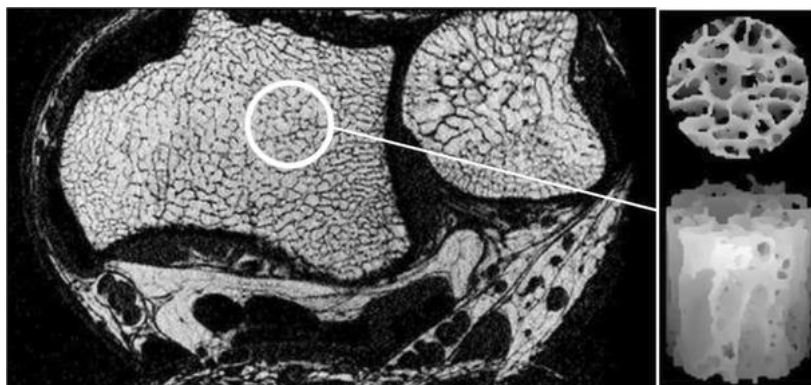


Figure 16 IRM *in vivo* à haute résolution du radius distal et du cubitus (Griffith et Genant 2008).

On retrouve des études de la microarchitecture osseuse par IRM dès la fin des années 1990, avec notamment l'examen de la section distale du radius et du calcaneum (Majumdar et al. 1997 ; Link et al. 1998 ; Wehrli et 1998). Actuellement, les dernières applications de l'IRM concernent le contenu adipeux du compartiment trabéculaire du tissu osseux : le signal hyper-intense de la moelle fournit un contraste sur les travées osseuses qui sont normalement masquées sur les images IRM conventionnelles (Chang et al. 2017). Certains auteurs ont également montré qu'il existait des corrélations entre une zone de nécrose de la tête fémorale explorée en IRM puis *ex vivo* en microtomographie après chirurgie (Pascart et al., 2019).

3.3. Avantages des nouvelles techniques d'imagerie dans l'étude de la microarchitecture osseuse

Au cours des dernières années, de nouvelles techniques spécialisées non invasives et/ou non destructrices ont permis de fournir des informations structurelles sur la santé du squelette local et systémique, la tendance aux fractures et la physiopathologie de la fragilité osseuse, permettant ainsi des évaluations quantitatives des caractéristiques macro et microstructurales de l'os.

Ces modalités d'imagerie avancée actuellement disponibles aident à étudier la fragilité osseuse et à définir la réponse du squelette aux thérapies innovantes et à évaluer les relations biomécaniques (Kalpakcioglu et al. 2008). Le MicroCT est une technique particulièrement adaptée à l'analyse 3D des biopsies d'os de la crête iliaque humaine, qui étudie l'évolution de la structure trabéculaire sous traitement (Pascart et al., 2019).

Le QCT permet une analyse séparée des compartiments trabéculaires et corticaux. L'analyse de l'os cortical, en particulier de l'os de la hanche, est importante pour estimer le risque de fracture et cette technique a été utilisée dans plusieurs études cliniques (Black et al. 2003, Black et al. 2005).

Par exemple, dans les cas d'ostéoporose, les images haute résolution sont un grand avantage, car il n'est pas possible de distinguer un sujet souffrant de cette maladie d'un sujet sain par une résolution supérieure à 80 μm (Isaksson et al. 2011).

Ces techniques, étant, entre autres, non invasives et surtout non destructrices, se prêtent particulièrement bien à l'étude des populations passées.

3.4. Variations de la microarchitecture osseuse de la voûte crânienne

3.4.1. Modèle micro-anatomique actuel de la voûte crânienne

Le modèle communément accepté actuellement est celui d'une voûte crânienne composée de trois couches distinctes :

- Une couche externe d'os dense appelée **Corticale externe** ou **Table externe**
- Une couche intermédiaire d'os spongieux ou trabéculaire appelé **Diploé**. Cette couche contient la moelle hématopoïétique ou adipeuse, selon l'état de conversion fonctionnelle, étroitement liée à l'âge.
- Une couche interne d'os dense appelée **Corticale interne** ou **Table interne**

Parmi ces trois couches distinctes, on observe deux niveaux de « porosités » :

- **Les porosités *stricto sensu*** retrouvées dans les couches corticales, très petites (quelques microns de diamètre maximum) qui correspondent au réseau vasculaire cheminant à travers les canaux de Havers et de Volkmann.
- Des espaces beaucoup plus grands, entre les trabécules du diploé, qu'on appelle **espaces inter-trabéculaires**, qui contiennent la moelle osseuse.

Les premières études consacrées à ces différentes couches de la voûte crânienne se sont concentrées sur les variations d'épaisseur, étant limitées par la nécessité de mesurer physiquement des échantillons issus de cadavres humains ou de primates (McElhanyet et al. 1970; Hubbard 1971; Hubbard et al. 1971; Shatsky et al. 1974; Nusholtz et al. 1984; Jaslow 1990; Saladin 2007; Yoganandan et al. 2007).

Par la suite, de nombreuses études ont porté sur la caractérisation de l'épaisseur globale de la voûte crânienne (VCT) et des trois couches distinctes. Elles avaient des objectifs différents : la recherche de lésions cérébrales post-traumatiques (i.e. Delille 2007; Motherway et al. 2009), l'évolution humaine ou encore la collecte de greffe osseuse par chirurgie (i.e. Moreira-Gonzalez et al. 2006).

L'épaisseur de la voûte crânienne (VCT), définie comme la distance entre la surface interne (endocrâne) et la surface externe (ectocrâne), est une variable largement étudiée en anthropologie biologique. **Des différences significatives de VCT ont été retrouvées en comparant plusieurs espèces d'hominidés** (Gauld 1996 ; Copes 2011; Balzeau 2013; Anzelmo et al. 2014) et parmi les populations humaines modernes (Curnoe 2009; Marsh 2013).

De nombreuses études ont montré que la VCT n'est pas fortement influencée par la génétique, mais que des réponses épigénétiques aux stimuli systémiques et locaux sont susceptibles de jouer un rôle clé dans son développement (Lieberman 1996; Baab et al. 2010; Menegaz et al. 2010). En outre, on pense que la VCT dépend des variations des matrices fonctionnelles telles que le cerveau et les muscles associées aux structures osseuses (Moss and Young 1960; Opperman et al. 2005; Sperber 2010).

Il n'existe enfin que peu de travaux consacrés à l'ontogenèse de la VCT. Il semble que l'épaisseur augmente beaucoup dans les premières années de la vie, parallèlement à l'augmentation du volume intracrânien (Anzelmo et al. 2014), puis plus lentement jusqu'à rester inchangée jusqu'à l'âge adulte (Lynnerup, 2001).

En général, pendant la croissance, l'épaisseur moyenne du crâne augmente jusqu'au début de l'âge adulte sans différence entre les sexes ; cependant, les taux de croissance accélérés se produisent au cours des six premières années de la vie postnatale (Anzelmo et al. 2014).

La microtomographie a donc permis récemment l'étude de l'os à une échelle si petite qu'elle s'apparente à de l'histologie virtuelle. En fait, la description de la voûte crânienne n'est plus limitée aux trois couches mais à sa structure interne tridimensionnelle mince, distinguant les paramètres corticaux et trabéculaires (Boruah et al. 2015). Par exemple, Boruah (2015) a observé chez les adultes que la couche corticale externe était significativement plus épaisse que la couche interne (rapport d'épaisseur médiane de 1,68), mais aucune tendance commune dans cette différence. De plus, les trabécules à l'intérieur du diploe sont orientées principalement parallèles ou perpendiculaires à la surface de l'os et que la lame interne apparaît généralement plus mince que la lame externe (Ruhli et al. 2007).

4. Quelques exemples du développement anormal de la voûte crânienne

Les modèles pathologiques sont très précieux pour les chercheurs qui s'intéressent à l'ontogenèse de la voûte crânienne. Leur étude permet d'apprécier les mécanismes de la croissance à travers leur dysfonctionnement.

La voûte crânienne est une structure complexe malgré son apparente simplicité en trois couches. Ainsi, la perturbation de son développement peut entraîner des malformations, des dysmorphoses, à même d'altérer son équilibre et son fonctionnement.

Les Dysplasies Squelettiques

Les **dysplasies squelettiques** peuvent se manifester :

- Par une diminution généralisée de la densité de la voûte comme dans l'hypophosphatasie ou l'ostéogenèse imparfaite.
- Par une augmentation généralisée de la densité calvaire comme dans l'ostéopétrose.

L'hypophosphatasie est une maladie héréditaire rare caractérisée par un déficit de la minéralisation osseuse et dentaire et un déficit de l'activité de la phosphatase alcaline du sérum (Définition Orphanet). La forme congénitale est autosomique récessive et létale tandis que la forme autosomique dominante est plus légère et survient plus tard dans la vie. Les principaux symptômes de cette maladie sont une réduction de l'ossification du crâne qui semble exceptionnellement mince (Whyte 2013, 2017).

L'ostéogenèse imparfaite (OI) est un groupe hétérogène de maladies génétiques caractérisées par une fragilité osseuse, une faible masse osseuse et une tendance aux fractures de sévérité variable (Définition Orphanet). Des mutations dominantes négatives dans les gènes COL1A1 et COL1A2 provoquent des défauts moléculaires dans le collagène de type I, entraînant une réduction de la matrice de collagène dans la peau et les os (Eyre et Weys 2013). **Les caractéristiques diagnostiques de l'ostéogenèse imparfaite comprennent de multiples os de Wormien le long de la suture lambdoïde et une ossification réduite de la base du crâne** (Forlino et Marini 2016).

Une densité osseuse inhabituelle du crâne causé par une résorption osseuse compromise entraînant une abondance d'ostéoïdes et un rétrécissement des espaces fibrotiques de la moelle épinière, ce qui entraîne des signes cliniques **d'ostéopétrose**. L'ostéopétrose dominante, qui a une évolution bénigne et une manifestation tardive, a été localisée sur le chromosome 16p13.3. La sclérose touche initialement les os de la base, puis la voûte crânienne devient dense et épaisse, tandis que les os de la face sont généralement relativement moins impliqués dans le processus de la maladie (Tolar et al. 2004 ; Stark et Savarirayan 2009).

Les pathologies des sutures crâniennes

Les pathologies des sutures crâniennes représentent une catégorie importante de pathologies affectant la voûte crânienne. Connues sous le nom de **craniosynostose et craniosténoses**, elles sont caractérisées par une fusion prématurée d'une ou plusieurs sutures crâniennes.

Les principales complications des craniosynostoses sont l'augmentation de la pression intracrânienne, les malformations et asymétries crâniennes et faciales, et les malocclusions dentaires (Kabbani et al. 2004).

Les termes " **scaphocéphalie** " et " **dolichocéphalie** " indiquent tous deux une élongation du crâne dans le diamètre antéro-postérieur, résultant d'une synostose sagittale prématurée, qui est le type de synostose le plus fréquent, avec environ 50% des cas, surtout retrouvés chez les hommes (Lieberman et al. 2000).

La **brachycéphalie** indique une augmentation anormale du diamètre transversal du calvaire et cette condition se produit généralement lorsque la synapse coronale ou lambdoïde limite la croissance antéro-postérieure (Glass et al. 2004).

Jusqu'à il y a quelques années, on connaissait peu de choses sur les causes de la craniosynostose, mais la découverte de mutations de plusieurs gènes MSX2, FGFR1, FGFR2, FGFR3, TWIST1 et EFNB1 dans des cas syndromiques et non syndromiques a permis de mieux comprendre l'étiologie, la classification et la pathologie du développement de ces troubles (Morris-Kay et Wilkie 2005).

De plus, de nombreux patients atteints de craniosynostoses sont liés à des syndromes tels que le syndrome de Crouzon (qui représente 5 % de tous les cas de craniosynostoses) ou encore le syndrome d'Apert (Kabbani et al. 2014).

La maladie de Crouzon est transmise sur le mode autosomique dominant, et ses caractéristiques cliniques principales sont la craniosynostose brachycéphalique, un hypertélorisme important et, parmi les anomalies hydrocéphaliques intracrâniennes, la malformation de Chiari I et la hernie cérébrale (Crouzon 1912 ; Bowling et Burstein 2006).

Le syndrome d'Apert, ou acrocéphalosyndactylie, est un syndrome autosomique dominant causé par des changements dans les nucléotides qui entraînent des substitutions d'acides aminés dans le gène FGFR2 sur le chromosome 10 (Wilkie et al. 1995). Les caractéristiques cliniques comprennent une déformation du crâne causée par la synostose des sutures coronaires, la mégalocéphalie et l'agénésie du corps calleux (Cohen et Kreiborg 1993).

Acranie

L'acrânie est une malformation rare définie comme l'absence de cuir chevelu et d'os sur une zone de la voûte crânienne. La taille de la zone affectée est variable. Dans de rares cas, l'acrânie concerne toute la portion supérieure du crâne comprenant les os frontaux, pariétaux et occipitaux. La dure-mère et les muscles associés sont absents dans la zone atteinte, mais le système nerveux central est en principe intact, bien que des anomalies cérébrales aient été décrites à l'autopsie, telles qu'une holoprosencéphalie ou des anomalies de la gyration. La base du crâne et les os de la face sont normaux (Définition Orphanet ; Hawasli et al. 2014).. La plupart des cas d'acrânie finissent par évoluer en anencéphalie en raison de la lente dégénérescence du cerveau non protégé causée par un traumatisme mécanique et chimique dû à l'exposition au liquide amniotique (Chandran et al. 2000).

Les malformations cranio-encéphaliques

Ce sont des maladies généralement associées à des changements morphologiques du cerveau et ne permettent généralement pas une longue survie de l'individu.

Parmi ce groupe hétérogène de pathologies figurent celles qui concernent le volume du crâne et son développement. Une de ces pathologies impliquant l'augmentation volumétrique du crâne est l'**hydrocéphalie** causée par l'accumulation anormale de liquide

cérébro-spinal (LCS) à l'intérieur du crâne en conséquence d'un déséquilibre dans la production et/ou l'absorption du liquide (Milhorat 1972 ; Leech 1991).

A l'inverse, une diminution considérable du volume du crâne entraîne une **microcéphalie**. Il provoque une réduction de la circonférence de la tête et par conséquent une réduction significative du volume du cerveau. La microcéphalie peut être utilement divisée en **microcéphalie primaire**, dans laquelle le cerveau n'atteint pas la taille correcte pendant la grossesse et en **microcéphalie secondaire**, dans laquelle le cerveau a la taille attendue à la naissance mais ne se développe pas normalement par la suite. Des études récentes ont suggéré que la **microcéphalie primaire** est causée par une diminution du nombre de neurones générés pendant la neurogenèse (Woods 2004).

Les causes des défauts calvariens, considérés comme rares, peuvent également être des foramens pariétaux et des kystes leptoméningés.

Troubles de l'ossification / lésions tumorales

Les foramens pariétaux résultent d'une ossification retardée ou incomplète de l'os pariétal et se présentent généralement comme un trait autosomique dominant isolé ou comme faisant partie d'un syndrome. L'anomalie génétique sous-jacente a été identifiée comme une délétion du chromosome 11p avec mutation du gène ALX4. Pendant les premiers mois de vie, l'ossification le long d'une ligne médiane peut séparer les défauts pariétaux convergeant en défauts para-sagittaux couplés qui peuvent persister pendant la vie adulte (Mavrogiannis et al. 2006).

Le kyste leptoméningé indique une anomalie osseuse bien définie qui peut survenir lorsque la déchirure traumatique de la dure-mère expose l'os à la pulsation du liquide

céphalorachidien dans l'espace sous-arachnoïdien. L'érosion par pression pulsatoire élargit ensuite progressivement la ligne de fracture. Ces kystes se développent après 0,6 % des fractures du crâne et sont plus fréquents chez les enfants de moins de 3 ans (Sugiultzoglou et Souweidane 2001).

CHAPITRE 2

MATERIELS ET

METHODES

4.1. Description de la population

La constitution d'un échantillon de crânes de sujets immatures sur lesquels des examens microtomographiques sont possibles n'est pas une chose aisée. De nombreuses limitations éthiques, l'accès complexe aux collections ostéologiques, ainsi que le coût significatif lié à la réalisation des acquisitions micro-tomographiques sont les freins majeurs à la réalisation de telles études. Ceci explique l'extrême rareté de la bibliographie consacrée à la croissance micro-architecturale cranio-faciale.

Dans le cadre de ce travail de thèse, nous avons constitué une population d'échantillons de voûte crânienne d'enfants et de jeunes adultes, sains ou pathologiques.

Cette collection est composée de :

- 1) Un échantillon issu d'une collection archéologique de Lille, hébergée par l'Université de Lille, qui comprend 13 individus âgés de 0 à 12 ans.
- 2) Un échantillon de crânes complets de fœtus issus des collections de l'Université de Vienne, scannés au département d'évolution humaine de l'Institut Max Planck de Leipzig (Courtoisie du Dr. Philip Gunz). Il s'agit de deux individus âgés de 30 semaines in utero.
- 3) Un crâne de fœtus issu du laboratoire Biogéosciences de l'Université de Bourgogne (courtoisie du Dr. Jérôme Thomas), âgé de 26-28 semaines in utero.
- 4) Deux individus de la nécropole de Lisieux-Michelet en Normandie, datée du Bas Empire au début du Moyen Age (courtoisie du Dr Cécile Niel), âgés de 18 à 25 ans.

6) Deux individus « pathologiques » du site archéologiques de Saint Jacques à Douai (courtoisie des Dr Benoit Bertrand et Sophie Vatteoni), respectivement âgés de 5-7 mois et 18-20 ans.

7) Un échantillon de quatre crânes microcéphales issus des collections du Musée d'Histoire Naturelle de Paris. Les quatre sujets sont âgés de 18 à 20 ans.

Nature des échantillons

Les échantillons micro-scannés au cours de notre étude sont de deux natures différentes :

- **Des crânes complets** qui ont été scannés sur des microCT adaptés : plateforme ISIS4D de l'Université de Lille, plateforme Asterix du MNHN (Paris) et plateforme d'imagerie de l'Institut Max Planck (Leipzig). Les détails de ces acquisitions seront développés dans le chapitre méthodes.
- **Des fragments de voûte crânienne**, identifiés comme issus de l'os frontal ou pariétal, qui ont été scannés sur un microCT de paillasse. Il s'agit des individus issus de la population très fragmentaire du site archéologique de Lille.

Pour l'ensemble des crânes appartenant aux collections du Musée d'Histoire Naturelle de Paris, à la collection de Vienne, à l'Université de Bourgogne et aux sites archéologiques de Lisieux-Michelet et Douai, **le côté droit** (car mieux conservé sur notre échantillon) a été préféré au côté gauche.

D'un point de vue quantitatif, notre échantillon d'étude était composé d'un total de 25 individus âgés de 0 à 20 ans, parmi lesquels nous avons analysé 119 échantillons frontaux et pariétaux (86 normaux et 33 pathologiques) (Table 1).

Table 1. Description de la population étudiée au cours de ce travail. (C. Lille: Collection de Lille; Univ.Bourg: Université de Bourgogne; Mich: site archéologique de Michelet (Normandie); MNHN Muséum National d'Histoire Naturelle; S. Jq : Saint Jaques, Douai (Nord de France)

Collection de provenance	Sujets	Age	Microscanner	Résolution (mm)
C.Lille	S494_F1 /F2- S494_P1/P2	Nouveau-né	Skyscan 1172	0.00502
C.Lille	S84_F1/S84_P1	5-7 mois	Skyscan 1172	0.00502
C.Lille	S54_F1/F2- S54_P1/P2	5-10 mois	Skyscan 1172	0.00502
C.Lille	S173_F1- S173_P1/P2	1.5-2.5 ans	Skyscan 1172	0.00497
C.Lille	S202_F1- S202_P1/P2	1.5-2.5 ans	Skyscan 1172	0.00502
C.Lille	S499_F1	1.5-2.5 ans	Skyscan 1172	0.00502
C.Lille	S77_P1/P2	1.5-2.5 ans	Skyscan 1172	0.00502
C.Lille	S245_P1/P2	1.5 ans	Skyscan 1172	0.00502
C.Lille	S80_P1	5.5-6.5 ans	Skyscan 1172	0.00502
C.Lille	S35_F1/S 35_P1	6.5-7.5 ans	Skyscan 1172	0.00497
C.Lille	S61_F1/S61_P1	6.5-9.5 ans	Skyscan 1172	0.00502
C.Lille	S501_P1	8.5-9.5 ans	Skyscan 1172	0.00502
C.Lille	S163_P1/P2	11.5-12.5 ans	Skyscan 1172	0.00502
Univ.Bourg	N.I	26-28 semaines in utero	Ultratom, RX solution	0.02705
C.Vn	23	30 semaines	Ultratom, RX	0.065

		in utero	solution	
C.Vn	13	30 semaines in utero	Ultratom, RX solution	0.06
Mich.	14	18-25 ans	Ultratom, RX solution	0.1
Mich.	538	18-25 ans	Ultratom, RX solution	0.095
MNHN	5530	18-20 ans	Ultratom, RX solution	0.083327
MNHN	29442	18-20 ans	Ultratom, RX solution	0.000093
MNHN	6288	18-20 ans	Ultratom, RX solution	0.000083
MNHN	30212	18-20 ans	Ultratom, RX solution	0.088231
S.Jq	S372	18-20 ans	Ultratom, RX solution	0.069
S.Jq	S185	5-7 mois	Skyscan 1172	0.027609

Nous avons choisi de diviser notre population en trois grands groupes sur le modèle des courbes de croissance (cf. introduction) (Fig. 17) :

- **petite enfance** (0-3 ans) = 12 individus

- **enfance** (3 ans-12 ans) = 5 individus

- **l'adolescence** (≥ 12 ans) = 7 individus

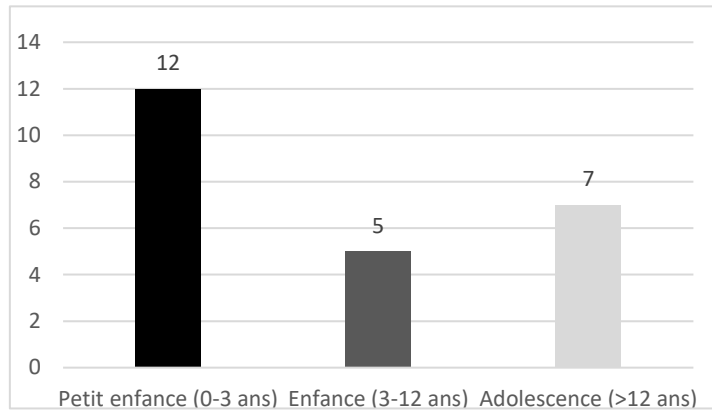


Figure 17 : Distribution de la population par phase de croissance.

4.2. Cas particuliers des sujets pathologiques

Dans le cadre de ce travail de thèse, en plus de l'analyse des trajectoires de croissance des sujets « sains », nous avons souhaité analyser plusieurs modèles de croissance pathologique. Ainsi, nous avons sélectionné trois pathologies impactant directement la croissance crânienne, soit directement au niveau de sa microarchitecture, soit indirectement par une croissance anormale du cerveau :

- Pathologie 1 : **l'hyperostose corticale infantile** ou la maladie de Caffey, qui est une maladie génétique de la petite enfance.
- Pathologie 2 : **la microcéphalie** qui est une pathologie neurologique où il existe un hypo-développement de la voûte crânienne.
- Pathologie 3 : **L'hydrocéphalie** qui est également une maladie neurologique, dans laquelle on observe un hyper-développement de la voûte crânienne.

4.2.1. Maladie de Caffey

Définition

La maladie de Caffey ou hyperostose corticale infantile (ICH) est une maladie génétique rare, mentionnée pour la première fois par Roske (1930) et décrite par Caffey et Silverman qui ont montré sur un groupe de nourrisson des œdèmes tissulaires associés et des épaissements diffus des corticales osseuses, avec un âge moyen de neuf semaines (Caffey et Silverman 1945).

Par la suite, une seconde forme létale et prénatale de la maladie de Caffey a été décrite. Elle se manifeste par des lésions osseuses distinctes dont le tableau radiologique apparaît en moyenne après 27 semaines de gestation (Bennet et Nelson 1953 ; Lecolier et al. 1992). À ce jour, il n'y a que très peu de rapports de cas cliniques sur l'ICH et, compte tenu de la résolution spontanée de cette maladie dans la petite enfance, son incidence est difficile à estimer et est donc probablement sous-estimée (Guerin et al., 2012).

L'ICH se caractérise par une néoformation osseuse sous-périostée massive, qui touche une grande partie du squelette. L'évolution de cette affection se fait en deux étapes :

- Dans la première étape, la néoformation d'os périosté provoque un épaissement cortical (hyperostose) de la surface corticale externe de l'os, et entraîne une expansion puis un remodelage par résorption de la surface externe ou endocorticale.
- Dans la deuxième et dernière étape, l'os est résorbé par la surface endocorticale, ce qui entraîne une expansion de la cavité médullaire et par conséquent une déformation de l'os (Glorieux, 2005). Dans les os longs, les lésions affectent surtout

les diaphyses, alors que l'épiphyse et la métaphyse ne sont généralement pas impliquées. Néanmoins, dans certains cas, l'hyperostose corticale s'étend sur jusqu'à ces sites anatomiques. De plus, la formation de remaniements périostés peut également provoquer la formation de ponts osseux entre des os contigus (Nistala et al., 2014).

Quels sont les gènes candidats ?

En 2005, Gensure et al. ont entrepris une cartographie fine du locus génétique de cette maladie chez une famille porteurs de la forme autosomique dominante de l'ICH, établissant une forte liaison entre le phénotype de l'ICH et un locus du chromosome 17q21. Ils ont également montré que tous les individus affectés et les porteurs sains de trois familles non apparentées étaient hétérozygotes pour une substitution c.3040C> T (p.Arg1014Cys) dans le gène COL1A1 (numéro d'accèsion NM_000088.3). La substitution hétérozygote c.3040C> T COL1A1 a ensuite été signalée dans d'autres cas familiaux (Suphapeetiporn et al., 2007; Cerruti-Mainardi et al., 2007; Kamoun-Goldrat et Le Merrier 2008; Cho et al., 2008; Ranganath et al., 2011), confirmant ainsi son association avec la maladie. L'hétérogénéité génétique de l'ICH a été suggérée par trois cas (une patiente sporadique et deux fœtus non apparentés avec une ICH prénatale) rapportés par Gensure et al. (2005), et par un autre cas familial signalé par Kitaoka et al. (2014), tous négatifs à l'analyse de séquence à la fois de COL1A1 et de ses gènes COL1A2 apparentés. Cependant, aucun autre gène ICH candidat n'a été identifié jusqu'à présent.

Quels sont les signes radiologiques squelettiques ?

Les sites osseux les plus fréquemment touchés sont la mandibule (pathognomonique de cette maladie), les clavicules, les omoplates, les côtes, les diaphyses des os longs, l'ilium et dans certains cas les os pariétaux et occipitaux (Gensure et al., 2005).

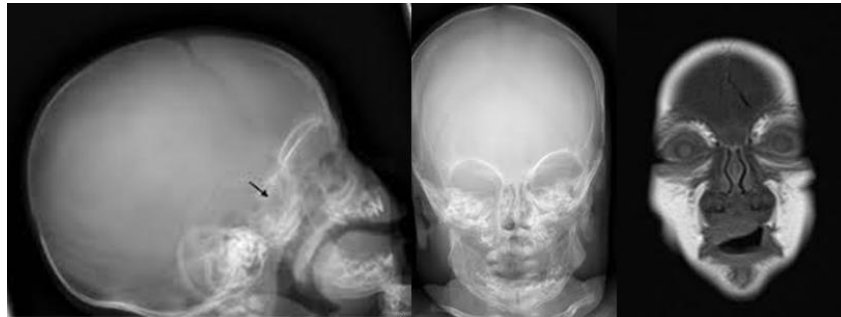
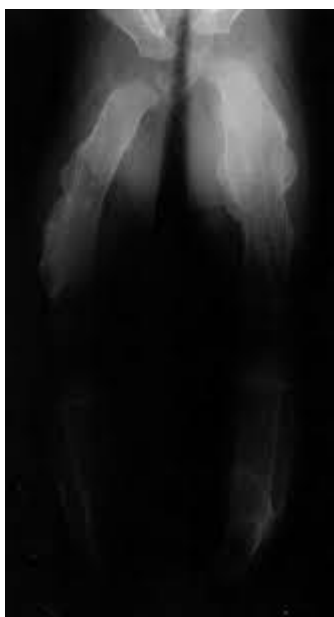
Figure 18 La radiographie montre une sclérose de la base du crâne associée à une hyperostose (à gauche). La radiographie sagittale montre une sclérose massive de l'os du crâne associée à une hyperostose corticale importante et à une hypertrophie de la mandibule secondaire à une nouvelle formation osseuse corticale (au milieu). A droite, l'imagerie IRM coronale montre une hyperostose de la voûte, faciale et mandibulaire significative (Al Kaissi et al. 2009).

Le crâne présente un aspect sclérotique massif, associé à une hyperostose corticale majeure et à une hypertrophie de la mandibule secondaire à la néoformation osseuse corticale (Fig., Al Kaissi et al. 2009) (Fig.18). La diaphyse des os longs est également un site atteint, donnant une forme de fuseau à ces os, mais en épargnant généralement les épiphyses et la métaphyse (Fig. 19).



L'imagerie Rx permet de mettre en évidence une succession de nouvelles couches osseuses issues des remaniements périostés, se traduisant par un épaissement cortical et donc souvent par une augmentation du diamètre de l'os. Au fil du temps, la « densité » osseuse augmente et devient homogène avec le cortex sous-jacent, l'os se remodèle ensuite et reprend finalement un aspect normal (Kamoun-Goldrat et Le Merrier 2008).

Figure 19 Radiographie d'un nourrisson de 5 mois montrant une hyperostose des deux jambes (Kamoun-Goldrat et Le Merrier 2008).

Les cas dits « paléopathologiques »

En paléopathologie, il y n'existe que très peu de cas d'hyperostose corticale infantile décrits :

- Un cas en Angleterre (Anderson et Carter 1994)
- Un cas en Serbie (Djuric et al. 2008)
- Deux cas en France (Le Bagousse et Blondiaux 2001; Lombardo et al. 2019).

Le contexte archéologique du squelette S185

L'individu est issu du site archéologique de la paroisse Saint-Jacques, créée à Douai au XI siècle puis détruite vers le XVIII siècle. Le bâtiment était grand, en forme de croix, avec un beffroi situé sur le côté de la nef à gauche du portail principal. À l'intérieur de l'église, certains espaces étaient plus densément occupés que d'autres par des sépultures. C'était le

cas par exemple de la nef et du bas-côté nord, qui contiennent de nombreuses tombes (Fig. 20).

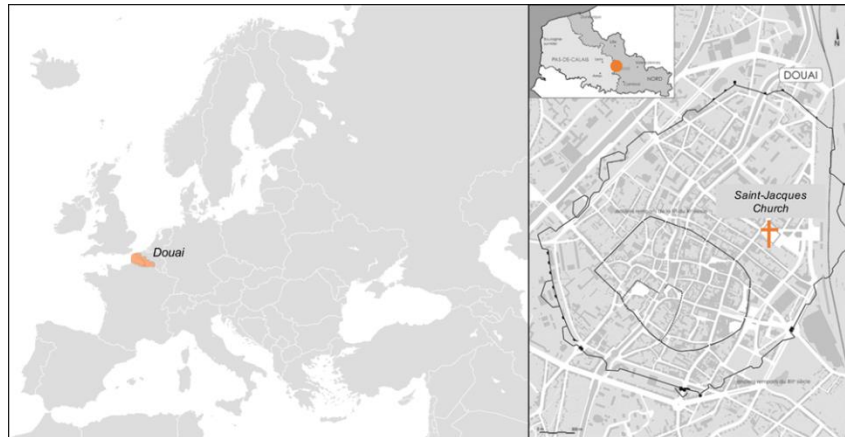

Figure 20 : Carte de la ville de Douai dans le nord de la France et de l'église Saint-Jacques dans la ville.

Le squelette S185 a été découvert à l'intérieur de l'église Saint-Jacques (Douai, France) dans une sépulture primaire, datée du XVIe au XVIIIe siècle (Venet et al., 2011). Le squelette était incomplet et le crâne, les vertèbres et les côtes étaient fragmentés comme le montre la figure 21.



Figure 21: Squelette S185 in situ (Lombardo et al., 2019).

4.2.2. L'hydrocéphalie

Définition

Le terme " hydrocéphalie " possède une étymologie grecque : *hydro* signifiant eau et *cephalus* signifiant tête. L'hydrocéphalie est une **pathologie congénitale ou acquise du système nerveux central, caractérisée par un déséquilibre entre la production, dans le plexus choroïde du cerveau, du liquide cébrospinal (LCS) et son absorption par les granulations arachnoïdes** (Tillier et al. 2001) (Fig.22). L'incidence de l'hydrocéphalie est estimée à 1,1 cas pour 1000 (Munch et al. 2012).

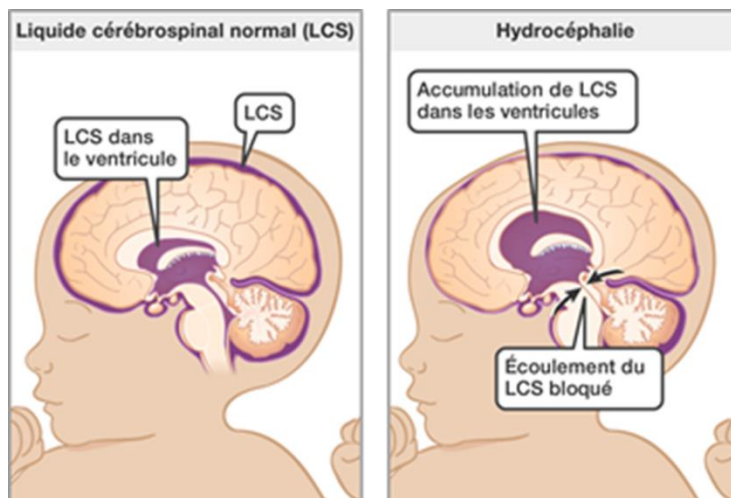


Figure 22 Représentation vulgarisée de l'hydrocéphalie chez les enfants en bas âge (Tillier, 2001).

Cette pathologie est définie comme "une perturbation de la dynamique du LCS" ou "un trouble de l'harmonie dans la dynamique du LCS" (Oï 2004), et classée comme

"*communicante vs non communicante* " par Dandy et Blackfan (1914) et "*non obstructive vs obstructive*" par Russell (1949).

Sur le plan physiopathologique, l'**hydrocéphalie communicante (non obstructive)** se produit lorsque le flux de liquide cébrospinal (LCS) peut encore s'écouler entre les ventricules qui restent ouverts, mais que les granulations arachnoïdiennes sont incapables de réabsorber normalement le LCS (Fig. 23). Ceci peut se produire suite à la cicatrisation méningée liée à une méningite bactérienne ou encore à la suite d'une hémorragie intraventriculaire (Peña et al. 2002; Hailong et al. 2007).

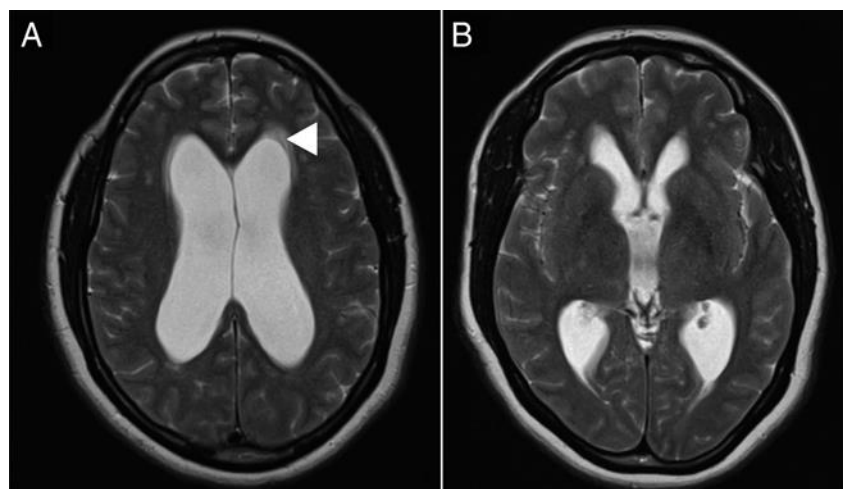


Figure 23 Imagerie par résonance magnétique axiale T2 (IRM) (A-B) d'un cas d'hydrocéphalie communicante (tirée de Wright et al. 2016).

L'**hydrocéphalie non communicante (obstructive)** se produit à l'inverse, lorsque l'écoulement du liquide cébrospinal (LCS) est bloqué le long d'un ou de plusieurs des passages étroits reliant les ventricules (Choi et al. 1990; Kelley 2011) (Fig. 24). Les malformations congénitales (en particulier la sténose de l'aqueduc et le syndrome de

Dandy-Walker avec dilatation kystique du quatrième ventricule), les lésions tumorales ou les malformations artérioveineuses peuvent causer cette forme d'hydrocéphalie (Raimondi 1969).

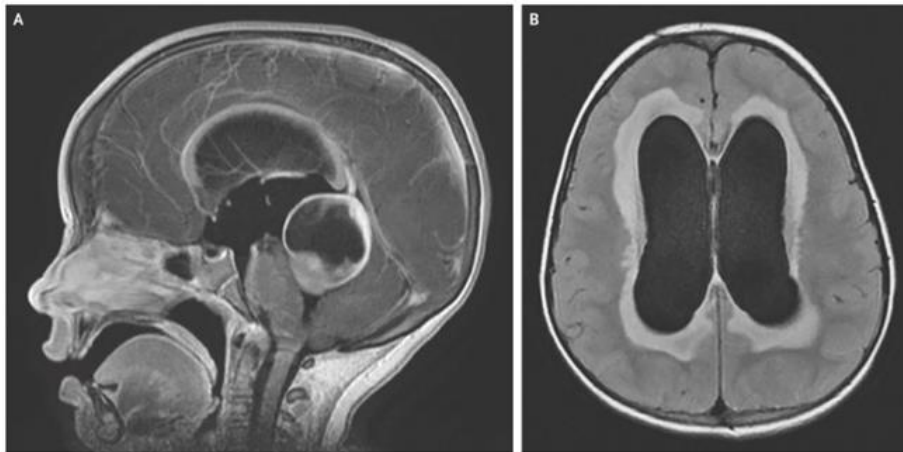


Figure 24 : Imagerie par résonance magnétique montrant une hydrocéphalie obstructive non communicante (A e B vision latérale et axiale) chez une fille de 4 ans (Santiago-Dieppa et Levi 2019).

Les cas dits « paléopathologiques »

Plusieurs cas d'hydrocéphalie ont été documentés depuis l'antiquité, notamment dans la littérature médicale de l'Égypte ancienne dès 2500 BC (Aschoff et al. 1999; Missori et al. 2010). Malgré ces représentations précoces, la littérature scientifique sur les cas paléopathologiques d'hydrocéphalie reste relativement pauvre (Brothwell et Sandinson, 1967; Ferembach 1968; Ortner et Putschar 1985; Zammit et Crubezy 1986; Richard et Anton 1991; Mari et Campillo 1995; Murphy 1996; Mariani-Costantini et al. 2000; Tiller et al. 2001; Giuffra et al. 2013; Bedic et al. 2019).

Le contexte archéologique du squelette S372

L'individu S372 a été retrouvé à l'extérieur de l'église Saint-Jacques (Douai, France) dans une sépulture primaire, datée du 16^{ème} au 18^{ème} siècle (Venet et al. 2011) (Fig.25). *Se référer au chapitre précédent pour plus d'informations sur le contexte archéologique qui est identique à l'individu S185.*

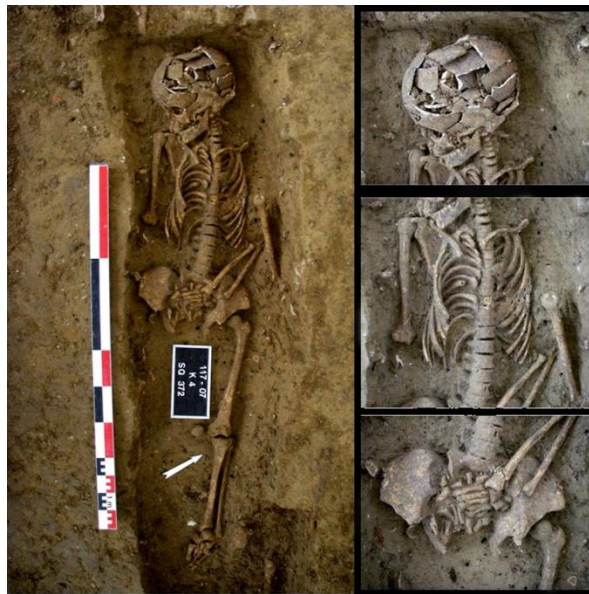

Figure 25: Squelette S372 in situ (photo, service archéologie CAD, Douai).

4.2.3. Microcéphalie

Définition

La **microcéphalie** est définie comme un tour de tête occipito-frontal (CTO) réduit dont l'écart-type est inférieur à la moyenne pour le sexe, l'âge et l'origine ethnique. Alors que Le

terme microencéphalie fait référence à un poids du cerveau 2SD inférieur à la moyenne. (Fig.26) L'incidence de microcéphalie dans le monde varie de 1,3 à 150 pour 100 000 naissances (Passemaid et al. 2013). Elle peut être acquise (Abuelo 2007) ou génétique (Faheem et al. 2015).

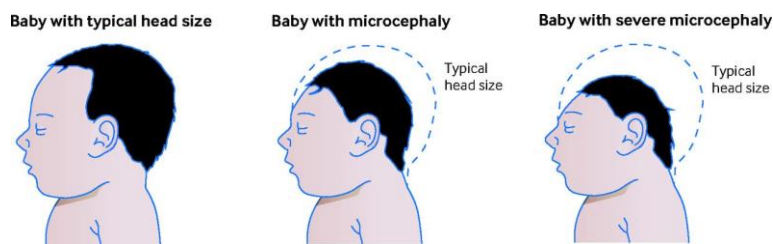

Figure 26 : Gamme de microcéphalie (Nawate et al. 2018).

Plusieurs processus de développement qui sont sous le contrôle de facteurs génétiques et environnementaux jouent un rôle dans le développement de la taille du cerveau. Ainsi, toute condition qui affecte la prolifération des cellules progénitrices, la différenciation des cellules et la mort des cellules peut ainsi induire une microcéphalie (Barkovich et al., 2005). **La microcéphalie peut être diagnostiquée à la naissance (microcéphalie primaire) ou se développer après la naissance (microcéphalie secondaire).** Les anomalies menant à la microcéphalie peuvent affecter exclusivement le développement cérébral (microcéphalie non syndromique) ou des zones associées à des malformations viscérales et/ou squelettiques et/ou à une dysmorphose faciale (microcéphalie syndromique).

Les microcéphalies primaires reflètent un déséquilibre entre la production de cellules progénitrices et la mort cellulaire. La perturbation de la prolifération des progéniteurs neuronaux (défauts de division mitotique ou de régulation du cycle cellulaire des

progéniteurs) ou de la réponse aux dommages à l'ADN peut entraîner une réduction du nombre de cellules neuronales et gliales dans le cerveau (Francis et al., 2006; Shen et al. 2005; Caviness et al. 2008; Kaindl et al. 2010; Bilguvar et al. 2011; Nicholas et al. 2011; Yu et al. 2011) (Fig. 27).

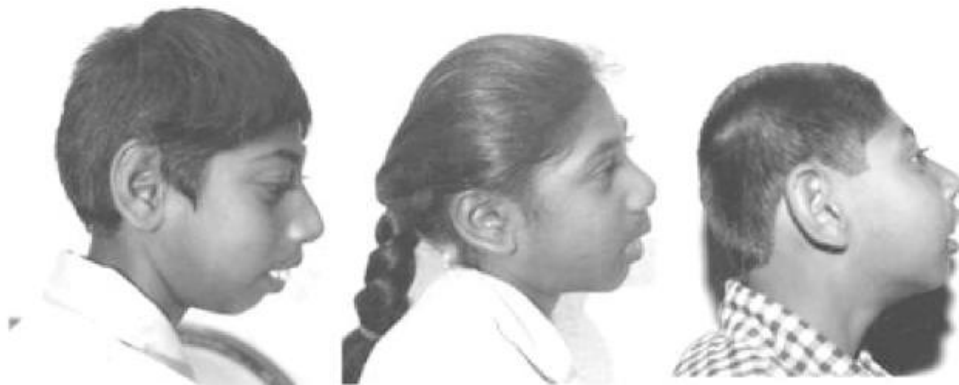

Figure 27 : Photographies de patients atteints de microcéphalie provenant de familles indiennes (Markandayaa et Girimajic 2004).

La microcéphalie congénitale acquise peut survenir après diverses lésions cérébrales en développement, telles qu'une infection intra-utérine, une irradiation, une exposition à des médicaments/toxines, y compris la consommation maternelle d'alcool (syndrome d'alcoolisme fœtal), l'irradiation fœtale, l'hyperphénylalaninémie maternelle, l'insuffisance plaquettaire et/ou une grave maladie maternelle des lésions tissulaires surviennent au début de la grossesse, en particulier au cours du premier trimestre de la grossesse, par des processus infectieux, toxiques, ischémiques peuvent perturber le développement cérébral ultérieur (Baraitser et al. 1983; Hugh et al. 1986; Moore et al. 1990; Schramet al. 2004) (Fig. 28).

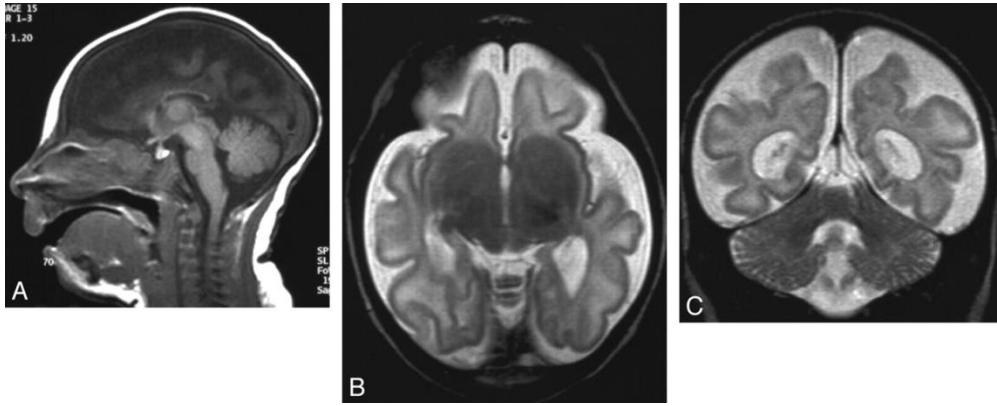


Figure 28 : Fille de 1 mois atteinte de microcéphalie congénitale et retard de développement global. A, Image sagittale pondérée T1; B, l'image axiale pondérée en T2 montre un motif gyral très simplifié; C, l'image coronale pondérée en T2 montre un cervelet disproportionné. (Adachi et al. 2011).

La microcéphalie secondaire, qui survient au cours des premières années de vie (CTO normal à la naissance) implique souvent une neurodégénérescence continue et / ou la mort d'autres cellules. La plupart des formes de microcéphalie secondaire surviennent chez les patients atteints du syndrome de Rett (Kortum et al. 2011), de la maladie d'Aicardi-Goutières (Goutières 2015), des céroïdes-lipofuscinoses neuronales (CLN) ou d'autres maladies métaboliques. Les patients présentent souvent des crises motrices et cognitives progressives, mais leurs symptômes peuvent également apparaître comme non progressifs (Gallo 1992; Rosmam et al. 2011).

Enfin, une hypotonie, des difficultés d'alimentation et une microcéphalie progressive au cours de la première année de vie ont également été signalées chez des garçons présentant une déficience du transporteur de cellules thyroïdiennes spécifiques à l'X (MCT8) (Frisema et al. 2004).

Les cas dits « paléopathologiques »

Concernant le contexte archéologique et la littérature paléopathologique, les cas décrits de microcéphalie sont particulièrement rares (Farzer 1879; Wells 1942; Orter et Putschar 1981; Suzuki 1975; Richard 1985).

Notre population contient donc quatre crânes microcéphales issus des collections du Museum National d'Histoire Naturelle :

- 5503: crâne-mandibule, sujet féminin de 20 ans
- 6288: crâne+mandibule (origine géographique : Canaries)
- 29422: crâne+mandibule, aucune info
- 30212: crâne+mandibule, aucune info

Quels sont les signes radiologiques squelettiques ?

1) Petite voûte crânienne avec une récession marquée de la région frontale et un occipital allongé dans le sens vertical ;

2) Un défaut prématuré de fermeture des sutures crâniennes;

3) Un Squelette facial de taille réduite mais relativement grand par rapport à la voûte crânienne ;

4) Une micrognathie ;

5) Une stature inférieure à la moyenne mais normalement développée (Zackai et al., 1972 ; Hopkin 1975; Goodman and Gorlin 1977).

5. Méthodes

Principes

Le principal intérêt de l'imagerie par rayons X est l'exploration de la structure interne d'objets opaques à la lumière visible, offrant ainsi une méthode d'analyse non destructive.

En se basant sur des propriétés du rayonnement électromagnétique de photons X, sa transmission et son absorption en fonction de la matière traversée, il est possible de déterminer la densité de la matière illuminée par un rayonnement connu.

La production de rayons X est assurée par l'accélération d'électrons venant frapper une cible, interagissant avec les électrons des atomes de la cible. Lorsque les électrons excités se stabilisent, ils relâchent leur énergie sous forme de photons X. Ce sont ces photons X qui seront canalisés vers l'échantillon à analyser.

Quelques notions historiques :

-Théorie de la tomographie : Radon 1917

-Première radiographie : Röntgen 1895

-Premier tomographe à rayons X : Hounsfield 1972

-Premier microtomographe à rayons X : Elliott 1980

-Première publication d'une étude osseuse par microtomographie à rayons X : Feldkamp
1989

La technique de radiographie consiste à projeter sur l'échantillon un rayonnement connu et à capter le rayonnement transmis. La radiographie obtenue est donc une projection dont le contraste renseigne sur des propriétés de l'échantillon.

La technique de tomographie consiste à multiplier les projections en changeant l'angle d'illumination de l'échantillon. L'ensemble des projections permettra de non seulement de renseigner sur des propriétés de l'échantillon mais aussi sur leur localisation dans l'espace.

La microtomographie à rayons X est une technique de tomographie à l'échelle du micron utilisant un rayonnement de photons X. Il est ainsi possible de déterminer les densités locales de l'échantillon de manière précise.

Coupler la technique à un traitement informatique permet d'effectuer rapidement et efficacement les calculs nécessaires à la numérisation de l'échantillon.

Cette technique offre deux types de mesures : **la mesure morphologique**, qui nous permet de décrire et d'étudier l'architecture de l'échantillon. Et la **tomodensitometrie**, mesure de la **densité**, qui peut s'effectuer de manière absolue avec l'utilisation de fantômes de calibration.

5.1. Une étude par microtomographie à rayons X se divise en plusieurs étapes :

1. **L'étape d'Acquisition** : les échantillons sont acquis dans l'appareil, et l'on obtient un jeu de données d'acquisition, représentant l'ensemble des projections.
2. **L'étape de Reconstruction** : le jeu de données d'acquisition permet de reconstruire le volume de l'espace acquis sous forme de plans qui constitueront des tranches parallèles de

ce volume. On obtient ainsi le jeu de données de reconstruction composé de l'ensemble des sections.

3. **L'étape d'Analyse** : le jeu de données de reconstruction est traité dans le but de segmenter les différentes parties composant le volume et d'effectuer des mesures.

5.1.1. Acquisition

Afin de pouvoir imager un échantillon dans les meilleures circonstances afin d'obtenir les mesures les plus précises, il convient de calibrer l'appareil suivant les recommandations constructeur et les spécificités de l'échantillon (nature et dimensions) (Müller et al. 1996 ; Kothari et al. 1998 ; Peyrin et al. 1998 ; Kim et al. 2004 ; Sode et al. 2008).

Un appareil de microtomographie à rayons X se compose d'un générateur de rayons X, d'un plateau rotatif accueillant le porte-échantillon, et d'un capteur qui recueille les rayons X issus du générateur après leur interaction avec l'échantillon.

La tension d'accélération des électrons et son intensité sont contrôlées, permettant ainsi la production stable d'un rayonnement de photons X, dont le pouvoir de pénétration dans la matière est fonction de leur énergie. Cela nous permet d'adapter le rayonnement à la nature de notre échantillon, un échantillon plus dense nécessitant une plus grande énergie.

Le capteur offre généralement une dimension fixe, et des unités de surface élémentaire déterminant sa résolution. Il est possible de regrouper ces unités en ensembles (binning), permettant de réduire le temps nécessaire à l'acquisition d'une projection. La nature du capteur joue sur le temps d'acquisition : les solutions équipées de capteur plan, en

comparaison aux dispositifs à transfert de charge (CCD), offrent une meilleure sensibilité pour une perte en capacité de résolution. C'est aussi la sensibilité du capteur qui détermine la plage d'intensités lumineuses des pixels de la projection, réparties en fonction des densités et des distances de matière traversée.

Le générateur à rayons X possède une résolution spatiale définie en fonction de sa qualité, et c'est le contrôle sur les distances entre le trio générateur/échantillon/capteur, simulant le zoom optique, qui nous permet de faire varier la résolution finale de notre acquisition. Enfin l'espace disponible dans le caisson limite les dimensions de l'échantillon. Tout cela nous permet d'adapter la résolution et les dimensions de notre acquisition aux besoins de l'échantillon, dans les limites imposées par le système.

La résolution fournit la taille pour un pixel de la projection. Celle-ci influe sur la capacité à distinguer les structures (Guldberg et al. 1998; Isaksson et al. 2011), un sous-échantillonnage provoquant des artefacts de volume partiel, où l'intensité d'un pixel comprenant à la fois une structure d'une densité donnée et une structure d'une densité différente prend la valeur moyenne de ces densités, résultant en une sur ou sous-évaluation des volumes mesurés (Bouxsein et al. 2010 ; Kim et al. 2004).

Afin d'obtenir les différents angles de vue des projections, c'est généralement l'échantillon qui subit une rotation, le générateur et le capteur étant fixe (dans le cas des appareils in-vivo le couple générateur/détecteur effectue une rotation autour de l'échantillon) (Campbell et Sophocleus 2014).

Les appareils peuvent proposer une technique d'acquisition où la rotation du porte-échantillon est continue et subit une translation verticale, ce qui permet de réduire le temps

d'acquisition et d'acquérir des échantillons dont la hauteur dépasse la dimension du capteur par rapport au niveau de zoom.

Le pas de rotation fournit l'angle d'incrément entre les projections. Celui-ci influe sur la qualité des projections, un sous-échantillonnage provoquant des artefacts prenant la forme de trainées sur les sections après reconstruction. Il est défini en fonction de la taille de l'échantillon à analyser par rapport à la dimension du détecteur ; on recommande généralement de prendre 1,6 ($\pi/2$) fois la largeur en pixel qu'occupe l'échantillon sur la projection, divisé par 360 (rotation complète de l'échantillon).

Le rayonnement de photons X étant transmis et absorbé, à moins d'avoir des éléments extrêmement radiopaque, il est possible de réaliser l'ensemble des projections sur un angle total de 180°.

La tension d'accélération des électrons produisant le rayonnement de photons X fournit les niveaux d'énergie des photons produits dans le cas d'une source polychromatique de rayons X. **Plus les niveaux d'énergie du rayonnement de photons X sont élevés, meilleur est la pénétration dans la matière.**

Néanmoins la présence de niveaux d'énergie faibles par rapport au niveau maximum nécessaire à la pénétration de parties de l'échantillon de plus haute densité entraîne un **artefact de durcissement de faisceau**, prenant la forme d'un halo lumineux le long des contours de l'échantillon visible sur les sections après reconstruction. Il convient de placer un **filtre physique** qui vient absorber ces rayonnements de photons X de faible énergie.

Afin de satisfaire aux besoins d'échantillonnage du capteur par rapport à sa sensibilité, il convient de suivre les procédures d'étalonnage spécifiques aux appareils pour obtenir des acquisitions optimales (Bouxsein et al.2010; Verdellis et al. 2011).

Le temps d'exposition est le temps nécessaire à la capture d'une projection, satisfaisant aux besoins d'échantillonnage du capteur par rapport au nombre de photons X reçus. Ceux-ci dépendent du débit, c'est à dire l'intensité du rayonnement de photons X, dépendant de l'intensité du courant d'accélération des électrons produisant le rayonnement de photons X.

Naturellement, ou à la suite d'une erreur dans le choix des paramètres d'acquisition, **un bruit** est présent sous la forme d'un grain, poivre-sel sur une image en intensités de gris, réparti aléatoirement au sein de l'image. **Afin d'augmenter le rapport signal sur bruit, il est possible de multiplier les projections pour chaque angle acquis et d'établir une projection moyenne (frame averaging).**

Si le capteur présente des unités de surfaces élémentaires défectueuses, cela se traduit par des pixels sans valeur au niveau des projections. **Cela entraîne un artefact en anneaux visible sur les sections après reconstruction.**

Finalement un mouvement indésirable de l'échantillon sur le porte échantillon entraîne des artefacts de mouvement, prenant la forme de trainées visibles sur les sections après reconstruction. *Il convient de s'assurer de la stabilité de l'échantillon au sein du porte-échantillon, éventuellement par du matériel de contention le plus radiotransparent possible (parafilm, coton, gaze, mousse, etc...) ou une méthode de fixation (cire, pince, etc...).*

Au final, la détermination des paramètres d'acquisition relève la plupart du temps d'un compromis entre la qualité des projections et le temps nécessaire à l'acquisition, dans les limites imposées par le matériel d'étude et a une forte influence sur les résultats d'une étude (Saba et Rehman 2012; Anand et al. 2014; Muhsin et al. 2014; Zhao et al. 2015; Yazdani et al. 2015).

5.1.2. Reconstruction

Cette étape a pour but d'extraire les densités locales à partir des informations disponibles dans le jeu de données d'acquisition, produisant ainsi une représentation de la structure de l'échantillon fonction de sa densité.

Dans la majorité des applications, à partir des projections du jeu de données d'acquisition, une opération de **rétroprojection filtrée** est effectuée pour reconstruire les sections, chacune correspondant à une rangée des projections. Cette méthode est privilégiée pour sa rapidité, sa simplicité et sa constance.

Il existe un autre type de méthode de reconstruction, dite **itérative**, plus rare dû aux grands besoins en ressources informatique.

Dans la majorité des appareils de microtomographie à rayons X ex-vivo, l'unité de volume élémentaire est **isotropique**, c'est-à-dire que le voxel reconstruit à partir d'un pixel des projections possède les mêmes grandeurs dans les trois dimensions. Ainsi les sections

reconstruites restent des plans mais contiennent aussi une information d'espace tridimensionnel.

Afin de pouvoir représenter au mieux les densités de l'échantillon, il convient de déterminer une plage de niveau de gris correspondant aux valeurs pertinentes le représentant sur les projections. Les sections peuvent ainsi être représentées par un histogramme de niveaux de gris, illustrant la distribution des densités attribuées à chaque pixel. Lors d'études comparatives, il est ainsi possible d'attribuer des plages de niveaux de gris identiques aux différents échantillons afin de pouvoir traiter les jeux de données de reconstruction de manière reproductible et d'établir une comparaison absolue.

5.1.3. Analyse

L'étape d'analyse peut se diviser en plusieurs sous-étapes, le but final étant la création d'un modèle tridimensionnel sur lequel les mesures sont effectuées.

5.1.4. Filtrage

Il s'agit d'une étape *facultative* dont l'objectif est d'améliorer la qualité des sections. Il peut s'agir d'un filtre destiné à atténuer le bruit présent dans les sections, par exemple en uniformisant les valeurs d'intensités proches sur les pixels contigus ; à mettre en évidence certaines portions des sections, par exemple en jouant sur les contrastes ; ou bien dans un

but illustratif, par exemple en adoucissant la transitions entre des intensités de gris différentes.

5.1.5. Région d'intérêt (ROI)/ Volume d'intérêt (VOI) :

Le choix de la région est crucial sur plusieurs aspects : en dehors des considérations propres au sujet d'étude, la ROI peut influencer la façon dont des algorithmes de segmentation automatique peuvent fonctionner et influencer le calcul de mesures et leur pertinence (Maga et al. 2006; Ketcham et Ryan 2004). Lors d'études comparatives, il convient de proposer un choix de ROI reproductible. Il est alors recommandé de choisir des repères anatomiques afin de pouvoir établir précisément la localisation de la ROI.

5.1.6. Segmentation

Généralement la segmentation s'efforce de séparer les différents compartiments qui composent l'échantillon (Gonzales et Wood 2002 ; Norouzi et al. 2014). Dans la majorité des cas, un seul de ces compartiments concerne notre étude, et **la segmentation revient à faire une binarisation**, c'est-à-dire de répartir en deux segments les pixels du jeu de données reconstruit. Cela revient à choisir un niveau de gris seuil sur l'histogramme de niveaux de gris. Au-dessus de ce seuil les pixels affectés à ces niveaux prennent la valeur maximale d'intensité pour un niveau de gris, le blanc ; en dessous de ce seuil les pixels affectés à ces niveaux prennent la valeur minimale d'intensité pour un niveau de gris, le noir. **On obtient ainsi un jeu de données binarisé.**

Le choix du seuil est crucial dans le processus d'analyse : il s'agit de pouvoir déterminer avec précision et de manière reproductible les volumes élémentaires représentant la numérisation de l'échantillon. Il existe de nombreuses méthodes, qu'elles soient manuelles, semi-automatiques, automatiques, basées sur les différents paramètres qui caractérisent les données, qui permettent d'établir le seuil adéquat de segmentation.

5.1.7. Mesure

A partir des jeux de données binarisés, **il est possible de se livrer à des mesures bidimensionnelles ou tridimensionnelles**, d'effectuer des mesures stéréologique basées sur les techniques d'histologie, où les résultats issus de ces mesures constitueront des estimations proches de la réalité.

Néanmoins un des principaux intérêts de la mesure sur les données issues de tomographie est l'accès au volume. Il est possible de modéliser fidèlement l'échantillon numérisé à partir d'une modélisation tridimensionnelle des jeux de données binarisés. Un algorithme se charge alors de tronquer les voxels en surface du volume de manière à représenter au mieux les transitions avec les voxels contigus. Le modèle 3D créé constitue alors une représentation plus fidèle de la réalité et les résultats issus des mesures sont plus précis que les estimations basées sur les représentations 2D.

Les paramètres de mesure en référence à la structure du tissu osseux sont issus de la nomenclature standardisée développée par le comité chargé de la nomenclature en histomorphométrie de l'ASBMR (Parfitt et al. 1987 ; Dempster et al. 2013).

5.1.8. Bone Volume (BV)

Il s'agit d'un volume mesuré à partir du modèle 3D issu de la modélisation par algorithme d'un jeu de données binarisé.

La mesure 2D (Bone Area - Ba) permet d'obtenir la surface d'une section d'un jeu de données binarisé, à partir d'un compte des pixels.

Il est possible d'extrapoler le volume à partir de la mesure 2D en transformant l'aire par pixel en volume par voxel.

5.1.9. Total Volume (TV)

Il s'agit d'un volume mesuré à partir du modèle 3D issu de la modélisation par algorithme de l'ensemble des ROI associées au jeu de données binarisé.

La mesure 2D (Tissue Area - Ta) permet d'obtenir la surface d'une section de la ROI associée au jeu de données binarisé, à partir d'un compte des pixels.

Il est possible d'extrapoler le volume à partir de la mesure 2D en transformant l'aire par pixel en volume par voxel.

5.1.10. Percent Bone Volume (BV/TV)

Il s'agit du rapport au volume osseux, **ou fraction osseuse**, permettant d'exprimer le volume d'os en fonction du volume d'intérêt.

Il est possible d'obtenir son penchant 2D en effectuant le rapport à l'aire osseuse (Ba/Ta).

5.1.11. Trabecular Thickness (Tb.Th)

Lors d'une analyse d'os diploé, il s'agit de l'épaisseur moyenne des travées osseuses. Mesuré à partir du modèle 3D issu de la modélisation par algorithme du jeu de données binarisés. On utilise la méthode des sphères : pour chaque voxel le long de l'axe médian des travées, le diamètre de la sphère pouvant contenir le maximum de volume de la travée sans contenir d'élément n'appartenant pas à la travée. La moyenne des diamètres de chaque sphère fournit l'épaisseur trabéculaire Tb.Th (Fig. 29).

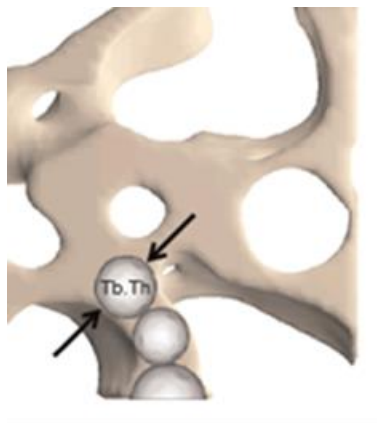


Figure 29: Schéma de la méthode de calcul direct en 3D de l'épaisseur moyenne des travées (Bouxsein 2010).

5.1.12. Trabecular Separation (Tb.Sp)

Lors d'une analyse d'os diploé, il s'agit de **l'épaisseur moyenne des espaces inter-trabéculaires**. Mesuré à partir du modèle 3D issu de la modélisation par algorithme du jeu de données binarisés. On utilise la méthode des sphères : pour chaque voxel le long de l'axe médian des espaces inter-trabéculaires, le diamètre de la sphère pouvant contenir le maximum de volume de l'espace inter-trabéculaire sans contenir d'élément appartenant à une travée osseuse. La moyenne des diamètres de chaque sphère fournit l'épaisseur des espaces inter-trabéculaire Tb.Sp (Fig. 30).

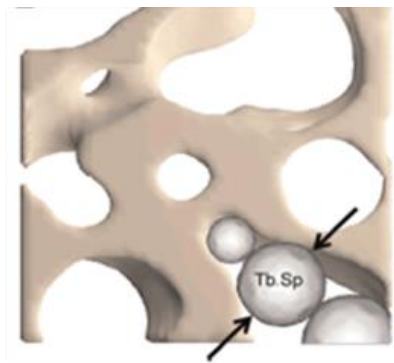


Figure 30 Schéma de la méthode de calcul direct en 3D de la séparation moyenne entre les travées (Bouxsein 2010).

5.1.13. Trabecular Number (Tb.N)

Lors d'une analyse d'os diploé, il s'agit **d'une moyenne du nombre de croisements au travers des travées pour un espace donné**. Il fournit un indice permettant d'apprécier la densité de fréquence des travées osseuses au sein du volume d'intérêt.

5.1.14. Degré d'Anisotropie (DA)

Lors d'une analyse d'os diploé, **le degré d'anisotropie est un indice représentant le niveau d'organisation des travées osseuses**. Il varie de 1 pour une organisation isotropique (c'est-à-dire que les travées présentent des orientations dans l'espace similaires) à l'infini pour une organisation anisotropique (c'est-à-dire une des orientations très variables les unes par rapport aux autres).

5.2. Équipement

Nous avons utilisé deux appareils de microtomographie à rayons X différents afin de pouvoir s'adapter aux dimensions de nos échantillons.

Skyscan 1172

Pour les acquisitions des prélèvements de voûte crânienne nous avons utilisé l'appareil de microtomographie à rayons X Skyscan 1172 (Bruker mCT, Kontich, Belgique) du laboratoire MABLab UR4490 (Fig. 31).

Il s'agit d'un appareil de type bureau, c'est-à-dire fermé, avec un générateur à rayons X ayant une tension d'accélération de 20 à 100 kV, fournissant une énergie maximale de 10 W. La résolution spatiale est de 5 μm , avec taille de pixel pouvant varier de 0,7 μm à 25 μm par zoom. Le capteur est un dispositif à transfert de charge de 4000 par 2300 pixels, avec

possibilité de décalage pour doubler le champ de vue. La taille maximum d'un échantillon visible dans le champ de vue est de 5 cm de diamètre et 7 cm en hauteur.



Figure 31 Microtomographie à rayons X Skyscan 1172 (Bruker mCT, Kontich, Belgique).

UltraTom

Pour les acquisitions des cranes entiers nous avons utilisé l'appareil de microtomographie à rayons X UltraTom (RX Solutions, Chavanod, France), qui fait partie de la plateforme d'imagerie par rayons X ISIS 4D, partenaire du laboratoire MABLab UR4490 (Fig. 32).

Il s'agit d'un appareil de type casemate, c'est-à-dire ouverte dans un local fermé. Deux générateurs sont disponibles : un tube nanofoyer ayant une tension d'accélération maximale de 160 kV offrant une taille minimale de pixel de 0.25 μ m et un tube microfoyer ayant une tension d'accélération maximale de 230 kV. Deux capteurs sont disponibles un dispositif à transfert de charge de 4000 par 2624 pixels offrant une résolution maximale de 127 μ m et un panneau plat de 1920 par 1496 pixels offrant une résolution maximale de 11,8 μ m ; les deux capteurs offrent la possibilité de décalage pour doubler le champ de vue, ou d'une rotation par leur centre pour intervertir la longueur et la largeur du champ de vue. La taille maximum d'un échantillon est de 1 m³.




Figure 32 Microtomographie à rayons X UltraTom (RX Solutions, Chavanod, France).

Nous avons utilisé plusieurs logiciels pour mener à bien notre étude :

-Suite Skyscan (Bruker mCT, Kontich, Belgique)

-Logiciel de contrôle l'appareil de microtomographie à rayons X Skyscan 1172 de Bruker mCT : Il s'agit du logiciel permettant la commande du matériel associé.

-**NRecon** : Il s'agit d'un logiciel adapté à la reconstruction à partir des projections des jeux de données d'acquisition issues de l'appareil de microtomographie à rayons X Skyscan 1172, en sections formant les jeux de données de reconstruction.

-**DataViewer** : Il s'agit d'un logiciel de visualisation et d'orientation des jeux de données de reconstruction sous forme d'une reconstruction multi-plan (MPR). Il est possible de réaliser des opérations de superposition tridimensionnelle rigide.

-**CTAn** : Il s'agit d'un logiciel d'analyse, qui permet de définir les ROI, d'effectuer des opérations de filtrage, d'effectuer des opérations de binarisation et de morphologie, d'effectuer les mesures morphologique. Il est possible d'automatiser les opérations grâce à un système de liste de tâches séquentielles.

-**CTVox** : Il s'agit d'un logiciel de visualisation de modèles 3D volumétriques.

-**CTVol** : Il s'agit d'un logiciel de visualisation de modèles 3D surfaciques.

-**AVIZO** (Thermo Fisher Scientific, Waltham, USA) : Il s'agit d'un logiciel d'analyse et de visualisation de jeux de données reconstruit. Il permet de définir les ROI, d'effectuer des opérations de filtrage, d'effectuer des opérations de binarisation et de morphologie, d'effectuer les mesures morphologique, de visualiser les reconstructions multi-plan et les modèles 3D volumétriques et surfaciques.

-**X-Act** (RX Solutions, Chavanod, France) : Il s'agit du logiciel de contrôle de l'appareil de microtomographie à rayons X UltraTom et d'un logiciel de reconstruction adapté à partir des projections des jeux de données d'acquisition issues de l'appareil de microtomographie à rayons X UltraTom, en sections formant les jeux de données de reconstruction.

-**XLStats** (Addinsoft, New York, USA) : Il s'agit d'un logiciel de calculs statistiques

-**MATLAB** (MathWorks, Natick, USA) : Il s'agit d'un logiciel boîte à outils mathématique. Nous l'avons employé en tant que qu'outils de calculs statistiques.

5.3. Application

Préparation des échantillons

-Prélèvements d'échantillons de voûte crânienne

Les prélèvements de voûte crânienne correspondaient à la selection de morceaux fragmentés de voûte cranienne, aux dimensions adaptées au skyscan 1172. L'épaisseur maximale de chaque prélèvement a été mesurée au pied à coulisse.

- Crânes entiers

Les cranes n'ont pas subis de préparation spécifique.

Tableau 2 : Ensemble des paramètres d'acquisition utilisés dans cette étude.

Protocole	1	1	2	2	2	2	2
Matériel	Skyscan	Skyscan	UltraTom	UltraTom	UltraTom	UltraTom	UltraTom
	1172	1172					
Collection	C.Lille	S. Jq	Un.	C.Vn	Mich.	MNHN	S. Jq
			Boug.				
Tension d'accélération (kV)	80	80	139	–	120	–	120
Intensité (µA)	100	100	190	–	600	–	600
Pas de rotation (°)	0.5	0.4	–	–	–	–	–
Temps d'exposition (ms)	2675	2800	–	–	–	–	–
Filtre	Al+Cu	Al+Cu	–	–	–	–	–
Binning mode	2x2	4x4	–	–	–	–	–
Taille de pixel (µm)	5	27.5	27	60	100	83	70

Reconstruction

-Echantillons de voute crânienne

Les jeux de données d'acquisition ont été reconstruits avec les paramètres suivant : Réduction des artefacts en anneaux (RAR) = 10, Correction du durcissement de faisceau = 45%, pas de filtre de lissage appliqué, plage dynamique de niveaux de gris constante entre les échantillons. Les sections des jeux de données de reconstruction ont été reconstruites au format d'image .bmp.

-Crânes entiers

Les paramètres de reconstruction n'ont pas été communiqués.

Analyse

-Fragments de voute crânienne

Dans le but de réduire le bruit de l'image et la poussière d'os issue du prélèvement au trépan, les sections ont été filtrées grâce au logiciel CTAn. Trois filtres successifs ont été utilisés : Conditionnal mean filter, Median filter, Unshrap Mask. Les sections des jeux de données filtrés ont été sauvegardées au format d'image .png afin de minimiser l'espace de stockage tout en conservant l'ensemble de l'information (compression sans pertes) (Fig. 33).

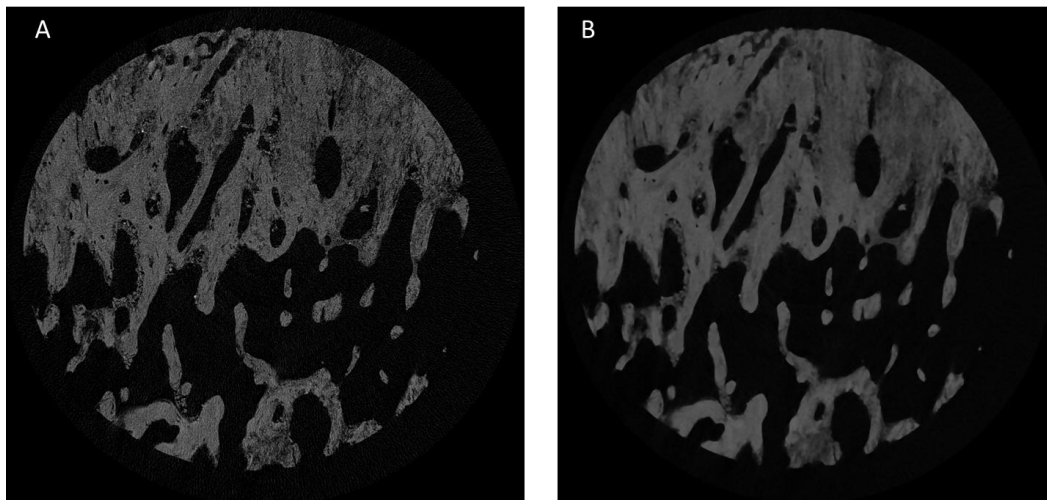


Figure 33 : Coupe transversal de l'échantillon S54 (5-7 mois) : A image brute ; B Image filtrée.

En raison de la conformation anatomique de notre échantillon (la voûte crânienne est naturellement concave) et de l'aspérité des échantillons, nous avons créé des ROI épousant le contour extérieur de l'os grâce à l'outil *lasso* (Fig. 34).

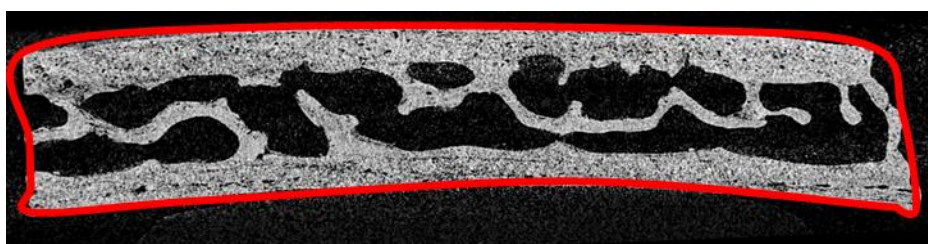


Figure 34 : ROI épousant le contour extérieur de l'échantillon S54.

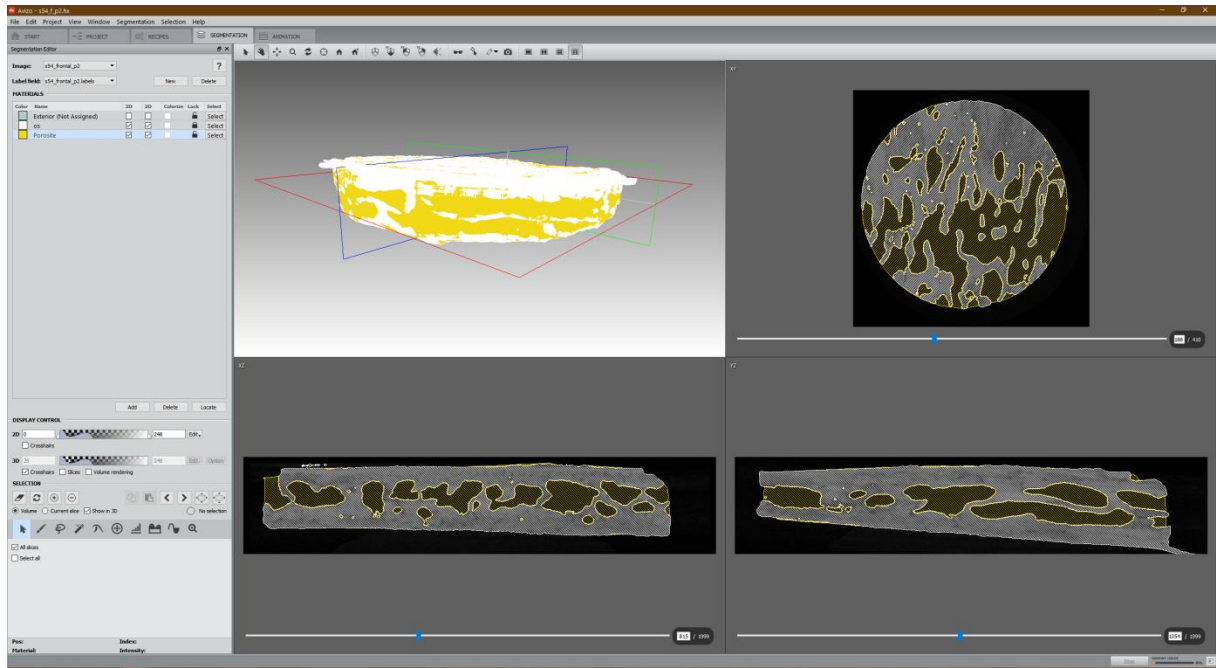


Figure 35 Segmentation de l'échantillon S54 avec le logiciel AVIZO.

Nous avons utilisé le logiciel AVIZO pour segmenter l'os de l'espace inter-trabéculaire et des porosités dans les ROIs, en attribuant grâce à l'outil *baguette magique* un *label* à chaque segment (Fig 35.). Chaque *label* est sauvegardé au format .bmp.

Nous avons binarisé le segment osseux grâce au logiciel CTAn en utilisant l'algorithme de seuillage automatique d'Otsu (Otsu 1979) basé sur les minima des variances intra-classe (Fig. 36). Les sections des jeux de données binarisés ont été sauvegardées au format .tif.




Figure 36 : Binarisation de l'échantillon S54 avec le logiciel CTAn.

Les mesures ont été calculées grâce au logiciel CTAn. L'analyse 3D a été effectuée sur un modèle tridimensionnel issu de la modélisation par l'algorithme Marching Cubes 33 des jeux de données binarisés.

-Crânes entiers

Le second type d'échantillons de notre étude est composé de crânes entiers, pour lesquels nous avons décidé d'utiliser une technique non destructive. **Des sous-volumes ont été extraits virtuellement** sur la partie droite du frontal et le pariétal droit de nos échantillons.

Conformément à la littérature sur la variation régionale de l'épaisseur de la voûte crânienne (CVT) pendant l'ontogenèse (Anzelmo et al. 2014) et en utilisant une méthode de points de repères flous (Fuzzy Landmarks) (Valeri et al. 1998) (repères placés manuellement à

plusieurs reprises (dix fois) sur le centroïde apparent d'une zone délimitée (par exemple, la bosse pariétale) nous avons obtenu une cartographie composée de six zones d'extraction (3 sur le frontal et 3 sur le pariétal) (Tableau 3).

Tableau 3. Repères anatomiques servant de points de référence pour l'extraction des sous- volume

Nom des repères	Définitions des repères
Fa	l'apex de la bosse frontale droite
Fb	le point médian entre le bregma et l'apex de la bosse frontale droite
Fl	le point médian entre l'apex de la bosse frontale droit et le sphénoïde
Pb	le point médian entre la suture sagittale et l'apex de la bosse pariétale droite
Pl	L'apex de la bosse pariétale droite
Pp	le point médian entre l'apex de la bosse pariétale droite et la suture lambdoïde

Pour obtenir les sous-volumes, nous avons utilisé le logiciel AVIZO. Pour notre étude, nous considérons que le frontal est symétrique par un axe sagittal médian et le pariétal est symétrique par rapport à la suture sagittale. Nous avons effectué une coupe grâce au module *Ortho Slice* par un plan sagittal médian et conservé la partie droite du crane pour l'analyse (Fig. 37).

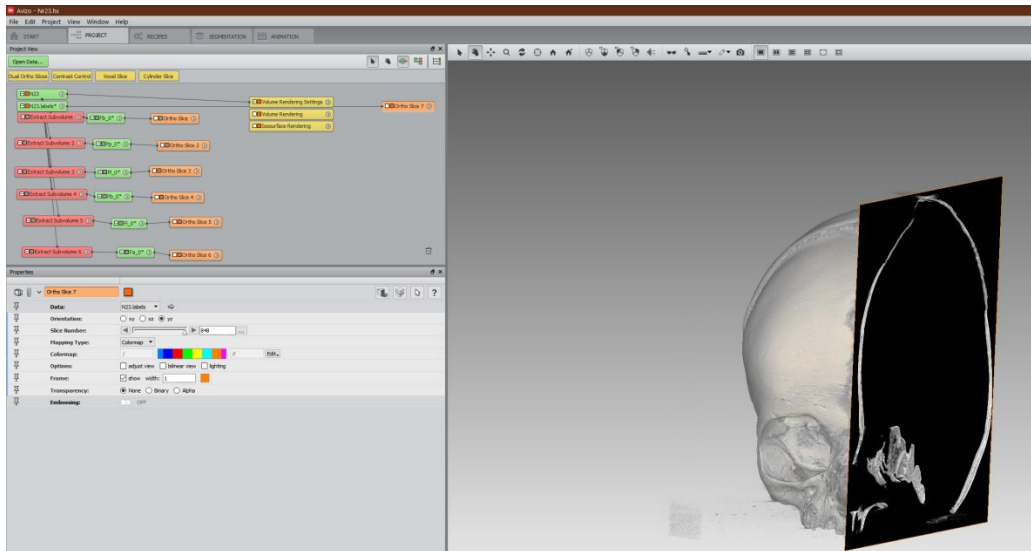


Figure 37 : Coupe de le coté droit de l'individu Cn23 grâce module Ortho Slice (AVIZO) par un plan sagittal médian/

Par la suite, en utilisant le module *Extract Subvolume*, nous créons des cubes de 150 pixels de coté qui sont placés au niveau des points de repères préalablement établis (Table 3) (Fig. 38-39).




Figure 38 : Placement des Sous-volumes sur le crâne de l'individu Cn23 avec le module Extract Subvolume (AVIZO).

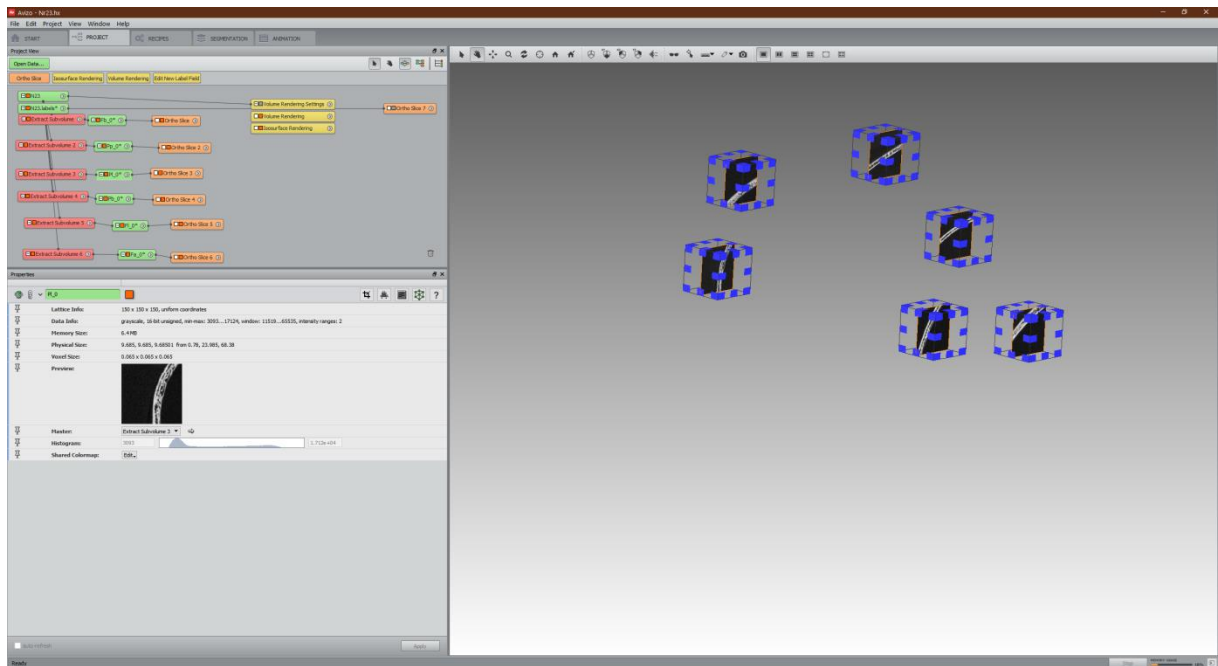


Figure 39 : Extraction des sous-volumes (AVIZO).

La seule exception pour la taille des cubes a été lors de l'analyse de microcéphalie car nous avons utilisé des cubes de 75 pixels de côté afin de les adapter à la forme anatomique atypique du frontal (Fig. 40).

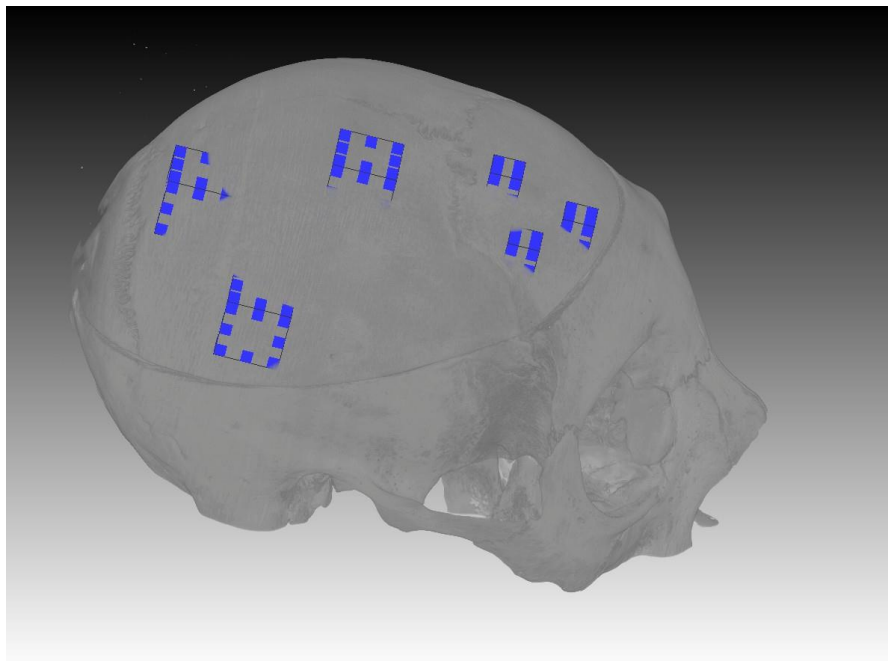


Figure 40 : Placement des Sous-volumes (AVIZO) sur le crâne de l'individu microcephalique MNHN5530.

Ensuite, pour obtenir le volume de chaque cube nous utilisons le module *Surface Area Volume*. Chaque cube a été réorienté grâce au logiciel DataViewer, de manière à ce que la table extérieure de la voûte crânienne présente dans le sous-volume soit parallèle au plan transversal du sous-volume (Fig. 41).

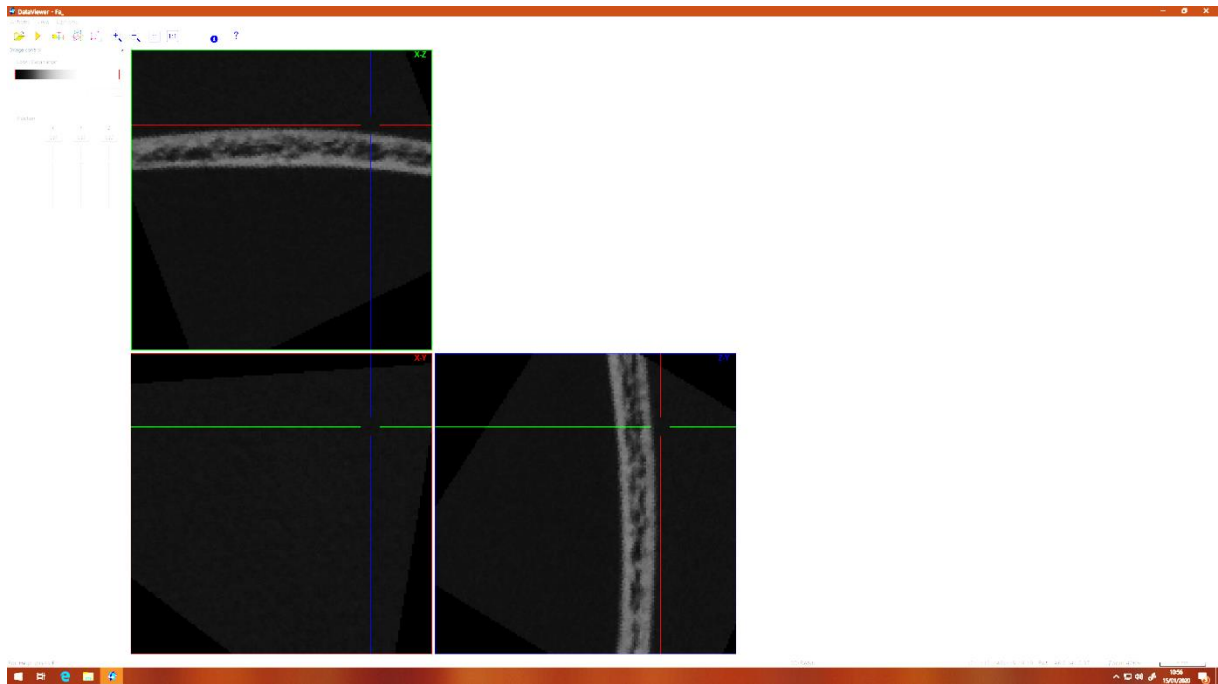


Figure 41 Reorientation de l'échantillon de l'individu Cn23 avec DataViewer (SkyScan, Bruker).

-Cartographie de l'épaisseur de la voûte crânienne

Pour obtenir l'épaisseur de la voûte crânienne sur l'ensemble de nos crânes, nous avons utilisé le logiciel AVIZO. Nous avons segmenté la voûte crânienne de manière automatique grâce à l'algorithme d'Otsu avec le module *Automatic Thresholding*. Nous avons comblé l'espace intra-trabéculaire avec le module *Fill Hole*. Nous avons calculé l'épaisseur de la voûte crânienne avec le module *Surface Thickness*. Une cartographie tridimensionnelle illustrant la variation de l'épaisseur de la voûte sur l'ensemble du crâne a été obtenue et rendue avec une échelle chromatique (Fig 42).

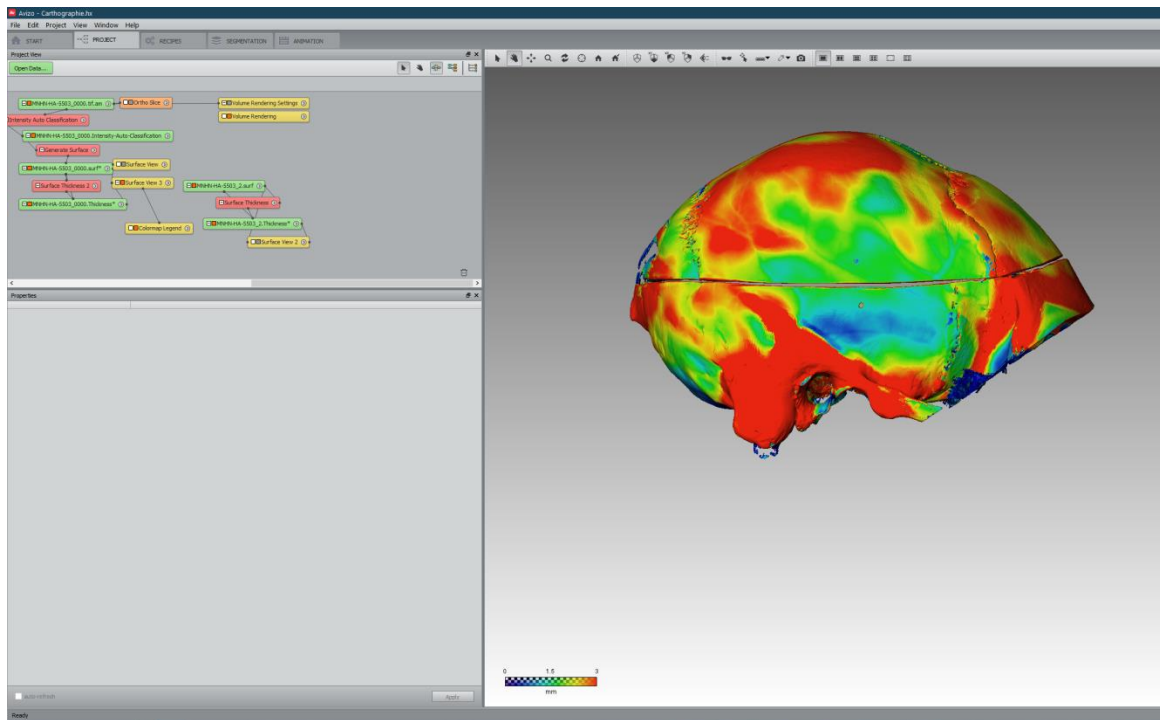


Figure 42 : Cartographie de l'épaisseur de la voûte crânienne de l'individu MNHN 5530 avec le module Surface Thickness (AVIZO).

5.3 Méthodes d'estimation pour les sujets immatures

Pour l'estimation de l'âge au décès des sujets de 0 à 12 ans, nous avons utilisé la méthode AlQahtani et al. (2010) pour le développement dentaire et la méthode Fazekas et Kosa (1978) pour mesurer la longueur maximale des membres sans épiphyse. L'âge de décès des individus morts *in utero* a été obtenu avec la méthode Scheur et Black (1994), qui utilise la taille des pars basilaris de l'os occipital.

CHAPITRE 3

RESULTATS

1. Evolution de l'épaisseur de la voûte crânienne en fonction de la croissance

Dans un premier temps, nous allons décrire l'évolution de la croissance en épaisseur du frontal et du pariétal. Nous avons choisi de présenter quatre valeurs correspondant à chacune des différentes couches composant la voûte crânienne :

- Epaisseur de la **corticale externe**
- Epaisseur du **diploé**
- Epaisseur de la **corticale interne**
- Epaisseur **totale**

Pour définir la limite entre les zones corticales et l'os trabéculaire du diploé, nous avons utilisé les courbes de Ba/Ta (Bone area/Total area), qui représentent les variations au sein de l'échantillon des pourcentages de la surface osseuse (Figure 43).

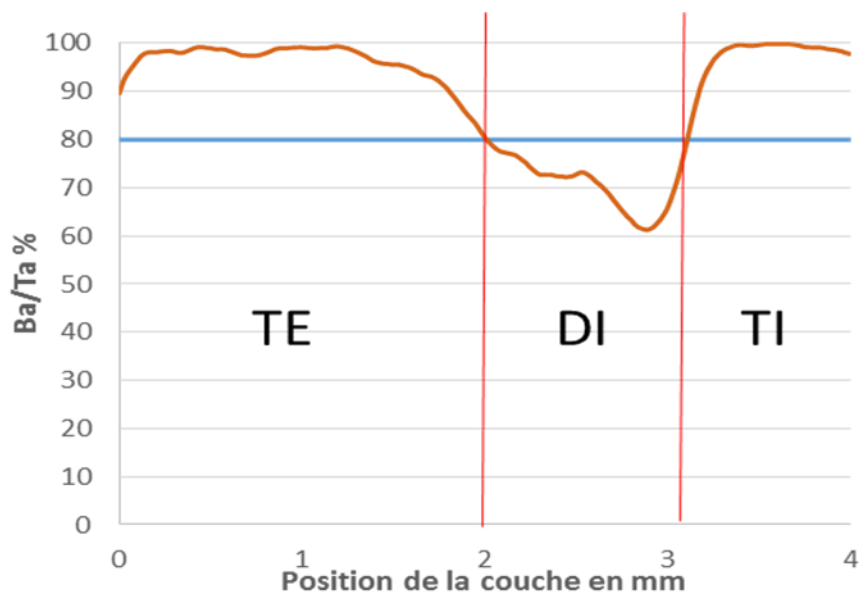


Figure 43 : Exemple de courbe Ba / Ta avec la limite entre table externe, diploé et table interne.

Il n'y a pas de consensus dans la littérature pour définir cette limite entre l'os cortical et l'os trabéculaire. On retrouve des valeurs diverses telles que :

- Une porosité de l'os cortical inférieure à 15 %, ou comprise entre 5% et 30 % (Carter 1977; Gibson 1985).
- Un rapport de Ba/Ta compris entre 30 et 90% pour l'os trabéculaire.

Malgré ces différences, on retrouve souvent la valeur de **80% de Ba/Ta** comme limite micro-anatomique entre les corticales et le diploé. Dans le cadre de notre étude, du fait du très jeune âge des sujets, il nous était impossible de différencier anatomiquement ces couches entre quelques mois *in utero* jusqu'à 1 an. Nous avons donc décidé de ne calculer que l'épaisseur totale de ces échantillons.

Pour tous les échantillons dont l'âge était supérieur à 1 an, nous avons choisi un Ba/Ta de 80% comme limite entre les corticales et le diploé (Fig 43). De cette manière, nous avons pu calculer l'épaisseur de la table externe, la diploé et table interne (Tableau 3).

Tableau 3 : Evolution de l'épaisseur en mm, pour le frontal et pariétale, par la tranche d'âge.

Localisation anatomique	Individus	Epaisseur Totale (mm)	TE	DI	TI
Frontal	In utero	1,83	–	–	–
	0-10 mois	1,25	–	–	–
	1.5-2.5 ans	4,00	0,75	0,77	2,48
	5-12 ans	3,57	1,01	1,01	1,55
	>12 ans	4,34	1,19	1,12	2,03
Parietal	Foetus	2,27	–	–	–
	0-10 mois	1,02	–	–	–
	1.5-2.5 ans	2,46	0,81	1,04	0,62
	5-12 ans	3,47	0,91	1,58	0,98
	>12 ans	4,27	1,03	1,63	1,60

1.1. Epaisseurs du frontal et du pariétal chez le fœtus

Dans le cadre de notre étude, nous avons prélevé virtuellement six échantillons sur des points anatomiques préalablement établis au niveau des os frontaux et pariétaux droits (Fig.44).

- **Fa**= apex de la bosse frontale droite

- **Fb**= le milieu entre bregma et l'apex de la bosse frontale

- **Fl**= le milieu entre l'apex de la bosse frontale droit et le sphénoïde

- **Pb**=le milieu entre la suture sagittale et l'apex de la bosse parietale droite
- **Pl**= l'apex de la bosse parietale droite
- **Pp**=le milieu entre l'apex de la bosse parietale droite et la suture lambdoïde.

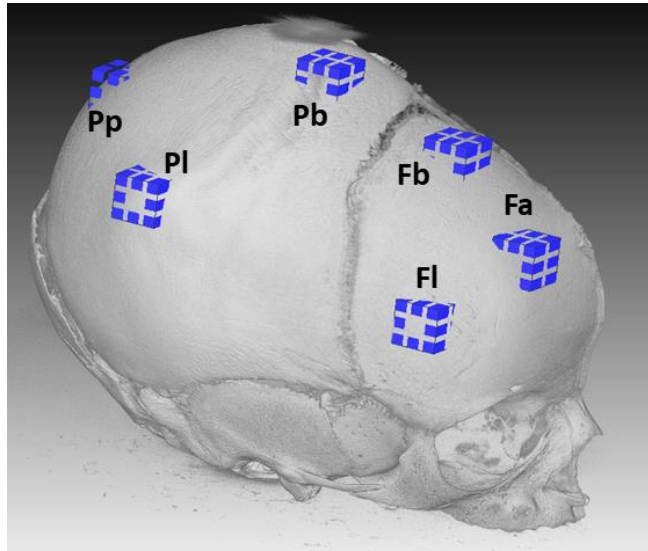


Figure 44 Le côté droit du fœtus Cn.V 23 et les échantillons prélevés en 3D sur les points anatomiques préalablement établis.

A. Le frontal

Fœtus de 23-30 semaines

Pour le fœtus Cn 23, nous avons observé une faible variation d'épaisseur entre nos trois points anatomiques, avec des valeurs comprises entre 2,22 mm (Fa, Fl), et 1,48 mm pour Fb. Pour l'individu Cn13, du même âge, nous observons des valeurs similaires comprises entre 1,56 et 2,16mm.

Fœtus de 26-28 semaines

Le fœtus de 26-28 semaines (Univ.Bourg.) montrait une épaisseur du frontal maximale de 3 mm en antérieur (Fa), qui diminue à 0,57 mm entre l'apex de la bosse frontale droite et le sphénoïde (FI) (Fig. 45). D'un point de vue général on note une légère augmentation de l'épaisseur dans la zone antérieure et supérieure, et un amincissement de la paroi latérale (FI) qui peut être dû à une sélection de la zone plus proche de la suture fronto-sphénoïdale.

B. Le Pariétal

La zone antérieure du pariétal semble la plus fine chez nos trois individus. On observe une relative homogénéité des valeurs d'épaisseur chez ces trois fœtus, avec néanmoins certaines zones anatomiques qui semblent plus variables, telle que la partie la plus postérieure de l'os pariétal.

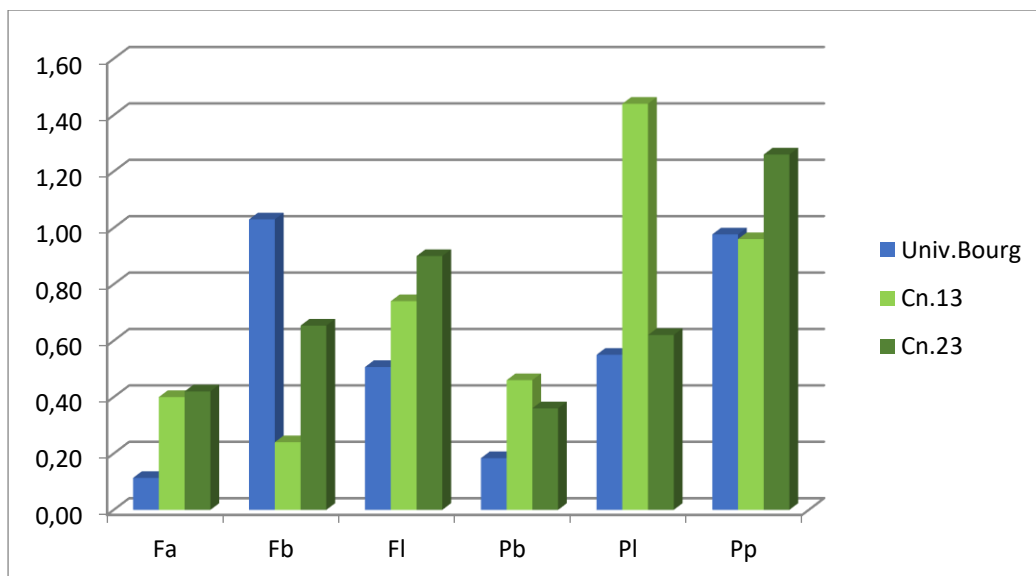


Figure 45 : Epaisseurs en mm des frontaux et parietaux des fœtus.

1.2. Epaisseurs du frontal et du pariétal entre 0 et 10 mois

Dans la tranche d'âge 0-10 mois, on observe une épaisseur frontale (valeur maximal 1,60 mm) qui augmente après 5 mois. Au contraire, on observe une épaisseur pariétale importante chez le nouveau-né (2,15 mm), alors qu'elle diminue vers 5-10 mois (1,09 mm) (Fig. 46).

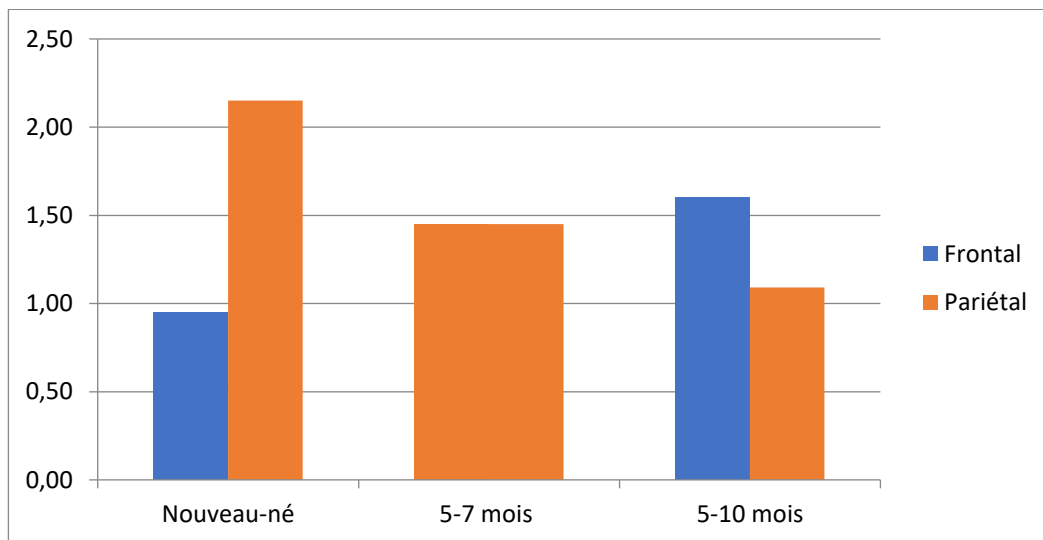


Figure 46 : Evolution de l'épaisseur des os frontaux et pariétaux en mm, pour la tranche d'âge 0-10 mois (Nouveau-né n=2 ; 5-10 mois n=2).

1.3. Epaisseurs du frontal et du pariétal entre un an et la puberté (plus de 12 ans)

Dès la première année de vie, il est possible de distinguer une limite anatomique entre l'os cortical des tables externe et interne et l'os trabéculaire du diploé (Fig. 47). Nous pouvons constater quatre éléments importants à la lecture de ces résultats :

- L'épaisseur totale de la voute crânienne au niveau du frontal et du pariétal augmente progressivement entre un an et la puberté, de 2,5mm à presque 4,5mm.
- Les trois couches participent à cette augmentation progressive de l'épaisseur, et ce de façon homogène.
- Au niveau de l'os frontal, la table interne est la couche la plus épaisse quelle que soit la tranche d'âge.
- Au niveau de l'os pariétal, le diploé est la couche la plus épaisse, quelle que soit la tranche d'âge.

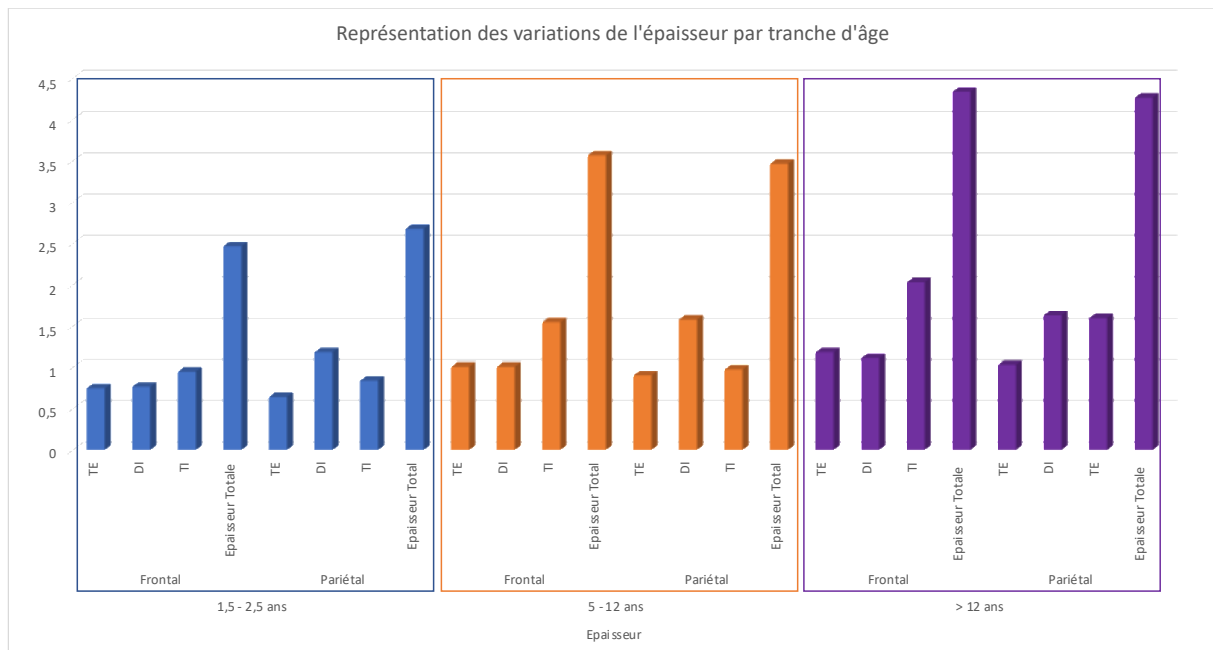


Figure 47 : Evolution de l'épaisseur des os frontaux et pariétaux en mm, par tranche d'âge.

Si l'on regarde l'ensemble des résultats, on observe une augmentation progressive de l'épaisseur de la voûte crânienne, de la période foetale à la puberté. On passe ainsi d'une épaisseur moyenne :

- De 1,83mm à 4,34mm pour le frontal, soit une augmentation de 237%
- De 2,27mm à 4,27mm pour le pariétal, soit une augmentation de 188%

1.4. Représentation graphique de l'évolution de l'épaisseur de la voûte crânienne chez le sujet « sain »

La représentation graphique de l'évolution globale de la croissance de la voûte crânienne, du fœtus à l'adolescent, nous montre une relation linéaire statistiquement significative, avec un $R^2=0,73$ ($p<0,05$) (Fig. 48).

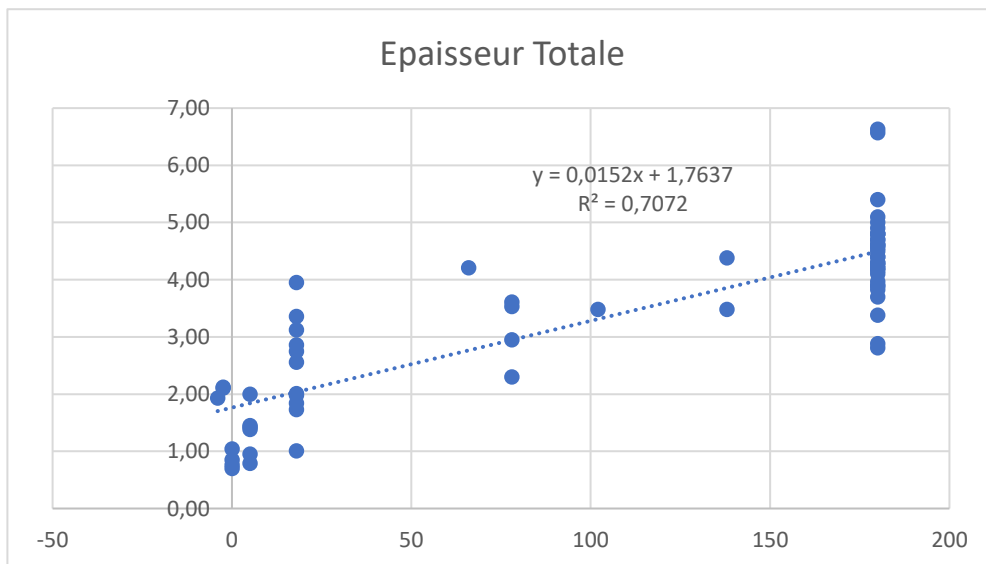


Figure 48 : Droite de régression linéaire de l'épaisseur totale de la voûte crânienne en fonction de l'âge.

Lorsque l'on s'intéresse aux couches, on ne retrouve pas de lien statistiquement significatif avec l'âge pour l'épaisseur diploé : $y=0,0079x+0,3053$, $R^2 = 0,3574$ ($p>0,05$). En revanche l'épaisseur des corticales est liée à l'âge, surtout pour la corticale interne :

- Pour l'épaisseur corticale externe : $y=0,0055x+0,1982$, $R^2 = 0,5389$ ($p<0,05$)
- Pour l'épaisseur corticale interne : $y=0,008x+0,2434$, $R^2 = 0,7098$ ($p<0,05$)

2. Evolution des paramètres histomorphométriques en fonction de l'âge (Tableau 4)

Table 4 : Valeurs moyennes des paramètres histomorphométriques par tranche d'âge.

Localisation anatomique	Individus	BV/TV %	BV/TV Cort. Ext. %	BV/TV Trab. %	BV/TV Cort. Int.%	Tb.Th mm	Tb.N 1/m	Tb.Sp mm	DA
Frontal	In utero	80,16	–	–	–	0,35	2,73	0,16	3,66
	0-10 mois	68,10	–	–	–	0,29	2,52	0,17	6,29
	1.5-2.5 ans	82,89	90,54	58,42	90,68	0,49	1,71	0,30	3,40
	5-12 ans	77,83	91,49	67,43	88,78	0,40	1,97	0,35	2,35
	>12 ans	82,39	94,73	69,22	91,14	0,79	1,09	0,41	2,17
Parietal	In utero	79,81	–	–	–	0,33	2,79	0,17	3,88
	0-10 mois	74,80	–	–	–	0,28	2,73	0,21	5,90
	1.5-2.5 ans	72,33	94,19	63,77	94,29	0,37	1,97	0,31	3,28
	5-12 ans	75,98	93,35	58,40	91,61	0,43	1,79	0,34	2,85
	>12 ans	80,05	93,6	68,49	92,81	0,64	1,24	0,38	2,17

2.1. La fraction osseuse BV/TV (%)

Fraction osseuse totale

Si l'on s'intéresse dans un premier temps à la fraction osseuse totale, les résultats sont très homogènes entre toutes les tranches d'âge, et pour les deux os étudiés. Les valeurs sont comprises pour la plupart entre 70 et 80%. On remarque néanmoins des valeurs sensiblement plus faibles pour les nouveaux-nés et nourrissons (0 à an) qui montrent plus de « porosités » et « d'espaces inter-trabéculaires » (Table 4, Fig. 49).

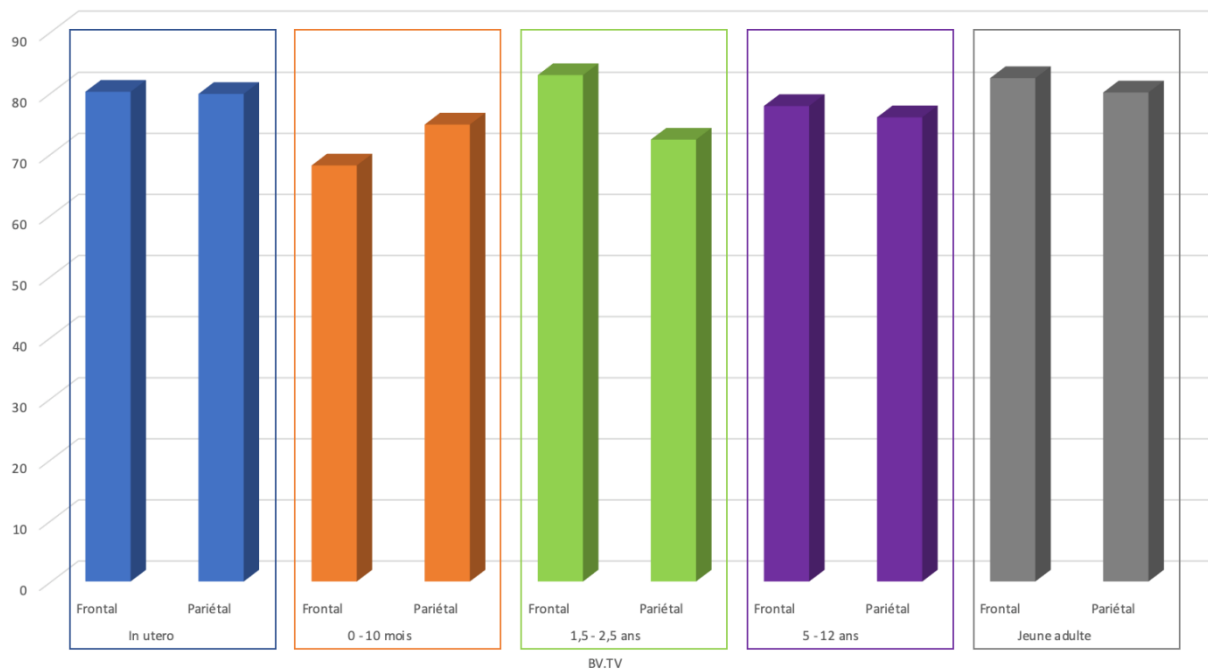


Figure 49 : Evolution de la fraction osseuse totale (en %) du frontal et du pariétal par tranche d'âge (n=3 *in utero*; 2 entre 0-10 mois; 5 entre 1.5-2.5 ans; 6 entre 5-12 ans; 2 adultes jeunes).

Fraction osseuse des tables externe et interne

Concernant l'os cortical, dense, des tables interne et externe, on retrouve des valeurs très homogènes, quelle que soit la classe d'âge (Fig. 50). Ces valeurs sont de :

- 92,9% en moyenne de BV/TV (+/- 1,48) pour la corticale externe.
- 91,55% en moyenne de BV/TC (+/- 1,71) pour la corticale interne.

Fraction osseuse du diploé

Les valeurs du diploé constitué d'os trabéculaire ou spongieux sont naturellement plus faibles que celles des tables externes, et comprises entre 58,4% et 69,2%. On observe donc une plus grande variabilité de la fraction osseuse que dans l'os compact. Les valeurs sont relativement similaires entre os frontal et pariétal. La moyenne est de 64,3% (+/- 4,5).

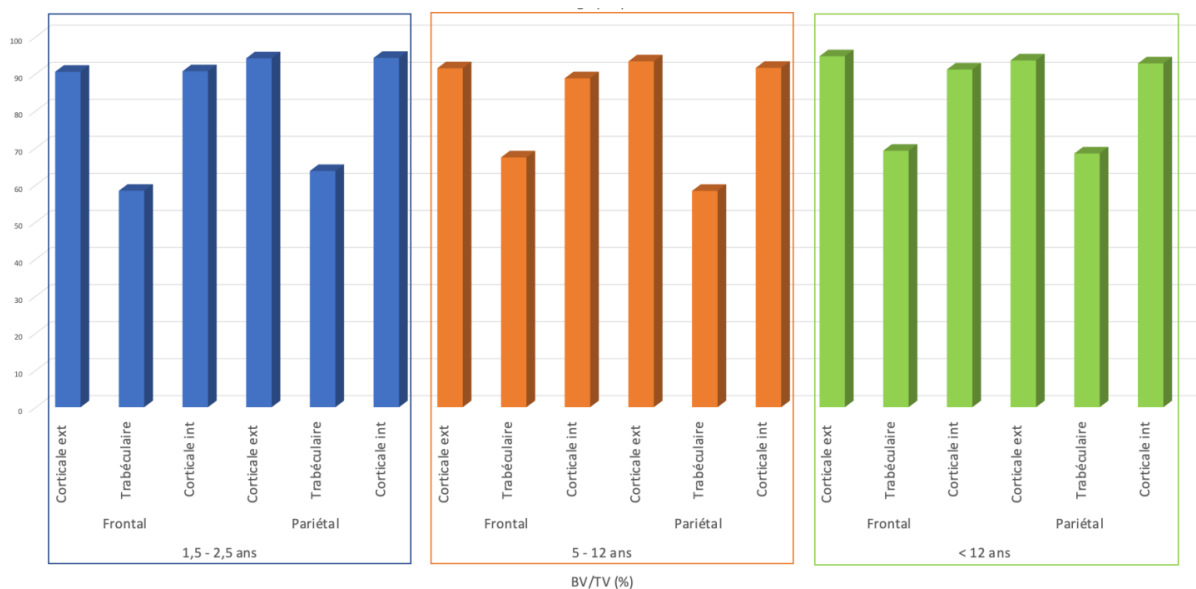


Figure 50 : Evolution de la fraction osseuse par couche (en %) du frontal et du pariétal par tranche d'âge (n=3 *in utero*; 2 entre 0-10 mois; 5 entre 1.5-2.5 ans; 6 entre 5-12 ans; 2 adultes jeunes).

2.2. Paramètres microarchitecturaux trabéculaires

2.2.1. Trabecular Thickness (Tb/Th, mm)

L'analyse de l'évolution de l'épaisseur des travées frontales et pariétales nous montre une augmentation progressive, avec plus d'amplitude pour l'os frontal :

- De 0,35mm à 0,79mm en moyenne pour l'os frontal.
- De 0,33mm à 0,64mm en moyenne pour le pariétal.

Le graphique 6 nous montre que cette augmentation est d'abord relativement lente, avec même une petite baisse dans la période post-natale, avec une accélération marquée au moment de la puberté (Table 4; Fig. 51).

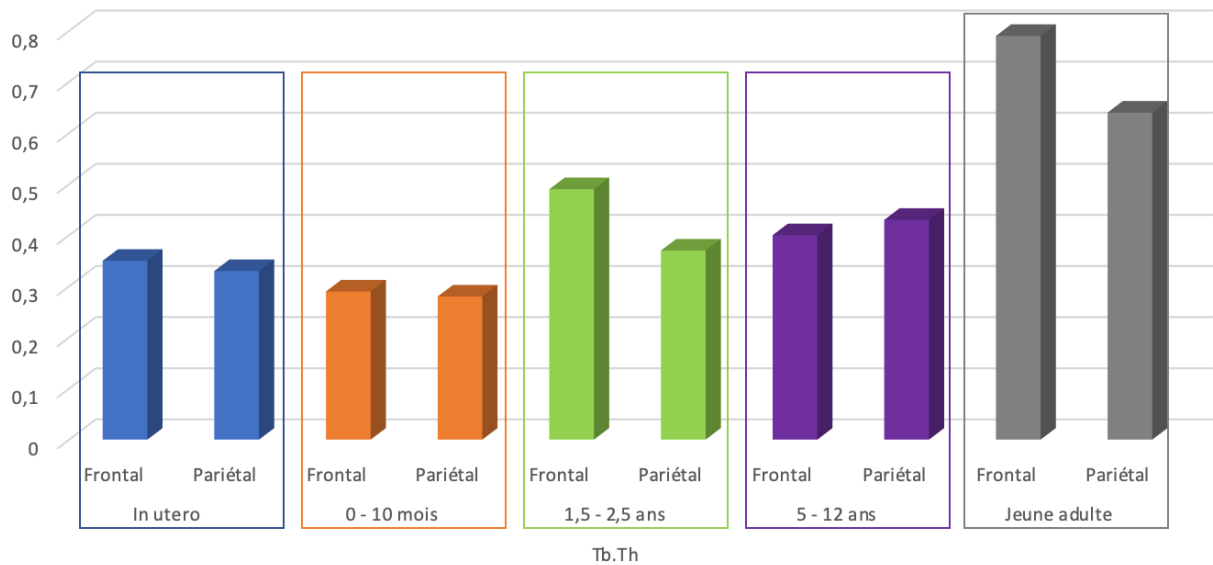


Figure 51 : Evolution du Tb.Th (Trabecular Thickness) en mm du frontal et du pariétal, par tranche d'âge.

2.2.2. Trabecular Number (Tb.N, 1/mm)

L'analyse de l'évolution du nombre de trabécules frontales et pariétales nous montre une diminution progressive, avec une nouvelle fois plus d'amplitude pour l'os frontal :

- De 2,73 par mm à 1,09 par mm en moyenne pour l'os frontal
- De 2,79 par mm à 1,24 par mm en moyenne pour le pariétal

Le figure 52 nous montre que cette baisse débute après l'âge d'un an, de la même manière que pour l'épaisseur des travées (Tb.Th).

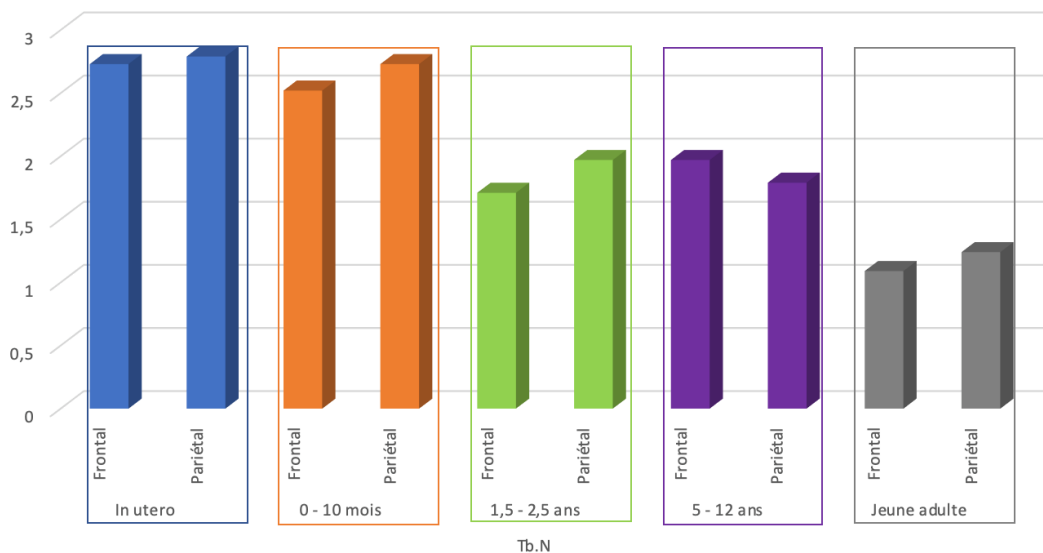


Figure 52 : Evolution du Tb.N (Trabecular Number), en 1/mm du frontal et du pariétal, par tranche d'âge.

2.2.3. Trabecular Separation (Tb.Sp, mm)

L'analyse de l'évolution des espaces inter-trabéculaires frontaux et pariétaux nous montre une augmentation progressive, relativement similaire à celle de l'épaisseur trabéculaire, avec une nouvelle fois plus d'amplitude pour l'os frontal (Fig 53) :

- De 0,16 mm à 0,41 mm en moyenne pour l'os frontal.
- De 0,17 mm à 0,38 mm en moyenne pour le pariétal.

La figure 53 nous montre que cette augmentation est progressive tout au long de la croissance, de la même manière que pour l'épaisseur globale des échantillons.

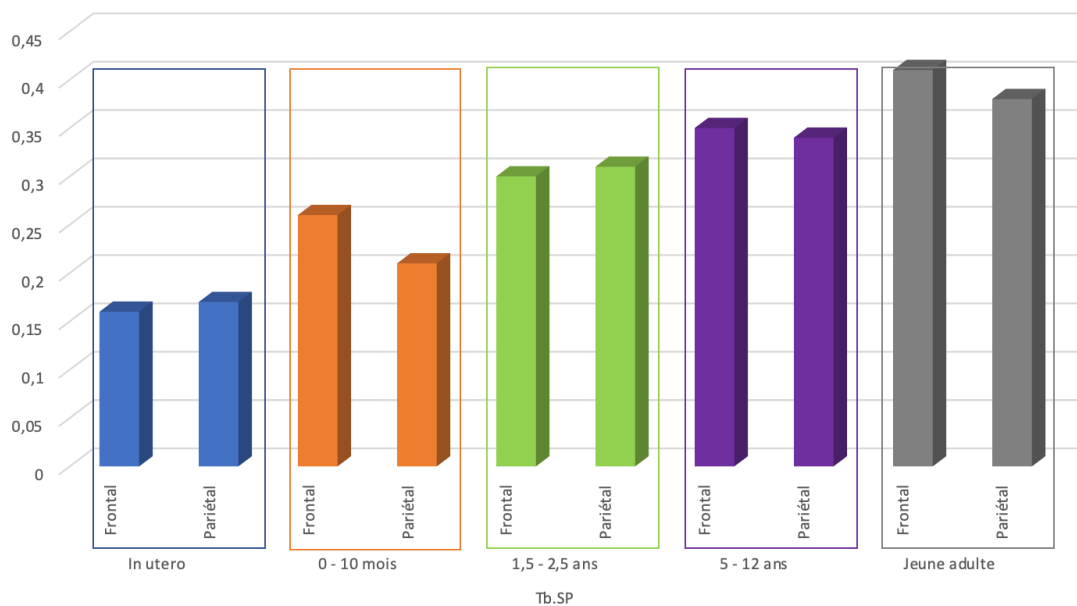


Figure 53 : Evolution du Tb.Sp (Trabecular Separation), en mm, du frontal et du pariétal, par tranche d'âge.

2.2.4. Degree of anisotropy (DA)

L'évolution du degré d'anisotropie mesuré au sein du compartiment trabéculaire du diploé montre un profil original au cours de la croissance. Les valeurs sont une nouvelle fois très homogènes entre le pariétal et le frontal, et suivent une évolution commune.

Les fœtus présentent déjà une valeur relativement élevée du DA (3,66 et 3,88), puis on observe un maximum d'organisation des travées osseuses lors de la période intense de croissance post natale (avec un maximum de 6,29 – Fig 54). Ensuite le DA décroît progressivement au cours de la croissance pour atteindre son minimum à la puberté (DA=2,17) (Fig. 55).



Figure 54 : Visualisation 3D d'un échantillon d'os frontal du sujet S54 (5-10 mois). On peut observer l'organisation et l'orientation préférentielle des trabécules particulière à cette tranche d'âge (lignes pointillées en blanc).

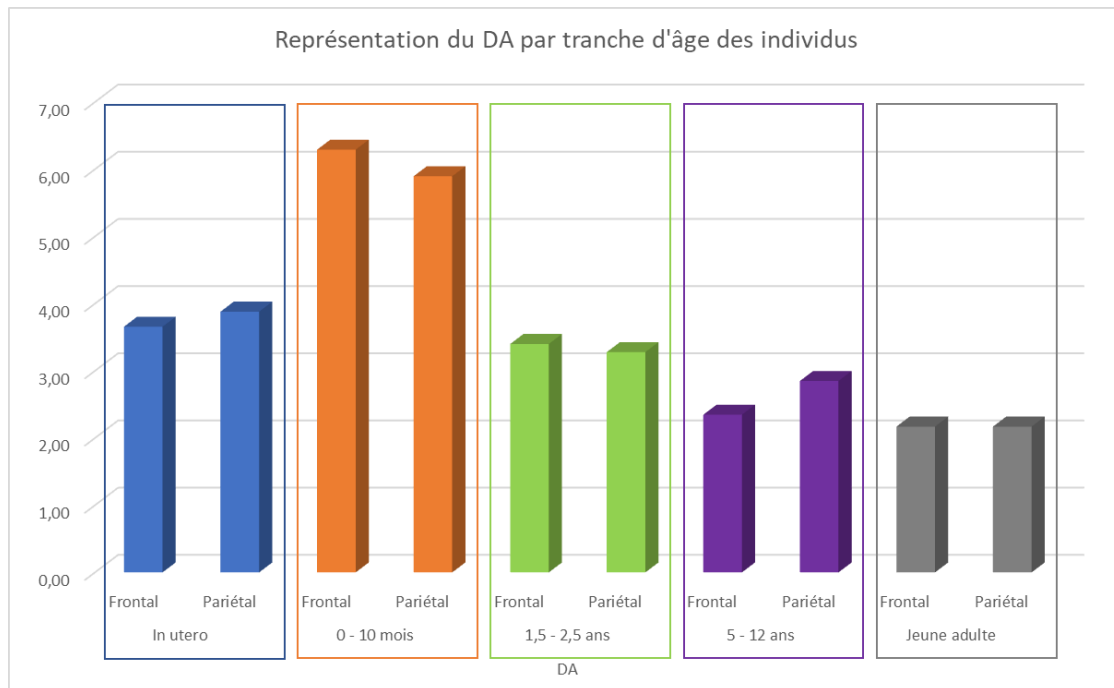


Figure 55 : Représentation du DA (Degree of anisotropy) par tranche d'âge.

3. Modèles de croissance pathologique de la voûte crânienne

Au cours de ce travail de thèse, nous avons analysé six crânes de sujets porteurs de pathologies (maladie de Caffey, hydrocéphalie et microcéphalie) impactant la croissance de la voûte crânienne.

Echantillon de comparaison

Pour le sujet de 5 à 7 mois (S185) souffrant de **la maladie de Caffey**, nous avons comparé les données obtenues avec un individu « sain » (S84) du même âge provenant de notre population issue du site archéologique de Lille.

Pour la **microcéphalie** (4 sujets adultes du Muséum d'histoire naturelle de Paris) et **l'hydrocéphalie** (un individu adulte S372 du site archéologique de Saint Jacques à Douai)

nous avons comparé les données obtenues avec deux adultes jeunes provenant de notre population, et avec cinq sujets adultes post-mortem âgés (SHPM) (Colard et al., in press).

3.1. Épaisseur de la voûte crânienne en fonction de la pathologie (Table 5, Fig. 56)

A. Individus adultes

Tableau 5 : Variations de l'épaisseur de la voûte crânienne en mm, en fonction de la localisation et de la pathologie.

Individus	Localisation anatomique	Épaisseur Totale (mm)	TE	DI	TI
Microcéphales (MNHN)	Frontal	4,21	1,14	1,53	1,54
	Parietal	4,8	1,15	2,07	1,58
Hydrocéphale (S372)	Frontal	5,09	1,72	1,04	2,34
	Parietal	6,78	2,50	1,74	2,54
Jeune Adultes (Mich. 14 et 538)	Frontal	4,34	1,19	1,12	2,03
	Parietal	4,27	1,03	1,63	1,60
Adultes (SHPM)	Frontal	5,95	1,46	3,53	0,96
	Parietal	5,41	1,32	3,30	0,78

L'analyse des variations de l'épaisseur de la voûte crânienne en fonction de la pathologie montre dans un premier temps des valeurs homogènes entre les individus atteints de microcéphalie et les jeunes adultes, malgré la croissance cérébrale altérée. Les résultats

montrent également des valeurs légèrement supérieures pour la jeune adulte atteinte d'hydrocéphalie, en comparaison aux adultes du même âge.

Enfin, si l'on compare adultes jeunes et âgés sans pathologie, on note un léger épaissement de la corticale externe, mais surtout un amincissement significatif de la table interne, au profit du diploé. L'épaisseur globale augmente également, à la fois pour le pariétal et le frontal.

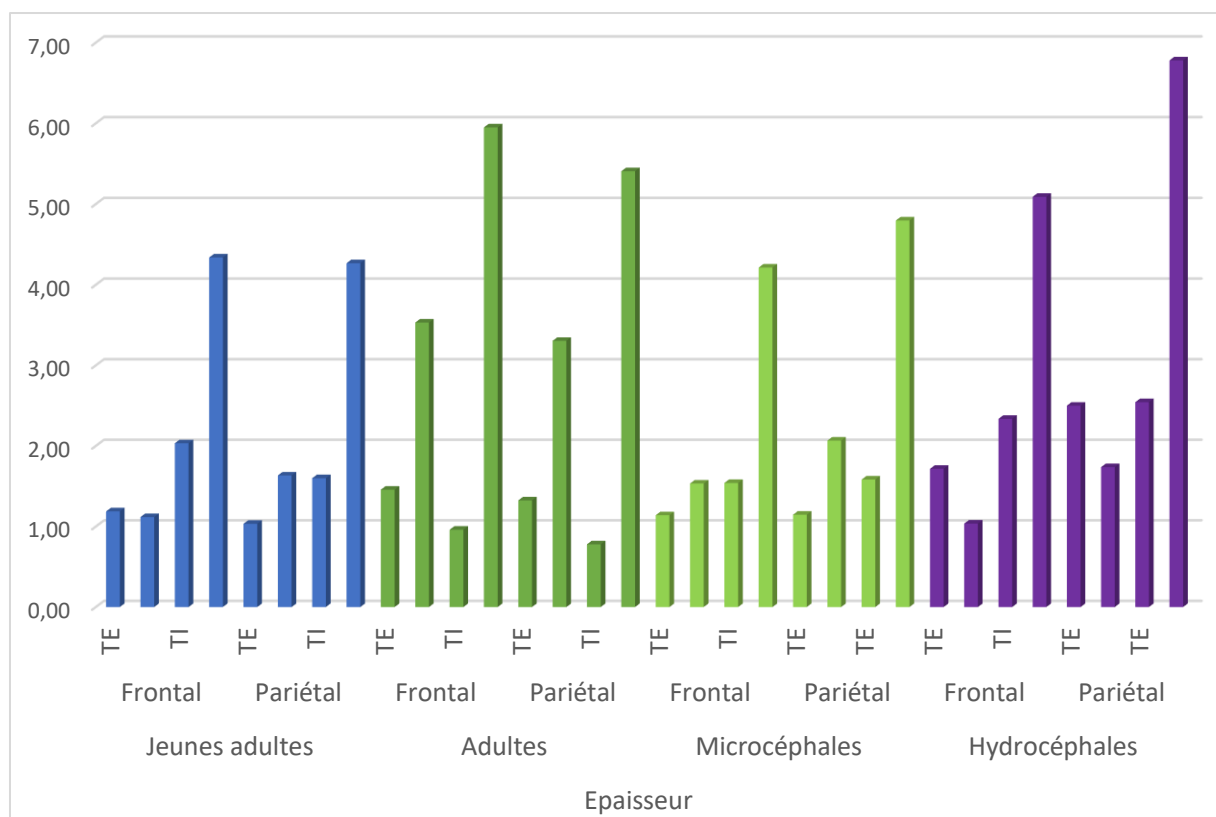


Figure 56 : Variations de l'épaisseur en mm pour les individus microcéphales et le sujet hydrocéphale par rapport aux individus « sains ».

B. Individu immature

Concernant l'individu immature atteint de la maladie de Caffey, nous avons observé une augmentation majeure de l'épaisseur totale de près du double en comparaison avec un sujet « sain » du même âge (Table 6).

Tableau 6 : Epaisseur totale du pariétal pour les individus S185 (pathologique, âge 5-7 mois) et S84 (Normale, âge 5-7 mois).

Individus	Localisation anatomique	Epaisseur Total(mm)
S185(Maladie de Caffey)	Parietal	2,67
S84 (Individu « Sain »)	Parietal	1,45

3.2. Paramètres histomorphométriques en fonction de la pathologie (Table 7)

Tableau 7 : Paramètres morphométriques en fonction de la localisation et de la pathologie.

Individus	Localisation anatomique	BV/TV %	BV/TV CE %	BV/TV Trab. %	BV/TV CI %	Tb.Th mm	Tb.N 1/mm	Tb.Sp mm
Microcéphales (MNHN)	Frontal	79,33	94,30	67,06	91,64	0,69	1,18	0,36
	Parietal	76,20	94,84	65,67	89,88	0,70	1,16	0,36
Hydrocéphale (S372)	Frontal	86,40	97,60	62,96	96,46	1,34	0,65	0,53
	Parietal	83,34	96,38	66,44	90,59	1,04	0,82	0,48
Individus « Sains »	Frontal	82,39	94,73	69,22	91,14	0,79	1,09	0,41
	Parietal	80,05	93,60	68,49	92,81	0,64	1,24	0,38

3.2.1. Fraction osseuse BV/TV (Bone volume/ Total Volume)

Pour la fraction osseuse totale, nous observons peu de différences entre les individus pathologiques et normaux, à l'exception d'une légère diminution pour les sujets microcéphales, notamment pour le pariétal (Table 7, Fig.57).

Lorsque l'on regarde couche par couche, une nouvelle fois, il existe peu de variations entre les deux modèles pathologiques et les individus « sains », jeunes et âgés.

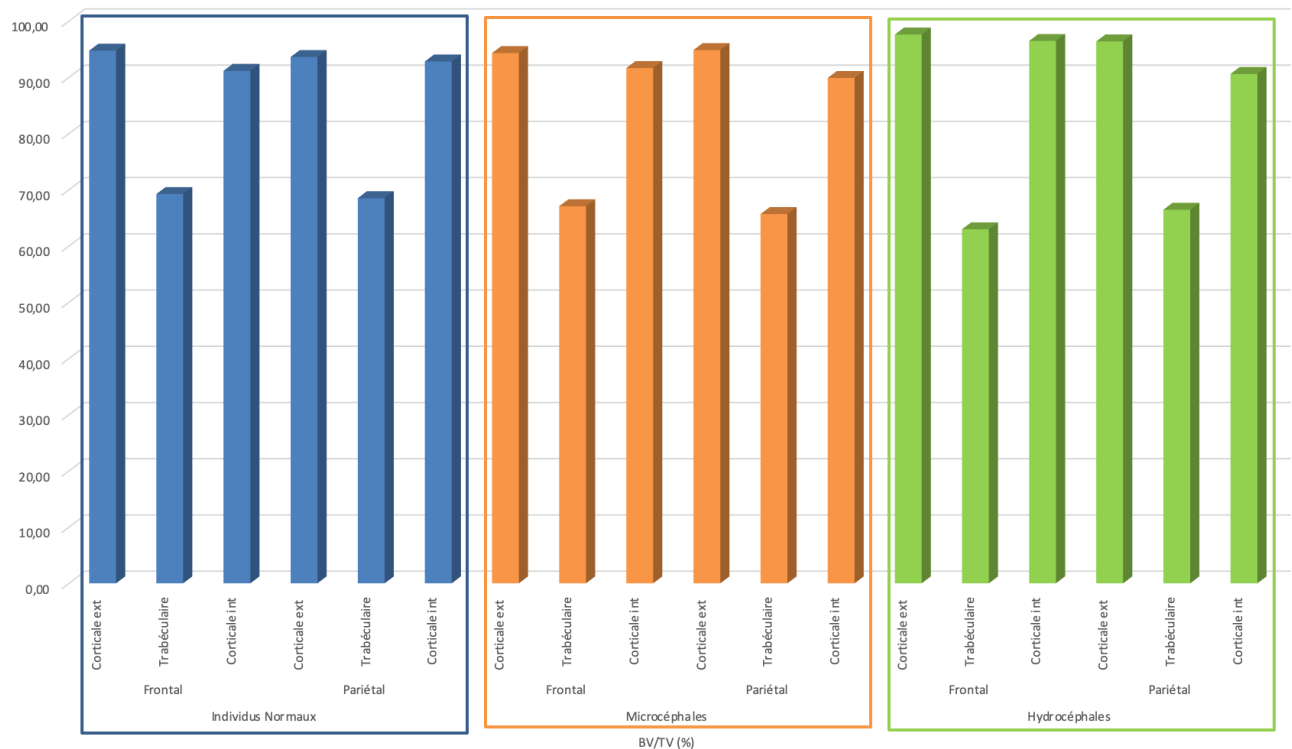


Figure 57 : Variations du BV/TV, en pourcentage, pour les individus pathologiques et les individus « sains ».

En revanche pour l'individu atteint d'hyperostose corticale infantile (maladie de Caffey), nous observons une nette diminution de la fraction osseuse totale (43,02%) par rapport au sujet « sain » (BV/TV=58.80%), montrant ainsi un os beaucoup plus « poreux ».

3.2.2. Variations des paramètres histomorphométriques en fonction de la pathologie

Individus adultes

L'observation des paramètres histomorphométriques du diploé nous montre des valeurs très proches entre les individus dits « sains » et les sujets atteints de microcéphalie. Ainsi, l'épaisseur de ces sujets et leurs caractéristiques microarchitecturales (Tb.Th, TB.Sp et TB.N) sont relativement identiques (Fig. 58-60).

A l'opposé, l'individu atteint d'hydrocéphalie qui présente des valeurs d'épaisseurs plus élevées que des individus dits « sains » du même âge, montre un profil microarchitectural totalement différent:

- L'épaisseur des travées osseuses est plus élevée pour le frontal et le pariétal.
- Le nombre de trabécules est moins élevé pour le frontal et le pariétal.
- La séparation inter-trabéculaire est plus élevée pour le frontal et le pariétal.

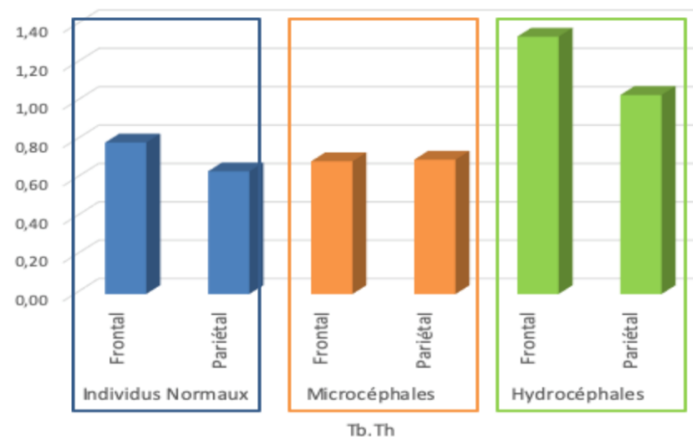


Figure 58 : Valeurs de Tb.Th observées entre les sujets pathologiques (microcéphalie et hydrocéphalie) et les individus « sains ».

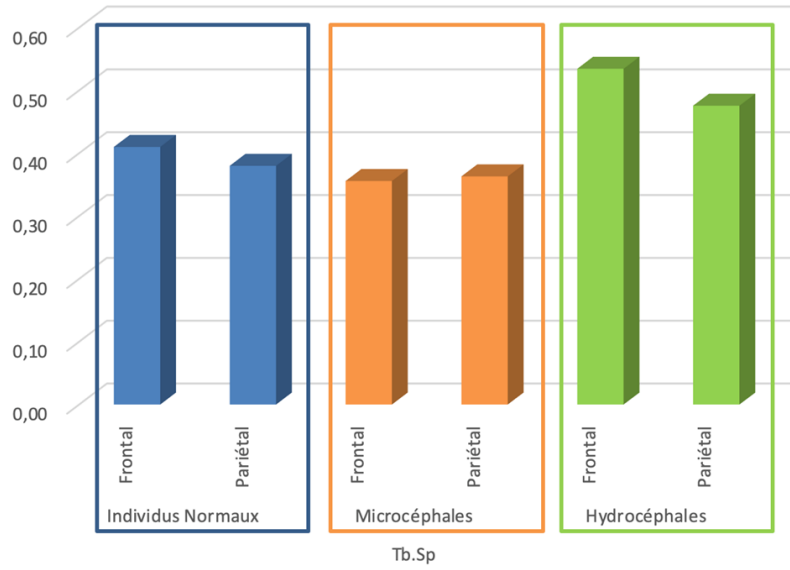


Figure 59 : Valeurs de Tb.Sp observées entre les sujets pathologiques (microcéphalie et hydrocéphalie) et les individus « sains ».

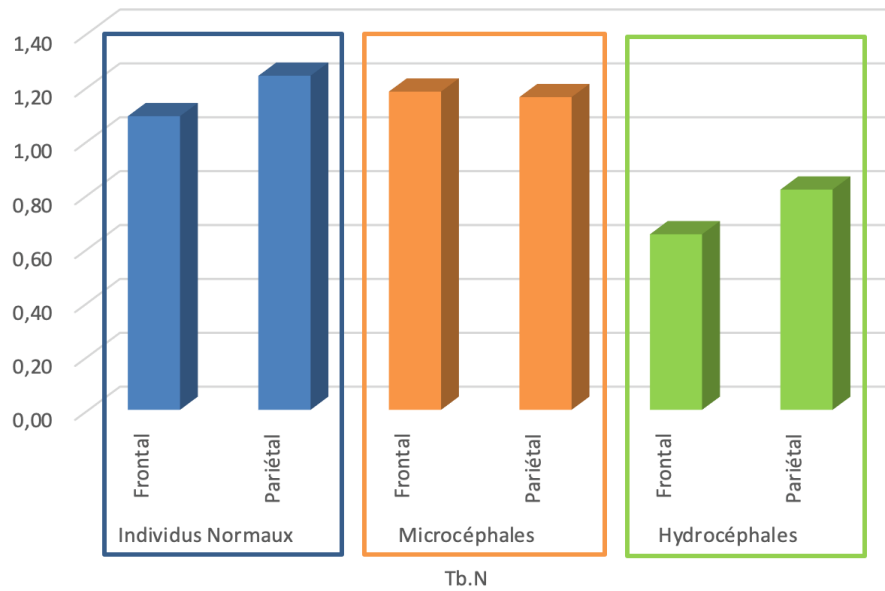


Figure 60 : Valeurs de Tb.N observées entre les sujets pathologiques (microcéphalie et hydrocéphalie) et les individus « sains ».

Individu immature

Tableau 8 : Comparaison des valeurs histomorphométriques entre l'individu atteint de la maladie de Caffey (S185) et le sujet « sain » (S84)

Individus	BV/TV %	Tb.Th mm	Tb.N	Tb.Sp
S185 (Maladie de Caffey)	43,02	0,19	1,60	0,40
S84 (Individu « sain »)	58,80	0,24	2,46	0,28

On note que l'individu atteint de la maladie de Caffey présente des valeurs de ces paramètres histomorphométriques différents de l'individu « sain » de comparaison. Ainsi, on observe une nette diminution de l'épaisseur et du nombre de trabécules, et une augmentation logique des espaces inter-trabéculaires (Table 8).

3.3. Analyses statistiques des paramètres histomorphométriques

3.3.1. Matrice de corrélation

Nous avons réalisé une matrice de corrélation entre tous les paramètres histomorphométriques, auxquels nous avons ajouté :

- L'âge des sujets

- La localisation
- Le caractère pathologique ou « sain »

Les résultats de la matrice réalisée sur Matlab® montrent des coefficients de corrélation (R) élevés pour trois paramètres : Tb.Th, Tb.N et Tb.Sp. Tous sont significatifs avec un $p < 0,01$. Le tableau X montre :

- Une corrélation positive entre l'âge moyen et l'épaisseur trabéculaire à $R=0,72$ ($p < 0,01$).
- Une corrélation positive entre l'âge moyen la séparation inter-trabéculaire à $R=0,63$ ($p < 0,01$).
- Une corrélation négative entre le nombre de trabécules et l'âge moyen à $R=0,717$ ($p < 0,01$).
- Une corrélation négative entre le degré d'anisotropie et l'âge moyen à $R=-0,714$ ($p < 0,01$).

On note également une corrélation entre la fraction osseuse totale et la fraction osseuse trabéculaire avec un $R=0,79$ ($p < 0,01$), soulignant ainsi l'impact majeur du diploé sur la fraction osseuse de la voûte crânienne, et donc sur ses paramètres biologiques et biomécaniques.

Il existe également des liens entre les paramètres microarchitecturaux :

- L'épaisseur trabéculaire et le nombre de trabécules sont corrélés négativement avec un $R=-0,785$ ($p < 0,01$).
- Il existe un lien entre la fraction osseuse trabéculaire et la séparation inter-trabéculaire avec un $R=-0,59$ ($p < 0,01$).

En revanche, la zone anatomique n'est pas un paramètre discriminant pour les paramètres microarchitecturaux ($p>0,01$) (Table 9).

Tableau 9: Matrice de corrélations de paramètres histomorphométriques corrélés à l'âge du sujet

	BV/TV Trab %	Tb.Th mm	Tb.N 1/mm	Tb.Sp mm	DA
Age min	-0,026	0,713	-0,713	0,625	-0,710
Age max	-0,022	0,723	-0,717	0,626	-0,716
MoyenneAge	-0,024	0,720	-0,717	0,627	-0,714
Zone	-0,055	-0,131	0,060	-0,042	0,094
BV/TV %	0,790	0,548	-0,257	-0,372	-0,116
BV/TV Cort ext %	0,142	0,463	-0,442	0,095	-0,042
BV/TV Trab %		0,297	0,095	-0,591	-0,102
BV/Tv Cort int %		0,324	-0,264	-0,017	-0,009
Tb.Th mm			-0,785	0,371	-0,556
Tb.N 1/mm					0,484

3.3.2. Analyse de covariance (ANCOVA)

Les résultats de notre analyse de covariance (ANCOVA) montrent qu'il existe des différences significatives entre sujets sains et pathologiques concernant l'épaisseur trabéculaire, le nombre de trabécules et le degré d'anisotropie (Tableau 10).

Tableau 10 : Résultats de l'ANCOVA concernant la localisation et l'aspect sain/opathologique (en jaune, statistiquement significatif, $p < 0,01$).

	Localisation P vs F	Localisation vs Pathologie	Pathologie vs Sain
Tb,Th mm	$p > 0,05$	$p > 0,05$	$p < 0,01$
Tb,N 1/mm	$p > 0,05$	$p > 0,05$	$p < 0,01$
Tb,Sp mm	$p > 0,05$	$p > 0,05$	$p < 0,01$
DA	$p > 0,05$	$p > 0,05$	$p < 0,01$

Etant donnés les R^2 obtenus lors par l'analyse ANCOVA, et compte tenu des variables explicatives (âge, localisation, sain/pathologique) les résultats montrent :

- **55%** de la variabilité de la variable dépendante **Tb,Th mm** sont expliqués par les variables explicatives, et parmi celles-ci l'âge est la plus influente (sur la base des erreurs de type III).
- **52%** de la variabilité de la variable dépendante **Tb,N 1/mm** sont expliqués par les variables explicatives, et parmi celles-ci l'âge est la plus influente (sur la base des erreurs de type III).

- **42%** de la variabilité de la variable dépendante **Tb,Sp mm** sont expliqués par les variables explicatives, et parmi celles-ci l'âge est la plus influente (sur la base des erreurs de type III).
- **65%** de la variabilité de la variable dépendante **DA** sont expliqués par les variables explicatives, et parmi celles-ci l'âge est la plus influente (sur la base des erreurs de type III).

3. Description qualitative des lésions microarchitecturales liées à la maladie de Caffey

Lésions de la voûte crânienne

Le Volume 3D obtenu grâce au MicroCt du pariétal du S185 montre que la microstructure globale de la voûte crânienne a été nettement modifiée par la maladie, et que les trois couches osseuses ne peuvent plus être distinguées. La prolifération osseuse sous-périostée à la surface externe de la corticale externe est constituée de nombreuses trabécules fines et verticales, qui donne à la voûte crânienne un aspect « cotonneux » ou « poilu » (Fig 61, 1A-1D).

Lésions de la mandibule

Les hémis fragments droit et gauche de la mandibule du sujet S185 montre une néoformation osseuse périostée, orientée dans l'axe du corps. La surface osseuse est irrégulière et présente de nombreuses porosités, ainsi qu'un réseau trabéculaire désorganisé (en l'absence d'une couche corticale d'os dense) (Fig 61., 2A-2C). De plus, le bord inférieur du

ramus et du corps présentent un épaissement cortical, ainsi que des contours mal définis. Enfin, des protubérances osseuses se sont développées sur la partie antérieure de l'apophyse coronoïde gauche et sur la face postérieure de la branche gauche (Fig 61, 2B).

Lésions de la scapula

La surface de la scapula gauche de S185 est semblable à celle de la mandibule. Elle est irrégulière, couverte de porosités et d'un réseau trabéculaire visible en l'absence de la couche corticale. L'analyse MicroCt a révélé une néoformation osseuse sous-périostée dense au milieu de son bord latéral (Fig 61, 3A-C).

Lésions des côtes

Les côtes de S185 présentent une apposition de couches d'os sous-périosté sur la face antérieure de l'extrémité sternale, avec un élargissement du corps et de petites zones de lésions ostéolytiques sur les faces supérieure et inférieure (Fig 61, 4A-D). La microarchitecture a révélé une fine formation osseuse stratifiée située dans une zone d'élargissement (Fig 61, 4E).

Lésions des fémurs

Les fémurs ont montré la néoformation typique sous-périostée tout au long de la diaphyse. La surface osseuse présente de nombreuses porosités par rapport à un fémur normal (matériel archéologique comparatif) (Fig 61, 5A-C). L'analyse MicroCt a révélé que le réseau trabéculaire était affecté, avec une raréfaction et une désorganisation des trabécules de la même manière à ce qu'on observe sur la voûte crânienne (cf résultats histomorphométriques).

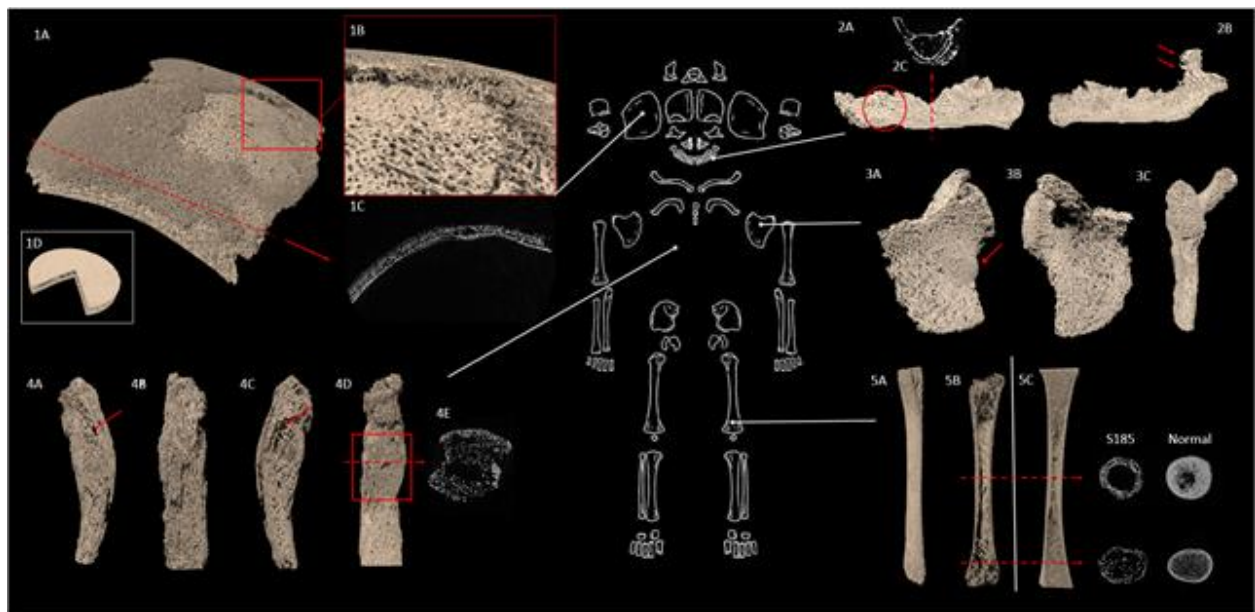


Figure 61 : Vue supérieure du fragment pariétal gauche, volume 3D rendu (1A, 1B) et coupe coronale (ligne pointillée rouge, 1C). La couche corticale externe est recouverte d'une nouvelle prolifération osseuse pathologique constituée d'une multitude de fines trabécules verticales, donnant un aspect " poilu " (1B). La maladie de Caffey affecte la morphologie du pariétal, faisant disparaître les limites entre l'os cortical et trabéculaire (1C), par rapport à un pariétal non pathologique du même âge (1D). 2/ Vues antérieures de la mandibule SJ185 et rendu 3D du volume et de la coupe coronale du corpus droit (2C, trait pointillé rouge). Absence d'os cortical dans de multiples régions du corpus, de la branche et de l'apophyse coronoïde gauche, exposant la micro-architecture trabéculaire (par exemple, cercle rouge). Nous pouvons observer des spicules osseuses (flèches rouges) sur la partie antérieure de l'apophyse coronoïde gauche (flèches rouges) et sur la face postérieure de la branche gauche. La coupe coronale montre un réseau trabéculaire désorganisé et une hyperostose corticale basale (2C). 3/ Vues dorsale (3A), ventrale (3B) et latérale (3C) de la scapula gauche. Absence d'os cortical en de multiples endroits et un îlot osseux dense situé au milieu du bord axillaire latéral (flèche rouge). 4/ Vues supérieure (4A), interne (4B), inférieure (4C) et externe (4D) du fragment de côte SJ185. L'aspect général est modifié, avec une nouvelle formation osseuse stratifiée (boîte rouge) et une surface irrégulière présentant beaucoup de petites porosités et des défauts plus importants (flèches rouges). 5/ Fémur gauche de S185 (5A), en coupe longitudinale (5B) et en coupe longitudinale du fémur gauche normal de S494 (5C). La surface osseuse du fémur de SJ185 apparaît poreuse et présente une absence d'os cortical sur l'épiphyse (5A). Dans cette zone, l'os trabéculaire est sclérosé avec une réduction significative de la connectivité trabéculaire (5B) (cercle rouge) par rapport au fémur normal de l'individu S494 (5C) (Lommbardo et al., 2019).

4. Description qualitative des lésions microarchitecturales liées à l'hydrocéphalie

Le crâne du sujet atteint d'hydrocéphalie présente une morphologie anormale, avec un allongement dans les plans sagittal et frontal. On note un indice céphalique de 105,2 qui indique une **ultrabrachycephalie** (Allanson et al. 2009). Ceci est illustré par la longueur maximale du crâne à 200 mm et la largeur maximale supérieure à 190 mm (Fig.62)

La capacité crânienne est estimée à **2807.5 cm³** contre une moyenne de 1130 cm³ chez la femme normale. Le développement de l'os frontal présente une certaine asymétrie, le côté gauche étant moins étendu. Il y a également une déformation importante dans la région occipitale, la fosse apparaît extrêmement large et profonde.

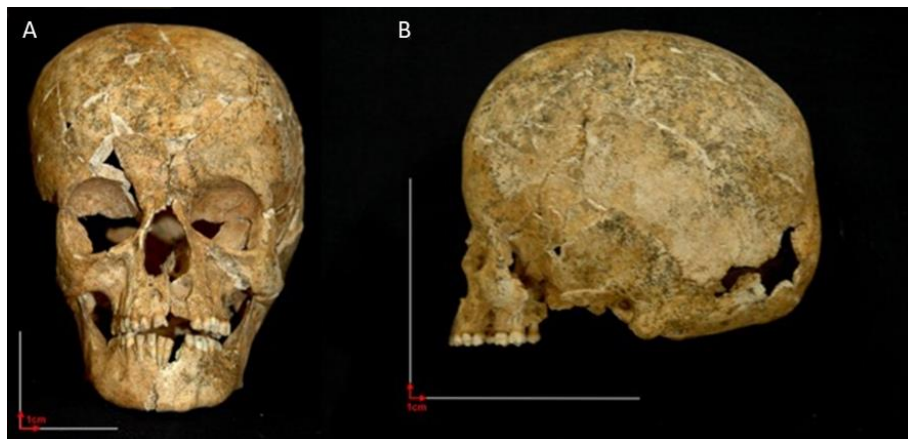


Figure 62 : Vue frontale (A) et latérale (B) de l'individu S372.

La surface endocrânienne est marquée par des empreintes gyrales, en particulier dans la région des lobes pariétal et occipital. Le site d'insertion de la faux du cerveau est surdimensionné. Une lésion ovale est située dans la partie centrale de l'os occipital, le long de la suture lambdoïde. Le diamètre de la lésion est de 8 cm et les bords sont

complètement remodelés, montrant des signes de guérison. La plaie est compatible avec une trépanation chirurgicale probablement réalisée pour diminuer la pression intracrânienne (Fig. 63).

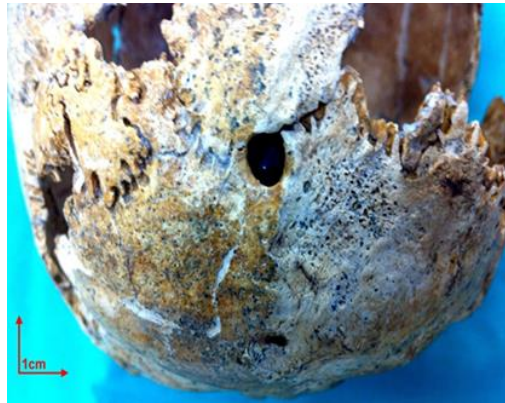

Figure 63 : Lésion ovale de 8 mm sur l'occipital (Photographie personnelle).

Analyse de l'endocast

Des structures anatomiques peuvent être identifiées sur l'endocast virtuel de S372 : les hémisphères cérébraux droit et gauche ne présentent pas d'asymétrie particulière, par contre le lobe occipital est caractérisé par une protubérance du côté droit. Les empreintes de l'artère méningée moyenne sont clairement visibles sur le côté gauche de l'endocast S372, montrant les branches antérieures (brégmaticque et oblique) et la branche postérieure (lambdoïque). Les gyrus antérieurs antérieurs inférieurs étaient visibles des deux côtés, tandis que du côté gauche on peut distinguer l'empreinte du gyrus temporal supérieur et moyen (Fig.64).

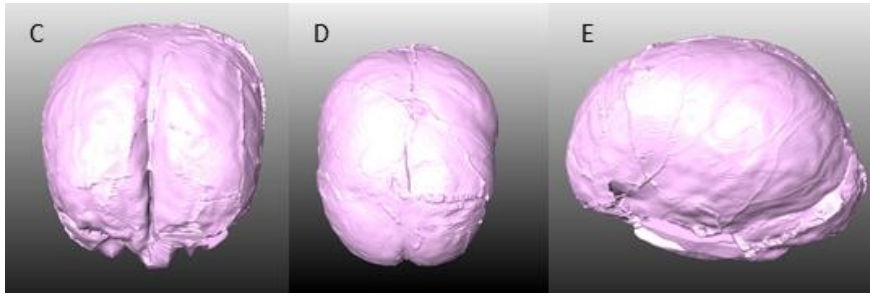


Figure 64 : Endocast virtuel de S372: Vues : C, frontale; b, D, postérieure; E, latérale gauche.

CHAPITRE 4

DISCUSSION

5. Microarchitecture osseuse pendant la croissance « normale »

Le développement d'un individu débute à partir de sa conception *in utero* et évolue très rapidement au cours des deux premières années de vie. Au cours de cette période, nous pouvons observer une augmentation remarquable de la vitesse de croissance avec des changements marqués de la valeur des différentes variables (Tanner 1962; Sempé et al. 1979). Dans le cadre de notre étude, nous avons observé que les variables micro-architecturales osseuses n'évoluent pas linéairement, ceci étant cohérent puisque la croissance elle-même n'évolue pas de manière linéaire mais suit une tendance sigmoïde (Pineau 1965).

5.1. Période foetale et post-natale

Variaisons de l'épaisseur de la voûte chez le fœtus

Dans notre étude, concernant les fœtus, nous avons observé de faibles changements d'épaisseurs entre nos points anatomiques définis dans la zone frontale (Fa, Fb, Fl). Entre les individus Cn 23 et Cn 13, nous observons des valeurs relativement similaires. En effet, pour le Fa et Fl la valeur est de 2,22 mm pour Cn 23 contre 2,16 mm pour Cn 13. Pour le Fb les valeurs sont comprises entre 1,48 mm contre 1,56 mm.

Pour le fœtus de 26-28 semaines (Univ.Bourg.), de façon générale, nous observons une faible augmentation de Fa et Fb, tandis qu'une tendance visuelle à la diminution est observée

dans Fl. Ceci peut s'expliquer par un choix de placement des trois points anatomiques plus proche de la suture fronto-sphénoïdale.

Dans la zone pariétale, les trois individus montrent une épaisseur de Pb similaire et fine. Le seul changement notable se trouve dans la partie postérieure de l'os pariétale (Pp) qui semble subir des variations inter-individus.

Ces résultats, sur l'épaisseur, **peuvent-être expliqués par la formation d'os immature (woven bone) caractérisé par une fine épaisseur** (Fig. 65). En effet, lors des premières semaines de vie c'est le névraxe qui contrôle la différenciation du système squelettique axial. C'est autour du tube nerveux déjà formé en état de différenciation avancée qu'apparaissent des condensations mésenchymateuses qui, par la suite, donneront naissance aux os de la voûte du crâne. Ces cellules mésenchymateuses au sein d'une zone très vascularisée du tissu conjonctif embryonnaire prolifère et se différencie directement en préostéoblastes et donc en ostéoblastes. Ces cellules synthétisent et sécrètent l'ostéoïde qui est calcifié pour devenir un type d'os immature avec une orientation presque aléatoire des fibres de collagène (Glorieux et al. 2003; Sadler 2011).

Variaisons de l'épaisseur après la naissance

A partir de la naissance, nous observons une épaisseur frontale qui augmente dès le cinquième mois (valeur maximal 1,60 mm). A l'inverse l'épaisseur pariétale qui est importante durant les premiers mois de vie, présente une diminution entre 5-10 mois.

En effet, au cours des premiers mois de vie post-natale, la littérature décrit des changements qui concernent les os de la voûte crânienne (Baker et al., 2005; Sperber, 2010).

Nous suggérons que ce changement soudain est causé par **le remodelage osseux et le déplacement centrifuge du cerveau en expansion**. En effet, **l'os immature est remodelé et progressivement remplacé par de l'os lamellaire mature** (Caetano- Lopes et al. 2007) (Fig. 65). La taille de la tête augmenterait régulièrement (Pfefferbaum et al. 1994) et le volume du cerveau atteint environ 50% de la taille adulte à l'âge de 1 an (Giedd et al., 2009; Durston et al. 2001; Lenroot and Giedd 2006). A ce stade, **le rôle des sutures est primordial**. La croissance de la voûte crânienne s'effectue grâce à l'activité du tissu conjonctif des sutures. En effet, elles doivent donc être sollicitées et agissent **comme des sites de croissance adaptative**.

Le cerveau en croissance exerce des charges mécaniques sur les couches méningées. Ces forces sont transmises aux cellules ostéogéniques, influençant ainsi la perméabilité des sutures et la forme du crâne (Enlow et Hans, 1996; Moss, 1962; Moss et Young, 1960; Opperman et al., 2005; Sperber, 2010). Une fois que les fontanelles sont fusionnées, l'activité ostéogénétique le long des sutures est le principal mécanisme qui permet l'expansion de la voûte crânienne. Cela produit un allongement antéro-postérieur avec la perte conséquente de la forme globulaire qui caractérise le nouveau-né (Goldsmith 1972).

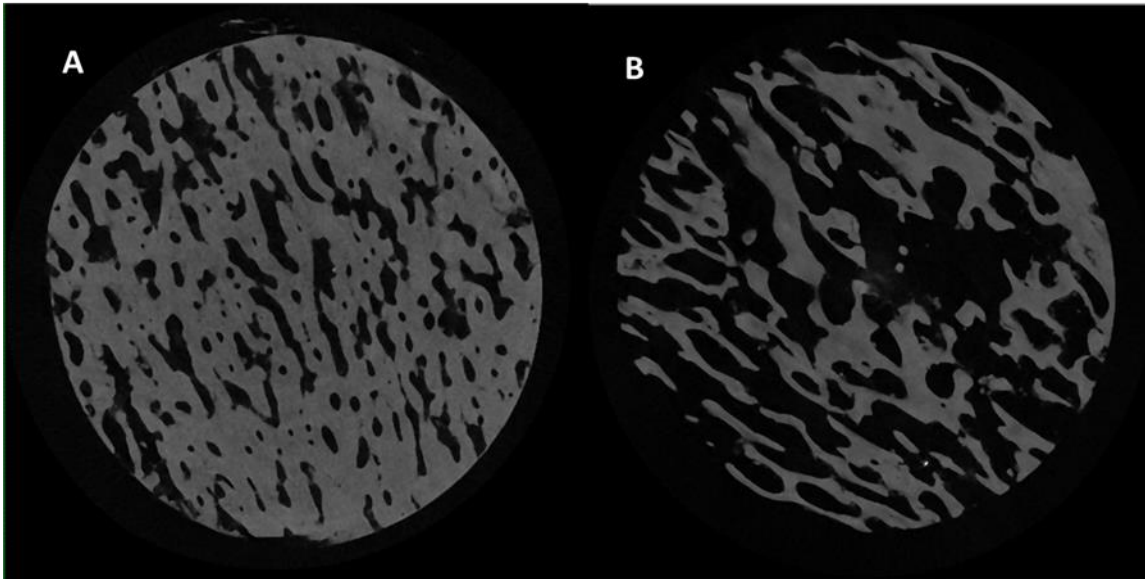


Figure 65 : Coupe transversale du pariétal du nouveau-né S494 et de l'individu S84 de 5-7 mois. La présence d'os immature poreux (woven bone) chez le nouveau-né (A) et d'os lamellaire chez l'individu S84 (B) sont observées.

Variations de l'épaisseur entre un an jusqu'à la puberté

Dès les premières années de vie, nous commençons à distinguer la limite anatomique entre l'os cortical et l'os trabéculaire du diploé (Fig.66).



Figure 66 : Visualisation 3D d'une coupe transversal ed'un échantillon du frontal de l'individu S202 (1,5-2,5 ans). On distingue clairement la limite entre os corticala et os trabeculaire.

La voûte crânienne présente une épaisseur totale qui augmente progressivement au niveau frontal (1,83 mm à 4,34 mm) soit une augmentation significative de 237% entre 1 an et jusqu'à la puberté. Au niveau pariétal, l'augmentation est de 188% (2,27 mm à 4,27 mm). Nous constatons le développement des trois couches dans ce processus. Il est important de noter, qu'au niveau frontal, la table interne est la couche la plus épaisse peu importe l'âge de l'individu (1,5 mm) tandis qu'au niveau pariétal la couche la plus épaisse est le diploé.

La droite de régression linéaire de l'épaisseur totale de la voûte crânienne montre l'évolution de la croissance de celle-ci, du fœtus jusqu'à la puberté et ce de manière significative ($R^2 = 0,73$ et $p < 0,05$). De plus, concernant l'épaisseur des corticales, il semblerait qu'elles soient liées à l'âge, notamment pour la partie corticale interne ($R^2 = 0,7098$ et $p < 0,05$). La corticale externe quant à elle à un R^2 égal à 0,5389 ($p < 0,05$), Cependant aucune significativité est démontrée lorsque nous nous intéressons à l'épaisseur de la diploé ($R^2 = 0,3574$ et $p > 0,05$).

Entre 1 an à 2 ans après la naissance, les sutures des os de la voûte et les fontanelles commencent à se fermer. Les tables externes et internes commencent à se différencier et le diploé se développe progressivement pour adapter les os à l'élargissement du cerveau en réduisant le poids du crâne (Sicher and Du Brul 1970; Goldsmith, 1972; Sperber 2010).

En effet, il est admis que la taille du cerveau n'augmente plus de manière significative après l'âge de 5 ans (Giedd et al. 1996; Durston et al. 2001). Une augmentation de la taille du cerveau et de certaines structures cérébrales est rapportée dans la bibliographie incluant des individus de moins de 5 ans, mais ils supposent une croissance régulière de 0 à 5 ans (Pfluger et al. 1996; Courchesne et al. 2000).

De plus, on peut observer visuellement que la couche d'os cortical des sujets d'environ 5-7 ans, apparaît moins vascularisée par rapport aux individus plus jeunes. Nous pouvons suggérer que la présence d'os avasculaire durant cette phase spécifique de croissance est liée à l'amélioration du contrôle final de la thermo-régulation de la tête-cerveau jusqu'à atteindre la maturation finale (Zhu et al. 2006) (Fig. 67).

Dans les études précédentes, on a observé que l'augmentation de l'épaisseur du crâne est liée à l'éruption des dents déciduales et permanents. En effet, les sollicitations auxquelles sont soumis les muscles mâcheurs et nicaux peuvent influencer à la fois la morphologie du crâne et l'épaisseur (Raadsher et al. 1996; Anzelmo et al. 2014). De plus, une augmentation de l'épaisseur du crâne au cours des deux premières années de vie peut être associée à une croissance générale de la masse squelettique due à des facteurs nutritionnels et hormonaux (Ballabriga 2000; Hall 2005; Lieberman 1996).




Figure 67 Coupe transversale en 2D du pariétal de l'individu S61 de 6-9 ans. On peut observer la couche corticale externe presque entièrement non vascularisée.

5.2. Paramètres histomorphométriques

BV/TV

Le BV/TV des individus in utero est d'environ 80% pour subir par la suite une diminution après la naissance d'environ 10%. Nous pouvons imaginer que la cause peut être l'action de remodelage qui est activée par des phénomènes de dépôt et de résorption osseuse grâce aux activités ostéoblastiques et ostéoclastiques directs conduisant à la création d'os qui apparaît plus « poreux ».

Après 1 an jusqu'à 12 ans, le BV/TV des tables internes et externes apparaît relativement similaire pour une valeur moyenne de corticale externe de 92,9% (+/- 1,48) et pour la corticale interne de 91,55% en moyenne (+/- 1,71).

D'autre part, le diploé, constitué d'os trabéculaire ou spongieux, est de façon logique plus faible (58,4% à 69,2%). Ceci peut s'expliquer par le début de différenciation du diploé en trabécule, liée à la croissance du cerveau lors de l'ontogenèse (Anzelmo et al. 2014). Dans la bibliographie récente, nous avons constaté que pendant les premières années de la vie, la trajectoire de l'épaisseur crânienne suit la croissance du cerveau par un chemin de croissance curviligne et atteint environ 50% de la taille adulte à l'âge de 1 an. Puis 75% à l'âge 3 ans et 90% à 7 ans (Lenroot and Giedd 2006; Giedd et al. 2009; Ventrice, 2011).

Épaisseur des trabécules (Tb.Th), Séparation trabéculaire (Tb.Sp) et nombre de trabécules (Tb.N)

Nos résultats montrent une augmentation progressive de l'épaisseur des travées et ce, peu importe la zone anatomique. Pour l'os pariétal, l'épaisseur augmente de 0,33 mm à 0,64 mm en moyenne. L'os frontal présente une plus grande amplitude avec une moyenne de 0,35 mm à 0,79 mm. **Notre graphique montre une augmentation tout d'abord lente dans la période post-natale, puis accélérerait au moment de la puberté.** Ces résultats sont corrélés à l'évolution du nombre de trabécule (Tb.N) de nos analyses dans les zones frontales et pariétales. En effet, nous observons une diminution progressive toujours avec une amplitude plus importante pour l'os frontal. **De ce fait, l'augmentation de l'épaisseur des travées impact le nombre de trabécule.** Pour l'os pariétal, en moyenne, nous retrouvons une diminution de 2,79 mm à 1,24 mm tandis que dans l'os frontal, le Tb.N passe de 2,73 mm à 1,09 mm. Cette baisse apparaît dès l'âge d'un an, tout comme l'augmentation du Tb.Th.

Les conséquences de ces changements histomorphométriques sont visibles sur le Tb.Sp. En effet, **les espaces inter-trabéculaires montrent une augmentation liée à l'épaisseur trabéculaire.** Nous observons surtout une augmentation de l'os frontale de 0,16 mm à 0,41 mm en moyenne et de 0,17 mm à 0,38 mm pour le pariétal. Ces valeurs augmentent progressivement pendant la croissance de la même façon que l'épaisseur globale.

Degré d'anisotropie (DA)

L'évolution du DA apparaît très similaire entre les zones frontales et pariétales. Les fœtus présentent un DA (3,66 frontal et 3,88 pariétal). L'augmentation du degré d'anisotropie osseuse observée chez les individus entre 0 et 5 ans atteint son maximum et serait hypothétiquement lié au changement du réseau trabéculaire qui semble plus organisé (DA = 6,29). **Il apparaît plus anisotrope et élastique pour accompagner le stress dynamique lié au mouvement centrifuge que subissent les os du crâne lors de la croissance cérébrale** (Ketcham et Ryan 2004; Sun-Whon et al. 2016). **En effet, le diploé évolue en réduisant le poids du crâne et en permettant aux os de s'adapter à l'élargissement du cerveau. Enfin, au moment de la puberté, lorsque le cerveau est en fin de croissance, le DA décroît considérablement pour atteindre le minimum (DA = 2,17).**

6. Microarchitecture osseuse en croissance pathologique

Un événement pathologique qui se produit au cours de la vie d'un individu de la conception à la maturité, peut souvent compromettre irrémédiablement la croissance et le développement. Ainsi, les maladies impliquant le tissu osseux peuvent compromettre sa structure et sa fonctionnalité.

Malheureusement, il existe peu de données dans la littérature médicale concernant la microarchitecture osseuse pathologique, comme nous l'avons vu concernant les cas pathologiques examinés dans notre étude.

Variations de l'épaisseur au cours d'une croissance pathologique

Pour les individus **microcéphales** en comparaison avec **les adultes du même âge (jeunes)**, nous n'observons pas de différences significatives malgré une croissance cérébrale **différente**. Pour la zone frontale, nous obtenons 4,21 mm d'épaisseur contre 4,34 mm. La zone pariétale est de 4,8 mm pour la microcéphale comparait à 4,27 pour les jeunes adultes. La seule exception concerne **l'individu souffrant d'hydrocéphalie** qui, quant à lui montre une **légère augmentation dans la zone pariétale par rapport aux adultes du même âge** (6,78 mm contre 5,41 mm).

Enfin, la comparaison des sujets jeunes et âgés ne présentant aucune pathologie montre :

- Un léger épaissement de la cortical externe.
- Une augmentation significative de l'épaisseur du diploé. Dans le frontal, 1,12 mm chez les jeunes adultes contre 3,53 mm chez les adultes et 1,63 mm contre 3,30 mm dans le pariétal.
- On observe parallèlement une diminution de l'épaisseur de la table interne dans les deux zones anatomiques d'environ 1 mm.

Concernant la maladie de Caffey, **une augmentation importante de l'épaisseur totale est observée si on le compare à un sujet sain du même âge**. Nous observons une épaisseur totale de 2,67 mm contre 1,45 mm. **Cette augmentation est la conséquence de la néoformation osseuse anormale sous-périostée, provoquant un épaissement cortical (hyperostose) de la surface corticale externe de l'os** (Glorieux 2005).

Paramètres histomorphométriques en fonction de la pathologie

Concernant la fraction osseuse totale BV/TV nous observons une légère diminution pour le sujet microcéphalique dans le pariétal (76, 20%). **Pour les couches externes, internes et trabéculaires, il n'existe pas de réelles variations entre les sujets pathologiques et le sujet « sain ».**

Au contraire, chez l'individu atteint d'hyperostose corticale infantile, nous observons une nette diminution du rapport BV/TV (43,02%) dû à une porosité accrue de la surface externe à la morphologie relativement irrégulière (Lombardo et al. 2019) par rapport au sujet sain (58, 80%). **Cet aspect est probablement dû à une périostite ossifiant typique pendant la phase inflammatoire et proliférative aiguë** (Stiller 1990).

Épaisseur des trabécules (Tb.Th), Nombre des trabécules (Tb.N) et séparation des trabécules (Tb.Sp), degré d'anisotropie

Nous n'observons aucune différence significative des paramètres histomorphométriques entre les localisations (frontale/pariétale) chez les individus sains et pathologiques. En revanche, nous observons une différence significative ($p < 0,01$) entre les individus sains et pathologiques concernant l'épaisseur des trabécules (Tb.Th), le nombre des trabécules (Tb.N) la séparation des trabécules (Tb.Sp) et le degré d'anisotropie.

Les dysfonctionnements du développement cortical, en particulier dans le lobe frontal et pariétal, causés par une hypoplasie cérébrale qui affecte environ 50% des patients et des structures atrophiques du cerveau antérieur que nous observons dans la littérature médicale (Garcia et Duncan 1977; Volpe 1995; Kalyanasundaram et al. 2003), n'influencent pas l'épaisseur du crâne ainsi que le réseau trabéculaire pour les sujets microcéphales.

Malheureusement, nous ne pouvons que spéculer, en raison des différentes étiologies liées à cette maladie (génétique, traumatique etc.) (Baraitser et al. 1983; Hugh et al. 1986; Moore et al. 1990; Schramet al. 2004; Abuelo 2007).

A l'inverse, le cas hydrocéphalique présente un profil totalement différent des individus normaux. Le Tb.Th (1,34 et 1,04 mm contre 0,79 et 0,64 mm pour les individus sains) est Tb.Sp (0,53 et 0,41 mm) sont plus élevés pour le frontal et le pariétal dans les cas pathologiques alors que le Tb.N y est moins élevé (0,65 mm et 0,82 mm).

Cela peut donc suggérer que dans l'hydrocéphalie, la pression de l'excès de liquide céphalo-rachidien qui pousse vers l'extérieur peut guider l'expansion rapide et anormale de la tête et produire une voûte crânienne épaisse et avec augmentation de l'épaisseur des trabécules (Tb.Th) et leur séparation (Tb.Sp) (Choi et al. 1990; Hailong et al. 2008).

Concernant le cas de maladie de Caffey, nous observons la diminution du Tb.Th et du Tb.N, ce qui engendre l'augmentation du Tb.Sp. En effet, l'analyse microCt montre que pendant l'inflammation, les trabécules sont minces et verticales laissant donc place à une augmentation de l'espace entre elles (Lombardo et al. 2019) (Fig.68).

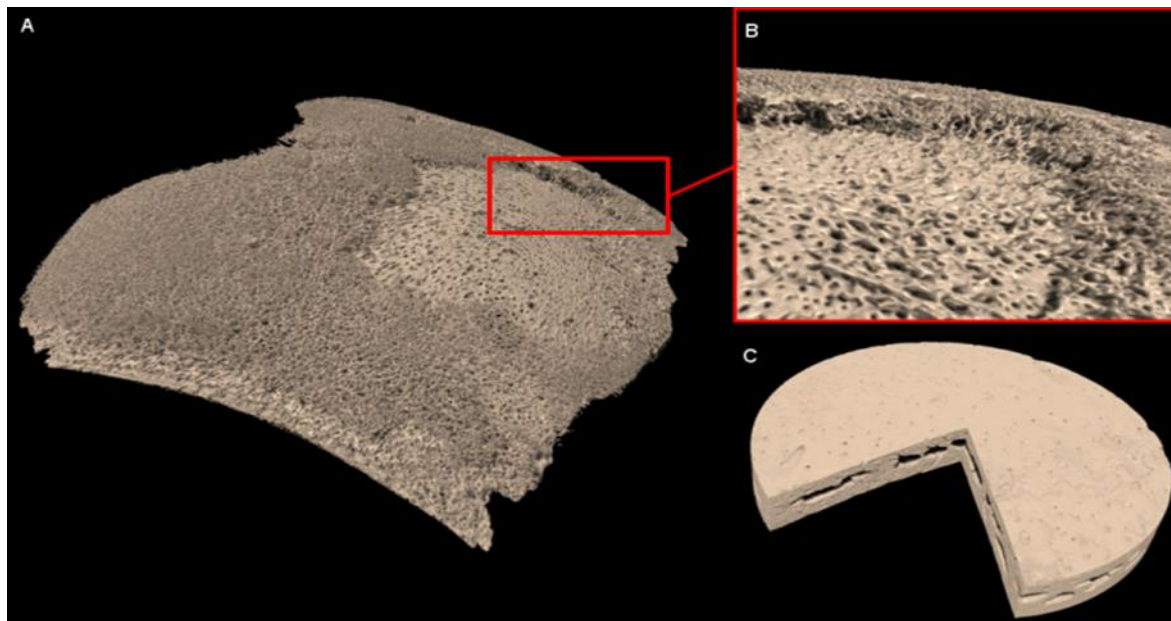


Figure 68 : Vue supérieure du fragment pariétal gauche, du volume rendu en 3D (A, B) et de la coupe coronale (ligne pointillée rouge). La couche externe corticale est recouverte d'une nouvelle prolifération osseuse pathologique constituée d'une multitude de fines trabécules verticales, donnant un aspect "poilu" (B). La maladie de Caffey affecte l'ensemble des aspects du pariétal, faisant disparaître les limites entre l'os cortical et trabéculaire par rapport à un pariétal non pathologique du même âge (C).

Concernant l'analyse génétique par séquençage du gène COL1A1, la grande majorité des résultats obtenus à partir de chaque PCR indépendante présentaient l'allèle C de type wild. Cependant, un très faible pourcentage de lectures présentait un T à 3040. Compte tenu de la dégradation taphonomique des anciennes molécules d'ADN, ces résultats reflètent probablement des erreurs d'incorporation dues à la désamination de la cytosine plutôt que de représenter un véritable allèle muté (Hofreiter et al., 2001). En effet, des nombres similaires de résultats présentant un T au lieu d'un C peuvent être observés dans plusieurs autres positions (Fig. 69). Nous pouvons donc affirmer avec confiance que l'individu S185 ne présentait que l'allèle de type wild à la position c.3040, et la cause étiologique de la maladie chez notre patient échantillon n'a pas pu être prouvée avec certitude. Cependant,

l'hétérogénéité génétique de l'ICH a déjà été suggérée dans la littérature médicale actuelle (Gensure et al., 2005, Kitaoka et al., 2014), bien qu'aucun autre gène candidat de l'ICH n'ait été identifié à ce jour. Pour cette raison, nous ne pouvons pas exclure un diagnostic d'ICH sur la base des résultats moléculaires.

En conclusion, sur la base d'une altération visible sur le squelette S185 et considérant l'absence de transition c.3040 C> T, **nous proposons un diagnostic d'hyperostose corticale infantile causée par une étiologie génétique différente. Notre étude représente l'un des premiers rapports historiques sur la maladie de Caffey, une pathologie squelettique rare dont l'incidence est probablement sous-estimée, et met en évidence l'intérêt de l'étude paléopathologique pour mieux connaître les maladies humaines (Lombardo et al. 2019).**

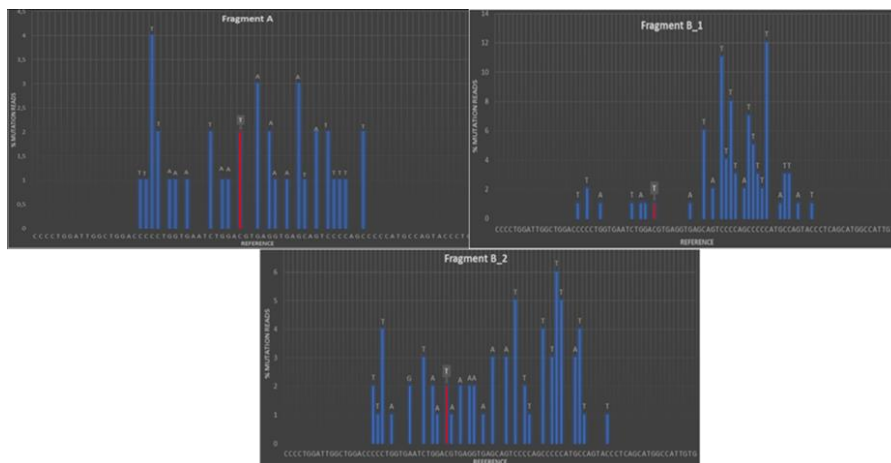


Figure 69 : Distribution des variantes le long des amplicons COL1A1. Proportion de lectures par position montrant une variante sur le respect de la séquence de référence. En rouge, diagnostic SNP 3040C-> T.

7. Intérêts de la microtomographie (MicroCT)

La microtomographie à Rayons X pour ordinateur s'est avérée être un outil très performant pour l'imagerie 3D d'échantillons minéralisés, dans de nombreux domaines biomédicaux, et ces dernières années dans le domaine de l'anthropologie biologique. Grâce au pouvoir de pénétration des rayons X, la microCT fournit une image de densité 3D des échantillons. Des scans microCT haute résolution sont réalisables (voxels inférieurs au micromètre) et un rapport ratio d'intérêt/taille du voxel élevé peut être obtenu aujourd'hui. En outre, la charge de travail pour la préparation des échantillons avant l'imagerie est nettement inférieure à celle des autres techniques d'imagerie (histologie par exemple), et des temps d'acquisitions d'images et de reconstructions de volume rapides sont possibles au moyen des dispositifs microCT à haute résolution actuels, ce qui justifie le potentiel de débit plus élevé de cette technologie. L'un des plus grands avantages de la microCT est son caractère non destructif (pas besoin de sectionner les échantillons) à l'histologie pour l'analyse archéologique et paléopathologique.

En outre, la Micro CT permis de réaliser des investigations histologiques virtuelles avec des volumes de rendu 3D. L'avantage de cette technique est la visualisation 3D immédiate et automatisée de l'échantillon sans coupes, la préparation des échantillons, la photographie et l'alignement.

8. Limites de l'étude

Au cours de notre étude, nous avons rencontré certaines limites. Une des limites retrouvée spécifiquement dans le domaine de l'anthropologie et de l'archéologie, est la restriction d'accès à des échantillons de sujets immatures. En effet, les restes squelettiques d'individus immatures sont peu minéralisés et naturellement plus fragiles, et on les trouve moins fréquemment dans les contextes archéologiques et dans les collections des musées. En conséquence, notre population est relativement, ce qui pondère nos résultats statistiques.

De plus, la méthodologie que nous avons utilisée peut-être améliorée sous différents aspects : amélioration quantitative et qualitative des paramètres d'acquisition, reconstruction et traitement des paramètres micro-architecturaux. En outre, en ce qui concerne le volume d'intérêt, une amélioration de la sélection et du positionnement des échantillons est une piste à développer à l'avenir.

Conclusion

Au cours de ce travail de thèse, nous avons utilisé la microtomographie pour décrire l'évolution des paramètres micro-architecturaux et l'épaisseur de la voûte crânienne chez des sujets considérés comme « sains » et chez des sujets porteurs d'une pathologie impactant la croissance du frontal et des pariétaux.

Grâce à l'analyse des paramètres histomorphométriques, nous avons pu montrer l'apparition rapide d'une morphologie en trois couches distinctes. Deux tables corticales denses se différencient après la naissance, puis la formation d'un réseau trabéculaire appelé diploé initialement bien organisé et anisotrope se développe pendant 1,5 an, suivi par une période de croissance accélérée dans les 6 premières années de vie.

Les individus microcéphales, en comparaison avec les jeunes adultes, ont montré des valeurs similaires malgré une trajectoire de croissance cérébrale pathologique. En revanche, l'individu atteint d'hydrocéphalie a montré une augmentation significative de l'épaisseur de sa voûte crânienne et une modification des paramètres micro-architecturaux trabéculaires, par rapport aux adultes du même âge.

Enfin, l'individu atteint de la maladie de Caffey présentait un épaississement cortical diffus massif, lié à une néoformation osseuse sous-périostée. L'observation du diploé montrait des trabécules qui apparaissaient minces et verticales, très espacées. En outre, sur la base des modifications visibles des paramètres architecturaux et considérant l'absence de transition c.3040 C> T, nous avons proposé un diagnostic d'hyperostose corticale infantile causée par une étiologie génétique encore inconnue chez ce sujet immature de 5-7 mois.

Cette étude ouvre de nouvelles perspectives à la fois dans le domaine (paléo) pathologique par l'amélioration des moyens diagnostiques, grâce à la disponibilité de données « histologiques virtuelles », en respectant l'intégrité d'échantillons très précieux. De plus, l'étude de la croissance de la voûte crânienne, intimement liée à la croissance de l'encéphale apporte une nouvelle vision à l'étude de la biologie humaine, dans des domaines aussi divers que l'évolution humaine ou la médecine.

Bibliographie

ABBASSI V. 1998. Growth and normal puberty. *Paediatrics* 102: S507-S511.

ABUELO D. 2007. Microcephaly syndromes. *Semin Pediatr Neurol* 14 : 118–127.

ADACHI Y., PODURI A., KAWAGUCHI A., YOON G., SALIH M.A., YAMASHITA F., WALSH C.A., BARKOVICH A.J. 2011. Congenital microcephaly with a simplified gyral pattern: associated findings and their significance. *AJNR Am J Neuroradiol* 32: 1123–1129.

ADAMS L.M., MOORE W. J. 1975. Biomechanical appraisal of some skeletal features associated with head balance and posture in the Hominoidea. *Acta Anatomica* 92 :580-584.

ADEEB N., MORTAZAVI M.M., TUBBS R.S., COHEN-GADOL A.A. 2012. The cranial dura mater: a review of its history, embryology and anatomy. *Childs Nerv Syst* 28: 827-837.

AL KAISSI A., PETJE G., DE BRAWER V., GRILL F., KLAUSHOFER K. 2009. Professional awareness is needed to distinguish between child physical abuse from other disorders that can mimic signs of abuse (Skull base sclerosis in infant manifesting features of infantile cortical hyperostosis): a case report and review of the literature. *Cases Journal* 2: 133.

ALLANSON J.E., CUNNIFF C., HOYME H.E., MCGAUGHRAN J., MUENKE M., NERI G. 2009. Elements of morphology: standard terminology for the head and face. *Am J Med Genet Part A* 149A: 6-28.

ALLEN. M. R., BURR. D. B. 2019. Techniques in Histomorphometry. *Basic and Applied Bone Biology*; in ALLEN. M. R., BURR. D. B. (second eds.). *Basic and Applied Bone Biology*. Academic Press: 141–158.

ALQAHTANI, S.J., HECTOR, M.P., LIVERSIDGE, H.M. 2010. Brief communication: the London atlas of human tooth development and eruption. *American Journal of Physical Anthropology* 142: 481-490.

ANAND V., HASHMI M.F., KESKAR A.G. 2014. A copy move forgery detection to overcome sustained attacks using dyadic wavelet transform and sift methods. In: *Intelligent information and database systems. Lecture Notes in Computer Science. vol 8397. Springer: 530–542.*

ANDERSEN T., CARTER R. 1994. Periosteal reaction in new born child from Sheppe. Kent. *International Journal of osteoarchaeology* 4: 47-48.

ANZELMO M., VENTRICE F., ANDRÉS-BARBEITO J., PUCCIARELLI H. M., SARDI M. L. 2014. Ontogenetic changes in cranial vault thickness in a modern sample of *Homo sapiens*. *Am J Human Biol* 27, 4: 475-485.

ASCHOFF A., KREMER P., HASHEMI B., KUNZE S. 1999. The history of hydrocephalus and its treatment. *Neurosurg Rev* 22: 67-93.

BAAB K.L., FREIDLINE S.E., WANG S.L., HANSON T. 2010. Relationship of cranial robusticity to cranial form. geography and climate in *Homo sapiens*. *Am J Phys Anthropol* 141: 97– 115.

BAKER B.J., DUPRAS T.L., TOCHERI M.W. 2005. *The osteology of infants and children*. Collage Station, Texas: Texas A&M University Press.

BALLABRIGA A. 2000. Morphological and physiological changes during growth: an update. *Eur J Clin Nutr* 54:51–56.

BALZEAU A. 2013. Thickened cranial vault and parasagittal keeling: correlated traits and autapomorphies of *Homo erectus* ?. *Journal of Human Evolution* 64: 631-644.

BARAITSER M., BRETT E.M., PIESOWICZ A.T., 1983. Microcephaly and intracranial calcification in two brothers. *J Med Genet* 20: 210-212.

BARBEITO-ANDRÉAS J., VENTRICE F., ANZELMO M., PUCCIARELLI H.M., SARDI M.L. 2015. Developmental covariation of human vault and base throughout postnatal life. *Ann. Anat.* 197: 59-66.

BARKOVICH A.J., KUZNIECKY R.I., JACKSON G.D., GUERRINI R., DBYNS W.B. 2005. A developmental and genetic classification for malformations of cortical development. *Neurology* 65: 1873–1887.

BASS S., DELMAS P.D., PEARCE G., HENDRICH E., TABENSKY A., SEEMAN E. 1999. The differing tempo of growth in bone size, mass, and density in girls is region-specific. *J Clin Invest* 104: 795–804.

BENNETT H., NELSON T., 1953. Prenatal cortical hyperostosis. *Br J Radiol.* 26. 301: 47–9.

BEDIĆ Ž., BEBEK A., ČAVKA M., ŠLAUS M., 2019. A case of hydrocephalus in a child from early modern period Žumberak, Croatia. *International Journal of Paleopathology.* 26: 1-7.

BILGUVAR K., OZTURK A.K., LOUVI A., et al. 2011. Whole-exome sequencing identifies recessive WDR62 mutations in severe brain malformations. *Nature* 467: 207–210

BLACK D.M., THOMPSON D.E., 1999. The effect of alendronate therapy on osteoporotic fracture in the vertebral fracture arm of the Fracture Intervention Trial. *Int. J. Clin. Pract. Suppl.* 101: 46e50.

BLACK D.M., GREENSPAN S.L., ENSRUD K.E., PALERMO L., MCGOWAN J.A., LANG F.T., GARNERO P., BOUXSEIN M.L., BILEZIKIAN J.P., ROSEN C.J. 2003. The Effects of Parathyroid Hormone and Alendronate Alone or in Combination in Postmenopausal Osteoporosis. *N. Engl. J. Med.* 349: 1207-1215.

BLACK D.M., BILEZIKIAN J.P., ENSRUD K.E., GREENSPAN S.L., PALERMO L., HUE T., LANG F.T., MCGOWAN J.A., ROSEN C.J., 2005. One year of alendronate after one year of parathyroid hormone (1-84) for osteoporosis. *N. Engl. J. Med.* 353: 555e565.

BOGIN B. 1988. *Patterns of human growth.* Cambridge: Cambridge University Press.

BORUAH S., PASKOFF G. R., SHENDER B. S., SUBIT D. L., SALZAR. R. S., CRANDALL. J. R., 2015. Variation of bone layers thicknesses and trabecular volume fraction in the adult male human calvarium. *Bone* 77: 120-134.

BORUAH S., SUBIT D.L., PASKOFF G. R., SHENDER B.S., CRANDALL J.R., SALZAR R.S., 2017. Influence of bone microstructure on the mechanical properties of skull cortical bone – A combined experimental and computational approach. *Journal of the Mechanical Behavior of Biomedical Materials.* 65: 688-704.

BOWLING E.L., BURSTEIN F.D., 2006. Crouzon syndrome. *Amer Optometric Assoc.* 77. 5: 217-222.

BOUSSON V., PEYRIN F., BERGOT C., HAUSARD M., SAUTET A., LAREDO J.D. 2004. Cortical bone in the human femoral neck: three-dimensional appearance and porosity using synchrotron radiation. *Journal of Bone and Mineral Research.* 19. 5: 794-801.

BOUXSEIN M.L., BOYD S.K., CHRISTIANSEN B.A., GULDBERG R.E., JEPSEN K.J., et MÜLLER R. 2010. Guidelines for assessment of bone microstructure in rodents using micro-computed tomography. *Journal of Bone and Mineral Research*. 25. 7: 1468-1486.

BROTHWELL D.R., SANDINSON A.T., 1967. Diseases in antiquity: a survey of the diseases, injuries and surgery of early populations. Springfield: Charles C. Thomas.

BROTHWELL D.R. 1981. Digging Up Bones. Cornell University Press.

BROWN K.H., PEERSON J.M., RIVERA J., ALLEN L.H., 2002. Effect of supplemental zinc on the growth and serum zinc concentrations of prepubertal children: a meta-analysis of randomized controlled trials. *Am. J. Clin. Nutr.* 75: 1062–1071.

BUFFON G.L.L., 1777. Histoire naturelle générale et particulière. Servant de suite à l'Histoire naturelle de l'Homme. Suppléments. Tome Quatrième. Paris: Imprimerie Royale: 582

BURNS E.C., TANNER J.M., PREECE M.A., CAMERON N., 1981. Final height and pubertal development in 55 children with idiopathic growth hormone deficiency. treated for between 2 and 15 years with human growth hormone. *European Journal of Pediatrics*. 137, 2: 155-164.

BURKET J., GOURION-ARSQUAUD S., HAVILL L.M., BAKER S.P., BOSKEY A.L., et VAN DER MEULEN M.C.H. 2011. Microstructure and nanomechanical properties in osteons relate to tissue and animal age. *Journal of Biomechanics*. 44: 277-284.

CAETANO-LOPES J., CANHÃO H., FONSECA J.E., 2007. Osteoblasts and bone formation. *Acta Reumatol Port.*, 32: 103–110.

CAFFEY J., SILVERMAN W. 1945. Infantile cortical hyperostosis. preliminary report of a new syndrome. American Journal of Rontgenology 54: 1-16.

CAMPBELL G. M., SOPHOCLEOUS A., 2014. Quantitative analysis of bone and soft tissue by micro-computed tomography: applications to ex vivo and in vivo studies. Bone Key Reports 3.

CANCEDDA R., LIU Y., RUGGIU A., TAVELLA S., BITICCHI R., SANTUCCI D., SCHWARTZ S., CIPARELLI P., FALCETTI G., TENCONI C., COTRONEI V., PIGNATARO S., 2012. The mice drawer system (MDS) experiment and the space endurance record-breaking mice. PLoS ONE 7: e32243.

CANO. A., DAPÍA. S., NOGUERA. I., PINEDA B., HERMENEGILDO C., DEL VAL R., CAEIRO J.R., GARCIA PEREZ M.A., 2008. Comparative effects of 17 β -estradiol, raloxifene and genistein on bone 3D microarchitecture and volumetric bone mineral density in the ovariectomized mice. Osteoporos Int 19: 793–800.

CARAMELLI D., MILANI. L., VAI. S., MODI. A., PECCHIOLI. E., GIRARDI. M., PILLI. E., LARI M., LIPPI. B., RONCHITELLI. A., MALLEGNI F., CASOLI. A., BERTORELLE G., BARBUJANI G., 2008. A 28.000 years old Cro-Magnon mtDNA sequence differs from all potentially contaminating modern sequences. PLoS One. 3, 7: e2700.

CARBALLIDO-GAMIO J., MAJUMBAR S., 2006. Clinical Utility of Microarchitecture Measurements of Trabecular Bone. Current Osteoporosis Reports 4: 64-70.

CARBONARE L.D., ARLOT M.E., CHAVASSIEUX P.M., ROUX J.P., PORTERO N.R., MEUNIER P.J., 2001. Comparison of trabecular bone microarchitecture and remodeling in glucocorticoid-

induced and postmenopausal osteoporosis. *Journal of Bone and Mineral Research* 16, 1: 97-103.

CARTER D.R., HAYES W.C., 1977. The compressive behavior of bone as a two-phase porous structure. *The Journal of Bone & Joint Surgery* 59: 954–962.

CARTER D., ORR T., FYHRIE D., 1989. Relationships between loading history and femoral cancellous bone architecture. *J. Biomech* 22: 231–244.

CAVINESS V.S., BHIDE P.G., NOWAKOWSKI R.S., 2008. Histogenetic processes leading to the laminated neocortex: migration is only a part of the story. *Dev Neurosc.* 30: 82–95

CERRUTI-MAINARDI P., VENTURI G., SPUNTON M., FAVARON E., ZIGNANI M., PROVERA S., DALLA PICCOLA B., 2007. Infantile cortical hyperostosis and COL1A1 mutation in four generations. *European Journal of Pediatrics* 170: 1385–1390.

CHANDRANS LIM M.K., YU V.Y.H., 2000. Fetal acalvaria with amniotic band syndrome. *Arch Dis Child Fetal Neonatal Ed* 82: F11–F13

CHANG G., BOONE S., MARTEL D., RAJAPAKSE C.S., HALLYBURTON R.S., VALKO M., HONIG S., REGATTE R.R., 2017. MRI assessment of bone structure and microarchitecture. *Journal of magnetic resonance imaging: JMRI* 46. 2:323–337.

CHAPPARD D., BASLE M.F., LEGRAND E., AUDRAN M., 2008. Trabecular bone microarchitecture: a review. *Morphologie* 92: 162-70.

CHAPPARD D., 2010. La microarchitecture du tissu osseux. *Bulletin de l'Académie Nationale de Médecine* 194, 8: 1469-1481.

CHEN P., MILLER P.D., RECKER R., RESCH H., RANA A., PAVO I., SIPOS A.A., 2007. Increases in BMD correlate with improvements in bone microarchitecture with teriparatide treatment in postmenopausal women with osteoporosis. *Journal of Bone and Mineral Research*. 22. 8: 1173-1180.

CHERVENAK F.A., JEANTY P., CANTRAINE F., CHITKARA U., VENUS I., BERKOWITZ R.L., HOBBS J.C., 1984. The diagnosis of fetal microcephaly. *Am J Obstet Gynecol* 149: 512-517.

CHO T.J., MOON H.J., CHO D.Y., PARK M.S., LEE D.Y., YOO W.J., CHUN C.Y., CHOI I.H., 2008. The c.3040C>T mutation in COL1A1 is recurrent in Korean patients with infantile cortical hyperostosis (Caffey disease). *Journal Human Genetics* 53. 10. 947–949.

CHOI J.U., KIM D.S., KIM S.H., 1990. Endoscopic surgery for obstructive hydrocephalus. *Endoscopic surgery for obstructive hydrocephalus. Yonsei Med J* 40: 600–607.

CHOI K., GOLDSTEIN S.A., 1992. A comparison of the fatigue behavior of human trabecular and cortical bone tissue. *Journal of Biomechanics* 25, 12: 1371-1381.

CHOI Y.J., 2010. Dual-energy X-ray absorptiometry: beyond bone mineral density determination. *J Nutr Health Aging* 14: 418–426.

CLAESSON T., 2001. *A Medical Imaging Demonstrator of Computed Tomography and Bone Mineral Densitometry*. Stockholm: Universitetservice US AB.

COHEN M.M., JR., KREIBORG S. 1993. Skeletal abnormalities in the Apert syndrome. *Am J Med Genet*. 47: 624–632.

COPEL L.E., KIMBEL W.H., 2016. Cranial vault thickness in primates: *Homo erectus* does not have uniquely thick vault bones. *Journal of Human Evolution* 90: 120-134.

COURCHESNE E., CHISUM HEATHER J., TOWNSEND J., COWLES A., COVINGTON J., EGAAS B., HARWOOD M., Hinds Stuart S., G.A. Press., 2000. Normal brain development and aging: quantitative analysis at in vivo MR imaging in healthy volunteers, *Radiology* 216: 672–682.

CROUZON O., 1912. Dysostose cranio-faciale héréditaire. *Bull. Mem. Soc. Med. Hop. Paris.* 33: 545-555.

CURNOE D., 2009. Possible causes and significance of cranial robusticity among Pleistocene–Early Holocene Australians. *J Archaeol Sci* 36: 980–990.

DABNEY J., KNAPP M., GLOCKE I., GANSAUGE M.T., WEIHMANN A., NICKEL B., VALDIOSERA C., GARCIA N., SVANTE. P., ARSUAGA J.L., MEYERAL M., 2013. Complete mitochondrial genome sequence of a Middle Pleistocene cave bear reconstructed from ultrashort DNA fragments. *National Academy of Science USA* 201. 110, 39: 15758-63.

DAMBSKA M., SCHMIDT-SIDOR B., MASLINSKA D., LAURE-KAMIONOWSKA M., KOSNO-KRUSZEWSKA E., DEREGOWSKI K., 2003. Anomalies of cerebral structures in acranial neonates. *Clin Neuropathol* 22: 291–295.

DANDY W.E., BLACKFAN K.D., 1914. Internal hydrocephalus. An experimental. clinical and pathological study. *Am J Dis Child* 8: 406–482.

DELILLE R., 2007. Contribution à la compréhension du comportement mécanique de l'os du crâne humain sous différents moyens de conservation et de sollicitation. Université de Valenciennes et du Hainaut Cabrésis.

DELEMARRE –VAN DE WAALL H.A., 1993. Environmental Factors Influencing Growth and Pubertal Development. *Environmental Health Perspectives Supplements* 101, 2: 39-44.

DEMPSTER D.W., COSMAN F., KURLAND E.S., ZHOU H., NIEVES J., WOELFERT L., SHANE E., MÜLLER R., BILEZIKIAN J., LINDSAY R., 2001. Effects of daily treatment with parathyroid hormone on bone microarchitecture and turnover in patients with osteoporosis: A paired biopsy study. *Journal of Bone and Mineral Research*. 16, 10: 1846-1853.

DEMPSTER D.W., COMPSTON J.E., DREZNER M.K., GLORIEUX F.H., KANIS J.A., MALLUCHE H., MEUNIER P.J., OTT S.M., RECKER R.R., PARFITT A.M., 2013. Standardized nomenclature, symbols, and units for bone histomorphometry: A 2012 update of the report of the ASBMR Histomorphometry Nomenclature Committee. *Journal of Bone and Mineral Research* 28, 1: 1-16.

DI IEVA A., BRUNER E., DAVIDSON J., PISANO P., HAIDER T., STONE S.S., CUSIMANO M.D., TSCHABITSCHER M., GRIZZI F. 2013. Cranial sutures: a multidisciplinary review. *Childs Nerv Syst* 29: 893-905.

DING W.G., WEI Z.X., LIU J.B., 2011 Reduced local blood supply to the tibial metaphysis is associated with ovariectomy-induced osteoporosis in mice. *Connective Tissue Research*. 52, 1: 25-29.

DJURIC M., MILANOVIC P., JANOVIC A., DRASKOVIC M., DJURIC K., MILENKOVIC P., 2008. Porotic lesions in immature skeletons from Stara Torina. Late Medieval Serbia. *Inter J Osteoarchaeol* 18: 458-47.

DIXON A.D., HOYTE D.A., RONNING O., 1997. *Fundamentals of Craniofacial Growth*. New York: CRC Press: 101-102.

DURSTON S., HULSHOFF H.E., CASEY B.J., GIEDD J.N., BUITELAAR J.K., VAN ENGELAND H. 2001. Anatomical MRI of the developing human brain: what have we learned? *J. Am. Acad. Child. Adolesc. Psychiatry* 40, 9:1012

EYRE D.R., WEIS MA. 2013. Bone collagen: new clues to its mineralization mechanism from recessive osteogenesis imperfecta. *Calcif Tissue Int.* 93: 338–47.

FAHEEM M., NASEER M.I., RASOOL M., CHAUDHARY A.G., KUMOSANI T.A., ILYAS A.M., et al. 2015. Molecular genetics of human primary microcephaly: an overview. *BMC Med Genomics.* 8 Suppl 1: S4.

FAULKNER K.G., CANN C.E., HASEGAWA B.H., 1991. Effect of bone distribution on vertebral strength: assessment with patient-specific nonlinear finite element analysis. *Radiology* 179: 669-674.

FAZEKAS G.I, KOSA F. 1978). *Forensic foetal osteology.* Budapest: Akademiai Kiado

FELDKAMP L.A., GOLDSTEIN. S.A. PARFITT., A.M. JESION. G., KLEEREKOPER. M., 1989. The direct examination of three-dimensional bone architecture in vitro by computed tomography. *Journal of Bone and Mineral Research* 4: 3–11.

FEREMBACH D., 1968. Un crane néolithique hydrocéphale du Portugal. *Anthropologie und Humangenetik. Festschrift Zum 65. Geburtstag von Professor Dr. Karl Saller.* Stuttgart: Gustave Fischer Verlag: 136–141.

FORLINO A., MARINI J.C., 2016. Osteogenesis imperfecta. *The Lancet.* 387. 10028: 1657-1671.

FRANCIS F., MEYER G., FALLET-BIANCO C., et al. 2006. Human disorders of cortical development : from past to present. *Eur J Neurosci* 23: 877–893.

FRAZER W., 1879. Description of a great sepulchral mound. Proc. Roy. Irish Acad. II: 29-55.

FREY L., HAUSER W.A., 2003. Epidemiology of neural tube defects. *Epilepsia* 44: 4–13.

FRIESEMA E.C., GRUETERS A., BIEBERMANN H. et al. 2004. Association between mutations in a thyroid hormone transporter and severe X-linked psychomotor retardation. *Lancet* 364: 1435–1437.

FRITSCH A., HELLMICH C., 2007. 'Universal' microstructural patterns in cortical and trabecular extracellular and extravascular bone materials: Micromechanics-based prediction of anisotropic elasticity. *Journal of Theoretical Biology*. 244. 4: 597-620.

GALLO A.E., 1992. Repair of giant occipital encephaloceles with microcephaly secondary to massive brain herniation. *Child's Nervous System* volume 8: 229–230.

GARCIA C.A., DUNCAN C., 1997. Atelencephalic microcephaly. *Dev Med Child Neurol* 19:227–232.

GARCIN V., BRUZEK J., ALDUC-LE BAGOUSSE A., SELIER P., VELEMINSKY P., 2010. La croissance des populations du passé : désillusions. Espoirs et perspectives. *Bulletins et mémoires de la société d'anthropologie de Paris*. 22: 47-54.

GASSER J.A., INGOLD P., GROSIOS K., LAIB A., HAMMERLE S., KOLLER B., 2005. Noninvasive monitoring of changes in structural cancellous bone parameters with a novel prototype micro-CT. *J Bone Miner Metab* 23: 90–96.

GAULD S.C., 1996. Allometric patterns of cranial bone thickness in fossil hominins. *Am J Phys Anthropol* 100: 411–426.

GENEANT H.K., ENGELKE K., PEVRAL S., 2008. Advanced CT bone imaging in osteoporosis. *Rheumatology*. 47.4: iv9-16.

GENSURE R.C., MÄKITIE O., BARCLAY C., CHAN C., DEPALMA S.R., BASTEPE M., ABUZHARA H., COUPER R., MUNDLOS S., SILLENCE D., KOKKO L.A., SEIDMAN J.G., COLE W.G., JÜPPNER H., 2005. A novel COL1A1 mutation in infantile cortical hyperostosis (Caffey disease) expands the spectrum of collagen-related disorders. *The Journal of Clinical Investigation*. 115. 5: 1250-1257.

GIBSON L.J., 1985. The mechanical behaviour of cancellous bone. *Journal of Biomechanics* 18: 317–328.

GIEDD J.N.J.N., SNELL J., LANGN., RAJAPASKE J.C., CASEY B.J., ZOZUCH P.L., VAITUZISC., VAUSS Y.C., HAMBURGER S.D., KAYSEN D., RAPOPORT J.L., 1996. Quantitative magnetic resonance imaging of human brain development: ages 4–18. *Cerebral Cortex* 6: 551–560.

GIEDD J.N., LALONDE F.M., CELANO M.J., WHITE S.L., WALLACE G.L., LEE N.R., 2009. Anatomical brain magnetic resonance imaging of typically developing children and adolescents. *J Am Acad Child Adolesc Psychiatry* 48 : 465-470.

GIUFFRA V., VITIELLO A., CARAMELLA D., FORNACIARI A., GIUSTINI D., FORNACIARI G., 2013. Rickets in a high social class of renaissance Italy: the Medici children. *Int J Osteoarchaeol* 25: 608–624

GLASS R.B., FERNBACH S.K., NORTON K.I., CHOI P.S., NAIDICH T.P., 2004. The infant skull: a vault of information. *Radiographics* 24: 507–522.

GLORIEUX F.H., PETTIFOR J.M., JUPPNER H., 2003. *Pediatric bone: Biology & Diseases*. San Diego: Academic Press: 77-103.

GLORIEUX F.H., 2005. Caffey disease: an unlikely collagenopathy. *The Journal of Clinical Investigation* 115. 5: 1142-1144.

GOLDSMITH RS. 1972. Biomechanics of head injury. In: Fung Y.C., Perrone N., Anliker M., editors. *Biomechanics, its foundations and objective*. Englewood Cliffs, NJ: Prentice-Hall :585

GOMPERTZ B., 1825. On the nature of the function expressive of the law of human mortality. and on a new mode of determining the value of Life Contingencies. *Trans. R. Philos. Soc.* 115: 513–585.

GONZALEZ R., WOODS R. 2002. *Digital Image Processing*. Englewood Cliffs. NJ: Prentice Hall. 612: 7

GOODMAN R.M., GORLIN R.J., 1977. *Atlas of the Human Face in Genetic Disorders*. St. Louis: C.V. Mosby co.

GOSMAN J.H., Ketcham R.A., 2009. Patterns in Ontogeny of Human Trabecular Bone from SunWatch Village in the Prehistoric Ohio Valley: General Features of Microarchitectural Change. *Am J Phys Anthropol* 138: 318-322.

GOUTIERES F., 2015. Aicardi–Goutières syndrome. *Brain and Development*. 27. 3: 201-206.

GRABOSKI P., 2009. Physiology of bone. Allgrove J. Shaw NJ (eds): *Calcium and Bone Disorders in Children and Adolescents*. Endocr Dev. Basel. Karger. 16: 32–48.

GRAMPP S., JERGAS M., GLUER C.C., LANG P., BRASTOW P., GENANT H.K., 1993. Radiological diagnosis of osteoporosis: current methods and perspectives. *Radiol Clin North A* 31: 1133-1145.

GREGOR T., KOCHOVA P., EBERLOVA L., NEDOROST L., PROSECKA E., LISKA V., MIRKA H., KACHLIK D., PIRNER I., ZIMMERMANN P., KRALICKOVA A., KRALICKOVA M., TONAR Z., 2012. Correlating Micro-CT Imaging with Quantitative Histology. In: Goswami T (ed.). Injury and Skeletal Biomechanics. InTech Open: 173–196.

GREENFIELD G.B., 1986. Radiology of Bone Disease. Philadelphia. Lip-pincott Company. 1986. p 531

GRIFFITH J.F., GENANT H.K., 2008 - Bone mass and architecture determination: state of the art. Best Practice and Research Clinical Endocrinology and Metabolism. 22. 5: 737-764.

GUERIN A., DUPUIS L., MENDOZA-LONDONO R., 2012. Caffey Disease. In: Adam MP. Ardinger HH. Pagon RA. et al.. editors. GeneReviews® [Internet]. Seattle (WA): University of Washington. Seattle; 1993-2018.

GUGGENBUHL P., CHAPPARD D., GARREAU M., BANSARD J.Y., CHALES G. et ROLLAND Y., 2008. Reproducibility of CT-based bone texture parameters of cancellous calf bone samples: influence of slice thickness. European Journal of Radiology. 67: 514-520.

GUIHARD-COST A.M., RAMIREZ ROZZI F. 2004. Growth of the human brain and skull down at about 2.5 years old. C.R. Palevol 3: 397-402.

GULDBERG R.E., HOLLISTER S.J., et CHARRAS G.T., 1998. The accuracy of digital imagebased finite element models. Journal of Biomechanical Engineering. 120. 2: 289-295.

HABICHT J.P., MARTORELL R., RIVERA J.A., 1995. Nutritional impact of supplementation in the INCAP longitudinal study: analytic strategies and inferences. J. Nutr. 125: 1042S-1050S.

HADJIDAKIS D.J., ANDROULAKIS I.I., 2007. Bone remodelling. *Women's Health and Disease: Gynecologic. Endocrine. And Reproductive Issues.* 1902. 1: 385-396.

HAILONG F., GUANGFU H., HAIBIN T., HONG P., YONG C., WEIDONG L., DONGDONG Z. 2008. Endoscopic third ventriculostomy in the management of communicating hydrocephalus: a preliminary study. *J Neurosurg.* 109: 923-930.

HALL BK. 2005. *Bones and cartilage: developmental and evolutionary skeletal biology.* California: Elsevier Academic Press.

HARVEY. S., 2010. Extrapituitary growth hormone. *Endocrine* 38: 335–359.

HAWASLI A.H., BEAUMONT T.L., VOGEL T.W., WOO A.S., LEONARD J.R. 2014. Acalvaria. *J Neurosurg Pediatr* 14: 200-202.

HAY ED., 2005. The mesenchymal cell. its role in the embryo. and the remarkable signaling mechanisms that create it. *Dev Dyn.* 233: 706–720.

HILDEBRAND T., RUEGSEGGER P., 1997. Quantification of bone microarchitecture with structure model index. *Comp Meth Biomech Biomed Eng* 1997;11: 15-23.

HILDEBRAND T., LAIB A., MULLER R., DEQUEKER J., RUEGSEGGER P., 1999. Direct three-dimensional morphometric analysis of human cancellous bone: microstructural data from spine. Femur iliac crest and calcaneus. *J. Bone Miner. Res.* 14: 1167-1174.

HINDMARSH P., 1998. Endocrinological regulation of post-natal growth. In: ULIJASZEK S.J., JOHNSTON F.E., et PREECE M. A. (eds.). *The Cambridge encyclopedia of human growth and development.* Cambridge: Cambridge University Press: 182-183.

HOC T., HENRY L., VERDIER M., AUBRY D., SEDEL L., MEUNIER A. 2006. Effect of microstructure on the mechanical properties of Haversian cortical bone. *Bone*. 38. 4: 466-474.

HOPKIN G.B., 1975. Craniofacial dimensions and occlusion in microcephaly. In JT Cook (ed) *Transactions of the 3rd International Orthodontic Congress*. London: Staples: 125-140.

HUBBARD R.P., 1971. Flexure of layered cranial bone. *J Biomech* 4. 251–263.

HUGHES H.E., MISKIN M., 1986.: Congenital microcephaly due to vascular disruption: in utero documentation. *Pediatrics* 78: 85-87.

HULME P.A., BOYD S.K., FERGUSON S.J., 2007. Regional variation in vertebral bone morphology and its contribution to vertebral fracture strength. *Bone* 41: 946-957.

JASLOW C.R., 1990. Mechanical properties of cranial sutures. *J Biomech* 23: 313–321.

JONSSON H., GINOLHAC A., SCHUBERT M., JOHNSON P., ORLANDO L., 2013. MapDamage2.0: fast approximate Bayesian estimates of ancient DNA damage parameters. *Bioinformatics*. 29: 1682–1684.

IBANEZ L., FERRANDIZ M., BRINES R., GUEDE D., CUADRADO A., ALCARAZ M.J., 2014. Effects of Nrf2 deficiency on bone microarchitecture in an experimental model of osteoporosis. *Oxidative Med. Cell. Longev* 9: 726590.

ISAKSSON H., TÖYRÄS J., HAKULINEN M., AULA A.S., TAMMINEN I., JULKUNEN P., KRÖGER H., et JURVELIN J.S., 2011 - Structural parameters of normal and osteoporotic human trabecular bone are affected differently by microCT image resolution. *Osteoporosis International*. 22: 167-177.

KABBANI H., RAGHUVVEER T.S., 2004. Craniosynostosis. *Am FamPhysician* 69: 2863–287.

KAINDL A.M., PASSEMARD S., KUMAR P., et al. 2010. Many roads lead to primary autosomal recessive microcephaly. *Prog Neurobiol* 90: 363–383.

KALPAKCIOGLU B.B., MORSHED S., ENGELKE K., GENANT H.K., 2008. Advanced imaging of bone macrostructure and microstructure in bone fragility and fracture repair. *J Bone Joint Surg Am.* 90. 1: 68-78.

KALYANASUNDARAM S., DUTTA S., NARANG A., KATARIYA S., 2003. Microcephaly with plate-like cortical calcification. *Brain Dev* 25: 130– 132.

KAMOUN-GOLDRAT A., LE MERRER M., 2008. Infantile Cortical hyperostosis (Caffey disease): a review. *Journal of Oral and Maxillofacial surgery.* 66: 2145-2150.

KARLBERG J., 1989. A biologically-oriented mathematical model (ICP) for human growth. *Acta Paediatrica Scandinavica. Supplement.* 78. 350: 70-94.

KEAVENY T.M., HOFFMANN P.F., SINGH M., PALERMO L., BILEZIKIAN J.P., GREENSPAN S.L., BALCK D.M., 2008. Femoral bone strength and its relation to cortical and trabecular changes after treatment with PTH, alendronate and their combination as assessed by finite element analysis of quantitative CT scans. *J. Bone Miner. Res.* 23: 1974e1982.

KELLEY K.R., 2011. *Neurology. Pediatric Secrets (Fifth Edition).*

KETCHAM R.A., RYAN T.M., 2004. Quantification and visualization of anisotropy in trabecular bone. *Journal of Microscopy.* 213. 2: 158-171.

KIERSZENBAUM A.L., VALIDIRE P., et VALIDIRE-CHARPY P., 2006. *Histologie et biologie cellulaire : une introduction à l'anatomie pathologique.* Bruxelles: De Boeck.

KIM D.G., CHRISTOPHERSON G.T., DONG X.N., FYHRIE D.P., et YENI Y.N., 2004 - The effect of microcomputed tomography scanning and reconstruction voxel size on the accuracy of stereological measurements in human cancellous bone. *Bone*. 35. 6: 1375-1382.

KITAOKA T., MIYOSHI Y., NAMBA N., MIURA K., KUBOTA T., OHATA Y., FUGIWARA M., TAKAGI M., HASEGAWA T., JÜPPNER H., OZONO K., 2014. Two Japanese familial cases of Caffey disease with and without the common COL1A1 mutation and normal bone density. and review of the literature. *European Journal of Pediatrics*. 173: 799–804.

KORTÜM F., DAS S., FLINDT M., MORRIS-ROSENDAHL D.J., STEFANOVA I., GOLDSTEIN A., HORN D., KLOPOCKI E., KLUGER G., MARTIN P., et al. 2011. The core FOXG1 syndrome phenotype consists of postnatal microcephaly. severe mental retardation. absent language. dyskinesia. and corpus callosum hypogenesis. *J. Med. Genet.* 48 : 396-406.

KOTHARI M., KEAVENY T.M., LIN J.C., NEWITT D.C., GENANT H.K., et MAJUMDAR S., Impact of spatial resolution on the prediction of trabecular architecture parameters. *Bone*. 22. 5: 437-443.

KRONENBERG H.M., 2003. Developmental regulation of the growth plate. *Nature*. 423. 6937: 332-336.

LAIB A., NEWITT D.C., LU Y., MAJUMDAR S., 2002. New model-independent measures of trabecular bone structure applied to in vivo high-resolution MR images. *Osteoporosis International* 13 : 130–136.

LAMPL M., 1993. La croissance saltatoire chez le nourrisson. *Bulletins et mémoires de la société d'anthropologie de Paris*. n.s. 5: 53-60.

LAMPL M., JOHNSON M.L., 1993. A case study of daily growth during adolescence: a single spurt or changes in the dynamics of saltatory growth? *Annals of Human Biology*. 20. 6 : 595-603.

LANE N.E., YAO W., BALOOCH M., NALLA R. K., BALOOCH G., HABELITZ S., KINNEY J.H., BONEWALD L.F., 2005. Glucocorticoid-treated mice have localized changes in trabecular bone material properties and osteocyte lacunar size that are not observed in placebo-treated or estrogen-deficient mice. *J. Bone Miner. Res.* 21. 466–476.

LANG T., LEBLANC A., EVANS H., LU Y., GENANT H., YU A., 2004. Cortical and trabecular bone mineral loss from the spine and hip in long-duration spaceflight. *J. Bone Miner. Res.* 19 : 1006e1012.

LANGER M., PACUREANU A., SUHONEN H., GRIMAL Q., CLOETENS P., PEYRIN F., 2012. X-ray phase nanotomography resolves the 3d human bone ultrastructure. *PLoS ONE* 7 : e35691.

LE BAGOUSSE A.A., BLONDIAUX J., 2001. Hyperostoses corticales fœtale et infantile à Lisieux (I^{ve} siècle) : retour à Costebelle. Centre Archéologique du Var.

LECOLIER B., BERCAU G., GONZALES M., AFRIAT R., RAMBAUD D., MULLIEZ N., DE KERMADEC S., 1992. Radiographic, haematological, and biochemical findings in a fetus with Caffey disease. *Prenatal Diagnosis*. 12. 8: 637-641.

LEECH R.W., BRUMBACK R.A., 1991. Hydrocephalus: current clinical concept. Mosby-Year Book.

LEJARRAGA H., 2006. Growth in infancy and Childhood: a pediatric approach. In: Cameron N. Ed. *Human growth and development*. London : Academic Press: 24-56.

LENROOT R.K., GIEDD J.N. 2006. Brain development in children and adolescents: insight from anatomical magnetic resonance imaging. *Neurosci Biobehav R.* 30: 718-729.

LESPESSAILLES E., CHAPPARD C., BONNET N., BENHAMOU C.L., 2006. Imaging techniques for evaluating bone microarchitecture. *Joint Bone Spine.* 73 : 254-261.

LI H., DURBIN R. 2009. Fast and accurate short read alignment with Burrows-Wheeler transform. *Bioinformatics.* 25 :1754-1760.

LIEBERMAN D.E., 1996. How and why humans grow thin skulls: experimental evidence for systemic cortical robusticity. *Am J Phys Anthropol* 101 : 217– 236.

LIEBERMAN D.E., PEARSON O.M., MOWBRAY K.M., 2000. Basicranial influence on overall cranial shape. *J. Hum. Evol.*38 : 291–315.

LIEBERMAN D.E., DEVLIN M.J., PEARSON O.M., 2001. Articular area responses to mechanical loading: effects of exercise. age. and skeletal location. *Am J Phys Anthropol* 116 : 266–277.

LIEBERMAN D., 2011. *The evolution of human head.*D.E. Lieberman. Harvard University Press, Cambridge.

LINK T.M., MAJUMDAR S., AUGAT P., LIN J. C., NEWITT D., LU Y., LANE N.E., GENANT H. K. 1998. In vivo high-resolution MRI of the calcaneus: differences in trabecular structure in osteoporosis patients. *J Bone Miner Res.* 13. 7: 1175–82.

LOMBARDO D., MODI A., VERGATA C., CARAMELLI D., PASCART T., BETRAND B., VETRO A., LARI M., COLARD T. 2019. MicroCT and genetic analysis of a rare case of Caffey's disease in a 5-7 months-old girl. *International Journal of Osteoarcheology* 29. 5: 854-859.

LYNNERUP N., 2001. Cranial thickness in relation to age. sex and general body build in a Danish forensic sample. *Forensic Science International*. 117. 1-2. 45-51.

MAGA M., KAPPELMAN J., RYAN T.M., KETCHAM R.A., 2006. Preliminary observations on the calcaneal trabecular microarchitecture of extant large-bodied Hominoids. *American Journal of Physical Anthropology*. 129: 410-417.

MAJUMDAR S., GENANT H.K., GRAMPP S., NEWITT D.C., TRUONG V.H., LIN J.C., MATHUR A. 1997. Correlation of trabecular bone structure with age. bone mineral density. and osteoporotic status: in vivo studies in the distal radius using high resolution magnetic resonance imaging. *J Bone Miner Res*. 12; 1: 111–8.

MARESH M.M., 1970. Measurements from roentgenograms. heart size. long bones lengths. bone. muscles and fat widths. skeletal maturation. In: MCCAMMON R. W. (ed.) *Human growth and development*. Springfield: Charles C. Thomas: 155-200.

MARI V., CAMPILLO D., 1995. Macrocephalia. probably of a hydrocephalicaetiology. in an individual exhumed in the San Vicenede Malla (Osona. Spain). *Proc. of the IXth European Meeting of the Paleopathology Association*. Barcelona: 221–224.

MARIANI-COSTANTINI R., Cataldo P., Di Gennaro F., Di Tota G., Angeletti L.R. 2000. New light on cranial surgery in ancient Rome. *Lancet* 355: 305-307.

MARICIC T., WHITTEN M., PÄÄBO S., 2010. Multiplexed DNA sequence capture of mitochondrial genomes using PCR products. *PLoS One*. 5.11: 1-5.

MARKANDAYAA M., GIRIMAJIC S., 2004. Genetic analysis of primary microcephaly in Indian families: novel ASPM mutations. *Clin Genet* 66 : 341–348.

MARSH H.E., 2013. Beyond thick versus thin: mapping cranial vault thickness patterns in recent Homo sapiens. Iowa : University of Iowa.

MAVROGIANNIS L.A., TAYLOR I.B., DAVIES S.J., RAMOS F.J., OLIVARES J.L., WILKIE A.O., 2006. Enlarged parietal foramina caused by mutations in the homeobox genes ALX4 and MSX2: from genotype to phenotype. *Eur J Hum Genet* 14: 151–158.

MCELHANEY J.H., FOGLE J.L., MELVIN J.W., HAYNES R.R., ROBERTS V.R., ALEM N.M. 1970. Mechanical properties of cranial bone. *J Biomech* 3: 495–511.

MENEGAZ R.A., SUBLETT S.V., FIGUEROA S.D., HOFFMAN T.J., RAVOSA M.J., ALDRIDGE K., 2010. Evidence for the influence of diet on cranial form and robusticity. *Anat Rec* 293 : 630–641.

MEYER M., KIRCHER M., 2010. Illumina sequencing library preparation for highly multiplexed target capture and sequencing. *Cold Spring Harbor Protocols* 6.

MILHORAT T.H., 1972. Hydrocephalus and The Cerebrospinal Fluid. Williams and Wilkins. Co. Baltimore.

MISSORI P., PAOLINI S., CURRÀ A., 2010. From congenital to idiopathic adult hydrocephalus: a historical research. *Brain* 133 : 1836–1849.

MODI A., TASSI F., SUSCA R.R., VAI S., RIZZI E., DE BELLIS G., LUGLIÈ C., GONZALEZ FORTES G., LARI M., BARBUJANI G., CARAMELLI D., GHIROTTI S., 2017. Complete mitochondrial sequences from Mesolithic Sardinia. *Scientific Reports* 7:1-10.

MOORE C.A., WEAVER D.D., 1990. Fetal brain disruption sequence. *J Pediatr* 116: 383-386.

MOORE K.L., PERSAUD T.V.N., TORCHIA M.G., 2015. The Developing Human: Clinically Oriented Embryology. Ed 10. Philadelphia : Elsevier Health Sciences :389-390.

MORA J. O., HERRERA M.G., SUESCUN J., DE NAVARRO L., WAGNER M., 1981. The effects of nutritional supplementation on physical growth of children at risk of malnutrition. Am. J. Clin. Nutr. 34 : 1885-1892.

MOSS M.L., YOUNG R.W., 1960. A functional approach to craniology. Am J Phys Anthropol 45 :281-292.

MOSS. ML., 1962. The functional matrix. In: BS Kraus. R Reidel. editors. Vistas in orthodontics. Philadelphia: Lea and Febiger: 85– 98.

MOREIRA-GONZALEZ A., PAPAY F. E., ZINS J.E., 2006. Calvarial thickness and its relation to cranial bone harvest. Plastic and Reconstructive Surgery 117. 6: 1964–1971.

MORIMOTO K., NISHIKUNI K., HIRANO S., TAKEMOTO O., FUTAGI Y., 2003. Quantive follow-up analysis by computed tomographic imaging in neonatal hydrocephalus. Pediatr. Neurolo 29: 435-439.

MORRISS-KAY G.M., WILKIE A.O.M., 2005. Growth of the normal skull vault and its alteration in craniosynostosis: insights from human genetics and experimental studies. J Anat. 207. 5 : 637–653.

MOTHERWAY J. A., VERSCHUEREN P., VAN DER PERRE G., VANDER SLOTEN J., GILCHRIST. M.D., 2009. The mechanical properties of cranial bone: The effect of loading rate and cranial sampling position. Journal of Biomechanics 42. 13: 2129–2135.

MULHERN D.M., UBELAKER D.H., 2003. Histologic examination of bone development in juvenile chimpanzees. *American Journal of Physical Anthropology*. 122. 2: 127-133.

MULHERN D.M., UBELAKER D.H., 2009. Bone microstructure in juvenile chimpanzees. *American Journal of Physical Anthropology*. 140: 368-375.

MÜLLER R., KOLLER B., HILDEBRAND T., LAIB A., GIANOLINI S., RÜEGSEGGER P., 1996. Resolution dependency of microstructural properties of cancellous bone based on threedimensional μ -tomography. *Technology and Health Care*. 4. 1: 113-119.

MULLER R., CAMPENHOUT. H., VAN DAMME B., VAN DER PERRE G., DEQUEKER J., ILDEBRAND T., RUEGSEGGER P., 1998. Morphometric analysis of human bone biopsies: A quantitative structural comparison of histological sections and micro-computed tomography. *Bone* 23. 1 : 59–66.

MUNCH T.N., ROSTGAARD K., RASMUSSEN M.L., WOHLFAHRT J., JUHLER M., MELBYE M., 2012. Familial aggregation of congenital hydrocephalus in a nationwide cohort. *Brain* 135: 2409–2415.

MURPHY E.M., 1996. A Possible Case of Hydrocephalus in a Medieval Child from Doonbought Fort. Co. Antrim. Northern Ireland. *International Journal of Osteoarchaeology*. 6 : 435-442.

MUHSIN Z.F., REHMAN A., ALTAMEEM A., SABA T., UDDIN M., 2014. Improved quadtree image segmentation approach to region information. *Imaging Sci J* 62. 1:56–62.

NAWATHE A., DOHERTY J., PANDYA. P., 2018. Fetal microcephaly. *BMJ*: k2232.

NICOLINO M., FOREST M.G., 2001. La puberté. In : THIBAUT C. et LEVASSEUR M.-C. (eds.). La reproduction chez les mammifères et l'homme. Paris : Ellipses. INRA : 655-679.

NICHOLAS A.K., KHURSHID M., DESIR J., et al. (2011). WDR62 is associated with the spindle pole and is mutated in human microcephaly. Nat Genet 42 : 1010–1014.

NILSSON A., OHLSSON C., ISAKSSON O.G., LINDAHL A., ISGAARD J., 1994. Hormonal regulation of longitudinal bone growth. European Journal of Clinical Nutrition. Volume 39. 1 : A12–A13.

NISTALA H., MÄKITIE O., JÜPPNER H., 2014. Caffey disease: new perspectives on old question. Bone 60 : 246-251.

NOROUZI A., RAHIM M.S.M., ALTAMEEM A., SABA T., RADA A.E., REHMAN A., UDDIN M., 2014. Medical image segmentation methods, algorithms, and applications. IETE Tech Rev 31. 3 : 199–213.

NUSHOLTZ G.S., LUX P., KAIKER P., JANICKI M., 1984. Head impact response: skull deformation and angular accelerations. Stapp Car Crash Conference. Twenty-Eighth Proceedings : 41–74.

NUZZO S., LAFAGE-PROUST M. H., MARTIN-BADOSA E., BOIVIN G., THOMAS T., ALEXANDRE C., PEYRIN F., 2002. Synchrotron radiation microtomography allows the analysis of three-dimensional microarchitecture and degree of mineralization of human iliac crest biopsy specimens: effects of etidronate treatment. J. Bone Miner. Res. 17: 1372–1382.

OI S., 2004. Development in harmony. Childs Nerv Syst 20: 693–701.

OKADA. S., KOPCHICK. J.J., 2001. Biological effects of growth hormone and its antagonist. Trends Mol. Med. 7: 126–132.

OPPERMAN L.A., GAKUNGA P.T., CARLSONS D.S., 2005. Genetic factors influencing morphogenesis and growth of sutures and synchondroses in the cranio-facial complex. Semin Orthod 11 : 199-208.

ORTNER D.J., PUTSCHAR W.G.J., 1985. Identification of pathological conditions in human skeletal remains. Smithsonian contributions to anthropology number 28. Washington. DC: Smithsonian Institution Press.

OTSU N., 1979. Threshold selection method from gray-level histograms. IEEE Trans Syst Man Cybern. 9. 1: 62-66.

PASSEMARD S., KAINDL A.M., VERLOES A., 2013. Microcephaly. Handb Clin Neurol. 111: 129-141.

PARFITT A.M., 1983. Bone histomorphometry: techniques and interpretation. In: Recker. R.R (Ed.). The Physiologic and Clinical Significance of Bone Histomorphometric Data. CRC Press. Boca Raton. FL. USA: 143–224.

PARFITT A.M., 1987. Trabecular bone architecture in the pathogenesis and prevention of fracture. The American Journal of Medicine. 26 (suppl 1B): 68-72.

PATSCH J.M., KIEFER F.W., VARGA P., PAIL P., RAUNER M., STUPPHANN D., RESCH H., MOSER D., ZYSSET P.K., STULNIG T.M., PIETSCHMANN P., 2011. Increased bone resorption and impaired bone microarchitecture in short-term and extended high-fat diet-induced obesity. Metabolism. 60 :243–49.

PEARSON O., LIEBERMAN D., 2004. The aging of Wolff 's "law": ontogeny and responses to mechanical loading in cortical bone. *Yearb Phys Anthropol* 47 :63–99.

PELTZER A., GÜNTER J., HERBIG A., SEITZ A., KNIEP C., KRAUSE J., NIESEL K., 2016. EAGER: efficient ancient genome reconstruction. *Genome Biology*. 17. 60:1-14.

PEÑA A., HARRIS N.G., BOLTON M.D., CZOSNYKA M., PICKARD J.D., 2002. Communicating Hydrocephalus: The Biomechanics of Progressive Ventricular Enlargement Revisited. *Acta Neurochir Suppl*. 81 : 59-63.

PERILLI E., BARUFFALDI F., VISENTIN M., BORDINI B., TRAINA F., CAPPELLO A., VICECONTI M., 2007. MicroCT examination of human bone specimens: effects of polymethylmethacrylate embedding on structural parameters. *Journal of Microscopy*. 225.2: 192–200.

PERRY J.K., Liu D.X., Wu Z.S., Zhu T., Lobie P.E., 2013. Growth hormone and cancer: an update on progress. *Curr. Opin. Endocrinol. Diabetes Obes*. 20 : 307–313.

PETERSON J., DECHOW P.C., 2003. Material properties of the human cranial vault and zygoma. *The Anatomical record*. 274A. 1 : 785-797.

PEYRIN F., SALOME M., CLOETENS P., LAVAL-JEANTET A.M., RITMAN E., et RUEGSEGGER P., 1998. Micro-CT examinations of trabecular bone samples at different resolutions: 14. 7- and 2-micron level. *Technology and Health Care*. 6. 5-6: 391-401

PEYRIN F., DONG P., PACUREANU A., LANGER M., 2014. Micro- and nanoCT for the study of bone ultrastructure. *Curr. Osteoporos. Rep*. 12 : 465–474.

PFEFFERBAUM A., MATHALON D.H., SULLIVAN E.V., RAWLES J.M., ZIPURSKY R.B., LIM K.O., 1994. A quantitative magnetic resonance imaging study of changes in brain morphology from infancy to late adulthood. *Arch. Neurol.* 51: 874–887.

PFLUGER T., WEIL S., VOLLMAR C., HEISS D., EGGER J., SCHECK R., HAHN K., 1999. Normative volumetric data of the developing hippocampus in children based on magnetic resonance imaging, *Epilepsia* 40: 414–423.

PINEAU H., 1965. *La croissance et ses lois*. Paris : Université de Paris. Laboratoire d'anatomie de la Faculté de médecine.

PISTOIA W., VAN RIETBERGEN B., LOCHMÜLLER E.M., LILL C.A., ECKSTEIN F., et RÜEGSEGG P., 2002. Estimation of distal radius failure load with micro-finite element analysis models based on three-dimensional peripheral quantitative computed tomography images. *Bone*. 30. 6: 842-848.

RAADSHEER M.C., KILIARIDIS S., VAN EIJDEN T.M., VAN GINKEL F.C., PRAHLANDERSEN B., 1996. Masseter muscle thickness in growing individuals and its relation to facial morphology. *Arch Oral Biol* 41: 323–332.

RAIMONDI A.J., 1969. Angiographic diagnosis of hydrocephalus in the newborn. *J. Neurosurg.* 31 : 550-560.

RANGANATH P., LAINE C.M., GUPTA D., MÄKITIE O., PHADKE S.R., 2011. COL1A1 mutation in an Indian child with Caffey disease. *The Indian Journal of Pediatrics* 78. 7: 877–9.

RAUCH F., 2005. Bone growth in length and width: the yin and yang of bone stability. *J Musculoskelet Neuronal Interact.* 5. 3 : 194-201.

RAUCH F., Watching bone cells at work: what we can see from bone biopsies. *Pediatr Nephrol* 2006; 21: 457-62.

RICHARD G.D., 1985. Analysis of a Microcephalic Child From the Late Period (ca. 1100-1700 A.D.) of Central California. *American Journal of Anthropology*. 68 : 343-357.

RICHARD G.D., ANTON S.C., 1991. Craniofacial configuration and postcranial development of a hydrocephalic child (ca. 2500 BC– 500 AD): with a review of cases and comment on diagnostic criteria. *Am J Phys Anthropol* 85: 185–200.

ROBINSON J.T., THORVALDSDOTTIR H., WINCKLER W., GUTTMAN M., LANDER E.S., GETZ G., MESIROV J.P., 2011. Integrative Genomics Viewer. *Nature Biotechnology*. 29 : 24–26.

RICE D.P., RICE R., THESLEFF I., 2003. Molecular mechanisms in calvarial bone and suture development. and their relation to craniosynostosis. *Eur J Orthod* 25 :139–148.

RICE D.P., 2008 (ed): Craniofacial Sutures. Development. Disease and Treatment. *Front Oral Biol*. Basel. Karger. 12 : 1–21.

RICHTSMEIER J.T., ALRIDGE K., DELEON V.B., PANCHAL J., KANE A.A., MARSH J.L., YAN P., COLE T.M., 2006. Phenotypic integration of neurocranium and brain. *J Exp Zool B* 306: 360–378.

RIGGS B.L., KHOSLA S., MELTON L.J., III 2002 Sex steroids and the construction and conservation of the adult skeleton. *Endocrine Reviews*. 23: 279–302.

RIGGS B.L., PARFITT A.M., 2005. Drugs used to treat osteoporosis: The critical need for a uniform nomenclature based on their action on bone remodeling. *Journal of Bone and Mineral Research*. 20. 2 : 177-184.

RODECK C.H., WHITTLE M.J., 2009. Fetal medicine: Basic Science and Clinical Practice. ed 2. London : Churchill Livingstone : 39–41.

ROGOL A., ROEMMICH J.N., CLARK P.A., 2002. Growth at puberty. Journal of adolescent health 31 : 192-200.

ROMINU M., MANESCU A., SINESCU C., NEGRUTIU M.L., TOPALA F., ROMINU R.O., BRADU A., JACKSON D.A., GIULIANI A., PODOLENAU A.G., 2014. Zirconia enriched dental adhesive: a solution for OCT contrast enhancement. Demonstrative study by synchrotron radiation microtomography. Dent Mater. 30. 417–423.

ROSMAN N.P., TARQUINIO D.C., DATSERIS M., HOU W., MANNHEIM G.B., EMIGH C.E., et al. 2011. Postnatal-onset microcephaly: pathogenesis. patterns of growth. and pre-diction of outcome. Pediatrics. 127. 4 : 665-71.

RUFF C., 2003. Growth in bone strength. body size. and muscle size in a juvenile longitudinal sample. Bone. 33. 3 : 317-329.

RUHLI F.J., KUHN G., EVISON R., MULLER R., SCHULTZ M., 2007. Diagnostic value of microCT in comparison with histology in the qualitative assessment of historical human skull bone pathologies Am.J. Phys.Anthropol. 133: 1099–1111.

RUSSELL D.S., 1949. Observation on the pathology of hydrocephalus. Medical research council. Special report series No. 265. His Majesty's Stationery Office. London : 112–113.

RYAN T.M., KETCHAM R.A., 2005. Angular orientation of trabecular bone in the femoral head and its relationship to hip joint loads in leaping primates. Journal of Morphology. 265. 3 : 249-263.

SADLER T.W., 2011. Langman's Medical Embryology. e 10. Baltimore. MD: Lippincott Williams & Wilkins: 125-12.

SAGGESE G., BARONCELLI G.I., BERTELLONI S., 2002. Puberty and bone development. Best Practice & Research Clinical Endocrinology and Metabolism. 16. 1 : 53-64.

SALADIN K.S., 2007. Anatomy & Physiology: The Unity of Form and Function. New York. NY : McGraw-Hill Companies.

SANTIAGO-DIEPPA D.R., LEVY M.L., 2019. Obstructive Hydrocephalus. The New England Journal of Medicine. 381: e10.

SANTOS F.R., PANDYA A., TYLER-SMITH C., 1998. Reliability of DNA-based sex tests. Nature Genetics. 18. 2. 103. St. John J. SeqPrep. 2012.

SCHAEFER M., BLACK S.M., SCHAEFER M.C., SCHEUER L., 2009. Juvenile osteology. London: Academic Press.

SCHAFFLER M.B., BURR D.B., 1984. Primate cortical bone microstructure: Relationship to locomotion. American Journal of Physical Anthropology. 65. 2 : 191-197.

SCHAFFLER M.B., BURR D.B., 1988. Stiffness of compact bone: Effects of porosity and density. Journal of Biomechanics 21 : 13-16.

SCHEUER J.L., MACLAUGHLIN-BLACK S.M. 1994. Age estimation from the pars basilaris of the fetal and juvenile occipital bone. International Journal of Osteoarchaeology 4: 377-380.

SCHEUER L., BLACK S. 2000. Developmental Juvenile Osteology. San Diego. Academic Press.

SCHRAM A., Kroes H.Y., Sollie K., et al 2004. Hereditary fetal brain degeneration resembling fetal brain disruption sequence in two sibships. *Am J MedGenet* 127A: 172-182.

SEMPÉ M., PEDRON G., et ROY-PERNOT M.P., 1979. *Auxologie. Méthode et séquence*. Paris : Laboratoire Théraplix: 205.

SHATSKY S.A., ALTER W.A., III. EVANS D.E., AMBRUSTMACHER V.W., EARLE K.M., 1974. Traumatic distortions of the primate head and chest: correlation of biomechanical, radiological and pathological data. *Proceedings : Stapp Car Crash Conference* 18 : 351–381.

SHEN J., EYALID W., MOCHIDA G.H., ET AL. 2005. ASPM mutations identified in patients with primary microcephaly and seizures. *J Med Genet* 42 : 725–729.

SHERWOOD L., 2006. *Physiologie humaine*. 2ème édition. Bruxelles : DeBoeck Université.

SICHER H., DUBRUL EL., 1970. *Oral anatomy*. St. Louis: C.V. Mosby Company.

SINGH G., 2015. *Textbook of Orthodontics*. ed 3. New Delhi: JP Medical Ltd: 44-4.

SLATER B. J., LENTON. K. A., KWAN M.D., GUPTA. D.M., Wan D.C., LONGAKER M.T., 2008. Cranial Sutures: A Brief Review. *Plastic and Reconstructive Surgery* 121. 4: 170-178.

SLATER B.J., KWAN M.D., GUPTA D.M., AMASHA R., WAN D.C., LONGAKER M.T., 2008. Dissecting the influence of regional dura mater on cranial suture biology. *Plast Reconstr Surg* 122:77–84

SPERBER G.H., SPERBER S.M., GUTTMANN G.D., 2010. *Craniofacial Embryogenetics and Development*. ed 2. Shelton. CT: PMPH-USA: 95-118.

SODE M., BURGHARDT A.J., NISSENSON R.A., et MAJUMDAR S., 2008 - Resolution Dependence of the Non-metric Trabecular Structure Indices. *Bone*. 42. 4 : 728-736.

STARCK J.M., CHINSAMY A., 2002. Bone microstructure and developmental plasticity in birds and other dinosaurs. *Journal of Morphology*. 254. 3: 232-246.

STARK Z., Savarirayan R., 2009. Osteopetrosis. *Orphanet J. Rare. Dis.* 4-5: 1-12.

STEINER E., JERGAS M., GENANT H.K., 1996. Radiology of osteoporosis. In Marcus R (ed) *Osteoporosis*. Academic Press. San Diego. 1019-1054.

STILLER D. 1990. Infantile cortical hyperostosis (Caffey-Silverman syndrome). Histologic, histochemical and electron microscopic studies. *Zentralbl Allg Pathol*. 1990;136(1-2):151-69.

STINSON S., 2000. Growth variation: biological and cultural factors. In: STINSON S. BOGIN B. HUSS-ASHMORE R. O'ROURKE D. editors. *Human biology: an evolutionary and biological approach*. NewYork : Wiley-Liss : 245– 463

STRICKER S., MUNDLOS S., 2011. Growth Factors in Development. *Current Topics in Developmental Biology*. 97 : 179-206.

SUGIULTZOGLU M.K., SOUWEIDANE M.M., 2001. Early management of craniocerebral injury with avoidance of post-traumatic leptomeningeal cyst formation. *Pediatr Neurosurg* 35 : 329–333.

SUNG-WON J., KI-BUM S., KI-BUM S., 2016. Development and Growth of the Normal Cranial Vault: An Embryologic Review. *J Korean Neurosurg Soc*. 59. 3 : 192–196.

SUPHAPEETIPORN K., TONGKOBPETCH S., MAYAYOSNOND A., SHOTELERSUK V., 2007. Expanding the phenotypic spectrum of Caffey disease. *Clinical Genetics*. 7. 3 : 280–4.

SUSANNE C., 1991. Croissance et développement de la génétique au milieu. Bulletins et Mémoires de la Société d'Anthropologie de Paris. 3. 3-4 : 161-172.

SUZUKI H., 1975. A case of microcephaly in an Aeneo- lithic Yayoi period population in Japan. Bull. Natn. Sci. Mus. Series D 1 :1-10.

TANNER J.M., Growth at adolescence. Blackwell. Oxford : 1962.

TANNER J.M., 1981. Catch-up growth in man. Br.Med.Bull. 37 : 233-238.

THORVALDSDOTTIR H., ROBINSON J.T., MESIROV J.P., 2013. Integrative Genomics Viewer (IGV): high-performance genomics data visualization and exploration. Briefings in Bioinformatics. 14 : 178-192.

TILLIER A.M., ARENSBURG B DUDAY H., VANDERMEERSCH B., 2001. An early case of hydrocephalus: The Middle Paleolithic Qafzeh12child (Israel). American Journal of Physical Anthropology114: 166–70.

TOLAR J., Teitelbaum S.L., Orchard P.J., 2004. Osteopetrosis. N Engl J Med 2004; 351: 2839-2849.

TRINH HOANG H., BAR-OZ G., OXENHAM M., MATSUMURA H., HOFREITAL M., 2015. Optimal Ancient DNA Yields from the Inner Ear Part of the Human Petrous Bone. PLoS One. 10. 6 : e0129102.

TORTORA G.J., DERRICKSON B., MARTIN L., et FOREST M., 2007. Principes d'anatomie et de physiologie. Bruxelles : De Boeck.

TUBBS R.S., BOSMIA A.N., COHEN-GADOL A.A., 2012. The human calvaria: a re-view of embryology. Anatomy. Pathology. And molecular development. Childs Nerv Syst 28: 23-31.

TURNER C.H., 1998. Three rules for bone adaptation to mechanical stimuli. *Bone*. 23. 5: 399-407.

VAI S., SARNO S., LARI M., LUISELLI D., MANZI G., GALLINARO M., MATAICH S., HÜBNER A., MODI A., PILLI E., TAFURI M.A., CARAMELLI D., DI LERNIA S., 2019. Earliest Saharan human mitochondrial genomes reveal an African origin for N haplogroup. *Scientific Reports*. 9: 3530.

VALENTIN J., STREFFER C., 2002. Basic anatomical and physiological data for use in radiological protection: Reference values - ICRP Publication 89. *Annals of the ICRP*. 32. 3-4: 1-265.

VALERI C. J., COLE T.M., LELE S., RICHTSMEIER J.T., 1998. Capturing data from three-dimensional surfaces using fuzzy landmarks. *American Journal of Physical Anthropology*. 107.1: 113–124.

VAN DER EERDEN B.C., KARPERIEN M., WIT J.M., 2003. Systemic and local regulation of the growth plate. *Endocr Rev*. 24. 6: 782-801.

VAN OVEN M., 2015. PhyloTree Build 17: Growing the human mitochondrial DNA tree. *Forensic Science International : Genetics Supplements Series*. 5:e392-e394.

VENET S.T., DEVRIENDT W., GERMAIN M., LEGRAND T., VATTEONI S., VILLENA MOTA N., 2011. Douai. Place Carnot\Saint-Jacques. Rapport de Fouille. (unpublished; manuscript in preparation).

VENTRICE F., 2011. Modern human brain growth and development. Contribution to brain evolution in hominis. Zurich : Universiät.

VERDELIS K., LUKASHOVA L., ATTI E., MAYER-KUCKUK P., PETERSON M.G.E., TETRADIS S., BOSKEY A.L., VAN DER MEULEN M.C.H., 2011. MicroCT morphometry analysis of mouse cancellous bone: Intra- and inter-system reproducibility. *Bone*. 49. 3: 580-587.

VERHULST P.F., 1838. Correspondence Mathématique et Physique 10. Reprinted in *Readings in Ecology* (1965). E. J. Kormondy (Ed.). Englewood Cliffs. NJ: Prentice-Hall.

VOLPE J.J., *Neurology of the newborn*. 3rd ed. Philadelphia, PA: Saunders, 1995.

WEISSENSTEINER H., PACHER D., KLOSS-BRANDSTÄTTER A., FORER L., SPECHT G., BANDELT H.J., KRONENBERG F., SALAS A., SCHÖNHERR S., 2016. HaploGrep 2: mitochondrial haplogroup classification in the era of high-throughput sequencing. *Nucleic Acids Research*. 44(Web Server issue); W58–W63.

WEHRLI F.W., HWANG S.N., MA J., SONG H.K., FORD J.C., HADDAD J.G., 1998. Cancellous bone volume and structure in the forearm: noninvasive assessment with MR microimaging and image processing. *Radiology*. 206. 2: 347–57.

WEINBERG R.A., 1991. Tumor suppressor. *Science* 254: 1138-1146.

WELLS J.R., 1942. A diminutive skull from Peru. *Amer. J. Phys. Anthro.* 29: 425-427.

WHYTE M.P., 2013. Hypophosphatasia. In: *Genetics of bone biology and skeletal disease*. 1st ed. Thakker RV, Whyte MP, Eisman J, Igarashi T. editors. San Diego. CA: Academic Press: 337– 60.

WHYTE M.P., 2017: Hypophosphatasia: Enzyme replacement therapy bring new opportunities and new challenges (Perspective). *J Bone Miner Res.* 32.4: 667-675.

WILKIE A.O.M., SLANEY S.F., OLDRIDGE M., POOLE M.D., ASH-WORTH G.J., HOCKLEY A.D., HAYWARD R.D., DAVID. D.J., PULLEYN L.J., RUTLAND P., MALCOM S., WINTER R.S., REARDON W., 1995. Apert syndrome results from localized mutations of FGFR2 and is allelic with Crouzon syndrome. *Nat. Genet.* 9 :165–172.

WRIGHT Z., LARREW T.W., ESKANDARI R., 2016. Pediatric Hydrocephalus: Current State of Diagnosis and Treatment. *Pediatrics in Review.* 37.11: 478–490.

YAZDANI S., YUSOF R., KARIMIYAN A., PASHNA M., HEMATIAN A., 2015. Image segmentation methods and applications in MRI brain images. *IETE Tech. Rev.* 32: 413–427.

YOGANANDAN N., GENNARELLI T.A., ZHANG J., PINTAR FRANK A., TAKHOUNTS E., RIDELLA S., 2007 Association of contact loading in diffuse axonal injuries from motor vehicle crashes. *J Trauma* 66.7: 309-315.

YU T.W., MOCHIDA G.H., TISCHFIELD D.J., et al. 2011. Mutations in WDR62. encoding a centrosome-associated protein. cause microcephaly with simplified gyri and abnormal cortical architecture. *Nat Genet* 42: 1015–1120.

ZACKAI E.H., SLY W.S., MCALISTER W.H., 1972. Microcephaly. mild mental retardation. short stature. and skeletal anomalies in siblings. *Amer. J. Dis. Child* 124: 111-115.

ZAMMIT J., CRUBEZY E., 1986. A possible case of hydrocephalus on a Columbian mummy. Paper on pathology presented at the Sixth European Meeting of the Palaeopathology Association. Madrid. September 20. (Unpublished.)

ZHAO Q., BEHRINGER R., DE CROMBRUGGHE B., 1996. Prenatal folic acid treatment suppresses acrania and meroanencephaly in mice mutant for the *Cart 1* homeobox gene. *Nature Genet* 13: 275-283

ZHAO Y., SUTARDJA A., RAMADAN O., 2015. Digital image manipulation forensic. Technical Report No. UCB/EECS-2015-125. Electrical Engineering and Computer Sciences. University of California at Berkeley.

ZEMEL B.S., KATZ S.H., 1986. The contribution of adrenal and gonadal androgens to the growth in height of adolescent males. *American Journal of Physical Anthropology*. 71. 4: 459-466.

ZOLLIKOFER C. P., PONCE DE LEON M.S., SCHMITZ R.W., STRINGER C.B., 2008. New insights into mid-late Pleistocene fossil hominin paranasal sinus morphology. *Anatomical Record* 291: 1506-1516.

ZHU M., ACKERMAN J.J., SUKSTANSKII A.L., YABLONSKY D.A., 2006. How the body controls brains temperature: the temperature shielding effect of cerebral blood flow *J. Appl. Physiol.*, 101: 1481-1488.

Table des figures

<i>Figure 1. Les cellules de l'os : ostéoblaste, ostéocyte et ostéoclaste (images au microscope électronique, Kierszenbaum et al. 2006).</i>	12
<i>Figure 2. Structure du tissu haversien (Tortora et al. 2007)</i>	15
<i>Figure 3 Os trabéculaire en Microscopie électronique à balayage (Inserm/Boivin, Georges)</i>	17
<i>Figure 4 Origines des cellules du squelette cranio-facial (Université Paris Diderot)</i>	18
<i>Figure 5 Différentiation du neuroectoderme et formation des crêtes neurales dans troisième semaines de gestations (Université Paris Diderot)</i>	19
<i>Figure 6 Modes des ossifications du squelette cranio-facial (www.hopkinsmedicine.org</i>	22
<i>Figure 7 Modélisation des différentes phases de la croissance, de sa vitesse et de son accélération au cours du développement de la fécondation à l'âge adulte</i>	27
<i>Figure 8 Circuit d'acheminement des hormones de croissance qui cible le foie, l'os et les muscles</i>	31
<i>Figure 9 Ossification endochondrale (croissance en longueur) de l'embryon jusqu'à l'âge adulte</i>	34
<i>Figure 10 Détail des différentes zones constituant le cartilage de croissance (Kierszenbaum et al. 2006).</i>	36
<i>Figure 11 Remodelage osseux: deux types de cellules interviennent, les ostéoclastes qui vont d'abord détruire l'os anciennement formé et les ostéoblastes qui eux vont intervenir pour reconstruire un nouvel os (Société Française de Rumathologie)</i>	38
<i>Figure 12 Type d'image analysé par histomorphométrie : biopsies de la crête iliaque obtenues dans les directions verticale (A) et transversale (B) (Allen et Burr 2019).</i>	47
<i>Figure 13 Première radiographie effectuée par Röntgen sur la main gauche de son épouse en 1895)</i>	48
<i>Figure 14 Radiographies normales du crâne et du massif facial</i>	48
<i>Figure 15 Micro-CT reconstruction de l'os spongieux (tibia humain) - un aperçu (A) et un détail de la surface des travées osseuses (B) (Gregor et al. 2012).</i>	50
<i>Figure 16 IRM in vivo à haute résolution du radius distal et du cubitus (Griffith et Genant 2008).</i>	51
<i>Figure 17 Distribution de corps d'étude par phase de croissance</i>	67

<i>Figure 18 La radiographie du crâne latéral montre une sclérose de la base du crâne et une hyperostose du crâne (à gauche). La radiographie antéropostérieure montre une sclérose massive de l'os du crâne associée à une hyperostose corticale importante et à une hypertrophie de la mandibule secondaire à une nouvelle formation osseuse corticale (au milieu). A droite, l'imagerie IRM coronale montre une hyperostose calvaire / faciale et mandibulaire significative (Al Kaissi et al. 2009).</i>	70
<i>Figure 19 Radiographie d'un nourrisson de 5 mois montrant une hyperostose des deux jambes (Kamoun-Goldrat et Le Merrier 2008)</i>	71
<i>Figure 20 La carte montre la ville de Douai dans le nord de la France et l'église Saint-Jacques dans la ville.</i>	72
<i>Figure 21 Fig Squelette S185 in situ</i>	72
<i>Figure 22 Représentation vulgarisé de l'hydrocéphalie chez les enfants en bas âge.</i>	73
<i>Figure 23 Imagerie par résonance magnétique axiale T2 (IRM) (A-B) d'un cas d'hydrocéphalie communicante (tirée de Wright et al. 2016).</i>	74
<i>Figure 24 L'imagerie par résonance magnétique montre une hydrocéphalie obstructive ne communiquant pas (A e B vision latérale et axiale) chez une fille de 4 ans (tirée de Santiago-Dieppa et Levi 2019).</i>	75
<i>Figure 25. Squelette S372 in situ</i>	76
<i>Figure 26 Gamme de microcéphalie par Nawate et al. 2018</i>	77
<i>Figure 27 Photographies de patients atteints de microcéphalie provenant de familles indiennes tirée de Markandayaa et Girimajic 2004).</i>	78
<i>Figure 28 Une fille de 1 mois avec microcéphalie congenital et retard de développement global in A, Image sagittale pondérée T1; B, l'image axiale pondérée en T2 montre un motif gyral très simplifié; C, l'image coronale pondérée en T2 montre un cervelet disproportionné. (Tirée d' Adachi et al. 2011).</i>	79
<i>Figure 29: Schéma de la méthode de calcul direct en 3D de l'épaisseur moyenne des travées (Bouxsein 2010).</i>	92
<i>Figure 30 Schéma de la méthode de calcul direct en 3D de la séparation moyenne entre les travées (Bouxsein 2010).</i>	93
<i>Figure 31 Microtomographie à rayons X Skyscan 1172 (Bruker mCT, Kontich, Belgique)</i>	95
<i>Figure 32 Microtomographie à rayons X UltraTom (RX Solutions, Chavanod, France)</i>	96
<i>Figure 33 Coupe transversal de l'échantillon S54 (5-7 mois) : A image brute ; B Image filtrée</i>	100
<i>Figure 34 ROI épousant le contour extérieur de l'échantillon S54</i>	100

<i>Figure 35 Segmentation de l'échantillon S54 avec le logiciel AVIZO.</i>	101
<i>Figure 36 Binarisation de l'échantillon S54 avec le logiciel CTan</i>	102
<i>Figure 37 Coupe de le coté droit de l'individu Cn23 grâce module Ortho Slice (AVIZO) par un plan sagittal médian</i>	104
<i>Figure 38. Placement des Sous-volumes sur le crâne de l'individu Cn23 avec le module Extract Subvolume (AVIZO)</i>	104
<i>Figure 39 Extraction des Sous-volumes(AVIZO)</i>	105
<i>Figure 40 Placement des Sous-volumes (AVIZO) sur le crâne de l'individu microcephalique MNHN5530</i>	105
<i>Figure 41 Reorientation de l'enchanton du l'individu Cn23 avec DataViewer (SkyScan, Bruker).</i>	106
<i>Figure 42 Cartographie de l'épaisseur de la voûte crânienne de l'individu MNHN 5530 avec le module Surface Thickness (AVIZO)</i>	107
<i>Figure 43 : Exemple de courbe Ba / Ta avec la limite entre table externe, diploe et table interne.</i>	109
<i>Figure 44 Le côté droit du fœtus Cn.V 23 et les échantillons prélevés en 3D sur les points anatomiques préalablement établis.</i>	112
<i>Figure 45 : Epaisseurs en mm des frontaux et parietaux des fœtus.</i>	113
<i>Figure 46 : Evolution de l'épaisseur des os frontaux et parietaux en mm, pour la tranche d'âge 0-10 mois (Nouveau-né n=2 ; 5-10 mois n=2).</i>	114
<i>Figure 47 : Evolution de l'épaisseur des os frontaux et parietaux en mm, par tranche d'âge.</i>	116
<i>Figure 48 : Droite de régression linéaire de l'épaisseur totale de la voute cranienne en fonction de l'âge.</i>	117
<i>Figure 49 : Evolution de la fraction osseuse totale (en %) du frontal et du pariétal par tranche d'âge (n=3 in utero; 2 entre 0-10 mois; 5 entre 1.5-2.5 ans; 6 entre 5-12 ans; 2 adultes jeunes).</i>	119
<i>Figure 50 : Evolution de la fraction osseuse par couche (en %) du frontal et du pariétal par tranche d'âge (n=3 in utero; 2 entre 0-10 mois; 5 entre 1.5-2.5 ans; 6 entre 5-12 ans; 2 adultes jeunes).</i>	120
<i>Figure 51 : Evolution du Tb.Th (Trabecular Thickness) en mm du frontal et du pariétal, par tranche d'âge.</i>	121
<i>Figure 52 : Evolution du Tb.N (Trabecular Number), en 1/mm du frontal et du pariétal, par tranche d'âge.</i>	122
<i>Figure 53 : Evolution du Tb.Sp (Trabecular Separation), en mm, du frontal et du pariétal, par tranche d'âge.</i>	123

<i>Figure 54 : Visualisation 3D d'un échantillon d'os frontal du sujet S54 (5-10 mois). On peut observer l'organisation et l'orientation préférentielle des trabécules particulière à cette tranche d'âge (lignes pointillées en blanc).</i>	124
<i>Figure 55 : Représentation du DA (Degree of anisotropy) par tranche d'âge</i>	125
<i>Figure 56 : Variations de l'épaisseur en mm pour les individus microcéphales et le sujet hydrocéphale par rapport aux individus « sains ».</i>	127
<i>Figure 57 : Variations du BV/TV, en pourcentage, pour les individus pathologiques et les individus « sains ».</i>	130
<i>Figure 58 : Valeurs de Tb.Th observées entre les sujets pathologiques (microcéphalie et hydrocéphalie) et les individus « sains ».</i>	131
<i>Figure 59 : Valeurs de Tb.Sp observées entre les sujets pathologiques (microcéphalie et hydrocéphalie) et les individus « sains ».</i>	132
<i>Figure 60 : Valeurs de Tb.N observées entre les sujets pathologiques (microcéphalie et hydrocéphalie) et les individus « sains ».</i>	132
<i>Figure 61 : Vue supérieure du fragment pariétal gauche, volume 3D rendu (1A, 1B) et tranche coronale (ligne pointillée rouge, 1C). La couche corticale externe est recouverte d'une nouvelle prolifération osseuse pathologique constituée d'une multitude de fines trabécules verticales, donnant un aspect " poilu " (1B). La maladie de Caffey affecte les aspects globaux du pariétal, faisant disparaître les limites entre l'os cortical et trabéculaire (1C), par rapport à un pariétal non pathologique du même âge (1D). 2/ Vues antérieures de la mandibule SJ185 et rendu 3D du volume et de la tranche coronale du corpus droit (2C, trait pointillé rouge). Absence d'os cortical dans de multiples régions du corpus, de la branche et de l'apophyse coronoïde gauche, exposant la micro-architecture trabéculaire (par exemple, cercle rouge). Nous pouvons observer des spicules osseuses (flèches rouges) sur la partie antérieure de l'apophyse coronoïde gauche (flèches rouges) et sur la face postérieure de la branche gauche. La tranche coronaire montre un réseau trabéculaire désorganisé et une hyperostose corticale basale (2C). 3/ Vues dorsale (3A), ventrale (3B) et latérale (3C) de l'omoplate gauche. Absence d'os cortical en de multiples endroits et un îlot osseux dense situé au milieu du bord axillaire latéral (flèche rouge). 4/ Vues supérieure (4A), interne (4B), inférieure (4C) et externe (4D) du fragment de côte SJ185. L'aspect général est modifié, avec une nouvelle formation osseuse stratifiée (boîte rouge) et une surface irrégulière présentant beaucoup de petites porosités et des défauts plus importants (flèches rouges).</i>	

<i>5/ Fémur gauche de S185 (5A), en coupe longitudinale (5B) et en coupe longitudinale du fémur gauche normal de S494 (5C). La surface osseuse du fémur de S185 apparaît poreuse et présente une absence d'os cortical sur l'épiphyse (5A). Dans cette zone, l'os trabéculaire est sclérosé avec une réduction significative de la connectivité trabéculaire (5B) (cercle rouge) par rapport au fémur normal de l'individu S494 (5C). (Image du squelette adaptée de Schaefer et al., 2009).</i>	139
<i>Figure 62 : Vue frontale (A) et latérale (B) de l'individu S372.</i>	140
<i>Figure 63 : Lésion ovale de 8 mm sur l'occipital</i>	141
<i>Figure 64 : Endocast virtuel de S372: Vues : C, frontale; b, D, postérieure; E, latérale gauche.</i>	142
<i>Figure 65 Coupe transversale du pariétal du nouveau-né S494 et de l'individu S84 de 5-7 mois. La présence d'os tissé (woven bone) chez le nouveau-né (A) et d'os lamellaire chez l'individu S84 (B) sont observées.</i>	147
<i>Figure 66 Visualisation 3D du coupé transversal d'un échantillon du frontal de l'individu S202 (1,5-2,5 ans). On distingue clairement le limite entre os corticale et os trabéculaire.</i>	147
<i>Figure 67 Coupe transversale en 2D du pariétal de l'individu S61 de 6-9 ans. On peut observer la couche corticale externe non vascularisée</i>	149
<i>Figure 68 Vue supérieure du fragment pariétal gauche, du volume rendu en 3D (A, B) et de la coupe coronale (ligne pointillée rouge). La couche externe corticale est recouverte d'une nouvelle prolifération osseuse pathologique constituée d'une multitude de fines trabécules verticales, donnant un aspect "velu" (B). La maladie de Caffey affecte l'ensemble des aspects du pariétal, faisant disparaître les limites entre l'os cortical et trabéculaire par rapport à un pariétal non pathologique du même âge (C).</i>	156
<i>Figure 69 Figure 10 Distribution des variantes le long des amplicons COL1A1. Proportion de lectures par position montrant une variante sur le respect de la séquence de référence. En rouge, diagnostic SNP 3040C->T.</i>	157

LISTE DES ABREVIATIONS

2D : bidimensionnel(le)(s) – deux dimensions

3D : tridimensionnel(le)(s) – trois dimensions

BV/TV : Bone volume/Total volume – Ratio volumique d'os trabéculaire

Conn.D : Connectivity density – Densité de connectivité

DA : Degree of anisotropy – Degré d'anisotropie

GH : Growth hormone – Hormone de croissance

GHIH : Growth hormone inhibiting hormone – Hormone inhibitrice de l'hormone de croissance

GHRH : Growth hormone releasing hormone – Hormone libératrice de l'hormone de croissance

IGF : Insulin-like growth factor – Facteur de croissance de type insulín

ICH : Infantile Cortical Hyperostosis- Hyperostose corticale infantile

IRM : Imagerie par resonance magnétique

MEC : Matrice extracellulaire

Tb.Le : Trabecular length – Longueur trabéculaire

Tb.N : Trabecular number – Nombre de trabécules

Tb.Sp : Trabecular separation – Espace entre les trabécules

Tb.Th : Trabecular thickness – Épaisseur des trabécules

ROI : Region of interest- Region d'intérêt

SMI : Structure model index – Forme des trabécules

VOI : Volume of interest – Volume d'intérêt