



WSAVA
Global Veterinary Community

Global
Dental
Committee



世界小動物獸醫協會 全球小動物牙科臨床準則

作者群：

B. NIEMIEC^{*}, J. GAWOR[†], A. NEMEC[‡], D. CLARKE[§], K. MCLEOD[¶], C. TUTT^{||}, M. GLOSO^{**}, P.V. STEAGALL^{††}, M. CHANDLER^{‡‡},
G. MORGENEGG^{§§}, R. JOUPPI^{¶¶}

^{*}DAVDC, DEVDC, FAVD (USA)

[†]DAVDC, DEVDC, FAVD (Poland)

[‡]DAVDC, DEVDC (Slovenia)

[§]DAVDC (Australia)

[¶](Canada)

^{||}DEVDC (South Africa)

^{**}DAVDC (Brazil)

^{††}DACVAA (Canada)

^{‡‡}DACVN, DACVIM, DECVIM-CA (UK)

^{§§}(Switzerland)

^{¶¶}(Canada)

摘要

牙齒 (dental)、口腔 (oral) 及顎面 (maxillofacial) 疾病是小動物臨床中最常見的問題之一。這些狀況會造成劇烈的疼痛以及局部、潛在的全身性感染。因此，世界小動物獸醫協會 (World Small Animal Veterinary Association, WSAVA) 認為，未經治療及未得到充分治療的口腔與牙齒疾病是須重視的動物福利問題。獸醫牙科學是目前仍不被重視，並受到許多迷思和誤解影響的一門領域。藉由獸醫學校提供正確的獸醫牙科學知識是該領域在獸醫學中取得進步，以及改善全球所有病患之福利的關鍵。

建立這些臨床準則的目的是為了提供獸醫師在臨床上所需了解的資訊，以提供正確的牙科治療並制定合乎實際的最低照護標準。本臨床準則使用 WSAVA 的三層式繼續教育系統，提出適用於全球的設備與治療建議，並強調小動物病患的麻醉與福利要求。

本臨床準則的內容涵蓋有關常見口腔與牙齒病變、診斷程序 (容易操作且可重複的評分系統用於牙齒健康評估以及牙科放射線攝影和放射造影)，與治療 (牙周治療、拔牙) 等資訊。此外，亦涵蓋有關於牙科手術麻醉與疼痛管理、居家牙齒照護、營養資訊等部分，以及提倡大學對於提升獸醫牙科學方面的重要性。文中還討論到無麻醉牙科操作 (anaesthesia free dentistry, AFD) 的有害影響，因為這種方法充其量是無效的，但卻造成嚴重的所害。全文中討論了未經診斷及 / 或未治療的牙科疾病對我們病患的健康及幸福造成的負面影響，以及這與動物福利的關係。

緒論

世界小動物獸醫協會（World Small Animal Veterinary Association, WSAVA）是「集結各協會的協會」，會員遍佈全球，多達200,000以上的小動物獸醫師會員，而成員組織超過101個。此臨床準則應用有助於整個醫療團隊理解、接受並制定標準，以提升對所有病患的護理品質。

如同先前的準則，全球牙科準則委員會的成立是為了撰寫出一份能夠廣泛應用的文獻，並考慮到世界各地的教育背景、可取得的設備及藥物，以及各成員治療方式方面的差異。準則委員會由來自不同獸醫專業領域的成員組成，強調提供正確牙齒保健服務所必需的多模式方式。將接受進階牙科、營養、麻醉、止痛和動物福利方面之訓練的專家匯聚在一起，針對各領域獸醫護理病患強調口腔與牙齒疾病治療及預防的重要性。

WSAVA 衷心希望這些準則能夠讓全球獸醫醫療團隊的成員更加了解口腔與牙齒疾病及其治療方式，進一步促進和引導將牙科學納入獸醫大學課程內，並提高全球病患對適當獸醫牙齒照護的信心。

本臨床準則應用

口腔與牙科疾病沒有地理界限，因此我們撰寫準則來協助世界各地的獸醫從業人員。正確牙科治療的唯一限制因素是對瞭解疾病的盛行率或其對病患健康和福利的影響、主題教育，以及在每次理學檢查都應涵蓋口腔與牙齒評估。編寫這些準則的核心在於臨床上能夠實施的基本原則，目的是引導全科獸醫師成功地察覺、診斷及治療最常見的口腔與牙齒疾病。雖然這些準則中所涉及的所有領域都仍須進行進一步的研究，但這已經跨出了第一步，提供全面、經過同儕評審、循證實踐的建議。在無法取得或缺少相關獸醫牙科研究之處，將引用人類牙科文獻作為參考。如果獸醫從業人員需要額外的資訊，文中每個部分都包含廣泛的參考文獻列表。WSAVA 網站（www.wsava.org）上也提供了其他參考資料。

在整篇臨床準則中，應用了 WSAVA 的三層式繼續教育系統提出建議以供各會員協會參考。可以理解的是，即使在同一國家內，照護標準也可能存在很大的差異，此時應參考本臨床準則，並作為改善牙科照護的準則。應該在適當之處採用分層模式，以引導從業人員在其所在國家 / 地區達到最低限度的臨床操作，但這絕非表示建議有興趣的從業人員只應提供這樣的服務或阻止他們追求更深入的知識。第3層方法在國際上也可以被視為最佳作法，在經濟相對沒那麼發達的國家中，第2層方法是最低標準，而低於第1層標準的做法在世界上任何地區都是無法被接受的。由於止痛藥物和麻醉藥物的可利用性存在廣泛的差異，而從業人員可以從 JSAP 和 WSAVA 網站上查閱到2013年發表的《全球疼痛委員會指南》。

目錄

第 1 節：口腔解剖學與常見病變

口腔與牙齒解剖生理學.....	46
上顎與下顎骨.....	46
神經支配、血液供應與咀嚼肌肉群.....	46
唾液.....	46
淋巴引流.....	46
固有口腔與齒列.....	46
牙齒結構與牙齒支持組織.....	50
重點整理.....	50
牙周疾病.....	50
緒論.....	50
病理學.....	51
臨床特徵.....	52
重大局部影響.....	54
牙周疾病的全身影響.....	57
結論.....	58
重點整理.....	58
牙齒常見疾病.....	58
牙釉質發育不全.....	58
牙齒磨損（磨損 / 磨耗）.....	59

牙齒折斷.....	59
後遺症.....	59
診斷.....	61
治療.....	62
重點整理.....	65
齒吸收.....	65
病因.....	66
分類.....	66
臨床重要性.....	69
臨床發現.....	69
檢查與診斷.....	69
治療方式.....	69
上顎顏面創傷.....	71
軟組織創傷.....	71
硬組織創傷.....	71
上顎顏面折斷.....	71
診斷.....	76
治療方式.....	76
牙齒脫位 / 撕脫.....	76
臨床表現.....	77
重點整理.....	78

口腔腫瘤	81
良性腫瘤	81
周邊齒源性纖維瘤	81
齒瘤	81
口腔囊腫	82
棘皮狀成釉細胞瘤	83
漿細胞瘤	83
犬傳染性花柳性腫瘤	83
乳突狀瘤病	83
嗜酸性肉芽腫複合症	84
惡性腫瘤	84
淋巴肉瘤	88
骨肉瘤	88
肥大細胞瘤	88
重點整理	88
咬合不正	88
第一型咬合不正：中央咬合位	89
第二型咬合不正：下顎遠心咬合位	89
第三型咬合不正：下顎近心咬合位	89
第四型咬合不正：上顎下顎不對稱	89
咬合不正的治療方式	90
重點整理	91

第 2 節：與牙齒健康有關的動物福利問題

緒論	92
牙齒疾病的盛行率	92
引起的相關疼痛與不適	92
可能觀察到的行為變化	92
緊迫的生理徵象	93
飼主教育議題	93
獸醫處理技術相關的福利意義	94
無麻醉牙科操作相關的福利意義	94
高等教育福利申請	94
結論	94
重點整理	95

第 3 節：麻醉與疼痛管理

緒論	95
無麻醉牙科操作的定位	95
病患準備與評估	96
貓的張口器	96
麻醉管理	97
藥品取得的限制	97
插管	98
輸液治療	98
監控	99

設備	99
疼痛管理	100
整體考量	100
疼痛評估	100
術中疼痛控制	100
局部口腔麻醉技術	101
避免併發症	102
重點整理	103
第 4 節：口腔檢查與記錄	
清醒病患的檢查	103
口腔 / 牙科檢查	104
口腔健康指標	104
咬合	104
全身麻醉下的檢查	105
詳細檢查	105
記錄	110
Triadan 系統	110
手動評分	112
電子評分	112
重點整理	113

第 5 節：牙周治療

基礎專業治療	113
治療程序	113
人員與病患防護	114
機械式結石刮	114
機械式洗牙	114
手動式洗牙	115
設備	115
技術	115
手動式洗牙	116
機械式洗牙	116
重點整理	119
居家牙科照護	120
緒論	120
居家牙科照護 / 指導	120
居家牙菌斑控制目標	120
居家照護的類型	120
主動居家照護	120
被動居家照護	122
寵物食品規範與美國獸醫口腔健康委員會	122
寵物食品對口腔健康的影響	122

濕糧、乾糧與自製鮮食	123
牙科飲食	123
牙科零食	123
潔牙棒的風險	123
添加劑	124
水添加劑	124
維生素與礦物質缺乏症	124
天然飲食與飼餵生骨	124
益生菌	124
結論	125
重點整理	125

第 6 節：牙科放射線學

犬貓牙科放射線學成像	125
設備與技術	125
牙科放射線影像的判讀	130
重點整理	130

第 7 節：拔牙

緒論	130
多牙根牙齒拔牙	135
牙冠切除術	137
技術	138
結論	138

重點整理	138
第 8 節：大學對於牙科教育的重要性	
獸醫學院訓練	138
研究生培訓	139
重點整理	139
對於無麻醉牙科操作的立場聲明	139
第 9 節：必要設備	
口腔檢查	141
清醒病患的評估	141
全身麻醉下的檢查	141
放射線學與放射線成像	143
洗牙的設備	145
齒齦上洗牙的設備	146
器械磨利	149
拋光	149
拔牙 / 口腔手術	149
口腔手術器械包	149
拔牙器械	149
縫合材料	150
重點整理	151
參考文獻	151

第 1 節：口腔解剖學與常見病變

口腔與牙齒解剖生理學

上顎與下顎骨

上顎 (upper jaw) 由成對的上顎骨 (maxillae) 與切齒骨 (incisive bones) 組成。這些骨組織的齒槽突 (alveolar processes) 含有門齒 (incisor teeth)、犬齒 (canine teeth)、前臼齒 (premolar teeth) 與臼齒 (molar teeth) (上顎骨) 齒槽 (圖 1)。下顎 (lower jaw) 由兩個下顎骨 (mandibles) 組成，這兩個下顎骨在下顎聯合部 (symphysis) 相連在一起。每個下顎骨體都有容納門齒、犬齒、前臼齒和臼齒的齒槽，以及由角突 (angular processes)、冠突 (coronoid processes) 與髁突 (condylar processes) 組成的下顎枝 (ramus)。下顎枝的髁突與顳顎關節 (temporomandibular joint) 的顳骨連接 (Lewis & Reiter 2010, Evans & de Lahunta 2013) (圖 2)。

上下顎中有 6 個臨床上很重要的孔：

- 上顎孔 (maxillary foramen)：位於上顎第四前臼齒的正背面，即眶下神經 (infraorbital nerve) 和血管進入眶下管 (infraorbital canal) 的入口
- 眶下孔 (infraorbital foramen)：上顎第三與第四前臼齒齒間隙的背側面，即眶下神經和血管離開眶下管的出口
- 下顎孔 (mandibular foramen)：在下顎枝內側面，即下顎管的尾端開口處，並也是下齒槽神經 (inferior alveolar nerve) 和血管進入下顎管 (mandibular canal) 的入口
- 後頰孔、中頰孔與前頰孔 (mental foramina)：這些是下顎管向吻側延伸的開口。後頰孔位於下顎第三前臼齒的近心牙根水平處，中頰孔位於第二前臼齒的近心牙根水平處，而前頰孔位於第二門齒。後頰孔與中頰孔可能融合成一個孔

神經支配、血液供應與咀嚼肌群

上顎顏面區域、口腔及舌頭的神經支配由三叉神經 (trigeminal nerve, V)、顏面神經 (facial nerve, VII)、舌咽神經 (glossopharyngeal nerve, IX)、迷走神經 (vagus nerve, X) 和舌下神經 (hypoglossal nerve, XII) 所支配。血液供應源自上顎動脈 (maxillary artery)。口腔與上顎顏面手術最常遇到的上顎動脈分支包含小腭動脈 (minor palatine artery)、眶下動脈 (infraorbital artery)、腭降動脈 (descending palatine artery) (之後會形成大腭動脈 major palatine artery 和翼腭動脈 sphenopalatine arteries)，以及下齒槽動脈 (inferior alveolar artery) (Lewis & Reiter 2010, Evans & de Lahunta 2013) (圖 3)。

咀嚼肌肉群分為四群：咬肌 (masseter muscle)、顳肌 (temporal muscle)、翼外肌與翼內肌 (lateral and medial pterygoid muscles)，以及二腹肌 (digastric muscle)。除了二腹肌是負責嘴巴張開，其他三個肌肉群都是負責嘴巴閉合 (Lewis & Reiter 2010, Evans & de Lahunta 2013) (圖 4)。

唾液

口腔液 (混合唾液) 是由大唾液腺 (腮腺 parotid gland、下顎腺 mandibular gland、單口舌下腺 monostomatic sublingual gland 與多口舌下腺 polystomatic sublingual gland，以及顳腺 zygomatic gland，而在貓還多了臼齒唾液腺 molar salivary gland) 分泌物，混合小唾液腺 (minor glands)、脫落的口腔上皮細胞、微生物及其副產物、食物殘渣、血清成分和從牙齦溝 (gingival crevice) 脫落的發炎細胞。正常唾液生成對於口腔健康相當重要 (Nanci 2013a, Lewis & Reiter 2010)

淋巴引流

3 個淋巴中心負責引流口腔、頭部與頸部：腮淋巴結、下顎淋巴結 (包含頰淋巴結) 和咽後淋巴中心。淋巴引流的路徑是無法預測的，但頭部的主要淋巴引流中心是咽後淋巴中心。在特定頭頸部腫瘤，淋巴引流可經由淺頸和深頸淋巴結 (Randall *et al.* 2020)，其中包括內側淋巴結，有時甚至經由外側淋巴結 (Lewis & Reiter 2010, Evans & de Lahunta 2013, Skinner *et al.* 2016)。

固有口腔與齒列

固有口腔 (oral cavity proper) 的邊界範圍包含背側軟硬腭、牙弓和吻側及外側的牙齒，以及由舌頭和腹側口腔黏膜組成的口腔底部。牙齒位於上下牙弓，每個牙弓由兩個象限組成。

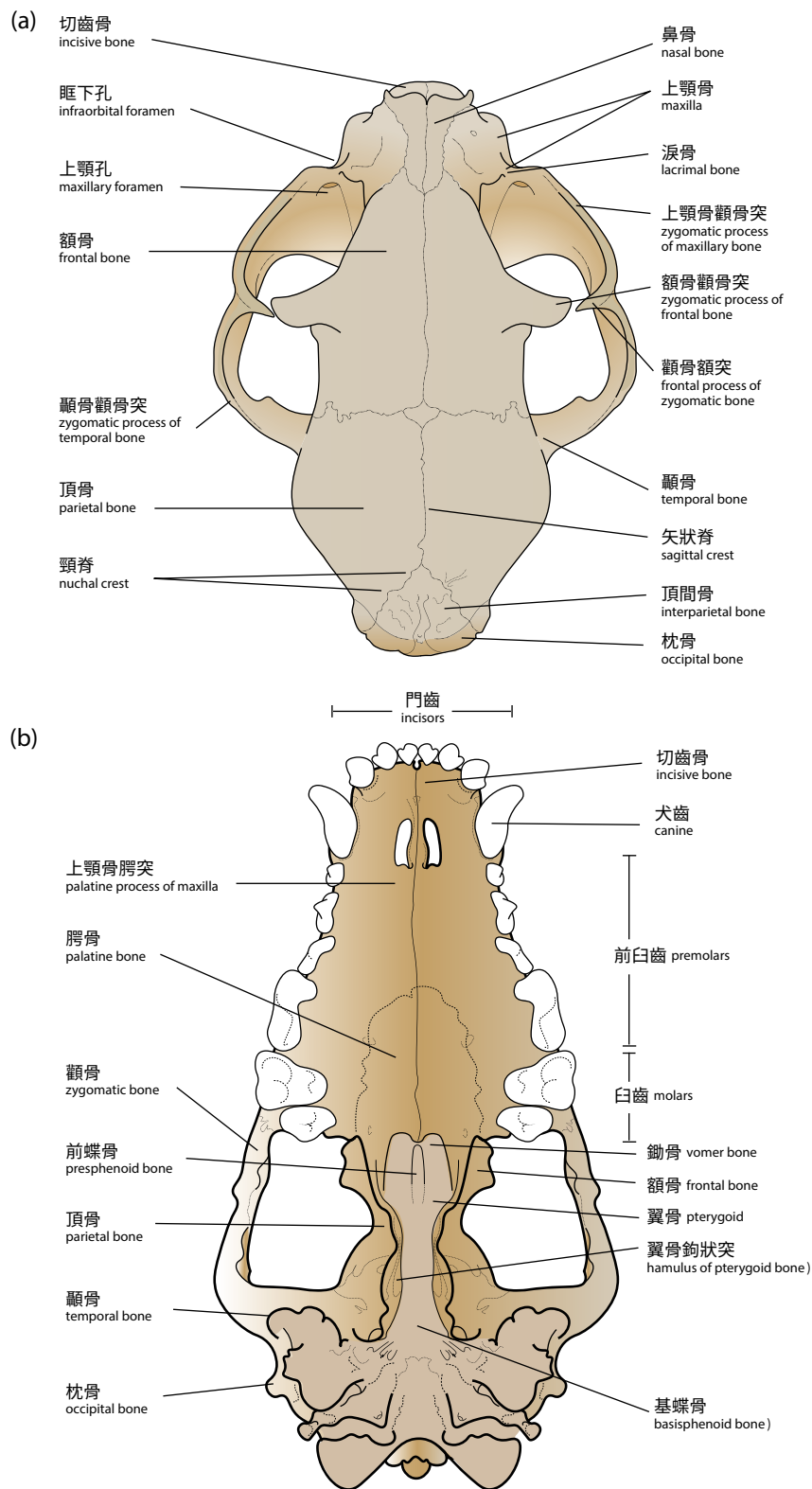


圖 1. a) 貓顱骨的解剖構造 (背側面), b) 犬顱骨的解剖構造 (腹側面)。

若以改良式 Triadan 系統描述成年動物的齒列，右上顎是第一象限，左上顎是第二象限，左下顎是第三象限，右下顎是第四象限。成犬的齒列為 $2 (I\ 3/3; C\ 1/1; P\ 4/4; M\ 2/3) = 42$ 。幼犬的齒列為 $2 (i\ 3/3; c\ 1/1; p\ 3/3) = 28$ 。成貓的齒列為 $2 (I\ 3/3; C\ 1/1; P\ 3/2; M\ 1/1) = 30$ ；幼貓為 $2 (3/3; c\ 1/1; p\ 3/2) = 26$ (圖 5)

咬合描述了牙齒對合的狀況，並應評估 6 個點：門齒、犬齒，前臼齒和後臼齒 / 臼齒的咬合，以及頭部對稱性和個別牙齒的存在 / 位置 (Lewis & Reiter 2010, Verstraete 2011, AVDC Nomenclature Committee 2019)。

犬貓可能存在雙套齒 (diphyodont, 即兩套牙齒)、單套齒 (anelodont, 牙齒不會持續生長)、低冠齒 (brachydont, 牙根 roots 比牙冠 crowns 還長，並且牙冠完全被牙釉質 enamel 覆蓋) 齒列。門齒恆牙是小的單牙根牙齒 (single-rooted teeth)。犬齒是最大的單牙根牙齒。下顎犬牙根尖 (apex, 牙根的末端) 位於中額孔的舌

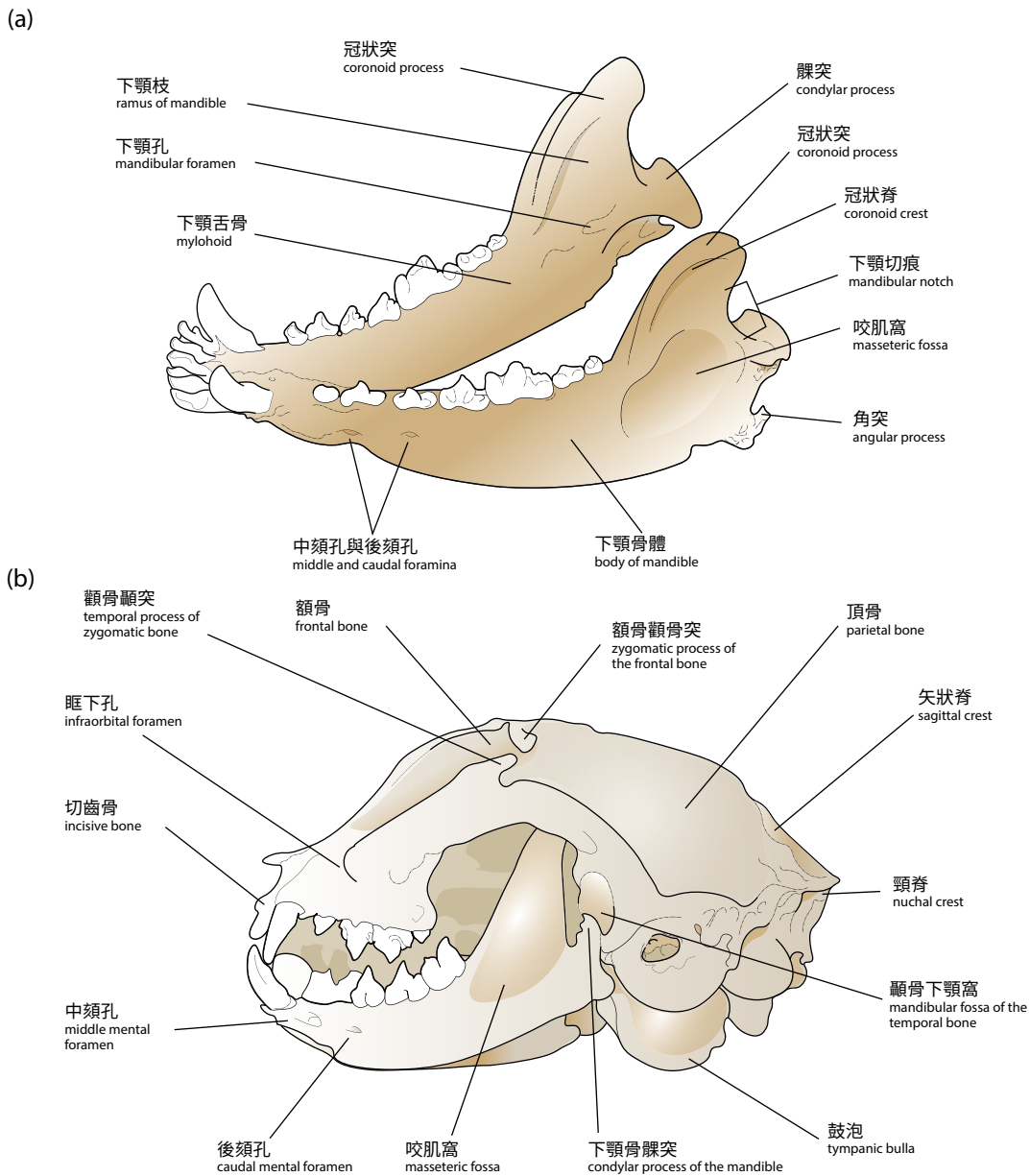


圖 2. a) 犬下顎骨的解剖構造，b) 貓顱骨的解剖構造。

側，並佔據很大一部分的下顎骨。上顎犬齒牙根與鼻腔之間只有一片薄薄的骨板，並且是出現口鼻瘻管（**oronasal fistulation**）的常見部位。

在犬，前臼齒的大小和牙根數有所不同。（上顎與下顎）第一前臼齒是小的單牙根牙齒，上顎第四前臼齒是大的三牙根牙齒，其餘的前臼齒是兩牙根牙齒。上顎前臼齒和臼齒的牙根均靠近眶下管、鼻腔和眼眶。犬的上顎臼齒為三牙根牙齒，伴隨平整的腭側咬合面。下顎第一臼齒是一顆大的兩牙根牙齒，牙根靠近下顎管（Lewis & Reiter 2010, Verstraete 2011, AVDC Nomenclature Committee 2019）。相較於大型犬，小型犬的下顎第一臼齒相對於下顎高度成比例更大（Gioso 2003）。下顎第二與第三臼齒很相似，其中第二臼齒有兩個牙根，第三臼齒只有一個牙根。

在貓，上顎第二前臼齒是小顆的單牙根牙齒（罕見情況下為兩牙根）。上顎第三前臼齒是兩牙根（或可能是三牙根）的牙齒，而上顎第四前臼齒有較大的三牙根。下顎骨僅含有兩顆（第三與第四）前臼齒，其中每顆都有兩個牙根，且靠近下顎管。

在貓，可見一顆小的單牙根或兩牙根上顎臼齒和一顆大的兩牙根下顎臼齒。在大多數情況下，兩牙根牙齒是對稱的，並且牙根的大小的大致相等。其中一個明顯的例外是下顎第一臼齒，其中近心牙根較大伴隨非常小的遠心牙根（Niemić 2014）。

與恆齒（**permanent teeth**）相比，乳齒（**deciduous teeth**）更小、更細、更尖，但它們的牙根卻成比例地更長（Lewis & Reiter 2010, Verstraete 2011）。

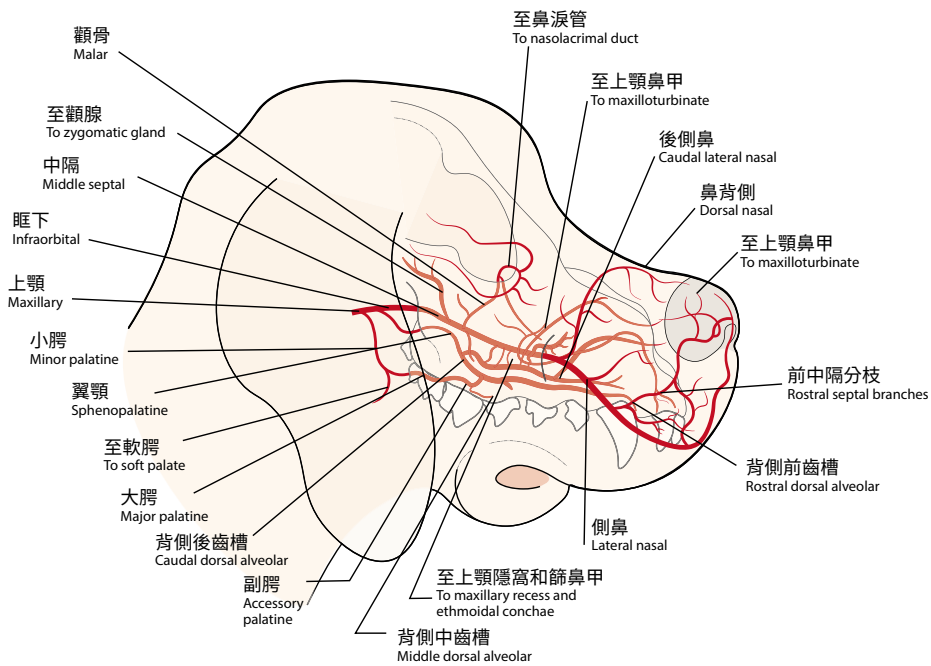


圖 3. 頭部與臉部血液供應。

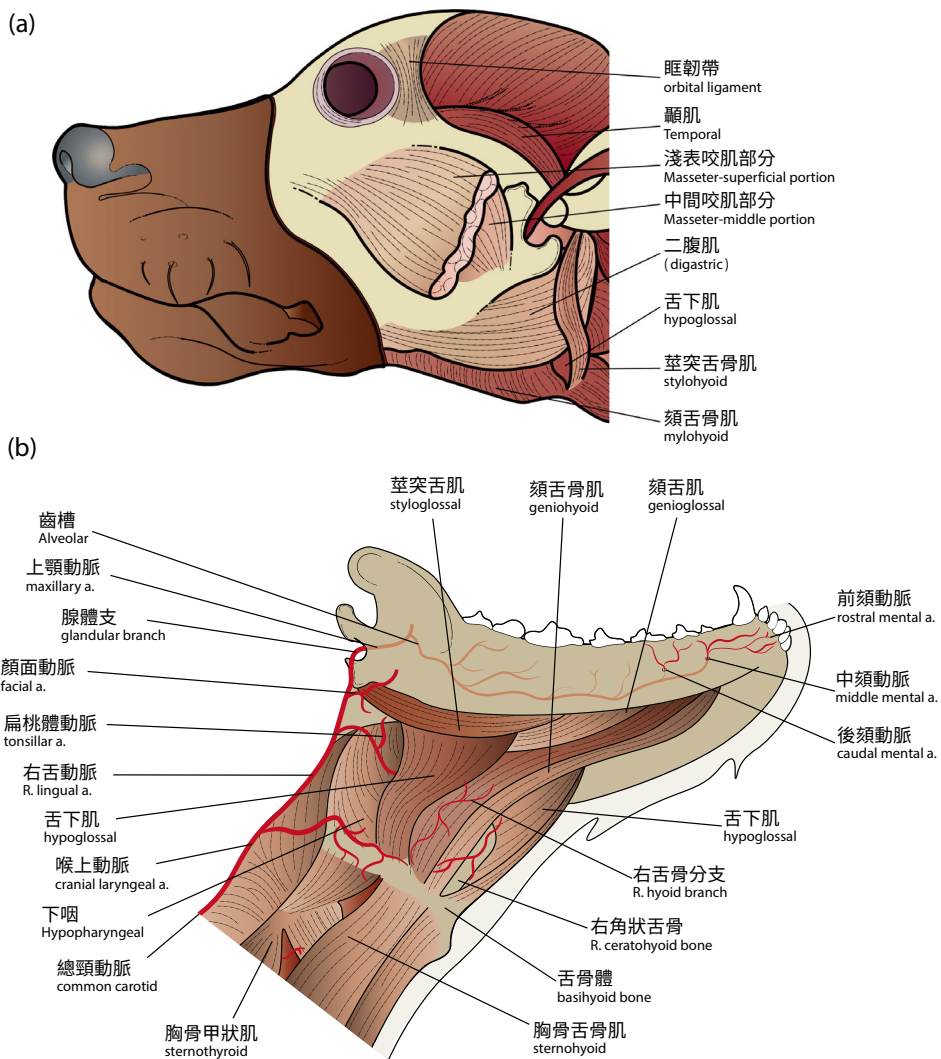


圖 4. a) 頭部肌肉，b) 頸部肌肉與血管系統。

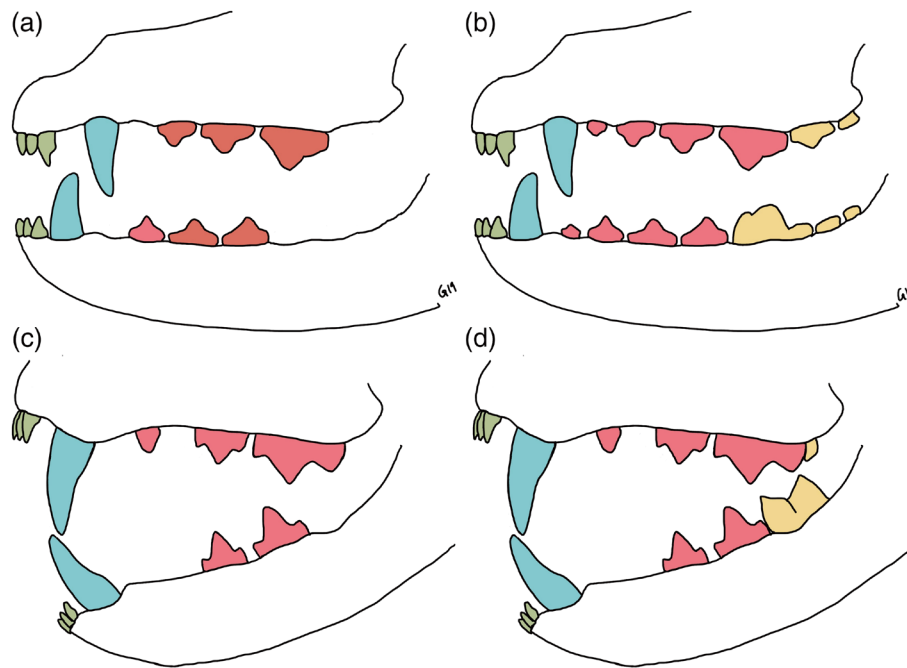


圖5. 牙齒的命名：門齒（綠色）、犬齒（藍色）、前臼齒（紅色）、臼齒（橘色），a) 犬乳牙齒列，b) 犬恆牙齒列；c) 貓乳牙齒列，d) 貓恆牙齒列。

牙齒結構與牙齒支持組織

大部分（成熟）牙齒由牙本質（dentin）構成，而牙本質是由牙髓（pulp）周圍的造牙本質細胞（odontoblasts）生成。初級牙本質（primary dentin）是在牙齒發育過程中生成的，而次級牙本質（secondary dentin）是在牙根完全形成後才覆蓋於其上的，並表明為牙齒正常老化。三級牙本質（tertiary dentin）的形成是為了修復。牙齒的中心部分（牙髓腔 pulp cavity）充滿了牙髓。牙髓含有神經、血液和淋巴管、結締組織與造牙本質細胞。成年犬貓的牙髓在根尖三角洲（apical delta）和側根管與牙周韌帶相連。在幼年動物，根尖開口較大，因此在根尖形成過程（apexogenesis）中封閉成為根尖三角洲。牙齒牙冠部分被牙釉質（enamel）覆蓋，牙釉質是全身最堅硬、礦物質化最高的組織。牙釉質僅在牙齒萌發之前由造釉細胞（ameloblasts）分泌形成（Pashley & Liewehr 2006, Nanci 2013b, Lewis & Reiter 2010, Verstraete 2011）。犬貓的牙釉質厚度介於0.1 mm-1 mm 不等（Crossley 1995）。牙根被牙骨質（cementum）覆蓋，牙骨質是類似於骨組織的礦化結締組織，由造牙骨質細胞（cementoblasts）分泌形成（Pashley & Liewehr 2006, Nanci 2013b, Lewis & Reiter 2010, Verstraete 2011）（圖6）。

牙齒支撐組織即牙周組織（periodontium），包含牙齦（gingiva）、牙周韌帶（periodontal ligament）、牙骨質（cementum）和齒槽骨（alveolar bone）。牙齦分為附著牙齦（attached gingiva）與游離牙齦（free gingiva）。牙齦溝（gingival sulcus）是指牙齒與游離牙齦之間的區域，正常深度為0-1 mm（貓）/ 0-3 mm（犬）。牙齦溝的底部由連接上皮（junctional epithelium）組成。下層組織是附著於牙齒的主要結締組織：牙周韌帶。牙周韌帶一側固定在牙骨質上，另一側固定在齒槽骨上，從而將牙齒固定在齒槽內（Wolf *et al.* 2005, Lewis & Reiter 2010, Verstraete 2011）。

重點整理

- 了解口腔和牙齒的解剖構造、生理學及基礎胚胎學是分析疾病病程以及其他上顎顏面區域、口腔與牙齒異常的關鍵。
- 如果沒有充分的基礎解剖學和生理學知識，不可能達到最佳的診斷技術和治療。
- 基礎的解剖學和生理學知識包括了解上顎顏面骨骼的結構與功能、咀嚼肌群、神經支配和血管供應、淋巴引流、唾液腺、固有口腔，及齒列（包括牙齒和牙齒支撐組織的結構）。

牙周疾病

緒論

牙周疾病在小動物病患是最常見的健康問題之一（Lund *et al.* 1999）。1980年代的一篇研究描述在2歲時，70%

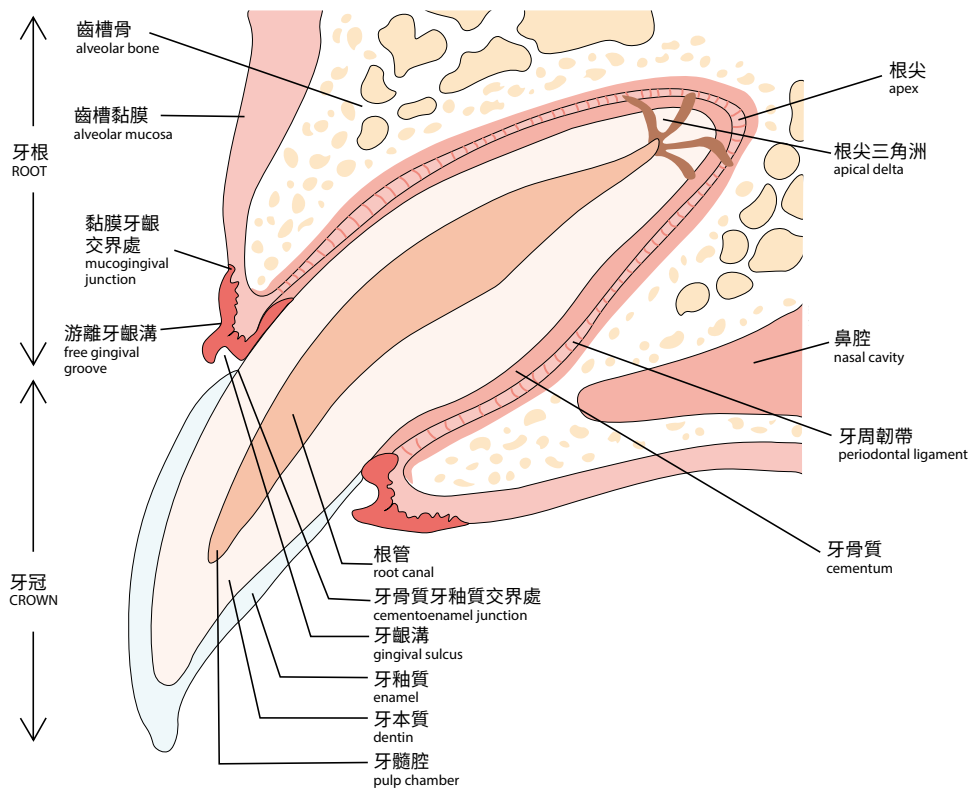


圖6. 牙齒及其支持組織的橫切面結構示意圖。

的貓和80%的犬患有不同形式的牙周疾病 (Marshall 2014)。更近期的研究描述所有病患具有近90%的發病率 (Fernandes 2012, Queck *et al.* 2018, Stella *et al.* 2018)。小型犬和玩具犬特別容易發病 (Hoffmann & Gaengler 1996)，其發病率隨年齡增長而增加 (Stella *et al.* 2018)。雖然疾病盛行率很高，但牙周疾病的診斷率仍偏低，部分是導因於知識不足，但主要仍與缺乏顯著臨床症狀有關。出於這些原因，通常在疾病後期才有治療介入。這種缺乏診斷和及時治療可能導致牙周疾病惡化，並造成許多局部和全身性影響。

病因

最常見的牙周疾病為牙齦炎 (gingivitis) 和牙周炎 (periodontitis)。牙齦炎是指發炎僅侷限於牙齦的初始可逆階段。牙齦炎症反應是由牙菌斑中的微生物所引起，這或可經由徹底的牙齒保健和持續的居家照護來逆轉 (Silness & Low 1964, Loe *et al.* 1965, DeBowes 2010)。牙周炎是疾病晚期會觀察到的表現，被定義為由微生物引起之牙齒深層支持結構 (牙周韌帶、牙骨質與齒槽骨) 的發炎性疾病 (Armitage 1999, Novak, 2006, DeBowes 2010)。發炎反應導致牙周組織逐漸被破壞，造成附着性喪失 (Wiggs & Lobprise 1997)。在臨床上可以觀察到牙齦萎縮 (gingival recession)，牙周囊袋形成 (periodontal pocket formation) 或兩者情況皆出現。若牙齒上存在一個大於3 mm (犬) / 0.5 mm (貓) 的囊袋時，則可以診斷為牙周囊袋。如果沒有配合進一步的修復手術，牙周骨質流失是不可逆的 (houkry *et al.* 2007, DeBowes 2010)。雖然骨質流失是不可逆的，但是適當的治療可能會阻止骨質流失惡化，然而請記住，維持住出現牙周疾病的牙齒可能很困難。重要的是要注意，不論是否出現活動性炎症反應 (active inflammation)，都可能造成牙周附着性喪失。

牙周疾病是由口腔細菌所引起，這些細菌以一種被稱為牙菌斑 (plaque) 的物質附着在牙齒上 (Lindhe *et al.* 1975, Boyce *et al.* 1995, Quirynen *et al.* 2006)。牙菌斑是一種幾乎完全由口腔細菌組成並包含在由唾液醣蛋白 (salivary glycoproteins) 和細胞外多醣 (extracellular polysaccharides) 組成之基質中的生物膜 (biofilm) (DuPont 1997, Socransky 2002, Quirynen *et al.* 2006)。如果沒有被清除掉，牙菌斑將在24小時內附着在清潔的牙齒上 (Boyce *et al.* 1995, Holcombe *et al.*, 2014)。如果建立了牙菌斑控制計畫，那麼口腔微生物群將在數天內恢復正常，進而緩解牙齦炎 (Silness & Low 1964, Loe *et al.* 1965)。每公克的牙菌斑和牙結石 (calculus) 可能含有多達100,000億 (10^{12}) 個細菌 (Socransky *et al.* 2002, Quirynen *et al.* 2006)。更重要的是，生物膜中細菌的抗生素抗藥性是1,000至1,500倍，並需要使用殺死單一顆細菌50萬倍的消毒劑濃度才能殺死生物膜中的細菌 (Elder *et al.* 1995, Socransky *et al.* 2002, Quirynen *et al.* 2006)。

牙周疾病並非由細菌數量增加所誘發，而是與口腔微生物群數量改變有關。健康區域的牙菌斑幾乎是好氧菌種，而牙周疾病區域主要都是厭氧菌種 (Davis *et al.* 2013a, Holcombe *et al.* 2014)。此外，Davis 研究 (2013a) 顯示，厭氧菌的百分比似乎隨著疾病惡化而增加。正是因為細菌種類改變導致牙齦炎發生 (Quirynen *et al.* 2006)。雖然人與犬的疾病病程在組織學上很相似，但近期研究描述了人與犬在牙菌斑形成和組成之間的差異 (Holcombe *et al.* 2014)。Dewhirst *et al.* (2012) 研究顯示，人與犬之間僅共享 16.4% 的分類單位 (taxa)。其中一個差異是健康人類的牙菌斑組成主要為革蘭氏陽性好氧菌 (gram-positive aerobes)，而在犬主要為革蘭氏陰性好氧菌 (gram-negative aerobes) (Davis *et al.* 2013a)。此外，最先出現在犬牙菌斑的菌種為奈瑟菌 (Neisseria) 和伯格菌 (Bergeyella) (Holcombe *et al.* 2014)。一篇理論說明人與犬之間的物種差異在於犬唾液的相對鹼度 (Lavy *et al.* 2012, Bardow & Vissink 2015)。

明顯可見於牙齒表面的牙菌斑被稱為牙齦上牙菌斑 (supragingival plaque) (Teughels *et al.* 2015, Niemiec 2013a, Wiggs & Lobprise 1997)。一旦它延伸至游離牙齦緣下並進入牙齦溝 (牙齦與牙齒或齒槽骨之間的空間)，便形成牙齦下牙菌斑 (subgingival plaque) (Quirynen *et al.* 2006, Niemiec 2008b)。在牙周疾病早期階段，牙齦上牙菌斑可能會影響到牙齦下牙菌斑的致病能力。然而，一旦牙周囊袋形成，牙齦上牙菌斑的影響就不大 (Quirynen *et al.* 2006)。因此，單控制牙齦上牙菌斑對於控制牙周疾病的進展是無效的 (Westfelt *et al.* 1998, Niemiec 2013a, DeBowes 2010)。

牙齦下牙菌斑中的細菌會排泄毒素和代謝產物，從而造成牙齦與牙周組織出現炎症反應 (Wiggs & Lobprise 1997, Harvey & Emily 1993)。這種炎症反應 (或稱為牙齦炎) 會損害牙齦組織，最終可能導致牙周炎，引起牙周組織萎縮。除了直接造成組織損傷外，細菌代謝副產物還可能引起動物出現炎症反應，從而進一步傷害牙周組織 (Thoden van Velzen *et al.* 1984, Lang *et al.* 2002, Scannapieco 2004)。白血球和其他發炎介質因為血管通透性增加和牙齦縫上皮細胞之間的空間變大而離開牙周軟組織並移行進入牙周囊袋內。當這些物質進入到囊袋中，酵素會進一步加劇脆弱牙齦和牙周組織的炎症反應。牙周疾病的進展取決於細菌的毒性以及宿主的反應 (Nisengard *et al.* 2006)。

牙齦下細菌和宿主反應引起的炎症反應會破壞牙齒軟組織附著性，並強化噬牙細胞活性而降低骨支持性 (Nisengard *et al.* 2006)。牙周附著性喪失朝根尖方向 (牙根尖端) 發展。牙周炎的最後階段是牙齒脫落；但是，這種疾病會在牙齒脫落之前造成嚴重的問題。

牙結石 (calculus, tartar) 是唾液交互作用而礦物質化的牙菌斑。結石本身是相對非致病性的，主要造成刺激作用並形成利於牙菌斑堆積的表面 (Wiggs & Lobprise 1997, Hinrichs 2006, Niemiec 2008b)。

臨床特徵

正常的牙齦組織呈現珊瑚粉紅色 (可能有正常的色素沈澱)、邊緣細薄並具有光滑規則的質地 (圖7)。應該沒有明顯可見的牙菌斑或結石。

牙齦炎的首要臨床症狀是牙齦紅斑 (gingival erythema)，隨後是水腫 (edema) 及口臭 (halitosis) (Fiorellini *et al.* 2006a; DeBowes 2010) (圖8)。在牙齦變紅之前，可能會注意到牙周探測、刷牙或咀嚼時牙齦出血的情況變得

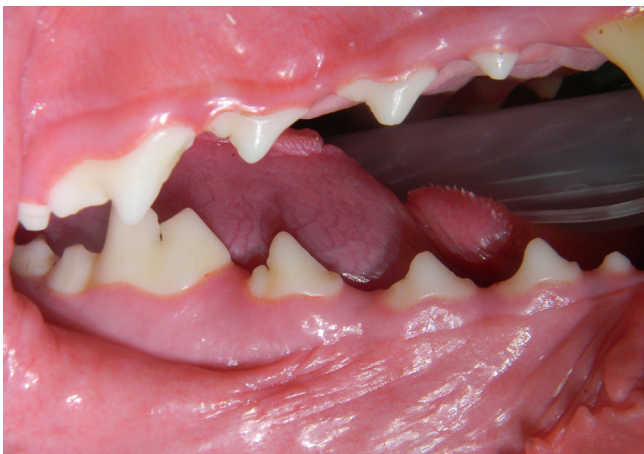

圖7. 正常的牙齦組織：呈現珊瑚粉紅色，沒有紅斑或水腫。齒列上沒有明顯的沈積物。

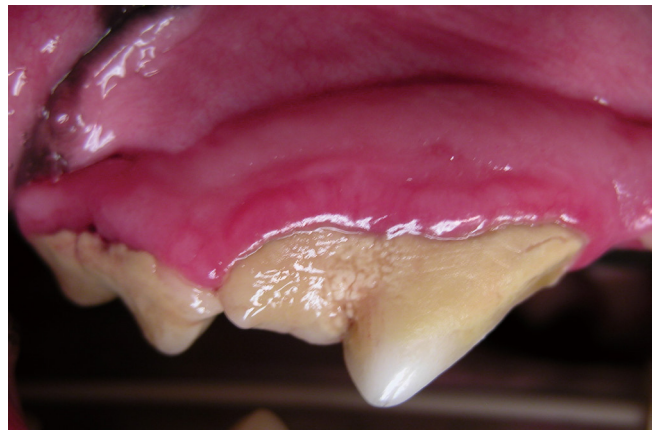


圖8. 這隻犬的右上顎第四前臼齒 (108) 出現牙齦炎。游離牙齦和附著牙齦上有明顯紅斑和水腫的炎症表現。牙齒上也有明顯的牙結石。

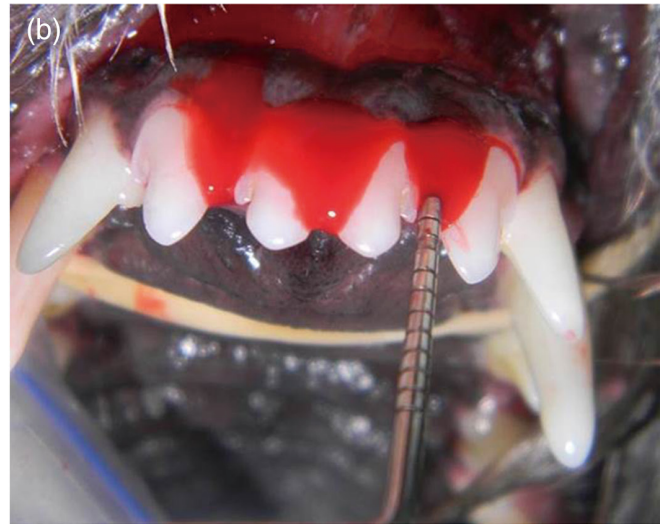
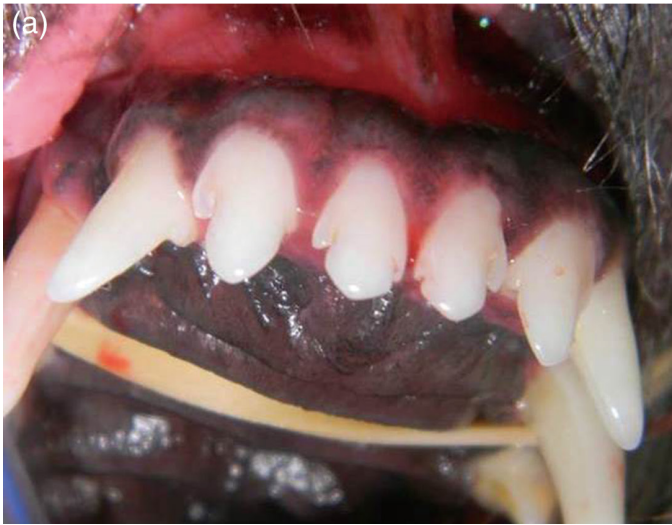

圖9. 牙周探查出血處診斷為 II 級牙齦炎。a) 在這些牙齒沒有觀察到牙齦發炎或明顯的牙齒沈積物。b) 輕輕地探測時，可以觀察到明顯的出血。結果顯示雖然缺乏明顯的牙齦發炎證據，但這些牙齒仍患有牙齦炎。

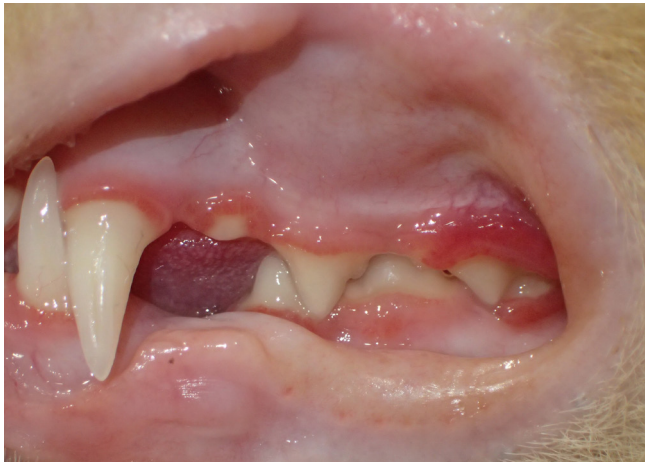

圖10. 這隻患貓的牙齒雖然看起來是清潔的，但實際上患有嚴重牙齦炎。這張圖片（以及上方的圖9）說明了為什麼不應該使用牙結石的嚴重程度來確認是否需要專業照護。

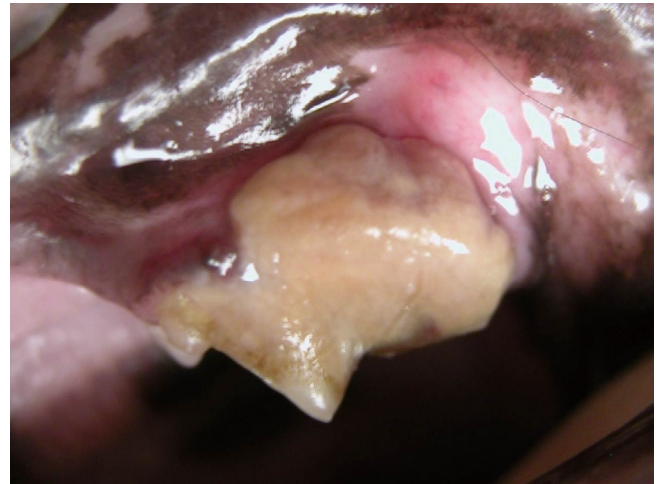


圖11. 這隻患貓雖然有大量牙結石沈積，但沒有明顯的牙齦炎證據。該患貓確實需要治療（專業的牙齒清潔）。移除牙結石後，可能會觀察到病變。

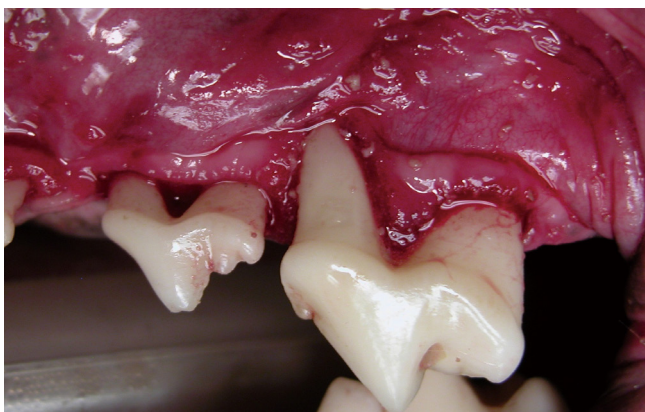


圖12. 左上顎第三與第四前臼齒（207、208）嚴重牙齦萎縮。可以觀察到大範圍牙根表面暴露。這兩根牙齒都需要拔除。

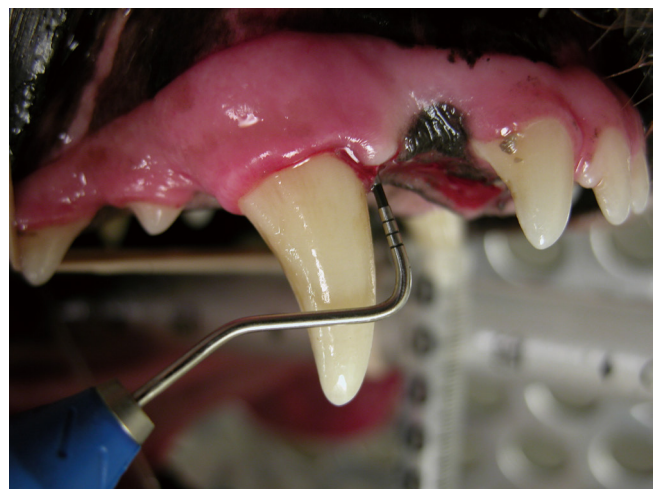

圖13. 一隻犬的右上顎犬齒（104）的近心腭側面出現一個深（9-mm）的牙周囊袋。請注意幾乎沒有明顯的牙齦炎，也沒有牙結石的證據。此影像證明了麻醉牙科檢查對於維持口腔健康的重要性。這類牙齒需要進行牙周皮瓣術（periodontal flap surgery）或拔除。

頻繁 (Meitner 1979, Fiorellini *et al.* 2006a, Niemiec 2013a) (圖9)。近期研究顯示，診斷大部分牙周疾病都需要全身麻醉 (Stella JL *et al.* 2018)。牙齦炎通常與牙結石有關，但主要是由牙菌斑引起，因此可見於沒有牙結石存在的情況下 (圖10)。或者，可能存在廣泛的牙齦上結石，但只有出現非常輕微的牙齦炎 (圖11)。重要的是應記住，牙結石本身是非致病性的 (Wiggs & Lobprise 1997, Sherman *et al.* 1990, Niemiec 2013a)。因此，應使用牙齦炎症反應的程度來判斷是否需要專業治療介入，而不是牙結石的程度 (Niemiec 2013a)。

隨著牙齦炎發展為牙周炎，口腔炎症加劇。建立之牙周炎特徵是朝根尖蔓延的漸進性附著性喪失。附著性喪失的兩種常見表現為牙齦萎縮 (探查深度可能是正常的) 和正常的牙齦高度伴隨牙周囊袋形成。如果是探查深度保持不變但牙齦萎縮的情況，牙根就會暴露出來，並且或可經由清醒檢查來識別出 (圖12)。然而，如果形成牙周囊袋 (圖13)，診斷通常需要搭配全身麻醉以完成徹底的牙周探查。重要的是應注意，附著性喪失的兩種表現可能出現在同一位病患以及同一顆牙齒中。一般而言，附著性喪失通常會進展為牙齒脫落。當牙齒脫落後，該區域通常會恢復成未感染狀態，但骨質流失是永久性的。

重大局部影響

牙周疾病最常見的嚴重局部後果是口鼻瘻管 (oronasal fistula, ONF)。口鼻瘻管通常發生在年齡較大、小型和軟骨發育不良的犬種 (尤其是臘腸犬)；然而，該疾病也可能發生在任何犬種或貓當中 (Holmstrom *et al.* 1998, Marretta 1998, Smith 2000)。口鼻瘻管導因於任何一顆上顎牙齒的牙周組織萎縮向上侵犯到腭面所致，其中最常見發生在犬齒 (Smith 2000, Marretta & Smith 2005, Niemiec 2010a)。結果造成口腔和鼻腔之間相通，導致慢性鼻炎症反應 (鼻炎 rhinitis) (圖14)。臨床症狀包括慢性鼻分泌物、噴嚏，偶爾還可能伴隨厭食及口臭。確診口鼻瘻管通常需要全身麻醉。藉由將牙周探針插入牙齒受影響面的牙周間隙來進行診斷 (圖15)。有趣的是，即使病患其餘牙周組織相對健康 (包括患齒的其他面)，也可能出現這種情況 (Niemiec 2008a, Niemiec 2013b)。適當治療口鼻瘻管需要拔除牙齒，並在適當的組織清創後使用黏膜牙齦瓣關閉缺損 (Smith 2000, Marretta & Smith 2005, Marretta 1988)。

在多牙根牙齒，可能會觀察到第 II 類牙周牙髓病變 (perio-endo lesions) (Niemiec 2001)。牙周受損逐漸往根尖發展，從而讓細菌能夠進入牙髓系統，而牙髓感染經由共同的牙髓腔擴散，導致其他牙根出現根尖周病變 (periapical lesions) (Sunitha *et al.* 2008, Varughese *et al.* 2015) (圖16)。相反，第 I 類病變定義為從根管系統延伸的牙周感染，第 III 類病變是真正的融合病變 (Wiggs & Lobprise 1997)。第 I 類病變並非牙周炎造成的結果，而第 III 類病變在動物中極為少見。第 II 類病變可以藉由拔牙處理，或者如果只有單一個牙根的牙周受影響，可以進行牙齒 / 牙根切除術搭配讓另一牙根牙髓治療 (Niemiec 2001a, Varughese *et al.* 2015)。

繼發於慢性牙周炎的病理性折斷 (pathologic fractures) 最常見於下顎牙齒 (尤其是犬齒和第一臼齒) 周圍，因為骨骼強度較弱 (Mulligan *et al.* 1998, DeBowes 2010) (圖17)。該疾病在小型犬更為常見，有人認為這可能是導因於它們的牙齒相對於下顎的大小成比例地更大 (尤其是下顎第一臼齒) (圖18) (Gioso 2003, Snyder *et al.* 2016a)。造成病理性折斷最常見的原因是輕度創傷 (拔牙、玩耍行為、進食等)。病理性折斷的預後良好，尤其是非複雜性折

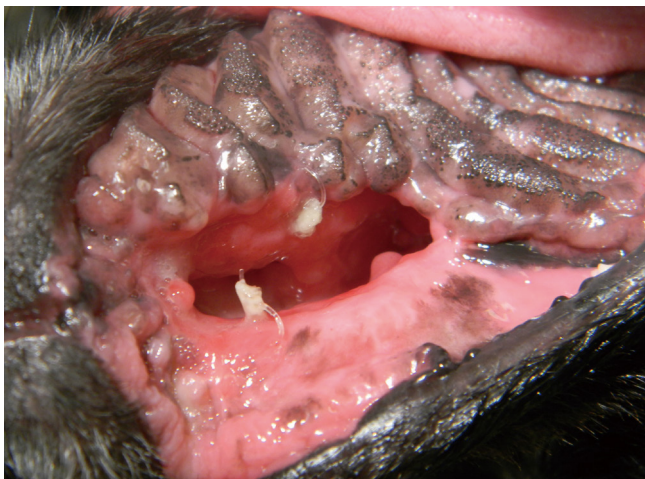

圖 14. 這隻患犬接受右上顎犬齒 (104) 拔除術後出現口鼻瘻管。圖中仍可見 2 針縫線。

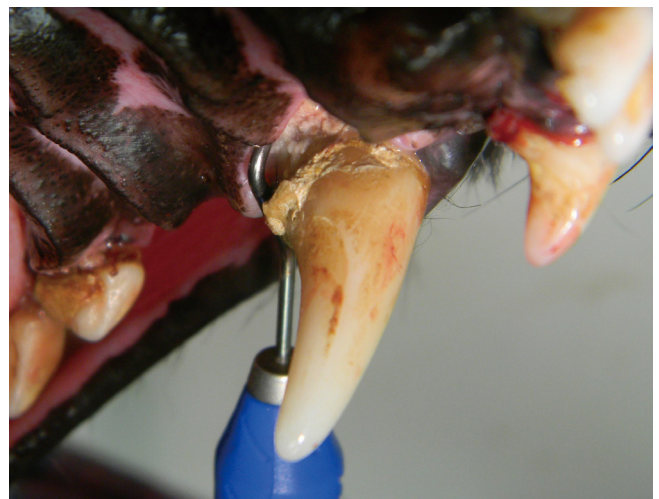

圖 15. 沿著犬左上顎犬齒 (204) 的腭側面插入牙周探針。探針進入鼻腔，確認口鼻瘻管存在。

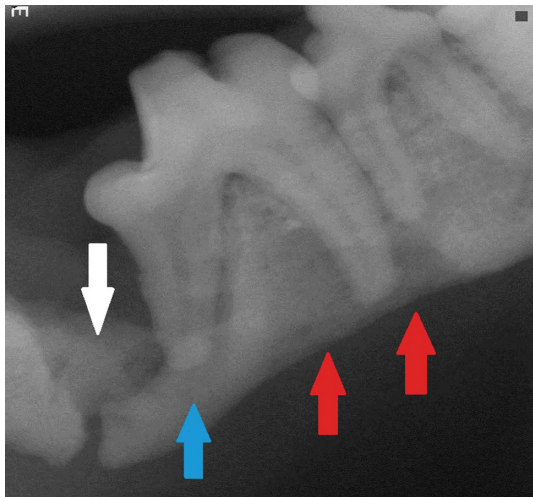


圖 16. 這隻患有嚴重牙周疾病與第 II 類牙周牙髓病變的小型犬 (4 kg) 的右下顎第一臼齒 (409) 的口腔內 X 光影像。牙周疾病破壞了廣泛的骨組織定延伸到遠端牙根根尖 (藍色箭頭所示)。細菌經由根尖血液供應進入牙髓系統，並導致牙齒完全失去活性。通過共同牙髓腔引起的炎症反應導致近心牙根出現大面積的根尖周病灶 (紅色箭頭所示)。圖中可見一個纖維性癒合 (fibrous union)，使得下顎骨緊貼遠心牙根 (白色箭頭所示)。拔除這顆牙齒時必須非常小心，以免造成下顎骨骨折。或者，可以切除遠心牙根，並對近心牙根進行根管治療。

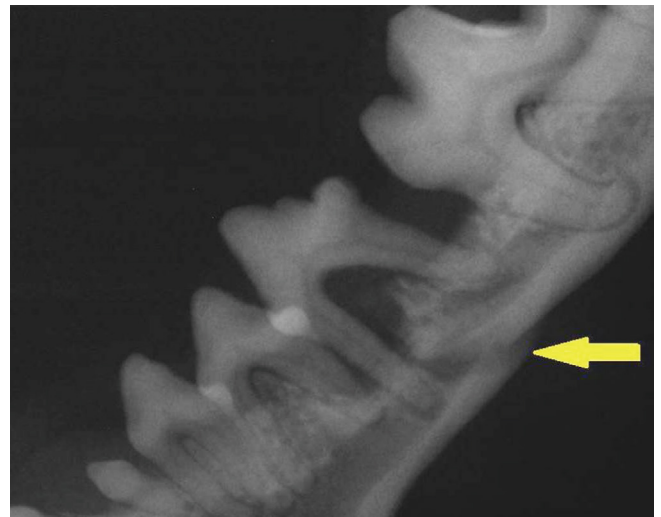


圖 17. 一隻小型犬 (3.5 kg) 的口腔內 X 光影像，圖中可見與左下顎第四前臼齒 (308) 相關的病理性下顎骨骨折 (黃色箭頭所示)。該病例因為輕微的創傷 (犬打架) 導致脆弱的下顎骨骨折。

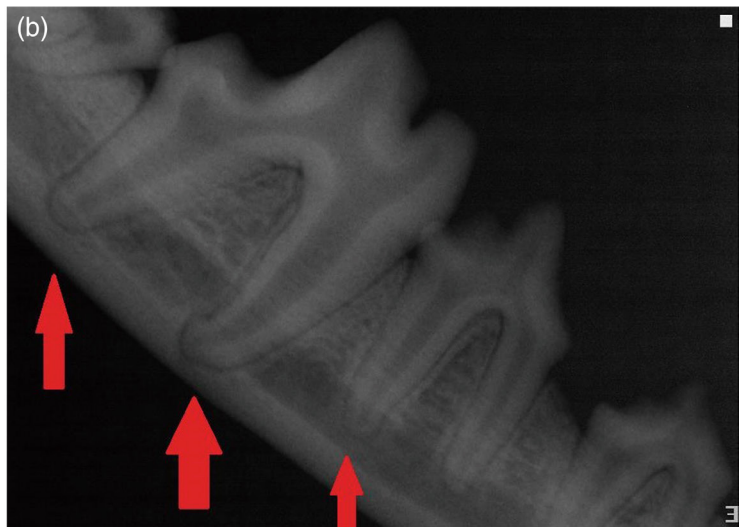
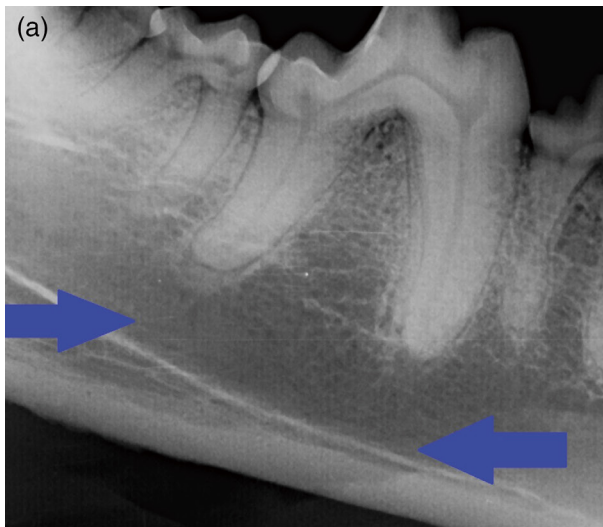


圖 18. 比較 (a) 大型犬 (40 kg) 和 (b) 小型犬 (3 kg) 下顎高度的口腔內 X 光影像。請注意，在圖 (a) 中可以看到到牙齒根尖腹側有大量的骨組織 (藍色箭頭所示)，即使所有的牙周附著都消失了，仍不太可能是折斷灶。然而，在圖 (b) 中可見近心牙根根尖腹側只有少量 (大約 1 mm) 骨組織 (紅色大箭頭所示)。這很容易使該區域容易因為繼發牙周疾病或在拔牙過程中造成折斷。

斷與沒有感染的病例。有多種固定方法可以選用，但無論採用哪種方法，都必須移除異常的牙根才能癒合 (Niemic 2008b, Taney & Smith, 2010) (圖 19)。體認病理性折斷的風險有助於臨床獸醫師在風險病例之牙科手術過程中避開問題。

嚴重的牙周炎可能導致眼眶附近發炎，並可能因眼球破裂而導致失明 (Ramsey *et al.* 1996, Anthony *et al.* 2010)。由於脆弱的視神經組織靠近上顎臼齒和第四前臼齒的牙根尖，因此存在潛在的風險 (圖 20 和 21)。

牙周炎是最常導致口腔骨髓炎 (oral osteomyelitis) 的原因，而口腔骨髓炎導致失活性的感染骨區域 (圖 23)。一旦骨區域壞死，它就不會對抗生素治療有反應；因此，確定性治療通常需要積極的外科清創術 (Wiggs & Lobprise 1997, Niemic 2008b, Marretta 1998)。骨壞死 (osteonecrosis) 是犬牙齒疾病可能造成結果之一 (Peralta *et al.* 2015)。

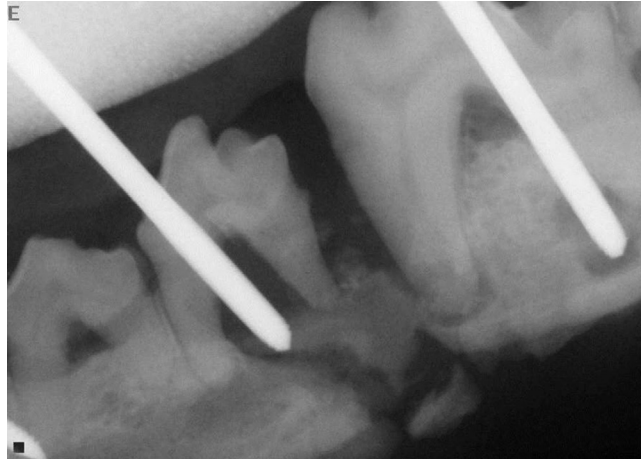


圖 19. 病理性下顎骨骨折病患的左下顎骨口腔內 X 光影像，其中折斷灶被外固定器以不正確的方式固定。請注意，這顆已經感染的牙齒尚未被拔除，從而將延遲骨癒合。如果拍攝牙科 X 光影像，就可以避免這種併發症發生。此外，骨釘撞擊在牙齒上造成疼痛及可能引起炎症反應。這是通常不建議將外固定器用於口腔折斷的原因之一。

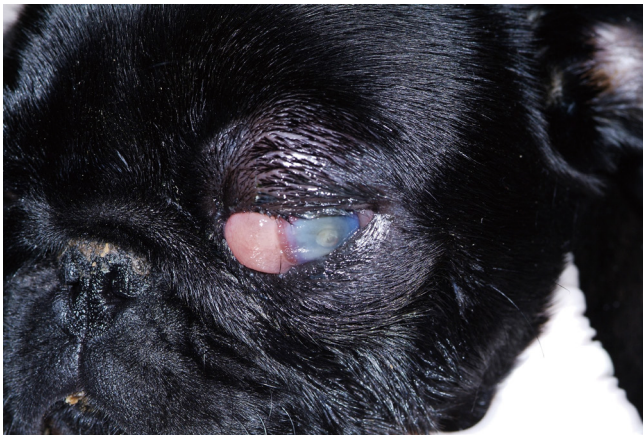


圖 20. 即使給予多次局部和全身性抗生素治療，該巴哥犬的左眼已經患有慢性感染。最終結果需要將眼球摘除。

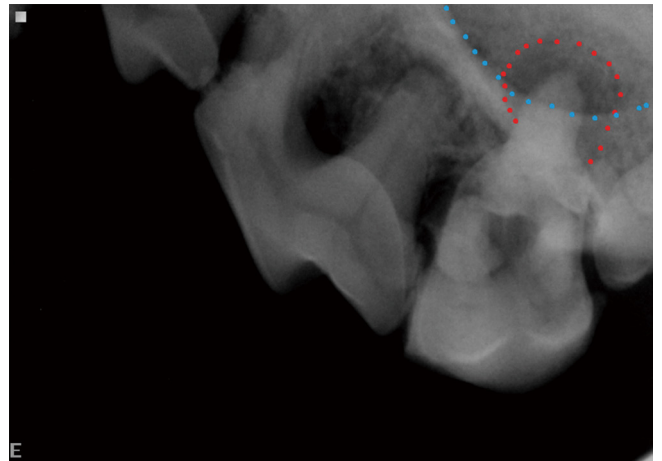


圖 21. 與圖 20 為同一病患之上顎左齒列的口腔內 X 光影像。X 光影像證實該區域的慢性炎症最有可能是由感染的第一白齒 (209) 所引起。牙齒有明顯、邊界清楚的根尖周病變 (紅色虛線所示)，這可能加劇了眼球的炎症反應 (藍色虛線所示)。在麻醉及牙科放射線攝影檢查下將有助於診斷該疾病，並或可挽救眼睛。

雖然目前沒有針對這一問題的獸醫學研究文獻，但許多人類研究顯示，慢性牙周病患者的口腔癌發生率較高 (Graham *et al.* 1977, Zheng *et al.* 1990, Maier *et al.* 1993, Bendgaard *et al.* 1995, Talamini *et al.* 2000, Rosenquist *et al.* 2005, Guha *et al.* 2007, Rezende *et al.* 2008, Wen *et al.* 2014) (圖 22)。這種情況下很可能是導因於牙周炎引起的慢性炎症狀態 (Trosko 2001)。目前尚不清楚動物與人之間生命長度的顯著差異是否得以將結果外展。

牙周疾病的全身影響

在人類文獻中，對於牙周疾病的全身性影響也已經有廣泛的描述。雖然通常都是相關性研究 (而非因果關係研究)，但有越來越多的獸醫學文獻證據說明牙周疾病對全身健康的負面影響 (Niemi 2012b)。

據認為，發病始於牙齦和牙周組織出現炎症反應時。這種炎症反應使得身體的防禦系統能夠攻擊細菌，但也可能導致細菌及其相關的發炎介質 (Takai 2005) 突破了身體的自然防禦系統 (Debowes *et al.* 1998, Scannapieco 2004, Mealey & Klokkevold, 2006, Niemi 2013f)。在自體發炎介質 (例如介白素 IL-1 與 6、前列腺素 PGE2、

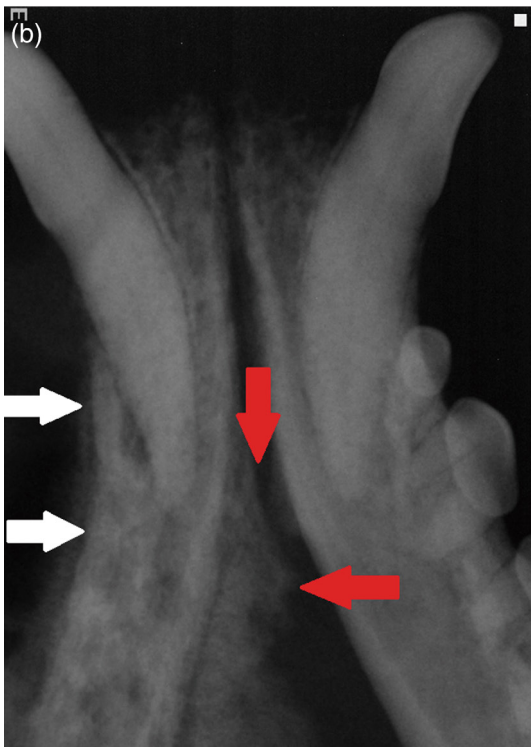
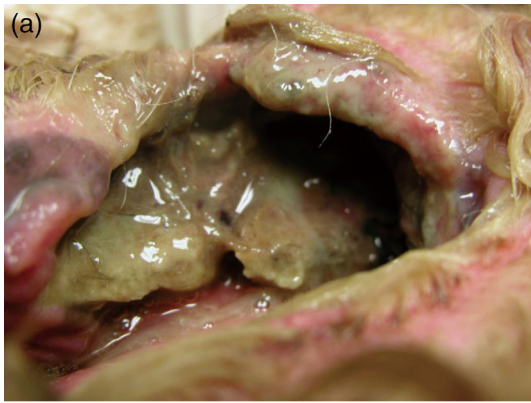


圖 22. 影響犬右下顎骨的骨髓炎 / 骨壞死。a) 嚴重的壞死影響了顎骨並造成牙齦發炎。b) 該區域的口腔內 X 光影像顯示下顎骨受到影響。骨髓炎的影像證據包含骨膜反應 (紅色箭頭所示) 及蟲蛀狀 (moth-eaten) 骨外觀 (白色箭頭所示)。

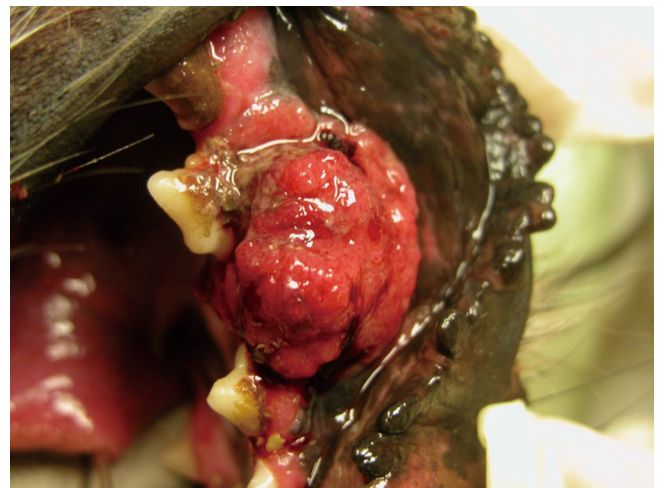


圖 23. 牙周疾病以及涉及左下顎第四前臼齒 (308) 的口腔團塊。

C- 反應蛋白 CRP 和腫瘤壞死因子 TNF) 被活化的病例，也可能發生遠端影響 (Lah *et al.* 1993, Renvert *et al.* 1996, Scannapieco 2004, Pavlica *et al.* 2008, Rawlinson *et al.* 2011)。這些介質與許多全身性問題有關，例如心血管、肝臟及腎臟損傷。

研究證實口腔細菌入侵會增加肝臟實質發炎 (parenchymal inflammation) 及門脈纖維化 (portal fibrosis) 的機率 (DeBowes *et al.* 1996)。Pavlica *et al.* (2008) 這篇研究顯示牙周疾病與肝實質發炎反應加劇之間的顯著關係。此外，有研究發現全身性菌血症 (其中某些似乎是口腔來源) 造成犬膽汁淤積 (cholestasis) (Taboada & Meyer 1989, Center 1990)。

也有人提出牙周疾病是犬貓發展慢性腎臟疾病的危險因子 (O' Neill *et al.* 2013, Finch *et al.* 2016)。一篇大型回顧性研究 (Trejejo *et al.* 2018) 描述，隨著牙周疾病評分越高，罹患慢性腎臟疾病和膀胱炎 (cystitis) 的風險也越高。這些變化被認為與慢性炎症反應和器官形成繼發性瘢痕組織，導致長時間下來功能降低 (DeBowes *et al.* 1996, Pavlica *et al.* 2008)。

在心臟方面，已經有研究發現牙周疾病導致房室瓣膜功能改變的機率增加 (Pavlica *et al.* 2008)，與未受影響的犬相比，第三階段或更嚴重的牙周疾病患犬罹患心內膜炎 (endocarditis) 的風險高出 6 倍 (Glickman *et al.* 2009)。

近期一篇研究顯示，在犬常見造成感染性心內膜炎（infective endocarditis）的病原體（腸球菌屬 *Enterococcus* spp.）也是牙周疾病人類病患口腔中分離到的病原體之一（Semedo-Lemsaddek *et al.* 2016）。在豬和小鼠當中似乎也觀察到風險升高等類似的情況（Lalla *et al.* 2003, Brodala *et al.* 2005）。

據傳聞，獸醫界普遍接受控制血糖與牙周健康之間的關聯性。改善牙周健康似乎有助於控制犬和貓的糖尿病（diabetes），並且經常建議涵蓋於適當糖尿病照護的一部分。已經發現嚴重的牙周感染會增加全身性發炎反應指標，例如 C- 反應蛋白（C reactive protein）（De Bowes 2008, Kouki *et al.* 2013, McFadden & Marretta 2013）。

牙周疾病對於全身性疾病的影響得到進一步的證實，很多研究描述牙周治療後健康指標得到了改善。Rawlinson *et al.* (2011) 這篇研究指出病患在牙周病治療後，C- 反應蛋白和肌酐酸（creatinine）濃度均大幅下降。Nemec *et al.* (2013) 這篇文獻說明病患經適當的牙周治療後，一氧化氮濃度短暫升高。

結論

牙周疾病是多因子疾病，並造成多種負面的局部和全身性作用。主要致病因素是細菌牙菌斑，它會誘發一連串炎症反應，使得感受性高之個體的牙周組織破壞。即使經過有效的治療，細菌牙菌斑也會迅速形成，並造成慢性炎症與口腔結構感染。牙結石本身並非致病性的。

正確診斷牙周疾病有賴全身麻醉，但是包含紅斑、水腫及牙齦出血增加等早期症狀，在清醒病患的臨床表現或就能觀察到。準確診斷牙周疾病階段需要徹底的檢查和牙周探查，以及放射學檢查。由於牙齦下牙菌斑致病性最高，因此有效治療需延伸到牙齦線下，並搭配麻醉技術。雖然還需要更多的研究確認，但目前牙周疾病與全身病變之間的關聯性仍持續升高，並且包括對心臟、腎臟、肝臟的負面影響。此外，有許多研究表示牙周疾病對全身性發炎反應指標造成顯著的負面影響。

重點整理

- 牙周疾病是小動物病患中最常見的疾病。
- 牙菌斑於 24 小時內形成，牙結石於 3 天內形成，而牙齦炎最早始於 2 週。
- 牙周炎是由牙齦下牙菌斑所引起；因此，牙菌斑的控制需要同時解決牙齦上及牙齦下牙菌斑，才能有效控制牙周疾病。
- 牙結石本身並非致病性的。
- 牙周疾病在牙齦變色前的第一個症狀是牙周探查或刷牙時發現出血的情況。
- 牙周感染與許多全身性疾病有關，包括：心臟、肝臟與腎臟疾病，以及造成全身性發炎反應指標上升導致有害影響。

牙周疾病與許多嚴重的局部影響有關，包括：

- 口鼻瘻管
- 口腔癌
- 下顎骨骨折
- 眼睛感染與失明
- 骨髓炎與骨壞死
- 第 II 類牙周牙髓病灶

牙齒常見疾病

牙釉質發育不良

發育過程中的創傷、遺傳性因素、營養狀況不良或發炎反應（例如犬瘟熱）都可能導致牙釉質發育不規則（Dupont 2010; Gandolfi *et al.* 2013; Bittgeko *et al.* 1995; Mannerfelt *et al.* 2009; Lukacs *et al.* 2001）。創傷和局部感染通常影響同一區域中的單一顆或多顆牙齒。然而，全身性疾病和遺傳疾病通常會影響大部分或所有的牙齒。這些影響可能造成微觀變化，導致牙齒只有一層薄薄的牙釉質且容易受損，而該情況被稱為牙釉質發育不全（enamel hypoplasia）（圖 24）。同樣的，經常發現到牙釉質礦化不全（hypomineralisation）會導致牙釉質點蝕（pitting）、剝落（flakiness）

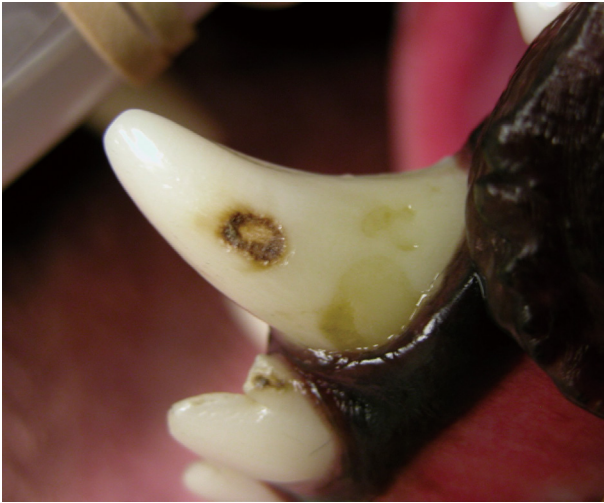

圖 24. 這隻犬的左下顎第三門齒與犬齒（303 與 304）出現牙釉質發育不全，最有可能造成此情況的原因是使用了不適當的拔牙技術拔除犬齒乳牙。

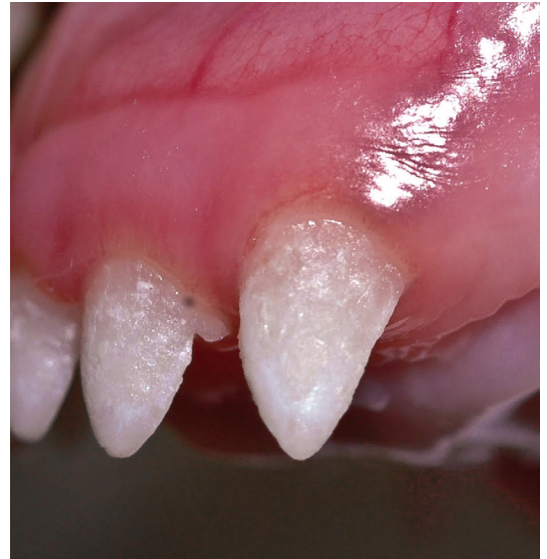

圖 25. 牙釉質礦化不全導致這隻犬的左上顎門齒（201–203）產生牙釉質點蝕、剝落及變色。

與變色（discolouration）（圖 25）。在檢查時可能發現缺少牙釉質或牙本質，或者在咀嚼或檢查時發現牙釉質變薄、變弱且剝離。在獸醫文獻中經常錯誤使用發育不良與礦化不全等用詞。

牙齒磨損（磨損 / 磨耗）

牙釉質與牙本質逐漸磨損可以根據磨損類型和病變程度來分類。咀嚼造成的生理性磨損導致牙釉質、牙本質損失，而在牙髓裸露的嚴重病例，稱之為牙齒磨耗（attrition）。如果磨耗是由於牙齒咬合不正（malocclusion）所引起的，稱之為病理性磨耗（pathological attrition）（圖 26）。因為外物（例如金屬籠、棍棒、球或骨頭）造成牙釉質或牙本質損失，稱之為牙齒磨損（abrasion）（Dupont 2010）（圖 27）。如果磨損過程是循序漸進的，那麼造牙本質細胞可以產生三級牙本質（tertiary dentine）保護下層牙髓組織。然而，在快速磨損或磨耗的情況下，很快就會導致牙髓裸露。牙釉質發育不全 / 礦化不足與磨損 / 磨耗都可能削弱牙齒的結構，從而提高牙齒折斷的可能性與盛行率。在長時間關籠或啃咬柵欄的動物尤其常見（圖 28）。

牙齒折斷

牙冠及 / 或牙根折斷在犬貓並不少見。研究發現 49.6 % 的伴侶動物都有牙齒折斷的情況（Soukup *et al.* 2015a）。此外，10% 的犬有牙齒牙髓裸露的情況（Golden *et al.* 1982）。許多犬貓都會啃咬骨頭、木柴與鹿角，從而在咀嚼時造成傷害。他們還可能發生高速撞擊創傷，例如交通事故、運動損傷（例如高爾夫球棒 / 球、棒球棒）或低速衝擊創傷（例如跌落）而導致牙齒折斷。可以根據牙齒結構的裸露程度（牙釉質、牙本質或牙根）以及牙髓組織是否直接裸露出來以分類牙齒創傷（圖 29）。相應地，還可以根據以下情況進一步分類：牙釉質受損或裂痕（infraction）（圖 30 與 31）、牙釉質損失但牙本質未裸露出（圖 32 與 33）、牙釉質和牙本質已經裸露出，但牙根未裸露出（圖 34 與 35）、牙冠和牙根受影響但牙髓並未裸露出（圖 36 與 37）、牙根折斷但牙冠沒有受損且牙髓未裸露出（圖 38 與 39），以及牙髓裸露伴隨只影響牙冠（圖 40 與 41）或同時涉及牙冠和牙根（圖 42 與 43）。牙髓沒有裸露出的損傷被稱為非複雜性損傷，而牙髓已經裸露的病灶區域被稱為複雜性損傷。

遭受外傷但沒有折斷的牙齒可能出現疼痛性牙髓炎，並最終導致牙髓壞死。其中這些牙齒有些會顯得暗淡或變色（圖 44）（這被稱為內源性染色 intrinsic staining），並且大多數情況的治療方式類似於對牙髓直接裸露的牙齒一樣，進行根管治療或拔牙（請參見下文）（Hale 2001）。

後遺症

所有活性牙齒只要牙髓直接裸露出都是非常疼痛的（Bender 2000, Hargreaves *et al.* 2004）。隨著時間的流逝，這些牙齒最終都會失去活性。

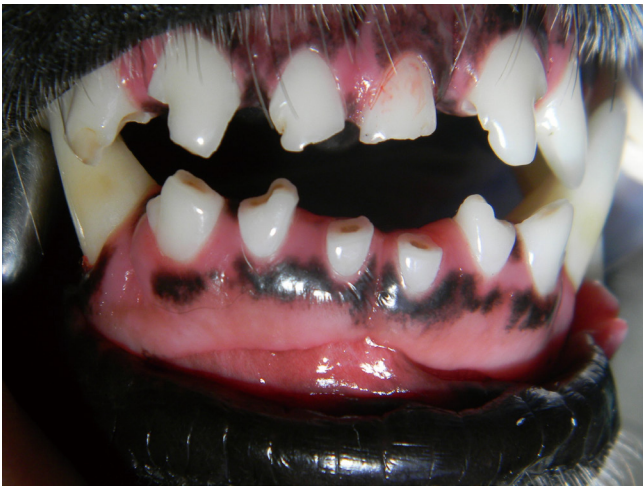

圖 26. 輕度第三型咬合不正 (malocclusion, undershot) 導致牙齒嚴重磨耗的一隻犬。注意三級 (修復性) 牙本質生成。

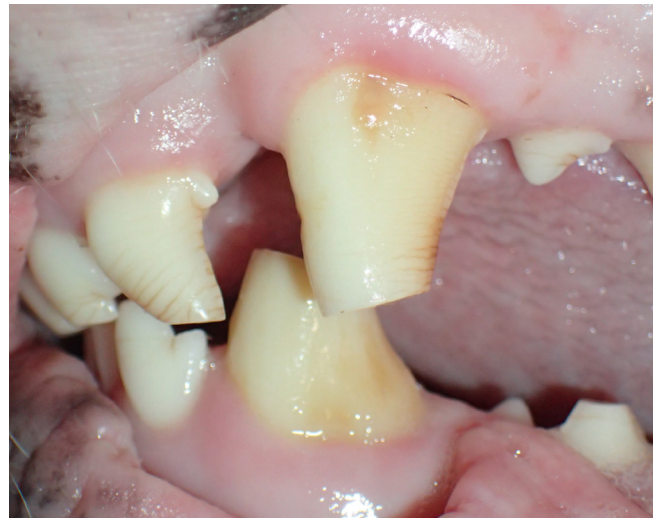

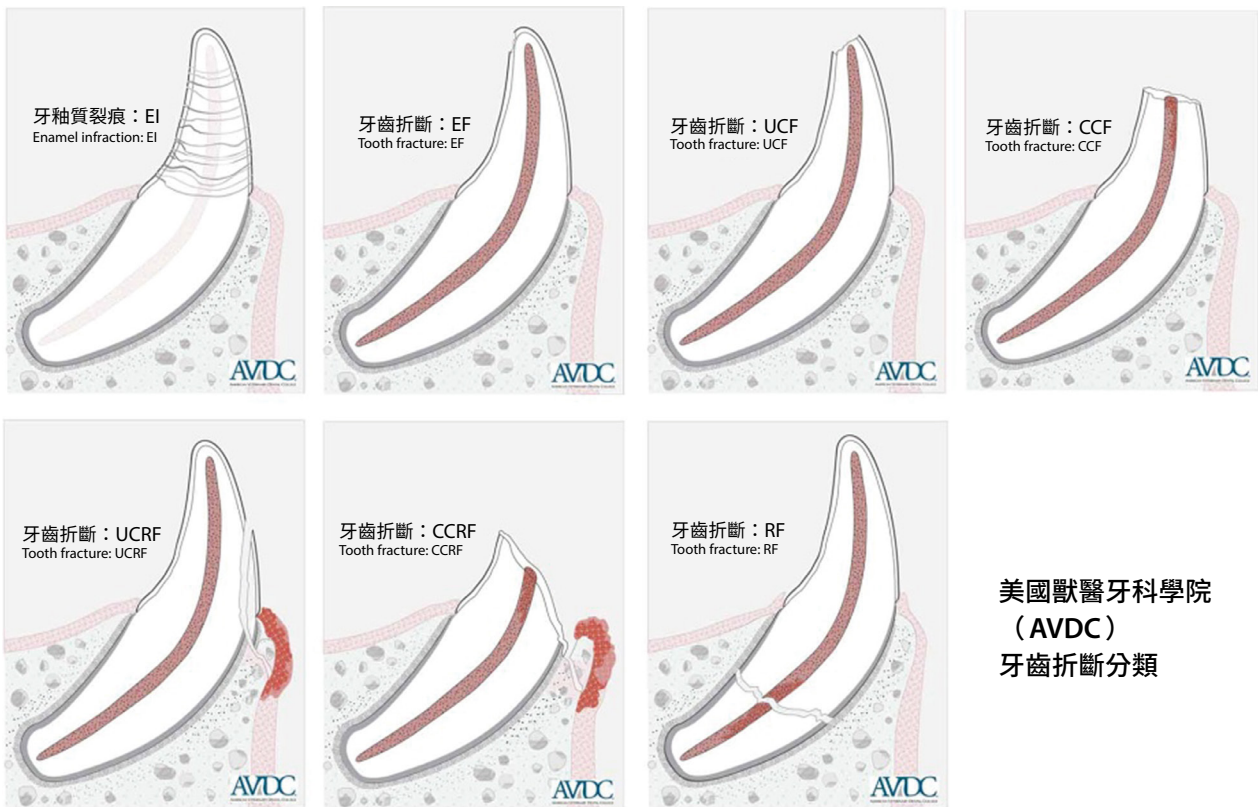
圖 27. 該犬病患的左側可見犬齒和門齒嚴重磨損。這是導因於長時間啃咬球的結果。

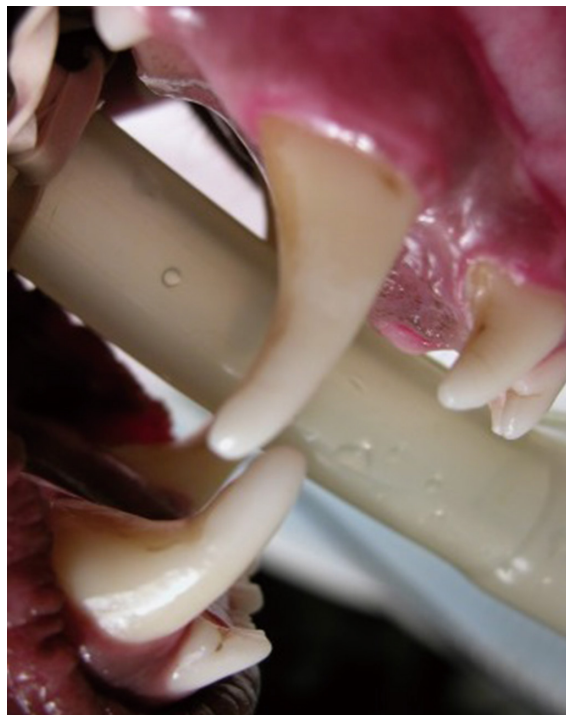

圖 28. 犬齒遠心面存在嚴重的牙齒磨損。這是導因於長時間啃咬柵欄的結果。

在大多數情況下，未經適當治療的非活性牙齒會被感染。一旦發生這種情況，細菌就可以經由根尖進入局部組織，從而引起局部發炎及 / 或感染。或可在放射影像上觀察到根尖周圍放射線不透明度降低的表現 (圖 45)。牙齒已經失去活性的病患鮮少表現出疼痛及 / 或感染的症狀，但仍存在有害影響。那些未經根管治療或拔牙治療的感染牙齒可能造成靠近牙根根尖處或周圍出現引流竇道 (draining sinus tract)。最常見的竇道形成位置包含鄰近眼睛內眥 (medial canthus)、側鼻樑 (上顎犬齒或前臼齒) 或下顎骨的外側或腹側面 (下顎犬齒或在黏膜牙齦交界處)。

然而，即使牙髓沒有直接裸露出 (即表示牙本質裸露出)，也會感到牙齒相當疼痛 (Snyder 1976, Brynjulfson 2002)。這是由於牙本質小管 (dentinal tubules) 中液體流動變化，使得 A-delta 和 C-delta 纖維變形，病患從而感知為疼痛或敏感 (Trowbridge 2002)。對於放射學影像沒有顯示牙髓疾病且確認的單純性牙冠折斷病例，應使用黏合



美國獸醫牙科學院
(AVDC)
牙齒折斷分類

圖 29. 美國獸醫牙科學院 (American Veterinary Dental College) 的牙齒折斷分類示意圖。

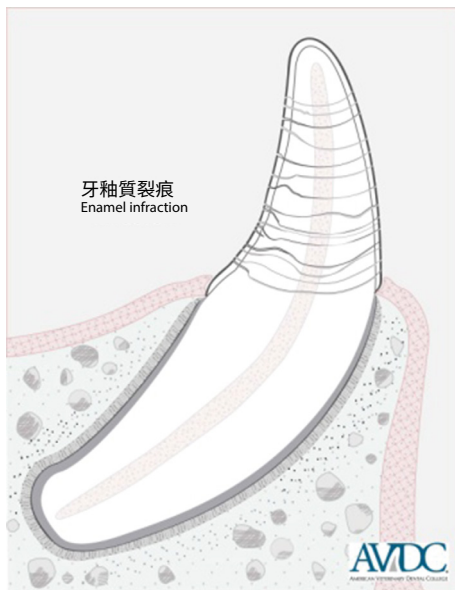


圖 30. 牙釉質裂痕。

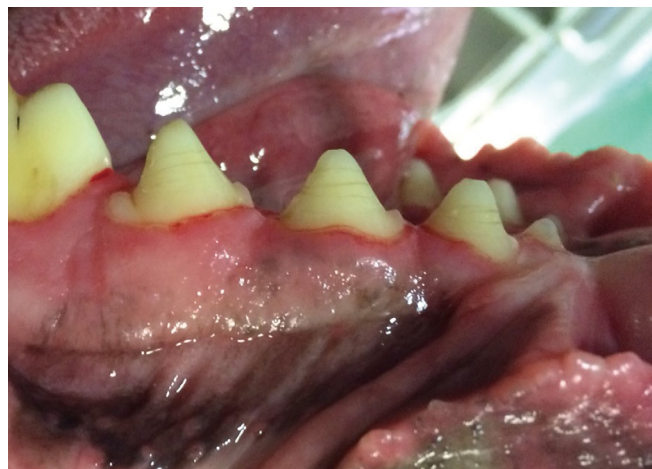

圖 31. 這隻犬右下顎第二至第四前白齒 (406-408) 出現牙釉質裂痕。

封填劑 (bonded sealant) 來治療 (請參見下文)。這將解決敏感性問題，阻斷感染途徑，改善美觀並讓牙齒變得平滑以減少牙菌斑堆積，從而延緩牙周疾病 (Theuns *et al.* 2011, Woodward 2008a)。

診斷

完整的牙髓檢查應涵蓋牙周探查與放射學檢查以分別確認或排除牙髓裸露和評估根尖周病變的程度，並應在治療前完成。如果牙齒折斷導致牙髓腔裸露，或可觀察到粉紅色 (近期發生) 或灰色 / 黑色 (已經存在一陣子) 的牙髓。如果

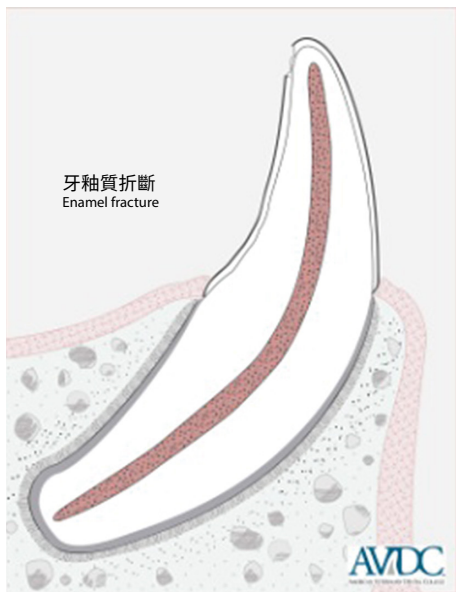


圖 32. 牙釉質折斷。

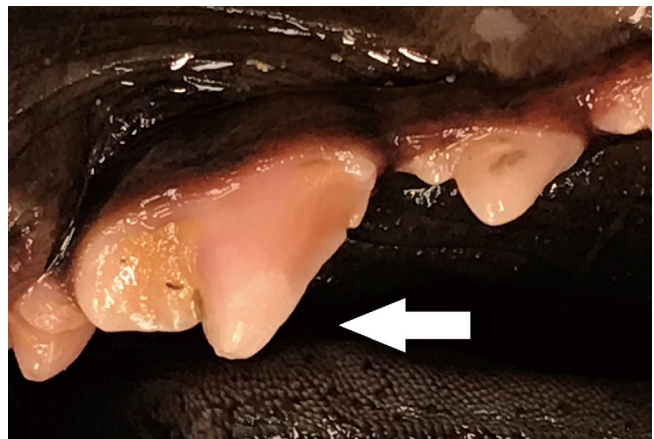

圖 33. 這隻犬的右上顎第四前臼齒（108）發生牙釉質折斷（白色箭頭所示）。請注意，牙本質未直接裸露出來。（這在獸醫病患中是罕見的發現）。

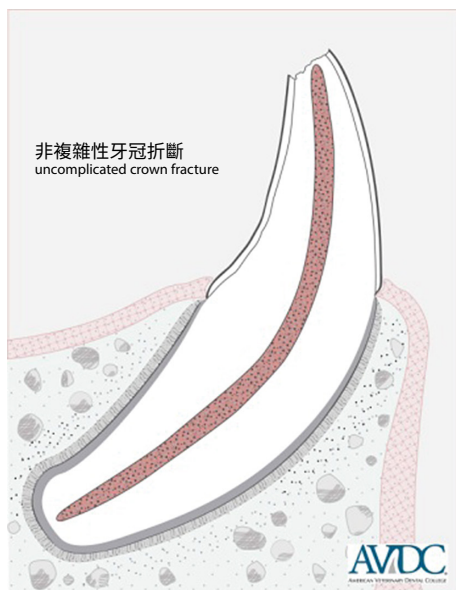


圖 34. 非複雜性牙冠折斷。

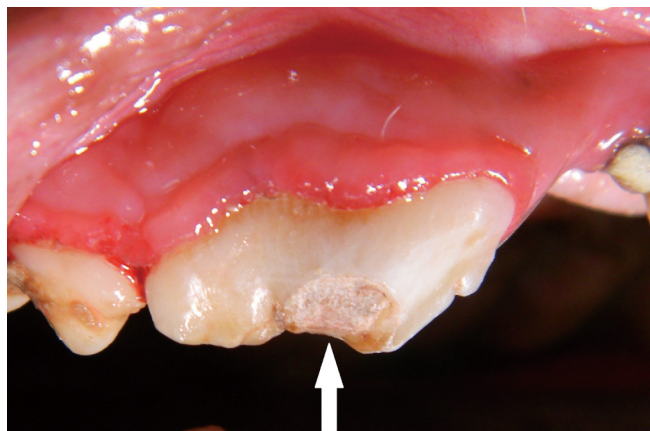


圖 35. 這隻犬的右上顎第四前臼齒（108）發生非複雜性牙冠折斷（白色箭頭所示）。請注意，由於粗糙度增加，下層的牙本質被染色並且形成大量的牙結石。

是近期發生的折斷，牙齒應該相當疼痛，病患可能無法進行清醒口腔檢查。一旦牙髓壞死，牙周探查過程中通常不會表現疼痛；然而，將維持長時間低度疼痛和感染風險。

治療

治療選擇與損傷的類型和程度以及是否存在牙髓感染直接相關。所有存在任何損傷類型的牙齒均應接受放射學檢查，以檢查是否保有活性或存在炎症反應。無活性牙齒的放射學影徵有很多，但其中兩個最常見的是根尖周圍放射線不透明度減少，以及與周圍或對側牙齒相比，具有相對較大的牙髓系統（Fiani & Arzi 2010）。如果在放射學影像上發現這些證據，則必須進行根管治療或拔牙。




圖 36. 非複雜性牙冠 / 牙根折斷的示意圖。

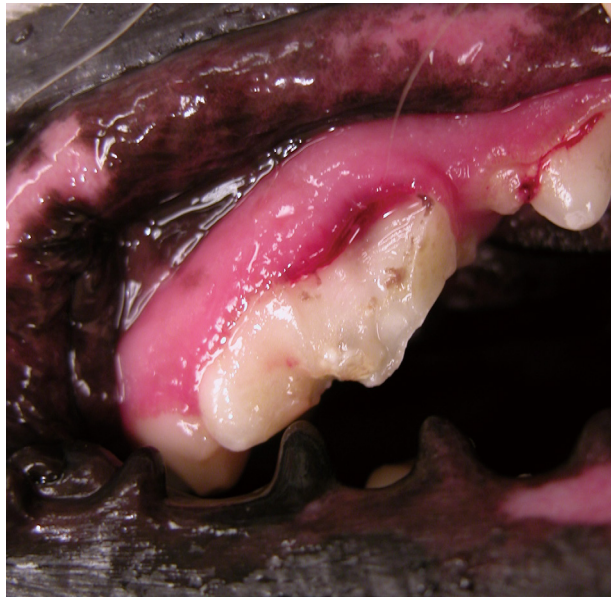

圖 37. 這隻犬的右上顎第四前臼齒（108）發生非複雜性牙冠 / 牙根折斷。牙髓並未直接裸露出來，但折斷灶延伸至牙齦邊緣下層。請注意下層的牙本質是粗糙的。延伸到牙齦下的折斷灶和粗糙的牙齒表面都容易讓牙齒出現牙周疾病。

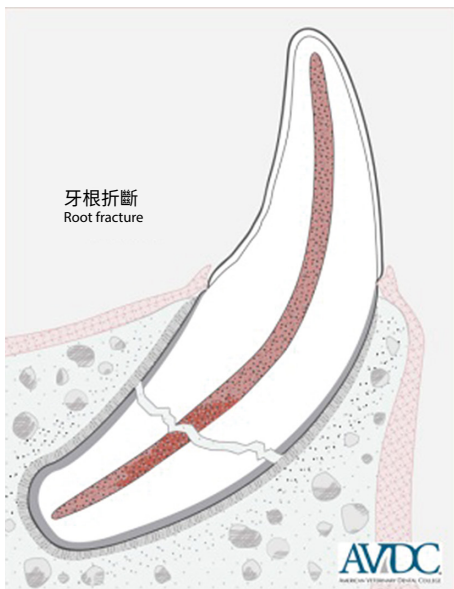


圖 38. 牙根折斷。

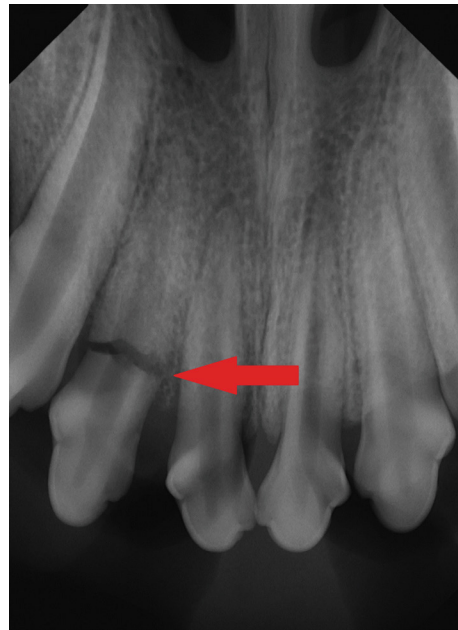

圖 39. 犬上顎門齒的口腔內 X 光影像。右上顎第二門齒（102）發生牙根折斷（紅色箭頭所示）。

- 如果缺損僅限於牙釉質或牙本質，而沒有根尖周病變的放射學影徵，則需要平整所有不規則的邊緣並修復。一般建議治療裸露出的牙本質，以降低敏感性，阻斷感染途徑和讓牙齒變得平整，從而減少牙周疾病（Woodward 2008a, Theuns *et al.* 2011）。
- 慢性磨損導致第三牙本質或修復性牙本質生成，如此一來牙髓便能繼續被牙本質層保護著。這些牙齒只要在放射學影像上看起來是健康的，就不需要介入治療。




圖 40. 複雜性牙冠折斷。

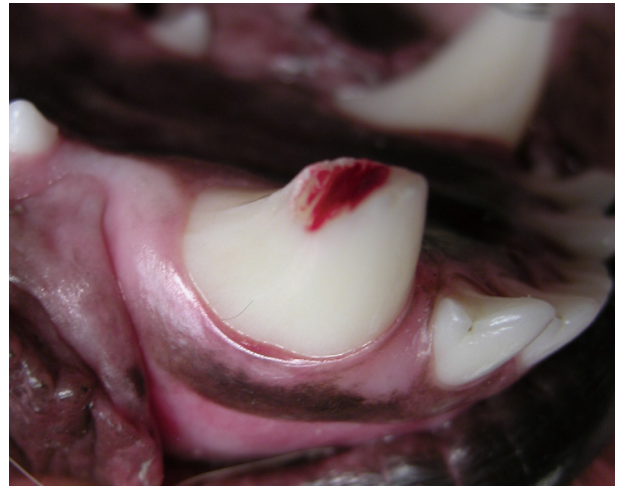

圖 41. 這隻犬的右下顎犬齒（404）發生複雜性牙冠折斷。請注意，出血為牙髓系統（牙髓）直接裸露的跡象。這是非常痛苦的情況，需要儘快進行處置。

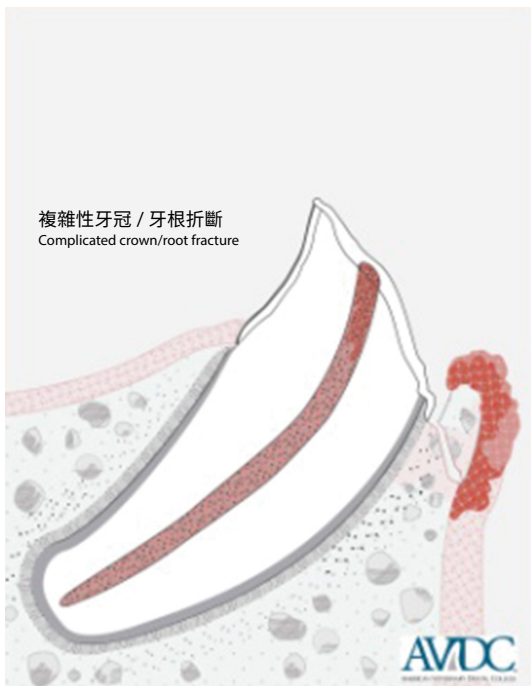


圖 42. 複雜性牙冠 / 牙根折斷。

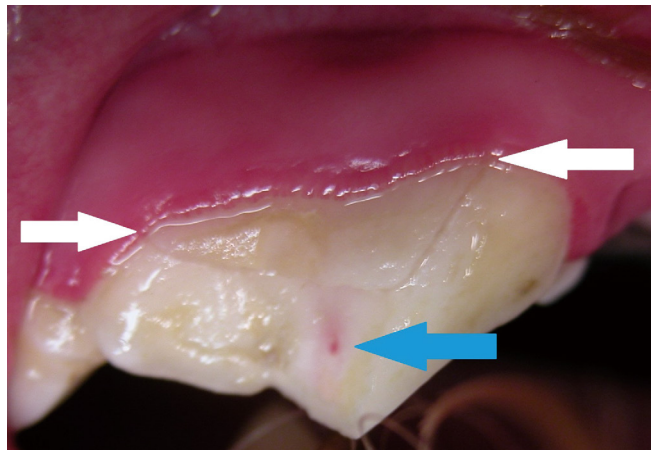


圖 43. 這隻犬的右上顎第四前臼齒（108）發生複雜性牙冠 / 牙根折斷。請注意，牙髓系統（牙髓）直接裸露出來（藍色箭頭所示），並且折斷延伸到牙齦緣下（白色箭頭所示）。裸露、發炎的牙髓是非常痛苦的情況，需要儘快進行處置。

- 任何牙髓直接裸露出來或放射學影徵顯示牙齒失去活性 / 根尖周發炎的牙齒，都需要進行拔牙或根管治療（鮮少情況下可以進行活髓治療 vital pulp therapy），以防止進一步根尖周病變及隨後的骨髓炎，從而減少全身併發症（DuPont 2010, Moore 2011, Clarke 2001a）。
- 活性牙齒若牙髓直接裸露出來是非常疼痛的，應儘快介入治療。如果需要延遲治療，則應提供疼痛治療直到手術介入。但是請注意，在這些情況下都不建議使用抗生素（Niemić 2012b, Luotonen *et al.* 2014）。

由於預後較差，對於存在嚴重根尖周病變或牙根吸收（root resorption）的牙齒，拔牙會比根管治療來得好（Kuntsi-Vaattovaara *et al.* 2002, Niemić 2005a），尤其是在貓（Strøm *et al.* 2018）。

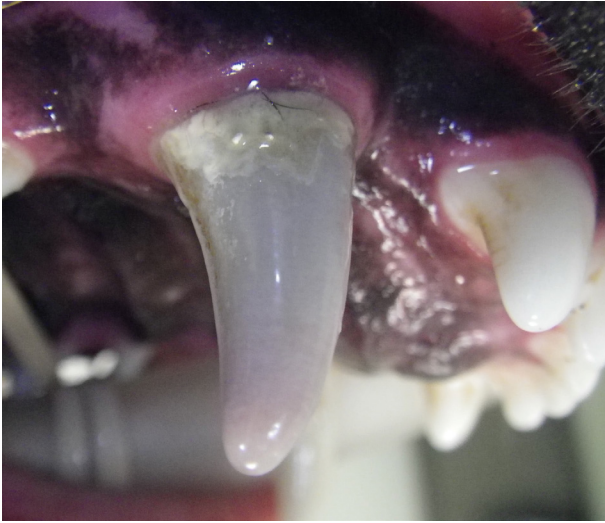

圖44. 一隻犬的右上顎犬齒（104）。這顆牙齒已經變色（內源性染色）。92% 染色的牙齒都已經失去活性，必須進行拔牙或根管治療。

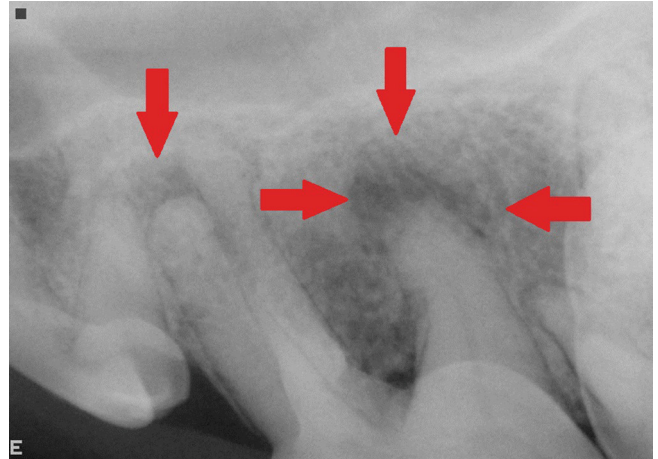


圖45. 這隻犬的左上顎第四前臼齒出現根尖周放射線透明影像（紅色箭頭所示）。這表示牙髓發炎或壞死，必須進行拔牙或根管治療。此處所建的廣泛病變可能造成預後較差。

重點整理：

- 牙冠與複雜性牙冠牙根折斷在犬貓是相對常見的發現。
- 完整的牙髓檢查涵蓋牙科檢查和放射學檢查，以分別確認或排除牙髓裸露及評估根尖周病變的程度，並應在治療前完成。
- 如果缺損僅限於牙釉質或牙本質，而沒有根尖周發炎的放射學影徵，則只需要平整所有銳利的邊緣並修復。
- 任何牙髓直接裸露出或放射學影徵顯示牙齒失去活性 / 根尖周發炎的牙齒都需要進行拔牙或根管治療（Theuns & Niemiec, 2013）。

以下用詞都是沿用美國獸醫牙科學院的術語及縮寫：

縮寫	病變
T/FX/EI	牙釉質裂痕 (Enamel Infraction)：牙釉質不完全折斷 (裂痕) 且牙齒物質沒有損失
T/FX/EF	牙釉質折斷 (Enamel fracture)：造成牙冠物質損失的折斷灶，侷限於牙釉質
T/FX/UCF	不涉及牙髓的牙釉質 / 牙本質折斷。在動物中，牙冠折斷涉及的牙齒組織類型隨物種而異，並可能影響牙釉質、牙骨質和牙本質
T/FX/CCF	涉及牙釉質和牙本質並使得牙髓裸露出的折斷灶
T/FX/UCRF	涉及牙釉質、牙本質與牙骨質，但牙髓沒有裸露出的折斷灶
T/FX/CCRF	涉及牙釉質、牙本質與牙骨質，且牙髓裸露出的折斷灶
AB	牙齒與非牙齒組織接觸造成的牙齒磨損
AT	牙齒與其他牙齒接觸造成的牙齒磨損
EH	牙釉質發育不良 / 礦化不全

齒吸收

齒吸收 (tooth resorption, TR) 的定義是噬牙細胞作用導致牙齒硬組織損失。齒吸收可能是生理性 (乳齒牙根吸收) 或病理性。在本準則中僅會討論病理性齒吸收。

齒吸收在人類口腔醫學 (Heithersay 2004) 以及包含犬 (Arnbjerg 1996, Peralta *et al.* 2010a & b)、流浪貓 (Verstraete *et al.* 1996)、栗鼠類 (Crossley *et al.* 1997) 以及馬 (Henry *et al.* 2016) 等各種物種都有相關研究文獻。在獸醫牙科學中，齒吸收在家貓最為常見，尤其是年長的貓，並且在犬也越來越常見 (Peralta *et al.* 2010a, b)。一篇研究合併使用臨床檢查與放射學檢查，對 228 隻臨床上評估為健康的族群調查齒吸收的發生率，結果顯示下顎第三前臼齒 (307, 407) 是最常見被影響的牙齒，而大多貓的齒吸收發展形態是對稱的 (Ingham *et al.* 2001)。

病因

目前已經清楚了解齒吸收過程 (Okuda & Harvey 1992, Shigeyana *et al.* 1996)，但是對於大多數齒吸收的病因尚不清楚 (Gorrel C 2015)。在過去，齒吸收被認為是現代文明的一種疾病，但也有流浪貓 (Berger *et al.* 1996) 與中世紀晚期 (Berger *et al.* 2004) 的研究報導，而這些與該理論相互矛盾。

齒吸收導因於噬牙細胞被活化的主動過程。吸收似乎是漸進的過程。一開始先是影響牙根表面，第 I 型病灶通常是影響牙骨質—牙釉質交界處。隨後開始侵入牙根並延伸到牙根部位的牙本質及進入牙冠部位的牙本質，從而有機會破壞牙釉質 (Gorrel C 2015)。這些過程造成支持能力喪失，可能導致牙釉質塌陷或折斷。因此，若臨床上可以發現到跡象 (視覺或觸覺)，即使很細微，但也通常代表疾病已經相當嚴重 (圖 46)。

齒吸收似乎有 2 種不同的類型：特發性 (idiopathic) 與發炎性 (inflammatory) (Peralta *et al.* 2010b; Eikenberg *et al.* 1998; Reiter *et al.* 2002)。炎症反應 (牙周疾病或口腔炎) 誘發的齒吸收形成第 I 型病灶，而特發性齒吸收則造成第 II 型病灶 (見下文) (DuPont & DeBowes 2002, Farcas *et al.* 2014a)。任何創傷都可能造成牙根表面吸收，然而其中一些缺損會癒合，而一些則不會。「特發性」貓牙根外吸收 (external root resorption) 的一種可能病因模式是，未適當癒合的牙齒外傷區域進而發生牙本質裸露，最終造成沾黏 (ankylosis) 和取代性吸收 (replacement resorption) (Gorrel C 2015) (圖 47)。

在牙齦線以下的第 II 型病變，齒吸收區域被牙骨質或骨樣物質所取代。直到疾病後期，為了防止牙髓因為齒吸收而裸露出來而產生三級牙本質 (Gorrel C 2015)。在牙齦線上方，較小的缺損通常被含有豐富血管的肉芽組織覆蓋，這可能是身體試圖覆蓋暴露出之牙本質小管的結果 (圖 48)。

分類

根據病灶的位置來區分，並進一步分類為發炎性與非發炎性齒吸收。內吸收 (internal resorption) 始於牙髓系統內，並且主要是導因於牙髓炎。外吸收 (external resorption) 始於牙根表面，並且可能導因於許多原因，其中之一就是牙周發炎 (Farcas *et al.* 2014a, Gorrel C 2015)。在疾病後期很難區分這 2 種形式。在犬貓，發炎性外吸收較為常見。

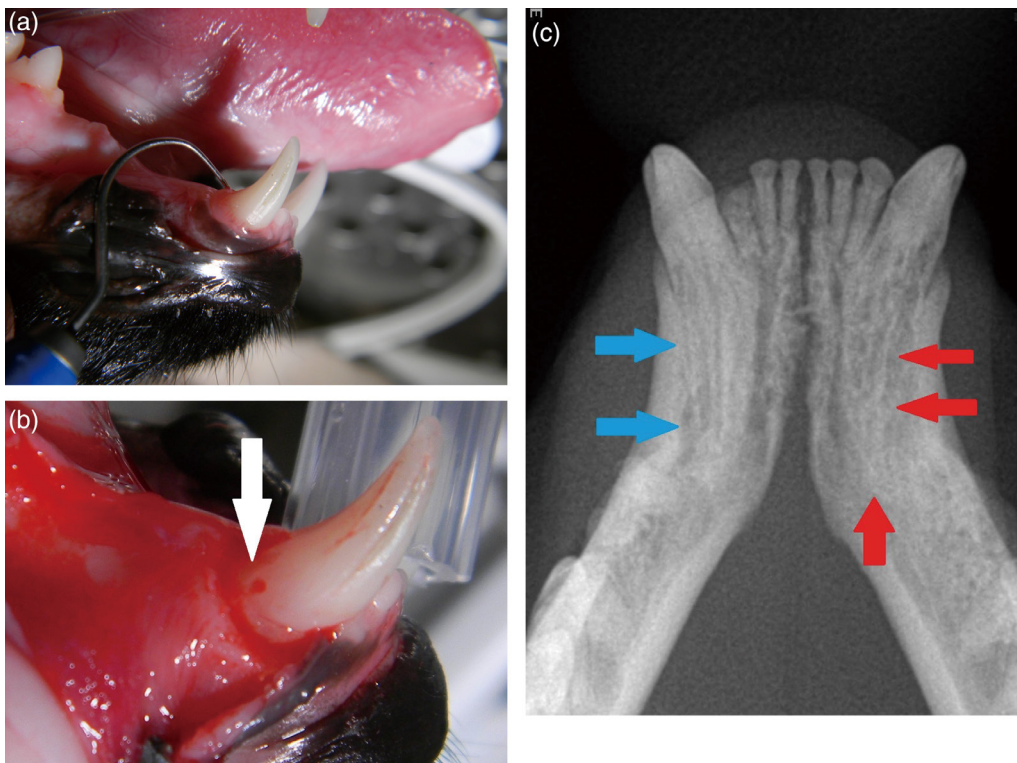


圖 46. 一般來說直到相當嚴重的齒吸收才可以觀察到臨床表現。a) 一隻貓的右下顎犬齒 (404)。牙齒看似是正常的，但是使用牙科探針 (dental explorer) 沿著牙齦邊緣仔細檢查後發現了齒吸收。b) 牙齦線周圍存在小的齒吸收灶 (白色箭頭所示)。c) 該病患的口腔牙科 X 光影像顯示該牙齒存在嚴重取代性吸收 (藍色箭頭所示)。這顆牙齒需要進行牙冠切除術 (crown amputation)。請注意，對側牙齒也存在廣泛的取代性吸收 (紅色箭頭所示)。403 的牙根已經被吸收，並被骨樣物質所取代，且牙冠缺失。

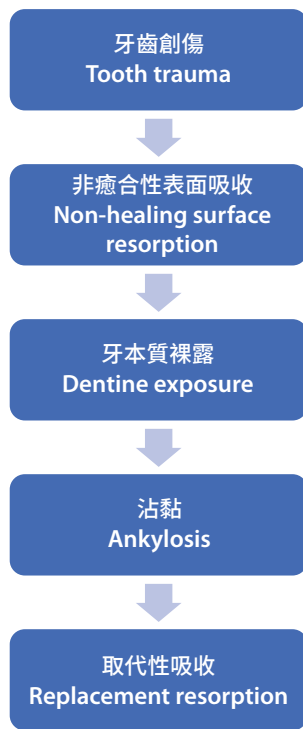


圖 47. 其中一種「特發性」貓牙根外吸收病因模式的示意圖。

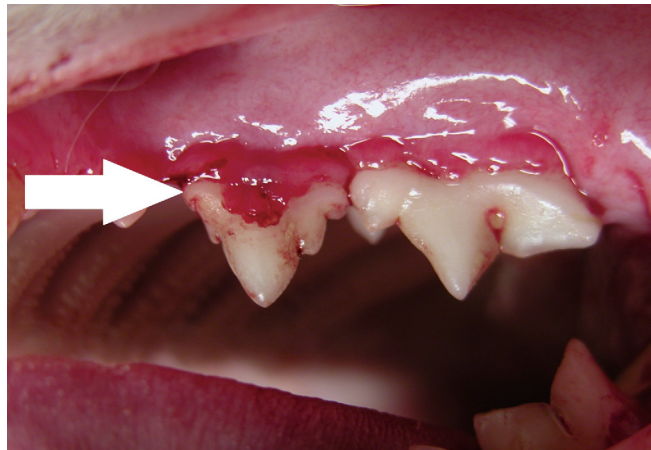

圖 48. 貓的左上顎骨。可以看到第三前臼齒（207）存在嚴重齒吸收，發炎性肉芽組織填充缺損即是明顯的病灶表現（白色箭頭所示）。

根據吸收的嚴重程度（第 1-5 階段）以及吸收灶的放射學影像外觀（第 I-III 型）來分類貓的齒吸收（American Veterinary Dental College, 2017）。美國獸醫牙科學院分類假設齒吸收是一種循序漸進的疾病。

在犬則是根據人的分類將齒吸收分成 7 個不同的類別（Peralta *et al.* 2010a, b）。

根據放射學影徵來分類貓齒吸收

第 I 型（T1）：第 I 型（T1）病灶在牙齒 X 光影像上的表現是牙齒出現局部或多發性放射線透明度，但其他牙齒區域具有正常的放射線不透明度，且牙周韌帶間隙與牙髓系統的外觀也是正常的。可以看到牙齒被破壞，但沒有取代性吸收。（圖 49 a）

第 II 型（T2）：第 II 型（T2）病灶在牙齒 X 光影像上的表現是特定區域的牙周韌帶間隙變窄或消失，並且一部分牙齒的放射線不透明度降低。可以觀察到取代性吸收的跡象。（圖 49b）

第 III 型（T3）：第 III 型（T3）病灶在牙齒 X 光影像上的表現是同一牙齒同時存在第 I 型和第 II 型的影徵。牙齒除了表現這樣的外觀之外，伴隨正常與變窄或消失的牙周韌帶間隙，並且牙齒存在局部或多發性放射線透明度，且牙齒其他區域的放射線不透明度也降低。（圖 49c）

根據放射學影徵來分期貓齒吸收

可以根據放射學影像上齒吸收的程度來進一步定義貓齒吸收。目前已經認可並接受一種分期系統（AVDC Nomenclature Committee 2019）。

第 1 期（TR 1）：輕度牙齒硬組織損失（牙骨質或牙骨質與牙釉質）。

第 2 期（TR 2）：中度牙齒硬組織損失（牙骨質或牙骨質與牙釉質，伴隨牙本質損失但沒有延伸至牙髓腔）。

第 3 期（TR 3）：深層牙齒硬組織損失（牙骨質或牙骨質與牙釉質損失，伴隨牙本質損失並延伸到牙髓腔）；大多數牙齒保有其完整性。

第 4 期（TR 4）：廣泛牙齒硬組織損失（牙骨質或牙骨質與牙釉質損失，伴隨牙本質損失並延伸到牙髓腔）；大多數牙齒都失去了完整性。

- TR4a：牙冠與牙根受影響程度相等；
- TR4b：牙冠受損程度比牙根更大；

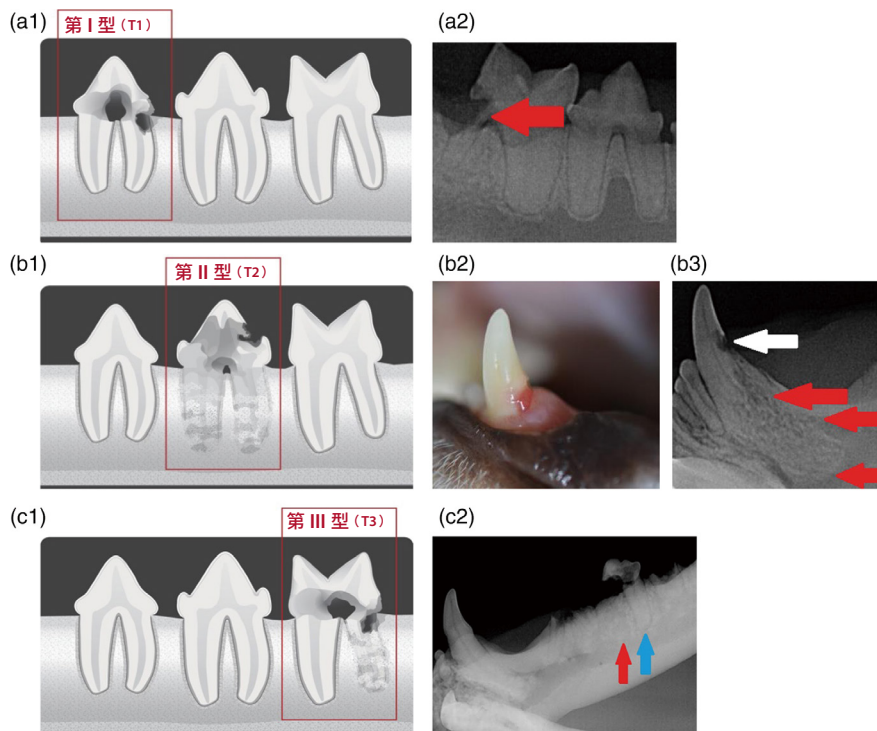


圖 49. 不同類型齒吸收的示意圖。a) 第 I 型齒吸收 (這類型沒有出現取代性吸收)。1. 第 I 型齒吸收的示意圖。2. 第 I 型齒吸收患貓右下顎第一白齒 (409) 的口腔內 X 光影像 (紅色箭頭所示)。b) 第 II 型齒吸收。1. 第 II 型齒吸收的示意圖。2. 存在第 II 型齒吸收的一顆左下顎犬齒 (304)。3. 圖 (b-2) 中所示的牙齒表現臨床缺損 (白色箭頭所示) 和廣泛缺損。c) 第 III 型齒吸收 (這類型造成一個牙根出現取代性吸收, 但另一牙根沒有)。1. 第 III 型齒吸收的示意圖。2. 第 III 型齒吸收患貓的左下顎第四前白齒的口腔內 X 光影像。近心牙根正在經歷取代性吸收 (紅色箭頭所示), 但遠心牙根沒有 (藍色箭頭所示)。

• TR4c: 牙根受損程度比牙冠更大。

第 5 期 (TR 5): 僅可以觀察到不規則放射線不透明度的牙齒硬組織殘留物, 並且牙齦完全覆蓋。

在同一病患可以同時發現不同類型和階段的齒吸收。(圖 50)

現在特發性和發炎性齒吸收也越來越常發生於犬 (Arnbjerg 1996, Dupont 2010; Peralta *et al.* 2010 a&b)。該疾病病因尚不明確, 但看起來與貓的第 II 型病變相似。它始於牙根表面 (外部), 最終可能延伸到口腔內。治療方式與貓的治療方式相似, 其中認為完全牙齦下病變是非疼痛性的, 並且可能只需要每 12 個月進行一次放射學檢查與臨床監測即可 (Liang *et al.* 2003, DuPont 2010)。任何涉及口腔的病灶都需要拔除, 但通常會因為顯著沾黏使得處置上更為複雜 (Dupont 2010)。在發生這種情況的犬病患, 目前尚不認同進行牙冠切除術治療。

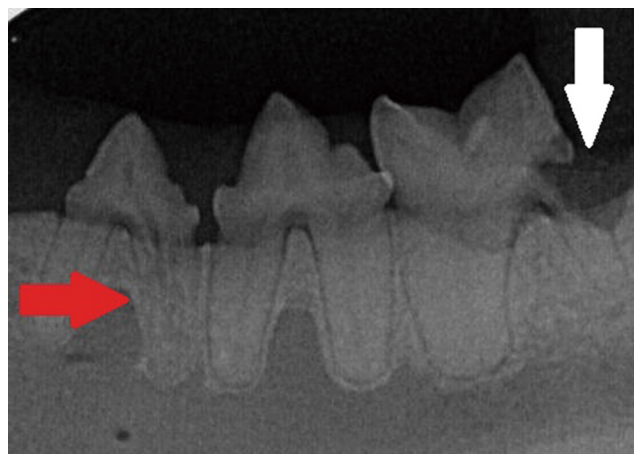


圖 50. 在同一病患中可能觀察到各類型的齒吸收。在這隻貓左下顎的口腔內 X 光影像中可見第三顆前白齒存在第 II 型齒吸收 (紅色箭頭所示), 而第一白齒存在第 I 型齒吸收病變 (白色箭頭所示)。

臨床重要性

齒吸收在家犬與家貓中非常常見。研究顯示，根據調查族群，28.5至67%的成貓都有臨床症狀（Clarke & Cammeron 1997, Gorrel C 2015）。在犬的臨床研究中，53.6%的犬表現齒吸收的放射學影徵（Peralta *et al.* 2010b），但實際表現臨床症狀的犬數量似乎較少。

人類牙科文獻描述，如果齒吸收過程只發生在牙齦緣之下，似乎不會造成疼痛（Hathersay 2004）。當齒吸收影響牙骨質—牙釉質交界處（cemento-enamel junction, CEJ）或吸收灶上層的牙釉質塌陷時，牙本質便會裸露出來，從而導致嚴重的疼痛以及第 I 型病灶感染的可能性。一開始的疼痛（牙本質敏感性）是導因於牙本質小管中微血管流動變化所致（牙髓過敏水動力理論）（West *et al.* 2013）。牙髓隨後間接暴露於細菌污染的風險，而這可能造成牙髓感染。因此，齒吸收造成牙本質裸露是疼痛且 / 或可能引起局部感染。

臨床發現

在齒吸收影響口腔之前，不會觀察到任何臨床表現（視覺或觸覺）。在臨床早期階段，可能觀察到牙齦緣發炎或少量牙釉質與牙本質缺損被富含血管的組織覆蓋。隨著齒吸收進展，牙冠部分可能部分或完全消失。

受影響的病患可能顯示出以下幾種牙齒異常的繼發性症狀（Furman & Niemiec 2013），例如：

- 行為改變：理毛次數減少，變得挑食且食物常從嘴巴掉出、用手掌搔弄嘴巴、躲藏、嗜睡
- 口腔不適的表現：嘴唇上出現黏稠黏液及 /（理毛行為消失）、甩頭、用嘴巴摩擦地面、磨牙

然而，沒有觀察到這些症狀也不應誤認為沒有存在病變或牠們沒有疼痛（Holmstrom *et al.* 1998d, Niemiec 2008a, Cohen & Brown, 2002; Rollin 1998, Le Bars 2001）。大多數患有齒吸收的貓不會表現出不適的跡象。

檢查與診斷

檢查基於3種診斷方式（Gorrel 2015）：

外觀檢查：外觀檢查只能夠發現非常晚期的疾病，像是涉及牙冠的病灶。

觸覺探查：必須使用牙科探針檢查每顆牙齒的所有表面，尤其是牙齦緣。

完整的牙釉質非常平滑。如果存在吸收性病灶，探針會勾住。粗糙的牙齦下表面可能是這種病灶或牙齦下結石的徵象。如果對病因有任何疑問，應在洗牙後重新評估缺損灶。

牙科放射學檢查：完整分期和擬定治療計畫必須先獲得牙科 X 光影像。強烈建議讓所有接受牙科檢查的貓病患進行全口放射學檢查。如果飼主在經濟上有所限制，可以拍攝下顎第三前臼齒作為哨兵牙齒（Ingham *et al.* 2001）（請參見放射學的部分）

鑑別診斷：齒吸收可能被誤認為牙齒折斷、磨損或根叉裸露（furcation exposure）。區分齒吸收與根叉裸露可能很困難，因為這兩個病灶均造成粗糙的牙齒表面，除非牙骨質裸露導致粗糙的表面，否則將需要進行口腔內放射學檢查以助於區分這兩者。

治療方式

治療的目的在於減輕病患的疼痛及控制感染。由於齒吸收是由病患自身細胞（噬牙細胞）引起的過程，並且不建議修復缺損，因為已經有研究描述，修復被影響的牙齒確實不會讓吸收過程停止。治療取決於實際臨床狀況（DuPont 1995）。

監測

如果經由放射學檢查診斷出齒吸收，但尚未進展到口腔及 / 或沒有造成骨質流失（發炎性吸收），則建議進行臨床檢查與放射學檢查來監測。必須定期（每6-12個月）回診監測一次，以確保能夠順利進行外科手術。如果無法做到這一點，則應考慮拔牙或牙冠切除術。

拔牙

最好的做法是拔除受影響的牙齒。重要的是要確保將發炎性吸收牙齒的所有牙根完整移除。這必須藉由放射學影像確

認。強烈建議不要使用鑽針 (bur) 對牙根鑽孔或「消磨」〔「牙根粉碎 (root pulverization)」〕。(有關更多資訊，請參見拔牙的部分)

牙冠切除術

在第 II 型齒吸收且牙根已經完全或部分被骨組織取代的情況，拔牙要不是很困難，或是不可能達到的任務。在這種情況下，或可建議在患貓進行牙冠切除術 (DuPont 1995)，但前提是必須滿足以下條件：

- 沒有牙髓系統的放射學證據
- X 光影像上沒有看到牙周韌帶
- 沒有牙髓或牙周病變的臨床或放射學影徵
- 沒有後口腔炎 (caudal stomatitis) 的證據
 - 在這些情況下，應儘可能移除多一點「牙根」。

牙冠切除術 (圖 51) 包含創建一個袋狀牙齦皮瓣 (envelope gingival flap) (a)，並使用牙鑽針 (b) 移除骨水平以下 1-2 mm 的所有牙齒物質，平整剩餘的骨組織 (c)，並縫合牙齦 (d)。如果是第 III 型齒吸收病灶，可以切除存在第 II 型齒吸收的牙根，並應該拔出第 I 型齒吸收的牙根。

重點整理

- 齒吸收是一個循序漸進的過程。
- 儘管可能缺乏典型的臨床症狀，但該病程是疼痛的。
- 在貓可見 2 種類型的齒吸收：第 I 型與第 II 型，且建議使用不同的治療方法。
- 在犬可見 7 種類型的齒吸收，對於發炎性齒吸收及 / 或病灶延伸到口腔，則建議進行治療。
- 最佳治療方式是拔牙。
- 只有在牙科 X 光影像上觀察到以下標準時，才建議對患貓進行牙冠切除術：
 - 嚴重的第 II 型齒吸收
 - 沒有牙周韌帶
 - 沒有牙髓系統
 - 沒有牙周疾病的證據
 - 沒有牙髓病變的證據
 - 沒有後口腔炎的證據

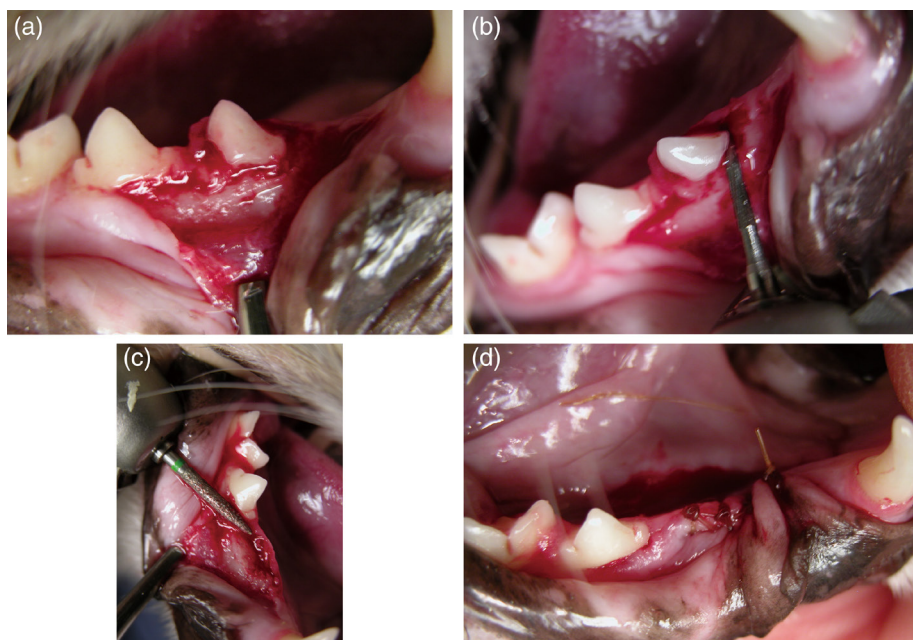


圖 51. 牙冠切除術。a) 創建一個小的袋狀皮瓣。b) 使用鎢鋼鑽針 (在此病例是使用 701) 來切除牙冠，c) 使用鑽石鑽針來平整骨骼 / 牙齒。d) 使用簡單間斷縫合技術關閉皮瓣

上顎顏面創傷

上顎顏面創傷是相當常見的意外，並經常同時影響頭部的軟組織與硬組織（骨頭及牙齒）。上顎顏面創傷病患可能出現的症狀包含臉部腫脹或變形、口腔出血、流涎與嘴巴異常閉合，但這些病患通常只會表現輕微或甚至沒有任何臨床症狀。

無論如何，臨床獸醫師都必須注意腦水腫（brain oedema）的可能性，以及對頭部深層結構造成肉眼不可見的其他創傷。另外，一開始造成的創傷可能已經造成心臟胸腔及 / 或腹部損傷。由於這些情況都可能危及生命，因此應在進行口腔確定性照護之前完成評估與治療。

初步檢查可能會發現撕裂傷，尤其是唇部及 / 或舌頭撕裂傷（Saverino & Reiter 2018）。相較於其他軟組織，口腔有兩個優點：存在唾液以及豐富的血管。唾液作為抵抗感染的免疫屏障（例如 IgA），並含有抑菌酶及清除細菌的物理清潔作用。這些作用有助於癒合過程，並提供一些保護作用以防止感染發生。口腔富含血管有助於癒合，因而可能可以進行最低限度的清創而不是大範圍清創。

飼主可能在意臉部創傷的美容修復。應該優先考量創造出最能夠促進癒合的外觀修復術。為了協助達到更美觀的結果，之後可能需要進行重建手術（reconstructive surgery）。舒適度及功能性應該是重建的主要目的（Boudrieau *et al.* 2012）

軟組織創傷

最常見由創傷引起的口腔軟組織損傷為：

- 由諸如交通事故等高速撞擊創傷造成的脫套損傷（degloving injuries），尤其是下唇（圖 52）
- 打鬥造成的唇部撕裂傷（圖 53）
- 打鬥、交通事故、醫源性創傷或觸電擊造成的舌頭撕裂傷 / 損傷（圖 54）
- 牙齦撕裂傷（圖 55）與牙周創傷
- 硬腭損傷，例如高樓症候群（high-rise syndrome）（圖 56）
- 腐蝕性物質或觸電引起的軟組織創傷（圖 57）

如果病患穩定了，應立即對所有口腔軟組織病灶進行修復手術（見上文）。在關閉傷口之前應將異常 / 失去活性得組織移除（Swaim 2012, Saverino & Reiter 2018）。如果預期還會出現進一步壞死（例如腐蝕性或觸電造成的傷害），應延遲關閉傷口（Niemic 2012a; Swaim 2012）。然而，由於富含血管，因此可以維持中度受損的組織（Swaim 2012）。另一個應考慮的要點是在軟組織手術過程中保留附著牙齦。儘可能讓所有牙齒都至少保有 2 mm 的牙齦；然而，即使覆蓋範圍較少，牙齒還是可以維持健康（Takas 1995, Lewis & Reiter 2005, Wolf *et al.* 2005）。

處理口腔創傷時，市面上有許多合適的縫合技術可以選用。應使用簡單間斷縫法，每一針間隔 2-3 mm（Niemic 2008d, Lobprise 2019）（圖 58）。一般建議使用可吸收的非編織縫線（absorbable non-braided sutures），搭配反角針帶線（Silverstein & Kurtzman 2005）。（請參見用具的章節）。

硬組織創傷

可能觀察到的各類硬組織創傷包括上顎顏面折斷（圖 59 與 60）、顛顎關節（TMJ）折斷與脫位（luxations）（圖 61），牙齒脫位（圖 62）與撕脫（avulsions）（圖 63）（Taney & Smith, 2010, Soukup *et al.* 2013, Soukup & Snyder 2014）。當牙齒或骨組織受到影響時，請務必進行全面的口腔檢查。可以嘗試在清醒時進行初步檢查，但是只有在全身麻醉的狀態下才能進行全面的檢查和牙科放射學檢查。

上顎顏面折斷

處理顏面骨骨折時，必須牢記基本的骨科原則。然而，上顎顏面骨折與長骨骨折（long bone fractures）之間有幾個主要區別（Boudrieau & Verstraete 2012）。其中兩個是解剖結構差異：下顎的牙根以及下顎管與眶下管的神經血管結構；在處理過程中不得破壞這些結構（圖 64）。這代表不能使用需要插入或穿過它們的侵入性固定方法（骨針或骨板）。因此，強烈建議不要在上顎顏面折斷病例採用外固定方式，因為這有可能在放置時造成創傷性骨針傷害（Gioso *et al.* 2001, Taney & Smith 2010）（圖 65）。微型骨板（mini bone plates）在某些情況下可能有用，但必須注意確保以無創技術放置螺釘（Boudrieau 2012b, Arzi & Verstraete 2015）（圖 66）。

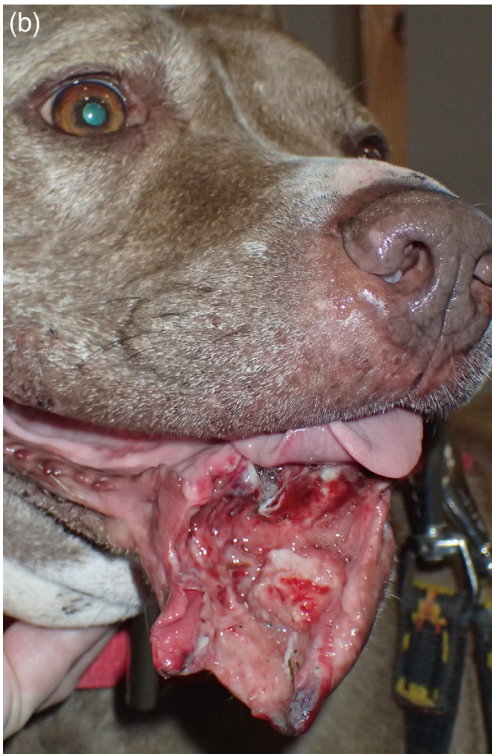
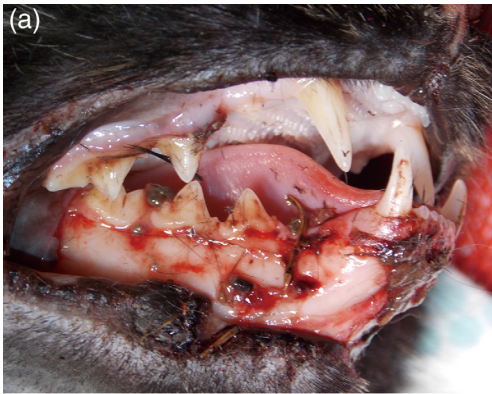
圖 52. 存在脫套傷害的 (a) 貓右下顎骨和 (b) 犬下顎骨前側。

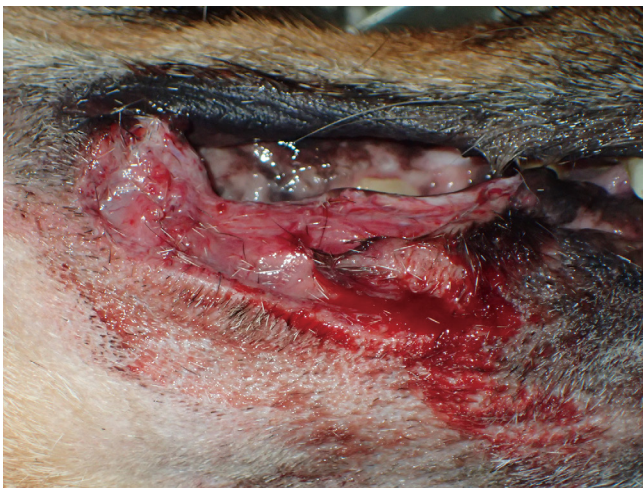

圖 53. 這隻犬的右唇出現撕裂傷。

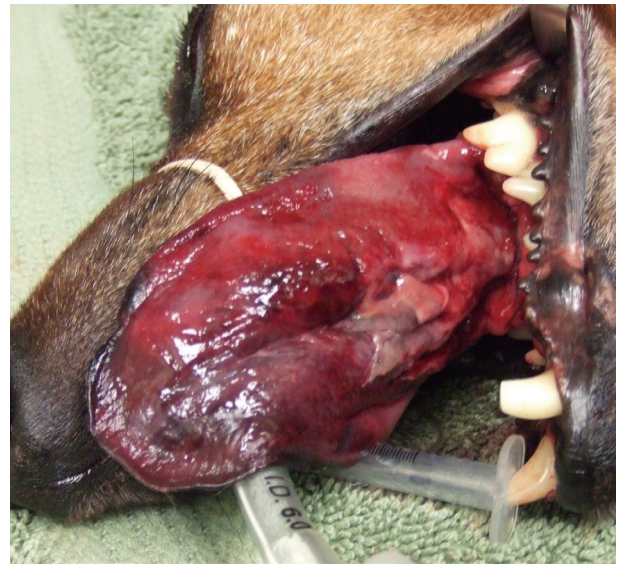

圖 54. 因為嘗試用鑽石拋光碟切割下顎第一白齒導致這隻臘腸犬的舌頭嚴重醫源性撕裂傷。血液供應受損導致需要切除大部分的舌頭。

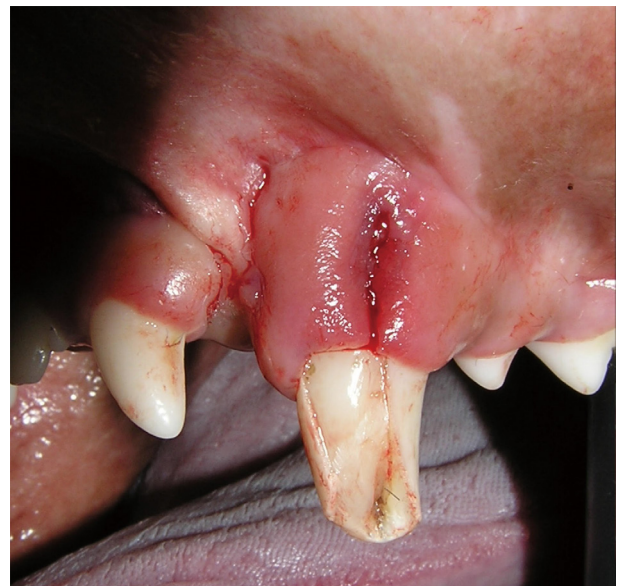

圖 55. 左上顎犬齒 (204) 牙齦撕裂傷。該撕裂傷是導因於複雜性牙冠根折斷 (complicated crown root fracture) 所致。

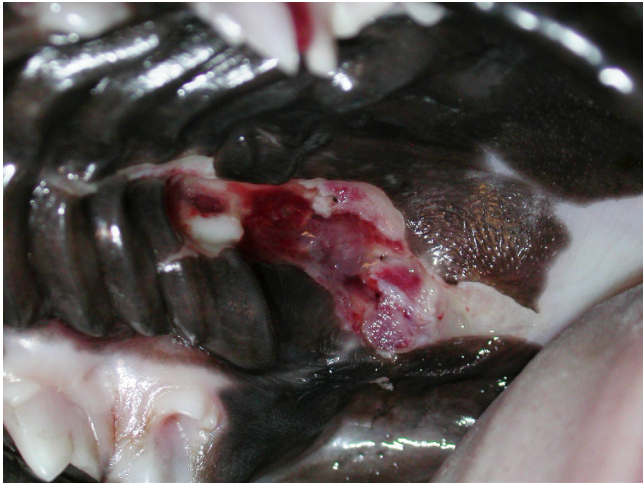

圖 56. 高樓症候群造成硬腭破損。

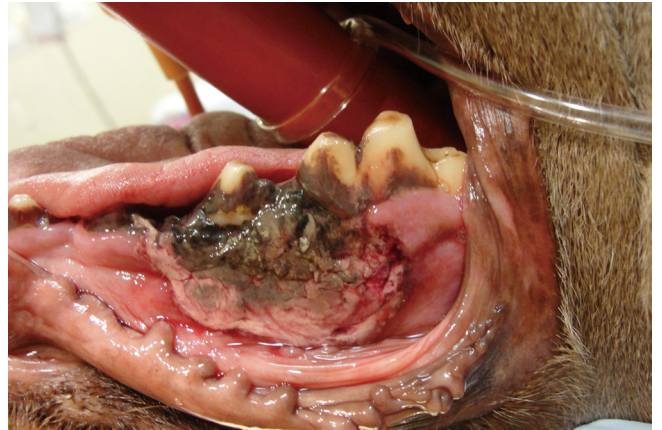


圖 57. 因為啃咬電線造成嚴重牙齦壞死。

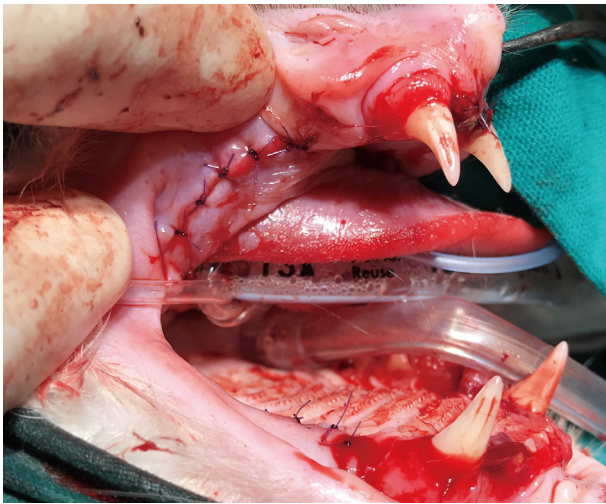


圖 58. 口腔手術部位，在此病例是使用簡單間斷縫法，每一針間隔 2-3mm。

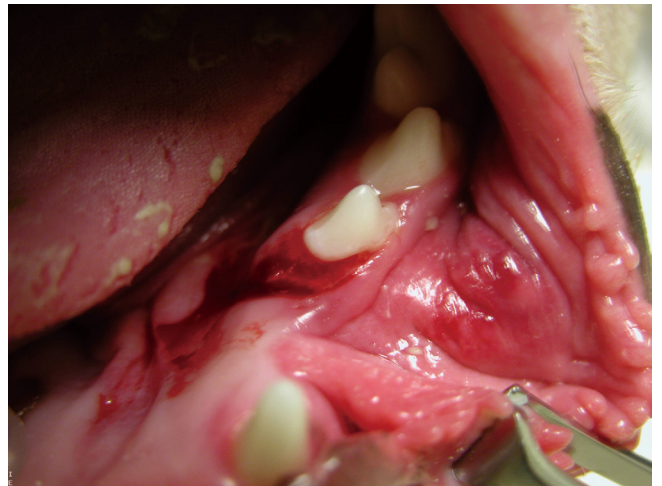

圖 59. 左下顎骨骨折的犬病患。

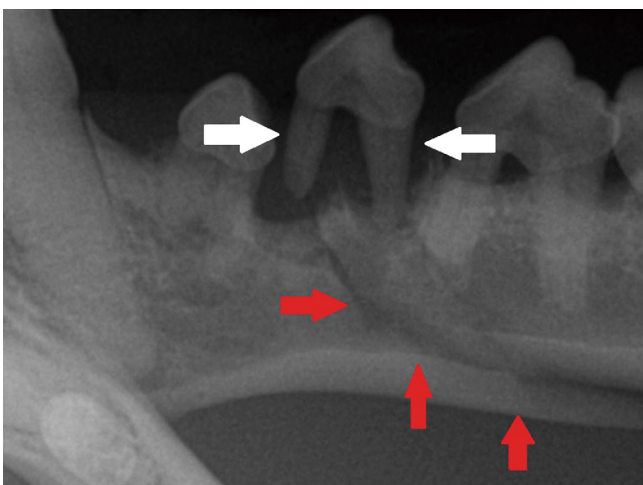


圖 60. 下顎骨骨折患犬的左下顎骨前側的口腔內牙科 X 光影像 (紅色箭頭所示)。第二前白齒 (306) 存在明顯的牙周骨質流失 (箭頭所示)，這可能是造成骨折的原因。

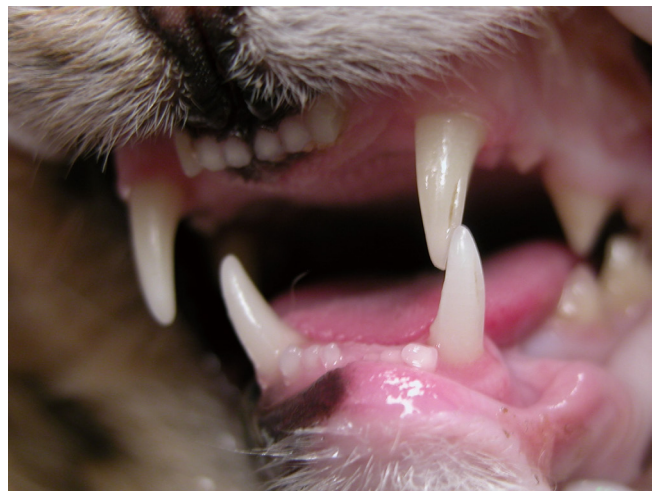

圖 61. 可能是右顳顎關節脫位導致咬合不正的患貓。

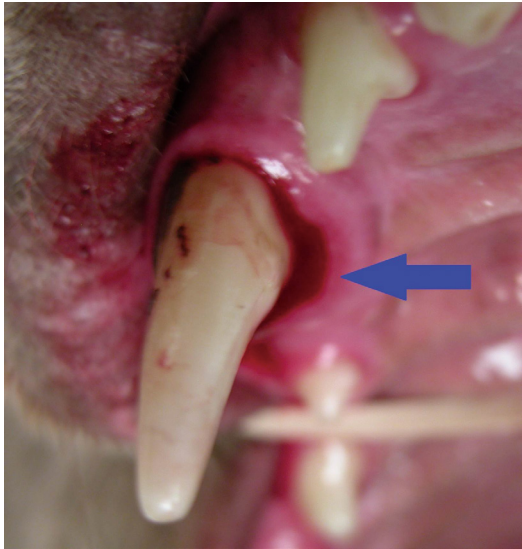


圖62. 這隻犬的右上顎犬齒（104）脫位（藍色箭頭所示）。

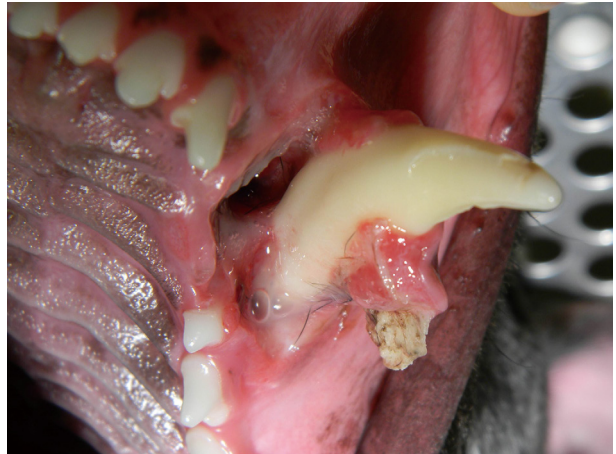

圖63. 這隻犬的左上顎犬齒牙（204）撕脫。

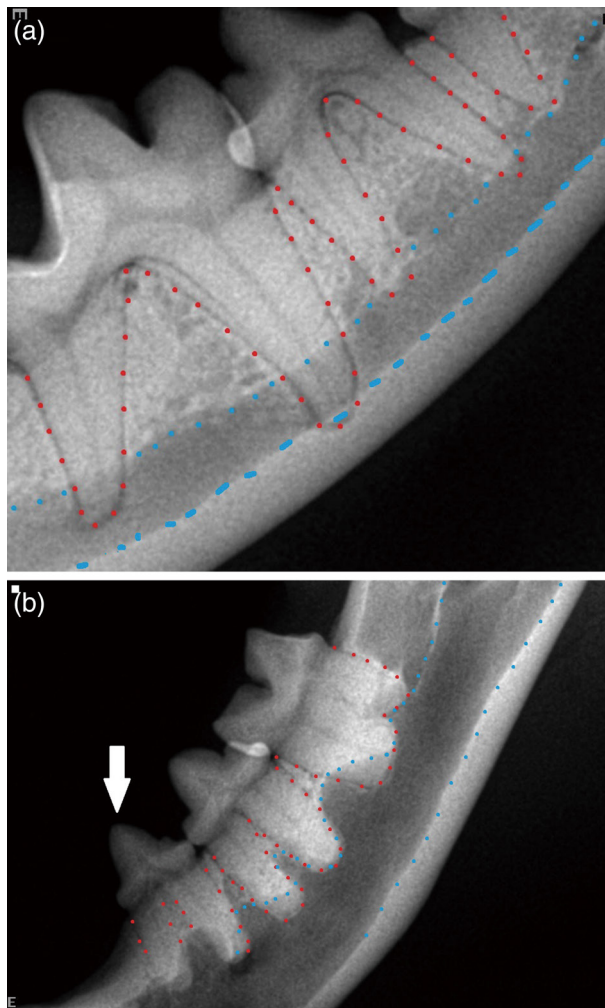


圖64. (a) 一隻犬的右下顎與 (b) 一隻貓左下顎的口腔內牙科 X 光影像。牙根輪廓以紅色虛線表示，下顎管輪廓以藍色虛線表示。在折斷修復過程中必須避開所有這些結構。骨組織量不多加上不能涉及到這些結構使得放置侵入性固定器（骨針、鋼線、螺釘）變得更加困難。因此，大多數牙科獸醫師會優先使用非侵入性技術（丙烯酸夾板固定）。

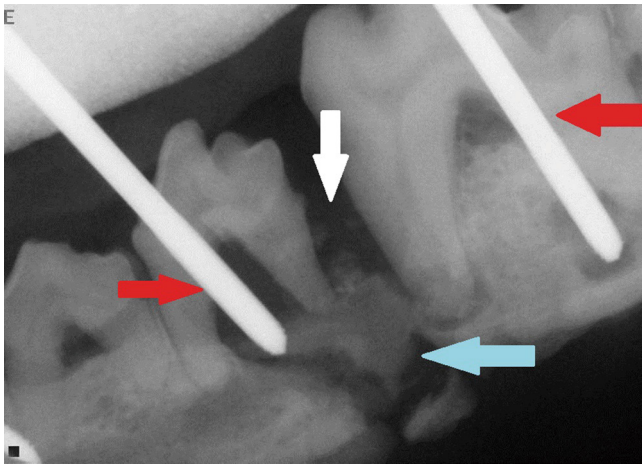


圖65. 使用外固定器修復下顎骨骨折之失敗病例的口腔內牙科 X 光影像。該病例最大的問題在於感染的牙齒沒有被拔除，導致無法成功癒合。此外，還存在一個死骨片 (sequestrum) (藍色箭頭所示)。結果造成不癒合的折斷灶 (白色箭頭所示)。另外，植入物穿過牙齒不但造成疼痛，還造成潛在的感染風險。這樣的病例最好先拍攝牙科 X 光影像再使用其他合適的治療方法。

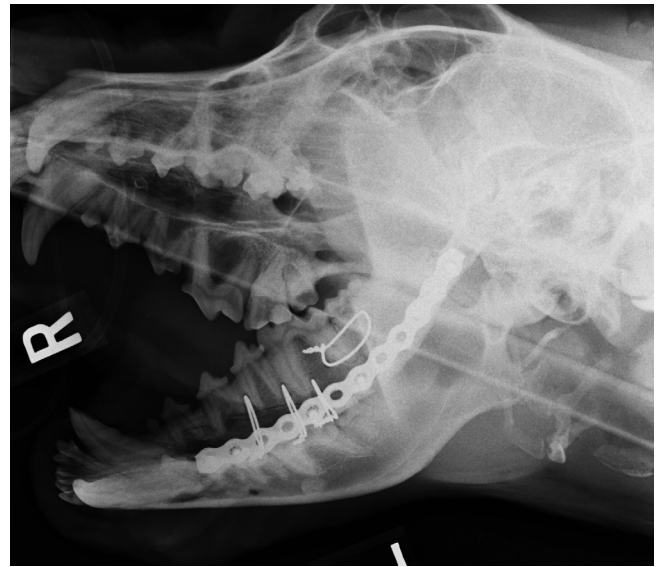


圖66. 使用骨板成功治療下顎骨骨折之病例的術後口腔外 (顱骨) X 光影像。請注意，骨板放置在腹側而避開了牙根及下顎管。

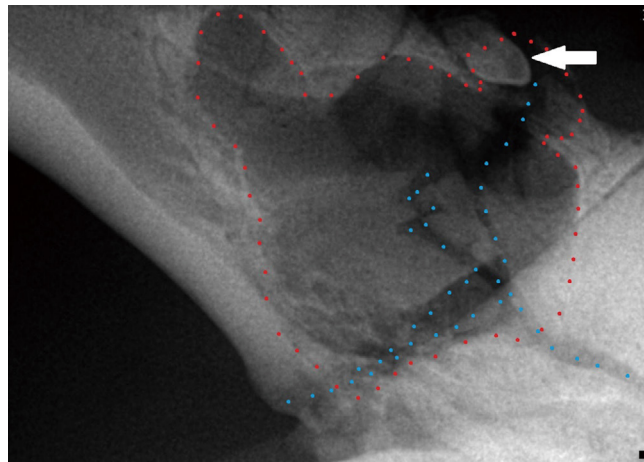


圖67. 右下顎第一前白齒 (405) (白色箭頭所示) 滯留造成的齒源性囊腫 (以紅色點描繪輪廓)，繼而導致病理性下顎骨骨折之病例的口腔內 X 光影像。藍點描繪出折斷灶。

長骨骨折與上顎顏面骨折的另一個差異是需要維持適當的咬合。因此，口腔折斷修復時必須維持空間對位 (alignment)，否則可能導致創傷性錯咬合不正。

四肢骨骨折 (appendicular fractures) 與上顎顏面折斷之間的另一個區別是病理性折斷的共性 (Niemic 2013b)。這些可能是導因於腫瘤性或囊腫性病因而 (圖 67)，但在大多數情況下，它們都是繼發於嚴重牙周疾病。這些折斷通常發生在下顎骨 (尤其是犬齒和第一白齒的區域)，由於牙周附著廣泛減少而削弱了受影響之區域的骨骼強度 (Niemic 2008b) (圖 68 與 69)。這種情況在小型犬相對常見 (Mulligan *et al.* 1998)，這主要是由於與大型犬相比，它們的牙齒 (尤其是下顎第一白齒) 與下顎骨的比例明顯更大 (圖 18 a & b) (Gioso *et al.* 2003)。因此，小型犬的牙根根尖的骨組織量非常少，因此當牙周骨質流失時，該區域很容易發生折斷。只有藉由牙科 X 光檢查才能進行診斷。

多種因素都可能造成病理性折斷 (請參見牙周疾病的部分) 預後不佳 (Taney & Smith, 2010)。由於剩餘的骨組織很少、該區域的氧氣張力低，加上難以牢固地穩定後下顎骨，因此很難達到理想的癒合效果 (Niemic 2012a, Niemic 2008b)。可以選用的固定方式有很多，但通常需要使用到侵入性技術。無論採用哪種固定方法，都必須移除牙周異常的牙根以利於癒合 (Taney & Smith 2010, Niemic 2012a) (圖 70 與 71)。

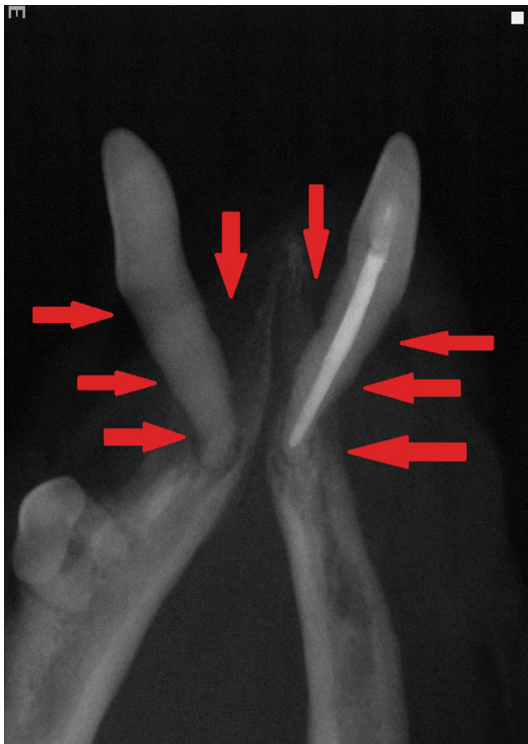


圖68. 一隻小型犬 (3 kg) 之下顎犬齒的口腔內牙科 X 光影像。牙周疾病造成大量骨質流失 (紅色箭頭所示)。這顯著削弱了該區域的下顎骨強度，因而非常容易發生病理性折斷。請注意，左側犬齒 (304) 先已經接受過根管治療。

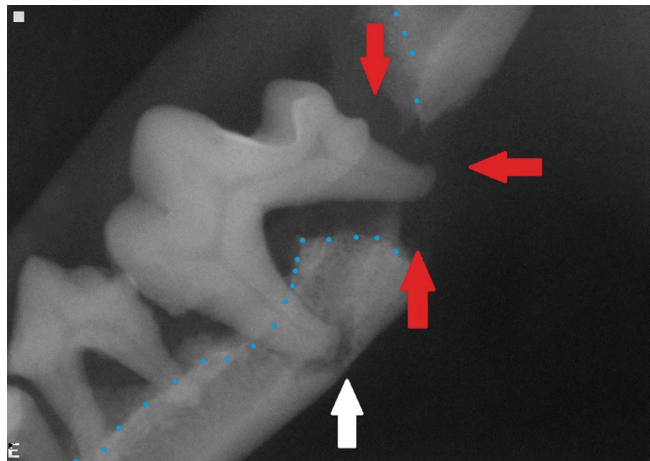


圖69. 一隻小型犬 (2.5 kg) 之左下顎骨的口腔內牙科 X 光影像。可見明顯下顎骨齒槽骨流失 (藍色虛線標示)。遠心牙根也出現病理性折斷 (紅色箭頭所示)。由於 II 型牙周牙髓病變導致這顆牙齒已經失去活性，影像證據為近心牙根上的根尖周病灶 (白色箭頭所示)。

診斷

使用標準的醫學放射學成像設備評估口腔顎面折斷存在侷限性 (Bar-Am *et al.* 2008)；然而，當無法使用電腦斷層掃描 (Computerized Tomography, CT)、錐狀束電腦斷層掃描 (cone beam CT, CBCT) 及 / 或牙科 X 光檢查技術時，這種方式可以提供有用的資訊 (Gawor 2018) (圖 72)。在第一類和某些第二類國家 / 地區，這些技術被認為是最低可接受的標準。但是，建議如果可以的話應拍攝牙科 X 光檢查，且在第三類國家 / 地區中應被視為最低標準 (圖 73)。電腦斷層掃描或錐形束電腦斷層掃描非常適合用於上顎顏面折斷的診斷及擬定治療計劃 (Hirsch 2009, Foley 2013, Soukup 2015b, Tundo *et. al.* 2018, Winer *et al.* 2018) (圖 74)

治療方法

穩定折斷可以使用侵入性 (插入骨組織中) 與非侵入性 (不插入骨組織中的穩定方式) 技術。侵入性方法包括斷骨間鋼線固定 (interfragmentary wiring) (圖 75)、外部固定器 (external fixators) 和微型骨板 (mini-plates) (Boudrieau 2012 a&b; Tsugawa & Verstraete 2012) (圖 76)。侵入性方法只應謹慎應用在選定的病例，並需評估解剖構造與咬合。此外，除非使用生物相容性的骨板材料 [例如鈦 (Wiggs & Lobprise 1997, Taney & Smith, 2010, Tsugawa & Verstraete 2012)]，否則選擇侵入性方法之後還需要再次進行手術以移除植入物。

可以使用齒間 (interdental) 鋼線固定或環下顎骨結紮法 (circummandibular wires) (圖 77a 與 b) 及 / 或丙烯酸樹脂 (acrylic resins) (圖 78) 等非侵入性技術來固定折斷 (Niemic 2003a, Taney & Smith 2010, Smith & Legendre 2012, Guzu & Hennes 2017)。這些方式經濟實惠並且容易上手。讀者可以直接查閱 Verstraete *et al.* (2012) 這篇文獻來進一步了解這些技術。

一種非常簡單的緊急治療方法 (在某些情況下也是確定性治療方法，尤其是在幼年動物中) 是放置 (膠帶或尼龍) 嘴套或彈性面罩，以提供折斷的碎片支撐力 (Taney & Smith 2010) (圖 79)。

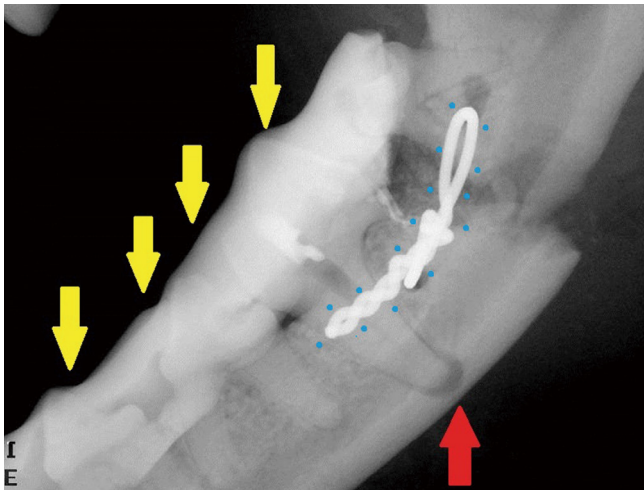


圖 70. 一隻犬的術後左下顎骨口腔內牙科 X 光影像。該病患第一白齒 (309) 的遠心牙根發生理理性折斷。拔除遠心牙根，移除近心牙根的牙髓，並放置抗菌藥物及暫時性補綴來治療近心牙根。隨後，合併使用丙烯酸夾板 (黃色箭頭所示) 和斷骨間鋼線固定 (藍色虛線所示) 以將折斷復位並穩定。近心牙根出現輕微的根尖周放射線透明度 (紅色箭頭所示)。

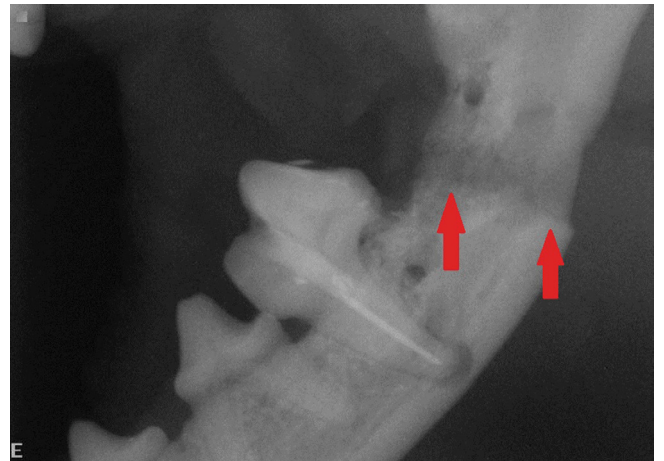


圖 71. 圖 70 中同一位病患在折斷修復術後兩個月所拍攝的口腔內牙科 X 光影像。移除鋼線和丙烯酸夾板，並拔除第二白齒 (310)。手術成功達到良好的復位、癒合及對位 (紅色箭頭所示)。此時也完成了牙髓治療。

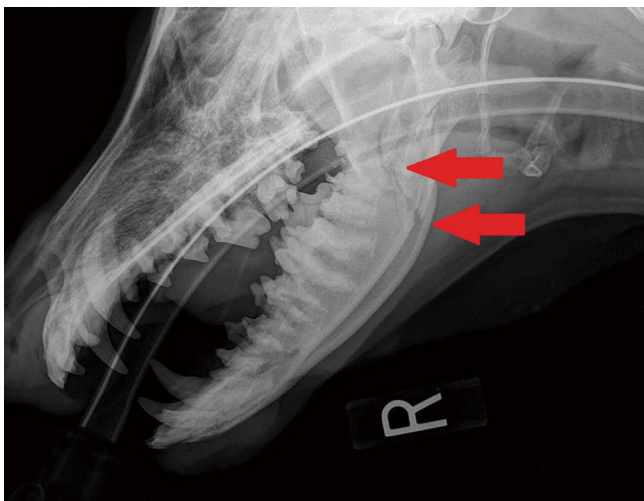


圖 72. 一隻犬的口腔外 (顱骨) X 光影像備份。在此圖中可以識別出遠心側下顎骨骨折 (紅色箭頭所示)。請注意，下顎骨重疊導致難以或根本無法確診小損傷。

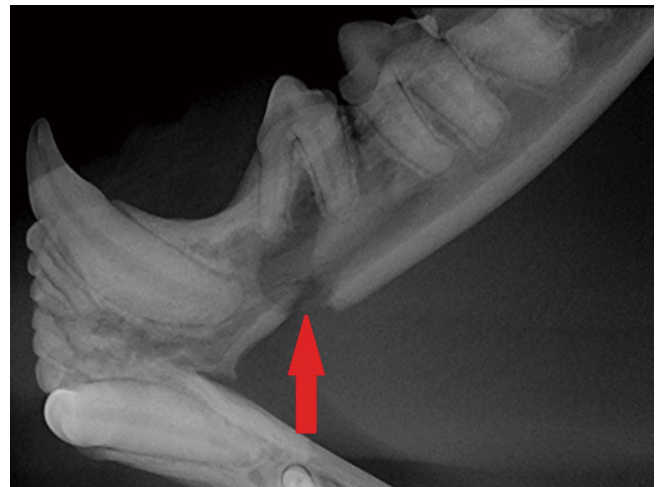

圖 73. 一隻貓的左下顎骨口腔內牙科 X 光影像顯示第三前白齒 (307) 水平處存在折斷灶 (紅色箭頭所示)。

牙齒脫位 / 撕脫

撕脫的牙齒因為創傷而從齒槽骨中撕脫分離 (Taney & Smith 2010, Gracis 2012)。脫位的牙齒部分從齒槽骨中鬆脫，但仍附著在齒槽骨上。牙齒可能朝頰側脫位，這通常伴隨頰側齒槽骨壁折斷。該情況最常發生在犬齒 (尤其是上顎犬齒)，但門齒也可能受到影響 (Wiggs & Lobprise 1997)。這種情況經常發生在犬隻打鬥之後，但也可能是導因於猛烈啃咬籠子或創傷所致 (Spodnick 1992, Gracis & Orsini 1998)。這些情況也可能發生於其他類型的創傷之後，例如跌倒和交通事故造成的創傷 (Ulbricht 2004)。牙齒內脫位損傷 (tooth intrusion injuries) 相當嚴重，因為它們最常破壞到神經血管結構。

臨床表現

這些病患通常會出現口鼻部腫脹或牙齒缺失 (Niemic 2012a)。口腔檢查可以發現牙齒移位或空的齒槽骨 (見圖 62 與 63)。

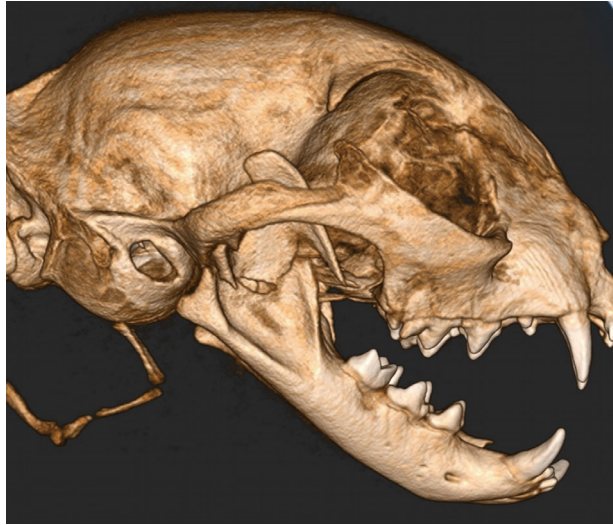

圖 74. 貓頭部的電腦斷層掃描立體重建影像。出色的細節呈現使得該技術成為口腔創傷與腫瘤治療計畫評估的最佳方式。

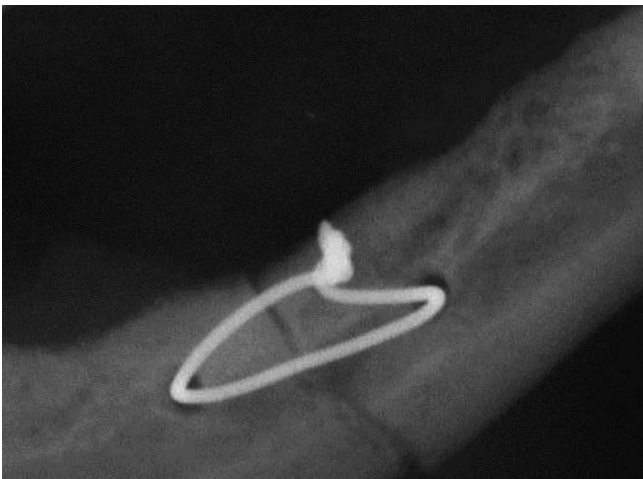

圖 75. 一隻犬的左下顎骨的術後口腔內牙科 X 光影像。使用單一鋼線進行斷骨間固定法來修復折斷的下顎骨。沒有牙齒的情況下無法進行齒間鋼線固定或丙烯酸夾板固定術。雖然也可以採用骨板固定技術，但上述技術對於骨骼的侵略性相對較小。

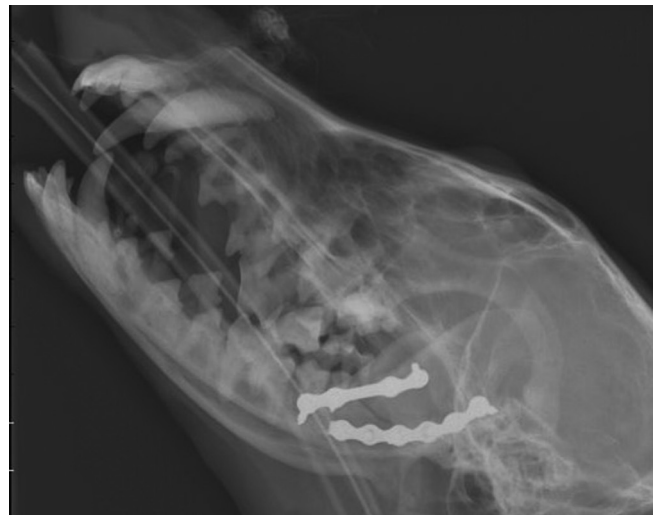

圖 76. 一隻犬的下顎骨的術後口腔外（顱骨）X 光影像。由於結構重疊，因此該放射學影像沒有任何臨床價值。

診斷

顱骨放射學檢查很實用，但是通常無法精確診斷出細微的問題，例如牙根折斷（圖 80）、牙周疾病（圖 81）或小範圍骨缺失（Niemiec 2011）。因此，建議在固定之前先進行放射學檢查（Boudrieau *et al.* 2012），並應考慮使用電腦斷層掃描排除其他上顎顏面創傷（Soukup *et al.* 2015b）。

如果可以，應儘快將這些病例轉診給牙科獸醫師，以將其重新植入並固定。然而，如果排程上或病患穩定性不足而無法進行上述做法時，短暫的延遲仍可能可以獲得良好的結果。通常會使用 8 字鋼線固定和丙烯酸夾板固定法（Gracis 2012, Niemiec 2012a）（圖 82）。然而，這些牙齒因為血液供應中斷導致失去活性，因此需要進行根管治療（Gracis 2012）。此外，如果不能進行根管治療，首選為拔牙。拔牙是脫位乳牙的首選處置方式。

重點整理

- 起初認為，由於血液供應豐富，通常建議對口腔創傷進行最低限度的清創術。
- 非侵入性方法（丙烯酸夾板與齒間鋼線固定）是固定口腔折斷的首選方法。
- 外固定器只應應用於謹慎選定的特殊病例中。

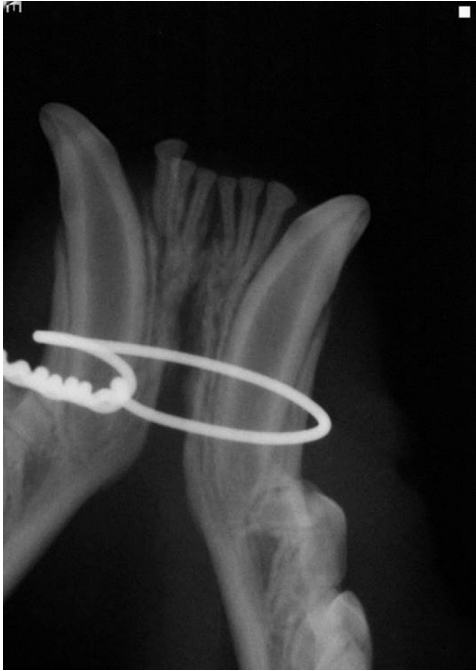

圖 77. 一隻貓的術後口腔內牙科 X 光影像，在此病例使用環下顎骨鋼線法成功修復下顎聯合分離的情況。

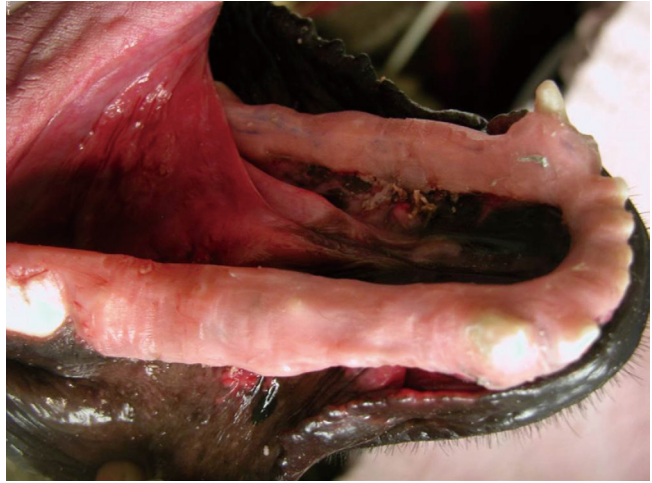

圖 78. 使用丙烯酸夾板來固定雙側下顎骨骨折。病灶癒合後，在病患全身麻醉下，小心地移除牙齒上的夾板。

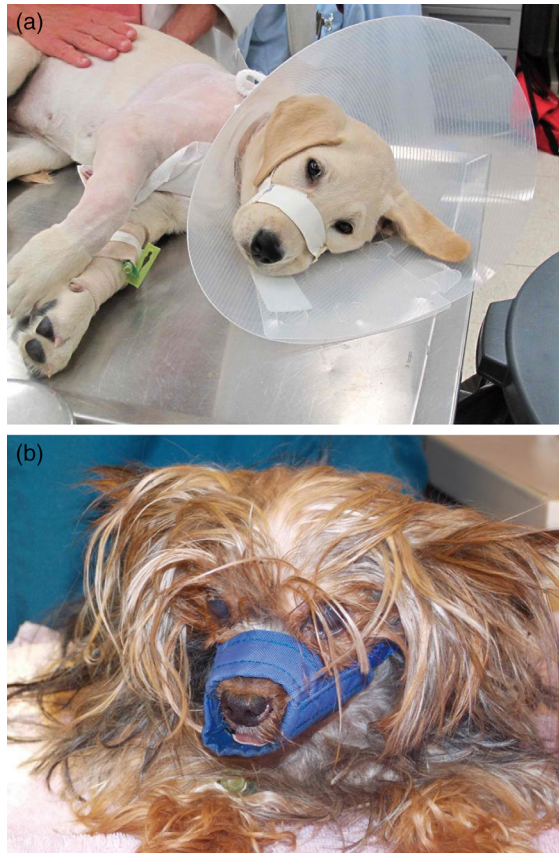

圖 79. 嘴套用以暫時固定下顎骨骨折。這是一種不錯的應急手段，在等待決定性治療期間用以支撐下顎。根據折斷的類型，這可能是唯一的治療手段（例如發生在年輕病患的非移位性折斷 **undisplaced fracture**）。a) 使用膠布纏繞口鼻部作為嘴套應用於拉布拉多獵犬幼犬。由於這是年輕的病患，因此也可能是唯一可以使用的固定方式。b) 鬆散的尼龍嘴套應急用於穩定這隻年紀較大的小型犬。這種嘴套的優點在於，在緊急情況下可以很容易地將其取下及更換，或於餐後清潔。

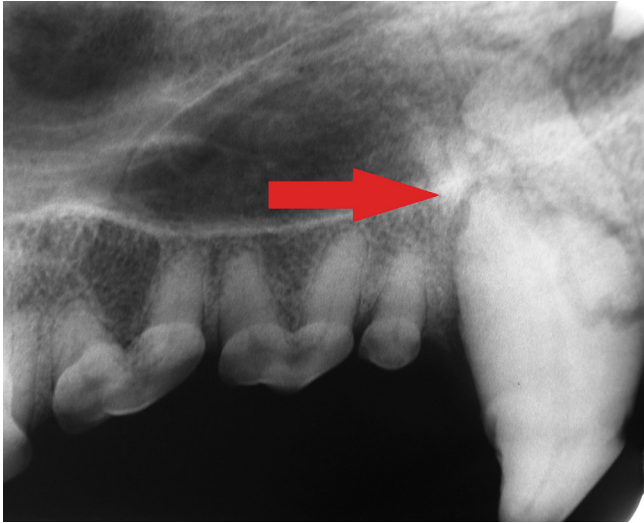


圖 80. 一隻犬的右上顎犬齒 (104) 的口腔內牙科 X 光影像。在口腔檢查時，發現該牙齒似乎已經脫位，而牙科 X 光影像證實它實際上還伴隨牙根折斷 (紅色箭頭所示)。該牙齒對補綴治療的反應不佳，因此最後將其拔除。如果沒有牙科放射學檢查提供的詳細資訊，可能會忽略這一點。

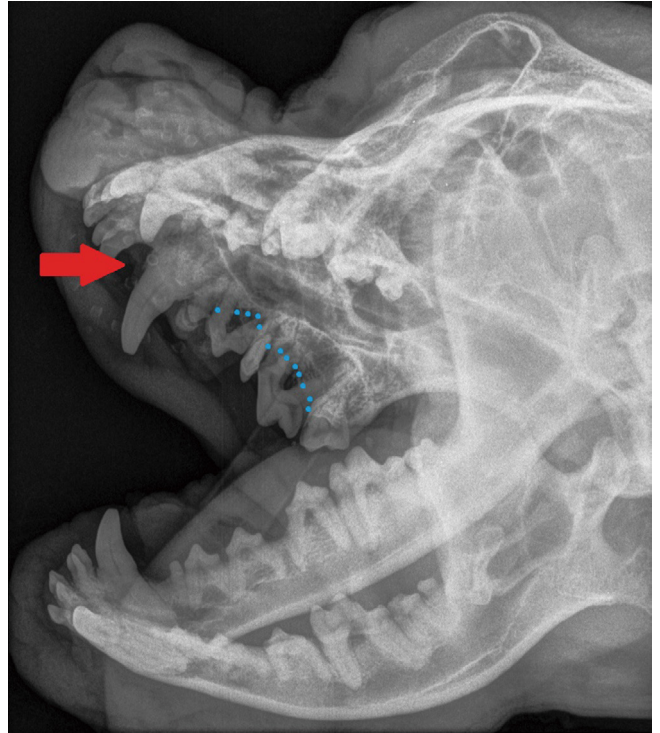


圖 81. 左上顎牙齒脫位病患的左上顎骨術前口腔外 (顱骨) X 光影像。該影像足以識別出第二至第四前臼齒 (206-8) 上的齒槽骨流失 (藍色虛線所示)，但是犬齒的牙根折斷與牙周損失並不明顯 (紅色箭頭所示)。牙科放射學檢查或 CBCT 更具診斷價值。

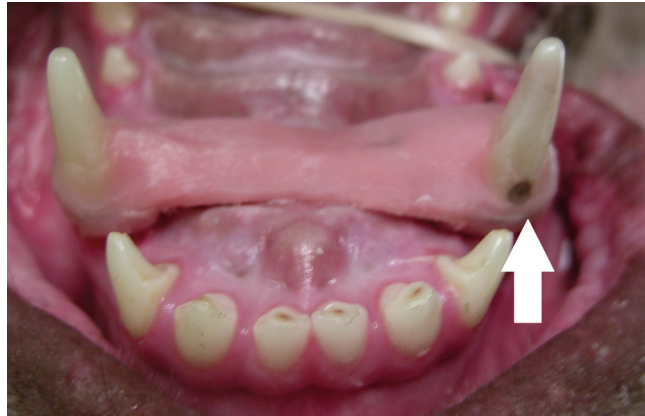

圖 82. 橫跨腭的丙烯酸夾板，用以穩定脫位的右上顎犬齒 (104)。圖中病患與圖 62 中相同。已經補綴牙齒，並縫合軟組織。在犬齒周圍纏繞 8 字鋼線固定，並在其上方放置丙烯酸樹脂，注意在夾板上的右犬齒存在牙髓通道 (白色箭頭所示)。牙髓已經被清除，並給予暫時性用藥及補綴。6 週後移除夾板，同時也完成了根管治療。

- 可能可以使用適當改良的微型骨板，但需要進階設備及訓練。
- 牙科 X 光影像能夠提供有關口腔創傷病例的關鍵資訊，但進階成像技術 (CT 或錐狀束 CT) 的效果更好。
- 病理性折斷在小型犬與玩具犬中很常見，在處理這些犬種的折斷時必須將這類型的折斷考慮在內。

口腔腫瘤

腫瘤 (tumour) 代表「腫脹 (swelling)」或異常生長 (abnormal growth)。口腔中的腫瘤可區分為良性及惡性，以及是否為齒源性 (odontogenic)。數十年來都錯誤使用「齦瘤 (epulis) 來描述口腔內良性生長的團塊。實際上，齦瘤是指源自牙齦的任何異常生長，這可能包括惡性腫瘤 (Verstraete *et al.* 1992)。口腔腫瘤約佔犬腫瘤的5-7%，並佔貓腫瘤的10% (Frew & Dobson 1992, Liptak & Withrow 2007)。

良性腫瘤

良性腫瘤的範圍包含從牙齦些微腫大到造成牙齒移動及 / 或齒吸收的局部增生性病變。口腔腫脹還涵蓋囊腫 (cysts) 與膿瘍 (abscesses)。

牙齦腫大是指牙齦過度生長的區域，但須藉由組織病理學與其他口腔團塊區分開來。這種情況通常是導因於牙齦增生 (gingival hyperplasia, GH)，也就是相當正常的牙齦組織出現過度生長的情況 (圖 83)。牙齦增生可能具有遺傳好發性 (例如拳師犬) (Burstone *et al.* 1952; Sitzman 2000)，也可能是因為某些藥物 (例如環孢菌素 cyclosporine、苯巴比妥 phenobarbital、鈣離子通道阻斷劑 calcium channel blockers) 所引起，或與牙菌斑誘發之牙齦發炎 (plaque-induced gingival inflammation) 有關 (Waner *et al.* 1988; Heijl *et al.* 1989; Thomason *et al.* 2009; Force & Niemiec 2009)。如果牙齦增生是由藥物所引起，那麼如果可能的話，停止使用該藥物通常就能夠讓牙齦恢復正常 (Thomason *et al.* 2009)。牙菌斑誘發的牙齦增生對牙齦整形術 (gingivoplasty) 及牙齦切除術 (gingivectomy) 的反應良好，並可以藉由每天刷牙和有效的居家牙科照護來控制。當確定過度生長是遺傳誘發性，並且已經排除了其他來源的病因，最好的方法是進行牙齦切除術治療 (Force & Niemiec 2009)。然而，可以預期增生最終還是會復發 (DeBowes 2010, Niemiec 2013e)。

周邊齒源性纖維瘤

周邊齒源性纖維瘤 (peripheral odontogenic fibromas) 先前被稱為牙周韌帶來源的纖維性齦瘤 (fibromatous epulis of periodontal ligament origin) 非常容易生長於犬的口腔內，並且可能是纖維化或骨化團塊 (DeBowes 2010, Chamberlain *et al.* 2012)。它們源自牙周韌帶，並形成局部堅硬的腫脹灶 (圖 84)。雖然邊緣性切除 (marginal excision) 足以達到控制目的，但拔除牙齒並徹底清創牙周組織才能達到治癒目的，也可以將「整塊 (en-block)」完整切除，讓邊緣都是健康組織。

齒瘤

齒瘤 (odontomas) 由規則的牙齒組織組成，並以不規則的方式生長 (錯構瘤 hamartomas) (Niemiec 2010)。組合性齒瘤 (compound odontomas) 是錯構瘤，並含有許多完整的牙齒樣結構 (圖 85) (Valentine *et al.* 1985)。複合性齒瘤 (complex odontomas) 含有源自個別牙齒成分的結構，例如牙釉質、牙本質、牙骨質及牙髓 (Figueiredo *et al.* 1974) (圖 86)。邊緣性切除能夠證明對這兩種病變均有效。然而，在手術期間造成大空洞是相當常見的，並應藉由骨填充和精巧的縫合技術來解決 (Head 2008; Klima 2007)。

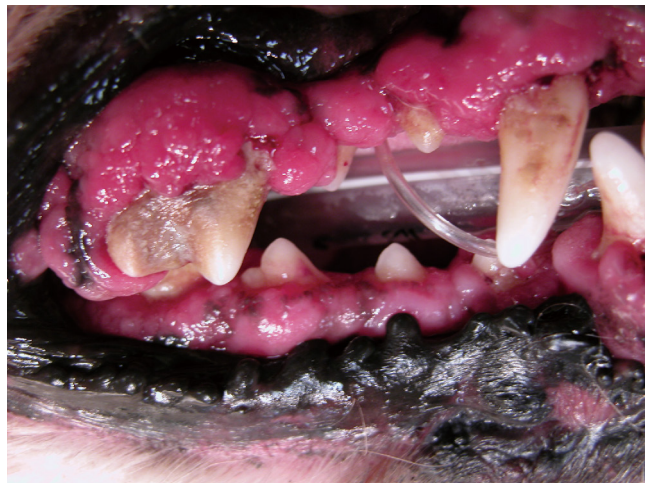

圖 83. 右側牙齦嚴重腫大的拳師犬。這很可能是牙齦增生，但必須藉由組織病理學檢查證實。牙齦切除術是治療首選。

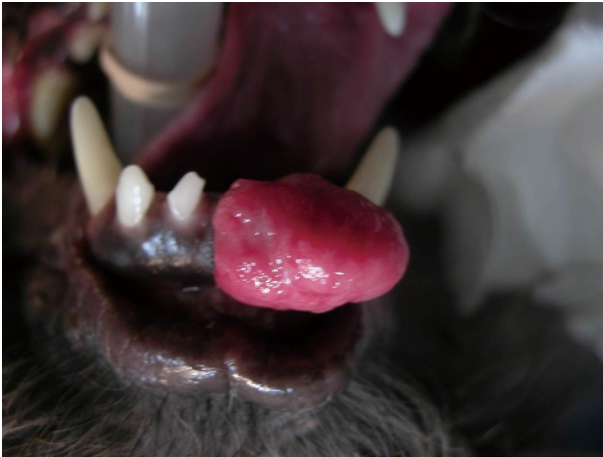

圖 84. 前上顎存在大顆周邊齒源性纖維瘤的患犬。牙科 X 光影像顯示該團塊並沒有破壞骨組織的證據。切除團塊並送檢組織病理學檢查，證實了先前推測的診斷。

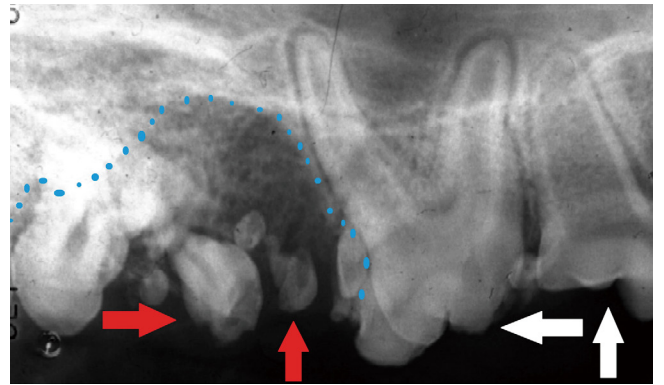


圖 85. 左上顎存在組合性齦瘤之患犬的口腔內牙科 X 光影像。可以看到骨質破壞（藍色虛線所示），以及團塊內出現成熟但畸形的牙齒（紅色箭頭所示）。齒弓內其他牙齒也都出現畸形的情況（白色箭頭所示）。團塊邊緣性切除術應可以是治癒性治療。

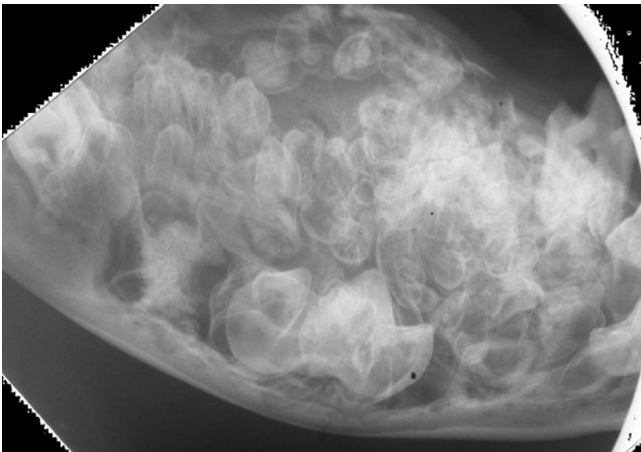


圖 86. 右下顎存在大顆複雜性齒瘤患犬的口腔內牙科 X 光影像。請注意，該區域的結構無法識別是否為牙齒。同樣的，邊緣性切除應可以是治癒性治療。

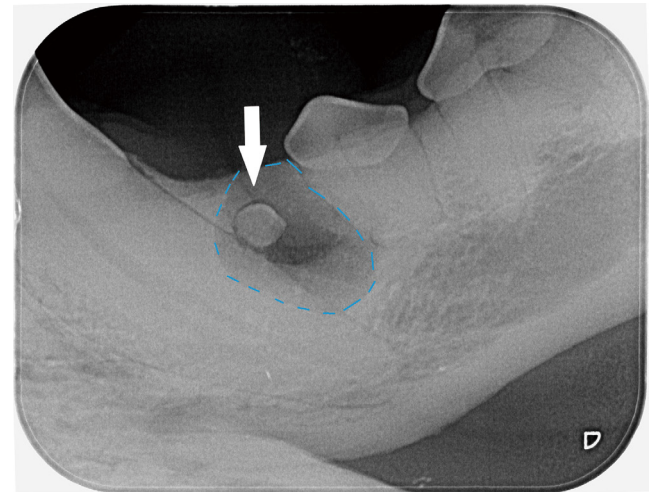


圖 87. 犬左下顎第一前臼齒區域的口腔內牙科 X 光影像。第一前臼齒朝近心側旋轉 90 度，並嵌入牙齦內（白色箭頭所示）。因此，在滯留牙齒的牙冠周圍形成了牙齦囊腫（藍色虛線所示）。這是一種早期 / 輕微病變，可以藉由外科手術切除病變的牙齒並仔細清除囊腫來達到治療。

口腔囊腫

口腔囊腫包括含齒囊腫（dentigerous cysts），該疾病是導因於牙齒釉質器（enamel organ）殘留體嵌入或阻生齒（未能完全萌出）（Head 2008, Niemiec 2010b）。囊腫通常與下顎第一前臼齒阻生齒有關，尤其是短吻犬種（Babbitt 2016）（圖 87）。研究顯示，犬阻生齒出現囊腫的發生率為 29%（Babbitt *et al.* 2016），因此有必要對所有「缺失」的牙齒拍攝牙科放射學影像（Niemiec 2011）。

囊腫的範圍包含從小到在放射學影像上幾乎看不見，到廣泛並導致前臼齒的骨組織及 / 或牙根吸收，並有時還會從下顎第一前臼齒由前往後延伸到第四前臼齒（圖 88）。這些囊腫甚至可能向前延伸至犬齒，導致部分同側門齒周圍出現骨吸收。有時，可能可以觸摸到牙齦波動性腫大的囊腫，但最常見的是在牙科 X 光影像上發現到囊腫形成。囊腫通常可以經由放射線學檢查診斷出，但應使用組織病理學檢查確認。

治療包含移除受影響的牙齒並完整清除（摘除）囊腫上皮內襯。清創後的空洞得以填充血液，並縫合牙齦以利於新的齒槽骨組織生長。雖然血塊（blood clot）提供了骨癒合所需的所有物質，但骨填充對於較大的骨缺損可能更有幫助。約在手術後 3 個月，將可以發現到新的骨組織完全充填了原來囊腫的位置，並且在先前缺損的牙根周圍明顯觀察到齒槽骨板（lamina dura）和牙周韌帶。

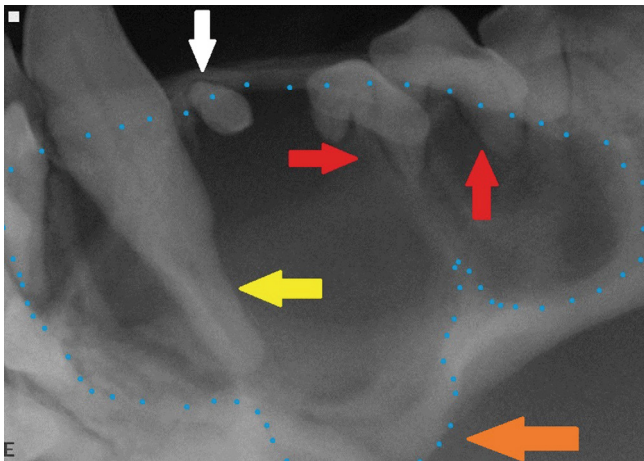


圖 88. 患有明顯含齒囊腫之患犬的左下顎口腔內牙科 X 光影像。第一前白齒阻生齒（並旋轉了近 180 度）是引起此問題的原因（白色箭頭所示）。藍色虛線標示出大範圍的骨質破壞。此外，在犬齒（304）根尖區域幾乎看不到任何骨組織（橘色箭頭所示），這使該區域容易發生病理性折斷。此外，前白齒被迫往後移動（紅色箭頭所示），且犬齒正在發生齒吸收（黃色箭頭所示）。病灶需進行大範圍手術治療，包括拔除第一門齒至第四前白齒的所有牙齒，並仔細清除囊腫內襯。這就是為什麼儘早對所有缺失牙齒拍攝牙科 X 光影像很重要的原因之一。

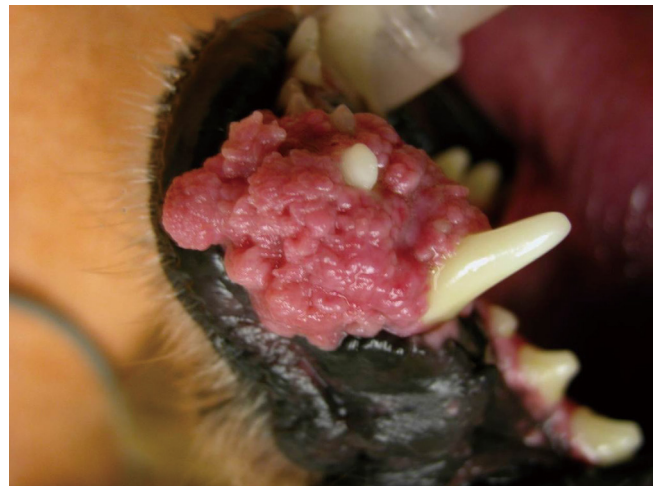

圖 89. 這隻犬的前下顎骨存在一顆大的棘皮狀造釉細胞瘤（acanthomatous ameloblastoma）。門齒的位置及肉瘤樣的外觀是該腫瘤的典型特徵。然而，仍必須藉由組織病理學檢查確診。切緣 0.5-1 cm 的邊緣性切除術通常可以治癒該疾病。

棘皮狀造釉細胞瘤

棘皮狀造釉細胞瘤（acanthomatous ameloblastoma, AA）亦被稱為犬的棘狀細胞齒齦瘤（acanthomatous epulis），這是一種良性腫瘤，具有局部侵犯性，且通常造成齒列移動（Mayer & Anthony 2007; Chamberlain & Lomner 2012）。周邊型腫瘤造成骨擴大與一些牙齒出現移動的情況，而中央型腫瘤可能造成顎骨內形成囊腫樣病變（Amory *et al.* 2014）。這些團塊通常具有肉瘤樣外觀，最常見於犬齒及門齒周圍（圖 89）。常見患有中央型棘皮狀造釉細胞瘤（CAA）的犬種包含黃金獵犬、秋田犬、可卡犬與喜樂蒂牧羊犬（Fiani *et al.* 2011）。這些病灶的首選治療方式是至少 5-10 mm 切緣的邊緣性切除術，具體取決於病灶部位。這些腫瘤對放射線也很敏感，控制率高達 90%（Thrall 1984, Theon 1997）。然而，這種方式可能會造成嚴重的負面影響（例如惡性轉化或放射性骨壞死），因此通常保留用於無法進行手術或老年犬的病例（Thrall 1981, McEntee *et al.* 2004）。最後，病灶內注射 bleomycin 已被證明是一種有效的治療方式（Yoshida *et al.* 1998, Kelly *et al.* 2010）。

漿細胞瘤

漿細胞瘤（plasmacytoma）是一種罕見的口腔腫瘤，並可能表現多發病灶。它們通常具有強烈的局部侵犯性，但不會轉移。在大多數情況下，5-10 mm 切緣的外科切除術就能夠治癒，但前提是口腔病灶表現並非全身性疾病表現的一部分（Wright *et al.* 2008, Smithson *et al.* 2012）。

犬傳染性花柳性腫瘤

犬傳染性花柳性腫瘤（Transmissible Venereal Tumours, TVT）雖然經常生長於生殖器上，但這些腫瘤也可能生長在口腔內（圖 90）。該疾病在第三類國家中實際上消聲匿跡了，但必須在犬傳染性花柳性腫瘤盛行的地理區域（通常是熱帶和亞熱帶氣候）中列入鑑別診斷清單內（Lapa 2012, Ganguly 2016）。組織病理學檢查對於區分該疾病與淋巴瘤（lymphoma）和其他圓形細胞病變（round-cell lesions）來說是相當重要的（Kabuuu 2010, Chikweto 2013）。典型的治療方法是靜脈注射 vincristine，該方法通常是治癒性的（Das *et al.* 2000, Scarpelli *et al.* 2010）。然而，研究顯示這些腫瘤也可能是自限性的，宿主在之後也會對該疾病免疫（Welsh 2011）。

乳突瘤

在幼年動物的口腔和嘴唇上可能可以觀察到乳突瘤（papillomas）（圖 91）。該疾病通常為病毒來源性疾病，但也可以是特發性的。外觀呈現白色、灰色或肉瘤樣團塊，並通常帶有血管蒂（pedunculated）。它們既可以單獨出現，

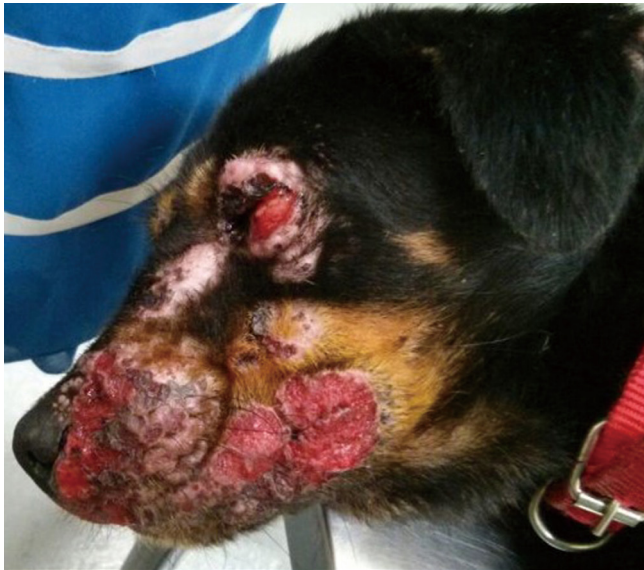

圖90. 這隻犬的臉部 / 口腔患有嚴重的傳染性花柳性腫瘤。

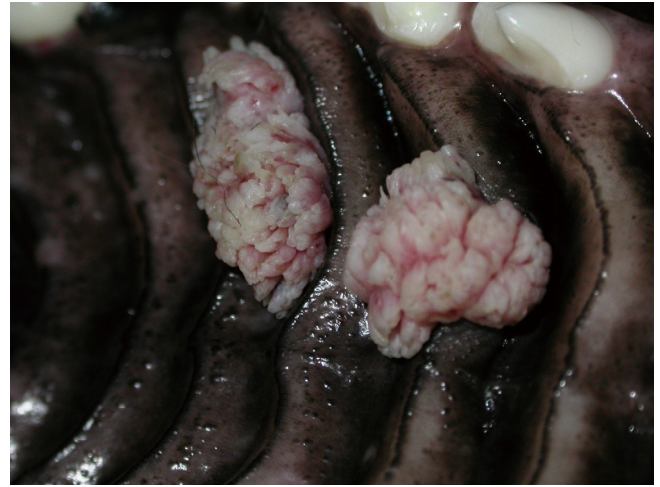

圖91. 這隻9個月齡患犬的硬顎上存在兩個病毒性乳突瘤。這些病灶通常是自限性的，但在嚴重或慢性病例，可以考慮切除及生檢。

也可以成束出現。儘管這些病變通常是自限性的 (Nicholls *et al.* 2001, Sancak *et al.* 2015)，但在嚴重的情況下，病變可能繼發感染並影響到食慾。目前已知該疾病可能造成惡性轉化為鱗狀上皮細胞癌 (SCC) (Regalado Ibarra *et al.* 2018)。對於嚴重病例，建議手術切除或減積手術 (debulking) 搭配組織病理學檢查。其他治療方式包括：azithromycin 藥物治療 (Yağci *et al.* 2008)、自體疫苗接種，以及壓迫粉碎；然而，效果可能因個體而有所差異 (Moore *et al.* 2003, Niemiec 2010b)。

嗜酸球性肉芽腫複合症

嗜酸球性肉芽腫複合症 (Eosinophilic Granuloma Complex, ECG) 是一群生長於貓口腔內並彼此具有相關性的團塊，但也可能發生在犬中。最常見的在上門齒與嘴唇之間及 / 或人中的無痛潰瘍灶 (indolent ulcer)，也就是俗稱的「侵蝕性潰瘍 (rodent ulcers)」(圖92)。線狀肉芽腫 (linear granulomas) 可見於口腔內任何區域，並且更具侵略性，可能導致下顎骨骨折或口鼻瘻管 (oronasal fistulas) (Woodward 2006b) (圖93)。最後，膠原蛋白溶解性肉芽腫 (collagenolytic granulomas) 可見於下顎前端與唇部之間的區域，並呈現堅實、腫脹但未沒有發炎的腫塊 (Scott 1975)。

在大多數情況下，造成這些病灶的病因尚不明確。然而，有人認為嗜酸性球 (eosinophils) 局部堆積並釋放顆粒物質而誘發炎症反應與繼發性壞死。堆積通常是導因於局部 (食物) 或全身性過敏反應；但在已經排除過敏性疾病的病例也觀察到這些病變。其他可能的病原體包括因應刺激產生的反應、遺傳好發性、蚊蟲叮咬 (跳蚤與蚊子)，以及細菌、真菌、病毒與過敏原刺激 (Mason *et al.* 1991; Russell 1988)。

犬也可能出現這些病變，其中西伯利亞哈士奇犬 (Siberian Husky) 和騎士查理斯王小獵犬 (Cavalier King Charles Spaniels) (van Duijn 1995, Bredal 等, 1996, Woodward 2006b)。病變通常可見於硬腭黏膜後方的軟腭上 (圖94)。病灶可能具有突起的邊緣伴隨中心潰瘍灶。患病動物經常出現食慾不振或在嘗試吞嚥時出現作嘔的症狀。

雖然偶爾可以看到典型的病灶外觀，但始終建議使用組織病理學檢查將其與其他口腔腫瘤區分。任何治療的第一步都是排除任何可能的潛在過敏性病因。應當進行跳蚤治療、食物試驗及過敏測試。可以的話，建議轉介給皮膚專科獸醫師。如果找出過敏性病因，應針對消除 / 治療問題進行治療。特發性病例的藥物治療選擇包含抗生素 (antibiotics)、皮質類固醇 (corticosteroids)，以及環孢菌素 (cyclosporine) (Woodward 2006b, Wildermuth *et al.* 2012)。

惡性腫瘤

病灶位於口腔越後側，預後越差。位於下顎骨或上顎骨前端或舌頭前半部的病灶，預後較好，並且切緣乾淨的外科手術可能可以達到治癒效果 (Dhaliwal 2010, Mc Entrée 2012)。

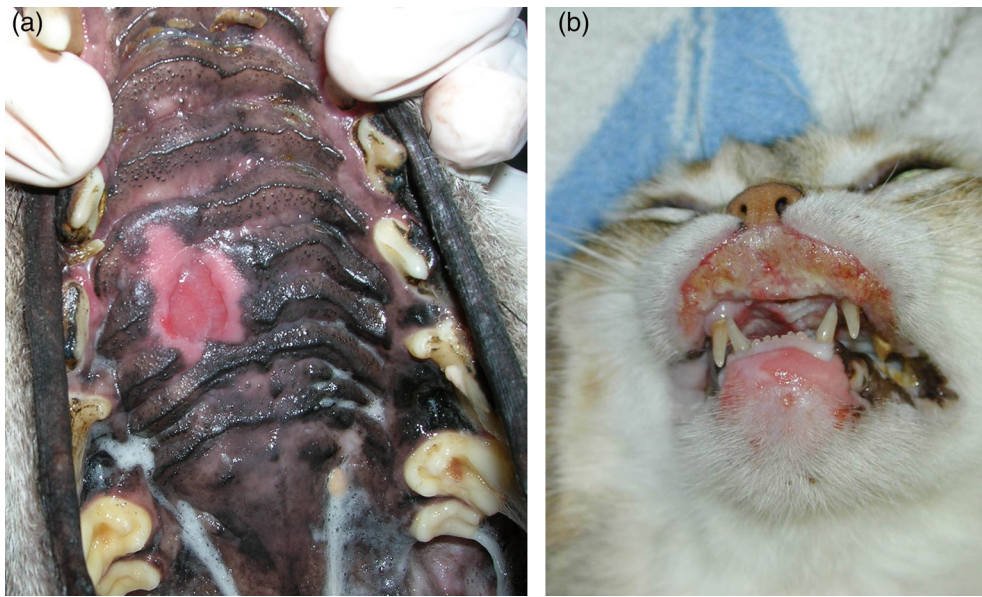


圖92. 存在於 (a) 犬上顎與 (b) 貓上唇的嗜酸球性肉芽腫。這些潰瘍性病灶可能類似於腫瘤的表現，因此建議藉由組織病理學檢查來確診。

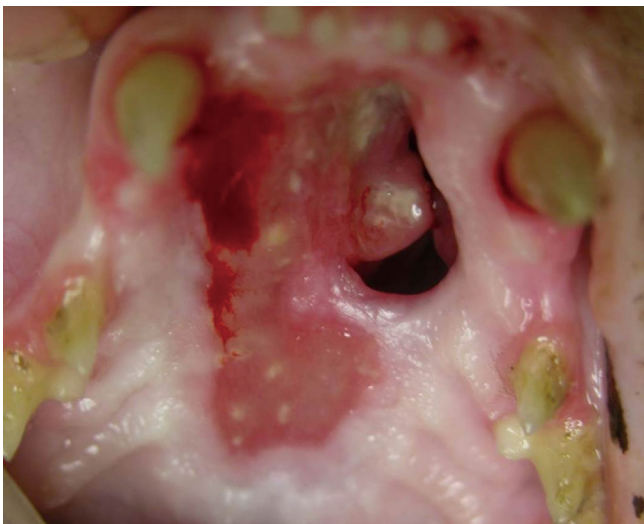

圖93. 慢性嗜酸球性肉芽腫病變繼發口鼻瘻管的患貓。該病患出現此病變已有5年之久，而他們的家庭獸醫師未經生檢就「診斷」為鱗狀上皮細胞癌。完成生檢後，轉介給皮膚專科獸醫師，並藉由免疫療法緩解發炎區域。隨後，拔除犬齒、第二與第三前臼齒，並使用黏膜牙齦瓣關閉口鼻瘻管。無論病灶外觀如何，應對所有口腔病變進行採樣並送檢組織病理學檢查。

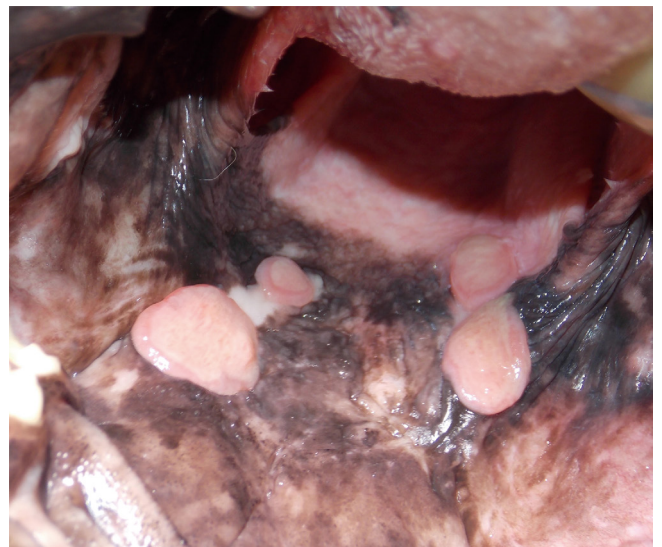

圖94. 這隻騎士查理斯王小獵犬的軟腭與硬腭交界處存在數個嗜酸球性斑塊病灶。

惡性黑色素瘤 (malignant melanoma, MM) (佔犬惡性口腔腫瘤的30-40%；鮮少發生在貓)

這是犬最常見的口腔腫瘤 (平均發病年齡為12歲) (Todoroff & Bradley 1979)。

這些病變通常是在常規口腔檢查期間偶然發現到的，且通常在診斷時就已經變得相當嚴重。

病灶特徵是色素沈澱或無色素的病灶，這些病變最初是平滑的，但隨後會逐漸潰瘍 (圖95a 與 b)。這些病灶通常是沒有帶血管蒂的。它們具有相當高的局部侵犯性，並通常會誘發骨反應。口腔組織色素沈澱的品種似乎為好發族群 (Dhaliwal *et al.* 1998 a&b)。

這些腫瘤可能是黑變伴隨不等程度的色素沈澱，或無色素的 (缺乏色素)。通常需要特殊的組織化學染色法才能確診這兩種形式的腫瘤 (Ramos-Vara 2000)。腫瘤為局部侵犯性的，並擴散到局部淋巴結 (70% 的病例) 及肺臟 (66%)。因此，除非在轉移前完成診斷並切除，否則預後保守至不佳。然而，隨著發展新的多模式治療方法 (尤其是免疫療法)，成功治療該疾病的機率可能更高。主要治療方式仍是完整切除，搭配1-2 cm 的切緣，具體取決於參

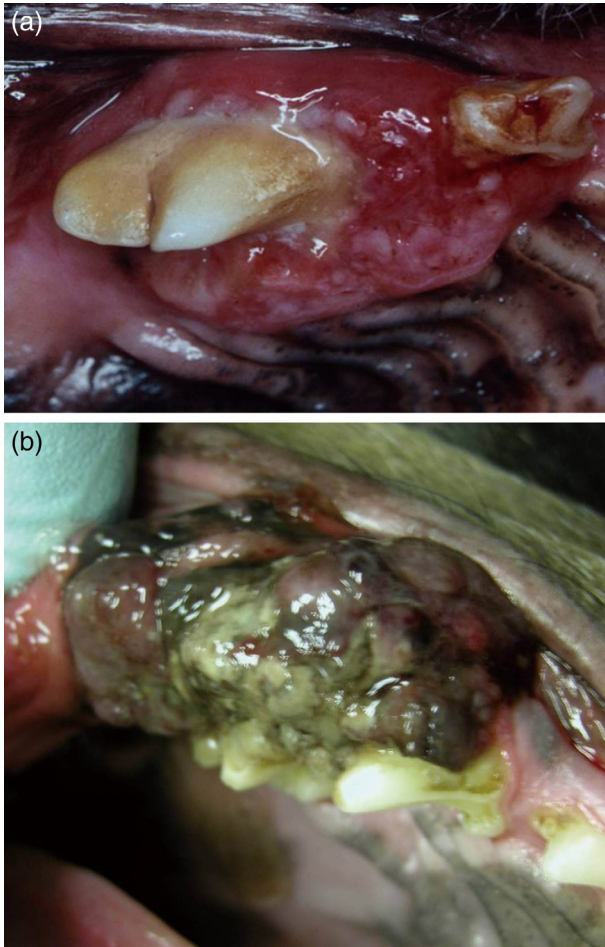


圖95. 兩隻犬的右上顎第四前臼齒 (108) 存在口腔惡性黑色素瘤。在圖 (a) 中，可以看到病灶是無色素的，而圖 (b) 是較典型的黑色素瘤病灶。由於早期轉移，這些腫瘤的預後非常不理想。

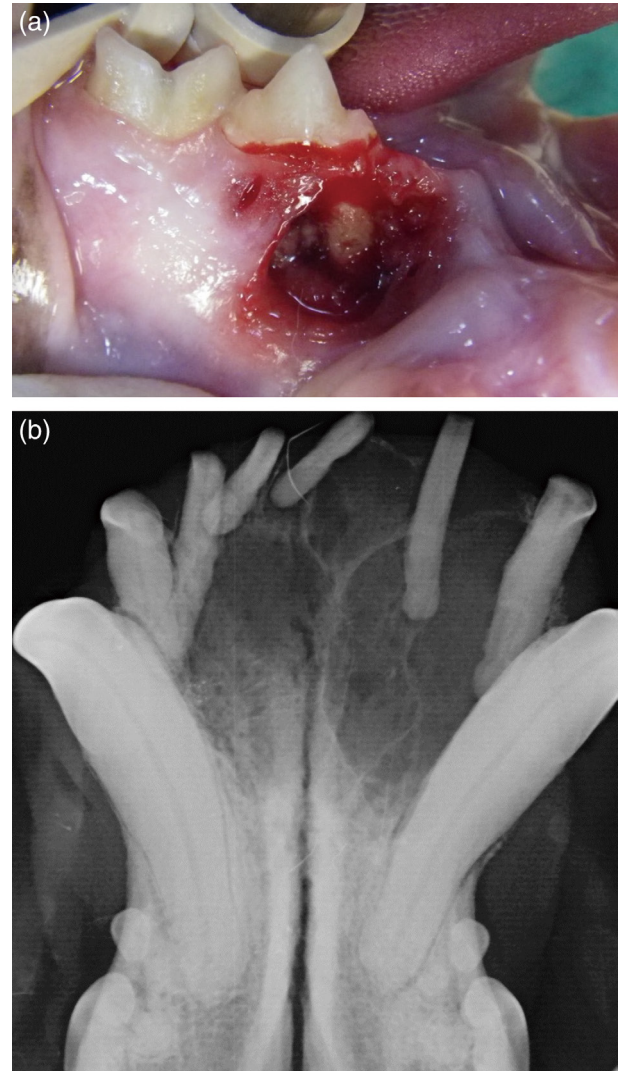


圖96. a) 患有潰瘍侵犯性鱗狀上皮細胞癌的貓。腫瘤生長過程完全破壞了軟組織與骨組織，並使得牙根裸露出。b) 患有大類鱗狀上皮細胞癌並影響下顎骨前側之患犬的口腔內牙科X光影像。注意大量的骨增生，導致該區域的門齒廣泛移位，該臨床表現是惡性腫瘤表徵。

考文獻 (Salisbury 1986 Arzi & Verstraete 2010, Sarowitz *et al.* 2017)。其他多模式治療選擇包含放射治療 (radiation therapy) (Cancedda *et al.* 2016, Kawabe *et al.* 2015)，結合免疫療法 (Hoopes *et al.* 2018)，或使用黑色素瘤疫苗 (Bergman *et al.* 2003, Bergman 2006, Bergman 2007, Grosenbaugh *et al.* 2011) 及基因療法 (Milevoj *et al.* 2018) 等其他免疫療法。通常認為此類型的腫瘤對化學治療 (chemotherapy) 具有相當的耐受性 (Brockley *et al.* 2013)。

鱗狀上皮細胞癌 (Squamous Cell Carcinoma, SCC) (佔犬口腔惡性腫瘤的 24 -30%；在貓佔 64-75%)

這是犬第二常見的口腔腫瘤 (平均發病年齡為 8 歲)，並且是貓最常見的口腔腫瘤 (平均發病年齡為 12.5 歲) (Todoroff & Bradley 1979)。病變可能與扁桃腺有關，也可能影響到舌頭。研究描述了幾種亞型 (Nemec *et al.* 2012b, Soukup *et al.* 2013b, Nemec *et al.* 2014)，包括貓的原發性顎骨內鱗狀上皮細胞癌 (Pavlin *et al.* 2018)。這些病變通常為潰瘍增生性病灶，並可能破壞大範圍顎骨區域、破壞牙齒，且有時還會導致下顎骨骨折 (圖 96 a 與 b)。這些病變或可見於舌下或舌背上 (Dhaliwal 2010, Niemiec 2015)。

在生活於大城市的動物中，口腔鱗狀上皮細胞癌的患病率較高，這可能是因為空氣污染程度較高所致。配戴跳蚤項圈及 / 或生活在吸煙家庭中的貓，罹患口腔鱗狀上皮細胞癌的風險更高 (Bertone 2003)。

如同所有的口腔惡性腫瘤一樣，廣泛切除術 (1-2 cm 的切緣，實際取決於參考文獻) 是治療的首選 (Seguin 2012, Verstraete & Lomner 2012, Sarowitz *et al.* 2017)。完整切除的患犬，預後良好 (Fulton *et al.* 2013)。研究發現對於患有無法手術切除的扁桃體 / 咽部鱗狀上皮細胞癌以及無法完整切除的犬貓病例，加速放射治療 (Accelerated radiation) 是有益的，甚至可以治癒某些病例 (Theon 1997, Rejec *et al.* 2015, Riggs *et al.* 2018)；然而，具有該治療

設備的院所仍然很少。一般來說，貓的鱗狀上皮細胞癌對放射治療沒有反應，但是近期的研究（尤其是與化學治療合併使用）觀察到一些正向的效果（Dhaliwal 2010, Fidel *et al.* 2011, Rejec *et al.* 2015）。近期使用腫瘤內注射放射性鈾（¹⁶⁶Ho）微球體的結果顯示該做法有望提高切除性手術的效果（van Nimwegen *et al.* 2017）。

纖維肉瘤（Fibrosarcoma, FSA）（佔犬口腔腫瘤的 17-25%；在貓佔 12-22%）

纖維肉瘤在犬的平均發病年齡為 8-9 歲，在貓為 10 歲。這些病變通常生長於腭上，並為無血管蒂病變、光滑，且比周圍組織略微蒼白（圖 97）。該疾病似乎好發於大型犬（尤其是黃金獵犬），並且確診時病患通常很年輕（4-5 歲）。

雖然手術切除這些腫瘤是首選治療方法，但研究描述即使手術切緣確認為「乾淨（tumour free）的」，也經常觀察到腫瘤復發的情況（Frazier *et al.* 2012, Sarowitz *et al.* 2017, Martano *et al.* 2018）。纖維肉瘤在組織學上可能是低惡性程度，但臨床表現為高侵犯性，且口腔病灶迅速擴大，但在顯微鏡下看起來是良性的（Ciekot *et al.* 1994）。這種特殊的腫瘤表現似乎好發於黃金獵犬。目前尚未確定針對該腫瘤的首選治療方法。手術切除或可合併放射治療、單獨的放射治療，以及放射治療或可合併局部熱療（hyperthermia）等多種治療方法，都能夠延長一些患犬的存活時間（Ciekot *et al.* 1994, Martano *et al.* 2018）。根治性目的的手術搭配放射治療似乎能夠達到最佳的預後（Gardner *et al.* 2015）。然而，這類型的腫瘤似乎比鱗狀上皮細胞癌更具放射線耐受性（Riggs *et al.* 2018），研究顯示，結合針灸（acupuncture）和中草藥治療（herbal medicine）用於單一病例中觀察到良好的效果（Choi & Flynn 2017）。

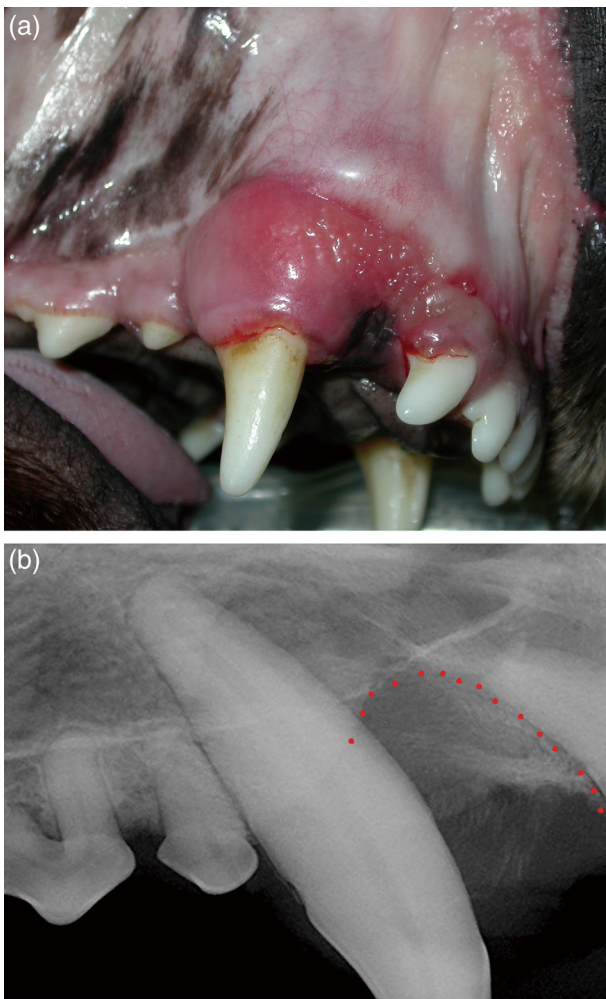


圖 97. 這隻犬患有纖維肉瘤。a) 這隻犬的纖維肉瘤影響右上顎第三門齒和犬齒（103 與 104）。臨床發現比圖 b 中的放射學影像上觀察的病灶更細微。b) 與 (a) 相同區域的口腔內牙科 X 光影像。在影像中可以明顯觀察到骨吸收（紅色虛線所示）。該病例證明了在清醒、鎮靜及麻醉檢查中仔細口腔評估的重要性，以及牙科 X 光影像的價值。

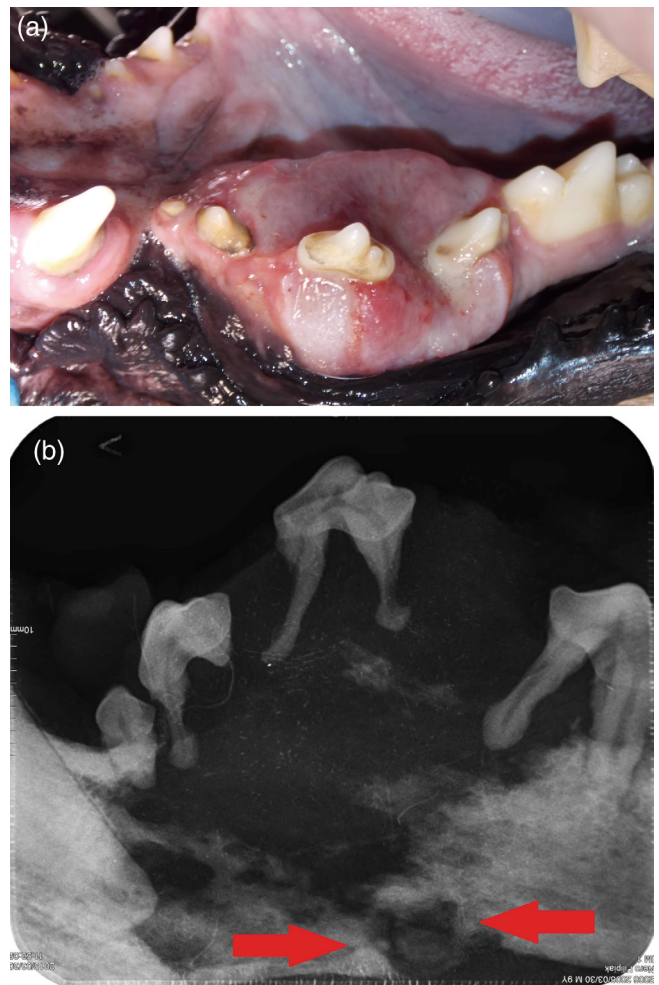


圖 98. 這隻犬患有骨肉瘤。a) 犬的左下顎存在一顆大的骨肉瘤。請注意，該區域明顯腫大，牙齒也從正常位置明顯移位。b) 圖 (a) 中同一病患的牙科 X 光影像。注意明顯骨質破壞、牙齒移位、部分牙根吸收以及病理性骨折（紅色箭頭所示）。

淋巴肉瘤

淋巴瘤 (lymphomas) 可能生長於口腔內，並約佔口腔腫瘤的5%。該疾病可分為扁桃腺型及非扁桃腺型。親上皮性 T 細胞淋巴瘤 (Epitheliotropic T-cell lymphomas, ETCL) 是消化道腫瘤的口腔表現，但也可能是皮膚疾病的一部分。親上皮性 T 細胞淋巴瘤病變通常表現為慢性牙齦口炎 (gingivostomatitis) 或牙周炎 (periodontitis) (Nemec *et al.* 2012a)。病灶可能延伸至黏膜—皮膚接合處，並且在一些病例中，可能可以觀察到血管外積血導致病灶呈淡藍色 (Niemiec 2015)。明確診斷必須使用生檢搭配免疫組織化學染色 (Nemec *et al.* 2012a)。一直以來該疾病都被認為是難以治療的類型，然而近期放射治療相關的研究顯示令人振奮的好結果 (Berlato *et al.* 2012)。

骨肉瘤

口腔骨肉瘤 (osteosarcomas) 在犬很少見，並僅佔貓口腔腫瘤的2% (Stebbins *et al.* 1989, Heyman *et al.* 1992)。在犬，7% 的骨肉瘤會影響到顱骨。病灶可能會導致骨質破壞或骨骼增生，而有些可能會造成在放射學影像上呈現囊腫樣病灶 (圖98) (Soltero-Rivera *et al.* 2015)。如同中軸骨肉瘤 (axial osteosarcomas) 一樣，它們傾向於在疾病晚期轉移，因此對於治癒的預後可能更好 (Dickerson *et al.* 2001, Farcas *et al.* 2014)。一般而言，大範圍切除 (2-3 cm) 可以治癒，但下顎切除術 (mandibulectomy) 是下顎骨病變病例的首選治療方法 (Dhaliwal 2010, Soltero-Rivera *et al.* 2015, Sarowitz *et al.* 2017)。如同治療更常見的四肢骨骨肉瘤一樣，也可以使用放射治療與化學治療 (Dickerson *et al.* 2001)。

肥大細胞瘤

口腔肥大細胞瘤 (Mast Cell Tumour, MCT) 約佔口腔腫瘤的6%，其中雄性動物的發病率是雌性動物的兩倍。建議採用 3 cm 切緣的廣泛切除術，因此必須在手術前詳細擬定所有的重建計畫 (Macy 1986)。進行手術切除之前應排除肺臟與淋巴結轉移，因為這些情況會大大降低預後結果 (Elliott *et al.* 2016)。如果淋巴結沒有受到影響，研究顯示病患的存活時間很長 (超過4年)，但如果發生轉移，中位存活時間僅有14個月 (Hillman *et al.* 201)。

手術的潛在併發症是肥大細胞脫顆粒 (degranulation) 釋放出組織胺 (histamine) 而引起的過敏反應。術前給予抗組織胺 (例如 diphenhydramine (術前30至60分鐘皮下注射1至2 mg/kg)) 或可減少這種併發症。

對於無法切除及 / 或無法完全切除的腫瘤，或飼主拒絕手術治療下，其他可以選用的治療方式包括放射治療、電化學療法 (electrochemotherapy) (或可合併腫瘤周圍介白素 interleukin (IL-12) 基因電轉移)，以及病灶內注射 Triamcinolone (LaDue *et al.* 1998, Hahn *et al.* 2004, Cemazar *et al.* 2017, Lowe *et al.* 2017, Case *et al.* 2018)。

重點整理

- 口腔是常見的腫瘤發生部位。
- 良性與惡性腫瘤的臨床表現可能非常相似，因此必須藉由組織病理學檢查確認。
- 最常見的犬口腔惡性腫瘤是惡性黑色素瘤，其次是鱗狀上皮細胞癌。
- 最常見的貓口腔惡性腫瘤是鱗狀上皮細胞癌，其次是纖維肉瘤。
- 及時且積極的治療提供了最佳的治癒機會，因此定期進行口腔檢查是必要的。
- 手術切除是大多數口腔腫瘤的首選治療方法，切緣大小取決於生長類型及涉及組織平面。
- 可以使用化學治療、免疫療法及放射治療作為姑息療法或輔助療法。
- 在某些情況下，加速放射治療具有治癒效果。

咬合不正

咬合不正 (malocclusion) 是指非該品種標準咬合的任何咬合狀況 (Roux 2010)。然而，《WSAVA 牙科準則》委員會認為，任何造成咬合傷害的咬合不正都被歸類為咬合不正。這包括在短吻犬的第三型咬合不正 (長下顎型)，這對下顎牙齦以及下顎犬齒造成嚴重傷害。

咬合不正可能純粹只是美觀問題，或導致咬合傷害。在造成咬合傷害的情況下，病患會感到明顯疼痛及不適，如果此時沒有及時治療，將導致嚴重的併發症，例如口鼻瘻管、牙齒磨損，以及後續折斷及 / 或牙齒失去活性等問題。一般來說，顎長短 (或骨骼) 相關的咬合不正 (安格式二級、三級、四級) 被認為是遺傳性或先天性咬合不正。相反的，牙齒 (非骨骼) 差異 (一級) 被認為是非遺傳性咬合不正，特殊例外是喜樂蒂牧羊犬和波斯貓中發現到的

上顎犬齒近心咬合 (mesiocclusion) (矛槍現象 lance effect)，這被認為是遺傳性咬合不正 (Bellows 2004, Gawor 2013a)。

第一型咬合不正：中央咬合位 (Neutroclusion)

定義為顎骨長度正常的咬合 (剪刀咬合 scissor bite)，其中一顆或多顆牙齒排列不正。這些情況通常被認為是非遺傳性的，然而，在特定品種中出現特定綜合症的機率很高 (見上文)，這表示某些品種具有遺傳好發性。第一型咬合不正可能是唇部 / 頰部 / 舌頭壓力 (或缺乏壓力)、嚴重的全身性或內分泌問題所引起，偶爾情況下腫瘤或囊腫形成也可能導致牙齒歪斜。過去認為某些情況下的移位與乳牙遲滯有關。然而，研究顯示乳牙遲滯是導因於恆牙萌發不當所致 (Hobson 2005)。這類咬合不正包括：下顎犬齒舌側異位 (linguoversion) (圖 99)、上顎犬齒近心異位 (lance teeth) (圖 100)，前牙錯咬 (rostral cross bite) 或門齒錯位 (Martel 2013, Startup 2013, Thatcher 2013) (圖 101)。

第二型咬合不正：下顎遠心咬合位

這類型的咬合不正也被稱為上顎突出 (overshot) 或下顎過短 (brachygnathism)。在人類安格式分類系統中的定義為下顎臼齒位於上顎臼齒後方 (Angle 1899, Niemiec 2010b)。這是顎骨長度差異所致，其中下顎骨異常比上顎骨來得短，而下顎前臼齒位於相應上顎前臼齒後方 (圖 102)。主要引起的問題在於下顎犬齒通常會對腭、牙齦及 / 或上顎犬齒造成嚴重的咬合傷害 (圖 103)。因此，通常需要介入處理 (Storli 2013)。

第三型咬合不正：下顎近心咬合位

這類型的咬合不正也被稱下顎突出 (undershot)，通常是上顎異常地比下顎來得短之長度差異引起的異常 (圖 104)。這種情況通常導因於特殊體型大小及頭部形狀之系統育種 (line breeding) 所致 (Stockard 1941)。各犬種的上顎骨與下顎骨大小和結構，以及牙齒大小有所差異，加上混合育種也導致了咬合不正。進一步評估這些發現支持了以下理論：咬合不正可能與病患表現之軟骨發育不良的程度有關 (Stockard 1941)。幼年創傷導致骨組織形成癭痕或生長板閉合也可能造成這類咬合不正；然而，診斷仍應以創傷史為依據。這種情況雖然在某些犬種中很常見並被視為「正常」，但通常會造成牙齦疼痛與牙齒傷害 (圖 105)。然而，如同所有的咬合不正，鮮少病患表現出臨床症狀。儘管如此，仍建議對創傷性咬合不正進行治療 (Yelland 2013)。

第四型咬合不正：上下顎不對稱

這是顎骨長度差異的結果，其中一側下顎骨比另一側短，導致下顎中線偏移 (圖 106a)。真正的第四類咬合不正是指一側下顎骨比上顎骨來得長，而另一側異常過短。不對稱可能發生在以下三個方向之一：前後向 (rostrocaudal)、背腹向 (dorsoventral) 或左右向 (side to side)。一般來說，這種咬合不正會導致腭或牙齦 (+/- 牙齒) 傷害 (圖 106b)，而如果發生這種情況，則建議進行治療 (Hardy 2013)。

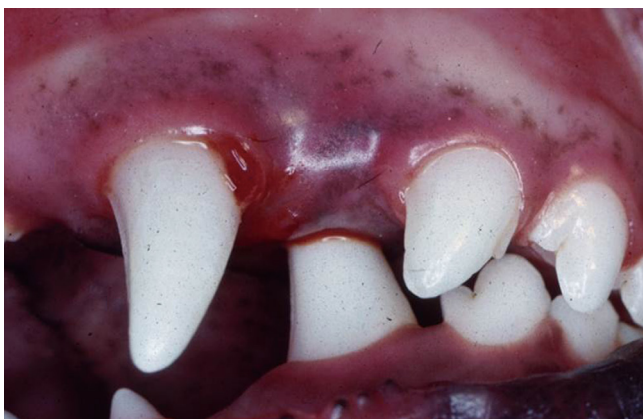

圖 99. 右下顎犬齒 (404) 舌側異位。雖然該病患的進食或其他行為表現都看似正常，但這顆牙齒造成嚴重的腭損傷。理想情況下，應使用斜面板 (incline plane) 治療這類咬合不正，但也可以進行牙冠復位 (crown reduction) 與活髓治療 (vital pulp therapy) 或拔牙。

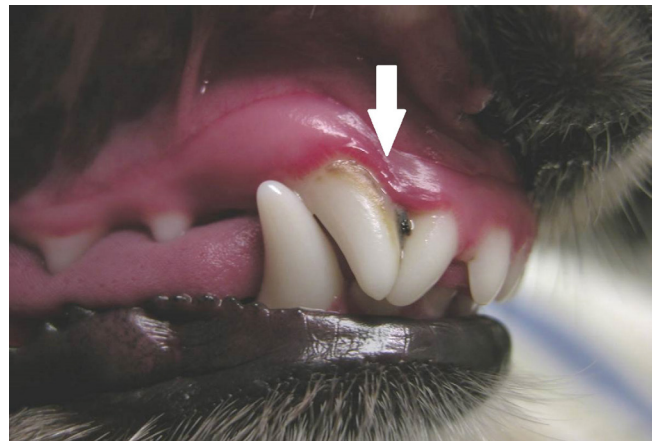

圖 100. 一隻 9 個月大且右上顎犬齒 (104) 近心咬合之喜樂蒂牧羊犬的右側影像。這顆牙齒與第三門齒 (103) 牙間隙之間閉塞降低了該區域本身的清潔能力，從而導致早發性牙齦炎 (白色箭頭所示)。

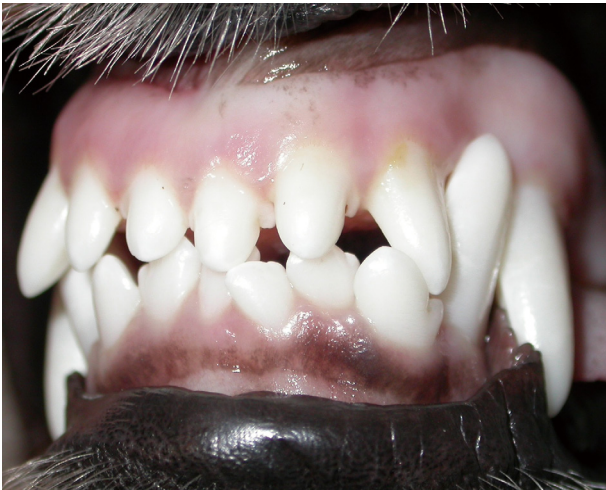

圖 101. 部份前牙錯咬影響這隻幼犬的一些門齒。可以看到牙齒（尤其是左下顎門齒）錯位。這導致下顎門齒（301與303）對應相應的上顎門齒而偏向唇側。這可能造成磨耗及/或牙周疾病。

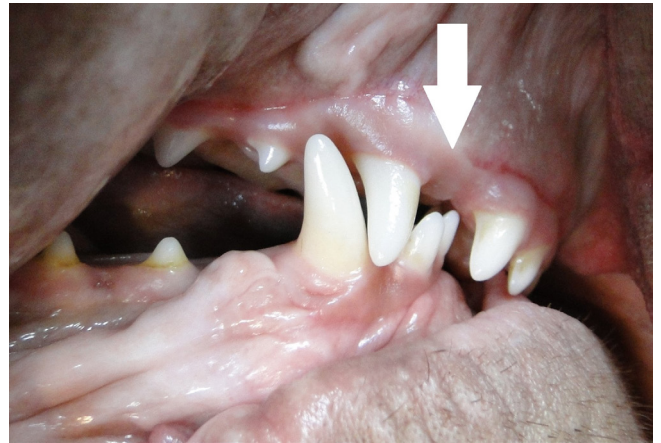

圖 102. 明顯第二型咬合不正患犬的右側影像。下顎犬齒應位於上顎第三門齒與犬齒之間的牙間隙（白色箭頭所示）。咬合不正的程度讓下顎犬齒錯位至上顎犬齒後方，但咬合不正並沒有造成任何創傷，因此無需治療。

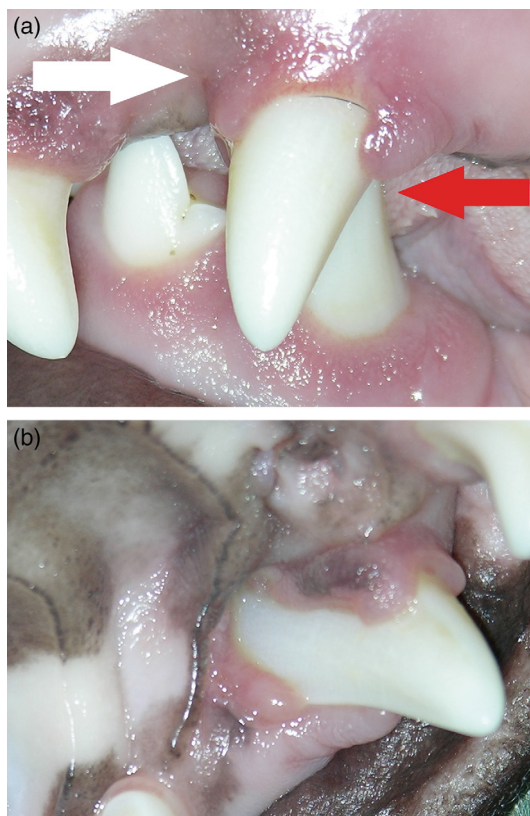


圖 103. 第二型咬合不正，伴隨嚴重的齦損傷。(a) 明顯第二型咬合不正錯患犬的左側影像。下顎犬齒應位於上顎第三門齒與犬齒之間的牙間隙（白色箭頭所示）。在此病例可見下顎犬齒咬合在上顎犬齒（紅色箭頭所示）與齦牙齦上，因此造成嚴重的傷害（b）。該病例理想的治療方法是牙冠修減搭配活髓治療，但是也可以考慮拔牙。

咬合不正的治療方式

咬合不正的治療方式可分為幾類 (Martel 2013, Moore 2013, Startup 2013, Storli 2013, Thatcher 2013, Yelland 2013)

1. 對於純粹影響到美觀的病例，不建議治療。這對於繁殖者 / 寵物表演的客戶來說，通常會希望進行外觀治療；然而，出於道德原因，美國獸醫牙科學院 (AVDC)、美國犬業俱樂部 (AKC) 和其他組織強烈建議不要這樣做 (Gawor 2013b)。

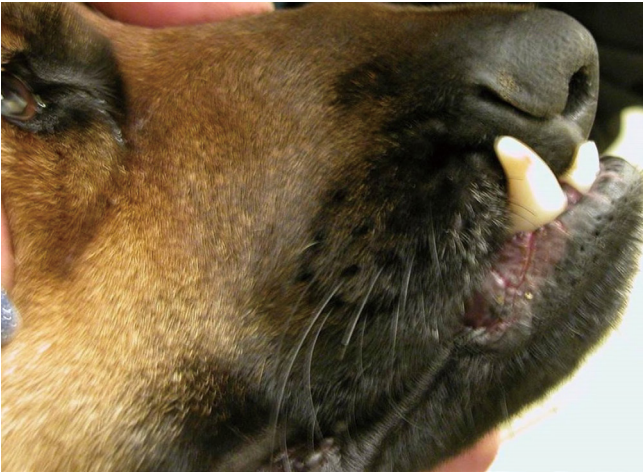


圖 104. 患有嚴重第三型咬合不正的德國牧羊犬。下顎犬齒與門齒向前延伸超出上唇。這可能不會造成任何創傷，因此可能不需要治療。然而，應施行麻醉進行檢查，以排除上顎門齒受損（見圖 105）。

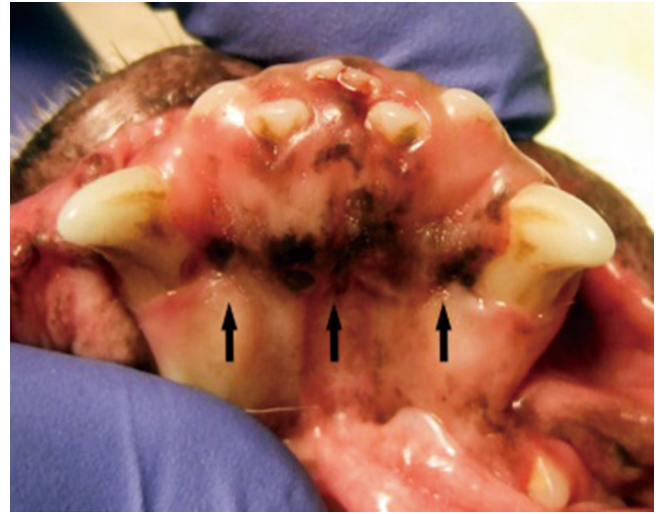


圖 105. 患有第三型咬合不正並傷害到下顎牙齦與犬齒（黑色箭頭所示）的犬病例。這導致犬齒強度明顯減弱，並加速門齒牙周損失，以及引起明顯不適。應進行上顎門齒牙冠修減或將其拔除。

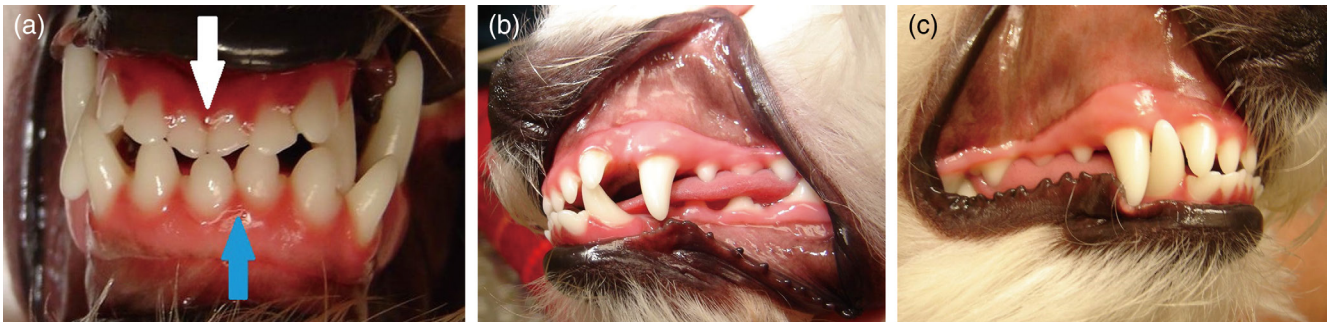

圖 106. 第四型咬合不正患犬。a) 正視圖：上顎齒弓中線（藍色箭頭所示）與下顎齒弓中線（白色箭頭所示）沒有對齊。b) 左視圖：下顎犬齒沒有在上顎第三門齒與犬齒之間的牙間隙，而是在第三門齒上。該情況造成疼痛及損害，並需要介入治療。拔除第三門齒可以讓犬齒佔據該區域，進而可以保留犬齒。或者，可以針對異常的那顆犬齒進行牙冠修減與活髓治療。c) 右視圖：牙齒處於正常咬合狀態，不需要治療。

2. 外科手術：通常涵蓋拔除造成咬合傷害的牙齒（Angel 2016）。這應該是 1 類和 2 類國家 / 地區對於創傷性咬合不正的首選治療方法。
3. 齒顎矯正：藉由使用各種矯治器將咬合不正的牙齒移位正確或非創傷性的位置（Blazejewski 2013, Kim *et al.* 2015）。在下顎犬齒舌側異位非常輕微的情況下，則咬球治療（ball therapy）足以將牙齒移動到適當的位置。
4. 牙冠切除術搭配牙髓 / 補綴治療：磨短異常的牙齒並進行牙髓治療（活髓治療或根管治療），或藉由齒整形術（odontoplasty）改變牙齒的形狀並補綴 / 使用填封劑（Storli, Menzies, & Reiter, 2018）。

後兩者是具有挑戰性的技術，並只有牙科獸醫師（以及經過進階培訓的獸醫師）能夠嘗試。可以使用以下 3 種齒顎矯正方式來治療舌側異位的下顎犬齒：預防性、阻斷性和矯正性。已經發表的研究顯示，暫時性牙冠增長術（temporary crown extension, TCE）是矯正幼犬咬合不正的可行治療選擇。

重點整理

- 在動物中，咬合不正經常導致創傷，無論是否觀察到症狀，都可能導致嚴重的併發症，因此需要進行治療。
- 大部分咬合不正為遺傳性，通常與具有特定性狀的系統育種有關。
- 除非可以明確說明咬合不正是由創傷引起的，否則出於道德因素，不應進行矯正。對於表現出遺傳性咬合不正的絕育動物中進行矯正治療，以改善其功能並消除疼痛與不適。

- 目前有多種治療創傷性咬合不正的方法，但是在全世界大多數地區，拔牙仍是最方便的作法。

第 2 節：與牙齒健康有關的動物福利問題

緒論

在許多國家中都會宣誓獸醫師宣言以維護動物的健康和福祉作為個人職業與道德要求的一部分。動物福利評估的核心是 5 項有關動物福利的中心原則，也被稱為「五項自由 (Five Freedoms)」，其中包含以儘可能減少緊迫、恐懼、痛苦疼痛以及能夠表現自然行為的方式照護動物 (Brambell 1965)。當動物被強迫忍受本身不具有應對機制的刺激與生理挑戰時，人們對於動物生活品質的關注也逐漸提高 (Fraser *et al.*, 1997)。定期、完整、優質的牙科照護對於維持動物最佳健康狀況與生活品質相當重要。如果沒有及時治療，口腔疾病可能造成持續性疼痛，導致其他嚴重的局部或全身性疾病 (DeBowes 1996, Pavlica 2008, Niemiec 2013 b & f, Finch 2016)，並可能影響到口腔與牙齒行為自然表現 (Palmeira *et al.* 2017)。未能適當解決口腔與牙齒疾病可能會對動物福利造成嚴重的有害影響，因此在獸醫師替病患選擇適當的護理水平時，必須考慮到這一點。

牙科疾病的盛行率

在過去，通常認為伴侶動物不太需要牙科照護。然而，我們現在知道，牙科疾病是伴侶動物中最常見的疾病之一。研究顯示分別有 80% 和 70% 的兩歲齡犬貓存在牙周炎 (periodontitis) 的證據，有些研究描述為 90% (Lund *et al.* 1999, Kortegaard *et al.*, 2008, Fernandes 2012, Marshall 2014)。此外，10% 的犬出現牙齒折斷伴隨疼痛性牙髓直接裸露 (稱之為複雜性牙冠折斷) (Golden 1982; Chidiac 2002)，而一篇研究 (Bellows 2010b) 發現 20-75% 成貓表現齒吸收病變的症狀，具體取決於檢查的族群。據估計，50% 的大型犬存在小折斷 (稱之為非複雜性牙冠折斷)，伴隨疼痛性牙本質裸露 (Hirvonen *et al.* 1992) (請參見口腔病理學的部分)。絕大多數動物每天都遭受與牙科疾病相關之嚴重疼痛及 / 或感染，或合併兩者。

引起的相關疼痛與不適

每個病患的疼痛感受都有所不同，而疼痛的行為表現又與特定物種有關。在人類文獻中充分描述牙齒疼痛可能非常嚴重 (Bender 2000; Hasselgren 2000; Hargreaves *et al.* 2004)。多篇發表的文獻描述牙齒疼痛與生產力下降、睡眠障礙以及顯著的社交與心理影響有關 (Reisine *et al.*, 1989; Anil *et al.*, 2002; Heavilin *et al.*, 2011; Choi *et al.*, 2017)。相比之下，動物可能比較不會表現出可以直接與口腔疼痛相關的行為，但鑑於人類與動物對於疼痛的閾值非常相似 (Bennett *et al.*, 1988; Rollin 1998)，他 / 牠們同樣都可能感受疼痛及發生感染 (Holmstrom *et al.* 1998d; Cohen & Brown, 2002; Niemiec 2005a)。

研究發現非人類哺乳動物是人類牙齒疼痛的優良模型 (Le Bars 2001)，並已廣泛用於痛覺 (nociception) 研究。據描述，牙髓炎是一種在人造成劇烈疼痛的疾病，而人類牙髓炎的研究表示，小型嚙齒動物是優良的模型。牙髓疼痛引起的顯著且可重複的行為變化包括體重減少、飲食時間延長、顫抖、張口臉部扭曲、僵直，以及活動力降低 (Chidiac 2002; Chudler *et al.* 2004)。也有針對犬貓調查牙髓與非牙髓疼痛之行為變化的研究 (Le Bars 2001)。有趣的是，儘管獸醫師與飼主都普遍認為牙齒疼痛會導致食慾急劇下降或完全沒有食慾，但在目前已發表的研究中鮮少有人觀察到這一點。強烈建議進行其他研究，以清楚了解口腔疼痛以及怎麼做是評估伴侶動物口腔疼痛的最佳方法。

專業人士普遍認為，儘管沒辦法明確證明動物處於疼痛狀態下，但我們都應假設牠們存在疼痛並設法緩解 (Mathews *et al.* 2014)。當能夠合理懷疑口腔疼痛的情況下，建議採取有效的治療方式減輕該疼痛。雖然使用藥物可能作為暫時性手段，但減輕疼痛的唯一方法是藉由適當的牙科治療解決問題。

可能觀察到的行為變化

針對不同的系統與物種，有各種用於評估疼痛的行為評分系統可以選擇 (Mathews *et al.*, 2014)，並且在麻醉的部分有更深入的描述。然而，重要的是應注意，牙齒疼痛指標通常是模糊且非特異性的。可能造成動物口腔疼痛的疾病包含牙周疾病 (periodontal disease)、牙齒與顎骨斷裂 (tooth and jaw fractures)、齒吸收 (tooth resorption)、齲齒

(caries)、創傷性咬合不正 (traumatic malocclusions)、貓口腔顎面疼痛綜合症 (feline orofacial pain syndrome) 以及一些口腔腫瘤。對於獸醫人員來說，重要的是應了解，即使沒有觀察到明顯的行為改變，並不表示疼痛不存在，也不能反映病灶的嚴重程度。許多犬貓不會輕易地向飼主或獸醫師表露出牠們的疼痛 (Merola & Mills 2016)。與牙齒疼痛有關的行為表現包括用手掌搔抓臉部、摩擦臉部、流涎、口腔突變，以及食慾略為下降 (Rusbridge *et al.* 2015)。

判讀口腔疼痛的行為信號可能很複雜，但其中一個簡單的事實是，儘管動物變得虛弱或出現劇烈牙齒疼痛，牠們仍可能持續進食。動物需要營養才能生存，而生存的本能強於避開疼痛的慾望。重要的應記住，儘管大多數動物不會因為牙齒疼痛而發生行為變化，仍然可以進行諸如玩玩具、使用臉部腺體做標記或用嘴巴探索周遭環境等行為，但一些動物可能會因為長時間不適而避開這些自然、基本的行為表現。此外，飼主表示他們更開心知道牠們的寵物沒有處於疼痛狀態下 (McElhenny 2005)。無論是否觀察到行為變化，獸醫師或飼主都不應預期動物應忍受任何潛在的疼痛。

儘管目前尚未有能夠用於評估口腔疾病與不適引起之行為改變的確切行為準則，但作者強烈建議這是一個值得進一步研究的領域。

緊迫的生理徵象

牙髓與牙周疾病可能導致身體出現嚴重的細菌性疾病 (DeBowes *et al.* 1996, Niemiec 2012b, Niemiec 2013f)。未被檢查出的疼痛與感染導致身體自然產生的壓力反應被活化，從而造成有害的後果 (Broom 2006)。雖然短期間內這些反應可能是適當的，但長期壓力累積將對多個身體系統造成負面影響。免疫功能受損伴隨急性壓力白血球相 (acute stress leukogram) 可能是第一個觀察到的表現，長期下來逐漸進展為白血球減少症 (leukopenia) 與免疫抑制性炎症細胞因子 (immunosuppressive inflammatory cytokine) 變化 (Hekman *et al.*, 2014)。一些出版刊物描述了慢性壓力反應與人類和小鼠消除細菌感染的能力降低以及對疾病的易感性提升有關 (Biondi *et al.*, 1997; Karin *et al.*, 2006; Kiank *et al.*, 2006)。未經治療的牙科疾病可能導致慢性炎症反應與口腔組織感染。如同身體其他部位一樣，未經處理的感染灶在倫理是不可忽視的情況，應完成適當的治療措施。

飼主教育議題

身為獸醫師，我們有責任積極診斷、治療並減輕動物所承受的痛苦與不適。當碰到與我們的治療計畫相抵觸的事物時，額外的飼主教育可能有助飼主進一步了解個體動物疾病引起之福利減少的問題，也可能有助於提高對建議治療計畫的配合度。放任未經治療的牙齒疾病造成持續性疼痛而沒有施予治療是一個重大的動物福利問題。

在臨床獸醫人員方面，應進行簡單的問卷調查或在常規健康檢查中與飼主討論有關當前觀察到的口腔與臉部行為或任何改變，並將其記錄在病患的病歷中。據說大多數飼主和許多獸醫師似乎都認為口腔疼痛會降低食慾 (因此，如果沒有這類情況則導致錯誤的診斷方向)，我們鼓勵臨床人員從更全面的角度去思考各種變化得可能性，而這些變化可能是口腔疾病造成的後遺症 (表1) (DeForge 2009)。獸醫師應記住的是，從飼主身上取得病史記錄時，不要詢

表 1. 牙痛可能引起之明顯可見變化。

- 寵物與飼主之間的互動模式改變
- 過度流涎
- 攻擊性
- 躲藏
- 睡眠型態受影響
- 理毛次數減少
- 進食行為改變
- 食物偏好改變：從硬食變成軟食
- 狼吞虎嚥：吞下整塊食物而沒有咀嚼
- 單側咀嚼
- 舔嘴唇
- 牙齒打顫
- 磨牙：特別是在貓
- 舌頭垂露在嘴巴外
- 玩耍行為改變
- 食物或水盆中有血
- 鼻子流出血液分泌物
- 摩擦臉部或用手掌搔抓臉部
- 口鼻部周圍脫毛
- 患貓不再對人磨蹭臉部表達情感
- 食物掉到食盆外：不願意咀嚼

問引導性問題或封閉性問題，而是呼籲飼主評估他們在這些方面上可能或未曾注意到的任何變化。同樣重要的是後續追蹤，或適當專業牙科治療完成後，飼主觀察到的任何其他變化。通常建議在2週及2個月後進行後續追蹤，以全面了解治療後改善的情況。

獸醫處理技術相關的福利意義

動物福利要求始於牠們踏入我們診所的那一刻。牙科治療必須由經過適當訓練的獸醫專業人員進行。處理過程中都必須秉持溫柔且人道的態度。在初步檢查及麻醉藥物誘導期間，建議使用低緊迫的貓友善處理技術，這在許多出版刊物中都有具體描述常見且被認可的建議方式 (Rodan *et al.* 2011, Carney *et al.* 2012, Herron *et al.* 2014, Yinn 2009)。人與動物之間的連結很脆弱，而在獸醫處置過程中感受到的恐懼會迅速破壞這種連結 (Knesl *et al.*, 2016)。在處理病患的牙齒疾病時，需要教育獸醫人員並努力降低口腔檢查以及牙科治療相關操作引起的緊迫。

任何口腔內操作程序 (包括專業牙科清潔) 必須在全身麻醉且氣道安全 (氣管插管) 的情況下進行。如麻醉部分所述，所有預防措施、安全措施、監測規範與標準均適用。

建議採用輕柔、有效且全面的組織處理技術 (微創手術)，以防止術後過度疼痛與腫脹。此外，適當選擇或完全避開使用張口器 (mouth gag) 可能有助於防止創傷 (請參閱麻醉的部分)。為了控制牙科治療可能引起的疼痛，需要使用局部及區域麻醉阻斷術，並提供適當的術前與術後疼痛管理。

無麻醉牙科操作相關的福利意義

世界各地的獸醫組織都同意，沒有施行麻醉的情況下執行的牙科操作，這在本文中稱之為無麻醉牙科操作 (Anaesthesia Free Dentistry, AFD)，但有時被稱為非麻醉牙科操作 (non-anaesthetic dentistry) 或自然牙科操作 (natural dentistry) [俗稱無麻醉洗牙]，在醫學上並非對動物有益的操作。動物福利科學家堅持認為，出於道德與倫理因素，在動物照護過程中應緩解所有可預防且可預測的疼痛、壓力及焦慮。有效評估牙周健康有賴徹底的牙周探查 (periodontal probing)。在清醒動物針對所有牙齒表面 (尤其是後側牙齒及所有舌側 / 腭側面) 進行徹底且準確的牙周探查是極具挑戰性的檢查，因此容易獲得不準確的結果。可能面臨到的挑戰包括動物移動頭部、舌頭干擾，以及視野不佳。雖然這對於健康個體可能是造成最少疼痛與壓力的方式，但探查異常組織 (例如吸收性病灶) 會引起明顯且可預測的疼痛反應。單憑肉眼觀察很難確定哪些病例在探查時會感覺到疼痛，因此，臨床獸醫師在進行探查之前幾乎無法掌握準確的資訊以確保過程中不會讓病患感受到疼痛或緊迫。

在沒有麻醉的情況下進行牙科操作，也無法針對牙齦下結構進行放射學檢查，而這在三類國家被視為是進行全面評估的必要程序。沒有有效評估牙齦上與牙齦下區域，就無法提供病患所需的治療。若只有移除牙齦上結石與拋光牙齒可見表面雖然可能可以讓口腔外觀獲得改善，但是未識別出或未經治療的疾病仍可能造成持續性感染、發炎及 / 或疼痛。因此，這些操作本質上不僅對於緩解疼痛及感染沒有效果，而且經常帶給飼主錯誤的假象，並延誤正確專業照護的時機。

這直接違背了動物福利與生活品質改善，而這些是準則的核心。此外，如果使用合理的替代方法 (施行適當的麻醉)，則可以完全避開在此耗時外觀操作中產生的緊迫或不適，並且從醫學與倫理角度來看，施行麻醉是必要的。因此，世界小動物獸醫師協會強烈反對在沒有適當麻醉的情況下進行動物牙科操作，因為這種方法不適當且無法提供合乎標準的護理水平，並可能會誤導寵物飼主。

高等教育福利申請

動物牙科護理是預防性醫療保健計畫的重要組成部分，但在大多數獸醫教育系統中都被忽略了。如本準則中其他章節所述，在國際上，大學的角色應藉由獸醫課程教育並強化牙科學的診斷與治療技術，以及偵測口腔疼痛及牙科病變相關之行為變化。如果沒有進行教育改革及確定優先順序，將無法藉由提升牙科照護的質與量來改善動物的福利與生活品質。

結論

身為人道畜牧業與動物照護的倡導者，獸醫專業應不斷精進以滿足動物福利需求。身為專業人員，我們必須持續提出維護伴侶動物最佳口腔健康的要求，提倡提供動物適當的牙齒照護，並教育我們的客戶有關優質牙齒照護對於寵物日常福利的重要性。藉由動物福利的五項原則為準則，定期牙科檢查與適當的治療有助於解決感染、控制疼痛、緩解痛苦，並讓動物恢復正常的行為表現。

重點整理

- 現代動物福利科學希望獸醫師倡導動物健康計畫，以儘可能減少疼痛、緊迫、不適及恐懼，並讓動物能夠表現自然的行為。
- 牙科疾病是伴侶動物中最常見的疾病之一，如果沒有加以診斷與治療，對動物福利來說將造成嚴重的影響。
- 牙科疾病可能導致持續性疼痛與慢性感染，造成免疫性與生理性緊迫，引起嚴重的局部與全身性疾病，並妨礙自然行為表現。
- 口腔疼痛引起的行為改變可能是模糊且非特異性的，鮮少情況下可能造成食慾不振（雖然大部分都認為患病動物會出現該症狀），並且需要在牙科操作程序前後與飼主討論與評估。
- 學習並推廣正確的治療前、治療期間與治療後操作程序，對於維持人與動物之間的連結及儘可能減少疼痛與心理不適相當重要。
- WSAVA 牙科準則委員會強烈認為，施行無麻醉牙科操作（在沒有適當麻醉或止痛的情況下進行牙科操作）是不適當的，並且無法提供合乎標準的照護水平，從而可能導致重大的福利與生活品質問題。
- 獸醫師需要改變與飼主討論牙齒疾病的方式，並表達對動物的關心，以助於我們的客戶了解他們的寵物在不適當的牙科照護下，存在疼痛、感染以及疾病風險與動物福利的議題。

第 3 節：麻醉與疼痛管理

緒論

大多數犬貓都有某種形式的牙齒及 / 或口腔疾病 (Lund *et al.* 1999)。這些疾病通常造成嚴重的疼痛與炎症反應，進而影響到動物的生活品質 (quality of life, QoL)、營養狀態和病患福利。然而，並非一定會注意到明顯的臨床不適跡象，並且大多數寵物的病變都是可以避免的 (Niemic 2012a) (請參閱口腔解剖學與常見病理學的部分)。

WSAVA 全球疼痛管理協會 (Global Pain Council) 發表了大量有關預防、評估與治療伴侶動物疼痛的準則。該檔案可以自 http://www.wsava.org/sites/default/files/jsap_0.pdf (Matthews *et al.* 2014)，並應作為 WSAVA 牙科準則、WSAVA 營養評估 (Freeman *et al.* 2011)，以及 WSAVA 動物福利 (Ryan *et al.* 2019) 準則的補充閱讀材料。

口腔顎面疾病需要配合全身麻醉技術，以進行適當的臨床與放射學檢查和治療。專業的口腔護理 (包含牙科清潔) 通常造成輕度疼痛。更具侵入性的牙科處置程序 (例如進階牙周治療、拔牙、根管治療) 以及口腔手術 (例如下顎骨切除術 (mandibulectomy) / 上顎骨切除術 (maxillectomy) 和顎骨骨折修復術 (jaw fracture repair)) 通常造成中度至重度疼痛。正確的麻醉和有效的止痛對牙科操作相當重要。

本節針對患有口腔 / 牙科及並的犬貓病患提供臨床上最合適的麻醉與疼痛管理建議。其他地方也有發表了一些文獻評論，並提供了有關該主題的更多資訊 (Woodward 2008b, Beckman 2013, de Vries and Putter, 2015)。

「無麻醉牙科操作」的定位

一些外行人與獸醫師提倡使用無麻醉牙科操作作為預防性牙科治療。美國獸醫麻醉與止痛協會 (American College of Veterinary Anesthesia and Analgesia) 已經發表了有關該議題的立場聲明 (http://acvaa.org/docs/Anesthesia_Free_Dentistry.pdf)，該聲明與美國動物醫院協會 (American Animal Hospital Association, AAHA)、歐洲獸醫牙科協會 (European Veterinary Dental Society, EVDS) 以及美國獸醫牙科學院 (Veterinary Dental College, AVDC) 的標準一致。此外，美國獸醫協會 (American Veterinary Medical Association, AVMA) 的立場聲明表示「若經由口腔檢查證明需要進行牙周探查 (periodontal probing)、口腔內放射學檢查 (intraoral radiography)、洗牙 (dental scaling) 與拔牙 (extractions) 等程序時，都應在麻醉下進行」 (<https://www.avma.org/KB/Policies/Pages/AVMA-Position-on-Veterinary-Dentistry.aspx>)。澳洲獸醫協會 (Australian Veterinary Association) 發表了一項立場聲明，並將無麻醉牙科操作視為一種福利問題：「無麻醉牙科極有可能對動物福利造成負面影響，並對心理與行為造成負面後果。這也讓操作人員存在傷害的風險。在完全清醒的動物是無法進行專業徹底、完整的牙科檢查；在犬貓都需要施行全身麻醉」 (<http://www.ava.com.au/node/85991>)。

WSAVA 牙科標準化委員會 (WSAVA Dental Standardization Committee) 強烈反對這種做法，原因描述於福利及預防，以及本章節中。從麻醉的角度，下面討論了其他一些原因：

- 健康或甚至輕度患病寵物的麻醉風險較低，尤其是由經由訓練的專業人員施行麻醉的情況下，因此避免麻醉操作並非合理的考量。
- 鎮靜並不一定都比全身麻醉來得安全，而獸醫師 / 飼主並非都會意識到這一個問題。在特殊病例通常禁止使用某些用以作為化學保定的鎮靜劑。最重要的是，鎮靜期間可能不容易進行心肺功能監測。
- 口腔與牙科操作可能會增加鎮靜病患吸入血液、唾液和碎屑的可能性，因為該情況下無法保護氣道。
- 全身麻醉可以保護氣道、達到適當的通氣，並密切監測心肺功能。麻醉計畫可以根據每個病例的情況進行調整。
- 無麻醉牙科操作通常沒有提供止痛。
- 目標在於提供動物與飼主優質的照護。我們能夠表現更專業，而無麻醉牙科操作並非這個概念的一部分。
- 為達到全面診斷並治療牙科疾病，需要配合使用全身麻醉技術 (Wallis *et al.* 2018)。

病患準備與評估

適當的處理技術和保定方式能夠儘可能減少緊迫並強化鎮靜作用。大多數防禦或攻擊行為都與恐懼和焦慮有關。棘手的病例應以耐心且輕柔的觸碰方式處理。讓貓在術前留在籠子內可能是有益的。美國貓科執業醫師協會 (American Association of Feline Practitioners, AAFP) 與國際貓科醫學會 (International Society of Feline Medicine, ISFM) 發表了有關貓友善臨床操作技術準則 (<http://icatcare.org/sites/default/files/PDF/ffhg-english.pdf>) (Rodan *et al.* 2011)。「抓住貓頸部 (scruffing)」是一種具有爭議性的保定方法，並已經有許多診所都不再使用該方式。

良好的麻醉管理始於良好的麻醉計畫。適當的麻醉前檢查能夠用以評估病患是否適合進行麻醉並顯現出風險因子。這有助於預防併發症並決定所需使用到的設備 / 材料。獸醫麻醉師協會 (Association of Veterinary Anaesthetists) 發表了一份麻醉程序檢查表 (<http://www.ava.eu.com/information/checklists>)。內容包含病患身份識別、病史、性狀、合併疾病與服用藥物識別、理學檢查、手術程序相關的風險、禁食、風險評估 (表 2)，以及設備 / 材料設置及準備 / 檢查。一般來說，在犬貓中，與麻醉相關的死亡風險介於 0.05% 至 0.3% 之間 (Brodbelt *et al.* 2007, Brodbelt *et al.* 2008, Matthews *et al.* 2017)。麻醉風險評估較差 (ASA ≥ III) 的病患，發病率與死亡率較高，這顯現出麻醉前評估與健康狀況分類的重要性。如果可以的話，在同時患有其他疾病的犬貓病患，應先穩定病患狀態，合併輸液治療並矯正電解質與酸鹼失衡，再施行全身麻醉。

如果從病史和理學檢查中發現異常以及在患有合併症的病例，建議進行血清生化學檢查與血液學檢查，以及其他影像學檢查。對於病患來說，這也可能一次特別的機遇，針對整體健康進行「檢查」以及更深入的確認。然而，血清生化學與血液學檢查的結果鮮少會影響到麻醉計畫，而血液採樣對某些病患可能是顯著的壓力來源 (Alef *et al.* 2008)。

貓的張口器

有研究描述，張口器是貓麻醉期間的危險因子，並且是造成口腔手術後出現暫時性和永久性麻醉後失明的原因之一 (Stiles *et al.* 2012; de Miguel Garcia *et al.* 2013)。張口器對上顎及下顎的牙齒持續施加應力，而這可能會壓迫到負責提供至視網膜和大腦 (在貓) 之血液供應與氧氣供應的上顎動脈 (maxillary artery)。嘴巴過度張開導致下顎骨角突 (angular process) 內側面與鼓泡 (tympanic bulla) 前外側緣之間的距離縮短；而上顎動脈流經這兩個骨結構之間 (Barton-Lamb *et al.* 2013; Martin-Flores *et al.* 2014; Scrivani *et al.* 2014)。對於彈簧式張口器 (spring-loaded mouth gags) 尤其如此；因此，不應使用這些器械。可以考慮使用其他方法，例如適當尺寸的塑膠材質張口器 (例如裁切好的注射器針筒)，但還是應儘量減少使用，並且必須定期鬆開 / 移除。

麻醉管理

表 2. ASA 身體狀況分類系統 (經許可擷取內容)。 (ASA House of delegates, 2014)

ASA 分類*	定義
ASA I	正常健康的病患
ASA II	輕度全身性疾病病患
ASA III	重度全身性疾病病患
ASA IV	重度全身性疾病且持續危及生命的病患
ASA V	瀕死且如果不立即進行手術，預期無法存活的病患

* 每個分類都可以進一步細分為「E」，表示為緊急手術，若延遲處置可能會影響到結果

麻醉計畫應根據每個病患的需求、風險評估、共存疾病與藥物取得性的情況來量身定制。麻醉前給藥的目的在於產生抗焦慮、緩解疼痛和肌肉鬆弛的效果，同時降低麻醉劑所需用量並提供平穩的麻醉誘導及恢復。此外，還可以減少操作引起的內分泌壓力反應，並有利於放置靜脈導管。

神經安定止痛 (neuroleptanalgesia) 是結合使用鎮靜 / 安定藥物與鴉片類藥物，旨在減少兩種藥物的劑量和不良反應，同時最大限度地發揮其有效作用。鎮靜和麻醉前給藥的組合通常涵蓋鴉片類藥物與 acepromazine、dexmedetomidine 或 benzodiazepine (例如 diazepam 或 midazolam)；然而，通常在患有共存疾病之 ASA III 級或 IV 級病患中，通常只會單獨使用鴉片類藥物或合併 benzodiazepine。表 3 列出了鎮靜與麻醉前給藥組合之建議適應症，以及藥物的優缺點。

麻醉誘導可以使用 propofol、alfaxalone、thiopental、etomidate 或 ketamine/diazepam 組合。每種麻醉藥物都有其自身的優缺點 (表 4)，應逐漸給予至「最低有效劑量」以儘可能降低心肺功能抑制。

揮發性麻醉劑 (例如 isoflurane 和 sevoflurane) 是維持麻醉的首選方法。然而，高濃度的揮發性麻醉劑會導致周邊血管舒張 (peripheral vasodilation)、降低心肌收縮力 (myocardial contractility) 和心輸出量 (cardiac output)，虛弱的病患可能無法承受這樣的變化。平衡式麻醉 (balanced anaesthesia) 可以降低麻醉劑濃度，從而避免低血壓 (hypotension)；選擇能夠降低揮發性麻醉劑所需用量並提供良好的血液動力學穩定性與止痛效果的藥物 (例如靜脈輸注或推注注射鴉片類藥物) (Steagall et al. 2015, Gutierrez-Blanco et al. 2013)。這對於老年病患或功能受損病患尤其重要。這些族群的生理儲備 (physiological reserves) 減少，而麻醉藥物通常會對身體系統造成重大影響，並可能導致嚴重後果。由於鎮靜和全身麻醉期間，淚液生成量減少，因此應至少每小時潤滑一次眼睛。

藥品取得的限制

揮發性麻醉劑並非容易取得，在許多國家中，鴉片類藥物在動物用藥上也可能受到嚴格管控。

- 使用注射型麻醉組合 (例如 xylazine、ketamine 和 diazepam 的組合，以及 tiletamine-zolazepam 等組合)，仍然可以達到最佳的麻醉效果以進行後續口腔照護。
- 牙科病患全身麻醉需要配合氣管插管。
- 理想狀況下，應給予輸液治療 / 提供氧氣，並充分監測麻醉及體溫。
- 局部麻醉阻斷劑取得上較容易，並且對於術中疼痛管理相當重要 (請參見表 5)。
- 非固醇類抗發炎藥物也很容易取得，當無法使用其他方法時，這些藥物對於控制術後疼痛和炎症反應相當重要。
- 在南美和歐洲許多國家都可以取得注射型 tramadol，如果無法取得鴉片類藥物，該藥物可以是有效的替代藥物 (尤其是在貓)。
- 在某些國家，dipyrone (metamizole 酚) 和 paracetamol (acetaminophen) 被廣泛應用為止痛藥物。這些藥物可

表 3. 用於犬貓之鎮靜、麻醉前給藥和化學保定的藥物 *

藥物	劑量範圍 **	註解
Acepromazine	0.01-0.05 mg/kg IM, IV, SC	在貓達到輕度鎮靜 更高的劑量不一定會增強效果，但是作用時間可能會延長
Diazepam †	0.2-0.5 mg/kg IV	肌肉注射給藥吸收率不佳 通常與 ketamine 或 propofol 合併用於麻醉誘導
Midazolam †	0.2-0.5 mg/kg IM 或 IV	通常與 ketamine 或 propofol 合併用於麻醉誘導
Xylazine	0.2-0.5 mg/kg IM, IV	當無法取得 (dex) medetomidine 時，可作為鎮靜藥物 經常伴隨嘔吐及噁心
Dexmedetomidine	1-10 µg/kg IM, IV	當無法取得揮發性麻醉劑時，低劑量可用於鎮靜和安定，而高劑量可與 ketamine 及鴉片類藥物合併使用作為麻醉用藥組合 (“doggy” or “kitty magic”) 作為流浪犬貓的化學保定用藥時，可能需要更高的劑量
Medetomidine	10-20 µg/kg (OTM) (貓)	請參見 dexmedetomidine 的部分 效力只有 dexmedetomidine 的一半 (但劑量為兩倍) 頰黏膜給藥會導致貓過度流涎
Ketamine	6-20 µg/kg IM, IV	當與 midazolam 和鴉片類藥物合併使用時，才可能特別選用 ketamine 作為貓的鎮靜 / 化學保定用藥 口服投藥是流浪貓給藥的選擇之一
Alfaxalone	3-10 mg/kg IM 或 PO 0.5-1 mg/kg IM	當與 midazolam 和鴉片類藥物合併使用時，才可能特別選用 alfaxalone 作為貓的鎮靜用藥

* 選擇靜脈注射時應降低劑量

** 用於牙科治療

† Benzodiazepines 用於年輕、健康的病患中經常觀察到逆理性鎮靜效果

表 4. 用於麻醉誘導和注射型麻醉的藥物[†]

藥物	劑量範圍 ^{**}	註解
Alfaxalone*	0.5-3 mg/kg IV 最高劑量為 3-5 mg/kg IV (在沒有麻醉前給藥的病患)	逐漸給藥至觀察到效果 可能觀察到心肺功能抑制 可能觀察到激動的恢復過程 (請參見藥品標示)
Propofol*	0.5-4 mg/kg IV	在貓可能需要使用更高的劑量 (6-8 mg/kg) 用於低血容和心肺疾病病患應格外注意 有些配方含有防腐劑, 因此具有更長的保質期 腎臟病病患和肝臟並病患的麻醉用藥選擇
Ketamine*	2-5 mg/kg IV (麻醉誘導) 2-20 µg/kg/min IV (合併平衡式麻醉組合一起靜脈輸注)	經常與 diazepam 或 midazolam 合併使用作為麻醉誘導。切勿單獨使用 拮抗 N-methyl D-aspartate (NMDA) 受體而達到抗痛覺過敏作用 能夠達到良好的心肺穩定性 麻醉恢復過程可能不順利
Thiopental*	2.5-5 mg/kg IV	用於無法取用其他藥物的情況下 心肺功能抑制 藥物累積 (例如體溫過低、肝臟疾病、腎臟疾病) 可能會導致麻醉恢復時間延長 只能靜脈注射給藥 (否則有靜脈炎和嚴重皮膚壞死的風險)
Tiletamine-zolazepam*	1-2 mg/kg IV	當無法取用揮發性麻醉劑時才會選擇該藥物 應給予止痛藥物來控制疼痛 麻醉恢復時間可能延長且過程中不順利 與 ketamine 相似的藥理作用

[†] 有關這些麻醉藥物的詳細資訊可以在相關的教科書中找到

* 逐漸給藥至觀察到效果。麻醉誘導前應評估鎮靜程度, 以確定每種藥物的最佳劑量範圍。這些藥物都有其獨特的優點和缺點

表 5. 經常用於動物麻醉和疼痛管理的局部麻醉劑

局部麻醉劑 *	起效時間 (分鐘)	常用濃度 (%)	阻斷時間 (小時)	相對效力 (lidocaine = 1)	建議最高劑量 (mg/kg)
Lidocaine	5-15	1, 2	1-2	1	10 (犬) 5 (貓)
Mepivacaine	5-15	1, 2	1.5-2.5	1	4 (犬) 2 (貓)
Bupivacaine	10-20	0.25, 0.5, 0.75	4-6	4	4 (犬) 2 (貓)
Ropivacaine	10-20	0.5, 0.75	3-5	3	3 (犬) 1.5 (貓)
Levobupivacaine	10-20	0.5, 0.75	4-6	4	2 (犬) 1 (貓)

* 注射量 (0.25 - 1 mL) 根據病患的體型大小、解剖結構和體重而有所差異。可以根據手術時間長短, 術後止痛必要性, 重複注射麻醉阻斷劑, 並使用低於最高建議劑量的注射量 (請參見正文)

以作為多模式止痛組合 (multimodal analgesia) 的一部分, 但是目前尚不了解這些藥物在伴侶動物中作為止痛藥物的效果及其不良反應。Paracetamol 不應應用於貓。

- 表6 考量了不同的藥物取得限制, 針對牙科病患提供建議的麻醉與止痛組合。

插管

即使藥物取得有限且無法使用揮發性麻醉劑的情況, 氣管插管對於牙科操作是相當重要的步驟。

- 帶有氣囊的氣管插管用於插管、提供氣道保護及作為輔助通氣的方式。由於牙科操作造成吸入內容物的風險較高, 因此插管特別重要。
- 建議將口咽部填塞住 (請參見預防的部分)。
- 建議進行所有全身麻醉操作都需搭配氣管插管, 獸醫師應避免過度充氣氣囊, 尤其是在貓, 因為這可能造成氣管受損 / 壞死, 特別是在移動病患過程中 (Mitchell *et al.* 2000)。
- 麻醉過程中要將病患翻身時, 都應先斷開連接呼吸迴路再進行後續動作。

輸液治療

在所有病患中, 都應建立靜脈通道作為最佳護理的一部分, 理想上建議放置靜脈留置針。靜脈通道得以在手術期給予輸液、急救藥物、抗生素、止痛藥物, 以及麻醉藥物。2013 年發表的 AAHA / AAFP 輸液療法準則提供了有關犬貓這一主題的全面資訊 (Davis *et al.* 2013b)。

- 輸液療法可以彌補持續性水分流失、預防和治療脫水與低血容的情況, 並作為提供電解質的來源。

表 6. 針對進行口腔疾病手術治療犬貓之術中疼痛控制：不同藥物取得性的組合示例

口腔疾病治療通常與緩解疼痛與炎症反應有關。針對手術期間以及出院後數天至一週內，應制定止痛計畫。具體劑量請參見表 3、4 和 5。在所有病例，都應根據目標區域使用**局部麻醉技術**，包括眶下、下齒槽、上顎、腭、頰神經阻斷。

不受藥物取用性影響的建議組合	麻醉前給藥： 合併使用 acepromazine 與 α -2 腎上腺素受體致效劑（例如 dexmedetomidine、xylazine、medetomidine），或者，使用 benzodiazepine（例如 midazolam）搭配鴉片類藥物 麻醉誘導： 靜脈注射 propofol (3-5 mg/kg)、ketamine (5 mg/kg) + diazepam 或 midazolam (0.25 mg/kg)，或 alfaxalone (2-5 mg/kg) 至觀察到藥效 麻醉維持： 吸入性麻醉劑 (isoflurane 或 sevoflurane) 術後止痛： NSAID。根據藥品標示和物種決定這些藥物的使用天數。根據疼痛的嚴重程度，可以重複投予鴉片類藥物
沒有管制藥物的建議組合	麻醉前給藥： 合併使用 acepromazine 或 α -2 腎上腺素受體致效劑（例如 dexmedetomidine、xylazine、medetomidine）以及注射型 tramadol。如果無法取用注射劑型，可以口服投予 tramadol 麻醉誘導： 靜脈注射 propofol (3-10 mg/kg)、alfaxalone (2-5 mg/kg) 或 tiletamine/zolazepam (1-2 mg/kg) 至觀察到藥效。若使用 tiletamine/zolazepam 作為麻醉前給藥，可以肌肉注射的途徑給藥進行麻醉誘導 麻醉維持： 吸入性麻醉劑 (halothane、isoflurane 或 sevoflurane)。靜脈注射 propofol 或 alfaxalone 至觀察到藥效。Tiletamine/Zolazepam 術後止痛： NSAIDs。根據藥品標示和物種決定這些藥物的使用天數。 在犬，可以使用 metamizol (dipyrone；每 12 小時靜脈注射 25 mg/kg) 或 acetaminophen (paracetamol；每 12 小時口服投予 12.5 mg/kg)，但在貓不能這麼做。 當無法取用鴉片類藥物時，可以將這兩種藥物與 NSAID 合併使用，以達到更好的術後止痛效果。
受限於止痛藥物取用性的建議組合	麻醉前給藥： Xylazine 麻醉誘導與維持： 靜脈注射 pentobarbital (2-5 mg/kg)、thiopental (2-8 mg/kg)、propofol (3-5 mg/kg) 至觀察到藥效。靜脈 / 肌肉注射 Tiletamine/Zolazepam 術後止痛： 與 沒有管制藥物的建議組合 相同

- 大多數麻醉藥物會引起一定程度的心血管抑制，而在麻醉過程中給予平衡式晶體溶液能夠強化水合狀態與組織灌注。
- 輸液選擇應根據病患的需求和要求。一般來說，對於口腔手術的麻醉病患，術中的晶體輸液輸注速率 (2-3 mL/kg/hour) 應低於外科手術輸注速率 (5 mL/kg/hour)，因為這些操作造成的不易感知性體液流失 (insensible fluid loss) 較少。
- 輸液過量對犬貓來說是一種風險，尤其是考慮到這些處置操作可能需要很長一段時間。在認為有必要的情況，以及在低血容且無心臟疾病的病例中，可以使用更高的輸注速率。
- 術前輸液治療可能有利於嚴重腎臟疾病病患，以建立適當的水合狀態。

監控

麻醉監測與發病率和死亡率降低顯著相關。獸醫師不應將「麻醉」本身歸咎於造成病患手術期間意外死亡的原因，因為大多數麻醉死亡是在犬貓監控不當或經常導因於人為失誤所造成的。簡單周邊脈搏觸診與脈搏血氧飽和度監控 (pulse oximetry) 可以讓貓的麻醉相關死亡風險大幅降低 80% (Brodelt *et al.* 2007)。美國獸醫麻醉與止痛學院 (American College of Veterinary Anaesthesia and Analgesia) 針對動物醫療程序鎮靜或麻醉過程提供了建議的監測方式 (www.acvaa.org；請參閱「小型動物監測準則 (Small Animal Monitoring Guidelines)」)。

- 在口腔操作程序的麻醉期間可能難以監測脈搏血氧飽和度，因為探頭很容易移位，但可以夾在耳朵和掌墊上。
- 平均血壓應維持在 70 mmHg 以上，以保持適當的組織灌注。這在患有慢性腎臟疾病的犬貓中特別重要。都卜勒超音波 (Doppler ultrasound) 可用於測量收縮壓。在貓，使用都卜勒超音波測得的血壓與平均動脈壓密切相關。
- 理想情況下，應使用二氧化碳分析儀 (capnograph) 監測呼吸，因為監測呼吸頻率無法提供「呼吸功能品質」的資訊 (強度、氣體交換、代謝、以及麻醉呼吸系統斷開連接等)。
- 體溫應維持在 37 至 38° C (98.6-100.4° F) 之間。在任何情況下都應監控體溫 (Stepaniuk & Brock 2008)。可以藉由避免與冰冷的表面接觸、使用加熱墊、主動加熱裝置和毯子，以及設定溫暖的工作環境來防止體溫過低。在四肢周圍放置氣泡塑膠包裝材料也可用於防止體溫過低。這種材料的價格便宜，並且世界各地皆能夠取得。

設備

施行全身麻醉前應對麻醉設備 (包括麻醉機、呼吸迴路和氣管插管) 進行測試。這些裝置儀器都應該是清潔，處於功能良好並經過例行維護的。

理想情況下，存在麻醉相關死亡風險的犬貓 (例如 ASA III 級或更高) 應轉介給接受過獸醫麻醉進階訓練的獸醫師 (例如在某些國家，經過美國或歐洲獸醫麻醉與止痛學院的嚴格訓練後便可成為專科獸醫師)。

疼痛管理

整體考量

疼痛管理不僅在道德與動物福利上很重要，也是重新建立器官功能、讓動物儘快恢復、出院，並儘可能降低花費成本的治療策略 (Simon *et al.* 2017)。國際疼痛研究協會 (International Association for the Study of Pain, IASP) 根據疾病嚴重程度發表了人類牙齒疼痛的課程大綱 (<http://www.iasp-pain.org/Education/CurriculumDetail.aspx?ItemNumber=763>)。類似的內容概述可以改編並應用於獸醫學中以教授獸醫系學生。在獸醫牙科學中，臨床獸醫師應依據適當的文獻資料和科學證據，採用經過驗證的疼痛評估方法進行評估並治療口腔顏面疼痛。口腔與顎面疾病的疼痛管理原則如下：

- 疼痛被認為是第四個生命徵象評估項目，其評估和治療應視為每位病患「檢查」的一部分。在針對手術期間以及出院後數天至一週內，制定止痛計畫。
- 應根據每個病例的狀況量身定制止痛方案，並相應調整劑量範圍。牙科病患可能表現出各種程度的疼痛，而制定安全有效的方法可能具有相當的挑戰性。
- 使用預防性和多模式止痛技術能夠達到最佳的疼痛管理，並且對於患有口腔疾病的病例來說，疼痛管理可能更為重要，因為牠們通常不會表現出明顯的疼痛跡象 (方框 1)。
- 除非存在禁忌症，一般「基礎」的止痛方案包括使用鴉片類藥物、局部麻醉劑和非固醇類抗發炎藥物 (NSAIDs) (有關藥物、劑量和適應症的資訊，請參閱 Mathews *et al.* 2014)。
- 應考慮每種止痛藥物的優點與缺點。
- 對於存在中度和重度疼痛以及出院的病患，建議給予輔助止痛藥物。對於接受侵入性手術程序且需要頻繁評估的病患，建議住院，並給予鴉片類藥物和 ketamine 輸注治療 (舉例來說)。

疼痛評估

犬貓疼痛評估對於獸醫師來說是一項挑戰，因為尚未發表用於評估口腔疾病病患疼痛程度的特定儀器 / 工具。目前正在研究一種儀器，並且目前公認在這些動物中大多數都具有疼痛反應，特別是那些存在慢性感染或創傷的病例 (Della Rocca *et al.* 2019)。口腔疾病及相關的疼痛也是一種動物福利問題，因為它影響到動物的生活品質與營養狀況 (方框 2)。拔牙以及大多數其他牙科治療顯然也會引起疼痛 (Steagall & Monteiro 2019)。

一般來說，口腔疾病引起的疼痛可能會造成特異性及 / 或非特異性臨床症狀，而這些症狀將在口腔治療後有所改善。牙齒疼痛的症狀包括流涎 (ptyalism)、口臭 (halitosis)、食慾降低、摩擦或用手掌搔抓臉部、舉止改變以及不願意玩玩具。可以使用格拉斯哥疼痛評分工具 (Glasgow pain scoring tools) 來辨識與評估犬 (Reid *et al.* 2007) 和貓 (Reid *et al.* 2017) 的疼痛。這些工具雖然尚未被證實用於口腔疾病病患的有效性，但它們提供了「整體」的狀況，並可用於任何內科 / 外科疾病。對於經歷拔牙的貓病患，臉部疼痛表情量表 (Feline Grimace Scale) 具有良好至極佳的評分者間信度 (inter-reliability)，並可用於辨識疼痛 (Watanabe *et al.* 2020)。這是能有效、值得信賴且簡單用以評估貓疼痛反應的工具。

術中疼痛控制

鴉片類藥物是急性疼痛管理的第一線治療藥物，並在其他地方已經有詳細的描述 (Simon & Steagall 2016, Bortolami & Love 2015)。

方框 1：

預防性止痛指的是所有類型的手術期間介入措施以緩解與減輕術後疼痛。針對不同操作程序長短的手術，在手術期間的特定時間點給予止痛藥物，以防止觸感痛 (allodynia) 和中樞神經敏化 (central sensitization)。多模式止痛是指給予兩種或多種具有不同作用機理的止痛藥物。這些藥物組合應具有顯著的協同作用，進而得以降低每種類型之止痛藥物的所需劑量，同時減少不良反應。

方框 2：

舉例來說，在治療口腔疾病後，通常可以觀察到體重增加和活動力增加、睡眠模式改善 / 生活品質提升等情況。某些動物在手術後表現比以前更為親人，這表示疼痛和發炎可能影響到情緒和情感部分。止痛管理減輕了疼痛和痛苦，並有利於動物福利 (請參見動物福利的部分)。

- 它們產生不同程度的鎮靜作用（取決於所使用的藥物以及病患的健康狀況），減少犬的麻醉劑需求量（劑量依賴型），並具有可逆性。
- 不同的鴉片類藥物具有不同的受體親和力、藥效（*efficacy*）、效價（*potency*）而產生不同的效果與個體反應。
- 深入討論超出了本準則的範圍，但是大多數鴉片類藥物受體完全致效劑（例如 *morphine*、*hydromorphone*、*methadone*、*fentanyl*、*remifentanyl*）提供劑量依賴性的止痛效果，促進迷走神經張力誘發的心搏過緩（*vagal tone inducing bradycardia*），但不會改變全身血管阻力或心肌收縮力，提供血液動力學穩定性。
- *Buprenorphine* 是 μ -鴉片類藥物受體部分致效劑，並有研究調查其在貓的應用（*Steagall et al. 2014*）。*Buprenorphine* 和 *methadone* 均可經由頰黏膜給藥途徑，並在貓具有明顯的止痛作用。這適合應用在牙科病患中，但是開立這些藥物處方由飼主給藥可能會引起責任問題。近期一篇研究顯示，相較於健康的貓，經頰黏膜投予 *buprenorphine* 給齒齦口腔炎（*gingivostomatitis*）的貓顯示較低的生物可利用率和較短的吸收半衰期。然而，*buprenorphine* 在這些病患中產生止痛作用，炎症似乎影響藥物吸收，但不影響藥物的整體止痛效果（*Stathopoulou et al. 2018*）。

大多數口腔與顎面疾病和治療涉及炎症和組織損傷 / 創傷。在這些病例，強烈建議使用非固醇類抗發炎藥物，而獸醫師應了解所屬國家 / 地區核准使用的劑量範圍。

- 除非存在禁忌症，NSAID 藥物治療通常大約為 3-7 天，具體根據口腔疾病 / 操作程序的類型。
- 可以讓貓服用幾天的 NSAIDs（*Monteiro et al. 2019*）。這對於患有慢性齒齦口腔炎的貓在重大的口腔外科手術後（例如全口拔牙）尤其重要。在歐洲，有些 NSAIDs 已被獲准每日長期投予貓，因此這對於這些病患可能是用藥選擇之一。
- 顎面創傷以及侵入性和複雜性手術操作（例如上顎骨切除術 *maxillectomy* 和下顎骨切除術 *mandibulectomy*）造成劇烈的疼痛；通常在術後初期（24-48 小時）平衡麻醉 / 多峰鎮痛（全身性輸注止痛藥物，例如鴉片類藥物、*lidocaine* 和 *ketamine*）合併 NSAIDs 藥物治療可以緩解這些疼痛（*Watanabe et al. 2019*）。
- 輸注止痛劑相當重要，尤其是因為嚴重創傷或牙關緊閉（*trismus*，咀嚼肌肌炎）而無法口服止痛藥物的情況。
- 「居家」止痛藥物治療是疼痛管理的重要一部分。
- NSAIDs 理想上應與口服輔助止痛藥物（例如 *tramadol*、*amitriptyline*、*gabapentin* 及 / 或 *amantadine*）合併使用。

局部口腔麻醉技術

局部麻醉藥物造成可逆性鈉離子與鉀離子通道阻斷，同時阻斷痛覺輸入信號（*nociceptive input*）傳遞。局部麻醉技術提供術中（和術後初期）止痛，並以經濟實惠的方式降低揮發性麻醉劑的需求量（*Gross et al. 1997; Gross 2000; Snyder & Snyder 2013; Aguiar et al. 2015*）。此外，這些藥物鈍化了起初手術創傷的痛覺，縮短恢復時間。這些阻斷技巧需要基礎的訓練，並且可用於各種牙科手術操作，包括拔牙或口腔手術，例如上顎骨切除術、下顎骨切除術等。以下列出一些注意事項：

- 可惜的是，由於沒有經常應用的習慣，因此局部麻醉技術並未在獸醫學中廣泛使用。WSAVA 牙科標準化委員會強烈支持將這些技術應用於術中疼痛控制，尤其是在止痛藥劑取用有限的情況下。
- 這些藥物容易取用，並應納入口腔顎面疾病病患的麻醉管理中。
- 重要的是應注意，由於物種之間的解剖結構差異，不能將應用於犬的技術直接延伸應用於貓。
- WSAVA 準則中辨識、評估與管理疼痛部分描述了各種局部一區域麻醉技術的說明及圖示（*Mathews et al. 2014*）。可以在蒙特利爾大學獸醫學院的 YouTube 頻道上觀看這些技術（下文將提供連結）（*Steagall et al. 2017*）。

材料

口腔局部一區域麻醉技術只需要簡單且低成本的材料，例如一次性的 1 mL 注射針筒、25 mm 至 30 mm 的 27-G 或 25-G 針頭。應避免使用口徑更大的針頭，因為它們可能會造成神經和血管損傷，而口徑小的針頭可能會在注射時產生過大的壓力並導致局部組織損傷。

藥物

表 5 描述局部麻醉劑的常用劑量與濃度。用於口腔局部麻醉技術，*levobupivacaine* 或 *bupivacaine* 可能比 *lidocaine*

來得更適合，因為這些藥物的作用時間較長。然而，據傳聞描述如果在操作結束後 / 拔管後數小時，口腔和（特別）舌頭如果仍被麻醉，則可能出現自殘的情況。下顎神經阻斷期間可能發生舌神經（lingual nerve）與頰舌骨神經（mylohyoid nerve）也被麻醉的情況，導致前三分之二的舌頭去敏化。理想的做法是在術中和術後初期使用局部麻醉技術和鴉片類藥物達到止痛，並藉由使用鴉片類藥物、NSAIDs 和輔助止痛藥物來減輕術後疼痛。一些獸醫師會結合鴉片類藥物（例如 buprenorphine, 0.003-0.005 mg/kg）與局部麻醉技術來阻斷口腔神經。在人類的小型口腔手術中，給予 buprenorphine 能夠增強並延長 bupivacaine 的作用（Modi *et al.* 2009）。在犬，單獨使用 bupivacaine 或與 buprenorphine 合併使用能夠降低約 20% 的 isoflurane 需求量。添加 buprenorphine 並未延長神經阻斷的作用時間，但在某些個體中產生減少 isoflurane 用量的效果，並可以維持長時間（Snyder *et al.* 2016b）。

局部麻醉組合

在過去經常混合 2% 的 lidocaine 和 0.5% 的 bupivacaine 以減少 bupivacaine 的起效時間，同時延長 lidocaine 的作用持續時間。然而，這些藥物具有不同的酸平衡解離常數（pKa）、蛋白質接合率（%），並且幾乎沒有證據顯示該組合優於單獨使用 bupivacaine。結果可能是無法預測的，並且作用持續時間實際上反而是減少的（Shama *et al.* 2002）。但是，與單獨使用 lidocaine 相比，lidocaine-bupivacaine 組合應提供更持久的作用時間（Pascoe 2016）。

用量

這些技術只需要少量的局部麻醉劑。一般來說，只要考慮所有所需牙科神經阻斷術所需之藥物的毒性劑量（請參見下文），lidocaine 或 bupivacaine 的用量通常介於 0.1- 0.2 mL（貓） / 0.2-1 mL（犬）。口腔廣泛受多條腦神經分支支配，並且阻斷失敗經常發生（Krug & Losey 2011）。獸醫師應合併使用多種技術的，並且如果已經計算出毒性劑量（請參見下文併發症的部分），可以重複使用這些技術，但是始終應考慮使用其他止痛技術。當其他技術應用失敗時，可以採用骨內（intraosseous）或牙周韌帶內（intra-ligamentary）麻醉技術，但是這些阻斷術在注射時會引起內因性疼痛。

避免併發症

在施行任何局部麻醉阻斷術之前，有一些重要的考量應注意，以避免併發症產生：

- 計算毒性劑量：如果未正確計算劑量範圍和給藥間隔，則可能會發生局部麻醉劑中毒（表 5）。
- 目前普遍認為在犬貓中，如果 lidocaine 的劑量高於 10 mg/kg（犬）和 5 mg/kg（貓），以及 bupivacaine 的劑量高於 2 mg/kg（犬和貓）可能會誘發以下中毒症狀：癲癇、心肺功能抑制、昏迷和死亡（Chadwick 1985; Feldman *et al.* 1989; Feldman *et al.* 1991; Woodward 2008b）。
- 在計算貓的劑量時，應考慮到應用 lidocaine 噴霧進行氣管插管的用量。
- 意外注射到血管：獸醫師一定需確認針頭是否進入血管，以避免將藥物意外注射到靜脈內，尤其是在注射 bupivacaine 的情況下，因為該藥物具有心臟毒性（Aprea *et al.* 2011）。如果靜脈注射 bupivacaine，可能會造成心室早期收縮（ventricular premature contractions）等心律不整。
- 意外靜脈注射 lidocaine 並不會造成嚴重異常，但是可能導致阻斷無效，並且可能造成血腫 / 出血（Loughran *et al.* 2016）。注射局部麻醉劑後 30-60 秒用手指按壓注射部位是避免血腫的最佳方式。
- 推注阻力：如果感覺到推注阻力，則不應進行局部阻斷術，因為這可能表示神經穿刺針穿刺傷並有神經損傷的風險。在這種情況下，應拔出或重新調整針頭。

口腔局部麻醉阻斷術後的併發症很少見，但有相關的研究報導，包括眼球穿刺傷，而這通常需要進行眼球摘除術（enucleation）（Perry *et al.* 2015）。眼眶穿刺傷也可能是由拔牙所致，因此可能與注射麻醉劑無關（Smith *et al.* 2003; Guerreiro *et al.* 2014）。獸醫師不應該害怕使用這些技術；但是，應過程中仍應謹慎並搭配正確的標的結構。在存有膿瘍或腫瘤的情況下，應避免施行局部阻斷術，因為這兩種情況下分別具有傳播感染或腫瘤細胞的風險。

發炎反應與局部麻醉阻斷失敗

局部麻醉劑的 pKa 介於 7.5 至 9 之間，被配製成鹽酸鹽的酸性溶液（pH 3.5 – 5.0）。這樣的製劑主要為離子形式，因此是水溶性。當符合生理酸鹼值（7.4）的局部麻醉劑溶液被注入身體組織時，將以非離子的脂溶性形式存

在。這對於藥物作用相當重要，因為非離子形式才能穿過生物膜。在發炎的組織中，離子形式佔多數，這解釋了為什麼在這種情況下（酸性環境和炎症反應）局部麻醉劑可能無效。應在非發炎區域進行局部麻醉阻斷術，以提高效果。舉例來說，下齒槽神經阻斷術應麻醉遠心側發炎的，因為該阻斷術是注射在炎症區域的前端（遠處）進行的。

特殊技巧

1. 下齒槽神經阻斷術 (<https://www.youtube.com/watch?v=2q8ndh5Bn6U>)
阻斷下顎的感覺與運動神經支配，涵蓋牙齒、下唇、部分舌頭、軟硬組織。在貓中很難觸摸到這個孔，但是仍然可以成功阻斷。貓的下顎骨體的腹側緣並沒有凹痕，但在犬可以很容易地摸到該凹痕。
2. 腭神經阻斷術 (<https://www.youtube.com/watch?v=-xsDqqGRrjI>)
麻醉腭神經和腭組織。
3. 眶下神經阻斷術 (<https://www.youtube.com/watch?v=H3L1LHBCm-g>)
麻醉皮膚和口腔內軟組織、上顎犬齒、鼻腔背側部分、眶下孔前側的上顎骨，以及門齒。該阻斷方式並非一定能夠麻醉治療側的上顎第四前白齒、第一或第二白齒 (Pascoe 2016)。因此，對於要拔除這些牙齒的犬貓病例，應考慮上顎神經阻斷術 (maxillary nerve block)。
由於該眶下孔正好位於眼眶腹側，因此施行此技術時必須格外小心。在貓可以輕易觸摸到骨脊。貓和短吻犬的眶下管比中吻和長吻犬短得多，其長度可能只有數毫米。為避免眼睛穿刺傷，應將針頭從腹側引入並只向前推進約 2 mm。
4. 中頰神經阻斷術 (<https://www.youtube.com/watch?v=r9j06VVGvMw>)
麻醉前下唇和下顎骨，涵蓋同側門齒。在貓和小型犬中，中頰孔很小，並不應進行穿刺，以避免造成神經傷。
5. 上顎神經阻斷術 (<https://www.youtube.com/watch?v=1AYNmsyzCv0>)
麻醉同側上顎骨、牙齒、腭以及鼻子、臉頰和上唇的皮膚。有研究描述了另一種上顎神經阻斷術的方法。使用眶下入路，將導管的尖端（沒有硬針的軟針）推進到與平行眶下管的假想線並垂直拔出至穿越眼外眥 (Viscasillas *et al.* 2013)。掀起上唇，並定位眶下孔（大約在第三前白齒被側面）。將導管插入孔口約 2-4 mm，獸醫師應事先決定好導管的尺寸。

重點整理

- 口腔與顎面疾病需要全身麻醉才能完成適當的治療。因此，麻醉與疼痛管理是獸醫牙科學中的重要領域。
- 「無麻醉牙科操作」不僅從動物福利標準的角度來看是不可接受的，並且還會給操作人員相當大的風險，另外，也無法充分預防和治療口腔疾病。
- 適當的麻醉管理包含擬定麻醉計劃，並根據每個病患的需求、風險、共存疾病、設備和藥物取用性完成病患準備 / 評估。
- 麻醉 / 止痛計畫是針對個體和疾病量身定制的。
- 氣管插管、麻醉監測和輸液治療是達到最佳麻醉的其中一部分，這些都有助於避免併發症發生。
- 疼痛是第四個生命徵象，其評估和治療應是每位病例「檢查」的一部分。
- 應針對術中以及出院後的數天至一週內，制定涵蓋多模式止痛技術的止痛計畫。
- 每個牙科治療操作都應涵蓋口腔局部麻醉技術（牙科神經阻斷術）。

第 4 節：口腔檢查與記錄

精確的口腔診斷應根據病史、臨床檢查和牙周探查、牙科放射學檢查與（必要時）實驗室檢查的結果。必須以系統性的方式完成檢查，以避免遺漏任何重要的細節。所有的檢查發現都應記錄在病歷中。

清醒病患的檢查

在初次就診期間，可以讓病患在保有意識的狀態下進行部分的檢查。檢查結果可以提供疾病的整體狀況，並有利於擬定初步的治療計畫。這應與飼主進行全面的討論，包括跟飼主說明這只是初步計畫，並且通常需要施行麻醉做進一步檢查和放射學檢查來確定後續治療方式 (Wallis C *et al.* 2018)。

口腔 / 牙科檢查

初步檢查應了解全面的病史，包括可能暗示為牙科疾病的症狀，例如口臭（*halitosis*）、飲食習慣改變、流涎（*ptyalism*），以及甩頭。初步臨床檢查包含評估眼睛、頭部的對稱性、腫脹、淋巴結、鼻子和嘴唇等頭部檢查。接下來，應評估顳顎關節（*temporomandibular joint, TMJ*）活動及功能。牙科檢查包括注意齒列的階段（乳牙 / 恆牙），以及是否有任何缺失、斷裂或變色的牙齒。口腔軟組織檢查範圍包含口腔黏膜、牙齦、腭、舌頭背側和腹側面、扁桃腺、唾液腺及唾液腺管。檢查人員應評估口腔軟組織是否存在團塊、腫脹、潰瘍、出血和炎症。清醒病患的牙周檢查應側重於檢查牙齦發炎、牙結石堆積（*calculus deposits*）與牙齦萎縮（*gingival recession*）等情況。此外，用於測量溶解的硫醇（*dissolved thiol*）濃度的牙周診斷試紙對於牙齦健康和牙周狀況是非常有用的檢查室指標（*Manfra et al., 2012*）。該產品已被證明可以改善飼主對牙科建議的配合度。

口腔健康指標

對於每個病例，第一步都是蒐集基礎的最低臨床數據資料。口腔健康指標（*Oral Health Index, OHI*）（*Gawor et al., 2006*）是從清醒病患進行基礎檢查後建立的有效指標，並能夠提供良好的整體臨床狀況。檢查不僅包含口腔和鄰近區域，亦涵蓋生活方式與營養。檢查項目包含淋巴結、牙結石堆積、牙周狀況、營養與口腔護理（專業與居家照護）。根據臨床發現對每個項目進行評分，然後計算出總分。結果有助於決策及確定是否需要進一步檢查及 / 或治療（表 7）。

咬合

根據美國獸醫牙科學院（*American Veterinary Dental College*）命名委員會的描述（*AVDC Nomenclature Committee 2019*），理想的咬合為「... 上顎與下顎牙齒牙尖完美對合。在犬，理想上牙弓內牙齒的位置由原型犬（即狼）的牙齒的咬合、弓間與齒間關係所定義」（欲了解完整信息請瀏覽 www.avdc.org/nomenclature）。異常的定義

表 7

診所名稱	DogBeachDoctor		
地址	Bay ve 123		
城市與郵遞區域	San Diego		
電話	0123 456 78 90		
口腔健康指標 (OHI)			
日期	16-05-2017		
飼主名稱	Jane Doe		
寵物名稱	Donald		
淋巴結	正常	0	0
	可觸摸到	1	
	腫大	2	
牙結石堆積	無	0	
	低於 25% 的牙冠	1	1
	低於 50% 的牙冠	2	
	低於 75% 的牙冠	3	
發炎狀態	無發炎	0	0
	牙齦炎	1	
	牙周炎	3	
	口腔炎	3	
飲食	乾糧	0	
	軟質乾糧	1	
	軟質食物	2	2
居家照護	每日主動口腔照護	0	
	被動及 / 或偶爾主動	1	
	無	2	2
總分			5
結果：			
0-3 分	預防保健建議		
4-7 分	需要積極的改變，並可能需要進行手術		
8-12 分	需要儘快進行手術		

牙齒咬合檢查表（Gorrel 2004）：

1. 頭部對稱性
2. 門齒關聯性
3. 犬齒咬合
4. 前臼齒對合
5. 後前臼齒 / 就齒咬合
6. 每顆牙齒的位置

全身麻醉下的檢查

全面的檢查只有在全身麻醉下才能完成。麻醉前檢查與麻醉技術描述於第3節（麻醉部分）。麻醉誘導後，放置氣管插管、將氣囊充氣、固定氣管插管並穩定病患，應以詳細且系統性的方式進行檢查，並同時繪製牙周檢查紀錄。在全口肉眼外觀檢查之後，使用適當的器械並分兩個步驟進行觸摸檢查。首先，使用牙科探針檢查牙齒本身是否存在缺陷，例如牙齒磨損（tooth wear）、齒吸收（resorption）、齲齒（caries）、牙髓裸露（pulp exposure），以及牙釉質疾病。之後，用牙周探針評估牙齦溝 / 牙周囊袋與根叉裸露（furcation exposure）。了解相關結構的解剖構造對於做出正確的診斷相當重要（請參見「口腔和牙齒解剖學與生理學」部分）。和另一外臨床獸醫人員共同合作完成四手操作是非常有幫助的，另一個人員可以記錄所觀察到的發現（Huffman 2010）。

詳細檢查步驟：

1. 檢查口咽：建議在進行氣管插管並填塞喉嚨之前，快速檢查咽門口咽與扁桃腺（圖107）。

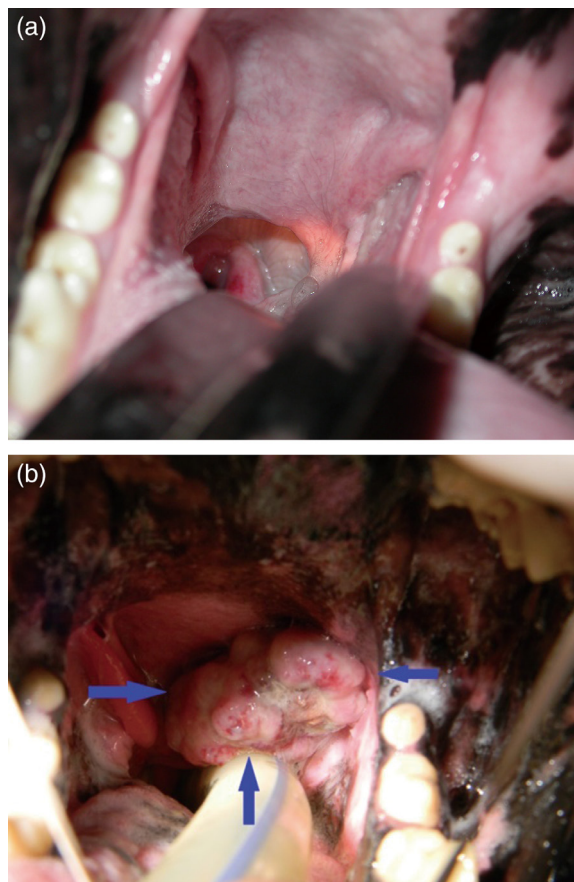


圖 107. a) 在插管過程中評估口腔深處與口咽（此示例為正常結構）。b) 在口咽深處的左側可見大團塊（藍色箭頭所示）。

2. 拍攝術前照片：進行任何操作程序以前，都應拍攝照片。建議左右兩側都應拍攝，另外應拍攝從頭側往後的視圖。這些影像可以作為術前牙齒狀況的依據，也可以作為給飼主的目視證據。建議使用嘴唇牽引器 (lip retractor) 或牙科鏡 (dental mirror)，以更清楚地觀察整個齒列和周圍結構 (圖 108)。
3. 減少細菌數量：使用 0.12% 的 chlorhexidine 漱口液沖洗口腔。
4. 評估並確定齒列：乳牙、恆牙、或混合存在。
5. 評估軟組織：應檢查整個口腔與前庭區域，包含口腔黏膜 (顏色、濕潤度、腫脹)、嘴唇與臉頰、腭、舌頭與舌下組織是否出現異常以及口腔團塊。
6. 初步潔牙：為了更清楚地觀察牙齒表面與齒齦，建議使用刮牙器進行初步清潔。
7. 術中照片：建議在潔牙過程中對任何發現到的病變拍照記錄 (圖 109)。
8. 使用牙科探針進行牙科檢查：必須使用牙科探針檢查每顆牙齒，從每個象限的第一門齒開始並向後延伸，所有齒弓的牙齒都須被檢查到 (圖 110)。乾燥的牙齒表面有助於看得更清楚 (Baxter 2007)，而牙科鏡對於檢查非常有幫助。正常的牙齒表面是光滑的；任何粗糙都反映為病變。應探查每顆牙齒的各個面，尤其是牙齦緣正下方的區域，以檢測吸收病變。檢查時應注意：
 - a. 牙齒的存在 (或缺失)：牙齒缺失可能表示缺牙症 (hypodontia) (先天性牙齒缺失)、牙齒未萌發 (阻生齒)、牙根滯留，或先前被拔出或掉落的牙齒 (Niemiec 2010b)。偶爾情況下，「缺失」的牙齒實際上是畸形的牙齒。只要發現牙齒「缺失」的情況，都建議拍攝牙科 X 光影像 (Niemiec 2011)。可能觀察到贅生齒 (supernumerary teeth)。

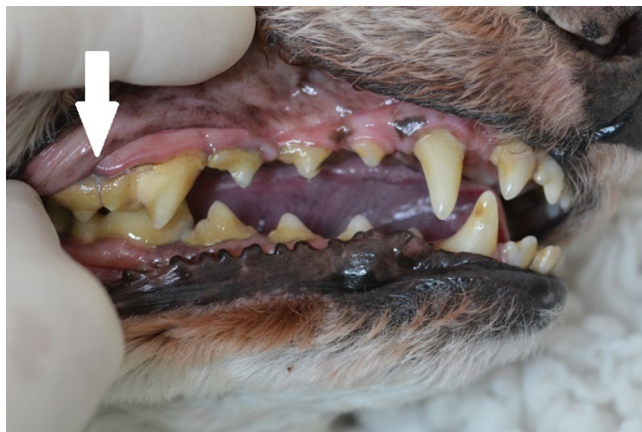

圖 108. 犬病患右側的術前照片，可以看到清潔前的患病程度。可以看到輕度至中度的牙結石和牙齦炎，但在第四前臼齒和第一臼齒 (108 與 109) 之間可見牙齦萎縮和輕度化膿性滲出液 (白色箭頭所示)，並在 104 處可見些微牙齦萎縮。

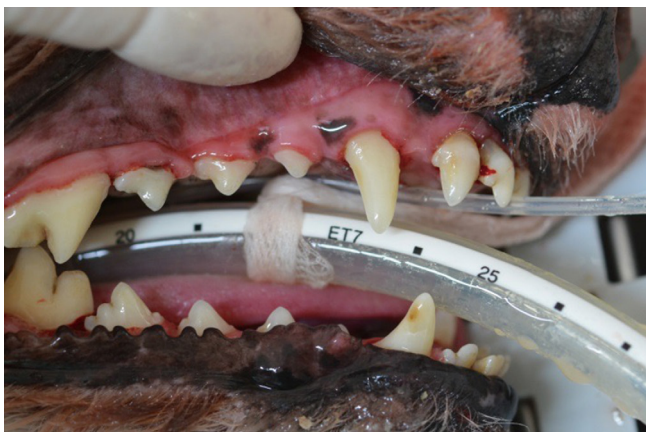

圖 109. 圖 109 中病患在洗牙後可能顯現出隱藏在牙結石下的病變 (例如齒吸收與斷裂)。

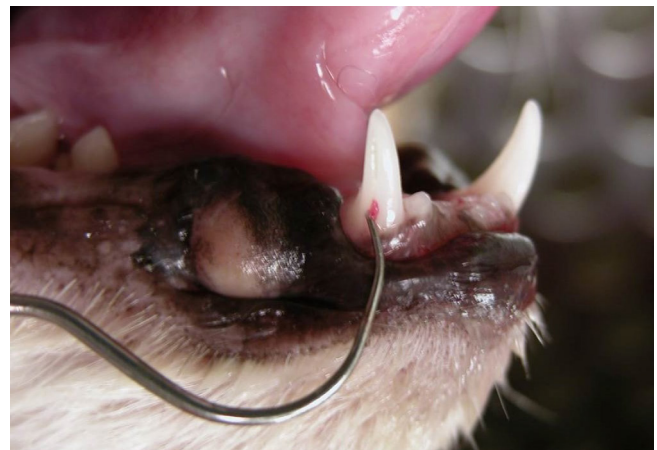

圖 110. 示例在這隻貓病患右下顎犬齒 (404) 的牙齦緣使用牙科探針完成病變評估。在此病例，只有在牙齒頰側牙齦緣上方發現了小型齒吸收病變。這種詳細的檢查有助於診斷與治療該疼痛性疾。疾病。

- b. 牙齒表面：任何表面不規則都可以懷疑是病灶區域。粗糙牙齒表面的鑑別診斷包括：牙齒折斷（非複雜型 / 複雜型）（請參閱常見牙齒疾病的部分），牙釉質缺損（例如礦化不全症），齲齒，磨耗 / 磨損（DuPont 2010）或齒吸收（請參見齒吸收部分）。
- c. 顏色：內因性染色（紫色、黃色、粉紅色或灰色的牙齒）暗示為牙髓炎（即失去活性的牙齒），或在牙齒發育過程中應用了特定的抗生素（圖 111）。懷疑存在牙髓炎或牙髓壞死的牙齒需要根管治療（root canal therapy）或拔除。外因性染色可能是導因於磨損、咀嚼金屬所致。這些牙齒通常不需要治療，但需要拍攝放射學影像（DuPont 2010）。

9. 牙周檢查：

- a. 牙周探測深度（periodontal probing depth, PPD）：必須使用帶刻度的牙周探針測量牙周深度。必須環繞整顆牙齒測量全面的牙齦溝 / 囊袋深度，並可以記錄 4-6 個位置。（有些牙科記錄表只記錄了最深的囊袋，因為這是最重要的）（Holmstrom SE *et al.*, 2004）。犬正常的 PPD 為 0-3 mm，貓正常的 PPD 為 0-1 mm（Niemic 2013c）。（請參見牙周治療的部分）。
- b. 牙齦腫大：牙齦增大可能導致假性囊袋（圖 112）。
- c. 牙齦萎縮：雖然 PPD 不一定會增加，但牙齦萎縮仍提示為牙周疾病（圖 113）。
- d. 根叉病變：根叉病變表示多牙根牙齒的牙根之間發生骨流失（方框 3）（圖 114）。
- e. 搖動性：必須確定搖動性（方框 4）。
- f. 全口牙周評分（Total Mouth Periodontal Score, TMPS）：這種方法可以非常準確地確定病患的牙周健康狀況（Harvey *et al.* 2008）。

10. 拍攝牙科放射學影像：牙科放射學影像是牙科檢查的重要一部分，每個病例最好都應拍攝（Niemic 2011）（圖 115）（請參見放射學的部分）。

11. 牙周疾病分級：合併臨床表現和牙科 X 光影像進行分期（AVDC Nomenclature Committee 2019）（方框 5）。

12. 專業洗牙與拋光

13. 輔助治療：根據所有可取用的資訊（肉眼、觸覺檢查和放射學檢查結果）確定並執行最終治療計畫。

14. 術後 X 光影像及照片（圖 116 與 117）

牙科 X 光檢查是口腔檢查的重要一部分，但是在撰寫本文之時，這項技術並未被廣泛地使用（請參見必要設備的部分）。在這種情況下，使用牙科探針、牙周探針和牙科鏡進行徹底的檢查有助於提供有關口腔健康狀態的準確資訊。在沒有牙科 X 光檢查輔助下所進行的牙周疾病分期是非常不準確的，但是如果無法取得，這樣的分級仍可能有所幫助。

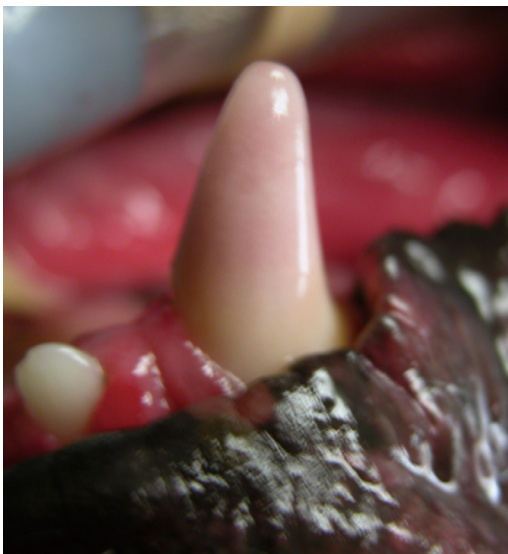


圖 111. 一隻犬的左下顎犬齒（304）為內因性染色（變色）。不論放射線影徵為何，這些牙齒絕大多數都已經失去活性。因此，建議進行根管治療或直接拔除。

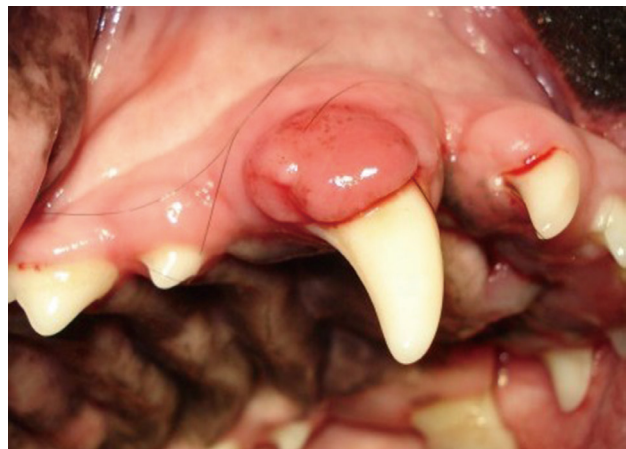

圖 112. 一隻犬的右上顎犬齒（104）出現小範圍牙齦腫大。建議進行牙齦切除術，並且必須將切除的組織送檢組織病理學檢查以排除腫瘤的可能性。

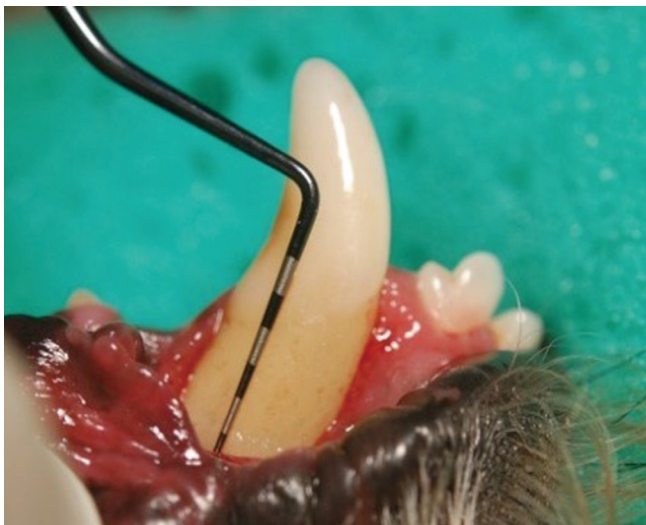

圖 113. 示例正確使用牙周探針來測量犬右下顎犬齒（404）牙齦萎縮的程度。在此病例檢測到12-mm 的牙齦萎縮，雖然沒有發現牙周囊袋，但這已經足以暗示為嚴重的牙周疾病。拔牙是該牙齒的首選治療方法。

方框 3：根叉指數

1級（F1）：當牙周探針深入多牙根牙齒的任何方向時，都不超過牙冠下1/3，伴隨附著性喪失的情況，則稱為1級根叉。（a）

2級（F2）：當牙周探針深入多牙根牙齒的任何方向時，深度超過牙冠一半的距離，伴隨附著性喪失，但並非完全貫穿，則稱為2級根叉。（b）

3級（F3）：當牙周探針深入多牙根牙齒的牙冠下時，可以從根叉的一側完全貫穿到另一側，則稱為3級根叉。（c）

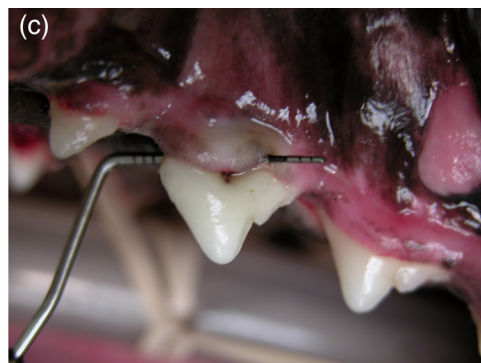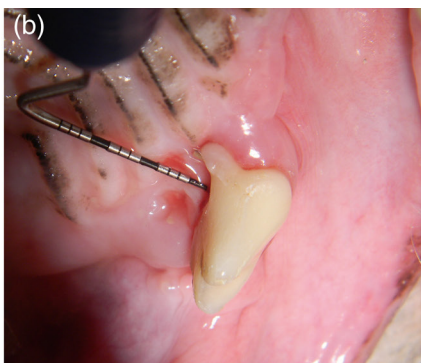
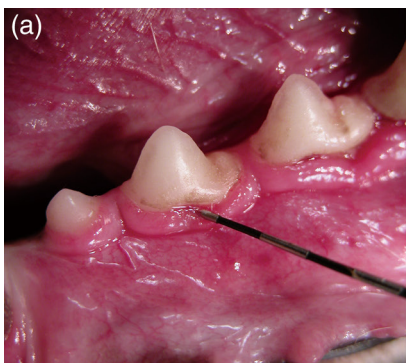


圖 114. a) 示例正確使用牙周探針來評估犬左下顎第二前臼齒（306）頰側根叉裸露程度。在此病例可檢測出1級根叉，表示探針進入根叉處，但少於牙根寬的1/3。這種裸露程度可以有有效的清潔來解決（例如不用使用到皮瓣）。b) 評估犬左上顎第四前臼齒（208）腭側面的根叉裸露程度。在此病例可檢測出2級根叉，表示探針進入根叉的距離大於牙根寬度的1/3，但並沒有完全貫穿。這種裸露程度需要藉由牙周皮瓣手術以有效清潔根叉處。或者，可以考慮拔牙。這證明了完整口腔檢查的重要性。如果沒有進行詳細的檢查，那麼該病變可能被遺漏掉。c) 評估犬左上顎第二前臼齒（206）腭側面的根叉裸露程度。在此病例可見3級根叉，表示探針完全貫穿兩側。這種裸露程度說明了一定要將受影響的牙齒拔除。

方框 4：牙齒搖動性指標

0級（M0）：生理搖動性最多為0.2 mm。

1級（M1）：除了軸向以外，任何方向的搖動度都增加，介於0.2 mm 以上至0.5 mm。

2級（M2）：除了軸向以外，任何方向的搖動度都增加，介於0.5 mm 以上至1.0 mm。

3級（M3）：除了軸向以外，任何方向的搖動度都增加並超過1.0 mm，或是任何軸向移動。

www.avdc.org

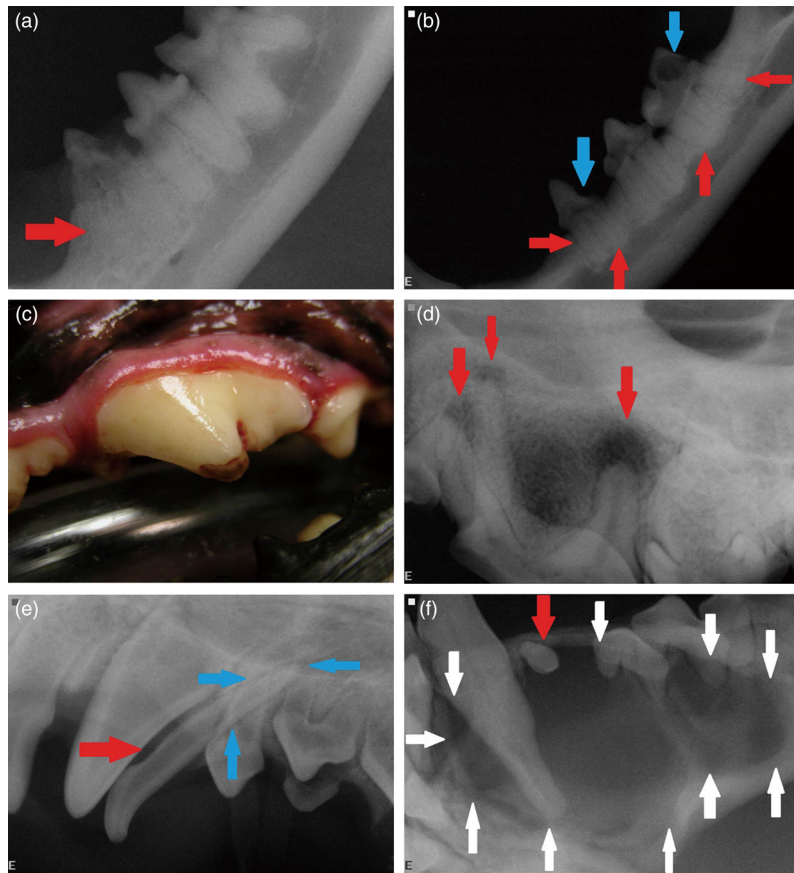


圖 115. 牙科 X 光影像的重要性。(a & b) 齒吸收 (TR)：因為黏連和吸收，拔除貓齒吸收的牙齒可能相當具有挑戰性。牙冠切除術已變成是齒吸收的常見治療方法之一，但前提是必須滿足特定標準，而這些必須經由牙科放射學檢查來確定。a) 左下顎第三前臼齒 (307) 存在 2 型嚴重齒吸收之病患的口腔內 X 光影像 (紅色箭頭所示)。這顆牙齒被認為是適合進行牙冠切除術的情況。b) 這隻貓的左下顎存在嚴重 1 型齒吸收 (藍色箭頭所示)。在 1 型齒吸收中，不會造成取代性吸收，因此牙根仍然清楚可見。對於該病例，需要完整將該牙齒拔出。(c & d) 非複雜性牙冠斷裂 (uncomplicated crown fractures, UCF)：c) 這隻犬的左上顎第四前臼齒 (208) 存在非複雜性牙冠斷裂。沒有看到感染的臨床跡象。d) 圖 (c) 同一顆牙齒的口腔內牙科 X 光影像。影像中清楚顯示病灶牙齒所有三個牙根周圍都出現根尖周病變 (紅色箭頭所示)。這暗示牙齒已經失去活性。建議進行根管治療或拔牙。牙科 X 光影像提供的資訊有助於決定合適的牙科治療。e) 左上顎犬齒乳牙遲滯 (604) 患犬的口腔內牙科 X 光影像。牙齒的頸部 (右牙齦緣) 存在吸收病灶 (紅色箭頭所示)。這將大幅提高拔牙過程中牙根斷裂的風險。然而，牙根其餘部分是正常的 (藍色箭頭所示)。有別於一般的看法，該牙根不會被自體吸收。因此，手術方式可能是最好的選擇，尤其是在斷裂的情況下。f) 第一前臼齒 (305) 「缺失」患犬的左前下顎前臼齒的口腔內牙科 X 光影像。X 光影像顯示阻生齒 (紅色箭頭所示) 以及大範圍的溶解性病變，這很可能是齒源性囊腫 (dentigerous cyst) (白色箭頭所示)。牙科 X 光影像得以協助正確的診斷與治療，並且應能夠顯現出所有「缺失」的牙齒。

方框 5：牙周疾病分期

每一顆牙齒存在的牙周病 (periodontal disease, PD) 嚴重程度可能有所不同；病患個別牙齒可能呈現不同階段的牙周疾病。

正常 (PD0)：臨床正常；在臨床上沒有看到明顯牙齦發炎或牙周炎。

1 期 (PD1)：只有牙齦炎，並沒有伴隨附著力喪失；齒槽緣的高度與結構都是正常的。

2 期 (PD2)：早期牙周炎；低於 25% 的附著力喪失，或最多有一顆多牙根牙齒存在 1 型根叉病變。可以看到早期牙周炎的放射學影徵。牙周附著力喪失小於 25%，並可經由臨床探測附著力或測量 X 光影像上牙骨質牙釉質交界處與齒槽緣的距離相對於牙根的長度。

3 期 (PD3)：中期牙周炎；附著力喪失程度為 25-50%，可經由臨床探測附著力，測量 X 光影像上牙骨質牙釉質交界處與齒槽緣的距離相對於牙根的長度，或是多牙根牙齒存在 2 型根叉病變。

4 期 (PD4)：晚期牙周炎；附著力喪失程度超過 50%，可經由臨床探測附著力，測量 X 光影像上牙骨質牙釉質交界處與齒槽緣的距離相對於牙根的長度，或是多牙根牙齒存在 3 型根叉病變。

www.avdc.org

記錄

只有在麻醉的病例才能進行全面的檢查。臨床檢查的結果必須記錄在牙科記錄表上，如此一來才能制定全面、適當的治療計畫 (Clarke & Caiafia 2014)。這些紀錄也必須留作為病歷的一部分，並可以在解釋臨床發現和說明治療方式時可用於向飼主說明問題。

Triadan 系統

最廣泛應用的牙齒評分系統是 Triadan 系統，該系統能夠針對對不同動物物種進行一致的牙齒編號方法。在貓會使用改良式 Triadan 系統 (Floyd 1991) 以適應貓較少的牙齒。每個牙齒都有一個三位數的代碼，標示象限、位置以及它是乳牙還是恆牙。第一個數字表示象限，而象限是按順時針方向，從右上顎象限開始，最後為右下顎象限。(永久

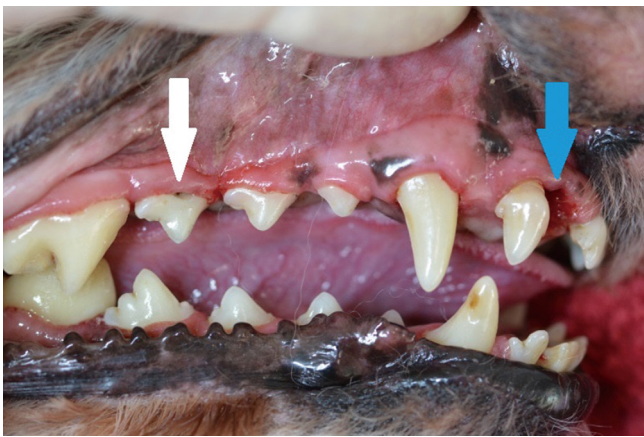


圖 116. 圖中顯示為洗牙後乾淨的牙齒。明顯可見第三前臼齒根叉裸露 (白色箭頭所示)，以及第三門齒內側面牙周附着力喪失 (藍色箭頭所示)。

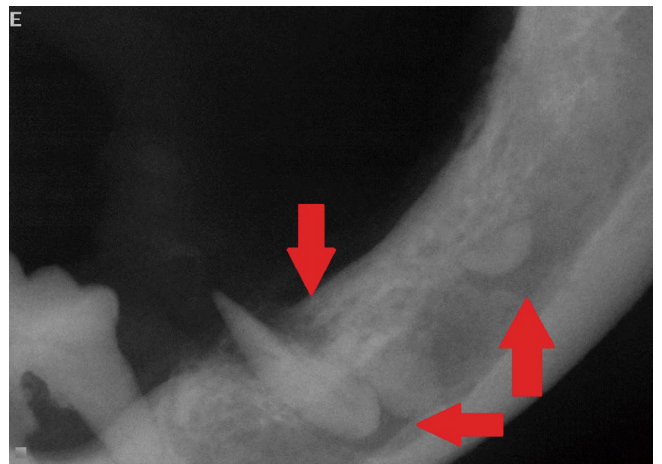
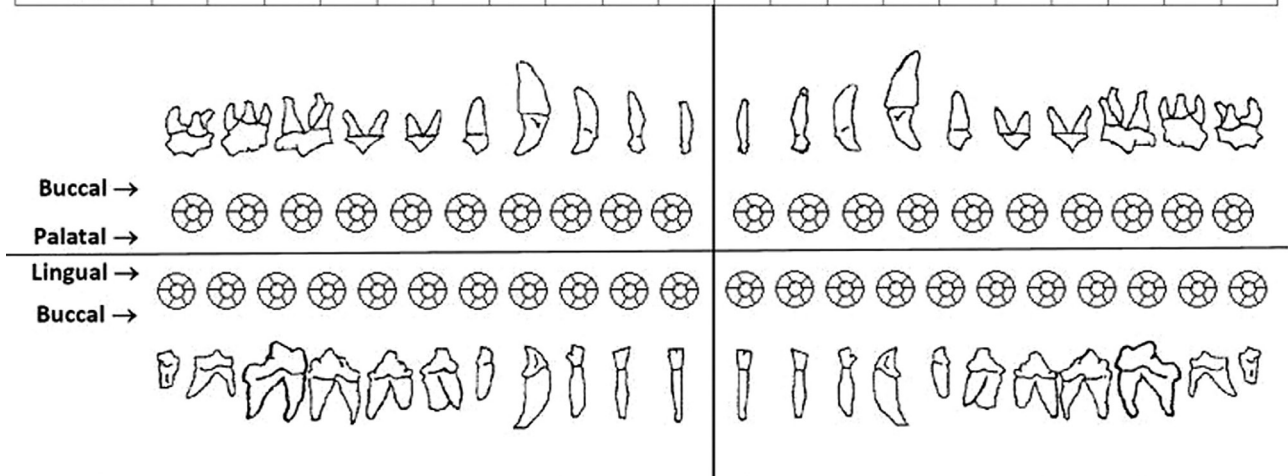


圖 117. 幾年前左下顎第一臼齒 (309) 就被拔除之患犬口腔內牙科 X 光影像。圖中可見牙根滯留並伴隨根尖周病變 (紅色箭頭所示)，這表示發炎反應。術後牙科 X 光影像能夠清楚顯示這些牙根，並讓病患不再受到不必要的痛苦。

Tooth	110	109	108	107	106	105	104	103	102	101	201	202	203	204	205	206	207	208	209	210
Furcation (F)																				
Periodontal Dz (PD)																				
Mobility (M)																				



Tooth #	411	410	409	408	407	406	405	404	403	402	401	301	302	303	304	305	306	307	308	309	310	311
Furcation (F)																						
Periodontal Dz (PD)																						
Mobility (M)																						

圖 118. 示例 Triadan 編號系統的基本牙科記錄表。

齒列為1-4，乳牙齒列為5-8)。第二及第三個數字指的是象限內的位置，該順序一定是從中線第一門齒開始編號(圖118)。

Triadan 和改良式 Triadan 系統的優勢在於，它可以輕鬆辨識牙齒且不受語言的影響，廣泛應用於世界各地且適用於所有物種，並且比直接寫出牙齒的描述來得快，更是數位化記錄與統計的理想方式。



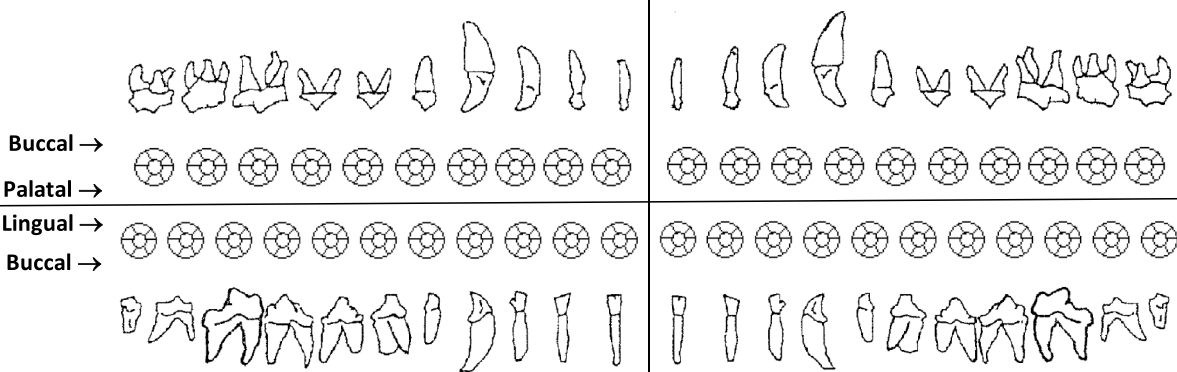
Patient name:

Patient #:

Date:

Skull Type: O Brachycephalic O Mesocephalic O Dolichocephalic Temporomandibular Palpation: O Normal O Pain O Crepitus O Clicking O Inhibited O Luxated	Mandibular Symphysis: O Intact O Separation O Laxity -Mild/Mod/Severe Upper Airway: O Elongated Soft Palate O Palate Defect O Stenotic Nares O Tonsillitis O Oroantral Fistula (OAF) O Oronasal Fistula (ONF)	Occlusion: O Ideal/Normal O MAL/1-Neurocclusion O Distoversion O Labioversion O Linguoversion O Mesioversion O Rostral Crossbite O Caudal Crossbite O MAL/2-Mand Distocclusion O MAL/3-Mand Mesiocclusion O Edentulous	Oral Exam Findings: AB- Abrasion AT- Attrition CA- Caries CWD- Crowding E/D- Enamel Defect E/H- Enamel Hypocalcification/Hypoplasia FB- Foreign Body GH- Gingival Hyperplasia/Hypertrophy GR- Gingival Recession IE- Infraerupted	LAC- Laceration O- Missing Tooth OM- Oral Mass PE- Pulp Exposure RD- Retained Deciduous Tooth RO- Rotated Tooth SE- Supraerupted SN- Supernumerary ST/CU- Contact Ulcer Stomatitis T/A- Avulsed Tooth	T/FX/EF- Enamel Fracture T/FX/ EI- Enamel Infraction T/FX/UCF- Uncomplicated Crwn Fracture T/FX/CCF- Complicated Crwn Fracture T/FX/UCRF- Uncomplicated Crwn-Rt Fracture T/FX/CCRF- Complicated Crwn-Rt Fracture T/FX/RF- Rt Fracture T/LUX- Luxated Tooth T/NV- Non-Vital Tooth TR- Tooth Resorption
--	--	--	--	--	--

Tooth #	110	109	108	107	106	105	104	103	102	101	201	202	203	204	205	206	207	208	209	210	
Furcation (F)																					
Periodontal Dz (PD)																					
Mobility (M)																					



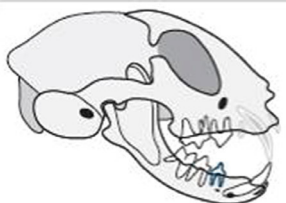
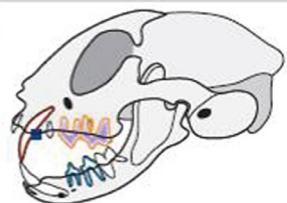


Tooth #	411	410	409	408	407	406	405	404	403	402	401	301	302	303	304	305	306	307	308	309	310	311	
Furcation (F)																							
Periodontal Dz (PD)																							
Mobility (M)																							

Radiograph: DTC- Dentigerous Cyst (suspect) FX- Fracture pRC- Prev Root Canal Therapy RTR- Retained Tooth Root SYM- Symphyseal Separation -Type 1 / 2 / 3 T/E- Embedded Tooth T/I- Impacted Tooth TR- Tooth Resorption pVP- Prev Vital Pulp Therapy	Exodontia: CRA- Crown Amputation CRR- Crown Reduction X- Simple Closed Extract XS- Non-Sx Extract with Sectioning XSS- Surgical Extraction O Buccal Cortical Bone Removal O Alveoloplasty Periodontal Surgery: GV- Gingivoplasty/Gingivectomy OP- Operculectomy Restoration: BD- Bonded Sealant	Other Surgical: BG- Bone Graft OAF/R- Oroantral Fistula Repair ONF/R- Oronasal Fistula Repair Suture: O Chromic Gut ___ O Monocryl ___ Diagnostics: B/E- Biopsy Excisional B/I- Biopsy Incisional CS- Culture/Sensitivity	Subgingival: RPC- Root Planing Closed RPO- Root Planing Open Subgingival Antibiotics: CLIN- Clindoral DOX- Doxirobe Prophylaxis: PRO- Perio Prophylaxis O Hand Scaling O Ultrasonic Scaling O Subgingival Curettage O Chlorhex/Pumice Polish O Fluoride O OraVet O Sanos
--	--	--	---

Comments: _____

圖 119. 牙齒紀錄表示例。

		World Small Animal Veterinary Association 72 Melville Street L9H 2A1 Ontario (Canada) Tél. : 12344567890	Date: 12/02/2017 Patient name: YODA Client: Smith Albert																																																																																																																																																																																																																																																																																		
<table border="1"> <thead> <tr> <th>I</th> <th>M</th> <th>F</th> <th>TR</th> <th>E</th> <th></th> </tr> <tr> <td></td> <td></td> <td></td> <td></td> <td></td> <td></td> </tr> </thead> <tbody> <tr><td></td><td></td><td></td><td></td><td></td><td>101 (I1)</td></tr> <tr><td></td><td></td><td></td><td></td><td></td><td>102 (I2)</td></tr> <tr><td></td><td></td><td></td><td></td><td></td><td>103 (I3)</td></tr> <tr><td></td><td></td><td></td><td></td><td></td><td>104 (C)</td></tr> <tr><td></td><td></td><td></td><td></td><td></td><td>105 (P1)</td></tr> <tr><td></td><td></td><td></td><td></td><td></td><td>106 (P2)</td></tr> <tr><td></td><td></td><td></td><td></td><td></td><td>107 (P3)</td></tr> <tr><td></td><td></td><td></td><td></td><td></td><td>108 (P4)</td></tr> <tr><td></td><td></td><td></td><td></td><td></td><td>109 (M1)</td></tr> <tr><td colspan="6" style="text-align: center;">Right</td></tr> <tr><td></td><td></td><td></td><td></td><td></td><td>409 (M1)</td></tr> <tr><td></td><td></td><td></td><td></td><td></td><td>408 (P4)</td></tr> <tr><td></td><td></td><td></td><td></td><td></td><td>407 (P3)</td></tr> <tr><td></td><td></td><td></td><td></td><td></td><td>406 (P2)</td></tr> <tr><td></td><td></td><td></td><td></td><td></td><td>405 (P1)</td></tr> <tr><td></td><td></td><td></td><td></td><td></td><td>404 (C)</td></tr> <tr><td></td><td></td><td></td><td></td><td></td><td>403 (I3)</td></tr> <tr><td></td><td></td><td></td><td></td><td></td><td>402 (I2)</td></tr> <tr><td></td><td></td><td></td><td></td><td></td><td>401 (I1)</td></tr> </tbody> </table>		I	M	F	TR	E													101 (I1)						102 (I2)						103 (I3)						104 (C)						105 (P1)						106 (P2)						107 (P3)						108 (P4)						109 (M1)	Right											409 (M1)						408 (P4)						407 (P3)						406 (P2)						405 (P1)						404 (C)						403 (I3)						402 (I2)						401 (I1)	<p style="text-align: center;">Dental assessment</p>  <p style="text-align: center;">© D.C.</p>	<table border="1"> <thead> <tr> <th></th> <th>I</th> <th>M</th> <th>F</th> <th>TR</th> <th>E</th> <th></th> </tr> <tr> <th></th> <td></td> <td></td> <td></td> <td></td> <td></td> <td></td> </tr> </thead> <tbody> <tr><td></td><td></td><td></td><td></td><td></td><td></td><td>201 (I1)</td></tr> <tr><td></td><td></td><td></td><td></td><td></td><td></td><td>202 (I2)</td></tr> <tr><td></td><td></td><td></td><td></td><td></td><td></td><td>203 (I3)</td></tr> <tr><td></td><td></td><td></td><td></td><td></td><td></td><td>204 (C)</td></tr> <tr><td></td><td></td><td></td><td></td><td></td><td></td><td>205 (P1)</td></tr> <tr><td></td><td></td><td></td><td></td><td></td><td></td><td>206 (P2)</td></tr> <tr><td></td><td></td><td></td><td></td><td></td><td></td><td>207 (P3)</td></tr> <tr><td></td><td></td><td></td><td></td><td></td><td></td><td>208 (P4)</td></tr> <tr><td></td><td></td><td></td><td></td><td></td><td></td><td>209 (M1)</td></tr> <tr><td colspan="7" style="text-align: center;">Left</td></tr> <tr><td></td><td></td><td></td><td></td><td></td><td></td><td>309 (M1)</td></tr> <tr><td></td><td></td><td></td><td></td><td></td><td></td><td>308 (P4)</td></tr> <tr><td></td><td></td><td></td><td></td><td></td><td></td><td>307 (P3)</td></tr> <tr><td></td><td></td><td></td><td></td><td></td><td></td><td>306 (P2)</td></tr> <tr><td></td><td></td><td></td><td></td><td></td><td></td><td>305 (P1)</td></tr> <tr><td></td><td></td><td></td><td></td><td></td><td></td><td>304 (C)</td></tr> <tr><td></td><td></td><td></td><td></td><td></td><td></td><td>303 (I3)</td></tr> <tr><td></td><td></td><td></td><td></td><td></td><td></td><td>302 (I2)</td></tr> <tr><td></td><td></td><td></td><td></td><td></td><td></td><td>301 (I1)</td></tr> </tbody> </table>			I	M	F	TR	E															201 (I1)							202 (I2)							203 (I3)							204 (C)							205 (P1)							206 (P2)							207 (P3)							208 (P4)							209 (M1)	Left													309 (M1)							308 (P4)							307 (P3)							306 (P2)							305 (P1)							304 (C)							303 (I3)							302 (I2)							301 (I1)
I	M	F	TR	E																																																																																																																																																																																																																																																																																	
					101 (I1)																																																																																																																																																																																																																																																																																
					102 (I2)																																																																																																																																																																																																																																																																																
					103 (I3)																																																																																																																																																																																																																																																																																
					104 (C)																																																																																																																																																																																																																																																																																
					105 (P1)																																																																																																																																																																																																																																																																																
					106 (P2)																																																																																																																																																																																																																																																																																
					107 (P3)																																																																																																																																																																																																																																																																																
					108 (P4)																																																																																																																																																																																																																																																																																
					109 (M1)																																																																																																																																																																																																																																																																																
Right																																																																																																																																																																																																																																																																																					
					409 (M1)																																																																																																																																																																																																																																																																																
					408 (P4)																																																																																																																																																																																																																																																																																
					407 (P3)																																																																																																																																																																																																																																																																																
					406 (P2)																																																																																																																																																																																																																																																																																
					405 (P1)																																																																																																																																																																																																																																																																																
					404 (C)																																																																																																																																																																																																																																																																																
					403 (I3)																																																																																																																																																																																																																																																																																
					402 (I2)																																																																																																																																																																																																																																																																																
					401 (I1)																																																																																																																																																																																																																																																																																
	I	M	F	TR	E																																																																																																																																																																																																																																																																																
						201 (I1)																																																																																																																																																																																																																																																																															
						202 (I2)																																																																																																																																																																																																																																																																															
						203 (I3)																																																																																																																																																																																																																																																																															
						204 (C)																																																																																																																																																																																																																																																																															
						205 (P1)																																																																																																																																																																																																																																																																															
						206 (P2)																																																																																																																																																																																																																																																																															
						207 (P3)																																																																																																																																																																																																																																																																															
						208 (P4)																																																																																																																																																																																																																																																																															
						209 (M1)																																																																																																																																																																																																																																																																															
Left																																																																																																																																																																																																																																																																																					
						309 (M1)																																																																																																																																																																																																																																																																															
						308 (P4)																																																																																																																																																																																																																																																																															
						307 (P3)																																																																																																																																																																																																																																																																															
						306 (P2)																																																																																																																																																																																																																																																																															
						305 (P1)																																																																																																																																																																																																																																																																															
						304 (C)																																																																																																																																																																																																																																																																															
						303 (I3)																																																																																																																																																																																																																																																																															
						302 (I2)																																																																																																																																																																																																																																																																															
						301 (I1)																																																																																																																																																																																																																																																																															
 <p>Occlusion: Normal occlusion</p> <p>Stomatitis level: 0</p>		<p style="text-align: center;">Legend</p> <ul style="list-style-type: none"> I Inflammation index (0-3) M Missing tooth F Fractured tooth TR Tooth resorption E Extraction 																																																																																																																																																																																																																																																																																			
<p>Notes:</p> <p>204 (C): uncomplicated fracture; sealing</p>		<p>General notes:</p>																																																																																																																																																																																																																																																																																			

Notes:
204 (C): uncomplicated fracture; sealing



圖 120. EVDS 免費電子牙科評分系統表。診所可以在此表格上插入自己的標章，可列印出來給客戶。

手動評分

可以手動記錄臨床發現（圖 119）。可以從 <http://cpd.vetdent.eu> 免費下載幾種物種的牙科記錄表，並將結果手動繪製到牙科紀錄表中，也可以在所附的多選電子表格中進行標記。最常見的牙科記錄標記包含圓圈以表示牙齒缺失（O）、井號表示牙齒折斷（#），叉又表示需拔除的牙齒（X）。有關更多詳細的說明，請參閱牙周治療的部分。

電子評分

結果也可以用數位化的方式記錄。歐洲獸醫牙科學會（European Veterinary Dental Society）提供五種語言的字幕（英語、法語、德語、西班牙語、葡萄牙語）的軟體作為各國獸醫師都可以使用的免費的線上牙科記錄表（電子獸醫牙科評分系統）。這是能夠支持臨床獸醫師日常工作的簡單工具。只需在牙科記錄表上點擊游標，即可評分基礎的臨床發現。評分標準包含牙齒缺失、犬乳牙遲滯 / 貓吸收性病變、牙齒折斷，發炎指數、拔牙。報告可以 PDF 格式保存在診所軟體中，及 / 或以六種通用語言（英語、法語、德語、義大利語、西班牙語，葡萄牙語）根據飼主的需求列印出來，也可以輕易手動更改為其他語言。只需點擊幾下即可插入診所資訊與標章，創建個別病患的報告（圖 120）。該電腦程序還配備了有照片示例的教學。該功能充當教育工具，診斷和治療計畫的輔助工具，並可用於向飼主說明病情。可經由以下網址瀏覽該電腦程序：www.evds.org。

建議使用第 2 層和第 3 層，得以應用更詳盡的商業電腦程序。有幾個可選用的方式（按字母排序：www.chartific.com、www.evds.org、www.vetdentalcharts.com）。

重點整理

- 病患清醒時的檢查相當重要，但價值十分有限，因為只有在全身麻醉下才能進行完整的檢查。這是牙科委員會強烈反對無麻醉牙科操作（AFD）的眾多原因之一。
- 全面的口腔檢查必須涵蓋在每個牙科手術的一部分。
- Triadan 與改良式 Triadan 系統以及解剖學名稱可用於記錄牙科檢查和治療。
- 口腔檢查必須以系統性且可重複的方式進行。
- 牙科放射學檢查是檢查中相當重要的一部分。
- 正確記錄臨床發現並治療非常重要。

第 5 節：牙周治療

基礎專業治療

牙周疾病的治療方式有很多種（periodontal disease），然而，牙周治療的基礎仍然在於控制牙菌斑（plaque）。近期研究顯示，專業牙齒清潔對於口腔微生物群產生顯著的正面影響，並能迅速將這些微生物數量降低至健康水平（Flancman R, *et al.* 2018）。

根據疾病的程度，牙菌斑清除與控制由四個方面所組成。這些治療包括（Niemiec 2008c）

1. 專業的牙科清潔（先前被稱為牙科預防、清潔，口腔 ATP（評估 assessment、治療 treatment、預防 prevention）或 COHAT（全面口腔健康評估與治療 Comprehensive Oral Health Assessment and Treatment）（Bellows 2010a）
2. 居家照護
3. 牙周手術
4. 拔牙

本節涵蓋了完整的牙科預防 / 清潔以及牙周手術和拔牙的基本適應症。居家護理和基礎拔牙技術描述於準則中的其他部分，而牙周手術不在本準則的範圍內。

無論名稱為何，這項操作的目的不僅在於清潔和拋光牙齒，還包含用以評估牙周組織及整個口腔。任何施行於動物病患的專業牙周治療都必須在全身麻醉下進行，並且應使用充分充氣的氣囊式氣管插管（Holmstrom 1998; Niemiec 2003b; Colmery 2005; Holmstrom 2013; Niemiec 2013c）。只有在充分麻醉病患之下，才能進行安全有效的清潔與口腔檢查（Wallis C *et al.* 2018）。近期一篇研究顯示，非專業洗牙操作將導致牙周疾病嚴重惡化（Stella JL *et al.* 2018）。

重要的是應注意，正確的牙周 / 牙齒 / 口腔治療需要時間和耐心，因此處理每個牙齒病例時應分配充分的時間。一些病患可能比大部分病患需要更多的治療操作，進而需要更多的時間。記住，專業的牙周治療維持品質（而不是數量）。

治療程序

專業的牙科清潔應包括以下基本步驟（Wiggs & Lobprise 1997; Holmstrom *et al.* 1998; Niemiec 2003b; Bellows 2010a; Niemiec 2013c）：

第一步：術前檢查與評估：（Huffman 2010）

獸醫師應進行全面的理學檢查與口腔檢查。理學檢查合併術前檢查，篩檢可能加劇牙周疾病或危害麻醉安全性的全身性健康問題（Joubert 2007）（請參見麻醉的部分）。

清醒病患的口腔檢查能夠確定一些口腔疾病，並得以對牙周狀態進行初步評估。獸醫師在清醒病患的檢查過程中使用牙周診斷試紙（periodontal diagnostic strip）可以提高牙周評估的準確性。

獸醫師隨後可以跟飼主討論在檢查過程中發現到的各種疾病病程以及可選用的治療方案。面對面的討論將能夠強化飼主對疾病病程以及相關後遺症的了解。

根據口腔檢查的結果，臨床獸醫師可以更準確地估算該病患所需的手術時間及花費讓飼主了解。此時也應讓飼主了解，在清醒病患無法進行全面的口腔檢查。

人員與病患防護

許多研究顯示，超音波和音波洗牙機產生大量帶有細菌的氣霧 (Pederson *et al.* 2002; Harrel 2004; Szymańska 2007)。感染性微生物不僅源自病患的口腔，還可能源自機械化手機 (超音波洗牙機和高速手機) 的供水管線 (Shearer 1996; Meiller *et al.* 1999; Wirthlin *et al.* 2003)。操作牙科預防治療 (或任何牙科治療) 的人員都應遵照指示佩戴個人防護用具 (口罩、護目鏡和手套) 以減少污染 (Harrel *et al.* 1998; Holmstrom *et al.* 1998a; Pattison & Pattison 2006)。此外，建議使用細菌濾水器或 chlorhexidine 沖洗系統以減少污染 (Bellows 2004)。也不得在「無菌」環境 (例如手術室) 進行牙科操作。此外，不應在任何患病或功能受損的病患附近或任何清潔操作程序旁邊進行檢查 (Bellows 2004)。牙科手術最好侷限在指定的專屬空間內 (Legnani *et al.* 1994; Osorio *et al.* 1995; Leggat & Kedjarune 2001; Al Maghlouth 2007)。

第二步：Chlorhexidine 沖洗：

口腔屬於污染區域 (contaminated area)，而完整的牙科清潔屬於輕度侵入性的操作。這意味著牙科清潔會導致短暫的菌血症 (bacteraemia)，這在牙周炎病患更為嚴重 (Daly *et al.* 2001; Forner *et al.* 2006; Lafaurie *et al.* 2007)。當使用超音波儀器清潔牙齒時，將產生細菌氣霧並污染工作環境。在開始預防性治療之前，使用 0.12% 或 0.2% 的葡萄糖酸氯己定 (chlorhexidine gluconate) 溶液沖洗口腔顯示能夠減少細菌負載 (Fine *et al.* 1992; Bellows 2004)。

第三步：牙齦上區域清潔：

可使用牙結石鉗 (calculus forceps) 快速移除非常大量的牙結石。然而，操作上必須非常小心，以免損傷牙齒與牙齦。牙齦上區域的洗牙程序可以藉由機械式或手動式洗牙，但最好合併進行 (Bellows 2004; Pattison & Pattison 2006)。

機械式結石刮

機械式結石刮包含音波與超音波兩種類型 (Holmstrom *et al.* 1998a; Jahn 2006a)。當前在獸醫領域中最常使用的機械式結石刮為超音波型。市面上主要有兩種類型 (磁致伸縮型與壓電型) (Wiggs & Lobprise 1997)。這兩種超音波結石刮都是以大約 25,000-45,000 赫茲的頻率振動，均非常有效，並且在冷卻噴霧 (空蝕現象 cavitation) 中產生抗菌作用的額外好處 (Arabaci *et al.* 2007; Felver *et al.* 2009)。

音波型結石刮以壓縮空氣為驅動，振動頻率只有 2,000-6,500 赫茲，但也有研究描述頻率可以高達 9,000 赫茲。在較慢的振動頻率下，它們產生的熱量最少，因此可能是超音波型結石刮的安全替代方法 (有關機械式結石刮的完整討論，請參見器具的部分)。

機械式洗牙

當使用任何機械式結石刮時，首先要考慮的是器械的功率水平設置。超音波尖端具有建議振盪 (赫茲) 範圍，並且這應在開始洗牙之前就確定好並設置。功率應設置在低值，並向上調節至所需的最小功率。超音波結石刮的最大振盪區域距離尖端 1-3 mm (DeBowes 2010)。請勿使用器械尖銳的尖端，而應使用其平面來操作，因為尖端會破壞牙齒的牙釉質。

接下來，重要的是應確保有充分的冷卻液輸送通過結石刮的工作端。當啟動設備後，應能夠看到細小但明顯的噴霧 (圖 121)。使用沒有含有充分冷卻液的機械式結石刮會導致許多有害影響，包括牙齒完全失去活性 (Nicoll & Peters 1998)。重要的是應注意，標準的牙周尖頭不能深入牙齦緣下 (Wiggs & Lobprise 1997)。冷卻水不會到達器械的工作區域，這導致過熱並可能破壞牙齒與牙齦，尤其是使用磁致伸縮型結石刮的情況。

市面上特殊低功率的牙周尖頭可用於牙齦下，而臨床獸醫師與人員應在使用前先熟悉此器械。在連接牙周尖頭的單位之機器中，設置條件也應符合牙齦下洗牙。

應輕輕抓握器械以增加觸感敏感度、減少操作人員疲勞並提供出色的清潔效果。

輕輕讓器械側面與牙齒表面接觸 (DeBowes 2010, Jahn 2006a) (圖 122)。施加器械額外壓力不會提高其效率，並且還可能會破壞器械與牙齒 (Brine *et al.* 2000)。施予結石刮尖端一股過大的向下壓力可能會完全阻止振盪。

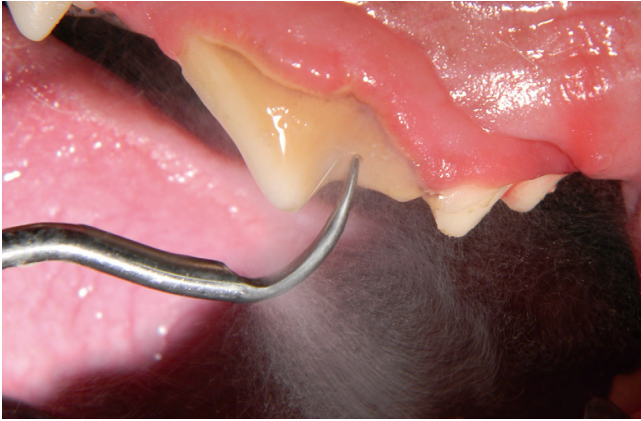

圖 121. 細微但充足的水冷卻噴霧對於防止牙齒過熱相當重要。

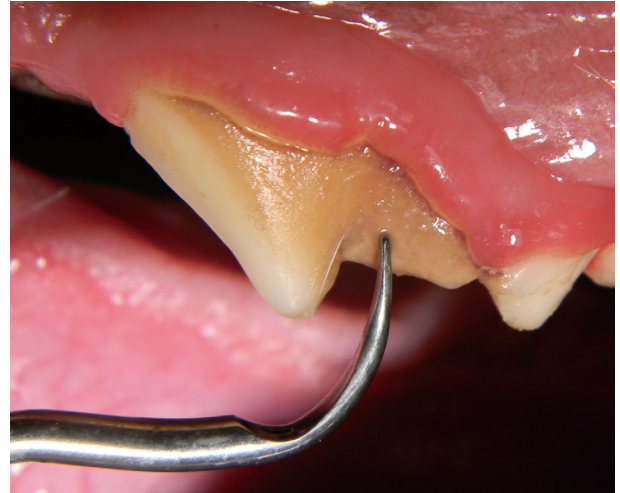

圖 122. 超音波結石刮在牙齒上運行的正確方向。器械尖端側面的 2-3 mm 緊貼牙齒放置。持續移動與調整器械在牙齒上的位置對於正確清潔非常重要。

在不同的方向上使用許多重疊的途徑，讓器械在整個牙齒表面上運行。始終保持器械移動，以避免傷害到牙齒。

一直以來都建議嚴格限制超音波結石刮停留在單顆牙齒上的時間。一般來說，建議它們與牙齒持續接觸不應超過 6-8 秒。此外，熱傷害通常導因於缺乏水冷卻系統所致 (Nicoll & Peters 1998; Vérez-Fraguela *et al.* 2000)。

一旦器械不再與牙齒接觸，結石刮就不再具有有效複製 (duplication) 的能力。無論牙齒肉眼看起來多乾淨，微觀上牙齒的所有表面上都存在牙菌斑，因此應仔細處理每個牙齒表面的任何區域。洗牙主要用以移除牙結石，而拋光用以移除牙菌斑：在使用牙菌斑顯示液後。只需要拋光顯示牙菌斑的區域以及牙齦下區域。

尖端末端 1-mm 受損會使超音波結石刮的效率降低 25%，2-mm 的受損範圍讓效率降低 50% (Bellows 2004)。因此，當舊的尖頭已經磨損過度時，應使用新的尖頭。

Rotosonic 洗牙設備雖然在過去很流行，但已經不再是當前建議使用的洗牙形式 (Bellows 2004)。這是因為這些器械相較於與手動與超音波 / 音波動力結石刮，處理過後的表面明顯較粗糙 (Brine *et al.* 2000)。此外，它們是目前為止最具破壞力的機械式洗牙器械 (Wiggs & Lobprise 1997)。

手動式洗牙

設備

牙齦上區域手動洗牙是藉助使用結石刮。這是具有兩個尖銳切緣和一個尖銳尖頭的三角器械。一般來說，通用結石刮刀口與柄桿成 90 度。結石刮設計只能用在牙齦上區域，因為該器械的形狀以及尖銳的刀背與尖端很容易破壞牙齦 (Theuns & Niemiec 2012)。(有關牙周手動器械的詳細說明，請參見設備的部分)

注意，牙周手動器械只有在尖銳的情況下才能發揮效用。這表示需要定期削尖尖頭 (如果定期使用，至少應每週削尖一次)。

技術

手持式器械通常以改良式握筆方式抓握 (圖 123)，但在某些情況下可能需要其他抓握方式。將刻有紋理或橡膠塗層端的器械輕輕抓握在拇指與食指尖端之間。中指輕放在柄桿的末端附近，並用以感覺振動，該振動示意殘留的牙結石或患病 / 粗糙的牙齒 / 牙根表面。最後，將無名指和小拇指放在穩定的表面上 (通常是目標牙齒或鄰近的牙齒)。這種抓握方式搭配描述的清潔方法可以在洗牙過程中達到最大程度的器械掌握度。

應手持式器械時也必須輕柔小心。抓握器械時，將其末端柄桿平行於牙齒表面，並將刀面放置於牙齦緣 (圖 124)。以劃動 (pull stroke) 的方式來應用手持式結石刮：藉由避開軟組織以避免牙齦損傷 (Bellows 2004; Pattison & Pattison 2006)。

第四步：清除牙齦下牙菌斑與牙結石

這是牙科清潔中最重要的一步，因為控制牙齦上牙菌斑不足以治療牙周疾病 (Westfelt *et al.* 1998)。

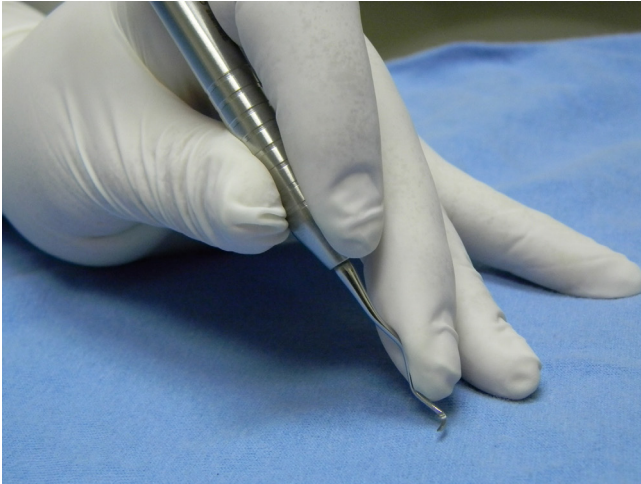


圖 123. 以改良式握筆方式進行手動洗牙。將器械抓握在拇指與食指之間。將中指放在器械末端附近，並將無名指和小拇指放在病患牙齒上或桌子上。

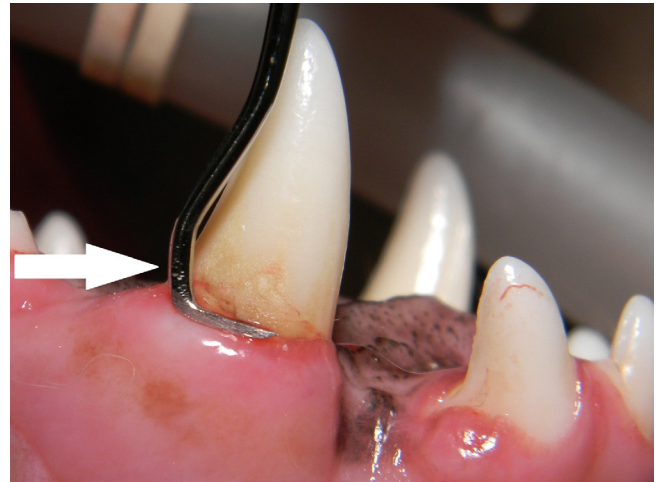

圖 124. 將結石刮正確對準牙齒。柄桿（白色箭頭所示）平行於牙齒的長軸。這麼做會讓刀面在正確的位置上，以達到有效清潔。重要的是，在劃動過程中，讓器械保持在此位置上，並讓刀面貼合在牙齒上。

一般來說，牙齦下洗牙是使用刮匙（curette）手動完成的，但是音波與超音波尖頭的發展讓目前得以用於牙齦緣區域。雖然有些單憑使用超音波結石刮即可達到滿意的效果，但通常建議合併使用超音波（或音波）與手動式洗牙技術以達到最佳效果（Holmstrom 1998; Bellows 2004; Pattison & Pattison 2006）。

手動式洗牙

一個刮匙具有兩個切緣（但是實際上只使用了一側抵在牙齒上），以及鈍的尖端與底部。假設沒有施加過大的力，鈍的底部不會切穿脆弱的牙周附著部分。市面上主要有兩種類型的標準刮匙：通用（universal）刮匙與 Gracey 刮匙。通用刮匙通常成 90 度，並且設計用於所有口腔區域，但前提是該器械正確符合牙齒的大小。Gracey 刮匙專門應用於特定於區域，並且設計成不同的角度，以更精準地應用在特定齒列區域。應根據角度選擇合適的刮匙。刮匙以數字標記，而數字越小（例如 1-2），柄桿的末端角度越小，器械應用在更靠近吻端區域（Theuns & Niemiec 2012; Niemiec 2013g）（請參見用具的部分以了解全面的手持式器械討論）。

手動牙齦下洗牙是一項高技術要求的程序，雖然此處會針對此進行描述，但臨床獸醫師仍應接受繼續教育課程以磨練其技能。牙齦下洗牙方式如以下所述：

1. 將器械的刀面放在游離牙齦緣靠近牙冠側的牙齒表面上，並使得柄桿下半部與牙齒表面平行（圖 125）。
2. 旋轉器械讓刀面的平坦「面」緊貼在牙齒表面上。
3. 將器械輕柔地插入牙齦溝或囊袋底部（圖 126）。
4. 一旦到達囊袋底部，就將器械旋轉成 90 度的工作角度。此時末端部分（或柄桿）會與牙齒平行（圖 127）。
5. 在牙齒表面上略為施加壓力。
6. 以固定 / 短行程的方式沿牙冠方向從囊袋中移出器械（圖 128）。重複此技術，並以根尖到牙冠的不同方向進行多次重疊劃動，直到感覺牙齒 / 牙根表面是光整的為止。

機械式洗牙

為了避免損傷牙齦、牙周組織及牙髓，不建議將傳統的超音波結石刮（尤其是磁致伸縮型）用於牙齦下區域（Jahn 2006a）。目前也已經研發出特殊牙周尖頭的音波與超音波結石刮用於牙齦下區域。這些器械更易於使用，因此有助於新手提供更優質的清潔服務，但是這尚未得到臨床研究證實（Kocher *et al.* 1997）。為了完成牙齦下洗牙，這些器械的使用方式與上述牙齦上洗牙的方式相似，但操作上應格外小心，避免破壞牙根表面。同樣的，這項技術一樣需輕柔地接觸牙齒表面，並搭配多次重疊劃動，直到感覺牙根表面是光整的為止。

第五步：確認殘留的牙菌斑與牙結石

完成洗牙後，建議使用牙科探針檢查牙齒，以卻是是否有任何粗糙的區域，這些區域可能暗示為小區域的牙科病變或殘留的牙結石。另外，也可以藉由使用牙菌斑顯示液或用空氣乾燥牙齒表面來識別殘留的牙菌斑和牙結石（殘留的牙結石呈現粉狀）（Pattison & Pattison 2006）。

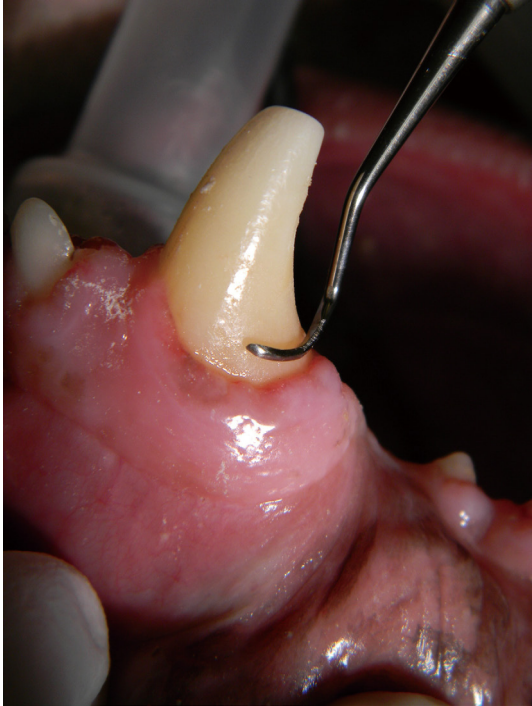

圖 125. 牙齦下手動式洗牙：首先，讓柄桿與牙齒長軸平行。

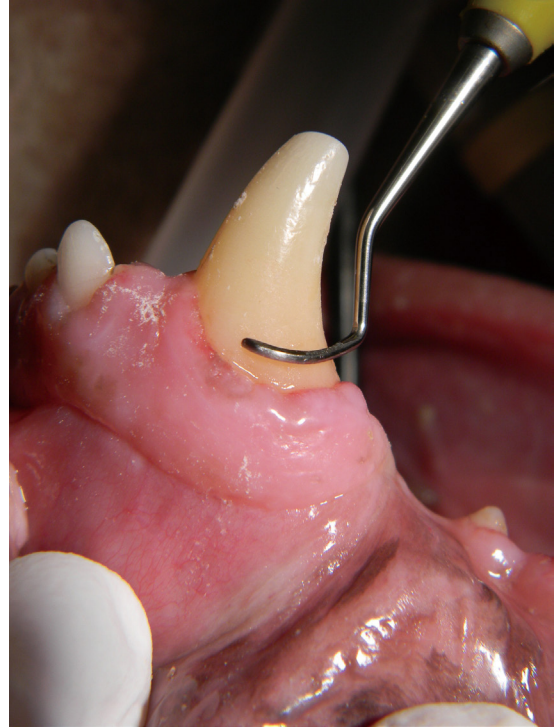

圖 126. 牙齦下手動式洗牙：將器械往舌側旋轉，將刀面抵在牙齒上，並減少器械的輪廓。這麼做得以讓它輕鬆滑入牙齦溝與牙結石上方。

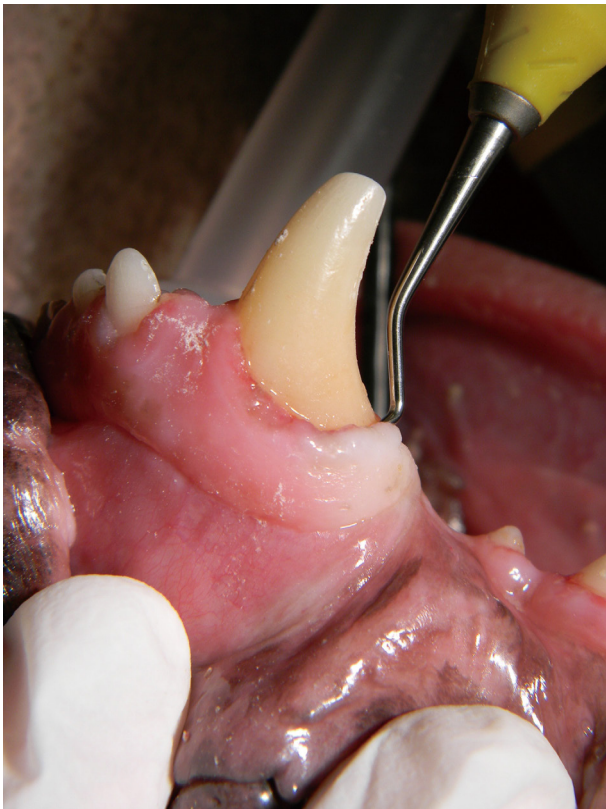

圖 127. 牙齦下手動式洗牙：將器械輕柔地插入囊袋底部。

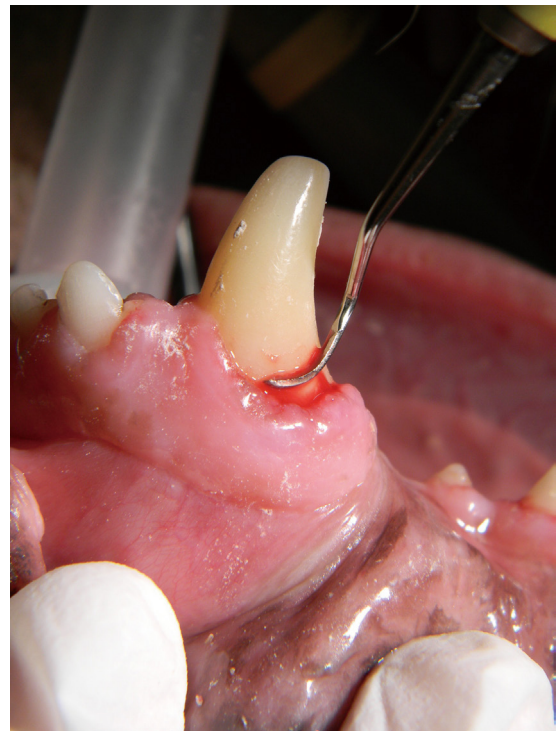

圖 128. 牙齦下手動式洗牙：將器械旋轉回到與柄桿與牙齒長軸平行的位置。對牙齒略為施加壓力，然後穩定地拉回。確保維持適當的角度。

第六步：拋光

洗牙（機械式和手動式）通常會導致牙齒表面微磨損及粗糙，從而增加牙菌斑附著性（Silness 1980; Berglundh 2007）。拋光讓牙齒表面變得平整，從而阻礙牙菌斑的附著（Bellows 2004）。在人類牙科學中，拋光這個步驟是有爭議性的，這是因為在人的生命週期中牙釉質會不斷耗損，並且事實證明，使用高品質的手持式或超音波儀器進行適當的洗牙可以讓牙齒表面變得非常光滑（Pattison & Pattison 2006）。然而，動物牙科清潔程序通常是由經驗相對不足的操作人員以及簡要的牙科設備來完成，這通常無法讓牙齒表面（尤其是牙根）平整，從而導致牙菌斑附著性增加。因此，在動物病患中仍建議進行拋光程序（Fichtel *et al.* 2008; DeBowes 2010; Niemiec 2013c）。

臨床上可以選用市售的拋光劑，也可以使用自製的浮石粉糊劑和 chlorhexidine 溶液或水。可以將它們混合在個別病患的調杯中（dappen dish）。

拋光程序通常是使用橡膠拋光杯（rubber prophylaxis cup）搭配慢速手機，以90度角（拋光頭）的狀態下進行（Fichtel *et al.* 2008）。手機應以不超過3,000 RPM的慢速運轉。更快的轉速並不會改善操作的速度或品質，並可能導致牙齒過熱。此外，重要的是應使用適量的拋光劑。沒有搭配使用糊劑的拋光杯不僅效果不佳，它也可能會導致牙齒過熱。

如同洗牙一樣，每平方毫米的牙齒表面都應拋光。必須在牙齒上施加輕微的壓力，讓拋光杯的邊緣都展開，讓拋光範圍涵蓋到牙齦下區域（圖129）。單一顆牙齒一次最長可以拋光5秒鐘，以避免過熱。

第七步：牙齦溝灌洗

在清潔和拋光程序中，諸如牙結石和拋光劑（其中夾帶一些細菌）等碎屑會積聚在牙齦溝（或牙周囊袋）中。這些物質的存在會導致持續性感染與炎症反應，因此強烈建議輕柔地灌洗牙齦溝以加速癒合。使用小口徑（22-25 gauge）的鈍頭套管進行灌洗。將套管輕輕放入牙齦溝中，然後沿著牙弓緩慢移動並注入溶液。

無菌食鹽水可用作灌洗液，但是大多數牙科獸醫師偏好使用0.12%的 Chlorhexidine 溶液（Jahn 2006b）。

第八步：牙周探測、口腔評估與繪製牙科記錄表

這是全面預防性牙科操作之相當重要的步驟，但可惜的是，通常執行地不確實或完全被忽略。必須藉由外觀與觸覺以系統性的方式評估整個口腔。

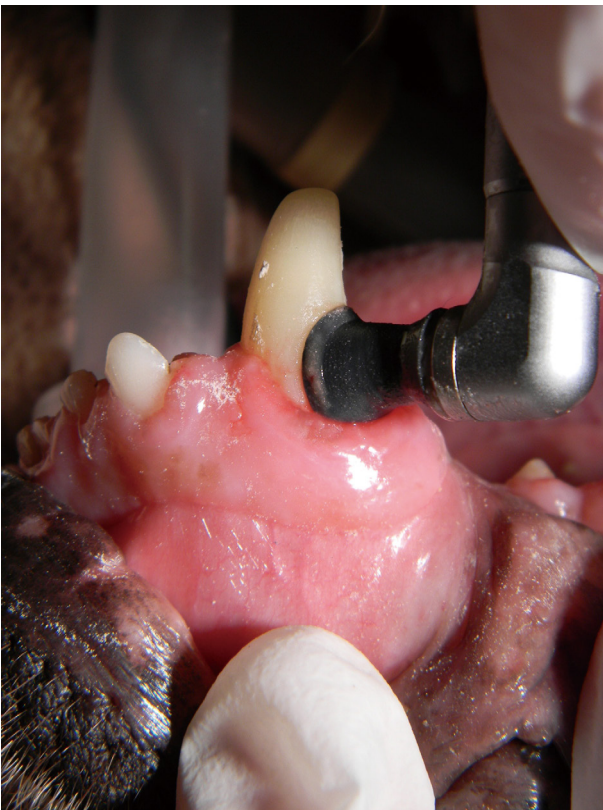

圖129. 正確定位以進行牙齒拋光。將拋光頭維持垂直於牙齒的長軸。輕微施加壓力於牙齒上讓拋光杯的邊緣展開，以利於牙齦下拋光。

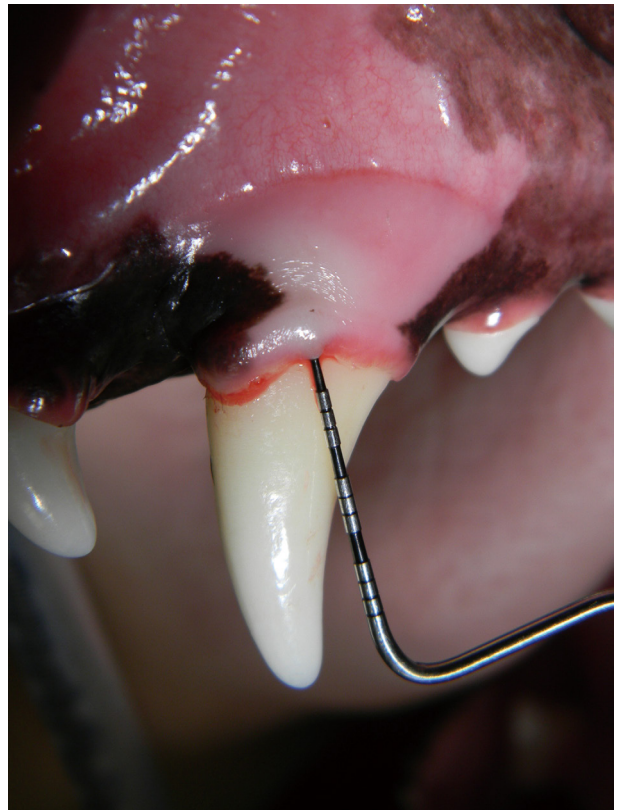

圖130. 正確使用牙周探針測量狗左上顎犬齒（204）頰側囊袋的深度。必須環繞每個牙齒的每個面。

牙周評估應從測量囊袋深度開始。唯一能夠準確檢測及測量牙周囊袋的方法是使用牙周探針，因為藉由 X 光影像不一定都能診斷出囊袋 (Carranza & Takei 2006; Tetradis *et al.* 2006, Niemiec 2011, Niemiec 2013c)。

牙周評估應始於其中一個象限的第一門齒。隨後每次向遠心側一顆牙齒持續進行測量。從中線開始並以這種方式系統地向遠心側移動能夠降低忽略任何一顆牙齒的可能性。藉由輕柔地將探針插入囊袋中直到無法深入，然後將器械緩慢地「環繞」牙齒周圍 (Bellows 2004; Carranza & Takei 2006; Niemiec 2008c, Niemiec 2013c) 以完成牙周探測 (圖 130)。應在每顆牙齒的 6 個位置進行深度測量 (Carranza & Takei 2006)。犬正常牙齦溝深度為 0-3 mm，在貓為 0-0.5 mm (Wiggs & Lobprise 1997; DeBowes 2010)。

所有的異常發現都必須記錄在牙科記錄表上。如果有另一個助手協助 (四手操作)，那麼繪製牙科記錄表將變得更輕鬆、更有效 (Huffman 2010)。其中一個人負責評估口腔，並說出記錄病變結果讓助手能夠將其記錄在圖表上。使用改良式 Triadan 系統將大大提高此步驟的效率。

改良式 Triadan 系統使用數字標示牙齒 (Floyd 1991; Huffman 2010)。首先，每個象限從右上顎象限開始以 100 為首開始編號。順時針排序，因此左上顎為 200 序列，左下顎為 300 序列，右下顎為 400 序列。接著，從吻側中線開始，第一門齒為 01，並向遠心側編號。犬齒始終為 04，第一白齒為 09。舉例來說，左上顎第四前白齒的編號為 208。由以下事實可以推斷出：解剖學家已經確定了祖先食肉動物的完整齒列，每個象限包含 3 顆門齒、1 顆犬齒、4 顆前白齒和 3 顆白齒。

重要的是，牙科記錄表的大小應充分能夠準確標示病變的位置 (請參見口腔檢查的部分)。

第九步：牙科放射學影像

如果情況允許，應至少針對牙科檢查中發現到的每個病變區域拍攝牙科放射學影像 (請參見口腔檢查的部分)。這包含比正常大的任何牙周囊袋、斷裂或碎裂的牙齒、團塊、腫脹或牙齒缺失。此外，許多研究支持對所有牙科病患進行全口 X 光檢查，以進一步確認遺漏的病變 (Tsugawa & Verstraete 2000; Verstraete *et al.* 1998 (a & b))。

第十步：擬定治療計畫

在此步驟中，臨床獸醫師利用所有取得的資訊 (外觀、觸覺和放射學影像結果) 來確定適當的治療方法。重要的是應考慮病患的整體健康狀況，飼主的積極程度，以及繼續完成居家照護的意願和所有必要的後續追蹤 (Niemiec 2008c, Niemiec 2013c)。

重要應注意的是，如果病患需要進行廣泛的治療而需要長時間的麻醉，或者如果臨床獸醫師趕不上，那麼重新安排其餘的牙科檢查無疑是可以接受的選項。直接影響麻醉病患長期發病率和死亡率的兩個參數是體溫過低和低血壓 (Torossian 2008, Brodbelt 2008)，隨著麻醉時間的延長，這兩種情況會變得更加嚴重。實際上，研究已經證明麻醉時間長度會增加人和動物併發症發生率 (Tiret *et al.* 1986; Brodbelt 2008) (請參見麻醉的部分)。

第十一步 (非必要)：使用牙科封填劑

目前市面上可以取得兩種市售封填劑，以防止在牙科清潔程序後牙菌斑和牙結石再次附著。第一種是疏水性蠟基封填劑 (hydrophobic wax-based sealer)，它可以與牙釉質靜電結合而形成屏障，有助於防止形成牙菌斑的細菌附著。隨後，寵物飼主每週塗抹預防牙菌斑形成的凝膠做為居家護理 (Gengler *et al.*, 2005)。第二種是美國獸醫口腔健康委員會 (VOHC) 認可的自固化型親水性聚合物，可用以「封填」牙齦下牙齦溝或小囊袋以防止牙菌斑和牙結石堆積。封填劑的親水設計旨在吸引水並得以讓氧氣通過，從而營造不利於厭氧菌生存的環境。親水性聚合物封填劑需由獸醫照護人員施用，並且不需要後續在家塗抹的工作 (Saltzman 2013)。

重點整理

- 專業的牙科清潔涉及很多步驟。
- 所有牙周治療程序都必須在全身麻醉下進行。
- 必須正確執行每個步驟，以達到正面的結果。
- 必須分配充分的時間讓操作程序達到顯著的臨床益處。
- 牙齦下洗牙是專業牙科清潔中最重要的一步。
- 完整的口腔檢查與繪製牙科記錄表是操作中關鍵的一部分。

牙科居家照護

緒論

居家照護是牙周護理中的重要部分。在清潔後的24小時內，細菌牙菌斑會附著在牙齒表面上 (Boyce *et al.* 1995, Holcombe *et al.* 2014)。此外，如果沒有配合居家照護，牙齦感染 / 炎症會迅速復發 (Corba 1986; Fiorellini *et al.* 2006a)。此外，一篇人類的文獻回顧描述如果沒有配合居家照護，專業牙科清潔幾乎沒有意義 (Needleman *et al.* 2005)。實際上，一篇共識性評論強調「在不同地理區域和社會環境中進行的40年的實驗研究、臨床試驗與示範性試驗已經證實，有效去除牙菌斑對於整個生命週期中牙齒與牙周健康相當重要」 (Lang *et al.* 1998)。

居家照護討論 / 指導

定期居家照護的好處必須在平時就讓每個飼主都了解。牙科照護 (包括居家護理) 應在飼主首次就診就與飼主討論，這通常是在幼犬 / 幼貓就診或定期疫苗接種，並且全體人員都應倡導此觀念 (Wiggs & Lobprise 1997)。儘早實行居家照護不僅可以帶來最大的好處，還可以讓訓練過程變得更加容易。

居家牙菌斑控制目標

居家照護的主要目標是減少牙齒上的細菌牙菌斑數量 (Perry 2006)。這反過來應能夠降低牙齦發炎的程度，並最終避免牙周疾病。

重要的是應注意牙齦上牙菌斑和牙結石對牙周疾病幾乎沒有影響。主要是牙齦線 (gumline) 上及其下方的牙菌斑引起炎症反應並誘發牙周疾病 (Westfelt *et al.* 1998, Niemiec 2008b, Niemiec 2013a)。在決定建議哪種居家照護方法時，請記住這一點。有關牙齦線與牙齦下牙菌斑控制之各種方法的適用性資訊描述於下文。

目前為止，刷牙是最有效機械式去除牙菌斑的方法 (Hale 2003)。如果配方正確，咀嚼產品是有效的；然而，由於牙菌斑附著在牙齒上的韌性以及牙菌斑生物膜對殺菌劑的抵抗力增強 (研究顯示生物膜的抵抗力最高可達單一科細菌的500,000倍)，因此口腔噴霧、沖洗液和水添加劑通常是不足的 (Elder *et al.* 1995; Socransky *et al.*, 2002; Quirynen *et al.* 2006)。

居家照護的類型

居家牙菌斑控制主要可分為主動和被動式。如果正確且持續執行，這兩種類型的控制方式都可以是相當有效的，但目前認為主動式居家照護是控制牙菌斑的最有效手段。主動式居家護理需要寵物飼主的參與，例如刷牙或沖洗。被動式方法通常是藉由給予零食或特殊配方飲食的咀嚼行為來達到效果。研究顯示主動式居家照護對前側牙齒 (門齒與犬齒) 最有效。相反的，被動式居家照護 (以咀嚼為主) 對後側牙齒 (前臼齒與臼齒) 更有效。這種差異是很直觀的，因為飼主比較容易接觸到前牙，而咀嚼讓被動式居家照護對後牙更有效。

主動式居家照護

刷牙

如果正確執行，刷牙被證實是控制牙菌斑最有效的方法 (Hale 2003)。因此，所有獸醫師的目標應透過教育飼主來加強刷牙的觀念。

工具與刷牙方式

牙刷：唯一重要的工具是牙刷。市面上有許多動物牙刷可以選用，並應根據病患的體型選擇合適的牙刷。雙面牙刷、3D 牙刷以及圓形貓用牙刷都是有效的產品，並應根據病患的體型和個性來選擇。通常不建議使用紗布和毛巾，因為它們無法清潔牙齦線以下的區域 (Holmstrom *et al.* 1998a)。

除了動物產品之外，也可以使用尼龍材質的柔軟人類牙刷作為替代選擇。對於體型較小的病患，通常會選用兒童牙刷，並且可能比更大支的動物用牙刷更有效。嬰兒牙刷可能更適合用於玩具犬、貓或幼年動物。

在人類研究中，機械式 (音波，尤其是旋轉式) 牙刷已經被證明優於傳統牙刷 (Deery *et al.* 2004; Moritis *et al.* 2008)。除了多樣人類產品選擇外，目前還可以使用機械式動物牙刷。這些牙刷的唯一缺點在於運動 / 振動對動物來說是一種異常的感覺，而可能讓牠們感到恐懼 (Holmstrom *et al.* 1998a)。因此，機械式牙刷只能用於耐受性高的病患。

牙膏

市面上有許多動物用牙膏，這些可以大幅提高寵物對刷牙的接受度。牙膏中可能含有鈣螯合劑，而該成分顯示能夠減少牙結石沈積的程度 (Liu *et al.* 2002; Hennet *et al.* 2007)。然而，必須了解的是，牙結石本身基本上是非致病性的。因此，牙膏對於減少牙菌斑和牙齦炎方面並非重要的貢獻者。經由牙刷 / 器械移動達到機械式移除牙菌斑的效果是控制的關鍵 (Hale 2003)。不建議使用人類牙膏，因為它們通常含有清潔劑和氟化物，如果被吞入消化道可能導致胃不適或氟中毒，並且也含有小蘇打 (碳酸氫鈉) 等成分 (Wiggs & Lobprise 1997; Niemiec 2008c)。

也可以選用抗菌製劑 (請參見下文 chlorhexidine 漱口水)。當與刷牙合併使用時，這些產品改善牙菌斑和牙齦炎的效果優於牙膏，因此在高風險病患和確定患有牙周疾病的病例，應考慮使用它們來取代牙膏 (Eaton *et al.* 1997; Hennet 2002)。

刷牙技巧

為了安全有效在動物完成刷牙程序，建議接受以下訓練。請記住，理想的技術可能僅適用於配合度高的病患。應該鼓勵飼主努力達到這種照護水平，但也要接受任何進展都是有價值的。強迫飼主完成居家照護將適得其反，並可能損害飼主與動物之間的連結 (Wiggs & Lobprise 1997; Niemiec 2013d)。

成功刷牙的關鍵如下所述。

1. **儘早開始**：年輕動物更容易接受訓練。
2. **不要操之過急**：一開始先托住寵物下巴，然後讓寵物將牙刷上的牙膏舔掉，之後才慢慢開始刷牙的動作。
3. **持之以恆**：讓刷牙變成一種學習的行為。
4. **正向鼓勵**：使用食物、零食或玩耍作為獎勵將大大增加動物接受刷牙的機會。
5. **討論風險**：靠近動物的嘴巴並操弄可能讓飼主存有被咬的風險。在討論刷牙的過程，一定需告知飼主這種風險。

正確的刷牙技術是將牙刷與牙齒的長軸成 45 度角。然後將牙刷放在牙齦緣，並以圓周運動的方式沿牙弓移動。最容易接近牙齒的頰側面，並且剛好最重要的是，這些表面通常積聚較多的牙結石。應建議飼主在剛開始刷牙時不要試圖一定要張開寵物的嘴巴。大多數動物病患非常不喜歡嘴巴被硬撐開，因此使用這種方法可能導致抵抗性上升。相反的，應引導飼主在嘴巴閉合的情況下有效地完成頰側面的刷牙。可以藉由將牙刷輕柔地插入頰側面來觸及後方的牙齒。隨著時間累積，可以達到正確的擺位和刷牙技術。如果病患可以接受，飼主應進一步完成牙齒腭側 / 舌側面的刷牙。若要張開嘴巴，請先將慣用手的拇指放在下犬齒的後面。這是將手指放置於嘴巴內之最安全的地方。

有關刷牙的頻率，理想上應每天一次，因為需要這種水平的照護才能預防牙菌斑形成。對於已經確定患有牙周疾病的病例，需要每天刷牙以保持口腔健康，並可能建議每天刷牙兩次 (Corba *et al.* 1986, Tromp *et al.* 1986a & b; Gorrel & Rawlings 1996)。持之以恆的居家照護相當重要。如果即使只暫停刷牙一個月，牙齦發炎的程度將恢復到與未接受治療病例相同的水平 (Ingham & Gorrel 2001)。

抗菌漱口水

主動式居家護理的另一種選擇是使用抗菌 / 抗牙菌斑的漱口水。傳統抗菌液首選是 chlorhexidine。除了假單胞菌屬 (*Pseudomonas spp.*) 之外，目前已知該產品沒有細菌抗藥性，並且非常安全 (Robinson 1995; Roudebush *et al.* 2005)。Chlorhexidine 在許多研究已顯示出，如果長時間持續使用，可減少牙齦炎發生 (Hamp *et al.* 1973 (a & b); Tepe *et al.* 1983; Hennet 2002)。研究顯示 chlorhexidine 能夠快速起效，全身性吸收最少，因而成為經口抗菌液的優良選擇 (Salas Campos *et al.* 2000)。該產品的另一個好處在於，應用後最長可維持 7 小時的殺菌效果 (Bonesvoll 1977; Cousido *et al.* 2009)。然而，使用這些產品的一個問題是缺乏適口性，這可能會阻礙居家口腔照護的進行 (Holmstrom *et al.* 1998a)。

正確使用這些產品僅需要使用少量溶液。理想情況下，漱口水應直接接觸牙齒與牙齦表面。然而，在大多數情況下，飼主最容易達到的是讓漱口水在臉頰與牙齒之間。

主動式居家口腔照護的另一種選擇是使用可溶性鋅鹽。研究顯示這些產品可以有效減少牙菌斑生物膜質量的活性 (Wolinsky *et al.* 2000)。一種動物用口用抗壞血酸鋅凝膠 (veterinary labelled oral zinc ascorbate gel) 已被證明可以減少牙菌斑及減緩牙齦炎 (Clarke 2001b)，另一個優點在於無味，因而可以提高動物的接受度。研究顯示抗壞血酸能夠支持 / 誘導膠原蛋白合成 (collagen synthesis)，這可能可以促進洗牙及 / 或口腔手術後的癒合程序 (Murad *et al.* 1981; Pinnel *et al.* 1987)。

隔離凝膠

主動式居家照護的最後選擇是使用市售的隔離凝膠（barrier sealant），並且研究已經證實該產品可以減少牙菌斑和牙結石堆積。其中一種市售隔離凝膠經由靜電結合到牙齒上並形成疏水性表面而發揮作用，產品設計旨在防止牙菌斑附著（Gengler WR 2005）。另一種產品是親水性聚合物，產品乾燥後呈現透明的，並能夠迅速密封牙齦溝，以防止牙菌斑形成，並具有讓水和氧氣通過的孔洞（Sitzman C 2013）。

被動式居家照護

由於被動式居家照護飼主需要花費的心力相對較低，因此飼主接受度可能更高。這點很重要，因為持之以恆是居家牙科照護奏效的關鍵因素（Ingham & Gorrel 2001）。研究顯示積極度高的寵物飼主在刷牙六個月後的刷牙執行率只剩 50% 左右（Miller & Harvey 1994）。事實上一篇研究顯示，單純因為實際執行率，被動式居家照護可能優於主動式居家照護（Vrieling *et al.* 2005）。

寵物食品、營養補充品和零食通常被用以輔助或替代刷牙作為居家牙菌斑控制的方法。這些產品和技術都應與專業牙科照護合併使用。這些方法被認為是「被動式」居家照護，也表示飼主並沒有「主動」去除牙菌斑或使用漱口水或凝膠（Niemiec 2013d）。

牙科食品或零食可能有助於輔助控制牙菌斑和牙結石。重要的是應記住，牙結石通常是非致病性的，控制牙齦緣以上的牙菌斑無法改善牙周疾病（Westfelt *et al.* 1998; Niemiec 2008b; DeBowes 2010）。舉例來說，研究描述野生食肉動物牙齒上的牙結石明顯較少，但牙周病的程度與相同物種的家畜動物相似（Verstraete *et al.*, 1996; Clarke & Cameron 1998; Steenkamp & Gorrel 1999）。此外，一篇人類研究發現臨床附連（clinical attachment）增加與殘餘牙結石的程度無關（Sherman 1990）。因此，在向客戶提出建議時，我們必須先尋找能清潔牙齦下的產品，以達到牙齦下清潔作用（見下文）。

寵物食品法規與美國獸醫口腔健康委員會

許多飲食和零食聲稱能夠改善牙齒健康。這些聲明可能包含「清潔牙齒」、「清新口氣」、「促進牙齦健康」或「輔助預防牙周疾病」（Logan *et al.*, 2006）。雖然產品標示法規讓這些聲明的可信度大幅提升，但有些聲明可能含糊其詞以致於無法納入法規之下，因此可能缺乏證明其有效性的證據。美國飼料管理協會（Association of American Feed Control Officials, AAFCO）和歐洲寵物食品產業聯盟（European Pet Food Industry Federation, FEDIAF）不允許得以預防需專業牙科治療之牙科疾病（或任何其他）的寵物食品或零食等聲明（AAFCO.org; FEDIAF.org），但 AAFCO 確實討論了有關預防牙結石的聲明。

確定產品是否有效的最佳方法是尋找已經出版的同儕評審（published-peer reviewed）研究文獻，以驗證聲明的正確性。如果有找到相關文獻，您可以說明該產品是有效的，因此請務必向相關人員索取研究資訊。然而，這項研究將需要一些努力，因此對於繁忙的臨床獸醫師來說，美國獸醫口腔健康委員會（VOHC）網站（vohc.org）是重要的工具。VOHC 提供了一種客觀的手段以識別市售產品，確認這些產品是否符合有效控制犬貓牙菌斑和牙結石堆積的預設標準。如果寵物食品或零食被 VOHC 核准，則該產品獲得有效的保證可以有效預防或減少牙菌斑或牙結石。然而，如上所述，已經發表的研究和 VOHC 認證僅提供整體牙齒的評分，實際上不一定能夠改善牙周狀況。VOHC 是一個非監管機構，並由來自專業牙科學院以及相關獸醫團體代表組成。VOHC 由 9 名牙科獸醫師與具有科學操作與研究設計經驗的牙科科學家組成，以及 1 名無表決權的主席。

VOHC 不測試產品；相反的，他們建立操作程序、標準並審查這些研究。該研究由公司本身進行，並將詳細的測試報告提交審查。VOHC 針對提交的產品進行獨立客觀的審查。聲明可能根據改善牙齒健康的機械性或化學性方式來描述。VOHC 頒發了兩類的合格證書：有助於控制牙菌斑和有助於控制牙結石。此外，要獲得 VOHC 認證，該產品還必須具有安全一致性，確保動物在咀嚼過程中不會發生問題並且也不會損害到牙齒。

寵物食品對口腔健康的影響

單憑被動式居家照護無法維持臨床健康的牙齦，而只算是牙菌斑控制計畫的一部分。大多數以咀嚼為基礎之產品的劣勢在於，寵物通常不會用全部的牙齒咀嚼，因此會忽略一些區域。被動式居家照護對咀嚼牙齒是最有效的，而相比之下，主動式居家照護對門齒和犬齒更為有效。因此，合併使用主動式和被動式居家照護是最好的方式。

濕糧、乾糧與自製鮮食

飲食可以藉由維持組織完整性、牙斑塊細菌的代謝，對唾液流向與組成的影響，以及作用於牙齒和口腔接觸表面來影響口腔環境。在小型動物臨床中經常觀察到的一個觀念是飼餵寵物乾糧能夠減少牙菌斑和牙結石，而罐頭會促進牙菌斑形成。這是因為啃咬乾糧的咬嚼動作可以清潔牙齒。此外，乾糧比較不會殘留在口腔中，進而無法被口腔細菌利用，因此牙菌斑堆積速度較慢。儘管如此，許多被飼餵市售乾糧的動物仍然存在嚴重的牙菌斑和牙結石堆積以及牙周疾病 (Harvey *et al.* 1996; Logan *et al.* 2006)。一篇研究顯示食用軟質食物的犬貓比食用更多纖維性食物的動物確實患有更嚴重的牙菌斑和牙齦炎 (Watson 1994)。其他研究描述濕糧與典型乾糧對於牙菌斑和牙結石堆積的影響是相同的 (Boyce & Logan 1994; Harvey *et al.* 1996)。最後，市售乾糧通常在牙齒的切緣處被碾碎，使得重要的牙齦緣幾乎沒或甚至完全沒有達到清潔效果 (Westfelt, *et al.* 1998; Niemiec 2008c)。一篇研究比較自製鮮食與市售濕糧及 / 或乾糧，並顯示飼餵自製鮮食會增加貓罹患口腔健康問題的機率。當至少使用乾糧作為犬貓一部分飲食的情況下，那麼相較於自製鮮食，飼餵市售食品具有顯著的好處 (Buckley *et al.* 2011)。另一篇研究顯示，相較於飼餵軟質或自製鮮食，飼餵乾糧讓貓的牙周疾病、牙齒沉積物 (牙結石) 有所改善，並且淋巴病變的盛行率也降低 (Gawor *et al.* 2006)。

在乾糧飲食中，乾糧的大小、質地和成分顯著影響乾糧對牙齒的影響。其作用包括改變牙菌斑細菌、清潔牙齒和維持組織完整性。膳食纖維還可以鍛煉牙齦、促進牙齦角化，並具有一定的牙齒清潔效果 (Logan 2006)。膳食纖維可以影響牙菌斑和牙結石形成。然而，由於大多數標準乾糧會被動物咬碎成小碎片，之後幾乎無法提供機械性清潔效果 (Logan *et al.* 2010)。

牙科飲食

相較於常規寵物食品，市面上已經存在數種加強口腔清潔效果配方的成年犬貓乾糧。這些乾糧體積較大且具有促進咀嚼質地，並增加與牙齒接觸面積，從而發揮機械性作用。形狀、大小與物理結構適當的食物可以達到控制牙菌斑、髒污和牙結石的效果 (Jensen *et al.* 1995; Logan 2006)。重要的一點是，即使這些產品可能可以減少牙菌斑和牙結石，但它們通常對於牙尖 (cusp tips) 周圍區域最有效而不是牙齦緣。如果飲食設計妥當，牙齒可以乾糧裂開之前陷入乾糧中。當牙齒咬碎乾糧時，食物中的纖維將輕柔地磨蝕牙齒表面，從而去除牙菌斑 (Jensen, *et al.* 1995)。研究顯示某些牙科食物可以有效控制犬貓的牙菌斑、牙結石與髒污問題，尤其是當與牙科預防合併使用的情況下 (Jensen *et al.* 1995; Logan *et al.* 2002)。目前，已經發表的文獻證明只有一種飲食實際上對牙齦發炎有正面的影響。一篇為期6個月的研究比較飼餵這種牙科飲食與常規維持性飲食的結果，並發現牙科飲食可以減少33%的牙菌斑和牙齦發炎 (Logan *et al.* 2002)。這些飲食通常是成年動物的高纖維維持性飲食，不適合用以支持生長、妊娠 / 哺乳或任何高熱量需求的寵物當中。牙科飲食旨在作為主要食物來源。研究發現，當牙科飲食作為主要食物時可以獲得最佳結果，但是當處方飲食佔總熱量攝取的75%、50%和甚至25%，效果雖可見但逐漸下降。單純將牙科飲食作為零食並不能滿足對該產品的期望 (Hale 2003)。

牙科零食

無調味的烤餅乾零食與咀嚼玩具 (例如繩子和繩索玩具) 並未顯示出能夠預防牙周炎 (periodontitis) 的益處 (Roudebush *et al.* 2005)。由壓縮小麥製成的牙齒咀嚼物、摻入纖維素的零食，以及牛皮骨顯現良好的效果 (Hennet P 2001; Roudebush *et al.*, 2005; Stookey 2009; Beynen *et al.*, 2010)。此外，在動物研究中顯示添加 chlorhexidine 能夠減少牙菌斑 (Rawlings 1998)。其中有些產品已經獲得 VOHC 認證，但目前沒有牙齒咀嚼物獲得 VOHC 認證能夠減少貓的牙菌斑 (vohc.org)。目前市面上的產品中，只有少數在臨床上被證明可以減少牙齦炎 (Gorrel & Bierer 1999; Gorrel *et al.* 1999; Brown & McGenity 2005; Stookey 2009, Clarke *et al.* 2011, Quest BW 2013)。含有褐藻類 (Ascophyllum nodosum) 的食品添加劑產品已被證明能夠改善口腔健康狀況 (Gawor *et al.* 2018)。大多數咀嚼類產品無法有效清潔犬齒和門齒。

咀嚼類產品的風險

雖然不常見，但有研究描述在犬 (尤其是在小型犬中) 出現咀嚼類產品引起的食道異物阻塞 (Leib & Sartow 2008)。此外，有兩個病例研究描述病患的舌頭被帶有圓形開口的咀嚼玩具夾住的情況 (Rubio *et al.* 2010)。一些潔牙棒的熱量相對較高，如果沒有將其計算到寵物的總熱量消耗中，可能會導致體重增加與肥胖。過量攝取潔牙棒也會導致飲食

失衡，因為它們的配方通常沒有涵蓋完整來源的營養素。那些可以被咀嚼並吞入的食物也可能導致某些寵物發生消化道不適。

非常堅硬的牙科零食（例如鹿角、蹄或尼龍骨頭）可能造成牙齒折斷的風險。英國獸醫牙科協會（British Veterinary Dental Association）指出「許多牙科獸醫師表示他們處理過因為咀嚼鹿角棒而直接導致牙齒折斷的病例，尤其是上顎第四前臼齒」（BVDA 2017）。建議可以用來評估零食硬度是否過高的技術包括是否能夠用指甲讓零食凹陷（Hale 2003）。

添加劑

有些飲食和零食含有防腐劑或添加劑，以延緩或抑制牙菌斑或牙結石堆積。六偏磷酸鈉（Sodium hexametaphosphate, HMP）與陽離子（例如鈣）形成可溶性錯合物，並減少用以形成牙結石之鈣的數量（White *et al.* 2002; Hennes 2007）。在乾糧中添加 HMP 讓犬的牙結石減少近 80%（Stookey *et al.* 1995），然而，牙結石並不是牙齦疾病發展的主要因素。研究將 HMP 塗層的餅乾餵食犬 3 週，並發現牙菌斑或牙結石與對照組並沒有顯著差異（Stookey *et al.* 1996; Logan *et al.* 2010）。

在零食或水添加劑中添加殺菌劑看似是治療牙周疾病的不錯方法。然而，如前所述，牙菌斑細菌對抗菌劑濃度的抵抗力是殺死單顆細菌濃度的 500,000 倍（Elder *et al.* 1995; Socransky *et al.*, 2002; Quirynen *et al.* 2006）。因此，儘管該物質可能對單顆細菌產生正面影響，但在大多數情況下，以標準濃度施用時是有效的，但稀釋於飲用水中則失去功效。

Chlorhexidine 已被證明是有效的口腔殺菌劑，或可減少牙菌斑，特別是在手術期間或作為預防性漱口水（Roudebush *et al.* 2005），但也可能促進牙菌斑礦物質化成牙結石（Hale 2003）。然而，當用作漱口水時，可能無法達到充分的接觸時間。此外，研究描述的效果也各不相同（舉例來說，在生牛皮骨中添加 chlorhexidine 可減少牙菌斑，但對牙齦炎的嚴重程度沒有影響）（Rawlings 1998; Brown & McGenity 2005）。除了 chlorhexidine 以外，delmopinol 是一種用以抑制牙菌斑的新型咀嚼類產品添加劑，並顯示可減少牙菌斑和牙結石（Claydon N *et al.* 1996），但效果沒有 chlorhexidine 那麼好（Reddy R 2017）。

酵素系統可能含有葡萄糖氧化酶（glucose oxidase）和乳過氧化酶（lactoperoxidase）、溶菌酶（lysozyme）或乳鐵蛋白（lactoferrin）。這些在人類研究已經有充分的調查，而犬貓口腔抗菌效果不高（Hale 2003）。

水添加劑

一篇研究木糖醇飲用水添加劑之影響的研究顯示該產品能夠減少貓的牙菌斑和牙結石堆積（Clarke 2006）。對木糖醇疑慮將限制該成分的應用，因為高濃度的木糖醇可能會導致低血糖。然而，在動物產品中，成分濃度非常低，並且已經證實使用建議劑量對健康犬來說是安全的（Anthony 2011）。該類別中還有其他產品，但尚未有研究證實其效果；然而，有些可能已經獲得 VOHC 認證。

維生素與礦物質缺乏症

維生素 A、C、D 和 E 以及維生素 B（葉酸、菸鹼酸、泛酸與核黃素）缺乏症確定與牙齦疾病有關（Logan *et al.* 2010）。飲食中缺乏鈣可能導致營養性繼發性副甲狀腺功能亢進（nutritional secondary hyperparathyroidism），從而導致牙周疾病（Roudebush *et al.* 2005）。這些維生素和礦物質在符合 AAFCO 或 FEDIAF 標準的飲食中是足夠的，但是在不符合那些標準的飲食中（例如許多自製飲食）可能是不足的。

天然飲食與飼餵生骨

飼餵生骨的支持者認為這麼做可以改善寵物牙齒的清潔度。有時還有些論述表示飼餵市售寵物食品會導致伴侶犬貓容易發生牙周疾病。然而，根據 29 隻食用「天然飲食」（主要是野生羚羊）之非洲野犬的顛骨也顯示出牙周疾病（41%）、牙齒磨損（83%）和牙齒折斷（48%）的證據（Steenkamp & Gorrel 1999）。一篇針對南非馬里恩島（Marion Island）上小型野貓的研究顯示，這些貓食用各種天然食物（大部分是鳥類），而 61% 的貓存在牙周疾病，但只有 9% 的貓存在牙結石的證據（Verstraete *et al.* 1996）。一篇針對澳洲野貓的研究顯示，相較於飼餵市售乾糧或罐頭食物的家貓，食用混合自然飲食的野貓的牙結石量較少，但這兩組之間的牙周病盛行率沒有顯著差異（Clarke & Cameron 1998）。在一篇研究 8 隻飼餵皮質骨（牛股骨）的米格魯研究中發現了牙結石明顯改善，但對牙菌斑沒有影響（Marx *et al.* 2016）。

這些研究顯示飼餵生骨可能有助於清潔牙齒，然而，目前尚沒有已經發表的文獻說明它們對牙周疾病是有所幫助的。此外，還存在牙齒折斷的風險，以及傳播人畜共患疾病的風險（LeJeune & Hancock 2001; Lenz *et al.* 2009, Furtado *et al.* 2007）。

益生菌

一氧化氮（NO）是一種重要的發炎介質，並確定在人類發生牙周炎的情況會增加（Matejka *et al.* 1998; Lappin *et al.* 2000; Hirose *et al.* 2001），而阻斷一氧化氮生成或其作用的物質可能具有治療價值（Paquette & Williams 2000）。短乳酸菌（*Lactobacillus brevis*, *L. brevis*）是一種益生菌，並含有大量精胺酸去亞胺酶（arginine deiminase）。大量的精胺酸去亞胺酶與一氧化氮合酶（nitric oxide synthase）競爭相同的精胺酸受質而抑制一氧化氮生成。人類研究顯示，局部應用含 *L. brevis* 的益生菌可減少與牙周炎有關的發炎介質（Della Riccia *et al.* 2007）。使用益生菌治療人類牙周疾病的研究顯示這些產品能夠改善牙齦健康（以牙齦出血減少作為測量標準）。這些研究中使用的益生菌菌株包括羅伊氏桿菌株（*L. reuteri strains*）、短乳酸菌（*L. brevis* (CD2)）、乾酪乳桿菌（*L. casei Shirota*）、唾液乳桿菌（*L. salivarius WB21*），以及枯草桿菌（*Bacillus subtilis*）。*L. reuteri* 和 *L. brevis*（Haukioja 2010），以及在犬局部應用 *L. brevis* CD2 之研究的初步結果顯示牙齦發炎物質浸潤減少。

結論

居家照護是牙周治療的重要一部分，但經常被忽略。儘早且持續進行飼主教育是提高配合度的關鍵。有許多方式可以選用，但是刷牙仍然是黃金標準。雖然利用乾糧清潔牙齒這個常見迷思很吸引人，但常規乾糧似乎並未顯著降低牙周炎的風險。牙科飲食或零食可能會帶來一些好處，建議尋找已經發表的同儕評審研究及 / 或 VOHC 認證的產品，尤其是減少牙菌斑的產品。產品需要能夠清潔至牙齦緣或以下的區域。飼餵常規乾糧或生骨可能可以減少牙結石，但沒有很多的證據表示這能夠降低牙周炎的風險。

重點整理

- 由於牙菌斑在 24 小時內堆積，因此建議每天進行居家牙科照護。
- 如果沒有搭配居家照護，專業牙周治療的效果將受到嚴重限制。
- 刷牙是黃金標準，並且對前排牙齒最有效。
- 被動式居家照護可能有效也可能無效，若有效的話也只在後面的牙齒。
- 一般的犬貓乾糧都沒有特別針對口腔健康。
- 結合主動式和被動式居家牙科照護可能是最佳選擇。

第 6 節：牙科放射線學

犬貓牙科放射線學成像

全口牙科 X 光影像是牙科病患診斷檢查的一部分，尤其是如果是初診病患，或距離上次就診出現劇烈臨床變化的情況下。牙科 X 光影像有助於診斷和引導治療計畫。它們也是法律記錄的重要一部分，並且對於飼主教育可能非常有價值。全口牙科 X 光影像能夠顯現出比臨床檢查多 40% 的病理學發現（Verstraete *et al.* 1998a, b）（請參見口腔病變的部分）。由於費用考量，臨床獸醫師常常被迫在完整全口牙科 X 光影像與客戶費用限制之間取得平衡。然而，至少應針對臨床異常的牙齒進行牙科 X 光檢查。

設備與技術

牙科放射學檢查需要使用牙科 X 光機（例如壁掛式、移動式、手持式）與偵測系統（例如傳統口內牙科膠片、「直接」數位放射攝影（digital radiography, DR）或電腦放射攝影（computed radiography, CR））（Niemi 2010c, Niemi *et al.* 2004a, Wiggs & Lobprise 1997）。然而，在第一類國家中，搭配口外板的醫用 X 光設備能夠提供診斷資訊（Mulligan TM *et al.* 1998）（請參見設備的部分）。

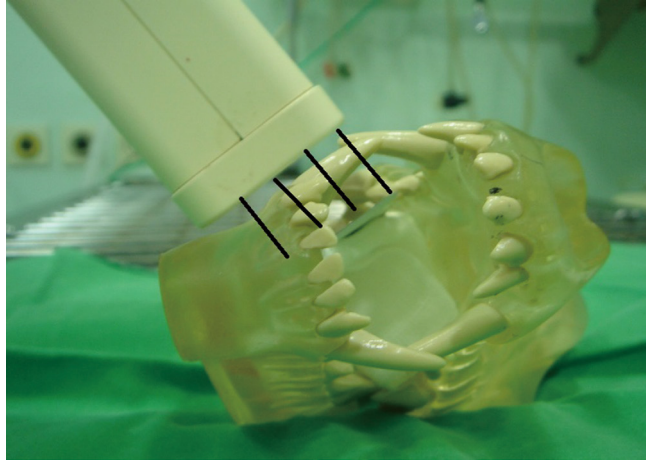

圖 131. 利用模型顯示拍攝下顎前臼齒和臼齒的平行法。

有三種拍攝牙科 X 光影像的標準技術：平行法（適用中間至後側下顎骨）、口外或近平行技術（適用貓的後上顎區域），以及適用所有其他區域的角平分線法（Wiggs & Lobprise 1997; Mulligan *et al.* 1998) Niemiec *et al.* 2004a; Niemiec & Furman 2004a&b; AVDC 2016)。所有放射學影像都是在病患全身麻醉下拍攝（請參見麻醉的部分）。

平行法

將膠片（film）/ 感測器（sensor）/ 磷光片（phosphor plate）放置在口腔內，並放置在待拍攝放射學影像之牙齒的舌側，讓膠片與目標牙齒的長軸平行。膠片必須延伸超出下顎骨的腹側緣，並在牙齒牙冠背側。使用 2 號感測器拍攝大顎牙齒時，可能需要拍攝兩張 X 光影像。在膠片中，目標牙齒周圍必須有清楚 3 mm 邊界。調整 X 射線管的位置讓

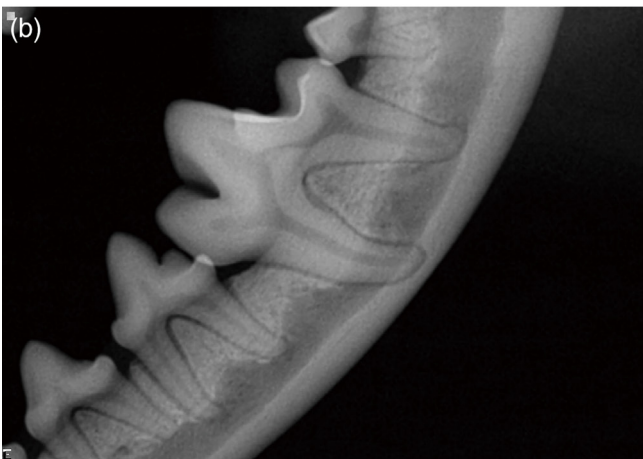
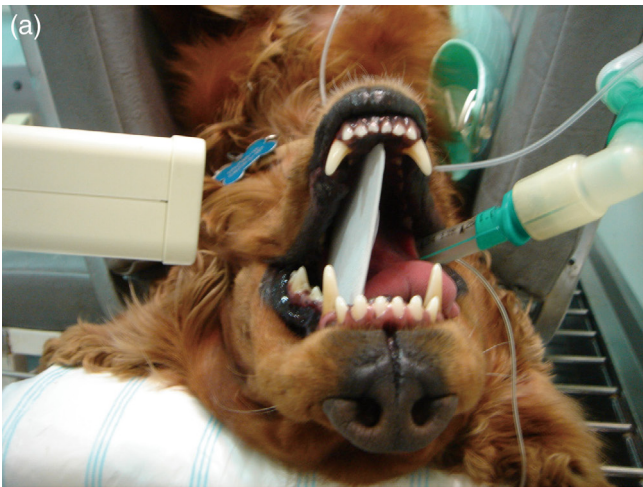

圖 132. 此圖顯示在一犬病患使用平行法拍攝下顎前臼齒與臼齒。
a) 膠片平行牙齒 / 牙根放置，並且讓放射線光束垂直於兩者（圖 131 中黑色箭頭所示）。b) 臼齒與遠端前臼齒的最終影像。

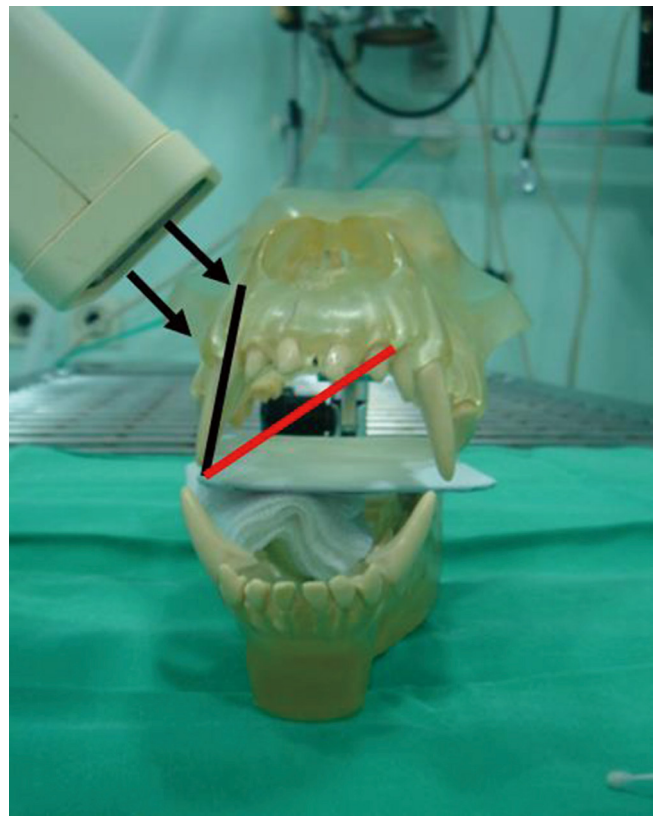


圖 133. 在此模型中示範角平分線法。大概估算待成像牙齒之長軸（黑線所示）與膠片平面形成的夾角。然後想像出一條假想線（紅線）均分該夾角，並調整 X 射線管的位置，讓中心 X 射線束垂直於假想的平角線（黑色箭頭所示）。

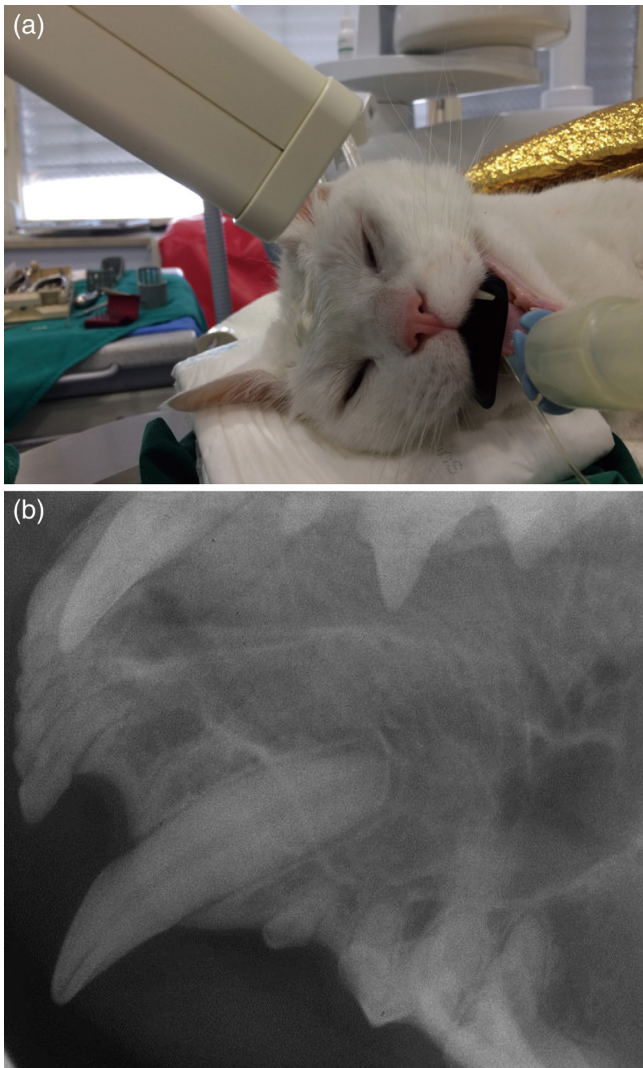


圖 134. a) 正確放置 X 射線管以利於拍攝這隻貓病患的上顎犬齒。b) 上顎犬齒的最終影像。

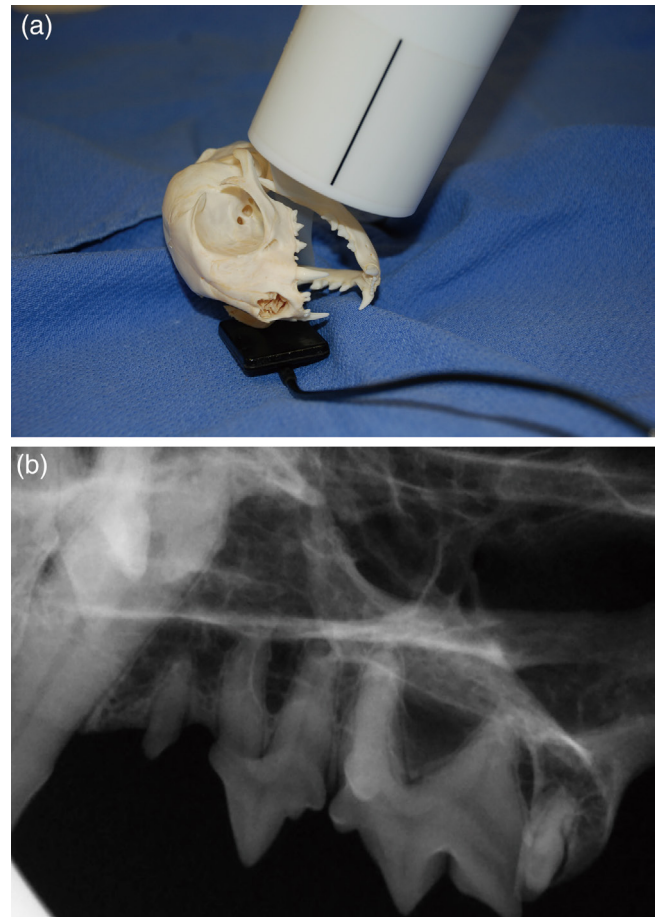


圖 135. a) 正確放置 X 射線管和傳感器以口外技術拍攝上顎前白齒與白齒，並不受顴骨弓 (zygomatic arch) 影響。b) 上顎前白齒與白齒的最終影像。在評估這些放射學影像時，重要的是影像結果與口內膠片成像法情況相反。因此，應將這些影像標記為「口外技術」。

中心 X 射線束垂直於膠片 (圖 131, 黑線所示), 並讓 X 射線管儘可能靠近物體 (牙齒) (圖 132)。最後, 確保感興趣的區域在 X 射線管的圓周內 (AVDC 2016)。

角平分線法

若因為口腔和牙齒的解剖構造因而無法將膠片平行放置於牙齒並垂直 X 射線束時 (例如用於所有上顎和前排下顎齒), 則使用角平分線法。將膠片放在口腔內, 讓膠片的頂部放在待檢查之牙齒的牙冠上, 並將膠片的其餘部分橫跨口腔 / 腭。想像待成像之牙齒 (根尖至牙冠尖端) 的長軸 (圖 133 黑線所示) 與膠片平面形成的夾角。然後畫出一條均分該角度的假想線 (圖 133 紅線所示), 並擺放 X 射線管, 讓中心 X 射線束垂直於假想的平角線 (圖 133 黑色箭頭所示與圖 134)。讓 X 射線管儘可能靠近牙齒, 並檢查目標牙齒是否在射線管的圓周內 (AVDC 2016)。如果使用 4 號或 5 號的膠片, 則將 X 射線管稍微拉離開牙齒 / 上下顎, 這麼從 X 射線管發射出的發散光束能夠讓整個膠片曝光。如果距離太近, 則會發生錐形照射 (部分膠片未曝光)。

口外近平行技術

口外近平行技術用於拍攝貓的上顎前白齒和白齒, 以避免顴骨弓與後排上顎牙齒的牙根重疊, 該情況在使用口內角平分線法時經常發生 (Niemic 2018a; Niemic & Furman 2004b; AVDC 2016a)。讓貓側臥, 並在其頭部 / 上顎骨下方的桌面上放置一張膠片 (讓待成像的那側貼近桌面 / 膠片)。輕柔地使用張口器將病患的嘴撐開 (張口器的使用時間不能太長, 例如僅用於拍攝 X 光影像的期間, 以避開使用張口器有關的潛在併發症; 請參見麻醉的部分)。隨後, 其中一種作法是稍微將貓的頭部傾斜, (以避免與對側上顎牙齒重疊), 並調整 X 射線管的位置, 讓中心 X 射線束垂直於膠片。若要让膠片的利用最大化 (舉例來說像是使用 2 號膠片), 應調整頭部的位罝, 讓待成像的牙齒牙尖 (cusps of the teeth) 尖沿膠片的邊緣對齊 (圖 135)。

口內近平行技術

若要使用該技術，應將膠片以對角線的方式放置於口腔內，同時保持嘴巴張開（類似使用張口器的效果）。膠片應放置在對側上顎牙齒的腭側面與同側下顎牙齒的舌側面。然後將光束對準幾乎平行於膠片（也就是幾乎垂直於牙根）。（Woodward TM 2009）（圖 136）。

標準視圖

犬的標準視圖包括 1) 適合上顎門齒與犬齒的咬合視圖（角平分線法），2) 適合上顎犬齒的側視圖（角平分線法），3) 適合前上顎牙齒（P1-P3；角平分線法），4) 適合後上顎牙齒（P4-M2；角平分線法），5) 適合下顎門齒與犬齒的咬合視圖（角平分線法），6) 適合下顎犬齒的側視圖（角平分線法），7) 適合前下顎牙齒（P1-P3；角平分線法），以及 8) 適合後下顎牙齒（P4-M3；平行法）的視圖（AVDC 2016）。

貓的標準視圖包括 1) 適合上顎門齒與犬齒的咬合視圖（角平分線法），2) 適合上顎犬齒的側視圖（角平分線法），3) 適合上顎牙齒（P2-M1）的口外（近平行）視圖，4) 適合下顎門齒與犬齒的咬合視圖（角平分線法），5) 適合下顎犬齒的側視圖（角平分線法），以及 6) 適合後下顎牙齒（P3-M1；平行法）的視圖。

此外，也應涵蓋其他避免第四前臼齒近心頰側與近心腭側牙根重疊的視圖（Niemic & Furman 2004a; AVDC 2016）。

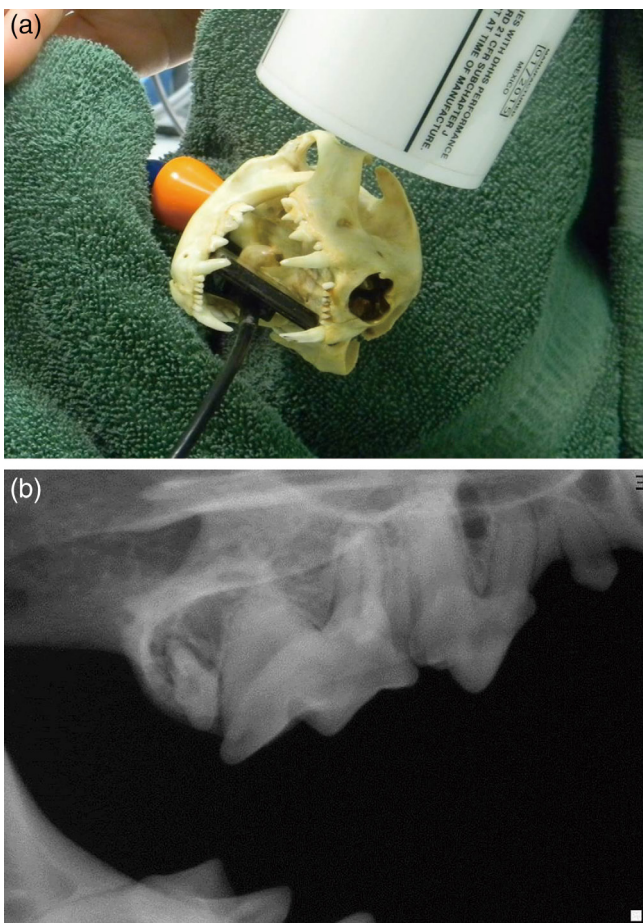


圖 136. a) 調整 X 射線管與傳感器的位置，使用近平行技術來拍攝上顎前臼齒與臼齒，而不受顴骨弓干擾。b) 上顎前臼齒與臼齒的最終影像。

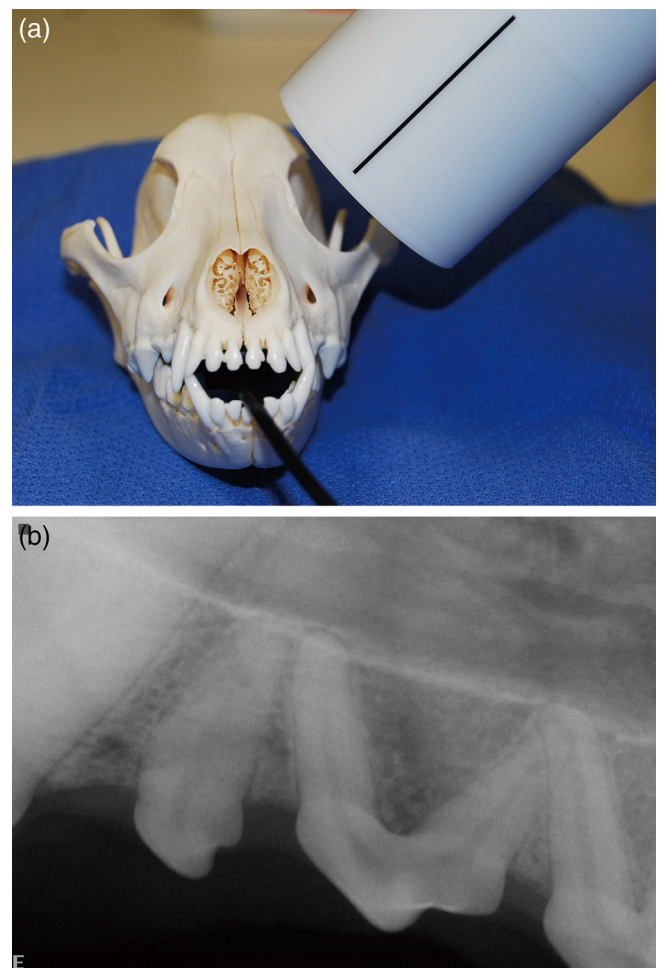


圖 137. a) 調整 X 射線管的位置（與傳感器成 45 度夾角）來拍攝這隻犬病患的上顎前臼齒與臼齒的影像。b) 犬病患上顎第一與第二前臼齒的最終影像。為了拍攝到後面的牙齒，感測器和 X 射線管頭的角度都必須保持向後移動。

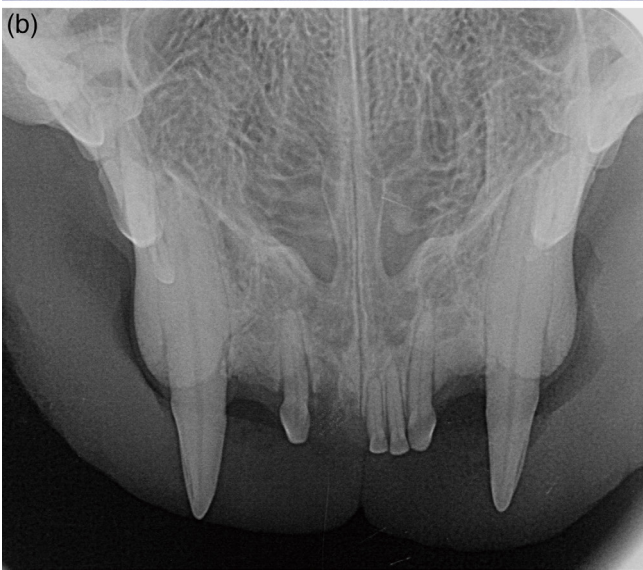
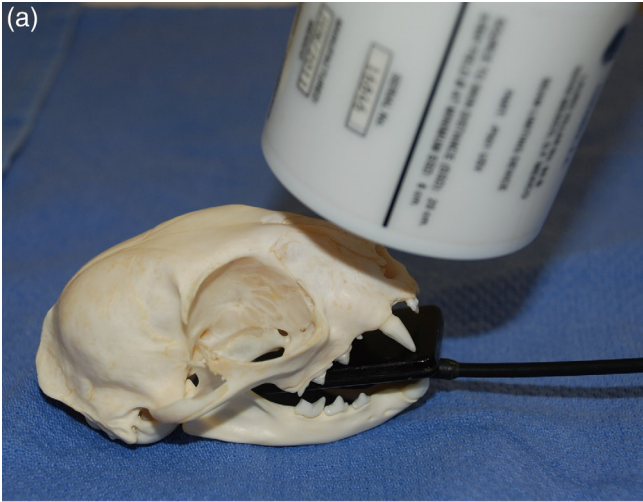

圖 138. a) 在這隻貓病例調整 X 射線管頭的位置以拍攝上顎門齒。b) 上顎門齒的最終影像。

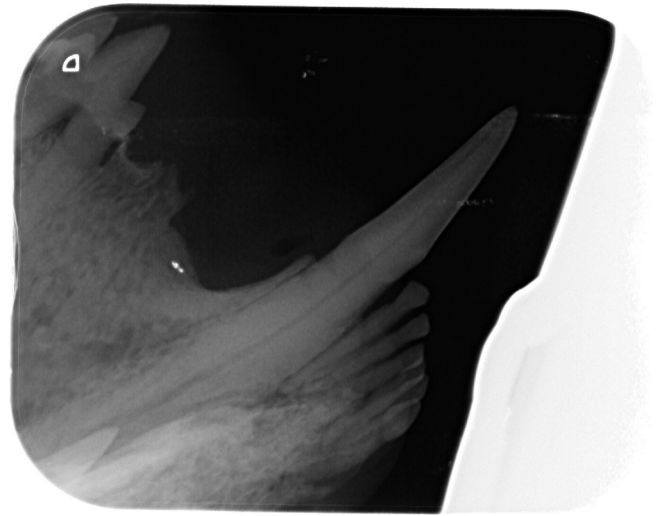


圖 139. 一隻貓的右下顎犬齒口腔內牙科 X 光影像，圖中可見牙齒明顯延伸變形。要矯正此錯誤，建議讓 X 射線管頭更垂直於感測器 / 膠片。

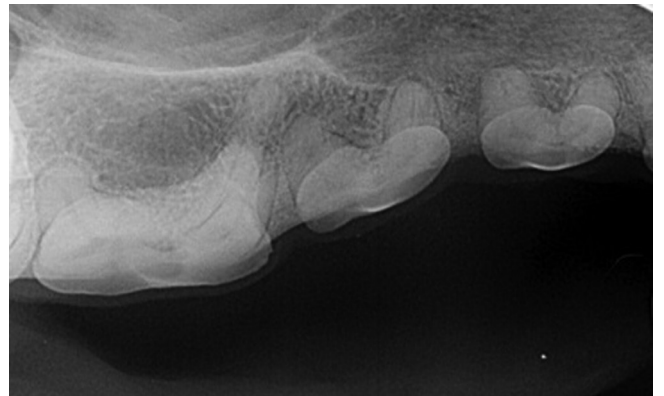


圖 140. 一隻犬的上顎前白齒口腔內牙科 X 光影像，圖中可見牙齒嚴重縮短。要矯正此錯誤，建議讓 X 射線管頭更垂直於牙齒。

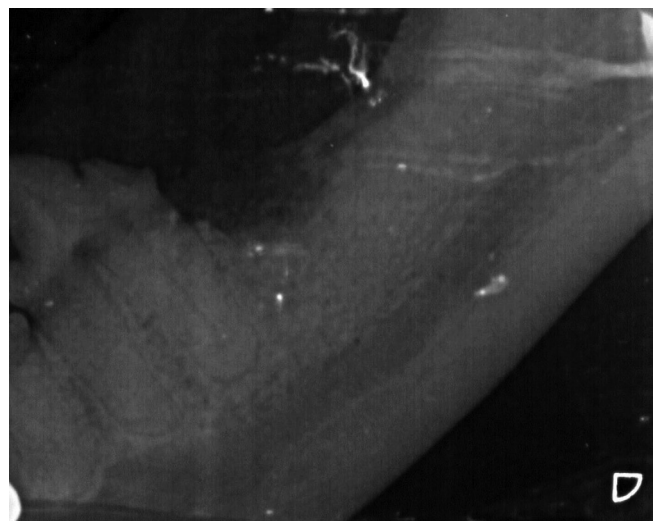


圖 141. 不具診斷價值的 X 光影像：「太暗」，膠片上的血液造成假影，以及不正確的擺位。

Woodward (2009) 設計了簡化的牙科放射學檢查方法。該技術不是利用直接測量任何角度，而是藉由近似角度來拍攝出影像。這並非科學上最準確的方法，但確定能建立具診斷價值的影像。在此系統中，只會使用 20、45 和 90 度這 3 個角度來拍攝 X 光影像。

以 90 度角拍攝下顎前臼齒與臼齒（平行法）（請參見圖 131）。上顎前臼齒與臼齒的牙根與牙冠大致垂直，並且感測器幾乎水平橫跨放置在腭上，形成 90 度夾角。因此，上顎前臼齒與臼齒是的成像是以與 X 射線感測器成 45 度角的角平分線法拍攝（圖 137）。

犬齒和門齒的牙根向後彎曲約 40 度角至腭側 / 下顎牙齦，因此以前後向 20 度夾角來拍攝（圖 138）。請注意，下顎犬齒比上顎來得彎曲，這可能需要稍微略大一些夾角）。

判讀牙科放射學影像

技術品質

完成放射學檢查之後，應該進行影像技術品質評估。舉例來說，影像中是否涵蓋目標區域？是否出現牙齒延長 / 縮短變形的情況？（圖 139 與 140）。曝光條件是否適當？以及有沒有任何處理誤差？（圖 141）（Mulligan *et al.* 1998, Niemiec 2018b, Niemiec *et al.* 2004b）。

牙科放射學影像置位

放射學影像應使用「唇側 / 頰側置位 (labial/buccal mounting)」定向。

1. 如果使用常規牙科膠片，應確保搭配使用口內技術之所有 X 光片的立體定位點 / 方向標記都是朝上的。（由於數位系統是標準定向，因此不需要確定點的位置）
2. 上顎牙齒牙冠應指向下方，下顎牙齒牙冠應指向上方。
3. 咬合視圖應置中對齊，其中以第一門齒為中線。
4. 臼齒在影像外圍。

這種定位方式使得病患左側牙齒在 X 光影像上位於右側，反之亦然（注意口外視圖的置位）。（AVDC 2016）。

有關放射學影像正確置位的示例，請參閱：https://www.avdc.org/Rad_Dog_3.pdf

判讀牙科放射學影像

必須全面檢查具有診斷價值的 X 光影像。判讀牙科 X 光影像需要具備正常牙科 X 光影像解剖學的知識，才能夠診斷任何解剖 / 發育異常、牙周病變、牙髓病變，以及其他異常（Niemiec 2005b, Dupont & Debowes 2009）（請參見口腔病理學的部分）。

重點整理

- 牙科放射學檢查對於正確診斷與治療口腔疾病相當重要。
- 牙科放射學檢查包含使用標準（類比）膠片以及數位系統。
- 在小動物病患，需要使用平行法與角平分線法以獲得全口放射學影像。
- 唇側 / 頰側置位是公認的標準。
- 需要借助特殊的技術（例如口外 / 近平行法）以正確成像貓的上顎頰齒。

第 7 節：拔牙

緒論

拔牙 (dental extractions) 在大多數獸醫臨床中相當常見，但並非一件容易的事。拔牙通常用以移除感染及 / 或疼痛的牙齒。適應症包括（但不限於）牙髓疾病 (endodontic disease)（例如折斷或一些內在性染色的牙齒）、嚴重的牙周疾病 (periodontal disease)、創傷性咬合不正 (traumatic malocclusion)、乳牙遲滯 (persistent deciduous teeth)、齒吸收 (tooth resorption)、慢性牙齦口炎 (chronic gingivo-stomatitis)，以及牙齒未萌發 (unerupted teeth)。

(開放式或封閉式)拔牙屬於外科手術，在某些情況下可能非常具有挑戰性並且複雜。WSAVA 牙科準則委員會和美國獸醫牙科學院共同建議，所有拔牙操作只能由合格且經過適當訓練的獸醫師執行。

完整拔除患病的牙齒幾乎一定可以解決現存的疾病狀態。然而，如果拔牙操作不當，即使是簡單的程序，也可能引起許多醫源性併發症，包括出血、骨髓炎 (osteomyelitis)、口鼻瘻管 (oronasal fistula)、牙根尖擠壓入下顎管 (mandibular canal) 或鼻腔、顎骨骨折 (jaw fracture) 和眼睛損傷 (Holmstrom *et al.* 1998b; Taylor 2004; Smith *et al.* 2003; Smith 1998)。然而，最常見的醫源性併發症是牙根殘留 (Woodward 2006a; Moore & Niemiec 2014)。這通常會導致殘留牙根及其周圍持續感染 (Woodward 2006a)。

以下 10 個步驟整理了正確、成功完成封閉式拔牙的準則。這些步驟適用於單牙根牙齒；然而，在將多牙根牙齒分段後也是以相同的方式處理。對於大顆的牙齒和牙根畸形的牙齒，最好採用「開放式」治療方法，包括建立黏膜骨膜瓣和骨移除。

第一步：獲得同意

無論問題有多嚴重或是拔牙顯然是適當的治療方法，都不要在未經飼主同意下進行拔牙操作 (Holmstrom *et al.* 1998b)。同意書最好是以書面形式，但可以接受以電話的方式徵求口頭同意。如果無法聯繫到客戶並且未獲得事先同意，請不要進行拔牙的動作 (Niemiec 2008d)。

第二步：獲得術前牙科 X 光影像

在進行拔牙操作之前，應拍攝所有牙齒的牙科 X 光影像 (注意在第一類國家 / 地區，拍攝傳統放射學影像是可以被接受的) (請參見設備的部分) (Gawor 2018; Niemiec 2009, Niemiec 2014)。放射學影像可以讓臨床獸醫師確定疾病的種類、所有牙根異常，或齒吸收 / 沾黏 (Blazjewski *et al.* 2006; Niemiec 2009)。牙周疾病繼發嚴重的下顎齒槽骨流失會削弱骨骼的強度，並讓病患容易發生醫源性折斷。齒槽骨沾黏幾乎無法藉由傳統的挖除方式 (elevation) 完成拔牙。因此，可以藉由放射學影像，對嚴重第 II 型貓齒吸收病灶進行牙冠切除術 (crown amputation) 與保留牙根 (DuPont 1995)。總而言之，牙科 X 光影像能夠提供重要資訊以進行後續治療計畫擬定以及拔牙程序是否成功。最後，X 光影像在病歷中作為明確的證據 (Niemiec 2009)。

第三步：確保適當的視野與操作活動度

病患的擺位應有利於最佳口腔手術視野，並讓外科獸醫師處於最舒適的姿勢，這樣可以讓手術更加成功 (Holmstrom *et al.* 1998c)。手術照明應明亮，並應集中在手術區域上。過程中應使用持續抽吸、充滿空氣 / 水的針筒及紗布，以保持清晰的手術區域視野。最後，放大設備可能對手術有所幫助 (Niemiec 2008d, Niemiec 2014)。

第四步：疼痛管理

拔牙是中度至重度疼痛的外科手術，應採用多模式止痛技術 (multimodal analgesic approach)，該技術能提供優異的止痛效果 (Kelly *et al.* 2001; Lenz 2003) (請參見麻醉的部分)。

第五步：切斷牙齦附連

這一步驟可以使用手術刀片 (scalpel blade)、骨膜剝離器 (periosteal elevator) 或牙科剝離器 (dental elevator) 來完成。將選定的器械伸入牙齦溝中，並讓刀尖與牙齒成一定角度，這有助於讓器械維持在牙周韌帶間隙 (periodontal ligament space) 內。如果沒有這麼做，可能會導致黏膜受損或切穿牙齦。隨後將器械朝根尖推進到齒槽骨水平，並小心地環繞整顆牙齒操作 (Hobson 2005; Niemiec 2008d) (圖 142)。

第六步：剝離

剝離 / 鬆動是拔牙過程中最費心思且最危險的步驟。牙根挺是鋒利的手術器械，而操作區域有許多重要且精緻的結構。有許多研究描述眼睛被拔牙器械弄傷，並且至少有一例確認是因為牙根挺刺穿病患的腦部而致死 (Smith *et al.* 2003)。為了避免在器械打滑或接觸患病骨頭時造成醫源性損傷，食指應擺放在器械的尖端附近 (Blazjewski *et al.* 2006; Niemiec 2008d) (圖 143)。選擇符合牙根曲度和大小的器械很重要 (Woodward 2006a)。一般來說「會選擇偏小的器械」，因為這可以減少壓力和避免損傷形成 (圖 144)。

市面上有很多可使用的器械，包含典型的牙根挺以及鬆動 (luxating) 與蝶型 (winged) 器械 (請參見設備的部分)。典型和蝶型器械用於「插入和扭轉」的動作，以撕裂牙周韌帶，而拔牙刀 (luxators) 用於插入過程中並以搖擺的方式使用，以疲勞並切斷牙周韌帶。獸醫師可能會想要嘗試輕輕扭轉拔牙刀來達到挖除效果，但這些器械並非設計用於此目的，這種應用方式很容易讓器械受損。

將器械穩固而輕柔地插入牙周韌帶間隙 (牙齒與齒槽骨之間) 以啟動挖除的程序 (Niemiec 2014) (圖 145)。

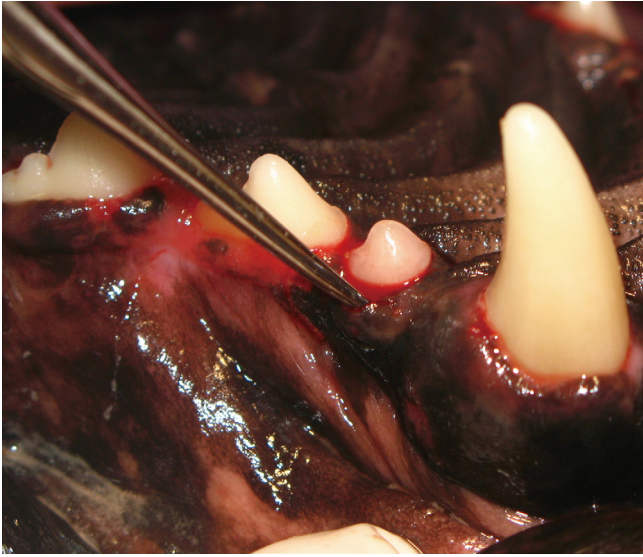


圖 142. 切斷牙齦附連：牙根挺的斜角緊貼牙齒，並讓器械與牙齒的長軸成大約20度角。將器械穩定且小心地延伸至齒槽緣。不斷環繞牙齒的圓周重複此過程。

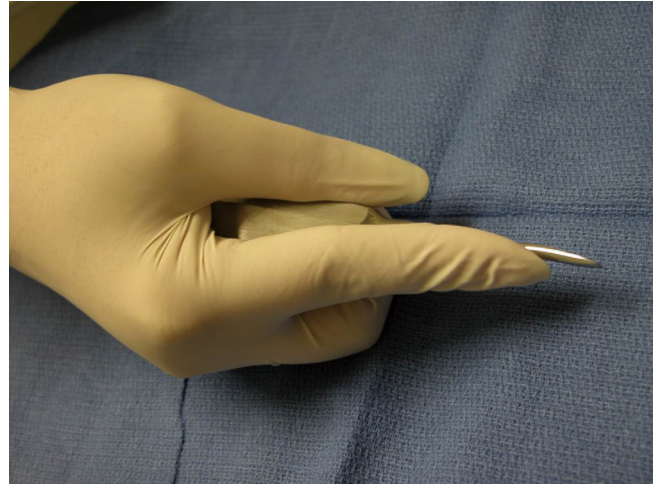


圖 143. 正確使用牙科牙根挺。手掌穩定地抓握柄桿，並將食指延伸放置於距離尖端約1 cm 的地方。如果器械滑脫，這種握法能提供最大的控制性，同時有助於防止醫源性創傷。

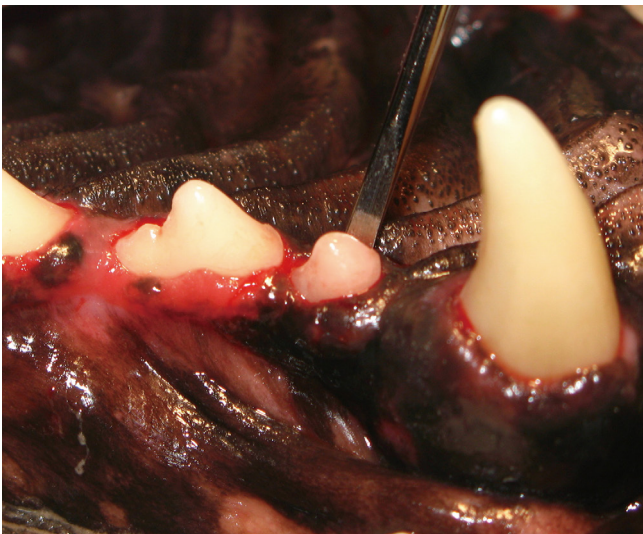

圖 144. 選擇寬度比牙齒還小的牙根挺得以輕鬆進入牙周韌帶間隙，以達到適當的剝離效果。

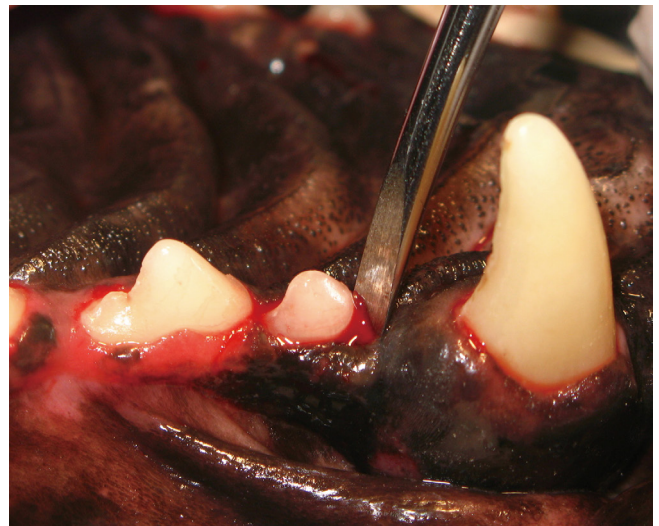

圖 145. 挖除牙齒：如圖 142 所示，牙根挺與牙齒成大約20度角，穩定且小心地插入牙周韌帶間隙。就定位後，輕輕將其扭轉並保持在該位置至少10秒鐘。隨後，將其重新定位，並環繞牙齒重複該操作，直到牙齒充分鬆動以便於輕鬆拔出為止。

插入時應保持器械與牙齒成10-20度角，以避免打滑 (Harvey & Emily, 1993a, Niemiec 2014)。一旦進入齒槽骨與牙齒之間的空間，就可以輕柔地扭轉器械 (Wiggs & Lobprise 1997)。維持該姿勢10-30秒，以疲勞並撕裂牙周韌帶 (Holmstrom *et al.* 1998b)。重要的一點是，牙齒在挖除的過程中應至少略微移動。如果牙齒沒有移動，則代表牙周韌帶沒有被破壞。

將牙根挺輕柔地插入牙齦溝內並朝著根尖延伸「左右擺動」鬆動牙齒周圍組織。許多獸醫師使用拔牙刀型牙根挺 (luxating elevator) 同時達到鬆動和挖除得效果。

牙周韌帶抵抗短時間高強度之應力的能力非常強 (Niemiec 2014)。只有施加一段時間的力 (10-30秒)，韌帶才會變弱。施予較大的壓力會將大部分力傳遞到齒槽骨與牙齒中，從而導致其中這些結構斷裂。因此，減輕應力很重要。施力10-30秒後，將器械重新放置在牙齒圓周更深入大約1/8的位置，然後重複上述步驟。繼續環繞牙齒360度，每次儘可能讓牙根挺朝根尖前進 (Wiggs & Lobprise 1997; Holmstrom *et al.* 1998b; Niemiec 2014)。

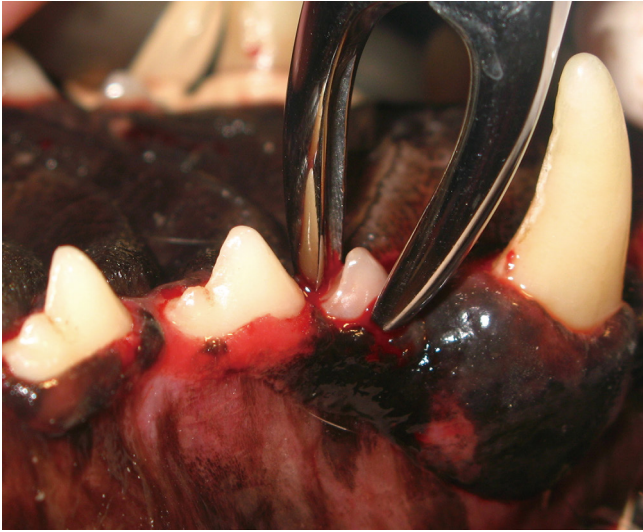


圖 146. 調整拔牙鉗在犬上顎第一前白齒上的擺位。夾住牙齒牙齦緣可提供最牢固的抓握力，同時減少槓桿臂，從而減少牙根折斷的機會。

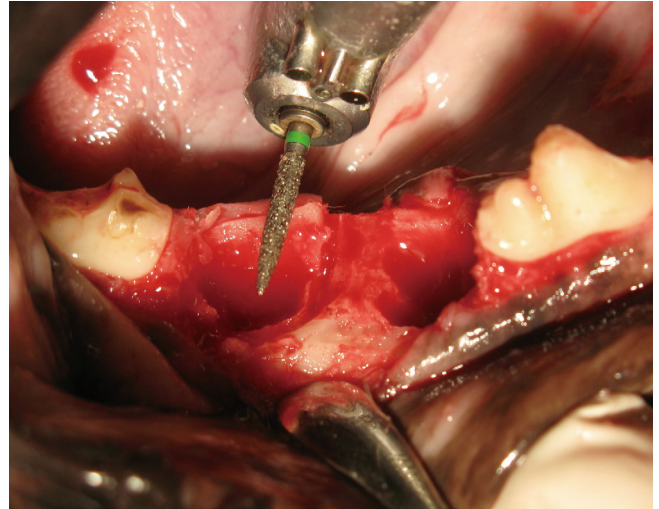


圖 147. 在關閉傷口之前，使用粗鑽石磨針平整齒槽骨粗糙的邊緣。

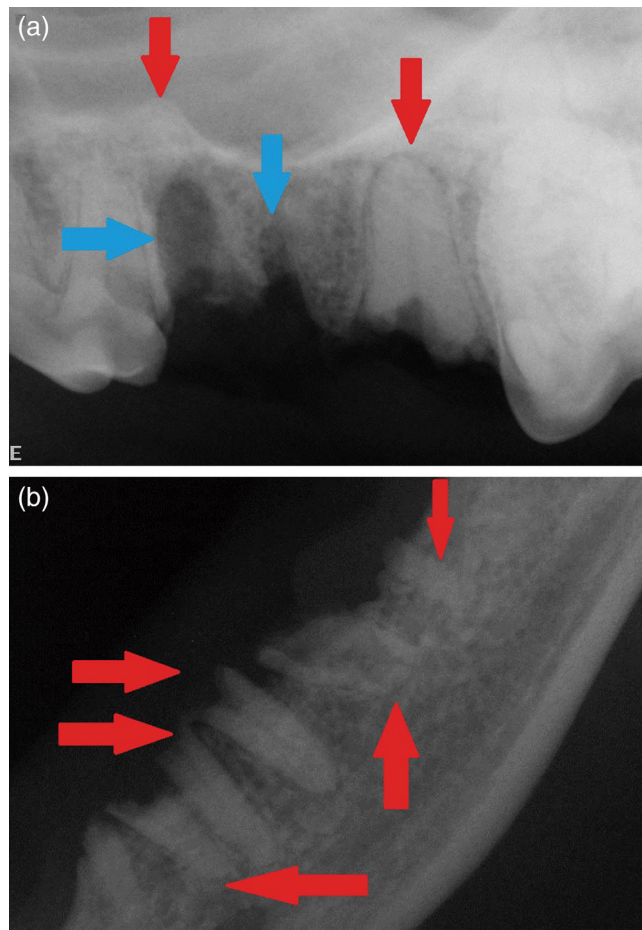


圖 148. 在拔除 (a) 犬左上顎第四前白齒 (208) 以及 (b) 貓左下顎牙齒前的牙科 X 光影像。在這兩張影像中都可以看到許多殘留的牙根 (紅色箭頭所示)。在圖 (a) 中，嘗試將牙根霧化 (藍色箭頭)。從這種失敗的嘗試經驗中可以看出，這是不適當的技術。適合的技術是創建黏膜牙齦皮瓣以及頰骨切除術等開放式拔牙術。

成功挖除的關鍵是耐心。只有緩慢、持續地挖除動作，才可以鬆動牙齒但又不會讓牙齒折斷。拔除完整的牙根一定比移除斷裂的根尖來得容易 (Blazejewski *et al.* 2006; Woodward 2006a; Niemiec 2008d)。如果挖除一段時間牙齒都沒有搖動，就代表一定存在一些問題。這可能是導因於錯誤的拔牙技術或牙齒齒槽沾黏區域。如果拔牙無法順利進行，改以手術方式是一個不錯的選擇。考慮再次進行放射學檢查以確認是否存在任何導致失敗的原因。

第七步：拔牙

只有在牙齒非常搖動且鬆動之後才能嘗試拔除牙齒。藉由使用拔牙鉗夾住牙齒並從囊袋中輕輕拔出牙齒 (圖 146)。如果牙根的橫截面是圓形的，輕微扭轉是可以接受的；扭轉應至少維持 10 秒鐘。不要施加過大的壓力，因為這可能會導致牙根折斷 (Wiggs & Lobprise 1997; Niemiec 2008d)。

將拔牙鉗視為手指的延伸對於操作上相當有幫助。不應施加過大的壓力。如果牙齒不易拔出，則需要進一步挖除。進一步挖除直到牙齒充分鬆動足以輕鬆從齒槽骨中拔出為止。這一點相當重要，因為使用拔牙鉗比使用牙根挺更容易造成牙根折斷 (Niemiec 2015)。

第八步：齒槽整形術

此步驟能夠移除患病的組織或骨骼，或任何可能刺激牙齦並延遲癒合的粗糙骨性邊緣。可以用刮匙手動移除患病的組織。最好使用水冷高速氣動手機搭配鑽石磨針或咬骨鉗 (Rongeurs) 來去除及平整骨組織 (Harvey & Emily 1993a; Wiggs & Lobprise 1997; Smith 1998; Frost Fitch 2003; Taney & Smith 2006) (圖 147)。

第九步：拍攝術後牙科 X 光影像

拔牙後拍攝牙科 X 光影像，以確認完整移除牙齒 (Holmstrom *et al.* 1998b, Niemiec 2009)。近期的一篇研究描述，92% 的犬貓裂肉齒部位存在牙根殘留的問題 (Moore & Niemiec 2014) (圖 148a 與 b)。

殘留的牙根可能發生感染，或更常見的是變成異物而造成嚴重的發炎反應 (Wiggs & Lobprise 1997; Ulbricht 2003)。這種併發症險少造成任何臨床症狀，但殘留的牙根會引起疼痛及 / 或感染。有時，殘留牙根會引起引流通道，這可能導致後續醫療糾紛 (Holmstrom *et al.* 1998b)。

第十步：縫合拔牙部位

這在獸醫牙科領域中是具有爭議性的主題，並且一些文獻建議只有在拔除大顆牙齒的情況下才進行縫合。然而，許多作者建議幾乎所有拔牙部位都應縫合關閉。關閉拔牙部位有利於止血，並能夠改善術後舒適度及美觀。建議在大顆牙齒，或在創建牙齦瓣以利於拔牙操作的任何病例，一定都要縫合。最好使用反角針 (reverse cutting needle) 搭配 0 至 5/0 的合成單股可吸收縫線 (synthetic, monofilament absorbable sutures) 來完成。建議採用簡單間斷技術縫合，並且每個縫線間隔 2 至 3 毫米 (圖 149)。另外，建議比製造商的建議多打一個圈來抵消舌頭作用 (Harvey & Emily 1993a; Wiggs & Lobprise 1997; Smith 1998; Frost Fitch 2003; Taney & Smith 2006)。

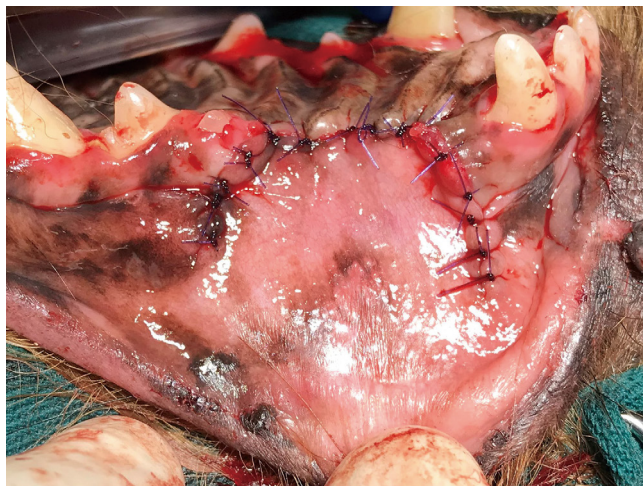


圖 149. 使用簡單間斷技術縫合，搭配間隔 2-3 mm 的模式來關閉左上顎犬齒 (204) 拔牙部位。

關於皮瓣縫合，成功治癒有幾個關鍵要點 (Wiggs & Lobprise 1997)。第一個也是最重要的一點是，切線上必須沒有張力。如果縫線上有任何張力，傷口將會裂開。可以藉由沿著牙弓延伸牙齦切口 (稱為袋狀瓣 *envelope flap*) 或創建垂直釋放切口並將骨膜 (*periosteum*) 穿孔來消除張力 (Frost Fitch 2003; Blazejewski *et al.* 2006)。骨膜是非常薄的纖維組織，將牙齦和頰黏膜附著在下層骨組織上 (Evans 1993; Grant *et al.* 1998b)。骨膜沒有彈性，可防止牙齦與齒槽黏膜移動，並在不造成張力得情況下避免傷口閉合缺損。齒槽黏膜的彈性非常好，因此可以在與骨膜分離後延伸用以關閉大的缺損。如果沒有張力，當用手指放置時，皮瓣應保持在原位，並縫合就位。可以使用手術刀片將骨膜穿孔；然而，LaGrange 剪刀可提供更多控制性，確保所有組織邊緣都已經被徹底清除，因為完整的上皮組織將無法癒合 (Blazejewski *et al.* 2006)。這對於關閉口鼻瘻管尤為重要。

多牙根牙齒拔牙

拔除多牙根牙齒之前，先將其切割成單牙根片段 (Smith MM 1998, Charmichael DT 2002)。幾乎所有多牙根牙齒的牙根都是發散的，因此如果嘗試一次拔除，則會導致牙根尖端折斷 (圖 150 Wiggs & Lobprise 1997; Manfra Marretta 2002)。切割可移動牙齒有助於將其拔出。切割牙齒的最佳工具是高速氣動手機搭配磨針 (Charmichael 2002; Blazejewski *et al.* 2006; Terpak & Verstraete 2012)。除了是最有效的工具外，它還具有空氣和水冷卻系統，可避免周圍骨組織過熱 (這可能導致壞死)。市面上可選用的磨針樣式很多；然而，許多作者偏好使用斜切式錐形裂隙磨針 (*cross-cut taper fissure bur*) (型號 699 用於貓和小型犬，701 用於中型犬，702 用於大型犬) (Wiggs & Lobprise 1997; Niemiec 2008d, Niemiec 2014) (請參見設備的部分)。

從根叉開始並逐漸延伸到牙冠切割多牙根牙齒 (Niemiec 2014) (圖 151)。使用該方法主要有兩個原因。第一，這能夠避免遺漏根叉以及深入切到牙根、削弱牙根強度和增加牙根折斷的風險 (Smith 1998)。第二，該技術還能夠

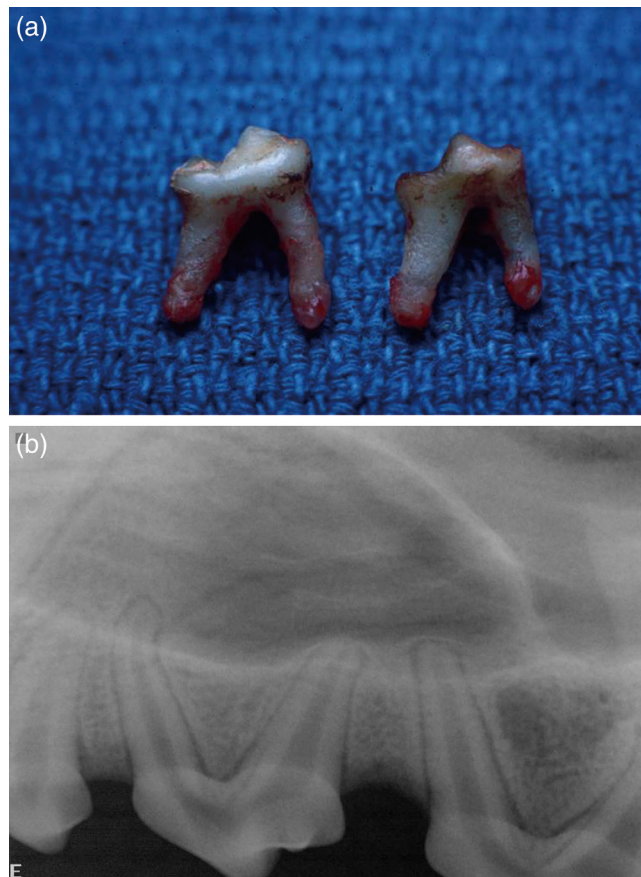


圖 150. (a) 嚴重牙周炎 (PD4) 導致這兩顆活動度過大的雙牙根牙齒無需分割就能夠直接拔除。然而，強烈建議先分割多牙根牙齒再拔除，以避免牙根折斷，特別是如果牙科 X 光影像顯示明顯的附著黏連或解剖學變化，例如在該患犬的上顎第二前臼齒的牙科 X 光影像 (b) 中明顯可見近心牙根彎曲。

避免割傷牙齒及不小心破壞牙齦或齒槽骨的可能性。

通常會將雙牙根牙齒從中間切開，將牙齒分割成兩半。貓下顎第一白齒的牙根不對稱，因此為例外（見下文）。在犬的三牙根白齒，會從頰側牙尖（buccal cusp tips）之間切開，然後再從腭側面，達到適當分割（圖 152）。適當地切割牙齒後，將每個單牙根牙齒片段按照以上步驟進行操作。

開放式拔牙：

建議使用開放式拔牙技術拔除難以處理的牙齒（Niemic 2008d, Niemic 2014）。這通常應用在犬齒與裂肉齒（上顎第四前白齒與下顎第一白齒）。然而，該技術對於拔除牙根畸形或病變，以及牙根殘留的牙齒也相當有幫助（Frost Fitch 2003; Blazejewski *et al.* 2006; Woodward 2006a）。開放式拔牙讓臨床獸醫師能夠移除少量的頰側齒槽骨，從而有利於拔牙過程。

開放式拔牙的第一步是創建牙齦瓣。這可以是沿著牙弓的水平瓣（袋狀瓣）或垂直釋放切口的牙齦瓣（Blazejewski *et al.* 2006）。使用骨膜剝離器沿著待拔除牙齒任一側的單顆至數顆牙齒，破壞牙齦附連而創建袋狀瓣（Grant *et al.* 1988）。沿著牙弓切開齒間間隙的牙齦，然後將組織釋放至黏膜 - 牙齦交界處（muco-gingival junction, MGJ）或以下，以創建出皮瓣（圖 153）。該皮瓣的優點在於血液供應不會受阻，並且可以減少需要縫合的地方。

更常使用的皮瓣涵蓋一個或兩個垂直釋放切口（Holmstrom *et al.* 1998b, Niemic 2014）（圖 26）。這種方法得以創建更大的皮瓣，並且如果正確操作，能夠用以關閉較大的缺陷。一般來說，垂直切口創建於目標牙齒的線角（line angle），或分別在目標牙齒的前側與後側（Smith 2003）。如果牙齒之間存在間隙（無論是自然形成的間隙或缺牙區域），可以從該間隙中切開，而不用延伸至健康的牙齒（Niemic 2014）（圖 154）。

切線應略為朝根尖發散（基部比牙齦緣略寬）（Carmichael 2002, Manfra Marretta 2002）。重要的是，切口應為全厚度並且一次完成（而不是緩慢且斷斷續續地完成）。一次深入切到骨組織以創建一個全厚度的切口，但應保留骨膜與皮瓣（Manfra Marretta 2002; Frost Fitch 2003）。創建完畢之後，可以使用骨膜剝離器輕柔地將整個皮瓣掀起。必須注意不要撕裂皮瓣，尤其是在黏膜 - 牙齦交界處。

掀起皮瓣後，可以使用鑄鋼磨針移除頰骨（Niemic 2014; Terpak & Verstraete 2012）。移除量多寡是有爭議性的，有些牙科醫師移除了整個頰側覆蓋骨組織，而一些只移除牙根 1/3 長度的下顎骨和上顎牙齒 1/2 長度的上顎骨（Smith 1998; Frost Fitch 2003）。這僅施行在頰側。如果這麼做仍無法順利拔牙，則可以移除更多骨組織。

移除骨組織後，應切割多牙根牙齒（如上所述）。請注意，有些作者建議在創建皮瓣之前就先切割牙齒。遵循單牙根牙齒拔牙術的每個步驟來處理每個片段。移除牙根（並拍攝放射學影像）後，應在關閉傷口前先平整齒槽骨（請參見齒槽整形術的部分）。

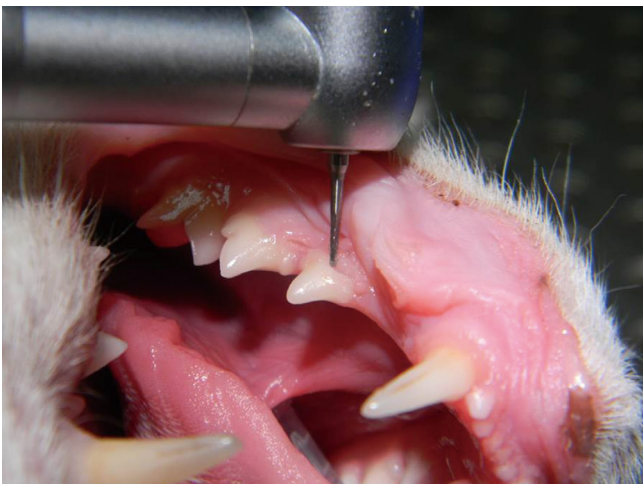

圖 151. 分割處理這隻貓的左下顎第三前白齒（307）：創建了一個小的袋狀瓣以暴露出牙齒根叉處。使用橫切錐形裂隙磨針搭配高速氣動手機與噴水系統來分割牙齒，從根叉處開始，並通過牙齒牙冠。

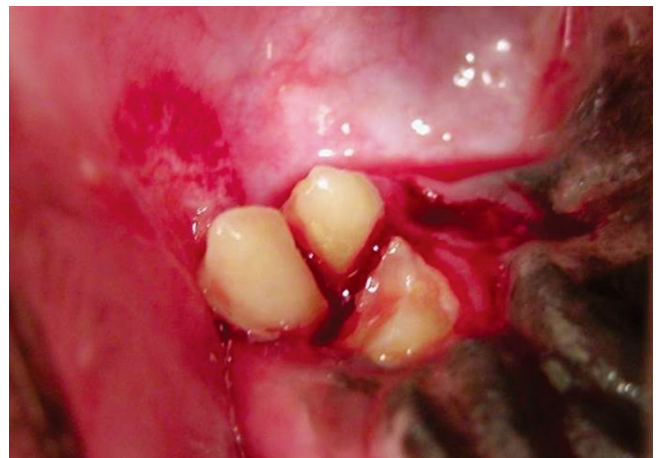

圖 152. 以「T」形模式切開這隻犬的上顎第一白齒；垂直固定磨針並從近心側向遠心側移動靠近頰側牙尖，將兩個頰側牙根與寬的腭側牙根分割開；隨後，將磨針垂直固定並從頰側移動至腭側，從牙尖之間的凹槽將兩個頰側牙根分割開來，直到與先前創建的切口相通。在此病例，應使用軟組織牽引器以避免造成任何頰黏膜損傷。

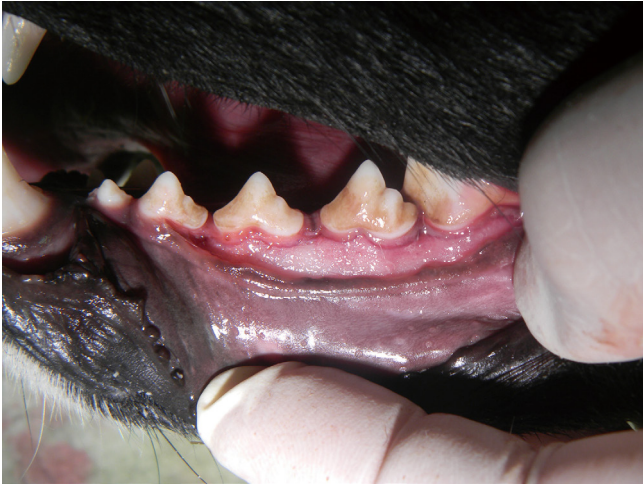

圖 153. 在這隻犬創建了一個從左下顎第二前臼齒到第一臼齒的擴展袋狀瓣。注意適度暴露這些牙齒下方的齒槽骨有助於移除頰側骨組織，這可能有利於成功拔牙。

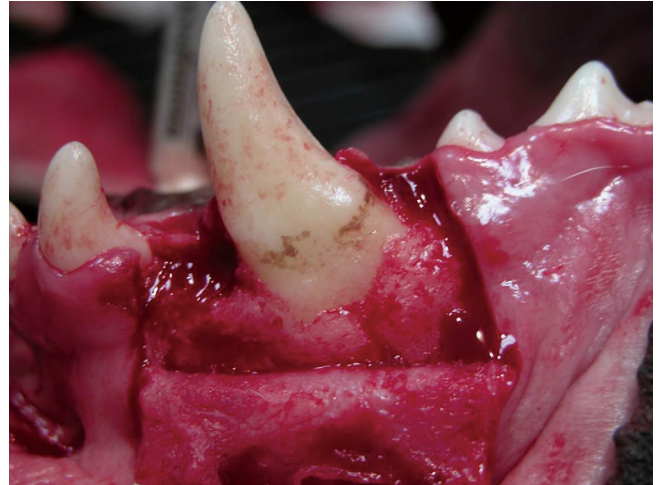

圖 154. 在這隻犬的右上顎犬齒創建帶有血管蒂的牙齦瓣，切開邊緣，並在上顎第三門齒的遠心頰側線角，以及在上顎第一前臼齒近心頰側線角創建兩條平行的垂直釋放切口。該牙齦瓣能夠暴露出齒槽骨，並且經常在預計難以拔除的病例或在手術過程中應用該技術。

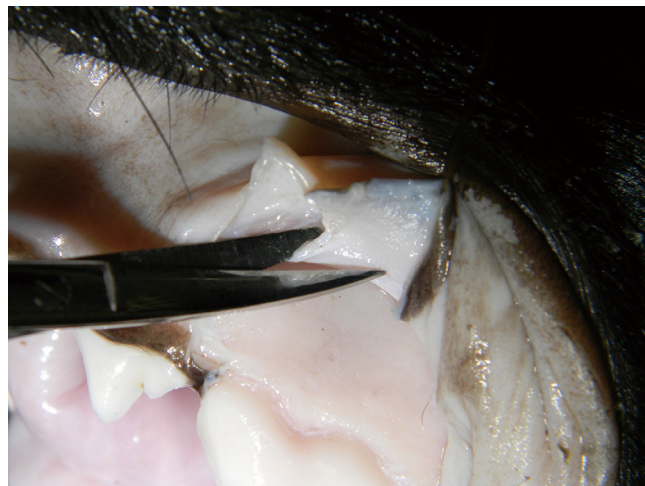

圖 155. 在關閉缺損之前，縫線上一定不能存有任何張力，以免皮瓣裂開。為了實現無張力縫合，如該大體標本所示，鈍剝與銳剝皮瓣基部的骨膜鈍，注意不要讓皮瓣破掉（建議使用剪刀）。但是，使用手術刀片或骨膜剝離器也可以達到很好的效果。

關閉的第一步是骨膜開窗（圖 155）。骨膜是非常薄的纖維組織，負責將頰黏膜連接到下層骨組織（Grant 1988）。由於骨膜是纖維化的組織，因此它不具有彈性，並且干擾無張力縫合缺損的效果。然而，頰黏膜非常有彈性，可以伸展以覆蓋較大的缺損。因此，切開骨膜有利於此。應該在牙齦瓣的基部開窗，並且必須很淺，因為骨膜很薄。應特別注意此步驟，以免切穿或切斷整個皮瓣。這項操作可以用手術刀片來完成；但是，LaGrange 剪刀可以達到更好的控制性。

開窗後，皮瓣應覆蓋在目標位置，且無需縫合。如果不是這樣，張力仍然存在，則必須在關閉前進一步釋放壓力。一旦將壓力釋放出後，就可以如上文關閉部分中所述的方式將牙齦瓣縫合。

牙冠切除術

對於嚴重第 II 型取代性牙根吸收的牙齒，可以使用牙冠切除術（crown amputation）作為治療（Dupont 1995）。相較於將整顆牙齒拔除，牙冠切除術對病患造成的創傷明顯更少，癒合速度也更快。雖然該程序被廣泛接受，但仍存在

爭議性。大多數牙科獸醫師都採用該技術，但是比例變化很大。牙科獸醫師通常只會在骨組織發生嚴重或完全取代性牙根吸收的情況下，才會使用該治療方式。可惜的是，大多數一般臨床獸醫師過於頻繁地使用該技術。僅在滿足某些條件時才應進行牙冠切除術（Niemic 2015）（請參見口腔病理學的部分）。

這些包含：

- 經放射學影像確認的第 II 型齒吸收
- 沒有牙髓疾病的證據（根尖周圍疏鬆）
- 沒有牙周骨流失的證據，
- 放射學影像上沒有明顯的根管
- 放射學影像上沒有明顯的牙周韌帶
- 非用以治療後口炎。

院內沒有牙科放射學設備的臨床獸醫師不應進行牙冠切除術。對於牙齒疑似存在第 II 型齒吸收性病變的病例，應轉診至備有牙科放射學檢查設施的醫院。

技術

藉牙冠切除術的第一步是在目標牙齒周圍創建一個小的牙齦袋狀瓣。接下來，使用橫切錐形裂隙、圓頭或梨形磨針搭配高速手機，將整個牙冠削磨至齒槽骨水平。然後，應使用粗鑽石磨針來平整骨骼與牙齒。接著拍攝放射學影像來確認牙齒已削磨至齒槽骨水平後，將牙齦覆蓋縫合於缺損上。這可能需要搭配輕度開窗術以減輕張力。

結論

拔牙是獸醫學領域中非常常見的操作程序，有時可能會非常令人沮喪，特別是對於新手。如果正確操作，該治療是減輕口腔疼痛與感染的絕佳方法。然而，如果未適當處理拔牙程序，則可能（並在之後）導致諸如根尖折斷及 / 或更嚴重的醫源性問題等事件。藉由遵循以上概述的步驟並搭配耐心，拔牙不僅將變得更加容易，而且也可以更成功並增加獸醫師的自信。

重點整理

- 拔牙屬於外科手術，必須與任何外科手術同等對待，以免發生併發症。
- 所有拔牙操作都可以經由分割及移除頰側齒槽骨，簡化為簡單的單牙根拔牙。因此，掌握基礎觀念便能夠完成任何拔牙術。
- 拔牙是非常痛苦的操作，因此應提供每位病患適當的疼痛管理，包括區域麻醉。
- 牙冠切除術是嚴重第 II 型齒吸收病變患貓的公認治療方法，但只有在滿足某些標準（臨床表現與放射學影徵）的情況下，才會施行。
- 未經飼主同意之下切勿進行拔牙程序。

第 8 節：大學對於牙科教育的重要性

WSAVA 牙科標準化委員會極力鼓勵在學生藉由大學環境學習獸醫牙科學。

獸醫學院訓練

雖然口腔疾病與牙科疾病在小動物非常常見，但是在大多數大學的獸醫學課程中，獸醫牙科學經常被忽略。全世界鮮少有獸醫學院將牙科學課程納入常規課程內容中，只有少數幾所提供獸醫牙科學課程作為選修課程，並且授課人數通常有限（Perry 2014）。所有大學的獸醫牙科學訓練至少應涵蓋以下內容：口腔與牙齒解剖學和生理學、口腔 / 牙科檢查技術（包括放射學成像技術），以及最常見的病理學與疾病。此外，也應提供口腔 / 牙科檢查、牙科放射學成像、牙周治療、局部麻醉與拔牙基本原則等實作訓練。如「EVDS/EVDC 對於小型伴侶動物牙科與口腔手術臨床能

力共同聲明 (Joint EVDS/EVDC Statement on Clinical Competencies in Small Companion Animal Dentistry and Oral Surgery)」中所述，應藉由在教學醫院輪值牙科部門，以培養「專業素養與能力 (day-1 competence)」。(另可參閱以下網站：<http://www.evds.org/policystatements/day1skills>)

在臨床活動中，應將獸醫牙科學涵蓋於獸醫專科之一，以提供獸醫學生所需之教學環境與臨床病例 (Esteghamati *et al.* 2016)。成立獸醫牙科部門需要投資一些設備；然而，通常可以以經濟實惠的方式實現 (請參見設備的部分)。此外，獸醫教學醫院應努力提供專業級的獸醫牙科服務。這可以經由聘請經專科認證的獸醫師 (Dipl. AVDC, Dipl. AVDC-Eq, Dipl. EVDC, Dipl. EVDC-Eq) 來提供臨床服務實踐，而這些專業人員也可以對學生與研究生進行培訓 (例如實習生和住院醫師)。或者，應讓學生選擇可以至牙科獸醫師的私人執業診所完成牙科獸醫學的實習工作。如果所在國家 / 區域沒有專科認證的獸醫師，那麼應由具有進階牙科訓練認證的獸醫師 (Fellow of the Academy of Veterinary Dentistry PhD, MSc 或等同資格) 來教授獸醫牙科學。

畢業後訓練

博士學位訓練

博士學位 (PhD) 是目前最高的畢業後訓練，並且著重在研究方面。未來在理想上，應該建立以獸醫牙科學為主的博士訓練計畫，再來是住院醫師訓練 (反之亦然)，以培訓同時具備臨床與學術知識的獸醫師 (DeLuca *et al.* 2016)。

住院醫師訓練

在全球，目前可以透過兩所註冊大學獲得獸醫牙科學住院醫師資格：美國獸醫牙科學院 (AVDC, American Veterinary Dental College, www.avdc.org) 或歐洲獸醫牙科學院 (EVDC, European Veterinary Dental College, www.evdc.org)。住院醫師訓練是偏向臨床的訓練，但仍需要參與一些研究活動。

要獲得住院醫師訓練，獸醫師需要符合 AVDC (<http://www.avdc.org/register.html>) 或 EVDC (http://176.32.230.22/evdc.info/?page_id=40) 所述的特定標準。進入訓練之前，通常需要至少一年的實習經驗 (或同等經歷)。一旦註冊和訓練中，住院醫師必須證明其具備高水平的知識與臨床技能，如 AVDC 或 EVDC 詳細說明中所描述。住院醫師可能需要 2.5 至 6 年 (對於經過 EVDC 認可的標準或替代培訓計畫，至少需要 3 年；對於任何經過 AVDC 認可的培訓計畫，至少需要 30 個月) 才有資格參加學院的入選考試。只有當候選人成功通過了實作與筆試測驗後，他們才能獲得專科執照。理想上在將來，住院醫師訓練應緊接著或合併博士學位培訓計畫 (Bourgeois *et al.* 2015; DeLuca *et al.* 2016; Esteghamati *et al.* 2016)。目前而言，大學對於獸醫牙科學培訓計畫的參與度很低甚至不存在。建立獸醫牙科學的培訓計畫和住院醫師訓練應該是全球獸醫學院優先著手的事項之一。

重點整理

- 在大多數大學的獸醫學課程中，獸醫牙科學是經常被忽略的領域。
- 在學生的獸醫牙科學教育應涵蓋基礎檢查技術以及最常見之口腔 / 牙科疾病與治療的課程以及實作研討會。
- 教學醫院應設立獸醫牙科部門，致力提供專業級的牙科服務，以打造必要的教學環境。
- 畢業後進修的獸醫牙科學訓練應包括住院醫師培訓，並且理想上在將來應與博士學位訓練結合。
- 藉由獸醫學院進行有效的獸醫牙科學教學是該領域在獸醫學領域中發展邁進的關鍵。

對於無麻醉牙科操作 (AFD) 的立場聲明

該文件傳遞一項反覆提及的訊息：需要配合麻醉才能有效並徹底地進行牙科操作，包括專業的牙科清潔、完整的口腔檢查、牙科 X 光檢查、拔牙術，以及任何其他必要的治療方法 (Wallis C, *et al.* 2018)

每個相關章節都提到無麻醉牙科操作 (AFD) 的無效性和不適當性，包含麻醉與動物福利方面。這些準則的作者指出，無麻醉牙科操作對動物幾乎沒有好處，但所帶來的代價可能很大。無麻醉牙科操作無法帶來合理的醫療利益，並且還帶給病患壓力和潛在風險。此外，由於許多獸醫師和飼主錯誤地認為是否有必要進行牙科治療是根據牙齒表面上可見的牙結石量而定，而在沒有診斷或治療牙齦下病變的情況下移除這種表面病灶可能會延遲對此疼痛性疾病的有

效治療。實際上，近期一篇研究證明，非專業洗牙操作導致病患的牙周健康狀態**惡化** (Stella JL, *et al.*2018)。市面上有許多安全且符合倫理原則的有效照護替代方案可以選用，無麻醉牙科操作最終只會導致病患遭受不必要的慢性疼痛與感染。

出於上述所有原因，WSAVA 牙科準則委員會認為無麻醉洗牙引起了重大的動物福利關注，並且未達到照護標準。因此，WSAVA 聯合以下獸醫協會，強烈反對這種做法。

國際學會

- Academy of Veterinary Dentistry
- American Veterinary Dental College
- American Veterinary Dental Society
- American Animal Hospital Association
- American College of Anaesthesia and Analgesia
- European Veterinary Dental College
- European Veterinary Dental Society
- Federation of European Companion Animal Veterinary Associations

國際非牙科學會：

國家學會：

- **Australia:** Australian Veterinary Association
- **Austria:** Austrian Society of Veterinary Dentistry
- **Belgium:** Belgian-Dutch Scientific dental Society
- **Croatia:** Croatian Small Animal Veterinary Section
- **Czech Republic:** Czech Veterinary Dental Society
- **Finland:** Suomen Elinlääkripraktikot ry
- **France:** French Veterinary Dental Group
- **Germany:** German Veterinary Dental Society
- **Greece:** Hellenic Companion Animal Veterinary Society (HCAVS)
- **Ireland:** Irish Veterinary Dental Society
- **Italy:** Italian Society of Veterinary Dentistry and Oral Surgery
- **Japan:** Japanese Small Animal Dental Society
- **Netherlands:** Dental Working Group of the Netherlands
- **Norway:** Norwegian Small Animal Veterinary Association
- **Poland:** Polish Small Animal Veterinary Association
- **Portugal:** Portuguese Society of Veterinary Dentistry
- **Romania:** Romanian Society of Veterinary Dentistry
- **Russia:** Russian Small Animal Veterinary Association
- **Slovenia:** Slovenian Small Animal Veterinary Association
- **Spain:** Spanish Veterinary Dental Society
- **Sweden:** Swedish Veterinary Dental Society
- **Switzerland:** Swiss Society of Veterinary Dentistry
- **UK:** British Veterinary Dental Association; Royal College of Veterinary Surgeons

美國學會：

- California Veterinary Medical Board
- Nevada Veterinary Medical Board
- Ontario Veterinary Medical Association

第 9 節：必要設備

口腔檢查

清醒病患的評估

口腔檢查應該是小動物臨床中最常進行的操作之一。世界小動物獸醫師協會 (WSAVA) 認為口腔檢查必須涵蓋為所有健康檢查的其中一部分。使用系統性檢查方式來辨識正常與異常結構對於完整的口腔檢查相當重要 (Hansen 2009)。

要完成全面之清醒病患口腔檢查所需的設備包括：充足的室內照明、放大鏡和筆燈。建議臨床獸醫師穿戴檢診手套評估口腔，以保護獸醫師自身與病患，也能夠降低感染傳播的風險。儘管光線看似充足，但許多臨床獸醫師會在光線不足的房間內用肉眼完成檢查，得到的結果相對不夠完整。筆燈（耳鏡或檢眼鏡）可用於改善視野並透照牙齒以確定其活性。

正確的病患擺位應能讓嘴巴呈現最佳視野讓獸醫師能夠在舒服的狀態下完成檢查（人體工學擺位是有利的）(Aller 2005; DeForge 2002)。

在第一、第二與第三類國家 / 地區完成清醒病患之口腔檢查所需的設備包含：

1. 好的光源
2. 檢診手套

全身麻醉下的檢查

在全身麻醉並插管後，可以並且應該進行全面的口腔檢查。所有牙科操作都必須在全身麻醉下進行（請參見麻醉的部分）。氣管插管對於牙科手術相當重要。建議填塞咽喉區域以進一步保護呼吸道，並建議使用合適大小的插管以避免造成氣管損傷。使用喉鏡 (laryngoscope) 將有助於插管與口咽區域檢查的進行。（圖 156）

在完整口腔檢查與治療 (COHAT) 及其他牙科手術過程中，用以撐開嘴巴並有助於提高視野的工具，應為大小適當的張口器 (props)，而不是彈簧式張口器 (spring loaded gags)。注意過度撐開的嘴巴會增加失明的風險 (Barton-Lamb *et al.* 2013; Martin-Flores *et al.* 2014; Scrivani *et al.* 2014)。

- 保溫設備：
 - 第一類國家：熱水式保溫裝置
 - 第二與第三類國家：熱空氣式保溫裝置
- 麻醉技術：吸入性麻醉 (inhalational anaesthesia)、全靜脈麻醉 (total intravenous anaesthesia, TIVA)、提供氧氣以預先吸氧並在吸入性麻醉期間進一步應用、局部神經阻斷工具
- 麻醉監測：體溫、記錄脈搏、呼吸頻率、記錄血壓、測量呼出二氧化碳量 (第二、三類國家)
- 其他設備：靜脈輸液幫浦 (第三類國家)

麻醉誘導後，臨床獸醫師應仔細評估軟組織，包括舌頭、牙齦、黏膜、口咽與扁桃腺區域。接下來，應該整體和個別評估硬組織 (包括上顎與下顎) 和齒列，包括任何牙齒缺失、歪斜及 / 或斷裂的情況。接續評估牙周的健康狀況，包括探測深度 (每顆牙齒的探測點高達 6 個)、牙齦萎縮與增生、活動性、根叉是否受影響，以及其他口腔病變。正常與異常檢查結果均應記錄在牙科圖表上 (請參見檢查的部分) (Tutt 2006a)。

完成詳細口腔檢查所需的基礎設備 (適用於第一、二、三類國家) 包括：

1. 良好的光源
2. 放大設備 (放大眼鏡或放大鏡)
3. 牙周探針
4. 牙科鏡
5. 嘴唇牽引器
6. 張口器 (適當大小的注射針筒外殼或塑膠張口器)
7. 個人防護裝備 (眼鏡、面罩與檢診手套)。牙周探針用以測量牙齦溝與牙周囊袋的深度。它們通常是由金屬或塑膠製成的錐形桿，柄桿一端為鈍端，並帶有刻度標記 (毫米)。市面上有數種類型的牙周探針，其中 Williams、

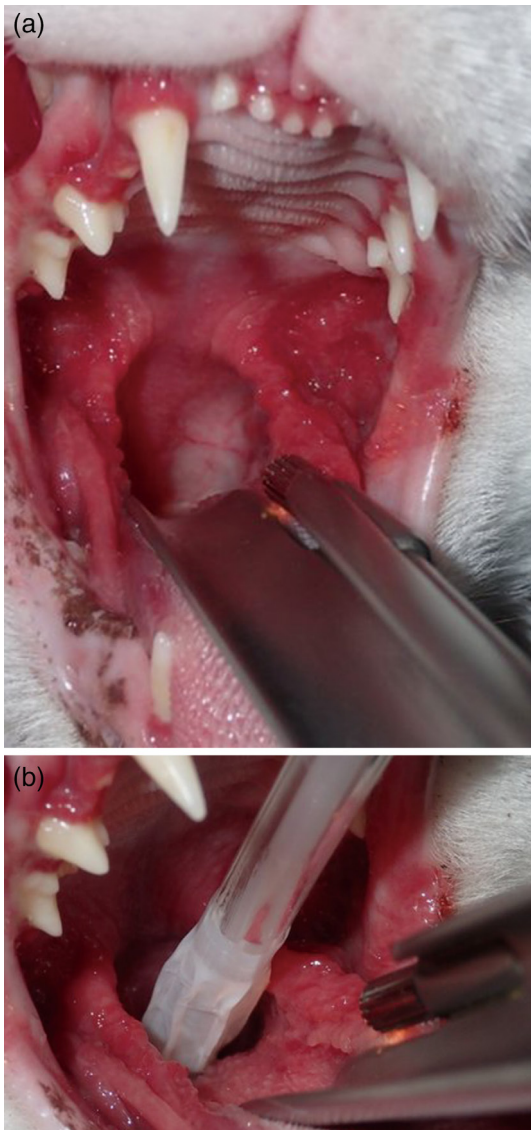


圖 156. 使用氣囊式氣管插管插管之前，（可能的話）先使用喉鏡快速檢查口咽區域。在這隻貓中發現嚴重的後口腔炎，並且炎症延伸到咽部。



圖 160. Cawood minnesota 軟組織牽引器。

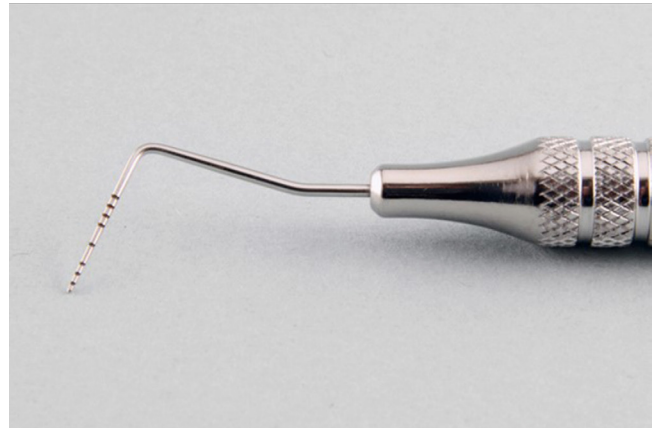

圖 157. Williams 14 號牙周探針，其中在 1-2-3-5-7-8-9-10（毫米）處有刻度標記。

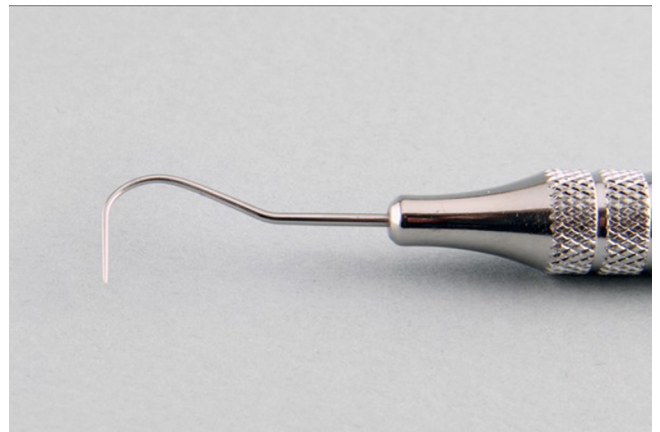

圖 158. 牧羊人鉤牙科探針。




圖 159. 牙科鏡。

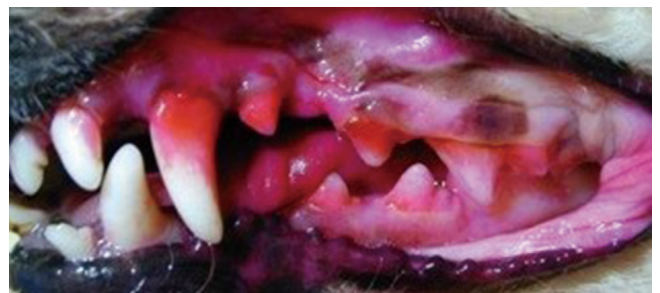

圖 161. 在塗抹牙菌斑顯示液（2% 赤蘚紅）後，可以明顯觀察到這隻犬的牙齒與口腔黏膜表面存在牙菌斑。最厚的牙菌斑是染色最暗的地方。

Marquis Michigan-O、UNC 與 Nabors 為常見的類型（圖 157）。

臨床獸醫師能夠使用探針測量與評估牙齦炎指數（探測時是否有出血）、牙齦溝或囊袋的深度、牙齦腫脹及 / 或萎縮的程度，以及根叉裸露（多牙根牙齒）。

牙周探針的另一端通常也是探針。這頭是尖端鋒利的器械，可供臨床獸醫師用來探查牙齦上與牙齦下的結石；另外，還可以用以評估牙齒缺損，例如吸收性齒病變、牙髓裸露、磨耗、磨損、牙釉質缺損或牙本質缺損（圖 158）。

牙科鏡是評估齒列腭側面或舌側面以及後側面和鼻咽的重要診斷工具（圖 159）。

唇部牽引器用以改善後齒列的視野，以利於評估或成像。它也可以應用於牙科手術過程中，以改善手術區域的視野（圖 160）。

另一種診斷方式是使用牙菌斑顯示液：牙齒表面的牙菌斑厚度越大，染色越深。最常見的一級染料是赤蘚紅（erythrosine）。清潔牙齒之前，在牙齦上牙齒表面滴一滴 2% 的赤蘚紅，並輕輕用水沖洗掉。或可使用螢光素（fluorescein）。另一種工具利用藍光（波長大約為 405 nm），讓成熟的牙菌斑呈現紅色（牙菌斑中的卟啉 porphyrins）。這種定量的螢光或定量光學螢光（QLF）工具可以應用於燈光昏暗的診療室中，以顯現出成熟的牙菌斑（Wallis C *et al.* 2016, Marshall-Jones *et al.* 2017）（圖 161）。

放射線學與放射線成像

在獸醫牙科學中，口腔放射線學與放射線成像對於正確診斷和決策相當重要。沒有搭配放射學檢查的牙科檢查造成遺漏病變及造成醫源性創傷的可能性大幅增加。

要拍攝出具診斷價值的放射學影像，必要的設備包括 X 射線機（圖 162）、牙科膠片（圖 163）和顯影液，或數位牙科系統以及搭配適當軟體的電腦。用於牙科領域，建議最好都是使用牙科 X 射線機，但是也可以使用全身 X 射線機與適當的技術來獲得診斷影像。應了解的是，全身 X 光影像通常無法顯現充分的細節以進行正確的牙科診斷，而且很難拍攝出來。因此，優先建議使用牙科 X 射線機和口腔內膠片 / 感測器。拍攝小範圍的物體（例如腳趾）或體型小的病患（例如口袋寵物）時，牙科 X 射線機可以用作全身 X 射線機。

有幾種拍攝牙科診斷影像的方式：

1. 傳統動物用 X 射線機（第一類國家）
2. 牙科 X 射線機，搭配：
 - a. 非屏幕式口腔內牙科膠片（第二類國家）
 - b. 光激發磷光板（photostimulable phosphor plates）（電腦放射系統 CR system）
 - c. 數位放射系統（DR system）



圖 162. 牙科手術室中的壁掛式牙科 X 射線機。X 射線機上安裝一長臂，以利於輕鬆地移動到符合牙科手術台上動物的位置。



圖 163. 一組傳統的口腔內牙科膠片（0、2、3 和 4 號）。這些膠片可產生高品質的影像，但是需要手動處理，這相對耗時並且需要使用到環境不友善的化學物質。

數字牙科放射學成像系統應廣泛應用於所有第三類國家 / 地區當中。

可以使用濕化學技術在暗室（光線無法進入的房間）內或日光下的遮光箱（稱為診療椅旁的顯影劑）中進行手動洗片。這些方法需要操作人員將膠片放入裝有顯影劑和定影劑的水槽中一定的時間。洗出來的片子是濕的，並且必須在檢查之前將其風乾。濕的膠片無法顯像出細節，而如果用於評估將導致診斷不完整（Niemic *et al.* 2004b, Niemic 2018b）。

也可以使用自動處理系統自動洗片。這也是利用濕化學技術，但是內部滾筒讓膠片以設定的速率通過顯影劑和定影劑，並且處理後的膠片是乾的（Niemic *et al.* 2004b, Niemic 2018b）。

光激發磷光板（電腦放射系統）（圖 164）

這些是柔性聚酯型膠片（flexible polyester films），可支持光激發磷光體沉積在表面樹脂。初次曝光後，磷光體中的激發電子「被捕捉」在晶格中心，直到被第二次射線照射而激發。這些動員的電子釋放出與被捕捉之電子數量成比例的 400 nm 藍紫色螢光，其中被捕捉之電子數量與初始 X 射線束有關。採集這些便能夠將結果信號轉換成數位影像。可選用的磷光板尺寸有很多：從 0 到 9，並可重複使用，而且更換的成本相當合理。

數位感測器（電腦放射系統）（圖 165）

市面上有許多人類與動物用直接數位影像系統。這些是獲得牙科 X 光影像的極佳方法。唯一的主要缺點在於缺少配合 4 號磷光板的直接數位系統（感測器）。直接數位影像系統的主要優點是減少了輻射暴露、影像生成速度快，並且如果初次視圖不正確，則能夠重新定位感測器及 / 或管頭。



圖 164. 使用光激發磷光板和掃描儀之 CR 技術產生數位牙科影像的示例，可以使用電腦軟體進一步強化影像。



圖 165. 使用 DR 系統中的數位感測器來拍攝影像的示例，此圖經過特殊的電腦軟體進一步處理。

洗牙的設備

基本的拋光套組（第一類國家）應包含：

診斷器械：

見上文

洗牙器械：（Niemiec 2003b, 2018 d）

第一類國家

1. 牙結石夾除鉗（圖 166）
2. 結石刮（用以清除牙齦上區域）（圖 167）
3. 特定刮匙（用以清除牙齦下區域）（圖 168）
4. 磨石刀與油（圖 169）

第二類和第三類國家除了具備以上工具，還應有：

1. 牙科治療台（高速與低速）（圖 170）
2. 機械式洗牙：音波或超音波（壓電型、磁致伸縮型）
 - a. 適當大小的牙齦上與牙齦下尖頭（圖 171）
拋光膏 / 浮石顆粒（圖 172）

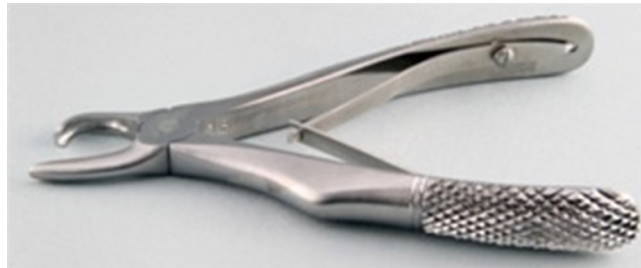

圖 166. 牙結石夾除鉗用於更詳細的洗牙程序之前，以移除大塊的牙結石。然而，在使用該器械時應格外小心不要造成牙齒折斷 / 受損。

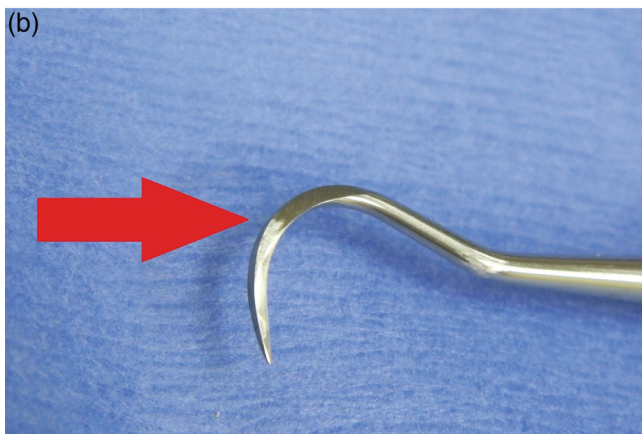


圖 167. 鐮刀型結石刮 (a)，以及尖端的近視圖 (b)。這些是精密的器械，具有兩個切割面、鋒利的尖端和帶有切割面的刀片，其中紅色箭頭標示刀片與柄桿成 90 度角，專門用於牙齦上區域。




圖 168. Gracey 刮匙示例 (a)，以及尖端的近視圖 (b)。這些是精密的器械，具有單側切割刀片，並與柄桿成 70 度角，並且近端為圓形，設計用於特定牙弓之牙齦下區域。



圖 169. 需要一塊平整的磨刀石定期（最好是在每次使用後）削磨所有手持式器械。另外，還需要圓柱形與錐形磨刀石。



圖 170. 配有（從左到右）三向噴槍、高速氣動手機、低速氣動手機，以及超音波結石刮的牙科治療台。可以將其他幾種設備添加到牙科治療台中，包括電動手機。

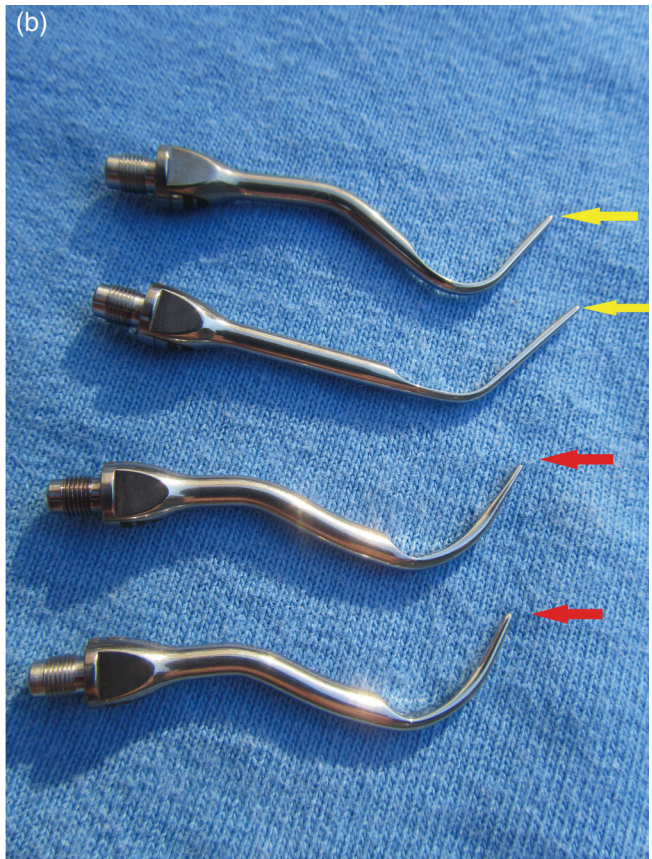


圖 171. 超音波壓電型結石刮 (a)，以及用於牙齦上（底部 - 紅色箭頭）或牙齦下（尖端 - 黃色箭頭）的尖端 (b)。

牙齦上洗牙的設備

手持式結石刮

手持式結石刮的柄桿連接刀片，刀片具有雙面切割緣並會聚成一個尖點。刀片的橫截面為三角形。鋒利的刀片用以移除牙齦上牙齒表面的牙菌斑、牙結石及其他沉積物。器械握持方式為改良式握筆方式。將刀片放置在牙齒表面牙齦

緣，並以刮開的方式將刀片從牙齦劃開。手持式結石刮有不同的類型，其中之一為鑷刀型結石刮。最常見的是通用型（或 H6/H7），Jacquette 和 Morse 結石刮（Theuns 2012）（見圖 167）。

超音波結石刮

超音波結石刮通常用以移除牙齦上牙菌斑與牙結石。超音波結石刮的工作頻率高於 25 kHz。去除牙菌斑與牙結石的主要作用是經由機械刮除或振盪，而這是經由震動尖端接觸牙結石並將其震碎。此外，超音波結石刮會產生一種稱為「氣穴（cavitation）」的效果，即結石刮尖端造成形成於冷卻水中的氣泡爆破。氣穴有助於去除牙結石，並破壞螺旋藻體所形成的膜：提供抗菌作用。

超音波結石刮藉由電來驅動運轉，並有 3 種作用類型的工作尖端。磁致伸縮型的尖端利用許多平行的鎳條，當交流電通過，鎳條會延長和縮短。這導致結石刮的尖端以橢圓八字形作用。市面上有兩類金屬桿，一類的振動頻率為 25 kHz，另一類則為 30 kHz。鐵氧體桿型結石刮的柄桿藉由膨脹和收縮而振動。這導致鈦製結石刮頭以圓形或橢圓形的方式作用。壓電型結石刮的柄桿是使用石英晶體，當交流電通過，石英晶體會膨脹和收縮。這導致結石刮頭呈線性來回作用，振動頻率介於 25 至 45 kHz。

以握筆的方式抓握超音波結石刮的柄桿（圖 173）。將尖端抵靠在牙齒表面牙齦緣，並略為接觸牙結石。以在牙齒表面輕擊的方式移動尖端。操作人員應讓振動震碎牙結石。如果像使用手持式結石刮一樣的方式應用尖端，並且對結石施加應力，那麼尖端可能會受損並停止振盪。

超音波結石刮可以安全地應用在任何看到的牙齒表面。正常使用下，磁致伸縮型和壓電型結石刮的尖端會變得很燙。務必使用冷卻液以防止牙齒過熱並避免引起牙髓炎和牙齒失去活性。噴水裝置應直接朝向尖端的末稍以散熱。必須時時注意確保冷卻液正確對準尖端，特別是當結石刮應用於牙齦下區域。適當設計的牙齦下尖端能夠讓水冷卻劑到

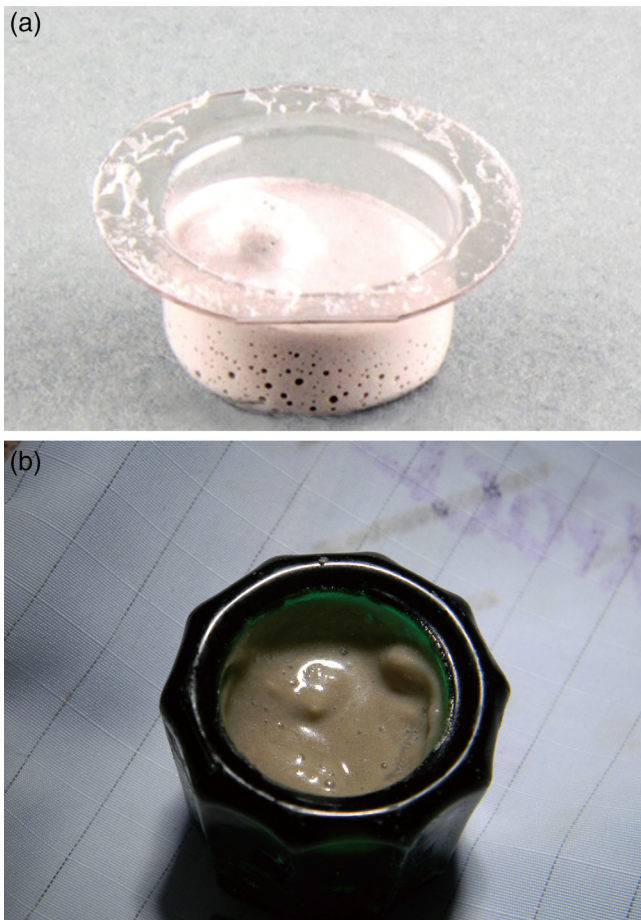


圖 172. 一次性拋光膏 (a) 與浮石顆粒 (b)。

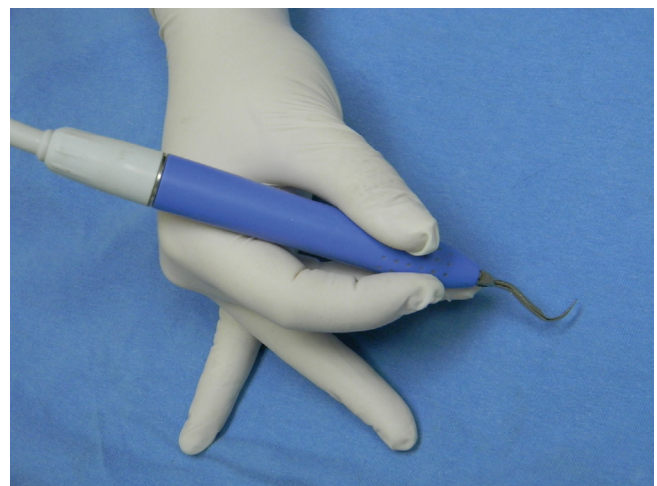


圖 173. 以握筆的方式抓握壓電型超音波結石刮，這有助於操作人員安全地操作器械，而無不會感到費力。

達尖端並可以應用於牙齦下。

如果超音波結石刮無法移除發育嵴（developmental ridges）和牙尖上的牙結石，則應使用手持式結石刮。

音波結石刮

音波結石刮利用源自壓縮機或氣瓶的高壓空氣而驅動作用。音波結石刮的工作尖端振動頻率為 18-20 kHz，並且相較與超音波結石刮，產生較少的熱。它們通常搭配噴水柱以冷卻牙齒並沖走碎屑。優點是可以減少因過熱或尖端振動頻率對牙齒造成的傷害，但是在厚重牙結石堆積的情況，它們可能會變慢，並且可能導致更多的牙齒損傷（Bellows 2004）。

牙齦下洗牙、牙根清創與刮除

雖然只進行牙冠洗牙就可以讓飼主明顯感受到外觀改善，但它對於治療或預防牙周疾病沒有帶來任何可衡量的醫學益處。徹底治療既有的牙周疾病需要牙齦下洗牙（sub-gingival scaling）與刮除（curettage）。牙根清創（root debridement）一詞用於描述刮除牙根表面的壞死牙骨質，而刮除一詞則是描述去除囊袋上皮細胞壁內襯中的上皮細胞、內毒素與堆積物質（Niemi 2013e & h）。可以使用超音波與音波結石刮（使用牙齦下專用尖頭）或刮匙類手持式器械進行牙齦下清創與牙齦下刮除。

一般來說，人類牙醫師是使用手持式器械完成牙根清創與牙齦下刮除。刮匙有 2 種類型：通用（Universal）刮匙與特定區域專用（area-specific）刮匙。通用型（例如 Columbia 與 Barnhart）有兩個切割面、圓頭和一個刀片，其中切割面與柄桿成 90 度角（請參見圖 167）。特定區域專用型（以 Gracey 為例）具有圓頭和單側切割刀片，其中刀片與柄桿成 70 度角（即切割刀片與柄桿之間器械部分）（請參見圖 168）。

除了 70 度偏角外，Gracey 刮匙的柄桿還有輔助彎曲設計，可以適度適應各種牙齒。這些刮匙的角度範圍為 1-18。數值越高，輔助彎曲度越大，並且器械設計應用於口腔較後方的牙齒。

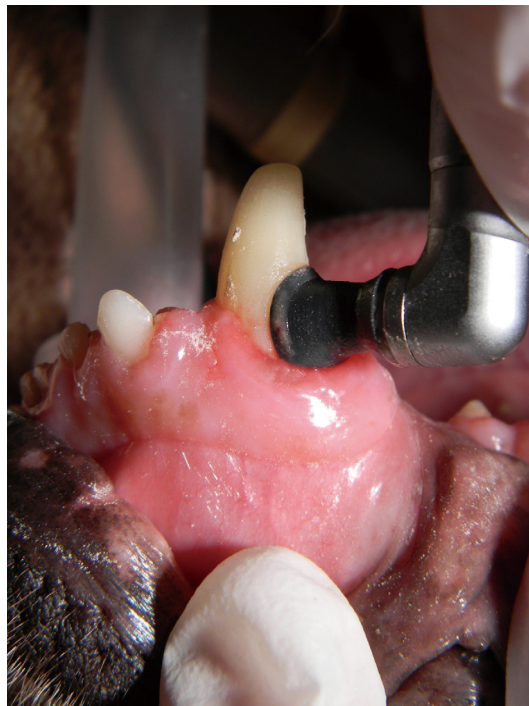

圖 174. 使用橡膠杯與拋光膏搭配慢速氣動手機進行拋光。注意，對拋光杯略為施加壓力讓拋光杯的邊緣張開，從而利於進行牙齦下拋光。

器械磨利

將結石刮與刮匙維持鋒利是必要的。鈍的刀頭無法移除堆積物質，並且會磨光抵靠牙根表面的牙結石。磨利器械是一項需要時間才能精通的技術，如果院內其中一個人磨利器械的技術很好，則您的牙科學技能也會有所增進（Niemicc 2013c）。

拋光

洗牙後立即拋光牙齒表面可去除任何圍觀的牙菌斑與牙結石，並形成光滑的牙齒表面，從而阻礙牙菌斑和牙結石重新附著。牙齦上洗牙與牙根平整術（root planing），即使正確操作，牙釉質表面仍略微粗糙，從而有利於牙菌斑重新附著。拋光則是將杯中拋光膏塗抹到牙齒表面。略為施加壓力於拋光杯讓其邊緣張開，這麼做可以讓工具可以延伸到牙齦之下以拋光牙齦下區域（圖 174）。

一般來說，拋光有 2 種。傳統的拋光杯以 3,000 rpm 的轉速連續旋轉，而新型拋光杯則具有往復運動，可以前後移動。拋光杯與牙齒表面的接觸時間不應超過 3-5 秒，因為產生的熱會導致牙本質溫度升高和不可逆的牙髓炎。可以使用不同口味和等級的拋光膏。優質等級可形成更光滑的表面，而普通等級將去除更多的牙釉質並形成更粗糙的表面。也可以購買裝在多功能罐或個別瓶蓋中的拋光膏。在拋光牙齒時，請勿將相同拋光杯反覆浸入多功能罐中，因為它會被污染。可以將拋光膏分別取用放置在個別病例的調杯中。每個病患都應使用一個新的拋光杯。浮石顆粒與石膏水（water slurry）也可用於拋光牙齒。

拔牙 / 口腔手術

拔牙是小動物臨床中獸醫師最常進行的手術操作之一。顎骨骨折修復、關閉口鼻瘻管和移除口腔腫瘤通常被認為是口腔外科手術，而拔牙也是一種外科治療方法，所有臨床醫師都應儘可能完善處理。

理想的拔牙方法是移除整顆牙齒和所有牙根，並儘可能不傷及周邊的軟組織和硬組織。這種微創外科手術的概念使得傷口能夠快速癒合並且不會引起併發症。獸醫師進行拔牙操作之前，對解剖學、傷口癒合及縫合、適當的牙科材料及設備，以及完成手術的技術有詳細的了解。每位獸醫師都應努力讓每顆拔牙操作是完美的手術操作。

口腔手術器械包（圖 176）

拔牙器械

1. 各種用以切開牙周韌帶的鬆動型牙根挺（即拔牙刀 luxators）。拔牙刀包含手柄、柄桿和工作端。工作端具有凹面及相對凸面，尖端張開呈圓頭。刀片末端為尖端（圖 176）

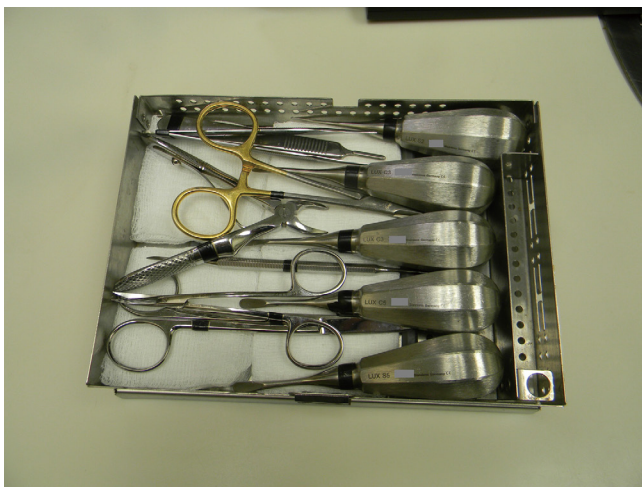

圖 175. 外科手術器械包內容包含基礎的外科手術器械（例如手術刀柄、持針器、組織鑷、選定的剪刀）、骨膜拔牙挺、各種拔牙挺和拔牙鉗。所有器械都包裝在一個盒子裡，每次使用後都可以對器械進行滅菌消毒。



圖 176. 拔牙刀示例。

2. 拔牙挺用於撕裂牙周韌帶並挖除牙齒。傳統的拔牙挺被稱為「直挺 (straight)」。這是由手柄、柄桿和工作端組成。工作端由具有平行邊的刀片、凹面和相對凸面和扁平（垂直於柄桿）尖端所組成。尖端可能是鋒利或鈍的（圖 177）。
3. 拔牙鉗用以拔除齒槽骨中鬆動的牙齒。拔牙鉗有兩個手柄和兩個喙，當夾捏手柄時，它們是相對的。喙用以抓住牙冠，以便從齒槽中拔除牙齒（Bellows 2004）（圖 178）。

基本的軟組織口腔外科手術器械包內容包含：（Terpak & Verstraete 2012）

1. 手術刀柄
2. 組織鑷
3. 骨膜牙根挺
4. 組織剪刀
5. 縫線剪刀
6. 持針器
7. 唇部牽引器

請注意，對於貓、中型和大型犬，應準備各種尺寸的上述設備以利使用。第一類國家 / 地區應具準備：

1. 軟組織口腔手術包
2. 牙根挺或拔牙刀
3. 拔牙鉗
4. 一些用於切割牙齒的方式

第二與第三類國家除了具有上述器械外，還應準備：

1. 高速牙科治療台和手機與多種磨針
 - a. 用以切割牙齒和切割牙科硬組織

應根據每個項目的預期用途類別（例如非重要、次要或重要器械）對所有器械進行清潔、消毒及 / 或滅菌（Terpak CH & Verstraete FJM 2012）（圖 179）。歐洲伴侶動物獸醫師協會聯盟（FECAVA）出版的獸醫臨床衛生與感染控制之重要建議如下：http://www.fecava.org/sites/default/files/files/2014_12_recommandation_hygiene.pdf

縫線材料

在口腔外科手術建議使用可吸收的縫線，因為移除口腔內縫線是相當困難或甚至是不可能的任務。單股縫線比多股縫線更適合，因為它引起的刺激性最少，並且造成感染的機率最低。Poliglecaprone 25 是牙科獸醫師最喜歡使用的材料（Tutt 2006b）。

至於縫線的粗細，通常建議在貓使用 4/0 至 5/0，在犬建議使用 4/0 - 3/0。口腔手術中所使用的縫合針必須是帶縫線針（swaged-on）。針的彎曲度為 3/8 或 1/2，後者更適合用於口腔深部。反角針（reverse cutting needle）最適合

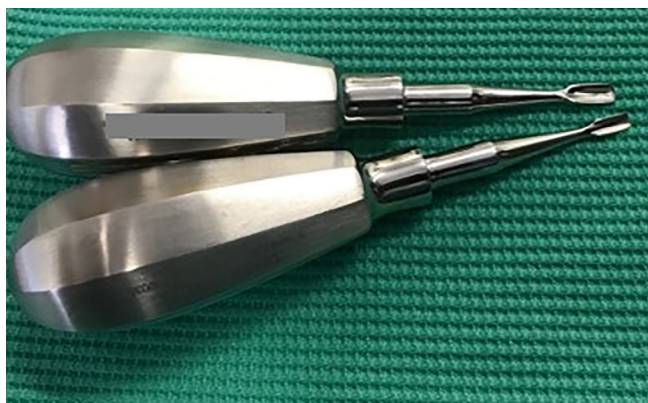

圖 177. 蝶型拔牙挺示例。

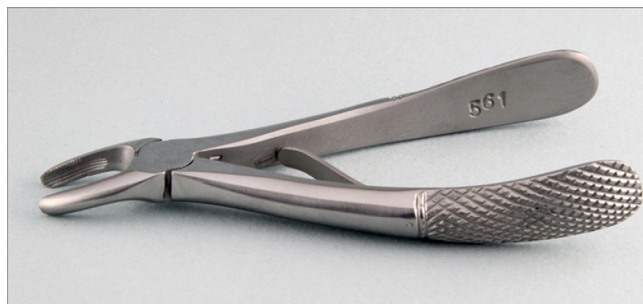

圖 178. 拔牙鉗。

PREVENT INFECTION

Effective implementation of hygienic measures is essential to prevent and contain the transmission of nosocomial infections to animals and humans both within veterinary settings and in the community.

FECAVA Key Recommendations for Hygiene and Infection Control in Veterinary Practice

<p>CLEAN AND DISINFECT HANDS</p> <p>Proper hand hygiene is key in the control of nosocomial infections in practice.</p> <p>WASH HANDS Using water and pH friendly, non-medicated soap</p> <ul style="list-style-type: none"> • At the start and end of the working day. • After visiting the toilet. • Before and after eating or smoking. • When visibly soiled. • After handling animal fluids and excretions. <p>DISINFECT HANDS (use alcohol-based hand sanitizers (p/EN 1500 Compliant))</p> <ul style="list-style-type: none"> • That are dry and clean. • Before and after handling each patient. • Before and after gloving. • Before touching equipment, door handles and keyboards. <p>No jewelry (rings, bracelets), wristwatches, nail polish or fake nails should be worn. Nails should be kept short and clean.</p> 	<p>WEAR PROTECTIVE CLOTHING</p> <p>Use dedicated hospital clothing and do not handle animals in private clothes. To ensure that hands and forearms can be kept clean short-sleeved lab coats or scrubs should be worn at all times when handling patients. Protective clothing should not be worn outside the working environment or dedicated areas.</p> <p>ADDITIONAL PROTECTIVE CLOTHING Masks, hair caps, sterile gowns and gloves should be used for surgical and invasive procedures.</p> <p>Plastic aprons, gloves and masks are required when handling:</p> <ul style="list-style-type: none"> • Patients with known or suspected contagious disease. • Potentially contaminated fluids and secretions. <p>Change the additional protective clothing:</p> <ul style="list-style-type: none"> • Between patients. • When moving between wards, isolation and intensive care units. 	<p>CLEAN AND DISINFECT PREMISES</p> <p>Use approved cleaning products and disinfectants for veterinary premises and follow label instructions. Use gloves. For equipment, follow the recommendations from the manufacturers.</p> <p>SURFACES AND EQUIPMENT</p> <ul style="list-style-type: none"> • Clean and disinfect door handles, keyboards, light switches, phones, anaesthetic monitors on a daily / regular basis. <p>COMMON AREAS (ENTRANCES, RECEPTION, WAITING ROOMS AND CORRIDORS)</p> <ul style="list-style-type: none"> • Clean and disinfect daily and when visibly soiled or contaminated. <p>WARDS, ISOLATION AND INTENSIVE CARE UNITS</p> <ul style="list-style-type: none"> • Clean and disinfect before and after each patient and when visibly soiled or contaminated. Consider fumigation/disinfection on a regular basis. 	<p>TRAIN ALL STAFF / TRIAGE STAFF</p> <p>TRAIN ALL STAFF Train and encourage all staff to understand and comply with good hygiene practices. Correct hygiene is not difficult if everyone is aware of its importance.</p> <ul style="list-style-type: none"> • Develop written hygiene protocols (display prominently) and appoint a member of staff with responsibility for promoting and enforcing hygiene practices. • Establish thorough in-house training of staff and encourage attendance at continuing education courses on hygiene. • Establish an in-house cleaning and disinfection routine with rotation of areas to keep whole hospital clean. <p>TRIAGE STAFF</p> <ul style="list-style-type: none"> • Provide separate kennels for infectious and elective patients. • Be particularly attentive to dermatology cases. • Distant site infections are a major risk factor for surgical site infections. Treat animals affected with skin diseases or that have distant wounds before performing elective surgeries. 
<p>USE GLOVES</p> <ul style="list-style-type: none"> • When handling diseased or carrier animals with known or suspected contagious disease including parasitic infestations. • When handling animals with known or suspected antimicrobial resistant infections. • When handling all wounds. • When contact with blood, body fluids, secretions, excretions and mucous membranes is possible. • During surgery or when asepsis is required (double gloving during draping. Use sterile gloves). • Change gloves between each individual patient and when visibly contaminated. • Change gloves when moving from dirty to clean procedures on the same patient. • Change gloves before touching equipment, door handles and keyboards. <p>Clean hands before and after glove wear. Wearing gloves is not a substitute for hand hygiene!</p> 	<p>SURGICAL PREPARATION</p> <ul style="list-style-type: none"> • Dedicated surgical area scrubs, caps and masks must be worn by all personnel in theatre. • The operating room must only be used for surgical procedures. • Clip (don't shave) surgical sites just before surgery in a separate area. Vacuum loose hair. Clean and disinfect clippers between each patient. • Skin preparation after clipping using antibacterial soap with water followed by alcohol & chlorhexidine. Use gloves. <ol style="list-style-type: none"> 1. Wash the surgical site until household clean with nonmedicated soap before the actual disinfection is begun. 2. Disinfect the skin using antimicrobial soap with water, allow for appropriate contact time of minimally 3 minutes. 3. Rinse or wipe with alcohol or alcohol with active ingredients. <ul style="list-style-type: none"> • Only use sterilized instruments. Autoclave if possible. Cold sterilization only under exceptional circumstances. • Prevent animal from licking, scratching or otherwise traumatizing the surgical site. • Handle wounds and bandage changes with clean or aseptic technique. 	<p>LAUNDRY CLOTHING AND BEDDING</p> <ul style="list-style-type: none"> • Scrubs and lab coats - daily and when visibly soiled or contaminated. • Bedding and animal blankets - between each patient and when visibly soiled or contaminated. • Laundry should be done on the premises or by a professional company. • Remove any gross visible soiling contamination prior to washing (use gloves). • Wash at 60°C and dry at high temperature to eliminate infectious organisms. • Maintain clear separation between dirty and clean areas in laundry room to avoid cross-contamination. • Store clean laundry in dedicated areas. 	<p>EDUCATE PET OWNERS</p> <p>Use printed documentation (leaflets, posters) & face to face communication.</p> <ul style="list-style-type: none"> • To ensure good hygiene practices during clinical visits and following contact with their animal in their homes. • To support veterinary efforts in improving hygiene and responsible use of antimicrobials with good adherence to prescribed therapies. • To convey better understanding of the public health implications of zoonotic and antimicrobial resistant infections in pets. 

FECAVA WORKING GROUP ON HYGIENE AND THE USE OF ANTIMICROBIALS IN VETERINARY PRACTICE © OCTOBER 2016

圖 179. 歐洲伴侶動物獸醫師協會聯盟 (FECAVA) 出版的獸醫臨床衛生與感染控制之重要建議。

用以縫合牙齦和黏膜，但對於脆弱的黏膜，圓針 (taper point) 可能更好。針應垂直插入組織中，儘可能縮小入針傷口，並避免黏膜撕裂傷。

如果可以的話，在大手術操作中最好採用雙層縫合而不是單層縫合。建議傷口邊緣與縫線穿入點之間的距離間隔 2-3 mm，而間斷縫線之間的距離間隔 2-3 mm。在大多數口腔手術都建議使用簡單間斷縫合技術，但一些作者建議在口腔炎病例的全拔牙手術應使用連續縫合，以減少縫合時間並縮短手術時間。無張力縫合相當重要。結不得直接放在切口上方。任何骨組織暴露的區域都不應裸露出，而縫線也不應覆蓋在缺損處上。

重點整理

- 應定期對所有器械以及牙科操作室進行清潔、消毒及 / 或滅菌。
- 牙科 / 口腔操作需要使用到特殊的器械與設備。
- 如果不使用放射學成像設備，則無法正確執行最常見的那些牙科操作 (診斷、預防與拔牙)。

參考文獻

- Aguiar, J., Chebroux, A., Martinez-Taboada, F., et al. (2015) Analgesic effects of maxillary and inferior alveolar nerve blocks in cats undergoing dental extractions. *Journal of Feline Medicine and Surgery* **17**, 110-116
- Al Maghlouth, A., Al Yousef, Y. & Al-Bagieh, N. H. (2007) Qualitative and quantitative analysis of microbial aerosols in selected areas within the College of Dentistry, King Saud University. *Quintessence International* **38**, e222-e228
- Alef, M., von Praun, F. & Oechtering, G. (2008) Is routine pre-anaesthetic haematological and biochemical screening justified in dogs? *Veterinary Anaesthesia and Analgesia* **35**, 132-140
- Aller, M. S. (2005) Personal safety and ergonomics in the dental operator. *Journal of Veterinary Dentistry* **22**, 124-130
- Al Maghlouth, A., Al Yousef, Y. & Al-Bagieh, N.H., (2007) Qualitative and quantitative analysis of microbial aerosols in selected areas within the College of Dentistry *Quintessence International*. **38**, e222-228.
- American Veterinary Dental College (2017) <http://www.avdc.org> [accessed 29 April 2017]
- Amory, J. T., Reetz, J. A., Sánchez, M. D., et al. (2014) Computed tomographic characteristics of odontogenic neoplasms in dogs. *Veterinary Radiology & Ultrasound* **55**, 147-158
- Angel, M. (2016) Maxillary Canine Tooth Extraction for Class 2 Malocclusion in a Dog. *Journal of Veterinary Dentistry* **33**, 112-116

- Anil, S. S., Anil, L. & Deen, J. (2002) Challenges of pain assessment in domestic animals. *Journal of the American Veterinary Medical Association* **220**, 313-319
- Angle, E. H. (1899) *The Angle System of Regulation and Retention of the Teeth and Treatment of Fractures of the Maxillae*. 5th edn. SS White Manufacturing Co, Philadelphia
- Anthony, J. M., Sammeyer, L. S. & Laycock, A. R. (2010) Nasolacrimal obstruction caused by root abscess of the upper canine in a cat. *Veterinary Ophthalmology* **13**, 106-109
- Anthony, J. M. G. Weber, L. P. & Alkemade, S. (2011) Blood glucose and liver function in dogs administered a xylitol drinking water additive at zero, one and five times dosage rates. *Veterinary Science Development* **2011**; 1: e2
- Apra, F., Vettorato, E. & Corletto, F. (2011) Severe cardiovascular depression in a cat following a mandibular nerve block with bupivacaine. *Veterinary Anaesthesia and Analgesia* **38**, 614-618
- Arabaci, T., Çiçek, Y. & Canakçi, C. F. (2007) Sonic and ultrasonic scalers in periodontal treatment: a review. *International Journal of Dental Hygiene* **5**, 2-12
- Armitage, G. C. (1999) Development of a classification system for periodontal diseases and conditions. *Annals of Periodontology* **4**, 1-6
- Arnbjerg, J. (1996) Idiopathic dental root replacement resorption in old dogs. *Journal of Veterinary Dentistry* **13**, 97-99
- Arzi, B. & Verstraete, F. J. (2010) Mandibular rim excision in seven dogs. *Veterinary Surgery* **39**, 226-231
- Arzi, B. & Verstraete, F. J. (2015) Internal fixation of severe maxillofacial fractures in dogs. *Veterinary Surgery* **44**, 437-442
- Association of American Feed Control Officials, Inc. (AAFCO) (2010) *Official publication of the Association of American Feed Control Officials*. Oxford, IN
- AVDC Nomenclature Committee (2016) https://www.avdc.org/rad_set_SA_inform.pdf [accessed 5 May 2019]
- AVDC Nomenclature Committee (2019) <https://www.avdc.org/Nomenclature/Nomen-Intro.html> [accessed 5 May 2019]
- Babbitt, S. G., Krakowski Volker, M. & Luskin, I. R. (2016) Incidence of Radiographic Cystic Lesions Associated with Unerupted Teeth in Dogs. *Journal of Veterinary Dentistry* **33**, 226-233
- Bar-Am, Y., Pollard, R. E., Kass, P. H., et al. (2008) The diagnostic yield of conventional radiographs and computed tomography in dogs and cats with maxillofacial trauma. *Veterinary Surgery* **37**, 294-299
- Barton-Lamb, A. L., Martin-Flores, M., Scrivani, P. V., et al. (2013) Evaluation of maxillary arterial blood flow in anesthetized cats with the mouth closed and open. *Veterinary Journal*. **196**, 325-331
- Baxter, C. J. K. (2007) Oral and dental diagnostics. In: *BSAVA Manual of Canine and Feline Dentistry*. 3rd ed. Eds C. Tutt, J. Deepprose and D. Crossley. British Small Animal Veterinary Association, Gloucester. pp 22-40
- Beckman, B. (2013) Anaesthesia and pain management for small animals. *Veterinary Clinics of North America Small Animal Practice* **43**, 669-688
- Bellows, J. (2004) Orthodontic equipment, materials and techniques. In: *Small animal dental equipment, materials and techniques, a primer*. Eds. J. Bellows. Blackwell, Oxford. pp 263-296
- Bellows, J. (2010a) Treatment of Periodontal disease. in: *Feline Dentistry: Oral Assessment, Treatment, and Preventative Care*. Eds. J. Bellows. Wiley-Blackwell, Ames, Iowa. pp 181-196
- Bellows, J. (2010b) Treatment of Tooth Resorption. in: *Feline Dentistry: Oral Assessment, Treatment, and Preventative Care*. Eds. J. Bellows. Wiley-Blackwell, Ames, Iowa. pp 222-241
- Bender, I. B. (2000) Pulpal pain diagnosis: a review. *Journal of Endodontics* **26**, 175-179
- Bundgaard, T., Wildt, J., Frydenberg, M., et al. (1995) Case-control study of squamous cell cancer of the oral cavity in Denmark. *Cancer Causes Control* **6**, 57-67
- Bennett, G. J. & Xie, Y. K. (1988) A peripheral mononeuropathy in rat that produces disorders of pain sensation like those seen in man. *Pain* **3**(3), 87-107
- Berger, M., Schawwalder, P., Stich, H., et al. (1996) Feline dental resorptive lesions in captive and wild leopards and lions. *Journal of Veterinary Dentistry* **13**, 13-21
- Berger, M., Stich, H., Hüster, H., et al. (2004) Feline dental resorptive lesions in the 13th to 14th centuries. *Journal of Veterinary Dentistry* **21**, 206-213
- Berglundh, T., Gotfredsen, K., Zitzmann, N. U., et al. (2007) Spontaneous progression of ligature induced peri-implantitis at implants with different surface roughness: an experimental study in dogs. *Clinical Oral Implants Research* **18**, 655-661
- Bergman, P. J., McKnight, J., Novosad, A., et al. (2003) Long-term survival of dogs with advanced malignant melanoma after DNA vaccination with xenogenic human tyrosinase: a phase I trial. *Clinical Cancer Research* **9**, 1284-1290
- Bergman, P. J., Camps-Palau, M. A., McKnight, J. A., et al. (2006) Development of a xenogeneic DNA vaccine program for canine malignant melanoma at the Animal Medical Center. *Vaccine* **24**, 4582-4585
- Bergman, P. J. (2007) Anticancer vaccines. *Veterinary Clinics of North America Small Animal Practice* **37**, 1111-1119
- Berlato, D., Schrempf, D., Van Den Steen, N., et al. (2012) Radiotherapy in the management of localized mucocutaneous oral lymphoma in dogs: 14 cases. *Veterinary Comparative Oncology* **10**, 16-23
- Bertone, E. R., Snyder, L. A. & Moore, A. S. (2003) Environmental and lifestyle risk factors for oral squamous cell carcinoma in domestic cats. *Journal of Veterinary Internal Medicine* **17**, 557-562
- Beynen, A. C., Van Altna, F. & Visser, E. A. (2010) Beneficial effect of a cellulose-containing chew treat on canine periodontal disease in a double-blind, placebo-controlled trial. *American Journal of Animal and Veterinary Sciences* **5**, 192-195
- Biondi, M. & Zannino, L. G. (1997) Psychological stress, neuroimmunomodulation, and susceptibility to infectious diseases in animals and man: a review. *Psychotherapy and Psychosomatics* **66**, 3-26
- Bittegeko, S. B., Arnbjerg, J., Nkya, R., et al. (1995) Multiple dental developmental abnormalities following canine distemper infection. *J Am Anim Hosp Assoc*. **31**(1), 42-45
- Blazejewski, S., Lewis, J. R. & Reiter, A. M. (2006) Mucoperiosteal flap for extraction of multiple teeth in the maxillary quadrant of the cat. *Journal of Veterinary Dentistry* **23**, 200-205
- Blazejewski, S. W. 3rd. (2013) Thermoplastic inclined plane aligner for correction of bilateral mandibular canine tooth distocclusion in a cat. *Journal of Veterinary Dentistry*. Winter **30**, 236-247
- Bonesvoll, P. (1977) Oral pharmacology of chlorhexidine. *Journal of Clinical Periodontology* **4**, 49-65
- Bortolami, E. & Love, E. J. (2015) Practical use of opioids in cats: a state-of-the-art, evidence-based review. *Journal of Feline Medicine and Surgery* **17**, 283-311
- Boudrieau, R. J. (2012a) In: *Maxillofacial fracture repair using intraosseous wires*. In: *Oral and maxillofacial surgery in dogs and cats*. Eds F. J. M. Verstraete and M. J. Lomer. Saunders Elsevier, St. Louis. pp 285-292
- Boudrieau, R. J. (2012b) In: *Maxillofacial fracture repair using miniplates and screws*. In: *Oral and maxillofacial surgery in dogs and cats*. Eds F. J. M. Verstraete and M. J. Lomer. Saunders Elsevier, St. Louis. pp 293-308
- Boudrieau, R. J. & Verstraete, F. J. M. (2012) Principals of maxillofacial trauma repair. In: *Oral and maxillofacial surgery in dogs and cats*. Eds F. J. M. Verstraete and M. J. Lomer. Saunders Elsevier, St. Louis. pp 233-242
- Bourgeois, J. A., Hategan, A. & Azzam, A. (2015) Competency-based medical education and scholarship: Creating an active academic culture during residency. *Perspectives on Medical Education* **4**, 254-258
- Boyce, E. N. & Logan, E. I. (1994) Oral health assessment in dogs: Study design and results. *Journal of Veterinary Dentistry* **11**, 64-70
- Boyce, E. N., Ching, R. J., Logan, E. I., et al. (1995) Occurrence of gram-negative black-pigmented anaerobes in subgingival plaque during the development of canine periodontal disease. *Clinical Infectious Disease* **20**(Suppl 2), S317-S319
- Brambell Committee (1965) Report of the Technical Committee to Enquire into the Welfare of Animals Kept Under Intensive Livestock Husbandry Systems. Command Paper 2836, Her Majesty's Stationary Office, London. pp 1-84.
- Bredal, W. P., Gunnes, G., Vollset, I., et al. (1996) Oral eosinophilic granuloma in three cavalier King Charles spaniels. *Journal of Small Animal Practice* **37**, 499-504
- Brine, E. J., Marretta, S. M., Pijanowski, G. J., et al. (2000) Comparison of the effects of four different power scalers on enamel tooth surface in the dog. *Journal of Veterinary Dentistry* **17**, 17-21
- British Veterinary Dental Association position statement: <http://www.bvda.co.uk/position-statements>, [accessed 5 May 2019]
- Brockley, L. K., Cooper, M. A. & Bennett, P. F. (2013) Malignant melanoma in 63 dogs (2001-2011): the effect of carboplatin chemotherapy on survival. *New Zealand Veterinary Journal* **61**, 25-31
- Brodala, N., Merricks, E. P., Bellinger, D. A., et al. (2005) Porphyromonas gingivalis bacteremia induces coronary and aortic atherosclerosis in normocholesterolemic and hypercholesterolemic pigs. *Arteriosclerosis, Thrombosis and Vascular Biology* **25**, 1446-1451
- Brodbelt, D. C., Pfeiffer, D. U., Young, L. E., et al. (2007) Risk factors for anaesthetic-related death in cats: results from the confidential enquiry into perioperative small animal fatalities (CEPSAF). *British Journal of Anaesthesia* **99**, 617-623
- Brodbelt, D. C., Blissitt, K. J., Hammond, R. A., et al. (2008) The risk of death: the confidential enquiry into perioperative small animal fatalities. *Veterinary Anaesthesia and Analgesia* **35**, 365-373.

- Broom, D. M. (2006) Behaviour and welfare in relation to pathology. *Applied Animal Behaviour Science* **97**, 73-83
- Brown, W. Y. & McGenity, P. (2005) Effective periodontal disease control using dental hygiene chews. *Journal of Veterinary Dentistry* **22**, 16-19
- Brynjulfson, A., Fristad, I., Grevstad, T., et al. (2002) Incompletely fractured teeth associated with diffuse longstanding orofacial pain: diagnosis and treatment outcome. *International Endodontics Journal* **35**, 461-466
- Buckley, C., Colyer, A., Skrzywanek, M., et al. (2011) The impact of home-prepared diets and home oral hygiene on oral health in cats and dogs. *British Journal of Nutrition* **106**(Suppl 1), S124-S127
- Burstone, M. S., Bond, E. & Litt, R. (1952) Familial gingival hypertrophy in the dog (boxer breed). *AMA Archives of Pathology* **54**, 208-212
- Carney, H. C., Little, S., Brownlee-Tomosso, D., et al. (2012) AAFP and ISFM Feline-Friendly Nursing Care Guidelines. *Journal of Feline Medicine and Surgery* **14**, 337-349
- Carranza, F. A. & Takei, H. H. (2006) Clinical diagnosis. In: *Carranza's Clinical Periodontology*. Eds F. A. Carranza, M. G. Numan, H. H. Takai and P. R. Klokkevold. WB Saunders, St. Louis. pp 540-560
- Cancedda, S., Rohrer Bley, C., Aresu, L., et al. (2016) Efficacy and side effects of radiation therapy in comparison with radiation therapy and temozolomide in the treatment of measurable canine malignant melanoma. *Veterinary and Comparative Oncology* **14**, e146-e157
- Case, A. & Burgess, K. (2018) Safety and efficacy of intralesional triamcinolone administration for treatment of mast cell tumors in dogs: 23 cases (2005-2011). *Journal of the American Veterinary Medical Association* **252**, 84-91
- Cemazar, M., Ambrozic Avgustin, J., Pavlin, D., et al. (2017) Efficacy and safety of electrochemotherapy combined with peritumoral IL-12 gene electrotransfer of canine mast cell tumours. *Veterinary and Comparative Oncology* **15**, 641-654
- Center, S. A. (1990) Hepatobiliary infections. In: *Infectious diseases of the dog and cat*. Ed C. E. Green. W.B. Saunders, Philadelphia. pp 146-156
- Chadwick, H. S. (1985) Toxicity and resuscitation in lidocaine- or bupivacaine-infused cats. *Anesthesiology* **63**, 385-390
- Chamberlain, T. & Lomer, M. (2012) Clinical Behaviour of Odontogenic Tumors. In: *Oral and maxillofacial surgery in dogs and cats*. Eds F. J. R. Verstraete and M. J. Lomer. Saunders Elsevier, St. Louis. pp 403-410
- Chamberlain, T. & Verstraete, F. J. R. (2012) Clinical Behaviour and management of odontogenic cysts. In: *Oral and maxillofacial surgery in dogs and cats*. Eds F. J. R. Verstraete and M. J. Lomer. Saunders Elsevier, St. Louis. pp 481-486
- Charmichael, D. T. (2002) Surgical extraction of the maxillary fourth premolar tooth in the dog. *Journal of Veterinary Dentistry* **19**, 231-233
- Chidiac, J. J., Rifai, K., Hawwa, N. N., et al. (2002) Nociceptive behaviour induced by dental application of irritants to rat incisors: A new model for tooth inflammatory pain. *European Journal of Pain* **6**, 55-67
- Chikweto, A., Kumthekar, S., Larkin, H., et al. (2013) Genital and extragenital canine transmissible venereal tumour in dogs in Grenada, West Indies. *Open Journal of Veterinary Medicine*, 111-114
- Choi, K. H. & Flynn, K. (2017) Korean Sa-Ahm Acupuncture for Treating Canine Oral Fibrosarcoma. *Journal of Acupuncture and Meridian Studies* **10**, 211-215
- Clarke, E. H. & Byers, M. R. (2005) Behavioural responses following tooth injury in rats. *Arch Oral Biol* **50**, 333-340
- Clarke, D. E. & Cameron, A. (1998) Relationship between diet, dental calculus and periodontal disease in domestic and feral cats in Australia. *Australian Veterinary Journal* **76**, 690-693
- Ciekot, P. A., Powers, B. E., Withrow, S. J., et al. (1994) Histologically low-grade, yet biologically high-grade fibrosarcomas of the mandible and maxilla in dogs: 25 cases (1982-1991). *Journal of the American Veterinary Medical Association* **204**, 610-615
- Clarke, D.E. & Cameron, A. (1997) Feline dental resorptive lesions in domestic and feral cats and the possible link with diet. Proceedings of the 5th World Veterinary Dental Congress, April 1 to 3, 1997. Birmingham, UK. pp 33-34.
- Clarke, D. E. (2001a) Vital pulp therapy for complicated crown fracture of permanent canine teeth in dogs: a three-year retrospective study. *Journal of Veterinary Dentistry* **18**, 117-121
- Clarke, D. E. (2001b) Clinical and microbiological effects of oral zinc ascorbate gel in cats. *Journal of Veterinary Dentistry* **18**, 177-183
- Clarke, D. E. (2006) Drinking water additive decreases plaque and calculus accumulation in cats. *Journal of Veterinary Dentistry* **23**, 79-82
- Clarke, D. E., Kelman, M. & Perkins, N. (2011) Effectiveness of a vegetable dental chew on periodontal disease parameters in toy breed dogs. *Journal of Veterinary Dentistry* **28**, 230-235
- Clarke, D. E. & Caiafa, A. (2014) Oral examination in the cat: a systematic approach. *Journal of Feline Medicine and Surgery* **16**, 873-886
- Claydon, N., Hunter, L., Moran, J., et al. (1996) A 6-month home-usage trial of 0.1% and 0.2% delmopinol mouthwashes (I). Effects on plaque, gingivitis, supragingival calculus and tooth staining. *Journal of Clinical Periodontology*. March **23**(3 Pt 1):220-8
- Cohen, A. S. & Brown, D. C. (2002) Orofacial dental pain emergencies: endodontic diagnosis and management. In: *Pathways of the Pulp*. 8th edn. Eds A. S. Cohen and R. C. Burns. Mosby, St. Louis. pp 31-76
- Colmery, B. (2005) The gold standard of veterinary oral health care. *Veterinary Clinics of North America. Small Animal Practice* **35**, 781-787
- Corba, N. H., Jansen, J. & Pilot, T. (1986) Artificial periodontal defects and frequency of tooth brushing in beagle dogs (II). *Clinical findings after a period of healing. Journal of Clinical Periodontology* **13**, 186-189
- Cousido, M. C., Tomás Carmona, I., García-Caballero, L., et al. (2009) In vivo substantivity of 0.12% and 0.2% chlorhexidine mouth rinses on salivary bacteria. *Clinical Oral Investigations*. **14**, 397-402
- Crossley, D. A. (1995) Tooth enamel thickness in the mature dentition of domestic dogs and cats—preliminary study. *Journal of Veterinary Dentistry* **12**, 111-113
- Crossley, D. A., Dubielzig, R. R. & Benson, K. G. (1997) Caries and odontoclastic resorptive lesions in a chinchilla (*Chinchilla lanigera*). *Veterinary Record* **141**, 337-339
- Daly, C. G., Mitchell, D. H., Highfield, J. E., et al. (2001) Bacteremia due to periodontal probing: a clinical and microbiological investigation. *Journal of Periodontology* **72**, 210-214
- Das, U. & Das, A. K. (2000) Review of canine transmissible venereal sarcoma. *Veterinary Research Communications* **24**, 545-556
- Davis, I. J., Wallis, C., Deusch, O., et al. (2013a) A cross-sectional survey of bacterial species in plaque from client owned dogs with healthy gingiva, gingivitis or mild periodontitis. *PLoS One* **8**, e83158
- Davis, H., Jensen, T., Johnson, A., et al. (2013b) American Association of Feline Practitioners; American Animal Hospital Association. 2013 AAHA/AAFP fluid therapy guidelines for dogs and cats. *Journal of the American Animal Hospital Association* **49**, 149-159
- de Miguel Garcia, C., Whiting, M. & Alibhai, H. (2013) Cerebral hypoxia in a cat following pharyngoscopy involving use of a mouth gag. *Veterinary Anaesthesia and Analgesia* **40**, 106-108
- de Vries, M. & Putter, G. (2015) Perioperative anaesthetic care of the cat undergoing dental and oral procedures: key considerations. *Journal of Feline Medicine and Surgery* **17**, 23-36
- Debowes, L. J., Mosier, D., Logan, E., et al. (1996) Association of periodontal disease and histologic lesions in multiple organs from 45 dogs. *Journal of Veterinary Dentistry* **13**, 57-60
- Debowes, L. J. (2008) *C-Reactive Protein and Periodontal disease. Proceedings of the 22nd Annual Dental Forum. September 25 to 28. Jacksonville, USA.* pp 47-48
- Debowes, L. J. (2010) Problems with the gingiva. In: *Small Animal dental, oral and maxillofacial disease, A color handbook*. Ed B. A. Niemiec. Manson, London. pp 159-181
- Deery, C., Heanue, M., Deacon, S., et al. (2004) The effectiveness of manual versus powered toothbrushes for dental health: a systematic review. *Journal of Dentistry* **32**, 197-211
- Deforge, D. H. (2002) Physical ergonomics in veterinary dentistry. *Journal of Veterinary Dentistry* **19**, 196-200
- Deforge, D.H. (2009) <https://www.veterinarypracticenews.com/identifying-and-treating-oral-pain/> [accessed 5 May 2019]
- Della Riccia, D. N., Bizzini, F., Perilli, M. G., et al. (2007) Anti-inflammatory effects of *Lactobacillus brevis* (CD2) on periodontal disease. *Oral Disease* **13**, 376-385
- Della, R.G., Di Salvo, A., Marenzoni, M. L., et al. (2016) Development and initial validation of a pain scale for the evaluation of odontostomatologic pain in dogs and cats: preliminary study. Proceeding of the Association of Veterinary Anaesthetists Meeting April 20 to 22, Lyon, France
- DeLuca, G. C., Ovseiko, P.V. & Buchan, A. M. (2016) Personalized medical education: Reappraising clinician-scientist training. *Science and Translational Medicine* **8**, 321fs2
- Dewhirst, F. E., Klein, E. A., Thompson, E. C., et al. (2012) The canine oral microbiome. *PLoS One* **7**, e36067
- Dhaliwal, R. S., Kitchell, B. E. & Marretta, S. M. (1998a) Oral tumors in dogs and cats. Part I. Prognosis and treatment. *Compendium on Continuing Education for the Practicing Veterinarian* **20**, 1011-1021
- Dhaliwal, R. S., Kitchell, B. E. & Marretta, S. M. (1998b) Oral tumors in dogs and cats. Part II. Prognosis and treatment. *Compendium on Continuing Education for the Practicing Veterinarian* **20**, 1109-1119
- Dhaliwal, R. S. (2010) Malignant Oral Neoplasia. In: *Small Animal Dental, Oral & Maxillofacial Disease*. Ed B. A. Niemiec. Manson Publishing Ltd., London. pp 225-235

- Dickerson, M. E., Page, R. L., LaDue, T. A., et al. (2001) Retrospective analysis of axial skeleton osteosarcoma in 22 large-breed dogs. *Journal of Veterinary Internal Medicine* **15**, 120-124
- DuPont, G. (1995) Crown amputation with intentional root retention for advanced feline resorptive lesions. A clinical study. *Journal of Veterinary Dentistry* **12**, 9-13
- DuPont, G. A. (1997) Understanding Dental Plaque: Biofilm Dynamics. *Journal of Veterinary Dentistry* **14**, 91-94
- DuPont, G. A. & DeBowes, L. J. (2002) Comparison of periodontitis and root replacement in cat teeth with resorptive lesions. *Journal of Veterinary Dentistry* **19**, 71-75
- DuPont, G. A. (2010) Pathologies of the dental hard tissue. In: *Small Animal Dental, Oral & Maxillofacial Disease*. Ed B. A. Niemiec. Manson Publishing Ltd., London. pp 127-157
- Eaton, K. A., Rimini, F. M., Zak, E., et al. (1997) The effects of a 0.12% chlorhexidine-digluconate containing mouthrinse versus a placebo on plaque and gingival inflammation over a 3-month period. A multicentre study carried out in general dental practices. *Journal of Clinical Periodontology* **24**, 189-197
- Eikenberg, S., Loheide, H. & Arens, F. C. (1998) Treatment of asymptomatic internal resorption of a maxillary premolar tooth in a military working dog. *J Vet Dent*. **15**(4), 175-178
- Elder, M. J., Stapleton, F., Evans, E., et al. (1995) Biofilm related infections in ophthalmology. *The Eye* **9**, 102-109
- Elliott, J. W., Cripps, P., Blackwood, L., et al. (2016) Canine oral mucosal mast cell tumours. *Veterinary Comparative Oncology* **14**, 101-111
- Esteghamati, A., Baradaran, H., Monajemi, A., et al. (2016) Core components of clinical education: a qualitative study with attending physicians and their residents. *Journal of Advances in Medical Education & Professionalism* **4**, 64-71
- Evans, H.E. & de Lahunta, A. (2013) *Miller's Anatomy of the Dog*. 4th edn. Ed. H. E. Evans Elsevier Saunders, St. Louis. 80-113, 197-200, 428-456, 541-545, 708-730.
- Bardow, A. & Vissink, A. (2015) *Saliva and Caries Development in: Dental caries: The disease and its clinical management*. 3rd edn. Eds O. Fejerskov, B. Nyvad and E. Kidd. Wiley-Blackwell, Ames. pp 93-125
- Farcas, N., Lommer, M. J., Kass, P. H., et al. (2014a) Dental radiographic findings in cats with chronic gingivostomatitis (2002-2012). *Journal of the American Veterinary Medical Association* **244**, 339-345
- Farcas, N., Arzi, B. & Verstraete, F. J. (2014b) Oral and maxillofacial osteosarcoma in dogs: a review. *Veterinary Comparative Oncology* **1**, 169-180
- Feldman, H. S., Arthur, G. R. & Covino, B. G. (1989) Comparative systemic toxicity of convulsant and supraconvulsant doses of intravenous ropivacaine, bupivacaine, and lidocaine in the conscious dog. *Anaesthesia and Analgesia* **69**, 794-801
- Feldman, H. S., Arthur, G. R., Pitkanen, M., et al. (1991) Treatment of acute systemic toxicity after the rapid intravenous injection of ropivacaine and bupivacaine in the conscious dog. *Anaesthesia and Analgesia* **73**, 373-384
- Felver, B., King, D. C., Lea, S. C., et al. (2009) Cavitation occurrence around ultrasonic dental scalers. *Ultrasonic Sonochemistry* **16**, 692-697
- Fernandes, N. A., Batista Borges, A. P., Carlo Reis, E. C., et al. (2012) Prevalence of periodontal disease in dogs and owners' level of awareness - a prospective clinical trial. *Revista Ceres* **59**, 446-451
- Fiani, N. & Arzi, B. (2010) Diagnostic imaging in veterinary dental practice. *Endodontic Disease. Journal of the American Veterinary Medical Association* **236**, 41-43
- Fiani, N., Verstraete, F. J., Kass, P. H., et al. (2011) Clinicopathologic characterization of odontogenic tumors and focal fibrous hyperplasia in dogs: 152 cases (1995-2005). *Journal of the American Veterinary Medical Association* **238**, 495-500
- Fichtel, T., Chra, M., Langerová, E., et al. (2008) Observations on the effects of scaling and polishing methods on enamel. *Journal of Veterinary Dentistry* **25**, 231-235
- Fidel, J., Lyons, J., Tripp, C., et al. (2011) Treatment of oral squamous cell carcinoma with accelerated radiation therapy and concomitant carboplatin in cats. *Journal of Veterinary Internal Medicine* **25**, 504-510
- Figueiredo, C., Moraes Barros, H., Casati Alvares, L., et al. (1974) Composed complex odontoma in a dog. *Vet Med Small Anim Clin*. **69**(3), 268-270
- Finch, N. C., Syme, H. M. & Elliott, J. (2016) Risk Factors for Development of Chronic Kidney Disease in Cats. *Journal of Veterinary Internal Medicine* **30**, 602-610
- Fine, D. H., Mendieta, C., Barnett, M. L., et al. (1992) Efficacy of preprocedural rinsing with an antiseptic in reducing viable bacteria in dental aerosols. *Journal of Periodontology* **63**, 821-824
- Fiorellini, J. P., Ishikawa, S. O. & Kim, D. M. (2006a) Clinical Features of Gingivitis. In: *Carranza's Clinical Periodontology*. Eds F. A. Carranza, M. G. Numan, H. H. Takai and P. R. Klokkevold. WB Saunders, St. Louis. pp 362-372
- Fiorellini, J. P., Kim, D. M. & Ishikawa, S. O. (2006b) The Gingiva. In: *Carranza's Clinical Periodontology*. Eds F. A. Carranza, M. G. Numan, H. H. Takai and P. R. Klokkevold. WB Saunders, St. Louis. pp 46-67
- Fitch, P. F. (2003) Surgical extraction of the maxillary canine tooth. *Journal of Veterinary Dentistry* **20**, 55-58
- Flyncman, R., Singh, A. & Weese, J. S. (2018) Evaluation of the impact of dental prophylaxis on the oral microbiota of dogs. *PLoS One* **13**, e0199676
- Floyd, M. R. (1991) The modified Triadan system: Nomenclature for veterinary dentistry. *Journal of Veterinary Dentistry* **8**, 18-19
- Foley, B. D., Thayer, W. P., Honeybrook, A., et al. (2013) Mandibular reconstruction using computer-aided design and computer-aided manufacturing: an analysis of surgical results. *Journal of Oral and Maxillofacial Surgery* **71**, e111-e119
- Force, J. & Niemiec, B. A. (2009) Gingivectomy and gingivoplasty for gingival enlargement. *Journal of Veterinary Dentistry* **26**, 132-137
- Forner, L., Larsen, T., Kilian, M., et al. (2006) Incidence of bacteremia after chewing, tooth brushing and scaling in individuals with periodontal inflammation. *Journal of Clinical Periodontology* **33**, 401-407
- Fraser, D., Weary, D. M., Pajor, E. A., et al. (1997) A scientific conception of animal welfare that reflects ethical concerns. *Animal Welfare* **6**, 187-205
- Frazier, S. A., Johns, S. M., Ortega, J., et al. (2012) Outcome in dogs with surgically resected oral fibrosarcoma (1997-2008). *Veterinary Comparative Oncology* **10**, 33-43
- Freeman, L., Becvarova, I., Cave, N., et al. (2011) WSAVA Nutritional Assessment Guidelines. *Journal of Small Animal Practice* **52**, 385-396
- Frew, D. G. & Dobson, J. M. (1992) Radiological assessment of 50 cases of incisive or maxillary neoplasia in the dog. *Journal of Small Animal Practice* **33**, 11-18
- Fulton, A. J., Nemecek, A., Murphy, B. G., et al. (2013) Risk factors associated with survival in dogs with nontonsillar oral squamous cell carcinoma 31 cases (1990-2010). *Journal of the American Veterinary Medical Association* **243**, 696-702
- Furman, R. B. & Niemiec, B. A. (2013) *Salvation. In: Canine and Feline Gastroenterology*. Eds R. J. Washabau and M. J. Day. Elsevier, St. Louis. pp 162-166
- Furtado, M. M., Kashivakura, C. K., Ferro, C., et al. (2007) Prevalence of crown trauma in free-ranging maned wolves (*Chrysocyon brachyurus*) in central Brazil. *Journal of Veterinary Dentistry* **24**, 231-234
- Gandolfi, B., Liu, H., Griffioen, L., et al. (2013) Simple recessive mutation in ENAM is associated with amelogenesis imperfecta in Italian Greyhounds. *Anim Genet*. **44**(5), 569-578
- Ganguly, B., Das, U. & Das, A. K. (2016) Canine transmissible venereal tumour: a review. *Veterinary Comparative Oncology* **14**, 1-12
- Gardner, H., Fidel, J., Halderson, G., et al. (2015) Canine oral fibrosarcomas: a retrospective analysis of 65 cases (1998-2010). *Veterinary Comparative Oncology* **13**, 40-47
- Gawor, J. P., Reiter, A. M., Jodkowska, K., et al. (2006) Influence of diet on oral health in cats and dogs. *Journal of Nutrition* **136**, 2021S-2023S
- Gawor, J. (2013a) Genetics and Heredity in Veterinary Orthodontics. In: *Veterinary Orthodontics* Ed B. A. Niemiec. Practical Veterinary Publishing, San Diego. pp 8-12
- Gawor, J. (2013b) Ethical considerations in veterinary orthodontics. In: *Veterinary Orthodontics*. Ed B. A. Niemiec. Practical Veterinary Publishing, San Diego. pp 13-16
- Gawor, J. (2017) Skull and dental radiology using medical X-ray techniques. In: *Practical Veterinary Dental Radiography*. Eds B. A. Niemiec, J. Gawor and V. Jekel. CRC Press, Boca Raton. pp 61-84
- Gawor, J., Jank, M., Jodkowska, K., et al. (2018) Effects of Edible Treats Containing *Ascophyllum nodosum* on the Oral Health of Dogs: A Double-Blind, Randomized, Placebo-Controlled Single-Center Study. *Frontiers of Veterinary Science* **5**, 168
- Gawor, J. (2018) Skull and Dental Radiography techniques using medical x-ray techniques. In: *Practical Veterinary Dental Radiology*. Eds B. A. Niemiec, J. Gawor and V. Jekel. Wiley Blackwell, Ames. pp 59-82
- Gengler, W. R., Kunkle, B. N., Romano, D., et al. (2005) Evaluation of a barrier sealant in dogs. *Journal of Veterinary Dentistry* **22**, 157-159
- Gioso, M. A. (2001) Clinical and Histological Evaluation of Acrylic Resin in the fracture of the Mandible and Maxilla and Separation of Mandibular symphysis in dogs and cats. *Cience Rural* **31**, 291-298
- Gioso, M. A., Shofer, F., Barros, P. S., et al. (2003) Mandible and mandibular first molar tooth measurements in dogs: relationship of radiographic height to body weight. *Journal of Veterinary Dentistry* **18**, 65-68
- Glickman, L. T., Glickman, N. W., Moore, G. E., et al. (2009) Evaluation of the risk of endocarditis and other cardiovascular events on the basis of the severity of periodontal disease in dogs. *Journal of the American Veterinary Medical Association* **234**, 486-494
- Golden, A. L., Stoller, N. & Harvey, C. E. (1982) A survey of oral and dental diseases in dogs anaesthetised at a veterinary hospital. *Journal of the American Animal Hospital Association* **18**, 891-899
- Goebel, C. & Rawlings, J. M. (1996) The role of tooth-brushing and diet in the maintenance of periodontal health in dogs. *Journal of Veterinary Dentistry* **13**, 139-143

- Correl, C. & Bierer, T. L. (1999) Long-term effects of a dental hygiene chew on the periodontal health of dogs. *Journal of Veterinary Dentistry* **16**, 109-113
- Correl, C., Warrick, J. & Bierer, T. L. (1999) Effect of a new dental hygiene chew on periodontal health in dogs. *Journal of Veterinary Dentistry* **16**, 77-81
- Correl, C. (2004) Odontoclastic resorptive lesions. In: *Veterinary Dentistry for the General Practitioner*. 1st edn. Ed C. Gorell. WB Saunders, Philadelphia. pp 119-129
- Gorrel, C. (2015) Tooth resorption in cats: pathophysiology and treatment options. *Journal of Feline Medicine and Surgery* **17**, 37-43
- Gracis, M. & Orsini, P. (1998) Treatment of traumatic dental displacement in dogs: six cases of lateral luxation. *Journal of Veterinary Dentistry* **15**, 65-72
- Gracis, M. (2012) Management of periodontal trauma. In: *Oral and maxillofacial surgery in dogs and cats*. Eds F. J. M. Verstraete and M. J. Lomer. MO Saunders Elsevier, St. Louis. pp 201-225
- Graham, S., Dayal, H., Rohrer, T., et al. (1977) Dentition, diet, tobacco, and alcohol in the epidemiology of oral cancer. *Journal of the National Cancer Institute* **59**, 1611-1618
- Grant, D. A., Stern, I. B. & Listgarten, M. A. (1998a) Alveolar Process. In: *Periodontics*. Eds D. A. Grant, I. B. Stern and M. A. Listgarten. Mosby, St. Louis. pp 94-118
- Grant, D. A., Stern, I. B. & Listgarten, M. A. (1998b) Periodontal flap. In: *Periodontics*. Eds D. A. Stern, I. B. Stern and M. A. Listgarten. Mosby, St. Louis. pp 786-822
- Grosenbaugh, D. A., Leard, A. T., Bergman, P. J., et al. (2011) Safety and efficacy of a xenogeneic DNA vaccine encoding for human tyrosinase as adjunctive treatment for oral malignant melanoma in dogs following surgical excision of the primary tumor. *American Journal of Veterinary Research* **72**, 1631-1638
- Gross, M. E., Pope, E. R., O'Brien, D., et al. (1997) Regional anaesthesia of the infraorbital and inferior alveolar nerves during noninvasive tooth pulp stimulation in halothane-anesthetized dogs. *Journal of the American Veterinary Medical Association* **211**, 1403-1405
- Gross, M. E., Pope, E. R. & Jarboe, J. M. (2000) Regional anaesthesia of the infraorbital and inferior alveolar nerves during noninvasive tooth pulp stimulation in halothane-anesthetized cats. *American Journal of Veterinary Research* **61**, 1245-1247
- Guerreiro, C. E., Appelboom, H. & Lowe, R. C. (2014) Successful medical treatment for globe penetration following tooth extraction in a dog. *Veterinary Ophthalmology* **17**, 146-149
- Guha, N., Boffetta, P., Wünsch Filho, V., et al. (2007) Oral health and risk of squamous cell carcinoma of the head and neck and esophagus: results of two multicentric case-control studies. *American Journal of Epidemiology* **166**, 1159-1173
- Gutierrez-Blanco, E., Victoria-Mora, J. M., Ibanovichi-Camarillo, J. A., et al. (2013) Evaluation of the isoflurane-sparing effects of fentanyl, lidocaine, ketamine, dexmedetomidine, or the combination lidocaine-ketamine-dexmedetomidine during ovariohysterectomy in dogs. *Veterinary Anaesthesia and Analgesia* **40**, 599-609
- Guzu, M. & Hennet, P. R. (2017) Mandibular body fracture repair with wire-reinforced interdental composite splint in small dogs. *Veterinary Surgery* **46**, 1068-1077
- Hahn, K. A., King, G. K. & Carreras, J. K. (2004) Efficacy of radiation therapy for incompletely resected grade-III mast cell tumors in dogs: 31 cases (1987-1998). *Journal of the American Veterinary Medical Association* **224**, 79-82
- Hale, F. & Anthony, J. M. (1996) Treatment of mandibular and dental fractures in a young dog. *Canadian Veterinary Journal* **37**, 307-309
- Hale, F. A. (2001) Localized intrinsic staining of teeth due to pulpitis and pulp necrosis in dogs. *Journal of Veterinary Dentistry* **18**, 14-20
- Hale, F. A. (2003) Home care for the veterinary dental patient. *Journal of Veterinary Dentistry* **20**, 52-54
- Hamp, S. E. & Löe, H. (1973) Long term effects of chlorhexidine on developing gingivitis in the beagle dog. *Journal of Periodontology Research* **8**, 63-70
- Hamp, S. E. & Emilson, C. G. (1973) Some effects of chlorhexidine on the plaque flora of the beagle dog. *Journal of Periodontology Research. Supplement* **12**, 28-35
- Hansen, D. L. & Goldstein, G. S. (2009) Oral examination in the canine patient. *Journal of Veterinary Dentistry* **26**, 258-263
- Hardy, D. (2013) *Class IV Malocclusions*. In: *Veterinary Orthodontics Ed B*. A Niemiec. Practical Veterinary Publishing, San Diego. pp 116-120
- Hargreaves, K. M. & Kaiser, K. (2004) New advances in the management of endodontic pain emergencies. *Journal of the California Dental Association* **32**, 469-473
- Harrel, S. K. (2004) Airborne spread of disease - the implications for dentistry. *Journal of the California Dental Association* **32**, 901-906
- Harrel, S. K., Barnes, J. B. & Rivera-Hidalgo, F. (1998) Aerosol and splatter contamination from the operative site during ultrasonic scaling. *Journal of the American Dental Association* **129**, 1241-1249
- Harvey, C. E. & Emily, P. P. (1993a) Oral Surgery. in: *Small Animal Dentistry*. Eds C. E. Harvey and P. P. Emily. Mosby, St. Louis. pp 213-265
- Harvey, C. E. & Emily, P. P. (1993b) Periodontal Disease. in: *Small Animal Dentistry*. Eds C. E. Harvey and P. P. Emily. Mosby, St. Louis. pp 89-144
- Harvey, C. E. & Emily, P. P. (1993c) Orthodontics. in: *Small Animal Dentistry*. Eds C. E. Harvey and P. P. Emily. Mosby, St. Louis. pp 266-296
- Harvey, C. E., Shofer, F. S. & Laster, L. (1994) Association of age and body weight with periodontal disease in North American dogs. *Journal of Veterinary Dentistry* **11**, 94-105
- Harvey, C. E., Shofer, F. S. & Laster, L. (1996) Correlation of diet, other chewing activities and periodontal disease in North American client-owned dogs. *Journal of Veterinary Dentistry* **13**, 101-105
- Harvey, C. E., Laster, L., Shofer, F., et al. (2008) Scoring the full extent of periodontal disease in the dog: development of a total mouth periodontal score system (TMPS) system. *Journal of Veterinary Dentistry* **25**, 176-180
- Hasselgren, G. (2000) Pains of dental origin. *Dental Clinics of North America* **12**, 263-269
- Haukioja, A. (2010) Probiotics and oral health. *European Journal of Dentistry* **4**, 348-355
- Heavilin, N., Gerbert, B., Page, J. E., et al. (2011) Public health surveillance of dental pain via Twitter. *Journal of Dental Research* **90**, 1047-1051
- Head, K. W., Else, R. W. & Dubielzig, R. R. (2008) Tumors of the Alimentary Tract. In: *Tumours in Domestic Animals*. 4th edn. Ed D. J. Meuten. Iowa State Press, Ames. pp 401-481
- Heijl, L. & Sundin, Y. (1989) Nitrendipine-induced gingival overgrowth in dogs. *J Periodontol.* **60**(2), 104-112
- Heithersay, G. S. (2004) Invasive cervical resorption. *Endodontic topics* **7**, 73-92
- Hekman, J. P., Karas, A. Z. & Sharp, C. R. (2014) Psychogenic Stress in Hospitalized Dogs: Cross Species Comparisons, Implications for Health Care, and the Challenges of Evaluation. *Animals: An Open Access Journal from MDPI* **4**, 331-347
- Hennet, P. (2001) Effectiveness of an Enzymatic Rawhide Dental Chew to Reduce Plaque in Beagle Dogs. *Journal of Veterinary Dentistry* **18**, 61-64
- Hennet, P. (2002) Effectiveness of a dental gel to reduce plaque in beagle dogs. *Journal of Veterinary Dentistry* **19**, 11-14
- Hennet, P., Servet, E., Soulard, Y., et al. (2007) Effect of pellet food size and polyphosphates in preventing calculus accumulation in dogs. *Journal of Veterinary Dentistry* **24**, 236-239
- Henry, T. J., Puchalski, S. M., Arzi, B., et al. (2017) Radiographic evaluation in clinical practice of the types and stage of incisor tooth resorption and hypercementosis in horses. *Equine Veterinary Journal* **49**, 486-492
- Herron, M. E. & Shreyer, T. (2014) The pet-friendly veterinary practice: a guide for practitioners. *Veterinary Clinics of North America. Small Animal Practice* **44**, 451-481
- Heyman, S. J., Diefenderfer, D. L., Goldschmidt, M. H., et al. (1992) Canine axial skeletal osteosarcoma. A retrospective study of 116 cases (1986 to 1989). *Veterinary Surgery* **21**, 304-310
- Hillman, L. A., Garrett, L. D., de Lorimier, L. P., et al. (2010) Biological behavior of oral and perioral mast cell tumors in dogs: 44 cases (1996-2006). *Journal of the American Veterinary Medical Association* **237**, 936-942
- Hinrichs, J. E. (2006) The role of dental calculus and other predisposing factors. In: *Carranza's Clinical Periodontology*. Eds F. A. Carranza, M. G. Numan, H. H. Takai and P. R. Klokkevold. WB Saunders, St. Louis. pp 170-192
- Hirose, M., Ishihara, K., Saito, A., et al. (2001) Expression of cytokines and inducible nitric oxide synthase in inflamed gingival tissue. *Journal of Periodontology* **72**, 590-597
- Hirsch, D. L., Garfein, E. S., Christensen, A. M., et al. (2009) Use of computer-aided design and computer-aided manufacturing to produce orthognathically ideal surgical outcomes: a paradigm shift in head and neck reconstruction. *Journal of Oral and Maxillofacial Surgery* **67**, 2115-2122
- Hirvonen, T., Ngassapa, D. & Narhi, M. (1992) Relation of dentin sensitivity to histological changes in dog teeth with exposed and stimulated dentin. *Proceedings of the Finnish Dental Society* **88**(Suppl 1), 133-141
- Hobson, P. (2005) Extraction of retained primary teeth in the dog. *Journal of Veterinary Dentistry* **22**, 132-137
- Hoffmann, T. H. & Gaengler, P. (1996) Clinical and pathomorphological investigation of spontaneously occurring periodontal disease in dogs. *Journal of Small Animal Practice* **37**, 471-479
- Holcombe, L. J., Patel, N., Colyer, A., et al. (2014) Early canine plaque biofilms: characterization of key bacterial interactions involved in initial colonization of enamel. *PLoS One* **9**, e113744
- Holmstrom, S. E., Frost, P. & Eisner, E. R. (1998a) Dental Prophylaxis. In: *Veterinary Dental Techniques* 2nd edn. Eds S. E. Holmstrom, P. Frost, & E. R. Eisner. Saunders, Philadelphia. pp 133-166.
- Holmstrom, S. E., Frost, P. & Eisner, E. R. (1998b) Exodontics. In: *Veterinary Dental Techniques*. 2nd edn. Eds S. E. Holmstrom, P. Frost and E. R. Eisner. Saunders, Philadelphia. pp 215-254

- Holmstrom, S. E., Frost, P & Eisner, E. R. (1998c) Ergonomics and general health safety in the dental workplace. In: *Veterinary Dental Techniques*. 2nd edn. Eds S. E. H. Eds, P Frost and E. R. Eisner. Saunders, Philadelphia. pp 497-506
- Holmstrom, S. E., Frost, P & Eisner, E. R. (1998d) Endodontics. In: *Veterinary Dental Techniques*. 2nd edn. Eds S. E. Holmstrom, P Frost and E. R. Eisner. WB Saunders, Philadelphia. pp 312-317
- Holmstrom, S. E., Bellows, J., Juriga, S., et al. (2013) 2013 AAHA dental care guidelines for dogs and cats. *Journal of the American Animal Hospital Association* **49**, 75-82
- Hoopes, P. J., Wagner, R. J., Duval, K., et al. (2018) Treatment of Canine Oral Melanoma with Nanotechnology-Based Immunotherapy and Radiation. *Molecular Pharmacology* **15**, 3717-3722
- Huffman, L. J. (2010) Oral examination. In: *Small Animal dental, oral and maxillofacial disease, A color handbook*. Ed. B.A. Niemiec. Manson, London, pp39-61.
- Ingham, K. E. & Gorrel, C. (2001) Effect of long-term intermittent periodontal care on canine periodontal disease. *Journal of Small Animal Practice* **42**, 67-70
- Ingham, K. E., Gorell, C., Blackburn, J., et al. (2001) Prevalence of odontoclastic resorptive lesions in a population of clinically healthy cats. *Journal of Small Animal Practice* **42**, 439-443
- Jahn, C. A. (2006a) Sonic and ultrasonic instrumentation. In: *Carranza's Clinical Periodontology*. Eds F. A. Carranza, M. G. Numan, H. H. Takai and P. R. Klokkevold. WB Saunders, St. Louis. pp 828-835
- Jahn, C. A. (2006b) Supragingival and subgingival irrigation. In: *Carranza's Clinical Periodontology*. Eds F. A. Carranza, M. G. Numan, H. H. Takai and P. R. Klokkevold. WB Saunders, St. Louis. pp 836-844
- Jensen, L., Logan, E. I., Finney, O., et al. (1995) Reduction in accumulation of plaque, stain and calculus in dogs by dietary means. *Journal of Veterinary Dentistry* **12**, 161-163
- Joubert, K. E. (2007) Pre-anesthetic screening of geriatric dogs. *Journal of the South African Veterinary Association* **78**, 31-35
- Kabuusu, R. M., Stroup, D. F. & Fernandez, C. (2010) Risk factors and characteristics of canine transmissible venereal tumours in Grenada, West Indies. *Veterinary Comparative Oncology* **8**, 50-55
- Karin, M., Lawrence, T. & Nizet, V. (2006) Innate immunity gone awry: linking microbial infections to chronic inflammation and cancer. *Cell* **124**, 823-835
- Kawabe, M., Mori, T., Ito, Y., et al. (2015) Outcomes of dogs undergoing radiotherapy for treatment of oral malignant melanoma: 111 cases (2006-2012). *Journal of the American Veterinary Medical Association* **247**, 1146-1153
- Kelly, D. J., Ahmad, M. & Brull, S. J. (2001) Preemptive analgesia II: recent advances and current trends. *Canadian Journal of Anesthesiology* **48**, 1091-1101
- Kelly, J. M., Belding, B. A. & Schaefer, A. K. (2010) Acanthomatous ameloblastoma in dogs treated with intralésional bleomycin. *Veterinary Comparative Oncology* **8**, 81-86
- Kiank, C., Holtfreter, B., Starke, A., et al. (2006) Stress susceptibility predicts the severity of immune depression and the failure to combat bacterial infections in chronically stressed mice. *Brain, Behavior, and Immunity* **20**, 359-368
- Kim, C. G., Lee, S. Y. & Park, H. M. (2015) Staged orthodontic movement of mesiolingual version of the mandibular canine tooth in a dog. *Journal of the American Animal Hospital Association* **51**, 49-55
- Klima, L. J. & Goldstein, G. S. (2007) Surgical management of compound odontoma in a dog. *J Vet Dent*. **24**(2), 100-106
- Kortegaard, H. E., Eriksen, T. & Baelum, V. (2008) Periodontal disease in research beagle dogs—an epidemiological study. *Journal of Small Animal Practice* **49**, 610-616
- Knesl, O., Hart, B. L., Fine, A. H., et al. (2016) Opportunities for incorporating the human-animal bond in companion animal practice. *Journal of the American Veterinary Medical Association* **249**, 42-44
- Kocher, T., Rühling, A., Momsen, H., et al. (1997) Effectiveness of subgingival instrumentation with power-driven instruments in the hands of experienced and inexperienced operators. A study on manikins. *Journal of Clinical Periodontology* **24**, 498-504
- Kouki, M. I., Papadimitriou, S. A., Kazakos, G. M., et al. (2013) Periodontal disease as a potential factor for systemic inflammatory response in the dog. *Journal of Veterinary Dentistry* **30**, 26-29
- Krug, W. & Losey, J. (2011) Area of desensitization following mental nerve block in dogs. *Journal of Veterinary Dentistry* **28**, 146-150
- Kuntsi-Vaattovaara, H., Verstraete, F. J. & Kass, P. H. (2002) Results of root canal treatment in dogs: 127 cases (1995-2000). *Journal of the American Veterinary Medical Association* **22**, 775-780
- LaDue, T., Price, G. S., Dodge, R., et al. (1998) Radiation therapy for incompletely resected canine mast cell tumors. *Veterinary Radiology and Ultrasound* **39**, 57-62
- Lafaurie, G. I., Mayorga-Fayad, I., Torres, M. F., et al. (2007) Periodontopathic microorganisms in peripheral blood after scaling and root planing. *Journal of Clinical Periodontology* **34**, 873-879
- Lah, T. T., Babnik, J., Schiffmann, E., et al. (1993) Cysteine proteinases and inhibitors in inflammation: Their role in periodontal disease. *Journal of Periodontology* **64**, 485-491
- Lalla, E., Lamster, I. B., Hofmann, M. A., et al. (2003) Oral infection with a periodontal pathogen accelerate early atherosclerosis in apolipoprotein E-null mice. *Arteriosclerosis Thrombosis and Vascular Biology* **23**, 1405-1411
- Lang, N. P., Attsrom, R. & Loe, H. (1998) Proceedings of the European Workshop on Mechanical Plaque Control : status of the art and science of dental plaque control, Bern
- Lang, N. P., Mombelli, A. & Attstrom, R. (2002) Dental Plaque and Calculus. In: *Clinical Periodontology and Implant Dentistry*. 3rd edn. Eds J. Lindhe, T. Karring and N. P. Lang. Wiley Blackwell, Ames. pp 102-134
- Lantz, G. C. (2003) Regional anaesthesia for dentistry and oral surgery. *Journal of Veterinary Dentistry* **20**, 181-186
- Lapa, F. A. S., Andrade, S. F., Gervazoni, E. R., et al. (2012) Histopathological and cytological analysis of transmissible venereal tumor in dogs after two treatment protocols. *Colloquium Agrariae* **8**, 36-45
- Lappin, D. F., Kjeldsen, M., Sander, L., et al. (2000) Inducible nitric oxide synthase expression in periodontitis. *Journal of Periodontal Research* **35**, 369-373
- Lavy, E., Goldberger, D., Friedner, M., et al. (2012) pH values and mineral content of saliva in different breeds of dogs. *Israel Journal of Veterinary Medicine* **67**, 244-248
- Le Bars, D., Gozariu, M. & Cadden, S. W. (2001) Animal models of nociception. *Pharmacology Review* **53**, 597-652
- Leggat, P. A. & Kedjarune, U. (2001) Bacterial aerosols in the dental clinic: a review. *International Dental Journal* **51**, 39-44
- Legnani, P., Checchi, L., Pelliccioni, G. A., et al. (1994) Atmospheric contamination during dental procedures. *Quintessence International* **25**, 435-439
- Leib, M. S. & Sartor, L. L. (2008) Esophageal foreign body obstruction caused by a dental chew treat in 31 dogs (2000-2006). *Journal of the American Veterinary Medical Association* **232**, 1021-1025
- LeJeune, J. T. & Hancock, D. D. (2001) Public health concerns associated with feeding raw meat diets to dogs. *Journal of the American Veterinary Medical Association* **219**, 1222-1225
- Lenz, J., Joffe, D., Kauffman, M., et al. (2009) Perceptions, practices, and consequences associated with foodborne pathogens and the feeding of raw meat to dogs. *Canadian Veterinary Journal* **50**, 637-643
- Lewis, J. R. & Reiter, A. M. (2005) Management of generalized gingival enlargement in a dog-case report and literature review. *Journal of Veterinary Dentistry* **22**, 160-169
- Lewis, J. R. & Reiter, A. M. (2010) Anatomy and physiology. In: *Small animal dental, oral & maxillofacial disease*. Ed B. A. Niemiec. CRC Press, Taylor & Francis Group, Boca Raton. pp 9-38
- Liang, H., Burkes, E. J. & Frederiksen, N. L. (2003) Multiple idiopathic cervical root resorption: systematic review and report of four cases. *Dento Maxillo Facial Radiology* **32**, 150-155
- Lindhe, J., Hamp, S. & Loe, H. (1975) Plaque induced periodontal disease in beagle dogs: A 4-year clinical, roentgenographical and histometrical study. *Journal of Periodontal Research* **10**, 243-255
- Liptak, J. M. & Withrow, S. J. (2007, 2007) Cancer of the gastrointestinal tract. In: *Small Animal Clinical Oncology*. 4th edn. Eds S. J. Withrow and E. G. MacEwen. Saunders, St. Louis. pp 455-473
- Liu, H., Segreto, V., Baker, R., et al. (2002) Anticalculus efficacy and safety of a novel whitening dentifrice containing sodium hexametaphosphate: a controlled six-month clinical trial. *Journal of Clinical Dentistry* **13**, 25-28
- Lobprise, A. H. (2019) In: *Oral Surgery - general in: Wigg's Veterinary Dentistry, Principals and Practice*. Eds H. B. Lobprise and J. R. Dodd. Wiley Blackwell, Ames IA. pp 247-263
- Loe, H., Theilade, E. & Jensen, S. B. (1965) Experimental gingivitis in man. *Journal of Periodontology* **36**, 177-187
- Logan, E. I. (2006) Dietary influences on periodontal health in dogs and cats. *Veterinary Clinics of North America. Small Animal Practice* **36**, 1385-1401
- Logan, E. I., Finney, O. & Herreren, J. J. (2002) Effects of a dental food on plaque accumulation and gingival health in dogs. *Journal of Veterinary Dentistry* **19**, 15-18
- Logan, E. I., Wiggs, R. B., Schert, D., et al. (2010) Periodontal disease. In: *Small Animal Clinical Nutrition*. 5th Edn. Eds M. S. Hand, C. D. Thatcher, R. L. Remillard, P. Roudebush and B. J. Novotny. Mark Morris Institute, Topeka. pp 989-1001

- Lommer, M. J. & Verstraete, F. J. R. (2012) Principals of Oral Oncologic Surgery. In: *Oral and maxillofacial surgery in dogs and cats*. Eds F. J. R. Verstraete and M. J. Lomer. Saunders Elsevier, St Louis. pp 423-430
- Loughran, C. M., Rasis, A. L., Haitjema, G., et al. (2016) Unilateral retrobulbar hematoma following maxillary nerve block in a dog. *Journal of Veterinary Emergency and Critical Care* **26**, 815-818
- Lowe, R., Gavazza, A., Impellizzeri, J. A., et al. (2017) The treatment of canine mast cell tumours with electrochemotherapy with or without surgical excision. *Veterinary Comparative Oncology* **15**, 775-784
- Lukacs, J. R., Walimbe, S. R. & Floyd, B. (2001) Epidemiology of enamel hypoplasia in deciduous teeth: explaining variation in prevalence in western India. *Am J Hum Biol.* **13**(6), 788-807
- Luotonen, N., Kuntsi-Vaattovaara, H., Sarkiala-Kessel, E., et al. (2014) Vital pulp therapy in dogs: 190 cases (2001-2011). *Journal of the American Veterinary Medical Association* **244**, 449-459
- Lund, E. M., Armstrong, P. J., Kirk, C. A., et al. (1999) Health status and population characteristics of dogs and cats examined at private veterinary practices in the United States. *Journal of the American Veterinary Medical Association*. **214**, 1336-1341
- Macy, D. W. (1986) Canine and feline mast cell tumors: Biologic behavior, diagnosis, and therapy. *Seminars in Veterinary Medicine and Surgery (Small Animal)* **1**, 72-83
- Maier, H., Zöller, J., Herrmann, A., et al. (1993) Dental status and oral hygiene in patients with head and neck cancer. *Otolaryngology - Head & Neck Surgery* **108**, 655-661
- Manfra Marretta, S. (2012) Maxillofacial fracture complications. In: *Oral and Maxillofacial Surgery in Dogs and Cats*. Eds F. J. R. Verstraete and M. J. Lomer. Elsevier, St Louis. pp 333-341
- Mannerfelt, T. & Lindgren, I. (2009) Enamel defects in standard poodle dogs in Sweden. *J Vet Dent.* **26**(4), 213-215
- Marretta, S. M. (1998) Maxillofacial surgery. *Vet Clin North Am Small Anim Pract.* **28**(5), 1285-1296
- Marretta, S. M. (2002) Surgical extraction of the mandibular first molar tooth in the dog. *Journal of Veterinary Dentistry* **19**, 46-50
- Marretta, S. M. & Smith, M. M. (2005) Single mucoperiosteal flap for oronasal fistula repair. *Journal of Veterinary Dentistry* **22**, 200-205
- Marshall, M. D., Wallis, C. V., Milella, L., et al. (2014) A longitudinal assessment of periodontal disease in 52 Miniature Schnauzers. *BMC Veterinary Research.* **10**, 166
- Marshall-Jones, Z. V., Wallis, C. V., Allsopp, J. M., et al. (2017) Assessment of dental plaque coverage by Quantitative Light-induced Fluorescence (QLF) in domestic short-haired cats. *Research in Veterinary Science* **111**, 99-107
- Martano, M., Iussich, S., Morello, E., et al. (2018) Canine oral fibrosarcoma: Changes in prognosis over the last 30 years? *Veterinary Journal* **241**, 1-7
- Martel, D. (2013) Linguooccluded mandibular canines (Base narrow teeth). In: *Veterinary Orthodontics*. Ed B. A. Niemiec. Practical Veterinary Publishing, San Diego. pp 81-98
- Martin-Flores, M., Scrivani, P. V., Loew, E., et al. (2014) Maximal and submaximal mouth opening with mouth gags in cats: implications for maxillary artery blood flow. *Veterinary Journal* **200**, 60-64
- Marx, F. E., Machado, G. S., Pezzali, J. G., et al. (2016) Raw beef bones as chewing items to reduce dental calculus in Beagle dogs. *Australian Veterinary Journal* **94**, 18-23
- Matejka, M., Partyka, L., Ulm, C., et al. (1998) Nitric oxide synthesis is increased in periodontal disease. *Journal of Periodontal Research* **33**, 517-518
- Mathews, K., Kronen, P. W., Lascelles, D., et al. (2014) Guidelines for recognition, assessment and treatment of pain: WSAVA Global Pain Council members and co-authors of this document. *Journal of Small Animal Practice* **55**, E10-E68
- Matthews, N. S., Mohn, T. J., Yang, M., et al. (2017) Factors associated with anesthetic-related death in dogs and cats in primary care veterinary hospitals. *Journal of the American Veterinary Medical Association* **250**, 655-665
- Mayer, M. N. & Anthony, J. M. (2007) Radiation therapy for oral tumors: canine acanthomatous ameloblastoma. *The Canadian Veterinary Journal*, 99-101
- McElhenny, J. (2005) Taking away the pain. In: *Veterinary Medicine: A Century of Change*. Ed, J. McElhenny. pp 61-64
- McEntee, M. C., Page, R. L., Théon, A., et al. (2004) Malignant tumor formation in dogs previously irradiated for acanthomatous epulis. *Veterinary Radiology and Ultrasound* **45**, 357-361
- McEntrée, M. C. (2012) Clinical Behaviour of Non-odontogenic tumours. In: *Oral and maxillofacial surgery in dogs and cats*. Eds F. J. Verstraete and M. L. Lomer. Saunders Elsevier, St. Louis. pp 387-402
- McFadden, T. & Marretta, S. M. (2013) Consequences of untreated periodontal disease in dogs and cats. *Journal of Veterinary Dentistry* **30**, 266-275
- Meale, B. L. & Klokkevold, P. R. (2006) Periodontal Medicine: Impact of periodontal infection on systemic health. In: *Carranza's Clinical Periodontology*. Eds F. A. Carranza, M. G. Numan, H. H. Takai and P. R. Klokkevold. WB Saunders, St. Louis. pp 312-329
- Meitner, S. W., Zander, H., Iker, H. P., et al. (1979) Identification of inflamed gingival surfaces. *Journal of Clinical Periodontology* **6**, 93-97
- Meiller, T. F., Depaola, L. G., Kelley, J. I., et al. (1999) Dental unit waterlines: biofilms, disinfection and recurrence. *Journal of the American Dental Association* **130**, 65-72
- Merola, I. & Mills, D. S. (2016) Behavioural Signs of Pain in Cats: An Expert Consensus. *PLoS one* **11**, e0150040
- Milevoj, N., Tratar, U. L., Nemeč, A., et al. (2018) A combination of electrochemotherapy, gene electrotransfer of plasmid encoding canine IL-12 and cytoreductive surgery in the treatment of canine oral malignant melanoma. *Research in Veterinary Science* **122**, 40-49
- Miller, B. R. & Harvey, C. E. (1994) Compliance with oral hygiene recommendations following periodontal treatment in client-owned dogs. *Journal of Veterinary Dentistry* **11**, 18-19
- Mitchell, S. L., McCarthy, R., Rudloff, E., et al. (2000) Tracheal rupture associated with intubation in cats: 20 cases (1996-1998). *Journal of the American Veterinary Medical Association* **216**, 1592-1595
- Modi, M., Rastogi, S. & Kumar, A. (2009) Buprenorphine with bupivacaine for intraoral nerve blocks to provide postoperative analgesia in outpatients after minor oral surgery. *Journal of Oral and Maxillofacial Surgery* **67**, 2571-2576
- Monteiro, B., Steagall, P. V. M., Lascelles, B. D. X., et al. (2019) Long-term use of non-steroidal anti-inflammatory drugs in cats with chronic kidney disease: from controversy to optimism. *J Small Anim Pract* **60**(8), 459-462. <https://doi.org/10.1111/jsap.13012>
- Moore, R. A., Walcott, S., White, K. L., et al. (2003) Therapeutic immunisation with COPV early genes by epithelial DNA delivery. *Virology* **314**, 630-635
- Moore, J. (2011) Vital Pulp Therapy. In: *Veterinary Endodontics*. Ed B. A. Niemiec. Practical veterinary Publishing, San Diego. pp 78-92
- Moore, J. (2013) Fixed and removable orthodontic appliances. In: *Veterinary Orthodontics*. Ed B. A. Niemiec. Practical Veterinary Publishing, San Diego. pp 36-47
- Moore, J. I. & Niemiec, B. (2014) Evaluation of extraction sites for evidence of retained tooth roots and periapical pathology. *Journal of the American Animal Hospital Association.* **50**, 77-82
- Moritis, K., Jenkins, W., Hefti, A., et al. (2008) A randomized, parallel design study to evaluate the effects of a Sonicare and a manual toothbrush on plaque and gingivitis. *Journal of Clinical Dentistry* **19**, 64-68
- Mulligan, T., Aller, S. & Williams, C. (1998) Trauma. In: *Atlas of Canine and Feline Dental Radiography*. Eds T. Mulligan, S. Aller and C. Williams. Veterinary Learning Systems, Trenton. pp 170-183
- Murad, S., Grove, D., Lindberg, K. A., et al. (1981) Regulation of collagen synthesis by ascorbic acid. *Proceeding of the National Academy of the Sciences of the United State of America* **78**, 2879-2882
- Nanci, A. (2013a) Structure of the Oral Tissues. In: *Ten Cate's Oral Histology*. 8th edn. Ed A. Nanci. Elsevier, St. Louis. pp 1-13
- Nanci, A. (2013b) Development of the tooth and its Supporting Tissues. In: *Ten Cate's Oral Histology*. 8th edn. Ed. A. Nanci. Elsevier, St. Louis. pp 70-94
- Needleman, I., Suvan, J., Moles, D. R., et al. (2005) A systematic review of professional mechanical plaque removal for prevention of periodontal diseases. *Journal of Clinical Periodontology* **32**(Suppl 6), 229-282
- Nemeč, A., Zavadovskaya, R., Affolter, V. K., et al. (2012a) Erythema multiforme and epitheliotropic T-cell lymphoma in the oral cavity of dogs: 1989 to 2009. *Journal of Small Animal Practice* **53**, 445-452
- Nemeč, A., Murphy, B., Kass, P. H., et al. (2012b) Histological subtypes of oral non-tonsillar squamous cell carcinoma in dogs. *Journal of Comparative Pathology* **147**, 111-120
- Nemeč, A., Verstraete, F. J., Jerin, A., et al. (2013) Periodontal disease, periodontal treatment and systemic nitric oxide in dogs. *Research in Veterinary Science* **94**, 542-544
- Nemeč, A., Murphy, B. G., Jordan, R. C., et al. (2014) Oral papillary squamous cell carcinoma in twelve dogs. *Journal of Comparative Pathology* **150**, 155-161
- Nicholls, P. K., Moore, P. F., Anderson, D. M., et al. (2001) Regression of canine oral papillomas is associated with infiltration of CD4+ and CD8+ lymphocytes. *Virology* **283**, 31-39
- Nicoll, B. K. & Peters, R. J. (1998) Heat generation during ultrasonic instrumentation of dentin as affected by different irrigation methods. *Journal of Periodontology* **69**, 884-888

- Niemiec, B. A. (2001a) Treatment of mandibular first molar teeth with endodontic-periodontal lesions in a dog. *Journal of Veterinary Dentistry* **18**, 21-25
- Niemiec, B. A. (2001b) Assessment of vital pulp therapy for nine complicated crown fractures and fifty-four crown reductions in dogs and cats. *Journal of Veterinary Dentistry* **18**, 122-125
- Niemiec, B. A. (2003a) Intraoral acrylic splint application. *Journal of Veterinary Dentistry* **20**, 123-126
- Niemiec, B. A. (2003b) Professional teeth cleaning. *Journal of Veterinary Dentistry* **20**, 175-180
- Niemiec, B. A. & Furman, R. (2004a) Canine dental radiography. *Journal of Veterinary Dentistry* **21**, 186-190
- Niemiec, B. A. & Furman, R. (2004b) Feline dental radiology. *Journal of Veterinary Dentistry* **21**, 252-257
- Niemiec, B. A., Gilbert, T. & Sabitino, D. (2004a) Equipment and basic geometry of dental radiography. *Journal of Veterinary Dentistry* **21**, 48-52
- Niemiec, B. A., Sabitino, D. & Gilbert, T. (2004b) Developing dental radiographs. *Journal of Veterinary Dentistry* **21**, 116-121
- Niemiec, B. A. (2005a) Fundamentals of Endodontics. *Veterinary Clinics of North America: Small Animal Practice* **35**, 837-868
- Niemiec, B. A. (2005b) Dental radiographic interpretation. *Journal of Veterinary Dentistry* **22**, 53-59
- Niemiec, B. A. (2008a) Oral Pathology. *Topics in Companion Animal Medicine* **23**, 59-71
- Niemiec, B. A. (2008b) Periodontal disease. *Topics in Companion Animal Medicine* **23**, 72-80
- Niemiec, B. A. (2008c) Periodontal therapy. *Topics in Companion Animal Medicine* **23**, 81-90
- Niemiec, B. A. (2008d) Extraction techniques. *Topics in Companion Animal Medicine* **23**, 97-105
- Niemiec, B. A. (2009) Case based dental radiology. *Topics in Companion Animal Medicine* **24**, 4-19
- Niemiec, B. A. (2010a) Pathologies of the Oral Mucosa. In: *Small Animal Dental, Oral & Maxillofacial Disease*. Ed B. A. Niemiec. Manson Publishing Ltd., London. pp 184-199
- Niemiec, B. A. (2010b) Pathology in the Pediatric Patient. In: *Small Animal Dental, Oral & Maxillofacial Disease*. Ed B. A. Niemiec. Manson Publishing Ltd., London. pp 90-127
- Niemiec, B. A. (2010c) Veterinary Dental Radiology. In: *Small Animal Dental, Oral & Maxillofacial Disease*. Ed B. A. Niemiec. Manson Publishing Ltd., London. pp 64-89
- Niemiec, B. A. (2011) The Importance of Dental Radiology. *European Journal of Companion Animal Practice* **20**, 219-229
- Niemiec, B. A. (2012a) How to Diagnose and stabilize dental emergencies. In: *Veterinary Dentistry Applications in Emergency Medicine and Critical or Compromised Patients*. Ed B. A. Niemiec. Practical Veterinary Publishing, San Diego. pp 7-37
- Niemiec, B. A. (2012b) The systemic effects of dental disease and treatment of compromised patients. In: *Veterinary Dentistry Applications in Emergency Medicine and Critical or Compromised Patients*. Ed B. A. Niemiec. Practical Veterinary Publishing, San Diego. pp 37-52
- Niemiec, B. A. (2013a) Understanding the Disease Process. In: *Veterinary Periodontology*. Ed B. A. Niemiec. Wiley Blackwell, Ames. pp 18-34
- Niemiec, B. A. (2013b) Local and Regional Consequences of Periodontal Disease. In: *Veterinary Periodontology*. Ed B. A. Niemiec. Wiley Blackwell, Ames. pp 69-80
- Niemiec, B. A. (2013c) The complete dental cleaning. In: *Veterinary Periodontology*. Ed B. A. Niemiec. Wiley Blackwell, Ames. pp 129-153
- Niemiec, B. A. (2013d) Home Plaque Control. In: *Veterinary Periodontology*. Ed B. A. Niemiec. Wiley Blackwell, Ames. pp 175-185
- Niemiec, B. A. (2013e) *Gingival Surgery*. In: *Veterinary Periodontology*. Ed B. A. Niemiec. Wiley Blackwell, Ames. pp 193-205
- Niemiec, B. A. (2013f) *Systemic Manifestations of Periodontal Disease*. In: *Veterinary Periodontology*. Ed B. A. Niemiec. Wiley Blackwell, Ames. pp 81-90
- Niemiec, B. A. (2013g) *Periodontal Hand Instruments*. In: *Veterinary Periodontology*. Ed B. A. Niemiec. Wiley Blackwell, Ames. pp 315-323
- Niemiec, B. A. (2013h) *Advanced non-surgical therapy*. In: *Veterinary Periodontology*. Ed B. A. Niemiec. Wiley Blackwell, Ames. pp 154-169
- Niemiec, B. A. (2014) *Dental extractions made easier*. Ed B. A. Niemiec. Practical Veterinary Publishing, San Diego
- Niemiec, B. A. (2015) Oral Pathology. In: *Feline dentistry for the general practitioner*. Ed B. A. Niemiec. Practical Veterinary Publishing, San Diego. pp 8-76
- Niemiec, B. A. (2018a) Dental Radiograph Positioning. In: *Practical Veterinary Dental Radiology*. Eds B. A. Niemiec, J. Gawor and V. Jekel. Wiley Blackwell, Ames. pp 41-58
- Niemiec, B. A. (2018b) *Developing/Processing Dental Radiographs*. In: *Practical Veterinary Dental Radiology*, Eds B. A. Niemiec, J. Gawor & V. Jekel. Wiley Blackwell, Ames. pp 83-90
- Nisengard, R. J., Kinder Haake, S., Newman, M. G., et al. (2006) Microbial interactions with the host in periodontal diseases. In: *Carranza's Clinical Periodontology*. Eds F. A. Carranza, M. G. Numan, H. H. Takai and P. R. Klokkevold, WB Saunders, St. Louis. pp 228-250
- Novak, M. J. (2006) Classification of disease and conditions affecting the periodontium. In: *Carranza's Clinical Periodontology*. Eds F. A. Carranza, M. G. Numan, H. H. Takai and P. R. Klokkevold. WB Saunders, St. Louis. pp 100-109
- O'Neill, D. G., Elliott, J., Church, D. B., et al. (2013) Chronic kidney disease in dogs in UK veterinary practices: prevalence, risk factors, and survival. *Journal of Veterinary Internal Medicine* **27**, 814-821
- Okuda, A. & Harvey, C. E. (1992) Etiopathogenesis of feline dental resorptive lesions. *Veterinary Clinics of North America: Small Animal Practice* **22**, 1385-1404
- Osorio, R., Toledano, M., Liébana, J., et al. (1995) Environmental microbial contamination. Pilot study in a dental surgery. *International Dental Journal* **45**, 352-357
- Palmeira, M. I., de Oliveira, J. T. & Requiça, J. F. (2017) Dental Diseases and Pain in Cats (*Felis catus*). Proceedings of the European Congress of Veterinary Dentistry. May 23 to 25, Malaga, Spain. pp 78-81.
- Pascoe, P. J. (2016) The effects of lidocaine or a lidocaine-bupivacaine mixture administered into the infraorbital canal in dogs. *American Journal of Veterinary Research* **77**, 682-687
- Pashley, D. H. & Liewehr, F. R. (2006) Structure and functions of the dentin-pulp complex. In: *Pathways of the pulp*. 9th edn. Eds S. Cohen and K. M. Hargreaves. Elsevier, St. Louis. pp 460-513
- Pattison, A. M. & Pattison, G. L. (2006) Scaling and root planing. In: *Carranza's Clinical Periodontology*. Eds F. A. Carranza, M. G. Numan, H. H. Takai and P. R. Klokkevold. WB Saunders, St. Louis. pp 749-797
- Pavlica, Z., Petelin, M., Juntos, P., et al. (2008) Periodontal disease burden and pathological changes in the organs of dogs. *Journal of Veterinary Dentistry* **25**, 97-108
- Pavlin, D., Dolenšek, T., Švara, T., et al. (2018) Solid type primary intraosseous squamous cell carcinoma in a cat. *BMC Veterinary Research* **14**, 23
- Pederson, E. D., Stone, M. E., Ragain, J. C. Jr., et al. (2002) Waterline biofilm and the dental treatment facility: a review. *General Dentistry* **50**, 190-195
- Peralta, S., Verstraete, F. J. & Kass, P. H. (2010a) Radiographic evaluation of the types of tooth resorption in dogs. *American Journal of Veterinary Research* **71**, 784-793
- Peralta, S., Verstraete, F. J. & Kass, P. H. (2010b) Radiographic evaluation of the classification of the extent of tooth resorption in dogs. *American Journal of Veterinary Research* **71**, 794-798
- Peralta, S., Arzi, B., Nemeč, A., et al. (2015) Non-Radiation-Related Osteonecrosis of the Jaws in Dogs: 14 Cases (1996-2014). *Frontiers of Veterinary Science* **2**, 7
- Perry, D. A. (2006) Plaque control for the periodontal patient. In: *Carranza's Clinical Periodontology*. Eds F. A. Carranza, M. G. Numan, H. H. Takai and P. R. Klokkevold. WB Saunders, St. Louis. pp 728-748
- Perry, R. (2014) Final year veterinary students' attitudes towards small animal dentistry: a questionnaire-based survey. *Journal of Small Animal Practice* **55**, 457-464
- Perry, R., Moore, D. & Scurrrell, E. (2015) Globe penetration in a cat following maxillary nerve block for dental surgery. *Journal of Feline Medicine and Surgery* **17**, 66-72
- Pinnel, S. R., Murad, S. & Darr, D. (1987) Induction of collagen synthesis by ascorbic acid: A possible mechanism. *Archives of Dermatology* **123**, 1684-1686
- Queck, K. E., Chapman, A., Herzog, L. J., et al. (2018) Oral-Fluid Thiol-Detection Test Identifies Underlying Active Periodontal Disease Not Detected by the Visual Awake Examination. *Journal of the American Animal Hospital Association* **54**, 132-137
- Quest, B. W. (2013) Oral health benefits of a daily dental chew in dogs. *Journal of Veterinary Dentistry* **30**, 84-87
- Quiryren, M., Teughels, W., Kinder Haake, S., et al. (2006) Microbiology of periodontal diseases. In: *Carranza's Clinical Periodontology*. Eds F. A. Carranza, M. G. Numan, H. H. Takai and P. R. Klokkevold. WB Saunders, St. Louis. pp 134-169
- Ramos-Vara, J. A., Beissenherz, M. E., Miller, M. A., et al. (2000) Retrospective study of 338 canine oral melanomas with clinical, histologic, and immunohistochemical review of 129 cases. *Veterinary Pathology* **37**, 597-608
- Ramsey, D. T., Marretta, S. M., Hamor, R. E., et al. (1996) Ophthalmic manifestations and complications of dental disease in dogs and cats. *Journal of the American Animal Hospital Association* **32**, 215-224
- Randall, E. K., Jones, M. D. & Kraft, S. L. (2020 Mar 5) *Worley DR (2020)*. The Development Of An Indirect CT Lymphography Protocol For Sentinel Lymph Node Detection In Head And Neck Cancer and Comparison to Other Sentinel Lymph Node Mapping Techniques, *Vet Comp Oncol*. <https://doi.org/10.1111/vco.12585> [Epub ahead of print]
- Rawlings, J. M., Gorrel, C. & Markwell, P. J. (1998) Effect on Canine oral health of adding chlorhexidine to a dental hygiene chew. *Journal of Veterinary Dentistry* **15**, 129-134
- Rawlinson, J. E., Goldstein, R. E., Reiter, A. M., et al. (2011) Association of periodontal disease with systemic health indices in dogs and the systemic response to treatment of periodontal disease. *Journal of the American Veterinary Medical Association* **238**, 601-609

- Reddy, R., Palaparthi, R., Durvasula, S., et al. (2017) Gingivitis and plaque prevention using three commercially available dentifrices: A comparative clinical and microbiological randomized control parallel study. *International Journal of Pharmaceutical Investigation* **7**, 111-118
- Regalado Ibarra, A. M., Legendre, L. & Munday, J. S. (2018) Malignant Transformation of a Canine Papillomavirus Type 1-Induced Persistent Oral Papilloma in a 3-Year-Old Dog. *Journal of Veterinary Dentistry* **35**, 79-95
- Reid, J., Nolan, A. M., Hughes, J. M., et al. (2007) Development of the short-form Glasgow Composite Measure Pain Scale (CMPS-SF) and derivation of an analgesic intervention score. *Animal Welfare* **16**, 97-104
- Reid, J., Scott, E. M., Calvo, G., et al. (2017) Definitive Glasgow acute pain scale for cats: validation and intervention level. *Veterinary Record* **180**, 449
- Reisine ST, Fertig J, Weber J, Leder S. Impact of dental conditions on
- Reisine, S. T., Fertig, J., Weber, J., et al. (1989) Impact of dental conditions on patients' quality of life. *Community Dentistry and Oral Epidemiology* **17**, 7-10
- Reiter, A. M. & Mendoza, K. A. (2002) Feline odontoclastic resorptive lesions an unsolved enigma in veterinary dentistry. *Vet Clin North Am Small Anim Pract.* **32**(4), 791
- Rejec, A., Benoit, J., Tutt, C., et al. (2015) Evaluation of an accelerated chemoradiotherapy protocol for oropharyngeal squamous cell carcinoma in 5 cats and 3 dogs. *Journal of Veterinary Dentistry* **32**, 212-221
- Renvert, S., Wirkstrom, M., Mugerab, M., et al. (1996) Histological and microbiological aspects of ligature induced periodontitis in beagle dogs. *Journal of Clinical Periodontology* **23**, 310-319
- Rezende, C. P., Ramos, M. B., Daguila, C. H., et al. (2008) Oral health changes with oral and oropharyngeal cancer. *Brazilian Journal of Otorhinolaryngology* **74**, 596-600
- Riggs, J., Adams, V. J., Hermer, J. V., et al. (2018) Outcomes following surgical excision or surgical excision combined with adjunctive, hypofractionated radiotherapy in dogs with oral squamous cell carcinoma or fibrosarcoma. *Journal of the American Veterinary Medical Association* **253**, 73-83
- Robinson, J. G. (1995) Chlorhexidine gluconate – the solution to dental problems. *Journal of Veterinary Dentistry* **12**, 29-31
- Rodan, I., Sundahl, E., Carney, H., et al. (2011) AAFP and ISFM Feline-friendly handling guidelines. *Journal of Feline Medicine and Surgery* **13**, 364-375
- Rollin, B. E. (1989) *The Unheeded Cry: Animal Consciousness, Animal Pain, and Science*. Ed. B.E. Rolin, Oxford University Press, New York. pp. xii, 117-118.
- Rosenquist, K., Wennerberg, J., Schildt, E. B., et al. (2005) Oral status, oral infections and some lifestyle factors for oral and oropharyngeal squamous cell carcinoma. A population-based case-controlled study in southern Sweden. *Acta Otolaryngologica* **125**, 1327-1336
- Roudebush, P., Logan, E. I. & Hale, F. A. (2005) Evidence-based veterinary dentistry: a systematic review of homecare for prevention of periodontal disease in dogs and cats. *Journal of Veterinary Dentistry* **22**, 6-15
- Roux, P. & Howard, J. (2010) The evaluation of dentition and occlusion in dogs. *European Journal of Companion Animal Practice* **20**, 241-251
- Rubio, A., van Goethem, B. & Verhaert, L. (2010) Tongue entrapment by chew toys in two dogs. *Journal of Small Animal Practice* **51**, 558-560
- Rusbridge, C. & Heath, S. (2015) Feline Orofacial Pain Syndrome. In: *Feline Behavioural Health and Welfare*. Eds I. Rodan and S. Heath. Elsevier, St. Louis. pp 213-226
- Ryan, S., Bacon, H., Endenburg, N., et al. (2019) WSAVA Animal Welfare Guidelines. *Journal of Small Animal Practice* **60**, E1-E46
- Salas Campos, L., Gómez Ferrero, O., Villar Miranda, H., et al. (2000) Antiseptic agents: chlorhexidine. *Revista de Enfermeria* **23**, 637-640
- Salisbury, K. S., Richardson, D. C. & Lantz, G. C. (1986) Partial maxillectomy and premaxillectomy in the treatment of oral neoplasia in the dog and cat. *Veterinary Surgery* **15**, 16-26
- Sancak, A., Favrot, C., Geisseler, M. D., et al. (2015) Antibody titres against canine papillomavirus 1 peak around clinical regression in naturally occurring oral papillomatosis. *Veterinary Dermatology* **26**(57-59), e19-20
- Sarowitz, B. N., Davis, G. J. & Kim, S. (2017) Outcome and prognostic factors following curative-intent surgery for oral tumours in dogs: 234 cases (2004 to 2014). *Journal of Small Animal Practice* **58**, 146-153
- Saverino, K. M. & Reiter, A. M. (2018) Clinical Presentation, Causes, Treatment, and Outcome of Lip Avulsion Injuries in Dogs and Cats: 24 Cases (2001-2017). *Frontiers of Veterinary Science* **5**, 144
- Scannapieco, F. A., Papandonatos, G. D. & Dunford, R. G. (1998) Associations between oral conditions and respiratory disease in a national sample survey population. *Annals of Periodontology* **3**, 251-256
- Scannapieco, F. A., Bush, R. B. & Paju, S. (2003) Associations between periodontal disease and risk for nosocomial bacterial pneumonia and chronic obstructive pulmonary disease: A systematic review. *Annals of Periodontology* **8**, 54-69
- Scannapieco, F. A. (2004) Periodontal inflammation: from gingivitis to systemic disease? *Compendium of Continuing Education in Dentistry* **25**, 16-25
- Scarpelli, K. C., Valladão, M. L. & Metzke, K. (2010) Predictive factors for the regression of canine transmissible venereal tumor during vincristine therapy. *Veterinary Journal* **183**, 362-363
- Scott, D. W. (1975) observations on the eosinophilic granuloma complex in cats. *J Am Anim Hosp Ass.* **11**, 261-270
- Scrivani, P. V., Martin-Flores, M., van Hatten, R., et al. (2014) Structural and functional changes relevant to maxillary arterial flow observed during computed tomography and nonselective digital subtraction angiography in cats with the mouth closed and opened. *Veterinary Radiology and Ultrasound* **55**, 263-271
- Seguin, B. (2012) Surgical treatment of Tongue Lip and Cheek Tumors. In: *Oral and maxillofacial surgery in dogs and cats*. Eds F. J. Verstraete and M. J. Lomer. Saunders Elsevier, St. Louis. pp 431-459
- Semedo-Lemsaddek, T., Tavares, M., São Braz, B., et al. (2016) Enterococcal Infective Endocarditis following Periodontal Disease in Dogs. *PLoS One* **11**, e0146860
- Shama, T., Gopal, L., Shanmugam, M. P., et al. (2002) Comparison of pH-adjusted bupivacaine with a mixture of non-pH-adjusted bupivacaine and lignocaine in primary vitreoretinal surgery. *Retina* **22**, 202-207
- Shearer, B. G. (1996) Biofilm and the dental office. *Journal of the American Dental Association* **127**, 181-189
- Sherman, P. R., Hutchens, L. H. Jr. & Jewson, L. G. (1990) The effectiveness of subgingival scaling and root planing. II. *Clinical responses related to residual calculus*. *Journal of Periodontology* **61**, 9-15
- Shigeyana, Y., Grove, T. K., Strayhorn, C., et al. (1996) Expression of adhesion molecules during tooth resorption in feline teeth: a model system for aggressive osteoclastic activity. *Journal of Dental Research* **75**, 1650-1657
- Shoukry, M., Ben Ali, L., Abdel Naby, M., et al. (2007) Repair of experimental plaque-induced periodontal disease in dogs. *Journal of Veterinary Dentistry* **24**, 152-165
- Silness, J. (1980) Fixed prosthodontics and periodontal health. *Dental Clinics of North America* **24**, 317-329
- Silness, J. & Loe, H. (1964) Periodontal disease in pregnancy II. Correlation between oral hygiene and periodontal condition. *Acta Odontologica Scandinavica* **22**, 121-135
- Silverstein, L. H. & Kurtzman, G. M. (2005) A review of dental suturing for optimal soft-tissue management. *Compendium of Continuing Education in Dentistry* **26**(163-166), 169-170
- Simon, B. T. & Steagall, P. V. (2016) The present and future of opioid analgesics in small animal practice. *Journal of Veterinary Pharmacological Therapeutics* **40**, 315-326
- Simon, B. T., Scallan, E. M., Carroll, G., et al. (2017) The lack of analgesic use (oligoanalgesia) in small animal practice. *Journal of Small Animal Practice*. **58**, 543-554
- Sitzman, C. (2000) Simultaneous hyperplasia, metaplasia, and neoplasia in an 8 year-old boxer dog: a case report. *J Vet Dent.* **17**(1), 27-30
- Sitzman, C. (2013) Evaluation of a hydrophilic gingival dental sealant in beagle dogs. *Journal of Veterinary Dentistry* **30**, 150-155
- Skinner, O. T., Boston, S. E. & Souza, C. H. M. (2016) Patterns of lymph node metastasis identified following bilateral mandibular and medial retropharyngeal lymphadenectomy in 31 dogs with malignancies of the head. *Veterinary and Comparative Oncology* **15**, 881-889
- Smith, M. M. (1998) Exodontics. *Veterinary Clinics of North America. Small Animal Practice* **28**(1297-1319), ix
- Smith, M. M. (2000) Oronasal fistula repair. *Clinical Techniques in Small Anim Practice* **15**, 243-250
- Smith, M. M. & Legendre, L. F. J. (2012) Maxillofacial fracture repair using non-invasive techniques. In: *Oral and maxillofacial surgery in dogs and cats*. Eds F. J. M. Verstraete and M. J. Lomer. Saunders Elsevier, St. Louis. pp 275-292
- Smith, M. M., Smith, E. M., La Croix, N., et al. (2003) Orbital penetration associated with tooth extraction. *Journal of Veterinary Dentistry* **20**, 8-17
- Smith, M. M. (2003) Line angle incisions. *Journal of Veterinary Dentistry* **20**, 241-244
- Smithson, C. W., Smith, M. M., Tappe, J., et al. (2012) Multicentric oral plasmacytoma in 3 dogs. *Journal of Veterinary Dentistry* **29**, 96-110
- Snyder, D. E. (1976) The cracked-tooth syndrome and fractured posterior cusp. *Oral Surgery Oral Medicine and Oral Pathology* **41**, 698-704
- Snyder, C. J. & Snyder, L. B. (2013) Effect of mepivacaine in an infraorbital nerve block on minimum alveolar concentration of isoflurane in clinically normal anesthetized dogs undergoing a modified form of dental dolorimetry. *Journal of the American Veterinary Medical Association* **242**, 199-204
- Snyder, C. J., Soukup, J. W., Drees, R., et al. (2016a) Caudal Mandibular Bone Height and Buccal Cortical Bone Thickness Measured by Computed Tomography in Healthy Dogs. *Veterinary Surgery* **45**, 21-29
- Snyder, L. B., Snyder, C. J. & Hetzel, S. (2016b) Effects of Buprenorphine Added to Bupivacaine Infraorbital Nerve Blocks on Isoflurane Minimum Alveolar Concentration Using a Model for Acute Dental/Oral Surgical Pain in Dogs. *Journal of Veterinary Dentistry* **33**, 90-96
- Socransky, S. S. & Haffajee, A. D. (2002) Dental biofilms: difficult therapeutic targets. *Periodontology* **28**, 12-55

- Soukup, J. W., Mulherin, B. L. & Snyder, C. J. (2013a) Prevalence and nature of dentoalveolar injuries among patients with maxillofacial fractures. *Journal of Small Animal Practice* **54**, 9-14
- Soukup, J. W., Snyder, C. J., Simmons, B. T., et al. (2013b) Clinical, histologic, and computed tomographic features of oral papillary squamous cell carcinoma in dogs: 9 cases (2008- 2011). *Journal of Veterinary Dentistry* **30**, 18-24
- Soukup, J. W. & Snyder, C. J. (2014) Traumatic Dentoalveolar and Maxillofacial Injuries in Cats: Overview of diagnosis and management. *Journal of Feline Medicine and Surgery* **16**, 915-927
- Soukup, J. W., Hetzel, S. & Paul, A. (2015a) Classification and Epidemiology of Traumatic Dentoalveolar Injuries in Dogs and Cats: 959 Injuries in 660 Patient Visits (2004-2012). *Journal of Veterinary Dentistry* **32**, 6-14
- Soukup, J. W., Drees, R., Koenig, L. J., et al. (2015b) Comparison of the diagnostic image quality of the canine maxillary dentoalveolar structures obtained by cone beam computed tomography and 64-multidetector row computed tomography. *Journal of Veterinary Dentistry* **32**, 80-86
- Spodnick, G. J. (1992) Replantation of a maxillary canine after traumatic avulsion in a dog. *Journal of Veterinary Dentistry* **9**, 4-7
- Startup, S. (2013) *Rotated/crowded/supernumerary teeth*. In: *Veterinary Orthodontics* Ed B. A. Niemiec BA. Practical Veterinary Publishing, San Diego. pp 66-72
- Stathopoulou, T. R., Kouki, M., Pypendop, B. H., et al. (2018) Evaluation of analgesic effect and absorption of buprenorphine after buccal administration in cats with oral disease. *Journal of Feline Medicine and Surgery* **20**, 704-710
- Steagall, P. V., Aucoin, M., Monteiro, B. P., et al. (2015) Clinical effects of a constant rate infusion of remifentanyl, alone or in combination with ketamine, in cats anesthetized with isoflurane. *Journal of American Veterinary Medical Association* **246**, 976-981
- Steagall, P. V., Luna, S. P., Monteiro, B. P., et al. (2017) Development of a video-based teaching tool on local anesthetic techniques in small animals. *Canadian Veterinary Journal* **58**, 1213-1214
- Steagall, P. V., Monteiro-Steagall, B. P & Taylor, P. M. (2014) A review of the studies using buprenorphine in cats. *Journal of Veterinary Internal Medicine* **28**, 762-770
- Steagall, P. V. & Monteiro-Steagall, B. P (2019) Acute pain assessment in cats: Recent advances in clinical assessment. *Journal of Feline Medicine and Surgery* **21**, 25-34
- Stebbins, K. E., Morse, C. C. & Goldschmidt, M. H. (1989) Feline oral neoplasia: a ten-year survey. *Veterinary Pathology* **26**, 121-128
- Steenkamp, G. & Gorrel, C. (1999) Oral and dental conditions in adult African wild dog skulls: a preliminary report. *Journal of Veterinary Dentistry* **16**, 65-68
- Stella, J. L., Bauer, A. E. & Croney, C. C. (2018) A cross-sectional study to estimate prevalence of periodontal disease in a population of dogs (*Canis familiaris*) in commercial breeding facilities in Indiana and Illinois. *PLoS One* **13**, e0191395
- Stepaniuk, K. & Brock, N. (2008) Hypothermia and thermoregulation during anaesthesia for the dental and oral surgery patient. *Journal of Veterinary Dentistry* **25**, 279-283
- Stiles, J., Weil, A. B., Packer, R. A., et al. (2012) Post-anesthetic cortical blindness in cats: twenty cases. *Veterinary Journal* **193**, 367-373
- Stockard, C. R. & Johnson, A. L. (1941) The Genetic and Endocrine Basis for Differences in Form and Behavior. In: *The American Anatomical Memoirs*, number 19, Ed. C. R. Stockard. Wistar Institute of Anatomy and Biology, Philadelphia.
- Stokey, G. K., Warrick, J. M., Miller, L. L., et al. (1996) Hexametaphosphate-coated snack biscuits significantly reduce calculus formation in dogs. *Journal of Veterinary Dentistry* **13**, 27-30
- Stokey, G. K. (2009) Soft rawhide reduces calculus formation in dogs. *Journal of Veterinary Dentistry* **26**, 82-85
- Stokey, G. K., Warrick, J. M. & Miller, L. L. (1995) Effect of sodium hexametaphosphate on dental calculus formation in dogs. *American Journal of Veterinary Research* **56**, 913-918
- Ström, P. C., Arzi, B., Lommer, M. J., et al. (2018) Radiographic outcome of root canal treatment of canine teeth in cats: 32 cases (1998-2016). *Journal of the American Veterinary Medical Association* **252**, 572-580
- Storli, S. H. (2013) *Class II Malocclusions*. In: *Veterinary Orthodontics* Ed B. A. Niemiec BA. Practical Veterinary Publishing, San Diego. pp 99-109
- Storli, S. H., Menzies, R. A. & Reiter, A. M. (2018) Assessment of Temporary Crown Extensions to Correct Linguoverted Mandibular Canine Teeth in 72 Client-Owned Dogs (2012-2016). *Journal of Veterinary Dentistry* **35**(2), 103-113
- Sunitha, V. R., Emmadi, P., Namasivayam, A., et al. (2008) The periodontal - endodontic continuum: A review. *Journal of Conservative Dentistry* **11**, 54-62
- Swaim, S. F. (2012) Facial soft tissue injuries. In: *Oral and maxillofacial surgery in dogs and cats*. Eds F. J. M. Verstraete and M. J. Lomer. Saunders Elsevier, St. Louis. pp 243-257
- Szymańska, J. (2007) Dental bioaerosol as an occupational hazard in a dentist's workplace. *Annals of Agricultural and Environmental Medicine* **14**, 203-207
- Taboada, J. & Meyer, D. J. (1989) Cholestasis in associated with extrahepatic bacterial infection in five dogs. *Journal of Veterinary Internal Medicine* **3**, 216-220
- Takai, T. (2005) Fc receptors and their role in immune regulation and autoimmunity. *Journal of Clinical Immunology* **25**, 1-18
- Takas, V. J. (1995) Root coverage techniques: a review. *Journal of the Western Society of Periodontology and Periodontal Abstracts* **43**, 5-14
- Talamini, R., Vaccarella, S., Barbone, F., et al. (2000) Oral hygiene, dentition, sexual habits and risk of oral cancer. *British Journal of Cancer* **83**, 1238-1242
- Taney, K. G. & Smith, M. M. (2006) Surgical extraction of impacted teeth in a dog. *Journal of Veterinary Dentistry* **23**, 168-177
- Taney, K. G. & Smith, M. M. (2010) *Problems with muscles, bones, and joints*. In: *Small animal dental, oral, and maxillofacial disease, a color handbook*. Ed B. A. Niemiec Manson, London. pp 199-204
- Taylor, T. N., Smith, M. M. & Snyder, L. (2004) Nasal displacement of a tooth root in a dog. *Journal of Veterinary Dentistry* **21**, 222-225
- Tepe, J. H., Leonard, G. J., Singer, R., et al. (1983) The long-term effect of chlorhexidine on plaque, gingivitis, sulcus depth, gingival recession, and loss of attachment in beagle dogs. *Journal of Periodontal Research* **18**, 452-458
- Terpak, C. H. & Verstraete, F. J. M. (2012) Instrumentation, Patient positioning, and aseptic technique. In: *Oral and maxillofacial surgery in dogs and cats*. Eds F. J. M. Verstraete and M. J. Lomer. Saunders Elsevier, St. Louis. pp 55-68
- Tetradis, S., Carranza, F. A., Fazio, R. C., et al. (2006) Radiographic aids in the diagnosis of periodontal disease. In: *Carranza's Clinical Periodontology*. Eds F. A. Carranza, M. G. Numan, H. H. Takai and P. R. Klokkevold. WB Saunders, St. Louis. pp 561-578
- Teughels, W., Godts, C., Quirynen, M., et al. (2015) Biofilm and periodontal microbiology. In: *Carranza's Clinical Periodontology*. 12th edn. Eds M. G. Newman, H. H. Takei, P. R. Klokkevold, et al. Elsevier, St. Louis. pp 132-169
- Thatcher, G. (2013) Mesiooccluded maxillary canines (lance effect teeth). In: *Veterinary Orthodontics*. Ed B. A. Niemiec. Practical Veterinary Publishing, San Diego. pp 73-80
- Theon, A. P., Rodriguez, C., Griffey, S., et al. (1997) Analysis of prognostic factors and patterns of failure in dogs with periodontal tumors treated with megavoltage irradiation. *Journal of the American Veterinary Medical Association* **210**, 785-788
- Theuns, P. & Niemiec, B. A. (2011) Bonded Sealants for Uncomplicated Crown Fractures. *Journal of Veterinary Dentistry* **28**, 130-132
- Theuns, P. & Niemiec, B. A. (2012) Periodontal hand instruments. *Journal of Veterinary Dentistry* **29**, 130-133
- Thoden van Velzen, S. K., Abraham-Inpijn, L. & Modrer, W. R. (1984) Plaque and systemic disease: a reappraisal of the focal infection concept. *Journal of Clinical Periodontology* **11**, 209-220
- Thomason, J. D., Fallaw, T. L., Carmichael, K. P., et al. (2009) Gingival hyperplasia associated with the administration of amlodipine to dogs with degenerative valvular disease (2004-2008). *J Vet Intern Med.* **23**(1), 39-42
- Thrall, D. E., Goldschmidt, M. H. & Biery, D. N. (1981) Malignant tumor formation at the site of previously irradiated acanthomatous epulides in four dogs. *Journal of the American Veterinary Medical Association* **178**, 127-132
- Thrall, D. E. (1984) Orthovoltage radiotherapy of acanthomatous epulides in 39 dogs. *Journal of the American Veterinary Medical Association* **184**, 826-829
- Tiret, L., Desmonts, J. M., Hatton, F., et al. (1986) Complications associated with anaesthesia—a prospective survey in France. *Canadian Anaesthetists' Society Journal* **33**, 336-344
- Todoroff, R. J. & Brodey, R. S. (1979) Oral and pharyngeal neoplasia in the dog: a retrospective survey of 361 cases. *Journal of the American Veterinary Medical Association* **175**, 567-571
- Torossian, A. (2008) Thermal management during anaesthesia and thermoregulation standards for the prevention of inadvertent perioperative hypothermia. *Best Practice & Research. Clinical Anaesthesiology* **22**, 659-668
- Trejevo, R. T., Lefebvre, S. L., Yang, M., et al. (2018) Survival analysis to evaluate associations between periodontal disease and the risk of development of chronic azotemic kidney disease in cats evaluated at primary care veterinary hospitals. *Journal of American Veterinary Medical Association* **252**, 710-720
- Tromp, J. A., Jansen, J. & Pilot, T. (1986a) Gingival health and frequency of tooth brushing in the beagle dog model. Clinical findings. *Journal of Clinical Periodontology* **13**, 164-168

- Tromp, J. A., van Rijn, L. J. & Jansen, J. (1986b) Experimental gingivitis and frequency of tooth brushing in the beagle dog model: Clinical findings. *Journal of Clinical Periodontology* **13**, 190-194
- Trosko, J. E. (2001) Commentary: is the concept of "tumor promotion" a useful paradigm? *Molecular Carcinogenesis* **30**, 131-137
- Trowbridge, H. O., Syngcuk, K. & Hideaki, S. (2002) Structure and functions of the dentin-pulp complex. In: *Pathways of the Pulp*. 8th edn. Eds S. Cohen and R. C. Burns. Mosby, St Louis. pp 411-456
- Tsugawa, A. J. & Verstraete, F. J. (2000) How to obtain and interpret periodontal radiographs in dogs. *Clinical Techniques in Small Animal Practice* **15**, 204-210
- Tsugawa, A. J. & Verstraete, F. J. M. (2012) Maxillofacial fracture repair using external skeletal fixation. In: *Oral and maxillofacial surgery in dogs and cats*. Eds F. J. M. Verstraete and M. J. Lomer. Saunders Elsevier, St. Louis. pp 309-319
- Tundo, I., Southerden, P., Perry, A., et al. (2019) Location and distribution of craniomaxillofacial fractures in 45 cats presented for the treatment of head trauma. *Journal of Feline Medicine and Surgery* **21**, 322-328
- Tutt, C. (2006a) *Clinical Examination*. In: *Small Animal Dentistry: a manual of techniques*. Ed. C. Tutt, Oxford, Blackwell Publishing, Philadelphia. pp 33-58
- Tutt, C. (2006b) Suture Material. In: *Small Animal Dentistry: a manual of techniques*. Ed C. Tutt. Blackwell Publishing, Philadelphia, Oxford. pp 197-202
- Ulbricht, R. D., Marretta, S. M. & Klippert, L. S. (2003) Surgical extraction of a fractured, nonvital deciduous tooth in a tiger. *Journal of Veterinary Dentistry* **20**, 209-212
- Ulbricht, R. D., Manfra Marretta, S. & Klippert, L. S. (2004) Mandibular canine tooth luxation injury in a dog. *Journal of Veterinary Dentistry* **2**, 77-83
- Valentine, B. A., Lynch, M. J. & May, J. C. (1985) Compound odontoma in a dog. *J Am Vet Med Assoc.* **186**(2), 177-179
- van Duijn, H. E. (1995) 3 cases of an oral eosinophilic granuloma in Siberian huskies *Tijdschrift Voor Diergeneeskunde* **120**, 712-714
- van Nimwegen, S. A., Bakker, R. C., Kirpensteijn, J., et al. (2018) Intratumoral injection of radioactive holmium (166Ho) microspheres for treatment of oral squamous cell carcinoma in cats. *Veterinary Comparative Oncology* **16**, 114-124
- Varughese, V., Mahendra, J., Thomas, A. R., et al. (2015) Resection and Regeneration - A Novel Approach in Treating a Perio-endo Lesion. *Journal of Clinical Diagnostic Research* **9**, ZD08-ZD10
- Vérez-Fraguela, J. L., Vives Vallés, M. A. & Ezquerro Calvo, L. J. (2000) Effects of ultrasonic dental scaling on pulp vitality in dogs: an experimental study. *Journal of Veterinary Dentistry*. **17**, 75-79
- Verhaert, L. (1999) A removable orthodontic device for the treatment of lingually displaced mandibular canine teeth in young dogs. *Journal of Veterinary Dentistry* **16**, 69-75
- Verstraete, F. J., Ligthelm, A. J. & Weber, A. (1992) The histological nature of epulides in dogs. *Journal of Comparative Pathology* **106**, 169-182
- Verstraete, F. J., van Aarde, R. J., Nieuwoudt, B. A., et al. (1996) The dental pathology of feral cats on Marion Island; part II: periodontitis, external odontoclastic resorption lesions and mandibular thickening. *Journal of Comparative Pathology* **115**, 283-297
- Verstraete, F. J., Kass, P. H. & Terpak, C. H. (1998a) Diagnostic value of full-mouth radiography in dogs. *American Journal of Veterinary Research* **59**, 686-691
- Verstraete, F. J., Kass, P. H. & Terpak, C. H. (1998b) Diagnostic value of full-mouth radiography in cats. *American Journal of Veterinary Research* **59**, 692-695
- Viscasillas, J., Seymour, C. J. & Brodbelt, D. C. (2013) A cadaver study comparing two approaches for performing maxillary nerve block in dogs. *Veterinary Anaesthesia and Analgesia* **40**, 212-219
- Vrieling, H. E., Theyse, L. F., van Winkelhoff, A. J., et al. (2005) Effectiveness of feeding large kibbles with mechanical cleaning properties in cats with gingivitis. *Tijdschrift voor diergeneeskunde* **130**, 136-140
- Wallis, C., Gill, Y., Colyer, A., et al. (2016) Quantification of Canine Dental Plaque Using Quantitative Light-Induced Fluorescence. *Journal of Veterinary Dentistry* **33**, 26-38
- Wallis, C., Patel, K. V., Marshall, M., et al. (2018) A longitudinal assessment of periodontal health status in 53 Labrador retrievers. *Journal of Small Animal Practice* **59**, 560-569
- Waner, T., Nyska, A., Nyska, M., et al. (1988) Gingival hyperplasia in dogs induced by oxidopine, a calcium channel blocking agent. *Toxicol Pathol.* **16**(3), 327-332
- Watanabe, R., Doodnaught, G., Proulx, C., et al. (2019) A multidisciplinary study of pain in cats undergoing dental extractions: A prospective, blinded, clinical trial. *PLoS One.* **14**(3), e0213195
- Watanabe, R., Doodnaught, G. M., Evangelista, M. C., et al. (2020) Inter-Rater reliability of the Feline Grimace Scale in cats undergoing dental extractions. *Frontiers in Veterinary Science* **7**, 302
- Watson, A. D. (1994) Diet and periodontal disease in dogs and cats. *Australian Veterinary Journal* **71**, 313-318
- Welsh, J. S. (2011) Contagious cancer. *The Oncologist* **16**, 1-4
- Wen, B. W., Tsai, C. S., Lin, C. L., et al. (2014) Cancer risk among gingivitis and periodontitis patients: a nationwide cohort study. *QJM* **107**, 283-290
- West, N. X., Lussi, A., Seong, J., et al. (2013) Dentin hypersensitivity: pain mechanisms and aetiology of exposed cervical dentin. *Clinical Oral Investigations* **17**(Suppl 1), S9-S19
- Westfelt, E., Rylander, H., Dahlen, G., et al. (1998) The effect of supragingival plaque control on the progression of advanced periodontal disease. *Journal of Clinical Periodontology* **25**, 536-541
- White, D., Cox, E., Suszcynskymeister, E., et al. (2002) In vitro studies of the anticalculus efficacy of a sodium hexametaphosphate whitening dentifrice. *Journal of Clinical Dentistry* **13**, 33-37
- Winer, J. N., Verstraete, F. J. M., Cissell, D. D., et al. (2018) Clinical Features and Computed Tomography Findings Are Utilized to Characterize Retrobulbar Disease in Dogs. *Frontiers of Veterinary Science* **5**, 186
- Wiggs, R. B. & Lobprise, H. B. (1997) Oral Surgery. In: *Veterinary Dentistry: Principles and Practice*. Eds R. B. Wiggs and H. B. Lobprise. Lippincott-Raven, Philadelphia. pp 232-258
- Wildermuth, B. E., Griffin, C. E. & Rosenkrantz, W. S. (2012) Response of feline eosinophilic plaques and lip ulcers to amoxicillin trihydrate-clavulanate potassium therapy: a randomized, double-blind placebo-controlled prospective study. *Veterinary Dermatology* **23**(110-118), e24-e25
- Wirthlin, M. R., Marshall, G. W. Jr. & Rowland, R. W. (2003) Formation and decontamination of biofilms in dental unit waterlines. *Journal of Periodontology* **74**, 1595-1609
- Wolf, H. F., Rateitschak, E. M., Rateitschak, K. H., et al. (2005) Structural biology. In: *Color Atlas of Dental Medicine: Periodontology*. 3rd edn. Eds K. H. Rateitschak and H. F. Wolf. Thieme, Stuttgart. pp 7-20
- Wolinsky, L. E., CuoMissouri, J., Quesada, K., et al. (2000) A comparative pilot study of the effects of a dentifrice containing green tea bioflavonoids, sanguinarine, or triclosan on oral bacterial biofilm formation. *Journal of Clinical Dentistry* **11**, 53-59
- Woodward, T. M. (2006a) Extraction of fractured tooth roots. *Journal of Veterinary Dentistry* **23**, 126-129
- Woodward, T. M. (2006b) Greater palatine island axial pattern flap for repair of oronasal fistula related to eosinophilic granuloma. *Journal of Veterinary Dentistry* **23**, 161-166
- Woodward, T. M. (2008a) Bonded sealants for fractured teeth. *Topics for Companion Animal Medicine* **23**, 91-96
- Woodward, T. M. (2008b) Pain management and regional anaesthesia for the dental patient. *Topics for Companion Animal Medicine* **23**, 106-114
- Woodward, T. M. (2009) Dental radiology. *Topics for Companion Animal Medicine* **24**, 20-36
- Wright, Z. M., Rogers, K. S. & Mansell, J. (2008) Survival data for canine oral extramedullary plasmacytomas: a retrospective analysis (1996-2006). *Journal of the American Animal Hospital Association* **44**, 75-81
- Yağci, B. B., Ural, K., Ocal, N., et al. (2008) Azithromycin therapy of papillomatosis in dogs: a prospective, randomized, double-blinded, placebo-controlled clinical trial. *Veterinary Dermatology* **19**, 194-198
- Yelland, R. (2013) Class III Malocclusions. In: *Veterinary Orthodontics*. Ed B. A. Niemiec. Practical Veterinary Publishing, San Diego. pp 110-115
- Yoshida, K., Watarai, Y., Sakai, Y., et al. (1998) The effect of intralesional bleomycin on canine acanthomatous epulis. *Journal of the American Animal Hospital Association* **34**, 457-461
- Zheng, T. Z., Boyle, P. Hu, H. F., et al. (1990) Dentition, oral hygiene, and risk of oral cancer: a case-control study in Beijing, People's Republic of China. *Cancer Causes and Control* **1**, 235-241

These WSAVA Dental guidelines have been published as submitted to JSAP and have not gone through the usual full peer-review process.

致謝

感謝

翁浚岳

中華民國獸醫內科醫學會 理事長

審閱

蔡依津

恩亞動物醫院 院長 / 主治醫師
臺灣小動物牙科正確知識先驅者

編譯

羅億禎

贊助廠商

