

CUANDO EL RÍO SUENA, MOCO LLEVA

Lucía Elorriaga Sanzano (a), Pedro Luis Postigo Martín (b), Nicolás Martínez Miñambres (c) (a) *Pediatra de Atención Primaria. CS Etxebarri. Vizcaya. España;* (b) *Pediatra de Atención Primaria. CS Etxebarri. Vizcaya. España;* (c) *MIR-Pediatría. Hospital de Cruces. Vizcaya. España*

INTRODUCCIÓN: El síndrome del lóbulo medio (SLM) se caracteriza por el colapso recurrente o crónico del lóbulo medio o llingula. El síntoma más común es la tos crónica recurrente, la auscultación patológica localizada y la fiebre intermitente. Si la situación de colapso se prolonga, puede complicarse con acúmulo de secreciones, sobreinfección e inflamación, presentando una evolución desfavorable con neumonía recurrente o persistente y desarrollo de bronquiectasias.

RESUMEN CASO CLÍNICO: Niño de 25 meses que presenta en marzo de 2023 episodio de bronconeumonía bilateral con ingreso hospitalario por insuficiencia respiratoria (Fig1). Como antecedentes presenta bronquiolitis a los cuatro meses y episodios de bronquitis y sibilancias recurrentes. Se inicia tratamiento con corticoide inhalado y montelukast. Se constata en radiografía previa (noviembre de 2022) patrón radiográfico de atelectasia-neumonía de LII (Fig2).

En la exploración física entre los episodios destaca en la auscultación hipoventilación en hemitórax anterior a nivel de base izquierda y estertores subcrepitantes.

Dada la recurrencia de episodios, la exploración alterada entre los mismos, y la imagen radiológica persistente, se realiza analítica sanguínea con perfil inmunológico sin hallazgos y se remite a Neumología donde se realiza TAC: Hallazgos sugestivos de proceso infeccioso broncoalveolar. Atelectasia paracardíaca en llingula.

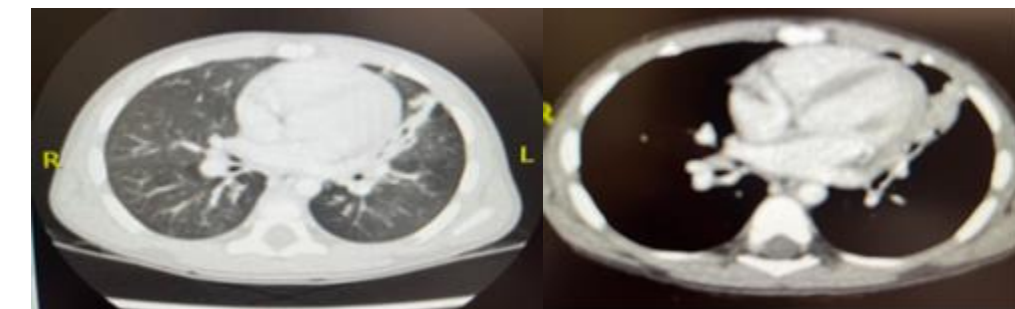
Fig1

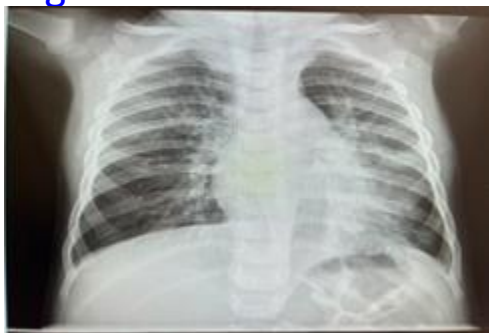
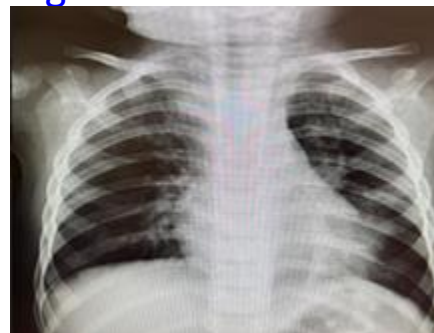
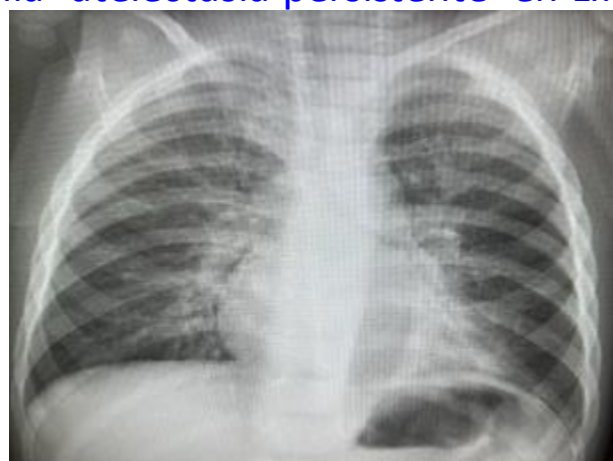Fig2



En Abril de 2023 presenta nuevo episodio febril con imagen de neumonía- atelectasia persistente en LII en la Rx.



Se realiza fibrobroncoscopia: El bronquio de la llingula se encuentra estenosado y con colapso dinámico que llega a ocluir el mismo. La carina de separación con el bronquio del LSI se encuentra ensanchada. Se recoge lavado broncoalveolar: *Haemophilus influenzae*. Se inicia tratamiento con Sulfametoxazol/Trimetropin 40mg/8mg/Kg/día durante 2 semanas y rehabilitación respiratoria con buena evolución clínica, sin tos persistente ni reagudizaciones respiratorias y auscultación actual prácticamente normal (BVB y rales aislados en htx izquierdo).

CONCLUSIONES: El SLM puede ser una patología más frecuente de lo habitual, ya que puede no ser diagnosticada, o retrasar su diagnóstico en casos de falta de un seguimiento clínico adecuado de infecciones respiratorias de repetición. Se debe hacer el diagnóstico lo más precozmente posible para iniciar el tratamiento médico y fisioterápico, y así evitar posibles complicaciones.