

F. Vázquez Rueda, R. Núñez Núñez,
E. Blesa Sánchez

An Esp Pediatr 1996;45:82-84.

Introducción

El absceso retrofaríngeo (ARF) es una entidad patológica muy poco frecuente en la actualidad debido a la antibioterapia. Con frecuencia puede pasar desapercibido en sus estadios iniciales, a pesar de la clínica típica que suele provocar. La demora diagnóstica favorece tanto la producción de un cuadro séptico potencialmente grave, como una mayor dificultad para el manejo perioperatorio⁽¹⁻³⁾.

Aportamos tres casos de ARF, que consideramos ilustrativos de este tipo de patología.

Observaciones clínicas

Caso 1

Niña de 16 meses de edad con antecedentes de otitis media de repetición que acude a urgencias por fiebre de 39°C desde hace 12 días, siendo catalogada de catarro de vías altas y faringitis, en tratamiento con amoxicilina y antipiréticos durante 9 días, sin remitir la fiebre. Desde el mismo día que comienza con la fiebre, presenta dificultad en la movilización y tumefacción del cuello, que han ido en aumento. La noche anterior del inicio del cuadro, presenta ingestión de una espina de pescado que se extrae de faringe.

A la exploración destaca tumefacción laterocervical derecha dolorosa y rigidez de cuello (Fig. 1). Fiebre de 38,9°C. Hemograma: 22.500 leucocitos con 83% de granulocitos. Hct: 30,7%; Hgb: 10,1 g/dl. Bioquímica sanguínea y orina normales. La radiografía lateral de cuello (Fig. 2a) muestra un aumento llamativo del grosor del espacio retrofaríngeo que comprime y desvía la tráquea hacia adelante. La ecografía cervical (Fig. 2b), evidencia la ocupación de dicho espacio por contenido de ecogenicidad mixta que mide 4,3 x 2,3 cm, compatible con absceso.

Se instaura tratamiento con cefotaxima y amikacina i.v. durante 7 días, seguido de incisión y drenaje del absceso retrofaríngeo bajo anestesia general con intubación endotraqueal, obteniendo pus cremoso amarillento-verdoso abundante (Fig. 3), dejando sonda de Replogle en lecho del absceso, que se retira a los 7 días. En el cultivo de la muestra se aísla estreptococo no beta hemolítico y la evolución clínica y radiológica es favorable.

Hospital Universitario Materno-Infantil. "Infanta Cristina". Badajoz.

Correspondencia: Fernando Vázquez Rueda. Servicio Cirugía Pediátrica.

Hospital Universitario. Materno-Infantil "Infanta Cristina".

Avda. Damián Téllez Lafuente s/n. 06010 Badajoz.

Recibido: Abril 1995

Aceptado: Junio 1995

Absceso retrofaríngeo. Aportación de tres casos

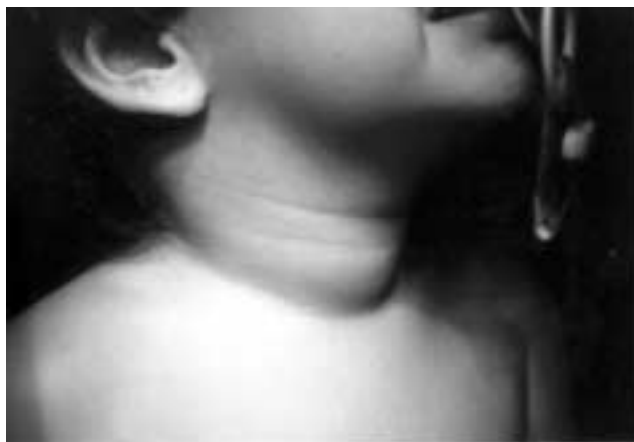

Figura 1. Tumefacción cervical con rigidez de cuello.

Caso 2

Varón de 3 años, remitido de otro centro con el diagnóstico de flemón retrofaríngeo, por fiebre elevada de 4 días de evolución, acompañada de disfagia, rechazo del alimento, y en las últimas 48 horas tortícolis con desviación de la cabeza a la izquierda. Moderada afectación del estado general, palidez generalizada, temperatura: 39°C. Adenopatías cervicales bilaterales, no adheridas a planos profundos y dolorosas. Secreciones orales abundantes con hiperemia faríngea. Hemograma: 13.000 leucocitos con 70% de segmentados. VSG: 38/73. Hgb: 10,4 gr/dl; Hct: 32%. PCR: 5 mg%. Rx lateral de cuello: imagen compatible con absceso retrofaríngeo que se confirma con la ecografía. Se instaura antibioterapia intravenosa y se practica drenaje y aspiración del absceso bajo anestesia general con intubación endotraqueal, por vía transoral. El espacio retrofaríngeo, muy abombado, contiene pus espeso amarillento, confirmando el diagnóstico. Evoluciona favorablemente. Cultivo del exudado: estreptococo no beta-hemolítico.

A las 4 semanas presenta recidiva, con clínica similar, que obliga a nuevo drenaje, curando tras él. Cultivo: estreptococo no beta-hemolítico.

Caso 3

Varón de 2 6/12 años de edad con antecedentes de ingestión de cuerpo extraño (trozos de cristal) extraídos cinco días antes, que comienza hace 48 horas con fiebre, rigidez de cuello, ano-

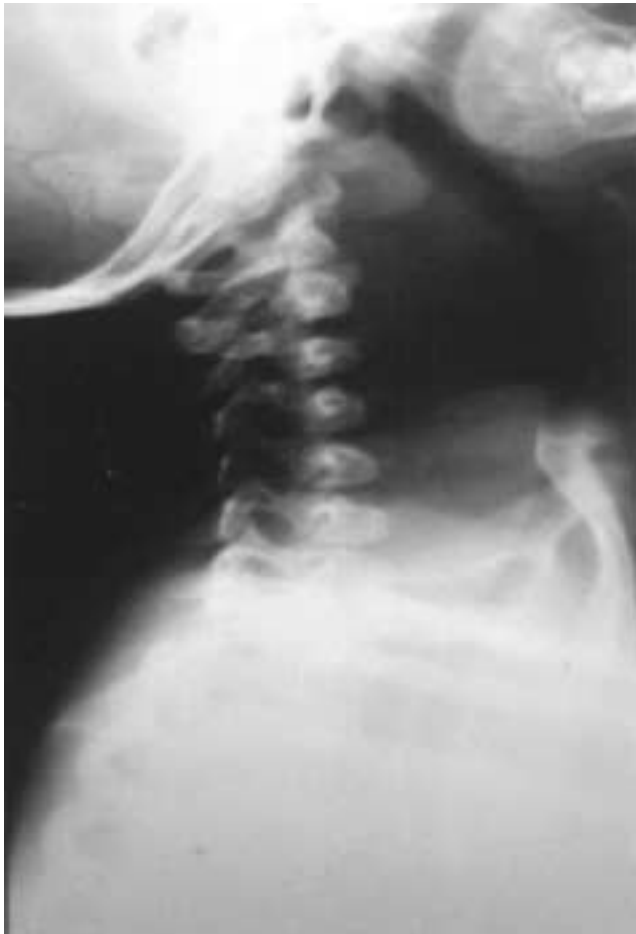

Figura 2a. Rx lateral de cuello: Ensanchamiento del espacio retrofaríngeo.

rexia y vómitos. A la exploración presenta mal estado general, faringe hiperémica con abombamiento de su pared posterior hacia adelante. Tumefacción cervical y submandibular izquierda. La radiografía lateral de cuello muestra ensanchamiento del espacio retrofaríngeo con rectificación de la columna cervical.

Se practica drenaje bajo anestesia general, instaurándose pauta de antibioterapia intravenosa, con evolución favorable, siendo el control radiográfico a la semana normal.

Discusión

Las infecciones del espacio retrofaríngeo, ocurren, generalmente, en niños menores de 3 años, como consecuencia en la mayoría de los casos, de la supuración de los ganglios linfáticos retrofaríngeos, que en ocasiones puede ser el resultado de la perforación de la faringe por un traumatismo, provocado por la ingestión de un cuerpo extraño, por herida punzante o accidentalmente tras una intervención a nivel faríngeo⁽¹⁻⁶⁾. Suelen manifestarse mediante fiebre alta, tumefacción y rigidez cervicales, con posición antiálgica y no existe trismo, a diferencia del absceso periamigdalino^(1,2,6). Si aumenta el absceso, puede exis-

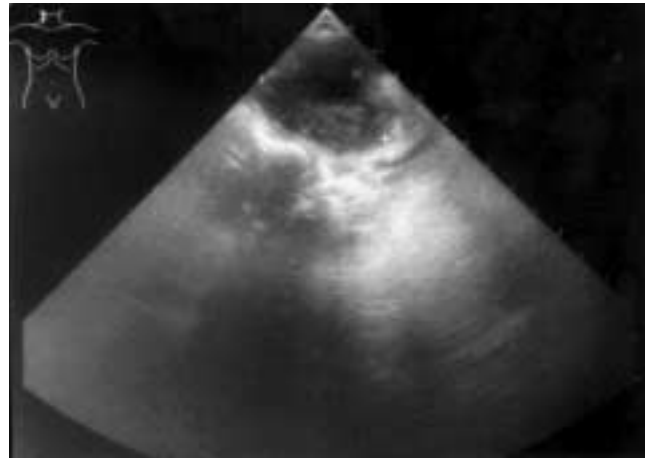


Figura 2b. Ecografía cervical: masa de ecogenicidad mixta de 4,3 x 2,3 cm a nivel laterocervical derecho.

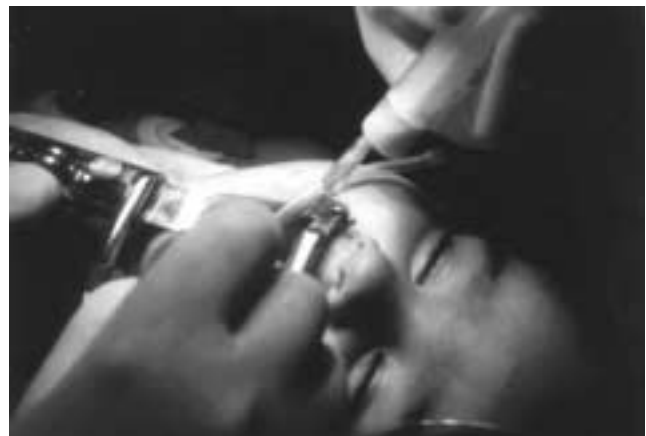

Figura 3. Drenaje del absceso por vía transoral.

tir dificultad respiratoria y disfagia. A la exploración se observa el abombamiento hacia adelante de la pared faríngea posterior⁽⁴⁻⁶⁾.

La radiografía lateral de cuello para partes blandas es fundamental para establecer el diagnóstico de ARF, al observar un ensanchamiento de dicho espacio, pudiendo contener en su interior niveles hidroaéreos. La ecografía suele confirmar estos hallazgos y la TAC puede ser útil para ayudar al diagnóstico, aunque no suele ser necesaria⁽⁴⁻⁸⁾.

La evolución espontánea de estos abscesos, cuando no se tratan, es la rotura frecuentemente hacia la faringe, lo que puede desencadenar un cuadro respiratorio con asfixia o extensión de la infección a vías respiratorias. Otras complicaciones son la trombosis de la yugular interna, mediastinitis y sepsis^(2,5,7). Debe tenerse en cuenta el ARF en el diagnóstico diferencial ante un cuadro de obstrucción de la vía aérea por inflamación cervical aguda, además de los abscesos peritonsilar, parafaríngeo y la angina de Ludwig, entre otros, ya que la instauración de un tratamiento médico-quirúrgico precoz evita estas complicaciones^(2,4,7).

Los gérmenes responsables del ARF suelen ser el estreptococo beta-hemolítico del grupo A, estafilococos y anaerobios, predominando las infecciones polimicrobianas. Por ello, inicialmente, la antibioterapia debe incluir una penicilina resistente a la penicilinas del estafilococo, como la nafcilina y otros antibióticos de amplio espectro como la clindamicina^(2,4,8-10).

El tratamiento quirúrgico consistente en el drenaje, es inevitable, y debe realizarse con buen control respiratorio, con intubación endotraqueal, para evitar la aspiración de pus. Si la intubación no es factible, debe puncionarse y evacuarse parcialmente el absceso, con anterioridad, por vía transoral.

Bibliografía

- 1 Ferguson ChF, Kendig EL. "Otorrinolaringología pediátrica". 2ªed. esp. Salvat S.A. Ed. Barcelona, 1977. págs: 1148-1150.
- 2 Cabrera de León A, Armas Ramos H, Casabona Monterde C, Reig Ripoll F, González Espinosa C, Doménech Martínez E. "Absceso retrofaríngeo en preescolar". *An Esp Pediatr.* 1986;**24**:321-322.
- 3 Thompson JW, Cohen SR, Reddix P. "Retropharyngeal abscess in children: a retrospective and historical analysis". *Laryngoscope* 1988;**98**: 589-592.
- 4 McCook TA, Felman AH. "Retropharyngeal masses in infants and young children". *Am J Dis Child.* 1979;**133**:41-43.
- 5 Coulthard M, Isaacs D. "Retropharyngeal abscess". *Arch Dis Child* 1991;**66**:1227-1230.
- 6 García-Mon Marañes F, Araguez Moreno G. "Abscesos del espacio retrofaríngeo". *Acta Pediatr Esp.* 1993;**51**:766-768.
- 7 Barajas D, Pérez R, Martínez M, Alvarez M, Palomino N, Alonso M. "Absceso retrofaríngeo." *Arch Pediatr.* 1990;**41**:25-27.
- 8 Morrison JE Jr, Pashley NR. "Retropharyngeal abscesses in children: a 10-year review". *Pediatr Emerg Care* 1988;**4**:9-11 .
- 9 Har-El G, Aroesty JH, Shaha A, Lucente FJ. "Changing trends in deep neck abscess. A retrospective study of 110 patients". *Oral Surg Oral Med Oral Pathol.* 1994;**77**:446-450.
- 10 Sethi DS, Stanley RE. "Deep neck abscesses-changing trends". *J Laryngol Otol.* 1994;**108**:138-143.