

美国超声心动图协会（ASE）成人右心超声心动图诊断指南 获欧洲心脏病协会欧洲超声心动图学会和加拿大超声心动图协会支持

指南编写委员会成员：Lawrence G. Rudski, MD, FASE, Chair, Wyman W. Lai, MD, MPH, FASE, Jonathan Afilalo, MD, Msc, Lanqi Hua, RDCS, FASE, Mark D. Handschumacher, BSc, Krishnaswamy Chandrasekaran, MD, FASE, Scott D. Solomon, MD, Eric K. Louie, MD, and Nelson B. Schiller, MD, Montreal, Quebec, Canada; New York, New York; Boston, Massachusetts; Phoenix, Arizona; London, United Kingdom; San Francisco, California

中文版翻译：北京清华长庚医院 王昊天 刘芳

中文版审阅：Massachusetts General Hospital, Lanqi Hua

英文关键词：Right ventricle, Echocardiography, Right atrium, Guidelines

中文关键词：右心室，超声心动图，右心房，指南

文中出现的缩写及英-中文对照：

ASE = American Society of Echocardiography, 美国超声心动图协会

AT = Acceleration time, 加速时间

EF = Ejection fraction, 射血分数

ET = Ejection time, 射血时间

FAC = Fractional area change, 面积变化分数

IVA = Isovolumic acceleration, 等容加速度

IVC = Inferior vena cava, 下腔静脉

IVCT = Isovolumic contraction time, 等容收缩时间

IVRT = Isovolumic relaxation time, 等容舒张时间

MPI = Myocardial performance index, 心肌工作指数

MRI = Magnetic resonance imaging, 核磁共振成像

LV = Left ventricle, 左心室

PA = Pulmonary artery, 肺动脉

PADP = Pulmonary artery diastolic pressure, 肺动脉舒张压

PH = Pulmonary hypertension, 肺高血压

PLAX = Parasternal long-axis, 胸骨旁长轴

PSAX = Parasternal short-axis, 胸骨旁短轴

PVR = Pulmonary vascular resistance, 肺血管阻力

RA = Right atrium, 右心房

RIMP = Right ventricular index of myocardial performance, 右室心肌工作指数

RV = Right ventricle, 右心室

RVH = Right ventricular hypertrophy, 右心室肥厚

RVOT = Right ventricular outflow tract, 右室流出道

RVSP = Right ventricular systolic pressure, 右室收缩压

SD = Standard deviation, 标准差

SPAP = Systolic pulmonary artery pressure, 肺动脉收缩压

TAM = Tricuspid annular motion, 三尖瓣环移动

TAPSE = Tricuspid annular plane systolic excursion, 三尖瓣环平面收缩位移

3D = Three-dimensional, 三维

TR = Tricuspid regurgitation, 三尖瓣反流

2D = Two-dimensional, 二维

目录

摘要 2

概述 4

确立参考值及其范围的方法学 5

右心检查的超声声窗和超声心动图切面 10

右心节段命名方法和冠脉供应范围 10

传统二维右心评估方法 11

A. 右心房 11

右房压 11

B. 右心室 13

右室壁厚度 13

右室内径 13

C. 右室流出道 (RVOT) 15

右室面积变化分数与容积评估 17

A. 右室面积和面积变化分数 17

B. 二维容积和射血分数评估 17

C. 三维容积评估 17

右心室和室间隔形态 18

右室压力和容量负荷增大状态下室间隔几何构象变形的时相差异 19

右室和肺循环的血流动力学评估 19

A. 肺动脉收缩压 (SPAP) 19

B. 肺动脉舒张压 20

C. 平均肺动脉压 21

D. 肺血管阻力 21

E. 运动负荷试验中肺动脉收缩压的测量 22

非容量性右室功能评估方法 22

A. 右室整体收缩功能评估方法 23

右室 dP/dt 23

RIMP 23

B. 右室局部收缩功能的评估 24

三尖瓣环收缩期位移 (TAPSE) 或三尖瓣环运动 (Tricuspid Annular Motion, TAM) 24

组织多普勒显像 25

等容收缩期心肌加速度 26

右室局部应变和应变率 27

二维应变 27

右室收缩功能评估的建议总结 29

右室舒张功能 29

A. 右室舒张功能不全 29

B. 右室舒张功能评估 29

C. 年龄、呼吸、心率和负荷状态对舒张功能的影响 30

D. 与临床结合 30

右室功能评估的临床与预后意义 30

结论 31

参考文献 32

摘要

评估右心室对预测有心肺疾病症状表现的患者的发病率和死亡率具有重要意义。然而,系统化评估右心室功能缺乏统一的标准。这其中部分原因是既往过于关注左心功能的评估,缺少右心超声成像方法的探索,及缺乏对右室大小和功能的正常参考值方面的超声诊断研究。

所有有关右心的超声心动图检查,检查技师和医生都需利用多个右心切面,报告中应基于定性参数和定量参数对右心进行评估。检查报告的测量值应包含:右室大小,右房大小,右室收缩功能(必须包含下列参数之一:右心室面积变化分数[FAC],脉冲多普勒瓣环收缩期峰值速度[S'],三尖瓣环收缩期位移[TAPSE];报告中也可包含右室心肌工作指数[RIMP]),肺动脉收缩压(SPAP),以及依据下腔静脉(IVC)内径和呼吸塌陷率所计算的右房压。有些情况下,要求在报告中提供额外的测量数据,如:肺动脉舒张压(PADP)和右室舒张功能。这些推荐的右室测量参考值,详见“表 1”。所有参考值是从既往无任何心脏病史,且排除了先天性心脏病的健康受试者中获取的。本指南中的某些参考值与美国超声心动图协会(ASE)原来公布的腔室参考值有差别。当前参考值是基于更大规模人群或合并了数个研究后所得到的,而之前的参考值仅基于单个研究所获得。医师应注意此处提供的参考值并未与体表面积或身高进行校正。因此,对于测量结果为参考值上限或下限的受试者而言,可能因为不在参考值范围内而被错误分类。此外,由于现有数

据不足本指南无法对疾病进行轻中重程度分级，因此医师需要依据所有获取的数据对疾病的轻重程度，给予自己的判断。所有关于右心的超声心动图检查，结合所有检查数据进行最终解读是至关重要的。

基本成像声窗和切面

全面评估右室收缩和舒张功能以及右室收缩压(RVSP)需要心尖四腔切面，改良的心尖四腔切面，左胸骨旁长轴切面(PLAX)和胸骨旁短轴切面 (PSAX)，胸骨旁右室流入道切面，剑下切面。

右室内径

右室内径的最佳测量切面是聚焦于右心室的舒张末期心尖四腔切面。应注意显示最大的右室内径，避免缩小右室长径(Figure 6)。可以应用同时显示十字交叉和心尖的方法来确定切面 (Figure 7)。若**基部水平内径>42 mm，中部水平内径>35 mm，或长径>86 mm**，则提示右室内径增大

右房内径

心尖四腔切面可用于测量右房内径 (Figure 3)。右房面积**>18 cm²**，右房长径（指较大的内径）**>53 mm**，或横径（指较小的内径）**>44mm** 提示舒张末期右房增大。

右室流出道(RVOT) 内径

左侧 PSAX 切面可用于测量紧邻肺动脉瓣水平的“右室流出道远端直径” (Figure 8C)，左侧 PLAX 切面可以显示 RVOT 近端，可测量“右室流出道近端直径” (Figure 8A)。紧邻肺动脉瓣水平的“右室流出道远端直径”舒张末期**>27mm** 提示 RVOT 增宽。

右室壁厚度

最佳测量方法为在剑下切面于舒张期使用 M 型或二维 (2D) 法对右室壁厚度进行评估 (Figure 5)，此外胸骨旁切面也可用于测量 RV 壁厚度。右室壁厚度**>5mm** 提示右室肥厚(RVH)，此时可在没有其他病变的情况下提示 RV 压力负荷增加。

IVC 内径

剑下切面可用于测量 IVC 内径，并评估 IVC 吸气塌陷率。应在最接近肝静脉开口处测量 IVC 内径 (Figure 4)。

表 1 右心结构和功能测量的参考范围的总结

变量	单位	异常范围	插图
房室直径			
右室基底段内径	Cm	>4.2	图 7
右室剑突下切面室壁厚度	Cm	>0.5	图 5
RVOT PSAX 远端内径	Cm	>2.7	图 8
RVOT PLAX 近端内径	Cm	>3.3	图 8
右房长径	Cm	>5.3	图 3
右房短径	Cm	>4.4	图 3
右房收缩末面积	cm ²	>18	图 3
收缩功能			
TAPSE	Cm	<1.6	图 17
脉冲多普勒瓣环峰值速度	cm/s	<10	图 16
脉冲多普勒 MPI	—	>0.40	图 16
组织多普勒 MPI	—	>0.55	图 16 和 18
FAC (%)	%	<35	图 9
舒张功能			
E/A 比值	—	<0.8 或>2.1	
E/E'比值	—	>6	
减速时间 (ms)	ms	<120	

FAC，面积变化分数；MPI，心肌工作指数；PLAX，胸骨旁长轴；PSAX，胸骨旁短轴；RVOT，右室流出道；TAPSE，三尖瓣环收缩期位移

为了简化报告并统一标准，计算 SPAP 时需要评估 RA 压力时应给予确切值而不是 RA 的压力范围。IVC 直径 ≤ 2.1cm 且吸气塌陷率 >50% 时，RA 压正常（即 3 mm Hg，范围 0-5 mm Hg），而 IVC 直径 > 2.1cm 且吸气塌陷率 <50% 为 RA 压升高（即 15 mm Hg，范围 10-20 mm Hg），在某些不适合此标准的情况下，可取中间值（即 8 mm Hg，

范围 5-10 mm Hg)。其他右房压指标可显示为低于或高于正常值，或者高右房压。必需指出在 RA 压力正常的情况下，健康年轻运动员 IVC 可以扩张。此外，使用呼吸机的病人，IVC 通常扩张且没有塌陷现象，这种情况下不应使用 IVC 估测右房压。

右室收缩功能

可以采用 RIMP, TAPSE, 2D RV FAC, 2D RV 射血分数 (EF), 三维(3D) RV EF, 组织多普勒技术测量的三尖瓣环侧壁收缩速度 (S'), 及长轴应变和应变率等数项参数对 RV 收缩功能进行评估。多数研究表明，其中 RIMP, TAPSE, 2DFAC, 以及三尖瓣环 S' 应用价值较大。虽然 3D RV EF 似乎重复性好而较可信，但目前尚无足够的证据证明它的临床价值。

RIMP 是评估 RV 整体功能的一项指标。脉冲多普勒 RIMP > 0.40 和组织多普勒 > 0.55 提示 RV 功能不全。在三尖瓣环侧壁获取脉冲组织多普勒频谱，可测量等容收缩时间 (IVCT)，等容舒张时间 (IVRT) 及射血时间 (ET)，避免心率变异引起的误差。RA 压力升高时 RIMP 可假性降低，导致 IVRT 缩短。

TAPSE 较容易获取，是测量 RV 轴向功能的一项指标。侧壁三尖瓣环 TAPSE < 16 mm 提示 RV 收缩功能不全，尽管它测量 RV 轴向功能，但与放射性核素等方法测量的 RV EF, 2D RV FAC 和 2D RV EF 等 RV 整体收缩功能指标具有较好的相关性。

二维面积变化分数 (2D RV FAC) (百分数) 用于估测 RV 收缩功能。2D RV FAC < 35% 提示 RV 收缩功能不全。测量的关键是确保在收缩和舒张期，包括心尖部和侧壁在内的全部右心室都在切面内。描绘 RV 面积时必须小心排除肌小梁的影响。

S' 容易测量，可信度高并重复性好。 S' < 10cm/s 提示 RV 收缩功能不全。 S' 与其它 RV 整体收缩功能指标的相关性好。为避免测量错误，需保持多普勒取样线与基底段和瓣环水平一致。在。

RV 舒张功能

可以通过如下手段评估 RV 舒张功能：三尖瓣前向血流脉冲多普勒频谱，三尖瓣环侧壁组织多普勒频谱，肝静脉脉冲多普勒频谱，IVC 内径及其塌陷率。各种参数的上下限范围均列于表 1 中。推荐采用 E/A 比值，减速时间，E/e' 比率和右房大小作为评估指标。需注意这些指标都应在平静呼吸状态下的呼气末进行测量，或取大于 5 个连续心动周期的平均值，当存在三尖瓣大量反流 (TR) 时上述指标无效。

RV 舒张功能不全的分级为三尖瓣 E/A < 0.8 提示松弛受损；三尖瓣 E/A 在 0.8 到 2.1 之间，且 E/e' 比率 > 6 或肝静脉舒张期血流为著提示假性正常化，三尖瓣 E/A > 2.1 且减速时间 < 120 ms 提示限制性充盈。

肺动脉收缩压 SPAP、RVSP

在没有显著 RVOT 梗阻的情况下，可采用三尖瓣反流结合右房压可靠地估测 RVSP。建议采用 IVC 内径及其塌陷率来估测右房压，而不是采用一个固定的右房压数值。总的来说，三尖瓣反流速度大于 2.8 到 2.9 m/s，肺动脉收缩压估测为 36mmHg，假设右房压为 3 ~ 5mmHg，则提示 RV 收缩压升高、肺动脉压升高。老年人及肥胖者 SPAP 可升高。此外，SPAP 与每搏输出量及收缩压相关。SPAP 升高并不意味着肺血管阻力 (PVR) 增加。总之，需要对 SPAP 升高进行仔细评估。评估 RV 舒张功能和 SPAP 时，需考虑到上述两项指标受左心收缩功能和舒张功能的影响。报告中需同时列出肺动脉压与血压或平均动脉压。

由于超声心动图是评估患者心血管系统结构与功能的首选检查，故而除评估左心相关参数外，对右心结构和功能的基本评价也很重要。在明确右心衰或肺高血压时，还需采用其他参数 (如 PVR 等) 对右心功能进行详细评估。

概述

尽管右室功能与许多临床疾病预后紧密相关，但右心室的评估长期以来被忽视。虽然诸多研究已对评估左室进行了深入探讨，并确立了内径，容积，质量及功能指数的正常值范围，但针对右室内径及功能的研究却很少。相对可预测的左室形态和标准成像切面有助于确立左室规范化评估方法，而右室复杂的形态结构也部分影响了右室内径正常值的确定。右室由截然不同的三个部分组成：平滑肌性的流入道（体部）、流出道，及布满肌小梁的心尖部区域。采用容积法测量右室功能往往需要多个假设，充满挑战性，因而许多医生依赖肉眼评估右室大小与功能。

2005年1月出版的ASE和欧洲超声心动图协会腔室量化检测建议中包含了右室内径和功能的基本检测方法，但该文件主要关注于左心测量与评估，有关右心测量与评估的篇幅很小。此后，在右心超声心动图评估方面已有了显著的进展。此外，也有广泛普及右心超声心动图检查标准的相关细节的需求。

本指南的目的是初步建立右心成像及评估右室大小和功能的统一标准，开始并推进获取右心相关正常值的加速器。虽然其中包含一些描述右室病理状态及其将影响测量结果的参考内容，但这篇指南不对影响右心的病理学表现做详细的描述。

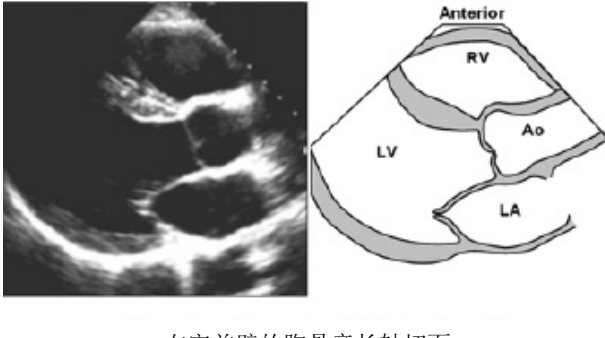
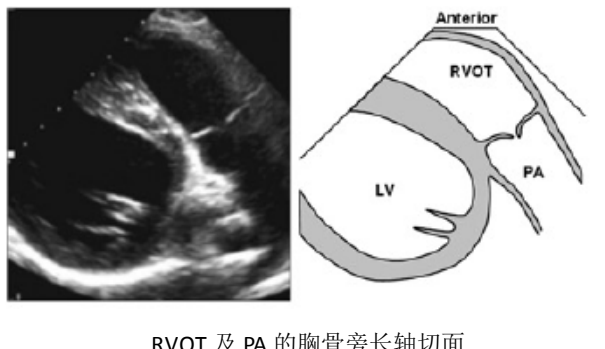
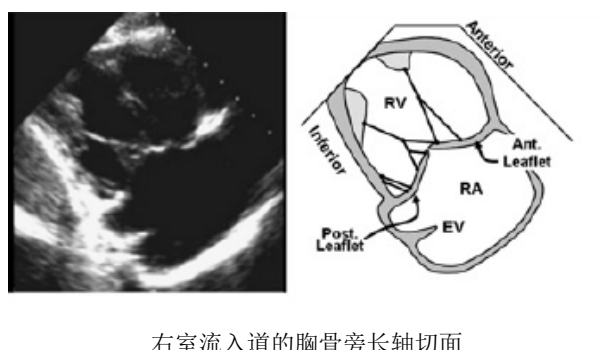
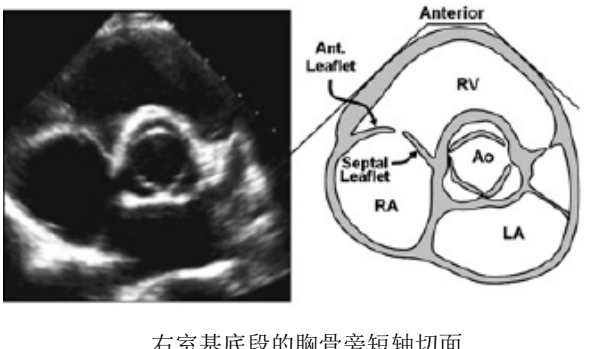
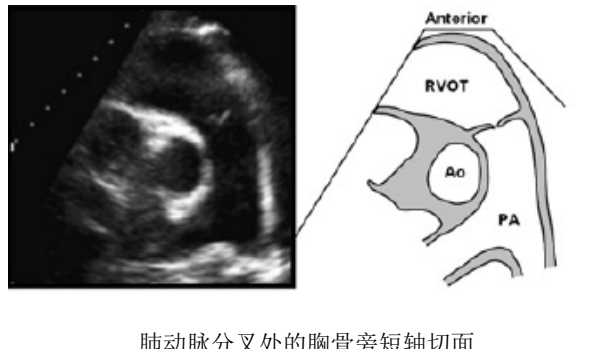
本指南目标如下：

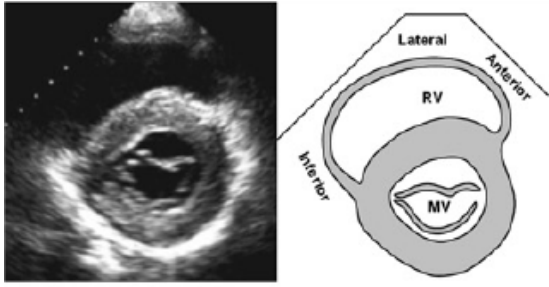
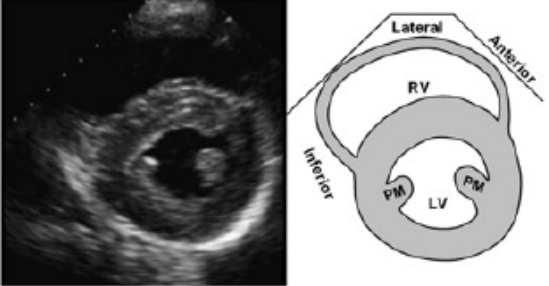
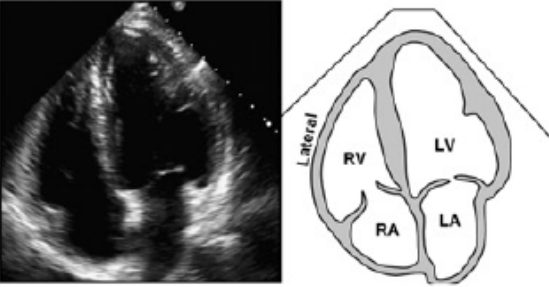
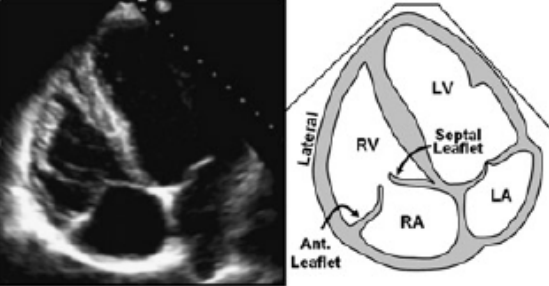
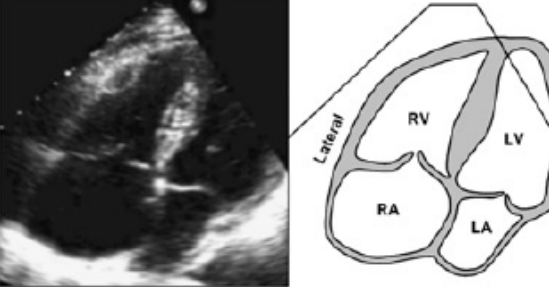
- 1、描述评估右心的最佳声窗与切面。
- 2、描述超声心动图评估右心大小及功能的常规方法与参数，以及获取这些参数的切面。
- 3、严格评估文献中所提供的数据并介绍每种测量方法的优缺点。
- 4、对标准超声心动图报告中应包含的右心测量值进行建议。
- 5、基于当前文献所提供的右心测量值，以95%置信区间为范围，提供经过更新改进的右心测量参考值。

确立参考值及其范围的方法学

指南编写委员会针对涉及健康人群右心超声心动图测量值的的所有的相关文献进行了深入而系统的检索。这些涉及正常参考值的文献，多数是以健康人群为对照的某些特殊疾病状态（如COPD）下右心大小及功能的研究。之后只选用了健康对照人群的测量值作为样本来确定右心的正常参考值。所有参考值都是基于没有任何心脏病史并除外先天性心脏病的健康人群数据所获得。每个测量值都引用了平均值和标准差（SD）以确保通过不同技术所获取的结果具有可比性。因为不能获得所有的受试者数据，因此未在此进行一一引用。考虑到每个研究的样本数不同且存在研究的内部变异，故而在合并数据时对各个研究的平均值及标准差都进行了加权处理，进而体现meta分析的随机性。平均值，参考值低限（即平均值-两倍的标准差）和参考值高限（即平均值+两倍的标准差）都是通过meta分析的计算而得。此外，为增加参考值的稳健性使用以平均值为中心的95%置信区间以确定参考值的上下限。编写委员会成员对参考值进行了反复检查，并针对部分内容与外部专家进一步讨论，以确保其与临床经验一致。因此，我们本指南中的正常值，参考值低限，参考值高限均基于健康人群所获得，并具有95%可信度的置信区间。因为不能获得每一个受试者个人的数据，因此无法以体表面积，性别，种族的方法进行校正，以确定不同的正常值范围。故而对于特定的患者而言，即使测量值在95%的置信区间内也可能是异常的，反之亦然。同样的，因为不能获得每一个受试者个人的数据，本参考值也无法对异常状态做出轻中重度分级。故而，医师需要依据所有获取的数据对疾病的轻重程度，给予合理的判读。如上所述，虽然极少数情况下用于分析的数据不足，但指南编写委员会相信本指南仍然必要（比如，RA压力的估测），目前的数据是基于对当前能获得的最佳数据资料的审查及共识所编写而成。由于先前指南参考的数据有限，甚至部分是基于单个小型研究所得出的结果，故本指南提供

的许多数值与 ASE2005 年 1 月出版的关于腔室量化测量建议中的部分数值有显著差异。读者们最好使用本文提供的参考值来评估右心大小和功能，并撰写报告。

 <p>右室前壁的胸骨旁长轴切面</p>	<p>可与此切面通过 2D 法，测量右室大小，室壁厚度及 RVOT 内径。</p> <p>切面图像变异很大，与探头的角度及放于肋间隙的位置相关。故而在评估 RVOT 大小时不能仅以此切面为证据。</p>
 <p>RVOT 及 PA 的胸骨旁长轴切面</p>	<p>显示漏斗部的长轴切面，可显示 RVOT 前部。在此切面中，亦可观察肺动脉及肺动脉瓣。</p> <p>可用于检测肺动脉瓣环直径，进而评估肺动脉瓣情况。</p>
 <p>右室流入道的胸骨旁长轴切面</p>	<p>可作为评估右室前壁/下壁，三尖瓣前叶/后叶的重要切面。</p> <p>亦可观察前后乳头肌，腱索，下腔静脉入口、下腔静脉瓣等。有时在该切面可能观察到冠状静脉窦（未显示）。</p> <p>在本切面，将超声声束置于与三尖瓣反流平行的方向，则可检测三尖瓣反流的相关参数。</p>
 <p>右室基底段的胸骨旁短轴切面</p>	<p>显示右室前壁基底段，RVOT，三尖瓣，肺动脉瓣及右房。</p> <p>通常用于舒张期测量 RVOT 内径。</p> <p>在此切面，将超声声束置于与三尖瓣反流平行的方向，可检测三尖瓣反流的相关参数。</p> <p>用于评估房间隔分流（尤其对主动脉根部后方卵圆孔未闭的血流评估更为关键）</p>
 <p>肺动脉分叉处的胸骨旁短轴切面</p>	<p>用于评估肺动脉瓣，肺动脉及其分支。</p> <p>用于评估肺动脉瓣环直径与肺动脉大小，以及漏斗部、肺动脉瓣及肺动脉的多普勒测量。</p> <p>可见 RVOT 近端及远端部分。</p>

 <p>右室胸骨旁短轴二尖瓣水平切面</p>	<p>显示右室前壁、后壁及侧壁的基底段水平在此切面，可清晰显示新月形的右室。对于右室容量负荷或压力负荷过高时，观察室间隔收缩期及舒张期变化的最佳切面。可对右室大小进行初始评估，但由于右室收缩的不对称性，故而无法评估右室的收缩功能。</p>
 <p>右室胸骨旁短轴乳头肌水平切面</p>	<p>显示右室前壁、后壁及侧壁的中段段水平。在此切面，可清晰显示新月形的右室。对于右室容量负荷或压力负荷过高时，观察室间隔收缩期及舒张期变化的最佳切面。可对右室大小进行初始评估，但由于右室收缩的不对称性，故而无法评估右室收缩功能。</p>
 <p>心尖四腔切面</p>	<p>评估右室/右房大小，形状及功能的重要切面。常在此切面测量右室基底段及中间段长径、短径，评估右室面积及面积变化分数，右房长径与短径，右房面积与体积。常在此切面以多普勒法评估右室流入血流及反流，通过 M 型法评估三尖瓣环移动度，通过组织多普勒评估右室应变。在此切面将超声声束置于与三尖瓣反流</p>
 <p>聚焦于右室的心尖四腔心切面</p>	<p>作为推荐切面，可替代心尖四腔切面用于测量右室基底段短径。右室游离壁在此切面得到强化显示，故而可作为评估右室/右房大小，形状及功能的有效切面。在此切面，将超声声束置于与三尖瓣反流平行的方向，可检测三尖瓣反流相关参数。</p>
 <p>改良心尖四腔心切面</p>	<p>改良四腔切面提供了部分右室侧壁及右房斜切面的有效信息。因右房被缩短并斜切，故而不可在此切面进行右房定量评估，同时也不能用于测量右室内径。当三尖瓣反流速度与超声声束平行时，可检测右室流入血流及三尖瓣反流参数。可通过 2D 法及多普勒法评估 ASD 及 PFO 血流。</p>

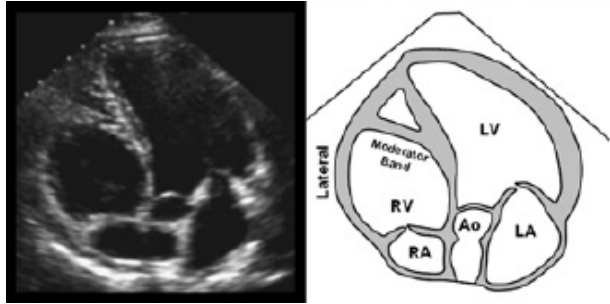
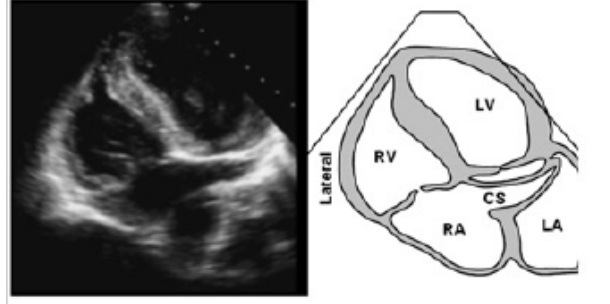
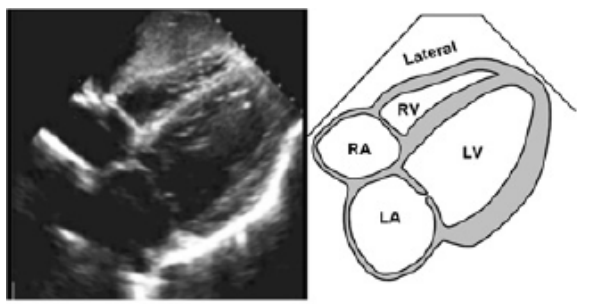
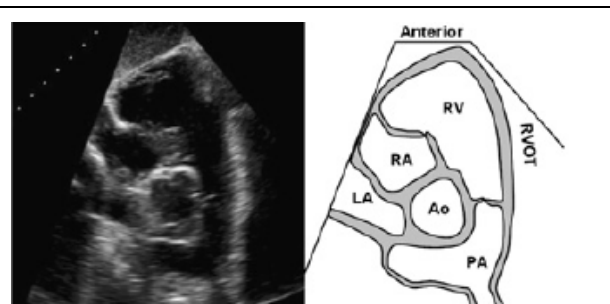
 <p style="text-align: center;">右室心尖五腔切面</p>	<p>此切面可显示右室前侧壁。 此切面为观察调节束的最佳切面。 在此切面，将超声声束置于与三尖瓣反流平行的方向，可检测三尖瓣反流相关参数。</p>
 <p style="text-align: center;">冠状窦心尖切面</p>	<p>此切面可显示右室后侧壁。 此切面为观察冠状静脉窦的最佳切面。 在此切面，将超声声束置于与三尖瓣反流平行的方向，可检测三尖瓣反流相关参数。</p>
 <p style="text-align: center;">右室剑下四腔切面</p>	<p>测量右心室壁厚度的最佳切面。 用于评估右室/右房的反向运动/塌陷，以诊断具有心包填塞的患者。 可作为通过 2D 法及多普勒法评估 ASD 及 PFO 血流的最佳切面。 虽可见 RV/RA，但因斜切角度及腔室缩小，不可定量评估右室/右房大小。 在此切面将超声声束置于与三尖瓣反流平行的方向，可检测三尖瓣反流相关参数</p>
 <p style="text-align: center;">右室基底段剑下短轴切面</p>	<p>可见右室基底段室壁，右室流入道、流出道，肺动脉瓣，肺动脉及其分支。 可在此切面测量测量 RVOT 内径。 可在此切面进行漏斗部，肺动脉瓣及肺动脉的多普勒测量。</p>

图 1 图像展示了综合评估右心的各个切面。每个切面的用途，优点，及某些特殊切面所存在的限制。

AO，主动脉；ASD，房间隔缺损；CS，冠状静脉窦；EF，射血分数；EV，下腔静脉瓣；LA，左心房；LV，左心室；MV，二尖瓣；PA，肺动脉；PFO，卵圆孔；PM，乳头肌；RA，右心房；RV，右心室；RVOT，右室流出道；U/S，超声。

右心超声声窗和超声心动图切面

为了区分右室结构和功能是否存在异常，评估右室大小，容积和收缩性能时需要获取一系列完整标准的右心切面(图 1)，包括胸骨旁长轴，胸骨旁右室流入道，胸骨旁短轴，心尖四腔切面，以右室为焦点的心尖四腔切面 (图 6)和剑下切面。利用所有切面对右心腔室的不同节段做完整评估是非常

重要的，因为每个切面的信息均可进行相互补充。该原则在评估结构和功能时都十分适用。通过连续多普勒检测三尖瓣反流来评估右室收缩压时，所采用的切面特别重要，因为是否能够检测到最大的血流速度有赖于超声束与反流束是否平行。当不同切面获取的结构及功能信息矛盾时 (discrepancies)，诊断医生必须结合所有的超声检查信息从全局对右心情况做出判断。图 1 描绘了详细的右心标准切面，以及每个切面中的结构。

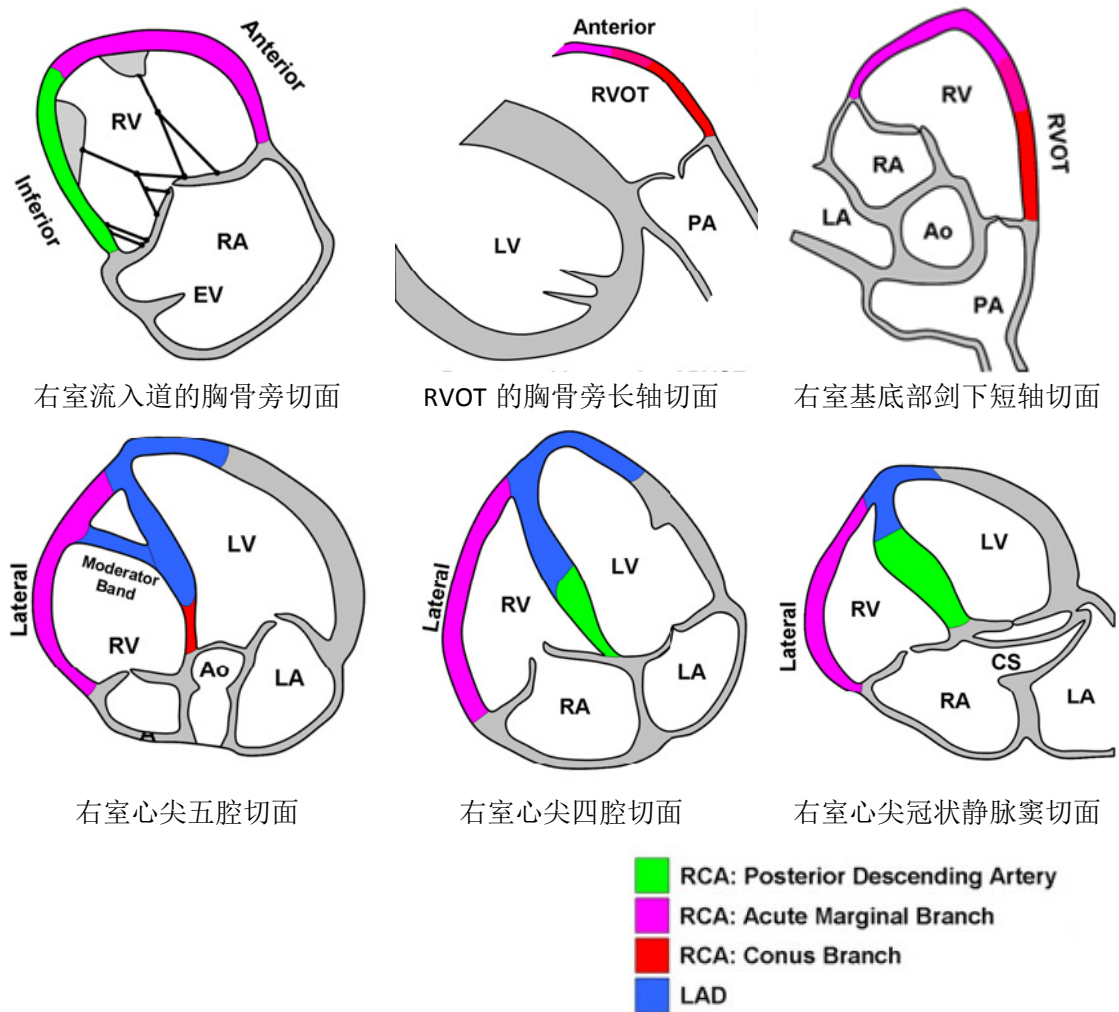


图 2 右室壁的节段命名方法，以及冠状动脉供血范围。AO, 主动脉；CS, 冠状静脉窦；LA, 左心房；LAD, 前降支；LV, 左心室；PA, 肺动脉；RA, 右心房；RCA, 右冠状动脉；RV, 右心室；RVOT, 右心室流出道；Anterior, 前壁；Inferior, 下壁；Lateral, 侧壁；Posterior Descending Artery, 后降支；acute marginal branch, 锐缘支；conus branch, 圆锥支。

右心节段命名法和冠脉供应范围

右冠状动脉所发出的边缘支是供应右室的主要冠状动脉。在急性心肌梗死时，阻塞部位越接近近端，受影响的右室心肌就越多。若发生后降支阻塞，即使右室功能受到影响，也仅局限于右室下壁的一小部分，右室流入道切面是针对此部分最好的观察切面。后降支发出垂直分支（即后间隔穿支）。对室间隔后三分之一供血。调节束由左前降支发出的第一间隔支供血。了解这种供血范围分布在使用乙醇行室间隔消融时至关重要。供应右心漏斗部的动脉圆锥支有 30% 从冠状窦开口单独发出，并为桥梁血管与左前降支相连。不到 10% 左回旋支的后外侧分支对右室游离壁后侧的一部分供血。前降支可参与右室心尖部的一部分供血，所以右室心尖部可在前降支阻塞时受累。此外，右室节段性室壁运动异常还与某些非心肌缺血性疾病有关。

传统二维右心评估方法

A. 右心房

右心房通过三条途径辅助右室充盈：（1）当三尖瓣关闭时，储存体静脉回流的血液；（2）舒张早期三尖瓣开放后，作为体静脉回流右室的通道；（3）舒张末期右心房收缩，起到对右心室主动充盈的作用。截止目前，针对右房在疾病状态下的角色的研究仍然很少。

一项针对 25 例原发性肺高压患者的研究表明，右房面积与死亡率或行肺移植有着相关因素。有文献表明，房性心律失常患者行二维及三维超声心动图检查时会发现右房扩大，房颤射频消融术后这种右房重构可逆转。

经胸超声检查右房的基本声窗是心尖四腔切面。可以通过这个切面测量并评估右房面积。右房长径是指从三尖瓣环水平中心到右房顶部中心的距离，与房间隔平行。右房短径是指从右房游离壁中部到房间隔的距离，与长径垂直。测量右房面积时应沿心内膜面描述轮廓，并在心室收缩末期（此时

容积最大），沿三尖瓣环侧面到室间隔面（不包括瓣叶和瓣环之间的面积，也要排除上下腔静脉和右心耳）进行描绘。注意右房内径有可能受胸腔和胸椎畸形的影响而呈现假性增大。经胸超声的右房长径、短径及收缩末面积的正常值见表 2。

优点：右房内径和面积从心肌四腔切面容易获取，可显示右房增大。

缺点：相比测量径线，测量右房面积花费时间更多，但能够更好的反映右房增大。

建议：左室或右室功能不全的患者在图像质量许可的情况下应估测右房面积，其上限是 18 cm²。对于具有显著右室功能不全的患者，因图像质量差而导致右房面积难以测量时，应考虑测量右房内径。其短径和长径的上限分别是 4.4 和 5.3 cm(表 2)。因为缺乏二维超声心动图右房容积的参考数据，暂时不推荐常规测量右房容积。

右房压

最常见的估测右房压是利用估测下腔静脉(IVC)内径及其吸气回缩率的方法⁹。右房压力升高时，IVC 压力会相应升高，进而导致 IVC 扩张且吸气时回缩率减小。结合这两项参数能够很好地评估右房压，对大多数病人而言，右房压限定在一个很小的范围。近期的回顾性研究发现，传统的 IVC 内径和回缩率参考值能够很好评估右房压升高或降低，但在评估中间值时有所不足¹⁰。此时采取其他的右房压力评估指标会有帮助。IVC 回缩率不能可靠地估测接受正压通气患者的右房压，此时如有可能建议使用中心静脉导管测量右房压。在这样的患者群中如果 IVC 内径 ≤ 12 mm 则可较准确地估测右房压 < 10 mmHg¹¹。在同样的患者群中如果 IVC 内径小而回缩率好则应考虑患者是否存在低血容量状态。

剑下切面是显示 IVC 的最佳切面，可以观察 IVC 的长轴¹²。建议呼气末，于紧邻肝静脉入口的近心段，距右房开口约 0.5 到 3.0 cm 处测量 IVC 内径(图 4)^{13,14}。建议在被打“吸气动作”(Sniff)及平静呼吸两种状态下测量 IVC 内径变化，以准确评估 IVC 回缩率，测量内径时确保 IVC 无移位^{4,5,12}。建

议采用探查 IVC 的短轴切面，来确保其长轴是垂直于 IVC 径向水平。虽然 IVC 扩张通常预示右房压升高，但对于其他测量均正常的患者，应取左侧卧位并重新评估 IVC 内径和回缩率，以避免潜在干扰因素导致的右房充盈压力升高。健康年轻运动员的 IVC 也可能扩张，但不表示其右房压升高。

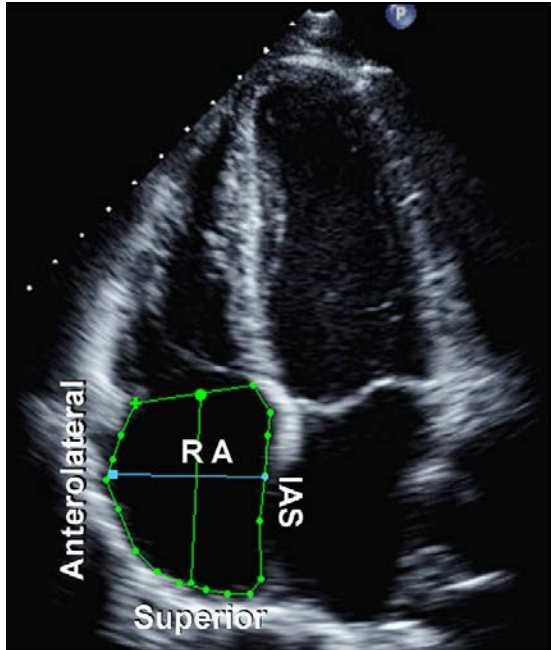


图 3 从三尖瓣瓣环 (TA) 的平面，沿房间隔 (IAS)、右房顶部 (Superior) 及前外侧壁 (Anterolateral) 描记右心房 (RA)。右房长径是指从三尖瓣环水平中心到右房顶部中心的距离，与使用绿线表示。右房短径是指从右房前侧壁中部到房间隔的距离，使用蓝线表示。

评估肝静脉血流可作为估测右房压的补充。右房压降低或正常时，收缩期肝静脉血流占优势，因而收缩期峰值流速 (Vs) 比舒张期峰值流速 (Vd) 高。右房压升高时，收缩期血流优势丧失，Vs 变小并导致 $Vs/Vd < 1$ 。肝静脉收缩充盈分数【即 $Vs/(Vs + Vd) < 55\%$ 时】是目前评估右房压升高最具敏感性 & 特异性的指标。评估肝静脉血流的方法对接受机械通气治疗的患者同样有效，可采用连续 5 个以上心动周期的血流平均速度及一个以上呼吸周期进行相应的评估。

右房增大及房间隔在整个心动周期中向左房凸出，也可作为右房压力升高的另一

特征。这一定性指标不能用于估测右房压，但这一特征提示需进行全面右房压力测量评估，以及查找可能的病因。

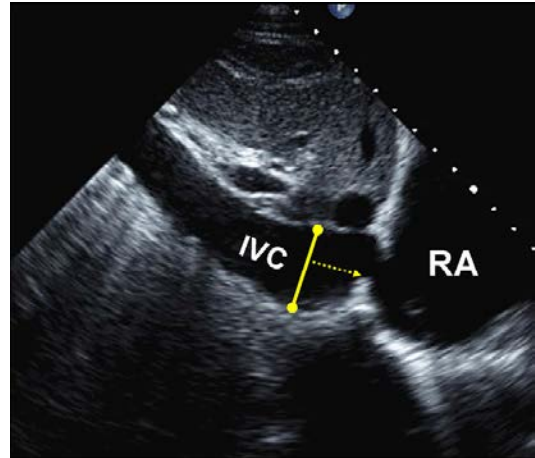


图 4 下腔静脉 (IVC) 切面。下腔静脉的测量方式为，在呼气末，于紧邻肝静脉入口的近心段，距右房开口约 0.5 到 3.0 cm 处，垂直于 IVC 长轴水平测量 IVC 内径 (实线表示)。

优点：通常情况下可从剑突下切面获得 IVC 内径。

缺点：IVC 回缩率对于接受机械通气的患者而言不能精确反映右房压。在右房压处于中间值时也不太可靠。

建议：为了简化报告并统一标准，计算 SPAP 值应给予确切评估的 RA 压力值而不是范围。IVC 直径 $\leq 2.1\text{cm}$ 且吸气末回缩率 $> 50\%$ 时，RA 压正常 (即 3 mm Hg，范围 0-5 mm Hg)，而 IVC 直径 $> 2.1\text{cm}$ 且吸气末回缩率 $< 50\%$ 为 RA 压升高 (即 15 mm Hg，范围 10-20 mm Hg)，如果指标处在两者之间，可取中间值 (即 8 mm Hg，范围 5-10 mm Hg)。或可采用其他评估右房压力的相关指标。这些指标包括限制性右心舒张期充盈模式，三尖瓣 $E/E' > 6$ ，肝静脉舒张期血流占优势 (可将收缩充盈分数 $< 55\%$ 作为定性指标)。在无法估测右房压力的情况下，若上述指标仍未能提示右房压力升高，右房压可低至 3mmHg。若吸气末 IVC 回缩率较小 ($< 35\%$)，且上述次要指标提示右房压力升高，则右房压可高至 15mmHg。如果仍然不能确定右房压力，右房压力可能为中间值 8mmHg。在不能有效地完成吸气动作时，平静吸气时 IVC 回缩率 $< 20\%$ 提示右房压力

升高。这一方法可用于评估所有患者的 RA 压力值。

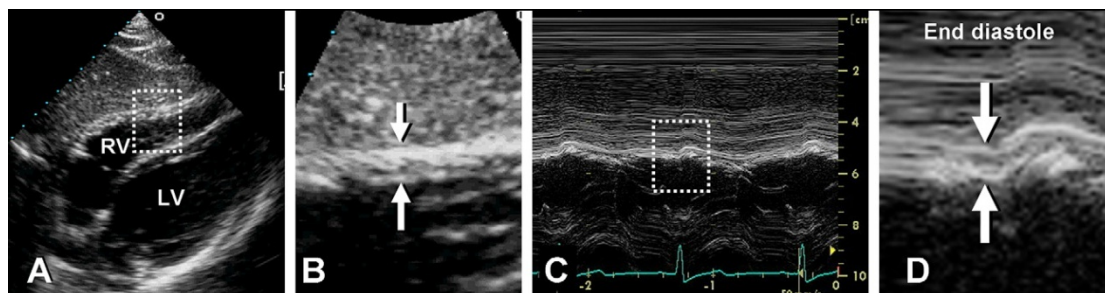


图 5 舒张末期右室壁厚度测量。(A) 右室壁剑下二维图像。(B) 对 A 图中所标记区域进行放大显示, 其中用箭头标记右室壁厚度。(C) 在 B 图中箭头标记处取 M 型图像。(D) 对 C 图中所标记区域进行放大显示, 其中用箭头标记舒张末期右室壁厚度。

B. 右心室

右室壁厚度

右室壁厚度是诊断右室肥厚的重要指标, 通常为右室压力负荷过大所致¹⁶⁻¹⁸。右室壁增厚可见于浸润型和肥厚型心肌病, 以及甚至可见于没有肺高压的显著左室肥厚者¹⁹。测量右室游离壁厚度, 可采用剑下切面, 在三尖瓣前叶瓣尖水平于舒张末期通过 M 型或二维超声, 或从左侧胸骨旁切面做测量^{4,16}。剑下切面能使右室游离壁与超声束垂直。准确测量右室壁厚度的关键是排除腱索和乳头肌, 识别右室心内膜边缘。可将显像焦距集中于右室壁区域, 以及减小探查深度以提高心内膜清晰度。应尽力排除心外膜脂肪, 以避免增大测量值。如果图像质量允许, 应尽量使用基础图像, 避免谐波图像以减少增加室壁厚度的可能。此外, 若脏层心包显著增厚也会增加其测量难度。

某些情况下存在右室壁变薄, 如: 羊皮纸样右心室 (Uhl anomaly) 或致心律失常性右室心肌病。但目前尚无可接受的超声标准定义右室壁厚度何时属于异常变薄。

优点: 右室壁厚度可通过 M 型或二维超声心动图, 在剑下切面或左侧胸骨旁切面测量。

缺点: 缺乏确定的预后信息。

建议: 对于考虑存在右室或/和左室功能不全的患者, 均应于报告中包含右室壁厚度, 胸骨旁或剑突下切面的右室壁厚度参考值上限均为 0.5cm。(表 2)。

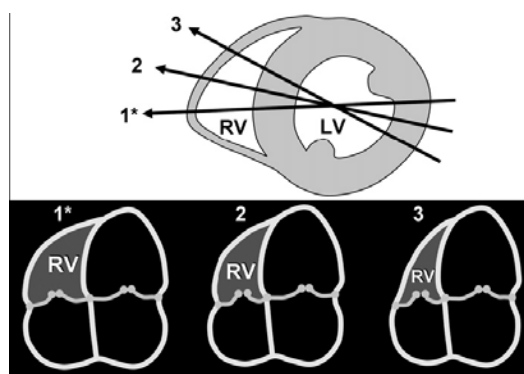


图6通过心尖四腔(A4C)切面示意图可发现, 尽管左室(LV)的大小及外观均大致相同, 但聚焦于右室(RV)的切面(*1)和轻微变换角度后的切面(2,3)右室大小差异很大。上图为左室中间段短轴切面, 通过该图显示A4C切面(1*,2,3)的获取方法, 下图为对应的A4C切面。

右室内径

慢性容量负荷和/或压力负荷过高²⁰, 及右心衰²¹会导致右心室增大。目前已证实可将右室舒张末期内径指数作为慢性肺部疾病的预后指标²², 舒张末期右室内径与左室内径的比值与急性肺栓塞的不良事件和/或住院生存率相关^{23,24}。在前负荷或后负荷增加时, 右室内径与右室舒张末容积的相关性较差^{25,26}。

可通过二维超声心动图心尖四腔切面在舒张末期测量右室大小。虽然目前尚缺乏定量评估方法, 但可定性地认为在标准心尖四腔切面中右室多小于左室, 且不大于左室内径的 2/3。若心尖四腔切面显示右室比左室大, 则提示右室已发生显著增大。这样的

标准同样适用于某些特定的情况（如右室压力或容量负荷显著增大时），即使右室内径在正常范围内，但若比低充盈状态下的左室大则代表已经发生了右室增大。在标准经胸心尖四腔切面，心尖部往往以左心室为主，当右室扩大至取代左心室并占据心尖位置时，即使没有量化指标支持，也代表右室至少出现了中度增大。

在经胸心脏超声中，确保优化右室成像的主要局限是无足够的参照点。故而，测量者使用的切面不同时，会导致右室内径出现正常、中等增大或减小的结果，如图6所示。因此，调整心尖四腔切面以获得“聚焦于右室的切面”是检测的关键。为了优化右室侧壁的显像，可能需将以左室为中心的四腔切面调整至以右室为中心。为了避免低估内径大小，应旋转探头直到发现内径最大的平面。为了避免高估内径大小，探头必须正确地放在心尖处，其声束平面应通过左室心腔的中心。测量过程中必须保证图像中的右室不发生缩短，且避免显示左室流出道（即避免采用心尖五腔切面进行测量）。

如图7所示，可通过图示的方法测量右室基底段和中间段的短径与右室长径¹。基

底段内径通常定义为心尖四腔切面右心室下1/3段最大的短径^{1,25,27}。正常右心室的最大短径多位于右室下1/3的位置^{4,25}。中间段心腔内径在右室中1/3处测量，即左室乳头肌水平。长径是指从三尖瓣瓣环水平到右室心尖的距离。应注意胸廓和胸椎畸形患者的右室可能被扭曲，进而表现为内径假性增大。

优点：通过心尖四腔切面测量右室内径很便捷，并可作为右室增大的标志。

缺点：右室内径测量的准确性高度依赖于转动探头所取得的切面是否合适，不恰当的切面会低估右室内径的大小。

建议：对于超声心动图提示存在右心疾病或肺高压的患者，比较理想的是在心尖四腔切面测量右室基底段内径、中间段内径和长径。为使报告具有可比性，完整的超声心动图报告应包含右室基底段内径，并应展示测量时所采用的切面（理想的切面应以右室为中心）。比较左室与右室的相对大小可帮助检查者判断右室是否增大。如果右室基底段内径在正常范围内，但右室比左室显像显著增大时，检查者也应报告右室增大。右室基底段内径的上限是4.2 cm(表2)。

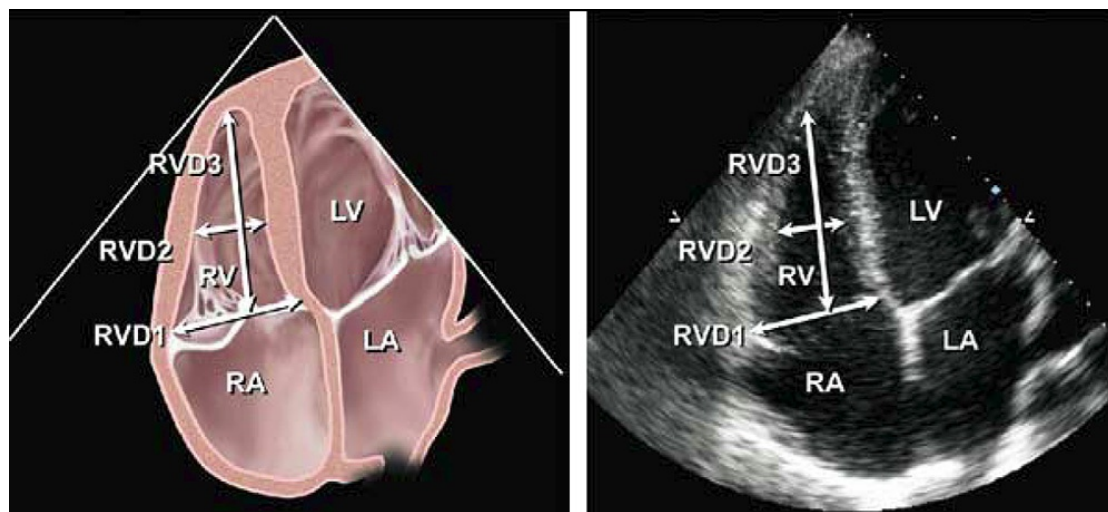


图7示意图(左)和对应的超声心动图心尖四腔切面(右)分别显示右室(RV)基底段(RVD1)和中间段(RVD2)短径,及右室长径(RVD3)。为了最大程度上显示右室大小,多将探头聚焦于右室。在这一切面下可更好地显示右室游离壁,故而也有助于测量面积变化分数。引自 J Am Soc Echocardiogr.¹

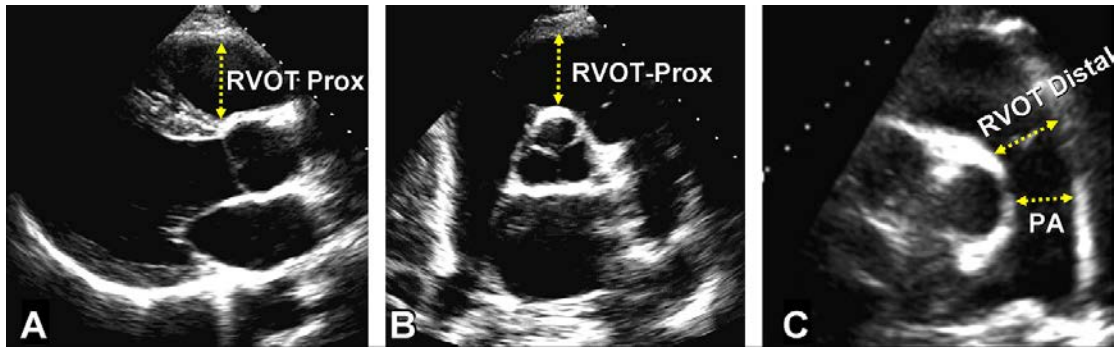


图 8 右室流出道 (RVOT) 近端或瓣下水平 (RVOT-Prox) 内径, 及远端或肺动脉瓣水平 (RVOT-Distal) 内径的测量方法。(A) 显示长轴 RVOT 前部的胸骨旁切面, (B) 显示基底段的胸骨旁短轴切面, 以及 (C) 显示肺动脉分叉的胸骨旁短轴切面。PA, 在肺动脉瓣至分叉处之间测量肺动脉内径。

C. 右室流出道 (RVOT)

右室流出道包含肺动脉漏斗部 (或称为动脉圆锥) 和肺动脉瓣。肺动脉漏斗部是从室上嵴到肺动脉瓣的一个圆锥形肌性结构。这一结构在起源²⁸和解剖²⁹上与右室其余部分有所不同。右室流出道收缩时局部激动延迟形成了正常右室蠕动式的收缩模式^{29,30}。对某些先天性心脏病或心律失常患者, 右室流出道是一个需要被特别关注的结构。在 (心包) 填塞时, 右室流出道多是右室舒张期矛盾运动首先出现的部位。

胸骨旁切面和剑突下切面是观察 RVOT 最好的位置, 对瘦小者或肋间隙较大的成人也可从心尖部探查 RVOT。应在舒张末期 QRS 起始处对 RVOT 的大小进行测量。可通过胸骨旁长轴切面测量 RVOT 近端内径 (见图 8A RVOT-Prox)。通过 (胸骨旁) 短轴切面, 采用下述两种方法测量 RVOT 内径: (1) 从主动脉瓣上的主动脉前壁到右室游离壁测量 RVOT 近端内径 (见图 8B), (2) 于紧邻肺动脉瓣处测量 RVOT 远端内径 (见图 8C)¹。首选在右室漏斗部和肺动脉瓣连接处测量 RVOT 远端内径, 测量右心每搏量以估测 Qp/Qs 或反流分数时也首选该位置。在诊断致心律失常性右室发育不良时多需对胸骨旁长轴切面的 RVOT 形态进行评估³³。经食道超声心动图检查中, RVOT 可于食道中段右室流入道-流出道切面清晰的显示。已有证据显示三维超声心动图有助于对 RVOT 进行评估

³⁴。此外需注意胸廓和胸椎畸形患者的右室流出道内径可能因解剖学异常而发生扭曲, 进而表现为假性增大。

优点: 通过左侧胸骨旁短轴切面最容易测量 RVOT 内径。某些特定的损害会首先影响到 RVOT。

缺点: 现有的标准数据十分有限。尚无测量 RVOT 大小的标准化超声声窗, 歪斜的 RVOT 图像可能会低估或高估 RVOT 的大小。右室前壁心内膜的显示常不理想。

建议: 在特殊的先天性心脏病或与 RVOT 潜在相关的心律失常患者的检查中, 应在胸骨旁短轴或长轴切面测量 RVOT 近端和远端的内径。胸骨旁短轴于紧邻肺动脉瓣环处测量 RVOT 远端内径的方法, 重复性最好, 故应普遍采用。对于特殊的病例, 如考虑存在致心律失常型右室心肌病 (ARVC), 可加测胸骨旁长轴 RVOT 内径。正常上限参考值: 胸骨旁短轴 RVOT 远端内径为 27mm, 胸骨旁长轴近端内径为 33mm (如表 2 所示)。

表 2 房室腔径

腔径	研究数量	例数	LRV (95%CI)	均值 (95%CI)	URV (95%CI)
右室中间段腔室内径 (mm) (图 7, RVD2)	12	400	20(15-25)	28(23-33)	35 (30-41)
右室基底段内径 (mm) (图 7, RVD1)	10	376	24(21-27)	33(31-35)	42 (39-45)
右室长轴内径 (mm) (图 7, RVD3)	12	359	56(50-61)	71(67-75)	86 (80-91)
右室舒张末面积 (cm ²) (图 9)	20	623	10 (8-12)	18(16-19)	25 (24-27)
右室收缩末面积 (cm ²) (图 9)	16	508	4 (2-5)	9 (8-10)	14 (13-15)
右室舒张末校正后体积 (mL/m ²)	3	152	44(32-55)	62(50-73)	80 (68-91)
右室收缩末校正后体积 (mL/m ²)	1	91	19(17-21)	33(31-34)	46 (44-49)
3D 右室舒张末校正后体积 (mL/m ²)	5	426	40(28-52)	65(54-76)	89 (77-101)
3D 右室收缩末校正后体积 (mL/m ²)	4	394	12 (1-23)	28(18-38)	45 (34-56)
右室剑下切面室壁厚度 (mm) (图 5)	4	180	4 (3-4)	5 (4-5)	5 (5-6)
RVOT PLAX 室壁厚度 (mm) (未显示)	9	302	2 (1-2)	3 (3-4)	5 (4-6)
RVOT PLAX 内径 (mm) (图 8)	12	405	18(15-20)	25(23-27)	33 (30-35)
RVOT 近端内径 (mm) (图 8, RVOT-Prox)	5	193	21(18-25)	28(27-30)	35 (31-39)
RVOT 远端内径 (mm) (图 8, RVOT-Distal)	4	159	17(12-22)	22(17-26)	27 (22-32)
右房长径 (mm) (图 3)	8	267	34(32-36)	44(43-45)	53 (51-55)
右房短径 (mm) (图 3)	16	715	26(24-29)	35(33-37)	44 (41-46)
右房收缩末面积 (cm ²) (图 3)	8	293	10 (8-12)	14(14-15)	18 (17-20)

CI, 置信区间; LRV, 参考值下限; PLAX, 胸骨旁长轴; RA, 右心房; RV, 右心室; RVOT, 右心室流出道; 3D, 三维; URV, 参考值上限。

表 3 基于 IVC 内径及回缩率估测右房压

变量	正常范围 (0-5 [3] mm Hg)	中度 (5-10 [8] mm Hg)	高度 (15 mm Hg)
IVC 内径	≤2.1 cm	≤2.1 cm	>2.1 cm
吸气末回缩率	>50%	<50%	>50%
其他提示有房压力升高的表现			<ul style="list-style-type: none"> ● 充盈受限 ● 三尖瓣 E/E' >6 ● 舒张期肝静脉血流占优势 (收缩充盈分数 < 55%)

表格中提供了右房压高低的分类方法, 但为了简单起见, 建议将中间值 3mmHg 作为正常右房压和 8mmHg 作为中度增高的右房压。右房压中度增高 (8mmHg) 时, 若不存在任何其他提示右房压增高的表现则可将此类情况降为正常右房压水平, 吸气末回缩率很低 (<35%) 且存在其他提示右房压增高的表现则可将此类情况升为右房压重度增高水平, 若不确定时可暂定为右房压为 8mmHg。其中 IVC 代表下腔静脉。

右室面积变化分数与容积评估

A. 右室面积和面积变化分数

$RV\ FAC\% = (\text{舒张末期面积} - \text{收缩末期面积}) \div \text{舒张末期面积} \times 100\%$, 该指标能够反映右室收缩功能, 与核磁共振成像(MRI)测量的RV EF 相关性良好^{25,35}。研究表明RV FAC 是肺栓塞³⁶及心肌梗死^{37,38}后患者出现心衰、猝死、中风等事件和/或死亡率的独立预测

因子。FAC 可通过勾勒右室心内膜下面积测量, 具体方法为在收缩期和舒张期分别从瓣环开始, 沿着游离壁到心尖, 然后沿着室间隔返回瓣环。在这一过程中需注意排除肌小梁的影响(图9)。

建议: 二维面积变化分数是定量评估右室功能的推荐方法之一, 右室收缩功能正常的下限参考值为35%。

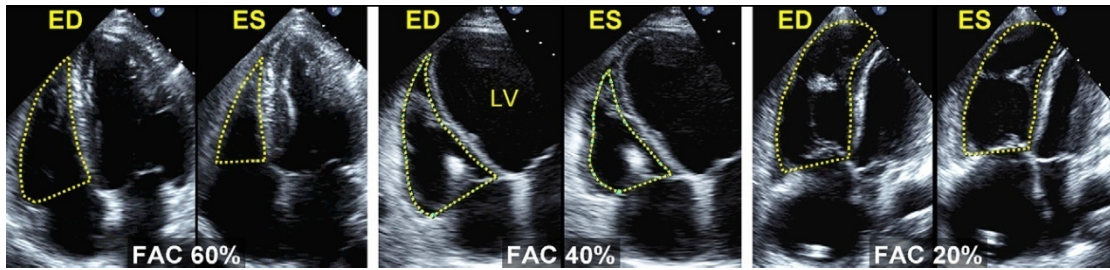


图9 右心室面积变化分数(FAC)。FAC百分比= $100 \times \frac{\text{舒张末期面积}(\text{AreaED}) - \text{收缩末期面积}(\text{AreaES})}{\text{舒张末期面积}}$ 。在心尖四腔(A4C)切面描记心内膜边界的方法为, 在舒张末期(ED)及收缩末期(ES)从三尖瓣环水平出发, 沿游离壁至心尖, 并通过室间隔返回瓣环水平。应将三尖瓣瓣叶及腱索等均包含在室腔之中。(左图)健康受试者, FAC为60%。(中图)左室显著增大, 右室中度增大, FAC为40%。(右图)右室增大, FAC为20%, 为显示最佳右室腔切面而使得此时左室显示偏小。

B. 二维容积和射血分数评估

通过二维超声心动图估测右室容积和功能的复杂性已被描述, 建议有兴趣的读者阅读所提供的参考文献^{29,39,40}。总的来说, 通过二维超声估测右室容积的方法可分成面积-长度法, 圆盘求和法等。

面积-长度法, 此法最初被采用于双平面血管造影术, 其需估测右室几何形态, 最常采用的是修正后的三角锥模型或椭圆球模型^{39,41,42}。相比于通过MRI获得的右室, 此方法易低估右室容积。与三维超声相比, 此方法也欠佳。

圆盘求和法主要通过心尖四腔切面确定右室“体部”容积⁴⁴, 因为该方面没有包含RVOT部分, 且存在超声技术上的限制, 故而右室容积也往往会被低估。

二维法多采用“(舒张末容积-收缩末容积)/舒张末容积”的方法以计算RV EF。综合多项研究发现, 使用这种方法测量的RV

EF参考值低限是44%, 95%的置信区间是38%~50%(表4)。

建议: 因为方法不统一, 所采用的几何假设差异很大, 故不建议使用二维法估测RV EF。

C. 三维容积评估

对比动物标本^{45,46}, 动物模型⁴⁶⁻⁴⁸和外科手术⁴⁹等条件下右室容积的测量值后证实, 三维超声心动图可精确评估右室容积。目前三维超声多采用圆盘求和法和心尖旋切法评估右室容积并计算EF。可通过经食道⁴⁹⁻⁵¹或经胸超声心动图获取图像。由于对右室容积的测量方法过于复杂, 超出了本指南涉及的范畴, 有兴趣的读者可以参考最近由Horton等报道的有关方法学的论著⁵²。与体外实验对比后发现, 应用三维心尖旋切法分析八个以上等分平面时所获得的结果最精确⁴⁶。一项针对成年患者群体的研究发现, 应用八个成像平面进行评估的三维心尖旋

切法与圆盘求和法结果相似⁵³。对于不同临床情况的儿童⁵⁴⁻⁵⁶及成人^{51,57-63}，这两种方法都与MRI法测量的右室容积具有良好的相关性。

与二维超声相比，三维超声较少低估右室舒张末和收缩末容积，并提高了检查的可重复性^{43,60}。综合多项小型研究和一项大型研究的数据后发现，校正后的右室舒张末容积正常高限为89 mL/m²，收缩末容积正常高限为45 mL/m²，女性比男性低10%~15% (表2)。RV EF 参考值低限为44% (表4)。

优点：三维超声心动图采用实时三维计算法，可以精确地评估右室容积和射血分数。

缺点：标准数据十分有限，且这些数据多来

源于不同的评估方法和小样本研究的结果。虽然三维容积评估法较为精确，但相比MRI法测量的右室容积，二维和三维超声心动图测量的右室容积都存在低估的趋势。此外，三维圆盘求和法测量右室容积相当耗时。心室显著扩张或心功能不全等情况下的数据较少，因而无法完全肯定三维法所测量的右室容积与EF的准确性。

建议：对于有些存在右室增大或右心功能不全的患者，可采用三维超声心动图圆盘求和法报告右室射血分数。结合目前所综合的数据，右室射血分数参考值低限为44%。除非有更多的研究提供证据，否则应认为三维法测量容积和EF是合理的。

表 4 收缩功能

变量	研究数	例数	LRV (95%CI)	均值 (95%CI)	URV(95%CI)
TAPSE (mm) (图 17)	46	2320	16 (15-18)	23 (22-24)	30 (29-31)
瓣环脉冲多普勒速度 (cm/s)	43	2139	10 (9-11)	15 (14-15)	19 (18-20)
瓣环彩色多普勒速度 (cm/s)	5	281	6 (5-7)	10 (9-10)	14 (12-15)
脉冲多普勒 MPI(图 16 和 18)	17	686	0.15 (0.10-0.20)	0.28 (0.24-0.32)	0.40 (0.35-0.45)
组织多普勒 MPI (图 18)	8	590	0.24 (0.16-0.32)	0.39 (0.34-0.45)	0.55 (0.47-0.63)
FAC (%) (图 8)	36	1276	35 (32-38)	49 (47-51)	63 (60-65)
RV EF (%) (图 8)	12	596	44 (38-50)	58 (53-63)	71 (66-77)
3D RVEF (%)	9	524	44 (39-49)	57 (53-61)	69 (65-74)
IVA (m/s ²)	12	389	2.2 (1.4-3.0)	3.7 (3.0-4.4)	5.2 (4.4-5.9)

CI, 置信区间; EF, 射血分数; FAC, 面积变化分数; IVA, 等容收缩期加速度; LRV, 参考值下限; MPI, 心肌工作指数; RV, 右室; TAPSE, 三尖瓣环收缩期位移; 3D, 3 维; URV, 参考值上限。

右心室和室间隔形态

单纯右室容量负荷过高 (如三尖瓣反流) 可导致右室基底段到心尖部的长径增加, 以及游离壁到室间隔的内径进行性增大, 右室心尖逐步替代左室心尖位, 进而造成慢性右室扩张。在此过程中, 室间隔逐渐丧失其原本凸向右室的形态而变得扁平, 从而使得舒张期胸骨旁短轴切面左室形态逐渐向“D 形”腔室形态演变⁶⁵⁻⁶⁷。右室压力负荷过大会导致室间隔从右室侧向左室侧发生偏移, 导致室间隔扁平, 并扭曲左室短轴原本的环状形

态, 尤其在收缩期短轴切面的左室形态会呈现为“D 形”。可通过基底段左室前后径与室间隔到右室侧壁内径大小的比值, 来定量分析这种左右心室之间的关系。我们称其为“偏心指数”, 若偏心指数>1.0⁶⁸ 则为异常, 并提示右室负荷过高。室间隔的形态与左右室在心动周期各个阶段的压差相关。由于绝大多数成人右室压力负荷增大继发于左室充盈压升高, 故而这些患者同时存在收缩期右室压力负荷增大和舒张期左室压力负荷增大的情况, 此时对室间隔形态和左右室相互作用进行相关分析十分复杂⁶⁹。

右室压力和容量负荷增大状态下 室间隔几何构象变形的时相差异

室间隔运动的时相差异可通过组织多普勒成像和 M 型超声心动图测量(图 10)⁷⁰。单纯右室容量负荷增大时,舒张末期室间隔偏离右室的表现最为明显(而在收缩末期其表现相对正常)。单纯右室压力负荷增大时,室间隔在收缩末期和舒张末期都会偏离右室,并朝左侧移动,且以收缩末期更为明

显。量化分析室间隔偏心指数及其时相差异,可为诸如肺动脉高压等患者人群治疗的有效性提供预后信息^{71,72}。进行室间隔运动分析时,最好选取没有显著传导延迟(特别是左束支阻滞)的患者。

建议:观测室间隔弯曲度,即于收缩期和舒张期呈现 D 形几何构象改变,可用于帮助诊断右室容量和/或压力负荷增大。虽然单一的 D 形室间隔改变的表现不能诊断右室负荷的增大,应通过其他证据进行验证,确诊确定右心压力和/或容量负荷增大的病因与严重程度。

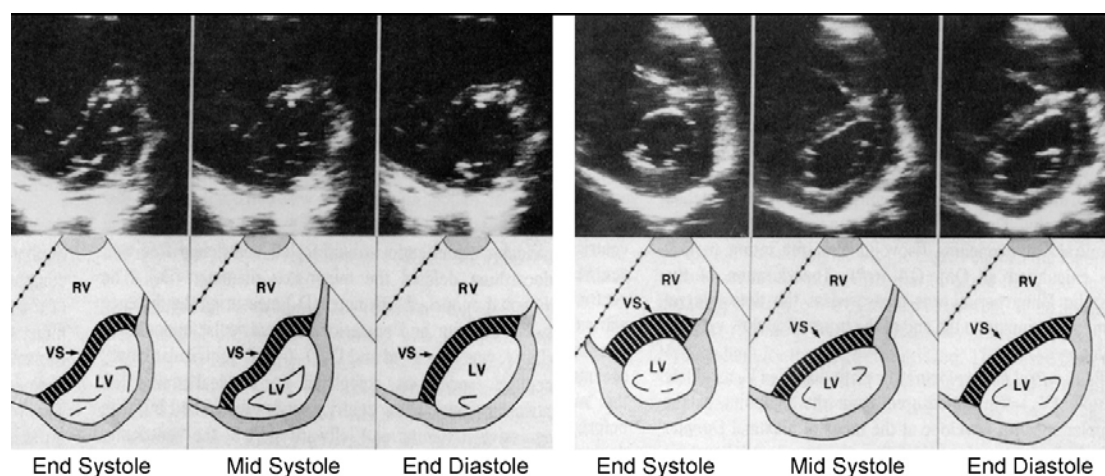


图10左室二尖瓣键索水平二维超声心动图短轴静止图像及示意图,显示由于肺动脉高压而导致的单纯右室压力负荷过高(左图),及由于三尖瓣切除术而导致单纯右室容量负荷过高(右图)的表现。在健康人的心动周期中,左室始终保持呈圆环状的轮廓,但当右室压力负荷过高时室间隔(VS)将向左室移动,并在整个心动周期中呈可逆性曲率改变,在收缩末期时曲率最大。在右室容量负荷过高时,舒张中晚期室间隔将整体发生偏移且室间隔曲率呈持续性水平状改变,但在收缩末期左室相对形变最小。经许可引自J Am Coll Cardiol.⁶⁹

右室和肺循环的血流动力学评估

A. 肺动脉收缩压(SPAP)

通过三尖瓣反流速度可估测 SPAP,通过舒张末期肺动脉瓣反流速度可估测 PADP。通过肺动脉血流加速时间(AT)可估测肺动脉平均压,或者也可通过测量收缩压和舒张压计算推导出平均肺动脉压。

应用简化的 Bernoulli 方程,通过三尖瓣反流峰值速度可估测右房-右室压力梯度,再加上右房压即可估测 RVSP,具体公式为 $RVSP = 4V^2 + RA \text{ 压}$ 【其中 V 代表三尖瓣反流峰值速度(以米/秒为单位)】,如前述,右

房压可通过 IVC 内径和呼吸回缩率来估测。在没有肺动脉瓣跨瓣压差或 RVOT 压差时,SPAP 等于 RVSP。如果 RVSP 升高,应首先排除 RVOT 或肺动脉瓣水平的梗阻,尤其是先天性心脏病或肺动脉瓣术后的患者。因为简化的 Bernoulli 方程忽略了 Bernoulli 方程中的惯性因素,故而有时可能会低估右房右室间的压力梯度。此外因为反流速度的测量是角度依赖性的,故而建议从多个切面采集 TR 信号并选用最大流速。

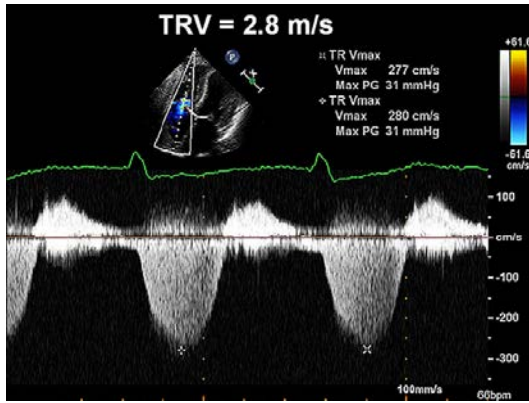


图11超声心动图多普勒法检测肺动脉收缩压（SPAP）。三尖瓣反流的连续多普勒信号可反映右室（RV）-右房（RA）压力梯度。可将压力梯度峰值与所估测的右房压求和，以估测SPAP。其中采用多普勒法测定的三尖瓣反流速度，应用改良伯努利方程即可估算右室-右房压力梯度。本例中，若将RAP假设为3mmHg，则SPAP可估算为31mmHg+中心静脉压（即34mmHg）。经许可引用自J Am Soc Echocardiogr.⁵²

从技术上讲，大多数患者都能获得边缘完整的血流信号。建议设定多普勒探查的扫描速度为 100 mm/s。如果信号微弱，可以应用盐水气泡或血-盐水混合造影剂增强信号。但不论是否应用造影剂，均应测量边界

清晰且形态完整的频谱以避免高估血流速度(图 12)。

介入性检查测量的肺平均动脉压的正常高限值为 25 mmHg。超声心动图检查最常测量和报告的是 SPAP。静息状态下其正常值定义为(在假设右房压为 3 到 5mm Hg 时)，TR 峰值速度 $\leq 2.8 \sim 2.9$ m/s 或收缩压峰值为 35 或 36 mmHg⁷³。当检测结果达正常上限时，应考虑该检测值可随年龄和体表面积的增加而增加^{74,75}。最近，美国心脏病学会基金会（ACC）和美国心脏学会（AHA）发布的关于肺高压的专家共识推荐，对于存在呼吸困难且 RVSP> 40 mm Hg 的患者建议做进一步检查⁷⁶。对于先心病患者 SPAP 若高于血压的 2/3 则提示存在重度肺动脉高压。

自从 1984 年 Yock 和 Popp⁷⁷发表通过右房-右室压力梯度峰值加右房压来确定 SPAP 以来，此方法一直被认为是一种可靠的方法，并已通过其他多项研究所验证⁷⁸。但在某些情况下，尤其是右房压增高时，该方法的准确性也受到了一定质疑^{79,80}。存在重度 TR 的患者，因为右房与右室压力会迅速达到平衡，从而无法获得完整的多普勒频谱，此时简化 Bernoulli 方程可能会低估右房-右室压力梯度。

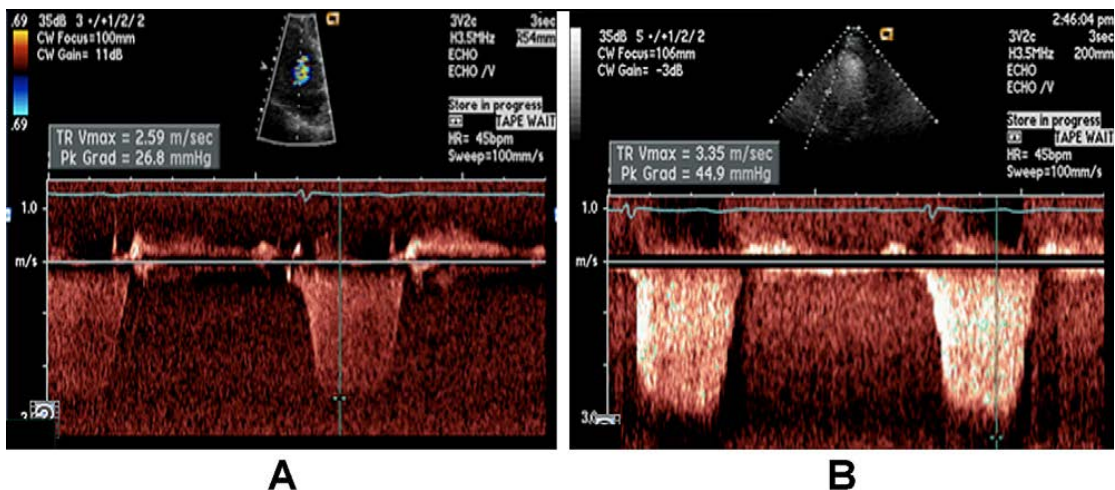


图 12 (A) 显示未经造影剂增强的三尖瓣反流信号，此时可准确测量峰值速度。(B) 经造影剂增强后，原本清晰的轮廓线被噪音信号所掩盖，此时判读者将错误地高估反流信号速度。如本例所示，因为通过反流速度估算压力时会放大原本轻微的错误，故而仅在边界显示明确的情况下进行速度测量是十分重要的。

B. 肺动脉舒张压

可通过测量舒张末期肺动脉瓣反流峰值速度,应用简化的 Bernoulli 方程估算 PADP, 即 $PADP = 4 \times (\text{舒张末期肺动脉反流速度})^2 + \text{右房压}$ 。

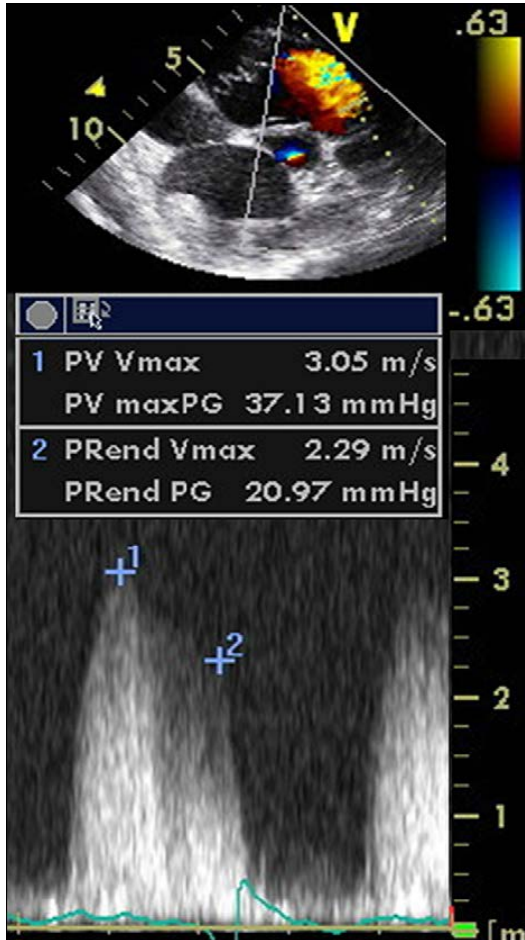


图 13 通过肺动脉反流连续多普勒信号评估肺动脉舒张压 (PADP), 平均肺动脉压。点 1 代表舒张初期的最大肺动脉血流速度。平均肺动脉压约等于 $4 \times (\text{舒张初肺动脉血流速度})^2 + \text{估测的右房压 (RAP)}$, 在本例中为 37mmHg+RAP。点 2 代表舒张末肺动脉血流速度。肺动脉舒张压约等于 $4 \times (\text{舒张末肺动脉血流速度})^2 + \text{估测的右房压 (RAP)}$, 在本例中为 21mmHg+RAP。

C. 平均肺动脉压

若已获取肺动脉收缩压与舒张压, 则可通过标准公式推算肺平均动脉压: 即肺平均动脉压 $= 1/3(\text{SPAP}) + 2/3(\text{PADP})$ 。肺平均动脉压也可采用脉冲多普勒测量肺动脉收缩期

血流频谱的 AT 来估算, 即肺平均动脉压 $= 79 - (0.45 \times \text{AT})$ 。⁸¹ 研究发现对于 $\text{AT} < 120 \text{ ms}$ 的患者, 采用 $90 - (0.62 \times \text{AT})$ 的公式来计算肺平均动脉压更准确⁸²。通常当心率在正常范围的 60bpm 到小于 100bpm 时, AT (测量从心电图 Q 波起始处到肺动脉血流速度达峰值时的时间) 越短, PVR 与肺动脉压越高。肺平均动脉压也可通过另一公式计算得出, 即 $4 \times (\text{肺动脉反流早期速度})^2 + \text{右房压}$ ⁸³。最近一项研究采用三尖瓣反流速度时间积分加右房压计算平均肺动脉压, 这一方法的有效性已被右心导管证实, 与经验方法相比, 采用该方法所获取的结果更接近于通过血流动力学推导出的结果^{84,85}。在条件允许的情况下应采用多种方法计算平均肺动脉压, 以进一步确认不同数据的一致性。

建议: 对大多数受试者而言, 很多方法对肺血流动力学的评估均有效⁸⁶。对于所有接受检查的患者, 应采用可靠的三尖瓣反流频谱估测并报告 SPAP。推荐计算 SPAP 的方法为采用 TR 速度, 应用简化的 Bernoulli 方程估测右心房室压力梯度, 再加上估测的右房压 (具体方法如前文所述)。对于肺动脉高压或心衰的患者, 报告中应包含 PADP 检测指标, 可采用三尖瓣反流的平均压力梯度或肺动脉瓣反流法计算 PADP 值。若 $\text{SPAP} > 35 \sim 40 \text{ mmHg}$, 建议详细检查是否存在肺动脉高压, 及其他相关的临床信息。

D. 肺血管阻力

因为压力梯度=血流×阻力, 所以 SPAP 升高并不代表 PVR 升高。肺血管疾病引起的肺高速血流会导致肺动脉压力升高, 这一情况应与 PVR 升高相区别。PVR 为评估心衰患者是否适合进行心脏移植手术的重要指标。可应用一项简单的比值来估测 PVR, 即 TR 峰值速度 (单位: m/s) 除以 RVOT 血流的速度-时间积分 (单位: cm)⁸⁷⁻⁸⁹。PVR 很高时这种方法的可靠性欠佳, 即有创血流动力学检查 $\text{PVR} > 8 \text{ Wood}$ 时此估测方法不可靠⁹⁰。PVR 的估测方法之一如图 14 所述。

有创性检查的 PVR 正常值 $< 1.5 \text{ Wood}$ ($120 \text{ dynes} \cdot \text{cm/s}^2$), 在进行肺动脉高压的相关临床研究时, 重度肺动脉高压的定义为

$PVR > 3\text{Wood}$ ($120\text{ dynes}\cdot\text{cm}/\text{s}^2$)。

建议：目前尚无足够的证据建议将 PVR 作为常规检查。但对于由过高或过低每搏血容量造成的高估或低估肺动脉收缩压值的患者，

可能应考虑评估 PVR 。当 PVR 对于指导治疗方案起到重要作用时，无创性检查所估测的 PVR 不可代替有创性检查所估测的 PVR 。

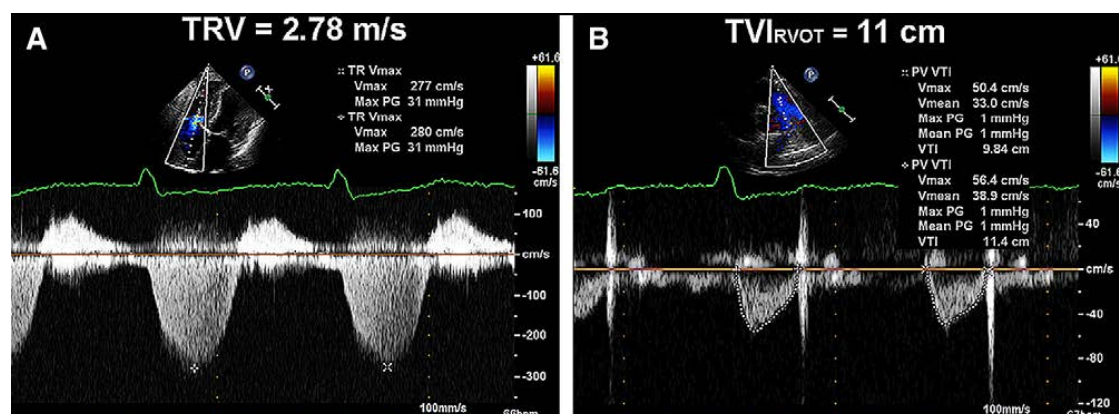


图14 本图展示了评估肺血管阻力 (PVR) 无创指数所需的两个元素，本例中三尖瓣返流峰值速度 (TRV) (2.78m/s) 与右室流出道 ($RVOT$) 的时间-速度积分 (TVI) (11cm) 之比为 0.25 (异常, 正常情况下应 ≤ 0.15), 通过公式 $(TRV_{\text{max}}/RVOT\ TVI) \times 10 + 0.16$ 可估测 PVR 为 2.68^{84} 。经许可引自 *J Am Soc Echocardiogr*.⁵²

E. 运动负荷试验中肺动脉收缩压的测量

正常情况下运动时每搏量增加，而 PVR 降低。运动负荷试验时， $SPAP$ 正常值应低于 43mmHg ⁹¹。对于运动员及年龄大于 55 岁者，在峰值负荷运动状态下， $SPAP$ 可高达 $55\sim 60\text{mmHg}$ ⁹²。运动状态下引起的肺动脉高压对心血管疾病，心衰⁹³及肺动脉高压^{94,95}等疾病具有临床意义。从病理生理学角度看，基于血流的基本方程式“ $\text{血流速度}=\text{压差}/\text{阻力}$ ”，运动导致的压力异常升高，是源于心输出量异常增大（在运动员人群），亦或血流正常增加但因肺血管床容量有限而导致阻力升高（如慢性阻塞性肺病、先天性心脏病等）。由此可见，压差（由 TR 反流速度估算）与血流（由 $RVOT$ 时间-速度积分估算）的比值，有助于区别压力的增加是与血流增加相关，还是与阻力增加相关⁹⁶。

建议：对于无法明确病因的呼吸困难患者，若静息状态下超声心动图结果正常，且没有冠状动脉疾病的证据，有必要行负荷超声心动图检查以检测可能因运动负荷导致的肺动脉高压。对于存在肺动脉高压发病基础的

患者也应考虑进行此项检查。首选采用卧位踏车试验估测 $SPAP$ 。对于非极限负荷运动量的患者， $SPAP$ 的正常上限是 43mmHg 。对患有瓣膜性心脏病的患者，应采用美国心脏病学会 (ACC) 及美国心脏病协会 (AHA) 所推荐的正常值指导疾病的治疗。

非容量性右室功能评估方法

虽然右室收缩功能的评估方法与左室相似，但存在更多困难。原因在于右心室表面存在环状肌纤维负责径向拉伸运动，同时内部也存在纵向肌纤维负责由基底部到心尖部的纵向收缩运动²⁰。与左室相比，基底部到心尖部的收缩对于右室射血更为重要。

右室整体功能的评估方法包括心肌工作指数 (MPI)，右室 dP/dt ，右室 EF 及面积变化分数（如前文所述）。右室局部功能的评估方法包括组织多普勒应变及二维应变，采用多普勒测量的瓣环收缩速度 (S') 以及 $TAPSE$ 。与左心功能评估方法一样，这些评估方法也有一定的局限性。与左室 EF 受二尖瓣反流影响一样，右室 EF 并不能代表严重三尖瓣反流患者的右室收缩功能。对于 S' 和 $TAPSE$ 而言，单一节段心肌的局部速度与位移不能代表真实的右室整体功能。局部应

变测量也受相同问题的影响，且可重复性差。目前缺少定量评估右室收缩功能对判断预后的作用。后文中描述了各种评估方法，且均提供了参考值，并给出了相应的测量建议。

A. 右室整体收缩功能评估方法

右室 dP/dt

心室压力升高速率(dP/dt) 是由有创性检查方法发展而来的，目前已被确认是一项可有效反映心室收缩能力或收缩功能的指数。该检查方法由 Gleason and Braunwald⁹⁷ 在 1962 年首先提出，分别包括对左心室和右心室的评估。

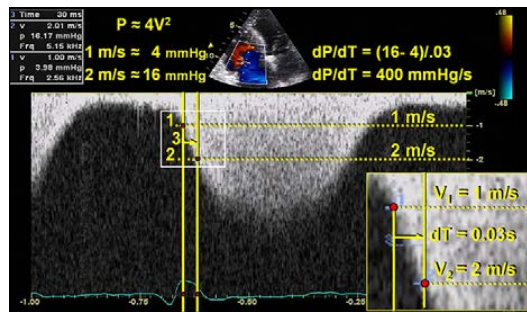


图 15 点 1 代表三尖瓣反流(TR)信号为 1m/s 处的速度标记，此时点 2 代表三尖瓣反流 (TR) 信号为 2m/s 处的速度标记，点 3 代表 TR 速度从 1m/s 增加至 2m/s 所需要的时间。在本例中，该时间段是 30ms, 0.03s, 即 dP/ dT 为 12mmHg/0.03s 或 400mmHg/s。

尽管相比于左心室，该方法极少用于右室，准确估测右室 dP/dt 可通过连续波多普勒 TR 信号的升支来测量^{98,99}。通常采用 TR 速度从 1 m/s 升高到 2 m/s 所用的时间以估测右室 dP/dt。应用简化的 Bernoulli 方程获知这一时间段压差为 12 mm Hg。因此，dP/dt 等于 12 mm Hg 除以该段时间(秒)，得出值的单位是毫米汞柱每秒 (mmHg/s)。虽然最常应用 TR 速度从 1 m/s 到 2 m/s 的这段时间，但与有创性检查相关性最好的时间段是 TR 速度从 0.5 m/s 增加到 2 m/s 的这段时间⁹⁹。这种情况下，采用简化的 Bernoulli 方程计算得出的压差为 15 mm Hg。

优点：这项技术简单且具有合理的生理学依据。

缺点：有关健康人群及患者的数据均有限。右室 dP/dt 存在负荷依赖性。由于忽略了 Bernoulli 方程的惯性因素和右房压力升高的可能，该方法在重度 TR 时准确性欠佳。**建议：**因为缺少健康人群数据，不推荐常规使用右室 dP/dt 进行右室功能评估。对右室功能不全的人群可考虑采用这项检测方法。右室 dP/dt 大约 < 400 mm Hg/s 提示可能存在异常。

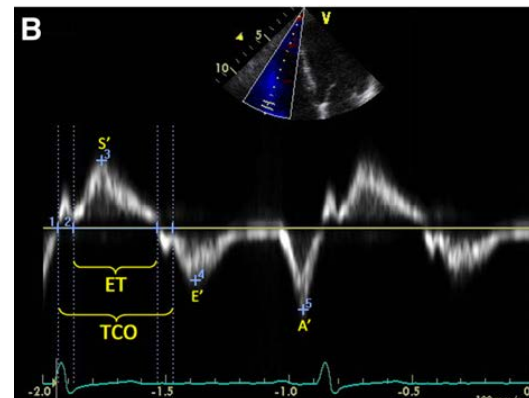
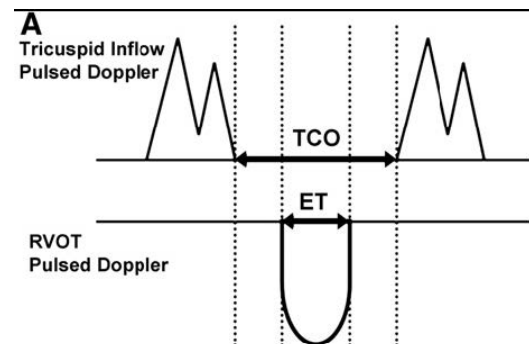


图 16 通过脉冲多普勒法 (A) 和脉冲组织多普勒法 (B) 测量右室心肌工作指数 (MPI)。三尖瓣关闭-开放时间 (TCO) 为等容收缩期时间，射血时间 (ET)，以及等容舒张期时间之和。在脉冲多普勒方法中，还可以通过三尖瓣关闭不全的连续多普勒信号测量 TCO。MPI = (TCO-ET) / ET。需要注意的是应从同一幅脉冲组织多普勒图像中测量 S'，E' 和 A'。

RIMP

心肌工作指数又称为 RIMP 或 Tei 指数，可同时评估整体的右室收缩和舒张功能。该指数基于心脏射血期和非射血期的关系设定的。其定义为等容时间与射血时间的比值，或 (IVRT + IVCT)/ET (见图 16)。

虽然要求最好在固定的 R-R 间期下对该指标进行测量以减小误差,但在一定心率变化范围内的测量结果仍然是准确的¹⁰⁰。既往曾认为 MPI 与前负荷状态无关,但最近已有多项研究对此表示质疑。此外,在右房压力升高时(如右室梗死)测得的 MPI 不可靠,因为此时右房与右室之间的压力迅速达到平衡,IVRT 缩短,从而低估 MPI¹⁰¹。

可采用脉冲多普勒法和组织多普勒法这两种方法测量右心 MPI。脉冲多普勒法是通过脉冲多普勒于右室流出道测量 ET(血流频谱从开始到终止的时间),通过三尖瓣前向血流的脉冲多普勒频谱测量三尖瓣关闭时间(从 A 峰终止到 E 峰开始的时间)或通过连续多普勒测量三尖瓣反流频谱,进而获取三尖瓣关闭时间(反流频谱从开始到终止的时间)。因上述指标采用不同切面测量,为确保 RIMP 的准确性,应尽可能取相近的 R-R 间期做测量。组织多普勒法是将脉冲取样线通过三尖瓣环在一个心动周期内测量所有的时间间期(如下所示)。与左室 MPI 的测量一样^{102,103},两种方法都有良好的相关性,其正常值依据所选择的方法而有所区别。

在某单一时间点测量的 MPI 对于 PH 患者预后具有判断价值¹⁰⁰,在此群体中, MPI 的变化多与临床状态改变相关¹⁰⁴。在右室梗死,肥厚型心肌病,先天性心脏病等其他疾病方面也有类似报道¹⁰⁵⁻¹¹⁰。目前已在 23 项,包含大于 1000 例健康受试者和正常对照者的研究中对 MPI 进行了测定。MPI 的参考值上限脉冲多普勒法为 0.40,组织多普勒法为 0.55(表 4)。

优点: MPI 的测定适用于大多数人群,不论有无 TR 均表现出良好的可重复性,且避免了各种几何假设和复杂的右室形态的限制。脉冲组织多普勒法不仅可测量 MPI,还可同时测量 S', E' 和 A' 值,且所有数值均可从单一心动周期内的频谱图像中获得。

缺点: 在不同的 R-R 间期内所测量的右室 ET 和 TR 时间有所不同,如房颤时测量的 MPI 并不可靠。此外受负荷状态的影响,右房压力升高时测量结果也不可靠。

建议: MPI 可作为初始测量和系列测量的一

部分,结合其他量化和非量化指标对右室功能进行评估。右心 MPI 参考值上限如下,脉冲多普勒法为 0.40,组织多普勒法为 0.55。不应单独将 MPI 作为评估右室功能的方法,且心率不规则时不能采用此方法。

B. 右室局部收缩功能的评估

三尖瓣环收缩期位移(TAPSE)或三尖瓣环运动(Tricuspid Annular Motion, TAM)

正常超声心动图中,右室游离壁基底段收缩期的运动最显著。TAPSE 或 TAM 用于测量标准心尖四腔切面右室瓣环于收缩期沿纵向平面移动的距离。这种方法与采用组织多普勒成像观察代表左室纵向收缩功能的二尖瓣环收缩期位移相似,TAPSE 或 TAM 可代表右室纵向收缩功能。收缩期基底段运动幅度越大,右室收缩功能越好。与其他局部收缩功能评估方法一样,这种方法准确性的前提是心尖四腔切面基底段及邻近节段的位移能够代表整个右室功能。某些疾病状态下或存在右心室节段性室壁运动异常时,这种假设前提就会失效。通常将 M 型取样线置于三尖瓣环,测量瓣环在收缩达峰时的纵向位移获取 TAPSE(图 17)。

这一方法最初由 Kaul 等人研究确立¹¹¹,TAPSE 与放射性核素显像的结果具有高度相关性,且观察者间变异较小。通过双平面 Simpson 法测量的右室 EF 及右室面积变化分数等方法也同样证实了 TAPSE 的有效性^{112,113}。一项包含 750 例心脏病患者及 150 例年龄匹配的健康对照者的研究显示,若将小于 17 mm 作为 TAPSE 的界值,具有高特异性和低敏感性¹¹⁴。目前已经有超过 40 项研究,对超过 2000 例健康受试者 TAPSE 或 TAM 的价值进行了评估(表 4)。

优点: TAPSE 测量简单,对图像质量依赖少,可重复性好,不需要高档设备及长时间的图像分析。

缺点: TAPSE 的准确性建立在能应用单一节段位移来代表复杂三维结构功能的假设前提下。此外测量有角度依赖性,且缺乏大规模研究确认其有效性。此外,TAPSE 可能是一种负荷依赖性的检测方法。

建议：TAPSE 测量方法简单，应常规用于评估右室功能。提示右室收缩功能受损的下限

参考值为 16 mm。

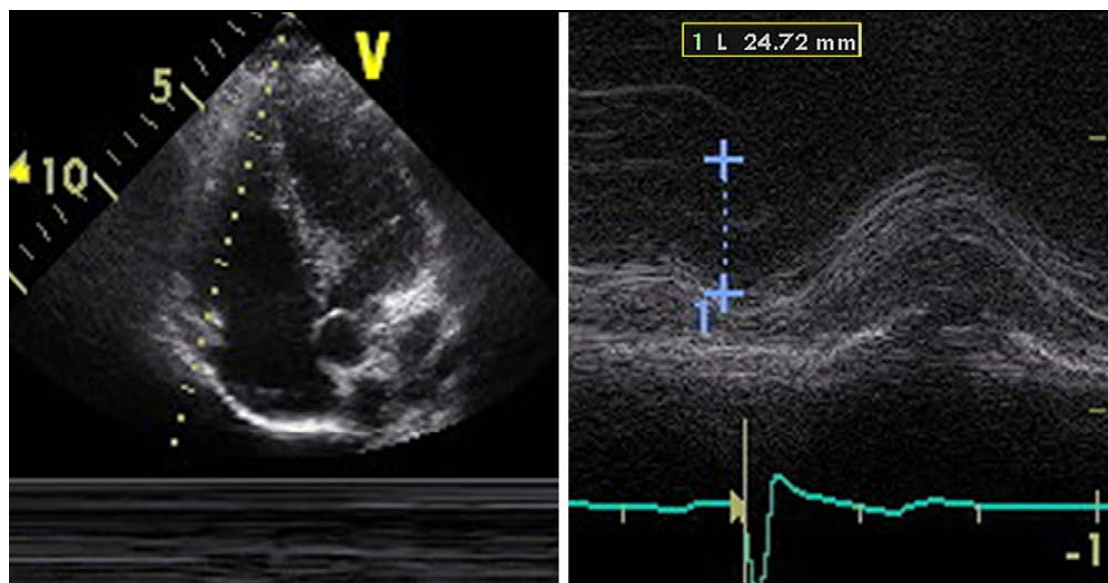


图 17 三尖瓣环收缩期位移（TAPSE）测量方法

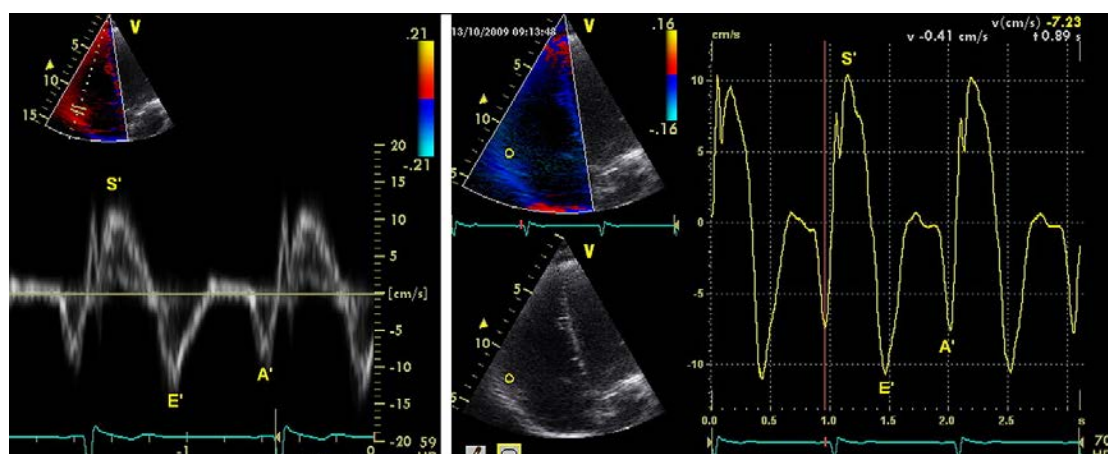


图 18 在右室收缩功能正常时三尖瓣环的组织多普勒：（左）脉冲组织多普勒（右）彩色组织多普勒离线分析结果。

组织多普勒显像

在右室超声图像中，可靠度最高且重复性最好的部分为三尖瓣环和游离壁基底段。可应用脉冲组织多普勒和彩色组织多普勒成像测量此部分纵向位移速度，专业术语就是右室 S' 或收缩期位移速度。具体方法为采用心尖四腔切面，对右室游离壁的目标区域进行组织多普勒测量。脉冲多普勒取样容积置于三尖瓣环或右室游离壁基底段中间（如图 18 所示）。因本方法采用多普勒测量原理，故而必须优化图像角度以避免低估测

量速度。或采用彩色组织多普勒成像法，获取高帧频目标节段图像做离线分析，利用特殊平台专业软件描绘心动周期内的速度曲线。最高收缩期速度为 S' ，避免使用过度增强多普勒信号。由于难以获取心室游离壁中间段及心尖段满意的速度信号¹¹⁵，且这类信号变异性较大，故不推荐对此部分行常规超声心动图检查。因室间隔不能完全反映右室功能，故不应单独用于评估右室功能。

多项对比研究表明，三尖瓣环脉冲组织多普勒法与放射性核素造影，二者间相关性良好，均能够很好区分右室 EF 正常与否。

一项小样本人群有效性研究（即瑞典 Umea 健康人群心脏研究），测量了 235 例年龄从 20 岁到 90 岁的健康受试者右室 S' ，用于评估右室局部功能¹¹⁵。在健康人群中右室游离壁瓣环和基底段 S' 的平均值约为 15 cm/s，中间段和心尖段较低。当整合了 43 项包含超过 2000 例健康对照者的研究后，右室 S' 参考值低限则为 10 cm/s。

由于彩色组织多普勒测量的数据代表平均速度，故其测量的速度较低。针对健康志愿者和正常对照者的彩色组织多普勒研究表明，三尖瓣瓣环运动速度平均值为 8.5~10 cm/s，而右室游离壁基底段运动速度略高，在 9.3~11 cm/s 之间。两项研究均显示老年人右室 S' 略低^{116,117}。此外，右室中间段和心尖节段的速度并不可靠，且变异度较大，综合现有可用研究参考值为 6 cm/s，但其 95% 的置信区间略宽(表 4)。

优点： S' 为一项简单，重复性好的测量方法，

并具有对右室功能正常与否的良好分辨能力，所有现代超声仪器均配备脉冲多普勒分析功能，不需要附加软件。此外，可采用彩色组织多普勒图像测量 S' ，用特定的平台软件进行离线分析。

缺点：此方法对于基底段以外的部分测量重复性差，具有角度依赖性，且缺乏针对所有年龄段和性别的正常数据。此外，它的准确性建立在能使用单一节段位移来代表整体右室功能的假设前提下，在节段性室壁运动异常时（如右室梗死或肺栓塞时）并不适用。

建议：通过脉冲组织多普勒法获取右室 S' 是一项简单、可重复的测量方法，可用于评估右室游离壁基底段的功能，可应用于评估右室功能。若 $S' < 10$ cm/s，则应怀疑右室功能异常，尤其是较年轻的成年患者。目前尚缺乏足够的老年人群数据。彩色组织多普勒离线分析目前仍被作为一项研究工具，缺少相应的正常值数据，且置信区间过宽。

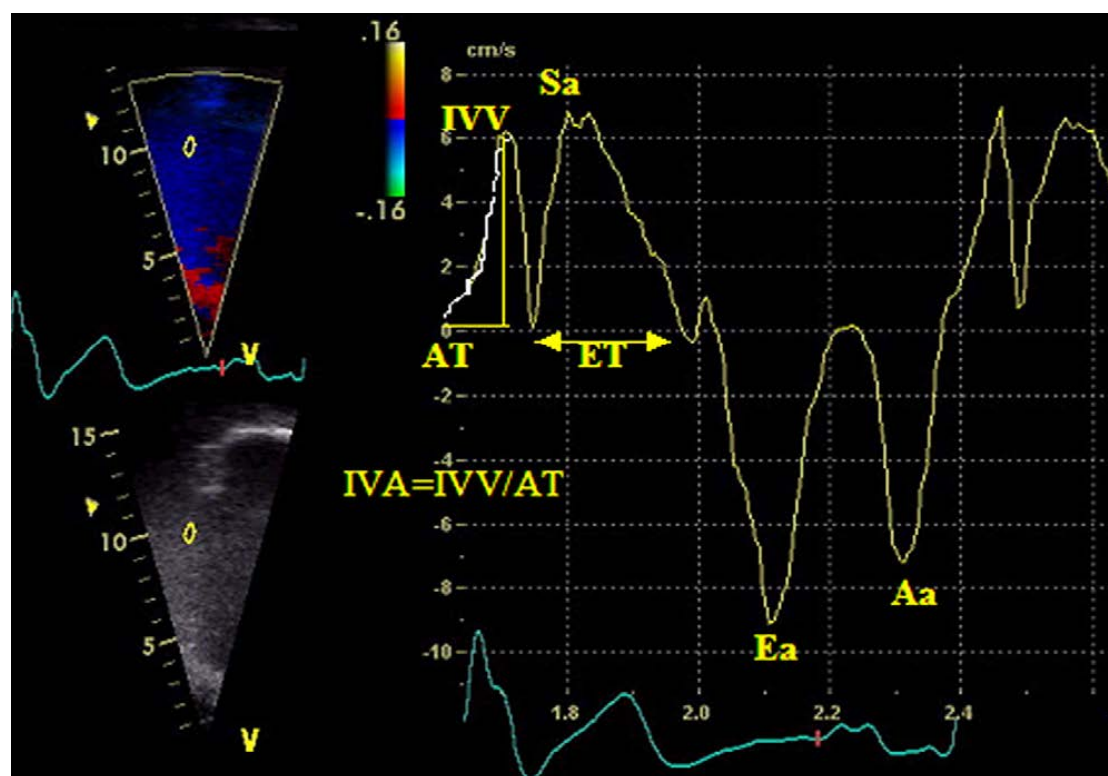


图19 右室侧壁三尖瓣瓣环处所获得的组织多普勒速度和时间间期。Aa，心房收缩时峰值速度；AT，加速时间；Ea，舒张早期峰值速度；ET，射血时间；IVA，等容收缩期心肌加速度；IVV，等容收缩期心肌峰值速度；Sa，收缩射血期峰值速度。经许可引自J Am Soc Echocardiogr.¹⁸²

等容收缩期心肌加速度

等容收缩期心肌加速度（isovolumic

acceleration, IVA）的定义为等容收缩期心肌速度峰值除以速度达峰时间，通常采用组织多普勒成像法在右室侧壁三尖瓣环处进

行测量(如图 19 所示)。进行 IVA 测量时,应将等容收缩期心肌运动速度为 0 处作为加速开始的位置。相比于射血指数而言,在不同生理条件下,IVA 的负荷依赖性较小¹¹⁸⁻¹²¹。

在众多麻醉后的心脏病患者中,无论是经胸超声(侧壁)还是经食道超声(下壁),右室 IVA 都是评估右室功能最稳定的组织多普勒指标¹²²。右室 IVA 还证实与影响右心功能的疾病严重状态相关,包括:阻塞性睡眠呼吸暂停综合征¹²³,二尖瓣狭窄^{124,125},Fallot 三联症术后肺动脉反流¹²⁶,心房转位术后大动脉转位¹²⁷。

右室 IVA 的正常值来自对包含健康成人和/或儿童对照组的研究。右室 IVA 显示与年龄相关,其中 10~20 岁年龄段组 IVA 正常值最高¹²⁸。与所有组织多普勒参数一样,记录获取数据的技术很重要。脉冲组织多普勒值比彩色组织多普勒数值高 20%¹¹⁶。此外,IVA 的测量值会随心率而发生变化¹²¹,在某些临床情况下应按心率进行校正。综合 10 项研究显示,脉冲组织多普勒参考值低限为 2.2 m/s²,95%置信区间为 1.4~3.0 m/s²(表 4)。**优点:**右室 IVA 是一个相对对负荷依赖性较小的,用于评估右室整体收缩功能方法,且显示与影响右心功能疾病的严重程度有着良好相关性。

缺点:标准数据十分有限,且右室 IVA 是存在角度依赖性的多普勒法测量所得,该指标可随年龄和心率变化。

建议:右室功能受到影响的患者在进行超声心动图检查时,可采用 IVA 法。测量时应在右室侧壁瓣环处进行。在常规超声心动图检查中,不建议将右室 IVA 作为筛查右室收缩功能的常规项目。因目前所获得的参考值低限的置信区间较大,故无法推荐确切的参考值。

右室局部应变和应变率

应变的定义为心肌发生形变的变化百分数,通过其推导出的应变率代表心肌形变对于时间的变化率。在体内和体外实验中均证实,应变率与心肌收缩力的相关性很高¹²⁹。

一维应变是通过组织多普勒成像技术获取的,必然存在角度依赖性。于心尖四腔

切面测量其重复性最好,测量时应包含右室游离壁的基底段、中间段及角度较小的心尖段部分。因此,该方法只能测量长轴应变。目前已采用多种计算方法以试图解决信噪比问题,不同的研究组对心肌功能应变和应变率的研究也多采用不同的研究方案。因此,不同的超声平台所获得的数值也不尽相同,进一步降低了检测的可重复性。

测量应变所要求的帧频较高,理想情况下应 ≥ 150 帧/秒。因此,应采用集中显示右室游离壁图像的窄角度声窗。因为多普勒测量具有角度依赖性,故应注意使被测量的节段与扇面中心平行。建议将偏离收缩轴的最大角度控制在 $10^{\circ} \sim 15^{\circ}$ 之内¹³⁰。采用彩色组织多普勒成像模式检查时,应嘱受试者屏住呼吸后取 ≥ 3 个心动周期的图像。此后采用特定设备的计算方法,在机器或工作站上对取样容积或室壁节段中部的目标检测区域进行离线分析,获得应变和应变率的数值。

目前已在一系列影响右心的疾病中对应变和应变率进行了相关研究,包括致心律失常性右室发育不全¹³¹,肺栓塞¹³²,肺动脉高压¹³³,单心室型右心室¹³⁴及心肌淀粉样变¹³⁵⁻¹³⁷。但仍然缺少测量右室应变和应变率的标准数据,仅在针对小样本群体的研究中获取了少数健康对照个体的数值。其中右室游离壁的基底段、中间段及心尖段的相关数值列于表 5 中。综合相关数据后发现其标准差非常大,故而基于 95%置信区间所制定的参考值低限无临床意义。

优点:右室局部应变对评估心肌收缩能力有潜在意义,其负荷依赖性小,或可用于多种病理情况下。

缺点:标准数据十分有限。此外,该方法呈角度依赖性,信噪比不佳,且测量方法复杂,变异性大,需要使用额外软件进行离线分析。

建议:上文所述的明显缺点限制了右室局部应变的临床使用。其平均值与参考值的置信区间过大,故而无法建议参考范围。如无法克服这些技术难点,应变和应变率仍然只能作为经验性的实验室研究工具。

二维应变

利用二维图像测量应变已可行,可获取

二维应变。这项新技术通过对图像序列中的心肌特征性回声斑点进行逐帧追踪，并对关联位置的绝对差异进行求和计算，从而评估节段和整体心肌收缩功能。已有超声平台可采用速度向量追踪的方法进行评估。除各个单独的节段可合成应变曲线外，程序也能对整个腔室合成平均应变曲线。二维追踪方法最显著的优势是所获取的图像无角度依赖性，但获取恰当的超声切面仍十分重要。二维应变检测方法已用于评估左心室功能且确认有效，近来也用于研究单心室型右心室和肺高压患者的右室功能。

优点：此技术无角度依赖性，信噪比有所改

进。不仅可对各节段功能进行评估，也可评估右室整体功能。

缺点：标准数据十分有限，有效性仍需进一步确认。测量要求额外软件，对图像质量要求高。该方法仅通过单一切面对右室整体功能进行评估，缺乏准确性，且评估结果可能并不能体现真实的右室整体功能。另外，不同平台所采用的计算方法不同，因而正常值范围差异也较大。

建议：因为缺乏可重复性，数据不足，所以不建议临床常规应用该技术。由于变异度高，无法推荐参考值范围。

表 5 长轴应变及应变率

变量	研究数	例数	LRV (95%CI)	均 值 (95%CI)	URV (95%CI)
基底段 2D 峰值应变率(s ⁻¹)	1	61	0.70 (0.50-0.90)	1.62 (1.50-1.74)	2.54 (2.34-2.74)
中间段 2D 峰值应变率(s ⁻¹)	2	80	0.85 (0.66-1.04)	1.54 (1.46-1.62)	2.23 (2.04-2.42)
心尖段 2D 峰值应变率(s ⁻¹)	2	80	0.86 (0.46-1.25)	1.62 (1.46-1.79)	2.39 (1.99-2.78)
基底段 2D 峰值应变(%)	5	183	18 (14-22)	28 (25-32)	39 (35-43)
中间段 2D 峰值应变(%)	4	125	20 (15-24)	29 (25-33)	38 (34-43)
心尖段 2D 峰值应变(%)	4	145	19 (15-22)	29 (26-32)	39 (36-43)
基底段多普勒峰值应变率(s ⁻¹)	7	261	1.00 (0.63-1.38)	1.83 (1.50-2.15)	2.66 (2.28-3.03)
中间段多普勒峰值应变率(s ⁻¹)	5	187	0.98 (0.68-1.28)	1.88 (1.73-2.03)	2.79 (2.49-3.09)
心尖段多普勒峰值应变率(s ⁻¹)	5	204	1.14 (0.60-1.69)	2.04 (1.57-2.51)	2.93 (2.39-3.48)
基底段多普勒峰值应变(%)	7	290	17 (12-21)	30 (27-34)	44 (39-48)
中间段多普勒峰值应变(%)	11	385	13 (9-17)	29 (27-31)	45 (41-49)
心尖段多普勒峰值应变(%)	7	269	13 (9-18)	31 (29-32)	48 (44-52)

CI, 置信区间; LRV, 参考值下限; 2D, 二维; URV, 参考值上限。

右室收缩功能评估的建议总结

目测法评估右室收缩功能只是定性评估右室功能的开始，但缺乏标准化。应在常规超声心动图检查中纳入这些简单且重复性好的方法，包括：FAC，TAPSE，脉冲组织多普勒 S' 及 MPI。联合采用一种以上的方法，如 S' 和 MPI，能够更可靠地判断右室功能是否正常¹¹³。强烈建议在常规超声心动图检查及报告中至少纳入上述量化检查方法中的一项，这在可能存在右室功能不全或临床疾病可能影响右室功能时尤为重要。当前不推荐将 IVA，应变及应变率等更先进的技术作为常规检查手段，这些技术最好在有经验的检查室作为特殊的临床检查方式和研究方法开展。

右室舒张功能

A. 右室舒张功能不全

右心室并不只是一个被动运动的心腔。急性右室损伤（最明显的是在右室梗死时）可出现显著的右室舒张功能不全伴充盈压升高，临床表现为颈静脉怒张等¹³⁸⁻¹⁴⁰。右室舒张功能的病理生理是复杂的，仅测量心肌厚度是远远不够的¹⁴¹⁻¹⁴⁵。目前发现越来越多的急慢性疾病与右室舒张功能不全相关，包括病理性压力和容量负荷过高，原发性肺病，缺血性心脏病，先天性心脏病，心肌病，左室功能不全（心室间存在相互作用），

系统性疾病及老年性生理改变(表 7)。

B. 右室舒张功能评估

右室舒张功能的评估方法为，于心尖四腔切面将多普勒声束置于与右室流入道平行的位置，将探头朝向左侧胸骨旁靠下的区域移动时可能更容易将声束位置摆正。取样容积应置于三尖瓣瓣尖部¹⁴¹。采用这种手法可成功测量大多数患者经三尖瓣的血流速度，且检查者的组间和组内变异度较低¹⁴⁶。测量时应于呼气末取样或取大于 5 个连续心动周期的平均值¹⁴⁷。中重度三尖瓣反流或房颤可影响相关指标的测量，故大多数研究都排除了这些患者。下腔静脉内径和吸气回缩率（具体测量方法如上文所述），也可用于评估右室舒张功能。这些评估右室舒张功能的方法实质上与评估左室舒张功能相同。三尖瓣血流多普勒速度（E, A 和 E/A），三尖瓣瓣环组织多普勒速度（E', A', E'/A'），减速时间和 IVRT 是目前最广泛认可的评估指标(表 6)。三尖瓣 E/E'，右房面积和容积，及舒张应变率等指标近期也受到诸多研究的青睐。此外，肺动脉舒张晚期前向血流（将脉冲多普勒取样容积置于肺动脉瓣和分叉的中间测量）是“限制性充盈”的特征性表现¹⁴⁸。此项表现主要见于 Fallot 四联征术后患者，多是因为右室舒张末期压力升高，导致肺动脉瓣持续开放使得右房收缩的 A 波传入肺动脉所致。

表 6 舒张功能

变量	研究数	例数	LRV(95%CI)	均值(95%CI)	URV(95%CI)
E(cm/s)	55	2866	35(33-37)	54(52-56)	73(71-75)
A(cm/s)	55	3096	21(19-24)	40(38-41)	58(55-60)
E/A 比值*	56	2994	0.8(0.7-0.9)	1.4(1.4-1.5)	2.1(2.0-2.2)
减速时间(ms)	25	1284	120(105-134)	174(163-186)	229(214-243)
IVRT(ms)	23	1241	23(16-30)	48(43-53)	73(66-80)
E' (cm/s)	40	1688	8(7-9)	14(13-14)	20(19-21)
A' (cm/s)	37	1575	7(6-8)	13(12-14)	20(19-21)
E'/A' 比值	29	1053	0.5(0.4-0.6)	1.2(1.1-1.3)	1.9(1.7-2.0)
E/E' 比值	3	359	2(1-2)	4(4-4)	6(5-7)

CI, 置信区间; IVRT, 等容舒张时间; LRV, 参考值下限; URV, 参考值上限。

* 年龄相关性: E/A 比值在 30 岁时为 1.6, 此后每增加 10 岁则该比值降低 0.1。

C. 年龄、呼吸、心率和负荷状态

对舒张功能的影响

大多数研究显示 E/A 比值与年龄增加有一定相关性 ($r \approx 0.30$), E/A 比值随年龄的增加而降低 (每增加 10 岁约降低 0.1)^{117,141,149,150}。吸气可导致 E 峰增高, 进而使得 E/A 比值增加。心动过速虽可导致 E 峰增高, 但因为 A 峰增高更多, 故而此时 E/A 比值反而降低^{141,150,151}。当比较不同患者或同一患者的多普勒参数时, 必须考虑血流动力学变化对检测结果的影响。因为右室壁较薄, 对后负荷非常敏感, 特别是在存在右室心肌疾病时, 诸如右室缺血或右室梗死时^{144,152,153}。此外, 右室对前负荷的变化也很敏感, 前负荷降低可导致 E 峰降低, 而此时 A 峰降低幅度相对较小, 故而 E/A 比值降低¹⁵⁴⁻¹⁵⁶。因为前负荷降低导致 E' 和 A' 的降低程度相当, 故而组织多普勒受负荷的影响较小, E'/A' 比值无明显变化。非常重要的一点是, 组织多普勒与肝静脉血流模式, 下腔静脉内径及回缩率一样, 可以用于区别正常和因充盈压升高而导致的假性正常表现¹⁵。最后, 运动负荷试验的正常生理学改变为同时增加早期快速充盈及增强心房收缩。但对于心肌缺血的患者而言, 运动负荷试验时的病理生理反应是早期快速充盈减弱, 而增加心房收缩的依赖, 最终导致右房压升高¹⁵⁷。

D. 与临床结合

右室舒张功能不全对临床影响的研究较少。三尖瓣 E/E' 比值和右房容积两项指标均显示与血流动力学参数相关性良好。非心脏手术后的 ICU 患者 E/E' 比值 ≥ 4 对预测右房压力 ≥ 10 mmHg 具有较高的敏感性和特异性¹⁵⁸。心脏移植患者 E/E' 比值 > 8 对预测右房压力 ≥ 10 mmHg 具有较好的敏感性和特异性¹⁵⁹。慢性心衰和肺动脉高压患者, 右室舒张功能不全则代表心功能分级更差, 也是死亡的独立预测因子^{100,160}。舒张充盈模式可反映治疗的效果, 各种心脏疾病舒张功能改善均表示治疗有效¹⁶¹⁻¹⁶⁴。最后需要

指出的是, 右室舒张功能不全可作为一项早期、较容易进行量化评估的右室功能受损的亚临床标志, 可能对临床十分有用。多项研究显示, 右室舒张功能不全通常比右室收缩功能不全、右室扩张或肥厚出现的早。

建议: 右室舒张功能可考虑作为对可疑右室功能受损患者的, 评估右室功能受损的一项早期敏感指标, 或可考虑作为对右室功能受损患者预后不良的一项指标。目前被广泛认可的评估指标为三尖瓣血流的 E/A 比值, E/E' 比值及右房大小, 这些指标均可作为首选检测指标(表 6)。右室舒张功能的分级方法为: 三尖瓣 E/A < 0.8 提示舒张受损; E/A 介于 0.8 到 2.1 之间, 伴 E/E' > 6 或肝静脉舒张期血流占优势提示假性正常化; E/A > 2.1 且 DT < 120 ms 提示限制性充盈受限(和存在肺动脉舒张晚期前向血流相同)。目前尚需进一步研究以确认此分级的敏感性、特异性及对预后的判断价值。

右室功能评估的临床与预后意义

已证实定量评估心肺疾病患者右室大小和功能具有重要临床意义。许多研究均证实右室功能对疾病预后的判断十分重要。

正常右心室因为室壁较薄而具有相对良好的顺应性, 且肺动脉阻力较低。因此在 PVR 快速升高时(例如肺栓塞), 右室增大比肺动脉压升高更早出现, 最终可导致右心室肥厚¹⁶⁵。因此右室扩张是 PVR 升高的早期标志。当右室壁增厚以克服升高的 PVR 时, 右室内径或容积则有可能减小, 且右室游离壁增厚最终会导致 RVSP 升高。急性肺栓塞患者, 右室容积和内径增大之初通常会伴随特征性的节段性室壁运动异常, 表现为右室游离壁中间段运动障碍, 而基底段及心尖段正常¹⁶⁶。这种表现对肺栓塞患者具有重要的预后意义¹⁶⁷, 并且随着肺动脉血流动力学的改善, 运动障碍可完全可逆³⁶。存在长期肺血管疾病或其它形式的继发性肺动脉高压(包括慢阻肺, 肺气肿及其它形式的肺实质疾病)患者, 早期右心室趋于发生室壁

增厚而容积不变，而在晚期最终出现右室进行性增大¹⁶⁸。

表 7 合并右室舒张功能障碍的情况

肺栓塞
肺动脉高压
吸烟
慢性阻塞性肺病
囊性纤维化
急性低氧症
右冠(近端)病变导致的心肌梗死或缺血
法洛氏四联症修复术后
大动脉转位术修复后
慢性心衰
心脏移植
致心律失常性右室心肌病
肥厚型心肌病
锥虫病
原发性高血压
主动脉瓣狭窄
主动脉瓣反流
二尖瓣反流
前降支病变导致的心肌梗死或缺血
糖尿病
甲状腺功能低下
淀粉样变性
类风湿关节炎
系统性硬化
抗磷脂抗体综合征
白塞病
β-地中海贫血
肾脏移植术后
肝肺综合征
正常新生儿
老人

右室的大小和功能也受左室疾病状态的影响。继发于心梗或心衰的左室功能不全患者，发生右室增大和右室功能不全的风险增高¹⁶⁹⁻¹⁷²。事实上即使不存在右室梗死，右室功能也是心肌梗死预后的最强独立预测因子之一^{37,38}。慢性心衰患者及心梗一年后病情稳定的患者也有相似表现¹⁷³。来自 ESCAPE 研究（肺动脉导管及充血性心衰有效性评价研究）的数据提示心衰患者肺动脉压升高可能会直接导致右室大小和功能的

改变¹⁷⁴。此外，可对有心功能不全的睡眠呼吸暂停症患者的右室功能和大小的改变也有明显影响¹⁷⁵。这些数据均提示，对左心疾病患者进行超声心动图检查时，有必要将右心相关评估逐渐纳入到评估标准之中。

凡导致三尖瓣重度反流的疾病也会对右室的大小和功能造成影响，包括：影响三尖瓣瓣叶伸拉而造成功能性关闭不全的类癌^{176,177}；风湿性三尖瓣疾病¹⁷⁸；三尖瓣粘液变性或其它使三尖瓣发生关闭不全的疾病。三尖瓣反流会增加右室容量负荷进而导致右心室增大，可进一步加重三尖瓣反流。

在成人先天性心脏病中，对右心室造成影响最常见的疾病为房间隔缺损。异常分流导致右心血流增加，可导致肺动脉压升高和右室增大。Fallot 四联症术后伴有重度肺动脉瓣反流，并同时表现为右室显著增大且功能降低的患者正在增多。其它先天性心脏，如 Ebstein 畸形和更复杂的先天性疾病也会对右心室造成影响。当右室形态发生显著异常时，应高度怀疑复杂先天性心脏病的可能。

结论

超声心动图对右室功能的评估很大程度上仅为定性，主要原因为右心室外形独特而难以评估容量^{179,180}。因此，正常及病理状态下右室大小和功能的研究资料总体上较少。对右室大小及功能定量评估方法的逐渐关注有助于建立统一的右室标准化评估方法，使临床医生能够将右心评估更好地整合到超声心动图检查之中。三维成像技术的发展及不断推广有助于未来临床对右室大小和功能的评估¹⁸¹。

本指南为临床医生提供了评估右心房室基本的超声切面、用于评估右室收缩及舒张功能的各种指标，及综合各项研究数据后所得到的正常参考值。使超声心动图检查者能够判断右室是否存在异常。希望本指南将引领在更大人群中的研究工作，以建立右室正常数值，从而提高识别右室功能不全，对疾病的检测及病人随访等方面的超声心动图价值。

参考文献

1. Lang RM, Bierig M, Devereux RB, Flachskampf FA, Foster E, Pellikka PA, et al. Recommendations for chamber quantification: a report from the American Society of Echocardiography's Guidelines and Standards Committee and the Chamber Quantification Writing Group, developed in conjunction with the European Association of Echocardiography, a branch of the European Society of Cardiology. *J Am Soc Echocardiogr* 2005;18:1440-63.
2. Forman MB, Goodin J, Phelan B, Kopelman H, Virmani R. Electrocardiographic changes associated with isolated right ventricular infarction. *J Am Coll Cardiol* 1984;4:640-3.
3. Kugel MA. Anatomical studies on the coronary arteries and their branches 1 arteria anastomotica auricularis magna. *Am Heart J* 1927;3:260.
4. Weyman A. Practices and principles of echocardiography. 2nd ed. Philadelphia: Lippincott, Williams and Wilkins; 1994.
5. Otto C. The practice of clinical echocardiography. 3rd ed. Philadelphia: Saunders Elsevier; 2007.
6. Gaynor SL, Maniar HS, Prasad SM, Steendijk P, Moon MR. Reservoir and conduit function of right atrium: impact on right ventricular filling and cardiac output. *Am J Physiol Heart Circ Physiol* 2005;288:H2140-5.
7. Muller H, Burri H, Lerch R. Evaluation of right atrial size in patients with atrial arrhythmias: comparison of 2D versus real time 3D echocardiography. *Echocardiography* 2008;25:617-23.
8. Muller H, Noble S, Keller PF, Sigaud P, Gentil P, Lerch R, et al. Batrial anatomical reverse remodelling after radiofrequency catheter ablation for atrial fibrillation: evidence from real-time three-dimensional echocardiography. *Europace* 2008;10:1073-8.
9. Moreno FL, Hagan AD, Holmen JR, Pryor TA, Strickland RD, Castle CH. Evaluation of size and dynamics of the inferior vena cava as an index of right-sided cardiac function. *Am J Cardiol* 1984;53:579-85.
10. Brennan JM, Blair JE, Goonewardena S, Ronan A, Shah D, Vasaiwala S, et al. Reappraisal of the use of inferior vena cava for estimating right atrial pressure. *J Am Soc Echocardiogr* 2007;20:857-61.
11. Jue J, Chung W, Schiller NB. Does inferior vena cava size predict right atrial pressures in patients receiving mechanical ventilation? *J Am Soc Echocardiogr* 1992;5:613-9.
12. Feigenbaum H, Armstrong WF, Ryan T. Feigenbaum's echocardiography. 6th ed. Philadelphia: Lippincott Williams & Wilkins; 2005.
13. Weyman A. Cross-sectional echocardiography. Philadelphia: Lea & Febiger; 1981.
14. Ommen SR, Nishimura RA, Hurrell DG, Klarich KW. Assessment of right atrial pressure with 2-dimensional and Doppler echocardiography: a simultaneous catheterization and echocardiographic study. *Mayo Clin Proc* 2000;75:24-9.
15. Nagueh SF, Kopelen HA, Zoghbi WA. Relation of mean right atrial pressure to echocardiographic and Doppler parameters of right atrial and right ventricular function. *Circulation* 1996;93:1160-9.
16. Matsukubo H, Matsuura T, Endo N, Asayama J, Watanabe T. Echocardiographic measurement of right ventricular wall thickness. A new application of subxiphoid echocardiography. *Circulation* 1977;56:278-84.
17. Tsuda T, Sawayama T, Kawai N, Katoh T, Nezu S, Kikawa K. Echocardiographic measurement of right ventricular wall thickness in adults by anterior approach. *Br Heart J* 1980;44:55-61.
18. Prakash R, Matsukubo H. Usefulness of echocardiographic right ventricular

- measurements in estimating right ventricular hypertrophy and right ventricular systolic pressure. *Am J Cardiol* 1983;51:1036-40.
19. Gottdiener JS, Gay JA, Maron BJ, Fletcher RD. Increased right ventricular wall thickness in left ventricular pressure overload: echocardiographic determination of hypertrophic response of the "nonstressed" ventricle. *J Am Coll Cardiol* 1985;6:550-5.
20. Haddad F, Hunt SA, Rosenthal DN, Murphy DJ. Right ventricular function in cardiovascular disease, part I: anatomy, physiology, aging, and functional assessment of the right ventricle. *Circulation* 2008;117:1436-48.
21. Haddad F, Doyle R, Murphy DJ, Hunt SA. Right ventricular function in cardiovascular disease, part II: pathophysiology, clinical importance, and management of right ventricular failure. *Circulation* 2008;117:1717-31.
22. Burgess MI, Mogulkoc N, Bright-Thomas RJ, Bishop P, Egan JJ, Ray SG. Comparison of echocardiographic markers of right ventricular function in determining prognosis in chronic pulmonary disease. *J Am Soc Echocardiogr* 2002;15:633-9.
23. Quiroz R, Kucher N, Schoepf UJ, Kipfmüller F, Solomon SD, Costello P, et al. Right ventricular enlargement on chest computed tomography: prognostic role in acute pulmonary embolism. *Circulation* 2004;109:2401-4.
24. Fremont B, Pacouret G, Jacobi D, Puglisi R, Charbonnier B, de Labriolle A. Prognostic value of echocardiographic right/left ventricular end-diastolic diameter ratio in patients with acute pulmonary embolism: results from a monocenter registry of 1,416 patients. *Chest* 2008;133:358-62.
25. Lai WW, Gauvreau K, Rivera ES, Saleeb S, Powell AJ, Geva T. Accuracy of guideline recommendations for two-dimensional quantification of the right ventricle by echocardiography. *Int J Cardiovasc Imaging* 2008;24:691-8.
26. Karunanithi MK, Feneley MP. Limitations of unidimensional indexes of right ventricular contractile function in conscious dogs. *J Thorac Cardiovasc Surg* 2000;120:302-12.
27. Foale RA, Nihoyannopoulos P, Ribeiro P, McKenna WJ, Oakley CM, Krikler DM, et al. Right ventricular abnormalities in ventricular tachycardia of right ventricular origin: relation to electrophysiological abnormalities. *Br Heart J* 1986;56:45-54.
28. Sugishita Y, Watanabe M, Fisher SA. The development of the embryonic outflow tract provides novel insights into cardiac differentiation and remodeling. *Trends Cardiovasc Med* 2004;14:235-41.
29. Dell'Italia LJ. The right ventricle: anatomy, physiology, and clinical importance. *Curr Probl Cardiol* 1991;16:653-720.
30. Geva T, Powell AJ, Crawford EC, Chung T, Colan SD. Evaluation of regional differences in right ventricular systolic function by acoustic quantification echocardiography and cine magnetic resonance imaging. *Circulation* 1998;98:339-45.
- 708 Rudski et al *Journal of the American Society of Echocardiography* July 2010
31. Bashore TM. Adult congenital heart disease: right ventricular outflow tract lesions. *Circulation* 2007;115:1933-47.
32. Arya A, Piorkowski C, Sommer P, Gerds-Li JH, Kottkamp H, Hindricks G. Idiopathic outflow tract tachycardias: current perspectives. *Herz* 2007;32:218-25.
33. Yoerger DM, Marcus F, Sherrill D, Calkins H, Towbin JA, Zareba W, et al. Echocardiographic findings in patients meeting task force criteria for arrhythmogenic right ventricular dysplasia: new insights from the multidisciplinary study of right ventricular dysplasia. *J Am Coll Cardiol* 2005;45:860-5.
34. Anwar AM, Soliman O, van den Bosch AE, McGhie JS, Geleijnse ML, ten Cate FJ, et al. Assessment of pulmonary valve and right

- ventricular outflow tract with real-time three-dimensional echocardiography. *Int J Cardiovasc Imaging* 2007;23:167-75.
35. Anavekar NS, Gerson D, Skali H, Kwong RY, Yucel EK, Solomon SD. Two-dimensional assessment of right ventricular function: an echocardiographic-MRI correlative study. *Echocardiography* 2007;24:452-6.
36. Nass N, McConnell MV, Goldhaber SZ, Chyu S, Solomon SD. Recovery of regional right ventricular function after thrombolysis for pulmonary embolism. *Am J Cardiol* 1999;83:804-6.
37. Zornoff LA, Skali H, Pfeffer MA, St John SM, Rouleau JL, Lamas GA, et al. Right ventricular dysfunction and risk of heart failure and mortality after myocardial infarction. *J Am Coll Cardiol* 2002;39:1450-5.
38. Anavekar NS, Skali H, Bourgoun M, Ghali JK, Kober L, Maggioni AP, et al. Usefulness of right ventricular fractional area change to predict death, heart failure, and stroke following myocardial infarction (from the VALIANT ECHO study). *Am J Cardiol* 2008;101:607-12.
39. Jiang L, Levine RA, Weyman AE. Echocardiographic assessment of right ventricular volume and function. *Echocardiography* 1997;14:189-206.
40. Helbing WA, Bosch HG, Maliepaard C, Rebergen SA, van der Geest RJ, Hansen B, et al. Comparison of echocardiographic methods with magnetic resonance imaging for assessment of right ventricular function in children. *Am J Cardiol* 1995;76:589-94.
41. Starling MR, Crawford MH, Sorensen SG, O'Rourke RA. A new twodimensional echocardiographic technique for evaluating right ventricular size and performance in patients with obstructive lung disease. *Circulation* 1982;66:612-20.
42. Silverman NH, Hudson S. Evaluation of right ventricular volume and ejection fraction in children by two-dimensional echocardiography. *Pediatr Cardiol* 1983;4:197-203.
43. Gopal AS, Chukwu EO, Iwuchukwu CJ, Katz AS, Toole RS, Schapiro W, et al. Normal values of right ventricular size and function by real-time 3-dimensional echocardiography: comparison with cardiac magnetic resonance imaging. *J Am Soc Echocardiogr* 2007;20:445-55.
44. Watanabe T, Katsume H, Matsukubo H, Furukawa K, Ijichi H. Estimation of right ventricular volume with two dimensional echocardiography. *Am J Cardiol* 1982;49:1946-53.
45. Linker DT, Moritz WE, Pearlman AS. A new three-dimensional echocardiographic method of right ventricular volume measurement: in vitro validation. *J Am Coll Cardiol* 1986;8:101-6.
46. Fei HW, Wang XF, Xie MX, Zhuang L, Chen LX, Yang Y, et al. Validation of real-time three-dimensional echocardiography for quantifying left and right ventricular volumes: an experimental study. *Chin Med J (Engl)* 2004;117:695-9.
47. Schindera ST, Mehwald PS, Sahn DJ, Kececioglu D. Accuracy of real-time three-dimensional echocardiography for quantifying right ventricular volume: static and pulsatile flow studies in an anatomic in vitro model. *J Ultrasound Med* 2002;21:1069-75.
48. Hoch M, Vasilyev NV, Soriano B, Gauvreau K, Marx GR. Variables influencing the accuracy of right ventricular volume assessment by real-time 3-dimensional echocardiography: an in vitro validation study. *J Am Soc Echocardiogr* 2007;20:456-61.
49. Grison A, Maschietto N, Reffo E, Stellin G, Padalino M, Vida V, et al. Three-dimensional echocardiographic evaluation of right ventricular volume and function in pediatric patients: validation of the technique. *J Am Soc Echocardiogr* 2007;20:921-9.

50. Heusch A, Lawrenz W, Olivier M, Schmidt KG. Transesophageal 3-dimensional versus cross-sectional echocardiographic assessment of the volume of the right ventricle in children with atrial septal defects. *Cardiol Young* 2006;16:135-40.
51. Nesser HJ, Tkalec W, Patel AR, Masani ND, Niel J, Markt B, et al. Quantitation of right ventricular volumes and ejection fraction by threedimensional echocardiography in patients: comparison with magnetic resonance imaging and radionuclide ventriculography. *Echocardiography* 2006;23:666-80.
52. Horton KD, Meece RW, Hill JC. Assessment of the right ventricle by echocardiography: a primer for cardiac sonographers. *J Am Soc Echocardiogr* 2009;22:776-92.
53. Endo Y, Maddukuri PV, Vieira ML, Pandian NG, Patel AR. Quantification of right ventricular volumes and function by real time three-dimensional echocardiographic longitudinal axial plane method: validation in the clinical setting. *Echocardiography* 2006;23:853-9.
54. Lu X, Nadvoretzkiy V, Bu L, Stolpen A, Ayres N, Pignatelli RH, et al. Accuracy and reproducibility of real-time three-dimensional echocardiography for assessment of right ventricular volumes and ejection fraction in children. *J Am Soc Echocardiogr* 2008;21:84-9.
55. Niemann PS, Pinho L, Balbach T, Galuschky C, Blankenhagen M, Silberbach M, et al. Anatomically oriented right ventricular volume measurements with dynamic three-dimensional echocardiography validated by 3-Tesla magnetic resonance imaging. *J Am Coll Cardiol* 2007;50:1668-76.
56. Papavassiliou DP, Parks WJ, Hopkins KL, Fyfe DA. Three-dimensional echocardiographic measurement of right ventricular volume in children with congenital heart disease validated by magnetic resonance imaging. *J Am Soc Echocardiogr* 1998;11:770-7.
57. Vogel M, Gutberlet M, Dittrich S, Hosten N, Lange PE. Comparison of transthoracic three dimensional echocardiography with magnetic resonance imaging in the assessment of right ventricular volume and mass. *Heart* 1997;78:127-30.
58. Fujimoto S, Mizuno R, Nakagawa Y, Dohi K, Nakano H. Estimation of the right ventricular volume and ejection fraction by transthoracic three-dimensional echocardiography. A validation study using magnetic resonance imaging. *Int J Card Imaging* 1998;14:385-90.
59. Kjaergaard J, Sogaard P, Hassager C. Quantitative echocardiographic analysis of the right ventricle in healthy individuals. *J Am Soc Echocardiogr* 2006;19:1365-72.
60. Jenkins C, Chan J, Bricknell K, Strudwick M, Marwick TH. Reproducibility of right ventricular volumes and ejection fraction using real-time three-dimensional echocardiography: comparison with cardiac MRI. *Chest* 2007;131:1844-51.
61. Leibundgut G, Rohner A, Grize L, Bernheim A, Kessel-Schaefer A, Bremerich J, et al. Dynamic assessment of right ventricular volumes and function by real-time three-dimensional echocardiography: a comparison study with magnetic resonance imaging in 100 adult patients. *J Am Soc Echocardiogr* 2010;23:116-26.
62. van der Zwaan HB, Helbing WA, McGhie JS, Geleijnse ML, Luijnenburg SE, Roos-Hesselink JW, et al. Clinical value of real-time three-dimensional echocardiography for right ventricular quantification in congenital heart disease: validation with cardiac magnetic resonance imaging. *J Am Soc Echocardiogr* 2010;23:134-40.
63. Grewal J, Majdalany D, Syed I, Pellikka P, Warnes CA. Three-dimensional echocardiographic assessment of right ventricular volume and function in adult patients with congenital heart disease: comparison with magnetic resonance imaging.

J Am Soc Echocardiogr 2010;23:127-33.

64. Tamborini G, Marsan NA, Gripari P, Maffessanti F, Brusoni D, Muratori M, et al. Reference values for right ventricular volumes and ejection fraction with real-time three-dimensional echocardiography: evaluation in a large series of normal subjects. J Am Soc Echocardiogr 2010;23:109-15.

65. Lin SS, Reynertson SI, Louie EK, Levitsky S. Right ventricular volume overload results in depression of left ventricular ejection fraction. Implications for the surgical management of tricuspid valve disease. Circulation 1994;90:11209-13.

66. Louie EK, Bieniarz T, Moore AM, Levitsky S. Reduced atrial contribution to left ventricular filling in patients with severe tricuspid regurgitation after tricuspid valvectomy: a Doppler echocardiographic study. J Am Coll Cardiol 1990;16:1617-24.

67. Reynertson SI, Kundur R, Mullen GM, Costanzo MR, McKiernan TL, Louie EK. Asymmetry of right ventricular enlargement in response to tricuspid regurgitation. Circulation 1999;100:465-7.

68. Ryan T, Petrovic O, Dillon JC, Feigenbaum H, ConleyMJ, ArmstrongWF. An echocardiographic index for separation of right ventricular volume and pressure overload. J Am Coll Cardiol 1985;5:918-27.

69. Louie EK, Rich S, Levitsky S, Brundage BH. Doppler echocardiographic demonstration of the differential effects of right ventricular pressure and volume overload on left ventricular geometry and filling. J Am Coll Cardiol 1992;19:84-90.

70. Mori S, Nakatani S, Kanzaki H, Yamagata K, Take Y, Matsuura Y, et al. Patterns of the interventricular septal motion can predict conditions of patients with pulmonary hypertension. J Am Soc Echocardiogr 2008;21:386-93.

71. Galie N, Hinderliter AL, Torbicki A, Fourme T, Simonneau G, Pulido T, et al. Effects of the

oral endothelin-receptor antagonist bosentan on echocardiographic and doppler measures in patients with pulmonary arterial hypertension. J Am Coll Cardiol 2003;41:1380-6.

72. Raymond RJ, Hinderliter AL, Willis PW, Ralph D, Caldwell EJ, Williams W, et al. Echocardiographic predictors of adverse outcomes in primary pulmonary hypertension. J Am Coll Cardiol 2002;39:1214-9.

73. Badesch DB, Champion HC, Sanchez MA, Hoepfer MM, Loyd JE, Manes A, et al. Diagnosis and assessment of pulmonary arterial hypertension. J Am Coll Cardiol 2009;54:S55-66.

74. Lam CS, Borlaug BA, Kane GC, Enders FT, Rodeheffer RJ, RedfieldMM. Age-associated increases in pulmonary artery systolic pressure in the general population. Circulation 2009;119:2663-70.

75. McQuillan BM, Picard MH, Leavitt M, Weyman AE. Clinical correlates and reference intervals for pulmonary artery systolic pressure among echocardiographically normal subjects. Circulation 2001;104:2797-802.

76. McLaughlin VV, Archer SL, Badesch DB, Barst RJ, FarberHW, Lindner JR, et al. ACCF/AHA 2009 expert consensus document on pulmonary hypertension: a report of the American College of Cardiology Foundation Task Force on Expert Consensus Documents and the American Heart Association developed in collaboration with the American College of Chest Physicians; American Thoracic Society, Inc.; and the Pulmonary Hypertension Association. J Am Coll Cardiol 2009;53:1573-619.

77. Yock PG, Popp RL. Noninvasive estimation of right ventricular systolic pressure by Doppler ultrasound in patients with tricuspid regurgitation. Circulation 1984;70:657-62.

78. Currie PJ, Seward JB, Chan KL, Fyfe DA, Hagler DJ, Mair DD, et al. Continuous wave Doppler determination of right ventricular

- pressure: a simultaneous Doppler-catheterization study in 127 patients. *J Am Coll Cardiol* 1985;6:750-6.
79. Fisher MR, Forfia PR, Chamera E, Houston-Harris T, Champion HC, Girgis RE, et al. Accuracy of Doppler echocardiography in the hemodynamic assessment of pulmonary hypertension. *Am J Respir Crit Care Med* 2009;179:615-21.
80. Hinderliter AL, Willis PW, Barst RJ, Rich S, Rubin LJ, Badesch DB, et al., Primary Pulmonary Hypertension Study Group. Effects of long-term infusion of prostacyclin (epoprostenol) on echocardiographic measures of right ventricular structure and function in primary pulmonary hypertension. *Circulation* 1997;95:1479-86.
81. Mahan G, Dabestani A, Gardin J, Allfie A, Burn C, Henry W. Estimation of pulmonary artery pressure by pulsed Doppler echocardiography. *Circulation* 1983;68:367.
82. Dabestani A, Mahan G, Gardin JM, Takenaka K, Burn C, Allfie A, et al. Evaluation of pulmonary artery pressure and resistance by pulsed Doppler echocardiography. *Am J Cardiol* 1987;59:662-8.
83. Abbas AE, Fortuin FD, Schiller NB, Appleton CP, Moreno CA, Lester SJ. Echocardiographic determination of mean pulmonary artery pressure. *Am J Cardiol* 2003;92:1373-6.
84. Aduen JF, Castello R, Lozano MM, Hepler GN, Keller CA, Alvarez F, et al. An alternative echocardiographic method to estimate mean pulmonary artery pressure: diagnostic and clinical implications. *J Am Soc Echocardiogr* 2009;22:814-9.
85. Ristow B, Schiller NB. Stepping away from ritual right heart catheterization into the era of noninvasively measured pulmonary artery pressure. *J Am Soc Echocardiogr* 2009;22:820-2.
86. Milan A, Magnino C, Veglio F. Echocardiographic indexes for the noninvasive evaluation of pulmonary hemodynamics. *J Am Soc Echocardiogr* 2010;23:225-39.
87. Abbas AE, Fortuin FD, Schiller NB, Appleton CP, Moreno CA, Lester SJ. A simple method for noninvasive estimation of pulmonary vascular resistance. *J Am Coll Cardiol* 2003;41:1021-7.
88. Farzaneh-Far R, McKeown BH, Dang D, Roberts J, Schiller NB, Foster E. Accuracy of Doppler-estimated pulmonary vascular resistance in patients before liver transplantation. *Am J Cardiol* 2008;101:259-62.
89. Farzaneh-Far R, Na B, Whooley MA, Schiller NB. Usefulness of noninvasive estimate of pulmonary vascular resistance to predict mortality, heart failure, and adverse cardiovascular events in patients with stable coronary artery disease (from the Heart and Soul Study). *Am J Cardiol* 2008;101:762-6.
90. Rajagopalan N, Simon MA, Suffoletto MS, Shah H, Edelman K, Mathier MA, et al. Noninvasive estimation of pulmonary vascular resistance in pulmonary hypertension. *Echocardiography* 2009;26:489-94.
91. Grunig E, Weissmann S, Ehlken N, Fijalkowska A, Fischer C, Fourme T, et al. Stress Doppler echocardiography in relatives of patients with idiopathic and familial pulmonary arterial hypertension: results of a multicenter European analysis of pulmonary artery pressure response to exercise and hypoxia. *Circulation* 2009;119:1747-57.
92. Bossone E, Rubenfire M, Bach DS, Ricciardi M, Armstrong WF. Range of tricuspid regurgitation velocity at rest and during exercise in normal adult men: implications for the diagnosis of pulmonary hypertension. *J Am Coll Cardiol* 1999;33:1662-6.
93. Scapellato F, Temporelli PL, Eleuteri E, Corra U, Imparato A, Giannuzzi P. Accurate noninvasive estimation of pulmonary vascular resistance by Doppler echocardiography in patients with chronic failure heart failure. *J*

Am Coll Cardiol 2001;37:1813-9.

94. Dehnert C, Grunig E, Mereles D, von Lennep N, Bartsch P. Identification of individuals susceptible to high-altitude pulmonary oedema at low altitude. *Eur Respir J* 2005;25:545-51.

95. Grunig E, Janssen B, Mereles D, Barth U, Borst MM, Vogt IR, et al. Abnormal pulmonary artery pressure response in asymptomatic carriers of primary pulmonary hypertension gene. *Circulation* 2000;102:1145-50.

96. Bidart CM, Abbas AE, Parish JM, Chaliki HP, Moreno CA, Lester SJ. The noninvasive evaluation of exercise-induced changes in pulmonary artery pressure and pulmonary vascular resistance. *J Am Soc Echocardiogr* 2007;20:270-5.

97. Gleason WL, Braunwald E. Studies on the first derivative of the ventricular pressure pulse in man. *J Clin Invest* 1962;41:80-91.

98. Anconina J, Danchin N, Selton-Suty C, Isaaq K, Juilliere Y, Buffet P, et al. Measurement of right ventricular dP/dt. A simultaneous/comparative hemodynamic and Doppler echocardiographic study [article in French]. *Arch Mal Coeur Vaiss* 1992;85:1317-21.

99. Anconina J, Danchin N, Selton-Suty C, Isaaq K, Juilliere Y, Buffet P, et al. Noninvasive estimation of right ventricular dP/dt in patients with tricuspid valve regurgitation. *Am J Cardiol* 1993;71:1495-7.

100. Tei C, Dujardin KS, Hodge DO, Bailey KR, McGoon MD, Tajik AJ, et al. Doppler echocardiographic index for assessment of global right ventricular function. *J Am Soc Echocardiogr* 1996;9:838-47.

101. Yoshifuku S, Otsuji Y, Takasaki K, Yuge K, Kisanuki A, Toyonaga K, et al. Pseudonormalized Doppler total ejection isovolume (Tei) index in patients with right ventricular acute myocardial infarction. *Am J Cardiol* 2003;91:527-31.

102. Rojo EC, Rodrigo JL, Perez de Isla L, Almeria C, Gonzalo N, Aubele A, et al. Disagreement between tissue Doppler imaging and conventional pulsed wave Doppler in the measurement of myocardial performance index. *Eur J Echocardiogr* 2006;7:356-64.

103. Gaibazzi N, Petrucci N, Ziacchi V. Left ventricle myocardial performance index derived either by conventional method or mitral annulus tissue-Doppler: a comparison study in healthy subjects and subjects with heart failure. *J Am Soc Echocardiogr* 2005;18:1270-6.

104. Sebbag I, Rudski LG, Therrien J, Hirsch A, Langleben D. Effect of chronic infusion of epoprostenol on echocardiographic right ventricular myocardial performance index and its relation to clinical outcome in patients with primary pulmonary hypertension. *Am J Cardiol* 2001;88:1060-3.

105. Abd El Rahman MY, Abdul-Khaliq H, Vogel M, Alexi-Meskischvili V, Gutberlet M, Hetzer R, et al. Value of the new Doppler-derived myocardial performance index for the evaluation of right and left ventricular function following repair of tetralogy of Fallot. *Pediatr Cardiol* 2002;23:502-7.

106. Chockalingam A, Gnanavelu G, Alagesan R, Subramaniam T. Myocardial performance index in evaluation of acute right ventricular myocardial infarction. *Echocardiography* 2004;21:487-94.

107. Eidem BW, O'Leary PW, Tei C, Seward JB. Usefulness of the myocardial performance index for assessing right ventricular function in congenital heart disease. *Am J Cardiol* 2000;86:654-8.

108. Moller JE, Sondergaard E, Poulsen SH, Appleton CP, Egstrup K. Serial Doppler echocardiographic assessment of left and right ventricular performance after a first myocardial infarction. *J Am Soc Echocardiogr*

- 2001;14:249-55.
109. Morner S, Lindqvist P, Waldenstrom A, Kazzam E. Right ventricular dysfunction in hypertrophic cardiomyopathy as evidenced by the myocardial performance index. *Int J Cardiol* 2008;124:57-63.
110. Schwerzmann M, Samman AM, Salehian O, Holm J, Provost Y, Webb GD, et al. Comparison of echocardiographic and cardiac magnetic resonance imaging for assessing right ventricular function in adults with repaired tetralogy of Fallot. *Am J Cardiol* 2007;99:1593-7.
111. Kaul S, Tei C, Hopkins JM, Shah PM. Assessment of right ventricular function using two-dimensional echocardiography. *Am Heart J* 1984;107:526-31.
112. Lopez-Candales A, Dohi K, Rajagopalan N, Edelman K, Gulyasy B, Bazaz R. Defining normal variables of right ventricular size and function in pulmonary hypertension: an echocardiographic study. *Postgrad Med J* 2008;84:40-5.
113. Miller D, Farah MG, Liner A, Fox K, Schluchter M, Hoit BD. The relation between quantitative right ventricular ejection fraction and indices of tricuspid annular motion and myocardial performance. *J Am Soc Echocardiogr* 2004;17:443-7.
114. Tamborini G, Pepi M, Galli CA, Maltagliati A, Celeste F, Muratori M, et al. Feasibility and accuracy of a routine echocardiographic assessment of right ventricular function. *Int J Cardiol* 2007;115:86-9.
115. Lindqvist P, Waldenstrom A, Henein M, Morner S, Kazzam E. Regional and global right ventricular function in healthy individuals aged 20-90 years: a pulsed Doppler tissue imaging study: Umea General Population Heart Study. *Echocardiography* 2005;22:305-14.
116. Kukulski T, Hubbert L, Arnold M, Wranne B, Hatle L, Sutherland GR. Normal regional right ventricular function and its change with age: a Doppler myocardial imaging study. *J Am Soc Echocardiogr* 2000;13:194-204.
117. Nikitin NP, Witte KK, Thackray SD, de Silva R, Clark AL, Cleland JG. Longitudinal ventricular function: normal values of atrioventricular annular and myocardial velocities measured with quantitative two-dimensional color Doppler tissue imaging. *J Am Soc Echocardiogr* 2003;16:906-21.
118. Duan YY, Harada K, Toyono M, Ishii H, Tamura M, Takada G. Effects of acute preload reduction on myocardial velocity during isovolumic contraction and myocardial acceleration in pediatric patients. *Pediatr Cardiol* 2006;27:32-6.
119. Kjaergaard J, Snyder EM, Hassager C, Oh JK, Johnson BD. Impact of preload and afterload on global and regional right ventricular function and pressure: a quantitative echocardiography study. *J Am Soc Echocardiogr* 2006;19:515-21.
120. Pauliks LB, Chan KC, Chang D, Kirby SK, Logan L, DeGroff CG, et al. Regional myocardial velocities and isovolumic contraction acceleration before and after device closure of atrial septal defects: a color tissue Doppler study. *Am Heart J* 2005;150:294-301.
121. Vogel M, Schmidt MR, Kristiansen SB, Cheung M, White PA, Sorensen K, et al. Validation of myocardial acceleration during isovolumic contraction as a novel noninvasive index of right ventricular contractility: comparison with ventricular pressure-volume relations in an animal model. *Circulation* 2002;105:1693-9.
122. Tousignant CP, Bowry R, Levesque S, Denault AY. Regional differences in color tissue Doppler-derived measures of longitudinal right ventricular function using transesophageal and transthoracic echocardiography. *J Cardiothorac Vasc Anesth* 2008;22:400-5.
123. Tugcu A, Guzel D, Yildirimturk O, Aytekin

- S. Evaluation of right ventricular systolic and diastolic function in patients with newly diagnosed obstructive sleep apnea syndrome without hypertension. *Cardiology* 2009;113:184-92.
124. Sade LE, Ozin B, Ulus T, Acikel S, Pirat B, Bilgi M, et al. Right ventricular contractile reserve in mitral stenosis: implications on hemodynamic burden and clinical outcome. *Int J Cardiol* 2009;135:193-201.
125. Tayyareci Y, Nisanci Y, Umman B, Oncul A, Yurdakul S, Altun I, et al. Early detection of right ventricular systolic dysfunction by using myocardial acceleration during isovolumic contraction in patients with mitral stenosis. *Eur J Echocardiogr* 2008;9:516-21.
126. Toyono M, Harada K, Tamura M, Yamamoto F, Takada G. Myocardial acceleration during isovolumic contraction as a new index of right ventricular contractile function and its relation to pulmonary regurgitation in patients after repair of tetralogy of Fallot. *J Am Soc Echocardiogr* 2004;17:332-7.
127. Vogel M, Derrick G, White PA, Cullen S, Aichner H, Deanfield J, et al. Systemic ventricular function in patients with transposition of the great arteries after atrial repair: a tissue Doppler and conductance catheter study. *J Am Coll Cardiol* 2004;43:100-6.
128. Vogel M, Vogt M. Noninvasive assessment of right ventricular contractile performance. In: Redington AN, Van Arsdell GS, Anderson RH, editors. *Congenital diseases in the right heart*. London: Springer; 2009. pp. 207-12.
129. Jamal F, Bergerot C, Argaud L, Loufouat J, Ovize M. Longitudinal strain quantitates regional right ventricular contractile function. *Am J Physiol Heart Circ Physiol* 2003;285:H2842-7.
130. Berg S. Myocardial Strain Rate by Doppler Ultrasound Methods. Angle dependency and error estimation. Master's thesis, Department of Engineering Cybernetics, NTNU, Trondheim, Norway 2004.
131. Sutherland GR, Di Salvo G, Claus P, D'hooge J, Bijnens B. Strain and strain rate imaging: a new clinical approach to quantifying regional myocardial function. *J Am Soc Echocardiogr* 2004;17:788-802.
132. Kjaergaard J, Sogaard P, Hassager C. Right ventricular strain in pulmonary embolism by Doppler tissue echocardiography. *J Am Soc Echocardiogr* 2004;17:1210-2.
133. Kittipovanonth M, Bellavia D, Chandrasekaran K, Villarraga HR, Abraham TP, Pellikka PA. Doppler myocardial imaging for early detection of right ventricular dysfunction in patients with pulmonary hypertension. *J Am Soc Echocardiogr* 2008;21:1035-41.
134. Chow PC, Liang XC, Cheung EW, Lam WW, Cheung YF. New twodimensional global longitudinal strain and strain rate imaging for assessment of systemic right ventricular function. *Heart* 2008;94:855-9.
135. Koyama J, Ray-Sequin PA, Falk RH. Longitudinal myocardial function assessed by tissue velocity, strain, and strain rate tissue Doppler echocardiography in patients with AL (primary) cardiac amyloidosis. *Circulation* 2003;107:2446-52.
136. Lindqvist P, Olofsson BO, Backman C, Suhr O, Waldenstrom A. Pulsed tissue Doppler and strain imaging discloses early signs of infiltrative cardiac disease: a study on patients with familial amyloidotic polyneuropathy. *Eur J Echocardiogr* 2006;7:22-30.
137. Sun JP, Stewart WJ, Yang XS, Donnell RO, Leon AR, Felner JM, et al. Differentiation of hypertrophic cardiomyopathy and cardiac amyloidosis from other causes of ventricular wall thickening by two-dimensional strain imaging echocardiography. *Am J Cardiol* 2009;103:411-5.
138. Fujii J, Yazaki Y, Sawada H, Aizawa

- T,Watanabe H, Kato K. Noninvasive assessment of left and right ventricular filling in myocardial infarction with a two-dimensional Doppler echocardiographic method. *J Am Coll Cardiol* 1985;5:1155-60.
139. Yanase O, Motomiya T, Tejima T, Nomura S. Doppler echocardiographic assessment of right ventricular filling characteristics in hemodynamically significant right ventricular infarction. *Am J Noninvasiv Cardiol* 1992;6:230-6.
140. Yilmaz M, Erol MK, Acikel M, Sevimli S, Alp N. Pulsed Doppler tissue imaging can help to identify patients with right ventricular infarction. *Heart Vessels* 2003;18:112-6.
141. Berman GO, Reichel N, Brownson D, Douglas PS. Effects of sample volume location, imaging view, heart rate and age on tricuspid velocimetry in normal subjects. *Am J Cardiol* 1990;65:1026-30.
142. Bove AA, Santamore WP. Ventricular interdependence. *Prog Cardiovasc Dis* 1981;23:365-88.
143. Courtois M, Barzilai B, Gutierrez F, Ludbrook PA. Characterization of regional diastolic pressure gradients in the right ventricle. *Circulation* 1990;82:1413-23.
144. Dell'Italia LJ, Walsh RA. Right ventricular diastolic pressure-volume relations and regional dimensions during acute alterations in loading conditions. *Circulation* 1988;77:1276-82.
145. Weber KT, Janicki JS, Shroff S, Fishman AP. Contractile mechanics and interaction of the right and left ventricles. *Am J Cardiol* 1981;47:686-95.
146. Pye MP, Pringle SD, Cobbe SM. Reference values and reproducibility of Doppler echocardiography in the assessment of the tricuspid valve and right ventricular diastolic function in normal subjects. *Am J Cardiol* 1991;67:269-73.
147. Klein AL, Leung DY, Murray RD, Urban LH, Bailey KR, Tajik AJ. Effects of age and physiologic variables on right ventricular filling dynamics in normal subjects. *Am J Cardiol* 1999;84:440-8.
148. Redington AN, Penny D, Rigby ML, Hayes A. Antegrade diastolic pulmonary arterial flow as a marker of right ventricular restriction after complete repair of pulmonary atresia with intact septum and critical pulmonary valvar stenosis. *Cardiol Young* 1992;2:382-6.
149. Innelly P, Esposito R, Olibet M, Nistri S, Galderisi M. The impact of ageing on right ventricular longitudinal function in healthy subjects: a pulsed tissue Doppler study. *Eur J Echocardiogr* 2009;10:491-8.
150. ZoghbiWA, Habib GB, Quinones MA. Doppler assessment of right ventricular filling in a normal population. Comparison with left ventricular filling dynamics. *Circulation* 1990;82:1316-24.
151. Yu CM, Lin H, Ho PC, Yang H. Assessment of left and right ventricular systolic and diastolic synchronicity in normal subjects by tissue Doppler echocardiography and the effects of age and heart rate. *Echocardiography* 2003;20:19-27.
152. Berman JL, Green LH, Grossman W. Right ventricular diastolic pressure in coronary artery disease. *Am J Cardiol* 1979;44:1263-8.
153. Wells DE, Befeler B. Dysfunction of the right ventricle in coronary artery disease. *Chest* 1974;66:230-5.
154. Guazzi M, Maltagliati A, Tamborini G, Celeste F, Pepi M, Muratori M, et al. How the left and right sides of the heart, as well as pulmonary venous drainage, adapt to an increasing degree of head-up tilting in hypertrophic cardiomyopathy: differences from the normal heart. *J Am Coll Cardiol* 2000;36:185-93.
155. O'Sullivan CA, Duncan A, Daly C, Li W, Oldershaw P, Henein MY. Dobutamine stress-induced ischemic right ventricular dysfunction and its relation to cardiac output in patients with three-vessel coronary artery

- disease with angina-like symptoms. *Am J Cardiol* 2005;96:622-7.
156. Pela G, Regolisti G, Coghi P, Cabassi A, Basile A, Cavatorta A, et al. Effects of the reduction of preload on left and right ventricular myocardial velocities analyzed by Doppler tissue echocardiography in healthy subjects. *Eur J Echocardiogr* 2004;5:262-71.
157. Heywood JT, Grimm J, HessOM, Jakob M, Krayenbuhl HP. Right ventricular diastolic function during exercise: effect of ischemia. *J Am Coll Cardiol* 1990;16:611-22.
158. Sade LE, Gulmez O, Eroglu S, Sezgin A, Muderrisoglu H. Noninvasive estimation of right ventricular filling pressure by ratio of early tricuspid inflow to annular diastolic velocity in patients with and without recent cardiac surgery. *J Am Soc Echocardiogr* 2007;20:982-8.
159. Sundereswaran L, Nagueh SF, Vardan S, Middleton KJ, Zoghbi WA, Quinones MA, et al. Estimation of left and right ventricular filling pressures after heart transplantation by tissue Doppler imaging. *Am J Cardiol* 1998;82:352-7.
160. Sallach JA, Tang WHW, Borowski AG, Tong W, Porter T, Martin MG, et al. Right atrial volume index in chronic systolic heart failure and prognosis. *JACC Cardiovasc Imaging* 2009;2:527-34.
161. Dernellis J. Right atrial function in hypertensive patients: effects of antihypertensive therapy. *J Hum Hypertens* 2001;15:463-70.
162. Gan CTJ, Holverda S, Marcus JT, Paulus WJ, Marques KM, Bronzwaer JGF, et al. Right ventricular diastolic dysfunction and the acute effects of sildenafil in pulmonary hypertension patients. *Chest* 2007;132:11-7.
163. Sadler DB, Brown J, Nurse H, Roberts J. Impact of hemodialysis on left and right ventricular Doppler diastolic filling indices. *Am J Med Sci* 1992;304:83-90.
164. Turhan S, Tulunay C, Ozduman Cin M, Gursoy A, Kilickap M, Dincer I, et al. Effects of thyroxine therapy on right ventricular systolic and diastolic function in patients with subclinical hypothyroidism: a study by pulsed wave tissue Doppler imaging. *J Clin Endocrinol Metab* 2006;91:3490-3.
165. Cresci SG, Goldstein JA. Hemodynamic manifestations of ischemic right heart dysfunction. *Cathet Cardiovasc Diagn* 1992;27:28-33.
166. McConnell MV, Solomon SD, Rayan ME, Come PC, Goldhaber SZ, Lee RT. Regional right ventricular dysfunction detected by echocardiography in acute pulmonary embolism. *Am J Cardiol* 1996;78:469-73.
167. Scridon T, Scridon C, Skali H, Alvarez A, Goldhaber SZ, Solomon SD. Prognostic significance of troponin elevation and right ventricular enlargement in acute pulmonary embolism. *Am J Cardiol* 2005;96:303-5.
168. Ferlinz J. Right ventricular function in adult cardiovascular disease. *Prog Cardiovasc Dis* 1982;25:225-67.
169. Berger PB, Ruocco NA Jr., Ryan TJ, Jacobs AK, Zaret BL, Wackers FJ, et al., The TIMI Research Group. Frequency and significance of right ventricular dysfunction during inferior wall left ventricular myocardial infarction treated with thrombolytic therapy (results from the Thrombolysis In Myocardial Infarction [TIMI] II trial). *Am J Cardiol* 1993;71:1148-52.
170. Gorcsan J III, Murali S, Counihan PJ, Mandarino WA, Kormos RL. Right ventricular performance and contractile reserve in patients with severe heart failure. Assessment by pressure-area relations and association with outcome. *Circulation* 1996;94:3190-7.
171. Polak JF, Holman BL, Wynne J, Colucci WS. Right ventricular ejection fraction: an indicator of increased mortality in patients with congestive heart failure associated with coronary artery disease. *J Am Coll Cardiol* 1983;2:217-24.
172. Di Salvo TG, Mathier M, SemigranMJ,

- Dec GW. Preserved right ventricular ejection fraction predicts exercise capacity and survival in advanced heart failure. *J Am Coll Cardiol* 1995;25:1143-53.
173. Skali H, Zornoff LA, Pfeffer MA, Arnold MO, Lamas GA, Moye LA, et al. Prognostic use of echocardiography 1 year after a myocardial infarction. *Am Heart J* 2005;150:743-9.
174. Khush KK, Tasissa G, Butler J, McGlothlin D, De Marco T. ESCAPE Investigators. Effect of pulmonary hypertension on clinical outcomes in advanced heart failure: analysis of the Evaluation Study of Congestive Heart Failure and Pulmonary Artery Catheterization Effectiveness (ESCAPE) database. *Am Heart J* 2009;157:1026-34.
175. Romero-Corral A, Somers VK, Pellikka PA, Olson EJ, Bailey KR, Korinek J, et al. Decreased right and left ventricular myocardial performance in obstructive sleep apnea. *Chest* 2007;132:1863-70.
176. Bhattacharyya S, Toumpanakis C, Burke M, Taylor AM, Caplin ME, Davar J. Features of carcinoid heart disease identified by 2- and 3-dimensional echocardiography and cardiac MRI. *Circ Cardiovasc Imaging* 2010;3:103-11
177. Callahan JA, Wroblewski EM, Reeder GS, Edwards WD, Seward JB, Tajik AJ. Echocardiographic features of carcinoid heart disease. *Am J Cardiol* 1982;50:762-8.
178. Mittal SR, Goozar RS. Echocardiographic evaluation of right ventricular systolic functions in pure mitral stenosis. *Int J Cardiovasc Imaging* 2001;17:13-8.
179. Schenk P, Globits S, Koller J, Brunner C, Artemiou O, Klepetko W, et al. Accuracy of echocardiographic right ventricular parameters in patients with different end-stage lung diseases prior to lung transplantation. *J Heart Lung Transplant* 2000;19:145-54.
180. Jurcut R, Giusca S, La Gerche A, Vasile S, Ginhina C, Voigt JU. The echocardiographic assessment of the right ventricle: what to do in 2010? *Eur J Echocardiogr* 2010;11:81-96.
181. Shiota T. 3D echocardiography: evaluation of the right ventricle. *Curr Opin Cardiol* 2009;24:410-4.
182. Lytrivi ID, Lai WW, Ko HH, Nielsen JC, Parness IA, Srivastava S. Color Doppler tissue imaging for evaluation of right ventricular systolic function in patients with congenital heart disease. *J Am Soc Echocardiogr* 2005;18:1099-104.