



## Hémangiomes choroïdiens et tumeurs vasculaires du fond d'œil

Sacha Nahon-Estève

**L**es tumeurs vasculaires du fond d'œil regroupent un ensemble hétérogène de tumeurs qui peuvent se développer à partir de la choroïde (hémangiome choroïdien circonscrit et diffus) ou de la rétine (hémangioblastome rétinien notamment). Bien que ces tumeurs soient toutes bénignes, leurs conséquences peuvent entraîner un vrai risque de handicap visuel si elles ne sont pas dépistées et traitées à temps.

### Tumeurs vasculaires de la choroïde

Plusieurs tumeurs et malformations vasculaires peuvent affecter le tractus uvéal. La plus importante est l'hémangiome choroïdien, un hamartome vasculaire qui peut se présenter comme une tumeur circonscrite ou une tumeur diffuse chez les patients présentant un syndrome de Sturge-Weber.

#### Hémangiome choroïdien circonscrit

L'étiologie de l'hémangiome choroïdien circonscrit est inconnue, mais il est généralement diagnostiqué à l'âge adulte lorsqu'il devient symptomatique. On suppose que certains cas peuvent être congénitaux ou se développer dans la petite enfance. L'hémangiome choroïdien circonscrit présente généralement des caractéristiques cliniques typiques. Il apparaît comme une masse discrète de couleur rouge-orange dans la choroïde postérieure et il est presque toujours unilatéral (*figure 1*) [1]. Sa découverte peut être fortuite mais le diagnostic est souvent porté devant une baisse d'acuité visuelle (AV) en relation avec une localisation sous-fovéolaire, un décollement de rétine exsudatif ou une hypermétropie induite. La rétine peut également présenter un œdème maculaire cystoïde ou un rétinoshisis. Cette tumeur peut induire une hyperplasie et une métaplasie fibreuse de l'épithélium pigmentaire rétinien (EPR) sus-jacent.

L'angiographie à la fluorescéine (*figure 2*) montre généralement une hyperfluorescence des vaisseaux sanguins de la tumeur dans la phase préartérielle ainsi qu'une coloration tardive diffuse de la masse. L'angiographie au vert d'infra-rouge révèle un remplissage précoce de la lésion et un « lavage » caractéristique de l'hyperfluorescence aux temps tardifs. L'échographie en mode B montre

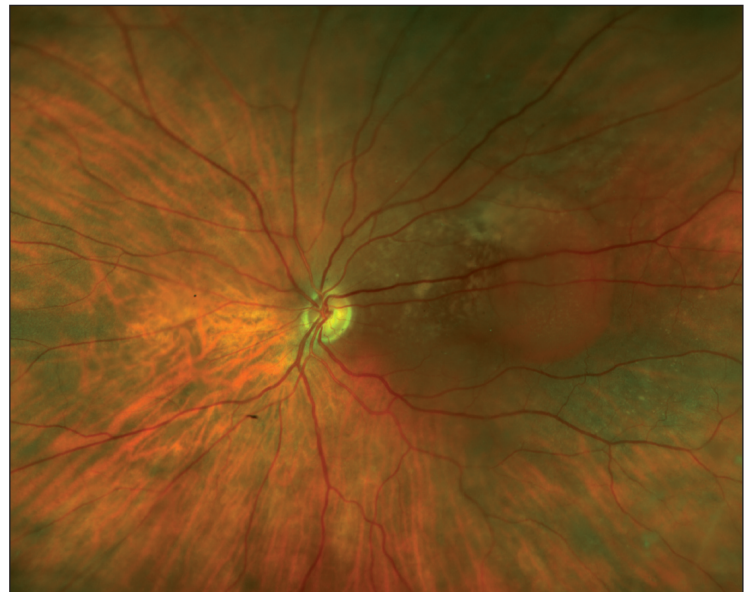

Figure 1. Hémangiome choroïdien circonscrit.

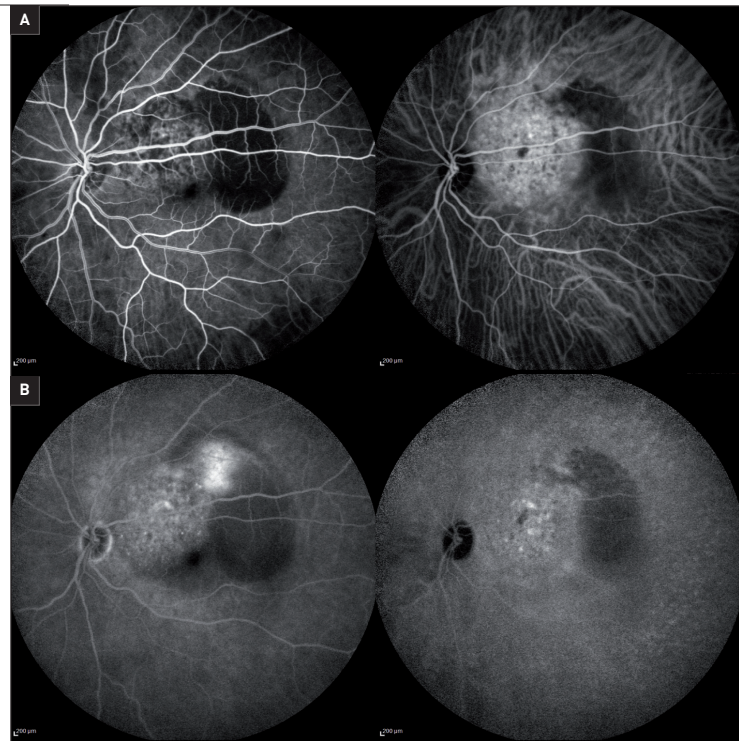
une masse choroïdienne placôïde ou ovoïde iso-échogène, avec une réflectivité interne élevée de la tumeur en mode A. Dans le cas d'une métaplasie fibreuse ou osseuse de l'épithélium pigmentaire rétinien sus-jacent, une hyper-échogénicité de surface peut être visible en échographie. La tomographie par cohérence optique (OCT) permet généralement de mettre en évidence les signes exsudatifs associés à la tumeur mais pas de poser un diagnostic. En IRM, l'hémangiome choroïdien diffère généralement des autres tumeurs intraoculaires en ce qu'il est hyper-intense par rapport au vitré sur les images pondérées en T1, et iso-intense sur les images pondérées en T2 (la plupart des autres tumeurs intraoculaires sont hypo-intenses sur les images T2).

## Quel traitement proposer ?

La plupart des cas asymptomatiques peuvent être observés. En revanche, en cas de signes exsudatifs et de baisse de vision induite, 2 principaux traitements sont actuellement proposés :

- la photothérapie dynamique (PDT), qui permet d'obtenir une diminution de l'épaisseur de la tumeur, une résolution du liquide sous-rétinien et une amélioration de la vision [2]. Néanmoins, il n'existe pas de consensus sur le meilleur protocole à proposer à ces patients et plusieurs procédures peuvent être nécessaires pour obtenir une résolution complète des signes exsudatifs. Le nombre de PDT est inversement lié à l'amélioration de l'AV et peut aboutir à une fibrose sous-rétinienne, une atrophie de l'EPR et une atrophie choroïdienne. Habituellement, la PDT est réalisée immédiatement sans temps de latence en pleine fluence, pleine dose, avec un spot unique couvrant la tumeur sans marge de sécurité, après une perfusion de vertéporfine de 10 minutes en seringue autopousseuse ;
- la radiothérapie – qu'il s'agisse d'une radiothérapie externe conventionnelle, d'une radiothérapie stéréotaxique, d'une brachythérapie ou d'une irradiation par faisceau de protons –, qui est la principale alternative à la PDT. En France, une protonthérapie est habituellement suggérée lorsqu'une radiothérapie est envisagée pour un hémangiome choroïdien circonscrit. Ce traitement consiste en une irradiation de la tumeur de 20 grays en 8 fractions, après positionnement péropératoire de clips de repérage [3]. L'avantage de la protonthérapie par rapport aux autres modalités de radiothérapie consiste surtout en une irradiation homogène de la tumeur qui protège les tissus sains tout en proposant une dose inférieure aux seuils connus de toxicité maculaire et du nerf optique. La protonthérapie a été récemment comparée dans une étude rétrospective multicentrique. Elle a montré des résultats anatomiques et fonctionnels similaires à ceux de la PDT réalisée pour des tumeurs inférieures ou égales à 3 mm d'épaisseur, mais elle semble préférable dans le cas de tumeurs supérieures à 3 mm [4].

Actuellement, la décision de traiter un hémangiome choroïdien circonscrit doit être individualisée et fondée sur l'étendue des symptômes, la perte de vision et le potentiel de récupération visuelle. L'objectif du traitement est d'induire une atrophie suffisante de la tumeur avec une résolution du liquide sous-rétinien, et de la distorsion fovéale induite par la tumeur sans détruire la fonction de la rétine sus-jacente. Ainsi, on propose désormais une PDT en première intention pour des tumeurs de petite taille (inférieures ou égales à 3 mm d'épaisseur) dans le cas d'une prise en charge précoce des symptômes, alors qu'une protonthérapie devra être indiquée pour des tumeurs de grande taille (supérieures à 3 mm), une prise en charge tardive des symptômes ou une récurrence après PDT.



**Figure 2.** Angiographie à la fluorescéine et au vert d'indocyanine. **A.** Hyperfluorescence progressive de la tumeur en fluorescéine avec imprégnation intense en indocyanine. **B.** Coloration tardive de la masse et du décollement séreux rétinien associé en fluorescéine avec wash-out de la lésion en indocyanine.

## Hémangiome choroïdien diffus

L'hémangiome choroïdien diffus est fréquemment situé homolatéralement à un hémangiome facial, généralement en tant que composante du syndrome de Sturge-Weber qui peut également inclure une hémangiomatose leptoméningée et des crises d'épilepsie notamment. Il est généralement diagnostiqué à un âge jeune (âge médian de 8 ans), soit parce que l'hémangiome facial incite à un examen du fond d'œil, soit en raison d'une perte visuelle due à une amblyopie (hypermétropie ou décollement de rétine exsudatif). La pupille présente de manière caractéristique un réflexe rouge vif (« *tomato ketchup* ») qui contraste avec la pupille opposée normale. Le *nævus flammeus* du visage et l'hémangiome choroïdien peuvent exceptionnellement être bilatéraux.

L'examen du fond d'œil révèle un épaississement rouge-orange diffus de la choroïde postérieure. La tumeur est souvent plus épaisse dans la zone maculaire et elle se fond parfois de manière imperceptible dans la choroïde normale en avant, près de l'équateur. Une dégénérescence cystoïde de la rétine sus-jacente et des anomalies de l'EPR sont fréquentes. Des vaisseaux sanguins rétiens légèrement dilatés et tortueux sont souvent observés dans les yeux présentant un hémangiome choroïdien diffus. Cet hémangiome choroïdien diffus peut également

provoquer un décollement total de la rétine et un glaucome néovasculaire secondaire.

L'échographie d'un hémangiome choroïdien diffus montre une choroïde nettement épaissie, souvent avec un décollement de rétine sus-jacent. Les caractéristiques échographiques sont les mêmes que pour l'hémangiome circonscrit, à l'exception qu'il est difficile d'apprécier l'extension exacte de la tumeur. L'angiographie à la fluorescéine montre une fuite diffuse similaire à l'hémangiome choroïdien circonscrit mais plus étendue. La tomographie par cohérence optique révèle un épaississement de la choroïde, avec des vaisseaux choroïdiens élargis et une surface lisse.

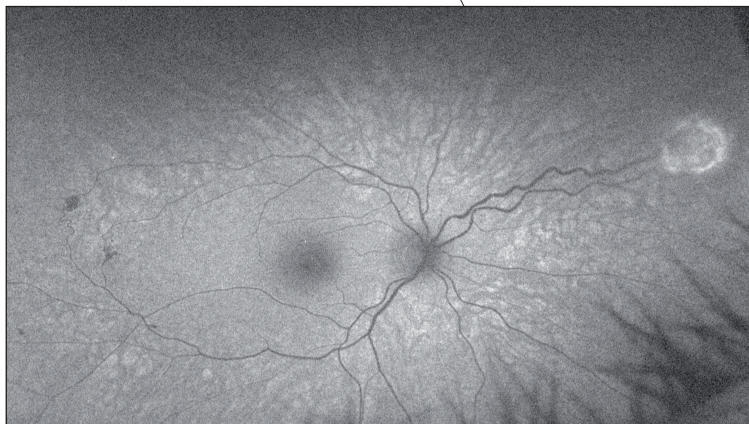
### Quel traitement proposer ?

La prise en charge de l'hémangiome choroïdien diffus est difficile mais son extension large limite le nombre d'options thérapeutiques. Le premier traitement est celui de l'amblyopie lorsqu'elle existe, particulièrement dans le cas d'une hypermétropisation importante induite par le volume tumoral. Une correction optique totale est prescrite et la rééducation de l'amblyopie doit être faite le plus précocement possible. Dans le cas d'une exsudation, on s'oriente plus volontiers vers une radiothérapie externe

(éventuellement par protonthérapie), car la brachythérapie et la PDT sont inadaptées devant le diamètre tumoral important de l'hémangiome. Les doses administrées sont les mêmes, de l'ordre de 20 Gy à la tumeur, et permettent de résoudre le décollement de la rétine et de réduire l'épaisseur tumorale.

### Tumeurs vasculaires de la rétine : hémangioblastome rétinien

L'hémangioblastome rétinien peut être solitaire, sans maladie systémique, ou une composante du syndrome de von Hippel-Lindau (VHL) (*figure 3*) [5]. Tout l'enjeu lors du diagnostic d'un ou de plusieurs hémangioblastomes rétiens est de savoir si cette tumeur s'intègre dans le cadre d'un syndrome de VHL ou non. Le syndrome de VHL est une affection autosomique dominante avec diverses combinaisons d'hémangioblastome rétinien, d'hémangioblastome cérébelleux, de phéochromocytome, de carcinome rénal à cellules claires, de kyste pancréatique, de tumeur du sac endolymphatique et de plusieurs autres tumeurs et kystes. Le locus du gène VHL se trouve sur le chromosome 3 (3p25-26) et l'inactivation d'un gène suppresseur de tumeur semble jouer un rôle clé, comme



**Figure 3.** Hémangioblastomes rétiniens multiples dans le cadre d'un syndrome de von Hippel-Lindau (cliché en autofluorescence).

dans le cas du rétinoblastome. L'âge moyen au moment du diagnostic est de 18 ans pour les patients atteints du VHL et de 36 ans pour les autres. Le développement de nouvelles tumeurs rétiniennes après l'âge de 40 ans est rare. Chez un patient atteint d'un hémangioblastome solitaire, le risque de développer un VHL est de 45% s'il est âgé de moins de 10 ans au moment du diagnostic, et de 1% au-delà de 60 ans.

L'hémangioblastome rétinien est typiquement une tumeur rose rougeâtre dans la rétine périphérique ou sur la papille optique. Il peut être de type exsudatif ou tractionnel. Le type exsudatif présente une exsudation intrarétinienne et sous-rétinienne similaire à celle de la maladie de Coats. Cependant, contrairement à la maladie de Coats, il présente une ou plusieurs masses rouges distinctes avec des vaisseaux sanguins dilatés, tortueux, se nourrissant et se drainant. Le type tractionnel d'hémangioblastome rétinien peut être similaire, mais il est également caractérisé par une gliose rétinienne, une traction vitréo-rétinienne, une hémorragie vitréenne et un décollement tractionnel de la rétine. Dans les 2 types, l'exsudation jaune est souvent localisée dans la zone maculaire, à distance de la tumeur périphérique. La régression spontanée de la tumeur se produit rarement.

Le diagnostic d'hémangioblastome rétinien est généralement posé lors d'un examen du fond d'œil par les caractéristiques typiques décrites. L'angiographie à la fluorescéine montre une hyperfluorescence rapide de la masse dans la phase artérielle et une hyperfluorescence tardive. Son intérêt réside non pas dans le diagnostic des lésions visibles mais plutôt dans la recherche de lésions infracliniques, notamment dans le cas d'un syndrome de VHL suspecté ou connu. L'échographie et l'angiographie au vert d'infra-cyanine ne sont d'aucun apport et l'OCT aide à délimiter les changements associés tels que l'œdème rétinien et le décollement de la rétine localisé. Les autres examens d'imagerie, dont l'IRM, sont utiles dans le cadre de la recherche de lésions synchrones

extraoculaires. Les patients présentant 2 hémangioblastomes rétiniens ou plus sont porteurs d'une mutation du gène VHL. Ceux qui sont atteints d'un seul hémangioblastome rétinien peuvent être ou non porteurs de la mutation germinale et les tests génétiques sont essentiels.

### Quel traitement proposer ?

La prise en charge de l'hémangioblastome rétinien dépend de la taille de la tumeur, de sa localisation, des complications et de la présence ou non du syndrome de VHL chez le patient [6]. Ceux associés au syndrome de VHL apparaissent généralement à un âge plus précoce, sont plus agressifs et nécessitent un traitement actif. Il faut distinguer d'abord la localisation de la tumeur :

- dans le cas d'une tumeur extrapapillaire, l'objectif du traitement est de détruire la lésion pour éviter une croissance ou des complications exsudatives ultérieures. Globalement, devant des lésions inférieures à 1,5 mm de diamètre (soit 1 diamètre papillaire), une photocoagulation au laser est suffisante. Pour des lésions intermédiaires (diamètre compris entre 1,5 et 4,5 mm), il faut généralement proposer une combinaison de traitements, principalement par photocoagulation laser et cryothérapie. Pour les tumeurs de plus 4,5 mm de diamètre, il n'existe pas de consensus sur le meilleur traitement à proposer mais la cryothérapie, la radiothérapie (protonthérapie ou brachythérapie) ou une ablation chirurgicale de la tumeur par vitrectomie ont été proposées ;
- dans le cas d'une tumeur péripapillaire, l'objectif du traitement est différent et se limite généralement à une tentative de minimiser l'exsudation affectant la vision centrale. La PDT est généralement le traitement de choix en première intention mais l'irradiation externe, notamment par faisceau de protons, permet de traiter les tumeurs résistantes à ce traitement.

### Références bibliographiques

- [1] Shields CL, Honavar SG, Shields JA *et al.* Circumscribed choroidal hemangioma: clinical manifestations and factors predictive of visual outcome in 200 consecutive cases. *Ophthalmology*. 2001;108(12):2237-48.
- [2] Boixadera A, García-Arumí J, Arumí JG *et al.* Prospective clinical trial evaluating the efficacy of photodynamic therapy for symptomatic circumscribed choroidal hemangioma. *Ophthalmology*. 2009;116(1):100-5.e1.
- [3] Mahdjoubi A, Dendale R, Desjardins L *et al.* Treatment of exudative circumscribed choroidal hemangioma: Efficacy of fractionated proton therapy [20 gray relative biological effectiveness in 8 fractions]. *Retina*. 2019;39(4):692-9.
- [4] Mathis T, Maschi C, Mosci C *et al.* Comparative effectiveness of proton beam versus photodynamic therapy to spare the vision in circumscribed choroidal hemangioma. *Retina*. 2021;41(2):277-86.
- [5] Aronow ME, Wiley HE, Gaudric A *et al.* Von Hippel-Lindau disease: Update on pathogenesis and systemic aspects. *Retina*. 2019;39(12): 2243-53.
- [6] Wiley HE, Krivosic V, Gaudric A *et al.* Management of retinal hemangioblastoma in von Hippel-Lindau disease. *Retina*. 2019;39(12): 2254-63.