


Insuffisance ventriculaire droite : comment la prendre en charge ?



N. Bihry

Management of right heart failure

N. Bihry
E. Chaudesaygues
P. Jurzak
F. Clamadieu
S. Ranc
T. Perret
J.-F. Aupetit

Département de pathologie cardiovasculaire, centre hospitalier Saint-Joseph–Saint-Luc, 20, quai Claude-Bernard, 69007 Lyon, France

Disponible en ligne sur ScienceDirect le 3 décembre 2015

L'insuffisance ventriculaire droite regroupe les signes cliniques engendrés par :

- une surcharge de pression imposée au ventricule droit (augmentation de la post-charge) ;
- et/ou une surcharge de volume imposée au ventricule droit (augmentation de la pré-charge) ;
- et/ou une diminution de la contractilité du ventricule droit.

La prise en charge de l'insuffisance ventriculaire droite qu'elle soit aiguë ou chronique reste difficile et mal codifiée. Le but de cette mise au point est de proposer un jalonnement de la stratégie thérapeutique, associant une démarche étiologique et une démarche physiopathologique (Fig. 1).

Importance de la démarche diagnostique.

DÉMARCHE ÉTIOLOGIQUE

La prise en charge de l'insuffisance ventriculaire droite vise en premier lieu à reconnaître et traiter, autant que faire se peut, la cardiopathie causale sous-jacente [1].

Ainsi, une insuffisance ventriculaire droite par nécrose myocardique aiguë justifie une revascularisation, une insuffisance ventriculaire droite par tamponnade un drainage péricardique, une insuffisance ventriculaire droite par embolie pulmonaire un traitement anticoagulant et/ou fibrinolytique, etc.

La Fig. 2 regroupe les principales étiologies classées selon leur retentissement physiopathologique prédominant ; les étiologies et les mécanismes physiopathologiques peuvent être intriqués.

DÉMARCHE PHYSIOPATHOLOGIQUE

Optimisation de la pré-charge

Une volémie optimale est un objectif thérapeutique important chez les patients en insuffisance ventriculaire droite mais son évaluation reste souvent difficile en pratique (diamètre et compliance de la veine cave inférieure, test du lever de jambes, épreuve de remplissage...).

Insuffisance ventriculaire droite aiguë

Dans certains cas, il peut être nécessaire d'effectuer un remplissage volumique (sérum salé hypertonique) si la pression veineuse centrale est inférieure à 12 mmHg (infarctus du ventricule droit, sepsis).

Si la pression veineuse centrale est supérieure à 14 mmHg, une surcharge volumique doit être suspectée et traitée par des diurétiques intraveineux ; en cas d'échec, peut se discuter une épuration extra-rénale.

Insuffisance ventriculaire droite chronique

Les diurétiques de l'anse ont une place centrale pour réduire la congestion périphérique ; les inhibiteurs de l'enzyme de conversion et les antagonistes des récepteurs de l'aldostérone réduisent l'activation du système rénine-angiotensine-aldostérone, mais leur bénéfice n'a pas été réellement démontré en cas d'insuffisance ventriculaire droite isolée.

Les dérivés nitrés en augmentant la capacité veineuse peuvent également réduire la pré-charge. En cas de résistance aux diurétiques de l'anse, une association avec un diurétique thiazidique peut être utile. La posologie optimale de diurétiques réduisant la volémie sans engendrer d'insuffisance

Auteur correspondant :

N. Bihry,
 département de pathologie cardiovasculaire, centre hospitalier Saint-Joseph–Saint-Luc, 20, quai Claude-Bernard, 69007 Lyon, France.
 Adresse e-mail :
nbihry@ch-stjoseph-stluc-lyon.fr

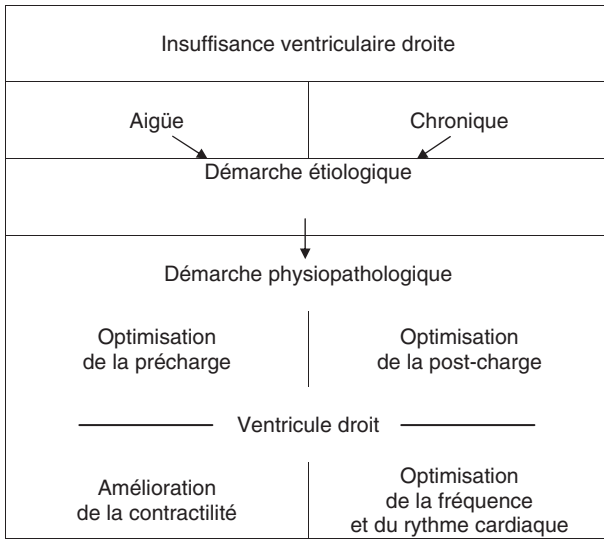


Figure 1. Démarches thérapeutiques devant une insuffisance ventriculaire droite.

rénale est souvent difficile à établir et variable, nécessitant de fréquents ajustements.

Optimisation de la post-charge

La réduction de la post-charge ventriculaire droite est un objectif majeur du traitement de l'insuffisance cardiaque droite [2].

L'hypoxie, l'hypercapnie, l'acidose sont des éléments favorisant la vasoconstriction artérielle pulmonaire ; leur correction est importante mais le recours à une ventilation mécanique, notamment avec une pression télé-expiratoire positive, peut aggraver la dysfonction ventriculaire droite.

Insuffisance cardiaque droite aiguë

L'inhalation de NO ou d'analogues de la prostacycline sont les options préférées pour faire diminuer rapidement la post-charge ventriculaire droite en cas de SDRA notamment. Le sildénafil, inhibiteur de la phosphodiesterase 5, peut être proposé par voie intraveineuse. L'inhalation de NO peut toutefois générer un œdème pulmonaire par surcharge volumique du ventricule gauche.

ALTERATION DE LA CONTRACTILITE DU VENTRICULE DROIT

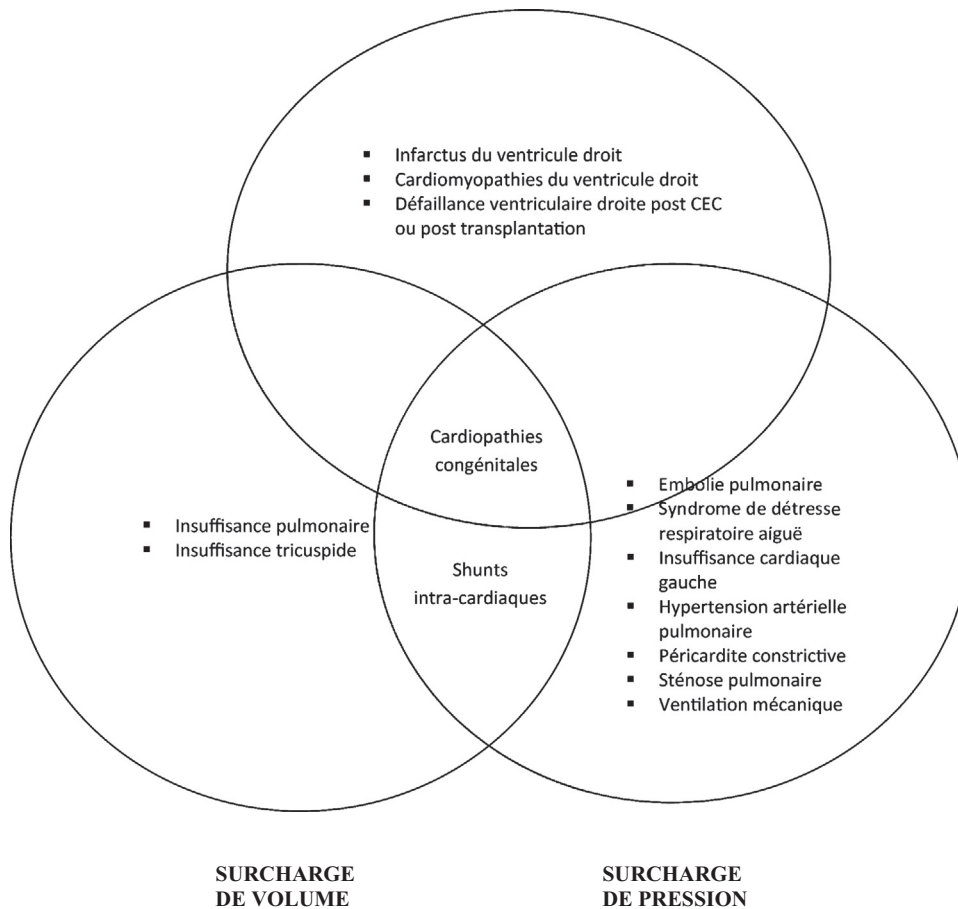


Figure 2. Principales étiologies de l'insuffisance ventriculaire droite selon leur mécanisme physiopathologique prédominant.

Certains travaux récents [3] ont étudié la place du furosémide dans l'embolie pulmonaire aiguë avec pression artérielle systémique conservée qui, en diminuant la post-charge et donc la dilatation ventriculaire droite pourrait réduire l'ischémie du ventricule droit ainsi que le retentissement sur les cavités gauches d'un septum paradoxal. Il faut toutefois se méfier de ne pas induire d'hypovolémie.

Insuffisance cardiaque droite chronique

Le traitement de l'hypertension artérielle pulmonaire vient de faire l'objet de nouvelles recommandations [4].

Dans l'hypertension artérielle pulmonaire pré-capillaire, l'arsenal thérapeutique spécifique pour réduire la post-charge comporte des traitements vasodilatateurs tels que :

- les inhibiteurs calciques (nifédipine, diltiazem, amlodipine) ;
- les antagonistes des récepteurs de l'endothéline (ambrisentan, bosentan, macitentan) ;
- les inhibiteurs de la phosphodiesterase 5 et les stimulateurs de la guanilate cyclase (sildénafil, tadalafil, vardenafil, riociguat) ;
- les analogues de la prostacycline et les agonistes des récepteurs à la prostacycline (beraprost, epoprosténol, iloprost, treprostamil, selexipag).

Leurs indications et leur association éventuelle adaptées aux multiples étiologies de l'hypertension artérielle pulmonaire seront idéalement établies par un centre expert.

L'hypertension pulmonaire liée à une pathologie du cœur gauche est l'une des plus fréquentes nécessitant une approche étiologique (traitement d'une valvulopathie mitrale par exemple) et l'utilisation des médicaments reconnus dans le traitement de l'insuffisance ventriculaire gauche à fraction d'éjection altérée ou préservée pour faire baisser la pression télédiastolique du ventricule gauche. Les médicaments spécifiques de l'hypertension artérielle pulmonaire n'ont aucune place validée dans cette étiologie.

Amélioration de la contractilité

Insuffisance ventriculaire droite aiguë

Les inhibiteurs de la phosphodiesterase 3 (milrinone) en augmentant la concentration intracellulaire de calcium sont inotropes et chronotropes positifs au prix d'une augmentation de la consommation d'oxygène du myocarde potentiellement arythmogène.

La dobutamine, agoniste des bêtarécepteurs, en améliorant l'inotropisme du ventricule droit sans modifier le tonus vasculaire pulmonaire est une substance de choix dans l'insuffisance ventriculaire droite aiguë.

L'adrénaline peut compenser les effets vasodilatateurs systémiques de la milrinone.

La noradrénaline puissamment vasoconstrictive n'est pas recommandée en première intention (augmentation de la post-charge ventriculaire droite).

Le levosimendan améliore la sensibilité des cardiomyocytes au calcium et favorise la vasodilatation coronaire, artérielle pulmonaire et systémique. Ses effets hémodynamiques persistent plusieurs semaines.

Le [Tableau I](#) présente les principales substances inotropes utilisables pour traiter une insuffisance ventriculaire droite aiguë.

Insuffisance ventriculaire droite chronique

Les digitaliques sont des inotropes positifs qui peuvent aussi avoir des effets vasoconstricteurs pulmonaires et des effets pro-arythmiques notamment en cas d'hypoxie chronique ; ils ne sont pas recommandés en dehors des tachyarythmies dans le traitement de l'insuffisance ventriculaire droite chronique et/ou en présence d'une hypertension artérielle pulmonaire.

Contrôle des troubles du rythme et de la conduction

La restauration d'un rythme sinusal (en cas de fibrillation atriale) ou la correction d'un trouble de conduction peut

Tableau I. Substances inotropes utilisables pour le traitement de l'insuffisance cardiaque droite.

Substance	Mécanisme(s)	Effets recherchés	Effets indésirables	Posologie usuelle
Noradrénaline	α -agoniste (++) β 1-agoniste (+)	VC systémique Inotropie \uparrow	VC artérielle pulmonaire Besoins du myocarde en O ₂ et énergie \uparrow	0,1–1,0 μ g/kg/min
Adrénaline	β 1-agoniste (++) α -agoniste (+)	Inotropie \uparrow VC systémique	Tachycardie/arythmies, besoins du myocarde en O ₂ et énergie $\uparrow\uparrow\uparrow$ VC artérielle pulmonaire	1–10 μ g/min
Dobutamine	β 1-agoniste (++) β 2-agoniste (+)	Inotropie \uparrow	Tachycardie/arythmies, besoins du myocarde en O ₂ et énergie $\uparrow\uparrow$ VD systémique (hypotension)	5–20 μ g/kg
Milrinone	Inhibiteur de la phosphodiesterase 3	VD artérielle pulmonaire	Tachycardie/arythmies, besoins du myocarde en O ₂ et énergie \uparrow VD systémique (hypotension)	1–20 μ g/min
Lévosimendan	Sensibilisateur au calcium Ouverture des canaux du potassium	Inotropie \uparrow VD artérielle pulmonaire Préconditionnement	Arythmies VD systémique (hypotension) Hypokaliémie, céphalée	0,1–0,2 μ g/kg/min (avec ou sans bolus de 6 μ g/kg/10 min)

O₂ : oxygène ; VC : vasoconstriction ; VD : vasodilatation.

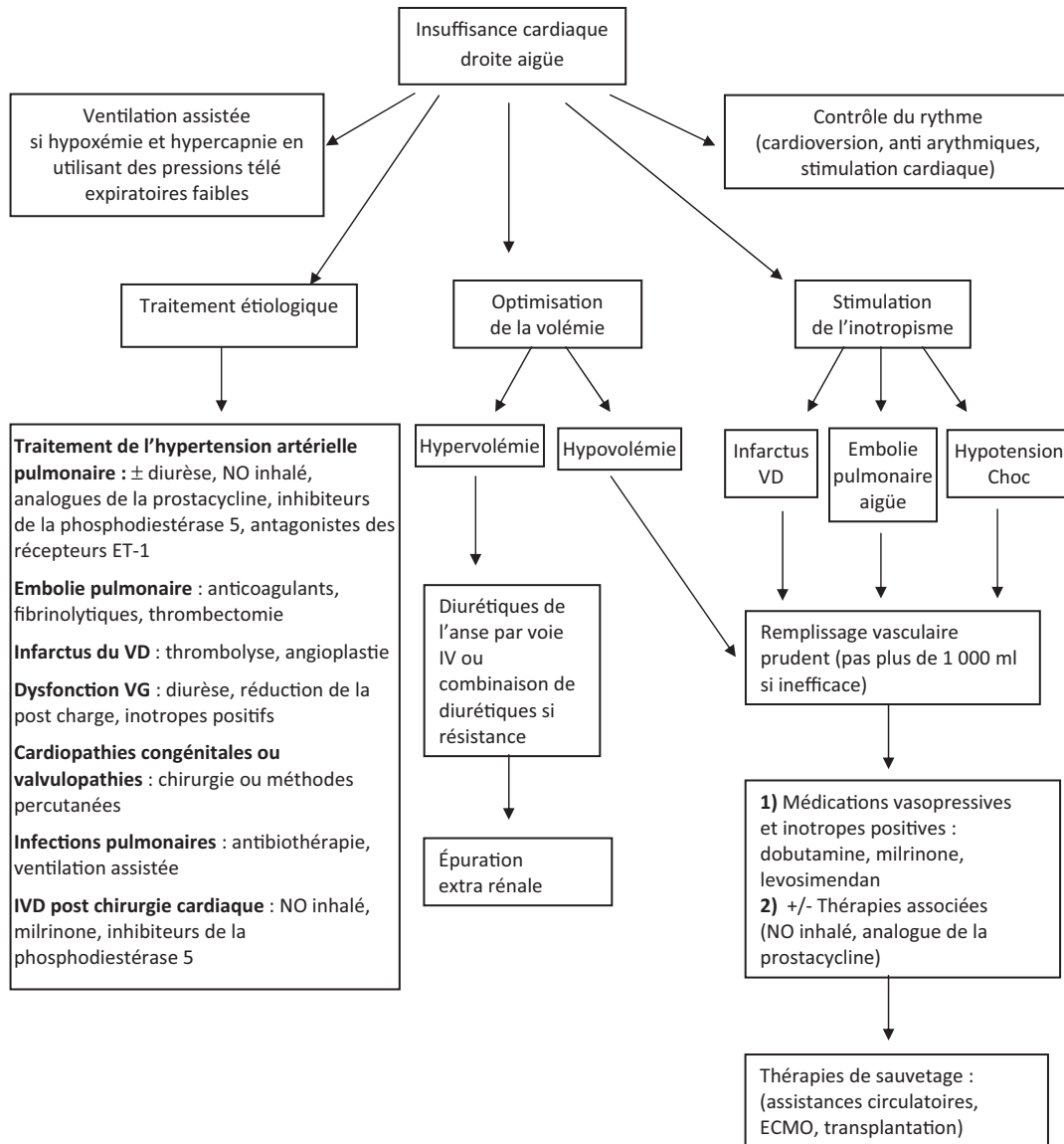


Figure 3. Traitement de l'insuffisance cardiaque droite aiguë. D'après [6].

contribuer à l'optimisation de la pré-charge en cas d'insuffisance ventriculaire droite.

Options chirurgicales

Insuffisance ventriculaire droite aiguë

En cas de non amélioration par la stratégie médicamenteuse, une équipe interdisciplinaire décidera si une contre pulsion intra-aortique, une oxygénation extra-corporelle (ECMO) une

assistance circulatoire uni- ou biventriculaire, ou transplantation cardiaque sont indiquées.

Insuffisance ventriculaire droite chronique et insuffisance tricuspide

Une insuffisance tricuspide fonctionnelle moyenne ou volumineuse avec hypertension pulmonaire secondaire à une atteinte valvulaire gauche chirurgicale représente une indication d'annuloplastie tricuspide en même temps que la chirurgie valvulaire gauche.

Une insuffisance tricuspide fonctionnelle isolée tardive volumineuse ne peut être corrigée que s'il n'y a pas d'hypertension artérielle pulmonaire importante et/ou une dysfonction systolique ventriculaire gauche ou droite sévère [5].

La Fig. 3 résume en conclusion le jalonnement de la stratégie thérapeutique en cas d'insuffisance cardiaque droite aiguë.

En pratique

Optimiser les conditions de charge et de contractilité ; diurétiques ; traitement de l'hypertension artérielle pulmonaire, des arythmies.

Déclaration de liens d'intérêts

Les auteurs déclarent ne pas avoir de liens d'intérêts.

RÉFÉRENCES

- [1] Simon MA. Assessment and treatment of right ventricular failure. *Nat Rev Cardiol* 2013;10:204–18.
- [2] Mebazaa A, Tolppanen H, Mueller C, et al. Acute heart failure and cardiogenic shock: a multidisciplinary practical guidance. *Intensive Care Med* 2015 [Epub ahead of print].
- [3] Ternacle J, Gallet R, Mekontso-Dessap A, et al. Diuretics in normotensive patients with acute pulmonary embolism and right ventricular dilatation. *Circ J* 2013;77:2612–8.
- [4] Galié N, Humbert M, Vachery JL, et al. 2015 ESC/ERS Guidelines for the diagnosis and treatment of pulmonary hypertension. *Eur Respir J* 2015;46:879–82.
- [5] De Gevigney G. Insuffisance tricuspide. *Cardiologie et maladies vasculaires*. Éd. Elsevier Masson; 2007. p. 627–9.
- [6] Lahm T, Mc Caslin CA, Wozniak TC. Medical and surgical treatments of acute right ventricular failure. *J Am Coll Cardiol* 2010;56:1435–46.