

MEDIASTINITIS FIBROSANTE SECUNDARIA A SÍFILIS. A PROPÓSITO DE UN CASO.

Lobo Bailón, F.; Millán Urribarri, A.E.; Peña Aisa, A.; Gallego Verdejo, M.; Parrado García, S.C.; López Pedreira, M.R.

OBJETIVOS

Presentar el caso de un paciente con mediastinitis fibrosante secundaria a sífilis y revisar brevemente esta patología.

MATERIAL Y MÉTODO

Paciente de 29 años con antecedentes de sífilis primaria tratada al que se realiza una radiografía de tórax por presentar tos de meses de evolución. Se observan adenopatías paratraqueales derechas calcificadas y un engrosamiento de la línea paratraqueal derecha sugestivo de ensanchamiento mediastínico.

RESULTADOS

Se realiza TC torácica identificando una masa de densidad partes blandas con unas dimensiones aproximadas de 9,5 x 5,5 cm. Rodea a la práctica totalidad de los troncos supraaórticos y estenosa parcialmente la vena cava superior, arteria lobar superior y bronquio lobar superior derechos. Se programa una biopsia por mediastinoscopia siendo compatible con mediastinitis fibrosante crónica sin reconocer formas compatibles con Histoplasma ni células IgG4. Durante el seguimiento se objetiva una elevación de las pruebas reagínicas de la sífilis atribuyendo la mediastinitis fibrosante a una reacción disimmune al *Treponema pallidum*. Se completa tratamiento antibiótico y corticoideo objetivando una mejoría clínica, radiológica y analítica.

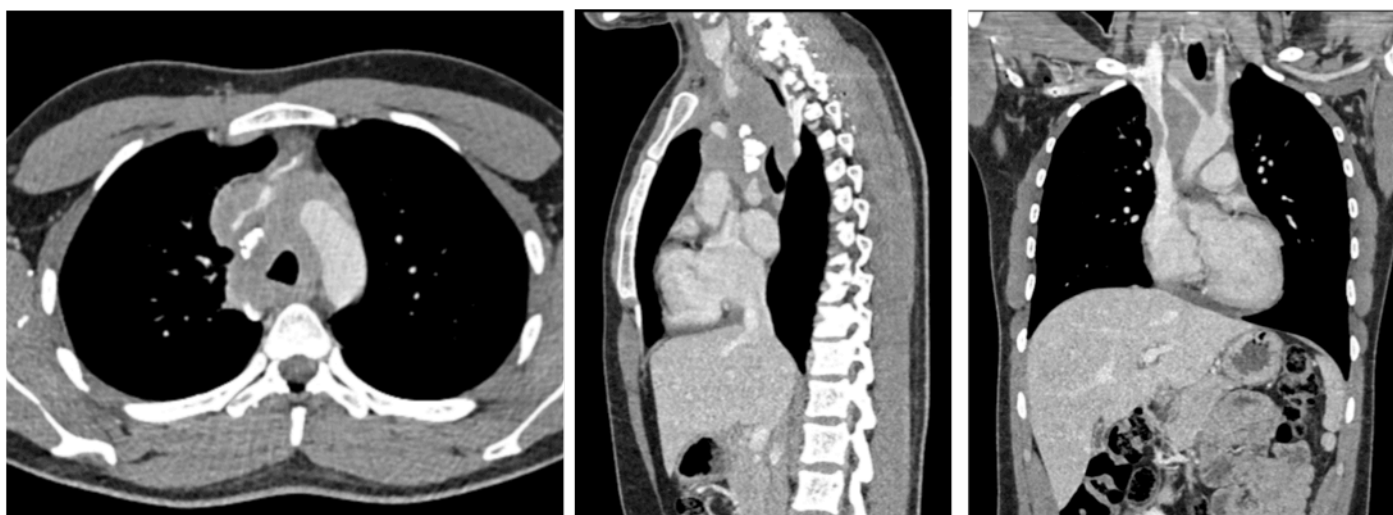
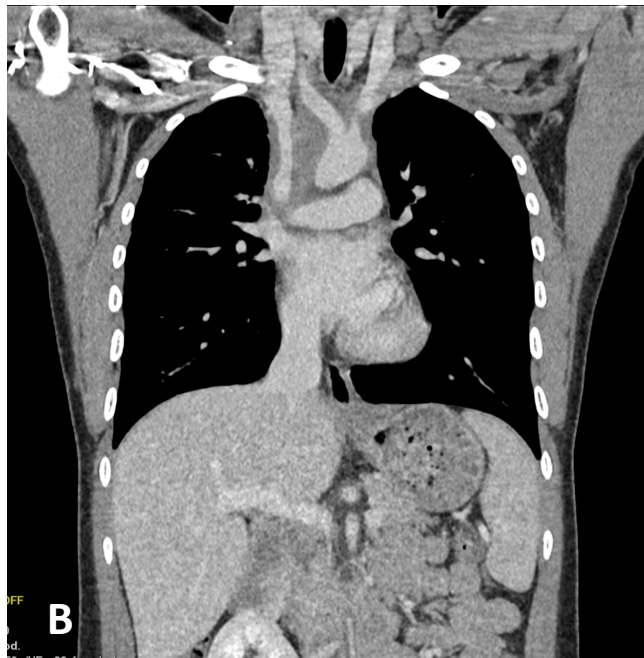
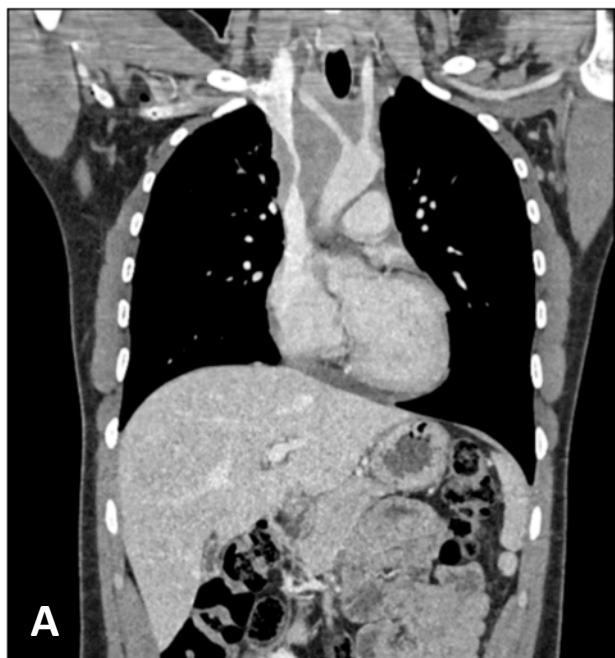


Fig. 1. Cortes axial, sagital y coronal donde se objetiva una masa mediastínica que comprime las estructuras vasculares y asocia adenopatías calcificadas sugestiva de mediastinitis fibrosante.

MEDIASTINITIS FIBROSANTE SECUNDARIA A SÍFILIS. A PROPÓSITO DE UN CASO.

Lobo Bailón, F.; Millán Urribarri, A.E.; Peña Aisa, A.; Gallego Verdejo, M.; Parrado García, S.C.; López Pedreira, M.R.



A. Corte coronal en el momento del diagnóstico donde se aprecia una vena cava superior de aspecto filiforme y una estenosis de los troncos supraaórticos secundarios a la masa mediastínica.

B. Corte coronal tras un año de tratamiento observando un aumento significativo del calibre de los vasos afectados y una reducción del tamaño de la masa que se tradujo en una mejoría de su sintomatología.

DISCUSIÓN

La mediastinitis fibrosante es una patología rara que se caracteriza por presentar una proliferación excesiva de tejido fibroso en el mediastino. Se ha asociado sobre todo a enfermedades inflamatorias granulomatosas como la histoplasmosis, tuberculosis, aspergilosis o sífilis, aunque también con otras patologías de tipo autoinmune. La clínica de la mediastinitis fibrosante depende de qué estructuras mediastínicas están afectadas y en qué grado. La presentación clínica suele ser lenta y progresiva. Los síntomas más frecuentes son disnea con el ejercicio, tos, dolor torácico, hemoptisis y signos compatibles con el síndrome de vena cava superior. El tratamiento es efectivo en casos seleccionados siendo necesario realizar medidas paliativas en otros pacientes. Este tratamiento debe ir dirigido a mejorar la sintomatología enfocándose en las estructuras afectadas por el tejido fibroso.