

# RESUMEN CIRUGÍA DIGESTIVO BAJO

HOSPITAL DEL SALVADOR

2019

**Dr. Miguel Obaíd García**  
Residente Cirugía 3er año  
Hospital del Salvador  
Universidad de Chile  
2019

(No constituye una revisión, sino más bien una recopilación de información sobre temas útiles para el estudio durante el período de formación como cirujano general)

1era Actualización agosto de 2019

2da Actualización septiembre 2019

## ÍNDICE

### Intestino Grueso y Recto

- 1.1 [Anatomía del Intestino Grueso](#)
- 1.2 [Hemorragia Digestiva Baja](#)
- 1.3 [Enfermedad Diverticular](#)
- 1.4 [Síndrome de Ogilvie](#)
- 1.5 [Pólipos del Colon, Poliposis Adenomatosa Familiar y Síndrome de Lynch](#)
- 1.6 [Megacolon, Colon Chagásico y Enfermedad de Hirshsprung](#)
- 1.7 [Cáncer de Colon](#)
- 1.8 [Técnica Quirúrgica de Colectomías y Complicaciones](#)
- 1.9 [Cáncer de Recto](#)
- 1.10 [Tumor de Apéndice](#)
- 1.11 [Apendicitis Aguda y Complicaciones](#)

### Canal Anal y Ano

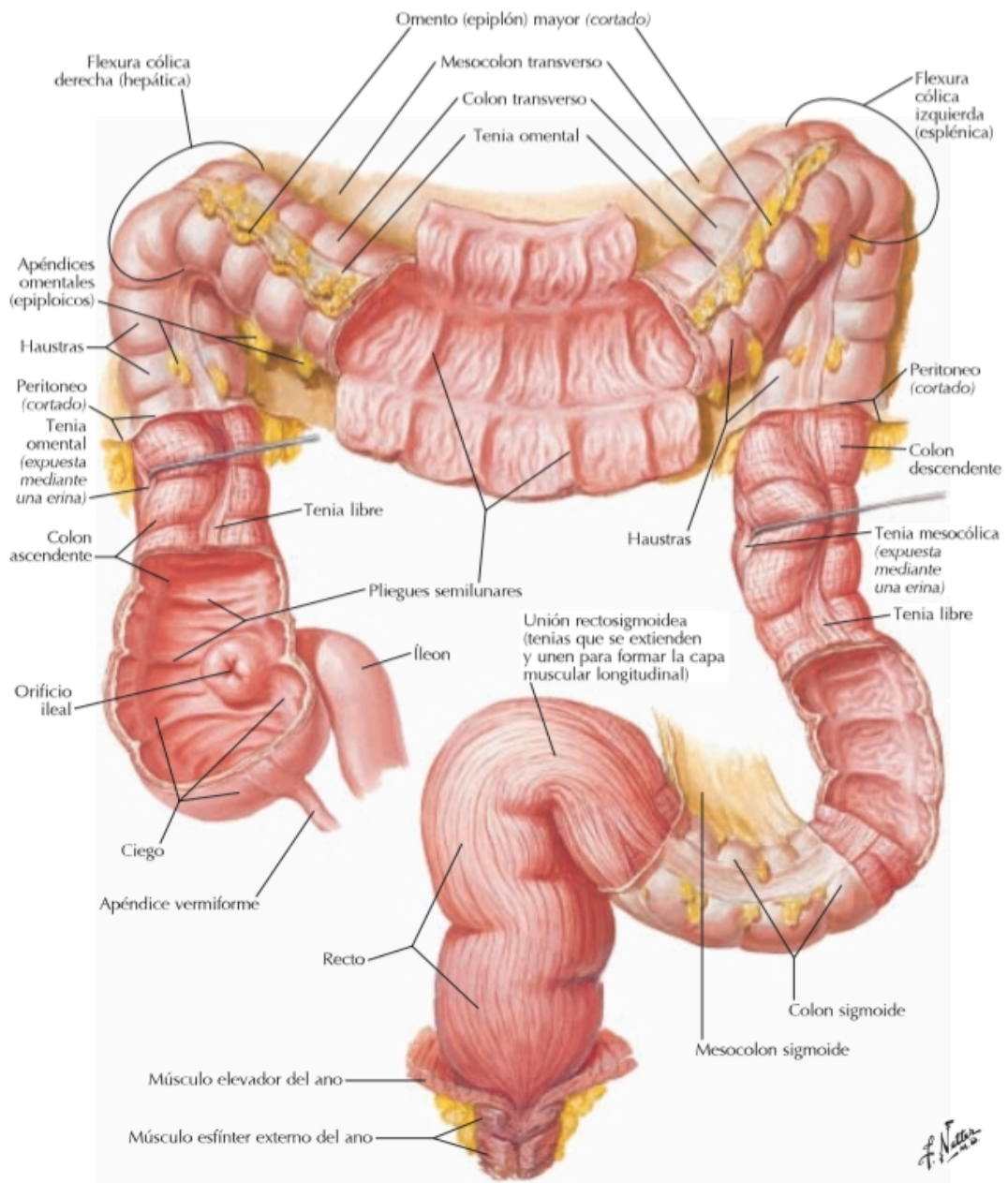
- 2.1 [Anatomía Anal, del Conducto Anal y Periné](#)
  - Patología Anorectal Benigna
    - 2.2 [Absceso y Fístula Anorectal](#)
    - 2.3 [Fisura Anal](#)
    - 2.4 [Enfermedad Hemorroidal](#)
    - 2.5 [Enfermedad Pilonidal](#)
  - 2.5 [Incontinencia Fecal](#)
  - 2.6 [Prolapso rectal](#)
  - 2.7 [Enfermedad de Fournier](#)
  - 2.8 [Cáncer Anal y del Canal Anal](#)

### Otros Temas

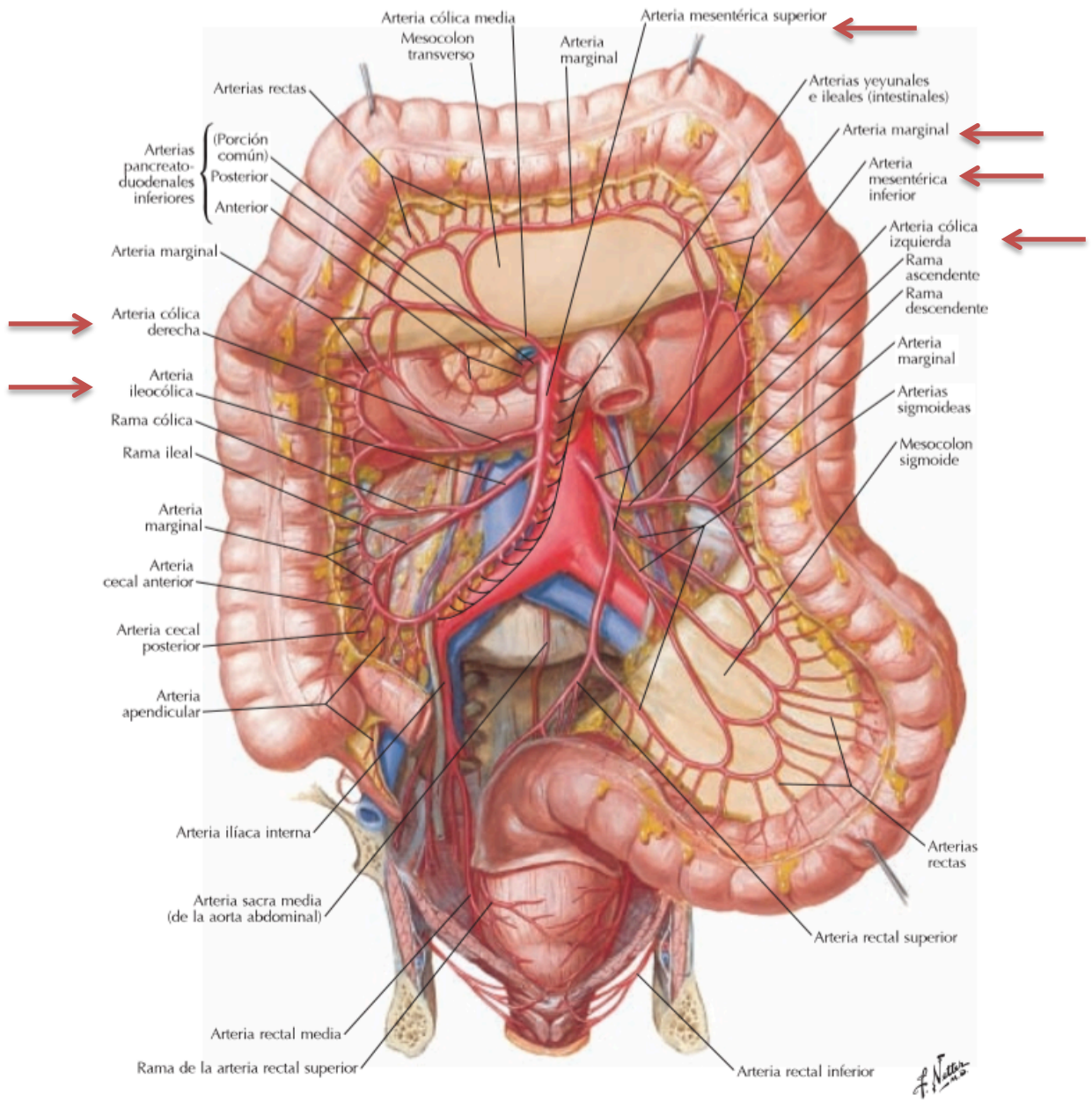
- 3.1 [Ostomías](#)
- 3.2 [Síndrome Compartimental Abdominal](#)
- 3.3 [Indicación Quirúrgica en Colitis Ulcerosa](#)
- 3.4 [Vólvulos del Colon](#)



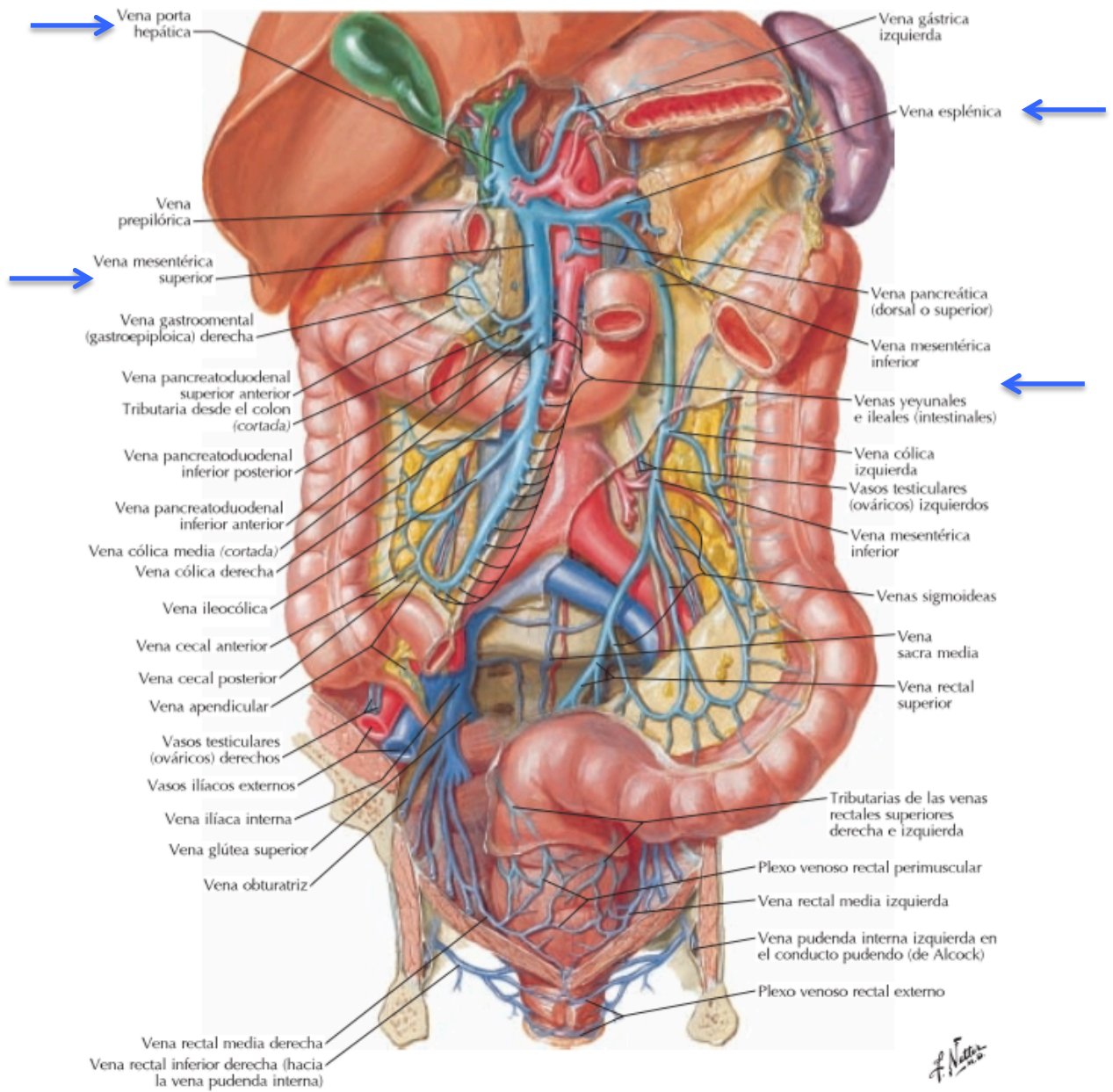
## 1.1 ANATOMÍA DEL INTESTINO GRUESO



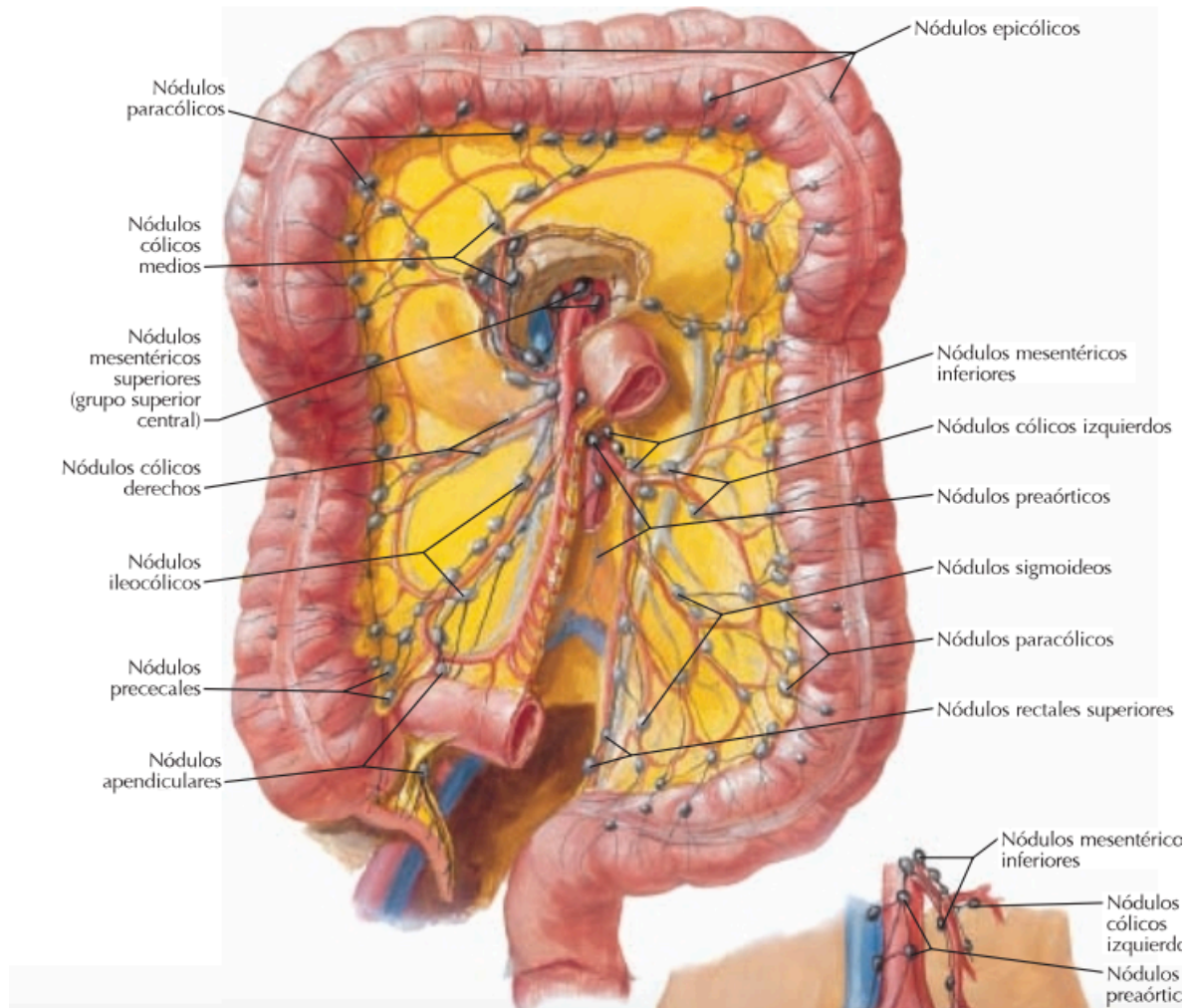




*F. Netter*



*F. Netter*



## ANATOMÍA DEL COLON

- El colon o intestino grueso tiene una longitud aproximada de 1,50 mts.
- Presenta mayor calibre a nivel del ciego con un ancho de 5 a 7,5 cm y a medida que se hace may distal, el mismo va disminuyendo.
- Presenta 3 tenias que son engrosamientos de la capa de las fibras musculares externas de 0,6 cm de ancho que convergen a nivel de la base de implantación del apéndice.
- No presentan tenias el apéndice cecal, recto y el conducto anal. En la unión rectosigmoidea las tenias se vuelven a fusionar y conforman la capa muscular longitudinal.
- Sobre las tenias se acumulan los apéndices epiploicos, pequeñas formaciones peritoneales que penden de su superficie y encierran grasa y vasos.
- A diferencia del intestino delgado presenta haustras entre las bandeletas.
- Se lo divide en las siguientes porciones: ciego, apéndice cecal, colon ascendente, colon transverso, colon descendente, colon sigmoideo y recto.



- **Apéndice cecal:**
  - Constituye un divertículo alargado de 7,5 a 10 cms y de un diámetro de 0,6 cm, nace de la cara póstero-interna del ciego, a 2,5 cms de la válvula ileocecal en la convergencia de las 3 tenias longitudinales del ciego.
  - En el 65% se ubica detrás del ciego o del colon, en el 30% se encuentra dentro de la pelvis, y en el resto se presenta por debajo del ciego, o por delante y por detrás del íleon.
  - Su irrigación proviene de la arteria apendicular, rama de la arteria ileocólica, que discurre a través del mesoapéndice. El drenaje venoso se realiza por la vena ileocólica, tributaria de la vena mesentérica superior. El mesoapendicular, por su parte, nace del meso del íleon terminal.
- El ciego es la porción de intestino grueso que se relaciona con el íleon distal. Este último se abre al ciego por su cara medial posterior, formando una invaginación con forma de papila, llamada válvula ileocecal, cuya función es limitar el contenido intestinal que ingresa al colon y evitar el reflujo. En su cara pósterolateral del extremo distal nace el apéndice vermiforme. Por lo general, el ciego puede movilizarse, pero no posee meso propio. Su irrigación proviene de la arteria ileocólica, rama terminal de la arteria mesentérica superior.
- El colon ascendente y descendente se encuentran retroperitoneales, mientras que el transverso y el sigmoidees son órganos peritoneales, adheridos a la pared posterior por su meso. Existen dos flexuras: la flexura hepática, que separa colon ascendente del transverso y flexura esplénica que separa colon transverso y descendente.
- El colon transverso, se extiende desde el ángulo derecho hasta el ángulo izquierdo, presenta zona de inserción al mesocolon transverso, que constituye un repliegue peritoneal, de un largo variable, lo que le otorga una gran movilidad a este sector del colon. Constituido por dos hojas, entre las cuales discurren los vasos cólicos medios y las ramas de los cólicos derechos e izquierdos y se extiende por detrás para formar su raíz, esta raíz, no es horizontal, sino que tiene un trayecto ascendente de abajo a arriba y de derecha a izquierda. El epiplón mayor, pasa por encima del colon transverso al que se adhiere por un proceso de coalescencia.

## Irrigación

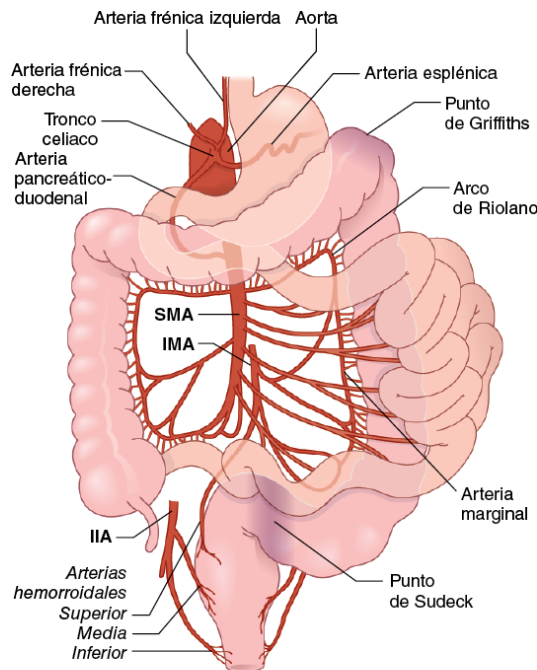
- Las arterias mesentéricas superior e inferior irrigan todo el intestino grueso, y el límite entre los dos territorios es la unión entre los dos tercios proximales y el tercio distal del colon transverso. Esto representa la división embriológica entre el intestino medio y el intestino posterior.
- La arteria mesentérica superior se origina en la aorta detrás del borde superior del páncreas a nivel de L1 e irriga el ciego, el apéndice, el colon ascendente y la mayor parte del colon transverso.
- La arteria cólica derecha también puede surgir de las arterias ileocólica o cólica media y está ausente en 2 a 18%. Irriga el colon ascendente y la flexura hepática.
- La arteria cólica media es la más alta de las tres ramas cólicas de la arteria mesentérica superior, que surge cerca del borde inferior del páncreas. Su rama derecha irriga el colon transverso derecho y la flexura hepática, anastomosando con la rama ascendente de la

arteria cólica derecha. Su rama izquierda abastece a la mitad distal del colon transverso.

- La arteria mesentérica inferior se origina en la superficie anterior izquierda de la aorta, 3–4 cm por encima de su bifurcación a nivel de L2-L3, y se extiende hacia abajo y hacia la izquierda para ingresar a la pelvis. Dentro del abdomen, la arteria mesentérica inferior se ramifica en la arteria cólica izquierda y entre dos y seis arterias sigmoideas.
- La arteria cólica izquierda, la rama más alta de la arteria mesentérica inferior, se bifurca en una rama ascendente, que se extiende hacia la flexura esplénica para contribuir a la **arcada de Rioloano**.
- La arteria hemorroidal superior es la continuación de la arteria mesentérica inferior, una vez que atraviesa los vasos ilíacos izquierdos.

### Comunicantes

- La arteria anastomótica central que conecta todas las ramas mesentéricas colónicas, también se conoce como la **arteria marginal de Drummond**.
- La flexura esplénica comprende la línea divisoria entre los suministros del intestino medio y el intestino posterior (punto crítico de Griffiths)
- La comunicación entre la arteria cólica media y la rama ascendente de la arteria cólica izquierda se conoce como **arcada de Rioloano**.
- Conexión de la AMI con iliacas por las arterias hemorroidales superiores con medias (punto crítico de Sudeck)



Fuente: Longo DL, Fauci AS, Kasper DL, Hauser SL, Jameson JL, Loscalzo J: HARRISON Principios de Medicina Interna, 18a edición: www.harrisonmedicina.com Copyright © The McGraw-Hill Companies, Inc. Todos los derechos reservados.

### Drenaje Venoso

- Básicamente sigue su suministro arterial.
- La sangre del colon derecho, a través de la vena mesentérica superior, y del colon izquierdo y recto, a través de la vena mesentérica inferior, para luego drenar a través de la vena porta.

- La vena mesentérica inferior resume la circulación procedente de las venas cólicas izquierdas y las sigmoideas, se coloca a la izquierda de su arteria homónima a la que excede por arriba unos 5 a 8 cm de su origen para desembocar detrás del páncreas en la vena esplénica.
- La circulación venosa del conducto anal por encima de la línea pectínea, (plexo hemorroidal superior) a través de la vena dorsal del recto también desemboca en la vena mesentérica inferior mientras que los plexos hemorroidales medios e inferior constituyen un sistema de derivación portocava utilizando el trayecto de las venas iliacas internas y pudendas internas.

### **Drenaje Linfático**

- El drenaje linfático del colon se efectúa por 2 vías que se intercomunican a) el plexo linfático intramural que conforman una red submucosa y subserosa, b) linfáticos extramurales constituido por vasos y ganglios que acompañan los vasos cólicos. Los ganglios se distribuyen de la siguiente manera:
  - 1) Epicólicos, aplicados a la pared del colon.
  - 2) Paracólicos, entre la arcada vascular marginal y el colon.
  - 3) Intermedios, ubicados en el trayecto de las colaterales de los vasos mesentéricos.
  - 4) Principales, agrupados en el origen de los troncos de la mesentérica superior e inferior. este sería también el orden de la circulación linfática, que termina confluyendo en los grupos cavo aórtico y desde ahí a la cisterna del quilo.

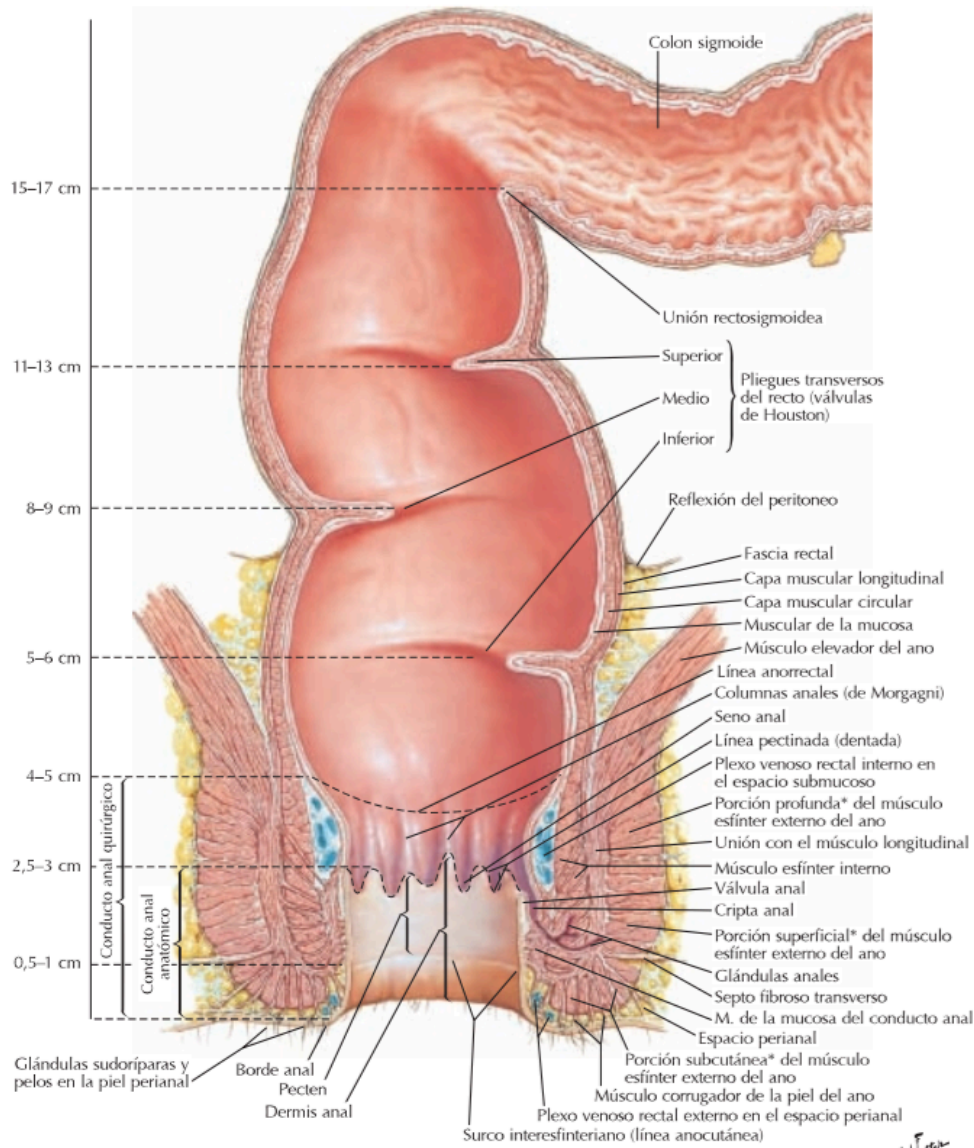
### **Inervación**

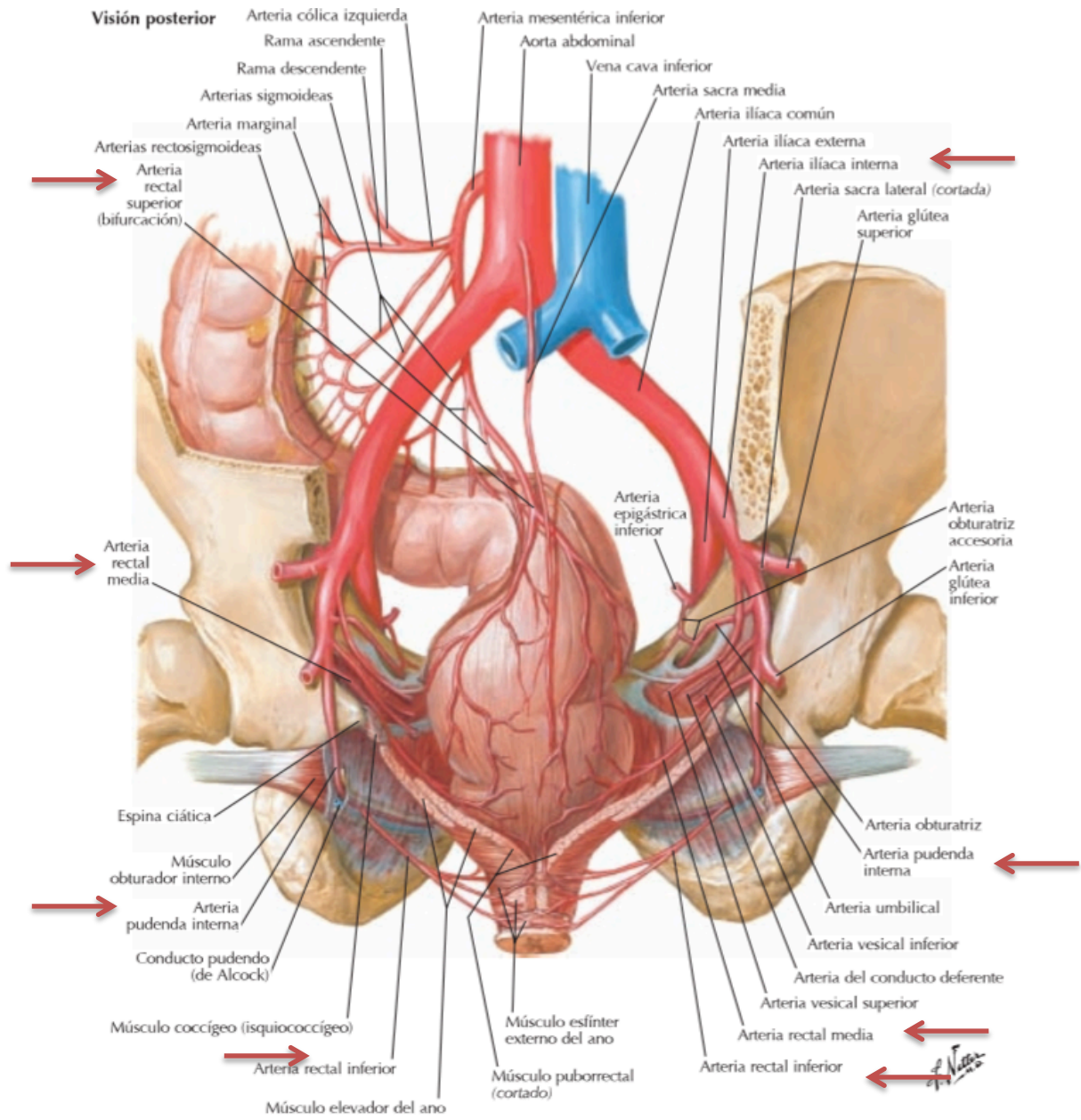
- Los componentes simpático y parasimpático de la inervación autónoma del intestino grueso siguen de cerca el suministro de sangre.
- El suministro simpático del colon derecho se origina en los seis segmentos torácicos inferiores. Estos nervios espláncnicos torácicos alcanzan los ganglios celiacos, preaórticos y mesentéricos superiores, donde hacen la sinapsis.
- El suministro parasimpático proviene del nervio vago derecho (posterior) y del plexo celíaco. Las fibras viajan a lo largo de la arteria mesentérica superior y, finalmente, hacen sinapsis con las células en los plexos autónomos dentro de la pared intestinal.

### **ANATOMÍA DEL RECTO**

- Existen controversias sobre el inicio del recto, siendo considerado el punto de proyección del promontorio sacro y la convergencia de las tenias como este y su límite distal la línea dentada. La longitud del recto varía entre 12-15 cm, no tiene tenias ni apéndices epiploicos.
- La cara posterior del recto es considerada casi en su totalidad como extraperitoneal, mientras que por anterior, 1/3 proximal del recto es peritoneal hasta que el peritoneo se refleja dejando así a los 2/3 distales como órgano infraperitoneal.
- El recto sigue la curvatura del sacro y, al momento de atravesar el diafragma pelviano, cambia su ángulo póstero-inferiormente para formar el ángulo anorrectal, que es parte fundamental del mecanismo esfinteriano.
- El recto posee 3 pliegues transversos, uno superior y uno inferior al lado derecho y otro intermedio al lado izquierdo.

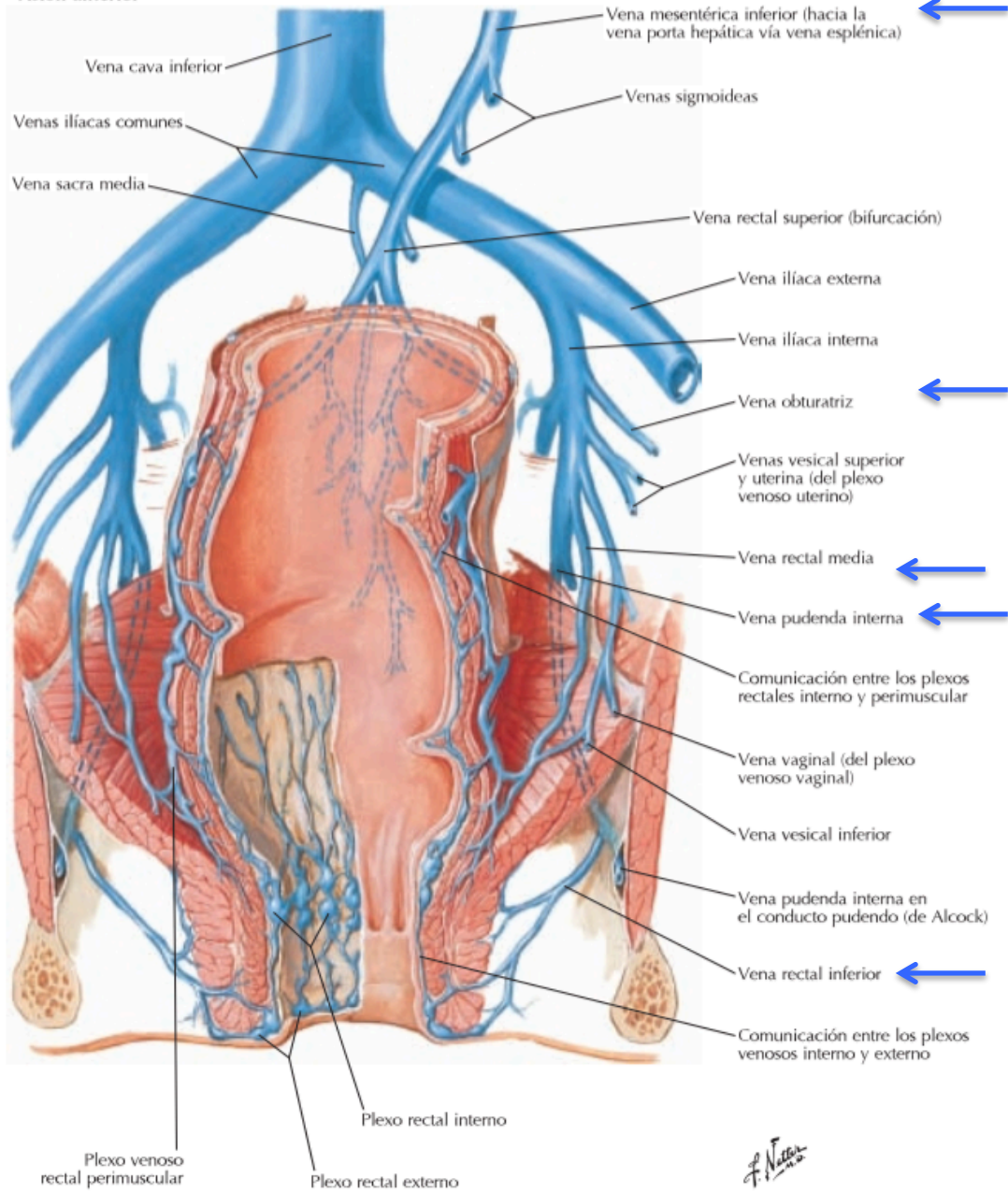
- La irrigación del recto es por medio de la arteria rectal superior, rama terminal de la arteria mesentérica inferior, las arterias rectales medias que son ramas de las arterias ilíacas internas y de las arterias rectales inferiores, ramas de las arterias pudendas internas.
- El drenaje venoso es por las venas rectales superiores que drenan al sistema porta y las venas rectales medias e inferiores que drenan a la circulación sistémica.







**Visión anterior**





## 1.2 HEMORRAGIA DIGESTIVA BAJA

- **Definición:** Hemorragia digestiva baja (HDB) se produce distal al ángulo de Treitz. Evidenciable como salida hemática por el ano o acompañada de deposiciones (rectorragia, hematoquecia).
- Alrededor del 20% de las hemorragias digestivas corresponde a HDB y de ellas el 95% es de origen colónico.
- Presenta una mortalidad menor que las hemorragias digestivas altas (HDA), alcanzando cifras de 2-4%, sin diferencias por género.
- Entre un 5-20% de los casos no será posible determinar la causa del sangrado.
- Factores de Riesgo: Fármacos (AINEs, Aspirina, tratamiento anticoagulante), historia previa de diverticulosis, historia personal o familiar de cáncer de colon, historia de irradiación pélvica por neoplasias, coagulopatías primarias y adquiridas (por ejemplo, en la cirrosis hepática), historia de enfermedad inflamatoria intestinal (EII), procedimiento colorrectal reciente (por ejemplo, polipectomía colonoscópica).
- Del total de las hemorragias digestivas bajas, entre el 10-15% corresponde a hemorragia digestiva masiva.
- Las tres etiologías más comunes son diverticulosis (41.6%), neoplasia colorrectal (9.1%) y colitis isquémica (8.7%).
- Etiología según rango etario:

ADULTO JOVEN	MENOR 60 AÑOS	MAYOR 60 AÑOS
Divertículo Meckel	Divertículos	Angiodisplasia
Infecciosas	Neoplasias	Divertículos
Enf. inflamatoria intestinal	Enf. inflamatoria intestinal	Neoplasia
Intususcepción	Angiodisplasia	Colitis isquémica
Causa proctológica	Causa proctológica	Causa proctológica

- La causa más frecuente de HDB en pacientes sobre los 60 años es de origen diverticular, la cual si puede llegar a un cuadro de shock hemodinámico dado el origen arterial del sangrado.
  - Solo un 3-5% de los portadores de divertículos presentan sangrado.
  - El 80% de los casos el sangrado se detiene espontáneamente.
  - En general, el sangrado se origina en divertículos del colon derecho.
- La angiodisplasia, la cual a veces es subdiagnosticada en las colonoscopías, en algunas series publicadas de pacientes mayores alcanza la primera causa de HDB.
  - Estas se presentan generalmente en el grupo de mayores de 60 años como un sangrado intermitente o anemia crónica. Rara vez produce hemorragia digestiva masiva y se ubican habitualmente en el ciego y colon ascendente.

- La mayoría se detiene en forma espontánea.
- Finalmente, la colitis isquémica como probable causa de HDB en todo paciente añoso, con antecedentes de cardiopatía, diálisis o paciente grave hospitalizado en unidades de paciente crítico, ya que en todas estas condiciones se puede presentar bajo débito del territorio esplácnico, provocando isquemia de la mucosa del colon y luego sangrado. Generalmente, el sangrado no es mayor y responden a soporte médico.
- Predictores independiente de severidad:
  - Frecuencia cardiaca > 100 lpm
  - PA sistólica < 115 mmHg
  - Hematocrito < 35%
  - Rectorragia importante en primeras 4 hrs de evaluación
  - Uso de aspirina
  - Dos o más comorbilidades

	<b>GRADO I</b>	<b>GRADO II</b>	<b>GRADO III</b>	<b>GRADO IV</b>
PERDIDA DE SANGRE (cc)	Hasta 750	750 A 1500	1500 a 2000	Más de 2000
PORCENTAJE DE VOLEMIA	< 15	15 a 30	30 a 40	> 40
FREC. CARDIACA (minuto)	< 100	> 100	> 120	> 140
AMPLITUD DEL PULSO	Normal	Disminuida	Disminuida	Marcadamente disminuida
TENSIÓN ARTERIAL	Normal	Normal	Disminuida	Disminuida
RELLENO CAPILAR	Normal	Lento	Lento	Ausente
FREC. RESPIRATORIA (min)	Normal	20 a 30	> 30	> 35
DIURESIS (ml/h)	Normal	20 a 30	> 20	Oliguria franca
ESTADO MENTAL	Normal	Ansioso	Ansioso y confuso	Confuso o en coma

**Cuadro Nro. 1.** Clasificación de las hemorragias digestivas según la cuantía de la pérdida

## Etiología

### Enfermedad diverticular

- El sangrado diverticular como fuente de HDB ocurre en 20 a 60% de los casos.
- En el 75% de los pacientes, el sangrado cesará espontáneamente.
- Las tasas de recurrencia de la hemorragia después del primer episodio son del 25% y aumentan al 50% después de dos episodios.
- El sangrado diverticular se relaciona con el desarrollo de pseudo-divertículos en áreas de debilidad en la pared colónica, donde los vasos rectos, las ramas intramurales de la arteria marginal, se desplazan a través de las capas musculares hasta la mucosa y la submucosa.
- En el sitio del divertículo (pseudodivertículo), los vasos rectos viajan en la serosa sin tejido significativo entre la mucosa, los vasos rectos y el lumen del intestino.

### Anorectal

- Las causas anorrectales comúnmente incluyen hemorroides, fisuras anales y úlceras rectales. Corresponden al 11 a 17% de las HDB.
- El sangrado por hemorroides o fisuras se asocia de manera poco frecuente a inestabilidad hemodinámica o grandes volúmenes de pérdida de sangre.
- Las úlceras rectales pueden causar una hemorragia severa con inestabilidad hemodinámica.

### Angiodisplasia

- Las angiodisplasias son malformaciones vasculares que pueden ocurrir en la mucosa y submucosa del intestino delgado y grueso.
- La angiodisplasia de colon tiene una prevalencia del 1% en la población general con tendencia a lesiones del lado derecho.

### Malignidad

- Los cánceres colorrectales son una fuente de HDB en 9,1 a 13,6% de los pacientes y están asociados con tumores ulcerados.
- Como síntoma, el sangrado rectal se observa en el 6,5–17% de los pacientes diagnosticados con cáncer rectal.

### Colitis isquémica

- La colitis isquémica como etiología de la HDB ocurre en 9 a 18% de los pacientes.
- Paciente con dolor abdominal (87%) y defecación sanguinolenta (84%) sin peritonitis difusa.
- Existen múltiples etiologías de colitis isquémica que afectan tanto a pacientes jóvenes como a ancianos: shock, enfermedades autoinmunes, coagulopatías, hospitalización prolongada (con deshidratación asociada), trombosis venosa mesentérica, trombosis arterial aguda, émbolos, enfermedad de pequeños vasos y consumo de cocaína .
- La ubicación de la colitis isquémica es variable: lado derecho, 8–14%, flexión esplénica 23–28%, y lado izquierdo, 50–87%.

## Presentación clínica, examen físico y manejo.

### Manejo Inicial:

- La evaluación de la estabilidad hemodinámica de un paciente en la presentación es imperativa.
- La taquicardia y la hipotensión representan un shock hemorrágico agudo asociado con una pérdida de sangre de más de 500 ml (750 ml) o el 15% del volumen total de sangre. Estos pacientes requieren dos vías intravenosas de gran calibre o acceso venoso central para la reanimación si no se puede obtener acceso periférico. El monitoreo continuo de los signos vitales y la producción de orina con un catéter de vejiga urinaria es estándar. Se ha recomendado la colocación de la sonda nasogástrica (NG) para descartar una fuente de alta de hemorragia digestiva.
- Las HDA se ven en el 15% de los pacientes que se presentan como hemorragia digestiva baja.
- Una vez obtenido los accesos intravenosos, la reanimación debe comenzar de inmediato.

### Historial del paciente:

- Frecuencia, volumen, color y duración de las deposiciones con sangre; comorbilidades como; daño hepático crónico, enfermedad cardiovascular; uso de medicamentos tales como clopidogrel, warfina y AINE; y fecha de la última colonoscopia/EDA, búsqueda de síntomas de cáncer colorrectal: compromiso del estado general, anorexia, baja de peso, cambio hábito intestinal.

### Examen Físico:

- Los hallazgos dependerán de la cuantía del sangrado.
  - Primero, siempre, ver los signos vitales: pueden estar normales o puede tener signos iniciales de shock: taquicardia, hipotensión.
- Con solo los signos vitales, se puede estimar la cuantía del sangrado:
  - Taquicardia: pérdida del 15% de la volemia aprox.
  - Hipotensión en decúbito: más del 30% de la volemia perdida.
- Inspección: Hemorroides trombosadas, las fisuras anales o las masas son la primera parte del examen anorectal.
- Se realizan examen rectal digital y anoscopia. Es imperativo evaluar el ano, el canal anal y el recto distal antes de realizar otras pruebas de diagnóstico.

### Laboratorio:

- Los estudios de laboratorio deben incluir un hemograma completo, perfil de coagulación y grupo sanguíneo ABO y RH. Cualquier coagulopatía identificada debe ser corregida (si tuviese que elegir un examen, sería el grupo sanguíneo por la eventual necesidad de transfusión de hemoderivados).

**Estudio:**

- Un concepto fundamental para el cirujano es enfocar su estudio principalmente en determinar la ubicación del sangrado más que la causa del sangrado. Esto, dado que ante la necesidad de realizar un procedimiento o una cirugía de urgencia es vital conocer la ubicación y así evitar una eventual colectomía total de urgencia dado su alta mortalidad.

**Colonoscopia:**

- El objetivo de la colonoscopia es identificar una fuente de sangrado y, si es posible, tratarla endoscópicamente. En general, de elección en paciente hemodinámicamente estable.

**Angiografía**

- La angiografía puede ser tanto diagnóstica como terapéutica.
- Permite captar flujos de sangrado desde 1ml/min; permite embolizar el vaso sangrante mediante Coils o inyección de biopolímeros. Efectividad de un 70-90%. Es una buena opción en paciente con sangrado activo y hemodinámicamente inestable. Complicaciones asociadas al procedimiento: arritmias, isquemia intestinal.

**AngioTAC de abdomen y pelvis:**

- Examen de imagen solo diagnóstico.
- Permite contrastar el sistema vascular del abdomen, facilitando la evidencia de sangrado activo.

**Cintigrafía de glóbulos rojos:**

- Examen de mayor sensibilidad. Permite captar flujos de sangrado desde 0,1-0,5 cc/min, solo diagnóstico, no terapéutico.

**Clasificación:**

- Después de la evaluación clínica inicial y la revisión de los valores de laboratorio, el volumen de hemorragia se puede clasificar en uno de los siguientes tres grupos:
  - Menor y autolimitado
  - Mayor y autolimitado
  - Mayor y en curso

**Tratamiento:**

- Paciente hemodinámicamente estable:
  - Sin sangrado activo, con sangrado autolimitado de escasa cuantía:
  - Si la caída de hematocrito es significativa: Colonoscopia dentro de 24-48 horas con preparación de colon adecuada (sin urgencia, pero hospitalizado).
  - En pacientes jóvenes, sin grandes comorbilidades, sin sangrado de gran cuantía y sin compromiso hemodinámico: Estudio ambulatorio.

- Paciente con sangrado activo, taquicárdico, hemodinámicamente inestable:
  - Manejo y reanimación inicial.
    - Instalación de 2 vías periféricas gruesas (al menos 16 G), clasificar, hemograma y pruebas de coagulación.
    - Administración cuantiosa de cristaloides en bolo (suero fisiológico 1000 cc. a pasar rápido, lo cual se puede volver a repetir).
    - Instalación SNG para descartar hemorragia digestiva alta.
    - Evaluación de necesidad de transfusión de unidades de glóbulos rojos, dependiendo de la cuantía de la anemia (recordar que 1 unidad de glóbulos rojos aumenta en 1 mg/dL la hemoglobina y en 2 a 3 puntos el hematocrito).
    - Evaluar necesidad de Angiografía o AngioTAC de urgencia.
    - Hospitalización en una Unidad de Paciente Crítico (UPC).

## **Cirugía**

- En la gran mayoría de los casos (90%) se podrá controlar el sangrado con soporte básico y medidas mínimamente invasivas.
- Indicaciones de cirugía de urgencia:
  - Lesión identificada con sangrado activo que no cede utilizando otros métodos.
  - Hipotensión persistente pese a soporte médico (transfusión de más de 5-6 unidades GR en 24 horas para mantener hemodinámicamente estable al paciente).
  - Último recurso en paciente con sangrado activo en donde no se logra identificar la lesión.
  - El procedimiento por realizar corresponde a una colectomía total o parcial. Esto dependerá de la causa del sangrado y de si se logra o no identificar el sitio del sangrado.
    - El haber identificado la lesión en el preoperatorio permitirá una cirugía más conservadora (colectomía parcial), disminuyendo así la tasa de resangrado y la mortalidad asociada a la cirugía. De lo contrario, si no se identifica el sitio de sangrado en el estudio preoperatorio, se deberá hacer una colectomía total, la cual tiene una mortalidad de 40-50% y riesgo de resangrado de 10%.
    - Se debe realizar una laparotomía abierta a través de una incisión en la línea media que permita el acceso al tracto gastrointestinal superior e inferior.
    - Se requiere un examen de todo el tracto gastrointestinal intraabdominal con un enfoque en la identificación de la sangre dentro de la luz intestinal. El estómago, el duodeno, el intestino delgado y el colon se examinan visualmente y se palpan.
    - Si no hay una fuente de sangrado identificable y la localización no fue exitosa, se puede considerar la introducción de enteroscopia intraoperatoria (OIE).
    - La transiluminación del intestino puede identificar una fuente como angiodisplasia o tumores pequeños.
    - El objetivo del diagnóstico preoperatorio es localizar la fuente de

sangrado. Si se localiza una fuente colónica, se puede realizar una colectomía segmentaria en lugar de una total.

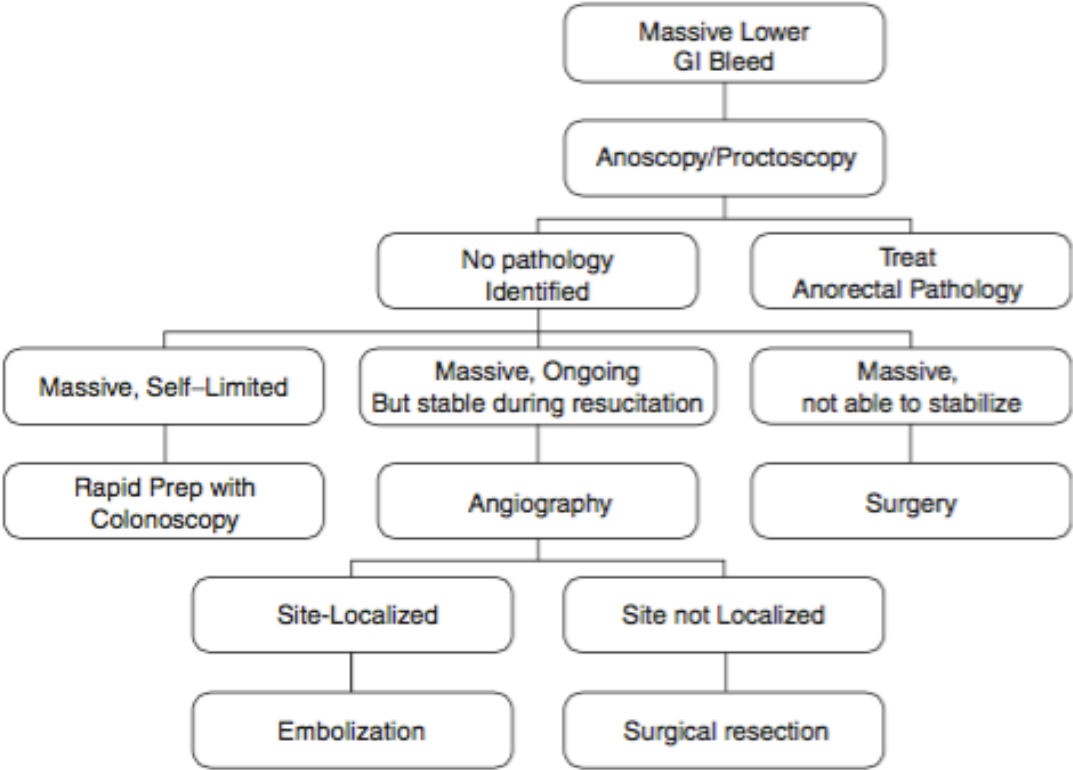


Fig. 24.4 An algorithm summarizing the management





### 1.3 ENFERMEDAD DIVERTICULAR

- Al hablar de enfermedad diverticular (ED) se debe separar las anomalías anatómicas del síndrome clínico.
- **Divertículo:** Desarrollo de formaciones saculares de la mucosa y submucosa a través de áreas con capa muscular más delgada, donde los vasos sanguíneos penetran la pared intestinal.
- **Diverticulosis: Presencia de divertículos sin inflamación asociada.**
- **La diverticulosis y la ED son frecuentes en países industrializados.**
- Prevalencia diverticulosis: En aumento con los últimos años.
  - <2% en menores de 30 años.
  - >40% en mayores de 60 años.
  - >66% en mayores de 85 años.
- Su ubicación más frecuente es a nivel de sigmoides, sin embargo, en países de Asia se localizan principalmente en colon ascendente.

#### FISIOPATOLOGÍA

- Anatómicamente los divertículos, corresponden a pseudodivertículos, es decir evaginaciones mucosa y muscular de la mucosa a través de zonas de debilidad constituidas por los puntos donde penetran arterias de la vasa recta.
- La presión intraluminal del colon es la fuerza que desencadena la herniación.
- Los principios físicos de las relaciones entre la presión intraluminal y la tensión de la pared del colon, juegan también un papel importante en el desarrollo y evolución de la enfermedad diverticular. La **ley de Laplace** define estas relaciones mediante la ecuación  **$T=PR$**  o  **$P=T/R$** , en que T es la tensión de la pared intestinal, P es la presión intraluminal y R es el radio del segmento intestinal. Así en el colon sigmoideo, que tiene menor radio que el resto del colon, la tensión muscular genera alta presión en la luz intestinal, lo que produce la extrusión diverticular a través de áreas débiles, como son los puntos de penetración vascular y los espacios intermusculares entre los fascículos de la capa muscular circular. Las dietas sin fibra no distienden el sigmoideo y tienden a favorecer los cambios descritos.

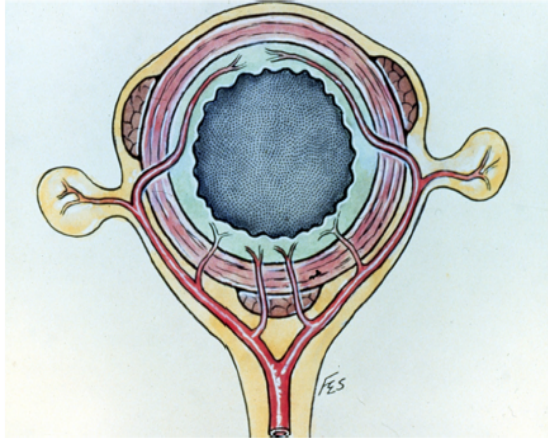


FIG 2. Vasa recta penetrate the colonic wall at tenia libera, omentalis, and mesocolica. This allows herniation of mucosa and submucosa at these sites. (Color version of figure is available online.)

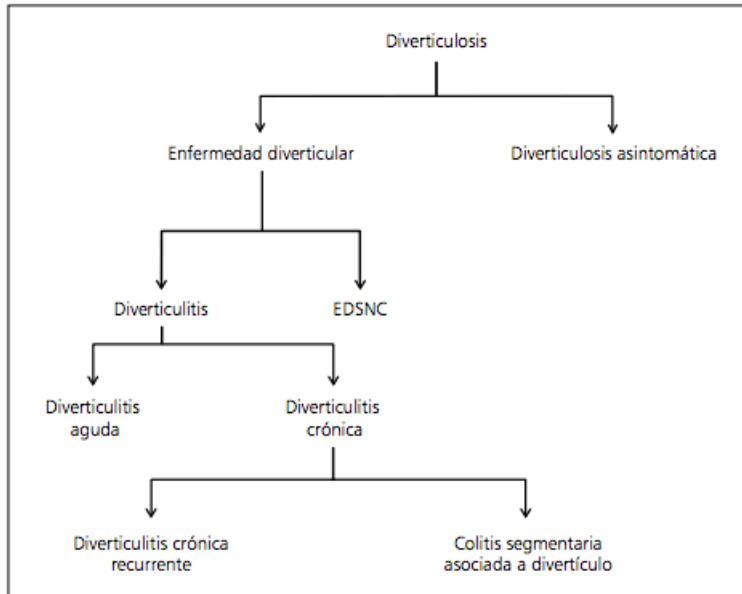
#### Factor intraluminal

- Presión: Dieta baja en fibras origina una disminución del volumen fecal y retraso del tránsito colónico lo que contribuye al aumento de la presión intraluminal.
- El colon sigmoides es el segmento con el menor diámetro del intestino grueso y, por consiguiente, donde se genera la mayor presión. Es por esta razón que la diverticulosis afecta más a esta porción que al resto del colon, estando confinada en un 50% de los individuos. La siguiente área mayormente comprometida es el colon descendente, dando cuenta de 40% de los casos y en un 5 a 10% está comprometido todo el colon.

#### Factor Parietal

- Alteraciones del tejido conectivo.

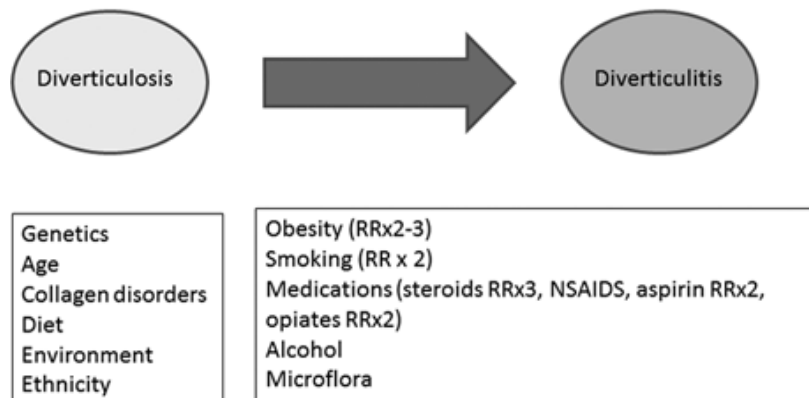
**Enfermedad diverticular sintomática no complicada:** Se reserva para toda la gama de síntomas y signos asociados a la presencia de divertículos. Su prevalencia es incierta dado la sobreposición con el síndrome de intestino irritable.



**Figura 1.** Términos relacionados con la diverticulosis y la enfermedad diverticular. Enfermedad diverticular sintomática no complicada (EDSNC).

- **Diverticulitis Aguda:** Definida como inflamación macroscópica clínicamente evidente de un divertículo o divertículos.
  - 5% de los pacientes con diverticulosis

#### Factores Asociados a la formación de diverticulos y desarrollo de diverticulitis aguda



- **Diverticulitis Aguda Simple o No complicada (75%):**
  - Diverticulitis con inflamación de la pared, de la grasa pericolónica y/o flegmón asociado, pero sin complicaciones agregadas. Por lo general, responden a manejo médico ambulatorio con antibióticos.
  - Después de un episodio de DA no complicada, sólo el 5% desarrolla una DA complicada.
  - El aumento del número de episodios de DA no está necesariamente asociado con un mayor riesgo de complicaciones graves.

- **Diverticulitis Aguda Complicada (25%):**
  - Diverticulitis asociado a abscesos, fístulas, hemorragia, obstrucción y/o perforación. La clasificación de Hinchey se utiliza para clasificar la diverticulitis complicada.
  - En Diverticulitis Aguda complicada la tasa de recurrencia : 27%-40%.

**Tabla 1. Comparación de la Clasificación de Hinchey y la Clasificación de la Diverticulitis Aguda (DA)**

Ia Inflamación o flegmón pericólica confinado	DA no complicada <i>Presentación:</i> fiebre, dolor abdominal y cambio en hábito intestinal <i>Imágenes:</i> inflamación localizada o pequeño absceso en la pared intestinal <i>Tratamiento:</i> puede ser manejado en forma ambulatoria; dieta liviana, uso de antibióticos con discreción
Ib Absceso localizado (pericolónico) II Absceso pélvico III Peritonitis purulenta IV Peritonitis fecaloídea	DA complicada <i>Presentación:</i> fiebre, masa abdominal inferior, íleo, peritonitis generalizada <i>Imágenes:</i> inflamación pélvica o absceso distal, fístula, obstrucción intestinal <i>Tratamiento:</i> paciente hospitalizado, antibióticos, eventual drenaje por radiología intervencional o cirugía

La **Clasificación de Hinchey Modificada** agrega el 0 como diverticulitis aguda no complicada y subdivide el grado I en Ia y Ib.

#### **Modified Hinchey<sup>106</sup>**

- 0—Mild clinical diverticulitis
- I—Pericolic abscess or phlegmon
- Ia—Colonic wall thickening/  
Confined pericolic inflammation
- Ib—Confined small (< 5 cm) pericolic abscess
- II—Pelvic, distant intra-abdominal, or retroperitoneal abscess
- III—Generalized purulent peritonitis
- IV—Generalized fecal peritonitis

**Diagnóstico:** Clínica + exámenes de laboratorio + TAC Abdomen y Pelvis con contraste.

- TAC (sensibilidad del 69 - 98 % y una especificidad del 75 - 100 % )

## Tratamiento

### Manejo médico

- Pacientes con diverticulitis no complicada con dolor moderado, que no presenten síntomas sistémicos y sin comorbilidades.
  - Pueden ser manejados de manera ambulatoria con esquemas antibióticos durante 10 a 14 días, es importante cubrir Escherichia coli y Bacterioides Fragilis (gram negativos y anaerobios: ceftriaxona + metronidazol).
  - Luego control a las 6 semanas con colonoscopia para evaluar la extensión de la enfermedad diverticular, posibles complicaciones (estenosis, deformidad) y diagnóstico diferencial de cáncer.
- Pacientes con diverticulitis aguda complicada o síntomas/ signos severos deben hospitalizarse. Estos pacientes deben ser manejados con reposo intestinal hasta el cese del dolor y disminución de parámetros inflamatorios, hidratación con fluidos y antibióticos vía endovenosa.
  - Abscesos diverticulares pequeños (<4-5 cm) pueden ser tratados únicamente con antibióticos (Recomendación, WJES, 2016).

### Manejo quirúrgico de la diverticulitis complicada

- Perforación libre con peritonitis generalizada.
  - 1% de los pacientes con diverticulitis aguda presentan peritonitis la que se asocia a una mortalidad elevada (6-35%).
  - Se presenta principalmente en paciente que cursan su primer episodio.
  - Peritonitis purulenta: Secundaria a perforación de un absceso.
  - Peritonitis fecaloídea: Se produce por la perforación libre de un divertículo.
- Obstrucción.
- Abscesos pélvicos: drenaje percutáneo.
- Abscesos <4 cm con deterioro clínico a pesar del manejo médico.
- Absceso mayor a 4 cm de diámetro no accesible vía drenaje percutáneo.
- Imposibilidad de realizar drenaje percutáneo o fracaso de éste.
- Abscesos múltiples.
- Complicación post drenaje: Hemorragia, perforación de órgano hueco o sólido.
- Deterioro clínico o falla del tratamiento conservador.

### Cirugía de urgencia

- Cirugía de Hartmann:
  - Se recomienda para el manejo de la peritonitis difusa en pacientes críticamente enfermos y en pacientes con comorbilidades múltiples:
    - Inestabilidad hemodinámica.
    - Edema de asas.

- Anemia.
  - Desnutrición.
  - Inmunosupresión.
- Resección primaria con anastomosis primaria con o sin ostomía de protección:
  - En pacientes clínicamente estables, sin comorbilidad.
- Lavado peritoneal laparoscópico:
  - Es una opción menos utilizada como alternativa quirúrgica para diverticulitis aguda complicada Hinchey III. No debe ser considerado como método de elección.

### **Cirugía electiva profiláctica**

- Los factores relacionados con el paciente y no el número de episodios previos de diverticulitis deben considerarse en la planificación de la resección sigmoidea electiva en pacientes con DA tratados de manera conservadora (Recomendación 1 C).
- Después de un manejo conservador de DA se debe planificar una resección sigmoidea electiva en pacientes de alto riesgo, como en los pacientes inmunocomprometidos (Recomendación 1 C).
- La indicación de sigmoidectomía electiva después de 2 episodios de DA no complicada ya no es aceptada.
- La sigmoidectomía electiva del segmento comprometido debe ser considerada después del primer episodio de Diverticulitis complicada.
- Las indicaciones claras de resecciones sigmoidea electivas:
  - Estenosis
  - Fístulas (ocurre en 2% de los pacientes con diverticulitis aguda, siendo la más común la colo-vesical 65%).
  - Hemorragias diverticulares recurrentes.
  - Pacientes de alto riesgo (ej inmunocomprometidos) después de un episodio de diverticulitis tratado de forma conservadora.
  - Incapacidad de diferenciar entre diverticulitis y cáncer de colon.
- La indicación de la sigmoidectomía debe basarse en la consideración de los riesgos de recurrencia, morbilidad de la cirugía, síntomas en curso, complejidad de la enfermedad y el riesgo operatorio.
- La cirugía se puede llevar a cabo vía laparoscópica o abierta y se indica de 6 a 8 semanas desde el último episodio de diverticulitis aguda o inflamación.

### **Fístulas:**

- Se presentan en el 2% de pacientes con enfermedad diverticular.
  - Colovesicales son las más frecuentes (65%).
    - Clínica: infección urinaria, fecaluria o neumaturia.
  - Colovaginales (25%).
    - Clínica: vaginitis o emisión de heces y gases por la vagina.
  - Coloentéricas, Colouterinas.
- Diagnóstico:
  - TC, enema baritado, cistoscopia, cistografía o colposcopia.
- Tratamiento:
  - Algunas cierran espontáneamente al resolverse el proceso inflamatorio.

- Cirugía en pacientes sintomáticos tras 6 meses del episodio agudo.
- **Cirugía electiva:**
  - Resección del segmento afectado, generalmente colon sigmoides, anastomosis primaria y rafia de la fístula (vejiga).
  - Uso de omento para aislar anastomosis de la vejiga.

### **Obstrucción:**

- Aguda: Suele ser parcial por edema local, espasmo y cambios inflamatorios y/o la compresión por un absceso.
- Crónica: Por crisis recurrentes de DA con generación de fibrosis y estenosis (diag. diferencial con adenocarcinoma).
- **Manejo:**
  - Obstrucción parcial:
    - Régimen 0
    - Hidratación EV
    - Antibioterapia
  - Obstrucción completa:
    - Resección con anastomosis primaria con o sin ileostomía de protección
    - Hartmann
    - Stent para luego cirugía programada.

### **Colonoscopia:**

- En pacientes con abscesos diverticulares tratados de forma conservadora, la evaluación con colonoscopia temprana (4-6 semanas) debe planificarse (Recomendación 1 C).
- En pacientes con diverticulitis no complicada demostrada por TC tratada de forma conservadora (sin otros factores de riesgo) no se requiere una colonoscopia de seguimiento temprano.
  - Los pacientes de 50 años o más deben participar en los programas de detección del cáncer colorrectal (Recomendación 1 C).
- El absceso localizado de colon es una presentación infrecuente pero posible de cáncer de colon y puede simular una enfermedad diverticular complicada.
- Se ha demostrado que el riesgo de malignidad después de una diverticulitis no complicada probada por TC es bajo y, en ausencia de otras indicaciones, la colonoscopia de rutina puede no ser necesario (prevalencia **1.16%**)
- Los pacientes con diverticulitis complicada con absceso tuvieron un riesgo significativo de cáncer colorrectal en la evaluación colónica posterior (**11%**)
- Guías WJES 2016



## 1.4 SINDROME DE OGILVIE

**Definición:** Síndrome de Ogilvie o Pseudo-obstrucción colónica aguda es la dilatación de todo o parte del colon y/o recto sin factor mecánico intrínseco/extrínseco.

- Excluye obstrucción mecánica, colitis fulminante, íleo paralítico.
- Se produce por una parálisis de la musculatura intestinal. Generalmente “cut-off” en ángulo esplénico.

**Fisiopatología:** No comprendida totalmente

- Teoría Neurológica: Desbalance sistema nervioso autónomo (↑ Simpático o ↓ Parasimpático) o ↓ células de Cajal (marcapasos).
  - S proveniente desde plexo celiaco y mesentérico.
  - PS proveniente N. Vago (hasta ángulo esplénico) y S2-S4 a distal.

**Clínica:**

Paciente con múltiples comorbilidades, asociado a algún factor gatillante (>95%):

- Cirugía ortopédica (pélvica).
- Infección sistémica.
- Eventos cardíacos agudos.
- Procedimientos gineco – obstétricos.
- Trauma raquímedular.

Incidencia 0,5 – 1,5% en paciente susceptible y gatillante.

Morbimortalidad 10-20% (generalmente por diagnóstico y tratamiento tardío)

Predisposing conditions associated with acute colonic pseudo-obstruction—an analysis of 400 cases<sup>a</sup>

Condition	Number	Percent rate
Trauma (nonoperative)	45	11.3%
Infection (pneumonia, sepsis most common)	40	10.0%
Cardiac (myocardial infarction, heart failure)	40	10.0%
Obstetrics/gynecology	39	9.8%
Abdominal/pelvic surgery	37	9.3%
Neurologic (Parkinson’s disease, spinal cord injury, multiple sclerosis, Alzheimer’s disease)	37	9.3%
Orthopedic surgery	29	7.3%
Miscellaneous medical conditions (metabolic, cancer, respiratory failure, renal failure)	128	32%
Miscellaneous surgical conditions (urologic, thoracic, neurosurgery)	47	11.8%

<sup>a</sup> Associated conditions of approximately 400 patients, reported by Vanek and colleagues



- **Clínica Obstrucción Intestinal:**
  - Distensión abdominal (60%).
  - Dolor abdominal (60%).
  - Náuseas/vómitos (60%).
  - Tránsito presente (gases) (40%).
  - Fiebre, resistencia peritoneal, leucocitosis (Isquemia o perforación).
- Paciente generalmente hombre (60%), mayor a 60 años.
- Síntomas 3-7 días post gatillante (a veces 24-48 horas).

**Diagnóstico:**

- Radiografía simple de abdomen.
  - Certifica diagnóstico.
  - **Dilatación ciego y ascendente.**
  - “cut off” o zona transición (ángulo esplénico, ángulo hepático, unión recto sigmoidea).
- TAC AP con contraste.
  - S y E >90-95%.
  - Certifica diagnóstico y descarta obstrucción mecánica.
  - Evalúa complicaciones (isquemia, perforación).

**Manejo:**

**Table 4.** Factors influencing outcome in acute colonic pseudo-obstruction.

- Severity of underlying illness
- Increasing age
- Cecal diameter (>12 cm)
- Duration of colonic distention (>6 days)
- Presence of ischemia or perforation

- El factor de riesgo más importante de isquemia/perforación es la duración de la distensión.
- El factor de riesgo más importante de mortalidad es la presencia de isquemia/perforación.

**Tratamiento: Conservador**

- Régimen Cero.
- SNG aspirativa.
- Sonda Rectal caída libre.
- Hidratación.
- Corrección desbalance hidroelectrolítico.
- Suspensión medicamentos favorecedores.
- Evaluación clínica y Radiológica seriada.
- Efectividad 80-90% con media de 1-2 días.

- Duración de manejo conservador depende de diámetro cecal y duración distensión.
- No más de 24-48 horas.

#### **Tratamiento: Farmacológico**

- Indicación: Falla tratamiento conservador.
- Neostigmina (inhibidor AChE).
  - Inicio acción 20-30 min (respuesta).
  - Duración 1 – 2 horas.
  - Dosis 2 – 2,5 mg (infusión en 3-5 min).
  - Efectividad 90-95%.
  - Recurrencia 10-15% (puede repetir dosis).
  - Efectos secundarios: Bradicardia, salivación, broncoespasmo
  - Administrar bajo control ECG y CSV.
- Otras:
  - Eritromicina (250 mg c/6), Cisaprida, Tegaserod (pocos estudios).

#### **Tratamiento: Quirúrgico**

- Indicación: Falla de otros tratamientos. Deterioro progresivo estado general o evidencia/sospecha de isquemia/perforación.
- Alta morbimortalidad 30%
- Opciones (Abierta o Laparoscópica):
  - Ostomía (Cecostomía (Tubo abierto, Abierta amplia); Colostomía)
  - Tubo transanal mano asistido.
  - Resección Parcial o subtotal (generalmente sin anastomosis o protegida) si hay perforación o isquemia/necrosis.



## 1.5 PÓLIPOS DEL COLON, POLIPOSIS ADENOMATOSA FAMILIAR Y SINDROME DE LYNCH

### **PÓLIPO COLORECTAL:**

- Masa intraluminal que surge a través de la mucosa del colon y recto. Importancia por riesgo de malignidad y complicaciones.

### **CLASIFICACIÓN SEGÚN HISTOLOGÍA:**

#### - **PÓLIPOS HIPERPLÁSICOS:**

Mayor número de células glandulares con menos mucus citoplasmático, hiper cromatismo nuclear y estratificación.

##### - Riesgo de malignidad:

- Pólipos >1cm
- Lesiones del colon derecho
- Histología mixta: adenoma/hiperplasia
- >20 pólipos hiperplásicos
- Poliposis hiperplásica familiar
- Historia familiar de cáncer colorectal

#### - **PÓLIPOS HAMARTOSOS:**

Componentes normales de la mucosa colónica dispuestas de una manera anormal, por definición no tienen displasia, pero la pueden desarrollar.

##### - Asociado a Sd. autosómicos dominantes.

##### - Sd. Peutz Jehers:

- Mutación gen STK11, cromosoma 19
- Fenotipo asociado manchas hiperpigmentadas periorales + pólipos hamartomasos en intestino delgado.
- (<30 años 2-13% de riesgo cáncer GI)

##### - Poliposis juvenil:

- Paciente joven con >10 pólipos hamartomasos en tracto GI.
- Mutación de genes SMAD4/DPC4 y PTEN cromosoma 18 -10.
- 50% de cáncer, más frecuente 4ta década.

##### - Síndrome de Cowden:

- Mutación de gen PTEN, cromosoma 10.
- Lesiones con potencial maligno, pacientes deben tener seguimiento colonoscópico.

#### - **ADENOMAS SERRADOS:**

Previamente clasificados como hiperplásicos, tienen mayor riesgo de cáncer. (mas grandes, del lado derecho, asociado a mutación genética BRAF y metilación del ADN)

#### - **ADENOMAS:**

- Presente 10-25% paciente asintomático >50 años
- Histología:
  - TUBULAR (65-85%)
  - TUBULOVELLOSO (10-25%):
    - 20-25% al 50% de componente veloso
  - VELLOSO (5-10%)
    - más del 50% de componente veloso
- Identificación de adenoma distal, requiere estudio completo (20-40% de lesiones neoplásicas proximales)

Secuencia Adenoma-Carcinoma:

Cascada de mutaciones genéticas acumuladas:

- Mayoría de los Cáncer de colon se inician de un adenoma, lo que se evidencia por pólipos residuales.
  - 30% incidencia de adenomas sincrónicos en muestras de resección por Cáncer de colon.
  - Riesgo de cáncer es más alto en presencia de mayor número y tamaño de pólipos adenomatosos.
  - Mayor incidencia de cáncer en pacientes con poliposis adenomatosa familiar.
  - Mayor riesgo de cáncer en pólipos no resecados: 4% a los 5 años, 14% a los 10 años.

**PÓLIPO MALIGNO: Adenocarcinoma que invade la submucosa ( T1).**

- Pólipos >2cm 30% cáncer invasivo (tatuar área con tinta china para su reevaluación).
- Pólipos de aspecto benigno: 5% puede tener cáncer.
- Riesgo de metástasis de pólipos malignos 8-15%.
- Pólipo maligno con bordes negativos: ¿segmentectomía? (evaluar riesgo de MTT)
- **Clasificación de Haggitt y Kikuchi**

**TABLE 2: Pathologic features of malignant polyps**

Haggitt level:	Submucosal invasion in polyp head (1), neck (2), stalk (3), and base (4) and/or submucosal invasion in a sessile polyp (4)
Submucosal invasion:	Invasion in upper third of submucosa (sm1), middle third (sm2), or deep third (sm3)
Tumor grade:	Well, moderately, or poorly differentiated
Tumor budding:	Absence or presence of clusters of malignant cells in the submucosa remote from the main site of submucosal invasion

**Niveles de invasión de Haggitt:** Para la determinación del nivel de infiltración de un carcinoma en un adenoma basados en:

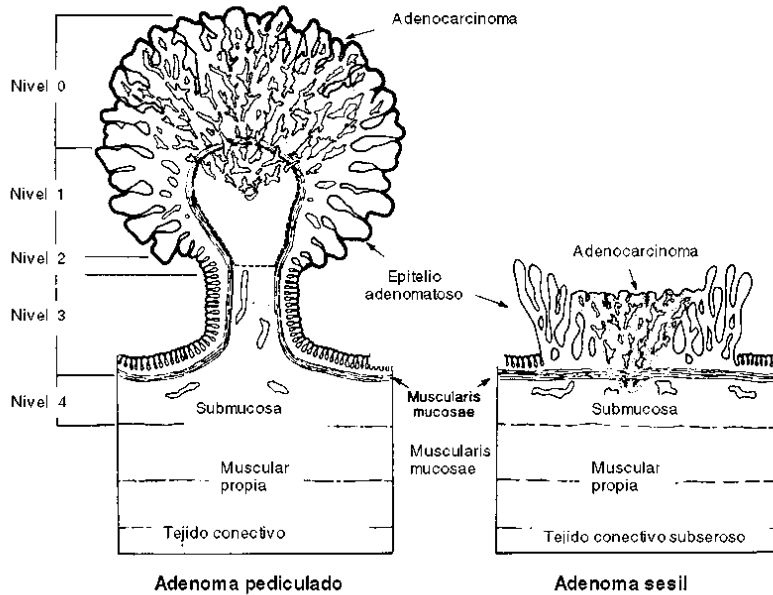
A) La morfología macroscópica del adenoma:

- Pediculado: el pólipo tiene un tallo (pedículo) fibrovascular (el tallo puede ser corto o largo). El adenoma puede dividirse en zonas: cabeza, cuello, tallo y base de implantación quirúrgica.
- Sésil: displasia epitelial en un área de mucosa protruyente con una amplia base de implantación.
- Plano.
- Deprimido.

B) El nivel de invasión profunda del carcinoma (Haggitt):

En un adenoma pediculado se distinguen niveles «0, 1, 2, 3, 4». En un adenoma sésil, plano o deprimido sólo son posibles los niveles «0» y «4».

ANEXO 1  
ESQUEMA DE HAGGITT REFERENTE A NIVELES DE INFILTRACIÓN DEL CARCINOMA EN LOS ADENOMAS PEDICULADOS Y SESILES (5)



• **Carcinoma no invasor:**

Nivel 0: Carcinoma confinado en la mucosa del pólipo (incluye el término displasia de alto grado «carcinoma in situ» y el término carcinoma intramucoso).

No atraviesan la muscularis mucosae por lo que no puede metastatizar dada la ausencia anatómica de capilares linfáticos en la mucosa colónica.

- **Carcinoma invasor precoz:** Invade y supera la muscularis mucosae del pólipo. Su concepto es el de adenocarcinoma confinado completamente en el pólipo resecado. El riesgo de neoplasia maligna residual es menor del 10%. Metástasis <3%.

Nivel 1: Invasión de la cabeza del pólipo (submucosa de la cabeza del pólipo invadida)

Nivel 2: Invasión del cuello del pólipo (submucosa del cuello del pólipo invadida)

Nivel 3: invasión del tallo del pólipo (submucosa del tallo del pólipo invadida)

• **Carcinoma invasor:**

Nivel 4: Invasión de la submucosa de la pared colónica.

**Clasificación de Kikuchi:**

- En lesiones planas o deprimidas.
- Cuantifica el grado de invasión vertical y horizontal de la submucosa de la pared colónica
- Divide la submucosa en:

Tercio superior (Sm1) (a,b y c)

Tercio medio (Sm2)

Tercio inferior (Sm3)

**Tabla IV. Clasificación de la invasión submucosa en el cáncer colorrectal temprano según Kikuchi (19)**

<i>Sm1</i>	Tercio superior de submucosa
<i>Sm1a</i>	Invasión submucosa menor a $\frac{1}{4}$ del espesor del tumor
<i>Sm1b</i>	Invasión submucosa entre $\frac{1}{4}$ y $\frac{1}{2}$ del espesor tumoral
<i>Sm1c</i>	Compromiso horizontal del tercio superior de la submucosa mayor a $\frac{1}{2}$ del espesor tumoral
<i>Sm2</i>	Tercio medio de submucosa
<i>Sm3</i>	Tercio inferior de submucosa

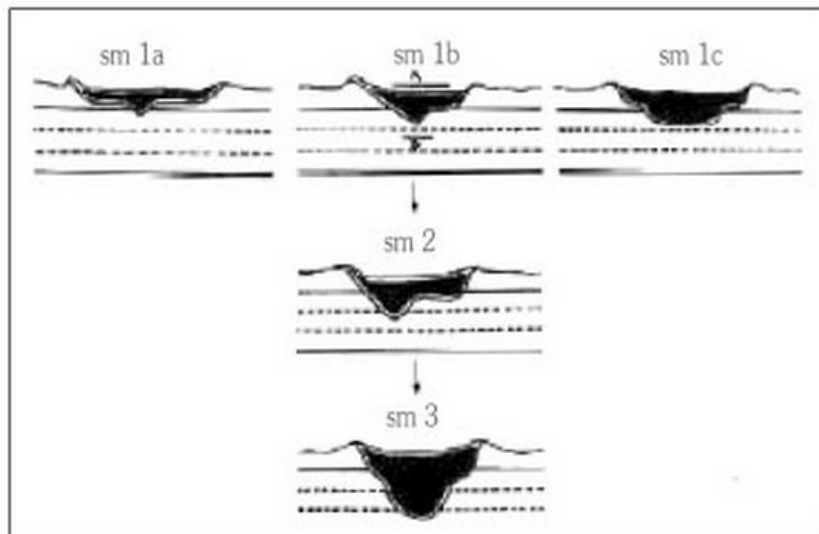


Fig. 2. Clasificación de Kikuchi (19).

## SEGUIMIENTO SEGÚN HALLAZGOS COLONOSCÓPICOS

**Table 1.** 2012 Recommendations for Surveillance and Screening Intervals in Individuals With Baseline Average Risk

Baseline colonoscopy: most advanced finding(s)	Recommended surveillance interval (y)	Quality of evidence supporting the recommendation	New evidence stronger than 2006
No polyps	10	Moderate	Yes
Small (<10 mm) hyperplastic polyps in rectum or sigmoid	10	Moderate	No
1–2 small (<10 mm) tubular adenomas	5–10	Moderate	Yes
3–10 tubular adenomas	3	Moderate	Yes
>10 adenomas	<3	Moderate	No
One or more tubular adenomas ≥10 mm	3	High	Yes
One or more villous adenomas	3	Moderate	Yes
Adenoma with HGD	3	Moderate	No
Serrated lesions			
Sessile serrated polyp(s) <10 mm with no dysplasia	5	Low	NA
Sessile serrated polyp(s) ≥10 mm	3	Low	NA
OR			
Sessile serrated polyp with dysplasia			
OR			
Traditional serrated adenoma			
Serrated polyposis syndrome <sup>a</sup>	1	Moderate	NA

### Summary of colon polyposis syndromes

Syndrome	Inheritance type	Gene	Chromosome	Polyp type	Cancer risk
<u>Familial adenomatous polyposis</u>	Autosomal dominant	<i>APC</i>	5	Adenomas	Colon, small bowel, extra-GI sites
<u>Attenuated familial adenomatous polyposis</u>	Autosomal dominant	<i>APC</i>	5	Adenomas	Colon; risk in other sites less clear
<u><i>MUTYH</i> polyposis</u>	Autosomal recessive	<i>MUTYH</i>	1	Adenomas, serrated polyps	Colon, small bowel, extra-GI sites
Juvenile polyposis	Autosomal dominant	<i>SMAD4</i> , <i>BMPR1A</i>	18, 10	Hamartomatous polyps	Colon, small bowel, stomach
Cowden syndrome	Autosomal dominant	<i>PTEN</i>	10	Hamartomatous polyps	Extra-GI sites; risk in colon less clear
Peutz–Jeghers syndrome	Autosomal dominant	<i>STK11</i> / <i>LKB1</i>	19	Hamartomatous polyps	Colon, small bowel, stomach, extra-GI sites
Cronkhite Canada syndrome	Acquired (not inherited)	NA	NA	Hamartomatous polyps	None

## POLIPECTOMÍA COLONOSCÓPICA:

### Contraindicación relativa:

- Antiacoagulación.
- Diátesis hemorrágica.
- Colitis aguda.
- Signos de invasión maligna (ulceración central, lesión dura o adherida, necrosis).
- Riesgo de mortalidad: 1:14.000.

### Complicaciones:

- Hemorragia (4,8/1000)
- Perforación (0,1%)
- Sd. postpolipectomía(0,3%): dolor abdominal, fiebre, leucocitosis (por microperforación y translocación bacteriana)

### **Síndrome Polipósico Colónico:**

El cáncer colorrectal hereditario es importante porque los miembros de las familias afectadas pueden ser identificados como de alto riesgo y se les aconseja tener una vigilancia intensiva temprana o incluso una cirugía profiláctica debido a la compleja y multidisciplinaria atención que necesitan las familias

- Los cánceres hereditario pueden dividirse en sindrómicos o no, en polipósicos o no.
- Aproximadamente 1/3 de los Cánceres Colorrectal componente hereditario.

### **POLIPOSIS ADENOMATOSA FAMILIAR**

- Enfermedad autosómica dominante 1:8000 a 1:15000 nacimientos.
- Hijos tienen 50% probabilidad de heredar mutación.
- Causada por mutaciones en el gen APC (gen supresor tumoral).
- 10-25% pacientes con PAF mutación de novo.
- PAF da cuenta de 0,05-1 % de Cánceres colorrectales.
- Cánceres duodenales 2da causa de muerte.
- Tumor Desmoides es la tercera causa de muerte.

#### **Clínica:**

- Presencia de mas de 100 pólipos colorectales desarrollados en la pubertad.
- Pólipos adenomatosos son usualmente <1cm.
- Riesgo cercano al 100% de desarrollar cáncer (usualmente izquierdo) en 4ta-5ta década de la vida.

#### **Poliposis Adenomatosa Atenuada (AAPC):**

- Desarrollo de menos de 100 adenomas colónicos.
- Pólipos mas pequeños y planos en relación a PAF.
- Predominio en colon derecho.
- CCR ocurre mas tardío, entre 50-52 años.

#### **Poliposis Adenomatosa Profusa**

- >1000 pólipos.

#### **PATOLOGÍAS ASOCIADAS A PAF:**

- 60% desarrolla pólipos duodenales. (ampolla-periampulares) (Riesgo cáncer: 1-10%).
- 81-84% pólipos gástricos (sin evidencia de riesgo de cáncer gástrico).
- 10% adenomas intestino delgado. (incidencia Cáncer: 1 %)
- 14% Tumores desmoides (masas fibrosas sin riesgo de malignidad pero que invaden localmente).

Mas frecuente en mesenterio de intestino delgado.

Complicaciones: obstrucción de ID y uréteres, oclusión de vasos mesentéricos, trombosis de venas largas y compresión de nervios periféricos.

Causa de muerte en PAF 21%.

- Cáncer de tiroides 12%.
- Hepatoblastoma 0,4% - 0,6%.
- Meduloblastoma (Riesgo x 92).
- Lesiones pancreáticas (adenocarcinoma, neoplasia papilar intraductal, tumores pancreáticos mucinosos, neoplasia pancreática intraepitelial).



## CLÍNICA:

- Dolor abdominal, diarrea y sangrado digestivo.
- Síndrome de Gardner: Asociación PAF + Quistes Epidermoides, osteomas y fibromas (luego desmoides).
- Síndrome Turcot: Asociación entre PAF y tumores del sistema nervioso central.

## SCREENING Y SEGUIMIENTO

AGA (Asociación Americana de Gastroenterología) recomienda:

### Poliposis adenomatosa familiar:

Sigmoidoscopia flexible anual desde los 10 a 12 años en pacientes con la mutación APC y familias que tienen el diagnóstico de PAF pero sin mutación APC identificada.

- Anualmente hasta los 25 años
- Cada 2 años hasta los 35 años
- Cada 3 años hasta los 50 años
- \*individuos con test negativo para mutación APC familiar conocida, screening como población general.

EDA e imagen de tiroides desde los 20 años.

### Polipomatosis adenomatosa familiar atenuada:

- Colonoscopia inicial a los 15 años.
- Resultado (-) → colonoscopia anual desde los 20 años.

## MANEJO:

No hay pautas con respecto al momento de la cirugía y la mayoría de los pacientes con PAF clásicos se someten a cirugía entre los 15 y los 25 años de edad.

## CIRUGÍA:

- Inmediato si:
  - Pólipo con displasia de alto grado no manejable por colonoscopia.
  - Sintomáticos (La incidencia de CCR fue mucho menor en los pacientes asintomáticos (1,1% frente a 65,8%)
  - > 20 pólipos rectales
  - >1000 pólipos colónicos
- Cirugía se puede diferir, en base a decisión personal, realizando vigilancia estricta, conociendo los riesgos de CCR si:
  - Poliposis Familiar Atenuada, Asintomáticos, 100-1000 pólipos, todos menores <1 cm, sin displasia de alto grado.
- Diferida si:
  - Alto riesgo de desarrollo de tumor desmoide (antecedentes familiares positivos o genéticamente susceptibles), sin riesgo inminente de CCR.

## TÉCNICA QUIRÚRGICA:

- Proctocolectomía total con ileostomía permanente:
  - Es la que entrega el menos riesgo de cáncer GI y menos complicaciones.
  - Sólo para pacientes con desmoides mesentéricos o tumores con compromiso de esfínter, dado el carácter definitivo de la ileostomía.
- Colectomía subtotal con ileorectoanastomosis (IRA)
  - Riesgo de presentar cancer en rectal: 3-32%.
  - Proctoscopia anual de vigilancia.
- Proctocolectomía con pouch ileal-anal (IPAA).

## Riesgo de cáncer rectal - Indicación de proctocolectomía:

- >1000 adenomas colónicos
- >20 adenomas rectales
- Adenoma rectal >3cms
- Adenoma rectal con displasia severa

TABLE 37-3. Surgical options for familial adenomatous polyposis

Surgical option	Indication	Advantages	Disadvantages
Colectomy and Ileorectal anastomosis (leave 15 cm rectum)	<20 rectal adenomas	Low complication rate No stoma Close to normal bowel function	Risk of rectal cancer
Proctocolectomy and ileal pouch anal anastomosis (stapled)	>20 rectal adenomas Large rectal adenoma Rectal adenoma with severe dysplasia Sparing of low rectum	Minimizes risk of rectal cancer Avoids permanent stoma Bowel function better than with mucosectomy and hand sewn anastomosis	Complex surgery Often needs stoma Bowel function unpredictable but may be quite abnormal Risk of damage to pelvic nerves and decreased the ability of women to conceive Risk of pouch and anal transitional adenomas and cancer
Proctocolectomy and ileal pouch anal anastomosis (hand sewn)	As above but with adenomas to dentate line	Minimizes risk of rectal cancer Avoids permanent stoma	As above but bowel function is worse than with stapled anastomosis
Proctocolectomy with end ileostomy	Low rectal cancer Poor anal sphincters	Simple operation with lower complication rate and minimal chance of reoperation	Permanent stoma

## TUMOR DESMOIDES:

- Tercera Causa de muerte en pacientes con PAF
- Proliferación clonal, localmente invasivo, no metastásico de miofibroblastos.
- 30% de pacientes con PAF
- Edad promedio 30 años, 2-3 años post cirugía.
- 50% en abdomen (mesenterio), 45% en pared abdominal.
- Tratamiento: Aines, Anti-estrógeno (Tamoxifeno, raloxifeno o toremifeno), QT y cirugía.

## SINDROME DE LYNCH (SINDROME CÁNCER COLON HEREDITARIO NO POLIPÓSICO)

- Síndrome autosómico dominante con penetrancia incompleta (depende de género y tipo de mutación del gen MMR "mismatch repair").
- Raramente presenta mutación de novo.
- Responsable de 2% de los CCR
- Se desarrolla cuando se hereda una mutación que afecte a alguno de los cuatro genes reparadores del ADN (MLH1, MSH2, MSH6, PMS2) lo que se traduce en una proteína sin

funcionalidad lo que finalmente predispone a un desarrollo más precoz del CCR y otros cánceres asociados (estómago, páncreas, urotelio, endometrio, etc).

- La mutación en los genes reparadores se transmite en forma autosómica dominante por lo cual el 50% de los descendientes podrían ser portadores y el cuerpo médico debe advertir a los familiares en riesgo y además realizar un seguimiento especial.
- Se caracteriza por el desarrollo de pólipos que van aceleradamente hacia la carcinogénesis (mayoría de pólipos son vellosos o tienen alto grado de displasia, número similar a población general).
- Se desarrolla cáncer CR o extracolónicos a edad temprana.
- La edad promedio de presentación es de 45 años, pero puede aparecer en la adolescencia.
- Presencia de cáncer sincrónico en 5-20%.
- Su localización más frecuente es el colon derecho (70%) y existe una mayor probabilidad de desarrollo sincrónico del cáncer y metacronicidad
- Por este motivo se sugiere que frente al diagnóstico de síndrome de Lynch se proceda con una colectomía extendida y no segmentaria

**Table 6.** Lifetime risk for cancer among HNPCC gene carriers.

Type of cancer	Lifetime risk (%)
Colorectal	70–80
Endometrial	20–60
Ovarian	10–12
Gastric	5–13
Renal pelvis/ureter/kidney	4–10
Biliary tract/gallbladder/pancreas	2–18
Small bowel	1–4
CNS (usually glioblastoma)	1–4

#### DIAGNÓSTICO:

- Historia de cáncer personal y familiar. Mantener alto grado de sospecha.
- La forma de sospechar esta enfermedad hereditaria es cuando aparecen múltiples integrantes de la familia afectados por cáncer, en particular si alguno de ellos lo desarrolló antes de los 50 años y especialmente cuando hay varias generaciones afectadas. Desde el punto de vista clínico se utilizan los criterios de Amsterdam II para seleccionar estas familias.

#### Cuadro a considerar:

- Edad temprana de inicio de cáncer colorectal o endometrial (<50 años)
- Múltiples miembros de la familia con cáncer colorectal, endometrial o asociado a HNPCC (Hereditary nonpolyposis colorectal cáncer) o en el mismo paciente.

**TABLA 1. CRITERIOS DE ÁMSTERDAM II \***

Tres o más familiares con cáncer asociados a HNPCC (cáncer colorectal o cáncer de endometrio, intestino delgado, uréter, o pelvis renal) más todos los siguientes:

- Un paciente afectado debería ser familiar de primer grado de los otros dos.
- Dos o más generaciones sucesivas deberían ser afectadas.
- Cáncer en uno o más familiares afectados debería ser diagnosticado antes de los 50 años de edad.
- La poliposis familiar adenomatosa debería ser excluida de los casos de cáncer colorectal;

**Los tumores deben ser verificados por un examen histopatológico.**

*\*(Criterios Revisados por el International Collaborative Group sobre Cáncer Colorectal no Poliposo Hereditario (HNPCC) en 1998).*

**Nemotecnia:**

- **3 Familiares.**
- **2 Generaciones sucesivas con cáncer de colon o extracolónico (uno de primer grado).**
- **1 Paciente con cáncer de colon o extracolónico de aparición menor a 50 años.**

En la actualidad se utilizan criterios menos estrictos para sospechar esta enfermedad (Criterios de Bethesda).

**TABLA 2. CRITERIOS REVISADOS DE BETHESDA (2003)**

- Cáncer colorectal diagnosticado antes de los 50 años de edad.
- Tumores colorectales sincrónicos o metacrónicos u otros relacionados a HNPCC (esto incluye estómago, vejiga, uréter, pelvis renal, tracto biliar, cerebro (glioblastoma), adenomas de glándulas sebáceas, queratoacantomas y carcinoma de intestino delgado), sin considerar la edad.
- Cáncer colorectal con una elevada inestabilidad microsatelital que fuera diagnosticada antes de los 60 años.
- Cáncer colorectal con uno o más familiares de primera generación con cáncer colorectal u otros tumores relacionados con HNPCC. Uno de los cánceres puede ser diagnosticado antes de los 50 años (esto incluye adenomas, que pueden haber sido diagnosticados antes de los 40 años de edad).
- Cáncer colorectal con dos o más familiares con cáncer colorectal u otros tumores relacionados con HNPCC, sin considerar la edad.

Una vez hecha la sospecha se debe proceder a caracterizar el tumor del caso índice frente a la presencia de inestabilidad del microsatélite (MSI), la inmunohistoquímica para determinar la ausencia de alguna de las proteínas de los genes reparadores y otras características histológicas.

## SCREENING-SEGUIMIENTO

- Colonoscopia → Inicio a la edad 20-25 años cada 1-2 años

**Table 9.** Options for cancer prevention in HNPCC for known or suspected gene mutation carriers.

*Primary recommendations*

- Colonoscopy every 1–2 years beginning at the age of 20–25 (or 10 years before the earliest diagnosis of colorectal cancer in the family, whichever comes first) until the age of 40 and then annual colonoscopy
- Annual transvaginal ultrasound with colour Doppler and/or endometrial aspirate beginning at the age of 25–35

*Secondary recommendations*

- Consider total abdominal colectomy with ileorectal anastomosis at diagnosis of colorectal cancer
- Consider prophylactic hysterectomy and oophorectomy in known gene carriers at time of colonic operation, or after child-bearing complete
- Consider annual measure of CA-125 level
- Consider serial upper endoscopy among families with gastric cancer
- Consider annual urine cytology among families with urinary-tract cancers

## TRATAMIENTO

- Colectomía subtotal + ileorecto anastomosis (mejor pronóstico que resección segmentaria)
  - Dado que el riesgo a desarrollar un tumor metacrónico es de un 20%-40% y aún cuando el paciente se encuentre en seguimiento endoscópico, puede desarrollarse un cáncer ya que la secuencia adenoma – carcinoma es más rápida.
- Cancer Colon:
  - Colectomía Total + Ileorecto anastomosis.
- Cancer de recto
  - Proctocolectomía + Reservorio Ileal.

### **Cirugía profiláctica No se recomienda.**

- Penetrancia de cancer colorectal es variable, con estudios que reportan poco riesgo en pacientes añosos.



## 1.6 MEGACOLON, COLON CHAGÁSICO Y ENFERMEDAD DE HIRSHSPRUNG

### MEGACOLON

**Definición:** El megacolon es una dilatación persistente de la luz colónica asociada con frecuencia a engrosamiento de la pared. Es la dilatación segmentaria o total del intestino grueso cuyo sustrato histológico es la degeneración, desaparición o ausencia de plexos nerviosos (submucoso - mientérico) que ofrece un obstáculo funcional al paso de las heces.

Radiológicamente el diámetro del rectosigma debe ser mayor de 6.5 cms., el colon ascendente mayor de 8cms, o el del ciego más de 12cms.

Dolicocolon: Elongación del colon, encontrado en pacientes con constipación crónica.

Megacolon: Dilatación del colon abdominal sin causa mecánica de obstrucción

Megarrecto: Dilatación de la ampolla rectal. No todos los pacientes con megarrecto tienen megacolon y viceversa.

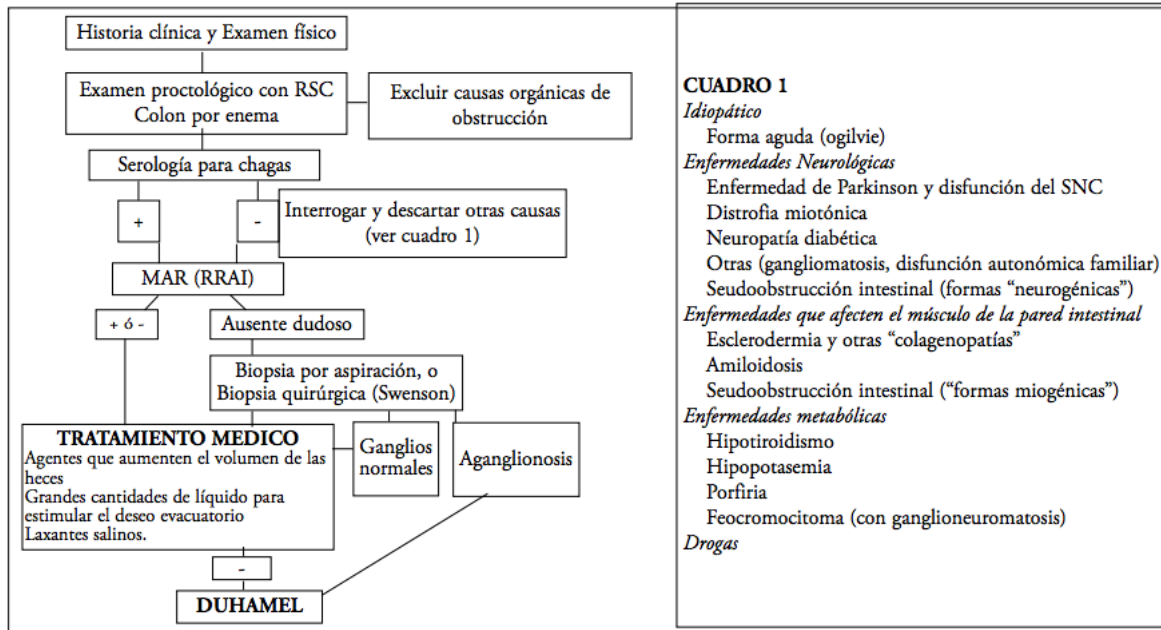
El megacolon se puede encontrar en una diversidad de situaciones clínicas que pueden ser agudas o crónicas y algunas constituyen verdaderas urgencias clínico-quirúrgicas.

### CLASIFICACIÓN:

- Megacolon Congénito
  - (Enfermedad de Hirschsprung)
    - Tipo "Clásico" Segmento corto
    - Segmento ultracorto
    - Aganglionosis colónica total
    - Otras variantes (Displasia neuronal intestinal)
  
- Megacolon adquirido (Asociado con constipación)
  - Idiopático
    - En niños
    - En adultos
    - Forma aguda (Ogilvie)
  - Enfermedades Neurológicas
    - Enfermedad de Chagas (40-88% en Chile)
    - Enfermedad de Parkinson y disfunción del sistema nervioso central
    - Distrofia miotónica
    - Neuropatía diabética
    - Otras (gangliomatosis, disfunción autonómica familiar) Pseudoobstrucción intestinal (formas "neurogénicas")
  - Enfermedades que afectan el músculo de la pared intestinal
    - Esclerodermia y otras "Colagenopatías"
    - Amiloidosis
    - Pseudoobstrucción intestinal ("formas miogénicas")

- Enfermedades metabólicas
  - Hipotiroidismo
  - Hipopotasemia
  - Porfiria
- Feocromocitoma (con ganglioneuromatosis)
- Drogas

## ALGORITMO DE ESTUDIO Y TRATAMIENTO



Reflejo recto anal inhibitorio (RRAI) mediante manometría anorrectal (MAR)

## MEGACOLON CHAGÁSICO

- Cuando los síntomas de constipación no aparecen en la temprana infancia y descartando que el megacolon sea debido a una anomalía congénita se debe suponer que se trata de un megacolon adquirido.
- Descrita por el brasileño Carlos Chagas en 1909, parasitosis causada por *Tripanosoma cruzi* (protozoo).
- Zonas endémicas: Brasil, Chile, Argentina, Paraguay y Bolivia
- Afecta corazón, esófago, *colon* y *recto*
- Compromiso gastrointestinal → denervación en fase crónica
- Provoca enorme dilatación y engrosamiento parietal que afecta mayormente al sigmoides, asociado a un megarrecto (hasta 10-16 cms.)
- La enfermedad de Chagas es la causa más frecuente de megacolon adquirido del adulto en América del Sur
- A diferencia de la causa congénita, el segmento colónico dilatado es el anormal, que muestra destrucción de los plexos nerviosos debido al Tripanosoma Cruzi.
- Existen teorías que intentan explicar la degeneración neuronal y la dilatación colónica:
  - Teoría tóxica (Fritz y Koberle): Una neurotoxina parasitaria produciría la

- degeneración neuronal que probablemente afecta a todo el tracto digestivo.
- Teoría alérgica (Okumura): La respuesta inmunoalérgica al parásito o a uno de sus productos produciría miositis y arteriolitis necrotizante subserosa con lesión secundaria de los plexos.
- Teoría viral (Vasconcellos): Un virus se inocularía junto con el parásito, produciendo una degeneración de la fibra muscular.
- Estudios manométricos destacan la incoordinación motora sigmoideo-rectal y la acalasia del esfínter anal interno.

## CLÍNICA Y COMPLICACIONES

- Constipación crónica
- Fecaloma
- Vólvulo

## ESTUDIO

- Todos estos pacientes se les debe realizar un examen proctológico con rectosigmoideoscopia y enema baritado de colon que nos permitirán excluir causas orgánicas de obstrucción.
- Serología para Chagas (HAI e IFI S: 95 % E: 100%).
- Reflejo recto anal inhibitorio (RRAI) mediante manometría anorrectal que permitirá diferenciar entre megacolon congénito y adquirido. Pudiendo confirmarse con una biopsia:
  - Dilatación e hipertrofia muscular. Células ganglionares en número reducido o estar ausentes. Puede haber infiltrado inflamatorio de poca cuantía como a menudo sucede en cualquier tipo de megacolon.
- Alteraciones en otras vísceras:
  - Esófago: Desde trastornos de la motilidad hasta acalasia y megaesófago.
  - Corazón: Alteraciones cardíacas de la conducción, siendo la más común el bloqueo de rama derecha.

## COMPLICACIONES

- Fecaloma: Son concreciones de materia fecal que se ubican en la bolsa megarrectocolónica. Inicialmente asintomática puede alcanzar grandes dimensiones y a veces llegar a ser pétreas y con calcificaciones.
  - Examen físico: El abdomen es globoso y asimétrico con un tumor pelviano fijo o desplazable. La presión sobre el tumor deja el signo de la fóvea (Hofmokl), al levantar el dedo el signo del despegamiento de la mucosa (Gersuny), cuya traducción audible con el estetoscopio es el signo de Finochietto. La percusión demuestra matidez.
  - Tacto rectal: Se palpa el fecaloma dentro de la ampolla, cuando es sigmoideo se palpa la masa a través de la pared rectal.




- Radiología: Tumoración con moteado característico (imagen en miga de pan), ocasionalmente signos de oclusión intestinal baja cuando este se impacta.
- Tratamiento: La evacuación se hace con enemas (proctoclistis (1.000 cc de agua destilada + 15 gr de bicarbonato de sodio + 10 ml de vaselina líquida a pasar en 2 horas por vía rectal) e incluso puede ser necesario realizar maniobras manuales o instrumentales bajo anestesia.
- Vólvulo: Una asa sigmoidea larga y móvil con un pie de meso estrecho por la mesenteritis retráctil son las condiciones para la volvulación que puede ser de 90°, 180° ó 360° constituyendo un cuadro de obstrucción intestinal baja, puede ceder espontáneamente y reproducirse con alguna regularidad (vólvulo recurrente). Dependiendo del tiempo de evolución y sobre todo cuando son de 360 grados se puede producir isquemia y necrosis del asa.
  - Radiografía simple de abdomen: Distensión intestinal con desaparición de haustras, dos asas paralelas de las mismas características y longitud, con distintos niveles. Signo del grano de café.
  - Tratamiento:
    - Devolvulación bajo visión directa con rectosigmoideoscopia (método de Bruunsgart): Se pasa una sonda flexible rectal que sirve también de vástago para impedir la recidiva. Por ésta se pueden practicar enemas con solución fisiológica, para posteriormente estudiar al paciente e instituir el tratamiento definitivo.
    - Cirugía: En presencia de signos de reacción peritoneal que sugieran perforación, la visualización en la endoscopia de cambios mucosos isquémicos o la imposibilidad de devolvulación son situaciones que obligan a una laparotomía. Se reseca el segmento afectado, respetando la mayor parte posible de colon y cirugía de Hartmann.
- Perforación:
  - El apoyo de un gran fecaloma sobre eminencias óseas comprime la pared colónica y por isquemia ocasiona una perforación. El cuadro clínico es el de una peritonitis cuyo tratamiento será quirúrgico.

## TRATAMIENTO

- Tratamiento Médico:
  - El objetivo del tratamiento es vaciar el colon y mejorar la constipación, para esto se usan agentes que aumenten el volumen de las heces y grandes cantidades de líquido para estimular el deseo evacuatorio, así como también laxantes. Cuando falla el tratamiento médico la cirugía es una opción aceptable, se decide la cirugía cuando la constipación es pertinaz y tremendamente molesta para el paciente, ante fecalomas a repetición o vólvulos.

- Tratamiento Quirúrgico:
  - La operación de Duhamel es la técnica quirúrgica que mejor responde a la fisiopatología del megacolon, ya que modifica la incoordinación motora y sortea una mayor longitud de segmento agangliónico. Esto se fundamenta en los controles manométricos postoperatorios, los buenos resultados funcionales obtenidos y el menor número de recidivas.
  - Esta cirugía evita la disección pélvica extensa conservando parte del recto y su función sensitiva/motriz, y la función esfinteriana.
  - Técnica Quirúrgica:
    - Liberación del ángulo esplénico (*tension-free*)
    - Disección del *túnel retro-rectal* con ligadura de vasos mesorrecto hasta supraelevadores
    - Anastomosis término-lateral
      - 1-2 cm. sobre línea pectínea
      - Stappler circular 30 mm
      - Ampliación superior en "V" invertida con Lineal 75 mm



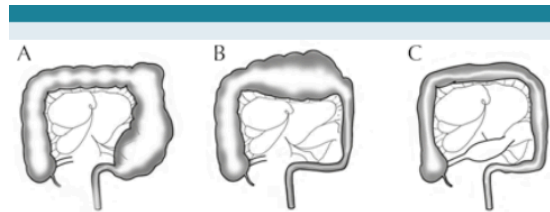
Complicaciones:

- Complicaciones (series más relevantes)
  - Dehiscencia sutura (4 %)
  - Abscesos pélvico – supuración pévica (3,7 – 8 %)
  - Fístulas (10 %)
  - Incontinencia transitoria
  - Necrosis colon descendido

## ENFERMEDAD DE HIRSHSPRUNG

- La enfermedad de Hirschsprung (megacolon congénito) ocurre en aproximadamente 1 de cada 5.000 nacimientos, y los niños caucásicos se ven afectados con mayor frecuencia.
- La enfermedad es más común en los hombres y su gravedad está relacionada con la longitud del segmento agangliónico. Aunque la mayoría de los pacientes llegan a la cirugía antes de cumplir un año, muchos son mayores y algunos llegan a la edad adulta.
- Esta enfermedad se debe a la ausencia de células ganglionares en el plexo mientérico del colon causada por la interrupción de la migración de células neuroentéricas desde la cresta neural antes de que alcancen el recto.
  - Plexo mientérico de Auerbach (ubicado entre las capas circular y longitudinal del músculo liso del intestino)
  - Plexo de Henle (ubicado en la submucosa)
  - Plexo de Meissner (en el submucosa superficial).
- La ausencia de estas células se traduce en una falta de relajación del colon que produce una obstrucción colónica parcial provocando dilatación proximal e hipertrofia del colon superior.
- La extensión de la aganglionosis es variable. El esfínter anal interno está involucrado en todos los casos y todo el recto en la mayoría de los casos.

- El tipo más común (80%) incluye el recto y la mayor parte del colon sigmoide.



- En aproximadamente el 10% de los pacientes, la aganglionosis se extiende hasta el área de la flexión esplénica o el colon descendente superior.

- La aganglionosis colónica total ocurre en otro 8-10% donde las células ganglionares ausentes se extienden al íleon terminal distal.

**Figura 1. A)** Enfermedad de Hirschsprung limitada al segmento de recto y sigmoides (80-85% de los niños); **B)** Limitada al colon descendente, sigmoides y recto (10%); **C)** Afecta al recto, colon con zona de transición en íleon terminal, próxima a la válvula ileocecal (5-10%), en esta imagen podemos apreciar un colon sin pronunciamiento de las haustras.

- La aganglionosis "ultracorta", las células ganglionares supuestamente están ausentes en unos pocos centímetros por encima de la línea pectínea. La prevalencia y la relevancia clínica de la enfermedad de Hirschsprung ultra corto en adultos son controvertidas.

## CLÍNICA

- Los síntomas clínicos incluyen obstrucción colónica parcial.
- Habitualmente se manifiesta en las primeras 24 a 48 hrs. con retraso del paso del meconio, distensión abdominal (megacolon enorme) y vómitos.
- Un examen rectal puede producir un pasaje explosivo de evacuaciones líquidas y gases.
- Si el colon no se descomprime, el bebé generalmente sufre de sepsis, hipovolemia, shock endotóxico, perforación cecal y muerte (25–30%).
- Los pacientes de Hirschsprung a menudo sufren de desnutrición y falta de desarrollo normal.

## DIAGNÓSTICO

- Una radiografía de abdomen evidencia dilatación masiva del intestino delgado y colon.
- Se utiliza enema baritado para aclarar el diagnóstico: Segmento agangliónico no aislado del rectosigmoide, seguido de una zona de transición y luego una dilatación proximal.
- Una ausencia de RAIR (reflejo rectoanal inhibitorio) puede indicar un diagnóstico de enfermedad de Hirschsprung y debe ir seguida de una biopsia rectal de grosor completo para confirmar segmento agangliónico.
- El diagnóstico definitivo se realiza mediante una biopsia rectal de succión o de espesor total y se basa en la ausencia histológica de las células ganglionares y la presencia de nervios hipertróficos.

## TRATAMIENTO QUIRÚRGICO

- El tratamiento quirúrgico consiste en la resección del segmento agangliónico y anastomosis de un segmento normogangliónico justo por encima del canal anal, inmediatamente por encima de la línea pectínea.
- Un procedimiento por etapas consiste en un enfoque de dos o tres pasos que implica una colostomía de derivación, resección del segmento agangliónico y anastomosis del intestino normogangliónico y cierre de la colostomía.
- Operación de Swenson: Resección del segmento agangliónico (transabdominal o transanal), y una parte del colon dilatado normogangliónico, extracción “pull-through” del intestino normogangliónico y anastomosis coloanal de intestino normogangliónico al recto por encima de la línea pectínea.
- Operación de Duhamel: Preserva el recto agangliónico dividiendo el colon en la reflexión peritoneal. Resección de la “bolsa megacolónica” manteniendo porción in situ de recto inferior.
- El colon normogangliónico se introduce al espacio presacro creado por disección roma y se anastomosa a la pared rectal por encima de la línea pectínea.

## **COMPLICACIONES:**

- Incontinencia:
  - Para evitar la incontinencia es fundamental preservar la línea dentada y no sobreestirar los esfínteres.
- Constipación:
  - Se puede evitar resecaando no sólo el segmento agangliónico sino también la porción dilatada del colon.
- Trastornos urinarios y sexuales: La operación de Swenson puede estar asociada con tasas más altas de daño a los nervios que pueden provocar trastornos urinarios y sexuales.
- El procedimiento de Duhamel generalmente es seguido por problemas severos de estreñimiento y dilatación de la pieza agangliónica de colon que queda en su lugar.

## **SEGMENTO ULTRA CORTO EN LA ENFERMEDAD DE HIRSCHSPRUNG'S**

- Tanto la existencia como el tratamiento de la aganglionosis del segmento ultracorto son controvertidos, ya que los individuos normales tienen una longitud variable de aganglionosis por encima de la línea pectínea.
- Por lo general el Hirschsprung en adultos es de la variedad de segmento corto.
- Muchos tienen constipación idiopática que responde a la terapia laxante.
- Algunos cirujanos proponen miectomía, que consiste en la resección parcial de músculo liso desde el borde anal hasta el área donde se encuentran las células ganglionares.



## 1.7 CÁNCER DE COLON

- El cáncer colorrectal (CCR) es un tumor de alta incidencia en los países desarrollados y se ubica dentro de las primeras tres causas de muerte por cáncer en la mayoría de ellos.
- El CCR es la tercera causa de Cáncer a nivel mundial. (4to en hombre y 5to en mujeres en Chile)
- En Chile:
  - Mayor prevalencia Metropolitana, Valparaíso, BíoBío
  - Mortalidad: CC 6,7/100.000  
CR 1,9/100.000
- Etiología multifactorial: genético y ambiental
- Mayoría esporádicos en el 90% de los casos
- 5% o menos de los casos se atribuyen a factores hereditarios como la PAF o el Síndrome de Lynch
- Aparentemente los factores medioambientales son los más determinantes en su activación y se atribuyen dentro de los principales al estilo de vida caracterizado:
  - Obesidad
  - Sedentarismo
  - Consumo de carnes rojas y procesadas
  - Tabaquismo (Sd. De Lynch)
  - Exceso de OH
- Otros factores de riesgos:
  - Envejecimiento (> 50 años)
  - Pólipos adenomatosos (>1 cm) múltiples, histología vellosa o tubulovellosa →  
6 v más riesgo CCR
  - Enfermedad inflamatoria intestinal
    - Colitis ulcerosa:
      - Aumenta riesgo a los 8-10 años de enfermedad
      - 3 veces más en colon izquierdo.
      - Pancolitis: 5- 15 veces más riesgo
    - Enfermedad De Crohn: Pancolitis riesgo similar a colitis ulcerosa
  - Antecedente familiar 1º grado con CCR (Dg. <45 años)
  - Síndromes hereditarios:
    - PAF
    - Síndrome de Lynch
  - Cáncer de colon resecao: 3% de Ca metacrónico a los 5 años.
- El hecho que Chile se acerque al desarrollo debiera traer consigo un aumento de la incidencia de este tumor en nuestra población
- Afecta por igual a hombres y mujeres
- Diagnóstico sintomático se realiza habitualmente en la sexta década de la vida por cambio sostenido del ritmo evacuatorio, presencia de sangre y/o cambio en las características de las deposiciones, anemia y dolor abdominal prolongado.
- Histología : Adenocarcinoma (95%)
- El cáncer de Recto es más agresivo que el cáncer de colon. CC:CR Mujeres 3:1 / Hombre 2:1

- El desarrollo de síntomas se asocia a un diagnóstico tardío ya que el 50% de los pacientes llegarán con etapas avanzadas de su tumor (metástasis ganglionares y/o de órganos a distancia).
- El 5% de CCR como tumor sincrónico al diagnóstico.
- En términos generales más de la mitad de los pacientes que se operan se curan de la enfermedad y el tratamiento adyuvante en base a quimioterapia aumenta la sobrevida global en los pacientes en etapa III.
- Los pacientes tratados en etapa I y II (sin compromiso nodal) presentan una alta tasa de curación (75%-90%) por lo que no necesitan de tratamiento adyuvante.

### **ESTRATEGIAS DE DETECCIÓN EN POBLACIÓN ASINTOMÁTICA**

- El mejor examen para realizar el diagnóstico del CCR es la colonoscopia ya que permite visualizar el tumor y además tomar la biopsia.
  - No permiten que sea utilizada como una estrategia de detección en población masiva asintomática.
- La mayoría de los adenocarcinoma de colon son precedidos por un pólipo adenomatoso (secuencia adenoma-carcinoma) al cual le toma un largo periodo en su migración de la etapa benigno a maligno (aproximadamente 6-10 años).
- La estrategia de detección de CCR en asintomáticos basado en el test de sangre oculta en deposiciones reduce la mortalidad por CCR entre un 15% y un 30%
- Recomendaciones:
  - Screening pacientes de riesgo medio (>50 años) hasta los 75 años
  - Paciente de alto riesgo → screening a los 40 años o 10 años antes de la edad de diagnóstico del pariente afectado.
  - Guayaco (test de sangre oculta en deposiciones), Inmunohistoquímica, sigmoidoscopia cada 5 años.
  - Colonoscopia cada 10 años.
  - Detener screening cuando esperanza de vida inferior a 10 años.
- El CEA (antígeno carcinoma embrionario) no tiene ningún rol en el tamizaje.

Table 39.2 Screening for colorectal cancer and polyps

Risk category	Screening method	Age to begin screening
Average risk	Choose one of the following: 1. High-sensitivity FOBT annually <sup>a</sup> 2. Flexible sigmoidoscopy every 5 years combined with high-sensitivity FOBT every 3 years <sup>b</sup> 3. Colonoscopy every 10 years	50 years
Family history	Choose one of the following: 1. Colonoscopy every 10 years 2. Colonoscopy every 5 years if diagnosis of colorectal cancer was made before age 60 3. Air-contrast barium enema every 5 years <sup>b</sup>	40 or 10 years prior to diagnosis of the youngest affected family member, whichever is earliest
Lynch syndrome	Colonoscopy every 1–3 years Genetic counseling Consider genetic testing	21 years
Familial adenomatous polyposis	Flexible sigmoidoscopy or colonoscopy every 1–2 years Genetic counseling Consider genetic testing	Puberty
Inflammatory bowel disease (ulcerative colitis and Crohn's colitis)	Colonoscopy with random biopsies for dysplasia every 1–2 years	7–8 years after the onset of pancolitis; 12–15 years after the onset of left-sided colitis

FOBT fecal occult blood test

<sup>a</sup>The American Cancer Society recommends the combination of yearly FOBT and flexible sigmoidoscopy is preferable to either examination alone

<sup>b</sup>Proctoscopy is recommended as an adjunctive examination to allow adequate visualization of the distal rectum. Furthermore, flexible sigmoidoscopy may be necessary to more completely evaluate a tortuous or spastic sigmoid colon

## CLINICA

- Los síntomas son inespecíficos y se debe tener un alto índice de sospecha para el diagnóstico precoz. Por lo general, la aparición de síntomas se relaciona con enfermedad avanzada.
- Cambios de hábitos intestinales.
- Sangrado.
- Anemia por déficit de hierro: cualquier diagnóstico de anemia ferroporiva debería llevar a un estudio de hemorragia GI.
- Obstrucción por masa abdominal.
- Dolor.
- Baja de peso.
- Perforación.
- Enfermedad metastásica.
- Cáncer de colon derecho: en las últimas cuatro décadas ha habido un aumento de incidencia de cáncer de colon derecho. Generalmente, se manifiesta mediante anemia ferroporiva por un sangrado oculto en las deposiciones.



- Cáncer de colon izquierdo: a diferencia del lado derecho, presenta síntomas gastrointestinales como alteración del tránsito intestinal, dolor abdominal y sangrado rectal visible.

## CÁNCER DE COLON ESPORÁDICO

- El cáncer colorrectal (CCR) representa un importante problema de salud a nivel mundial, ocupando el tercer lugar entre los cánceres más frecuentes y el cuarto en mortalidad por cáncer.
- En Chile, se ha duplicado su mortalidad en los últimos años a pesar de los programas de prevención primaria, ocupando el cuarto lugar de muerte por cáncer en hombres y el quinto en mujeres.
- En los últimos años, el modelo para CCR formulado por Vogelstein para la secuencia adenoma-carcinoma basado en la inestabilidad de diversos genes ha evolucionado.
- Es una enfermedad heterogénea y surge por la acumulación secuencial de procesos genéticos y epigenéticos.
- El CCR esporádico se desarrolla principalmente por 3 eventos moleculares carcinogénicos:
  - **Inestabilidad cromosómica (CIN):**
    - Ocurre en 65%-70% de los casos de CCR esporádico.
    - Permite identificar ganancias o pérdidas cromosomales y rearrreglos estructurales que promueven la carcinogénesis a través de la pérdida de genes supresores de tumores o aumento en el número de copias de protooncogenes.
  - **Inestabilidad microsatelital (MSI):**
    - 15%- 20% de los casos de CCR esporádicos y se asocia a buen pronóstico.
    - Incapacidad de la célula cancerosa en corregir deleciones o inserciones en regiones repetitivas del ADN por el complejo de reparación “mismatch repair” (MMR).
    - Se deben a mutaciones o deleciones en los genes que lo conforman o la hipermetilación en la región promotora del gen MLH1.
  - **Fenotipo metilador (CIMP):**
    - 15%-20% de CCR esporádicos y se le asocia a mal pronóstico.
    - Se caracteriza por una amplia hipermetilación de los islotes CpG en los promotores de genes supresores de tumores

## ESTUDIO DEL CÁNCER DE COLON

- Una vez realizado el diagnóstico del CCR, se debe continuar con su etapificación ya que en estado sintomático aproximadamente la mitad de los pacientes presentan enfermedad avanzada (metástasis ganglionares y/o a órganos a distancia).
- Los sitios más frecuentes de diseminación son los ganglios regionales, el hígado, los pulmones, el peritoneo, huesos y cerebro.
- Por estos motivos, lo habitual es practicar una tomografía de tórax, abdomen y pelvis.
- El antígeno carcinoembrionario (CEA) se encuentra elevado en 2/3 de los pacientes y en ese caso sirve como un marcador frente a la extirpación completa de la carga tumoral y en

el seguimiento frente a una posible recurrencia.

- En el preoperatorio refleja la extensión de la enfermedad y el pronóstico.
- PET-CT en caso de sospechar enfermedad diseminada susceptible de resección sincrónica.
  - Metástasis hepáticas o pulmonares aisladas.
  - Frente a imágenes a distancia que sean sospechosas pero no concluyentes
  - En casos de elevación del CEA pero sin imágenes concluyentes en la tomografía convencional.

## **ETAPIFICACIÓN TNM SEGÚN LA AJCC 8VA EDICIÓN. (2017)**

### **Tamaño tumoral (T)**

- TX: El tumor primario no se puede evaluar.
- T0: No hay evidencia de cáncer en el colon o el recto.
- Tis: Se refiere al carcinoma in situ. Las células cancerosas se encuentran solo en el epitelio o la lámina propia.
- T1: El tumor ha crecido hacia la submucosa.
- T2: El tumor ha invadido la muscularis propia.
- T3: El tumor ha crecido a través de la muscularis propia y hacia la subserosa.
- T4a: El tumor ha crecido hacia la superficie del peritoneo visceral, lo que significa que ha crecido a través de todas las capas del colon.
- T4b: El tumor ha crecido o se ha invadido otros órganos o estructuras.

### **Compromiso Linfonodal (N)**

- NX: No se pueden evaluar los ganglios linfáticos regionales.
- N0: No hay propagación a los ganglios linfáticos regionales.
- N1a: Se encuentran células tumorales en 1 ganglio linfático regional.
- N1b: Se encuentran células tumorales en 2 o 3 ganglios linfáticos regionales.
- N1c: Hay nódulos formados por células tumorales que se encuentran en las estructuras cercanas al colon que no parecen ser ganglios linfáticos (presencia de depósitos tumorales sin ningún ganglio linfático positivo).
- N2a: Se encuentran células tumorales en 4 a 6 ganglios linfáticos regionales.
- N2b: Se encuentran células tumorales en 7 o más ganglios linfáticos regionales.

(El patrón de diseminación linfática es el camino más común que conduce a la enfermedad metastásica. Los tumores T1 tienen un riesgo de compromiso de los ganglios linfáticos de hasta el 10%, T2 de hasta el 25% y T3 de hasta el 45%.)

### **Metástasis (M)**

- M0: La enfermedad no se ha propagado a una parte distante del cuerpo.
- M1a: El cáncer se ha diseminado a otra parte del cuerpo más allá del colon o el recto.
- M1b: El cáncer se ha diseminado a más de una zona del cuerpo
- M1c: El cáncer se ha diseminado a la superficie peritoneal.

## PRINCIPIOS DE MANEJO QUIRÚRGICO

- Único tratamiento con intención curativa por si sola
- Resección oncológica → Ligadura de Vasos en su origen, Resección R0, etc.
- Linfadenectomía adecuada >12LN (IG)
- Márgenes Negativos (+5cms)
- Cáncer en colon derecho:
  - Hemicolectomía derecha: Se incorpora el territorio de la ileocólica, reseca 10 cms distales de ileon. Ligadura de la cólica derecha (no siempre está presente) y la rama derecha de la cólica media.
- Cáncer en ángulo hepático o transverso medio:
  - Hemicolectomía derecha extendida: Hemicolectomía derecha + resección de 2/3 proximales del colon transversal, incluyendo la raíz de la cólica media. En ocasiones requiere la movilización del ángulo esplénico para disminuir la tensión.
  - Colectomía transversa: Se utiliza para lesiones del colon transversal medio, ligando el origen de la cólica media. Cirugía poco frecuente.
- Cáncer de colon transversal distal y ángulo esplénico:
  - Hemicolectomía derecha extendida con ileodescendente anastomosis.
  - Hemicolectomía izquierda: Se ligan las ramas izquierdas de Art. cólica media, cólica izquierda y las primeras ramas de la arteria sigmoidea.
- Cáncer de colon izquierdo:
  - Sigmoidectomía y descenso del colon izquierdo para concluir con una anastomosis colorrectal.
- Tumor localmente avanzado (tumor fijo a órganos vecinos y/o a pared abdominal):
  - Extirpación en block la pieza operatoria.
- Tumor sincrónico de colon derecho e izquierdo, enfermedad inflamatoria intestinal fulminante, algunos pacientes con cáncer obstructivo de colon izquierdo.
  - Colectomía subtotal: Incluye la resección de todo el colon dejando la región del sigmoides.
- HNPCC o Síndrome de Lynch, también para tumores sincrónicos, algunos pacientes PAF de bajo riesgo de compromiso rectal, enfermedad inflamatoria intestinal fulminante:
  - Colectomía total: Incluye la resección de todo el colon dejando la región rectal.
- Metástasis hepática:
  - Límites para una resección hepática corresponde al porcentaje de hígado funcional que se dejará (20-30% dependiendo de su calidad).

## Disección Ganglionar

Tabla 1 Subgrupos de ganglios linfáticos regionales

Segmento	Ganglios
Ciego	Pericólicos, ciego anteriores, ciego posteriores, ileocólicos, cólicos derechos
Colon ascendente	Pericólicos, ileocólicos, cólicos derechos, cólicos medios
Ángulo hepático	Pericólicos, cólicos medios, cólicos derechos
Colon transverso	Pericólicos, cólicos medios
Ángulo esplénico	Pericólicos, cólicos medios, cólicos izquierdos, mesentéricos inferiores
Colon descendente	Pericólicos, cólicos izquierdos, mesentéricos inferiores, sigmoideos
Sigmoideos	Pericólicos, mesentérico inferior, rectal superior, sigmoidales, mesentéricos sigmoidales

## 5 AJCC Prognostic Stage Groups

Always refer to the specific chapter for rules on clinical and pathological classification of this disease.

✓	When T is...	And N is...	And M is...	Then the stage group is...
	Tis	N0	M0	0
	T1, T2	N0	M0	I
	T3	N0	M0	IIA
	T4a	N0	M0	IIB
	T4b	N0	M0	IIC
	T1-T2	N1/N1c	M0	IIIA
	T1	N2a	M0	IIIA
	T3-T4a	N1/N1c	M0	IIIB
	T2-T3	N2a	M0	IIIB
	T1-T2	N2b	M0	IIIB
	T4a	N2a	M0	IIIC
	T3-T4a	N2b	M0	IIIC
	T4b	N1-N2	M0	IIIC
	Any T	Any N	M1a	IVA
	Any T	Any N	M1b	IVB
	Any T	Any N	M1c	IVC

## FACTORES HISTOLÓGICOS / BIOQUÍMICOS / GENÉTICOS

### Grado histológico

- Broders clasifco los adenocarcinomas según el grado de diferenciación.
  - Grado 1: Bien diferenciado
  - Grado 2: Moderadamente diferenciado
  - Grado 3: Mal diferenciado.
- La gran mayoría de los cánceres de colon son moderadamente diferenciados (Grado 2)
- El grado de diferenciación tiene un rol pronóstico.

### Tumor Budding

- Representan una acumulación tumoral indiferenciada en el borde invasor principal.
- Se asocia con un alto riesgo de recurrencia.

- Factor de riesgo independiente para la diseminación local, ganglios linfáticos y metástasis a distancia y peor supervivencia.

### **Inestabilidad Microsatelital (MSI)**

- La vía más común para el desarrollo del cáncer colorrectal es a través del mecanismo de la vía de inestabilidad cromosómica (microsatélite estable o MSS). Esta vía es responsable de aproximadamente 80 a 85% de todos los cánceres colorrectales.
- El 15-20% restante de los cánceres colorrectales se produce a través de una vía diferente asociada con una alta frecuencia de MSI.
- MSI se asocia con HNPCC, aunque solo alrededor del 20% de los pacientes con tumores MSI se deben a HNPCC. MSI es una alteración en los genes de reparación, que son importantes para reparar errores en la replicación.

### **Invasión venosa**

- La invasión de vasos sanguíneos se ha relacionado con un pronóstico desfavorable tanto de forma independiente como con su asociación con metástasis en ganglios linfáticos.

### **Invasión perineural**

- El crecimiento del tumor a lo largo de los espacios perineurales se conoce como invasión perineural, y al igual que la invasión venosa, aumenta con el aumento del grado y la etapa del tumor.
- Se asocia a peor pronóstico.

### **Metástasis de los ganglios linfáticos**

- La metástasis a los ganglios linfáticos es uno de los factores pronósticos más importantes en el cáncer de colon.

### **Antígeno carcinoembrionario (CEA)**

- Valores de normales: No fumadores 0-3 ng/ml. Fumadores **0-5 ng/mL**.
- El antígeno carcinoembrionario (CEA) es normalmente producido durante el desarrollo fetal, su producción termina antes del nacimiento y en adultos sanos no se encuentran valores elevados. El CEA puede estar elevado en pacientes portadores de algunos tipos de cánceres, principalmente el colorectal. Su utilidad en el cáncer colorectal ha sido tema frecuente de debate, y en general uno de los principales usos es en el seguimiento postoperatorio para evaluar recurrencia y/o metástasis
- El antígeno carcinoembrionario (CEA), descubierto en 1965, es una glicoproteína ausente en la mucosa colónica normal, pero está presente en el 97% de los pacientes con cáncer de colon.
- Los pacientes con enfermedad confinada a la mucosa o submucosa colónica tendrán un CEA elevado en solo 30 a 40% de los casos.
- En pacientes con CEA elevado preoperatorio y enfermedad localizada que es resecable, el CEA debe descender después de la cirugía.
- Si el nivel de CEA no desciende, es posible que existan metástasis ocultas.
- El nivel absoluto de CEA también es importante. Un CEA de más de 15 mg/mL predice un mayor riesgo de metástasis en un cáncer de colon.

## TRATAMIENTO POR ESTADIOS

- En general, el resultado quirúrgico y la supervivencia a largo plazo son paralelos al sistema de estadificación del American Joint Committee on Cancer (I, muy por encima del 90%; II, 65–90%; III, 45–75%), que puede ser modulado por la quimioterapia adyuvante.
- El riesgo de recurrencia locorregional después de una colectomía debe ser inferior al 5%.
- Se ha encontrado que la experiencia del cirujano y la experiencia de la institución tienen un efecto profundo en el resultado.

### Esquemas de adyuvancia y acrónimos

- 5-FU: 5-fluorouracilo
  - LV: Leucovorina
  - FOLFOX: 5-FU/LV + oxaliplatino
  - FOLFIRI: 5-FU/LV + irinotecan
  - CapeOx: capecitabina + oxaliplatino
  - Capecitabina
  - Irinotecan
- **Etapa I (T1-T2,N0):** Tratamiento Quirúrgico. La quimioterapia adyuvante no está recomendado
  - **Etapa II (Son todos N0, T3-T4b,N0):**
    - Tratamiento Quirúrgico en los considerados de bajo riesgo.
    - Tratamiento Quirúrgico + Adyuvancia en pacientes con alto riesgo.
      - Grupos de Alto Riesgo:
        - Definida por la presencia de al menos uno de los siguientes factores de riesgo:
          - Ganglios linfáticos obtenidos <12.
          - Tumor mal diferenciado.
          - Invasión vascular, linfática o perineural.
          - Obstrucción o perforación.
          - pT4
      - Adyuvancia: Capecitabina o FOLFOX
        - Quimioterapia adyuvante con un solo agente fluoropirimidina (capecitabina) o FOLFOX durante 6 meses.
        - 5-FU 1era droga citotóxica disponible para tratamiento adyuvante, con mejoría de supervivencia libre de enfermedad.
        - Capecitabina:
          - Fluoropirimidina oral → Conversión enzimática de tres pasos → 5-FU → paso final ocurre en la célula tumoral.
          - Capecitabina provee resultados equivalentes con el 5-FU y leucovorina, con menos RAM.
          - Los CCR de MSI-H responden mal a la quimioterapia basada en 5-FU

- **Etapa III (cualquier T, N1-N2):** Tratamiento Quirúrgico + Adyuvancia
  - CapeOx o FOLFOX
    - Deben recibir quimioterapia adyuvante basada en fluoropirimidina y oxaliplatino durante 6 meses.
    - Siempre que la combinación basada en fluoropirimidina y oxaliplatino esté contraindicada, se podría considerar un agente único de fluoropirimidina.
  
- **Etapa IV:**
  - 15-20% de los cánceres de colon tienen metástasis hepáticas.
  - Alrededor de la mitad de las recaídas ocurren en el hígado.
  - Las metástasis hepáticas son el sitio más común de metástasis viscerales seguidas de metástasis pulmonares, peritoneales y óseas. Las metástasis ováricas ocurren en el 5% al 8% de todas las mujeres con cáncer colorrectal.
  - La resección quirúrgica obtiene una SV entre 20 – 45% a los 5 años
  - Quimioterapia paliativa con FOLFOX o FOLFIRI
    - Oxaliplatino:
      - Presenta una mayor actividad cuando se combina con leucovorina/5-FU en pacientes de cáncer colorrectal metastásico.
      - Disminuye el tiempo de progresión de enfermedad de 2,7 a 4,6 meses.
    - Irinotecan: Quimioterapia de segunda línea
      - En pacientes tratados inicialmente con 5-FU y leucovorina, presentan mejores resultados en SG vs 5-FU o cuidados paliativos.
  
- Quimioterapia de tercera línea:
  - Cetuximab o panitumumab: Ac Monoclonal contra el Factor de crecimiento epidérmico.
  - Ziv-Aflibercept, bevacizumab o ramucirumab: Ac anti VEGF.
  - Regorafenib: Ac Inhibidor de vías de la tirosinkinasa como factor de crecimiento endotelial vascular.
  - Nivolumab: ac monoclonal que se une al receptor de muerte programada 1 (PD-1) de los linfocitos T.
  
- Cirugía paliativa:
  - Stent colónico.
  - Colostomía de derivación.
  
- Para los pacientes con metástasis hepáticas o pulmonares principalmente reseccables, la resección inicial es una opción, especialmente si las metástasis son limitadas en número y tamaño.
  - Metastasectomía hepática o pulmonar + cirugía colorectal + adyuvancia
  - Neoadyuvancia + Metastasectomía hepática o pulmonar + cirugía colorectal
  - Tratamiento de metástasis hepáticas:
    - QMT neoadyuvante: > SG 25-40%
    - Ablación Local (Radiofrecuencia y crio-quirúrgica)
    - Cirugía: > SG 25-40%
    - QMT Adyuvante: no mejora SG
    - QMT intraarterial (floxuridina): Rescate: tiene mejor tasa de respuesta general pero no una mejora significativa en la supervivencia.

### **Cirugía Laparoscópica en el Cáncer de Colon**

- Marcación mediante un tatuaje con tinta china o con tinta India estéril, por vía endoscópica previo a la cirugía.
- La exploración de la cavidad abdominal en búsqueda de enfermedad metastásica y luego visualización del segmento del tumor primario.
- Inspección cuidadosa de la superficie del peritoneo y del hígado con el uso de instrumentos.
- Si se debe resear un tumor de gran tamaño (>7 cm), o que se encuentra adherido a órganos adyacentes y requiera una resección en bloque, se recomienda la cirugía abierta.
- Se debe evitar manipular el tumor directamente con las pinzas.
- El paquete vascular debe ser abordado en primer lugar, para evitar diseminación de la lesión.
- La exploración de la cavidad abdominal en búsqueda de enfermedad metastásica y luego visualización del segmento del tumor primario.
- Inspección cuidadosa de la superficie del peritoneo y del hígado con el uso de instrumentos.

### **Tratamiento de los pacientes con un cáncer de colon complicado**

- Se considera complicado a los pacientes con cáncer de colon obstructivo y/o perforados ya que la hemorragia digestiva baja masiva es infrecuente como manifestación de esta enfermedad.
- Cáncer obstructivo:
  - Aproximadamente un 15% de los pacientes con CC ingresan por una obstrucción intestinal baja.
  - Cuando la obstrucción se localiza en el colon proximal (derecho y transversal), el tratamiento habitual es la estabilización inicial y la cirugía con anastomosis primaria.
  - En los pacientes con obstrucción del colon izquierdo la anastomosis primaria tiene una mayor riesgo de filtración por lo que el tratamiento más frecuente es la operación de Hartmann.
  - En los últimos 15 años se ha ido consolidando el uso de las endoprótesis para resolver la obstrucción y luego proceder en forma semielectiva con la cirugía y anastomosis primaria.
- Cáncer perforado:
  - Afortunadamente esta forma de debutar del CC es infrecuente ya que implica un compromiso transmural (T4) y la ruptura le confiere un mal pronóstico al paciente ya que se diseminan células tumorales en el peritoneo.
  - Cirugía y ostomía.

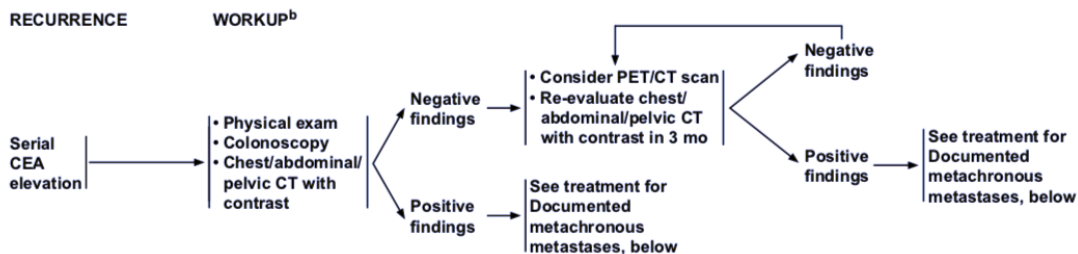


## SEGUIMIENTO

- Una vez finalizado el tratamiento con o sin quimioterapia adyuvante, se debe planificar el seguimiento cuyos fundamentos se sustentan en la probabilidad de desarrollar una recurrencia que sea susceptible de rescate y la posibilidad de diagnosticar neoplasias metacrónicas en el colon (pólipos y/o cáncer) que puedan ser tratados en forma precoz o prevenida en forma secundaria.
- El período de mayor riesgo son los primeros 18 meses donde ocurren alrededor del 80% de las recurrencias.
- El segundo punto de corte son los 36 meses donde ocurren el 90% de las recurrencias y después de los 5 años habitualmente se detiene el seguimiento de metástasis a distancia (95% de las recidivas)
- Las recidivas ocurre aproximadamente en un 15%.
- El 35-40% de las recidivas es potencialmente curable.
- El seguimiento intensivo → gold estándar.
- Incluye seguimiento clínico, laboratorio, endoscópico y radiológico.
- Objetivo: Detección precoz de recidiva con potencial curativo.

### Seguimiento:

- **Clínico:**
  - 16 – 66% de pacientes con recidiva presentan síntomas.
  - 7% con enfermedad curable.
  - Síntomas poco específicos → retraso en diagnóstico.
- **Colonoscopia:**
  - 0 – 1,9% de Cáncer Metacrónico.
  - 17-50% de pólipos adenomatoso a los 5 años.
- **CEA:**
  - Valor de 5 ng/mL como valor normal máximo
  - Hasta 50% de falsos positivos (5-15ng/dl)
  - >10ng/dl → S:68% E: 97%
  - >35ng/dl → verdadero positivo



- **TAC TAP:**
  - Detección precoz de MTT hepática y pulmonar.

**Recomendaciones:**

- Examen físico e historia clínica y CEA cada 3 – 6 meses por 3 años y luego cada 6 – 12 meses hasta el 4to 5to año.
- Colonoscopia al año y luego cada 3 y 5 años.
- TAC TAP cada 6 – 12 meses en los primeros 3 años, especialmente en paciente de alto riesgo de recurrencia. Etapas II – III.

**Seguimiento según estadio****Estadio I**

- Bajo Riesgo de Recidiva
- Colonoscopia al 1er año, al 3ero, luego cada 5 años.
- Excepto (colonoscopia anual):

pólipo vellosos

pólipo >1cm

Alto grado de displasia

**Estadio II/III**

- Control Clínico:

Cada 3-6 meses por 2 años

luego cada 6 meses hasta el 5to año

- CEA:

Cada 3-6 meses por 2 años

Luego cada 6 meses hasta el 5to año

- Colonoscopia al 1er año, al 3ero, luego cada 5 años.
- TAC TAP:

6-12 meses por 5 años

**Estadio IV (Metastasectomía con intención curativa)**

- Similar a Estadios II/III

Clínico, CEA, Colonoscopia

- TAC TAP

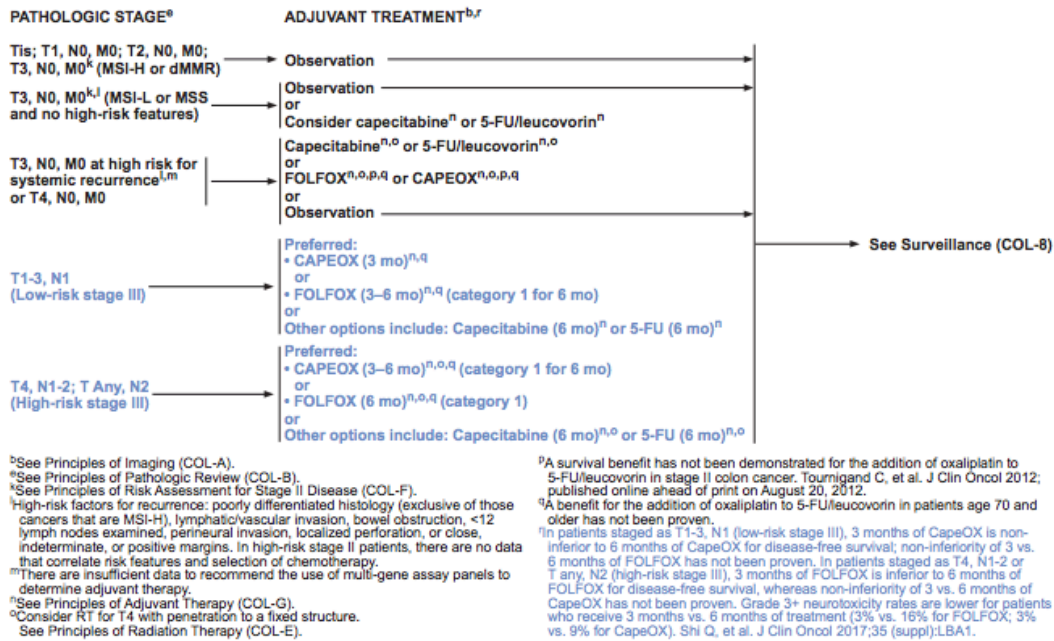
Cada 3-6 meses por 2 años.

Luego cada 6-12 meses hasta el 5to año.

NCCN 2da versión 2018

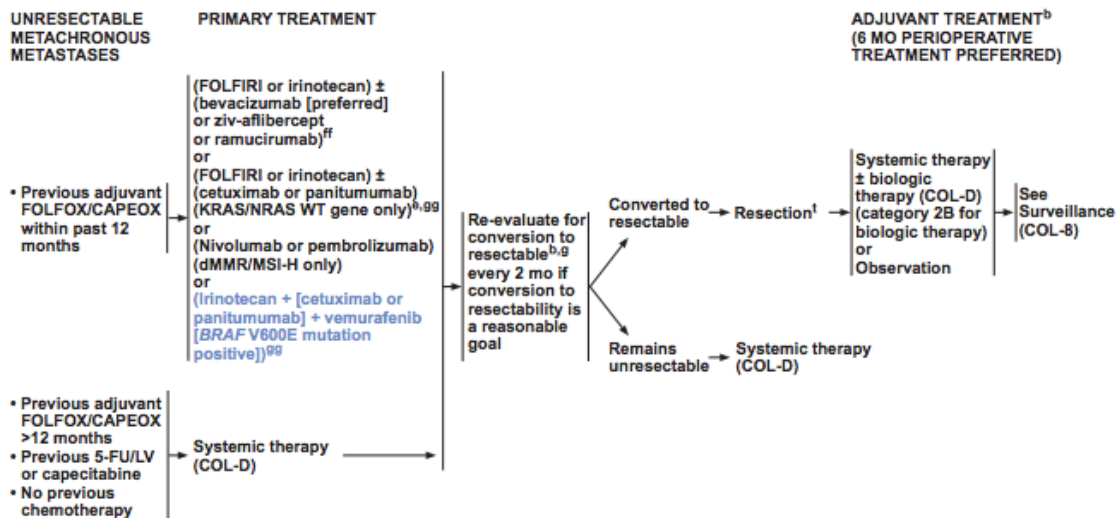
Resumen tratamiento según estadio

Colon Cancer, Version 2.2018



Resumen manejo para la aparición de metástasis metacrónicas

Colon Cancer, Version 2.2018



**PRINCIPIOS DE REVISIÓN PATOLÓGICA**  
**Pruebas de mutación KRAS, NRAS y BRAF**

A todos los pacientes con cáncer colorrectal metastásico se les debe estudiar en el tejido tumoral el genotipo para mutaciones RAS (KRAS y NRAS) y BRAF.

Los pacientes con cualquier mutación KRAS o mutación NRAS conocida no deben ser tratados con cetuximab o panitumumab.

La mutación BRAF V600E hace que la respuesta al panitumumab o cetuximab (Ac. factor monoclonal de crecimiento epidérmico (EGFR)) sea altamente improbable a menos que se administre con un inhibidor de BRAF.

**Pruebas de inestabilidad microsatelital (MSI) o Mismatch Repair (MMR)**

Se recomienda la prueba universal MMR o MSI en todos los pacientes.

Los pacientes con estadio II de MSI-H pueden tener un buen pronóstico y no se benefician de la terapia adyuvante con 5-FU.

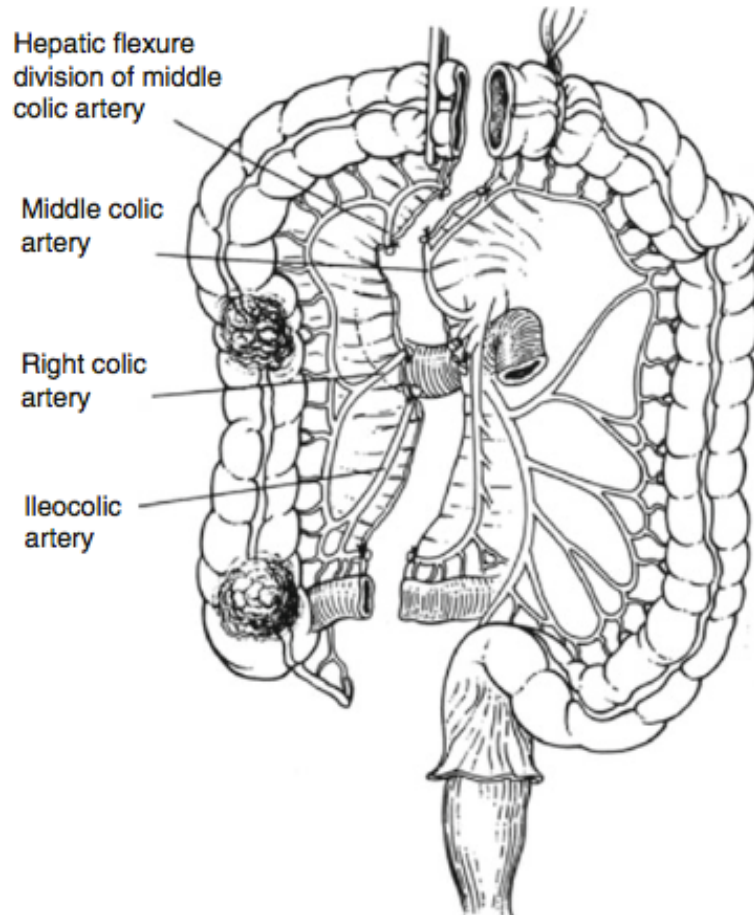


## 1.8 TÉCNICA QUIRÚRGICA DE COLECTOMÍAS Y COMPLICACIONES

- La cirugía sigue siendo el pilar del tratamiento del cáncer de colon. En el 2000 National Cancer Institute emitió los principios de una resección oncológica: se debe realizar una amplia resección mesentérica mediante la ligadura de la arteria fuente en su origen con márgenes distales y proximales adecuados y un mínimo de 12 ganglios linfáticos.
- Varios estudios apoyan un beneficio de supervivencia para los pacientes que tienen 12 o más ganglios linfáticos resecados después de la resección quirúrgica.

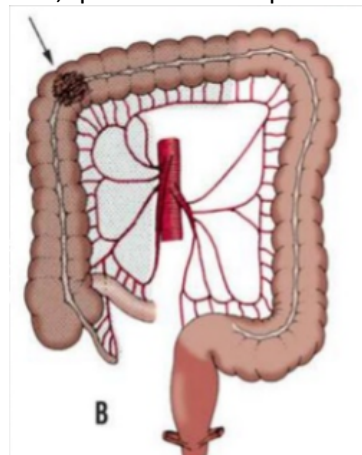
### **Colectomía derecha**

- Las claves incluyen márgenes laterales claros, resección del mesenterio que contiene los ganglios linfáticos locorregionales para la curación y la estadificación, y el desempeño de una anastomosis precisa y bien vascularizada.
- Una hemicolectomía del lado derecho comienza al obtener acceso al retroperitoneo.
- Esta maniobra se puede lograr a través de cuatro enfoques diferentes:
  - Movilización lateral a medial tradicional iniciada por incisión de las uniones peritoneales laterales del colon.
  - Abordaje posterior ingresando al retroperitoneo al reflejar el intestino delgado hacia el cuadrante superior derecho e incidir en el peritoneo debajo del mesenterio del intestino delgado desde la cuarta porción del duodeno hasta el ciego.
  - Abordaje superior ingresando al retroperitoneo abriendo el saco menor e incidiendo el peritoneo en la flexión hepática.
  - Abordaje medial a lateral, el pedículo ileocólico se eleva. Se incide el peritoneo en el lado caudal del pedículo y se ingresa al retroperitoneo.
- Independientemente de cómo se accede al retroperitoneo, los principios de la resección son los mismos.
- El mesenterio del colon derecho se eleva del retroperitoneo y se identifica el duodeno. Las inserciones laterales se inciden y la flexión hepática se moviliza completamente.
- **La rama ileocólica y la rama derecha o hepática de los vasos cólicos medios se ligan en sus orígenes. El íleon terminal debe dividirse a 10–15 cm proximal a la válvula ileocecal** para permitir una buena vascularización.
- El colon transverso se divide justo a la derecha del tronco principal de la arteria cólica media. La anastomosis ileocólica se puede diseñar de acuerdo al cirujano operador.



### Colectomía derecha extendida

- Se puede realizar una colectomía derecha extendida para cualquier lesión que afecte al colon transverso.
- La operación procede de manera similar a la colectomía derecha descrita anteriormente. Sin embargo, la disección continúa en el plano retroperitoneal para identificar el tronco arterial cólico medio anterior al páncreas el cual se liga y se divide.
- La flexión esplénica se libera y el colon con su mesenterio se divide justo en la proximidad de la arteria cólica izquierda, que se conserva para las lesiones del lado derecho.



### **Colectomía izquierda**

- El colon izquierdo se puede acceder de lateral a medial o medial a lateral.
- La resección de las lesiones proximales del colon izquierdo puede requerir la división de la arteria cólica media para permitir que el colon transversal derecho alcance el muñón rectal para una anastomosis.
- El mesenterio del intestino delgado se moviliza hacia el cuadrante superior derecho para exponer el origen del IMA (arteria mesentérica inferior) que se encuentra justo caudal a la tercera porción del duodeno. La IMA se liga y divide en forma proximal al origen de la arteria cólica izquierda. La rama izquierda de la arteria cólica media requiere ligadura y sección para una colectomía izquierda formal.

### **Sigmoidectomía**

- Los tumores de sigmoides se pueden manejar con una sigmoidectomía, en que se liga la arteria mesentérica inferior en su origen. A proximal se secciona el colon descendente y a distal la sección a nivel del promontorio.

### **Colectomía total con anastomosis ileorectal**

- Este procedimiento se realiza en circunstancias específicas: HNPCC, poliposis adenomatosa familiar atenuada, cánceres metacrónicos en segmentos de colon separados y, con frecuencia, en obstrucciones de colon distales malignas agudas con un estado desconocido del intestino proximal.
- Se prefiere una técnica anastomótica con stapler circular término-terminal.

## **COMPLICACIONES CIRUGIA COLORRECTAL**

### **- COMPLICACIONES DE LA ANASTOMOSIS**

#### **- Filtración**

- Se presenta en rangos de 1-19% (tasa aprox 5%).
- Tasa de mortalidad 10-15%
- IDA< colon <recto distal y canal anal.
- Se clasifican en tempranas o tardías.
- Estudio con TAC con contraste
  - La presencia de líquido y aire loculado perianastomótico es el hallazgo más común en pacientes con filtración. Sin necesariamente extravasación de medio de contraste entérico.
  - Aire libre hasta el 9 día y aire loculado hasta el día 26 postoperatorio encontrado en pacientes sin filtración.
- La integridad de la anastomosis depende de la compleja interacción entre factores de la cirugía, del paciente y la enfermedad.

#### **- Factores de la cirugía:**

- Irrigación del intestino
- Tensión de la anastomosis
- Hipoxia perioperatoria
- Resucitación perioperatoria
- Pérdidas sanguíneas en el intraoperatorio



- Tiempos de cirugía
- Factores del paciente:
  - ASA  $\geq$  igual a 3
  - Edad avanzada
  - Obesidad \*
  - Alcoholismo \* (RR: 7)
  - Tabaquismo \* (RR: 3)
  - Malnutrición (albúmina  $<$ 3; baja de peso preoperatoria  $>$ 10%)
- Factores dependientes de la enfermedad:
  - Cirugía de emergencia:
    - Mayor tasa de filtración respecto a cirugía electiva.
    - En ausencia de shock o peritonitis fecal la mayoría de los pacientes son candidatos a anastomosis.
  - Localización infraperitoneal de la enfermedad:
    - La anastomosis bajo la reflexión peritoneal son las con mayor riesgo de filtración.
      - Mayor riesgo mientras menor distancia respecto al canal anal.
      - Mayor riesgo si recibieron radioterapia preoperatoria.
    - El uso de esteroides aumenta el riesgo de complicaciones sépticas y filtración de anastomosis.
  - Cierre mecánico vs manual sin diferencias.
- Hemorragia:
  - Hemorragia de la anastomosis es un evento menor y limitado.
  - Importancia en evaluar línea de sutura.
  - La mayoría no requieren de intervención.
  - Alternativas en el manejo:
    - Electrocoagulación endoscópica.
    - Inyección submucosa de adrenalina.
    - Hemoclips.
- Estenosis:
  - La mayoría responden a medidas no quirúrgicas.
  - Heces formadas  $\rightarrow$  sin necesidad de otro procedimiento.
  - En estenosis distales  $\rightarrow$  la dilatación con dedo o dilatadores de Hegar.
  - La dilatación puede realizarse con instrumento rígido o dilatación neumática.
- Infección y deshincencia de la herida
- Injuria a órganos adyacentes: bazo, intestino delgado y duodeno, páncreas, estómago, grandes vasos.
- Injuria a órganos pélvicos y genitourinarios: hemorragia presacral, lesión ureteral, vejiga o ureter.
- Complicaciones genitourinarias: Disfunción sexual, infertilidad.

- Obstrucción de intestino delgado precoz.
- Complicación de los estomas
- Ileo postoperatorio
- Infección pulmonar
- TEP-TVP
- Infección del tracto urinario



## 1.9 CÁNCER DE RECTO

### CLINICA

- En estadios iniciales, el cáncer de recto se puede presentar como rectorragia y/o cambios en el hábito intestinal. Al examen físico, el tacto rectal podrá dejar en evidencia masas rectales bajas. En pacientes mayores de 50 años no se debe atribuir el sangrado a enfermedad hemorroidal u otra patología proctológica sin antes realizar la colonoscopia de rigor para descartar lesiones neoplásicas.

### ETAPIFICACIÓN

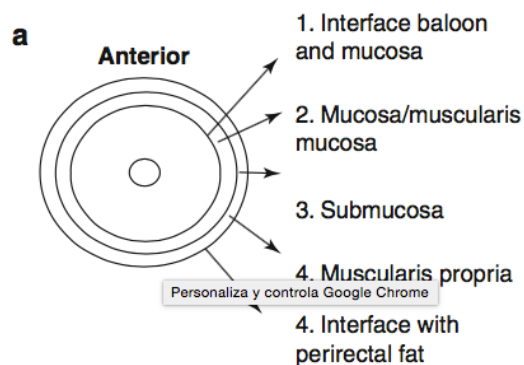
- Luego de realizar el diagnóstico de cáncer rectal se debe determinar la necesidad de tratamiento neoadyuvante, potencial preservación del esfínter y la calidad de vida esperada después del tratamiento.
- Factores de importancia pronóstica relacionados con el tumor:
  - Profundidad de penetración del tumor a través de la pared rectal
  - Presencia o ausencia de metástasis linfática
  - Metástasis a distancia.
- Las modalidades más utilizadas para la estadificación preoperatoria de los tumores rectales disponibles en la actualidad son
  - Examen digital rectal
  - Tomografía computarizada (tc)
  - Ecografía endorrectal (erus)
  - Resonancia magnética (rmn)
  - Tomografía por emisión de positrones combinada con tomografía (pet / tc).

### Examen digital rectal (DRE)

- El examen digital cuidadoso de un tumor rectal puede proporcionar información valiosa sobre la ubicación y el grado de fijación del tumor a la pared rectal y los músculos del esfínter.
- La DRE sola se considera inadecuada en la estadificación del cáncer de recto.
- Características tumorales para evaluar y registrar en el examen digital:
  - Ubicación
  - Morfología
  - Número de cuadrantes involucrados
  - Grado de fijación
  - Movilidad
  - Crecimientos extrarrectales
  - Continuidad directa con otras estructuras (vagina)

## Ultrasonografía endorectal

- Presentan especial dificultad los tumores altos, exofíticos y estenóticos que no permiten una adecuada ubicación del transductor, lo que disminuye la calidad de la estadificación.
- El examen entrega información focalizada del recto y su zona adyacente, por tanto, es útil para la estadificación locorregional (T y N), anteponiéndose una letra "u" (ultrasonografía) para la nomenclatura. Para la evaluación del grado de invasión de la pared (uT) se distinguen 5 capas concéntricas con distintas características ecogénicas debido a la diferente impedancia acústica de los tejidos. En orden de cercanía al transductor estas capas son mucosa, muscular de la mucosa, submucosa, muscular propia y serosa. En general los carcinomas se identifican como áreas hipoecogénicas.
- La precisión en la evaluación del nivel de penetración es de 69%, con 18% de sobrevaloración y 13% de subestimación. Respecto a la precisión de identificación compromiso ganglionar es deficiente: 64% - 25% de sobrestimación y 11% de subestimación.
- La concordancia se ve afectada por el uso de neoadyuvancia y por el grado de invasión de la pared secundario a fibrosis e inflamación.



## Resonancia magnética

- La precisión para la profundidad de la invasión es del 81% y para la metástasis en los ganglios linfáticos regionales de 63%.
- Las metástasis linfáticas presentan heterogeneidad de la señal y borde irregular. Los criterios según tamaño no son adecuados.
- Aproximadamente el 15% de los ganglios linfáticos menores de 5 mm son positivos para metástasis.
- La limitación de la RM en el cáncer de recto ha sido por su incapacidad para diferenciar la fibrosis del tumor residual después del tratamiento neoadyuvante.
- Sin embargo, la RM funcional es útil en la evaluación de la respuesta del cáncer de recto a la terapia neoadyuvante.
- Los componentes de la RM funcional incluyen espectroscopía, difusión y mejora de contraste.

## Metástasis a distancia

- La detección de metástasis a distancia es de primordial importancia.
- Los sitios metastásicos más comunes incluyen el hígado y el pulmón.
- La modalidad de imagen común utilizada hoy en día para detectar metástasis hepáticas antes de la cirugía es la tomografía computarizada (TC)
- El PET-FDG se usa principalmente para el diagnóstico de recidiva local y distante después de una cirugía curativa para el cáncer colorrectal.

## TRATAMIENTO DEL CANCER DE RECTO TEMPRANO (T1-T2,N0 - ESTADIO I)

### Escisión local de cáncer de recto

- El tratamiento del cáncer de recto precoz incluye la quimiorradioterapia sola y la escisión local con o sin tratamiento adyuvante.
- La estadificación local representa un desafío difícil e importante en el cáncer de recto. La estadificación del tumor debe incluir la profundidad de penetración de la pared rectal (etapa T) y la evaluación de los ganglios linfáticos adyacentes (etapa N).
- Esta información ayuda a identificar qué pacientes son candidatos para la escisión local (T1) o cirugía inmediata (T2) o que requieren quimiorradioterapia neoadyuvante (T3).
- La linfadenopatía tiene un gran impacto, ya que los pacientes con ganglios linfáticos regionales metastásicos (N +) no son candidatos para ningún tipo de escisión local curativa.

### Criterios para resección transanal curativa (TAE)

- T1N0:
  - Sin características histológicas de riesgo (invasión linfovascular, márgenes afectados o pobre diferenciación)
  - Resección local sin tratamiento adyuvante es adecuada.
- T1N0:
  - Con características histológicas de riesgo
  - Resección local + quimiorradioterapia postoperatoria
- T1:
  - Se pueden estratificar según el Sistema de clasificación de Kikuchi dividiendo los tumores T1 en tres categorías:
    - Sm1: ligera invasión submucosa a profundidad de 200–300 µm
    - Sm2: Invasión submucosa intermedia
    - Sm3: Adenocarcinoma submucoso que invade cerca del borde interno de la muscular propia.
  - Tumores que son T1 sm3 se ha demostrado que se comportan más como tumores T2 en que tienen un riesgo similar de metástasis en los ganglios linfáticos: del 12% al 25% frente al 23,1%, respectivamente. (por lo que no deben ser tratados solamente con resección local)

- T2N0:
  - La resección local debe combinarse con quimiorradioterapia preoperatoria o postoperatoria.
  - Para los pacientes con lesiones cuestionables T1 versus T2 sin evidencia de metástasis ganglionar, una resección de TAMIS puede servir como una "biopsia por escisión", que guía el tratamiento adicional con el informe final de biopsia. Se debe informar a estos pacientes antes de la operación de que se someterán a una cirugía de intención curativa si la patología reaparece como una lesión T1, pero es posible que aún necesiten una resección oncológica formal en forma de LAR o quimiorradioterapia adyuvante si la patología reaparece como una lesión T2.
- Los pacientes con T3N0 son candidatos para la escisión local ni con ganglios positivos (N1 o N2).
- Criterios tradicionales para la resección local:
  - <10 cms de la línea dentada, tumor de recto medio o distal.
  - <4 cms de diámetro.
  - <40% de la circunferencia rectal.

### **Técnicas Transanales**

- Los objetivos son (1) extirpar el tumor con márgenes de resección negativos, (2) restaurar la anatomía normal en la medida posible, (3) minimizar la morbilidad y la mortalidad, y (4) minimizar cualquier impacto en la función a largo plazo.
- Cuatro técnicas están disponibles:
  - El TAE (escisión transanal) tradicional:
    - Interrupción mínima de las estructuras anatómicas locales
    - Solo es aplicable al recto muy distal, ya que la exposición, visualización y precisión son limitadas.
  - Cirugía de Kraske, o transcoccygeal:
    - Proporciona una mejor exposición (coccipectomía) pero es más destructivo.
    - Alta tasa de fístula fecal.
  - Técnica York-Mason o transesfinteriana:
    - Brinda mejor exposición que la TAE pero, por definición, altera los esfínteres anales y se asocia con altas tasas de incontinencia fecal postoperatoria.
  - Microcirugía endoscópica transanal (TEM)
    - Proporciona excelente exposición y visualización en todo el recto y ofrece una escisión quirúrgica precisa y cierre de la herida.
    - Sin embargo, requiere equipo especializado, capacitación especializada y un volumen adecuado de casos para convertirse en apto.
    - TAMIS (cirugía transanal mínimamente invasiva): Modificaciones del TEM utilizando dispositivos de laparoscopia de puerto único e instrumentación laparoscópica estandarizada.
    - La TEM se utiliza mucho más comúnmente que las otras alternativas debido a su capacidad para acceder a todo el recto, su visualización superior y su técnica quirúrgica precisa. Los primeros resultados indican

tasas más bajas de recurrencia local y una mayor supervivencia general en comparación con las técnicas tradicionales de escisión transanal.

### **Seguimiento**

- Historia y el examen físico y CEA se realizan cada 3 meses durante 2 años y cada 6 meses durante los siguientes 3 años.
- Sigmoidoscopia flexible se realiza a los 3 y 9 meses después de la cirugía y anualmente a partir de entonces.
- Colonoscopia se programa a 1 año y cada 3 años regularmente.
- TAC al año después de la operación y luego se realizan anualmente.

### **Predicción de metástasis en ganglios linfáticos**

- La incidencia de positividad de los ganglios linfáticos está directamente relacionada con la etapa T.
- Los ganglios linfáticos metastásicos se encuentran en 5 a 10% de los tumores T1, 10 a 20% en los tumores T2 y 30 a 50% de los tumores T3. Sin embargo, muchos de estos ganglios linfáticos son muy pequeños, lo que dificulta la detección por ultrasonido o RNM.
- La presencia de invasión linfovascular, aumento de los niveles de sm de invasión tumoral, brote tumoral en el margen del tumor invasivo (tumor budding) y escasa diferenciación son predictores relativamente consistentes de resultados adversos.

### **TRATAMIENTO QUIRÚRGICO DEL CÁNCER DE RECTO LOCALMENTE AVANZADO (T3/T4 y/o N1-ESTADIO II y III) RESECCIONES RADICALES**

- Los pilares fundamentales del tratamiento del cáncer son, por ejemplo, la neoadyuvancia con radioterapia y quimioterapia, la cirugía y la quimioterapia adyuvante.

### **Evaluación preoperatoria**

- El paciente con cáncer de recto generalmente se presenta al cirujano con un diagnóstico endoscópico. La queja inicial del paciente puede ser sangrado rectal, un cambio en los hábitos intestinales o una sensación de pujo rectal.
- La continencia fecal del paciente debe discutirse antes de la terapia.
  - Un historial de problemas significativos de continencia debe provocar una discusión con el paciente sobre temas relacionados con la calidad de vida. La cirugía con preservación del esfínter en pacientes con problemas significativos de continencia, incluso si es técnicamente posible, a menudo conduce a una importante pérdida de heces sin conciencia (fecal soiling), siendo el paciente candidato a resección con colostomía permanente.
  - El examen digital rectal digital (DRE) y una sigmoidoscopia con rectoscopio rígido son esenciales
    - Las estimaciones colonoscópicas de la ubicación de la lesión a menudo son

- erróneas.
- El tacto rectal y la sigmoidoscopia permiten una determinación precisa de la distancia desde la parte inferior de la lesión hasta un punto de referencia distal estándar.
- Es importante determinar en qué medida el recto normal se encuentra distal al borde inferior del tumor y si un paciente es candidato para la cirugía de preservación de esfínter.
- Colonoscopia
  - Permite la confirmación de una neoplasia maligna mediante biopsia y el diagnóstico y posible extirpación de lesiones colónicas sincrónicas.
    - Pólipos benignos sincrónicos en 13 a 62%
    - Cánceres sincrónicos en 2 a 8%.
  - Estadificación preoperatoria con RNM de pelvis y TAC de abdomen y pelvis

## **ETAPIFICACIÓN TNM SEGÚN LA AJCC 8VA EDICIÓN. (2017)**

### **Tamaño tumoral (T)**

- TX: El tumor primario no se puede evaluar.
- T0: No hay evidencia de cáncer en el colon o el recto.
- Tis: Se refiere al carcinoma in situ. Las células cancerosas se encuentran solo en el epitelio o la lámina propia.
- T1: El tumor ha crecido hacia la submucosa.
- T2: El tumor ha invadido la muscularis propia.
- T3: El tumor ha crecido a través de la muscularis propia y hacia la subserosa.
- T4a: El tumor ha crecido hacia la superficie del peritoneo visceral, lo que significa que ha crecido a través de todas las capas del colon.
- T4b: El tumor ha crecido o se ha invadido otros órganos o estructuras.

### **Compromiso Linfonodal (N)**

- NX: No se pueden evaluar los ganglios linfáticos regionales.
- N0: No hay propagación a los ganglios linfáticos regionales.
- N1a: Se encuentran células tumorales en 1 ganglio linfático regional.
- N1b: Se encuentran células tumorales en 2 o 3 ganglios linfáticos regionales.
- N1c: Hay nódulos formados por células tumorales que se encuentran en las estructuras cercanas al colon que no parecen ser ganglios linfáticos (presencia de depósitos tumorales sin ningún ganglio linfático positivo).
- N2a: Se encuentran células tumorales en 4 a 6 ganglios linfáticos regionales.
- N2b: Se encuentran células tumorales en 7 o más ganglios linfáticos regionales.

### **Metástasis (M)**

- M0: La enfermedad no se ha propagado a una parte distante del cuerpo.
- M1a: El cáncer se ha diseminado a otra parte del cuerpo más allá del colon o el recto.
- M1b: El cáncer se ha diseminado a más de una zona del cuerpo
- M1c: El cáncer se ha diseminado a la superficie peritoneal.



## 5 AJCC Prognostic Stage Groups

Always refer to the specific chapter for rules on clinical and pathological classification of this disease.

✓	When T is...	And N is...	And M is...	Then the stage group is...
	Tis	N0	M0	0
	T1, T2	N0	M0	I
	T3	N0	M0	IIA
	T4a	N0	M0	IIB
	T4b	N0	M0	IIC
	T1–T2	N1/N1c	M0	IIIA
	T1	N2a	M0	IIIA
	T3–T4a	N1/N1c	M0	IIIB
	T2–T3	N2a	M0	IIIB
	T1–T2	N2b	M0	IIIB
	T4a	N2a	M0	IIIC
	T3–T4a	N2b	M0	IIIC
	T4b	N1–N2	M0	IIIC
	Any T	Any N	M1a	IVA
	Any T	Any N	M1b	IVB
	Any T	Any N	M1c	IVC

### Preparación del paciente con cáncer rectal para cirugía

- Después del diagnóstico y la estadificación, el abordaje quirúrgico depende de la ubicación del tumor, su profundidad de invasión y la presencia de metástasis.
- Preparación intestinal:
  - El fundamento de una preparación intestinal es que mejora la visualización de las superficies lumenales y reduce la flora fecal, lo que posiblemente se traduce en una reducción de las complicaciones anastomóticas e infecciosas.
- Profilaxis antibiótica:
  - La profilaxis antibiótica se utiliza para disminuir la incidencia de complicaciones sépticas postoperatorias. La profilaxis tradicional utiliza un régimen oral conocido como preparación de Nichols / Condon. Este régimen consiste en neomicina 1 g y eritromicina 1 g por vía oral a la 1:00, 2:00 y 11:00 p.m. El día antes de la cirugía (8 a.m.).
  - Alternativa metronidazol 500 mg en vez de eritromicina

### Anatomía quirúrgica

- Se debe localizar el tumor en relación con el borde anal, que se define como el inicio en el surco interesfintérico. Otro hito importante que define el límite superior del canal anal es el anillo anorectal. Desde la perspectiva del cirujano, la parte superior del anillo anorectal es el límite inferior de un margen de resección distal para una resección anterior baja tradicional.

## Procedimientos Quirúrgicos

### Escisión total del mesorecto

- Es la técnica quirúrgica estandar para el cáncer de recto avanzado.
- La escisión total del mesorecto en conjunto con una LAR (resección anterior baja) o una APR (cirugía abdomino perineal de Miles) implica una disección aguda precisa y la extirpación de todo el mesenterio rectal, incluido el distal al tumor, como una unidad intacta.
- El mesenterio rectal se reseca bajo visualización directa, lo que permite la conservación de los nervios autónomos, hemostasia completa y presevación de la envoltura mesorrectal.
- Permite la reducción de los márgenes radiales positivos en comparación a la cirugía convencional que se traduce en un aumento en la supervivencia global.
- Por otra parte implica un tiempo operatorio prolongado y aumento de las tasas de fuga anastomótica.
  - Las anastomosis a 3–6 cms del borde anal presentan tasas de filtración de hasta el 17%, de modo que muchos centros de manera rutinaria realizan un estoma derivativa protectora.

### Márgenes distales y márgenes radiales

- Cuando se produce diseminación intramural distal, por lo general, se encuentra a menos de 2,0 cms del tumor, a menos que la lesión esté poco diferenciada o sea metastásica.

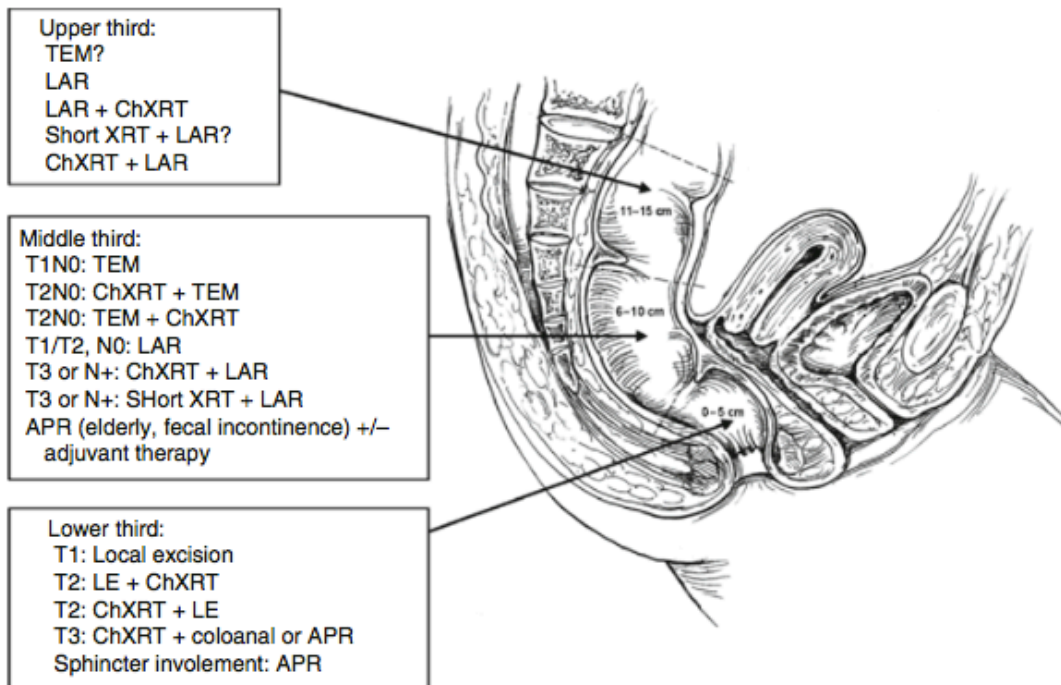
### Selección del Tratamiento Apropiado para el cáncer de recto

- Tres opciones curativas principales:
  - Escisión local (ya comentada)
  - Cirugía radical con preservación de esfínter
  - Cirugía radical sin preservación de esfínter (Resección abdominoperineal u operación de Miles)

## TRATAMIENTO SEGÚN ESTADÍO Y LOCALIZACIÓN DEL CÁNCER RECTAL

- Estadío I (T1N0, T2N0). Cánceres rectales distales:
  - T1 (solo invasión en la submucosa):
    - Escisión local
    - La terapia adyuvante generalmente no se recomienda salvo con factores de riesgo.
  - T2 (invasión en la muscular propia):
    - Escisión local con terapia neoadyuvante preoperatoria o adyuvancia postoperatoria (quimioradioterapia)

- Estadío I (T1N0, T2N0). Cáncer del recto medio:
  - T1:
    - TEM (microcirugía transanal endoscópica) (TAMIS).
  - T2:
    - TEM con terapia neoadyuvante preoperatoria o adyuvancia postoperatoria (quimiorradioterapia)
    - LAR (resección anterior baja) con anastomosis baja + ostmía de derivación proximal temporal.
  
- Estadío I (T1N0, T2N0). Cánceres del recto superior:
  - T1 y T2: LAR (resección anterior baja)
- Estadío II (Invasión de la grasa mesorrectal (T3) sin ganglios linfáticos mesorrectales involucrados)
- Estadío III (T1, T2 o T3 pero con ganglios linfáticos afectados)
- Estadío II y III (cáncer de recto localmente avanzado requiere de quimiorradioterapia preoperatoria)
  - Cánceres rectales distales:
    - Quimiorradioterapia preoperatoria + resección radical (operación de Miles) una APR
  - Cánceres del recto medio:
    - Quimiorradioterapia preoperatoria + resección radical (LAR)
  - Cánceres del recto superior: LAR + tratamiento adyuvante
- Cánceres en estadio IV:
  - Depende de la extensión de la metástasis.



- Terapia de radiación XRT de corta duración administrada dos veces al día durante 5 días en fracciones más grandes.
- Terapia de larga duración de ChXRT administrada en 30 fracciones más pequeñas durante 6 semanas en combinación con quimioterapia.

## TIPOS DE CIRUGIAS RADICALES

### Cirugía radical con preservación de esfínter

Utilizada en pacientes con cáncer de recto invasivo con pronóstico de la función esfinteriana adecuado (tumor no compromete el esfínter y pacientes que tienen función esfinteriana previo a cirugía).

- Resección anterior: Se tratan los tumores del tercio superior de recto (>10cms del margen anal), sobre la reflexión peritoneal. Los tumores del recto anatómico por sobre la reflexión peritoneal (habitualmente proximal a los 10 cm del margen anal), deben ser tratados como un cáncer de sigmoides.
- Resección anterior baja con escisión mesorrectal total (RAB): Bajo la reflexión peritoneal. Es el tratamiento óptimo para cánceres de recto medio (6-10 cms del margen anal) y distal (0 y 5 cms del margen anal) sin compromiso del esfínter. Lo que se busca conseguir con esta cirugía es lograr resear el tumor con margen distal y circunferencial adecuado, incluir linfonodos para estatificar adecuadamente y preservar las estructuras nerviosas. Se reseca el colon sigmoides y recto hasta que el margen distal esté libre de tumor y se realiza una anastomosis de colon descendente con el recto o ano, según cuan distal sea el cáncer. En

general, como es una anastomosis baja y en tejido irradiado se deja una ileostomía de protección para evitar las consecuencias de la filtración. La ileostomía se cierra a los tres meses.

- Resección anterior ultra baja (RAUB): En la que solamente se conservan los últimos 2 cms hasta la unión anorrectal.
- Resección anterior ultra baja interesfintérica (RAUBIE): Bajo el elevador del ano.

### **Cirugía radical sin preservación de esfínter**

- Está indicada cuando el tumor de recto invade el aparato esfinteriano o en casos en que la función previa no es adecuada. También se utiliza en casos de recurrencia postcirugía con preservación de esfínter.
- Resección abdominoperineal u operación de Miles: Consiste en la resección de la región rectosigmoidea, el recto, el ano, el mesenterio y mesorrecto para posteriormente realizar una colostomía terminal (Posición Lloyd Davis: trendelemburg + litotomía). Está asociada con una alta tasa de disfunción sexual (hasta 67%) y problemas relacionados con el estoma y herida perineal(hasta 66%).
- Exanteración pelviana, anterior, posterior o total: Resección de más de un órgano pélvico.

### **Neoadyuvancia**

Se utilizan dos esquemas, uno que utiliza una dosis de 50.4 Gy en cinco semanas con quimioterapia basada en 5-FU o capecitabina como agente radiosensibilizador. Luego se esperan ocho a doce semanas y se realiza la cirugía. El otro esquema aprobado se realiza con 25 Gy en cinco días y posteriormente la cirugía a los siete días. Ambos esquemas tienen por objetivo disminuir la recidiva local, esta se disminuye de un 25% a 5-10%.

### **Respuesta patológica completa en Cáncer de Recto**

- Cáncer de Recto localmente avanzado de recto medio o inferior:
  - Neoadyuvancia (QMT + RT) →

A las 6-10 semanas existe una nueva estadificación

- Alternativas terapéuticas actualmente:
  - Escisión local para los tumores muy tempranos
  - Escisión total del mesorrecto en localmente avanzados (Quimiorradioterapia seguida de cirugía )
  - Preservación de órganos : post neoadyuvancia → WATCH AND WAIT

## Definiciones

- **Respuesta clínica completa (RCC):** sin evidencia de tumor rectal al examen clínico, endoscópico e imagenológico, post neoadyuvancia (Caáncer de Recto localmente avanzado)
- **Respuesta patológica completa (RPC):** ausencia de lesión tumoral en estudio histológico (resección radical)
- Aproximadamente el **30%** Cáncer de Recto localmente avanzado tienen RCC post neoadyuvancia.

Ejemplo: cáncer de recto inferior T2-T4, N0-2, M0 con neoadyuvancia RDT 54 Gy + 5 FU + Leucovorina en 6 ciclos cada 21 días. Evaluación semana 10. 50% RCC . Seguimiento estricto permite terapia de rescate.

## Predictores

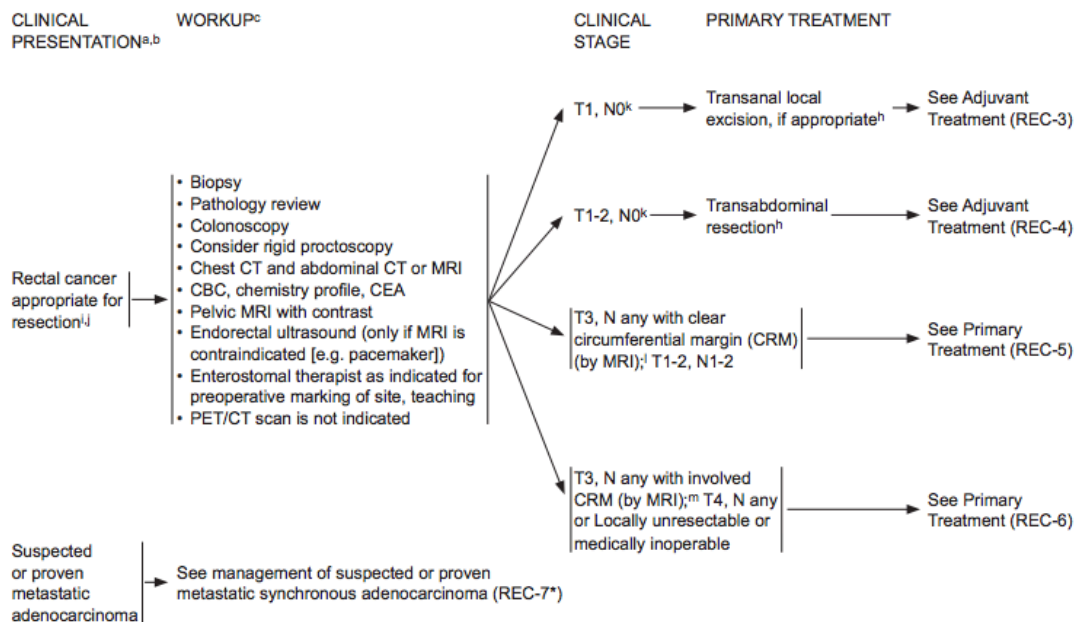
CEA elevada pre neoadyuvancia. Menor probabilidad de RPC, menor regresión del tumor.

Recomiendan un mínimo de 6-8 semanas post neoadyuvancia para evaluar RCC.

El retraso de la cirugía hasta después de 12 semanas post neoadyuvancia no tiene impacto negativo en el resultado oncológico.

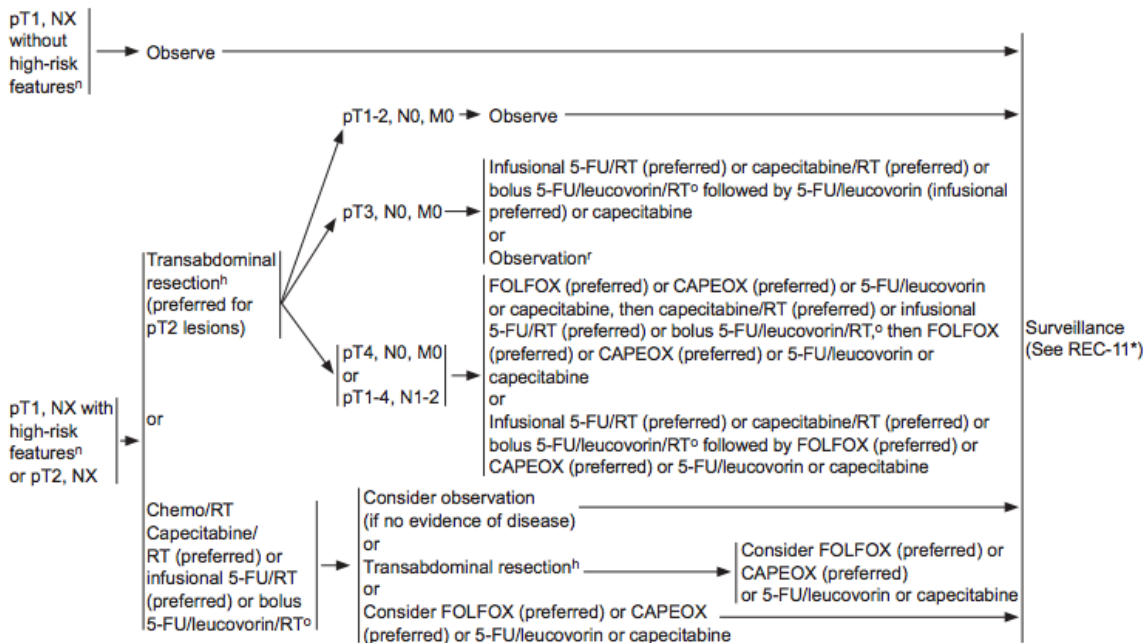
Aún no es posible reproducir biomarcadores específicos que permitan identificar a los pacientes que tendrán RCC post neoadyuvancia

## NCCN 2da versión 2018



PATHOLOGIC FINDINGS AFTER  
TRANSANAL LOCAL EXCISION FOR T1, N0

ADJUVANT TREATMENT<sup>c,p,q</sup>  
(6 MO PERIOPERATIVE TREATMENT PREFERRED)<sup>s</sup>



## SÍNDROME RESECCIÓN ANTERIOR BAJA

Corresponde a cualquier desorden de la función intestinal luego de una cirugía colorectal. Sus componentes principales son: deposiciones fragmentadas, incontinencia a gases, urgencia defecatoria, incontinencia a deposiciones líquidas, aumento de la frecuencia de las deposiciones, constipación, tenesmo y dolor anal.

### Fisiopatología

- Multifactorial
- Disfunción esfínter anal interno
  - Daño inervación/daño directo
- Disminución de sensación de canal anal
- Disminución de reservorio rectal
  - Daño post radioterapia
  - Resección total de mesorecto
- Ausencia de reflejo inhibitorio rectoanal
  - Recto remanente < 4 cm → mayor pérdida de reflejo
- Disrupción de reflejos locales (Ano/neorecto)
  - Pérdida comunicación recto/ano

### Factores de riesgo

- Sexo femenino (RR 2,65)
- Borde inferior tumor < de 7 cm de MA (RR 8,94)

- Radioterapia (RR 10,42)
- > 65 años
- Disección mesorectal completa

#### Tratamiento

- Multimodal
- Prevención
- Control precoz de síntomas
  - Diarrea → Antidiarréicos (Loperamida)
  - Constipación/Disgregación → Fibra/PEG
  - Escurrimiento/incontinencia → Enemas
    - Retrógrado - Anterógrado
  - Centrado en calidad de vida
- Tratamiento:
  - BIOFEEDBACK
    - Ejercicios kinésicos → reeducación de estímulo defecatorio
    - Neuromodulación sacra
    - Estimulación tibial posterior
  - Reconstrucción del reservorio
  - Ostomía





## 1.10 TUMOR DE APÉNDICE

- Neoplasias apendiculares son raras → < 1% apendicectomías
- Edad promedio → 40-50 años

Los tipos de tumores apendiculares son:

Primarios:

- Benignos: mucocele y pólipos
- Malignos:
  - Carcinoide
  - Adenocarcinoide o carcinoide mucoso
  - Cistoadenocarcinoma mucinoso
  - Adenocarcinoma
- Secundarios: Implantes peritoneales de tumores de ovario, colon, melanoma.

**Mucocele o cistoadenoma mucinoso:** Ocurren como resultado de la obstrucción del lumen apendicular con distensión del apéndice por acumulación de material mucoide. Pueden ocurrir cambios histológicos que van desde epitelio benigno a adenocarcinoma mucinoso y el riesgo de cáncer depende del tamaño, es decir, a mayor tamaño del mucocele, mayor probabilidad de neoplasia maligna.

- El tratamiento va depender del tamaño, del compromiso de la base apendicular y los ganglios del mesoapéndice.
  - Mucocele < 2 cm, sin afectación de su base: sólo requiere apendicectomía
  - Mucocele >2 cm, con base comprometida o ganglios sospechosos: Hemicolectomía derecha.
- Durante la cirugía se debe procurar no romper el mucocele, ya que aumentan las probabilidades de diseminación de células epiteliales del líquido mucoide por toda la cavidad abdominal. Este cuadro se conoce como pseudomixoma peritoneal o carcinomatosis mucinosa. Por lo general son neoplasias poco agresivas, debido a que generalmente no dan metástasis ganglionares o hepáticas, sin embargo, si tienen recidiva locorregional. El tratamiento de este cuadro consiste en la apendicectomía inicial y luego, en un segundo tiempo, citorreducción y quimioterapia intraperitoneal hipertérmica.

Adenocarcinoma:

- Están presentes en menos del 1% de las apendicectomías. Es más frecuente el de tipo mucinoso. Su tratamiento consiste en la hemicolectomía derecha siempre que el tumor invada más allá de la mucosa.

## TUMORES CARCINOIDES:

- Carcinoides >50 % de tumores apendiculares
  - >50% tracto gastrointestinal
    - 45% Intestino delgado
    - 20% Recto
    - 16% Apéndice
    - 11% Colon
    - 7% Estómago
- Tumores carcinoides → 2 por cada 100.000 personas

### Definiciones

- "Carcinoide" → tumores neuroendocrinos
- El término carcinoide implica una histología bien diferenciada.
- "Síndrome carcinoide" → conjunto de síntomas mediados por diversos factores humorales.

### Ubicación y Tamaño

- Aprox 80% se localizan en tercio distal del apéndice.
- Aprox 10% se ubica en la base.
- 80% menores de 1 cm.
- 95% menores de 2 cms.
- De buen pronóstico, sobrevive sobre 95% a 5 años.
- Principal factor pronóstico es el tamaño del tumor.

### Cuadro Clínico

- Mayoría de pacientes asintomáticos.
- Síntomas más probables en tumores grandes y con metástasis.
- Pacientes con tumores en la base se pueden presentar como apendicitis aguda

### Diagnóstico

- Hallazgos incidental en biopsia de apendicectomías.
- Estudios complementarios:

TAC y RNM

Octreoscan

PET-Scan

Marcadores:

- 5-Hydroxyindolacetic acid (5-HIAA) en orina / 24 horas: E88% S35%
- Cromogranina A sérica

## Etapificación según TNM , AJCC 8va edición (2017)

### Neuroendocrine tumors of the appendix TNM staging AJCC UICC 2017

Primary tumor (T)	
T category	T criteria
TX	Primary tumor cannot be assessed
T0	No evidence of primary tumor
T1	Tumor 2 cm or less in greatest dimension
T2	Tumor more than 2 cm but less than or equal to 4 cm
T3	Tumor more than 4 cm or with subserosal invasion or involvement of the mesoappendix
T4	Tumor perforates the peritoneum or directly invades other adjacent organs or structures (excluding direct mural extension to adjacent subserosa of adjacent bowel), eg, abdominal wall and skeletal muscle
Regional lymph nodes (N)	
N category	N criteria
NX	Regional lymph nodes cannot be assessed
N0	No regional lymph node metastasis
N1	Regional lymph node metastasis
Distant metastasis (M)	
M category	M criteria
M0	No distant metastasis
M1	Distant metastasis
M1a	Metastasis confined to liver
M1b	Metastases in at least one extrahepatic site (eg, lung, ovary, nonregional lymph node, peritoneum, bone)
M1c	Both hepatic and extrahepatic metastases

✓	G	G Definition
	GX	Grade cannot be assessed
	G1	Mitotic count (per 10 HPF)* < 2 and Ki-67 index (%)** < 3
	G2	Mitotic count (per 10 HPF) = 2–20 or Ki-67 index (%)** = 3–20
	G3	Mitotic count (per 10 HPF) > 20 or Ki-67 index (%)** > 20
*10 HPF = 2 mm <sup>2</sup> ; at least 50 HPFs (at 40× magnification) must be evaluated in areas of highest mitotic density in order to match WHO 2010 criteria.		
**MIB1 antibody; % of 500–2,000 tumor cells in areas of highest nuclear labeling.		

HPF: campo de gran aumento

## 5 AJCC Prognostic Stage Groups

Always refer to the specific chapter for rules on clinical and pathological classification of this disease.

✓	When T is...	And N is...	And M is...	Then the stage group is...
	TX, T0	NX, NO, N1	M1	IV
	T1	NO	M0	I
	T1	N1	M0	III
	T1	NX, NO, N1	M1	IV
	T2	NO	M0	II
	T2	N1	M0	III
	T2	NX, NO, N1	M1	IV
	T3	NO	M0	II
	T3	N1	M0	III
	T3	NX, NO, N1	M1	IV
	T4	NO	M0	III
	T4	N1	M0	III
	T4	NX, NO, N1	M1	IV

### Factores de mal pronóstico:

- Tamaño tumoral: probabilidad de metástasis
- Invasión meso apéndice, compromiso ganglionar
- Metástasis → Síndrome carcinoide
- Marcadores elevados (5-HIAA, CgA)
- Índice mitótico y Ki 67

### Tratamiento

- **Tumor <1 cm → Apendicectomía**
- **Tumor 1-2 cm → Discusión, evaluar caso a caso**
  - Apendicectomía: En punta del apéndice, con histología típica de carcinoides, sin invasión angiolinfática o mesoapendicular y un índice de proliferativo o mitótico bajo, no parece justificada una hemicolectomía derecha.
  - Hemicolectomía: Márgenes positivos, invasión del mesoapéndice (T3), índice mitótico elevado (más de 2 células por mm<sup>2</sup>) y un índice Ki67 alto (más del 2% de células positivas por milímetro).
- **Hemicolectomía derecha:**
  - Todas las lesiones de más de 2 cm de diámetro.
  - Evidencia histológica de extensión mesoapendicular
  - Tumores en la base del apéndice con márgenes positivos o afectación del ciego.
  - Índice de pronóstico tumoral elevado medido por el índice mitótico y los niveles de Ki67.



## 1.11 APENDICITIS AGUDA Y COMPLICACIONES

- La apendicitis aguda es una enfermedad que se presenta habitualmente en la segunda y tercera década de vida. Es poco frecuente antes de los 5 y después de los 50 años de edad, a los 70 años el riesgo de apendicitis es < 1%. Su incidencia general es de 10 por cada 10.000 pacientes, la cual se ha mantenido estable en los últimos años.
- Causa más común de abdomen agudo.
- Indicación quirúrgica más frecuente en el mundo por urgencia abdominal.
- Es más frecuente en mujeres con una relación de 1,3:1, diferencia que aumenta en el período de pubertad. Existe una mayor incidencia de apendicitis en países industrializados debido al bajo consumo de fibra y exceso de azúcares refinados de las dietas occidentales.

### Fisiopatología

- La apendicitis aguda ocurre por la obstrucción proximal del lumen apendicular. Los fecalitos son su principal causa, presentes en hasta un 50% de las apendicitis agudas y cercano al 90% de las apendicitis gangrenosas, otra causa frecuente de apendicitis es la hiperplasia linfoide, siendo esta más frecuente en niños. Otras causas menos frecuentes pueden ser tumores, impactación de bario por estudios contrastados, parásitos, cuerpos extraños, etc.
- Una vez obstruida la luz del lumen, se produce una acumulación de secreciones normales del apéndice y un sobrecrecimiento bacteriano con aumento de la presión intraluminal. Esta presión provoca distensión del apéndice, la que estimula las fibras viscerales aferentes provocando un dolor inespecífico difuso a nivel periumbilical que puede asociarse a náuseas y vómitos (dolor visceral). Cuando la presión intraluminal excede la presión venosa, ocurre una trombosis de las venas apendiculares, obstruyendo el retorno venoso y produciendo congestión y aumento del volumen apendicular, con la congestión vascular la mucosa se vuelve hipóxica y ulcerada, favoreciendo la invasión bacteriana. El proceso inflamatorio al progresar invade la serosa y el peritoneo parietal, provocando el dolor específico en la fosa ilíaca derecha (dolor parietal).
- A medida que el proceso inflamatorio progresa, disminuye el flujo arterial culminando en infarto, necrosis y perforación del apéndice.
- Los microorganismos involucrados en la apendicitis aguda son: *Escherichia coli*, *Bacteroides fragilis*, *Streptococcus viridans*, *Enterococcus sp*, *Pseudomonas sp*. entre otros.

### Clínica

- Como en todas las patologías, la historia, cronología de los síntomas y la evaluación del paciente son los datos más importantes para el diagnóstico de esta enfermedad.
- **Síntomas**
- Dolor abdominal: es el síntoma cardinal de la apendicitis. Comienza como un dolor tipo visceral y de una intensidad moderada, de localización referida como epigástrica o periumbilical, que migra a fosa ilíaca derecha al cabo de 4 a 12 horas del inicio del cuadro. Esta cronología se encuentra aproximadamente en el 60% de los pacientes.
- Existen condiciones especiales en que el dolor se manifiesta en otras localizaciones, como es el caso del apéndice retrocecal, el cual dará molestias en el dorso o flanco derecho. Si el apéndice se encuentra en posición pelviana, el dolor será hipogástrico y puede acompañarse de molestias urinarias o defecatorias. En las mujeres embarazadas, dependiendo de las

semanas de gestación, el dolor se manifiesta en flanco e hipocondrio derecho por el desplazamiento del apéndice hacia superior por el útero grávido.

- Anorexia: presente en casi la totalidad de las apendicitis agudas y comienza posterior al inicio del dolor abdominal.
- Vómitos y náuseas: presentes en el 50-60% de los casos, pero son poco frecuentes y de escasa cuantía. Al igual que la anorexia se manifiestan después del inicio del dolor.
- Constipación y diarrea: ambos síntomas pueden estar presentes en una apendicitis aguda.

### **Signos**

- Fiebre moderada: entre un grado y un grado y medio por sobre su basal.
- Taquicardia: en relación con la hipertermia.
- Dolor a la palpación: según la localización del apéndice, generalmente presente al palpar el punto de Mc Burney. Se puede encontrar al examen físico signos indirectos de apendicitis como dolor en FID durante maniobras de valsalva, defensa muscular y rigidez abdominal.
- Signo de Blumberg: dolor a la descompresión en fosa ilíaca derecha. Indica irritación peritoneal.
- Signo de Rovsing: aparición de dolor en el punto de Mc Burney mientras se palpa o se percute la fosa ilíaca izquierda. Indica irritación peritoneal.
- Signo de Dunphy: dolor en la FID al hacer toser al paciente. Indica irritación peritoneal.
- Signo del Psoas: elevación de la extremidad inferior derecha contra resistencia. Es positivo cuando aparece o aumenta el dolor en FID e indica que el apéndice se encuentra retrocecal.
- Signo del obturador: dolor en el hipogastrio al rotar internamente el muslo derecho. Indica apéndice en posición pélvica.
- Cuando el apéndice se encuentra retrocecal, los signos son más leves, lo que puede dificultar el diagnóstico temprano.
- Existe una relación directa entre la intensidad de los síntomas y signos con el tiempo de evolución del cuadro.

### Clasificación Evolutiva:

- Apendicitis congestiva o catarral.
- Apendicitis flegmonosa o supurada.
- Apendicitis gangrenosa o microscópicamente perforada.
- Apendicitis perforada.

### Otra forma de clasificación:

- Apendicitis Aguda Simple
- Apendicitis Aguda Complicada con:
  - Peritonitis
    - Localizada
    - Generalizada
  - Absceso
  - Plastrón Apendicular

## Laboratorio

- La mayoría de los pacientes tiene una leucocitosis moderada con desviación izquierda, con recuentos entre 10.000 y 18.000 células por mm<sup>3</sup>, este hallazgo apoya el diagnóstico, pero no lo descarta si está ausente.
- Otro examen que ha demostrado utilidad es la elevación de la proteína C reactiva (PCR), la cual se altera precozmente (menos de 12 horas) en rangos moderados. Si se obtiene una PCR en rangos altos, se debe sospechar una apendicitis complicada con absceso, gangrena o peritonitis.
- Siempre se debe solicitar subunidad beta en mujeres en edad fértil con dolor abdominal para descartar embarazo y orina completa ante sospecha de infección urinaria o cólico renal.

## Imágenes

- El diagnóstico de apendicitis aguda es clínico, sin embargo, muchas veces es recomendable apoyarse con imágenes para definir la conducta por seguir, pero si se tiene la certeza diagnóstica, no se debe retrasar la apendicectomía con exámenes complementarios. De preferencia se deben estudiar con imágenes a pacientes de difícil evaluación, como mujeres en edad fértil y grupos etarios extremos, además se recomienda estudiar previamente con imágenes a aquellos pacientes cuyo cuadro tiene 5 o más días de evolución, esto es por la eventual presencia de complicaciones, tales como abscesos apendiculares, peritonitis o plastrón apendicular.
- Existen varias imágenes que permiten evaluar el apéndice cecal, sin embargo, las dos más útiles son la ecotomografía abdominal y la tomografía axial computarizada (TAC).
- **Ecotomografía abdominal:** en este examen el apéndice se describe como una estructura con un lumen anecogénico rodeado de una pared hiperecogénica adyacente al ciego. Tiene una sensibilidad del 76-96% y una especificidad de 47-94%; este rango se explica por las diferentes técnicas de compresión e interpretación de las imágenes, siendo este examen operador dependiente. El beneficio de este examen es que no utiliza radiación para ser realizado por lo que podría ser de elección en pacientes jóvenes, principalmente en mujeres en edad fértil. Los criterios diagnósticos de apendicitis por ecotomografía son:
  - Diámetro transversal del apéndice de 6 a 7 mm (S100%; E64%).
  - Apéndice no compresible.
  - Estructura con lumen anecogénico con pared gruesa hiperecogénica.
  - Presencia de un apendicolito en extremo proximal y/o ausencia de gas en el lumen del apéndice.
- **TAC de abdomen y pelvis con contraste endovenoso:**
  - Tiene una sensibilidad alta que fluctúa entre 87 al 100% y una especificidad de 95 a 99%. La desventaja es la utilización de altas dosis de radiación para ser realizado por lo que debería evitarse en pacientes en edad fértil y en mujeres embarazadas.
  - Los hallazgos sugerentes de apendicitis son:
    - Apéndice alargado de ≥ de 6 mm de diámetro (S93%; E92%).
    - Pared apendicular engrosada.
    - Cambios inflamatorios en la grasa periapendicular.
    - Hipercaptación de contraste en la pared apendicular.

- Presencia de gas extraluminal.
- Presencia de uno o más apendicolitos.

### Tratamiento

- El tratamiento de elección de la apendicitis aguda es la apendicectomía, con aseo quirúrgico y drenaje de colecciones que puedan presentarse, la cual se puede realizar por técnica abierta o laparoscópica.
- El manejo preoperatorio incluye hidratación y antibioterapia que cubran a los microorganismos más frecuentes ya señalados con anterioridad. El esquema inicial generalmente es una Cefalosporina de tercera generación asociado a un antianaerobio (ejemplo: Ceftriaxona 2 gramos e.v. cada 24 horas asociado a Metronidazol 500 mg e.v. cada 8 horas). La duración de la antibioterapia dependerá de los hallazgos intraoperatorios, esta se puede extender desde una dosis única a un tratamiento por 7 - 10 días en caso de complicaciones, tales como abscesos, perforación apendicular o peritonitis localizada o difusa.

### VÍAS DE ABORDAJE

#### Apendicectomía abierta

- Existen múltiples tipos de incisiones para abordar el apéndice cecal, la más empleada es la incisión de Mc. Burney. Para realizar esta incisión se traza una línea imaginaria que une el ombligo con la espina ilíaca anterosuperior, esta línea se divide en 3 partes iguales y en la unión del tercio externo con los dos internos (punto de Mc. Burney), se traza una incisión oblicua orientada hacia el pubis. Luego, se realiza apertura por planos y divulsión de los músculos oblicuos externo, interno y transversos hasta llegar a la fascia transversal, la cual se abre accediendo al peritoneo. La apertura del peritoneo debe ser cuidadosa, evitando lesionar algún asa intestinal adyacente. Una vez ingresado a la cavidad abdominal, se realiza una exploración visual o digital para identificar la posición del apéndice. Mediante disección roma se libera el apéndice de posibles adherencias. Posteriormente, se liga y secciona el mesoapéndice, lo que permite traccionar el apéndice para ligarlo y seccionarlo a nivel de su base. Por último, se realiza aseo de la cavidad abdominal con abundante suero fisiológico y se cierra la incisión mediante cierre por planos.

#### Apendicectomía laparoscópica

- La apendicectomía laparoscópica se realiza con el paciente en decúbito dorsal. Se instalan 3 trócares, uno umbilical de 5 o 10 mm y otros 2 accesorios de 5 o 10 mm.
- Posteriormente, se explora la cavidad abdominal identificando el apéndice y descartando cualquier otra patología. Se disecciona y coagula el mesoapéndice. Luego, se realiza ligadura y sección de la base apendicular. Se extrae el apéndice en bolsa por el trócar de 10 mm y se realiza aseo de la cavidad peritoneal con suero fisiológico. Por último, se extraen los trócares bajo visión directa.
- Virtualmente todo paciente con diagnóstico de apendicitis
  - **Especiales:** duda diagnóstica, mujer en edad fértil, obesidad
  - **Contraindicaciones relativas:** falta de experiencia, 3° trimestre embarazo, múltiples cirugías abdominales, enfermedades pulmonares severas.
- < infección herida operatoria
- > incidencia de abscesos intrabdominales
- Cirugía más prolongada (10 min)
- Menor dolor postoperatorio y retorno a actividades más rápida



- Mayores costos durante hospitalización, pero menor ambulatorio.

## Complicaciones

- **Peritonitis:**

- Se origina por la perforación del apéndice gangrenoso secundario al proceso inflamatorio. La peritonitis puede ser localizada o difusa. Se maneja mediante apendicectomía asociada a aseo quirúrgico de la cavidad abdominal. Según los hallazgos, se determina la necesidad de dejar un drenaje. Se debe mantener con cobertura antibiótica por un período variable de entre 7 a 10 días según respuesta clínica.

- **Absceso apendicular:**

- 2-7% de pacientes con apendicitis
- Corresponde a una colección purulenta circunscrita y contenida por el epiplón y las vísceras adyacentes. Se manifiesta como una apendicitis asociada a una masa palpable en FID. El manejo primario es el drenaje del absceso, el que puede ser percutáneo bajo TAC o ecotomografía o abierto en caso de ser necesario. Debe estar asociado a tratamiento antibiótico por lo menos durante 21 días (ajustado según cultivos).
- Se recomienda manejo con antibióticos de amplio espectro en pacientes clínicamente no sépticos con abscesos <5cms.
- Pacientes con abscesos >5cms son por lo general resistente al tratamiento con antibióticos por lo que se debe realizar drenaje preferentemente percutáneo.
- Manejo conservador: Antibióticos EV y punción guiada, apendicectomía diferida.
- Cirugía de urgencia: Mayor estadía y complicaciones postoperatorias.

- **Plastrón apendicular:**

- Corresponde al 7-10% de las apendicitis aguda
- Definición: Masa formada por tejidos adyacentes al apéndice perforado delimitando el proceso infeccioso.
- Diagnóstico: Clínico con masa palpable en FID o imagenológico CT o US.
- Se caracteriza por una masa sensible en fosa ilíaca derecha acompañado de fiebre y malestar general, se presenta en cuadros de apendicitis de varios días de evolución, habitualmente más de 5. Este proceso se produce por una inflamación del apéndice que es rodeado por epiplón y asas intestinales que lo cubren e impiden que la ruptura del apéndice termine en una peritonitis.
- Alternativas:
  - Manejo quirúrgico inmediato.
  - Manejo conservador con apendicectomía diferida posterior.
  - Manejo totalmente conservador.
- Se maneja preferentemente con manejo conservador y apendicectomía diferida mediante tratamiento antibiótico prolongado, mínimo 21 días. La mayoría de los autores recomienda la apendicectomía diferida aproximadamente 3 meses posterior al cuadro, especialmente en pacientes mayores de 40 años o recurrencia. Siempre con un TAC de abdomen y pelvis de control previo a la cirugía y colonoscopia, esto porque < del 1% de las apendicitis agudas pueden ser secundarias a alguna obstrucción tumoral del apéndice y también a que se ha

evidenciado que existe la posibilidad de volver a desarrollar nuevamente un cuadro apendicular en pacientes que han presentado episodios previos.

- El manejo totalmente conservador se puede reservar para pacientes menores de 40 años y sin recurrencia, ya que se asocia a menores complicaciones y disminución en la tasa de reoperación en comparación con la apendicectomía inmediata.
- La apendicectomía inmediata se asocia a más complicaciones de herida operatoria, abscesos abdominales/pélvicos, íleo/obstrucciones intestinales y de resecciones intestinales innecesarias. Se reserva en casos de falla del manejo conservador con deterioro del cuadro clínico, taquicardia, sepsis.

- **Pileflebitis:**

- Corresponde a la trombosis séptica de la vena porta y sus ramas debido a un foco infeccioso en su área de drenaje que posteriormente puede evolucionar con abscesos hepáticos (0,1% de los pacientes con infección intraabdominal). La apendicitis aguda ha sido considerada clásicamente como su etiología más frecuente, pero actualmente se considera a la diverticulitis como la principal causa. Clínicamente, se manifiesta con ictericia, fiebre alta y calofríos. El tratamiento se basa en la antibioterapia de amplio espectro, tratamiento quirúrgico del foco infeccioso abdominal y terapia anticoagulante y antibióticos
  - 4 semanas de antibióticos en caso de pileflebitis sin abscesos hepáticos
  - 6 semanas de antibióticos con abscesos hepáticos
  - Se sugiere TACO por 3 a 6 meses.

### **Manejo conservador de la apendicitis aguda**

- Seguimiento observacional a 5 años de 257 pacientes tratados inicialmente con antibióticos por apendicitis aguda no complicada
- La probabilidad de recurrencia tardía dentro de los 5 años fue del 39,1%. Este seguimiento a largo plazo respalda la viabilidad del tratamiento antibiótico solo como una alternativa a la cirugía para la apendicitis aguda no complicada.

(Salminen P, Tuominen R, Paajanen H. Five-Year Follow-up of Antibiotic Therapy for Uncomplicated Acute Appendicitis in the APPAC Randomized Clinical Trial. JAMA. 2018 Sep 25; 320(12): 1259–1265).



## Canal Anal y Ano

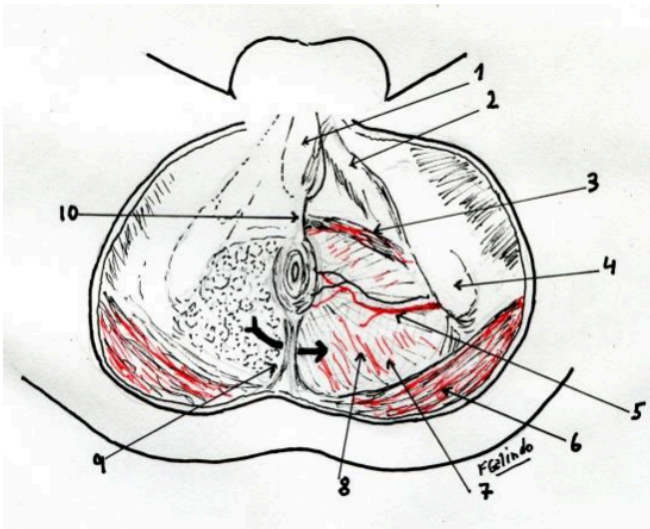
### 2.1 ANATOMÍA ANAL, DEL CONDUCTO ANAL Y PERINÉ

#### PERINEO

- Es el conjunto de partes blandas que completan por debajo el cierre de la excavación pelviana. Se encuentra atravesado por la porción distal de los aparatos urogenital y digestivo, y presenta estructuras que alternativamente permiten la apertura y el cierre de estos orificios, lo que le confiere una gran complejidad. En profundidad, el perineo se extiende desde la piel de la región glútea hasta los músculos elevadores del ano. La aponeurosis que recubre a estos músculos por su cara inferior, que marca el límite profundo del perineo, se denomina aponeurosis perineal profunda

#### Descripción Anatómica:

- Si bien el perineo masculino difiere del femenino, existen muchas analogías, y las estructuras comunes son la mayor parte. Examinando al paciente en posición ginecológica, se identifican el pubis por delante, el cóccix por detrás y ambas tuberosidades isquiáticas lateralmente. Uniendo estos puntos, se dibuja el rombo perineal, cuyos lados anteriores corresponden a las ramas isquiopubianas y los posteriores al ligamento sacrotuberoso (sacrociático mayor). Hacia atrás, uniendo el orificio anal con el cóccix, se encuentra un engrosamiento cutáneo lineal: el rafe anococcígeo; hacia adelante, el rafe anovulvar lo une en la mujer a la horquilla vulvar. En el hombre, el anobulbar lo une al bulbo uretral. Una línea entre ambas tuberosidades isquiáticas lo divide en un triángulo posterior o anorrectal, común a ambos sexos, y uno anterior o urogenital.



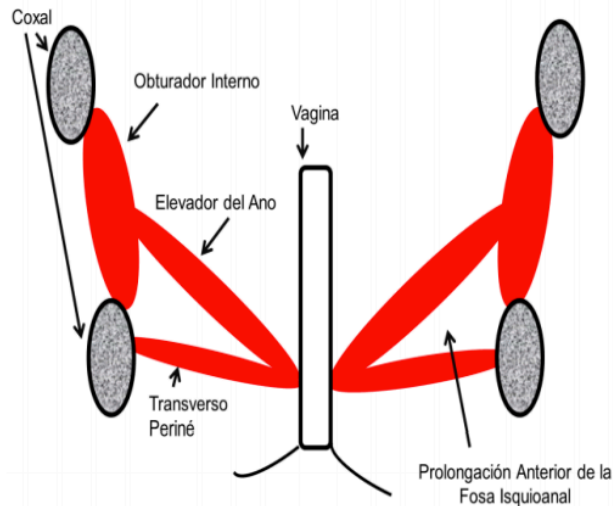
Esquema del perineo mostrando la comunicación entre ambas fosas ischiorectales (flecha).

- 1) cuerpo cavernoso
- 2) músculo izquicavernoso
- 3) músculo transverso superficial del perine
- 4) tuberosidad isquiática
- 5) arteria hemorroidal inferior
- 6) músculo glúteo mayor
- 7) Fosa isquiorectal
- 8) músculo elevador del ano
- 9) Ligamento anococcígeo
- 10) centro tendinoso del perine.

#### Perineo Posterior:

- El perineo posterior tiene forma triangular: Su base es anterior, representada por la línea bisquiática; el vértice es posterior, y corresponde al cóccix. Inmediatamente por detrás del punto medio de su base se encuentra el ano, orificio terminal del tubo digestivo, que constituye su accidente más importante.

- Visto en un corte frontal, el recto y el conducto anal constituyen el eje central de la pelvis. Deben atravesar las estructuras musculares que forman el piso pelviano, es decir, el elevador del ano, que a ese nivel presenta una especialización destinada a mantener cerrado o a abrir el orificio anal: el aparato esfinteriano.
- Lateralmente se encuentran las paredes laterales de la pelvis, es decir ambos isquiones y los forámenes obturadores, tapizados por la porción inferior del músculo obturador interno. En un desdoblamiento de la aponeurosis del obturador interno transcurre el paquete vásculonervioso pudendo interno. La porción de estos músculos ubicada por encima de la inserción del elevador del ano es visible desde la pelvis y pertenecen a la región pelvisubperitoneal.

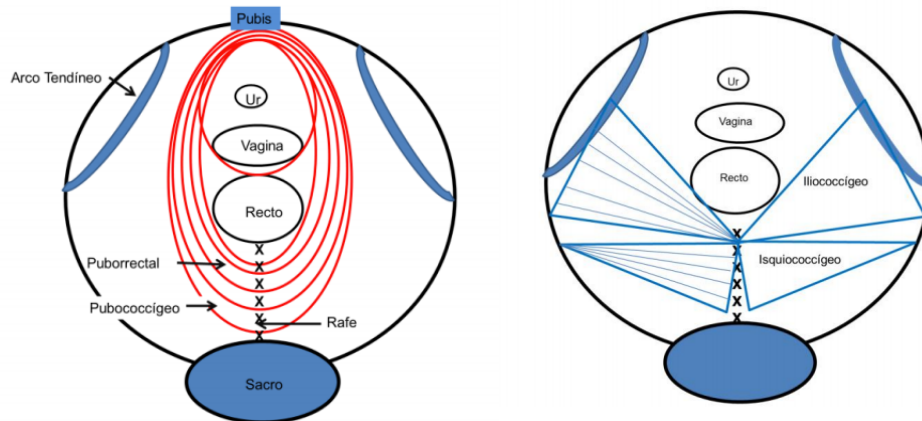


#### Fosas Isquioanales:

- Por debajo de los elevadores del ano se extienden las fosas isquioanales (isquiorrectales). Estas tienen una forma triangular. Su límite lateral es el isquion y el medial el conducto anal, de allí su nombre. Hacia arriba se extiende hasta los elevadores del ano y caudalmente hasta la piel de la región glútea. Presentan una prolongación que se extiende dentro del perineo anterior y una pequeña prolongación posterior.
- El contenido de la fosa isquioanal es abundante grasa. Es atravesada por los vasos rectales inferiores que, provenientes de los vasos pudendos internos ubicados en el espesor de la pared lateral, la atraviesan hacia la línea media para alcanzar el conducto anal. Los nervios anales, provenientes del nervio pudendo, acompañan a estos vasos y se distribuyen por la piel del ano y por el esfínter estriado.

#### **PISO PELVIANO**

- Clásicamente se denomina diafragma pelviano a la parte muscular del suelo pélvico. Está formado fundamentalmente los músculos elevador del ano (se reconocen tres fascículos: el pubococcígeo, el iliococcígeo y el puborrectal que son músculos voluntarios) y coccígeo (isquiococcígeo).
- Lateralmente está delimitado por el arco tendíneo, engrosamiento de la aponeurosis de obturador interno que sirve de inserción al tejido celular pelviano y a los elevadores.



## CONDUCTO ANAL

- El conducto anal (canal anal) es la porción terminal del aparato digestivo. Se inicia en el piso pelviano y luego de un trayecto de 3 o 4 cm termina en el ano. Presenta una dirección desde adelante hacia atrás y desde arriba hacia abajo determinando un ángulo con la ampolla rectal: el ángulo rectoanal. El ano es en reposo un orificio puntiforme o en forma de hendidura anteroposterior. En la piel perianal se observan pliegues radiados que penetran en el conducto anal. Presenta numerosos folículos pilosos, glándulas sebáceas y sudoríparas.

## Relaciones del conducto anal

- Lateralmente, el conducto anal se relaciona con ambas fosas isquioanales. Recibe a través de ellas las arterias rectales (hemorroidales) inferiores y los nervios anales, que penetran en ambos cuadrantes posteriores, derecho e izquierdo. Hacia adelante se relaciona con el perineo urogenital. En el hombre separado por la fascia rectoprostática; en la mujer, la vagina, separada por el llamado “tabique” rectovaginal. A este nivel se ubica superficialmente el centro perineal. Hacia atrás, el conducto anal está unido al cóccix por el rafe (ligamento) anococcigeo.

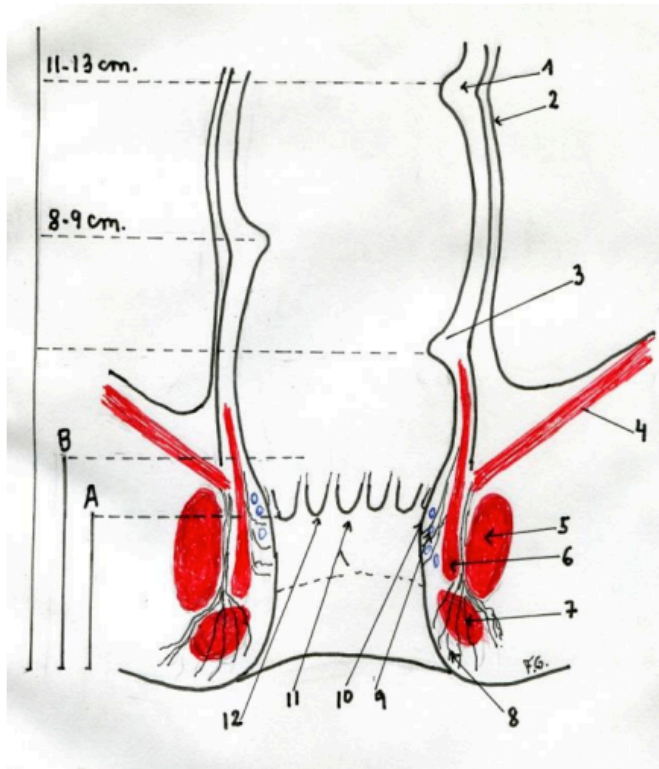
## Morfología interior

- **Línea pectínea:**
  - Embriológicamente el revestimiento interior del conducto anal deriva de dos capas distintas: ectodermo y endodermo. Esto determina la presencia de dos zonas claramente diferenciadas tanto morfológica como funcional y clínicamente. La línea de transición entre ambas porciones es una línea irregular: la línea dentada o pectínea.
  - La porción del conducto anal ubicada por encima de la línea pectínea corresponde al llamado “cuello del recto” (Shafik). Se extiende hasta la unión (anillo) anorrectal (prominencia del músculo puborectal), que se continúa por encima con el recto. Aquí la mucosa es delgada, sensible a la distensión, pero poco sensible al dolor, punción o quemaduras dada su inervación a través del sistema nervioso autónomo.

- Por debajo de la línea pectínea la piel está modificada, íntimamente adherida a los planos subyacentes. Se extiende distalmente y se pliega en forma radiada recubriendo el margen anal. Esta zona posee una rica sensibilidad al dolor, dependiente de su inervación por los nervios espinales.

- **Columnas y criptas:**

- La brusca disminución del calibre de la ampolla rectal al atravesar el piso pelviano determina una serie de pliegues mucosos verticales en número de 8 a 14: las columnas de Morgagni. En su extremo inferior, estos pliegues dan origen a pequeñas cavidades: son las criptas de Morgagni. Estas criptas son apenas visibles pero se hacen evidentes durante los procesos inflamatorios. Se encuentran precisamente en la línea dentada. Su inflamación da origen a las criptitis y, en virtud de su extensión hacia el aparato esfinteriano, a abscesos que se extienden hacia la fosa isquioanal para finalmente drenarse hacia el exterior, ya sea espontáneamente o por acción del cirujano.



Esquema de corte coronal del Recto y en Conducto Anal.

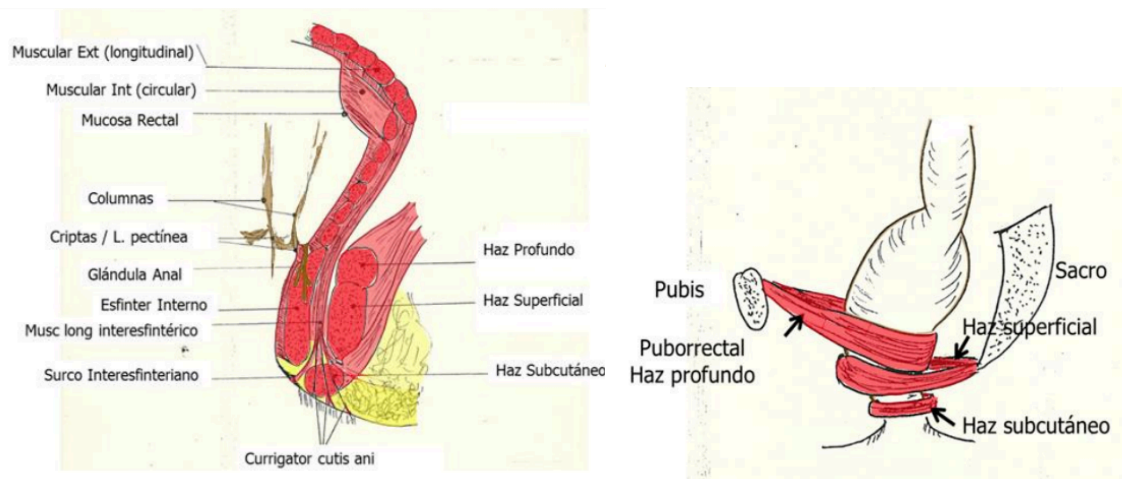
- A) Ano anatómico
- B) Ano quirúrgico
- 1) Válvula rectal superior (Houston)
- 2) peritoneo
- 3) válvula rectal inferior
- 4) músculo elevador del ano
- 5) esfínter externo profundo,
- 6) esfínter interno
- 7) esfínter externo subcutáneo o superficial,
- 8) corrugatus cutis anal
- 9) ligamento submucoso del ano o de Parks
- 10) plexo hemorroidal interno
- 11) Pecten por debajo en línea de puntos línea interesfinteriana o de Hilton
- 12) línea dentada con las columnas de Morgagni.

## APARATO ESFINTERIANO

- La continencia anal responde a un complejo mecanismo que involucra acciones autonómicas y voluntarias. Las primeras son coordinadas por el sistema nervioso autónomo y su órgano efector es músculo liso.
- Las fibras lisas son la continuidad de la capa muscular circular del recto. Ésta aumenta gradualmente su espesor a medida que se acerca al orificio anal, constituyendo un grueso anillo muscular involuntario, el esfínter interno. La distensión de la mucosa rectal produce

la relajación del esfínter interno (reflejo rectoanal inhibitorio) iniciando el mecanismo de la defecación.

- La capa longitudinal, ubicada entre el esfínter interno y el externo o músculo interesfintérico, continúa sin modificaciones hasta alcanzar la línea pectínea.
- Una capa muscular estriada se adiciona por fuera constituyendo un nuevo anillo muscular: es el esfínter externo.
  - Corresponde a un músculo estriado y voluntario que rodea el conducto anal; por lo tanto es inervado por los nervios espinales a través del nervio pudendo. Habitualmente adopta la forma de una “U”, que puede estar abierta hacia adelante o hacia atrás. Se inserta por delante en el rafe anobulbar (anovulvar en la mujer) o por detrás en el anococcígeo; solo unas pocas fibras lo circundan por completo.



Esquema del Esfínter Anal Externo con sus haces subcutáneo, superficial y profundo. Las fibras lisas longitudinales dan origen al Músculo Longitudinal Interesfintérico; algunas de sus fibras atraviesan el fascículo subcutáneo y se dirigen hacia la piel (currigator cutis ani). Las fibras circulares se engruesan y adquieren una especialización, conformando el Esfínter Anal Interno.

Esquema de los fascículos del Esfínter Anal Externo. El fascículo profundo junto con el puborrectal forman una “U” abierta hacia adelante; el fascículo superficial, forma una “U” abierta hacia atrás. El fascículo subcutáneo rodea al conducto anal por todas sus caras.

## IRRIGACIÓN E INERVACIÓN DEL RECTO Y EL CONDUCTO ANAL

- **Arterias:**
  - El recto recibe su irrigación a partir de las rectales (hemorroidales) superior, media e inferior.
    - Arteria rectal superior:
      - Es la continuidad de la mesentérica inferior, que cambia su nombre por rectal superior luego de emergencia de la última rama sigmoidea. Por su calibre es la más importante.
    - Arterias rectales medias:
      - Son ramas directas de las ílicas internas (hipogástricas). Si bien son inconstantes, ocasionalmente pueden ser el vaso de mayor importancia para la irrigación de la mucosa y la submucosa del conducto anal.

- Arterias rectales inferiores:
        - Se originan a partir de las pudendas internas; estas últimas, ramas de las hipogástricas, salen de la pelvis y vuelven a penetrar rodeando la espina ciática. Alcanzan el ano atravesando las fosas isquioanales y el margen anal en forma pósterolateral.
- **Venas:**
  - Las venas del recto proceden de dos plexos muy desarrollados: los plexos hemorroidales interno y externo.
  - Plexos hemorroidal interno:
    - Tributario de la vena mesentérica inferior y, a través de ésta, de la vena porta.
    - Es el más importante. Se ubica por encima de la línea pectínea, y se encuentra mantenido en la submucosa por la presencia de abundantes fibras elásticas. Se le atribuye una función de almohadilla, contribuyendo a mantener ocluido el orificio anal.
  - Plexo hemorroidal externo:
    - Drena hacia las venas hipogástricas y a través de ellas hacia la vena cava.
    - Se ubica por debajo de la línea pectínea
    - Tiene menor jerarquía anatómica.
- **Linfáticos:**
  - Siguen el trayecto de los vasos sanguíneos; se reconocen por lo tanto tres pedículos.
    - Pedículo superior:
      - Sigue el trayecto de los vasos rectales superiores a nivel del mesorrecto.
    - Pedículo medio:
      - Se dirige hacia la pared lateral de la pelvis a través de los alerones rectales, abocando hacia los ganglios ilíacos internos.
    - Pedículo inferior:
      - Alcanza los grupos ilíacos internos e inguinales.
- **Inervación:**
  - Existe una doble inervación: somática a través de los nervios espinales (a través del nervio pudendo S2, S3 y S4) y visceral proveniente del sistema nervioso autónomo (a través de los sistemas simpático y parasimpático)





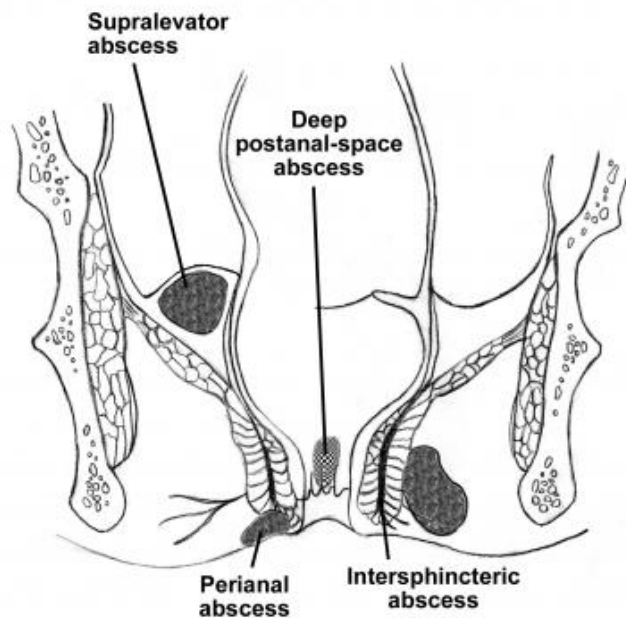
## 2.2 PATOLOGÍA ANORECTAL BENIGNA (ABSCESO Y FÍSTULA ANORRECTAL)

**Definición:** Colección localizada en regiones vecinas al ano y recto

- 2 x 10.000 casos/año
- 30 – 50 años
- H:M 2-4:1
- Hombre joven entre 30 y 50 años.
- Inespecífico 90% (Teoría criptoglandular)
- Fístula anal: etiopatogenia compartida

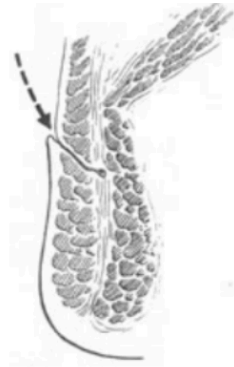
**Clasificación:**

- Perianal
- Isquiorectal
- Interesfintérico
- Supraelevador
- Post anal profundo
- Submucoso

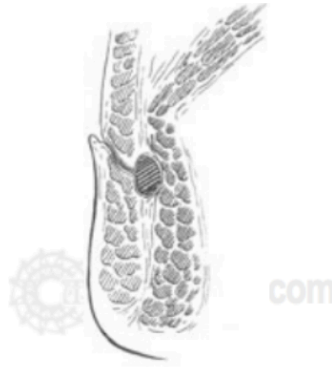

**Etiología:**

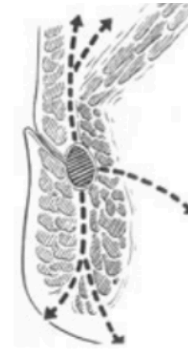
- Inespecífico 90% (Criptoglandular – Chiari 1878)
  - Posibles factores de riesgo la diabetes e inmunosupresión.
- Específico:
  - Infecciones (TBC, Linfogramuloma venéreo)
  - Enfermedades inflamatorias intestinales
  - Trauma (c. extraño, iatrogenia)
  - Malignos
  - Origen intrabdominal (Supraelevadores)



**Figura 2.** Entrada de la infección a través de la cripta.



**Figura 3.** Infección de la glándula y formación de absceso.



**Figura 4.** Dirección de la diseminación de la infección.

### Diagnóstico:

- Clínico: Síntoma más constante: dolor
  - El paciente debe ser examinado en posición “fetal” decúbito lateral izquierda. Hallazgos frecuentes son aumento de volumen perianal, con eritema y sensibilidad. El tacto rectal puede ser muy doloroso y solo se recomienda en la medida que el paciente lo tolere. En los abscesos interesfintéricos no se encuentra aumento de volumen perianal, generalmente el paciente no tolera tacto rectal y el diagnóstico solo se consigue con una revisión bajo anestesia en pabellón o con resonancia magnética de pelvis.
- Perianal (50%) e isquiorectal más frecuentes.
  - Aumento de volumen perianal, doloroso (constante)
  - Al examen tumoración dolorosa
- Absceso supraelevador: Dolor sordo, lumbar, fiebre, CEG.
- Imágenes:
  - Generalmente innecesario
  - Diagnóstico incierto, supraelevadores, recurrentes.
  - Endosonografía o RNM

### Tratamiento:

- Emergencia
- Siempre quirúrgico: Incisión y drenaje
- Lo más cerca del margen anal
- Debridación de cavidad
- Drenaje tipo penrose
- Cierre por segunda intención
- Fistulotomía primaria:
  - Factor de riesgo de absceso recurrente
  - Asociación a incontinencia
  - Sólo indicado en fístulas superficiales o realizado por coloproctólogo
  - En casos de fístula conocida, colocación de Setón para lograr un buen drenaje y preparar el canal de la fístula para un segundo tiempo.
- Supraelevadores:
  - Descartar causa intrabdominal
  - Drenaje transrectal de preferencia

- Si el origen es de un absceso interesfintérico, el drenaje se realiza a través del recto al dividir el esfínter interno (no a través de la fosa isquirectal, ya que eso daría lugar a una fístula supraesfinteriana).
- Si el origen es un absceso isquirectal, este se drena a través de la piel perianal (no a través del recto, ya que eso conduciría a una fístula extraesfinteriana).

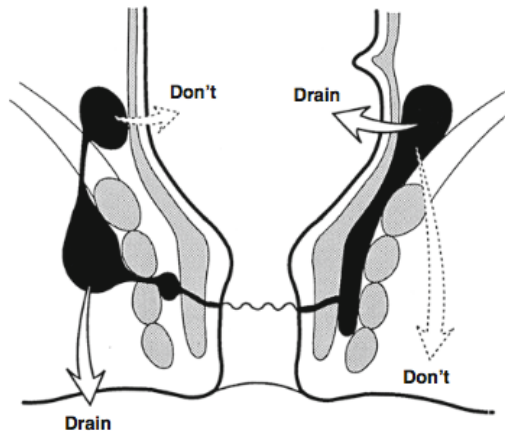


Fig. 13.4 Drainage of a supralevator abscess

- Interesfinteriano:
  - Se drenan hacia el canal anal mediante esfinterotomía interna.
- Isquirectal y Perianal:
  - Se drenan a través de la piel.
- Abscesos en Herradura:
  - Procedimiento de Hanley:
  - Secundario a infección por lo general originada en el espacio postanal profundo.
  - Se realiza una incisión en la línea media entre el ano y el coxis y las fibras musculares del esfínter externo superficial y se extienden para ingresar en el espacio postanal profundo.
  - Se realizan incisiones sobre cada fosa isquirectal para permitir el drenaje de las extensiones anteriores.
  - La mitad distal del esfínter interno se puede dividir para drenar la glándula donde se originó la infección.

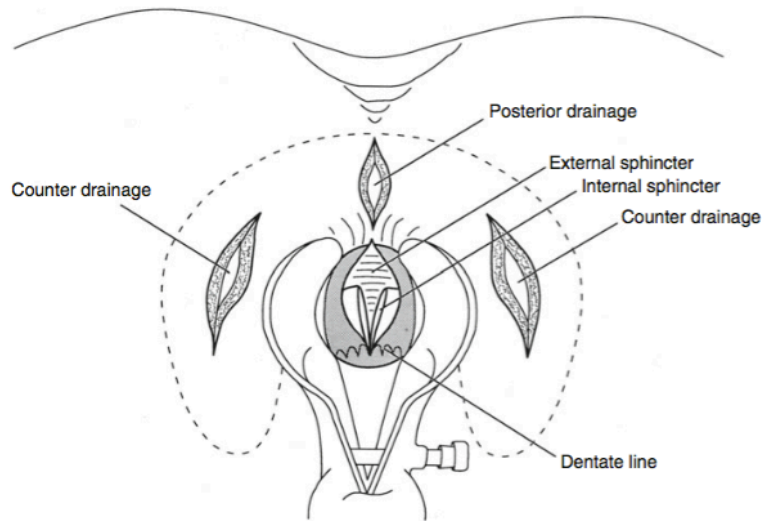


Fig. 13.3 Drainage of a horseshoe abscess

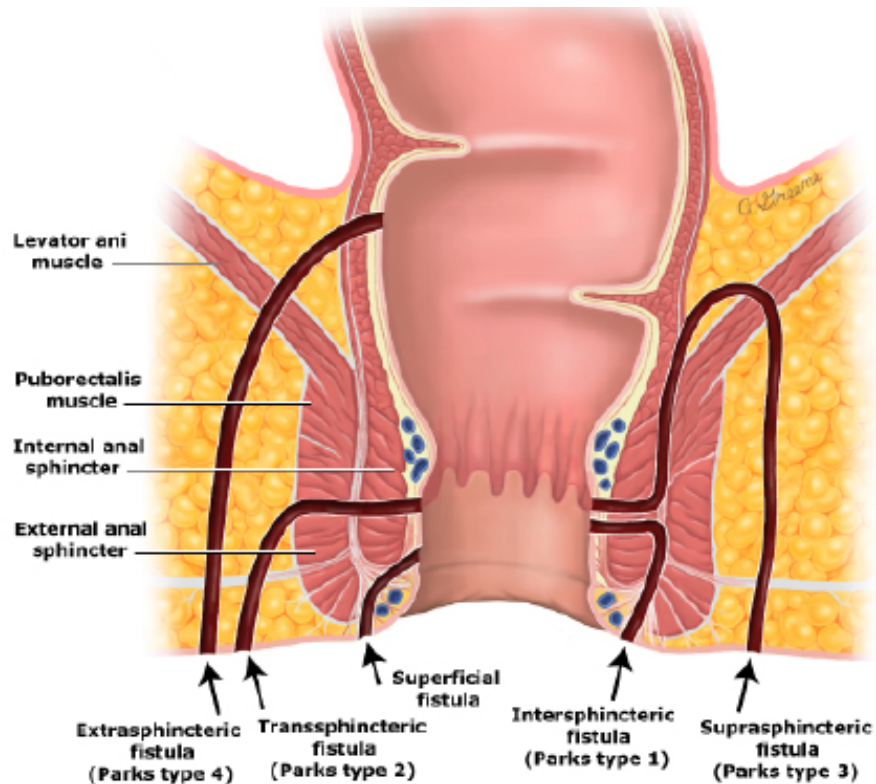
- Antibióticos:
  - No indicado en todos los casos
  - Pacientes de riesgo: diabéticos, inmunosuprimidos, compromiso local importante, sepsis.

#### **Complicaciones**

- Principalmente Fístula: Un 40-50% de los pacientes con absceso anal desarrollarán una fistula anorrectal “clínica” en el mediano-largo plazo.
  - Fístula anal: 7 a 66%
    - Perianal 14%.
    - Interesfintérico 35%.
    - Isquiorectal 60%.
- Recurrencia: La mayoría recurre durante el 1er año
- Hemorragia
- Incontinencia
  - La lesión iatrogénica puede conducir a la incontinencia, que ocurre con la división del músculo esfínter externo durante el drenaje de un absceso del espacio postanal perianal o profundo (en un paciente con continencia límite) o la división del músculo puborrectal en un paciente con un absceso supraelevador.
  - La fistulotomía primaria en el momento del drenaje inicial del absceso puede conducir a alteraciones de la continencia al dividir innecesariamente el músculo del esfínter.
- Fisura anal
- Trombosis hemorroidal

### **FÍSTULA ANORRECTAL:**

- Un 40-50% de los pacientes con absceso anal desarrollarán una fístula anorrectal “clínica” en el mediano-largo plazo.
- Definición: Comunicación anormal entre dos superficies epitelizadas, en este caso piel perianal y mucosa canal anal.
- Esta se manifiesta con secreción anal (mancha ropa interior), generalmente no duele y en ocasiones puede abscedarse y dar origen a nuevo episodio de absceso anal. Así, se entiende al absceso y fístula anorrectal como las diferentes etapas de un proceso fisiopatológico común. El absceso representa el evento agudo y la fístula la etapa crónica.
- En el examen físico se puede encontrar un orificio fistuloso externo en la piel perianal que se identifica como un nódulo, en ocasiones con tejido granulador o salida de secreción turbia. Cuando el trayecto fistuloso es superficial este se logra palpar al tacto rectal.
- Las fístulas anorrectales se clasifican según el compromiso del aparato esfinteriano en la **Clasificación de Parks:**
  - Tipo 1 - Interesfintéricas:
    - Resultado de un absceso perianal.
    - Tracto pasa en el espacio interesfinteriano.
    - Tipo más común → 70%
  - Tipo 2 - Transesfintéricas:
    - 23%
    - Asociadas con un absceso isquiorectal
  - Tipo 3 – Supraesfintéricas:
    - 5%
    - Proviene de un absceso supraelevador.
  - Tipo 4 – extraesfintéricas:
    - La forma más rara de fístula → 2%
    - La etiología de esta fístula puede ser de un cuerpo extraño que penetra el recto, una lesión penetrante en el perine, enfermedad de Crohn o carcinoma.
    - Otra causa común es una lesión iatrogénica.



### Clasificación según su complejidad

- Fístulas simples:
  - La mayoría de las fístulas son simples
  - Fístulas transefinterianas e interesfinterianas de baja altura.
- Fístulas complejas:
  - Fístulas que tienen un alto riesgo de fracaso en el tratamiento.
  - Una fístula anal se define como compleja en las siguientes situaciones:
    - Cualquier fístula que involucre más del 30 por ciento del esfínter externo
    - Fístulas supraesfinterianas
    - Fístulas extraesfinterianas
    - Fístulas anteriores en mujeres
    - Fístulas con múltiples vías
    - Fístulas recurrentes
    - Fístulas relacionadas con enfermedad inflamatoria intestinal
    - Fístulas relacionadas con enfermedades infecciosas como la tuberculosis y VIH
    - Secundarias a tratamientos de radiación local
    - Pacientes con antecedentes de incontinencia anal
    - Fístulas rectovaginales

### Estudio

- Fistulografía
- Tomografía Computarizada
- Ultrasonido Endoanal

- Resonancia magnética

### Tratamiento

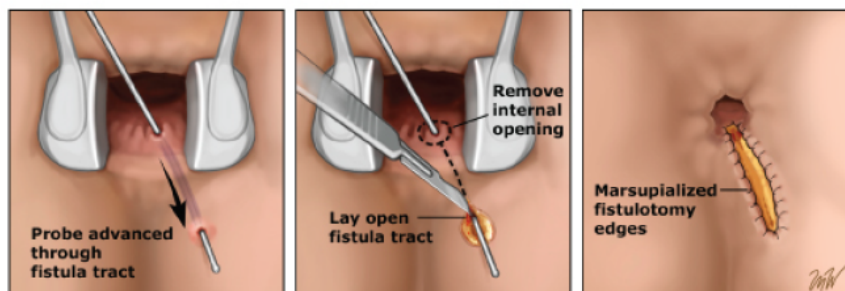
- Principios generales:  
Eliminar la fístula  
Prevenir la recidiva  
Preservar la función del esfínter

- Fístulas Simples (interesfintéricas y transesfintéricas bajas o superficiales): Fistulotomía
- Fístulas Complejas (que comprometen mayor porcentaje del esfínter externo)
  - Múltiples técnicas: setón, tapón de fibrina, colgajos, LIFT.
  - Ninguna técnica ha logrado demostrar clara superioridad.
- El principal riesgo en la cirugía de la fístula anorrectal es la incontinencia anal, por lo tanto, el tratamiento ideal de la fístula debe poder lograr controlar la infección y síntomas derivados del trayecto fistuloso sin comprometer la continencia anal.

### Fistulotomía

- Indicado en:
  - Fístula interesfinteriana y transesfinteriana simple.
- Tasa de recidiva → 0-18%

#### Schematic depiction of a fistulotomy and marsupialization



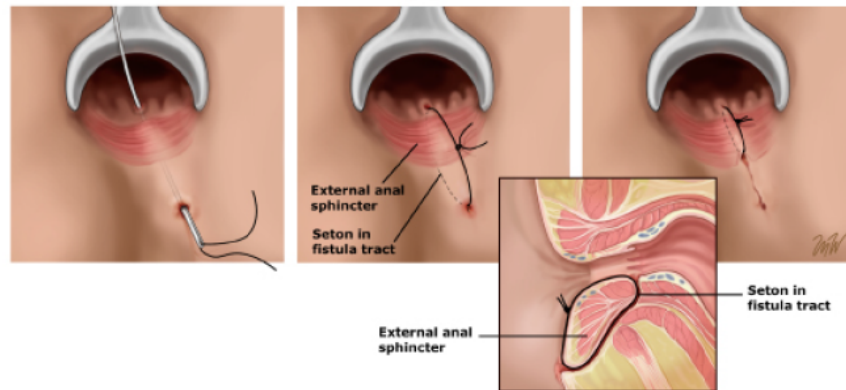
This diagram shows the probe extending through the primary opening of the anal fistula and the insertion of the probe. The internal opening is excised and the fistulous tract is marsupialized.

\*probe = estilete

### Setón

- Dos tipos:
- Cortante
  - Mayor tasa de incontinencia
  - Recurrencia → 3-5%.
  - Incontinencia reportada → 5,6% - 25,2%.
- No Cortante
  - Drenaje continuo de abscesos
  - Preparación para cirugía definitiva
  - Uso asociado al LIFT

## Superficial anal fistula tract with seton

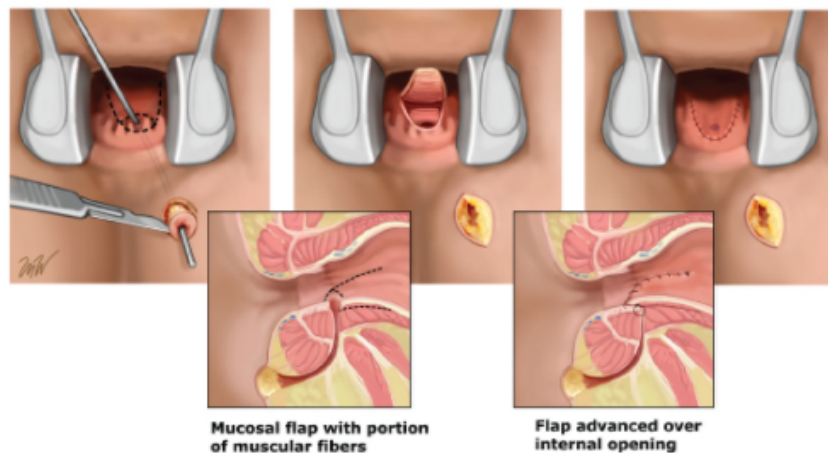


This illustration shows a probe inserted from the secondary external opening into the primary internal opening of the fistula tract. A seton was inserted in the tract and secured to itself. The lateral view shows the relationship of the seton to the internal and external sphincter muscles.

### Colgajo

- No divide músculo.
- Tasa de fracaso de 23%
- Las ventajas de esta técnica incluyen:
  - Tiempo de curación reducido, incomodidad reducida, falta de deformidad en el canal anal y menor potencial de daño adicional en el esfínter.
- Tasa de recurrencia → hasta 40%
- Se ha reportado una alteración de la continencia en un 7-38%

## Advancement flap for coverage of an anal rectal fistula



This is a schematic diagram of creating an advancement mucosal flap. A probe is inserted from the external opening of the fistula to the internal opening. The fistulous tract is curetted and debrided. The flap includes mucosa, submucosa, and a portion of the sphincter muscle fibers and is advanced to cover the internal primary opening. The lateral view shows the fistulous tract and the components of the advancement flap.



### Fistulectomía

- No se recomienda, ya que crea grandes heridas y tiene un mayor riesgo de lesionar el músculo del esfínter anal.

### Pegamento de Fibrina

- Asociado con una baja tasa de incontinencia.
- Técnica simple y repetible.
- Solución de Fibrinógeno en trayecto fistuloso.
- Promueve cierre por migración de fibroblastos y su activación para formación de red de colágeno.
- Baja tasa de curación a largo plazo.

### Fístula Plug

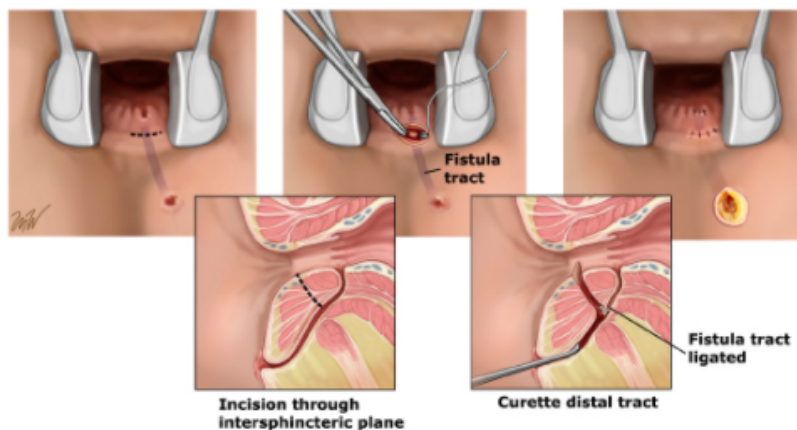
- Tapón bioprótesis hecho de submucosa intestinal porcina liofilizada.
- Éxito global → 24-92%
- Indicaciones:
  - Una fístula transesfinteriana
  - Una fístula interesfinteriana si existe riesgo de incontinencia
  - Una fístula extraesfinteriana
- Contraindicaciones:
  - Fístula con una cavidad de absceso persistente
  - Fístula con infección en curso
  - Alergia a los productos porcinos
  - Una incapacidad para identificar aberturas internas y externas

### LIFT

- Ligadura de trayecto fistuloso interesfinteriano y curetaje del trayecto distal.
- Las tasas de éxito se reportan en un 58-94%.
- 80% de fallas ocurren en los primeros 6 meses.
- Riesgo de daño de esfínter interno durante disección.

### Ligation of the intersphincteric fistula procedure (LIFT)

---



This illustration shows the internal and external openings of the fistulous tract. A clamp is inserted under the tract and the fistula is ligated with a suture. The external opening is curetted and remains open. The lateral view shows the relationship of the ligated internal opening to the anatomy and external opening of the fistula.

**Otros:**

- Biológicos inyectables - Matriz dérmica acelular humana (como un tapón de dermis sin componentes celulares)



## 2.3 FISURA ANAL

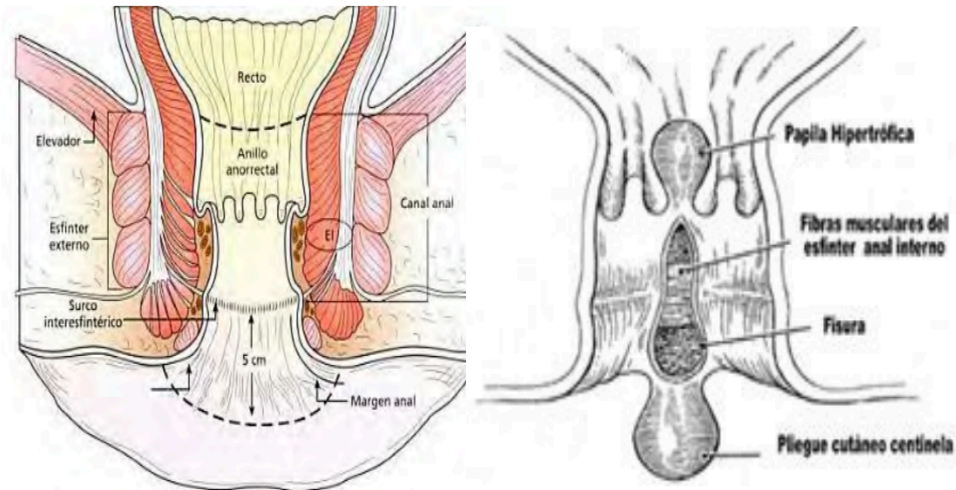
- La **fisura anal** (FA) es uno de los motivos más frecuentes de consulta en coloproctología.
- Definición: Corresponde a un desgarro lineal u ovalado distal a la línea dentada que puede ser extremadamente doloroso con los movimientos intestinales y puede ocasionar rectorragia.
- Las fisuras anales se producen por igual en hombres y mujeres y tienden a ocurrir en pacientes más jóvenes (edad media 40 años).
- La FA es una **lesión dolorosa** de la región anal que se presenta como una úlcera lineal.
- Se puede localizar desde la línea pectínea hasta el margen anal.
- Su ubicación más frecuente es en la línea media posterior (75%), y en segundo lugar en la línea media anterior (25%). En un 3% se presenta en ambas posiciones de manera simultánea.
- Con menor frecuencia se localizan en posiciones atípicas; en estos pacientes se debe descartar la enfermedad de Crohn, tuberculosis, sífilis VIH/SIDA, carcinoma anal o trauma.

### Clínica

- Ofrece un cuadro llamativo de **proctalgia**, con alteración importante de la calidad de vida.
- El síntoma característico es el dolor anal intenso durante y particularmente después de la defecación. Los pacientes describen el dolor como “paso de navajas o vidrio” por el ano
- En la fisura aguda el dolor puede ser de corta duración, mientras que en la crónica puede durar horas o, incluso todo el día. Al dolor puede agregarse rectorragia escasa que el paciente percibe en el papel higiénico. Muchos espontáneamente refieren miedo a defecar.

### Círculo Vicioso

- El trauma por las deposiciones produce la fisura, que lleva al espasmo reflejo del EAI, aumentando su presión de reposo, disminuyendo el flujo, perdurando la herida, dolor e isquemia, lo que produce un círculo vicioso.
- No se debe realizar tacto rectal
- El diagnóstico de la fisura anal es clínico, con la anamnesis y examen físico.

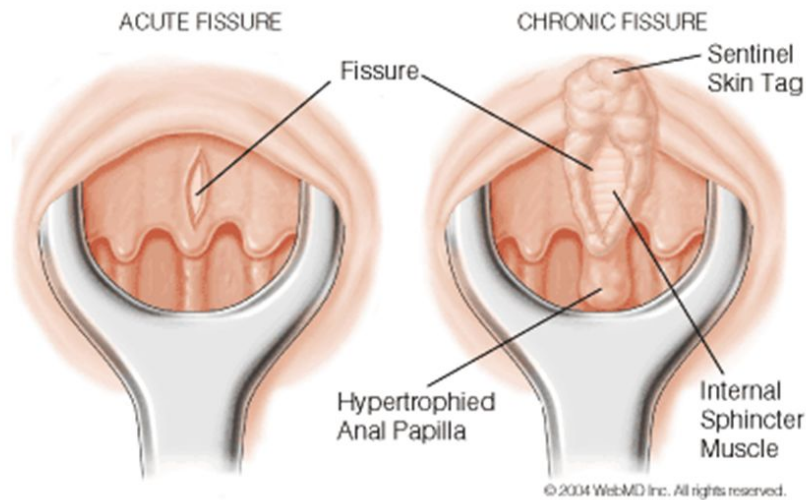


### Fisiopatología

- Se considera que el trauma o lesión mecánica del anodermo por el paso de deposiciones, duras o blandas, es un factor predisponente para desarrollar fisura anal, pero no necesariamente causal. Solo un tercio de pacientes con constipación o diarrea va a desarrollar fisuras.
- Lo que si se ha demostrado en estos pacientes es la hipertonía esfinteriana (presión de reposo del esfínter anal interno aumentada) y el menor flujo sanguíneo, principalmente a nivel de la línea media posterior.
- Ambas teorías, hipertónica e isquémica, se relacionan inversamente: al relajar o disminuir el tono del EAI aumenta el flujo sanguíneo y se corrige la fisura.
- **Trauma – Desgarro – Hipertonía del Esfínter Anal Interno – Isquemia – No curación - Trauma**

### CLASIFICACIÓN

- Aguda: Las fisuras agudas aparecen como un simple desgarro.
- **Crónica:** Cuando la persistencia de síntomas por **más de 6-8 semanas.**
  - Al examen hallazgos:
    - **Papila hipertrófica proximal**
    - **Plicoma cutáneo centinela**
    - **Visualización de fibras del esfínter interno.**
- Ante una **presentación atípica**, deben descartarse otros procesos patológicos y realizar exámenes complementarios.



## TRATAMIENTO

- **Tratamiento higiénico-dietético (medidas conservadoras).**
  - Primer escalón terapéutico tanto en la fase aguda como en la crónica.
  - Según las recomendaciones del ASCRS (American Society of Colon and Rectal Surgeons) este escalón es seguro, con pocos efectos secundarios y debería ser el **tratamiento de primera línea**.
  - Se busca disminuir el tono del esfínter anal.
  - Recomendaciones habituales: dejar de fumar, ejercicio físico moderado, correcto descanso.
  - Baños de asiento.
    - Uso tradicional para disminuir el tono del esfínter y reducir el dolor.
    - Evidencia débil.
    - Se recomienda por presentar pocos efectos adversos, mejora la higiene de la zona y produce alivio de los síntomas en algunos pacientes.
    - Baños de asiento con agua templada (36-40°C) durante 10 minutos, 2 veces al día y tras cada deposición.
    - No se ha demostrado que la asociación de ninguna sustancia al baño tenga beneficios, por lo que queda a criterio del especialista.
  - Evitar la constipación.
    - Dieta rica en fibra en la fase aguda de la FA (fisura anal) (25-30gr/día).
      - Capacidad de retener agua, obteniéndose una mezcla viscosa tipo gel.
      - Legumbres, frutas, hortalizas, cebada y avena, salvado de trigo, centeno, lechuga, manzana y piel de las frutas.
    - Ablandadores del bolo fecal.
      - Compuestos dietéticos que contribuyen a la producción de una masa fecal más voluminosa y blanda.
      - Salvado de trigo, goma guar, pectina, ciruela
  - Estas medidas conservadoras por sí mismas pueden conseguir la curación de la FA y prevenir la recurrencia.

- **Tratamiento médico.**
  - El objetivo es conseguir la relajación transitoria del esfínter interno, disminuyendo la hipertonia y mejorando la vascularización de la mucosa
  - El tratamiento médico (nifedipino (CA), nitroglicerina (NTG) y toxina botulínica (TB), tanto en fisura aguda como crónica, puede aplicarse con mayores tasas de curación que el placebo (medidas higiénico-dietéticas).
  
- **Tratamiento Quirúrgico:**
  - El tratamiento quirúrgico es el segundo escalón de la Fisura Anal Crónica (FAC)
  - La cirugía es el tratamiento más eficaz a largo plazo en la FAC
  - **Esfinterotomía lateral interna (ELI).**
    - Reducción del tono esfinteriano mediante la sección del esfínter anal interno (técnicas abierta y cerrada).
    - Tasas de curación en torno al 92-100%.
    - Tasas de incontinencia temprana y tardía del 3,3 y 16% respectivamente.
    - Considerar edad, paridad, trauma obstétrico y cirugías anorrectales previas.
    - La ELI sigue siendo la técnica quirúrgica de elección.
    - La ELI es la técnica de elección frente a rechazo, fracaso o complicaciones tras terapia farmacológica.
  - Anoplastia de avance.
    - Curetaje de la zona y realización de un colgajo local de piel y tejido subcutáneo de 1 cm de espesor.
    - Debe cubrir la fisura más allá del borde externo.
    - Se sutura a la mucosa rectal.
    - Necrosis, dehiscencia e infección son las complicaciones.
    - La indicación es con riesgo alto de incontinencia, o falla de tratamiento tras medidas médicas y ELI.
  - Fisurectomía o Fisurotomía:
    - Resección o Curetaje .
    - Combinadas con otros tratamientos (TB).
    - Menores tasas de incontinencia.
    - Menos efectiva que la ELI
  - Terapias en fase de evaluación.

#### **ALGORITMO TRATAMIENTO**

- Medidas de apoyo (fibra, ablandadores de heces, baños de asiento, analgésicos tópicos).
- Vasodilatadores tópicos (nifedipino o nitroglicerina) durante 1 mes en lugar de cirugía **(Grado de recomendación 1 B).**
- Se aconseja el uso de nifedipino 0,2-0,3% (fórmula magistral) en lugar de nitroglicerina como vasodilatador tópico.
- En los pacientes que no responden tras 8 semanas, aconsejan toxina botulínica o esfinterotomía lateral interna (ELI)
- **(tratamiento médico es menos eficaz que el quirúrgico, debe ser ofrecido por su amplia disponibilidad, buena tolerancia y ausencia de complicaciones graves.)**
- El tratamiento quirúrgico es el segundo escalón de la FAC

- La ELI se asocia con tasas de cicatrización de la FAC claramente superiores en comparación con la terapia médica.

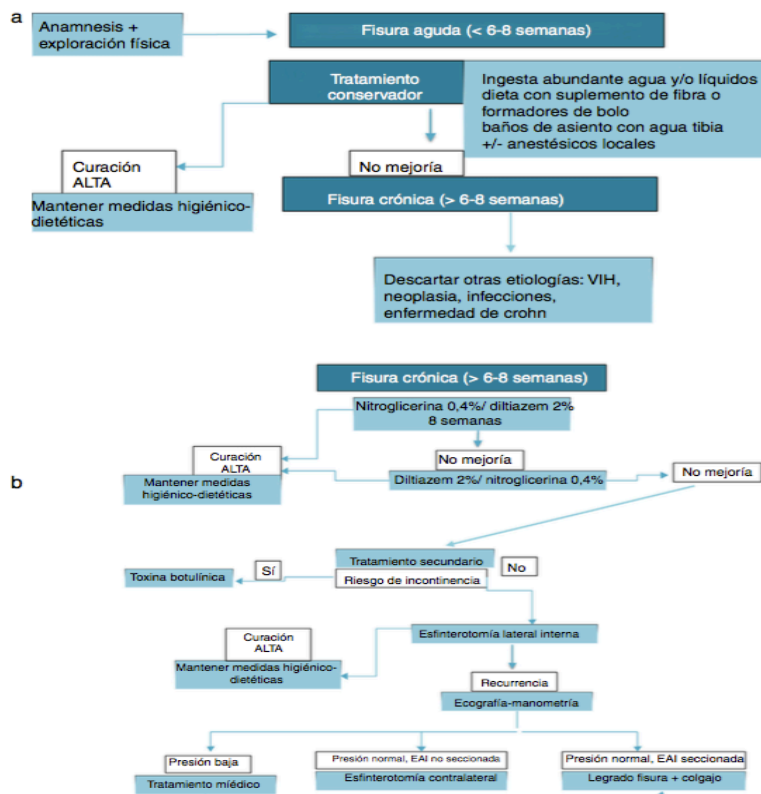
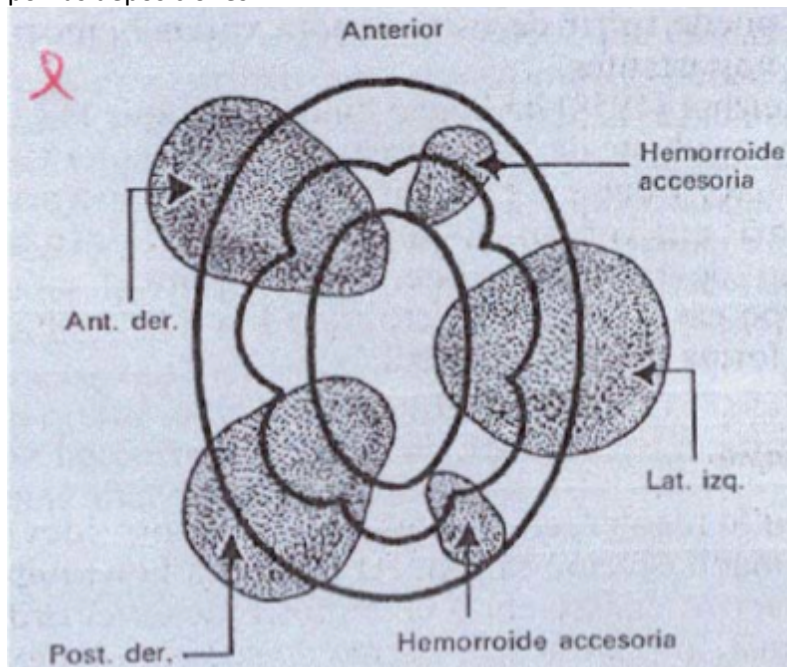


Figura 1 – Algoritmo de consenso de la Asociación Española de Coloproctología y de la Sección de Coloproctología de la Asociación Española de Cirujanos. a. Fisura anal aguda. b. Fisura anal crónica.



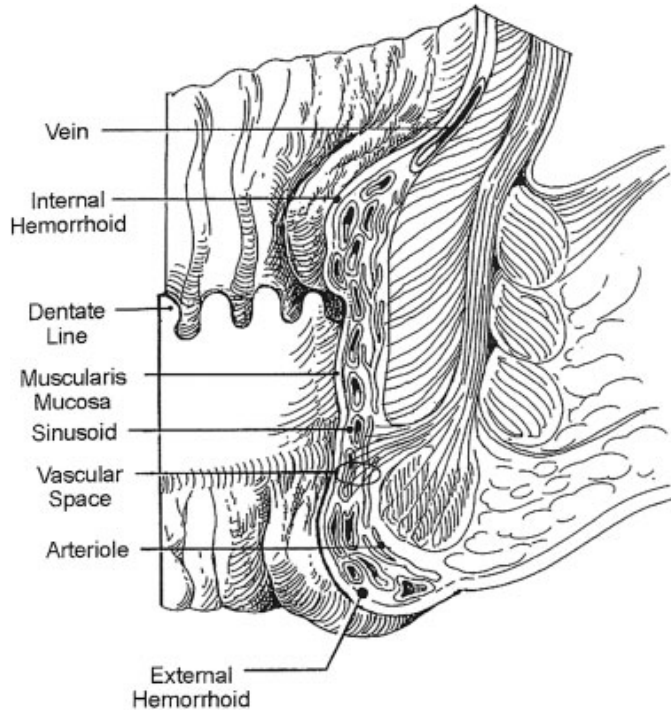
## 2.4 ENFERMEDAD HEMORROIDAL

- 3,3 millones de consultas en USA.
- 10 millones de auto reporte de hemorroides (4,4% de la población).
- Impacto en calidad de vida.
- Sin diferencia en hombres y mujeres
- La enfermedad hemorroidal se refiere a los síntomas y signos secundario a las hemorroides. Estas últimas son almohadillas vasculares que forman parte de la anatomía normal de los humanos. Según su ubicación en relación con la línea pectínea pueden ser clasificadas como internas o externas.
- **Hemorroides internas:**
  - Son estructuras vasculoelásticas en el espacio submucoso que almohadillan el canal anal y se encuentran proximal a la línea pectínea.
  - Están compuestas por vasos sanguíneos, tejido conectivo, músculo liso (músculo de Treitz) y tejido elástico.
  - Fisiológicamente existen tres plexos hemorroidales: lateral izquierdo y anterior y posterior derecho, cubiertos por epitelio columnar con inervación visceral (no duelen).
  - El complejo esfinteriano no logra cerrar completamente el canal anal, por lo tanto, la ingurgitación de las hemorroides contribuye a la continencia fina al proporcionar este cierre que falta.
  - Aportan al 20% de la presión de reposo del esfínter anal y lo protegen del trauma por las deposiciones.





- **Hemorroides Externas**
  - Se encuentran distal a la línea pectínea
  - Cubiertas por anodermo y piel del canal anal



### Fisiopatología

- La constipación (dieta baja en fibra), tos crónica (EPOC), embarazo, masa intraabdominal o pélvica, ascitis, pujo prolongado por malos hábitos defecatorios, la bipedestación (efecto gravitacional), hipertensión portal (no es una causa importante), son condiciones que aumentan la presión intraabdominal e impiden el retorno venoso adecuado.
- Esto asociado a la debilidad de los tejidos de soporte de las hemorroides favorece, además, el prolapso hemorroidal, el cual perpetúa la congestión venosa, especialmente si sobrepasa el esfínter.
- Aunque puede parecer paradójico, la diarrea también puede agravar o desencadenar una crisis hemorroidal, pues si bien disminuye el esfuerzo defecatorio, el aumento de la frecuencia es condicionante.

### Clínica

- 40% asintomáticos
- En el caso de las hemorroides internas, el síntoma más frecuente es la rectorragia y en segundo lugar el prolapso.
- Rectorragia: El sangrado es intermitente, rojo fresco, indoloro y en relación con la defecación, generalmente al final, posterior al paso del bolo fecal.
- El prolapso puede ser interno y el paciente refiere sensación de plenitud rectal, evacuación incompleta o urgencia defecatoria; o externo, y aqueja sensación de masa o de estar sentado sobre algún cuerpo extraño, descarga mucosa y dificultad para mantener la higiene perianal. En caso de existir prolapso, siempre preguntar si se logra reducir de

manera espontánea o con ayuda manual.

- Algunos refieren prurito, ardor o sensación de incomodidad generalizada.
- Hemorroides internas prolapsadas o estranguladas duelen.
- Hemorroides externas trombosadas duelen

### Examen Físico

- Signos que contribuyan a la fisiopatología de la enfermedad hemorroidal
- Evaluación del esfínter y presencia de fístulas.
- Inspeccionar el ano, periné y región sacrococcígea.
- Siempre hay que pedir al paciente que pujan para ver si con el esfuerzo se produce prolapso. La palpación digital de la zona permite evaluar sensibilidad, masas, trombos o induraciones. El tacto rectal en caso de palpar una masa, obliga a descartar tumor.
- Anoscopia, rectoscopia o colonoscopia de rutina preoperatoria. (sobre todo en mayores de 50 años).

### Diagnóstico

- Clínico. Síntomas cardinales la rectorragia y el prolapso
- Sospechar cáncer colorectal siempre, especialmente en mayores de 50 años solicitar colonoscopia.
- Grados III y IV:
  - Malestar perianal
  - Prurito
  - Manchado mucoso

**Clasificación de las hemorroides internas según Banow:** Permite orientar el tratamiento.

- Grado I: protruyen dentro del canal anal sin prolapsar por debajo de la línea pectínea durante el esfuerzo defecatorio.
- Grado II: protruyen a través del ano con defecación hasta el margen anal con la defecación, pero se reducen espontáneamente.
- Grado III: protruyen a través del ano, por debajo del margen anal y requieren reducción manual.
- Grado IV: prolapsan y no se reducen.

### Clinica Hemorroides externas:

- La rectorragia es poco frecuente.
- Tejido perianal redundante, prurito o dificultad para mantener higiene postdefecación.
- En caso de presentar dolor, se debe sospechar una trombosis hemorroidal.
  - Dolor intenso, agudo, localizado, que aumenta con la defecación, asociado a aumento de volumen duro, sensible al tacto, violáceo o azulino, cubierto por piel edematosa. A veces, pueden drenar espontáneamente y presentar sangrado.

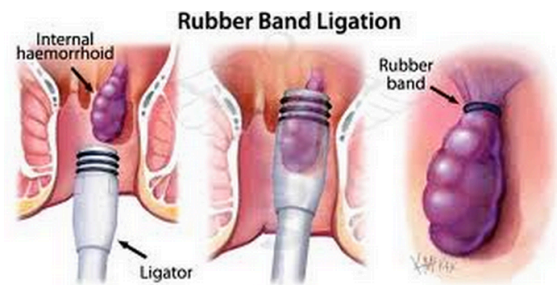## Tratamiento

- Tratamiento para todos los hemorroides sintomáticos
- **Tratamiento Médico:**
  - El manejo médico va dirigido principalmente a ablandar las deposiciones y a aliviar los síntomas.
  - Modificación de la dieta y algunos hábitos
    - Consumir abundante fibra (20-35gr/día)
    - Líquidos (al menos 2 a 3 litros de agua al día).
    - Evitar el pujo excesivo, valsalva, tiempo prolongado en el baño (más de 5 minutos) y el uso excesivo de papel higiénico.
    - Baños de asiento: Sumergir la región perianal en agua tibia por 10 a 15 minutos. Disminuye edema y espasmo del esfínter.
    - No existen medicamentos orales ni tópicos que se utilicen en la práctica clínica y que tengan un beneficio demostrado.

- **Procedimientos menores en consulta:**

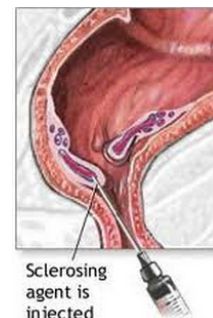- En pacientes con Hemorroides grado I, II y III en quienes el tratamiento médico a fracasado
- Ligadura con banda elástica

- Consiste en ubicar a unos 2 cm proximales a la línea dentada una ligadura que va a producir una isquemia del tejido ligado y una consecuente fibrosis que va a disminuir el prolapso y sangrado.
- 50-100% Éxito
- 68% Recurrencia a 5 años
- 10% requerirá Cirugía
- Superior a Escleroterapia y Coagulación infrarroja en tratamiento de hemorroides G I,II y III en cuanto a necesidad de repetir el procedimiento.
- Más dolorosa.
- Mayor número de complicaciones (menores) <1 a 3%
  - Dolor
  - Sangrado
  - Trombosis Hemorroides Externas
  - Síntomas Vasovagales
- Contraindicaciones
  - Contraindicación relativa para este procedimiento es la anticoagulación, ya que al quinto o séptimo día del procedimiento, se desprende la ligadura.



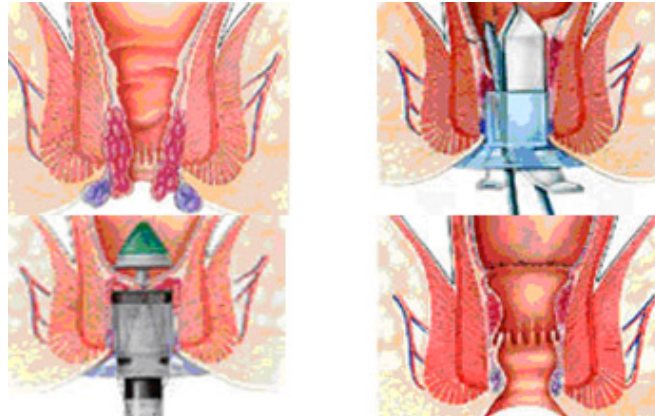
- Escleroterapia

- Inyección de 3-5 ml de esclerosante en ápex de la hemorroide
- 75 - 89% éxito en GI, II y III.
- Alto grado recurrencia sintomática.
- Especialmente útil en pacientes con tendencia al sangrado (Coagulopatías y anticoagulantes)
- Complicaciones poco frecuentes



- Sangrado y Discomfort
  - Complicaciones severas descritas en inyección en sitios erróneos
- Coagulación infraroja
  - Aplicación directa de ondas infrarrojas
  - Necrosis proteica de las Hemorroides
  - Usada en Hemorroides GI y GII
  - Reportes previos demostraron mayor recurrencia sobretodo en GIII y GIV
- Complicación temida de todos estos procedimientos: sepsis perianal.
- **Tratamiento Quirúrgico**
  - La cirugía se reserva para la enfermedad hemorroidal que no ha presentado respuesta a tratamiento médico o a procedimientos menores o que no toleren los procedimientos menores en consulta.
  - Hemorroides internas y externas con prolapso significativo (grado III y IV)
  - De todos los pacientes con enfermedad hemorroidal, solo un 5 a 10% finalmente requerirá cirugía.
  - Hemorroidectomía
    - Gold estándar
    - Ferguson (Hemorroidectomia Cerrada).
      - Consiste en la extirpación de los componentes internos y externos, ligando los pedículos y cerrando el defecto en la mucosa.
    - Milligan – Morgan (Abierta).
      - Defecto se espera que cierre por segunda intención en 4 a 8 semanas.
    - En ambas técnicas el dolor postoperatorio es el principal problema.
      - Retorno a actividades normales 2-4 semanas
      - Dolor manejado con analgesia relajantes musculares y baños de asiento.
    - Tasa de recidiva global es aproximadamente un **5%** y no habría diferencias estadísticamente significativas entre una y otra.
    - Tiempo de curación menor en cerrada (2,8 vs 3,5 sem)
    - Cerrada requiere mayor analgesia y desarrolla más complicaciones (Estenosis, retención urinaria)
    - Complicaciones:
      - Sangrado (5%)
      - Retención de orina (0,2-36%)
      - Incontinencia fecal (2-12%)
      - Estenosis anal (0-6%)
      - Infección (0,2-6%)
      - Impactación fecal (0,4%)
  - Hemorroidopexia con stapler circular (PPH)
    - Principal ventaja teórica sobre la hemorroidectomía clásica es el menor dolor postoperatorio y la reinserción laboral más rápida.
    - Principal desventaja: Mayor recurrencia

- PPH (Procedure for Prolapse and Hemorrhoids)
  - Remoción en rodete cilíndrico de mucosa y submucosa rectal, incluyendo tejido hemorroidal proximal a la línea dentada, creando una anastomosis circunferencial con stapler.



- Ligadura guiada por doppler
  - THD (Transanal hemorrhoidal dearterialization)
  - Ligar bajo doppler las 6 entradas arteriales, ligar con sutura reabsorbible, plicatura de mucosa redundante.

#### Trombosis Hemorroidal Externa:

- El tiempo de evolución desde el inicio del dolor es fundamental para decidir el manejo
  - Dolor anal de inicio súbito
    - Intensificado con defecación
    - Máximo a los 2-3 días
    - Desaparece en una semana

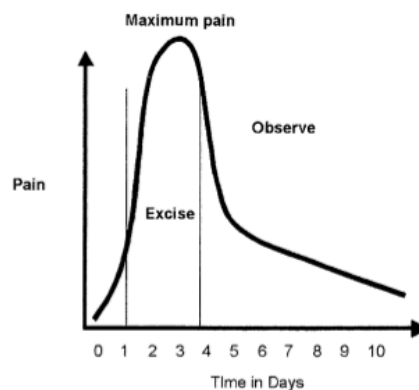


Fig. 2. Timing of pain and appropriate treatment of thrombosed external hemorrhoids. (From Cintron J, Abcarian H. Benign anorectal: hemorrhoids. In: The ASCRS textbook of colon and rectal surgery. New York: Springer-Verlag, Inc; 2007. p. 156-77; with kind permission of Springer Science+Business Media.)

- Si bien la mayoría resuelve espontáneamente con medidas médicas como el uso de AINES, baños de asiento, fibra y laxantes, en aquellos pacientes que consultan en las primeras 72 horas por dolor intenso, podría realizarse una trombectomía (anestesia local, incisión elíptica en relación con hemorroide trombosado y drenaje).

### **Fluxión hemorroidal o hemorroides estranguladas**

- Es la complicación más dolorosa de la enfermedad hemorroidal; es una tromboflebitis de las hemorroides internas y externas, pudiendo abarcar toda la circunferencia anal o parte de ella; del mismo modo puede afectar uno o varios paquetes. También se la designa como enfermedad hemorroidal aguda, prolapso hemorroidal trombosado, prolapso de grado IV con estrangulación o hemorroides agudas estranguladas.
- Las hemorroides prolapsadas que se encarceran pueden provocar dolor agudo y retención urinaria.
- Dependiendo del curso del tiempo, el tejido puede ulcerarse y necrosarse o gangrenarse.
- El tratamiento es la hemorroidectomía urgente en la sala de operaciones.
- Todo el tejido desvitalizado está desbridado y, si hay un absceso, se debe considerar dejar las heridas abiertas.



## 2.5 ENFERMEDAD PILONIDAL

- **Definición:** Infección subcutánea del pliegue interglúteo
- Condición Adquirida
- Características comunes en la enfermedad pilonidal:
  - Hay fosas en la línea media en el pliegue interglúteo denominadas aberturas primarias o **fositas pilonidales o pits**.
  - La fosa puede extenderse en tractos fibrosos subcutáneos llamados **senos pilonidales**
  - El seno pilonidal puede conectarse a una abertura secundaria.
  - La abertura secundaria se encuentra fuera de la línea media y se caracteriza por el drenaje de líquido purulento y serosanguíneo con tejido de granulación e hipertrofia del epitelio que rodea la abertura.
  - El pelo se ve a menudo extruyendo desde la abertura primaria.
  - El seno pilonidal puede ser único, múltiple, corto o largo. Más del 90% se extienden hacia cefálico.
  - Si un seno pilonidal se extiende caudal, la abertura secundaria puede parecerse a una fistula anorectal.
- Segunda década de la vida
- Hombres: Mujer / 3-4:1
- Factores de riesgo:
  - Obesidad
  - Conductor
  - Hirsutismo
  - Ocupación Sedentaria
  - Agregación Familiar

- **Presentación Clínica:**

- **Cuadro Agudo**

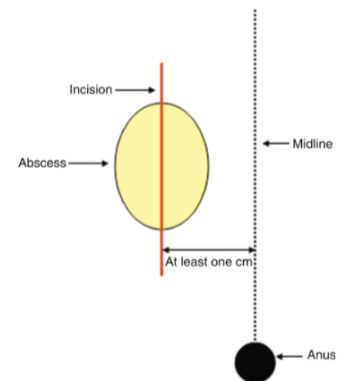
- **Absceso pilonidal**

- Cirugía: Drenaje de Absceso

- Anestesia local
        - Paralelo a línea media
        - 1cm lateral
        - Resección elipse cutánea

- Manejo Postoperatorio:

- Baños de Asiento / aseo con ducha
        - Cobertura con apósito
        - Rasurado de la zona (Evidencia 1C)
        - Recurrencia 50%
        - Uso de antibióticos restringido en casos de compromiso cutáneo extenso.
        - Es razonable dar un plazo de un mes, esperando que se resuelva la infección e inflamación de la zona para decidir si corresponde realizar una cirugía electiva para hacer resección completa del seno.

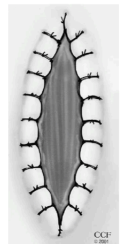

- **Cuadro Crónico**
  - **Enfermedad pilonidal**
    - El tratamiento es quirúrgico o no según la preferencia del paciente y la extensión de la enfermedad.
    - Cuando hay un seno pilonidal asintomático generalmente la consulta es por la palpación de aumento de volumen en zona interglútea. Si el seno no muestra signos de infección, es pequeño y no produce mayor molestia, se puede recomendar la observación y solo si aparecen síntomas se opta por cirugía electiva que consiste en técnicas abiertas y cerradas.
    - Manejo No quirúrgico:
      - Afeitarse solo ha sido recomendado como una alternativa a la cirugía.
      - El afeitado puede mejorar las tasas de curación del seno pilonidal.
  - **Enfermedad pilonidal compleja: Tratamiento Quirúrgico**
    - Enfermedad Pilonidal Complicado:
      - Enfermedad de larga duración con tractos sinusales múltiples.
      - Pueden existir abscesos parcialmente drenados
      - Ocasionalmente, este proceso puede extenderse lateralmente en la región glútea.
    - Enfermedad pilonidal recurrente
      - Ocurre en pacientes que se han sometido a diferentes procedimientos quirúrgicos con persistencia de la enfermedad.

- **Tratamiento Quirúrgico**

- Marsupialización:

- Consiste en el destechamiento del quiste luego de lo cual se efectúa una sutura de la piel a los bordes de la cavidad quística para reducir la superficie cruenta que se deja para cierre por segunda intención.
- Tiempo de curación prolongado
- **2%** de recurrencia
- Disminución de superficie de hasta 50-60%
- Manejo del vello de la zona

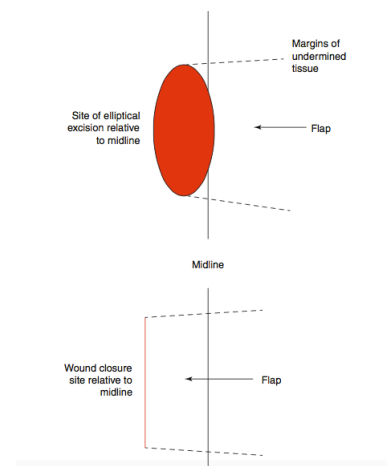


- Resección + cierre con colgajos

- Modificación de pliegue interglúteo:

- Karydakis

- Incisión elíptica
- Paralela a línea media a 1 cm de ella
- Exéresis hasta fascia sacra
- Colgajo subcutáneo, se sutura a fascia sacra
- Cierre de piel lateral a pliegue
- Complicación de 8,5%
- Estadía de 5 días





- Bascom I
  - Cambio de condiciones de pliegue interglúteo
  - Incisión y curetaje ( 1 cm línea media)
  - Conexión de orificios línea media con incisión
  - Recurrencia 10 %
- Bascom II
  - Eliminar pliegue interglúteo
  - Evitar retiro de tejido sano
  - Sólo se realiza curetaje de tejido comprometido
  - Cierre de piel fuera de línea media
- Colgajo V-Y, Colgajo Miocutáneo y Colgajo de Limberg
  - Uso principalmente en casos complejos y recidivados
  - Mayor estadía hospitalaria
  - Complejo
  - Uso en casos excepcionales
- Z plastía



## 2.5 INCONTINENCIA FECAL

- Fisiología de la Continencia:
  - **ESFÍNTER EXTERNO Y EL HAZ PUBORECTAL DEL ELEVADOR DEL ANO**
    - **Músculo Estriado:** 30% - 40% del tono de reposo anal
    - **INERVACIÓN:** Rama inferior del nervio pudendo (S3-S4)
    - **TONO DE REPOSO:** > 50 mmHg
    - **PRESION DE COMPRESIÓN:** > 100 mmHg
    - Durante la defecación el músculo se relaja y elonga permitiendo la correcta alineación de recto y conducto anal para permitir el paso de las heces.
  - **ESFINTER ANAL INTERNO:** Continuación de la musculatura propia del recto
    - **Músculo Liso:** 50% -55% del tono de reposo del canal anal.
    - **INERVACIÓN:** Sistema Nervioso Autónomo.
- La continencia es un elemento básico de la calidad de vida.
  - La continencia es el resultado de una interacción equilibrada entre:
    - Complejo del esfínter anal.
    - Consistencia de las heces
    - Función del reservorio rectal
    - Función neurológica.
- **DEFINICIÓN:**
  - **Incontinencia fecal:** Paso involuntario de materia fecal a través del ano o la incapacidad para controlar la descarga de contenido intestinal.
- **Condiciones:**
  - Por al menos un mes.
  - Edad: > 4 años con control logrado previamente.
- Su gravedad puede variar desde un paso involuntario de gases hasta la evacuación completa de materia fecal.
- Dependiendo de la gravedad:
  - Impacto significativo en la calidad de vida del paciente.

### CLASIFICACIÓN

- **Incontinencia pasiva** : Corresponde al paso involuntario de deposiciones o gas sin darse cuenta.
- **Urge-incontinencia**: Implica el paso de material fecal a pesar de un activo esfuerzo en tratar de retener las deposiciones.
- **Ensuciamiento anal (faecal soiling)**: Es la pérdida de pequeñas cantidades de deposiciones sin darse cuenta, seguido posteriormente de una evacuación de consistencia normal.

### EPIDEMIOLOGÍA:

- Su verdadera prevalencia es difícil de evaluar de manera confiable.
- Aumenta con la edad:
  - 0,5% a 1% en personas menores de 65 años.
  - 3% a 8% en personas mayores de 65 años.
  - Pacientes institucionalizados, entre el 30 al 45%.

- Proporción de mujeres a hombres: 63% vs 37%
- Pacientes ambulatorios generales: 5,6%
- Pacientes uroginecológicos: 15,9%.

## ETIOLOGÍA

- La incontinencia fecal debe considerarse como el síntoma de la vía final común de múltiples etiologías independientes
- Se ha asociado un gran número de etiologías incluidas anomalías estructurales adquiridas o malformaciones congénitas, afecciones degenerativas y funcionales o trastornos neurológicos. Las causas estructurales son las mas comunes:
  - Lesión obstétrica con desgarro vaginal y compromiso del esfínter
  - Cirugías anorrectales
  - Hemorroidectomía
  - Esfinterotomía / Fistulotomía
    - Contracción puede resultar en acortamiento de las fibras musculares detrás del ano sin estrecharlo.
  - Prolapso
  - Reconstrucción colo-anal o ileo-anal

## EVALUACIÓN DIAGNÓSTICA

- Historia
  - Comienzo
  - Cuantificación: suciedad, filtración, accidentes.
  - Evaluación cualitativa: Incontinencia pasiva vs urge-incontinencia.
  - Historia obstétrica: Embarazos, partos vaginales.
  - Cirugías previas: Anorrectales, histerectomía, de vejiga, colorrectales, espinales.
  - Comorbilidad: Diabetes, ACV, etc.
  - Función intestinal y calidad de las deposiciones.
  - Evacuación incompleta.
  - Paso de gas o heces a través de la vagina.
  - Medicamentos.
- Examen físico
  - Inspección: Ano, pliegues, cuerpo perineal, irritación de la piel, descenso perineal, prolapso, cloaca, fístula rectovaginal.
  - Examen digital: Integridad del esfínter, tono (reposo / compresión), contracción compensatoria / descoordinación, rectocele, masa.
  - Sensación / reflejo anal
  - Instrumentación / visualización: Descartar otras patologías (ej., Tumor rectal, proctitis)
- Evaluación de la severidad e impacto en la calidad de vida
  - SCORING SYSTEMS:
    - Wexner/CCF incontinence score
      - Score más comúnmente empleado debido a su facilidad de uso

- La puntuación deriva de 5 parámetros cuya frecuencia se clasifica en una escala de 0 (= ausente) a 4 (diaria): Incontinencia a gases, a heces no formadas, o a heces sólidas, necesidad de usar apósitos y cambios en el estilo de vida.
- Rango: 0 – 20
- 0 = control completo / 20 = incontinencia

**Table 2 Cleveland Clinic Fecal Incontinence Score<sup>[12]</sup>**

Parameter	Frequency				
	Never	Rarely ( < 1/mo)	Sometimes ( < 1/wk but ≥ 1/mo)	Usually ( < 1/d but ≥ 1/wk)	Always ( ≥ 1/d)
Incontinence to solid stool	0	1	2	3	4
Incontinence to liquid/loose stool	0	1	2	3	4
Incontinence to gas	0	1	2	3	4
Wears pad	0	1	2	3	4
Lifestyle alteration	0	1	2	3	4

Sum of the five parameters: perfect control = 0; complete incontinence = 20.

- Fecal Incontinence Severity Index (FISI)
  - Fecal Incontinence Quality of Life (FIQL) score
  - St. Marks Incontinence Score (SMIS)
  - Ninguno incluye componentes fisiológicos o parámetros de prueba objetivos para reflejar con precisión la gravedad clínica.
- Pruebas de Fisiología y Anatomía Anorrectal
    - Ultrasonido anal:
      - Indicación: Evaluación de tratamiento quirúrgico (esfinteroplastia), en pacientes con antecedentes de trauma obstétrico y/o pacientes con antecedentes de cirugías previas.
      - Mínimamente invasivo, indoloro, y costo/efectivo v/s (CT y RM).
      - Visualización de estructuras anatómicas anorrectales
      - Transductor endoanal que gira en 360º
      - Evaluación anatómica del esfínter:
        - Disrupción del esfínter interno y/o externo.
      - Sensibilidad y especificidad cercano al 100% en la identificación de los defectos del esfínter
    - Manometría:
      - La indicación estaría justificada principalmente en pacientes con síntomas de urge-incontinencia o con sospecha de alteración de la distensibilidad rectal.
      - El resultado no se correlaciona directamente con la magnitud de la incontinencia.
      - Los resultados no traduce la presencia de un defecto estructural del esfínter anal.
      - Evaluación de Presión del esfínter / Reflejos rectoanales.
        - Presión de reposo disminuida: Anormalidad de EAI
        - Presión de contracción voluntaria reducida: Defecto del EAE
      - Estudio con balón rectal:

- Umbral para la percepción sensorial del recto:
    - Neuropatía diabética o malformación anorrectal neurogénica congénita.
  - Sensación anorrectal y tolerancia al volumen
    - Medida de compliance
- Estudios de inervación: PNTML (de latencia motora terminal del nervio pudendo), ocasionalmente EMG.
  - Latencia prolongada sugiere neuropatía pudendo.
    - Lesión por estiramiento, diabetes, quimioterapia, etc.
- Colocación del electrodo de prueba SNS (fase I)
- Colonoscopia
- Evaluaciones adicionales en casos seleccionados:
  - Defecografía
  - Evaluación por otras especialidades (uroginecología, urología)

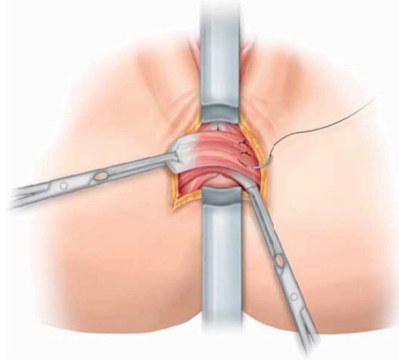
### Tratamiento

- El tratamiento dietético y médico se recomiendan como terapia de primera línea para pacientes con incontinencia fecal.
- 22 – 54% de mejoría en IF con el solo hecho de manejar los hábitos alimentarios, el control de ingesta de líquidos y adecuación de los fármacos.
  - Optimizar la consistencia de las heces
    - Fcos. antidiarreicos
    - Colestiramina
  - Biofeedback
  - Ralentizar la motilidad intestinal
  - Minimizar la carga de heces en el recto.
    - Enemas

### OPCIONES DE TRATAMIENTO

- BIOFEEDBACK:
  - Obtención de información sobre constantes biológicas de un individuo que son retroalimentadas al mismo, permitiendo la toma de conciencia de situaciones que son susceptibles de ser modificadas
  - Fase 1: Evaluación y educación
  - Fase 2: Ejercicio activo
    - Entrenamiento de fuerza
    - Entrenamiento sensorial rectal
    - Entrenamiento de coordinación
  - Fase 3: Destete y refuerzo
  - Las mejorías en los scores de IF son duraderos al menos 1 año, algunos pacientes requieren sesiones adicionales como refuerzo.
  - El Biofeedback debe considerarse como tratamiento inicial para pacientes con incontinencia.

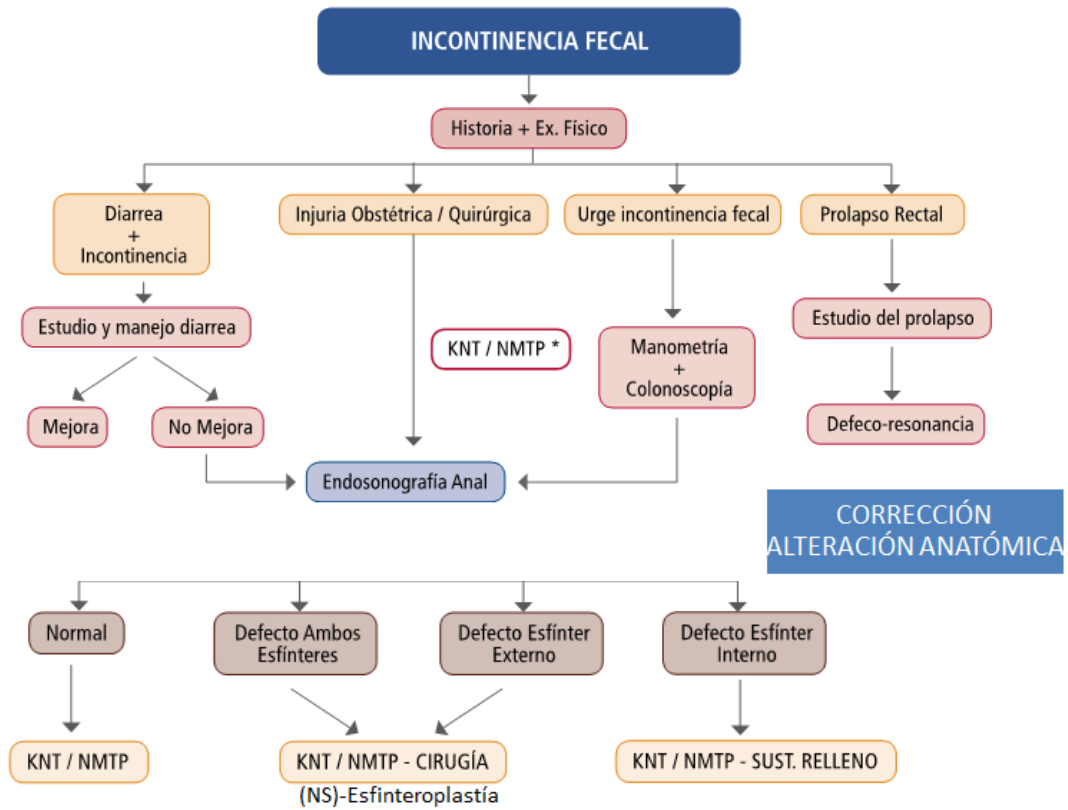
- CORRECCIÓN DE PATOLOGÍAS ANATÓMICAS
  - Los defectos anatómicos obvios como la fístula rectovaginal, el prolapso rectal o hemorroidal, la fístula del ano o la deformidad similar a una cloaca deben corregirse como parte del tratamiento de la incontinencia fecal.
- ESFINTEROPLASTÍA.
  - La reparación del esfínter (esfinteroplastia) se puede ofrecer a pacientes sintomáticos con un defecto definido del esfínter anal externo.
  - Técnica quirúrgica:
    - Esfinteroplastia superpuesta.
    - Se utiliza una incisión perineal con un abordaje curvilíneo en el borde exterior del esfínter externo de hasta 180° para permitir la exposición de músculos sanos.
    - Los extremos cortados del músculo del esfínter se superponen horizontalmente y se suturan con sutura absorbible.
    - Una reparación del esfínter puede recuperar algo de fuerza, pero presenta deterioro continuo y posiblemente acelerado.
  - Los resultados a corto plazo después de la reparación del esfínter son favorables, con resultados buenos a excelentes en 30-83% de los pacientes.
  - Después de 5-10 años, solo 40-45% de los pacientes estaban satisfechos con el resultado funcional.
  - No se recomienda la plicatura del esfínter anal externo (Reparación de Park).



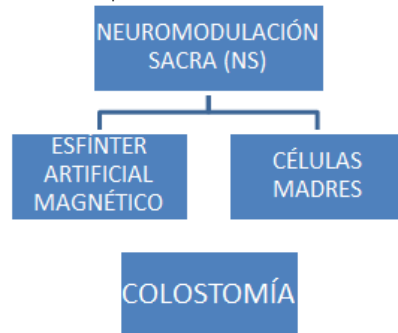
- INYECCIÓN DE AGENTES DE RELLENO
  - La inyección de agentes biocompatibles en el canal anal puede ayudar a disminuir los episodios de incontinencia fecal pasiva.
  - Se inyectan en el canal anal para aumentar físicamente el área y causar obstrucción mecánica a la incontinencia.
  - A largo plazo parecen perder eficacia.
- NEUROMODULACIÓN SACRA
  - La neuromodulación sacra se puede considerar como una opción quirúrgica de primera línea para pacientes incontinentes con y sin defectos del esfínter.
  - Mejor respecto a electroestimulación del nervio tibial posterior.
- ELECTROESTIMULACIÓN DEL NERVIO TIBIAL POSTERIOR
  - Proporciona una mejoría a corto plazo en los episodios de incontinencia fecal.

- ESFÍNTER ANAL ARTIFICIAL
  - La implantación de un esfínter intestinal artificial sigue siendo una herramienta eficaz para pacientes seleccionados con incontinencia fecal grave.
  
- CREACIÓN DE UN NUEVO ESFÍNTER ANAL
  - Restricciones técnicas y altas tasas de complicaciones.
  - Rara vez se usan y sólo se pueden encontrar en centros especializados
  - Graciloplastía dinámica.
  
- CREACIÓN DE UN OSTOMA
  - La creación de una colostomía es una excelente opción quirúrgica para pacientes que han fallado o no desean buscar otras terapias para la incontinencia fecal.
  - Posibilidad de mejorar la calidad de vida del paciente y devolverle el control sobre sus intestinos y restablecer la predictibilidad.
  - Mejora de la calidad de vida en el 83% de los pacientes.
  - 84% habría elegido un ostoma de nuevo.
  
- CÉLULAS MADRE

## ALGORITMO DE MANEJO



\*En pacientes seleccionados se podría iniciar tratamiento con KNT previo a endosonografía anal  
 \*NMTP: neuromodulación tibial posterior. KNT: Kinesioterapia rehabilitación







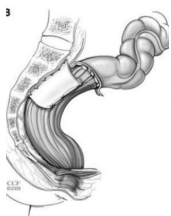## 2.6 PROLAPSO RECTAL

- **Definición:** Es la protrusión de todas las capas del recto a través del ano, que se manifiesta como anillos concéntricos de la mucosa rectal.
- **Clasificación:**
  - Completo:
    - Prolapso circunferencial de la pared rectal de espesor total más allá del canal anal.
  - Oculto / Interno:
    - No sobrepasa el margen anal (intususcepción recto-rectal)
  - Mucoso / Incompleto:
    - Sólo mucosa protruye.
- **EPIDEMIOLOGÍA**
  - Incidencia de 0,25 – 0,42 % en la población adulta.
  - Pacientes mayores de 50 años tienen 6 veces más probabilidades de presentar prolapso rectal.
  - Incidencia peak a los 70 años
  - Mujeres 6-10:1 Hombres
  - Hombres (20-40 años) → Pacientes psiquiátricos.
- **ETIOLOGÍA:**
  - Laxitud de tejidos de sostén rectal - sacro
  - Fondo de saco de Douglas profundo
  - Hipotonía muscular pelvis
  - Rectificación rectal
  - Colon sigmoides redundante
- **3 tipos de prolapso:**
  - Tipo I: Protrusión de mucosa rectal redundante (falso prolapso habitualmente asociado con hemorroides)
  - Tipo II: Intususcepción sin hernia deslizante
  - Tipo III: Hernia deslizante del fondo de saco, el cual es considerado como el más común.
    - Hernia perineal deslizante o Procidencia
      - Se origina en una hernia del saco de Douglas que protruye como una intususcepción a través del conducto anal.
- Clasificación Oxford:
  - Prolapso rectal interno
    - Grado bajo. Grado I desciende al límite proximal de rectocele
    - Grado II Desciende al nivel de rectocele, pero no al canal anal
    - Grado III de alto grado, desciende hacia el canal anal
    - Grado IV desciende al canal anal
  - Prolapso rectal externo
    - Grado V Desciende por el canal anal, sobresale del ano

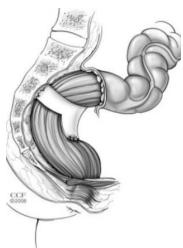
- Clínica inicial:
  - Protrusión con valsalva, reductible
  - Mucosidad y ensuciamiento 15-35%
  - Ulceración y sangrado mucoso 75-100%
- Clínica avanzada:
  - Evacuaciones incompletas y tenesmos
  - Incontinencia fecal 75%
  - Disfunción de otros órganos
- Estudios complementarios
  - Colonoscopia: Excluir neoplasia.
  - Defecografía RNM:
    - Puede demostrar prolapso a través del ano, pero no es necesaria para demostrar un prolapso rectal de espesor completo.
  - Manometría anal: Función del esfínter, ya que el músculo del esfínter anal interno se debilita por la dilatación crónica y puede demostrar presiones bajas de reposo.
  - La endosonografía anal: demostración de un defecto del esfínter puede ser útil si se está considerando una reconstrucción del esfínter.
- **TRATAMIENTO**
  - Manejo Médico
    - Alimentos ricos en fibra, suplementos de fibra (de 25 a 30 gramos por día) y de 1 a 2 litros por día de agua y otros líquidos para regular los movimientos intestinales y tratar de controlar la filtración y / o el estreñimiento.
    - Biofeedback
      - Minimizar los síntomas antes de una reparación quirúrgica, para aquellos con enfermedades que impidan una reparación quirúrgica y para aquellos que rechazan una reparación quirúrgica.
  - **Tratamiento quirúrgico:**
    - La simple presencia de prolapso rectal es una indicación de reparación quirúrgica debido a la progresión de los síntomas, el debilitamiento del complejo del esfínter y el riesgo de encarcelamiento.
    - Único tratamiento curativo
    - Objetivos del Tratamiento
      - Corrección anatómica
      - Evitar progresión y daño esfinteriano
      - Resolver síntomas (constipación / incontinencia)
      - Preservar función anorectal
    - Selección de técnica a considerar:
      - Edad
      - Comorbilidades / Riesgo Operatorio
      - Abdomen hostil
      - Experiencia del cirujano
      - Defectos asociados

## Clasificación según Técnicas Quirúrgicas

- Abdominal
  - Pexia



- Wells – Rectopexia posterior con malla:
  - La malla se fija entre el recto posterior y promontorio
  - Malla de polipropileno en forma de T (15 × 7 cm) cuya rama horizontal se fija con dos grapas bajo el promontorio y se sutura a ambos lados del recto con sutura de poliglactina 3/0 rodeando los dos tercios posteriores



- Ripstein – rectopexia anterior rodeando el recto con la malla:
  - El recto es completamente movilizado hasta el nivel de los elevadores. Se ejerce una tracción sostenida del mismo desplazándolo de la concavidad del sacro. Se pasa a su alrededor una malla protésica de polipropileno de 5 cm de ancho. Se fijan los extremos de la misma con puntos a la fascia presacra, pudiendo penetrar en el periostio, a 5 cm por debajo del promontorio y a 1 cm aproximadamente de la línea media
  - Se realizan además puntos no absorbibles de fijación o anclaje de la malla a la cara rectal anterior
  - El índice de recurrencia con esta técnica varía del 0% al 10% con una media de 5%, según las diferentes series
  - La recurrencia oscila entre el 0%-20%, con una media del 5,5%.

- Rectopexia ventral con malla (D'hoore)
  - Movilizar el recto posterior hasta el coxis
  - Suturar la malla de 5 cm ( Marlex, Teflon, Prolene) a la pared anterior del recto
  - Llevar el recto a cefálico y hacia el sacro para reducir la redundancia del intestino
  - Suturar la malla a nivel del promontorio en la fascia pre sacra
  - No rodear completamente el recto con la malla, la cara posterior debe contactar con el sacro
  - Recurrencia 0-13%
- Complicaciones rectopexia con malla:
  - Hemorragia presacra
  - Infección pélvica: 0-5%, que incluye absceso pélvico, infección de la malla, fístulas, etc
  - Obstrucción del intestino delgado: 0-2% - Infección de herida: 0-10% - Infección urinaria: 0-10%. Las complicaciones tardías son la impactación fecal y la estenosis a la altura de la malla

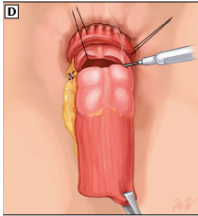
- **Resección**

- Frickman-Goldberg

- Recomendada en prolapso + constipación y recidivas
    - Movilización completa del recto
    - Bordes laterales se fijan bajo tensión a la aponeurosis presacra mediante dos suturas no reabsorbibles a cada lado
    - La resección sigmoidea debe permitir una anastomosis sin tensión

- **Perineal**

- **Resección**

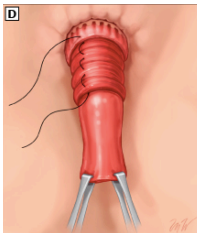


- Altemeier:

- Rectosigmoidectomía perineal, resección de espesor completo transanal + anastomosis coloanal
      - Prolapso completo de segmento largo >5cm
      - Se asocia a plastía anterior de elevadores

- Delorme:

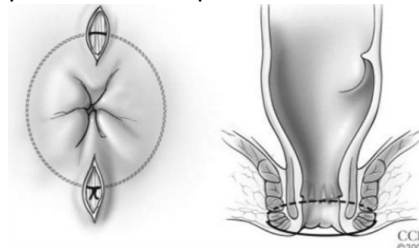
- Resección mucosa en manga y plicatura muscular
        - La mucosa se incide circunferencialmente a la capa submucosa a un nivel de aproximadamente 1 a 2 cm proximal a la línea dentada. La resección de la mucosa en la manga se continúa proximalmente hasta que se reseca el tubo de mucosa redundante.
    - 1900 Edmond Delorme.
    - Procidencia rectal ≤5 cm.
    - Paciente de alto riesgo / abdomen hostil
    - Anestesia regional - Litotomía.
    - Complicaciones 4-12%
      - Sangrado
      - Dehiscencia anastomosis
      - Retención urinaria
      - Impactación fecal
    - Resultados
      - Mortalidad 0-4%
      - Recurrencia 4-38%



- Cerclaje

- Thiersh

- Con los resultados de las operaciones anteriormente descriptas prácticamente quedó en desuso.



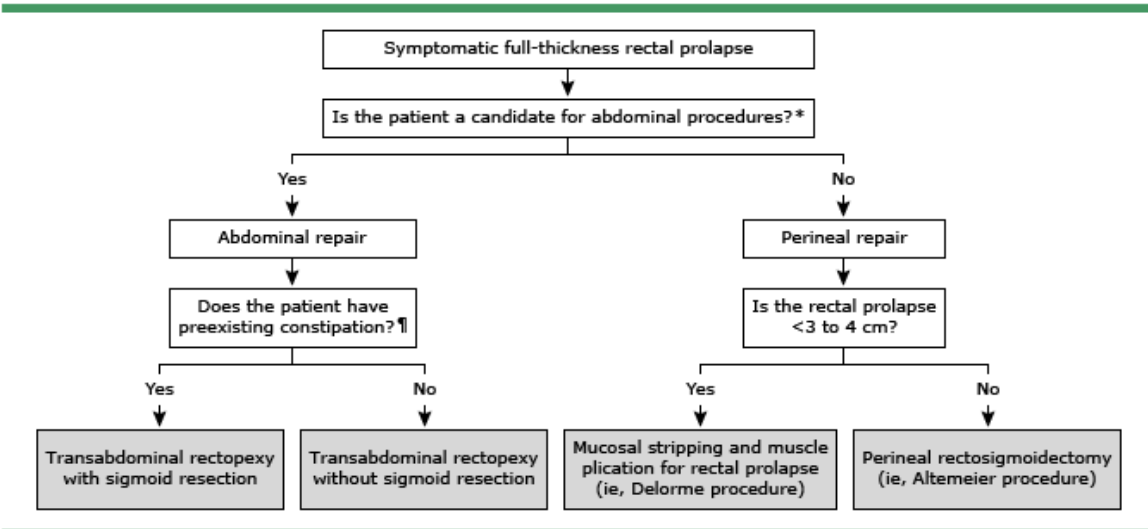
- Lomas-Cooperman

### CONCLUSIÓN

- Procedimientos abdominales idealmente, sobre todo en pacientes jóvenes por su baja recurrencia.
- Favorecer la resección asociada del sigmoides en caso de constipación
- Procedimientos perineales de preferencia en pacientes mayores con comorbilidades
- Preferir la resección mucosa (Delorme), más «fisiológica»
- Preferir la amputación rectal (Altemeir) en los casos más severos de prolapso

### ALGORITMO DE MANEJO

#### Selecting a surgical procedure for rectal procidentia (prolapse)





## 2.7 ENFERMEDAD DE FOURNIER

**Definición:** Forma rápidamente progresiva de fascitis necrotizante de causa infecciosa, del periné, genitales o región perianal

- Trombosis vasos pequeños
- Necrosis piel
- Extensión pared abdominal
- Condición que amenaza la vida
- Enfermedad reportada por Jean Alfred Fournier 1883 → Gangrena de Baurienne-Fournier
- La gangrena de Fournier es una afección relativamente infrecuente, que representa apenas el 0,02% de los ingresos hospitalarios
- La incidencia está aumentando con el envejecimiento de la población y una mayor prevalencia de diabetes.
- Mayor incidencia entre la quinta y sexta década de vida.
- 1,6 / 100.000 varones
- Relación hombre / mujer → 10:1
- Factores de riesgo:
  - Edad avanzada
  - DM → 46%
  - HTA
  - Alcohol
  - Desnutrición – Obesidad
  - ERC – DHC
  - Inmunosupresión
  - Usuarios sonda foley
  - Trauma perianal
  - Enfermedad anorectal
- **El reconocimiento temprano junto con una extensa resección del tejido necrótico, tratamiento antimicrobiano rápido y adecuado y volemicización agresiva, son el pilar del manejo de la gangrena de Fournier, logrando reducir la morbilidad y la mortalidad en estos pacientes.**
- Estancia media hospitalaria → 30 días.
- Mortalidad
- Alta → 4 – 80 %, 20 - 40%
- Causas → Sepsis – SDRA – CID – Shock séptico – FOM
- Factores asociados a mortalidad elevada:
  - Taquicardia, taquipnea
  - Aumento creatininemia
  - ERC pre existente
  - Extensión superficie corporal
  - Ingreso tardío → sepsis grave
  - Hipotensión
- Diagnóstico precoz
- Fascitis necrotizante tipo 1
- Polimicrobiana → Gram (-), gram (+), anaerobios estrictos
- Conocida 75 – 100%
- E. Coli (58%), Streptococo, S. Aureus (36%), Pseudomonas aeruginosa, Bacteroides
- SAMR

- Sinergia aerobios y anaerobios
- **Etiología**
  - Idiopática
  - Cutáneas (20%)
  - Urogenital (20 – 40%)
    - Usuario de sonda Foley
    - Litiasis uretral
    - Biopsia de próstata
  - Anorrectales (30-50%)
    - Absceso anorrectal
    - Biopsia rectal
    - Prolapso rectal
    - Hemorroidectomía
    - Cáncer rectosigmoide
- **Clínica**
  - Dolor y aumento de volumen de inicio súbito, palidez y fiebre
  - Eritema de piel
  - Crepitación de tejido
  - Flictenas hemorrágicas
  - Discrepancia grado necrosis y signos clínicos
  - Las características clínicas de presentación más comunes en pacientes con gangrena de Fournier son edema de los genitales externos, fiebre y dolor.
  - Puede progresar rápidamente a lo largo de los planos anatómicos fasciales de Dartos, Colles y Scarpa, a menudo evitando las capas más profundas y, por lo tanto, tiene el potencial de expandirse desde el perineo a lo largo de la pared abdominal anterior.
  - Existen herramientas clínicas, incluidas pruebas de laboratorio e imágenes para ayudar en el diagnóstico de la enfermedad en casos equívocos, pero si la sospecha clínica de la gangrena de Fournier es alta, el tratamiento quirúrgico no debe retrasarse para que se realicen estudios de imagen.
    - Radiografía de pelvis
      - Útil para mostrar aire en los tejidos.
      - La ausencia de aire subcutáneo no excluye el diagnóstico.
    - TAC
      - Mejor técnica de imagen
      - Específica para determinar extensión de la enfermedad, etiología subyacente, presencia de gas, infiltración de la grasa y eventual progresión intraabdominal o retroperitoneal.
  - El índice de gravedad de gangrena de Fournier (FGSI) se ha desarrollado como un indicador de pronóstico.
    - >9: mortalidad cercana al 75%
    - <9: tasa de supervivencia alcanza el 78%

## TRATAMIENTO

- La reanimación con líquidos, la terapia con antibióticos de amplio espectro y el desbridamiento quirúrgico rápido son elementos clave del manejo inicial de la enfermedad.
  - Estabilización hemodinámica
  - Desbridamiento radical del tejido necrótico en forma precoz y oportuna
    - El objetivo es eliminar todos los tejidos no viables, controlar la progresión de la infección local y aliviar la toxicidad sistémica
    - El desbridamiento debe ampliarse hasta que los tejidos estén bien perfundidos y se identifique tejido vital.
    - Promedio de 3 aseos quirúrgicos por paciente
    - Cirugía tardía y/o inadecuada aumenta la mortalidad.
  - Tratamiento antibiótico: Combinado y de amplio espectro
  - Cirugía reconstructiva
  - Procedimientos complementarios
    - VAC
    - Cistostomía
    - Colostomía
    - Flexy Seal



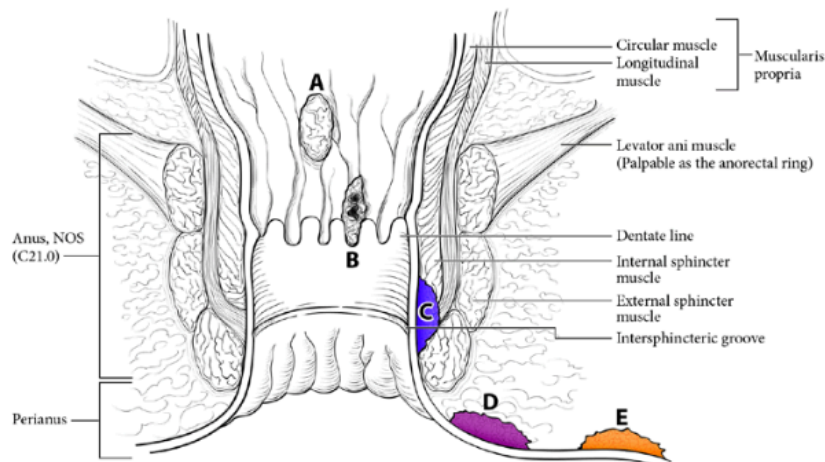


## 2.8 CÁNCER ANAL Y DEL CANAL ANAL

### Anatomía:

- El canal anal es de 2,5 a 3,5 cm de largo y comienza superiormente en la unión anorrectal, zona que se estrecha por la disposición del músculo puborrectal y termina en el ano.
- Externamente el canal anal está rodeado de los músculos del esfínter anal interno y externo.
- La mitad superior del canal anal contiene una serie de crestas longitudinales llamado las columnas anales (de Morgagni), que se extienden desde la unión anorrectal superiormente a las válvulas anales inferiormente.
- Las válvulas anales forman una línea irregular llamado la línea pectínea.
- El conducto anal está revestido interiormente con membrana mucosa por encima de la línea de pectínea y anodermo por debajo de ella. La parte superior de la anodermo (borde anal) se compone de piel sin pelo liso; la parte inferior de la anodermo (piel perianal) contiene la piel pigmentada que contiene los folículos pilosos y las glándulas.

FIGURE 21.1A-B. Anal cancer (A–C), perianal cancer (D), and skin cancer (E) as visualized with gentle traction placed on the buttocks.



- El sistema de clasificación divide la región en tres zonas fácilmente identificables:
  - Canal anal:
    - Las lesiones del canal anal son lesiones que no se pueden visualizar en absoluto, o se visualizan de forma incompleta.
  - Perianal:
    - Las lesiones perianales son completamente visibles y caen dentro de un radio de 5 cm de la abertura anal.
  - Piel:
    - Las lesiones cutáneas se encuentran fuera del radio de 5 cm de la abertura anal.
- La zona de transformación del recto es una región en la que se puede encontrar metaplasia escamosa sobre la mucosa columnar normal. Este tejido metaplásico inmaduro puede extenderse hasta el recto de una manera fluida y dinámica que involucra a veces 10 cm o más de mucosa rectal distal.

- 2,5 - 4% cánceres del tracto gastrointestinal.
- 0,4% diagnósticos oncológicos nuevos/año.
- Edad diagnóstico: 60 años.
- ♀>♂
- Virus Papiloma Humano (HPV).
  - 90% serotipos 16 y 18

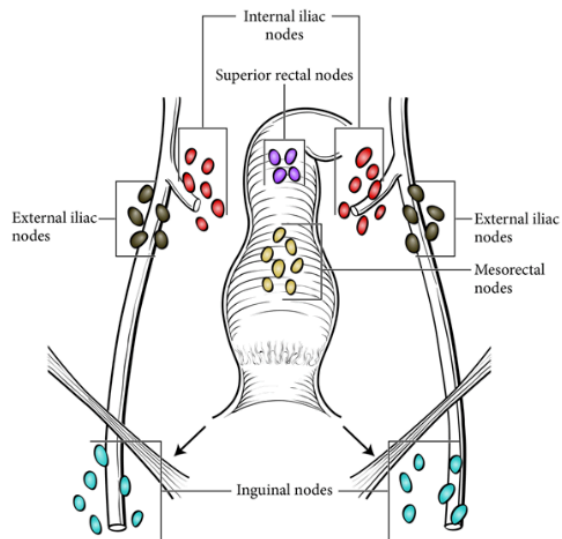
#### **Factores de Riesgo:**

- HPV.
- ITS.
- Relaciones sexuales anales receptivas.
- Promiscuidad (>10 parejas sexuales).
- Lesiones pre cancerosas.
- Inmunosupresión por trasplante de órgano sólido.
- VIH(+), (↓CD4+)
- Tabaquismo
  
- La zona de transformación es una región importante, donde se puede encontrar tejido metaplásico susceptible a la infección por el virus del papiloma humano (VPH) en particular el VPH 16.
- La terminología utilizada por los patólogos cuando informan lesiones premalignas del ano y el perineo a menudo es confusa para los clínicos que lo tratan.
  - Los términos carcinoma de células escamosas in situ (CIS), neoplasia intraepitelial anal (AIN), displasia anal, lesión intraepitelial escamosa (SIL) y enfermedad de Bowen pueden usarse para referirse a la misma histopatología.

#### **Drenaje Linfático:**

- El drenaje linfático por encima de la línea dentada se produce a través de los linfáticos rectales superiores a los ganglios linfáticos mesentéricos inferiores y lateralmente a los ganglios ilíacos internos. Debajo de la línea dentada, el drenaje es principalmente a los ganglios inguinales, pero también puede afectar a los ganglios linfáticos rectales inferiores o superiores.
- La extensión local directa y las metástasis linfáticas son muchos más comunes que las metástasis hematógenas.
- Al tiempo del diagnóstico inicial del carcinoma del conducto anal, las metástasis en los ganglios linfáticos pelvianos están presentes en el 30 al 43% de los pacientes y las metástasis linfáticas inguinales aparecen en el 15 al 36%.
- Las metástasis a distancia se hacen por vía portal y se encuentran en alrededor del 10% de los casos comprometiendo hígado y pulmones.
- En alrededor de la mitad de los casos el cáncer se extiende a la pared rectal y a la piel perianal.
- La invasión del tabique recto vaginal es más común que la invasión de la próstata y uretra en el hombre.

FIGURE 21.3. Regional lymph nodes of the anal canal.



### NEOPLASIA INTRAEPITELIAL ANAL

- La neoplasia intraepitelial anal (AIN) es una lesión precancerosa que puede evolucionar hacia un cáncer escamoso de margen y/o canal anal.
- Se han identificado como grupos de mayor riesgo los hombres que tienen sexo con hombres (HSH), pacientes con inmunodepresión de diverso origen, pacientes con antecedentes de condilomas anogenitales y mujeres con displasia cervical, vaginal o vulvar.
- El AIN se clasifica histológicamente como AIN I (displasia de bajo grado) y AIN II-III (displasia de alto grado) dependiendo de la profundidad del epitelio afectado y citológicamente como SIL (squamous intraepitelial lesion) de bajo o alto grado, siguiendo la clasificación de Bethesda. En la literatura se recoge que la citología del canal anal y la anoscopía de alta resolución son hoy en día el “gold standard” para el diagnóstico de la AIN
- La importancia de esta entidad radica en seleccionar a aquellos pacientes de riesgo que se vayan a beneficiar de un programa de screening de diagnóstico precoz, así como entre los pacientes que una vez hayan desarrollado una lesión de alto grado, identificar aquellos que vayan a beneficiarse de un tratamiento u otro.
- Así, los pacientes infectados por VIH tienen un mayor riesgo de tener un AIN o de desarrollar un carcinoma escamoso de ano, independientemente de sus prácticas sexuales, y este riesgo aumenta en pacientes con un  $CD4 < 200$ .

### PREVENCIÓN PRIMARIA: VACUNACIÓN

- La vacuna tetravalente del HPV es una proteína recombinante de la cápside mayor (proteína L1) del HPV 6, 11, 16 y 18, y ha demostrado su eficacia en la prevención de lesiones anogenitales relacionados con el HPV.

## PREVENCIÓN SECUNDARIA: CRIBADO

- El European AIDS Clinical Society recomienda el cribado con citología en HSH cada 1-3 años y anoscopía en caso de que existan anomalías, aunque reconocen que la evidencia es incierta. El New York State Department of Health AIDS Institute recomienda una citología anal en HSH infectados por VIH, pacientes con historia de condilomas anogenitales y en mujeres con alteraciones histológicas vulvares o cervicales
- Citología exfoliativa:
  - Se deben recoger células antes del examen anal con un lavado acuoso del conducto anal, se deben tomar células del recto inferior cerca de la línea pectínea.
- Anoscopía magnificada:
  - Se necesita aplicar una solución de ácido acético al 3% y visualizar la totalidad del canal anal, incluyendo la zona transicional.
  - El ácido acético produce una apariencia blanquecina en las áreas anormales que son vistas en la anoscopía magnificada. Estas lesiones son biopsiadas y se permite el estudio histopatológico, que evalúa la severidad de esas lesiones.

## Neoplasia Intraepitelial Anal (AIN)

- El riesgo de carcinoma escamoso de ano en los pacientes con historia de AIN depende de sus factores de riesgo, pero en general su progresión hacia carcinoma es escasa y lenta
- En zona transicional
- Grado 1 (LGAIN):
  - Lesiones intra epiteliales escamosas de bajo grado (LSIL): corresponden a aquellas lesiones en donde el 20 al 25% del epitelio ha sido reemplazado por células anormales, suelen tener koilocitos.
  - Las lesiones de bajo grado pueden regresar
  - Manejo: Seguimiento cada 6 meses
- Grado 2 y 3 (HGAIN):
  - Lesiones intra epiteliales escamosas de alto grado (HSIL). El reemplazo del epitelio normal es del 50% o más y suelen tener invasión de la membrana basal.
  - Estas lesiones son precursoras del cáncer anal y se las observa en pacientes con infecciones por HPV y HIV.
  - Las de alto grado no remiten y menos en los HIV positivos.
  - Manejo:
    - Estas lesiones deben ser tratadas adecuadamente para evitar la progresión de las mismas hacia el cáncer.
    - Destrucción del electrocauterio.
    - Otros tratamientos: Crema tópica de 5-fluorouracilo (5-FU), imiquimod, terapia fotodinámica, radioterapia, terapia con láser y combinaciones de los anteriores.

### **Enfermedad de Bowen (Lesión escamosa intraepitelial en región perianal)**

- Los síntomas son ardor y prurito anal, puede haber dolor y sangrado.
- Al examen se muestra como una placa eritematosa pigmentada, de bordes netos y bien definidos, puede confundirse con Psoriasis o enfermedad de Paget.
- Microscópicamente la epidermis se va engrosando por hiperqueratosis, paraqueratosis y acantosis.
- La enfermedad de Bowen tiene una alta incidencia de transformación en un carcinoma escamoso invasor.
- La escisión local con márgenes adecuados es la terapéutica ideal

### **Enfermedad de Paget**

- Se trata de un Adenocarcinoma mucinoso subepidérmico, que probablemente se origina en las glándulas apócrinas subepidérmicas. Esta lesión también se encuentra en la región anal y perianal, es una rara situación con solo 100 casos reportados en la literatura.
- Los pacientes pueden ser asintomáticos o quejarse de prurito, dolor, sangrado y secreción.
- El tratamiento depende de la existencia o ausencia de un carcinoma invasor.
- Cuando la infiltración es evidente, la amputación abdomino perineal se impone completándose con otras terapéuticas adyuvantes.
- Para las formas no invasivas una amplia escisión local con o sin injerto es una excelente terapéutica

### **CANCER DEL ANO**

- Desde el punto de vista histológico más del 80% de las lesiones malignas del ano son carcinomas epidermoides, existen otros tipos menos frecuentes como el adenocarcinoma, melanoma, linfoma. El carcinoma basaloide, mucoepidermoide y el cloacogénico son todos variantes del carcinoma escamoso. Aunque la experiencia en muchos casos ha demostrado que no existe diferencia significativa en el resultado clínico de estas subdivisiones, en la actualidad se piensa que el pronóstico depende más del estadio que del tipo histológico

### **CARCINOMA ESCAMOSO**

- 80% Lesiones malignas de ano
- Alta sospecha
- Examen físico y anamnesis:
  - Tumoración verrucosa, induración y ulceración
  - El examen físico demuestra una masa tumoral o una úlcera en el conducto o margen anal y es posible palpar adenomegalias inguinales
- Epidemiología:
  - Infrecuente
  - En aumento
  - Hombres x3
  - VIH = X2
  - Mujeres x1,7

- Factores de riesgo:
  - Inflamación local crónica + lesión benigna
  - Actividad sexual
  - Infección por VPH 93%
  - Infección por VIH
  - Inmunosupresión crónica
  - Condilomas genitales
  - Mujeres con cáncer de cuello y Vulva
  - Drogas inyectables
  - Tabaquismo
  
- Clínica:
  - > 60 años
  - Sangrado Rectal 45%
  - Dolor o masa 30%
    - Lesión borde redondeado evertido con ulceración central y generalmente masa palpable
  - Asintomáticos 20%
  - Condiloma previo 50% vs 30%
  - Prurito, Irritación, Fístulas
  
- Diagnóstico:
  - Examen físico + Biopsia
  - Mujeres implica cribado cancer cervicouterino
  - Colonoscopia
  - Serología VIH → recuento CD4
  - Estadificación:
  - TAC → 10%
  - RNM:
    - Dimensiones y extensión.
    - Compromiso esfínter.
    - S: 90-100%
    - Compromiso Linfonodal:
      - Pélvico (8mm).
      - Perirrectal (5mm).
      - Inguinal (10mm)
  - Ecografía endoanal:
    - Dimensiones y extensión.
    - Compromiso esfínter.
  - PET →
    - 98% tumores anales captan FDG.
    - Utilidad en etapificación, planificación de RT y evaluación de respuesta a tratamiento.
    - Indicaciones:
      - N(+)
      - T2-T4 (confirma etapificación)
      - 20% cambio etapificación.
      - 3-5% cambio tratamiento

- FNAC (Fine needle aspiration cytology) → 50% reactivos

### Etapificación

- Mayoría T1-2
- Etapificación:
  - Locorregional: RNM pelvis, Endosonografía.
  - Sistémica: TC TAP o PET-CT FDG.

#### 4.1 Definition of Primary Tumor (T)

✓ T Category	T Criteria
TX	Primary tumor not assessed
T0	No evidence of primary tumor
Tis	High-grade squamous intraepithelial lesion (previously termed carcinoma <i>in situ</i> , Bowen disease, anal intraepithelial neoplasia II–III, high-grade anal intraepithelial neoplasia)
T1	Tumor ≤2 cm
T2	Tumor >2 cm but ≤5 cm
T3	Tumor >5 cm
T4	Tumor of any size invading adjacent organ(s), such as the vagina, urethra, or bladder

- Nota: la invasión directa de la pared rectal, piel perianal, tejido subcutáneo o el músculo del esfínter no es clasificado como T4.

#### 4.2 Definition of Regional Lymph Node (N)

✓ N Category	N Criteria
NX	Regional lymph nodes cannot be assessed
N0	No regional lymph node metastasis
N1	Metastasis in inguinal, mesorectal, internal iliac, or external iliac nodes
N1a	Metastasis in inguinal, mesorectal, or internal iliac lymph nodes
N1b	Metastasis in external iliac lymph nodes
N1c	Metastasis in external iliac with any N1a nodes

✓ M Category	M Criteria
cM0	No distant metastasis
cM1	Distant metastasis
pM1	Distant metastasis, microscopically confirmed

✓ When T is...	And N is...	And M is...	Then the stage group is...
Tis	N0	M0	0
T1	N0	M0	I
T1	N1	M0	IIIA
T2	N0	M0	IIA
T2	N1	M0	IIIA
T3	N0	M0	IIB
T3	N1	M0	IIIC
T4	N0	M0	IIIB
T4	N1	M0	IIIC
Any T	Any N	M1	IV

### TRATAMIENTO

- Los principales factores de buen pronóstico son la localización en el margen anal, el tamaño menor de 2 cms y los bien diferenciados.
- Para los cánceres anales que reúnen estas características (lesiones pequeñas y superficiales) la escisión local es un buen tratamiento y esta asociada con un 60 a 90% de sobrevida. Esta situación se observa en el 10% de los pacientes.

- Para los tumores grandes, mayores de 4 cm, avanzados, mal diferenciados, se aconseja el tratamiento quimio-radioterapia con o sin resección local. La supervivencia a 5 años es del 85%

#### **Esquema Nigro:**

- En 1974 Nigro y colaboradores reportaron excelentes resultados con el uso de la quimioterapia y radioterapia en el preoperatorio, con la finalidad de mejorar la supervivencia.
- Esquema: **5-Fu, Mitomicina C y 45 Gy en 5 semanas y un boost de 15-20 Gy**
- Actualmente la respuesta al tratamiento combinado de Nigro está en el 90% y la supervivencia proyectada a 5 años es del 83% con una mortalidad del 0 al 4%, mientras que la amputación abdomino perineal, muestra una supervivencia a 5 años del 24 al 62% (promedio 50%) y una mortalidad del 3 al 6%.
- Para el cáncer del conducto anal no respondedor a la QT/RT o localmente muy avanzado, la amputación abdomino perineal se impone.

#### **Opciones terapéuticas según los estadios**

- Estadio 0: Resección quirúrgica. Cuyo enfoque depende de la ubicación de la lesión.
- Estadio I: Las lesiones pequeñas ubicadas en el margen anal que no comprometen el esfínter pueden ser tratadas adecuadamente con resección local completa. En el conducto anal las lesiones que comprometen el esfínter o de gran tamaño, se pueden tratar con resección local completa, o radioterapia, o radioterapia + quimioterapia. Algunos tumores pueden recibir radioterapia intersticial.
- Estadio II: En el margen anal: Idem Estadio I En el conducto anal: QT/RT.
- Estadio III (N+):
  - III a: QT/RT.
  - III b: QT/RT. Se sugiere su inclusión en pruebas clínicas. Si hay persistencia del tumor primario y/o diseminación unilateral o bilateral a los ganglios inguinales, se recomienda la cirugía.
- Estadio IV: Paliación del tumor primario con: Cirugía paliativa, radioterapia paliativa o QT/RT.

#### **ADENOCARCINOMA**

- 5% Cancer anal
- Se clasifica en 3 tipos
  - Originado en zona de transición
  - Derivado de glandulas anales con epitelio columnar
  - En contexto de fístula anorectal crónica
- Historia natural agresiva
  - Alta recurrencia
  - Pobre sobrevida
- Tratamiento localizado vs APR
- QRT 54 vs 18% recurrencia y 64 vs 86% sobrevida.



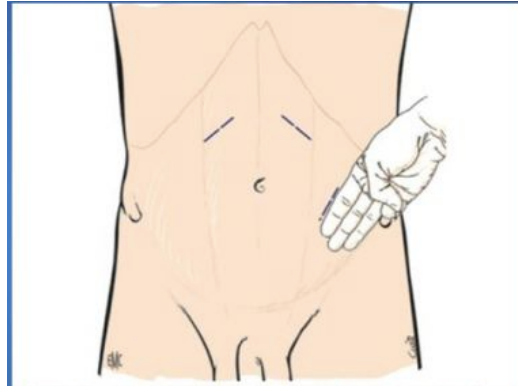


## Otros Temas

### 3.1 OSTOMÍAS

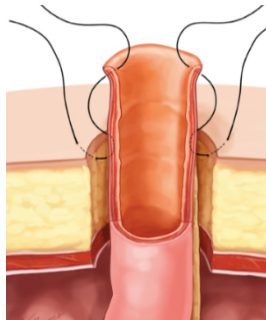
- **Definición:** Comunicación de una víscera hueca al exterior, generalmente hacia la pared abdominal, pudiendo comprometer el aparato digestivo, respiratorio, urinario, etc.
- **Clasificación según:**
  - Segmento intestinal involucrado
    - Ileostomía
    - Colostomía
  - Temporalidad
    - Transitoria
    - Definitiva
  - Morfología
    - En asa
    - Terminales
- **Ileostomía:**
  - Apertura del íleon hacia pared abdominal.
    - Cirugía mas exigente que la colostomía, por el contenido líquido y rico en enzimas proteolíticas que dañan la piel, se debe dejar siempre protruida 2-3 cms.
  - Indicada en:
    - Protección de anastomosis (Colorectal – coloanal – ileoanal)
    - Proctocolectomía
  - Definitiva / Temporal
  - En asa:
    - Derivación de contenido intestinal.
    - Paciente con alto riesgo de dehiscencia de anastomosis (irradiación – medicamentos – anastomosis colorrectal bajas < 5-7 cms de MA.
    - Cierre sin necesidad de laparotomía .
  - Terminal o de Brooke:
    - Proctocolectomía.
    - 2-3 cms sobre el plano de la piel.
- **Colostomía**
  - Apertura del colon a la piel de la pared abdominal para derivar el tránsito intestinal y/o descomprimir el intestino.
  - Indicada en:
    - Protección de anastómosis (recto bajo o coloanales)
      - Tasa de fístulas anastomóticas 3-18%
    - Necesidad de retrasar anastomosis 1º → op. Hartmann
    - Enfermedad fistulosa perianal y/o rectal complicada.
    - Lesiones traumáticas penetrantes de recto.
    - Trauma extenso de piso pélvico.
    - Malformaciones congénitas → atresia anal
    - Escaras sacras contaminadas
  - Temporal
    - Colostomía Descompresiva

- Objetivo: mediante la eliminación parcial de gases, líquidos y sólidos, descomprimir un colon ya distendido, o prevenir su distensión.
  - En asa transversa – Cecal - Sigmoidea
- Colostomía Desfuncionalizante.
  - Menos frecuente
  - El objetivo es desviar totalmente el contenido fecal para promover la recuperación del colon distal.
  - Puede ser:
    - En Asa: Minimiza el potencial de perforación de colon distal o recto.
    - Terminal: Puede realizarse como fístula mucosa (Cañón de escopeta) o con cierre de muñón distal (Hartmann).
- Permanente:
  - Resecciones sin reconstrucción del tránsito
  - Operación de Miles
  - Cáncer de ano
  - EII severa del área anorectal
  - Trauma Raquimedular → postración
- Puede ser:
  - Colostomía en asas
  - Colostomía a proximal de la lesión
  - Colostomía + fístula mucosa
  - Colostomía + cierre de muñón distal.
- Selección del sitio
  - Ideal es marcarlo previo cirugía.
  - Contorno abdominal sentado y de pie.
  - Alejada de los relieves óseos, de los pliegues cutáneos y de las cicatrices.
  - Ocupación del paciente.
  - Estilo de ropa (Relación con línea de la cintura).
  - Discapacidad o limitación física.
  - Sitio inadecuado aumenta el riesgo de complicaciones y empeora la calidad de vida.
  - Lateral e inferior al ombligo, ideal sobre el músculo recto abdominal → da apoyo y estabilidad.
  - Paciente debe ver su estoma y acceder a el sin dificultad.
  - Al menos a 5 cms de los pliegues.
  - Dos tercios del camino en la línea espina iliaca antero superior y el ombligo.



**Figura 3.** Localización de las incisiones para la realización de las colostomías laterales. La incisión debe realizarse en el borde lateral de la vaina de los músculos rectos del abdomen.

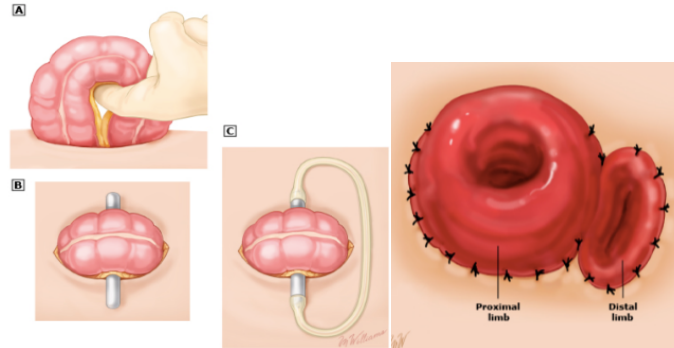
- **Laparoscopia**
  - Seguro y eficaz para ostomías en asa – terminal.
  - Probabilidad baja de adherencias.
  - Mejor visión de cavidad abdominal.
  - Menor dolor post operatorio.
  - Menos complicaciones.
  
- **Construcción de ostomía**
  - Abertura
    - Sin tensión – Evitar isquemia – Mínima congestión venosa
    - Muy grande → Hernia paraostomal
    - Pequeñas → isquemia, estenosis, necrosis
    - Movilizar intestino → Ventanas peritoneales sobre el mesenterio del colon para evitar tensión - resección de apéndices epiploicos
    - Incisión de 2 cms circular preservando el subcutáneo → soporte
    - Sección aponeurosis longitudinal o en cruz
    - Músculo se diseca
    - Permitir el paso de dos dedos
  - Altura
    - Ileostomía → 2 cms
      - Técnica de eversión de Brooke
      - 4 suturas en puntos cardinales
      - Espesor completo en extremo distal y seromuscular en pared intestinal a 3 cms y luego piel.



- Colostomía → 0,5cm

○ **Ostomía en Asa:**

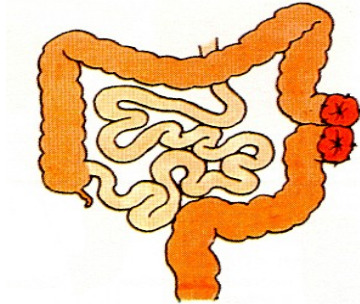
- Incisión de las dos hojas mesocólicas entre las arcadas vasculares.
- Permite pasar varilla que impide la reintegración del asa.
- Se retira entre el 7-10 días
- Se madura con técnica de brooke, el asa distal se madura sin eversión.
- Cortar el 80% de la circunferencia del asa en forma transversal en el borde antimesentérico



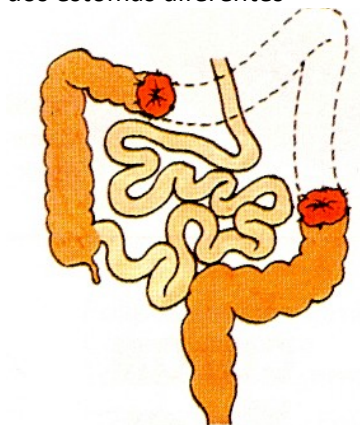
• **Colostomías Terminales**

- Interrumpen totalmente la continuidad colónica
- Eficacia: Derivar todo el contenido intestinal
- Tipos
- un solo cabo:
  - Operación de Hartmann: Colostomía del cabo proximal al colon reseado y se realiza el cierre del muñon distal.
    - Se realiza en situaciones en las que se considera necesario resear una parte del colon (descendente o sigma) y no practicar la anastomosis en la misma intervención.
    - Indicaciones más frecuentes:
      - Enfermedad diverticular complicada (26%)
        - Mayoría de los Hinchey III y todos los Hinchey IV
        - Contraindicación resección y anastomosis primaria en:
          - Peritonitis fecaloidea, shock séptico, inestabilidad hemodinámica, terapia esteroidal crónica.
      - Vólvulo de sigmoides (16 - 27%)
      - Cáncer colorectal (27% - 50%)
      - Trauma colorectal (6 – 19%)
      - Iatrogenias gineco-obstétricas
    - El colon proximal se aboca al exterior como una colostomía sigmoidea y el distal se cierra suturándolo dentro de la cavidad abdominal
    - Técnica quirúrgica:
      - LMSIU – Posición Trendelenburg – retracción asas de delgado

- Movilización del colon con la mano izquierda – incidir reflexión peritoneal lateral (Toldt) proximal y distal a lesión
  - Identificación uréter (peristaltismo)
  - Resección segmentaria (unión rectosigmoidea – stappler lineal)
  - Confección de colostomía: Incisión circular 3 cm, sección hasta aponeurosis rectos, disección muscular (2 dedos)
  - Cierre LMSIU
  - Maduración ostomía (Puntos totales, no evertir)
- Operación Miles: Resección recto, colostomía sigmoidea y cierre piel perineal.
- dos cabos: colostomía + Fístula Mucosa
    - Técnica de Mikulicz: Colostomía en cañón de escopeta
      - Exteriorización de ambos cabos juntos → Técnica de Mikulicz
      - Mickulics-Rankin en el lado derecho (colon e íleon) → ileostomía + fístula mucosa
      - Mickulics-Lahey (colon y colon)



- Técnica de Devine
  - Se exteriorizan los dos extremos del colon de forma separada → dos estomas diferentes



- **Complicaciones**

- Precoces: < 30 días

- Necrosis del estoma (< 24h): trastornos de irrigación asas
  - Edema y congestión ostomal desaparecen con los días.
  - La verdadera isquemia aparece por tensión, trombosis o bajo flujo del meso.
  - 1 - 10% de colostomías.
  - 1 - 5% de ileostomías
- Hemorragia
  - Poco frecuente, 2-3%.
- Absceso Intra-peritoneal Secundario a la Fuga del Estoma.
- Absceso de la Pared Abdominal
- Dehiscencia:
  - Suele ocurrir en la primera semana del postoperatorio.
  - Si dehiscencia afecta a toda la circunferencia → resuturar para evitar estenosis.
  - Si dehiscencia parcial → aislar el estoma ajustando el dispositivo.
- Ostomías de alto débito:
  - Débitos mayores de 1.000 ml - 1.200 ml mantenidos durante 3-5 días
  - (Los estomas normales tienen un débito que varía entre 500-1.000 ml diarios por las ileostomías)
  - Ileostomías.
    - Desequilibrio hidroelectrolítico y deshidratación con marcada diarrea en 5 a 20% de los pacientes
    - Uso de antidiarreicos (loperamida) – opiáceos (codeína) – somatostatina (octreotide).
- Retracción

- Tardías

- Estenosis:
  - Estrechez de aponeurosis o piel.
  - Colostomías menos que ileostomías.
  - Dieta para formar deposiciones pastosas y dilataciones digitales.
  - En estenosis completas → cirugía.
- Dermatitis:
  - Prevención: Prolapsar los bordes de la ostomía al crearla y marcar el sitio antes de la creación.
  - Adecuado sello.
- Hernia paraostomal
  - Por cada mm de apertura demás aumenta el riesgo en 10%.
  - Por cada año cumplido aumenta un 4% el riesgo de hernia.
  - Factor de riesgo:
    - Apertura excesiva pared
    - Obesidad
    - Aumento presión intraabdominal

- Prevención:
    - Estomas a través de músculo recto abdominal.
    - Apertura de fascia adecuada, no mayor a 2 cms. (proporcional al intestino).
    - Uso de malla biológica (ostomías permanentes).
  - Prolapso:
    - Intestino redundante y apertura facial excesiva.
    - Mayor en colostomías en asa
  - Obstrucción intestinal
    - Adherencias, vólvulos intestinales, hernias internas, hernias paraostomales.
- **Cierre de ostomías**
  - Antes → verificar la permeabilidad del colon distal
  - Principios Básicos:
    - Buena irrigación de los cabos a unir o de la boca a cerrar.
    - Sutura libre de tensión
- Ileostomía v/s Colostomía
  - Preferible ileostomía temporal
    - Mejor en :
      - Reanudación del tránsito
      - Sencillez de adaptación de la bolsa colectora
      - Comodidad
      - Prolapso de la ostomía
      - Morbilidad durante el restablecimiento de la continuidad



## **3.2 SINDROME COMPARTIMENTAL ABDOMINAL**

### **Presión Intra-abdominal (PIA)**

- PIA normal es = 0 o subatmosférica en individuo ventilación espontánea
- PIA 5-7 mmHg Adultos críticamente enfermos

PIA está determinada por:

- Volumen órganos abdominales
- Líquidos ocupan espacios
- Compliance pared abdominal

PIA crónicamente elevadas:

- Cirrosis con ascitis
- Tumores ováricos grandes
- Peritoneo dialisis
- Obesidad

Guías de WSACS 2006 (World Society for the Abdominal Compartment Syndrome)

- Medición de la presión intravesical (IVP): Gold Standard para el monitoreo de la PIA.

### **Definiciones:**

- **Hipertensión Intra-abdominal (IAH):**
  - PIA  $\geq 12$  mmHg en forma sostenida o en forma repetida.
  - Clasificación
    - Grado I: PIA entre 12 y 15 mmHg
    - Grado II: PIA entre 16 y 20 mmHg
    - Grado III: PIA entre 21 y 25 mmHg
    - Grado IV: PIA  $> 25$  mmHg
- **Síndrome Compartimental Abdominal (SCA):**
  - Presión sostenida de PIA  $\geq 20$  mmHg en asociación a disfunción de órgano.
- **Presión de perfusión abdominal (APP):**
  - APP = PAM – PIA
  - Indicador de perfusión de vísceras abdominales
  - $>60$  mmHg se correlaciona con mayor sobrevida
- **Diagnóstico:**
  - Requiere un alto índice de sospecha + medición de PIA
  - La sensibilidad de examen físico por cirujano experimentado es menor al 50%
    - Abdomen tenso distendido
    - Disminución GC
    - Oliguria progresiva y refractaria
    - Hypoxemia / hypercarbia con elevadas presiones de vía aérea
    - Acidosis metabólica refractaria
    - Aumento PIC / deterioro neurológico



- **Factores de riesgo de desarrollo de IAH y SCA**
  - Disminución compliance pared abdominal
    - Cirugía Abdominal
    - Trauma / quemaduras
    - Posición Prona
  - Aumento contenido intra-abdominal
    - Distensión gástrica
    - Íleo
    - Vólvulo
  - Colecciones abdominales
    - Hemo-pneumoperitoneo
    - Colecciones- Abscesos
    - Tumores retroperitoneales
    - Ascitis
  - Estados inflamatorios y manejo de volumen
    - Acidosis
    - Hipotermia
    - Resucitación masiva o BH+
    - Politransfusión

### **Síndrome Compartimental Abdominal**

- PIA > 20 mmHg registrada en 3 ocasiones entre 1 y 6 hrs + 1 o más fallas orgánicas

### **Clasificación:**

- SCA primario
  - HIA con causa intraabdominal
- SCA secundario
  - HIA con causa no abdominal
- SCA terciario o recurrente
  - Crónico o abierto
  - Persistencia de SCA luego de tratamiento de SCA primario o secundario

### **Incidencia**

Gran variedad de patologías no quirúrgicas desarrollan HIA y SCA

### **Fisiopatología**

Cavidad Abdominal

- Gran elasticidad
- Cambios de volumen generan pequeños aumentos de presión
- Aumento de la presión
  - Alteraciones del flujo , en la microcirculación, retorno venoso y flujo arterial
- Sobre 20 mmHg de PIA se produce disminución efectiva de flujo arterial, con isquemia y activación de cascada inflamatoria, edema y nuevamente aumento de PIA: Círculo Vicioso

## Disfunción Orgánica

- Sistema renal
  - Especialmente vulnerable a alzas de PIA
  - Umbral de PIA para IRA es de 12 mmHg
- Sistema cardiovascular
  - Disminución gasto cardiaco
  - Disminución precarga y aumento postcarga
- Sistema respiratorio
  - Disminución distensibilidad
  - Efecto restrictivo pulmonar con hipoxemia e hipercapnia
- Sistema nervioso central
  - PIA > 15 mmHg produce PIC de 10 a 17 mmHg
- Sistema Gastrointestinal
  - Disminución de flujo vascular al estómago, int. delgado, colon, páncreas, hígado y bazo.
  - Estudios con tonometría demostró que elevaciones de PIA producen acidosis intramucosa (hipoxia tisular).
  - Favorece translocación bacteriana.

## TRATAMIENTO

- **PIA elevada + Disfunción Orgánica = SCA**
  - Descompresión Quirúrgica
    - Laparotomía Descompresiva
    - Tratamiento estándar en SCA
    - Alto riesgo se recomienda dejar abdomen abierto
    - Baja la PIA de manera exitosa en todos los estudios
    - En general, buena respuesta orgánica funcional
    - Mortalidad persiste alta (49,2%)
    - Aumenta la sobrevida mientras más precoz se realice <24hrs
- **HIA**
  - **Tratamiento médico**
    - Reanimación con fluidos
      - Mantener volumen intravascular adecuado
    - Sedación y Analgesia
      - Disminuye tono musculatura toracoabdominal y PIA
    - Descompresión nasogástrica/colónica, procinéticos
      - Pacientes Críticos
      - Ileo es frecuente: Acumulación de aire y líquido aumenta PIA
    - Diuréticos y técnicas de reemplazo renal para manejo de sobrecarga de volumen
    - Descompresión percutánea
      - Drenaje ascitis, pus, aire o sangre



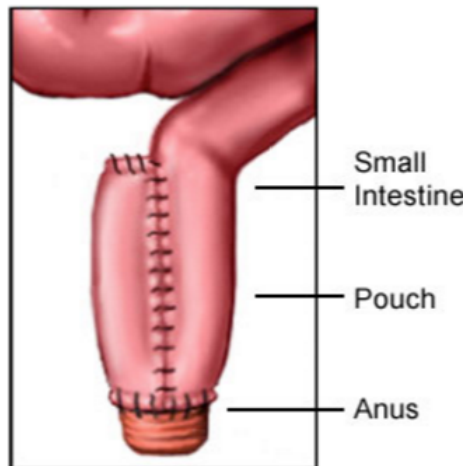
### **3.3 INDICACIÓN QUIRÚRGICA EN COLITIS ULCEROSA**

- **Colitis Ulcerosa:** Trastorno inflamatorio difuso limitado a mucosa colon y recto
- Se manifiesta clínicamente con diarrea, dolor abdominal, fiebre, pérdida de peso y hematoquecia.
- Patogenia desconocida
- Riesgo elevado de cáncer colorectal
- **Cirugía necesaria hasta 25%**
  - **Electiva**
    - Enfermedad crónica intratable (Falta respuesta o RAM)
    - Cáncer Colorectal (*HGD: high grade dysplasia*)
    - Estenosis (25% malignas)
    - Cirugías:
      - Proctocolectomía con bolsa ileal y anastomosis anal (IPAA - más utilizado)
      - Proctocolectomía con ileostomía terminal (de Brooke)
      - Proctocolectomía con ileostomía continente (de Kock)
      - Colectomía subtotal con ileorecto anastomosis
  - **Urgencia**
    - Falla tratamiento médico (48 - 96 h)
    - Colitis fulminante/tóxica
      - Criterios de *Truelove & Witts*
        - > 10 deposiciones con sangre al día
        - T > 37.5
        - FC > 90
        - Anemia que requiere transfusiones
        - VHS > 30
      - Signos de perforación
    - Megacolon tóxico
      - (Colon transversal > 6 cms)
    - Hemorragia
    - Cirugía:
      - Colectomía subtotal con ileostomía terminal

#### **CIRUGIAS**

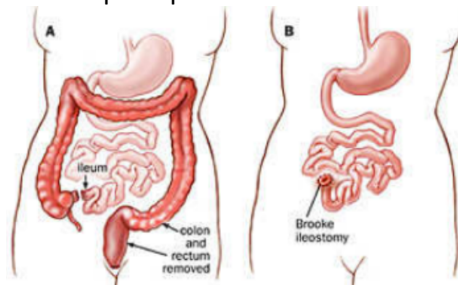
- **Proctocolectomía con bolsa ileal y anastomosis anal (IPAA = Ileal Pouch – Anal anastomosis)**
  - Más utilizado
  - Morbilidad 19 – 27%
  - Mortalidad 0,2 – 0,4%
  - Complicaciones:
    - Sepsis pélvica
    - Fístula
    - Pouchitis:
      - Complicación tardía más frecuente
      - Inflamación inespecífica del pouch ileal

- FR: Enfermedad extra intestinal, *backwash ileitis*
- Dolor abdominal pélvico, fiebre, aumento deposiciones
- Tratamiento: antibióticos
- Disfunción sexual/infertilidad
- Tiempos quirúrgicos: 1, 2 y 3 tiempos
  - Dos tiempos:
    - Proctocolectomía + Pouch + ileostomía en asa
    - Cierre de ileostomía
    - Más utilizado y menos costoso
  - Tres tiempos:
    - Colectomía + ileostomía terminal
    - Proctectomía + Pouch + Ileostomía en asa
    - Cierre de ileostomía
    - Cirugía en 3 tiempos permitiría realizar el pouch en mejores condiciones (nutricional, dosis corticoides, anemia)
    - Ventajas (seguridad) son más bien teóricas (no han podido ser demostradas consistentemente con la evidencia actual)



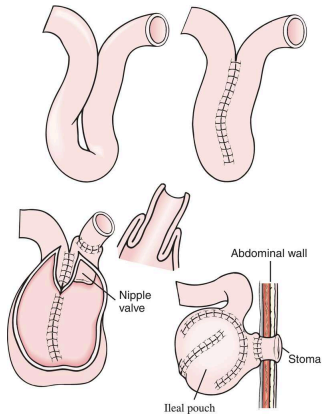
- **Proctocolectomía con ileostomía terminal (de Brooke)**

- Segura y Efectiva
- Paciente que no desean restauración de tránsito o con elevado riesgo de falla del pouch
- Complicaciones principalmente del ostoma



- **Proctocolectomía con ileostomía continente (de Kock)**

- Pacientes con pobre función esfinteriana o falla de IPAA
- Alta tasa de complicaciones (25%): deshincencia, fístulas, necrosis del ostoma, obstrucción.



- **Colectomía subtotal con ileorrecto anastomosis**
  - Pacientes seleccionados
  - Sin afectación rectal
  - Evita disección pélvica
  - Riesgo de cáncer



### 3.4 VÓLVULOS DEL COLON

- Vólvulo, del latín volvere, significa "torcer".
- Vólvulo puede ocurrir en cualquier parte del tracto gastrointestinal donde haya longitud suficiente del intestino para torcer alrededor de un punto fijo.
- Sus síntomas resultan de la oclusión del lumen intestinal (obstrucción en asa cerrada) y de la alteración de la irrigación.
- Los sitios más comunes del vólvulo colónico son el colon sigmoide y el ciego, seguido del colon transversal y ángulo esplénico en menos del 2%
- El vólvulo colónico es la causa del 10-15% de la obstrucción del colon (3era causa después de cancer colorectal y por enfermedad diverticular)

#### Fisiopatología

- Se produce cuando una porción móvil del colon tiene un mesenterio con una base estrecha y fija. El segmento colónico gira alrededor de este punto fijo, produciendo una obstrucción de lazo cerrado.
- Si grado de torsión > 180° → Obstrucción de la luz intestinal
- Si grado de torsión > 360° → Deterioro de la perfusión vascular
- La torsión del vólvulo sigmoide es más común en sentido contrario a las agujas del reloj
- La rotación de un vólvulo cecal es más comúnmente en el sentido de las agujas del reloj.
- Factores de Riesgo:
  - Estreñimiento crónico
  - Colon redundante
  - Cirugía abdominal previa
  - Megacolon
  - Obstrucción distal recurrente
  - Dieta alta en fibra
- Cuadro clínico:
  - Dolor abdominal tipo cólico, marcada distensión abdominal, ausencia de deposiciones y timpanismo.
  - El dolor se vuelve más constante cuando la isquemia empeora.
- Diagnóstico:
  - Cuadro clínico + Imágenes:
    - Rx simple de abdomen
    - TAC

## Vólvulos de Ciego:

- El vólvulo de ciego es un vólvulo que por su ubicación y relación anatómica, involucra al ileon terminal, el ciego y al segmento proximal del colon derecho.
- Existen dos variantes:
  - 1) Una torsión axial verdadera del ileon terminal, ciego y colon derecho proximal alrededor del mesenterio (la mayoría de las veces es una rotación en el sentido de las agujas del reloj)
  - 2) Un efecto de báscula cecal donde el ciego se angula hacia la región anterosuperior sobre el colon derecho sin una rotación axial como tal (10% de los casos de vólvulo cecal)
- El vólvulo cecal corresponde al segundo vólvulo colónico mas frecuente
- En pacientes mas jóvenes que en el vólvulo sigmoideo
- Para que el vólvulo cecal ocurra debe existir una movilidad anormal del ciego por pérdida de la fijación al peritoneo parietal.
- TAC: Signo de “pico de pájaro” y de rotación del mesenterio del segmento comprometido, sin embargo cerca de la mitad de los pacientes el diagnóstico se les realiza durante el intraoperatorio.
- Tratamiento:
  - La endoscopia es poco eficaz en la destorsión de vólvulos colónicos proximales
  - La indicación terapéutica inicial es la cirugía, ya que en pocos casos se logra una desvolvulación efectiva a la colonoscopia o con el uso de enema baritado, con una alta tasa de recidiva.
  - Compromiso vital:
    - Hemicolectomía derecha con anastomosis primaria o ileostomía y fístula mucosa según el caso (especialmente en pacientes con mal estado nutricional, anémicos, con compromiso hemodinámico o con contaminación peritoneal por perforación).
  - Sin compromiso isquémico:
    - Cecopexia asociada a la cecostomía con tubo tienen en conjunto una menor tasa de recidiva que al usarlas en forma separada.
    - Hemicolectomía derecha con anastomosis primaria tiene una mortalidad mayor a la cecopexia, pero la recurrencia no existe, por lo que la elección terapéutica debe ser individualizada según cada caso en particular.

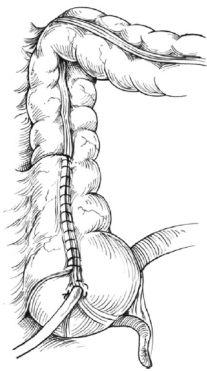


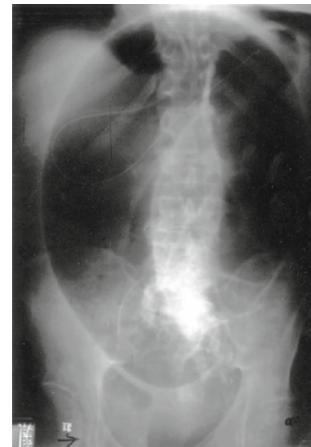Fig. 23.10 Cecopexy and cecostomy for cecal volvulus

### Vólvulo de colon transverso y del ángulo esplénico:

- Son vólvulos anecdóticos, con estimaciones del 1-4% para vólvulo de colon transverso y 1-2% para el vólvulo del ángulo esplénico en relación con el total de los vólvulos colónicos.
- Se presenta en pacientes jóvenes
- La clínica de ambos puede ser aguda ó subaguda recurrente en la mitad de los pacientes. Ambos se presentan con clínica de una obstrucción intestinal baja. Si hay una válvula ileocecal competente, existe el peligro de estallido cecal por oclusión en asa cerrada y sobre distensión cecal

### Vólvulo de Colon Sigmoides:

- El vólvulo de colon sigmoides corresponde a una torsión sobre si mismo del segmento sigmoideo.
- Este tipo de vólvulo está asociada a un colon redundante, condición que se encuentra asociada a varias enfermedades como constipación crónica, Chagas, Parkinson, Colitis isquémica, enfermedades neurológicas, entre otras.
- Es el vólvulo más frecuente llegando a constituir hasta el **70% de todos los vólvulos** de colon
- Se debe tener un alto índice de sospecha, siendo la radiografía de abdomen simple una de las herramientas más útiles para su detección, en la que se puede encontrar la típica imagen en gano de café o de asa en omega en donde es frecuente encontrar niveles hidroaéreos dentro del asa volvulada.



- Tratamiento:
  - Paciente estable:
    - Rectoscopia:
      - Mucosa sin signos isquémicos
        - Desvolvulación endoscópica:
          - Al realizarla con éxito este procedimiento, se produce una descompresión explosiva con escape de deposiciones y gas, y se debe dejar una sonda rectal in situ hasta lograr una descompresión total del colon (controlada por clínica y radiografía) y previene la revolvulación.
        - Mucosa anormal o si el contenido expulsado al momento de la descompresión es de características sanguinolentas (signos evidentes de isquemia colónica)
          - Intervención quirúrgica inmediata:



- En caso de confirmar isquemia o gangrena sigmoídea se deberá realizar la resección del segmento comprometido con anastomosis primaria u operación de Hartmann según el caso.
  - Signos de irritación peritoneal, fiebre o sensibilidad localizada en el sitio de volvulación:
    - Laparotomía:
      - Se debe sospechar la no vitalidad del segmento afectado por lo que no está indicada la destorsión endoscópica ya que la misma realizada en intestino no viable tiene el riesgo de perforación y peritonitis.
- Si a la colonoscopia no evidencian signos de isquemia colónica y la desvolvulación y descompresión resultan exitosas, la emergencia quirúrgica se convierte en una situación electiva.
  - Mortalidad superior al 20% para la cirugía emergencia vs <6% cirugía electiva.
- El tratamiento quirúrgico electivo o diferido consiste en la sigmoidectomía y la anastomosis colorrectal primaria la cual puede ser realizada por vía abierta o laparoscópica.
- La reducción del vólculo asociado o no a sigmoidopexia como acto quirúrgico único es discutido ya que posee un alto índice de recurrencia (cercano al 40%).
- Cuando el vólculo sigmoideo esta en el contexto de un megacolon, la sola sigmoidectomía conlleva también una alta recurrencia, por lo que la indicación es en estos casos la realización de una colectomía subtotal y una anastomosis ileorrectal.