


A CŒUR OUVERT

TOME I



CŒUR DE LA TOUR

FONDATION POUR LA RECHERCHE

CARDIOVASCULAIRE

A CŒUR OUVERT

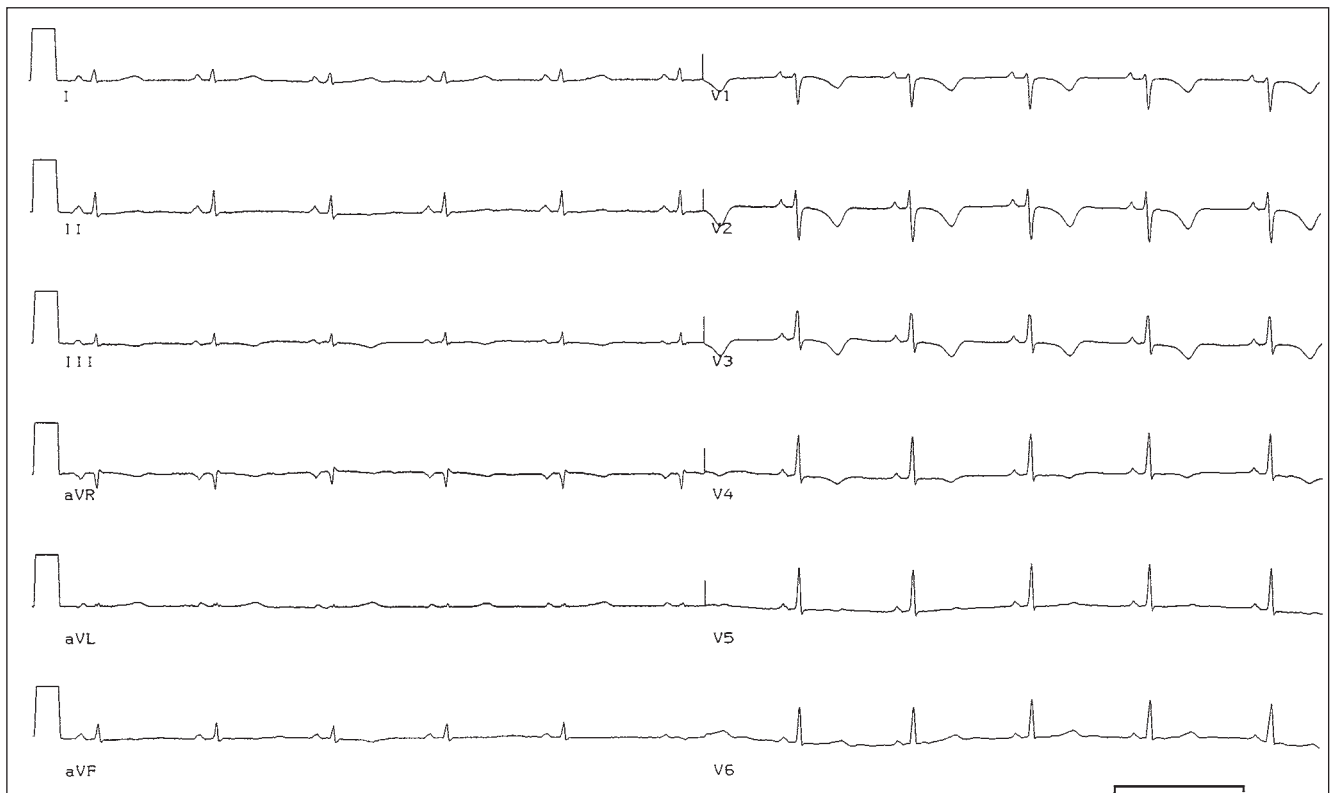
Une publication périodique du Service de cardiologie,
Département cardio-vasculaire médico-chirurgical,
Hôpital de la Tour, Meyrin/Genève

N° 1 – Juin 1999

Il s'agit d'une jeune patiente de 29 ans, sans antécédents, qui présente depuis l'adolescence des malaises avec lipothymie et parfois brève perte de connaissance. Ces épisodes étant brefs et spontanément résolutifs, aucune investigation particulière n'a été proposée par son médecin traitant, estimant qu'il s'agissait certainement de réactions vaso-vagales. L'anamnèse familiale est sans particularité.

En octobre 1995, la patiente effectue avec des amis un trekking au Népal; lors de ce séjour, elle présente à 5 reprises une perte de connaissance d'une durée d'une minute, aussi bien au repos que pendant la marche, et ceci sans aucun prodrome. La récupération clinique est immédiate, il n'y a aucune séquelle neurologique et pas d'état post-critique. La patiente attribue ces syncopes à l'altitude et à la fatigue. A son retour, elle présente deux nouvelles syncopes et consulte alors un centre d'urgence: la patiente est en bon état général, afébrile, anictérique; sa tension artérielle humérale est de 115/80 mmHg, son pouls de 76 par minute avec de fréquentes irrégularités; l'auscultation cardio-pulmonaire est physiologique, sans souffle ni clic, et il n'y a pas de signe d'insuffisance cardiaque.

Electrocardiogramme : voir ci-dessous.



Que pensez-vous de cet ECG et que faites-vous ?

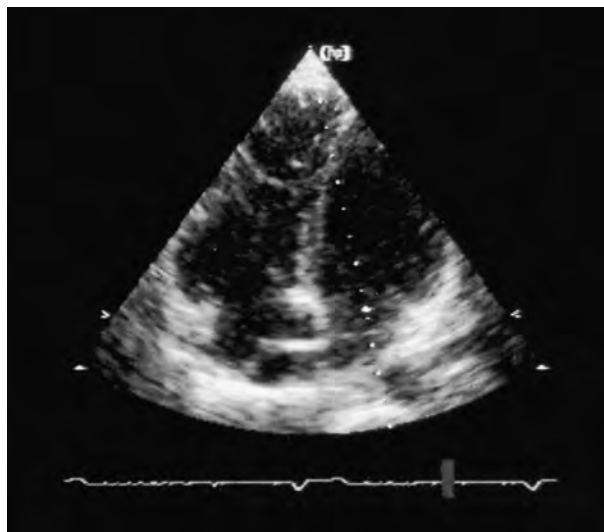
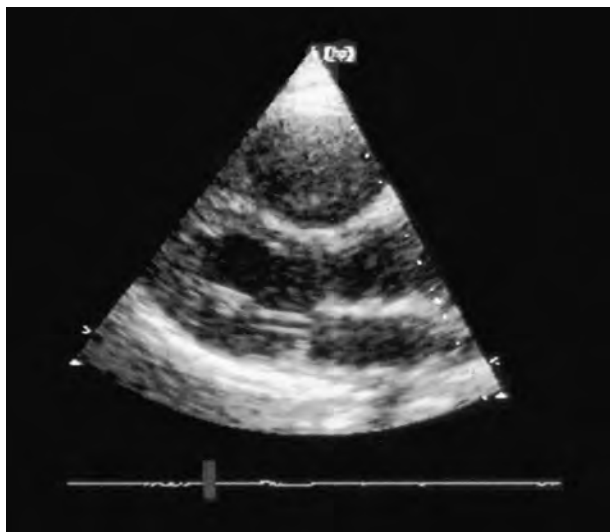
- Aucune autre investigation, et rassurer la patiente.
- Prévoir d'autres investigations, et si oui, lesquelles (Holter? test d'effort? tilt-test? échocardiographie? exploration électrophysiologique endocavitaire?...)
- Traitement empirique, et si oui lequel?

Réponse: L'ECG est tout à fait anormal, avec présence de micropotentiels dans les dérivations périphériques et présence d'ondes T négatives dans les précordiales droites.

Laboratoire: Sodium 135 mmol/L, Potassium 3.8 mmol/L, hémoglobine 13.6 gr%.

Radiographie du thorax: taille de la silhouette cardiaque à la limite supérieure de la norme.

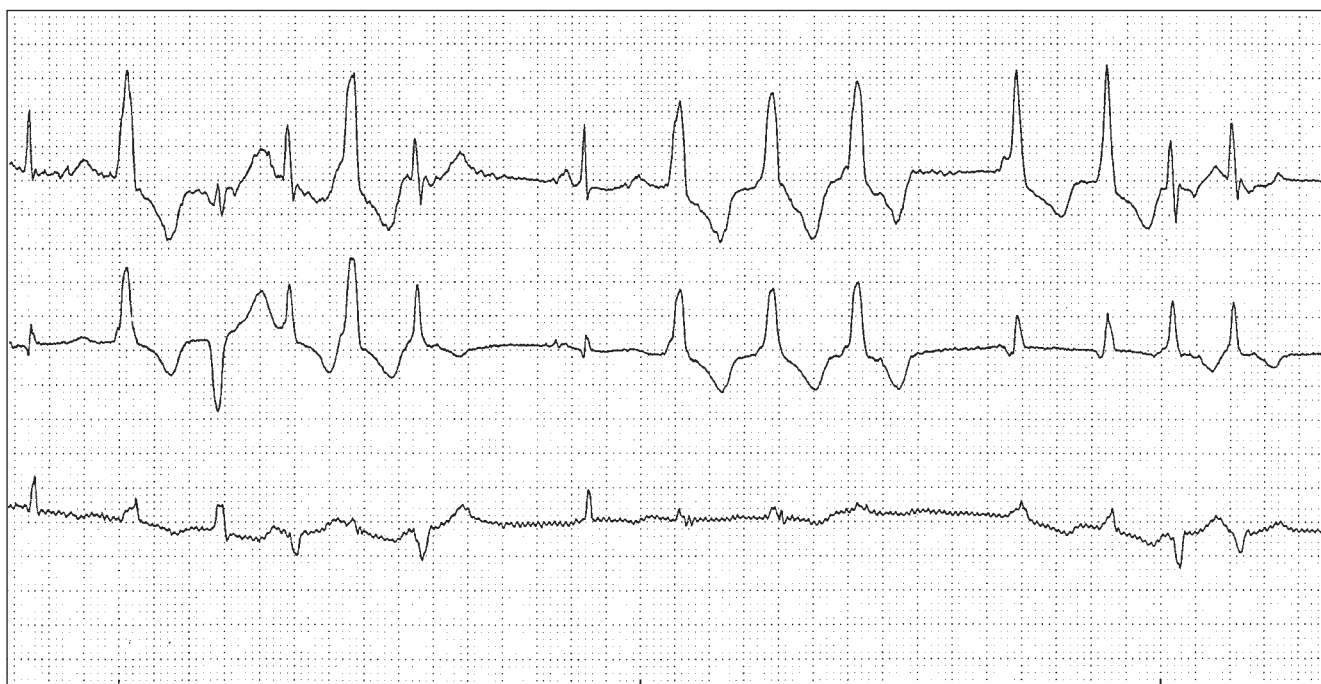
Echocardiographie: dilatation importante du ventricule droit, avec hypokinésie sévère de sa paroi libre; dilatation modérée de l'oreillette droite; pas d'anomalie de la fonction ventriculaire gauche; pas d'anomalie valvulaire.



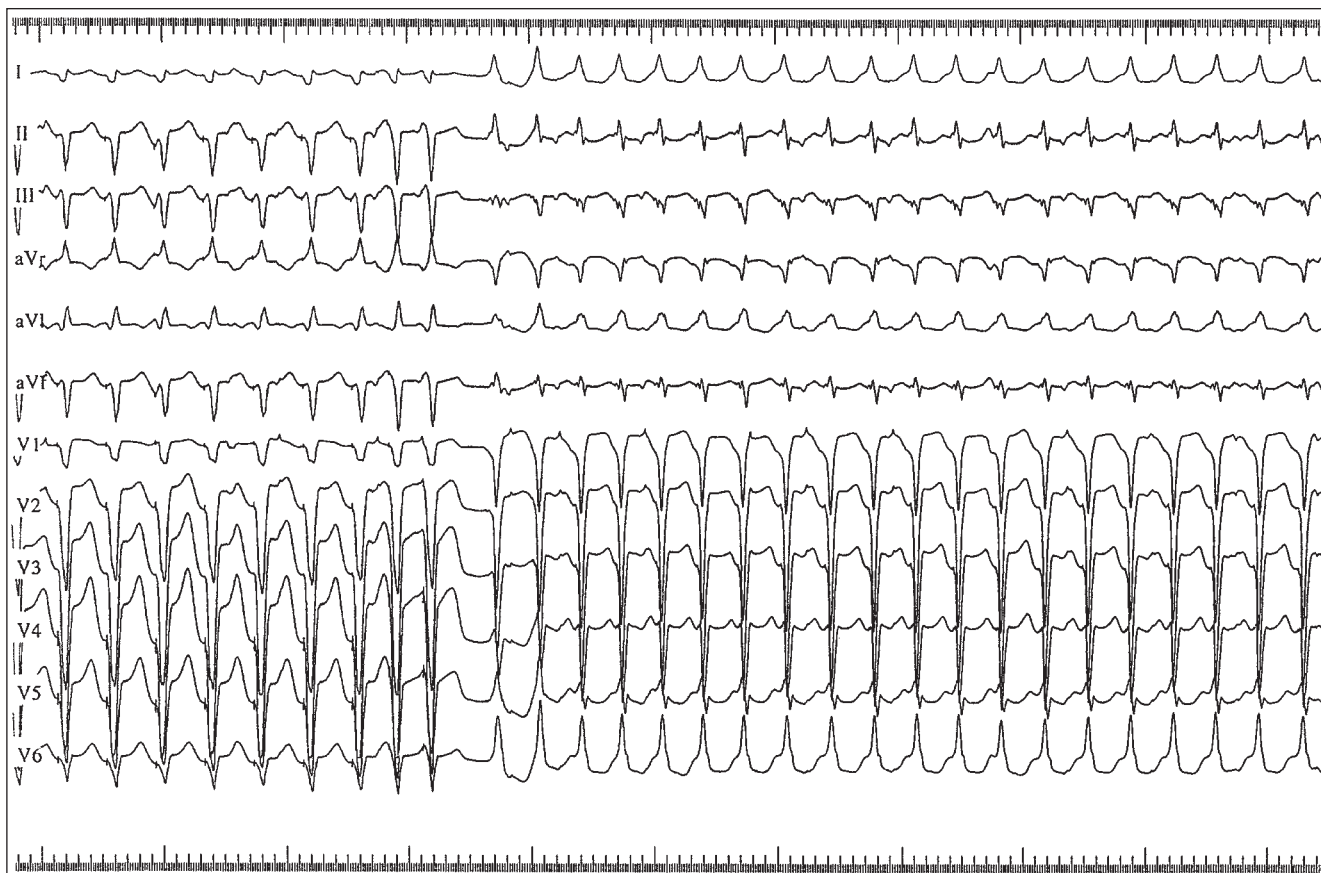
Epreuve d'effort: test cliniquement et électriquement négatif; fréquentes extrasystoles ventriculaires isolées, au repos et à l'effort mais pas de tachycardie ventriculaire.

ECG à haute amplification: présence de potentiels tardifs ventriculaires.

Enregistrement ECG de 24 heures: très fréquentes extrasystoles ventriculaires polymorphes, isolées, en doublets et en salves, à prédominance diurne. Les salves de tachycardie ventriculaire sont non soutenues (maximum 7 complexes), et leur fréquence propre varie de 120 à 170 bpm.



Exploration électrophysiologique endocavitaire: la stimulation programmée du ventricule droit permet de déclencher aisément des accès de tachycardie ventriculaire soutenue à type retard gauche-axe gauche, d'une fréquence de 170 bpm.



Cathétérisme cardiaque: dilatation du ventricule droit. Coronaires normales; fonction ventriculaire gauche normale.

Biopsie myocardique (ventricule droit): confirme le diagnostic de:

DYSPLASIE VENTRICULAIRE DROITE ARYTHMOGENE

EVOLUTION:

Compte tenu du diagnostic, un traitement de Sotalol (2 fois 80 mg/jour) a été instauré; ce traitement permet à la fois une action anti-arythmique propre (effet anti-arythmique de classe III, sur la repolarisation ventriculaire), et une action bêtabloquante (effet anti-arythmique de classe II). En parallèle il a fortement déconseillé à cette patiente de pratiquer des activités sportives.

Sur le plan clinique, l'évolution s'est rapidement révélée favorable, avec disparition des malaises et des syncopes, et nette régression des arythmies ventriculaires sur le Holter.

Durant un suivi de 3 ans, la patiente n'a plus présenté de syncope; elle signale tout au plus quelques rares palpitations lors des situations de stress, mais travaille à plein temps et pratique la marche de manière régulière sans aucune limitation.

MESSAGES:

1. Une syncope à l'effort, même chez un sujet jeune, ne doit jamais être banalisée, et impose toujours des investigations complémentaires.
2. La présence d'extrasystoles ventriculaires à type retard gauche (provenant donc du ventricule droit) doit faire évoquer le diagnostic de dysplasie ventriculaire droite arythmogène, même si l'arythmie paraît bénigne dans sa forme et son comportement.
3. Le diagnostic de dysplasie ventriculaire droite arythmogène est souvent difficile, et repose sur l'anamnèse familiale, l'ECG, l'échocardiographie, la présence de potentiels tardifs, la biopsie myocardique et l'imagerie par résonance magnétique (IRM).

Références:

1. Marcus F, Fontaine G, Guiraudon G et al. Right ventricular dysplasia: a report of 24 cases. *Circulation* 1982; 65: 384-99
2. Thiene G, Nava A, Corrado D et al. Right ventricular cardiomyopathy and sudden death in young people. *New Engl J Med* 1988; 318: 129-33
3. Leclercq JF, Gaita F, Cauchemez B et al. Caractéristiques et pronostic des troubles du rythme ventriculaire de la dysplasie ventriculaire droite arythmogène. *Arch Mal Cœur* 1988; 81: 1335-41

Cas préparé sous la direction du Dr Marc Zimmermann, PD

A CŒUR OUVERT

Une publication périodique du Service de cardiologie,
Département cardio-vasculaire médico-chirurgical,
Hôpital de la Tour, Meyrin/Genève

N° 2 – Septembre 1999

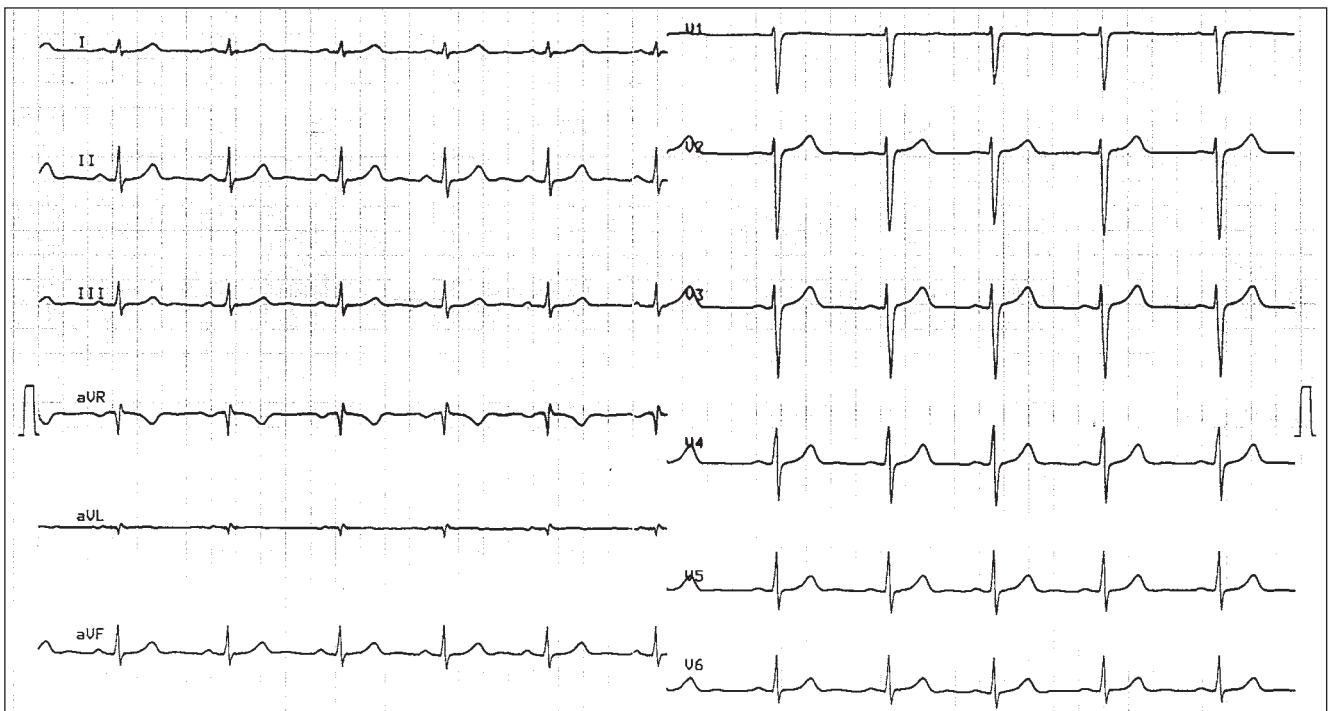
FAIT CLINIQUE

Une adolescente âgée de 16 ans consulte pour la survenue d'une syncope. Dans les semaines qui ont précédé, elle a présenté deux autres syncopes à son école. Elle est sportive et n'a aucun antécédent particulier. Elle signale qu'à chaque fois qu'elle a perdu connaissance, elle était en station debout, immobile depuis un certain temps. Elle ressent une impression de chaleur et de sudation, suivie de l'apparition d'un voile noir devant les yeux et d'une perte d'acuité visuelle. Elle perd alors connaissance. Rapidement, elle se réveille par terre avec une sensation de lassitude. Jamais il n'y a eu de perte d'urine, ni de morsure de langue. Les amies ne signalent pas de mouvements tonico-cloniques.

A l'examen clinique, le pouls est régulier et symétrique à 66/min, la pression artérielle est de 120/80 mmHg. L'examen cardio-pulmonaire et neurologique est normal. Le massage sino-carotidien est négatif.

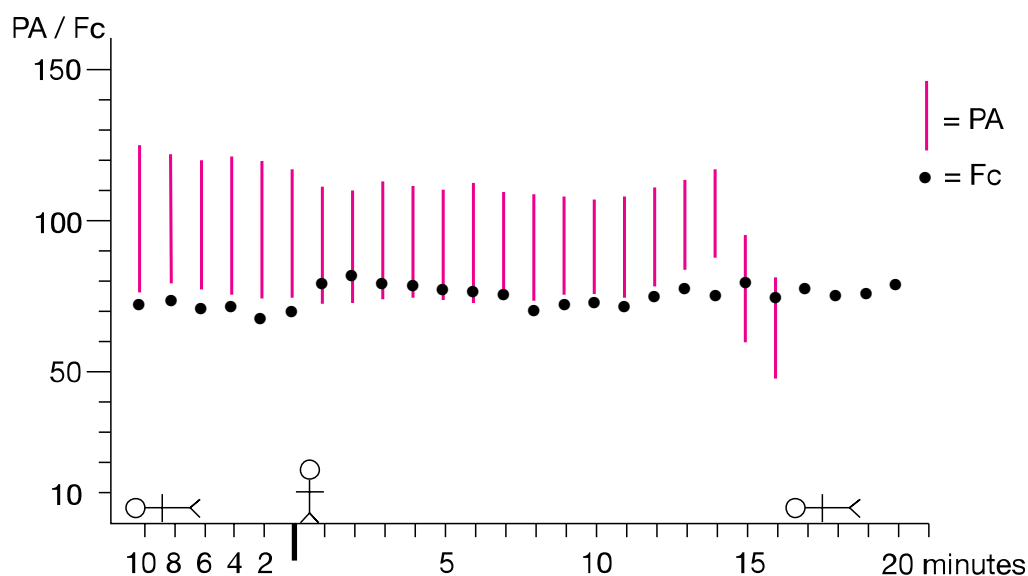
Laboratoire: Hb 13,5 g/dl, Ht 39,9 %, Sodium 139 mmol/l, Potassium 4,1 mmol/l,
Créatinine 73 umol/l, Urée 4,6 mmol/l, Glycémie 5,1 mmol/l, TSH 1,4 U/l.

Electrocardiogramme: voir ci-dessous.



Quel est votre diagnostic ?

Au vu de l'histoire clinique, de l'absence de maladie cardiaque et d'un électrocardiogramme de repos normal, **une épreuve d'orthostatisme actif** (passage de la position couchée à la station debout) avec mesure de la pression artérielle par un appareil automatique et un enregistrement de l'électrocardiogramme dans les dérivations DI, DII et DIII est effectué toutes les minutes.



A la 16^e minute d'orthostatisme, l'adolescente se plaint d'une sensation de chaleur avec sudation. Brutalement, la pression artérielle chute sans bradycardie et l'adolescente perd connaissance.

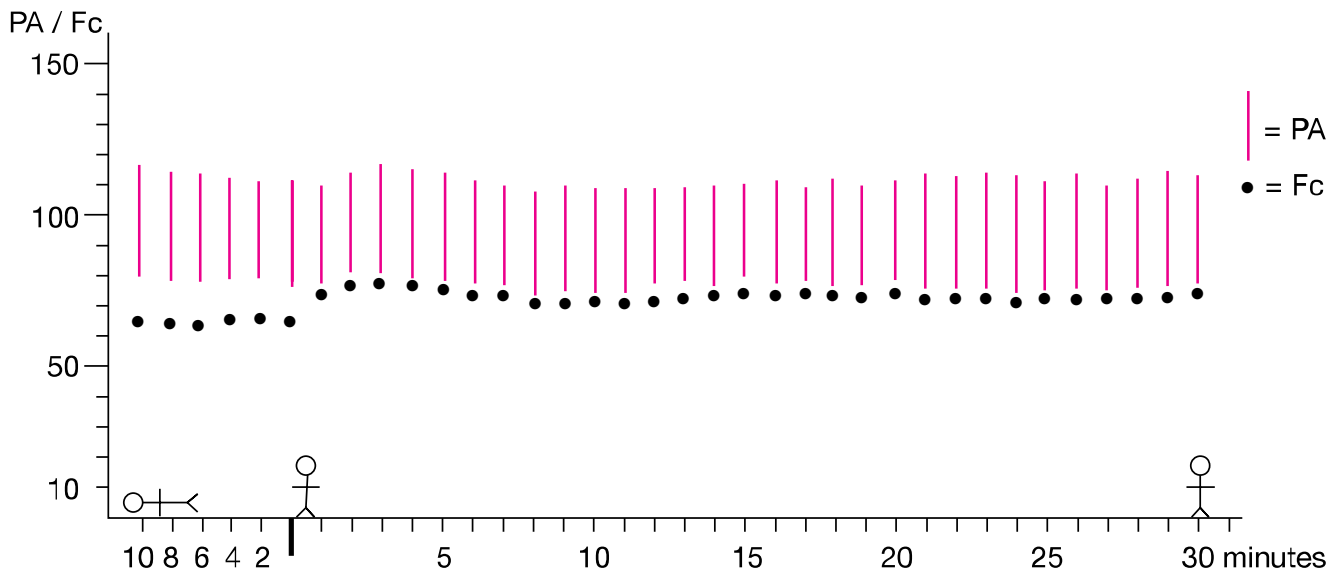
Le diagnostic de

SYNCOPE VASOVAGALE, VASODEPRESSIVE

est retenu

L'adolescente a été mise au bénéfice d'un traitement d'Atenolol 50 mg/jour.

Après un suivi d'un an, aucune récurrence de syncope n'est à déplorer et un nouveau test d'orthostatisme actif n'a pas permis de déclencher la syncope.



COMMENTAIRE

Le mérite du test d'orthostatisme actif est d'être simple et peu onéreux par rapport au test d'inclinaison sur table basculante («TILT TEST») pour démasquer l'origine vaso-vagale d'une syncope. Dans le cas présent, le diagnostic était hautement suspect en raison de l'histoire clinique qui permet de reconnaître trois phases dans le déroulement de la syncope.

La première phase, prodromique, comprend de la sudation, de la pâleur, des nausées, une sensation de faiblesse et de tête vide. Au cours de la deuxième phase, il y a perte de connaissance de courte durée, avec amnésie. Dans la troisième phase, le patient reprend connaissance avec recouvrement d'abord de l'audition puis de la vue, enfin d'un tonus postural avec une certaine asthénie. Typiquement, il existe un contexte particulier à la survenue de la syncope comme une vive émotion (douleur intense, choc affectif), un stress ou une situation précise (lever nocturne, position debout de longue durée comme dans ce cas). A côté de cette forme classique de syncope vaso-vagale, il existe de nombreuses variantes où la phase prodromique et/ou le contexte manquent. Par ailleurs, le test d'orthostatisme permet de distinguer la forme purement vasodépressive, comme dans ce cas, par rapport à la forme cardio-inhibitrice où une bradycardie sévère prédomine ou à la forme mixte avec une réponse bradycardisante associée à une hypotension artérielle. Lorsque le test d'orthostatisme actif seul ou associé à un agent pharmacologique (dérivé nitré ou isoproténérol) reste non contributif au diagnostic présumé de syncope vaso-vagale, un test d'inclinaison sur table basculante est indiqué.

L'approche thérapeutique de la syncope vaso-vagale reste encore empirique. Un traitement préventif n'est proposé qu'aux patients qui présentent des syncopes récidivantes ou s'accompagnant de traumatismes provoqués par la chute lors de la perte de connaissance. Différentes drogues ont été testées dans le traitement pharmacologique de la syncope vaso-vagale (bêtabloquants, anticholinergiques, anti-sérotoninergiques à action centrale, théophylline, alpha-agonistes, minéralocorticoïdes) avec un taux de réussite variable.

La stimulation cardiaque permanente n'a que peu de place dans le traitement de la syncope vasovagale car la vasoplégie prédomine le plus souvent sur la bradycardie dans la survenue de la perte de connaissance.

MESSAGES:

1. Le diagnostic de syncope vaso-vagale est aisé lorsque l'histoire clinique est hautement suspecte.
2. Il est utile de penser précocement au test d'orthostatisme actif afin de préciser le diagnostic. Toutefois, en cas de résultat non conclusif avec une histoire clinique suspecte, un test d'inclinaison sur table basculante doit compléter l'investigation.
3. Ces tests doivent précéder toute investigation électrophysiologique en l'absence de cardiopathie ou d'anomalie électrocardiographique ainsi que toute investigation neurologique approfondie en l'absence de signes de latéralisation.

Références:

1. Grubb BP, Kosinski D. Current trends in etiology, diagnosis and management of neurocardiogenic syncope. *Current Opinion in Cardiology* 1996, 11 : 32-41.
2. Fitzpatrick A, Lee RJ, Epstein LM et al. Effect of patient characteristics on the yield of prolonged baseline head-up tilt testing and the additional yield of drug provocation. *Heart* 1996, 76 : 406-411.
3. Ammirati F, Colivicchi F, Biffi A et al. Head-up tilt testing potentiated with low-dose sublingual isosorbide dinitrate: A simplified time-saving approach for the evaluation of unexplained syncope. *Am Heart J* 1998, 135 : 671-676.

Cas préparé sous la direction du Dr Stefano Ciaroni

A CŒUR OUVERT

Une publication périodique du Service de cardiologie,
Département cardio-vasculaire médico-chirurgical,
Hôpital de la Tour, Meyrin/Genève

N° 3 – Octobre 1999

FAIT CLINIQUE :

Patient de 64 ans en bonne santé habituelle, qui a consulté il y a 4 ans un cardiologue pour des précordialgies atypiques avec test d'effort normal. Il se plaint depuis plusieurs mois d'un état grippal fluctuant, malgré la prise de plusieurs antibiotiques pris de manière empirique.

En raison de la récurrence de précordialgies atypiques, il consulte le centre des urgences de l'Hôpital de la Tour où un souffle cardiaque est ausculté.

Examen clinique :

Patient afebrile, état général excellent, poids 62 kg pour 165 cm. Tension artérielle à 130/60 mmHg, pouls régulier à 80/min.

Absence d'œdème des membres inférieurs, râles fins présents sur les deux bases pulmonaires. Discrète turgescence jugulaire.

Choc de pointe latéralisé, bruits cardiaques bien frappés, présence d'un souffle éjectionnel 2/6 au mésocarde et d'un souffle régurgitant protomésodiastolique 3/6 maximum à la base.

Electrocardiogramme 12-dérivations :

Tracé dans les limites de la norme.

Laboratoire :

Hémoglobine : 11.8 g/dl.

Leucocytes : 9'420/ul (83% de neutrophiles segmentés).

Plaquettes : 189'000/ul.

CRP : 60,3 mg/l.

Quelle est votre impression clinique ?

Quelles investigations faut-il envisager ?

Quel traitement empirique préconisez-vous ?

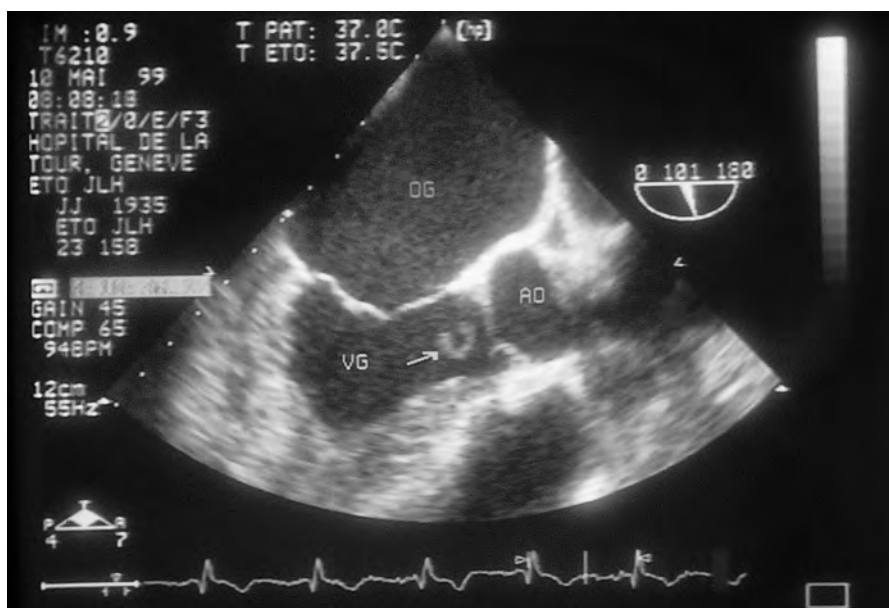
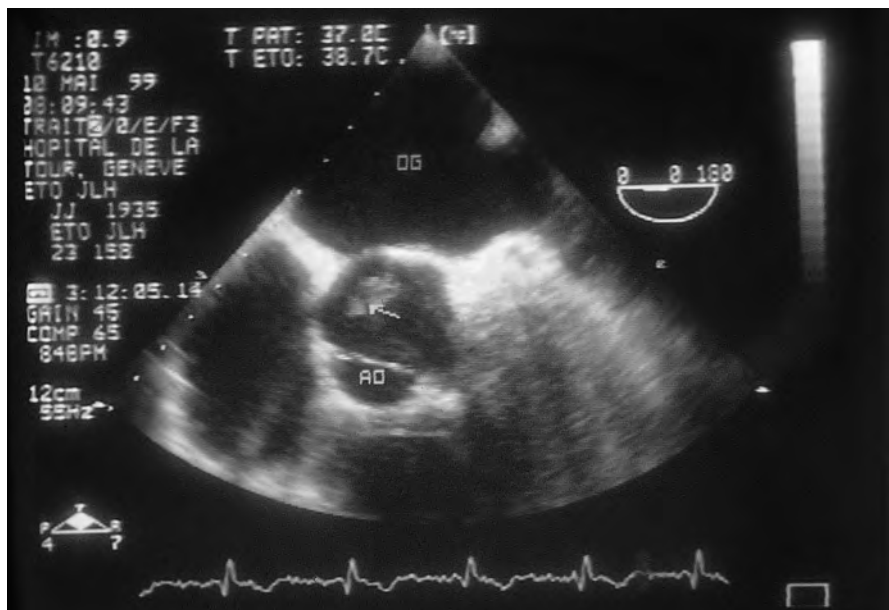
Réponse :

L'auscultation est fortement évocatrice d'une insuffisance aortique, d'apparition probablement récente puisqu'un bilan cardiologique effectué 4 ans auparavant n'a rien montré de particulier.

L'examen clinique met en évidence par ailleurs de discrets signes d'insuffisance cardiaque.

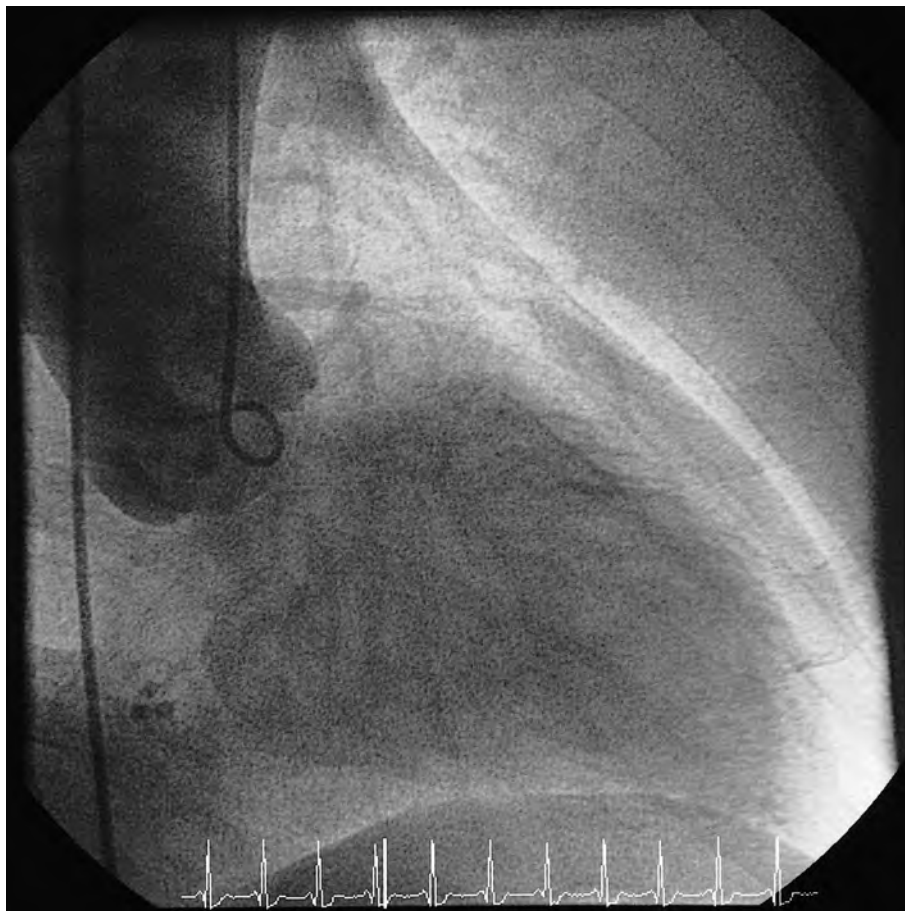
L'échographie transthoracique pratiquée a mis en évidence une valve aortique tri-valvulée, avec présence d'une végétation au niveau de la sigmoïde non coronarienne, accompagnée d'une insuffisance aortique sévère. Le ventricule gauche est dilaté.

Une échocardiographie transœsophagienne a confirmé la présence d'une végétation sur la sigmoïde non coronarienne de la valve aortique (voir figures ci-dessous, où la végétation est indiquée par une flèche). L'examen n'a mis en évidence aucun abcès au voisinage de la végétation.



Suite à cet examen, des hémocultures ont été pratiquées qui ont montré la présence de streptocoques viridans; le patient a été traité pendant 4 semaines par de la ceftriaxone et de la gentamicine.

L'angiographie a confirmé la présence d'une insuffisance aortique majeure. Aucune lésion coronarienne n'a été mise en évidence (voir figure ci-dessous montrant l'insuffisance aortique, avec opacification du ventricule gauche après injection du produit de contraste au niveau de l'aorte ascendante).



DIAGNOSTIC: ENDOCARDITE BACTÉRIENNE AORTIQUE

Le patient a bénéficié d'un remplacement valvulaire aortique le 3 juin 99 avec mise en place d'une prothèse mécanique; à l'exposition de la valve aortique, le chirurgien a mise en évidence la présence d'une valve aortique tri-valvulée avec des feuillets coronariens gauche et droit normaux, et un feuillet non-coronarien perforé et porteur d'une végétation.

MESSAGES :

1. Le diagnostic d'endocardite bactérienne reste difficile; l'infection peut survenir même sans anomalie valvulaire pré-existante.
2. En cas d'état grippal persistant, en présence d'une baisse de l'état général inexplicée, le diagnostic d'endocardite bactérienne doit être recherché par des hémocultures itératives et des investigations cardiologiques dirigées. Il n'est pas fréquent que ce diagnostic soit posé sur la base de l'échographie transthoracique, et souvent une échocardiographie transœsophagienne doit être envisagée.
3. Le diagnostic d'endocardite bactérienne est posé en présence de deux critères majeurs, en présence d'un critère majeur et de trois critères mineurs, ou en présence de cinq critères mineurs (1):

Critères majeurs :

- a) hémoculture positive pour un germe «typique».
- b) échocardiographie positive.

Critères mineurs :

- a) cardiopathie prédisposant à une endocardite bactérienne.
- b) état fébrile supérieur à 38°.
- c) signes vasculaires d'accident thrombo-embolique.
- d) signes immunologiques.
- e) suspicion microbiologique d'endocardite infectieuse (germes non «typiques»).
- f) anomalies échographiques non pathognomoniques.

Références :

- 1) Diagnosis and management of infective endocarditis and its complications. *Circulation*: 1998; 98: 2936-2948.
- 2) Durack et al. New criteria for diagnosis of infective endocarditis: utilization of specific echocardiographic findings. *Am J Med*: 1994; 96: 201-209.
- 3) Improvement in the diagnosis of abscesses associated with endocarditis by transesophageal echocardiography. *NEJM*: 1991; 324: 795-800.

Cas préparé sous la direction du Dr Jacques Lars Hoffmann

A CŒUR OUVERT

Une publication périodique du Service de cardiologie,
Département cardio-vasculaire médico-chirurgical,
Hôpital de la Tour, Meyrin/Genève

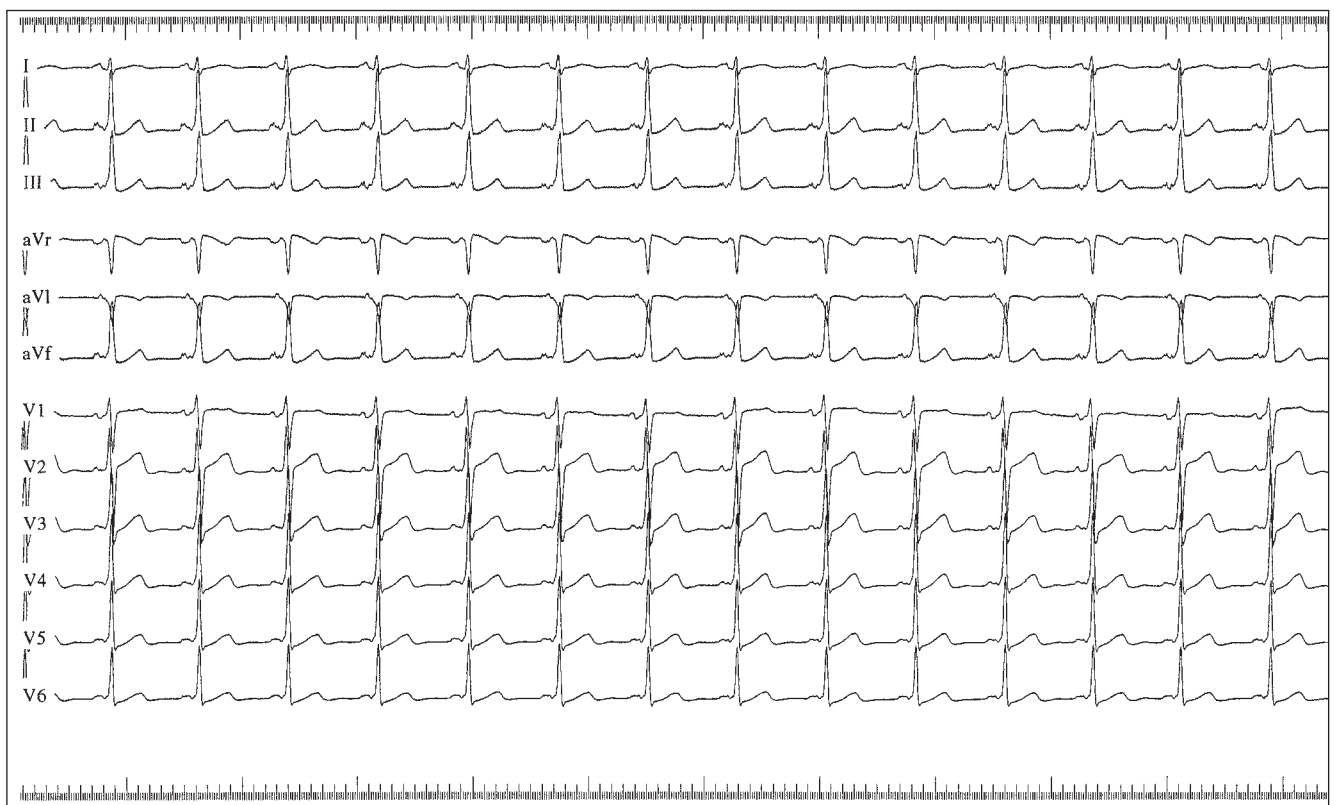
N° 4 – Novembre-Décembre 1999

Patient de 19 ans, sans antécédents particuliers, qui consulte pour un bilan de santé dans le cadre d'une activité sportive de haut niveau. L'examen clinique est normal, avec une tension artérielle à 110/70 mmHg, un pouls régulier à 54 par minute; l'auscultation révèle la présence d'un souffle protosystolique 2/6 en regard du foyer aortique, d'allure fonctionnelle.

Laboratoire: Sodium 135 mmol/L, Potassium 4.0 mmol/L, hémoglobine 14.6 gr%.

Radiographie du thorax: normale.

Electrocardiogramme: voir ci-dessous.



Quel est votre diagnostic et que faites-vous ?

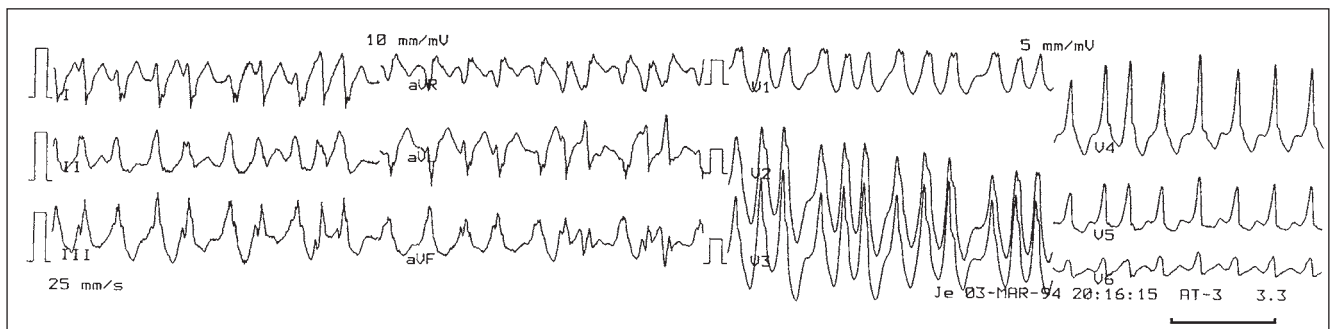
- aucune autre investigation, rassurer le patient, et le laisser pratiquer du sport sans limitation.
- prévoir d'autres investigations, et si oui, lesquelles ?
- interdire la pratique du sport et si oui pourquoi ?

Réponse: L'ECG montre un **aspect de Wolff-Parkinson-White** avec un intervalle P-Q court, une onde delta, et un discret élargissement du QRS (lié à la présence de l'onde delta).

Dans ce cas, le médecin traitant a jugé, sur la base de la clinique, qu'il ne s'agissait que d'une anomalie ECG sans véritable conséquence, le patient étant totalement asymptomatique. Aucune investigation n'a été proposée, aucune restriction n'a été formulée quant au sport.

Deux ans plus tard, à la suite d'une compétition, le patient présente un malaise avec perte de connaissance prolongée. L'équipe médicale d'intervention rapide réalise l'ECG ci-dessous :

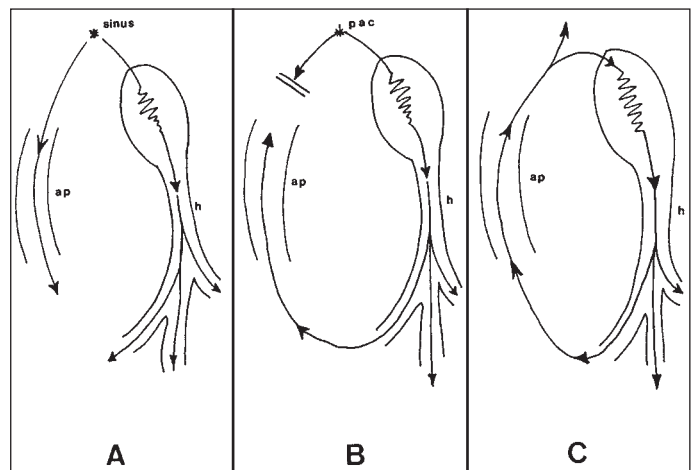
Quel est votre diagnostic ? Et que préconisez-vous ?



Réponse: L'ECG montre la présence d'une tachycardie à complexes QRS larges, irrégulièrement irrégulière. Il s'agit d'une **fibrillation auriculaire avec conduction aux ventricules de manière quasi exclusive par la voie accessoire** (aspect de pré-excitation ventriculaire majeur). La fréquence ventriculaire est très rapide, car l'activité électrique auriculaire n'est plus freinée par le nœud auriculo-ventriculaire, court-circuité qu'il est par la voie accessoire.

Dans le syndrome de WPW, l'aspect en rythme sinusal traduit une fusion entre la conduction par la voie nodo-hisienne normale et la conduction par la voie accessoire (A).

Les tachycardies associées au WPW sont le plus fréquemment des tachycardies orthodromiques, c'est-à-dire utilisant la voie normale en antérograde (des oreillettes aux ventricules) et la voie accessoire en rétrograde (B = initiation par une extrasystole auriculaire bloquée au niveau de la voie accessoire; C = tachycardie orthodromique). Ces tachycardies sont régulières et à QRS fins (sauf s'il y a aberration de conduction).



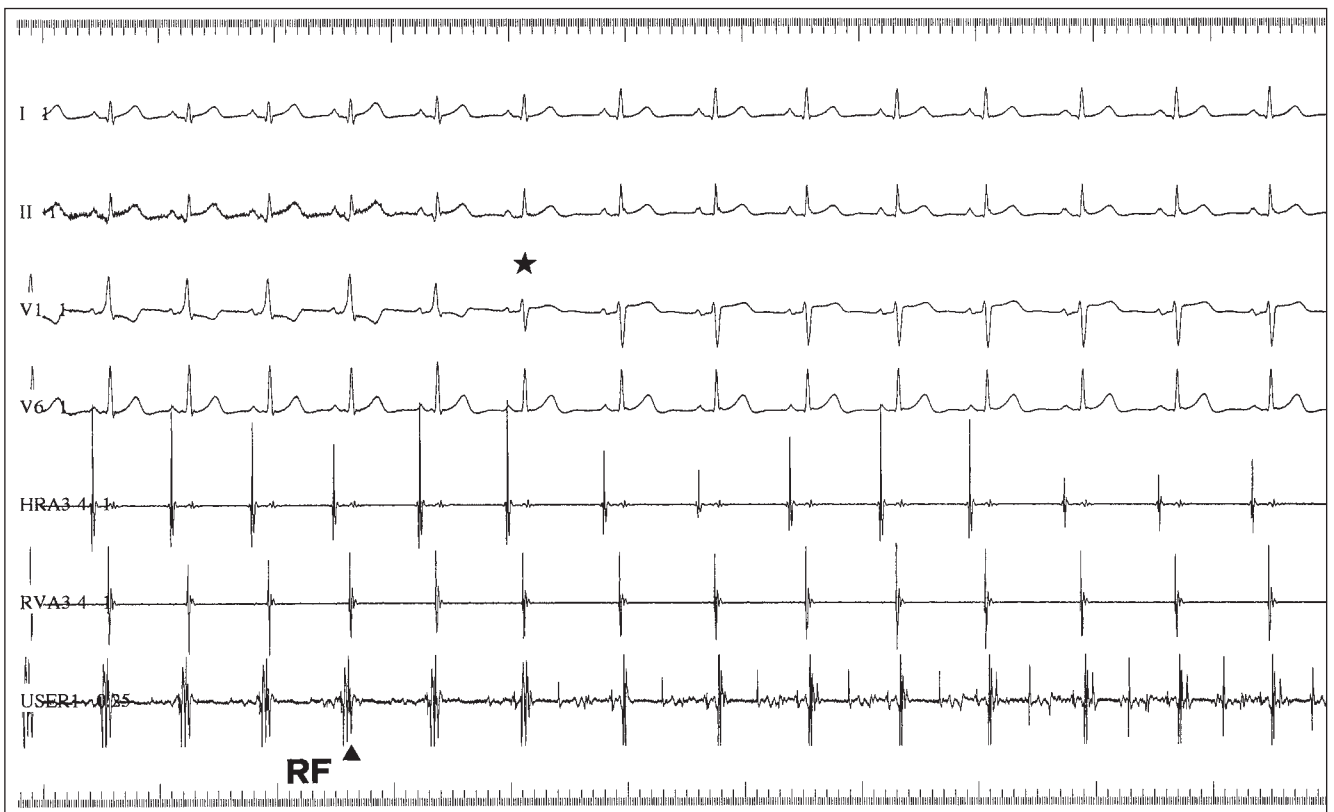
Cependant, dans le WPW, il existe une possibilité de présenter des tachycardies dites « pré-excitées », c'est-à-dire utilisant la voie accessoire en antérograde, des oreillettes aux ventricules : c'est le cas pour la fibrillation auriculaire, le flutter auriculaire, ou les tachycardies antidromiques (circuit inverse des tachycardies orthodromiques).

Le danger d'une voie accessoire est donc lié à sa perméabilité antérograde : si celle-ci est forte (donc si la période réfractaire de la voie accessoire est courte), le danger est important car la conduction pourra être très rapide en cas d'arythmie auriculaire. Si elle est faible (période réfractaire longue), la conduction au travers de la voie accessoire ne pourra pas être rapide et le danger sera donc faible en cas d'arythmie auriculaire.

Dans le cas présent, les réanimateurs ont pensé qu'il s'agissait d'une fibrillation ventriculaire et l'accès de tachyarythmie auriculaire a été arrêté par choc électrique externe à 200 Joules. Une telle attitude est juste compte tenu de l'importance des symptômes et du risque vital.

Face à une telle situation, une seule attitude s'impose à terme, l'**ablation par cathéter de la voie accessoire**. La procédure fait appel à un cathétérisme cardiaque (droit ou gauche suivant la localisation de la voie accessoire) ; une fois la voie accessoire localisée avec précision, l'application d'un courant de radiofréquence à l'extrémité du cathéter permet de détruire, par effet thermique, la voie accessoire.

Evolution : ablation avec succès de la voie accessoire ; guérison complète avec normalisation de l'ECG, disparition de tout symptôme et de tout risque.



Tracé enregistré lors de l'ablation de la voie accessoire latérale gauche: vitesse de défilement 25 mm/sec; de haut en bas sont représentées 4 dérivation de l'ECG de surface (DI, DII, V1et V6), une dérivation prise sur le cathéter placé dans l'oreillette droite (HRA 3-4), une dérivation prise dans le ventricule droit (RVA 3-4) et une dérivation prise sur le cathéter d'ablation (USER 1); moins d'une seconde après le début de l'application du courant de radiofréquence (triangle, RF), la pré-excitation ventriculaire disparaît (étoile) et l'ECG se normalise.

MESSAGES :

1. Dans le syndrome de Wolff-Parkinson-White, l'absence de symptômes ne signifie par forcément que l'anomalie soit bénigne et une mort subite peut fort bien en être la première manifestation. Une telle éventualité est rare mais pas exceptionnelle.
Certains patients, comme celui qui vient d'être décrit, n'ont aucun symptôme mais sont à haut risque; d'autres sont très symptomatiques (crises fréquentes de tachycardie supra-ventriculaire orthodromiques) mais ne sont pas à risque de présenter un événement rythmique potentiellement léthal.
2. L'évaluation du risque dans le WPW repose sur la mesure de la période réfractaire antérograde de la voie accessoire. La mesure précise de cette période réfractaire ne peut être effectuée que par une étude électrophysiologique (endocavitaire ou oesophagienne). Toutefois, la mise en évidence (par ECG répétés, Holter, test à l'Ajmaline ou épreuve d'effort) du caractère intermittent de la pré-excitation, permet raisonnablement d'exclure la présence d'une période réfractaire courte. Le risque le plus élevé est constitué par l'association d'une période réfractaire courte avec une vulnérabilité auriculaire. Si la pré-excitation est permanente, on ne peut exclure un risque majeur et l'on doit interdire les sports de compétition jusqu'à qu'une évaluation complète soit effectuée.
3. Chez un sujet connu pour être porteur d'un aspect de WPW à l'ECG, une tachycardie à complexes larges irrégulièrement irrégulière correspond certainement à une fibrillation auriculaire avec pré-excitation majeure.
4. L'ablation par radiofréquence de la voie accessoire est actuellement le traitement de choix du WPW symptomatique et/ou potentiellement dangereux car ce type de traitement permet une guérison définitive.

Références :

1. Steinbeck G. Should radiofrequency current ablation be performed in asymptomatic patients with the Wolff-Parkinson-White syndrome? PACE 1993 ; 16 (Part II): 649-52.
2. Jackman WM, Wang XS, Friday KJ et al. Catheter ablation of accessory atrioventricular pathways (Wolff-Parkinson-White syndrome) by radiofrequency current. New Engl J Med 1991 ; 324: 1605-11.
3. Montoya PJ and the European Registry on Sudden Death in Wolff-Parkinson-White syndrome. Ventricular fibrillation in the Wolff-Parkinson-White syndrome. Circulation 1988 ; 78 (Suppl. II): II-88.

Cas préparé par le Dr Marc Zimmermann, PD

A CŒUR OUVERT

Une publication périodique du Service de cardiologie,
Département cardio-vasculaire médico-chirurgical,
Hôpital de la Tour, Meyrin/Genève

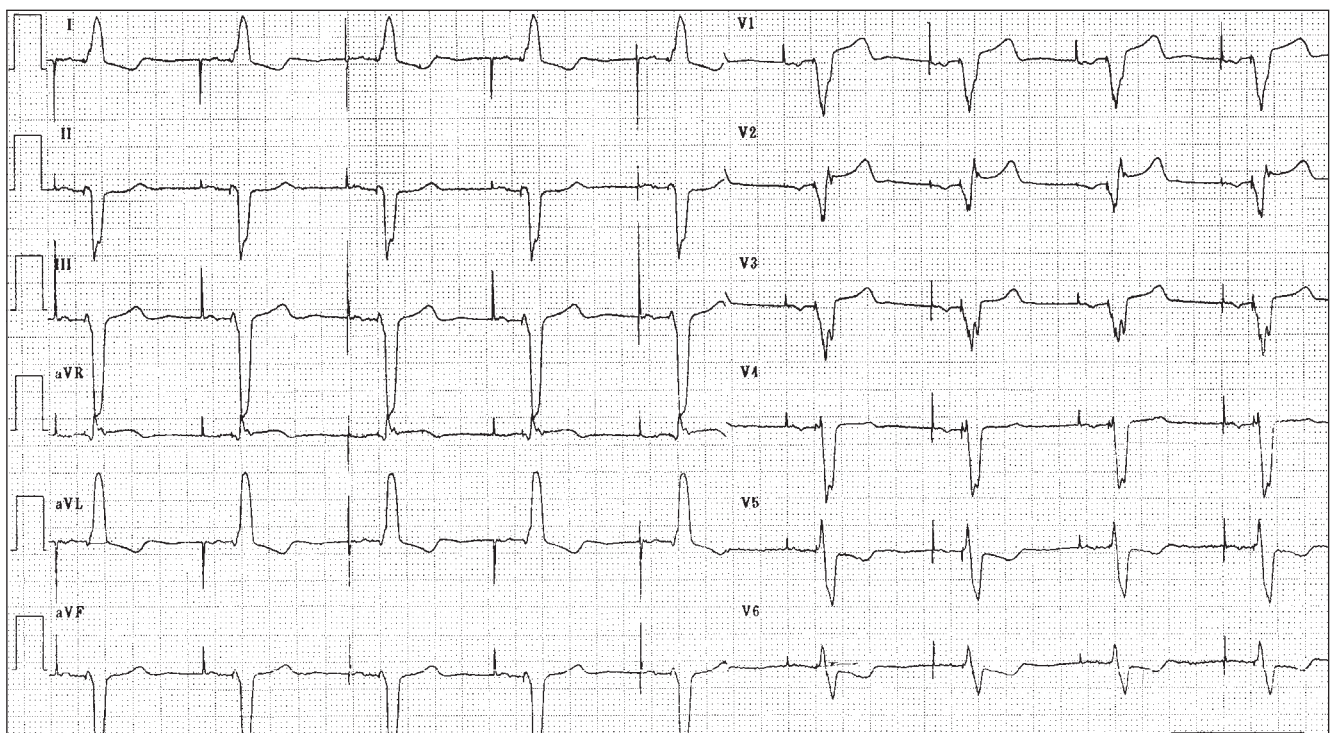
N° 5 – Janvier 2000

FAIT CLINIQUE:

Patient de 65 ans, traité par angioplastie de l'artère interventriculaire antérieure en 1986 à la suite d'un infarctus antéro-latéral. En 1996, apparition d'un bloc atrio-ventriculaire de type Mobitz II, traité par la mise en place d'un pacemaker DDDR. Parmi les facteurs de risque, une hypertension, une hyperlipémie et un diabète de type II non-insulino-dépendant, traité par régime seul.

Depuis son infarctus, le patient est resté modérément symptomatique, avec un angor d'effort de stade II sous traitement médical. Trois jours avant son hospitalisation, en février 1998, apparition d'un angor instable, avec douleurs prolongées au repos, irradiant dans les deux bras et la mâchoire.

A l'admission, l'ECG montre un rythme électro-entraîné (figure 1).

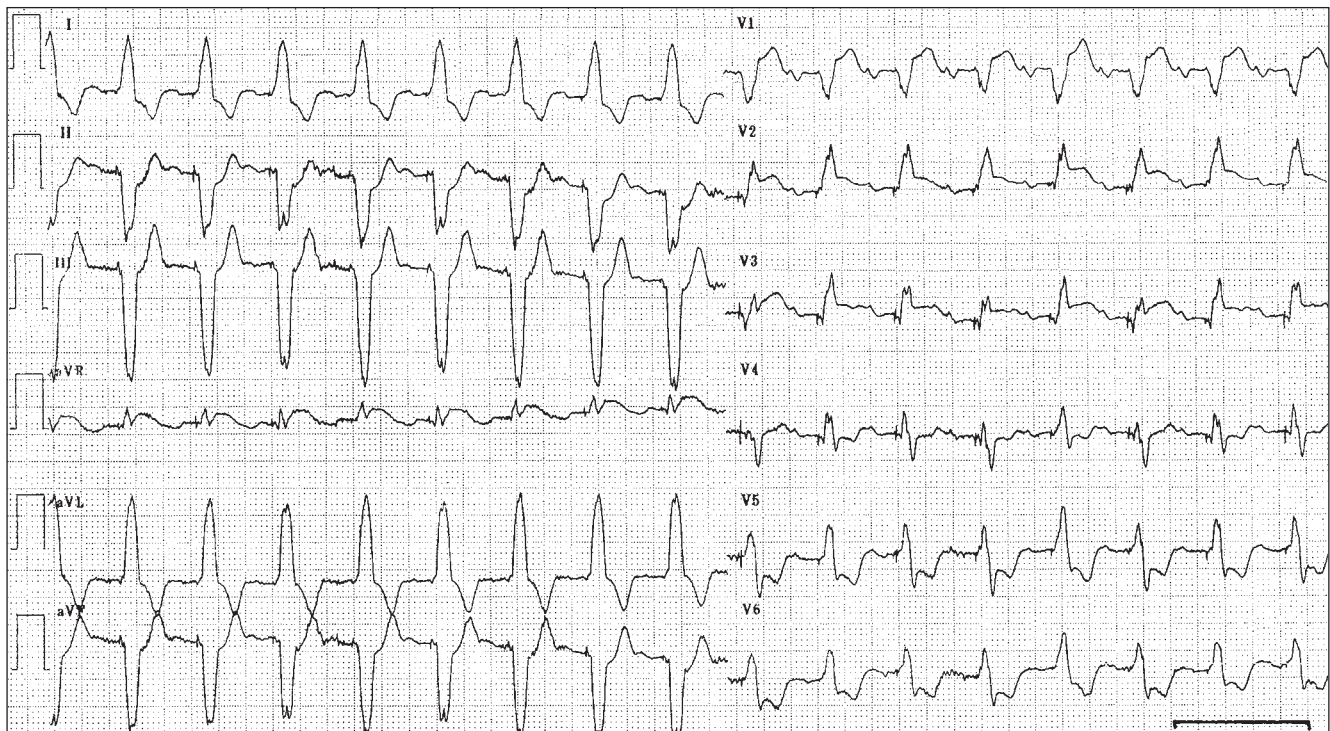


Les CPK sont à 182 U/l et les CKMB à 40 U/l. La Troponine est élevée à 2,6 µg/l.

La radiographie du thorax montre une silhouette cardiaque à la limite supérieure de la norme, sans stase pulmonaire.

Initialement, l'évolution est favorable sous traitement médical et les CPK, dosées toutes les 6 heures, restent normales.

Vingt-quatre heures après son admission, réapparition de douleurs rétrosternales violentes accompagnées de changements électrocardiographiques (figure 2).



On note alors une aggravation hémodynamique rapide, avec apparition d'un œdème pulmonaire à la radiographie du thorax, puis chute tensionnelle à 80/50 mmHg, malgré l'instauration d'un traitement de Dobutamine et de Lasix. Il est 2 heures du matin.

Que pensez-vous de cet ECG et que faites-vous ?

- a) L'ECG n'est pas interprétable à cause du pacemaker. Les sus-décalages observés n'ont pas de signification particulière. Poursuite du traitement diurétique et inotrope ;
- b) Thrombolyse intraveineuse ;
- c) Coronarographie en urgence.

Il s'agit manifestement d'une défaillance hémodynamique majeure chez un coronarien connu.

L'ECG est fortement évocateur d'une ischémie transmurale antérieure étendue.

Le pronostic d'une telle situation est réservé; la thrombolyse intraveineuse, bien que logique, n'est probablement pas efficace dans cette situation de perfusion coronaire très abaissée.

L'indication à une coronarographie immédiate doit clairement être retenue.

Coronarographie :

Sténose subocclusive du tronc commun, occlusion proximale d'une artère circonflexe mineure, occlusion de la première diagonale (figure 3). Coronaire droite dominante, porteuse d'une sténose excentrique de 80% au milieu de la portion verticale, avec une périphérie médiocre (figure 4).

En raison de l'instabilité extrême du patient et de la mauvaise qualité de sa périphérie coronarienne, on retient l'option d'un traitement percutané immédiat de la lésion responsable du syndrome aigu. L'intervention est réalisée sous protection d'une contrepulsion par ballon intra-aortique et sous perfusion d'Abciximab (ReoPro). Une angioplastie au ballon est tout d'abord effectuée dans le tronc commun, puis un stent est placé dans la lésion (figure 5). L'intervention est bien supportée. L'hémodynamique se stabilise, l'ECG se corrige et les douleurs ischémiques disparaissent. Une échocardiographie documente une fraction d'éjection du ventricule gauche nettement abaissée à 20%, en raison d'une importante akinésie antéroseptale.

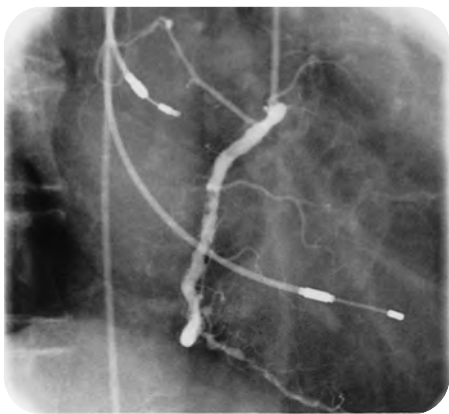


Figure 3

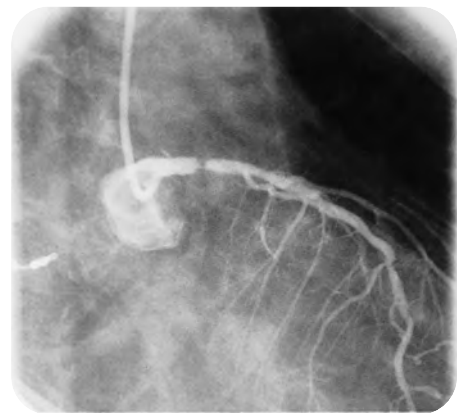


Figure 4

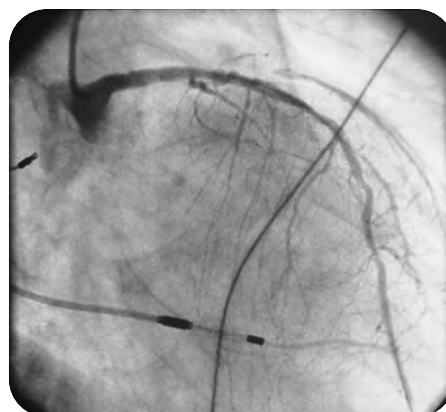


Figure 5

Le lendemain de l'intervention, les CPK/CKMB s'élèvent jusqu'à 2007/261 U/l. Le patient peut être mobilisé graduellement et quitte l'hôpital 12 jours après l'angioplastie.

Une coronarographie de contrôle, effectuée 2 mois plus tard, documente la stabilité du résultat obtenu sur l'IVA et le tronc commun, et est complétée par une dilatation avec pose de stent dans la lésion de la coronaire droite, afin d'effectuer une revascularisation plus complète. Depuis lors, le patient se porte bien et reste asymptomatique.

MESSAGES:

1. Lorsque l'ischémie est marquée, elle peut être visible sur l'ECG, même s'il existe un rythme électro-entraîné induisant une image de bloc de branche gauche;
2. Une défaillance hémodynamique importante (OAP ou choc cardiogène) constitue un facteur de très mauvais pronostic lors d'un infarctus aigu. Lors de choc cardiogène, une coronarographie en urgence avec revascularisation associée est le geste de choix à réaliser très rapidement.

Références:

1. Sgarbossa EB et al. Electrocardiographic diagnosis of evolving acute myocardial infarction in the presence of left bundle-branch block. *N Engl J Med* 1996; 334: 481-487.
2. Urban P, Stauffer JC, Bleed D, Khatchatrian N, Amann W, Bertel O, van der Brand M, Danchin N, Kaufmann U, Meier B, Machecourt J, Pfisterer M. A randomized evaluation of early revascularization to treat shock complicating acute myocardial infarction. The (Swiss) Multicenter trial of Angioplasty for SHock – (S)MASH. *Eur Heart J* 1999; 20: 1030-1038.
3. Hochman JS, Boland J, Sleeper LA, Porway M, Brinker J, Coil J, Jacobs A, Slater J, Miller D, Wasserman H, Menegus MA, Talley D, McKinlay S, Sanborn T, LeJemtel T, and the SHOCK Registry Investigators. Current spectrum of cardiogenic shock and effect of early revascularization on mortality. *Circulation* 1995; 91: 873-881.

Cas préparé par le Dr Philip Urban, CC

A CŒUR OUVERT

Une publication périodique du Service de cardiologie,
Département cardio-vasculaire médico-chirurgical,
Hôpital de la Tour, Meyrin/Genève

N° 6 – Février 2000

FAIT CLINIQUE :

Patient de 45 ans qui consulte en 1992 suite à la découverte d'une cardiomyopathie hypertrophique chez un frère. Il jouit habituellement d'une bonne santé, n'a pas de symptôme cardiaque et ne prend pas de médicament. L'anamnèse familiale est caractérisée par plusieurs cas de mort subite dans la cinquantaine. L'examen physique révèle un souffle à maximum mésosystolique, d'intensité 2-3/6, augmentant pendant la manœuvre de Valsalva. L'ECG montre un axe gauche, une discrète dilatation possible de l'oreillette gauche et de discrets troubles de la repolarisation.

L'échocardiogramme (figure 1) montre une augmentation du diamètre du septum interventriculaire (environ 2 cm, la limite supérieure de la norme étant de 1,1 cm); un SAM («Systolic Anterior Motion») (figure 2), mouvement anormal de la mitrale en direction du septum interventriculaire; et un gradient systolique dans la chambre de chasse du ventricule gauche (obstruction entre le ventricule gauche et l'aorte); ce gradient est de 29 mmHg dans les conditions basales; il augmente à 130 mmHg lorsque le patient inhale du nitrite d'amyle et à 150 mmHg lorsqu'il fait un effort; par ailleurs, la fonction systolique ventriculaire gauche est normale. Les examens faits les années suivantes montreront, avec l'amélioration des équipements, que toutes les parois du ventricule gauche sont épaissies à l'exception de la paroi postérieure, que l'épaisseur maximale est septale et qu'il existe par ailleurs des anomalies de la fonction diastolique.

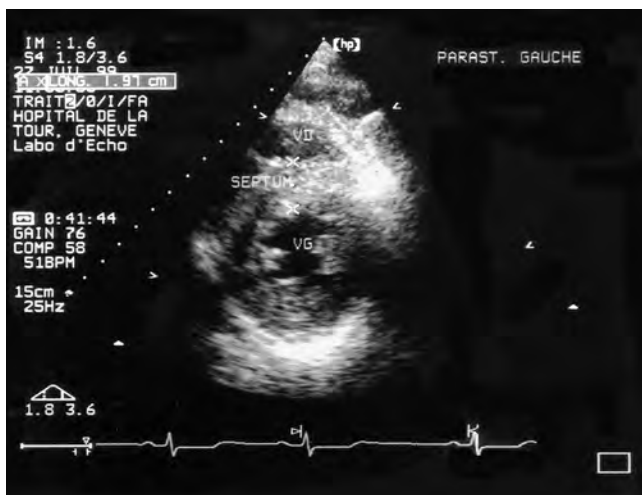


Figure 1

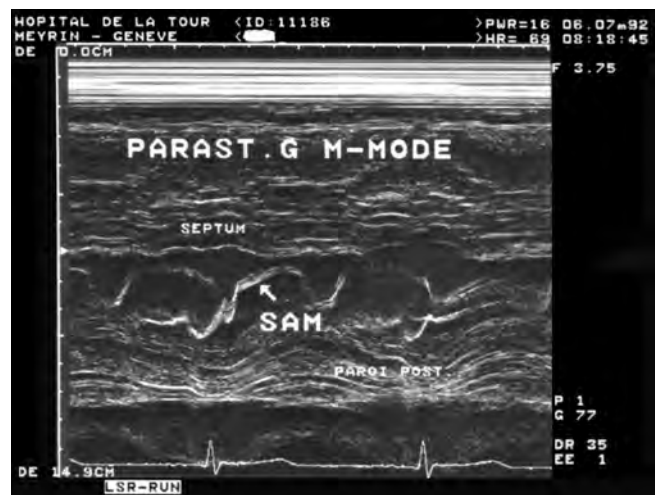


Figure 2

Quel est votre diagnostic et que faites-vous alors ?

- aucune autre investigation et rassurer le patient ?
- prévoir d'autres investigations et, si oui, lesquelles ?
- entreprendre un traitement et, si oui, lequel ?

Réponses :

Le patient présente le tableau typique d'une **cardiomyopathie hypertrophique familiale discrètement obstructive dans les conditions basales mais sévèrement obstructive sous manœuvres de provocation.**

Deux autres examens sont nécessaires. Le **Holter** est normal, ne montrant que de très rares extrasystoles supraventriculaires et ventriculaires. Le **test d'effort** est cliniquement et électriquement négatif. Le comportement tensionnel est normal pendant et après l'effort; il n'y a pas d'arythmie; l'aptitude physique est bonne.

L'indication au traitement est ici incertaine et sera discutée plus loin.

Compte tenu de l'absence de symptômes et des résultats normaux du Holter et du test d'effort, la décision est alors prise de ne pas entreprendre de traitement médicamenteux en dehors d'une prophylaxie antibiotique en cas de risque de bactériémie.

Evolution :

Les contrôles cliniques, échocardiographiques, ergométriques et ECG de 24 heures pratiqués au cours des années suivantes n'ont pas montrés d'aggravation. Cependant, le gradient maximal instantané dans la chambre de chasse du ventricule gauche (figure 3) a augmenté progressivement dans les conditions basales.

Ce gradient a été mesuré en effet à 58 mmHg en 1996, à 110 en 1998 et à 135 en 1999. La décision a alors été prise d'entreprendre un traitement médicamenteux, d'autant plus que le patient signalait l'apparition d'une discrète dyspnée d'effort, objectivée à l'épreuve ergométrique, et qu'une discrète insuffisance mitrale était maintenant présente à l'échocardiogramme. Le patient a commencé à prendre 160 mg de propranolol (Inderal®) par jour. Avec ce traitement, le gradient systolique de repos a diminué de 135 à 88 mmHg puis à 60 trois mois plus tard. Cette amélioration s'est produite en même temps que la diminution de la dyspnée d'effort.

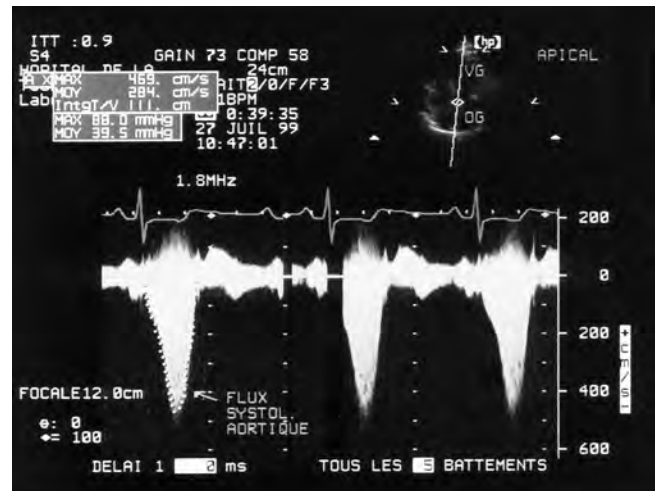


Figure 3

Commentaire :

La cardiomyopathie hypertrophie (CMH) est une maladie primitive du myocarde. Il s'agit d'une lésion génétique autosomique dominante à pénétrance variable. La maladie est familiale dans plus de la moitié des cas, d'où l'importance d'étudier également les proches d'un patient atteint. Plusieurs mutations ont été mises en évidence par la génétique moléculaire au cours des dernières années. L'analyse génétique est cependant difficile et coûteuse et reste pour le moment du domaine de la recherche.

La CMH est caractérisée par une hypertrophie ventriculaire asymétrique; elle touche le septum interventriculaire de manière isolée ou prédominante dans la majorité des cas; cependant, elle peut aussi être limitée à la région apicale. Il s'agit d'une maladie systolique et surtout diastolique. Elle peut être obstructive de manière permanente, obstructive seulement en présence de manœuvres de provocation (Valsalva, nitrite d'amyle, isoprénaline) ou non-obstructive.

La cardiomyopathie hypertrophique a longtemps été considérée comme une maladie rare et grave. Grâce au développement de l'échocardiographie, on sait aujourd'hui qu'elle n'est pas exceptionnelle (environ 2‰ dans la population générale) et que ses manifestations cliniques sont très variables; à un extrême un patient asymptomatique avec un excellent pronostic, à l'autre l'insuffisance cardiaque ou la mort subite. Il faut souligner cependant que la majorité des patients sont asymptomatiques et que leur pronostic à long terme est excellent.

Lorsqu'il existe un gradient de pression systolique, l'auscultation révèle un souffle crescendo-decrescendo à maximum mésosystolique qui a la caractéristique d'augmenter pendant la manœuvre de Valsalva. L'ECG montre souvent des ondes Q anormales, des signes d'hypertrophie ventriculaire gauche et des troubles de la repolarisation. L'examen de choix pour le diagnostic des CMH, obstructives ou non, est l'échocardiographie.

Chez les patients symptomatiques, les plaintes les plus fréquentes sont la dyspnée d'effort, les palpitations, les vertiges et syncopes et l'angor. Le problème principal pour tous les patients, qu'ils soient symptomatiques ou non, est la prédiction du risque de mort subite. De nombreux facteurs de risque ont été décrits, les principaux étant une anamnèse familiale sévère (insuffisance cardiaque ou mort subite avant l'âge de 50 ans), des antécédents personnels d'arrêt cardiaque ou de syncopes récidivantes, une hypertrophie ventriculaire gauche sévère (épaisseur septale > 3 cm), des tachycardies ventriculaires au Holter, une réponse hypotensive à l'effort. Pour les patients ayant un risque élevé de mort subite, le choix thérapeutique se pose entre l'amiodarone (Cordarone®) et l'implantation d'un défibrillateur.

Pour les patients symptomatiques n'ayant pas un risque élevé de mort subite, les traitements médicamenteux à disposition sont les bêtabloquants à fortes doses, le plus utilisé étant le propranolol (Inderal®), les anticalciques, en particulier le verapamil (Isoptine®); et, rarement utilisé dans les pays latins, le disopyramide (Norpace®). Rappelons d'autre part que tous les patients ayant une forme obstructive doivent être soumis à une prophylaxie antibiotique en cas de risque de bactériémie.

Les formes de CMH obstructives résistantes au traitement médicamenteux sont rares. Trois autres traitements sont aujourd'hui à disposition:

- a) La chirurgie. Elle consiste essentiellement en une myotomie-myectomie du septum interventriculaire associée parfois à un remplacement valvulaire mitral.
- b) L'implantation d'un pace-maker double chambre
- c) L'injection d'alcool dans la première branche septale de l'artère interventriculaire antérieure afin de diminuer l'épaisseur du septum et le gradient systolique.

La place respective des ces trois modalités thérapeutiques est controversée et elles doivent être réservées à des opérateurs bien entraînés ayant un recrutement suffisant de patients.

Faut-il traiter les patients asymptomatiques ou peu symptomatiques s'ils ne sont pas à risque élevé de mort subite? La réponse à cette question reste incertaine. Le patient décrit ici est très peu symptomatique et n'a qu'un facteur de risque, à savoir une histoire familiale. Mais l'aggravation progressive de l'obstruction et l'importance du gradient intraventriculaire au repos (gradient systolique maximal instantané de 135 mmHg + pression systémique systolique de 145 mmHg = pics de pression intraventriculaire gauche de 280 mmHg!) ont conduit à proposer un traitement bêtabloquant. Après plusieurs mois d'évolution, le patient supporte très bien le traitement et le gradient a diminué de manière significative.

MESSAGES:

1. Toute suspicion de cardiomyopathie hypertrophique (anamnèse familiale, souffle systolique augmentant au Valsalva, ECG évocateur) impose l'enregistrement d'un échocardiogramme avec Doppler. En cas de confirmation du diagnostic, le bilan doit être complété par un Holter et un test d'effort.
2. La majorité des patients sont asymptomatiques ou peu symptomatiques mais les facteurs de risque de la mort subite doivent être recherchés systématiquement.
3. L'indication au traitement médicamenteux des formes bénignes est incertaine.
4. Les patients avec CMH très symptomatique et/ou avec facteurs de risque de mort subite doivent être traités, plusieurs possibilités thérapeutiques étant maintenant à disposition.

Références :

1. Sadoul N, De Chillou C, Aliot E, McKenna WJ. Evaluation du risque de mort subite dans la cardiomyopathie hypertrophique. Arch Mal Cœur 1999 ; 92(I) : 65-73.
2. Spirito P, Seidman C, McKenna WJ, Maron BJ. The management of hypertrophic cardiomyopathy. New Engl J Med 1997 ; 336 : 775-85.
3. Wigle ED, Rakowski H, Kimball BP, Williams WG. Hypertrophic cardiomyopathy : treatment. Circulation 1995 ; 92 : 1680-92.

Cas préparé par le Dr Antoine Bloch, chargé de cours à la Faculté de médecine de Genève.

A CŒUR OUVERT

Une publication périodique du Service de cardiologie,
Département cardio-vasculaire médico-chirurgical,
Hôpital de la Tour, Meyrin/Genève

N° 7 – Mars 2000

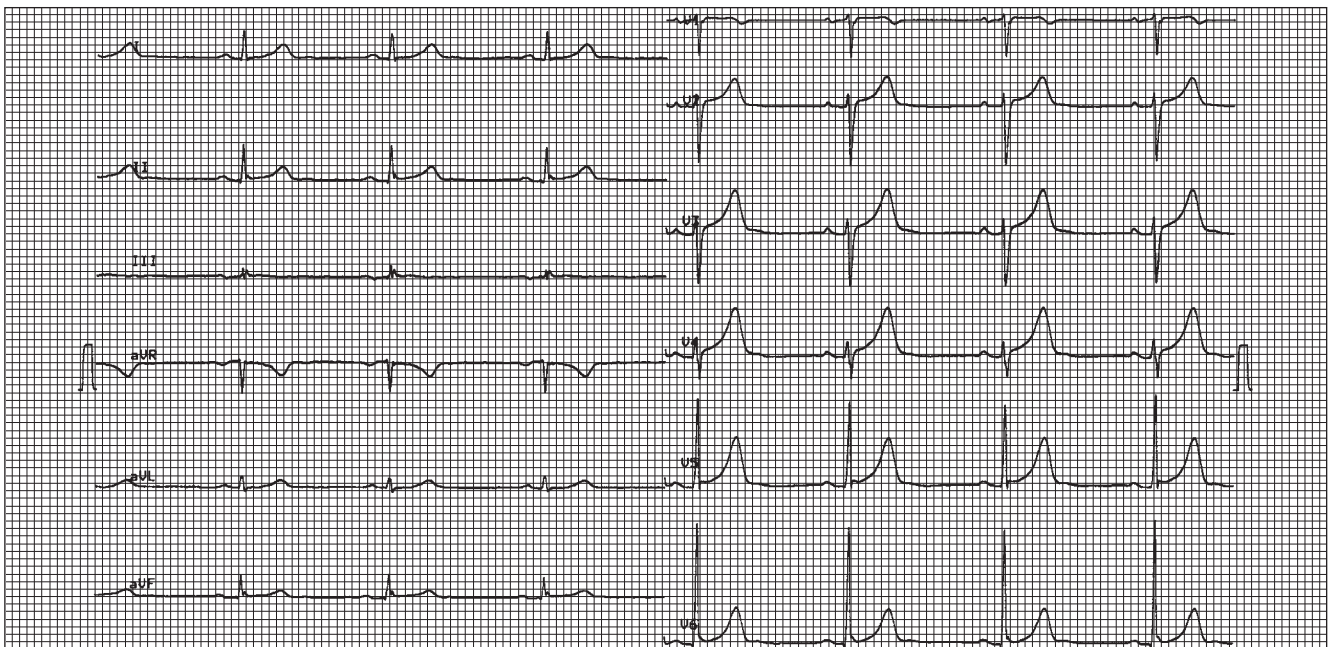
FAIT CLINIQUE

Une jeune femme âgée de 21 ans est adressée par son médecin traitant pour investigation de malaises de type lipothymie évoluant depuis 10 jours sur un fond de bradycardie. Elle n'a pas d'antécédent personnel, l'anamnèse familiale ne relève rien de particulier et elle ne pratique pas de sport. Les malaises surviennent sans horaire et facteurs déclenchants précis. La jeune femme signale que 2 semaines plus tôt elle aurait eu une pharyngite traitée par de la mébucaïne.

A l'examen clinique le pouls est régulier à 44/min, la pression artérielle est à 120/80 mmHg. La patiente est apyretique. L'auscultation cardio-pulmonaire est normale. Il n'y a pas de signe neurologique de latéralisation. Le massage sino-carotidien ne montre pas de bradyarythmie pathologique.

Laboratoire: VS 11, Hb 13,5 g/dl, Ht 39,8 %, Leucocytes 4750/mm³ avec répartition leucocytaire normale. PCR < 5 mg/l. Sodium 136 mmol/l, Potassium 3,5 mmol/l. Glycémie à jeun 4,5 mmol/l. Urée 5,9 mmol/l. Créatinine 87 umol/l. Protéines 53 g/l. TSH 1,6 U/l.

Electrocardiogramme de repos: voir ci-dessous.



Que pensez-vous de ce cas et que faites-vous ?

1. Aucune autre investigation, et rassurer la patiente.
2. Prévoir d'autres investigations, et si oui, lesquelles (Holter? test d'effort? test d'orthostatisme actif ou sur table à bascule (Tilt test)? échocardiographie-Doppler? exploration électrophysiologique endocavitaire?).
3. Préciser l'histoire clinique de la patiente.

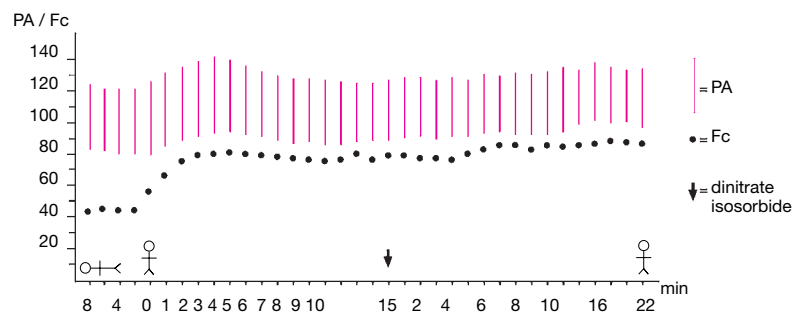
Réponse :

Analyses du sang : présence d'une hypoprotidémie sans autre anomalie de laboratoire.

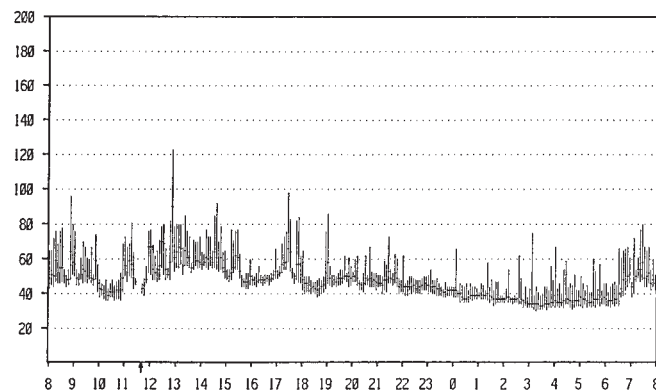
L'électrocardiogramme de repos objective une bradycardie sinusale à 42/min. La durée de PQ, du QRS et du QT corrigée par la fréquence cardiaque est normale. Il n'y a pas de microvoltage du QRS. Le segment ST-T est sans particularité.

A l'échocardiogramme-Doppler, les cavités cardiaques sont de dimensions normales. Les parois du ventricule gauche sont d'épaisseur normale. La fonction systolique et diastolique ventriculaire gauche est normale. Il n'y a pas d'épanchement péricardique.

Le test d'orthostatisme actif et provoqué avec 5 mg d'isosorbide dinitrate en sublingual montre une absence d'hypotension artérielle et une normalisation de la fréquence cardiaque à l'orthostatisme.



A l'enregistrement de Holter : il existe plusieurs épisodes de bradycardie sinusale (jusqu'à 35/min) parfois associés à une sensation de malaise. Quelques extrasystoles auriculaires bloquées sans bloc atrio-ventriculaire. Aucune tachyrythmie ventriculaire ou supraventriculaire.

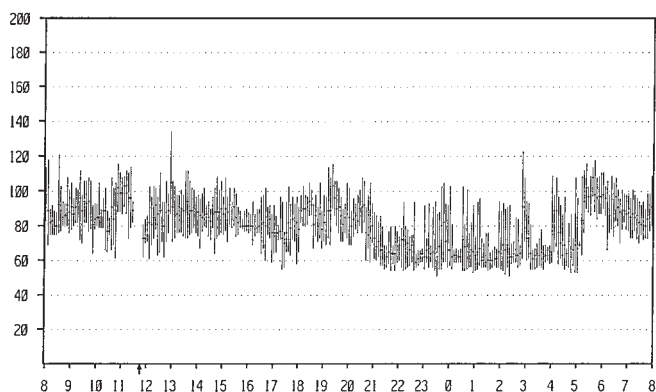


Au vu de ces investigations peu concluantes pour attribuer l'origine de la bradycardie sinusale à une cause cardiaque et en présence d'une hypoprotidémie, l'histoire clinique de la patiente est reprise. La jeune femme indique avoir fait un séjour dans une clinique à l'étranger pour cure d'amaigrissement sans aucune prise de médicament ni symptomatologie digestive particulière. Elle aurait perdu 27 kg en 2 mois (passage de 88 à 61 kg pour une taille de 179 cm).

Le diagnostic alors retenu est celui de :

BRADYCARDIE SINUSALE SYMPTOMATIQUE APRÈS CURE D'AMAIGRISSEMENT

Après réévaluation alimentaire à l'aide d'une diététicienne et prise pondérale de 8 kg, la bradycardie sinusale a disparu comme a pu le montrer un nouveau enregistrement de Holter. La patiente n'a pas eu de malaise après un suivi de 8 mois, un poids stabilisé à 69 Kg et une protidémie dans le sang à 65 g/l.



COMMENTAIRE

L'origine de cette bradycardie sinusale est consécutive à un régime amaigrissant.

Dans ce cas, quatre autres hypothèses étiologiques pouvaient être éliminées avec une forte probabilité : une intoxication médicamenteuse par la prise de médicament cardiotrope (la patiente n'a pas eu de médicament durant son séjour de cure d'amaigrissement); une intoxication alimentaire et en particulier un botulisme (aucun symptôme digestif n'a été signalé); une virose cardiaque (épisode de pharyngite) mais cette hypothèse est infirmée par l'absence d'autres manifestations cardiaques ou péricardiques et par l'absence d'un syndrome infectieux ou inflammatoire; enfin une origine vagale (test d'orthostatisme et provoqué à l'isosorbide dinitrate négatif).

La patiente a donc présenté une bradycardie sinusale symptomatique suite à un régime hypocalorique inférieur ou égal à 1350 kcal/j. En effet, il existe une relation significative entre un tel régime et la survenue d'une bradycardie. Par ailleurs, il est observé une association entre troubles du rythme cardiaque et régimes à très basses calories (moins que 600 kcal/j). Ainsi, il a été rapporté des cas de morts subites d'individus sans antécédent pathologique. Ces sujets étaient très jeunes, ont perdu 30 à 40 kg sur une période de quelques mois (3 à 4). Le motif d'hospitalisation était un malaise ou une syncope; sur l'électrocardiogramme de repos fait quelques jours avant le décès on pouvait observer un microvoltage du QRS et un allongement de l'intervalle de QT. Le mécanisme de ces troubles électrocardiographiques n'est pas établi (troubles électrolytiques? rôle du système nerveux autonome?). Trois facteurs cliniques semblent jouer un rôle dans la survenue de ces morts subites: la qualité nutritionnelle du régime, sa durée, et le poids initial des sujets.

La quantité des protéines ingérées dans les régimes à très basses calories paraît déterminante. En effet, il existe une relation inverse entre une faible quantité de protéines et un risque accru d'arythmie. La durée du régime semble être aussi un facteur très important car les accidents mortels sont toujours intervenus après deux mois de régime. Enfin, le poids initial des sujets joue un rôle, avec un risque plus élevé chez les moins obèses.

Dans ce cas, il n'a pas été possible de quantifier la valeur nutritionnelle des protéines durant le régime amaigrissant mais le dosage des protéines sanguines était bas lors du bilan initial puis redevenu normal après réajustement diététique.

La bradycardie sinusale est une observation courante lors d'un régime hypocalorique et d'une anorexie mentale; elle peut être occasionnellement symptomatique comme dans ce cas.

Par ailleurs, la dénutrition chronique peut entraîner une diminution des dimensions des cavités cardiaques, de l'épaisseur des parois ventriculaires et de la masse cardiaque; toutefois, malgré ces anomalies, la fonction cardiaque est conservée, et les thérapeutiques cardiotropes sont inutiles, voire dangereuses.

MESSAGES:

1. La survenue d'une bradycardie chez des patients suivant un régime amaigrissant sévère est d'observation courante et tout traitement chronotrope est inutile, voire dangereux.
2. Le risque de bradycardie impose une surveillance régulière du rythme cardiaque lors des régimes amaigrissant. Il est utile de réaliser un électrocardiogramme de repos avant le début du régime et de répéter cet examen en cas de bradycardie importante au cours de l'amaigrissement.
3. La bradycardie pendant ou après un régime hypocalorique peut témoigner d'un amaigrissement trop rapide ou trop important et doit faire proposer un ralentissement ou un arrêt de la perte pondérale en raison d'un risque non négligeable de mort subite.

Références:

1. Isner JM, Sours HE, Paris AL et al. Sudden, unexpected death in avid dieters using the liquid-protein-modified-fast diet. *Circulation* 1979; 6: 1401-1412.
2. Van Itallie TB, Yang MU. Cardiac dysfunction in obese dieters: a potentially lethal complication of rapid, massive weight loss. *Am J Clin Nutr* 1984; 39: 695-702.
3. Schocken DD, Holloway JD, Powers PS. Weight loss and the heart. *Arch Intern Med* 1989; 149: 877-881.

Cas préparé par le Dr Stefano Ciaroni

A CŒUR OUVERT

Une publication périodique du Service de cardiologie,
Département cardio-vasculaire médico-chirurgical,
Hôpital de la Tour, Meyrin/Genève

N° 8 –Avril 2000

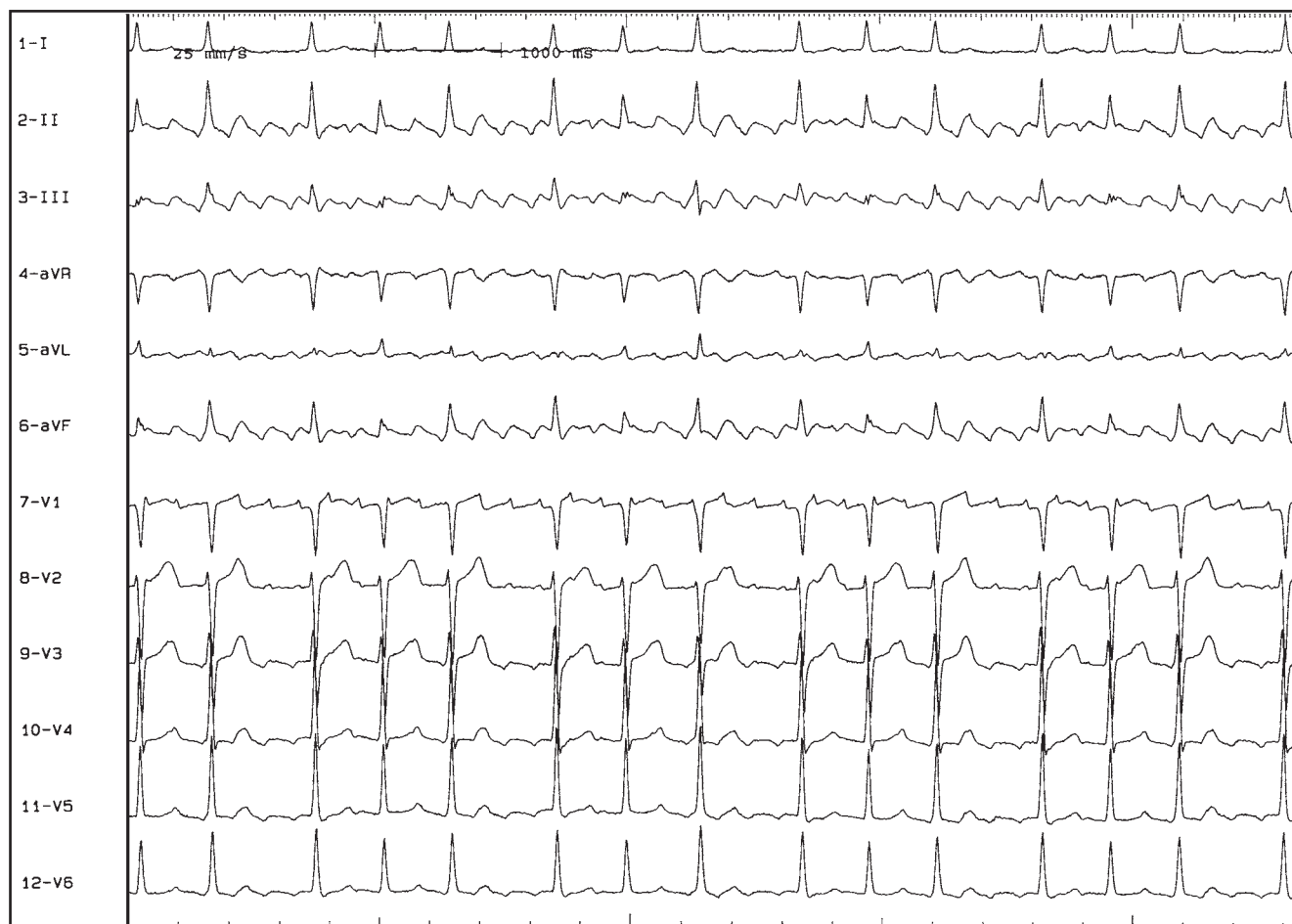
FAIT CLINIQUE :

Patient de 69 ans, sans antécédents médico-chirurgicaux particuliers, qui présente depuis deux mois une dyspnée d'effort inhabituelle et invalidante, associée à des palpitations intermittentes. Une semaine avant la consultation, lors d'un effort physique, il présente un malaise avec lipothymie et brève perte de connaissance. Lors d'une première consultation, on note que le pouls est régulier à 75 par minute, que la tension artérielle humérale est de 138/80 mmHg et qu'il n'y a aucune anomalie ni au status cardiologique ni au status neurologique. Un bilan sanguin se révèle normal de même qu'une radiographie thoracique.

Les symptômes persistant, en particulier à l'effort, le patient consulte à nouveau 2 semaines plus tard : l'examen clinique est toujours normal, avec un pouls discrètement irrégulier oscillant entre 70 et 100/min. Un électrocardiogramme est effectué (voir ci-dessous).

Quel est votre diagnostic ?

Que proposez-vous comme investigations et comme traitement ?

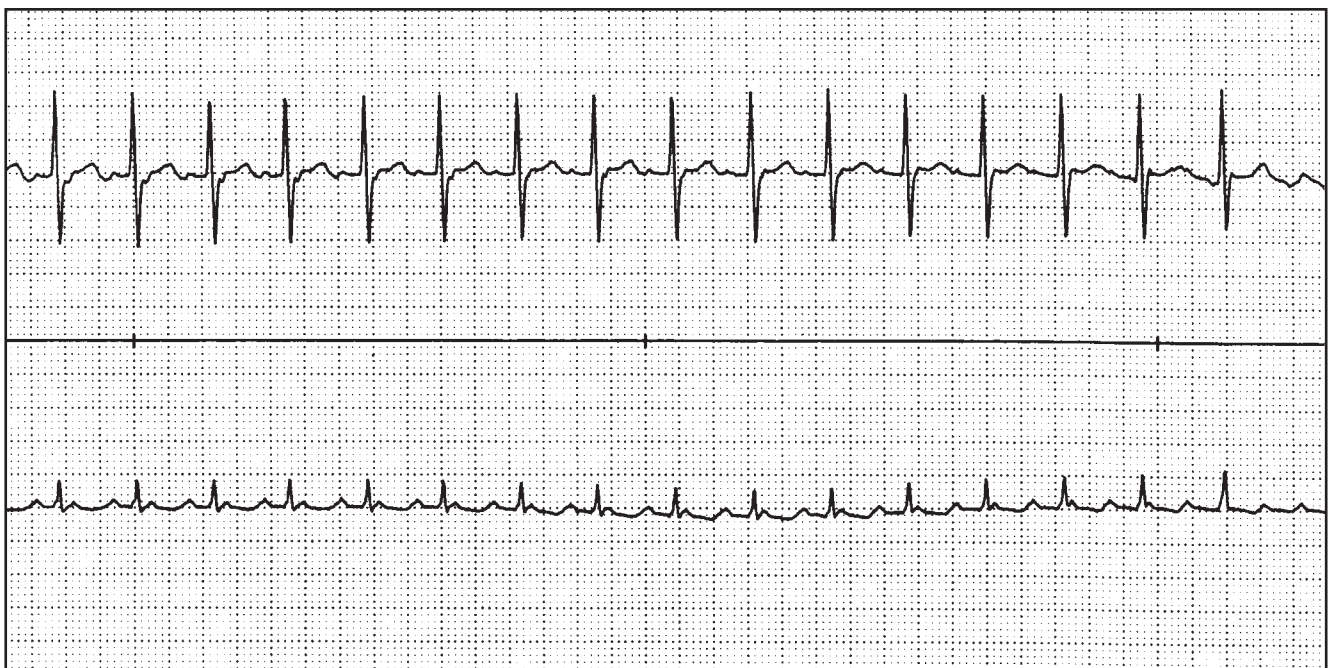


L'**électrocardiogramme** montre la présence d'un flutter auriculaire à réponse ventriculaire variable, parfois 4 :1 parfois 3 :1. Le flutter auriculaire est facilement reconnaissable en dérivation DII, DIII, aVF et V1, avec un aspect en dents de scie et une activité auriculaire organisée d'une fréquence de 260 par minute.

Une **échocardiographie** se révèle normale: aucune anomalie valvulaire, aucune dysfonction ventriculaire gauche, aucune dilatation des cavités cardiaques.

Une **épreuve d'effort** sur bicyclette ergométrique s'avère cliniquement et électriquement négative à 100 Watts; le comportement de la tension artérielle est normal à l'effort. La fréquence cardiaque passe de 70 par minute (flutter à conduction 4:1) à 140 par minute (flutter à conduction 2:1) dès le tout premier palier (50W), avec dyspnée et palpitations.

Un **enregistrement ECG de 24 heures** montre que le flutter auriculaire est permanent, avec une réponse ventriculaire moyenne sur 24 heures de 75 par minute. La fréquence ventriculaire diurne est presque toujours de 140 à 150 par minute (flutter à conduction 2:1).



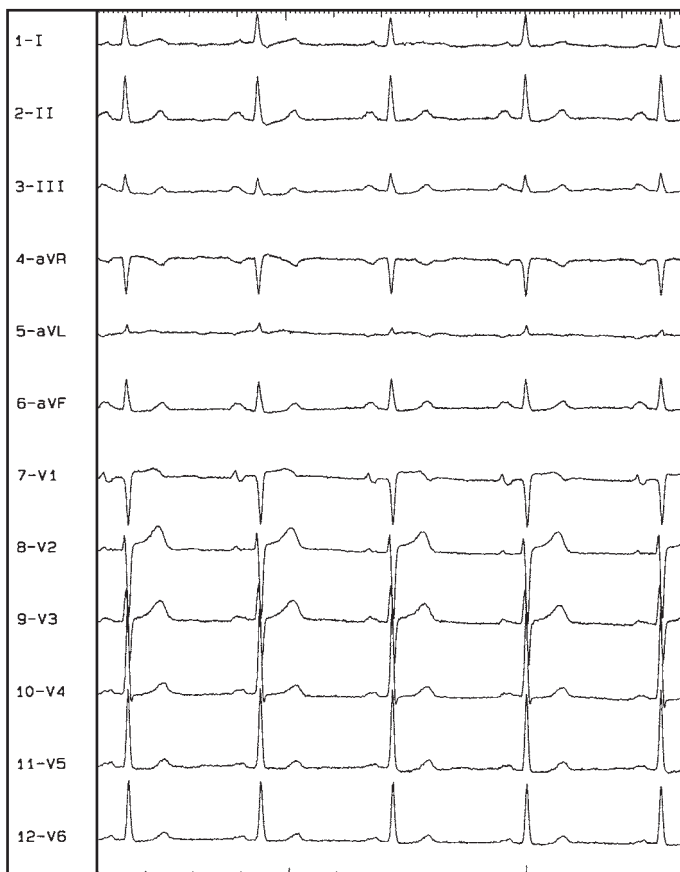
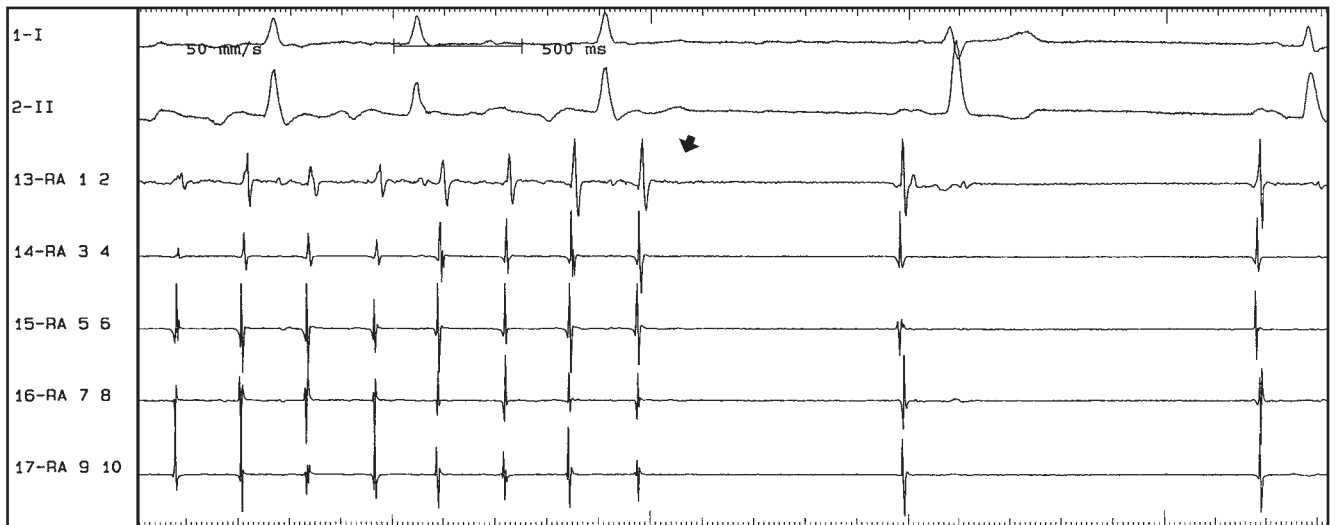
Tachycardie à complexes fins d'une fréquence de 132/min, correspondant à un flutter auriculaire à conduction 2:1 (activité auriculaire 264/min).

Un traitement de digoxine (0.25 mg/j) est instauré, sans succès, la cadence ventriculaire restant identique. Un traitement de bêtabloquant est proposé, mais ce traitement doit être rapidement interrompu en raison de multiples effets secondaires (fatigue extrême, aggravation de la dyspnée, intolérance à l'effort...). Un essai de vérapamil se solde par une hypotension prononcée. On décide alors de convertir le flutter auriculaire par un choc électrique externe après avoir introduit un traitement d'amiodarone (400 mg par jour pendant 4 semaines par voie orale). Le rythme sinusal est restauré par un choc unique de 100 Joules, mais une récurrence symptomatique du flutter est observée 10 jours plus tard.

Que proposez-vous ?

Face à ce problème de flutter auriculaire typique, symptomatique et récidivant malgré un traitement médical bien conduit, il apparaît raisonnable de proposer une ablation par radiofréquence de l'isthme cavo-tricuspidien.

Commentaire: le flutter auriculaire typique (appelé aussi flutter de type I ou flutter commun) est l'expression d'une macro-réentrée localisée dans l'oreillette droite. Pour réaliser le circuit et entretenir le flutter, l'influx électrique doit obligatoirement passer dans l'isthme cavo-tricuspidien limité en avant par la valve tricuspide et en arrière par l'ostium du sinus coronaire. C'est dans cette région qu'est réalisée l'ablation (lésions ponctuelles de thermo-coagulation au moyen d'un courant de radiofréquence) dont le but est de créer un bloc électrique bidirectionnel, empêchant ainsi la création puis l'entretien du circuit de réentrée.



Dans le cas présent, l'ablation a été réalisée avec succès: la figure ci-dessus montre (de haut en bas) 2 dérivations de l'ECG de surface (DI et DII), et 5 dérivations bipolaires endocavitaires permettant de suivre le circuit du flutter (RA 1-2 à RA 9-10, RA pour right atrium). Lorsque le bloc isthmique est obtenu, le flutter s'arrête et fait place au rythme sinusal (flèche). L'ECG effectué après la procédure confirme le rythme sinusal (figure ci-contre). Au cours d'un suivi de 12 mois, aucune récurrence de flutter n'a été observée, et ceci en l'absence de tout traitement antiarythmique.

MESSAGES :

1. L'examen clinique peut être trompeur comme dans le cas présent (pouls régulier à 70-75 par minute lorsque la réponse ventriculaire est de type 4:1 par exemple), le diagnostic de flutter reposant alors sur l'électrocardiogramme.
2. Le flutter auriculaire peut être idiopathique et survenir sur un cœur apparemment sain.
3. Le flutter auriculaire typique est une arythmie souvent rebelle au traitement pharmacologique; celui-ci ne sert en général qu'à freiner la réponse ventriculaire, la conversion en rythme sinusal étant habituellement obtenue par choc électrique externe ou par stimulation électrique endocavitaire rapide («overdrive pacing»).
4. Une ablation par radiofréquence de l'isthme cavo-tricuspidien devrait être envisagée face à tout flutter auriculaire résistant au traitement pharmacologique en raison du risque potentiel de conduction 1:1. Compte tenu des résultats actuels de l'ablation dans le flutter auriculaire, un tel geste devrait être envisagé dès la première récurrence.
L'attitude devrait toutefois être plus réservée lorsque l'anamnèse révèle des antécédents de fibrillation auriculaire en plus des antécédents de flutter auriculaire, les risques de récurrence d'arythmie auriculaire après ablation étant alors plus importants.
5. Bien que le flutter soit classiquement décrit comme faiblement emboligène, les risques emboliques ne sont pas nuls et une anticoagulation aux dérivés coumariniques doit être discutée dans tous les cas, comme dans la fibrillation auriculaire.

Références :

1. Waldo AL. Atrial flutter: mechanisms, clinical features, and management. In: Zipes DP, Jalife J eds: Cardiac electrophysiology: from cell to bedside, 2nd ed. WB Saunders Co, Philadelphia 1995, pp 666-81.
2. Cosio FG, Lopez-Gil M, Goicolea A, Arribas F, Barroso H. Radiofrequency ablation of the inferior vena cava-tricuspid valve isthmus in common atrial flutter. Am J Cardiol 1993; 71 : 705-9.
3. Saoudi N, Attallah G, Kirekorian G, Touboul P. Catheter ablation of the atrial myocardium in human type I atrial flutter. Circulation 1990; 81 : 762-7.

Cas préparé par le Dr. Marc Zimmermann, PD

A CŒUR OUVERT

Une publication périodique du Service de cardiologie,
Département cardio-vasculaire médico-chirurgical,
Hôpital de la Tour, Meyrin/Genève

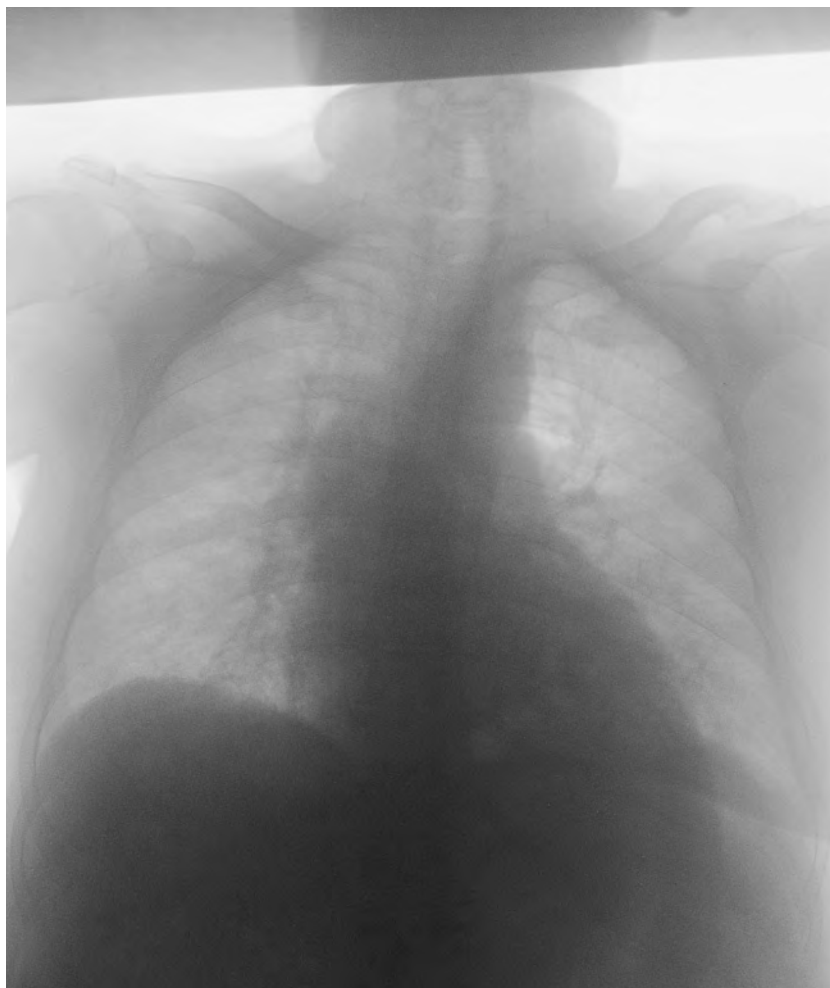N° 9 –Mai-Juin 2000

FAIT CLINIQUE :

Patiente de 60 ans, hypertendue, diabétique non-insulino-dépendante, avec antécédents de désobstruction de l'artère sous-clavière droite en 1981 et en 1989. Pose d'une prothèse totale du genou gauche en octobre 1997. En raison d'une raideur persistante, mobilisation sous narcose en juin 1998. Cette dernière intervention se déroule bien, mais, dans les heures qui suivent, apparition d'une détresse respiratoire avec tachycardie sinusale à 150/min et hypotension à 100/70 mmHg. Amélioration après traitement diurétique.

Radiographie du thorax : voir ci-dessous.

Electrocardiogramme : tachycardie sinusale à 110/min, bloc de branche droit.



Thorax de face. Cardiomégalie, œdème pulmonaire franc, avec images de comblement alvéolaires sur les 2 plages pulmonaires.

Quelles sont les possibilités diagnostiques et que faites-vous ?

- A. Poursuivre les diurétiques, pas d'autres investigations pour le moment ;
- B. Considérer comme une embolie pulmonaire jusqu'à preuve du contraire, anticoagulation à doses thérapeutiques, bilan à compléter ;
- C. Envisager une cause cardiaque.

Réponse :

La radiographie du thorax montre un œdème pulmonaire. Bien que de telles images ne permettent pas d'exclure formellement qu'une embolie pulmonaire soit la cause de la dyspnée observée, une cause cardiaque primaire est plus vraisemblable. L'intervention peut servir de facteur déclenchant, en combinant le stress et une possible surcharge hydrique.

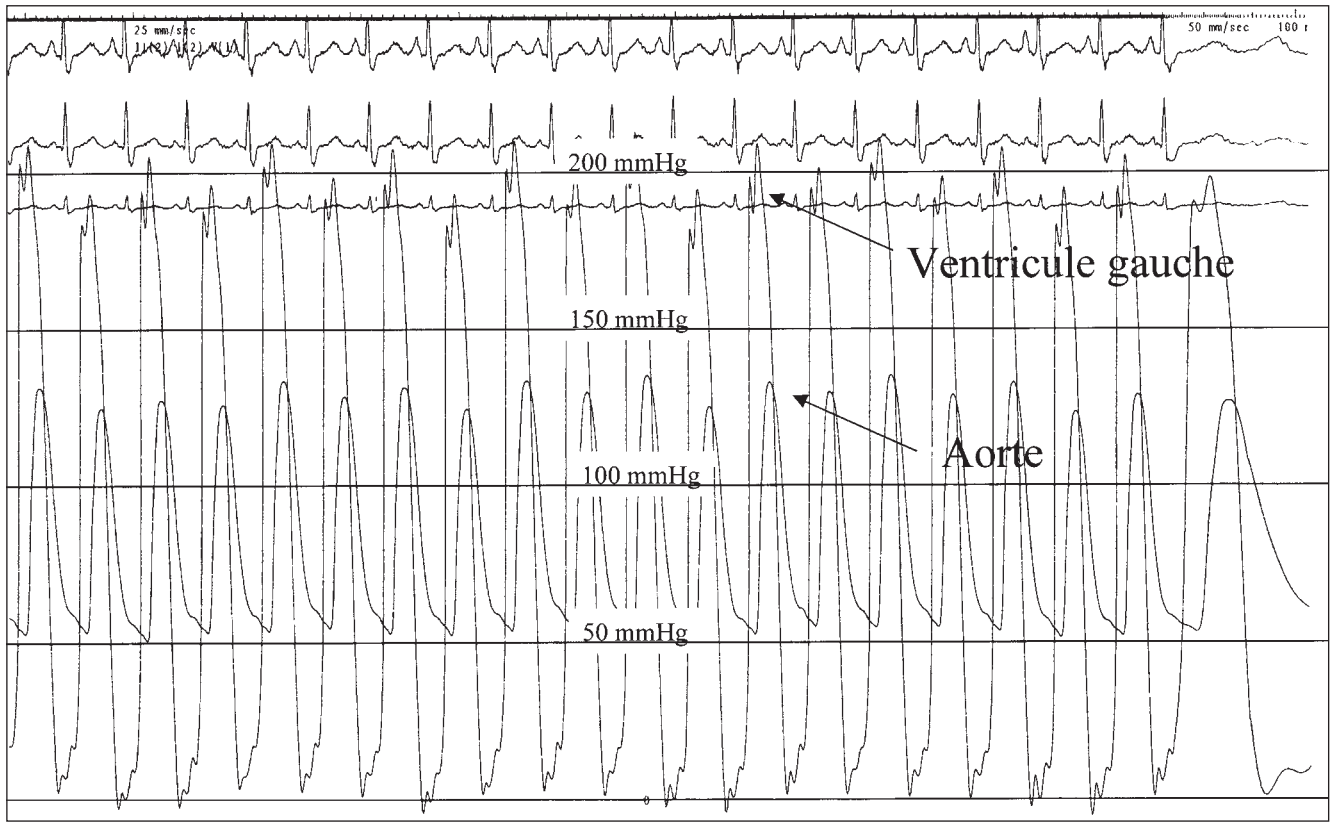
Après stabilisation clinique, l'auscultation cardiaque devient plus aisée. On ausculte alors un souffle éjectionnel 2/6, parasternal gauche, irradiant vers les carotides. Le deuxième bruit aortique est conservé, la diastole est libre. Il n'y a pas de bruits surajoutés.

Quels examens sont-ils indiqués ?

En postopératoire, la valeur d'un dosage de D-dimères est assez limitée (1). Si on veut exclure une embolie pulmonaire, une scintigraphie pulmonaire de ventilation/perfusion est un examen utile, sinon un CT spiralé (2). Dans ce cas particulier, la présence d'un œdème pulmonaire associé à une bonne réponse au traitement diurétique évoque avant tout une étiologie cardiaque. Les antécédents vasculaires (désocclusion sous-clavière droite à 2 reprises) et l'existence de facteurs de risque doivent faire penser à la possibilité d'une coronaropathie. Le souffle systolique éjectionnel est suspect d'une pathologie aortique. Dans ces conditions, le premier examen à pratiquer est une échocardiographie, pouvant être complété par un cathétérisme cardiaque gauche et droit, avec coronarographie.

L'échocardiographie documente un ventricule gauche de taille normale, avec une fonction systolique conservée. Il n'y a pas de dysfonction régionale. L'épaisseur des parois ventriculaires est à la limite supérieure de la normale. La valve aortique est épaissie, calcifiée et peu mobile, et l'on mesure un gradient valvulaire maximal instantané de 84 mmHg et moyen de 52 mmHg. Les D-dimères sont à 2600, et un CT spiralé ne documente pas d'embolie pulmonaire.

A la suite de ces examens, on pratique un cathétérisme cardiaque avec coronarographie. La bonne fonction systolique du ventricule gauche est confirmée, avec une fraction d'éjection à 75%. Au moment du cathétérisme, il existe un gradient transvalvulaire aortique moyen de 69 mmHg (voir figure 2) et le débit cardiaque est mesuré à 5,9 l/min, permettant ainsi de calculer une surface valvulaire aortique à 0,54 cm². La coronarographie ne révèle que des irrégularités mineures sur l'artère interventriculaire antérieure. L'aorte ascendante est dilatée.



Enregistrement simultané de la pression ventriculaire gauche et de celle de l'aorte abdominale lors du cathétérisme cardiaque. Le gradient pic-à-pic est de 69 mmHg.

Sur la base de ces différents examens, on pose le diagnostic de sténose aortique sévère, symptomatique. L'indication à un remplacement valvulaire aortique est retenue et la patiente est opérée trois mois après son épisode de dyspnée aiguë. Après la mise en place d'une prothèse mécanique de type Saint-Jude, l'évolution postopératoire est bonne et la patiente peut reprendre une vie active et indépendante sous traitement de diurétiques et vasodilatateurs (pour l'hypertension) et avec une anticoagulation orale (pour la valve prothétique).

Commentaire :

La sténose valvulaire aortique demeure longtemps asymptomatique, le ventricule gauche s'adapte initialement bien à la surcharge en pression, et développe graduellement une hypertrophie. Le plus souvent, les symptômes ne surviennent que tardivement, lorsque la sténose progresse et devient sévère. La triade classique comporte la dyspnée d'effort, l'angor d'effort et la syncope. Lorsque l'un des ces trois éléments est présent, la chirurgie de remplacement valvulaire est indiquée, le pronostic de l'évolution naturelle étant en effet médiocre avec le traitement médical seul (3). Outre la progression du degré de sténose, la survenue d'une endocardite ou d'une fibrillation auriculaire peut aussi précipiter l'apparition de symptômes d'insuffisance cardiaque. Dans le premier cas, c'est la destruction du tissu valvulaire et l'apparition d'une fuite aortique qui cause la défaillance hémodynamique, dans le second, c'est la perte du "kick" auriculaire qui est en cause, puisqu'un ventricule hypertrophié et peu compliant supporte mal une baisse de sa précharge.

Le diagnostic et le suivi d'une sténose aortique se fait à l'aide de la clinique, de l'ECG et de l'échocardiographie. En règle générale, le cathétérisme cardiaque n'est nécessaire que pour évaluer l'anatomie coronarienne avant un remplacement valvulaire chirurgical.

MESSAGES:

1. Une dyspnée postopératoire aiguë n'est pas nécessairement le fait d'une surcharge hydrique seule ou d'une embolie pulmonaire. Une cardiopathie méconnue, qu'elle soit d'origine coronarienne, valvulaire ou myocardique, peut également se décompenser dans la période périopératoire.
2. Lors d'une décompensation cardiaque d'étiologie indéterminée, l'examen urgent à pratiquer est une échocardiographie transthoracique;
3. En principe, une sténose aortique symptomatique constitue toujours une indication opératoire.

Références:

1. Bounameaux H. Le dosage des D-dimères permet-il d'exclure une embolie pulmonaire? Rev. Pneumol Clin 1998;54 :144-8
2. Grenier PA, Beigelman C. Spiral computed tomographic scanning and magnetic resonance angiography for the diagnosis of pulmonary embolism. Thorax 1988;53 (suppl. 2): S25-S31
3. Lester SJ. The natural history and progression of aortic stenosis. The natural history and rate of progression of aortic stenosis. Chest 1998;113:1109-1114

Cas préparé par le Dr Philip Urban, CC



Département cardiovasculaire
Hôpital de la Tour
1217 Meyrin/Genève



Avec le soutien de
Roche Pharma (Schweiz) AG
4153 Reinach/Bâle

Torem[®]
T o r a s e m i d

INHIBACE[®]
cilazapril

Dilatrend[®]

lovenox[®]
Enoxaparin

RAPILYSIN[®]
BETROASE

A CŒUR OUVERT

Une publication périodique du Service de cardiologie,
Département cardio-vasculaire médico-chirurgical,
Hôpital de la Tour, Meyrin/Genève

N° 10 – Septembre 2000

FAIT CLINIQUE :

Il s'agit d'une patiente de 73 ans qui est traitée pour une arythmie supraventriculaire depuis quatre ans (digoxine 0,125 mg/jour). Il existe une notion de prolapsus de la valve mitrale, avec insuffisance mitrale minimale. La patiente est en outre hypertendue, et souffre d'un asthme bronchique.

Elle présente de façon brutale une dyspnée au moindre effort, accompagnée d'épisodes d'orthopnée. Un traitement par Ventolin et Becodisk, prescrit en raison d'un contexte d'asthme bronchique, n'améliore pas la situation.

A l'examen clinique, la patiente est en bon état général mais fatiguée et dyspnéique dès le moindre effort. Elle est apyrétique. La fréquence cardiaque est régulière, à 106 battements par minute. La pression artérielle mesurée aux deux membres supérieurs est de 160/80 mmHg. L'auscultation cardiaque relève un souffle holosystolique maximal au niveau de l'apex, d'intensité 4/6, évoquant une insuffisance mitrale. L'examen pulmonaire plaide pour l'existence d'épanchements pleuraux bilatéraux.

Laboratoire: VS 14, Hb 13,1 g/dl, Ht 39%, GR 3,9. 106/ul, GB 6800/ul, PCR < 5 mg/l.

Electrocardiogramme: Rythme sinusal régulier. Signes de surcharge du ventricule gauche.

Echocardiographie transthoracique (incidence 4 cavités apicale):

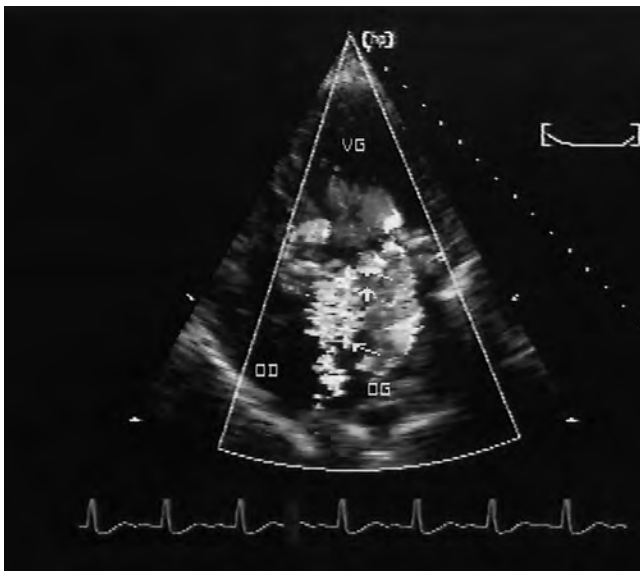


figure 1

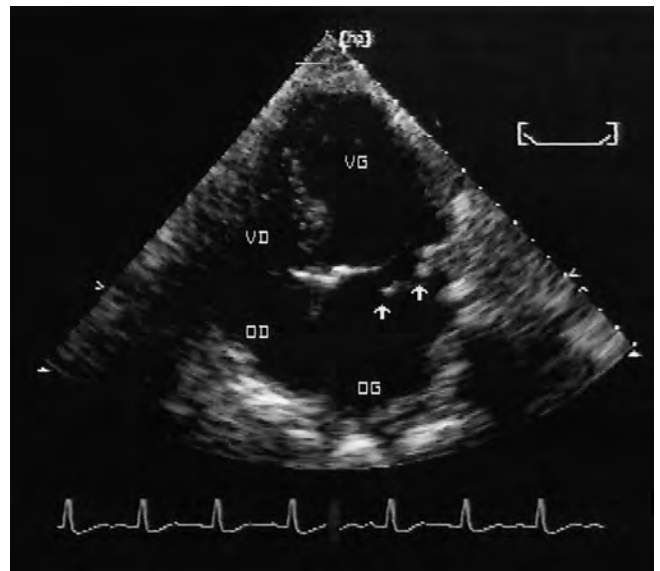


figure 2

Quel est votre diagnostic et que faites-vous ?

- Entreprandre un traitement et, si oui, lequel ?
- Prévoir d'autres investigations et, si oui, lesquelles ?

Réponses :

La patiente présente une insuffisance mitrale avec signes de décompensation cardiaque gauche. L'échocardiogramme par voie transthoracique permet de confirmer le diagnostic, le mécanisme et la sévérité de **l'insuffisance mitrale qui est importante** (figure 1), **secondaire à un prolapsus** avec une probable **rupture de cordages au niveau du feuillet postérieur de la valve** (figure 2).

Les **hémocultures** sont **négatives** pour la recherche d'une endocardite.

La patiente a été confiée au chirurgien cardiaque pour une reconstruction chirurgicale de la valve mitrale.

Echocardiographie transœsophagienne peropératoire : A) avant et B) après reconstruction chirurgicale.

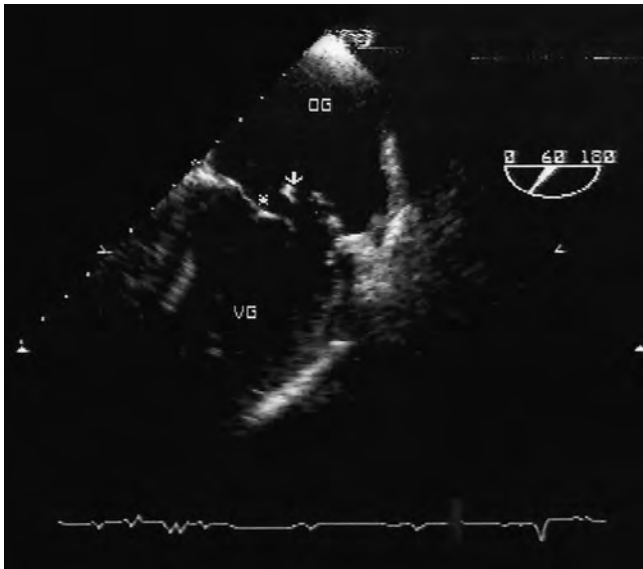


figure A

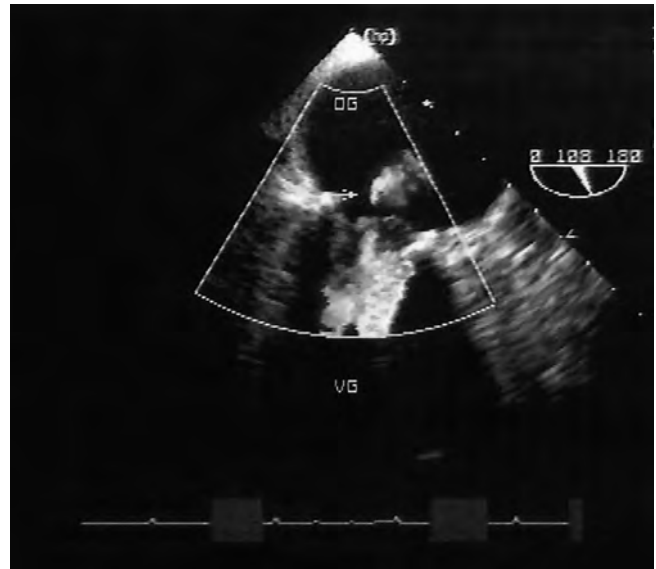


figure B

Lors de l'évaluation peropératoire de la valve, on note un prolapsus majeur de la portion moyenne de la valve postérieure, sur ruptures et/ou élongations des cordages. L'anneau mitral est dilaté. Le tissu mitral est pellucide et les cordages sont minces, traduction d'une dégénérescence fibro-élastique.

Le geste chirurgical consiste en l'exérèse de la portion moyenne de la valve postérieure, avec plicature postérieure de l'anneau mitral, reconstruction de la valve postérieure par suture des segments postérieurs et mise en place d'un anneau de Carpentier n° 30.

L'échocardiographie transœsophagienne réalisée à la fin de l'opération montre une minime fuite centrovalvulaire. L'hémodynamique est d'emblée correcte, et la patiente est admise aux Soins intensifs sans support inotrope. Les suites opératoires sont simples.

Le contrôle postopératoire par échocardiographie transthoracique effectué 7 jours plus tard montre une fonction ventriculaire gauche conservée, l'absence de fuite mitrale centrovalvulaire et une surface mitrale estimée à 2,3 cm² (absence de sténose).

COMMENTAIRE :

C'est grâce aux travaux de Carpentier que la reconstruction valvulaire mitrale est devenu le traitement de choix, préférable au remplacement valvulaire prothétique, alternative présentant de nombreux avantages.

Le recours à une classification analytique simple des dysfonctions de la valve mitrale (dilatation de l'anneau : type I ; prolapsus de la valve mitrale : type II ; restriction des mouvements valvulaires : type III), la mise au point d'un système permettant de reconnaître la dysfonction principale en peropératoire et, enfin l'établissement de techniques de réparation (résection quadrangulaire, annuloplastie, transposition de cordages, résection cunéiforme et plastie de glissement) ont permis de rendre la plastie mitrale faisable dans presque tous les cas (environ 80%) et reproductible.

Par rapport au remplacement prothétique, la plastie offre l'avantage de préserver la fonction ventriculaire gauche grâce au maintien de l'appareil sous-valvulaire. Il expose à un moindre risque d'endocardite et d'accident thrombo-embolique et, par définition, il préserve l'essentiel des caractéristiques hémodynamiques de la valve mitrale normale.

Comme montré dans cette observation, cette technique chirurgicale s'applique particulièrement à une population de tous âges chez qui la préservation de la fonction ventriculaire gauche postopératoire et l'absence de nécessité au long cours des anticoagulants constituent une solution idéale.

Le suivi clinique et échocardiographique des patients ayant un discret prolapsus est indispensable. De façon classique, l'élongation des cordages ou, plus souvent, la rupture de ceux-ci, fait apparaître une insuffisance mitrale ou la majeure sur un mode suraigu aggravant le statut fonctionnel des patients et rendant souvent nécessaire une réparation chirurgicale rapide.

MESSAGES:

1. L'analyse morphologique de la valve mitrale représente une étape de l'exploration échocardiographique, au même titre que la quantification de l'insuffisance mitrale et la fonction ventriculaire gauche.
2. Les approches échocardiographiques transthoracique et transœsophagienne sont complémentaires, afin d'apporter au chirurgien un maximum d'informations sur les différents constituants de la lésion mitrale.
3. L'intérêt de ces techniques est lié au suivi des prolapsus et au développement de la chirurgie reconstructrice de la valve mitrale.

Références:

1. Carpentier A. Cardiac valve surgery – the «French correction». J Thorac Cardiovasc Surg 1983; 86: 323-337.
2. Devereux RB. Recent development in the diagnosis and management of mitral valve prolapse. Current Opinion in Cardiology 1995; 10: 107-116.
3. Benhalima B, Cohen A, Chauvel C et coll. Etude morphologique par échocardiographie transœsophagienne et aspects cliniques de la rupture de cordage mitral chez le sujet âgé. Arch Mal Cœur 1995; 88: 345-352.
4. Velebit V. La réparation mitrale. Med Hyg 1999; 57: 458-465.

Cas préparé par le Dr Stefano Ciaroni

A CŒUR OUVERT

Une publication périodique du Service de cardiologie,
Département cardio-vasculaire médico-chirurgical,
Hôpital de la Tour, Meyrin/Genève

N° 11 – Octobre 2000

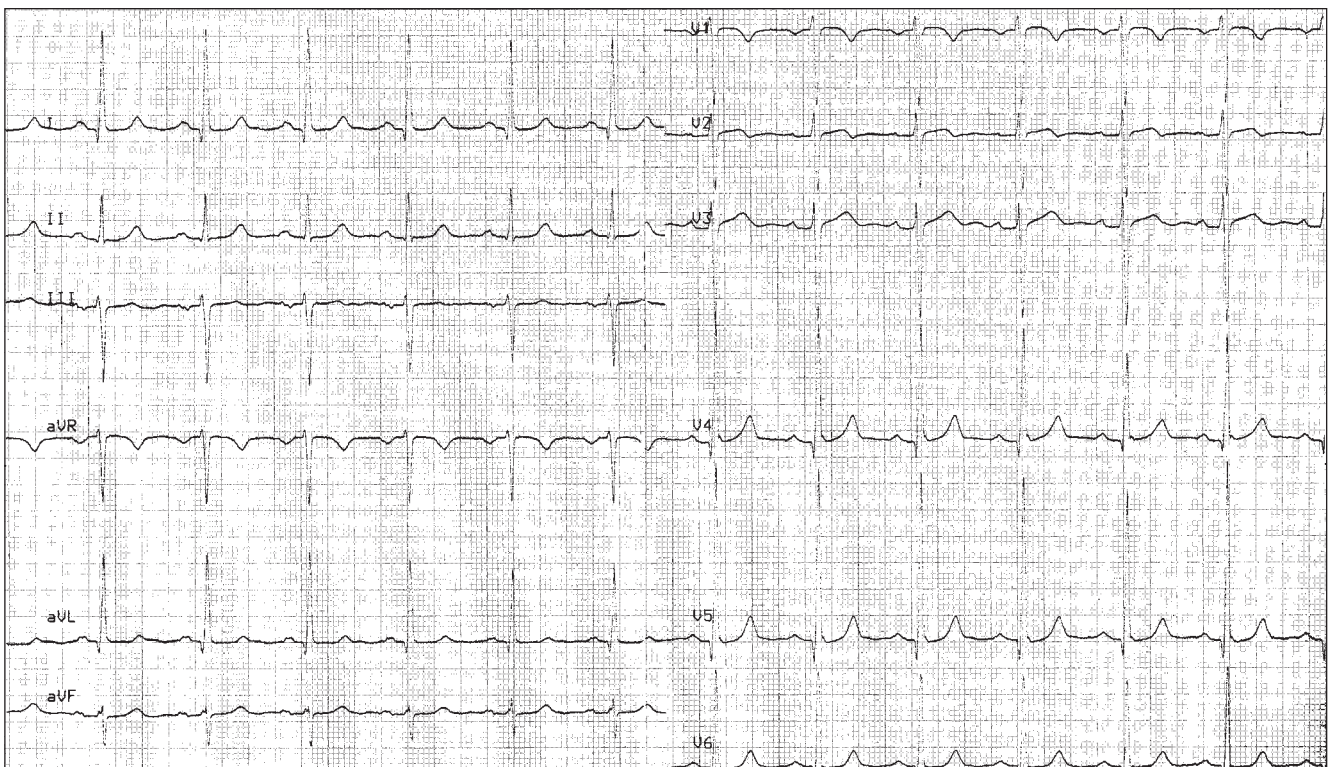
FAIT CLINIQUE :

Il s'agit d'un employé de banque de 67 ans à la retraite, en bonne santé habituelle, sans antécédents médico-chirurgicaux particuliers, chez lequel on ausculte un souffle protomésodiastolique de 3/6 au foyer aortique sans symptôme.

Facteurs de risque cardio-vasculaire : aucun.

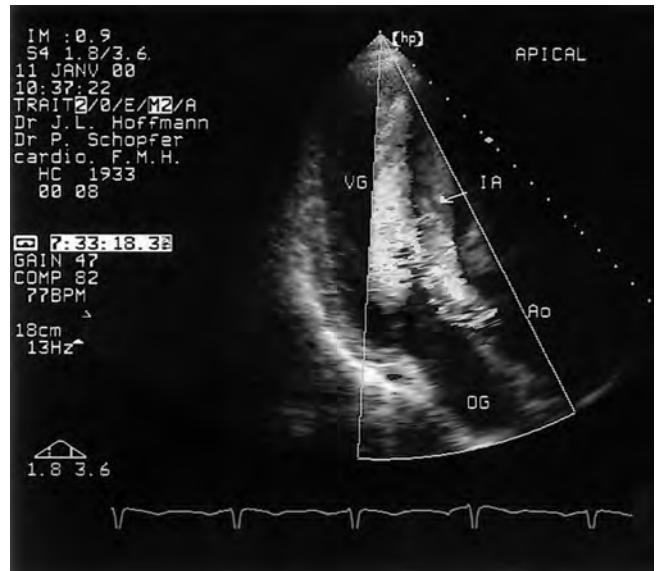
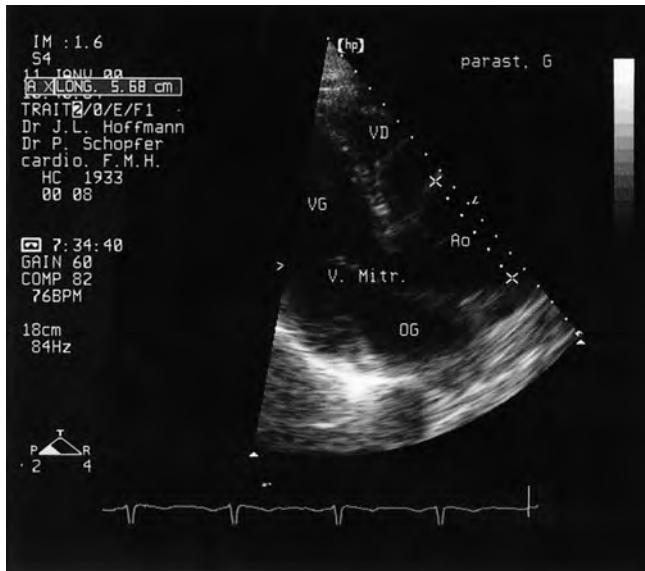
Examens de laboratoire : dans les limites normales (Hémoglobine 11,9 g/dl; Potassium 3,8 mmol/l.; C-Reactive Protein: normale).

Electrocardiogramme de repos : dans les limites de la norme hormis un index de Sokolov à 47 mm (figure 1).

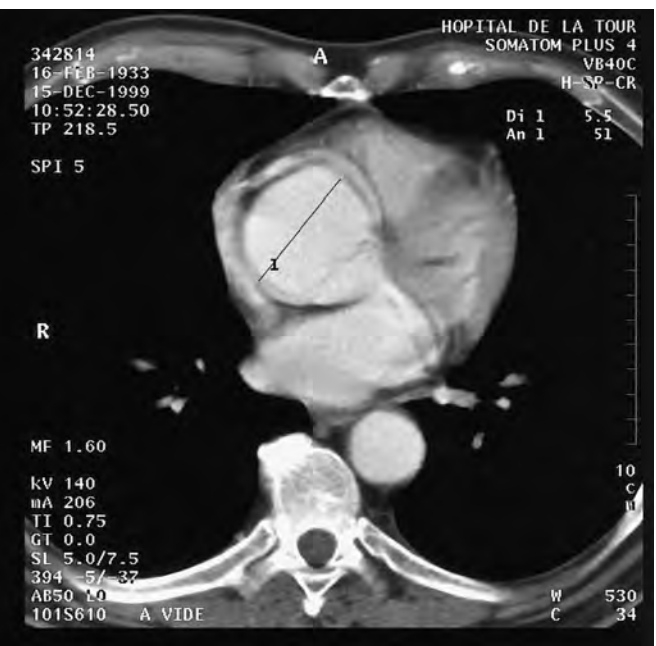
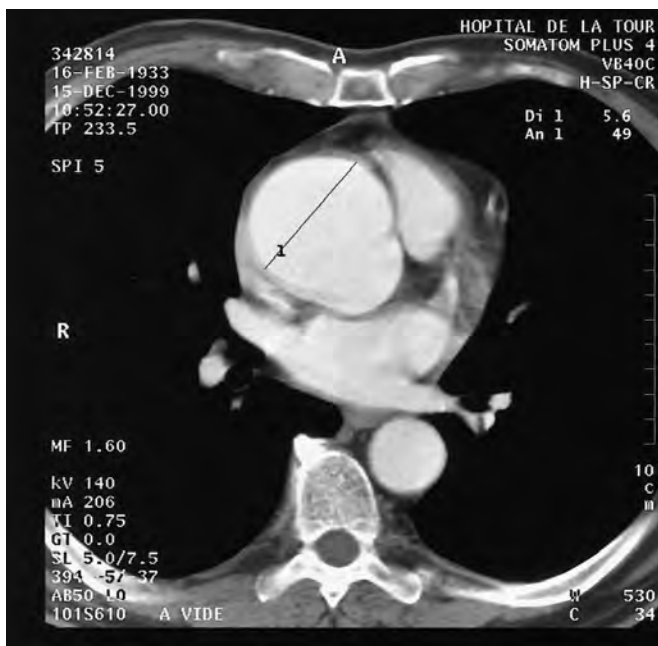
Quel est votre attitude ?

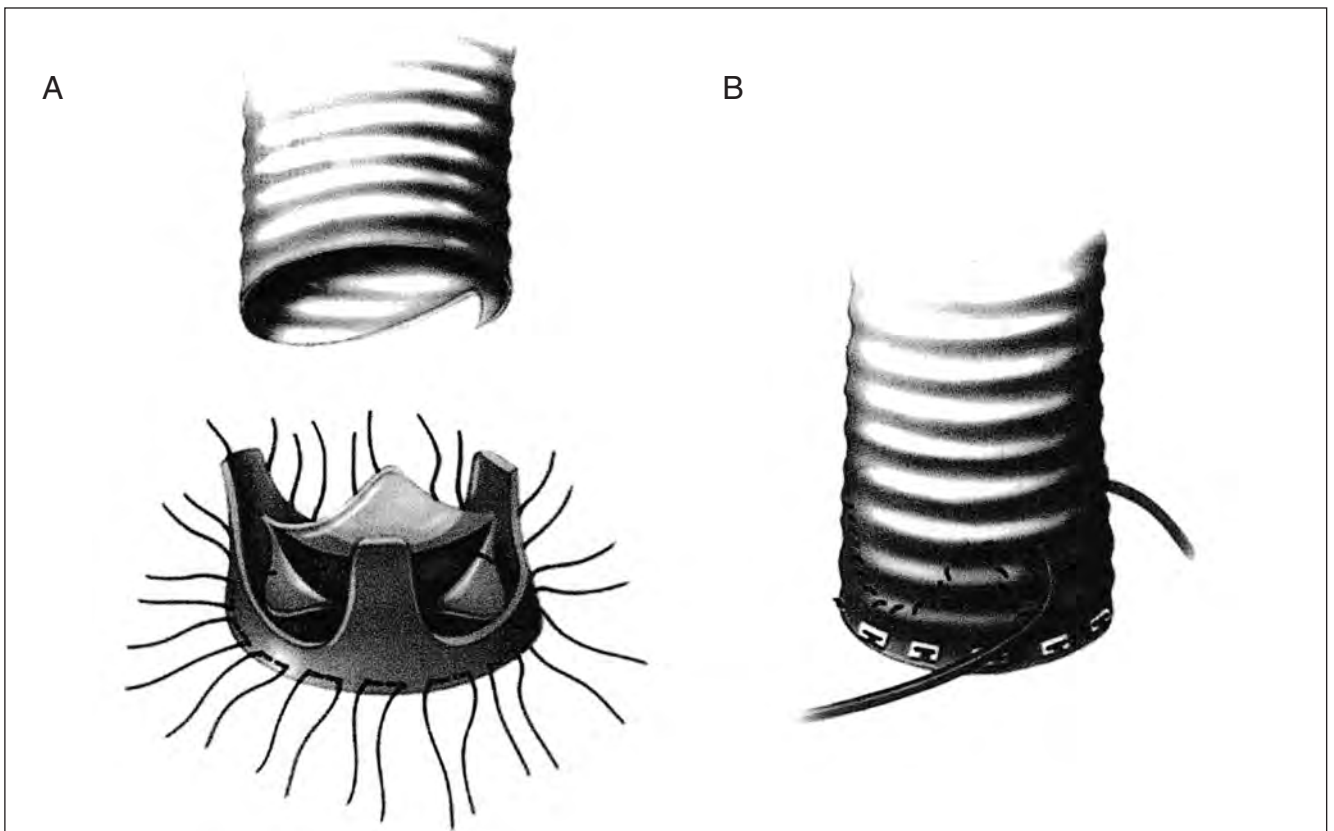
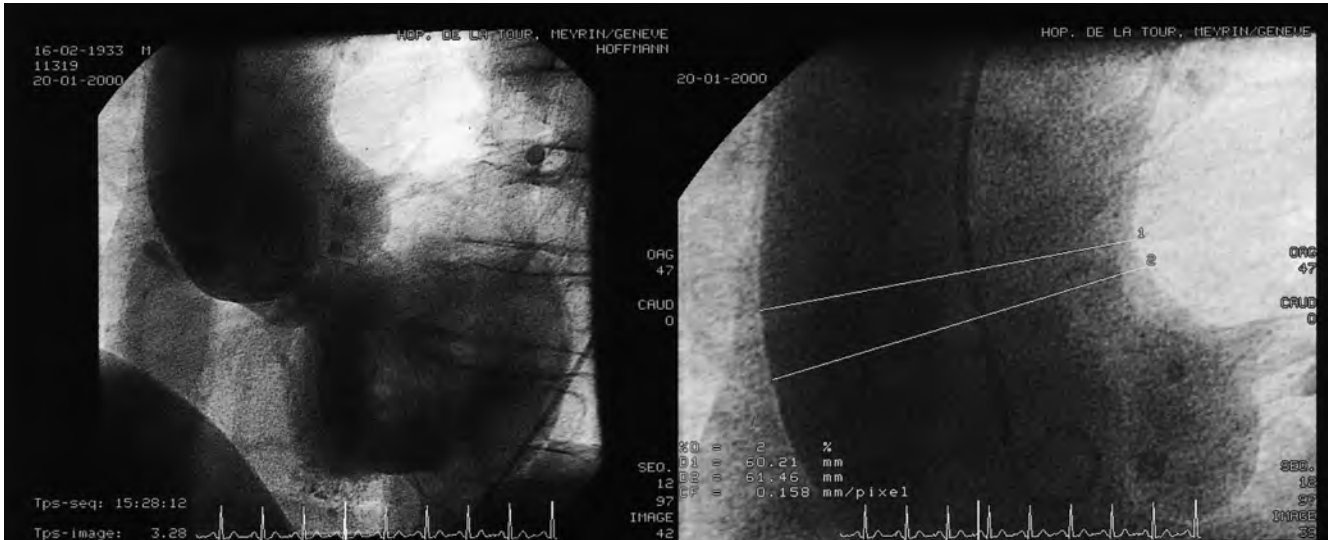
Un **échocardiogramme** a été pratiqué, qui a mis en évidence un anévrisme de l'aorte sus-valvulaire (5,7 cm de diamètre) avec insuffisance aortique sévère, et un ventricule gauche dilaté (photos 2 et 3).



Suite à cet examen, un **CT-scan thoracique** a été effectué, confirmant la dilatation anévrismale de l'aorte sus-valvulaire, sans image de dissection (photo 4).



Le bilan a été enfin complété par un **examen angiographique** qui ne montre pas de maladie coronarienne et qui confirme l'anévrisme sus-valvulaire avec fuite aortique sévère (images 5 et 6).



Technique d'inclusion de David. A: passage des points de fixation du tube en Dacron au-dessous des valvules sigmoïdes. B: inclusion de la valvule à l'intérieur de la prothèse et réimplantation des ostiums coronaires.

Le patient a ensuite été présenté au chirurgien cardio-vasculaire qui a retenu l'indication à la résection d'anévrisme, avec reconstruction valvulaire aortique et réimplantation des coronaires (selon TE David: photo 7).

Messages :

1. Un souffle diastolique ne doit jamais être banalisé.
2. Le risque de rupture d'un anévrisme de l'aorte sus-valvulaire augmente avec le calibre.
3. Le diagnostic d'anévrisme est retenu lorsque le diamètre au niveau de la lésion dépasse de 1,5 fois le diamètre normal.
4. Les anévrismes de l'aorte présentent un risque de rupture de 7,1% (par an) pour un diamètre inférieur à 4 cm, de 8,5 % pour un diamètre de 4 à 4,9 cm, de 12,8% pour des diamètres de 5 à 5,9 cm et de 45,2 % pour des diamètres de 6 cm ou plus.
5. La plupart des anévrismes de l'aorte sus-valvulaire sont découverts de manière fortuite et engendrent rarement des symptômes (dyspnée, toux, stridor, hémoptysie, dysphonie, dysphagie, syndrome de la veine cave supérieure).
6. Le diagnostic différentiel quant à l'étiologie des lésions de l'aorte sus-valvulaire est large et comporte l'athéromatose (cause la plus fréquente), les atteintes infectieuses (syphilis, tuberculose), les atteintes inflammatoires (sarcoïdose, lupus érythémateux, artérite noueuse, granulomatose de Wegener, syndrome de Behçet, artérite temporale, maladie de Takayasu) ainsi que les maladies du collagène (syndrome de Marfan).

Références :

1. Natural History, Pathogenesis and Etiology of Thoracic Aortic Aneurysms and Dissections. (Cardiology Clinics 1999; 17; 615-635).
2. Improved Prognosis of Thoracic Aortic Aneurysms. A population-based Study. (JAMA 1998, 280: 1926-9).
3. What is the Appropriate Size Criterion For Resection of Thoracic Aneurysms? (J Thorac Cardiovasc Surg 1997; 113 : 476-91).
4. An aortic valve sparing operation for patients with aortic incompetence and aneurysm of the ascending aorta. (J Thorac Cardiovasc Surg 1992; 103: 617-22).

Cas préparé par le Dr. Jacques Lars Hoffmann

A CŒUR OUVERT

Une publication périodique du Service de cardiologie,
Département cardio-vasculaire médico-chirurgical,
Hôpital de la Tour, Meyrin/Genève

N° 12 – Novembre-Décembre 2000

Observation clinique. M. P., 18 ans

Ce patient est référé par son généraliste en raison d'une auscultation cardiaque anormale. Il jouit habituellement d'une excellente santé et n'a aucun symptôme cardiaque.

L'auscultation montre la présence de deux composantes dans la région du 1^{er} bruit et d'un souffle protomésosystolique d'intensité 1-2/6 (figure 1).

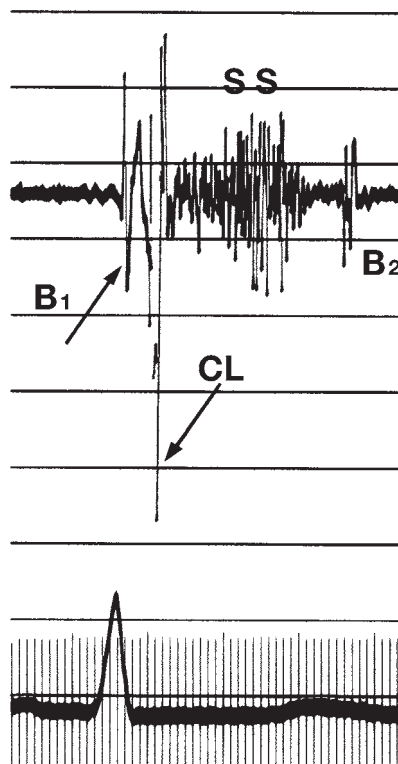


Fig 1 Phonocardiogramme d'un patient avec bicuspidie aortique.
B1 = 1^{er} bruit, CL = click d'éjection, SS = souffle systolique.
B2 = 2^e bruit.

Question: *Quel est le diagnostic différentiel de ces deux composantes?*

Réponse:

1. Un dédoublement physiologique du 1^{er} bruit, le bruit de fermeture de la valve tricuspide étant audible en plus du bruit habituel de fermeture de la valve mitrale. Dans ce cas, les deux composantes sont proches l'une de l'autre, avec un même timbre et généralement une même intensité.

2. La présence d'un 4^e bruit (B4, galop présystolique) avant le 1^{er} bruit. Le B4 est de timbre plus grave et généralement moins intense que le B1.
3. La présence d'un click d'éjection audible après le 1^{er} bruit. L'intervalle B1-click est plus grand que dans le dédoublement de B1 ; le click est généralement plus intense que le B1 et son timbre est plus élevé (haute fréquence).
Les clicks d'éjection doivent être distingués des clicks mésosystoliques ou télésystoliques, dus presque toujours à un prolapsus de la valve mitrale. Les clicks d'éjection peuvent se rencontrer dans de nombreuses situations, la plus fréquente étant la bicuspidie aortique, la sténose aortique ou pulmonaire, l'hypertension artérielle, la dilatation de l'aorte ascendante ou de l'artère pulmonaire. En l'absence d'autre pathologie, la cause la plus fréquente de clicks d'éjection est la bicuspidie de la valve aortique. Il s'agit d'une malformation congénitale où la valve est constituée de 2 sigmoïdes, contrairement à une valve normale qui en a 3. L'auscultation classique de la bicuspidie aortique est un click d'éjection suivi d'un discret souffle protomésosystolique.

M.P. n'a aucune pathologie autre que la suspicion de bicuspidie aortique pour expliquer son auscultation.

Question : Que faites-vous ?

Réponse : un échocardiogramme. L'écho est la meilleure technique pour le diagnostic des bicuspidies. Vu l'importance d'un tel diagnostic, cet examen est indispensable. L'échocardiogramme montre ici que la valve aortique est bicuspidie, sans autre anomalie décelable.

Question : Que dites-vous au patient ?

Réponse :

1. Vous présentez une malformation cardiaque actuellement bénigne mais qui risque de s'aggraver.
2. Un contrôle de l'échocardiogramme doit être pratiqué tous les 1 à 2 ans.
3. Une prophylaxie antibiotique est nécessaire en cas de risque de bactériémie.
4. Vous pouvez continuer à mener une vie entièrement normale.

Commentaire

La bicuspidie aortique est la plus fréquente des cardiopathies congénitales après le prolapsus de la valve mitrale. Elle est présente dans 1 à 2 % de la population générale, plus souvent chez l'homme que chez la femme. Elle peut être associée à un anévrisme, parfois disséquant, de l'aorte ou à une coarctation de l'aorte.

Les patients sont asymptomatiques dans les formes non compliquées. L'auscultation est caractérisée par un click d'éjection, qui ne varie pas avec la respiration, et par un discret souffle éjectionnel. Les clicks d'éjection ne sont cependant pas pathognomoniques des bicuspidies aortiques puisqu'on peut les entendre dans de nombreuses autres situations.

Le diagnostic de bicuspidie aortique repose sur l'échocardiogramme bidimensionnel. La valve aortique normale est composée de 3 sigmoïdes dont la taille est approximativement identique. En cas de bicuspidie, la valve n'a que 2 sigmoïdes, presque toujours de taille inégale. Sur l'échocardiogramme bidimensionnel (vue parasternale gauche en petit axe), la valve ouverte (systole) est ovale alors que l'image d'une valve normale est triangulaire (figures 2 et 3).

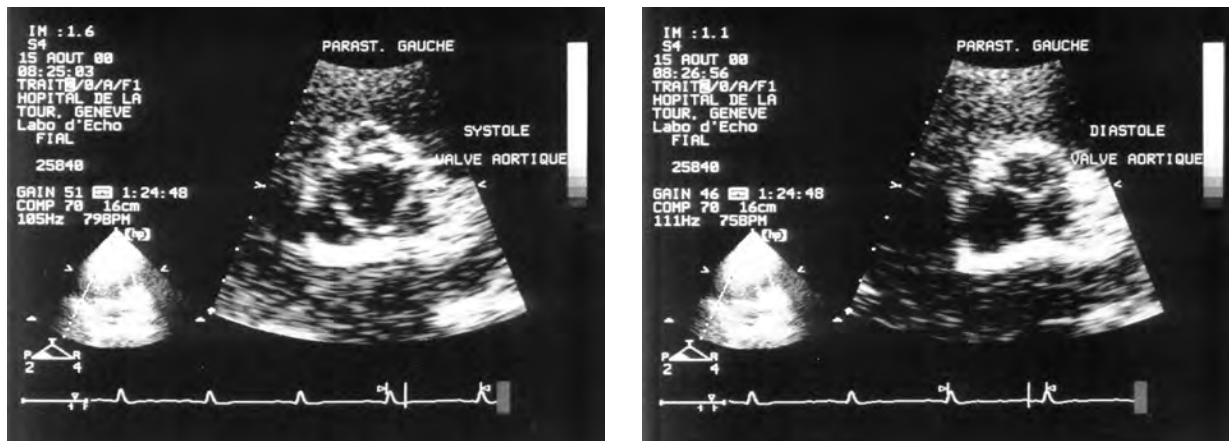


Fig 2 Echocardiogramme bidimensionnel d'une valve aortique normale.
A = ouverte (systole) et B = fermée (diastole).

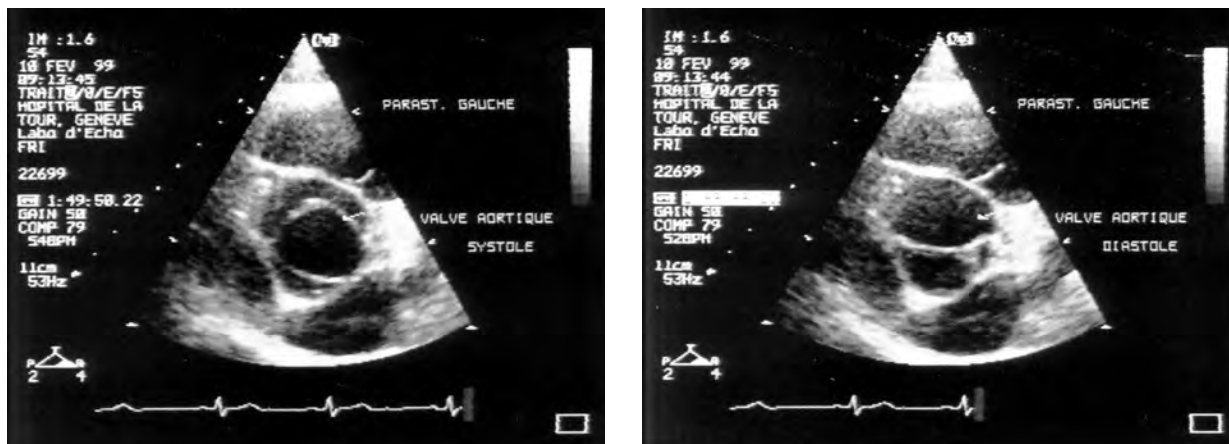


Fig 3 Echocardiogramme bidimensionnel d'une valve aortique bicuspidie.

La complication la plus fréquente de la bicuspidie est représentée par la fibrose et la calcification progressive de la valve avec développement d'une sténose aortique. La présence de calcifications importantes est rare avant l'âge de 30 ans mais il est exceptionnel qu'une valve bicuspidie fonctionne encore normalement après l'âge de 60 ans. On estime qu'environ 85% des sténoses aortiques calcifiées chez les patients de moins de 70 ans sont liées à une bicuspidie.

Une autre complication, moins fréquente que la sténose, est le développement d'une insuffisance aortique. Cette régurgitation peut être due à une dilatation de l'anneau aortique, à un prolapsus valvulaire diastolique ou à une endocardite. Dans la série de la Mayo Clinic, $\frac{3}{4}$ des patients opérés avec bicuspidie avaient une sténose aortique pure et $\frac{1}{4}$ une insuffisance aortique pure ou combinée.

Enfin, la susceptibilité des valves aortiques bicuspidies à l'endocardite rend nécessaire une prophylaxie antibiotique en cas de risque de bactériémie, en particulier avant les traitements dentaires. Les études publiées montrent que 10 à 30% des patients avec bicuspidie, le plus souvent des enfants et des jeunes adultes, développent une endocardite infectieuse.

Messages :

1. La bicuspidie aortique est une des malformations congénitales les plus fréquentes.
2. Les formes non compliquées sont asymptomatiques.
3. Le diagnostic peut être soupçonné en présence d'un click d'éjection suivi d'un petit souffle systolique. De nombreuses étiologies sont cependant possibles.
4. Le diagnostic peut être posé par un échocardiogramme, examen nécessaire dans cette situation.
5. Une prophylaxie antibiotique est indiquée en cas de risque de bactériémie.
6. L'évolution se fait très fréquemment vers une sténose ou moins souvent une insuffisance aortique, rendant presque toujours nécessaire à long terme un remplacement valvulaire aortique.

Références :

1. Freed MD, Plauth Wh Jr. The pathology , pathophysiology, recognition and treatment of congenital heart disease. In: Alexander RW, Schlant RC, Fuster W, eds. Hurst's The Heart. McGraw-Hill 1998; 1925-1993.
2. Sabet HY, Edwards WD, Tazelaar HD, Daly RC. Congenitally bicuspid aortic valves: a surgical pathology study of 542 cases (1991 through 1996) and a litterature review of 2715 additional cases. Mayo Clinic Proc 1999; 74 : 14-26.
3. Ward C. Clinical significance of the bicuspid aortic valve. Heart 2000; 83: 81-85.

Cas préparé par le Dr Antoine Bloch, chargé de cours

A CŒUR OUVERT

Une publication périodique du Service de cardiologie,
Département cardio-vasculaire médico-chirurgical,
Hôpital de la Tour, Meyrin/Genève

N° 13 – Janvier 2001

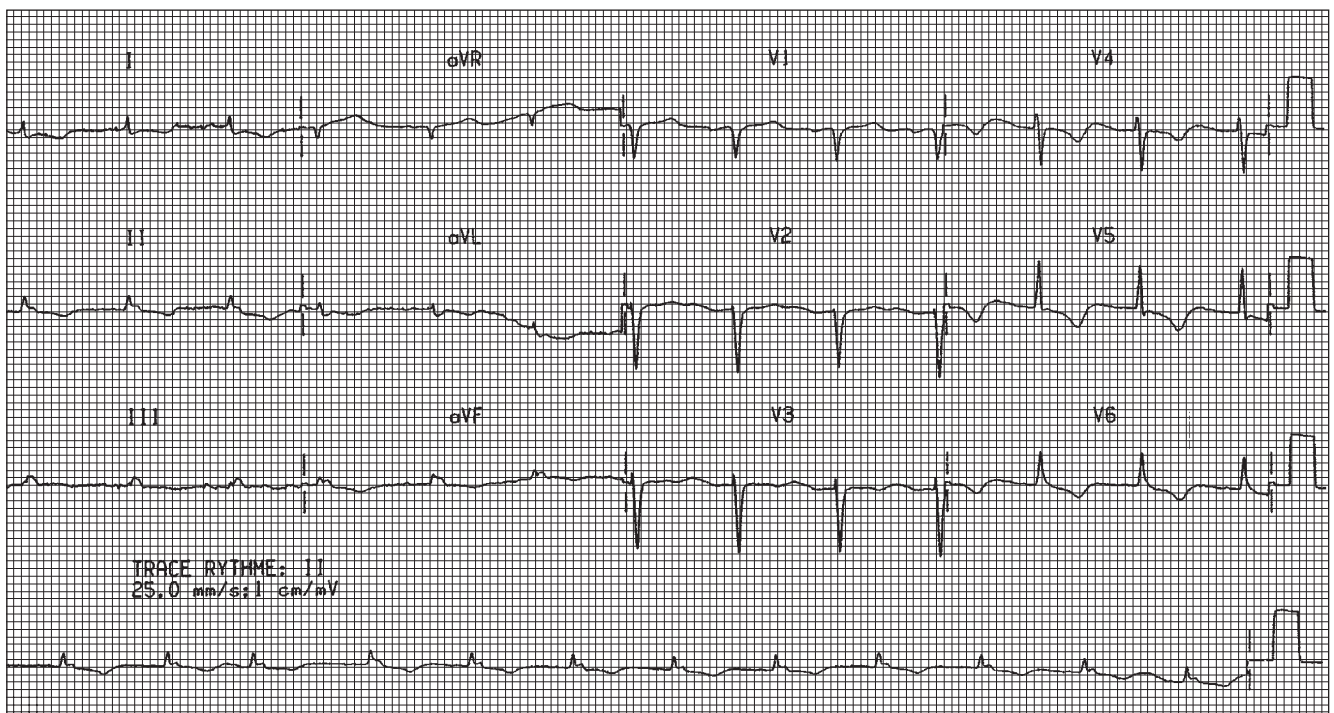
Fait clinique :

Il s'agit d'un patient de 67 ans, ayant présenté 10 ans auparavant un infarctus du myocarde de localisation inférieure, avec comme seule séquelle une insuffisance cardiaque stade II bien compensée par un traitement associant un inhibiteur de l'enzyme de conversion, un bêtabloquant à faible dose et de l'aspirine. Au printemps 1998, suite à un effort physique modéré, il présente une brusque perte de connaissance d'une durée de 1 à 2 minutes.

A l'anamnèse, il n'y a aucune plainte pouvant évoquer un angor, aucune palpitation et aucun signe évident d'insuffisance cardiaque. L'examen clinique ne révèle aucune anomalie particulière; la tension artérielle humérale est à 140/90 mmHg, le pouls est régulier à 60 bpm, l'auscultation cardiaque ne révèle ni souffle ni galop protodiastolique, et il n'y a pas de stase à l'auscultation pulmonaire.

L'ECG de repos (figure 1, ci-dessous) montre un rythme sinusal à 75 bpm, un intervalle P-Q à la limite supérieure de la norme (0.20 s), une lente progression de l'onde R de V1 à V4, un discret trouble de conduction intraventriculaire dans les dérivations inférieures, et des ondes T négatives en V4-V6, I, II et aVL.

Examen sanguin : CK totales et MB normales ; Na 135 mmol/L ; K 4.0 mmol/L ; glycémie 5.9 mmol/L ;

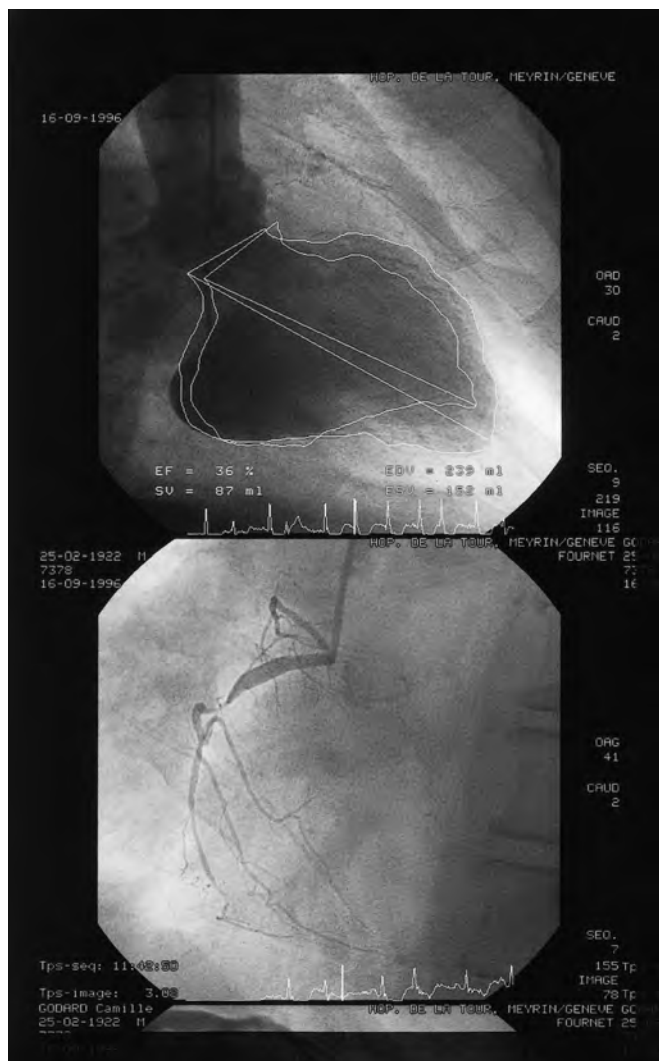
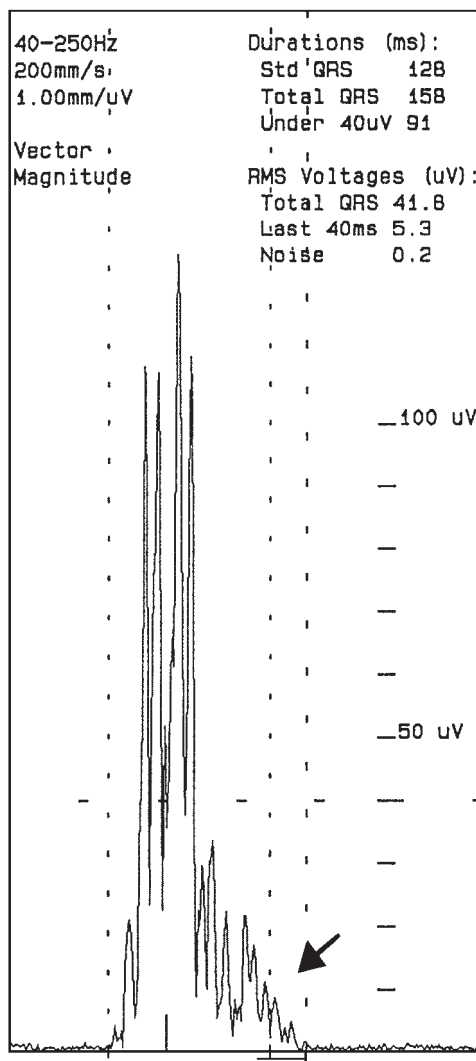


Que faites vous ?

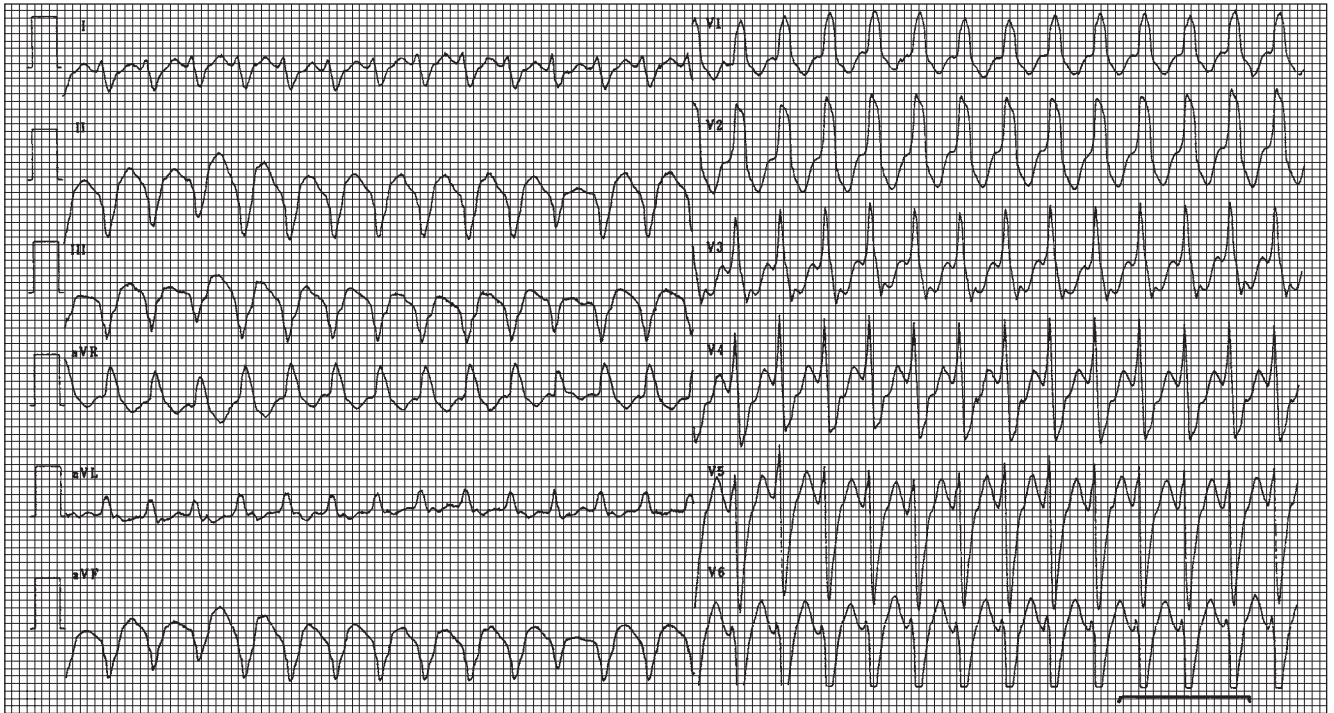
Une perte de connaissance à l'emporte-pièce chez un patient coronarien aux antécédents d'infarctus du myocarde impose dans tous les cas un bilan extensif.

En effet, la cause la plus probable d'une telle syncope est une tachycardie ventriculaire rapide, avec compromission hémodynamique, et la syncope peut être un équivalent de mort subite avortée. Le bilan dans un tel cas doit inclure un *enregistrement ECG de 24 heures*, un *enregistrement ECG à haute amplification* à la recherche de potentiels tardifs ventriculaires (délais de conduction localisés à certaines zones lésées du myocarde constituant un marqueur d'arythmies ventriculaires par réentrée), *une épreuve d'effort*, une *coronarographie* (dans le but de corriger toute lésion pouvant induire une ischémie), et *une exploration électrophysiologique endocavitaire avec stimulation ventriculaire programmée*.

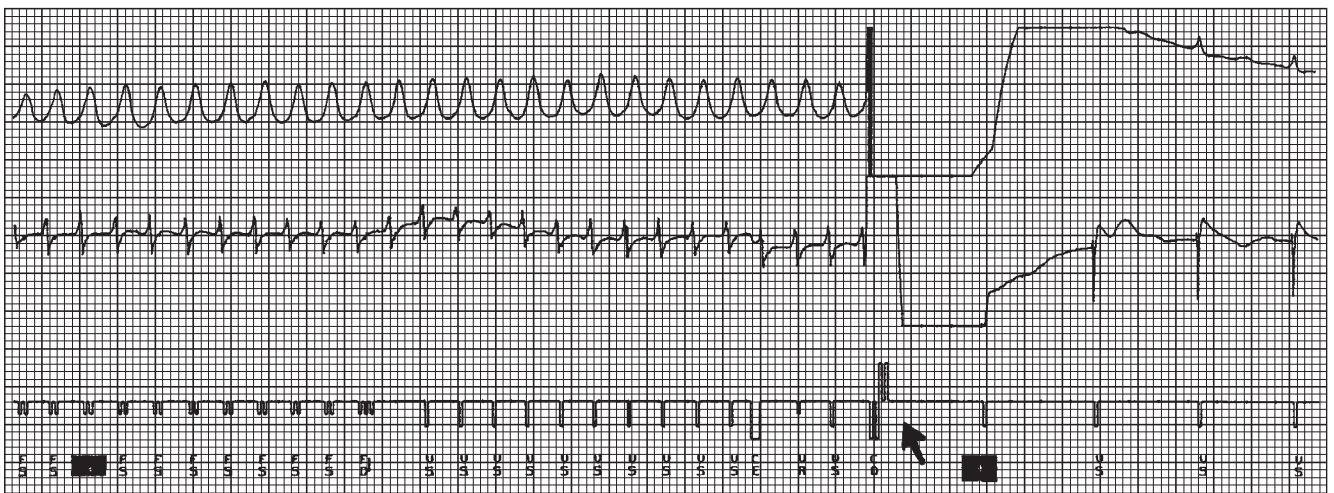
Dans le cas présent, le Holter a mis en évidence la présence de rares extrasystoles ventriculaires avec cependant une salve de tachycardie ventriculaire de 5 complexes. L'enregistrement ECG à haute amplification s'est révélé pathologique (figure 2, à gauche) avec des potentiels tardifs très présents (flèche). L'épreuve d'effort s'est révélée négative sur le plan ischémique et la coronarographie (figure 3, à droite) n'a montré qu'une occlusion totale (et ancienne) de la coronaire droite (en bas) avec une hypokinésie inféro-postérieure (en haut) et une diminution modérée à sévère (36%) de la fraction d'éjection du ventricule gauche.



Durant l'exploration électrophysiologique, la stimulation ventriculaire programmée a permis de déclencher une tachycardie ventriculaire soutenue, monomorphe, d'une fréquence de 170 bpm, avec aspect de retard droit et déviation axiale gauche (figure 4, ci-dessous).



Compte tenu de ce résultat et du contexte clinique, un défibrillateur interne automatique a été implanté, avec en parallèle la poursuite du traitement pharmacologique associant un bêtabloquant et l'amiodarone (200 mg/j) pour réduire au maximum les risques d'arythmie et donc de décharge par l'appareil implanté. Trois mois plus tard, le patient a ressenti un choc interne, et l'interrogation des mémoires de l'appareil implanté a révélé la présence d'une tachycardie ventriculaire rapide (220 bpm), correctement détectée puis traitée par le défibrillateur interne (choc de 20 Joules restaurant le rythme sinusal – flèche).



Messages :

1. Une syncope chez un coronarien (a fortiori s'il a déjà présenté un infarctus du myocarde) doit être considérée comme secondaire à une probable tachycardie ventriculaire et impose un bilan électrophysiologique complet. Par ailleurs, une évaluation angiographique reste indispensable pour exclure d'éventuelles lésions pouvant expliquer une origine ischémique.
2. Les sujets jugés à haut risque de mort subite (ancien infarctus, dysfonction ventriculaire gauche, salves de tachycardie ventriculaire au Holter, présence de potentiels tardifs ventriculaires, induction d'une tachycardie ventriculaire lors de l'exploration électrophysiologique...) doivent, à la lumière des études récentes telles MADIT, AVID, MUSTT, CASH, bénéficier de l'implantation d'un défibrillateur interne.
3. Le traitement pharmacologique optimal (amiodarone en association avec les bêtabloquants) est moins efficace pour prévenir la mort subite chez ces sujets que le défibrillateur interne. Il garde cependant toute sa valeur lorsqu'il existe une contre-indication au défibrillateur interne ou en tant que traitement complémentaire au défibrillateur (réduction du nombre et de la fréquence propre des arythmies ventriculaires, réduction des arythmies supraventriculaires).

Références :

1. Miller JM, Coppess MA, Altemose GT, et al. Management of postinfarct ventricular tachycardias. *Cardiology Clinics* 2000; 18 (2): 293-307.
2. Moss AJ, Hall WJ, Cannom DS, et al. Improved survival with an implantable defibrillator in patients with coronary disease at high risk for ventricular arrhythmias. *N Engl J Med* 1996; 335: 1933.
3. The Antiarrhythmics versus Implantable Devices Investigators. A comparison of antiarrhythmic-drug therapy with implantable defibrillators in patients resuscitated from near-fatal ventricular arrhythmias. *N Engl J Med* 1997; 337: 1576.
4. Barron HV, Khan HH, Viskin S, et al. Mortality benefit of implantable cardioverter-defibrillator therapy in patients with persistent malignant ventricular arrhythmias despite amiodarone treatment. *Am J Cardiol* 1997; 79: 1180.

Cas préparé par le Dr Marc Zimmermann, PD

 **Département cardiovasculaire**
Hôpital de la Tour
1217 Meyrin/Genève



Avec le soutien de
Roche Pharma (Schweiz) AG
4153 Reinach/Bâle

A CŒUR OUVERT

Une publication périodique du Service de cardiologie,
Département cardio-vasculaire médico-chirurgical,
Hôpital de la Tour, Meyrin/Genève

N° 14 – Février 2001

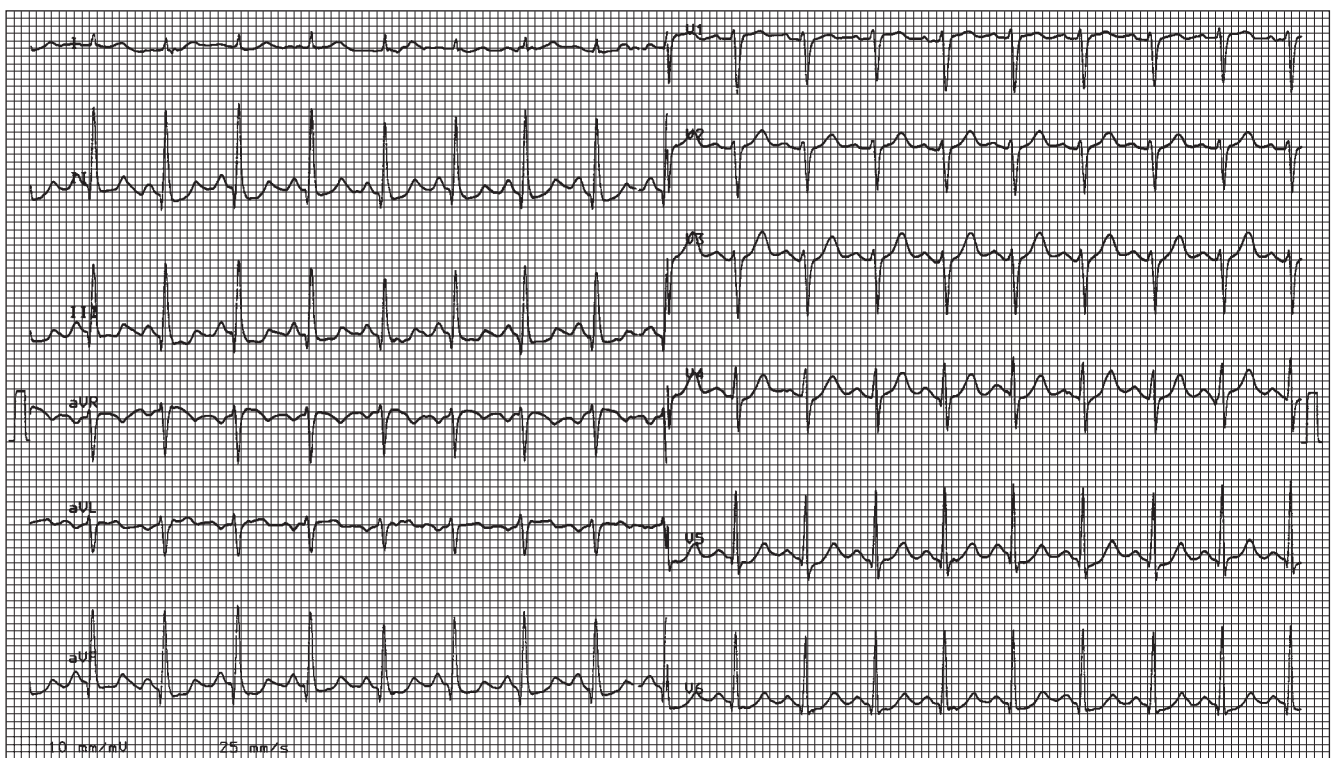
Fait clinique :

Une femme âgée de 32 ans est adressée par son médecin traitant pour avis cardiologique dans un contexte d'amaigrissement, d'asthénie, d'anorexie, de dyspnée à l'effort évoluant depuis 8 mois associé à l'apparition d'un souffle systolique cardiaque. Elle n'a aucun antécédent personnel ou familial particulier. Elle présente un tabagisme actif à la cigarette (20 paquets/année). Il s'agit d'une femme très active professionnellement et pratiquant régulièrement du sport (tennis, natation et vélo). Elle ne signale pas de frissons et avant l'apparition de la symptomatologie elle n'a pas fait de voyage dans un pays étranger.

A l'examen clinique, la patiente est apathique, maigre et apyrétique. Elle n'est pas cyanosée. Elle présente un essoufflement au moindre effort mais n'est pas orthopnéique. Le pouls est régulier et symétrique à 100/min, la pression artérielle est de 125/80 mmHg. L'auscultation cardiaque révèle un souffle holosystolique maximal au niveau de l'apex, d'intensité 2/6, évoquant une insuffisance mitrale. L'examen pulmonaire plaide pour l'existence d'un épanchement pleural droit. Il n'y a pas d'œdème des membres inférieurs, ni de reflux hépato-jugulaire.

Laboratoire : VS 88 mm à la première heure, Hb 9,1 g/dl, Ht 32 %, GR 3,9x10⁶, GB 6800 avec une répartition normale; Protéine C-réactive à 7 mg/l; fibrinogène à 8 g/l. Les transaminases sont normales.

L'électrocardiogramme : voir ci-dessous.



A ce stade, quel est l'examen le plus utile pour la démarche diagnostique ?

1. Effectuer une radiographie du thorax.
2. Faire des hémocultures et/ou une sérologie virale.
3. Demander une échocardiographie transthoracique et/ou une échocardiographie par voie transœsophagienne.

Réponse : une échocardiographie transthoracique.

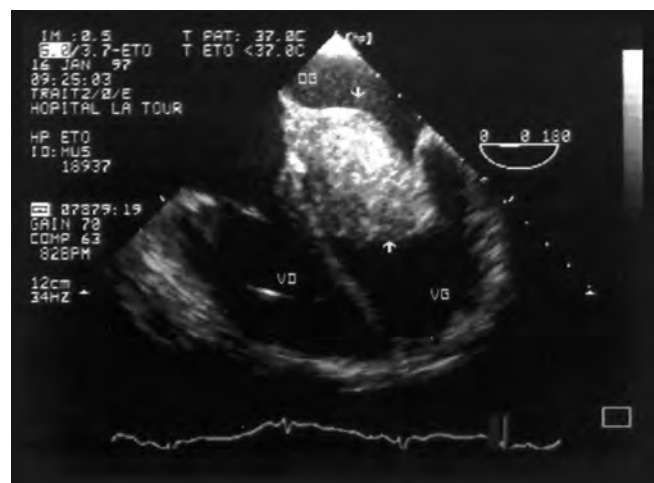
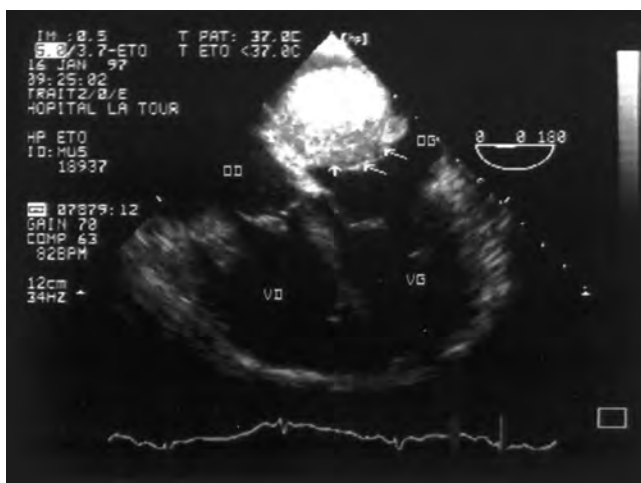
Le laboratoire, montre la présence d'un syndrome biologique inflammatoire.

L'électrocardiogramme de repos, objective une tachycardie sinusale régulière à 109/min, sans autre anomalie (pas de dilatation auriculaire ni d'hypertrophie ventriculaire).

La radiographie thoracique confirme la présence d'un épanchement pleural droit, sans signe de stase pulmonaire, avec une silhouette cardiaque normale.

L'échocardiographie transthoracique fait suspecter la présence d'une masse arrondie prolabant dans l'appareil mitral. Il existe une insuffisance mitrale discrète à modérée. Les cavités cardiaques ne sont pas dilatées. La fonction cardiaque gauche est normale. On note une fuite tricuspidiennne discrète dont la vélocité maximale varie au cours du cycle cardiaque entre 2,7 et 4 m/sec permettant d'évoquer une hypertension artérielle systolique pulmonaire dynamique. Il n'y a pas d'épanchement péricardique.

L'échocardiographie transœsophagienne confirme la présence d'une importante masse de 50 mm de diamètre dans l'oreillette gauche (figure de gauche, flèches). La masse est arrondie, à contours réguliers. Elle est attachée à la paroi du septum interauriculaire (OD = oreillette droite; VD = ventricule droit; VG = ventricule gauche; OG = oreillette gauche). Elle s'enclave par moment dans l'appareil mitral (figure de droite) et bascule vers l'arrière de l'OG pour obstruer les veines pulmonaires droites et partiellement gauches. Il n'y a pas d'autres masses visualisées. La valve mitrale présente un discret prolapsus sans végétation, associé à un insuffisance mitrale discrète à modérée. La valve aortique est normale.



Le diagnostic de **MYXOME DE L'OREILLETTE GAUCHE** est alors évoqué.

La patiente a subi l'exérèse de la masse sans complication post-opératoire.

L'histologie de la tumeur a confirmé le diagnostic de **MYXOME**. Après 9 mois d'évolution, la jeune femme a repris une activité normale, avec disparition de l'asthénie, de l'anorexie et du syndrome inflammatoire biologique. Une échocardiographie transthoracique montre l'absence de masse dans l'oreillette gauche et l'absence de signe d'hypertension artérielle pulmonaire.

COMMENTAIRE

Le myxome est la tumeur cardiaque primaire la plus fréquente chez l'adulte. Le myxome est histologiquement bénin (issu probablement d'un vestige embryonnaire persistant au niveau de la fosse ovale) mais il est «malin» par ses complications. Les femmes sont plus fréquemment atteintes que les hommes (rapport de 3:1) et l'âge moyen au moment du diagnostic est de 35 à 40 ans avec des cas exceptionnels décrits chez le vieillard et le nourrisson.

Cliniquement le myxome peut se manifester sous différents tableaux : lorsque la tumeur est à gauche, 5 principaux tableaux cliniques peuvent se présenter :

- 1) **pseudo-sténose mitrale**: la tumeur prolabe dans l'orifice mitral réalisant une obstruction partielle gênant ainsi la fermeture de la valve. La clinique est celle d'un rétrécissement mitral. Il n'est pas rare d'observer une insuffisance mitrale ou une obstruction dynamique du retour veineux pulmonaire comme chez cette patiente ;
- 2) **syncopes et lipothymies à répétition**, correspondant à un enclavement momentané de la tumeur dans l'orifice valvulaire. Les symptômes sont typiquement déclenchés par certaines positions ;
- 3) **embolies**, touchant préférentiellement le territoire sylvien gauche mais pouvant intéresser n'importe quel territoire vasculaire ;
- 4) **pseudo-endocardite**, évoluant comme une endocardite subaigüe avec fièvre, syndrome inflammatoire et atteinte articulaire ;
- 5) **baisse de l'état général** avec amaigrissement, asthénie, anorexie ou fièvre, et syndrome inflammatoire biologique.

Le myxome de l'oreillette droite peut se présenter sous la forme d'une **insuffisance cardiaque droite rebelle** (qui peut se majorer en fonction de la position, par obstruction tricuspiddienne) ou par la survenue d'**embolies pulmonaires à répétition**.

Le diagnostic de myxome est essentiellement échocardiographique. La radiographie thoracique est peu contributive. L'ECG est normal dans 80% des cas. Un syndrome inflammatoire biologique associé à la tumeur est très fréquent mais non spécifique.

L'échocardiographie transoesophagienne est supérieure à l'échocardiographie transthoracique si le patient est peu échogène ou si la tumeur elle-même est peu échogène et de petite taille. Elle permet d'analyser l'implantation et l'étendue de la tumeur et sa fiabilité est suffisante pour permettre l'intervention chirurgicale sans autre exploration invasive. Les autres techniques d'imagerie (scanner ou IRM) ne sont qu'exceptionnellement utilisées.

Le diagnostic différentiel se fait essentiellement avec un thrombus et c'est le contexte clinique qui peut alors nous orienter. La certitude diagnostique revient en définitive à l'histopathologie.

L'intervention chirurgicale est proposée à tout âge avec un risque opératoire faible.

Messages :

1. L'identification à l'échocardiographie d'une masse tumorale dans l'oreillette gauche est une urgence chirurgicale car il existe un risque de mort subite par enclavement et un risque de migrations emboliques imprévisible.
2. Le diagnostic de myxome ne peut être affirmé que par l'histopathologie. Néanmoins, les techniques échocardiographiques sont fiables et suffisantes pour permettre de poser ce diagnostic avec une très forte probabilité.
3. Une intervention chirurgicale d'exérèse du myxome est proposée à tout âge.

Références :

1. Salado EE, Adams KV, Lerer HM et al. Echocardiographic findings in 25 patients with left atria myxoma. J Am Coll Cardiol 1983; 1: 1161-1165.
2. Roudaut R, Barbeau P, Lehérisier A. Diagnostic des échos anormaux intra-auriculaires. Apport de l'échocardiographie transœsophagienne. Arch Mal Cœur 1992; 85: 25-31.
3. Fossati F, Tribouilloy C, Leborgne L. Apport de l'échocardiographie transœsophagienne dans le diagnostic des masses intra- et paracardiaques. Arch Mal Cœur 1993; 86: 331-339.

Cas préparé par le Dr Marco Bettoni et par le Dr Stefano Ciaroni

A CŒUR OUVERT

Une publication périodique du Service de cardiologie,
Département cardio-vasculaire médico-chirurgical,
Hôpital de la Tour, Meyrin/Genève

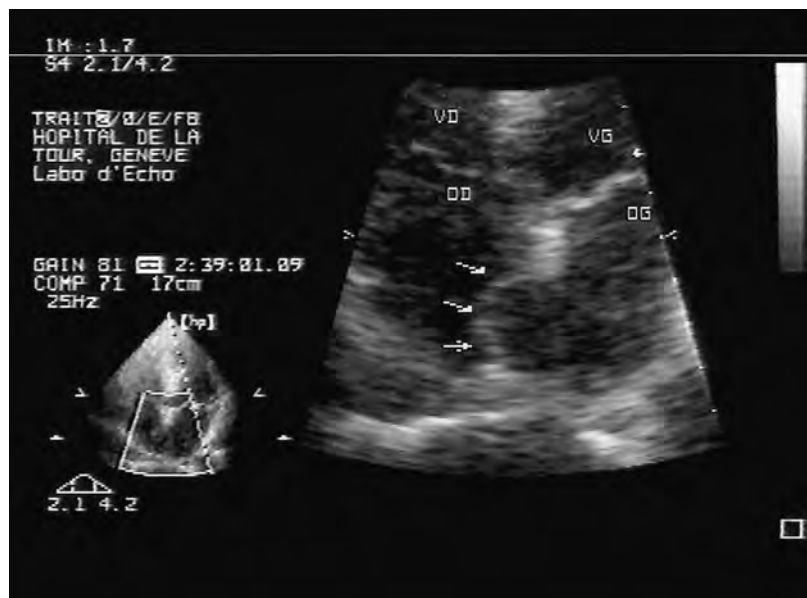
N° 15 – Mars 2001

Fait clinique :

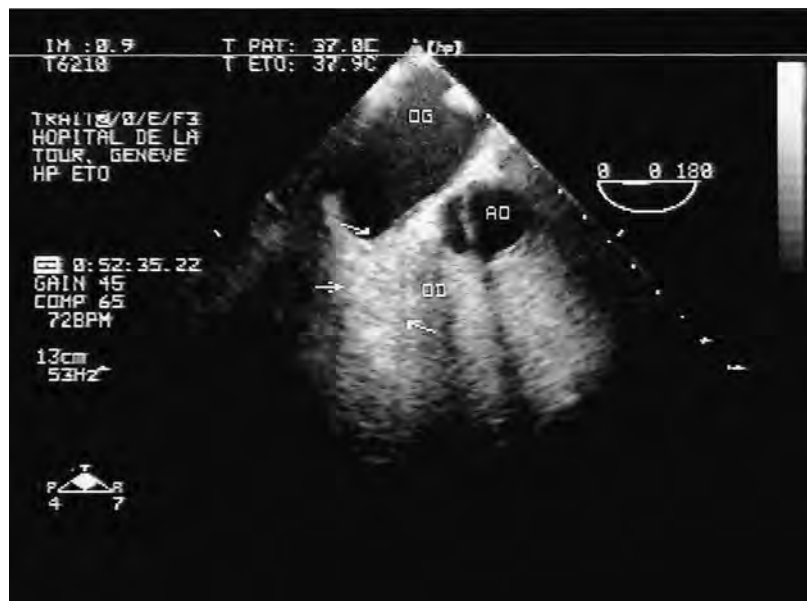
Un homme âgé de 56 ans, sans antécédent particulier, ni facteurs de risque cardio-vasculaires, présente soudainement un déficit moteur de l'hémicorps droit et une aphasie.
L'examen clinique révèle un rythme cardiaque irrégulier à environ 70/minute. Il n'y a pas de signe d'insuffisance cardiaque ; la pression artérielle est à 150/90 mmHg.

A l'électrocardiogramme de repos, on constate une fibrillation auriculaire avec une réponse ventriculaire comprise entre 65-75/minute. Le tracé est par ailleurs sans particularité.

Une échocardiographie transthoracique est pratiquée à la recherche d'une source emboligène. L'examen permet d'objectiver une excursion du septum interauriculaire faisant protrusion dans l'oreillette droite posant le diagnostic d'**anévrisme du septum interauriculaire** (figure), sans autre pathologie cardiaque.



Une **échocardiographie par voie œsophagienne**, a permis d'écarter une pathologie de l'aorte ascendante, ainsi que la présence d'un thrombus dans l'auricule gauche ou d'un retour veineux pulmonaire anormal à l'origine de l'accident vasculaire cérébral. Cet examen confirme le diagnostic d'anévrisme du septum interauriculaire. Une épreuve de contraste par voie veineuse est réalisée pour rechercher un **foramen ovale perméable**, fréquemment associé. Cette manœuvre s'avère négative: sur la figure on constate en effet que le produit de contraste injecté par voie veineuse (entouré par les flèches) moule l'oreillette droite (OD) et qu'il n'y a aucun contraste passant dans l'oreillette gauche (OG).



A l'échographie-Doppler des axes carotidiens et au Doppler vertébral, il n'y a pas d'argument pour une athéromatose carotidienne et le flux vertébral est normal.

A la suite des ces investigations, le diagnostic d'**anévrisme du septum interauriculaire** associé à une **fibrillation auriculaire** est retenu et permet d'expliquer l'**origine de l'accident vasculaire cérébral**.

Qu'elle est votre attitude thérapeutique?

- 1) Donner une antiagrégant plaquettaire?
- 2) Introduire une anticoagulation orale?
- 3) Traiter chirurgicalement l'anomalie cardiaque?

Réponse :

Avant de répondre à la question posée, il importe de connaître l'histoire naturelle et la physiopathologie de l'anévrisme du septum interauriculaire. Jusqu'à ces dernières années, plus de 50% des accidents vasculaires cérébraux, particulièrement chez les sujets jeunes, restaient inexplicables. Compte tenu des conséquences vitales et fonctionnelles des accidents vasculaires cérébraux, une recherche assidue d'anomalies cardiaques pouvant constituer une source potentielle d'embolie a été entreprise, facilitée par le développement et la diffusion de l'échocardiographie transthoracique puis de l'échocardiographie par voie œsophagienne.

La fréquence de l'anévrisme du septum interauriculaire dans une population générale est estimée à 1%. Hanley et al ont été les premiers à suggérer une association entre anévrisme du septum interauriculaire et accident vasculaire cérébral. Par la suite, plusieurs études ont confirmé cette hypothèse et d'autres ont montré que l'anévrisme du septum interauriculaire était fréquemment associé à un foramen ovale perméable (environ 80% des cas).

Plusieurs hypothèses ont été évoquées pour établir un lien entre anévrisme du septum interauriculaire et accident vasculaire cérébral :

- A. Le premier mécanisme suggéré est la formation intra-auriculaire d'un thrombus au cours d'un accès de fibrillation auriculaire chez les sujets présentant un anévrisme du septum interauriculaire (comme cela pourrait être le cas chez ce patient).
- B. Le deuxième mécanisme proposé est la migration d'un thrombus veineux avec embolie paradoxale lorsque l'anévrisme du septum inter-auriculaire est associé à un foramen ovale perméable. Toutefois, l'importance réelle d'un tel mécanisme est difficile à déterminer. En effet, le nombre de cas rapportés de thrombus enclavé dans un foramen ovale perméable reste faible. Par ailleurs, la mise en évidence d'une thrombose veineuse au décours d'un accident vasculaire cérébral chez un sujet porteur d'un foramen ovale perméable n'implique pas obligatoirement que celle-ci soit responsable de l'accident cérébral, puisqu'elle peut être secondaire à l'immobilisation liée au déficit moteur.
- C. Enfin, il pourrait s'agir de la formation d'un thrombus dans l'anévrisme du septum interauriculaire, soit sur la face auriculaire gauche, soit sur le versant auriculaire droit avec migration secondaire à travers un foramen ovale perméable.

L'absence d'études randomisées comparant les différentes options thérapeutiques (antiplaquettaires, anticoagulation orale et traitements invasifs) et les incertitudes sur la physiopathologie font que le traitement au décours d'un accident vasculaire cérébral chez un patient porteur d'un anévrisme du septum interauriculaire reste controversé.

L'option thérapeutique la plus habituelle est la mise sous antiagrégant plaquettaire. Un traitement anticoagulant au long cours peut être indiqué si l'anévrisme du septum interauriculaire est très étendu, s'il est associé à une fibrillation auriculaire ou en cas de récurrence d'accident vasculaire cérébral sous antiagrégant plaquettaire.

La chirurgie de l'anévrisme du septum interauriculaire est réservée aux sujets présentant une récurrence d'accident vasculaire cérébral sous anticoagulation orale, ou lorsque le traitement anticoagulant est formellement contre-indiqué. Enfin, pour les patients qui présentent un foramen ovale perméable associé ou non à un anévrisme du septum interauriculaire et qui récidivent sous traitement médical, des approches invasives avec la mise en place par cathétérisme veineux de doubles parapluies ont été proposées, avec des résultats satisfaisants.

Chez ce patient une anticoagulation orale aux dérivés coumariniques a été introduite.

Messages :

1. L'anévrisme du septum interauriculaire correspond à une protrusion du septum interauriculaire dans l'une ou l'autre des oreillettes. L'intérêt de son diagnostic, actuellement aisé par l'échocardiographie transthoracique, ou mieux par l'échocardiographie œsophagienne, repose sur le fait qu'il constitue un facteur de risque d'accident vasculaire cérébral, potentialisé par la présence d'un foramen ovale perméable, fréquemment associé.
2. L'attitude thérapeutique habituelle en première intention est la prescription d'un anti-agrégant plaquettaire. En cas de récurrence d'accident vasculaire cérébral, un traitement anticoagulant oral est conseillé. La chirurgie est réservée aux patients présentant une nouvelle récurrence d'accident vasculaire cérébral sous anticoagulation orale, ou chez lesquels un traitement anticoagulant est formellement contre-indiqué.
3. Dans un proche avenir, des études longitudinales, devraient permettre d'identifier des sous-groupes de patients à haut risque embolique et de préciser les indications aux traitements médicaux et aux méthodes invasives.

Références :

1. Hanley PC, Tajik AJ, Hynes JK et al. Diagnosis and classification of atrial septum aneurysm by two-dimensional echocardiography: report of 80 consecutive cases. *J Am Coll Cardiol* 1985; 6: 1370-1382.
2. Mugge A, Daniel WG, Angermann C et al. Atrial septal aneurysm in adult patients. *Circulation* 1995; 91: 2785-2792.
3. Cabanes L, Mas JL, Cohen A et al. Atrial septum aneurysm and patent foramen ovale as risk factors for cryptogenic stroke in patients less than 55 years of age. *Stroke* 1993; 24: 1865-1873.
4. Bridges ND, Hellenbrand W, Latson L et al. Transcatheter closure of patent foramen ovale after presumed paradoxical embolism. *Circulation* 1992; 86: 1902-1908.
5. Aksnes J, Lindberg HL, Ihlen H. Surgical elimination of an atrial septum aneurysm causing cerebral embolism. *Ann Thorac Surg* 1996; 62: 1190-1192.

Cas préparé par le Dr Stefano Ciaroni

A CŒUR OUVERT

Une publication périodique du Service de cardiologie,
Département cardio-vasculaire médico-chirurgical,
Hôpital de la Tour, Meyrin/Genève

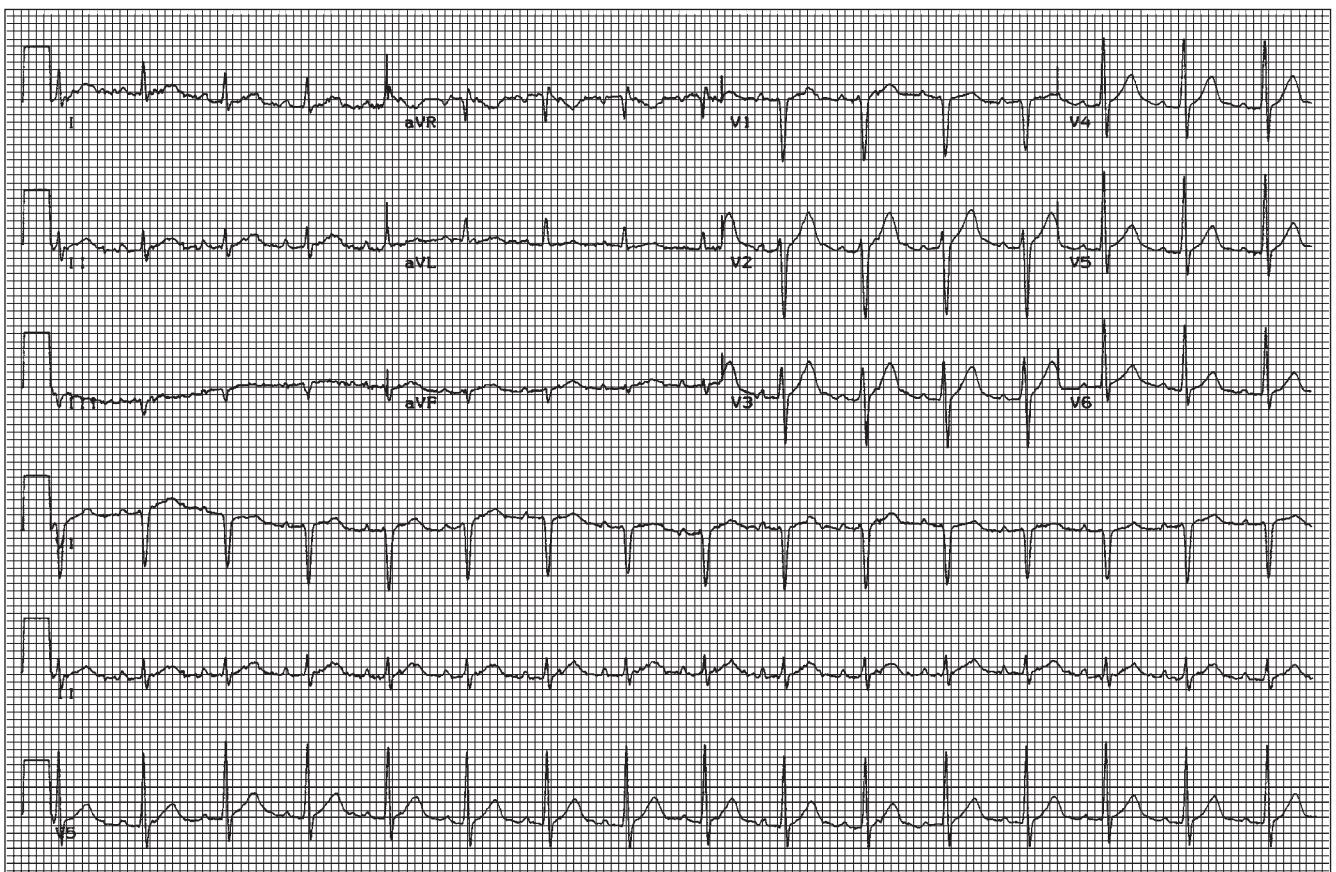
N° 16 – Avril 2001

Fait clinique :

Un jeune patient de 32 ans, déménageur de profession, se plaint d'épisodes de tachycardie incessants apparus 6 semaines plus tôt dans un contexte de stress et de surcharge professionnelle. Les tachycardies surviennent sans facteur déclenchant, même la nuit. Il n'y a jamais eu de perte de connaissance ni de symptômes sévères mais le patient signale une fatigue intense, inhabituelle, qui ne s'est pas atténuée après 2 semaines de vacances. Dans les antécédents, on note un épisode de tachycardie resté inexplicé en 1996, spontanément résolutif en quelques semaines. Le patient consomme 5 à 6 cafés et fume 30 cigarettes par jour. Un traitement d'Indéral, prescrit empiriquement a quelque peu atténué la sensation de palpitations mais les accès de tachycardie ont persisté.

L'examen cardiovasculaire est peu contributif avec une tension artérielle à 130/70 mmHg et un pouls régulier à 100 par minute ; l'auscultation révèle la présence d'un souffle protosystolique 2/6 en regard du foyer aortique, d'allure fonctionnelle. Il n'y a pas de signes d'insuffisance cardiaque.

Electrocardiogramme de repos (figure 1):



Un enregistrement ECG de 24 heures a été demandé par le médecin traitant

Sur cet enregistrement, on constate la présence d'un rythme sinusal de base, avec une fréquence moyenne de 101 battements par minute sur 24 heures (voir figure 2). D'après les tableaux numériques du Holter, il existe par ailleurs de très fréquents épisodes de tachycardie supraventriculaire paroxystique (168 épisodes au total), toujours non-soutenus (maximum 142 battements) mais rapides (150 à 194 bpm). Il n'y a pas d'épisode de fibrillation auriculaire.

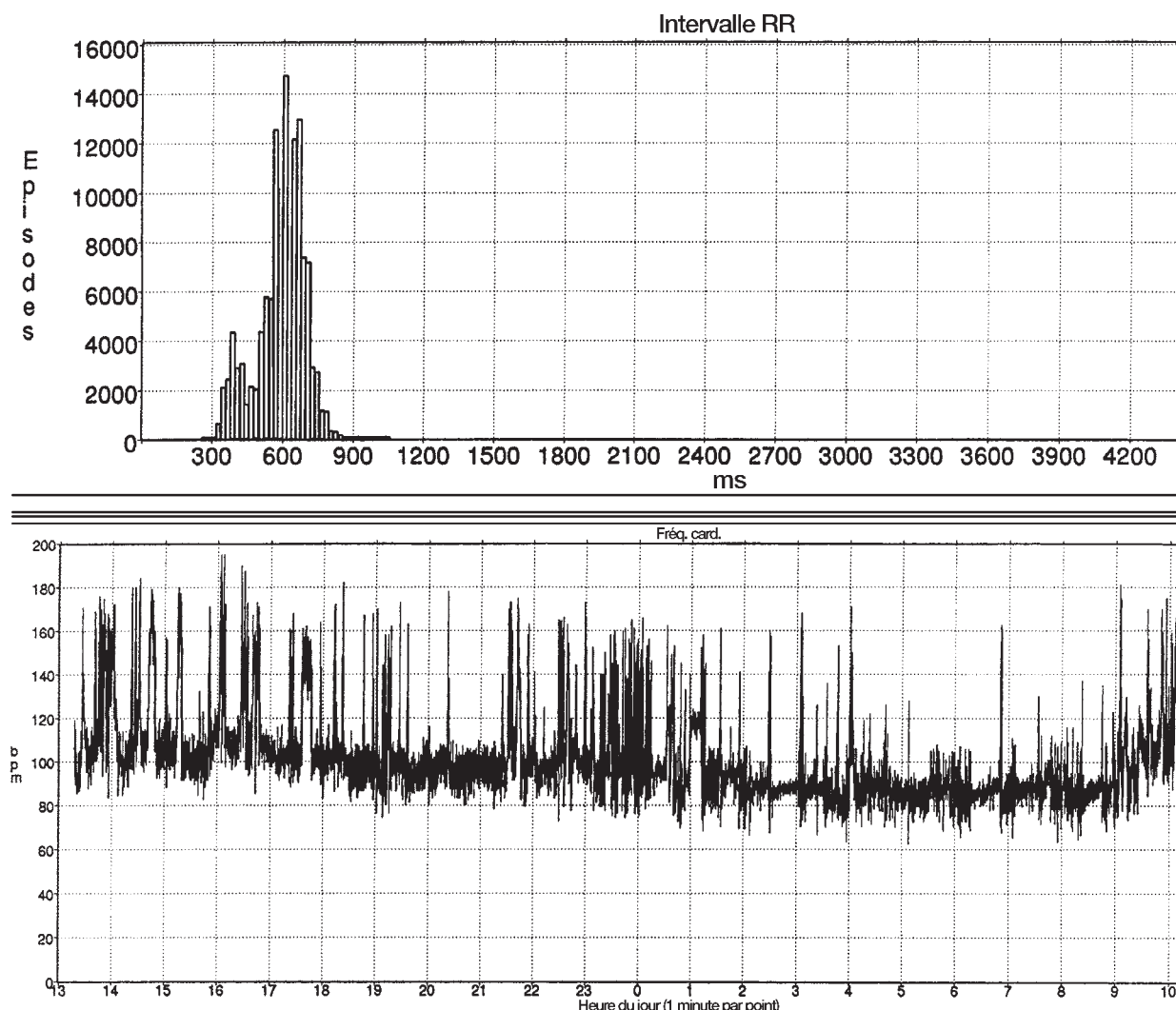
Fréquences (FC)

62 Minimum à 05:08:47 06-sep
101 Moyenne
195 Maximum à 16:04:55 05-sep
59858 Batts. en tachycardie (>100 bpm), 45% total
0 Batts. en bradycardie (<60 bpm), 0% total
1,04 Secondes max R-R à 23:18 05 sep

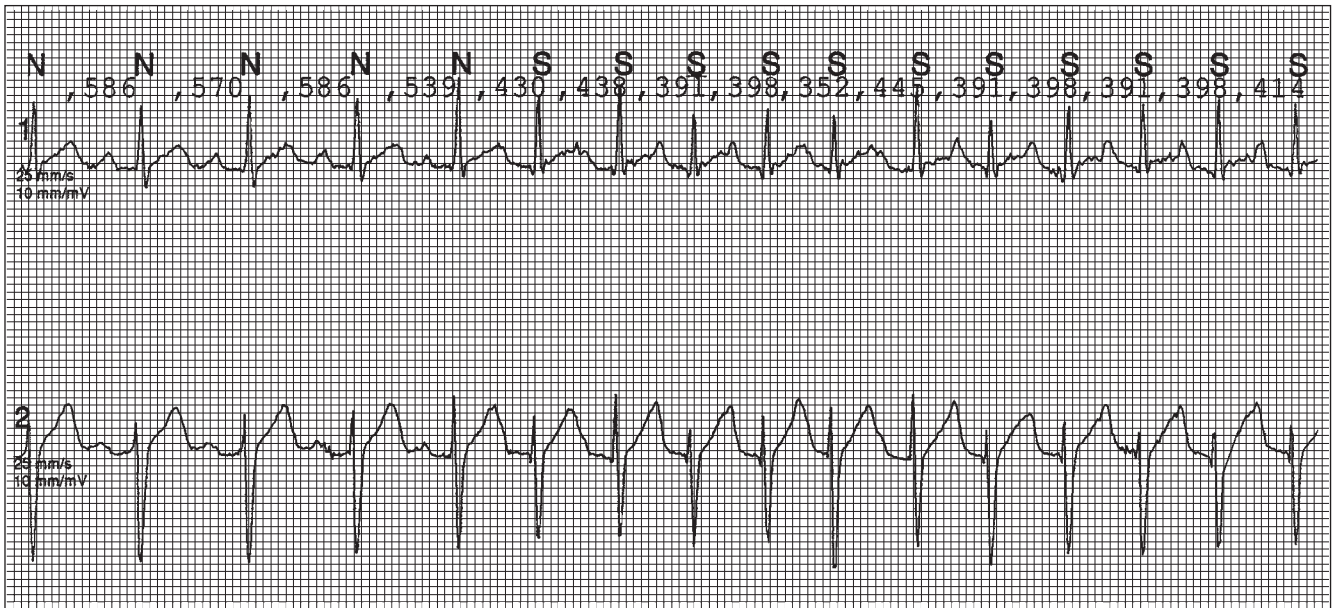
Supraventriculaire (S, J, A)

519 Isolées
114 Doublets
45 Cycles bigéminés
168 Les salves qui totalisent 2164 battements
142 Batts. salve longue 145 bpm 10:12:21 06-sep
2 Batts. salve rapide 194 bpm 16:31:21 05-sep

L'histogramme des intervalles R-R (figure 3, partie supérieure) confirme la fréquence moyenne rapide (600 ms de moyenne, soit 100 bpm), et une faible variabilité sinusale, se traduisant sur l'histogramme par une base étroite. Le graphique des fréquences cardiaques au cours du nyctémère confirme la fréquence moyenne rapide et la multitude d'accès de tachycardie rapide, et ceci aussi bien le jour que la nuit.



La figure 4, tirée du Holter, montre le démarrage d'un accès de tachycardie supraventriculaire paroxystique, d'une fréquence de 150 bpm. Il s'agit d'une tachycardie à complexes QRS fins, avec un intervalle R-P discrètement plus long que l'intervalle P-R, et une onde P en cours de tachycardie qui se révèle de même polarité que l'onde P sinusale (figure 4, ci-dessous).



Quel est votre diagnostic ? et que préconisez-vous ?

Réponse :

La présence d'une tachycardie sinusale permanente associée à de très fréquents accès de tachycardie auriculaire paroxystique, doit faire d'emblée évoquer la possibilité d'une hyperthyroïdie. Le diagnostic a été très rapidement confirmé dans le cas présent, avec une TSH < 0.04 mU/l (N = 0.2-4.0 mU/l), une T3 libre > 25 pmol/l (N = 3.0-6.5 pmol/l), et une T4 libre à 73.3 pmol/l (N = 11.5-22.7 pmol/l). Un complément d'anamnèse a révélé une perte pondérale de 6 kg en 2 mois, une faiblesse musculaire touchant les membres inférieurs au niveau proximal, et un discret tremor des extrémités. L'examen de la thyroïde a révélé une discrète augmentation de la taille des deux lobes et un diagnostic de maladie de Basedow a été posé. Sous traitement de bêtabloquant et de néomercazole, la situation clinique s'est rapidement améliorée, les tachycardies paroxystiques ont disparu et le patient a pu reprendre son activité professionnelle sans limitation.

Messages :

1. Des symptômes de type palpitations, tachycardie permanente, dyspnée et hypertension doivent faire d'emblée évoquer le diagnostic d'hyperthyroïdie. Des symptômes évocateurs d'une angine de poitrine et des signes d'insuffisance cardiaque peuvent également être présents, même sans cardiopathie associée.
2. Une tachycardie sinusale à plus de 100 bpm est présente dans plus de 50% des cas d'hyperthyroïdie, et se manifeste aussi bien la nuit que le jour.
3. Une fibrillation auriculaire est fréquemment le premier signe d'une hyperthyroïdie, alors que les tachycardies supraventriculaires paroxystiques et le flutter auriculaire sont plutôt rares dans cette entité.
4. Le traitement est avant tout celui de l'hyperthyroïdie, mais les bêtabloquants permettent une rapide amélioration symptomatique dans tous les cas.

Références :

- a) Skelton CL. The heart and hyperthyroidism. N Engl J Med 1982; 307: 1206.
- b) Olshausen K, Bischoff S, Kahaly G , et al. Cardiac arrhythmias and heart rate in hyperthyroidism. Am J Cardiol 1989; 63: 930.
- c) Kaplan MM. The thyroid and the heart: how do they interact? J Cardiovasc Med 1982; 7: 893.

Cas préparé par le Dr Marc Zimmermann, PD

A CŒUR OUVERT

Une publication périodique du Service de cardiologie,
Département cardio-vasculaire médico-chirurgical,
Hôpital de la Tour, Meyrin/Genève

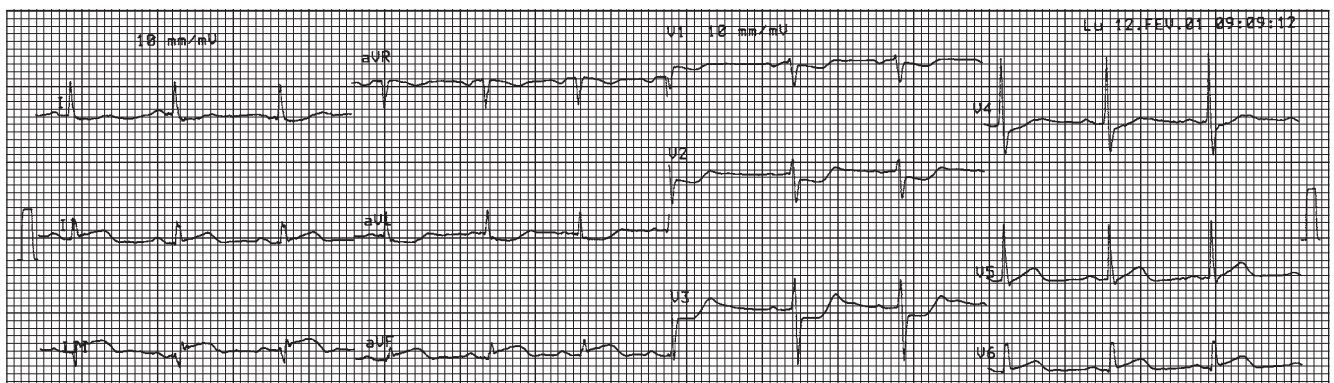
N° 17 – Mai-Juin 2001

M^{me} NGM 1917

Octogénaire connue pour une hypertension artérielle et un diabète, qui présente une anamnèse de douleurs rétrosternales suspectes depuis quelques semaines avec douleurs soutenues la veille de l'admission à l'Hôpital de la Tour.

A son arrivée, tableau d'œdème aigu du poumon avec stase à mi-plage pulmonaire, souffle holosystolique de 3/6 apexien.

ECG:



Diagnostic?

Attitude?

Cathétérisme et coronarographie: pression telediastolique ventriculaire gauche normale; fraction d'éjection mesurée à 70% avec hypokinésie inférieure. Occlusion d'une importante branche rétro-ventriculaire gauche (RVP) (figure 1), qui est désobstruée et stentée avec bon résultat angiographique (figure 2). Visualisation d'une insuffisance mitrale sévère.

Figure 1: coronaire droite en incidence oblique antérieure gauche craniale: occlusion de la RVP.

Figure 2: après désobstruction et mise en place d'un Stent.

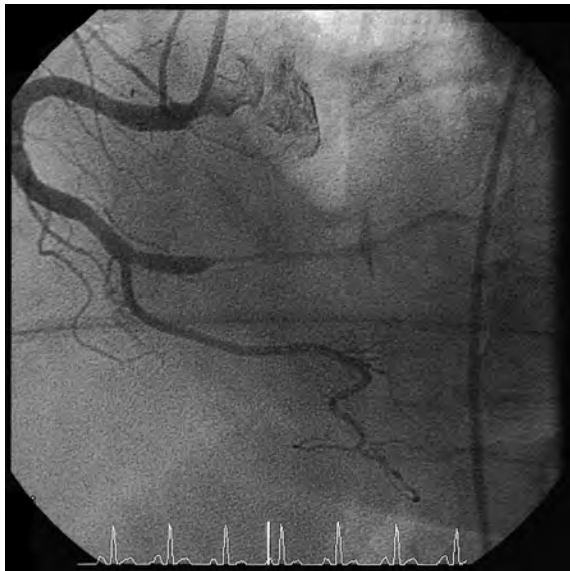

Figure 1

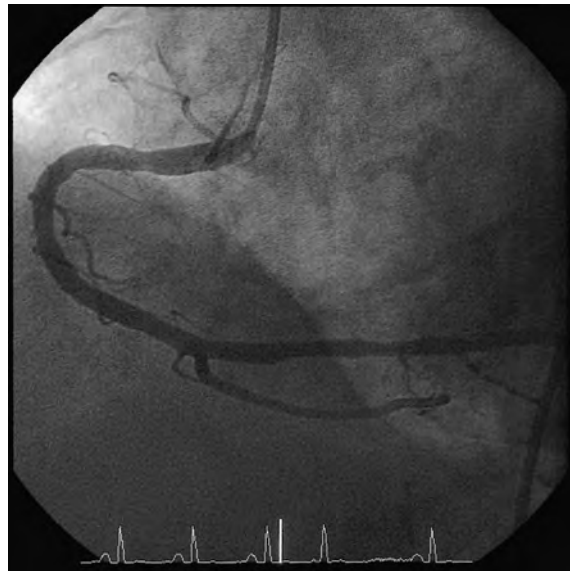

Figure 2

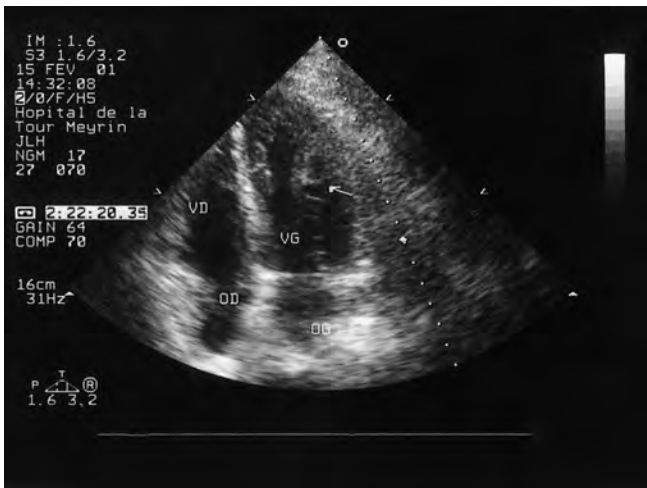Evolution : persistance d'une insuffisance cardiaque réfractaire au traitement médical.

Diagnostic ?

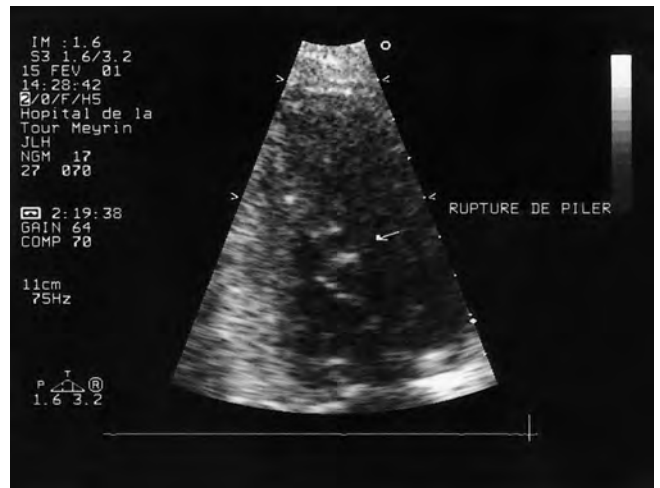
Attitude ?

En raison du tableau clinique, un échocardiogramme transthoracique est pratiqué, qui met en évidence une rupture partielle du feuillet postérieur mitral (figure a et b) engendrant une fuite mitrale sévère et une hypertension artérielle pulmonaire sévère (figure c).

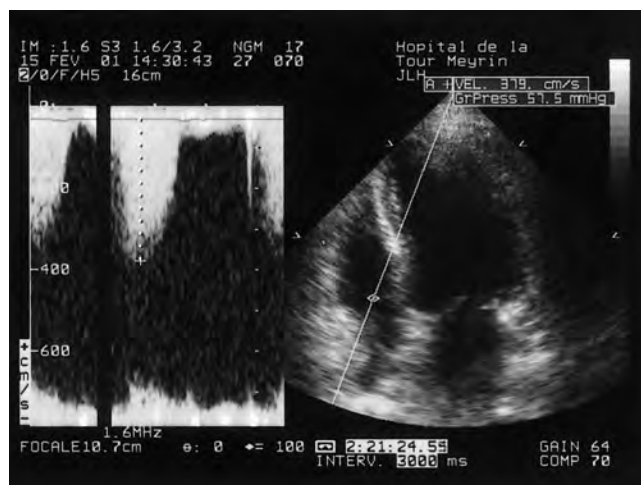
- a) vue des 4 cavités, solution de continuité au niveau du pilier postero-médian (flèche).
- b) Idem, en vue des 2 cavités.
- c) Mesure Doppler d'une fuite tricuspidiennne dont la vélocité est mesurée à 3,8 m/sec, correspondant à un gradient OD-VD de 58 mmHg et permettant ainsi d'estimer une pression systolique dans l'artère pulmonaire à environ 65-70 mmHg.



a



b



c

La patiente est adressée alors pour remplacement valvulaire mitral; le chirurgien confirme la rupture partielle du pilier postérieur mitral. Malheureusement la patiente décédera quelques jours après, dans un tableau de défaillance hémodynamique, sans qu'il ait été mis en évidence de dysfonction ventriculaire gauche ou de dysfonction de la bioprothèse mitrale.

Messages :

Les complications mécaniques après infarctus du myocarde sont de 3 types :

1. La **rupture de la paroi libre du ventricule gauche**: survient dans environ 1% des infarctus; elle entraîne le plus souvent une issue fatale immédiate, à moins que le péricarde ne couvre la rupture.
2. La **rupture du septum interventriculaire** survient dans environ 2% des infarctus et entraîne rapidement une défaillance hémodynamique.
3. Les **insuffisances mitrales aiguës post-infarctus**, secondaire à la **déformation du ventricule gauche** ou à **rupture du pilier mitral** (pilier postero-médian pour la plupart du temps, car vascularisé uniquement par l'interventriculaire postérieure).

En dehors de l'examen clinique, le diagnostic repose le plus souvent sur la pratique d'un échocardiogramme.

Le pronostic de ces complications reste mauvais, malgré une approche chirurgicale rapide, avec une mortalité rapportée dans les grandes séries entre 20 et 30% chez les patients opérés.

Bibliographie :

- 1) Reeder GS. Identification and treatment of complications of myocardial infarction. Mayo Clin Proc. 1995; 70: 880-4.
- 2) Piwnica A. Update in surgical treatment of acute post infarctions VSDs and MIs. Eur J Cardiothorac Surg 1995; 9:117-9.
- 3) Zahger D, Migalter E. A broken heart. N Engl. J Med. 1996; 334: 319-21.
- 4) Kishon Y, Oh JK, Schaff HV, et al. Mitral valve operation in postinfarction rupture of a papillary muscle: immediate results and long term follow-up of 22 patients. Mayo Clin Proc. 1992; 67:1023-1030.
- 5) Grigioni F, Enriquez-Sarano M, Zehr KJ, et al. Ischemic mitral regurgitation. Long-term outcome and prognostic implications with quantitative Doppler assessment. Circulation. 2001; 103:1759-64.

Cas préparé par le Dr Jacques Lars Hoffmann

A CŒUR OUVERT

Une publication périodique du Service de cardiologie,
Département cardio-vasculaire médico-chirurgical,
Hôpital de la Tour, Meyrin/Genève

N° 18 – Septembre 2001

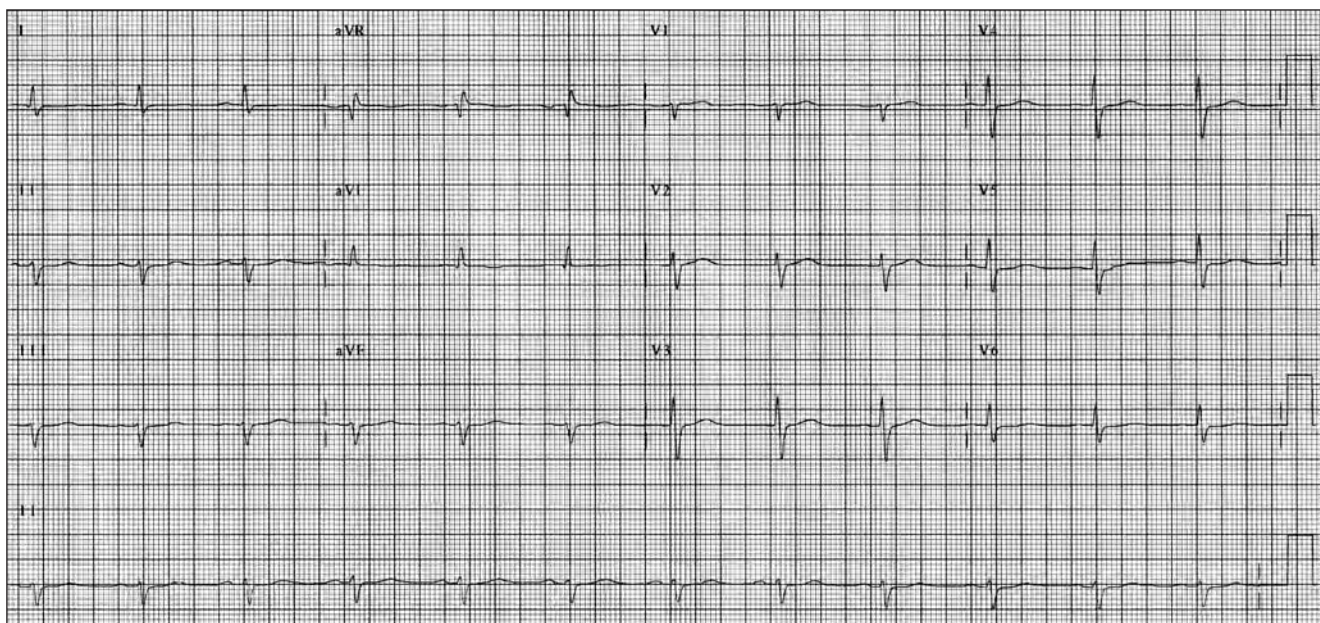
Fait clinique :

Un informaticien espagnol de 52 ans, de passage à Genève, ayant comme facteurs de risque cardio-vasculaire connus une anamnèse familiale positive, une hypertension artérielle, une obésité et une sédentarité, présente depuis deux semaines des douleurs du bras gauche s'aggravant à l'effort. Il se rend aux urgences en raison d'un épisode de douleurs rétrosternales constrictives au repos, irradiant dans le bras gauche, sans dyspnée.

Ayant déjà eu des douleurs similaires auparavant, le patient avait subi en Espagne un bilan avec un test d'effort (négatif) et une échocardiographie (normale).

Examen clinique: patient obèse, pesant 96 kg pour une taille de 156 cm (IMC 39); état général conservé; afebrile et non cyanosé. La tension artérielle humérale à l'admission est de 190/110 mmHg; le pouls est régulier à 75/minute. L'auscultation cardiaque est physiologique mais lointaine, sans souffle ni bruit surajouté. Il n'y a pas de signe de décompensation cardiaque, ni de souffle artériel. Les pouls périphériques sont faibles, mais obtenus symétriquement. Le reste de l'examen clinique est normal.

Electrocardiogramme de repos: (figure 1): Rythme sinusal régulier, avec déviation axiale gauche (axe -45 degrés); présence d'ondes T plates en V5-V6 et négatives en aVL.



Radiographie du thorax: dans les limites de la norme.

Examens de laboratoire: CPK 1070 U/l, sans fraction CPKmb significative (48 U/l), troponine <0.1 ug/ml; urée, créatinine et tests hépatiques normaux.

Quelle attitude adoptez -vous ?

1. Garder le patient en observation, traiter l'hypertension artérielle, et prévoir un test fonctionnel pour objectiver une éventuelle ischémie.
2. Effectuer une coronarographie.

Attitude :

S'agissant d'un patient jeune avec plusieurs facteurs de risque cardio-vasculaire, une anamnèse convainquante d'angor rapidement progressif à l'effort et présentant des anomalies de la phase de repolarisation, nous avons opté pour une coronarographie le lendemain de l'admission. Celle-ci montre une maladie coronarienne bi-tronculaire avec occlusion de l'inter-ventriculaire antérieure et sténose de 80% de l'inter-ventriculaire postérieure (figure 2A et 2B). Le patient bénéficie alors d'une angioplastie avec pose d'un stent sur l'inter-ventriculaire antérieure et d'une angioplastie simple de l'inter-ventriculaire postérieure (figure 3A et 3B).

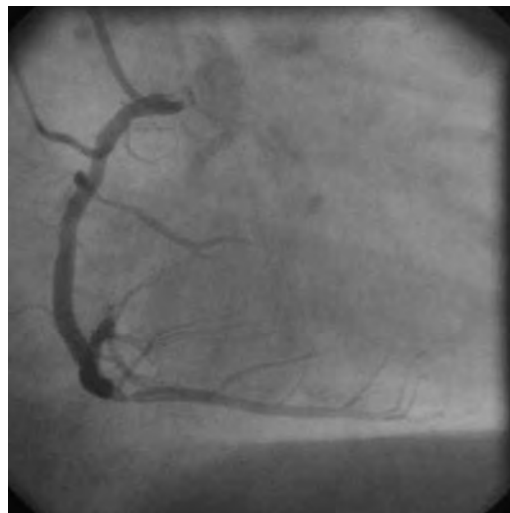
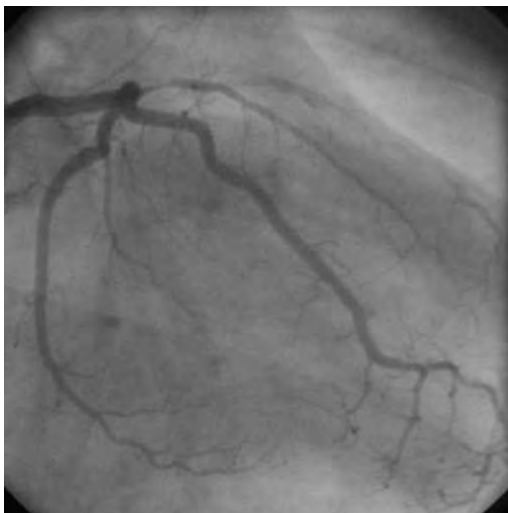
Figure 2 : Coronarographie : Vue oblique antérieure droite : tronc commun et artère circonflexe sans lésion, lésion proximale sévère de l'artère inter-ventriculaire antérieure. Lésion de 80% sur l'artère inter-ventriculaire postérieure.

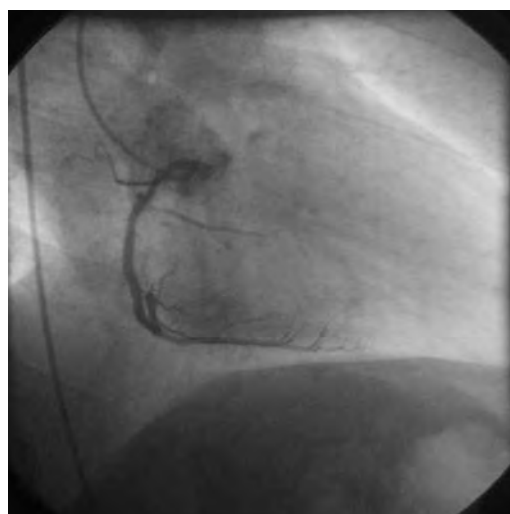
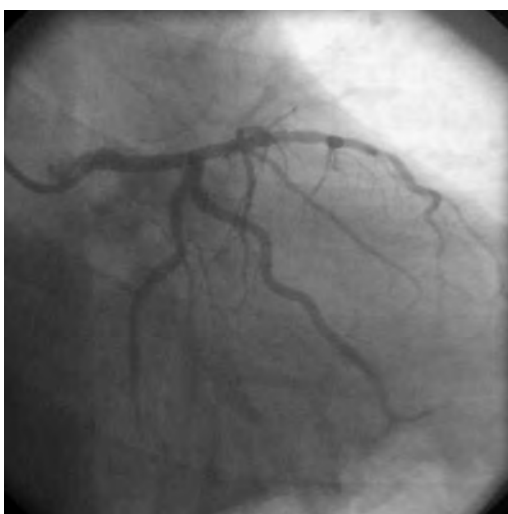

Figure 3 : Après angioplastie : Vue oblique antérieure droite : après angioplastie et stent de l'inter-ventriculaire antérieure, et angioplastie simple de l'inter-ventriculaire postérieure, le résultat sur les deux vaisseaux est satisfaisant.

Parallèlement aux mesures diagnostiques et à la revascularisation, un bilan des facteurs de risque est effectué et un traitement de bêta-bloquant, aspirine et clopidogrel est débuté. Le bilan lipidique montre : un cholestérol total de 8.35 mmol/l, un cholestérol HDL à 0.86 mmol/l; un rapport cholestérol tot/HDL de 9.70, un cholestérol LDL à 6.0 mmol/l, et des triglycérides à 3.6 mmol/l.

Quelle est votre attitude à ce stade ?

1. Traiter l'hyperlipémie avec une statine.
2. Rechercher une cause primaire, traiter l'hyperlipémie et compléter le bilan par une protéinurie, des tests hépatiques et un bilan thyroïdien.

Compte tenu de la sévérité de l'hyperlipidémie, nous avons opté pour une recherche de cause primaire. Dans le cadre de ce bilan, nous mettons en évidence une hypothyroïdie avec une TSH à 95.4 mU/l (norme 0.2 à 4) et une T4 libre < 2.5 pmol/l (norme 9 à 22). Nous avons alors débuté un traitement de levothyroxine (0.0025mg) et d'atorvastatine (20 mg). Un bilan plus complet de l'hypothyroïdie est programmé au retour du patient en Espagne.

Commentaire :

La mise en évidence d'une hyperlipidémie majeure doit toujours faire exclure une cause primaire. Les causes classiques de dyslipidémie sont la choléstase, le syndrome néphrotique, l'insuffisance rénale chronique et l'hypothyroïdie. La relation entre hypothyroïdie, anomalie lipidique et maladie coronarienne a été suggérée pour la première fois par Bastenie et al.(1) et diverses études ont montré une relation entre hypothyroïdie et dyslipidémie. Ainsi O'Brien et coll.(2) dans leur suivi de 295 patients hypothyroïdiens, ont montré que 56% avaient une hypercholestérolémie de type IIa, 34% de type IIb, 1.5% de type IV selon Frederickson, et seuls 8.5% d'entre eux n'avaient pas d'anomalie lipidique. Dans une série de 1509 patients dyslipidémiques, 4.2% étaient hypothyroïdiens (3). Dans une autre série de 1210 patients avec hyperlipidémie, 1.3% des patients avaient une hypothyroïdie franche et 11.2% une hypothyroïdie sub-clinique (4). Le principal mécanisme de cette dyslipidémie est une baisse des récepteurs cellulaires des LDL réduisant ainsi le catabolisme des LDL. L'hormone thyroïdienne agit également sur le muscle cardiaque (contractilité), sur le muscle lisse des vaisseaux (résistance périphérique), sur l'oxygénation périphérique ainsi que sur le volume sanguin (dilatation périphérique avec baisse de volume artériel, stimulation du système rénine-angiotensine et stimulation de l'érythropoïétine). Ainsi une hypothyroïdie peut entraîner une augmentation du cholestérol, un myxœdème et, sur le plan cardiaque, une bradycardie, une hypertension artérielle (essentiellement diastolique), une baisse de la contractilité myocardique (dyspnée et intolérance à l'effort), des anomalies électriques (faible amplitude des potentiels dans les précordiales, prolongation du QT et anomalies du segment ST), une augmentation chronique des CPK (MM) et un épanchement péricardique (tableau 1).

La relation directe (en tant que facteur de risque cardiovasculaire) entre hypothyroïdie et maladie coronarienne reste encore controversée. Une série récente (6), avec un collectif de 1149 patientes en post-ménopause, a montré qu'une hypothyroïdie sub-clinique était un facteur prédictif d'athérosclérose aortique et d'infarctus du myocarde. Au vu de tous ces éléments, une substitution par des hormones thyroïdiennes, avec adaptation progressive des doses, doit être débutée chez tout patient coronarien avec une hypothyroïdie, même sub-clinique. En raison du risque d'arythmie et d'angor, surtout chez le patient âgé (5), la substitution doit se faire initialement à faibles doses (12.5-25 microgr/j) avec adaptation progressive sur plusieurs semaines.

Messages :

1. Chez tout patient coronarien un bilan complet des facteurs de risque cardiovasculaire et en particulier du profil lipidique (cholestérol total, HDL, LDL, triglycérides) doit être réalisé.
2. En présence d'une hyperlipidémie importante une cause primaire et en particulier une hypothyroïdie doit toujours être exclue.
3. En règle générale, une hypothyroïdie, même sub-clinique, doit être substituée chez les patients coronariens.

Tableau 1

Manifestations cardiovasculaires de l'hypothyroïdie

| |
|--------------------------------------|
| Hypertension artérielle |
| Bradycardie |
| Insuffisance cardiaque |
| Epanchement péricardique |
| Myxœdème |
| Microvoltage à l'ECG |
| QT prolongé, troubles de conduction |
| Élévation des CPK totales |
| Hyperlipidémie, hypercholestérolémie |

Références :

1. Bastenie PA, Vanhaelst L, Neve P. Coronary-artery disease in hypothyroidism. Observations in preclinical myxoedema. Lancet 1967; 2: 1221.
2. O'Brien T, Dinneen SF, O'Brien PC et al. Hyperlipidemia in patients with primary and secondary hypothyroidism. Mayo Clin Proc 1993; 68: 860.
3. Diekman T, Lansberg PJ, Kastelein PJ et al. Prevalence and correction of hypothyroidism in a large cohort of patients referred for dyslipidemia. Arch Intern Med 1995; 155: 1490.
4. Bruckert E, De m.Gennes JL, Dairou F et al. Fréquence des hypothyroïdies dans une population de sujets hyperlipidémiques. La presse médicale 1993; 22: 57.
5. Irwin K, Kaie, Ojammaa. Thyroid hormone and the cardiovascular system. N Engl J Med 2001; 344: 7.
6. Hak AE, Pols HAP, Visser TJ, Drexhage HA, Hofmann A, Wittemann JCM. Subclinical hypothyroidism is an independent risk factor for atherosclerosis and myocardial infarction in elderly women: the Rotterdam study. Ann Intern Med 2000; 132: 270.

Cas préparé par le Dr Ali Basti et par le Dr Philippe Urban

A CŒUR OUVERT

Une publication périodique du Service de cardiologie,
Département cardio-vasculaire médico-chirurgical,
Hôpital de la Tour, Meyrin/Genève

N° 19 – Octobre 2001

FAIT CLINIQUE

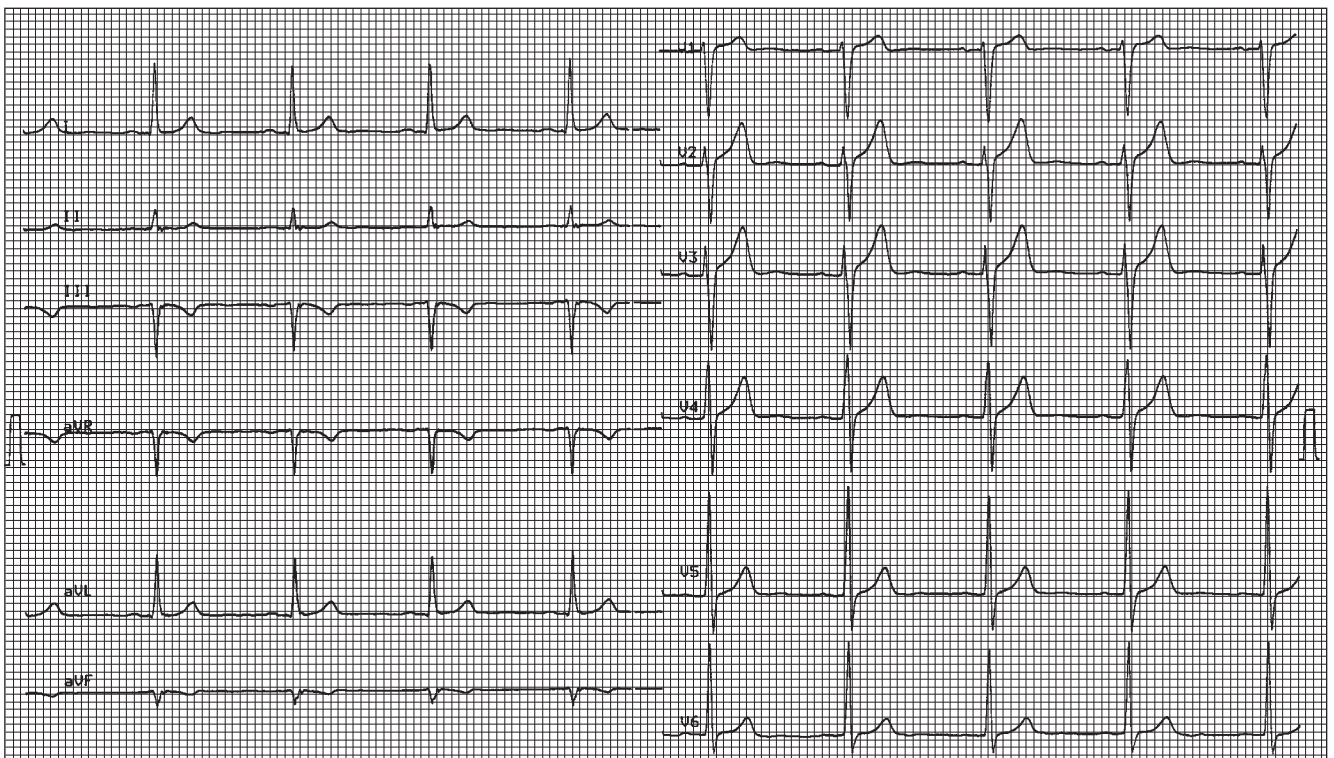
Un patient âgé de 71 ans est adressé pour avis cardiologique en vue d'une cure chirurgicale pour un anévrisme de l'aorte abdominale.

Le patient est connu pour une maladie coronarienne; 5 ans auparavant, il avait présenté un infarctus du myocarde dans le territoire inférieur sur une occlusion de la coronaire droite.

La fraction d'éjection était alors de 55% à la ventriculographie. Au moment de la consultation, il n'a pas de traitement vasodilatateur ou bêta-bloquant et ne prend qu'un antiagrégant plaquettaire. Le patient est en outre hypertendu depuis 8 ans et traité par une association d'inhibiteur de l'enzyme de conversion et de diurétique. On lui connaît aussi un diabète nécessitant la prise d'un antidiabétique oral depuis 10 ans. A l'interrogatoire, le patient signale une dyspnée aux efforts courants sans douleurs thoraciques.

A l'examen clinique, le poids est de 69 kg pour une taille de 175 cm. Le pouls est régulier à 67/min. La pression artérielle est mesurée à 135/90 mmHg. Les bruits cardiaques sont normaux. L'auscultation pulmonaire est sans particularité. Il n'y a pas de signe d'insuffisance cardiaque droite.

Electrocardiogramme de repos : (voir ci-dessous).



Quelle est votre attitude dans l'évaluation préopératoire du risque cardiaque chez ce patient ?

- Les données cliniques et l'électrocardiogramme de repos sont suffisants pour permettre l'intervention chirurgicale sans risque cardiaque majeur.
- Des examens complémentaires cardiologiques sont nécessaires, si oui, le(s)-lequel(s) ?

Réponse :

L'évaluation préopératoire du risque cardiaque est une étape importante de la prise en charge des opérés. Pour la plupart des interventions chirurgicales, cette évaluation a pour buts essentiels : a) de déterminer si l'opéré souffre d'une pathologie cardiaque qui n'est pas parfaitement stabilisée par un traitement médical adapté et b) si l'intervention chirurgicale envisagée n'expose pas à un risque disproportionné par rapport au bénéfice que l'opéré peut en attendre.

Ce n'est que dans des cas très particuliers (chirurgie vasculaire périphérique, chirurgie à risque chez les opérés très limités dans les efforts de la vie quotidienne) que se pose le problème du recours à des examens complémentaires cardiologiques. Dans ces circonstances, les données de l'examen préopératoire guident la prise en charge pour limiter les contraintes nociceptives et métaboliques postopératoires et pour décider d'un traitement anti-ischémique préventif.

La littérature établit que le recours à des examens complémentaires cardiologiques ne doit être proposé qu'à un nombre limité de malades. En principe, ces examens doivent être exclusivement réservés à des opérés pour lesquels le résultat conditionne la prise en charge préopératoire, conduisant à contre-indiquer l'intervention ou à envisager une revascularisation myocardique préopératoire.

Les recommandations des sociétés américaines de cardiologie, proposent une évaluation cardiaque préopératoire des opérés à risque en se fondant successivement sur :

- 1) la symptomatologie coronaire (stable versus instable);
- 2) la tolérance aux efforts de la vie quotidienne;
- 3) le risque spécifique lié à l'intervention chirurgicale.

Ces recommandations ne laissent qu'une place très limitée aux deux examens complémentaires qui ont une indication dans l'évaluation cardiaque préopératoire : l'échocardiographie de stress (dobutamine ou dipyridamole) et la tomoscintigraphie myocardique au Thallium-201 (effort ou dipyridamole).

Ces examens complémentaires ne sont indiqués que lorsqu'il existe la conjonction d'une symptomatologie clinique et d'une tolérance fonctionnelle difficilement évaluables et d'une chirurgie à risque, et seulement si les résultats des tests risquent de modifier directement la prise en charge périopératoire.

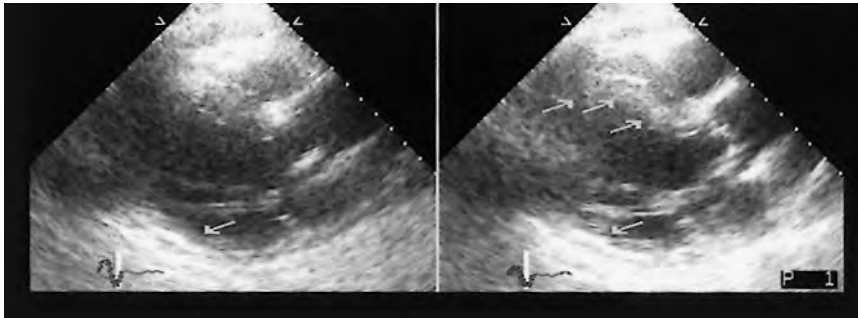
Ainsi, le recours aux examens complémentaires permettant une meilleure stratification du risque cardiaque périopératoire est limité aux patients souffrant d'une pathologie cardiaque (maladie coronarienne en particulier) et prévus pour une intervention chirurgicale associée à un risque cardiaque supérieure à 4%.

Pour les futurs opérés n'ayant qu'un seul facteur de risque clinique (âge supérieur à 70 ans, diabète, antécédent d'infarctus sans angor résiduel, hypertension artérielle mal contrôlée, obésité, tabagisme ou dyspnée), la positivité d'un test d'évaluation cardiaque préopératoire n'implique pas un risque cardiaque supérieure à 8%, et ce, même pour des interventions chirurgicales à haut risque.

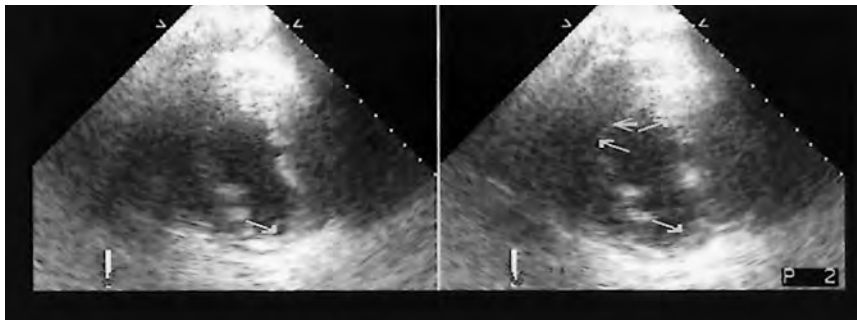
En revanche, la valeur prédictive du test est meilleure lorsque le futur opéré présente plusieurs facteurs de risque cliniques et qu'il est adressé pour une intervention chirurgicale dont le risque cardiaque est important. Dans cette situation, la positivité d'un test permettant une meilleure stratification cardiaque préopératoire n'implique une augmentation significative du risque de survenue de complications cardiaques postopératoires que lorsque l'intervention chirurgicale expose à un risque de complications cardiaques supérieure à 4%.

En pratique, seule la chirurgie de l'anévrisme de l'aorte et la chirurgie cancérologique fortement hémorragique ont une morbidité et une mortalité cardiaques périopératoires supérieures à 3%.

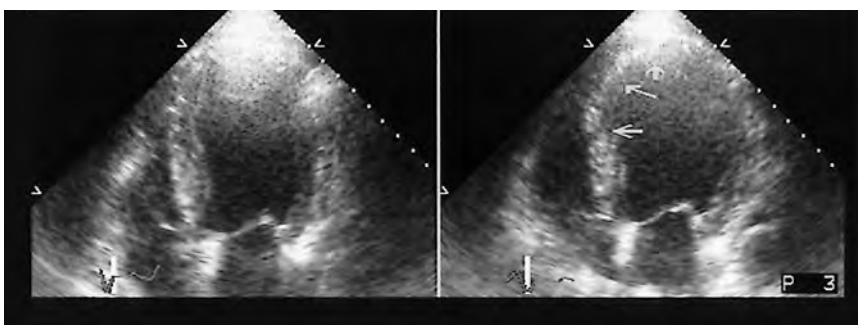
Chez ce patient âgé de 71 ans, diabétique, coronarien connu et se plaignant d'un essoufflement à l'effort, une échocardiographie de stress sous dobutamine a été pratiquée (voir ci-dessous): A) repos et B) au maximum de la dose de dobutamine.



longitudinale



transverse



quatre cavités

A

B

Cet examen a montré l'apparition d'une hypokinésie sévère antéro-septale et apicale sous dobutamine (flèches) suggérant la présence d'une ischémie myocardique par atteinte de l'artère interventriculaire antérieure ainsi qu'une akinésie myocardique dans le territoire inférieur au repos (flèche) ne s'améliorant pas lors du stress à la dobutamine (myocarde non viable ou nécrose myocardique).

Une coronarographie a confirmé le diagnostic de sténose de l'artère interventriculaire antérieure dans sa partie proximale. Le patient a bénéficié d'une angioplastie avec mise en place d'un stent. La cure chirurgicale de l'anévrisme de l'aorte abdominale a pu être faite deux semaines après la revascularisation myocardique et sans aucune complication cardiaque.

Messages :

1. La prise en charge optimale, en chirurgie non cardiaque, des patients avec cardiopathie ischémique avérée ou soupçonnée implique une étroite collaboration entre médecin traitant, cardiologue et anesthésiste pour l'évaluation préopératoire du malade.
2. Le maximum d'informations diagnostiques doit être obtenu avec l'examen clinique, la tolérance fonctionnelle et le risque spécifique de l'intervention chirurgicale pour définir le risque cardiaque peropératoire.
3. La décision à pratiquer des examens complémentaires (échocardiographie de stress, tomoscintigraphie myocardique au Thallium-201 ou coronarographie) n'est à envisager que lorsque ces examens peuvent avoir une incidence thérapeutique directe et doit tenir compte du risque lié à la chirurgie d'une part et du bénéfice à moyen ou long terme d'une décision de revascularisation myocardique. Cela n'est en fait le cas que lorsque les malades sont adressés pour des interventions dont le risque cardiaque est supérieure à 3 %.

Références :

1. Baron JF, Mundler O, Bertrand M et al. Dipyridamole-thallium scintigraphy and gated radionuclide angiography to assess cardiac risk before abdominal aortic surgery. N Engl J Med 1994; 330: 663-669.
2. Poldermans D, Arnese M, Fioretti PM et al. Improved cardiac risk stratification in major vascular surgery with dobutamine-atropine stress echocardiography. J Am Coll Cardiol 1995; 26: 648-653.
3. L'Italien GJ, Paul SD, Hendel RC et al. Development and validation of a Bayesian model for perioperative cardiac risk assessment in a cohort of 1081 vascular surgical candidates. J Am Coll Cardiol 1996; 27: 779-786.
4. American College of Cardiology/American Heart Association (ACC/AHA): Task force report. Guidelines for perioperative cardiovascular evaluation for noncardiac surgery. J Am Coll Cardiol 1996; 27: 910-948.

Cas préparé par le Dr Stefano Ciaroni

 **Département cardiovasculaire**
Hôpital de la Tour
1217 Meyrin/Genève



Avec le soutien de
Roche Pharma (Suisse) SA
4153 Reinach

La diurèse fiable
Torem[®]
torasémide
soulagement durable!

L'α- et β-bloquant
Dilatrend[®]
Donne du temps à la vie.


cilazapril
INHIBACE
INHIBACE PLUS
L'IEC suisse de Roche

A CŒUR OUVERT

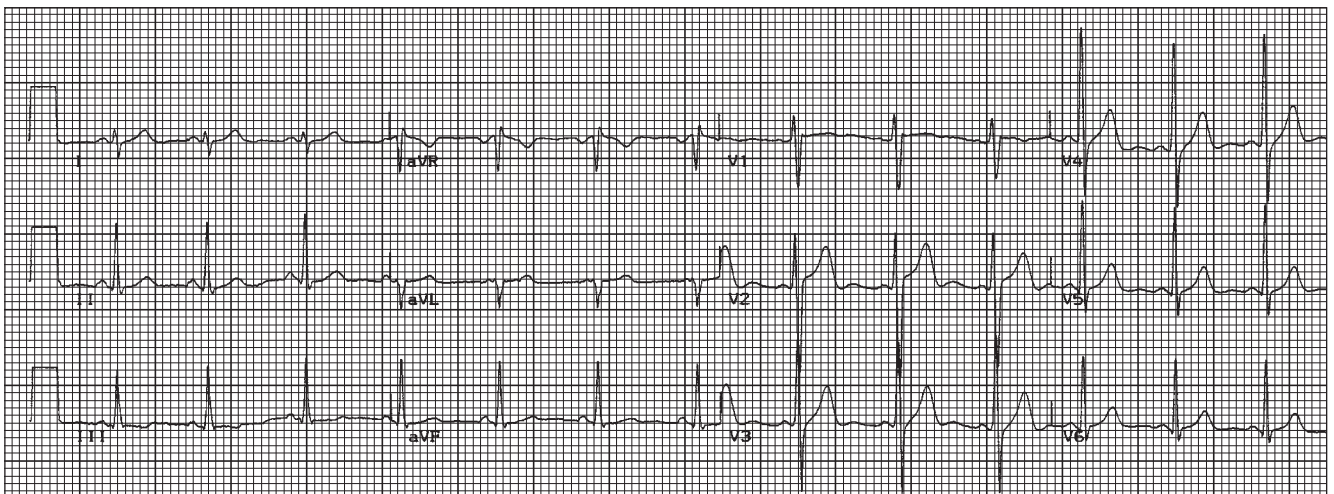
Une publication périodique du Service de cardiologie,
Département cardio-vasculaire médico-chirurgical,
Hôpital de la Tour, Meyrin/Genève

N° 20 – Novembre-Décembre 2001

Il s'agit d'une patiente de 47 ans présentant depuis une vingtaine d'années des accès de tachycardie paroxystique à début et à fin brusques. Les accès durent parfois quelques minutes, parfois quelques heures, et ils ne répondent que rarement aux manœuvres vagales. En cours d'accès, la fréquence ventriculaire atteint 190 bpm, et la patiente a noté à plusieurs reprises une sensation lipothymique en début d'accès. Un traitement de vérapamil s'est montré inefficace et les crises de tachycardie sont devenues de plus en plus fréquentes quoique plus lentes, sous un traitement de sotalol 2 x 40 mg par jour.

L'examen clinique est dans les limites normales avec un pouls régulier à 72 bpm au repos, une tension artérielle humérale à 115/80 mmHg et une absence de souffle à l'auscultation.

L'électrocardiogramme de repos est le suivant (figure 1):



Quel est votre diagnostic ?

Quelles sont les investigations que vous proposez ?

Quelle attitude thérapeutique préconisez-vous ?

L'ECG 12-dérivations ne montre aucune préexcitation ventriculaire (pas d'aspect de Wolff-Parkinson-White), mais l'intervalle P-Q est relativement court, à 0.12 sec au maximum. Le diagnostic le plus probable à ce stade est une tachycardie jonctionnelle par réentrée intranodale, bien qu'une tachycardie par réentrée atrioventriculaire utilisant une voie accessoire rétrograde et une tachycardie atriale ne puissent être formellement exclues.

Plusieurs investigations méritent d'être effectuées ou discutées :

a) un électrocardiogramme percritique devrait impérativement être réalisé pour confirmer le diagnostic (figure 2);

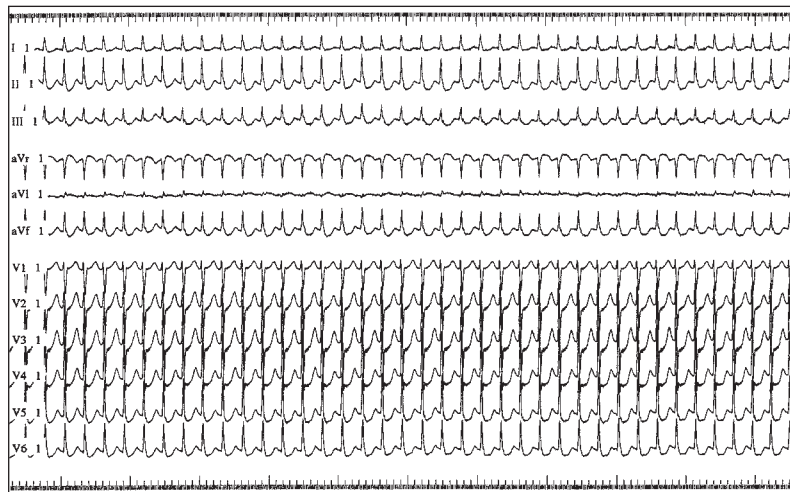


Figure 2 : enregistrement ECG 12-dérivations lors d'un épisode de tachycardie paroxystique. Il s'agit d'une tachycardie à complexes QRS fins, d'une fréquence de 175 bpm, sans ondes P clairement visibles mais avec un aspect de pseudo onde S dans les dérivations II, III et aVF (portion terminale de l'onde P cachée dans le complexe QRS).

- b) un R-test (enregistrement en boucle, avec possibilité de déclenchement à la demande en fonction des symptômes) peut dans bien des cas fournir la même information, en particulier lorsque les accès sont relativement fréquents mais trop brefs pour pouvoir être enregistrés au cabinet ou dans un centre d'urgence.
- c) le Holter ne permet que rarement un enregistrement de la tachycardie elle-même (car elle est par définition paroxystique et peu fréquente). Il fournit parfois des informations concernant le mécanisme de la tachycardie (dualité nodale, battements en écho, ébauche de tachycardie...) (figure 3);
- d) une échocardiographie permet d'exclure une anomalie structurelle sous-jacente (prolapsus mitral par exemple);
- e) un test d'effort n'a d'utilité que si les accès de tachycardie sont, d'après l'anamnèse, déclenchés par l'effort.

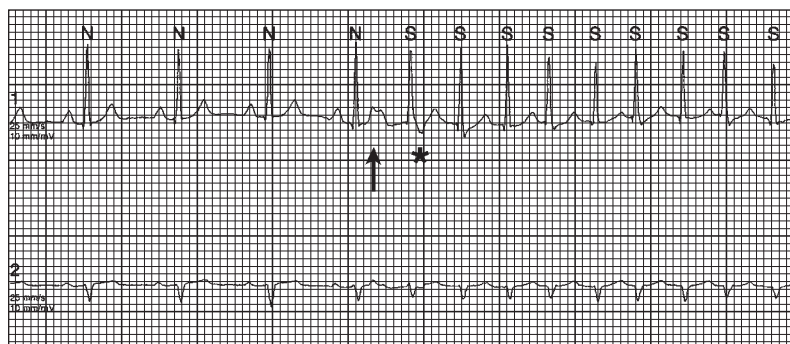


Figure 3 : début d'un accès de tachycardie jonctionnelle enregistré sur un Holter : une extrasystole auriculaire (flèche) est conduite au ventricule au travers de la voie lente (PQ prolongé sur l'extrasystole auriculaire), permettant ainsi une remontée à l'oreillette via la voie rapide (asterisque). En cours de tachycardie, l'onde P n'est pas visible car elle s'inscrit simultanément au complexe QRS.

L'ECG percritique (absence d'ondes P visibles en cours de tachycardie) et la présence d'une dualité nodale sur le Holter parlent fortement en faveur d'un mécanisme de réentrée nodale, avec une voie lente utilisée en antérograde et une voie rapide utilisée en rétrograde. Le diagnostic définitif ne peut être établi que par une étude électrophysiologique endocavitaire.

Sur le plan thérapeutique, lorsque les accès de tachycardie sont rares et bien supportés cliniquement, aucun traitement permanent n'est nécessaire ; il suffit d'enseigner au patient les manœuvres vagales, de lui laisser un bêtabloquant à action rapide (propranolol) en réserve, et de lui conseiller de consulter son médecin ou un centre d'urgence si l'accès de tachycardie ne cède pas spontanément.

Lorsque les crises de tachycardie deviennent plus fréquentes, un traitement médical permanent, à titre préventif, s'impose et se sont les bêtabloquants qui se révèlent les plus efficaces.

Enfin, lorsque les crises de tachycardies sont fréquentes, mal tolérées, rapides et/ou rebelles au traitement médical, une ablation par radiofréquence de la voie lente doit être discutée. Cette procédure, effectuée en anesthésie locale, permet de modifier ou de supprimer la voie lente et donc le substrat pour des réentrées. Le taux de succès de ce type de procédure est de 97 à 100%, avec des récurrences peu fréquentes (2 à 7%) et souvent précoces. Le risque principal lié à la procédure est la survenue d'un bloc auriculo-ventriculaire complet par lésion involontaire du nœud auriculo-ventriculaire compact (risque 0.5 à 1%).

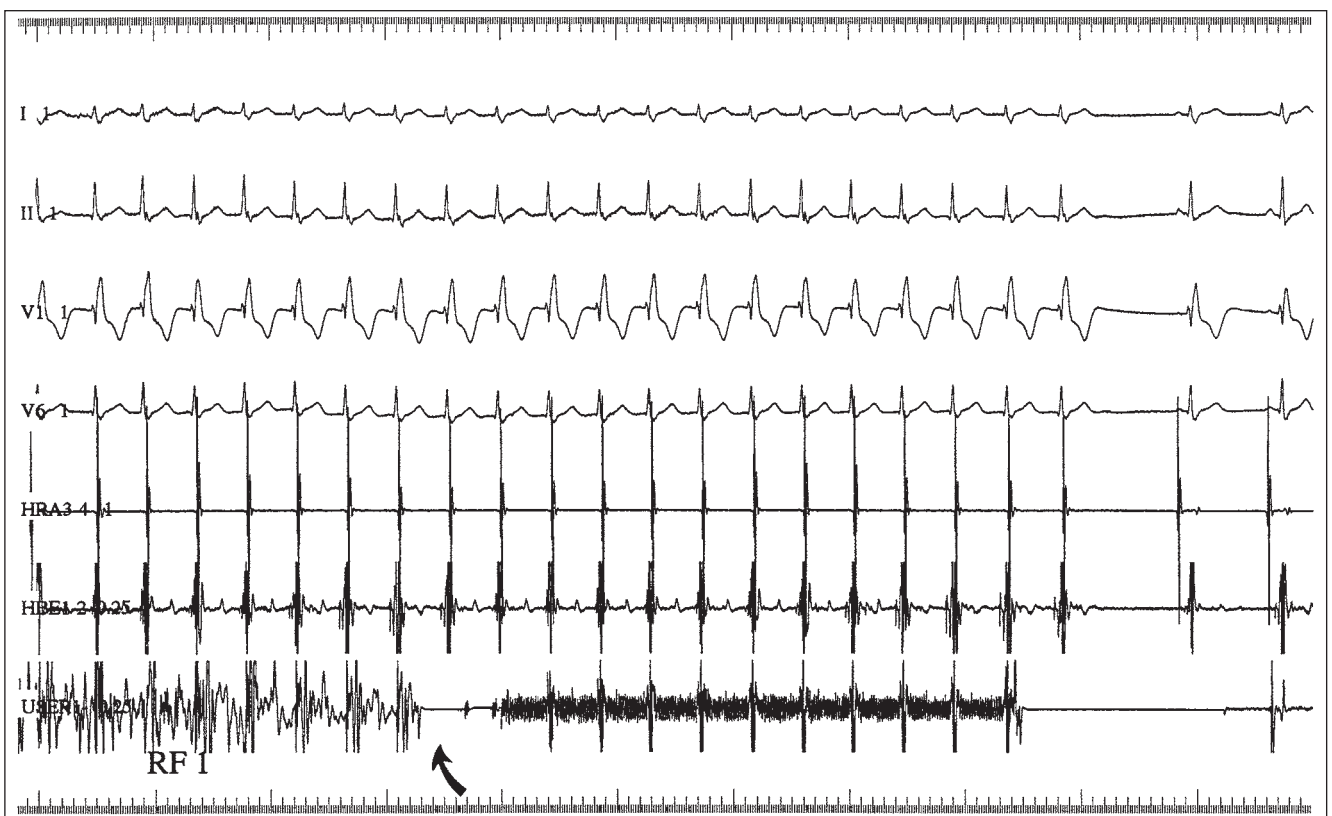


Figure 4 : ablation par radiofréquence de la voie lente : sur le tracé (25 mm/s) sont représentées 4 dérivationes de l'ECG de surface (I, II, VI, V6) et 3 dérivationes endocavitaires (HRA 3-4 dans l'oreillette droite ; HBE en position hisienne ; USER sur le catheter d'ablation placé en regard de la voie lente). Trois secondes après le début du tir de radiofréquence (flèche) la tachycardie nodale est interrompue par ablation de la voie lente anormale.

Messages :

1. Face à une anamnèse de tachycardie paroxystique, tout doit être fait pour obtenir un ECG percritique.
2. Une lecture attentive de l'ECG en crise permet dans la grande majorité des cas de poser un diagnostic précis du mécanisme impliqué.
3. Lorsque les accès sont fréquents, un traitement médical continu s'impose et ce sont les bêta-bloquants qui apportent les meilleurs résultats.
4. En cas d'échec du traitement médical, ou si le patient ne souhaite pas suivre un traitement médical continu, une ablation par radiofréquence de la voie lente peut être proposée, avec un taux de succès élevé et un risque de bloc auriculo-ventriculaire, certes non nul, mais faible.

Références :

- a) Jackman WM, Beckman KJ, McClelland JH et al. Treatment of supraventricular tachycardia due to atrioventricular nodal reentry by radiofrequency catheter ablation of slow pathway conduction. *N Engl J med* 1992 ; 327 : 313-318.
- b) Wu D, Yeh SJ, Wang CC et al. A simple technique for selective ablation of the slow pathway in atrioventricular node reentrant tachycardia. *J Am Coll Cardiol* 1993 ; 21 : 1612-1621.
- c) Baker JH, Plumb VJ, Epstein AE et al. Predictors of recurrent atrioventricular nodal reentry after selective slow pathway ablation. *Am J Cardiol* 1994 ; 73 : 765-769.
- d) Clague JR, Dagues N, Kottkamp H et al. Targeting the slow pathway for atrioventricular nodal reentrant tachycardia: initial results and long-term follow-up in 379 patients. *Eur Heart J* 2001 ; 22 : 82-88.
- e) Li YG, Grönefeld G, Bender B et al. Risk of development of delayed atrioventricular block after slow pathway modification in patients with atrioventricular nodal reentrant tachycardia and a pre-existing prolonged PR interval. *Eur Heart J* 2001 ; 22 : 89-95.

Cas préparé par le Dr. Marc Zimmermann, PD

A CŒUR OUVERT

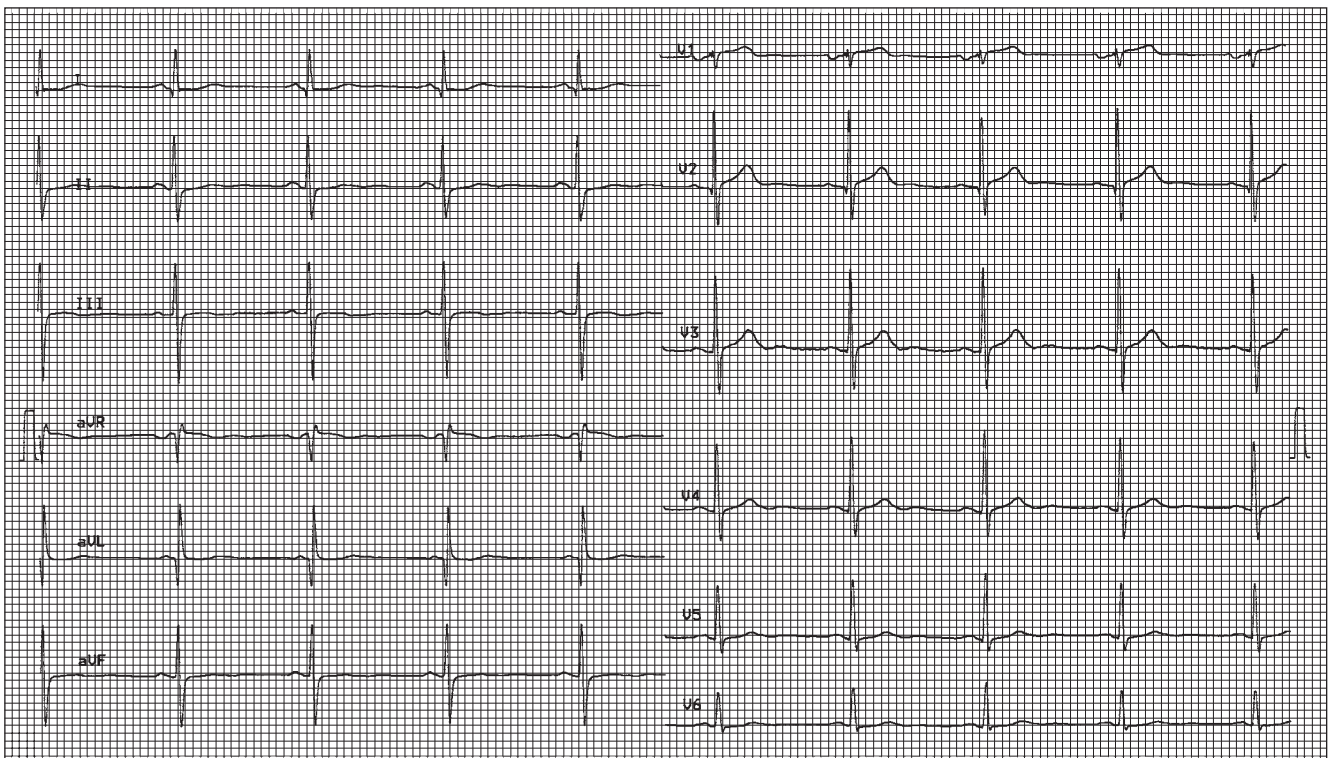
Une publication périodique du Service de cardiologie,
Département cardio-vasculaire médico-chirurgical,
Hôpital de la Tour, Meyrin/Genève

N° 21 – Janvier 2002

Observation clinique: Mme A., 70 ans

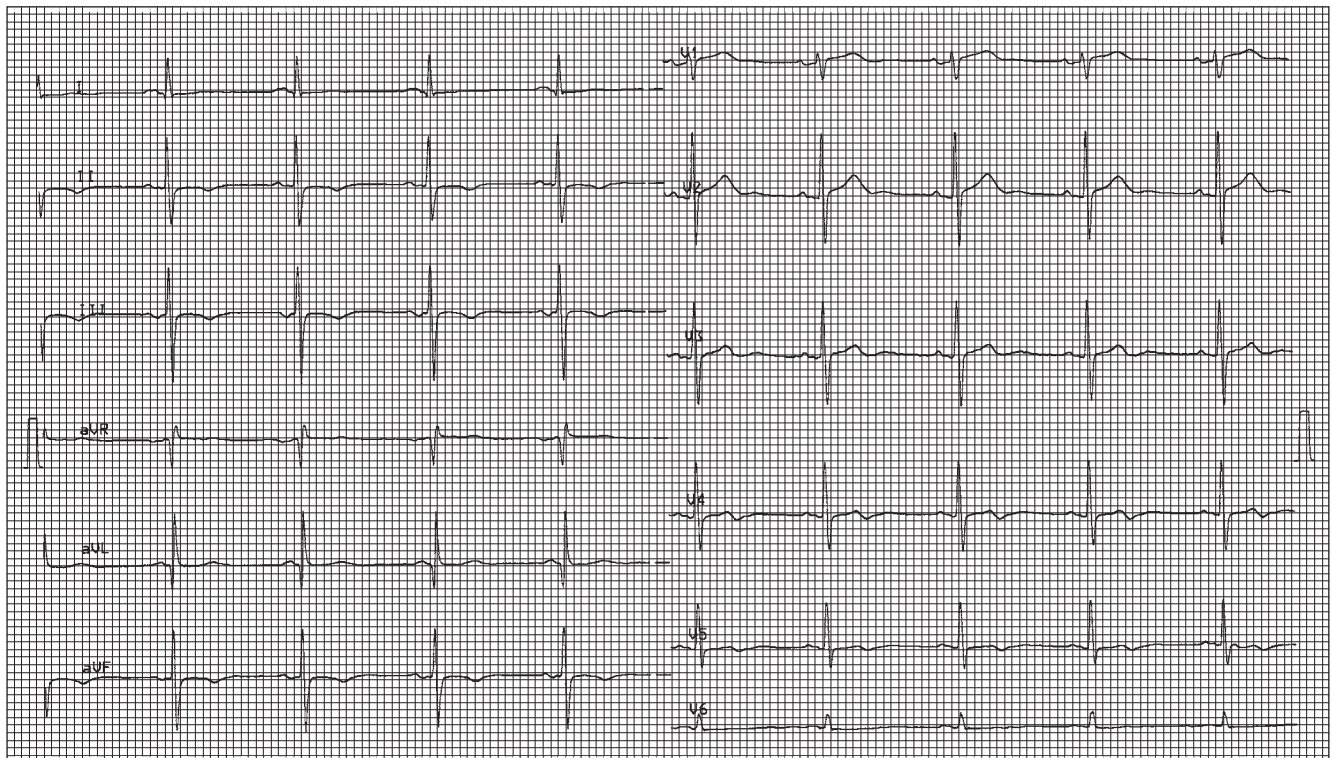
Cette patiente consulte pour des douleurs rétrosternales survenant parfois au repos mais plus souvent à la marche, surtout s'il fait froid; les douleurs disparaissent quelques minutes après l'arrêt de l'effort. Ces symptômes sont de fréquence très variable mais ont augmenté récemment.

Les facteurs de risque vasculaires comprennent une discrète hypercholestérolémie, un tabagisme (à un paquet de cigarettes par jour) et d'importants stress. L'examen clinique et l'ECG (figure 1) sont normaux.



La patiente n'étant pas capable de fournir un effort suffisant pour qu'une simple ergométrie soit interprétable, il est décidé de réaliser une échocardiographie de stress sous dobutamine. L'examen fait apparaître une hypokinésie postéro-latérale compatible avec une ischémie et provoque un angor répondant à la nitroglycérine.

La patiente reconseille deux jours plus tard pour des oppressions thoraciques persistant depuis environ 24 heures. L'ECG (figure 2) montre l'apparition de T négatifs en II, III, AVF, V5 et V6.



Question : *quel est votre diagnostic et que faites-vous ?*

Réponse :

Le diagnostic est celui de syndrome coronarien aigu. M^{me} A. est hospitalisée aux soins intensifs. Les douleurs disparaissent sous traitement conventionnel et les marqueurs sanguins ne révèlent pas d'infarctus.

Un cathétérisme cardiaque est alors réalisé : les artères coronaires et la fonction systolique ventriculaire gauche sont normales ; l'injection de méthylergométrine ne provoque pas de spasme coronarien.

Commentaire:

Compte tenu du diagnostic clinique d'angor, des modifications de l'ECG pendant la douleur, des résultats pathologiques de l'échocardiographie de stress et de la coronarographie normale, le diagnostic à retenir ici est celui d'angor «à coronaires normales». Ce diagnostic recouvre plusieurs entités, les principales étant :

1. L'angor dû à des lésions non coronariennes.
 2. L'angor spastique.
 3. Le syndrome X.
1. Plusieurs anomalies ou lésions non coronariennes peuvent provoquer de l'angor : valvulopathie aortique (rétrécissement surtout), cardiomyopathie hypertrophique, hypertension pulmonaire. Ces diagnostics sont généralement faciles à poser, à l'examen clinique et/ou par échocardiographie.
 2. L'angor spastique typique est celui du syndrome de Prinzmetal. Il est caractérisé par une douleur forte et prolongée, survenant habituellement au repos, souvent le soir ou la nuit. L'ECG montre en général pendant la douleur un sus-décalage des segments ST. La crise s'accompagne parfois d'arythmies ventriculaires. Le diagnostic peut être généralement posé cliniquement, la confirmation pouvant être obtenue par un test de provocation du spasme pendant une coronarographie (injection d'un dérivé de l'ergot de seigle).
Il faut rappeler qu'il existe des formes spastiques moins typiques que le Prinzmetal et que l'association avec des lésions coronariennes athéromateuses est fréquente.
 3. Le terme de «syndrome X» recouvre malheureusement deux entités. L'une, appelée aujourd'hui «syndrome métabolique» comprend les anomalies suivantes : résistance à l'insuline, hyperinsulinémie, diabète, dyslipidémie, hypertension et obésité.

L'autre syndrome X, celui qui nous intéresse ici, peut être défini par l'association d'un angor d'effort, d'une épreuve de stress positive (ergométrie, échocardiographie, scintigraphie) et d'une coronarographie normale. Les douleurs durent souvent plus que 10 minutes après la fin de l'effort et répondent de manière inconstante à la prise de nitroglycérine.

De nombreuses hypothèses ont été formulées pour expliquer le syndrome X. La théorie admise aujourd'hui est qu'il s'agit d'anomalies de la microcirculation coronarienne, probablement dans le cadre d'une dysfonction endothéliale.

Le traitement médicamenteux est le même que celui de l'angor athéromateux mais les résultats en sont souvent décevants. Il importe de rassurer les patients et de leur expliquer que le pronostic de ce syndrome est généralement favorable.

Messages :

1. Tout syndrome coronarien aigu (angor instable, infarctus «non-Q»), impose une hospitalisation rapide dans une unité de soins intensifs.
2. Un pourcentage non négligeable de patients angineux présente un angor à coronaires normales (à la coronarographie). Les causes principales en sont le spasme coronarien et le syndrome X.
3. Le syndrome X peut être défini par l'association d'un angor d'effort, d'une épreuve de stress positive et d'une coronarographie normale.
4. Le traitement médicamenteux du syndrome X est souvent décevant mais le pronostic en est généralement favorable.

Références :

1. Christiaens L, Allal J et coll. Coronarographie normale. Pronostic vital et fonctionnel à 6 ans. Arch Mal Cœur 2000; 93: 1515.
2. Kaski JC, Valenzuela Garcia FV: Therapeutic options for the management of patients with cardiac syndrome X. Eur Heart J 2001; 22: 283.
3. Radice M, Giudici V, Marinelli G. Long-term follow-up in patients with positive exercise test and angiographically normal coronary arteries (syndrome X). Am J Cardiol 1995; 75: 620.

Cas préparé par le Dr Antoine Bloch, chargé de cours

A CŒUR OUVERT

Une publication périodique du Service de cardiologie,
Département cardio-vasculaire médico-chirurgical,
Hôpital de la Tour, Meyrin/Genève

N° 22 – Février 2002

FAIT CLINIQUE

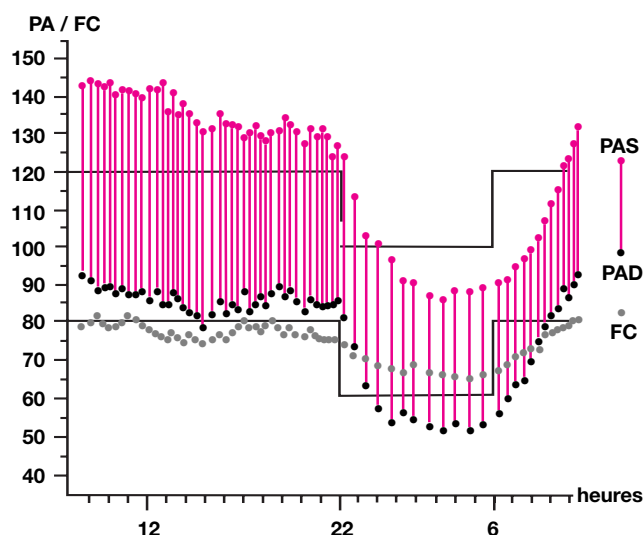
Une femme de 31 ans, est adressée par son médecin traitant pour l'évaluation d'une pression artérielle anormalement élevée et asymptomatique. La patiente est nullipare et enceinte de 26 semaines d'une première grossesse désirée. Le médecin traitant a relevé à plusieurs reprises des valeurs moyennes de la pression artérielle systolique à 145 mmHg et diastolique à 90 mmHg. Les mesures de la pression artérielle ont toujours été effectuées en position assise et la patiente avait, avant sa grossesse, des valeurs de pression artérielle normales. Elle n'a pas d'antécédent particulier. Elle ne consomme pas de drogues. Elle n'a pas de facteurs de risque cardio-vasculaires mais la mère et la grand-mère paternelle sont traitées pour une hypertension artérielle. La patiente n'a pas pris ou perdu du poids de manière excessive durant la grossesse. **A l'examen clinique**, le pouls radial est régulier à 78/min. La pression artérielle humérale assise est en moyenne à 146/91 mmHg (2 mesures consécutives sur un intervalle de 15 minutes par un appareil semi-automatique au bras). L'auscultation cardio-pulmonaire est sans particularité. Il existe de légers œdèmes des membres inférieurs.

Au bilan biologique la formule sanguine est normale avec un hémocrite à 35%; les électrolytes, l'urée, la créatinine, l'uricémie ainsi que la TSH sont dans la norme; les tests hépatiques sont non perturbés et le dosage de la protéinurie sur 24 heures est inférieur à 300 mg. **L'électrocardiogramme de repos** est normal. Une **échographie-Doppler fœtale** pratiquée à la veille de la consultation cardiologique n'a montré aucune souffrance fœto-placentaire.

Que pensez-vous de ce cas et comment aborder le problème de cette élévation de la pression artérielle chez cette femme enceinte?

Réponse:

Une étude dynamique de la pression artérielle de 24 heures a été réalisée par la **mesure ambulatoire non-invasive de la pression artérielle** ou **MAPA**. L'enregistrement de la pression artérielle confirme la présence d'une hypertension artérielle systolo-diastolique discrète en phase diurne (moyenne systolique à 136 mmHg et diastolique à 87 mmHg). Cet examen permet surtout de préciser, contrairement à la mesure de la pression artérielle à la consultation ou à domicile par la patiente, comment varient les valeurs tensionnelles nocturnes. En effet, l'existence de pics tensionnels nocturnes et/ou la disparition ou l'atténuation du cycle nyctéméral de la pression artérielle sont prédictifs de la souffrance fœtale et/ou du risque de survenue d'une prééclampsie. Chez cette patiente, le profil nocturne était normal (moyenne systolique à 93 mmHg et diastolique à 58 mmHg).



Sur la base de différentes investigations cliniques et paracliniques, le diagnostic d'**Hypertension Artérielle Gravidique (HTAG) non compliquée de prééclampsie** a été retenu.

DÉFINITION ET CLASSIFICATION DE L'HTAG: L'HTA induite par la grossesse survient après la 20e semaine d'aménorrhée et disparaît au maximum 12 semaines après l'accouchement. L'HTA au cours de la grossesse est définie par des chiffres de pression artérielle systolique ≥ 140 mmHg et/ou par des chiffres de diastolique ≥ 90 mmHg, lors de deux consultations successives séparées de plus de quatre heures, ou encore par des chiffres de diastolique ≥ 100 mmHg à n'importe quel moment. Une surveillance est nécessaire si la diastolique est $>$ à 75 mmHg au deuxième trimestre et à 85 mmHg au troisième trimestre. La position recommandée de la mesure de la pression artérielle à la consultation est simplement la position assise. Les valeurs de référence pour la **MAPA** sont:

| | Jour | Nuit | 24 heures |
|----------------------------|--------|--------|-----------|
| Premier trimestre (mmHg) | 120/77 | 102/62 | 114/70 |
| Deuxième trimestre (mmHg) | 121/77 | 100/64 | 112/71 |
| Troisième trimestre (mmHg) | 124/82 | 108/69 | 117/76 |

La classification de l'HTA de la grossesse la plus couramment utilisée tient compte du dosage de la protéinurie et de la présence ou de l'absence d'une hypertension avant la grossesse:

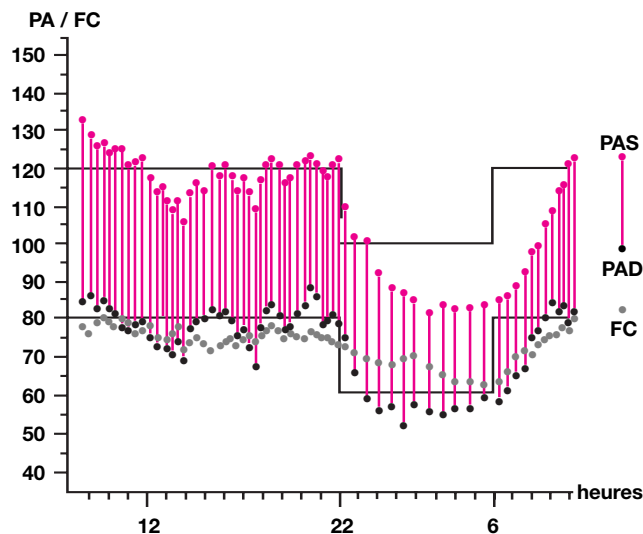
| HTA avant grossesse | Protéinurie | |
|---------------------|-------------------------------|---------------------------------|
| | NON < 300 mg/24h | OUI > 300 mg/24h |
| NON | HTA Gravidique Transitoire | Prééclampsie |
| OUI | HTA chronique | HTA chronique + Prééclampsie |

QUELLE SURVEILLANCE CLINIQUE ET PARACLINIQUE EFFECTUER? La prévention de l'état prééclamptique repose sur une surveillance clinique rigoureuse et sur des examens complémentaires qui aident à la prédiction précoce des complications materno-fœtales. Aucune donnée clinique ou paraclinique ne permet actuellement à elle seule de prédire la récurrence d'une prééclampsie.

Cette évaluation pronostique comporte les données suivantes:

| Cliniques | Biologiques | Fœto-Placentaire Clinique |
|----------------------------|---|------------------------------|
| PAD > 90 mmHg | Uricémie \uparrow Créatininémie \uparrow | |
| PAS > 160 mmHg | Thrombopénie < 100 000/m ³ | Echo-Doppler |
| FC > 85-90/min | Consommation FVIII et/ou PDF+ | |
| MAPA | Ht > 40% ou < 25% | |
| Protéinurie > 1 g/l | SGOT,SGPT,LDH \uparrow | |
| Oligurie | Fibrinogène < 3 g/l | |
| Perte ou prise de poids | Volémie \downarrow | |

QUELLE ATTITUDE THÉRAPEUTIQUE ADOPTER? L'abaissement des chiffres tensionnels n'est plus l'objectif principal du traitement de l'HTAG. Il s'agit, avant tout, de corriger la baisse du débit utéro-placentaire, même au prix d'une pression artérielle relativement élevée. En règle générale, les **mesures hygiéno-diététiques** (repos au lit en décubitus latéral gauche, arrêt de travail précoce, techniques de relaxation) doivent être proposées dans un premier temps. Le régime désodé est contre-indiqué car il aggrave l'hypovolémie relative associée à cette pathologie. Chez cette patiente une telle attitude a été adoptée et à sa 30e semaine de grossesse une nouvelle **MAPA** a été effectuée. Celle-ci, montre une amélioration des valeurs tensionnelles systolo-diastoliques diurnes (moyenne systolique à 122 mmHg et diastolique à 76 mmHg) avec conservation du cycle nycthémeral nocturne:



La patiente a accouché à terme par voie basse et sans complications materno-fœtales.

Si un **traitement pharmacologique** s'impose, l'abaissement de la pression artérielle doit être progressif et modéré afin de pas altérer le débit sanguin utéro-placentaire. En dehors du traitement de la prééclampsie qui nécessite une hospitalisation en milieu spécialisé, deux situations peuvent se rencontrer en ambulatoire: a) L'hypertension induite par la grossesse et b) la grossesse survenant chez une femme hypertendue chronique. Dans ce dernier cas, s'il existait un traitement antérieur à la grossesse, les anti-hypertenseurs devant être obligatoirement arrêtés sont les **inhibiteurs de l'enzyme de conversion**, les **antagonistes de l'angiotensine II** et les **diurétiques** (ces derniers peuvent être poursuivis en cas d'insuffisance cardiaque congestive). Les **antagonistes calciques à action prolongée** ne sont pas contre-indiqués au cours de la grossesse. Cependant, leur indication doit être réservée aux formes d'hypertension graves ou au contrôle ponctuel d'une poussée hypertensive (en évitant les formes sublinguales) parce qu'ils ont été responsables de vasoplégies néonatales. Les **antihypertenseurs centraux** (clonidine et alphaméthyl dopamine) et les **bêta-bloquants** ont été évalués dans des essais thérapeutiques et ont montré leur efficacité sur la baisse tensionnelle et leur innocuité pour le fœtus et le nouveau-né. Dans l'HTA induite par la grossesse, le choix entre la simple surveillance et l'instauration d'un traitement antihypertenseur est très délicate lorsque la pression artérielle diastolique est comprise entre 90 et 100 mmHg. Dans ce cas, la **MAPA** est d'une aide précieuse dans la décision du traitement pharmacologique et de sa surveillance. L'instauration du traitement médicamenteux est préconisée si la pression artérielle systolique est $>$ à 160 mmHg et/ou si la diastolique est $>$ à 100 mmHg. **L'arrêt de la grossesse** reste le seul traitement curatif pour la mère. Pour le fœtus, la délivrance représente un risque qui dépend du terme et de la maturité fœtale. La décision obstétricale est relativement aisée après la 37^e semaine. En revanche, entre la 28^e et la 37^e semaine, l'indication de l'arrêt de la grossesse se discute devant des chiffres tensionnels menaçants, réfractaires au traitement pharmacologique, et/ou devant une souffrance fœtale patente.

Et le traitement préventif? L'aspirine à la dose de 50 à 100 mg/jour pourrait avoir un effet positif sur la prévention de la prééclampsie et le retard de croissance fœtale. Toutefois, cet effet bénéfique reste controversé. Dans tous les cas, il n'y a actuellement aucun argument pour l'utilisation en routine de l'aspirine chez les primipares bien que sa sécurité d'emploi soit considérée rassurante.

QUEL EST LE DEVENIR D'UNE HTAG ? Le diagnostic d'une HTAG ne peut souvent être affirmé que sur la normalisation des chiffres tensionnels dans les trois mois qui suivent l'accouchement. La persistance d'une HTA, au-delà de ces délais, est le témoin d'une hypertension. Chez cette patiente, le suivi à 6 mois après l'accouchement a montré une normalisation de la pression artérielle à la consultation. Toutefois, l'HTA au cours de la grossesse démasque dans la plupart des cas un terrain hypertensif qui évoluera vers l'hypertension permanente à plus ou moins long terme. Ce risque dépend également de l'hérédité hypertensive familiale comme chez cette patiente.

Messages :

1. L'hypertension artérielle chez la femme enceinte est une affection parfois grave en terme de décès maternel et de morbi-mortalité fœtale.
2. L'hypertension induite par la grossesse est le signe d'une ischémie placentaire cause de morbi-mortalité périnatale.
3. Le traitement antihypertenseur n'améliore pas le pronostic de la grossesse mais est indiqué pour tenter d'éviter les complications cardiovasculaires graves de la mère lorsque l'hypertension artérielle est menaçante. Le seul véritable traitement curatif est l'arrêt (selon le tableau clinique) de la grossesse.
4. L'enregistrement ambulatoire de la pression artérielle de 24 heures est d'une aide précieuse dans l'établissement du diagnostic, de la sévérité et du suivi de l'hypertension artérielle gravidique associé aux autres données cliniques et paracliniques.
5. L'hypertension artérielle au cours de la grossesse (première grossesse ou non, prééclampsie ou non, hypertension artérielle isolée ou non) démasque dans la plupart des cas un état hypertensif qu'il convient de surveiller surtout s'il existe un terrain héréditaire.

Références :

1. National high blood pressure education program working group report on high blood pressure in pregnancy. *Am J Obstet Gynecol* 2000; 183: S1-S22.
2. Contard S, Chanudet X, Coisne D et al. Ambulatory monitoring of blood pressure in normal pregnancy. *Am J Hypertens* 1993; 6: 880-884.
3. Bellomo G, Narducci PL, Rondoni F et al. Prognostic value of 24-hour blood pressure in pregnancy. *JAMA* 1999; 282: 1447-1452.
4. Sibai BM. Treatment of hypertension in pregnant women. *N Engl J Med* 1996; 336: 257-265.
5. Caritis S, Sibai BM, Hauth J et al. Low-dose aspirin to prevent preeclampsia in women at high risk. *N Engl J Med* 1998; 338: 701-705.

Cas préparé par le Dr Stefano Ciaroni

A CŒUR OUVERT

Une publication périodique du Service de cardiologie,
Département cardio-vasculaire médico-chirurgical,
Hôpital de la Tour, Meyrin/Genève

N° 23 – Mars 2002

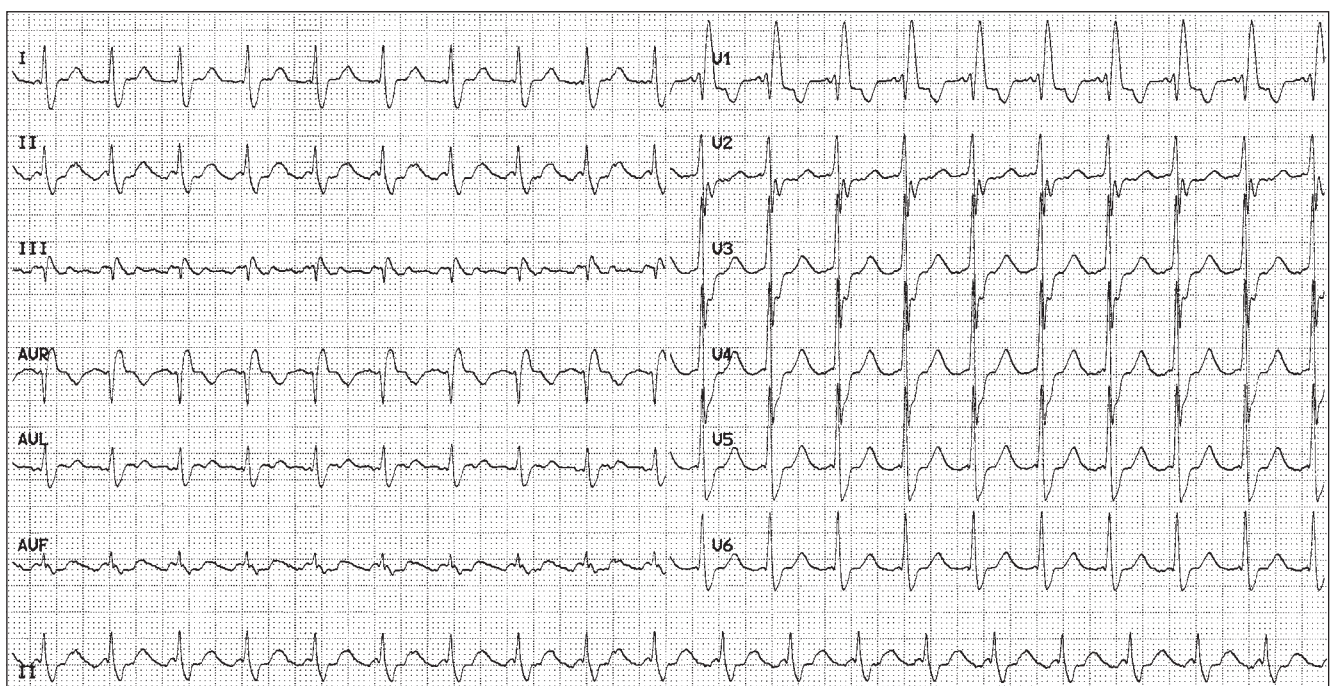
FAIT CLINIQUE

Un patient de 63 ans, connu pour hypertension artérielle, un diabète de type 2 non-insulino-dépendant et une obésité importante (BMI = 38 kg/m²), consulte aux urgences pour une prise de poids d'environ 10 kg sur quelques jours accompagnée d'une augmentation du périmètre abdominal et d'importants œdèmes des membres inférieurs, ceci dans le cadre d'une baisse progressive de son état général depuis quelques semaines avec une sensation de fatigue et de dyspnée. Il signale également quelques épisodes de douleur thoracique constrictive.

Examen clinique: patient en état général conservé, obèse, TAH 16/12 cmHg, pouls 116/min régulier. B1-B2 bien frappés avec présence d'un B3, pas de souffle surajouté, discrète turgescence jugulaire, importants œdèmes des membres inférieurs prenant le godet. Auscultation pulmonaire sans stase audible. Abdomen tendu, globuleux, ascite avec matité déclive, foie à 2 cm du rebord costal. Le reste du status n'est pas contributif.

Radiographie du thorax: cardiomégalie (index cardio-thoracique = 0.56), redistribution vasculaire aux sommets, "cuffing" péri-bronchique.

Electrocardiogramme de repos: (figure 1).



Résultats de laboratoire: pas d'anomalie notable. CK, CK-MB et troponine I dans la norme.

Echocardiographie: diminution sévère et homogène de la fonction systolique globale du ventricule gauche avec une fraction d'éjection estimée à 20%. Ventricule gauche de taille limite supérieure de la norme avec une épaisseur des parois légèrement augmentée. Hypertension pulmonaire sévère (pression systolique dans l'artère pulmonaire = 70 mmHg).

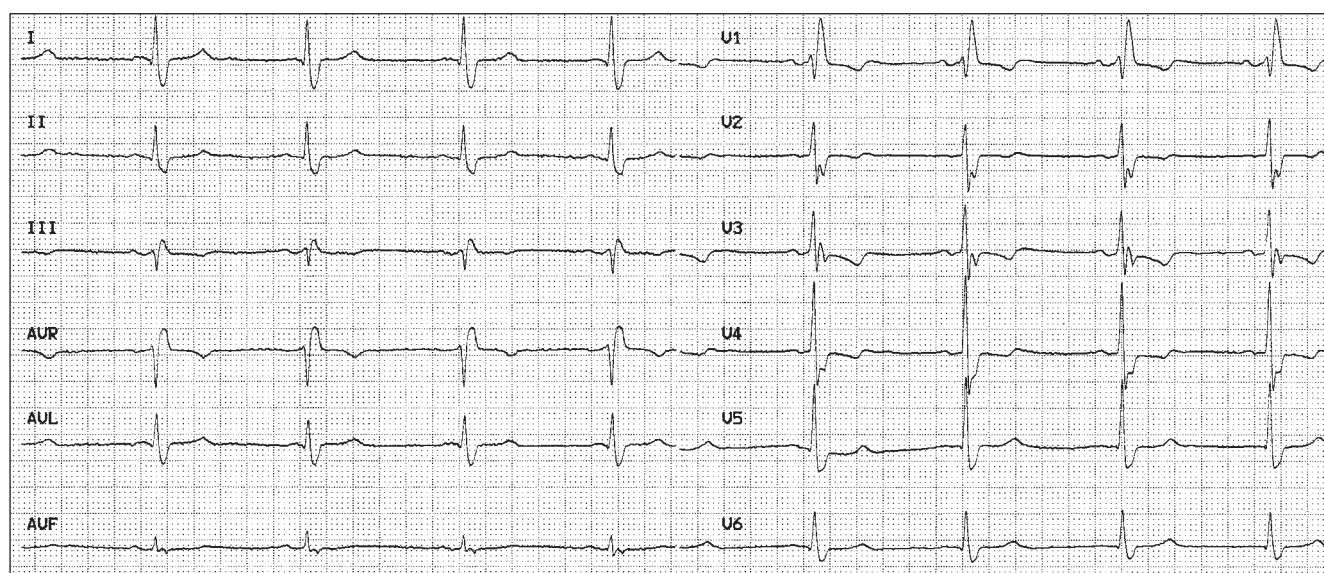
Quel est votre diagnostic ?

Quel attitude thérapeutique préconisez-vous ?

Ce patient présente une clinique d'insuffisance cardiaque globale. Par ailleurs, l'ECG de repos montre, hormis un bloc de branche droit, la présence d'un rythme de type flutter avec bloc 2/1. Les ondes «F» sont le mieux visibles en aVF à une fréquence de 232/min.

A ce stade, il se pose donc le diagnostic différentiel d'une insuffisance cardiaque primaire décompensée par l'apparition d'un flutter, versus une insuffisance cardiaque causée par l'évolution chronique de la tachyrythmie elle-même. Dans les deux cas, il convient de traiter l'insuffisance cardiaque, et de rétablir le rythme sinusal si possible, ou tout au moins de contrôler la réponse ventriculaire.

Ainsi, le patient reçoit un traitement d'inhibiteurs de l'enzyme de conversion et de diurétiques de l'anse. En raison des douleurs thoraciques suspectes associées à une fonction systolique du ventricule gauche nettement abaissée, on pratique une coronographie qui ne met en évidence qu'une athéromatose minimale. Dans le même temps, on effectue une stimulation rapide endocavitaire de l'oreillette droite («overdrive») qui permet la conversion du flutter en un rythme de fibrillation auriculaire avec une réponse ventriculaire à environ 80/min. Par la suite, le patient est traité par amiodarone et anticoagulation orale. Après 5 jours de traitement, on observe une cardioversion en rythme sinusal avec une fréquence cardiaque à 52/min: (figure 2).



Le patient présentera une excellente évolution sur le plan clinique avec une résorption complète des signes d'insuffisance cardiaque. Une échocardiographie de contrôle effectuée 19 jours après l'admission montre une amélioration spectaculaire de la fonction globale du ventricule gauche, avec une fraction d'éjection à 55%, et une disparition de l'hypertension pulmonaire.

Commentaire :

Ce patient souffrait d'une cardiomyopathie induite par une tachycardie, ou tachycardiomyopathie. Ce terme se réfère à une atteinte de la fonction ventriculaire secondaire à une tachycardie chronique, qui est partiellement ou totalement réversible après normalisation de la fréquence cardiaque. Ce type de cardiomyopathie peut survenir suite à toute forme de tachyarythmie chronique, qu'elle soit supraventriculaire ou ventriculaire. Le mécanisme exact de la tachycardiomyopathie n'est pas connu, mais il semble qu'il soit lié à une diminution de la perfusion myocardique, à des troubles de la régulation calcique myocytaire, à un remaniement des myocytes et de la matrice extracellulaire, et à une déplétion énergétique tissulaire (1,2).

La tachycardiomyopathie peut se produire chez un sujet ayant un cœur précédemment sain, ou venir compliquer une insuffisance cardiaque pré-existante. Dans le cas présent, il s'agit d'un patient présentant une cardiopathie hypertensive (présence d'une hypertrophie ventriculaire gauche à l'échocardiographie), qui s'est décompensé suite à l'apparition d'un flutter ayant très vraisemblablement persisté durant plusieurs semaines.

La survenue de tachycardies supraventriculaires, notamment la fibrillation auriculaire, est fréquente chez les insuffisants cardiaques (4.9% d'incidence à 1 année), et est responsable chez ces patients d'un risque augmenté pour la mortalité, les accidents vasculaires cérébraux et les hospitalisations pour décompensation cardiaque (3). Il convient donc de les traiter précocement.

Le traitement consiste en le rétablissement du rythme sinusal par cardioversion électrique ou pharmacologique. Lorsque ceci n'est pas obtenu, on cherche alors à contrôler pharmacologiquement la réponse ventriculaire. En présence d'un flutter typique, une ablation de l'isthme cavo-tricuspidien doit être proposée. En dernier recours, on peut procéder à une ablation du nœud atrioventriculaire avec implantation d'un pace-maker définitif (1, 2, 4).

Messages :

1. Toute tachycardie persistante au repos est rarement un rythme sinusal, et doit faire évoquer le diagnostic différentiel de tachycardie supraventriculaire.
2. En présence d'une insuffisance cardiaque et d'une tachycardie supraventriculaire, il faut rétablir le rythme sinusal si possible, et sinon contrôler la réponse ventriculaire.
3. Une tachycardie supraventriculaire évoluant chroniquement peut provoquer per se une insuffisance cardiaque de type tachycardiomyopathie, qui est généralement réversible après le rétablissement du rythme sinusal.

Références :

1. Fenelon G, Wijns W, Andries E, Brugada P. Tachycardiomyopathy: mechanisms and clinical implications. *PACE* 1996; 19: 95-106.
2. Shinbane JS, Wood MA, Jensen DN, Ellenbogen KA, Fitzpatrick AP, Scheinman MM. Tachycardia-induced cardiomyopathy: a review of animal models and clinical studies. *J Am Coll Cardiol* 1997; 29: 709-715.
3. Mathew J, Hunsberger S, Fleg J, Mc Sherry F, Williford W, Yusuf S, for the Digitalis Investigation Group. Incidence, predictive factors, and prognostic significance of supraventricular tachyarrhythmias in congestive heart failure. *Chest* 2000; 118: 914-922.
4. Crijns HJGM, Van Den Berg MP, Van Gelder IC, Van Veldhuisen DJ. Management of atrial fibrillation in the setting of heart failure. *European Heart Journal* 1997;18 (Suppl. C): C45-C49.

Cas préparé par le Dr Amir-Ali Fassa et le Dr Philip Urban

A CŒUR OUVERT

Une publication périodique du Service de cardiologie,
Département cardio-vasculaire médico-chirurgical,
Hôpital de la Tour, Meyrin/Genève

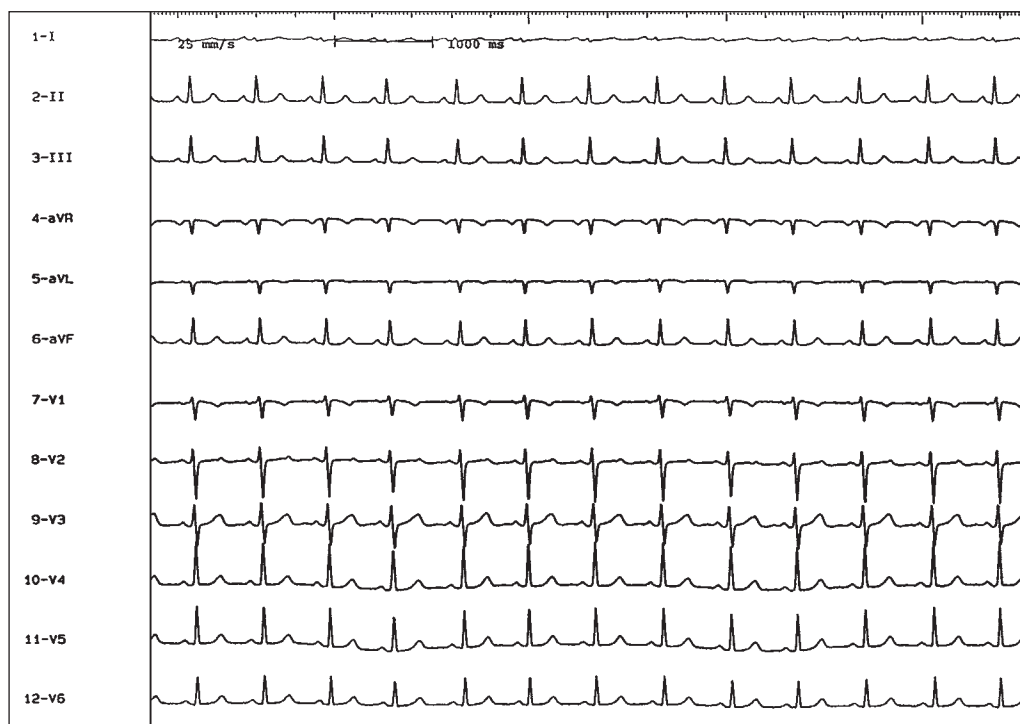
N° 24 – Avril 2002

Il s'agit d'un patient de 44 ans présentant depuis 5 ans des épisodes de tachycardies supraventriculaires réguliers ou irréguliers, d'une fréquence de 130 à 280 bpm. Les symptômes sont avant tout induits par l'effort et s'accompagnent parfois d'une sensation lipotymique. Les accès durent souvent quelques heures, et ils ne répondent que rarement aux manœuvres vagales. Les divers traitements proposés (béta-bloquants, sotalol, flécaïnide...) se sont tous montrés inefficaces.

L'anamnèse ne révèle aucun antécédent médical, aucune antécédent familial, et le patient, au demeurant très sportif, ne prend aucun médicament.

L'examen clinique est dans les limites normales avec un pouls régulier à 52 bpm au repos, et une tension artérielle humérale à 120/70 mmHg.

L'électrocardiogramme de repos est le suivant (figure 1):



Quelles sont les investigations que vous proposez ?

Quelle attitude thérapeutique préconisez-vous ?

L'ECG 12-dérivations est normal.

Un électrocardiogramme enregistré en cours de palpitations (figure 2) révèle la présence d'une arythmie auriculaire relativement organisée, non soutenue mais incessante. L'onde «P» ou «F» est positive dans les dérivations inférieures (origine supérieure), et négative en aVL (auriculaire gauche probable).

Plusieurs investigations méritent d'être effectuées :

- un enregistrement ECG de 24 heures, pour détecter le mode de démarrage de l'arythmie auriculaire. Cet enregistrement a révélé la présence d'accès soutenus de fibrillation auriculaire (figure 3 a) et la présence de très fréquentes extrasystoles auriculaires avec phénomène P sur T (figure 3 b), souvent bigéminées, parfois avec aberration de conduction.
- Une échocardiographie, effectuée pour exclure une cardiopathie sous-jacente (normale dans le cas présent).
- Une épreuve d'effort, également normale dans le cas présent, pour détecter d'éventuelles arythmies auriculaires à l'effort ou en post-effort.

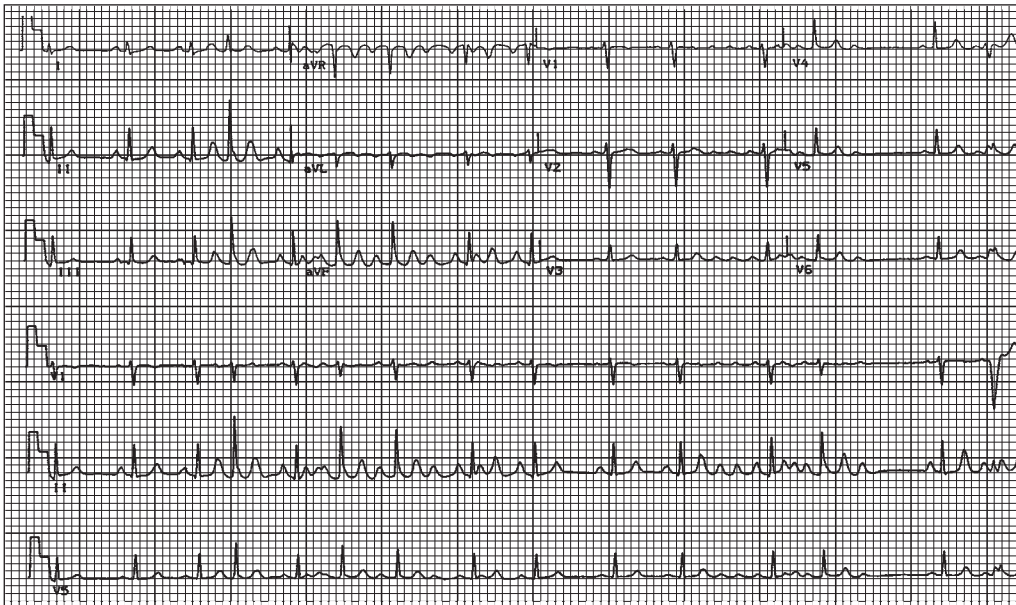


Figure 2 : enregistrement percritique : arythmie auriculaire relativement organisée et incessante.

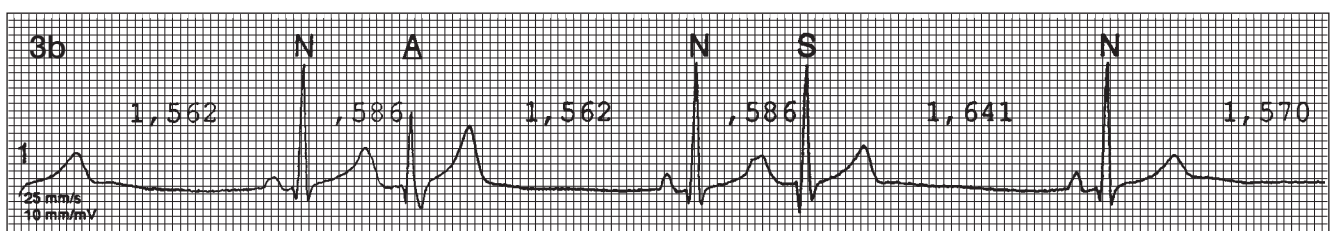
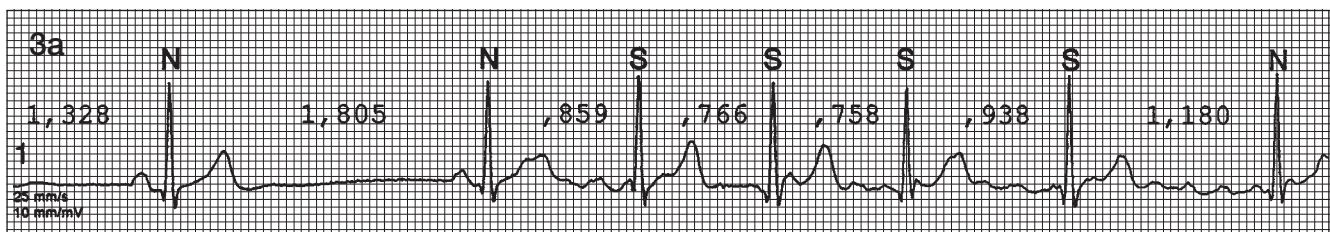


Figure 3 a : démarrage d'un accès de de fibrillation auriculaire. Figure 3 b : présence d'extrasystoles auriculaires (S), parfois avec aberration de conduction (A) mais toujours avec phénomène P/T.

Durant une période de 3 ans, le patient a subi 2 chocs électriques externes, avec récurrence quasi immédiate de l'arythmie auriculaire. Une quinzaine de conversions médicamenteuses ont été effectuées, que ce soit à l'aide de l'amiodarone ou de la flécaïnide, mais l'arythmie auriculaire a récidivé à chaque fois dans les jours suivants. Un traitement pharmacologique préventif s'est montré soit inefficace (aténolol, digoxine, vérapamil, sotalol, propafenone), soit mal toléré, avec des effets secondaires majeurs (dysfonction thyroïdienne sous amiodarone; effet proarythmique sous flécaïnide).

L'aspect du Holter (extrasystoles auriculaire fréquentes, de couplage fixe, avec phénomène P sur T fixe et constant, également observé au moment du démarrage des accès de fibrillation auriculaire) doit faire évoquer, chez un sujet jeune et sans cardiopathie, la possibilité d'une fibrillation auriculaire dite « focale ». Ce type de fibrillation auriculaire (FA) est lié à la présence d'un foyer arythmogène situé en général à l'abouchement des veines pulmonaires; le foyer émet une décharge électrique rapide mais souvent organisée, qui une fois transmise à l'oreillette voisine donne naissance à un accès de FA classique. Ces FA « focales » sont habituellement rebelles au traitement médical, mais le foyer responsable peut être éliminé par application d'un courant de radiofréquence. Ce type d'ablation nécessite un abord transseptal, la procédure est souvent longue et difficile (surtout s'il existe plusieurs foyers) et vise à produire une isolation électrique de toutes les veines pulmonaires potentiellement arythmogènes. Les chances de succès immédiats sont élevées (figure 4), mais les récurrences fréquentes et il n'est donc pas rare qu'un patient souffrant de FA focale doive subir 2 voire 3 procédures d'ablation successives. Les risques de la procédure sont faibles mais non nuls (risque de sténose pulmonaire, risque thromboembolique, risque de tamponnade...) et une telle approche ne doit donc être proposée qu'aux patients hautement symptomatiques dont la FA s'avère rebelle à tous les antiarythmiques. Cela étant dit, l'ablation par radiofréquence des FA focales progresse à grands pas, et peut permettre d'offrir une guérison à des patients dont la qualité de vie est souvent fortement altérée voire franchement misérable.

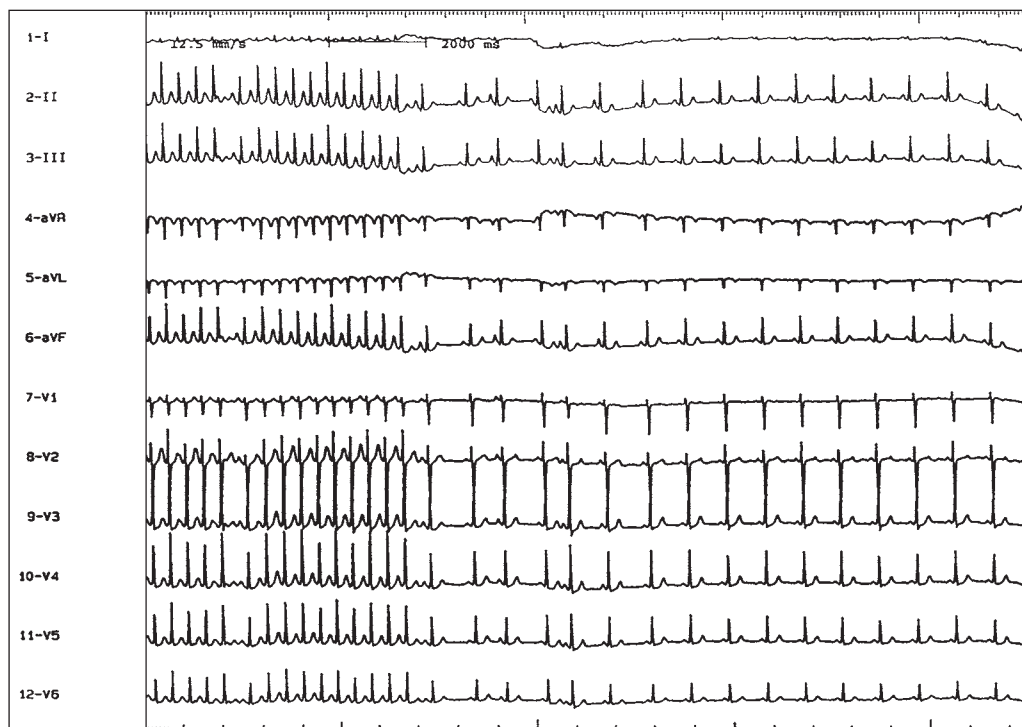


Figure 4: ablation par radiofréquence du foyer arythmogène, situé dans le cas présent au niveau de la veine pulmonaire supérieure droite. L'application du courant de radiofréquence interrompt l'arythmie auriculaire, puis supprime toute activité auriculaire ectopique. Aucune récurrence n'a été observée chez ce patient au cours d'un suivi de 18 mois, sans traitement antiarythmique.

Messages :

1. La fibrillation auriculaire, en particulier chez les sujets jeunes sans cardiopathie, peut avoir une origine focale. Ce type de fibrillation auriculaire peut être suspecté sur la présence d'extrasystoles auriculaires avec phénomène P sur T au Holter.
2. Les foyers provoquant ce type de FA dite focale sont habituellement situés à l'abouchement des veines pulmonaires dans l'oreillette gauche. Ils peuvent être supprimés par ablation.
3. L'ablation par radiofréquence de la fibrillation auriculaire focale est une procédure longue, difficile, non dénuée de risques, mais potentiellement curative.

Références :

1. Haïssaguerre M, Jaïs P, Shah DC, et al. Spontaneous initiation of atrial fibrillation by ectopic beats originating in the pulmonary veins. *N Engl J Med* 1998; 339: 659-666.
2. Jaïs P, Haïssaguerre M, Shah DC, et al. A focal source of atrial fibrillation treated by discrete radiofrequency ablation. *Circulation* 1997; 95: 572-576.
3. Chen SA, Hsieh MH, Tai CT, et al. Initiation of atrial fibrillation by ectopic beats originating from the pulmonary veins. Electrophysiological characteristics, pharmacological responses, and effects of radiofrequency ablation. *Circulation* 1999; 100: 1879-1886.
4. Robbins I M, Colvin E V, Doyle T, et al. Pulmonary vein stenosis after catheter ablation of atrial fibrillation. *Circulation* 1998; 98: 1769-1775.
5. Haïssaguerre M, Jaïs P, Shah D, et al. Electrophysiological endpoint for catheter ablation of atrial fibrillation initiated from multiple pulmonary vein foci. *Circulation* 2000; 101: 1409-1417.

Cas préparé par le Dr Marc Zimmermann, PD

A CŒUR OUVERT

Une publication périodique du Service de cardiologie,
Département cardio-vasculaire médico-chirurgical,
Hôpital de la Tour, Meyrin/Genève

N° 25 – Mai-Juin 2002

FAIT CLINIQUE :

Un homme de 55 ans est hospitalisé en raison d'une hémiparésie gauche apparue le même jour. Dans ses antécédents, à relever l'existence d'une cirrhose sur hépatite C chronique et un status après splénectomie 5 ans auparavant, en raison d'une thrombocytopénie. Il n'y a pas de facteurs de risque cardio-vasculaires connus. La tension artérielle est de 140/80 mmHg et l'auscultation cardiaque est normale. La symptomatologie neurologique s'amende rapidement de manière complète. Deux jours après l'admission, une angio-IRM cérébrale documente l'existence d'un ramollissement récent dans le territoire pariétal postérieur droit. Un écho-Doppler carotido-vertébral est normal. L'électrocardiogramme montre un rythme sinusal régulier à 68 bpm. Un Holter de 24 h ne révèle pas d'anomalies notables.

Un examen échocardiographique transthoracique, puis transœsophagien, documente un foramen ovale perméable au repos, avec un shunt droit/gauche détectable au Doppler couleur et lors d'injection de contraste. Accentuation nette du shunt durant les manœuvres de Valsalva.

La biologie sanguine est non-contributive, les thrombocytes sont au nombre de 161 G/l.

A la suite de ces investigations, on retient le diagnostic d'accident vasculaire cérébral ischémique, associé à un foramen ovale largement perméable, sans anévrisme du septum associé.

Quelle est votre attitude thérapeutique ?

- anti-agrégation plaquettaire au long cours ?
- anticoagulation orale au long cours ?
- fermeture du foramen ovale ?

Réponse :

Un foramen ovale perméable constitue l'anomalie congénitale la plus fréquemment retrouvée dans une population normale. On estime la prévalence d'un foramen ovale échocardiographiquement perméable à environ 10-25% de la population adulte (1). Il est par ailleurs établi que des éléments thrombotiques provenant de la circulation veineuse peuvent migrer à travers un tel foramen pour causer un accident embolique artériel. En effet, des images échocardiographiques ont été obtenues visualisant un thrombus «à cheval» à travers le foramen ovale (2). Récemment, une série de 581 patients ayant souffert d'un accident vasculaire cérébral d'origine indéterminée ont été enrôlés de façon prospective dans un registre (3). Alors que tous ces patients ont reçu un traitement d'aspirine (300 mg/j.), le risque d'une récurrence d'accident vasculaire cérébral après 4 ans était de 2,3% pour les patients avec foramen ovale perméable isolé et de 15,2% pour les patients avec un foramen ovale perméable associé à un anévrisme du septum.

La difficulté majeure pour le clinicien consiste à déterminer l'attitude thérapeutique à adopter chez un patient suspect d'embolie cérébrale paradoxale (4). Sauf dans les très rares cas où le thrombus est observé durant sa phase de migration à travers le foramen ovale (2), il s'agit toujours d'une étiologie présumée, lorsque les autres causes classiques d'accident vasculaire cérébral ischémique ont été écartées (fibrillation auriculaire, sténose carotidienne, athérome aortique, etc.). En pratique, on recherchera généralement les critères cliniques et échocardiographiques permettant de définir une sous-population à plus haut risque de récurrence. En l'absence d'étude randomisée prospective, c'est sur cette base que l'on choisira les patients chez qui une fermeture mécanique du foramen ovale doit être envisagée. Les facteurs généralement admis comme définissant une population à haut risque de récurrence sont les suivants :

- jeune âge du patient ;
- anévrisme du septum interauriculaire associé ;
- shunt droit/gauche important ;
- AVC survenant au décours d'une thrombose veineuse profonde ;
- épisodes récidivants.

Pour le patient présenté ici, une décision de fermeture urgente du foramen ovale a été prise sur la base d'une récurrence transitoire de la symptomatologie neurologique déficitaire dans le même territoire, faisant suspecter des embolies à répétition. Cette décision était renforcée par l'existence d'un shunt droit/gauche important, présent même en l'absence d'une manœuvre de Valsalva. L'intervention a été effectuée en anesthésie locale et a consisté en l'implantation d'une double ombrelle de type Amplatzer de 25 mm de diamètre dans le foramen ovale.

Sur la figure 1, on observe la gaine d'introduction située à travers le foramen ovale (flèche), ainsi que le disque atrial gauche déjà déployé.

Sur la figure 2, le système a été retiré afin de plaquer le disque gauche contre le septum interauriculaire et le disque atrial droit a été déployé.

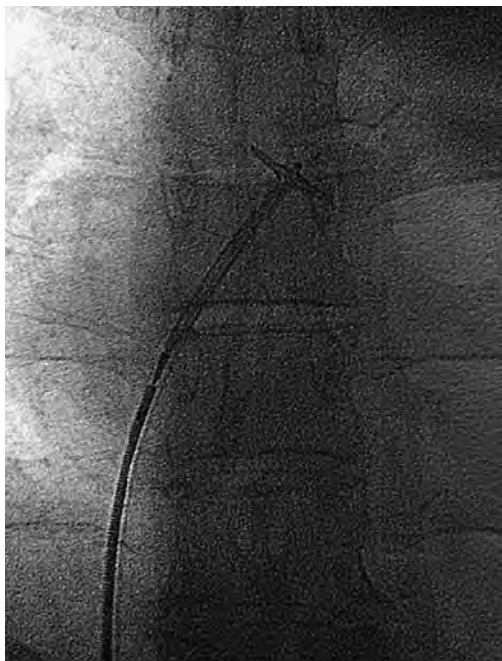


Figure 1

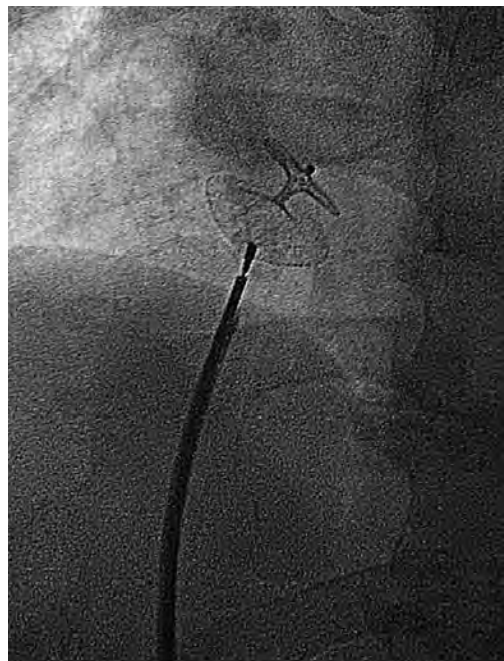


Figure 2

Sur la figure 3, on constate le positionnement satisfaisant du système après largage. Immédiatement après implantation, il persistait un shunt droit/gauche bien visible en échocardiographie transthoracique. Le patient a été traité par une association d'aspirine et de clopidogrel. Trois mois plus tard, une échocardiographie transœsophagienne de contrôle a documenté la parfaite étanchéité de l'occlusion, sans passage résiduel de contraste échocardiographique de l'oreillette droite vers oreillette gauche, suite à la prolifération habituelle de tissu cicatriciel (figure 4). La double ombrelle est bien visible à l'échocardiographie, avec ses deux disques situés dans l'oreillette gauche et l'oreillette droite (figure 5). En raison de ce résultat satisfaisant, le traitement de clopidogrel a été interrompu et l'aspirine maintenue en monothérapie au long cours.

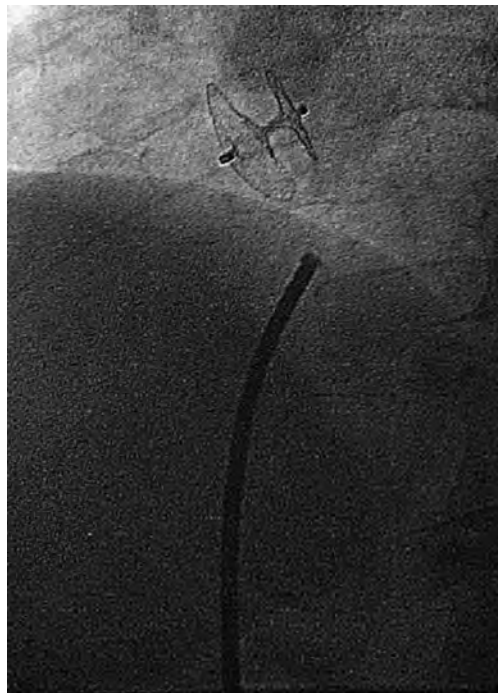

Figure 3

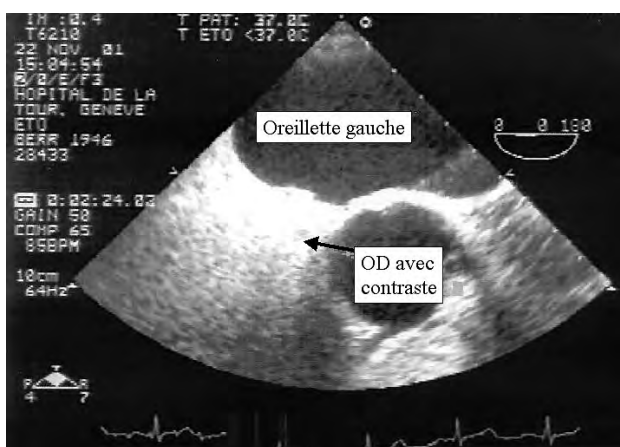


Figure 4

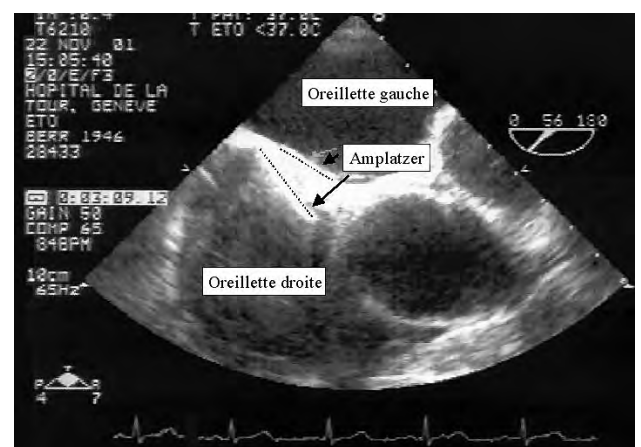


Figure 5

Messages :

1. En l'absence d'une cause évidente d'accident vasculaire cérébral ischémique, la recherche d'un foramen ovale perméable est indiquée. L'examen échocardiographique devra comprendre l'injection de contraste avec et sans manœuvre de Valsalva. Lorsque l'examen transthoracique et/ou le Doppler transcrânien avec injection de contraste ne permettent pas de conclure, une échocardiographie transœsophagienne, également avec injection de contraste, est indiquée, à la fois pour préciser l'anatomie du septum et pour confirmer ou infirmer l'existence d'un shunt.
2. Il n'existe actuellement pas de données randomisées prospectives ayant établi les critères de choix entre un traitement anti-agrégant, un traitement anti-coagulant ou une fermeture mécanique du foramen ovale.
3. En pratique clinique aujourd'hui, on choisira généralement de fermer de façon percutanée le foramen ovale perméable chez les patients présentant un ou plusieurs des facteurs associés à un risque accru de récurrence d'accident vasculaire cérébral.

Références :

1. Lechat P, Mas JL, Lascault G, Loron P, Theard M, Klimczak M, Drobinski G, Thomas D, Grosgeat Y. Prevalence of patent foramen ovale in patients with stroke. *N Engl J Med* 1988; 318:1148-1152.
2. Meacham RR, Headley AS, Bronze MS, Lewis JB, Rester MM. Impending paradoxical embolism. *Arch Intern Med* 1998; 158: 438-448.
3. Mas JL, Arquizan C, Lamy C, Zuber M, Cabanes L, Derumeaux G, Coste J, for the Patent Foramen Ovale and Atrial Septal Aneurysm study group. Recurrent cerebrovascular events associated with patent foramen ovale, atrial septal aneurysm, or both. *N Engl J Med* 2001; 345(24): 1740-1746.
4. Bogousslavsky J, Devuyst G, Nendaz M, Yamamoto H, Sarasin F. Prevention of stroke recurrence with presumed paradoxical embolism. *J Neurobiol* 1997; 244: 71-75.

Cas préparé par le Dr Philip Urban et le Dr Marco Bettoni

A CŒUR OUVERT

Une publication périodique du Service de cardiologie,
Département cardio-vasculaire médico-chirurgical,
Hôpital de la Tour, Meyrin/Genève

N° 26 – Septembre 2002

FAIT CLINIQUE

Un patient âgé de 75 ans, fonctionnaire retraité, est adressé par son médecin traitant pour une évaluation de sa pression artérielle. En effet, le patient a présenté, à quelques reprises, à la consultation des valeurs de la pression artérielle systolique entre 174-162 mmHg et diastolique entre 85-90 mmHg. Il ne décrit pas de symptômes et l'anamnèse ne relève rien de particulier. Il ne fume pas et il n'a pas d'autres facteurs de risque cardiovasculaire.

L'examen clinique est non contributif.

Le bilan biologique (formule sanguine, électrolytes, urée, créatinine, tests hépatiques et dosage de la TSH) est normal.

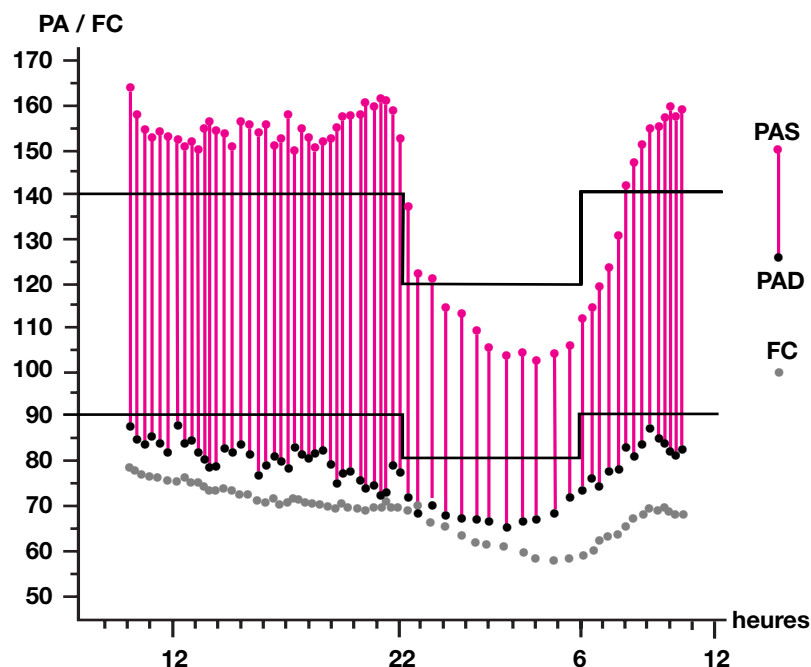
L'électrocardiogramme de repos est sans particularité.

Quelle attitude adopter face à ce patient âgé dont on suspecte une hypertension artérielle systolique isolée ?

Réponse

Chez le patient âgé, la prudence s'impose avant d'affirmer le diagnostic d'une hypertension artérielle permanente. Avec le vieillissement, les mécanismes de régulation neurohumoraux de la pression artérielle sont modifiés et une des conséquences est l'augmentation de la variabilité tensionnelle. C'est la variabilité à court terme qui est la plus augmentée chez les patients âgés, et ceci explique les difficultés rencontrées pour le diagnostic de l'hypertension artérielle permanente chez le patient âgé. L'utilisation de la mesure ambulatoire non-invasive de la pression artérielle ou MAPA chez le patient âgé a bien confirmé que le risque de se tromper dans le diagnostic de l'hypertension artérielle permanente était important, si la décision de mise à un traitement antihypertenseur était prise sur la base des valeurs de la pression artérielle mesurée à la consultation.

Chez ce patient, une MAPA a établi la présence d'une hypertension artérielle permanente systolique diurne (moyenne de 159 mmHg) et des valeurs tensionnelles nocturnes et diastoliques diurnes normales.



La définition de l'hypertension artérielle n'est pas différente chez le patient âgé de celle du patient plus jeune.

Pour définir une hypertension artérielle chez les patients âgés de plus de 60 ans, les limites décisionnelles sont les mêmes que celles des patients plus jeunes. La définition d'une hypertension artérielle en fonction de l'âge est aujourd'hui abandonnée au profit d'une définition plus homogène, qui impose de considérer qu'un patient adulte est hypertendu suivant la classification de la pression artérielle établie par l'Organisation Mondiale de la Santé, basée sur les valeurs de la pression artérielle obtenues lors de la mesure au cabinet médical ou sur les valeurs de mesures réalisées en dehors du cabinet médical par la **MAPA**. Les valeurs qui définissent une hypertension artérielle à la **MAPA** sont alors différentes de celles de l'Organisation Mondiale de la Santé.

Pour un niveau comparable de la pression artérielle, le risque d'une complication cardiovasculaire est plus élevé chez le patient âgé que chez le patient plus jeune.

Les études épidémiologiques et les résultats des essais thérapeutiques de l'hypertension artérielle chez le sujet âgé ont montré que l'élévation de la pression artérielle systolique isolée ou combinée à celle de la pression artérielle diastolique conservait un rôle prédictif sur le risque de survenue d'accident cardiovasculaire jusqu'à un âge avancé.

La pression artérielle systolique possède un rôle prépondérant pour le pronostic de l'hypertension artérielle du patient âgé.

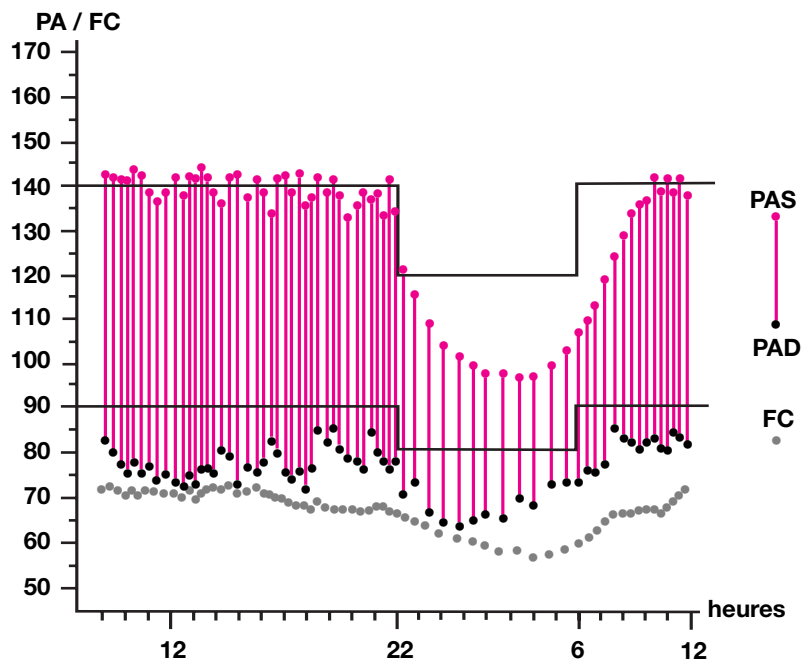
Une particularité de l'hypertension artérielle du patient âgé est le rôle prédictif dominant vis-à-vis des complications cardiovasculaires que joue la pression artérielle systolique, par contraste, avec l'influence modeste que possède la pression artérielle diastolique. Il apparaît aussi que la pression pulsée, classiquement dénommée pression différentielle (pression artérielle systolique moins pression artérielle diastolique), reflet de la perte de compliance artérielle, a une considérable valeur pronostique mais son utilisation pratique est encore incertaine. Par ailleurs, les essais thérapeutiques du traitement de l'hypertension artérielle systolique chez le patient âgé ont permis d'évaluer, le risque et le type d'accidents cardiovasculaires auxquels sont exposés ces patients. Par ordre de fréquence décroissante on trouve l'accident vasculaire cérébral, l'insuffisance ventriculaire gauche et l'infarctus du myocarde. Enfin, la mortalité de cause cardiovasculaire est aussi importante dans ces populations âgées que la mortalité de cause non-cardiovasculaire dominée par les maladies néoplasiques.

Les bénéfices du traitement antihypertenseur sont bien démontrés chez le patient âgé.

Les indications d'un traitement antihypertenseur chez le patient âgé découlent des connaissances accumulées par la réalisation des essais thérapeutiques du traitement médicamenteux de l'hypertension artérielle réalisées chez les patients de plus de 60 ans. Globalement, le traitement améliore le pronostic de tous les types d'hypertension artérielle.

L'objectif du traitement chez l'hypertendu âgé doit rester pragmatique.

Les règles et la stratégie de prescription des antihypertenseurs sont les mêmes quel que soit l'âge de l'hypertendu. Malgré les nombreux médicaments antihypertenseurs dont nous disposons, il est souvent difficile d'obtenir une normalisation de la pression artérielle chez le patient âgé. L'objectif du traitement doit être pragmatique, en fixant une baisse dépendant du niveau de la pression artérielle de départ. Une baisse de 20-30 mmHg de la pression artérielle systolique constitue un résultat déjà appréciable. Une autre règle à respecter est de ne pas dépasser la prescription de plus de deux antihypertenseurs surtout s'il existe une polypathologie associée à l'hypertension artérielle motivant d'autres médicaments et exposant aux risques d'interactions médicamenteuses. Toute prescription d'une trithérapie ne devrait se justifier qu'après avoir confirmé la résistance au traitement par une surveillance tensionnelle par une **MAPA**. Chez ce patient l'introduction d'un diurétique d'abord puis l'association à un anticalcique a permis de régulariser la pression artérielle systolique diurne en moyenne à 138 mmHg sans hypotension artérielle manifeste.



Messages :

1. La définition de l'hypertension artérielle est identique chez le patient âgé et chez le patient plus jeune.
2. Affirmer la permanence de l'élévation de la pression artérielle avant de commencer le traitement antihypertenseur est recommandé chez le patient âgé dont le niveau de la pression artérielle est particulièrement variable. La mesure non-invasive de la pression artérielle de 24 heures ou **MAPA** est d'une aide précieuse dans l'établissement du diagnostic et de la surveillance du traitement de l'hypertension artérielle chez le patient âgé.
3. Chez le patient âgé, le niveau de la pression artérielle systolique est un bon prédicteur du risque cardiovasculaire.
4. Le choix du traitement antihypertenseur doit avant tout tenir compte des pathologies associées à l'hypertension artérielle afin d'éviter les interactions médicamenteuses dangereuses.

Références :

1. Staessen J, Amery A, Fagard R. Isolated systolic hypertension in the elderly. *J Hypertens* 1990; 8: 393-405.
2. SHEP Cooperative Research Group. Prevention of stroke by antihypertensive drug treatment in older persons with isolated systolic hypertension. Final results of the Systolic Hypertension in the Elderly Program. *JAMA* 1991; 265: 3255-64.
3. Langer R, Criqui M, Barret-Connor E et al. Blood pressure change and survival after age 75. *Hypertension* 1993; 22: 551-9.
4. Ciaroni S, Bloch A. La mesure ambulatoire de la pression artérielle: intérêt clinique et évaluation pronostique de l'hypertension artérielle nocturne. *Praxis* 1997; 86: 17-22.
5. Staessen JA, Thijs L, Fagard R et al. Predicting cardiovascular risk using conventional versus ambulatory blood pressure in older patients with systolic hypertension. *JAMA* 1999; 282: 539-46.
6. Hansson L, Lindholm LH, Ekbom T et al. Randomised trial of old and new antihypertensive drugs in elderly patients: cardiovascular mortality and morbidity the Swedish Trial in Old Patients with Hypertension-2 study. *Lancet* 1999; 354: 1751-6.
7. O'Rourke M, Frohlich ED. Pulse pressure: Is this a clinically useful risk factor? *Hypertension* 1999; 34: 372-4.

Cas préparé par le Dr Stefano Ciaroni

A CŒUR OUVERT

Une publication périodique du Service de cardiologie,
Département cardio-vasculaire médico-chirurgical,
Hôpital de la Tour, Meyrin/Genève

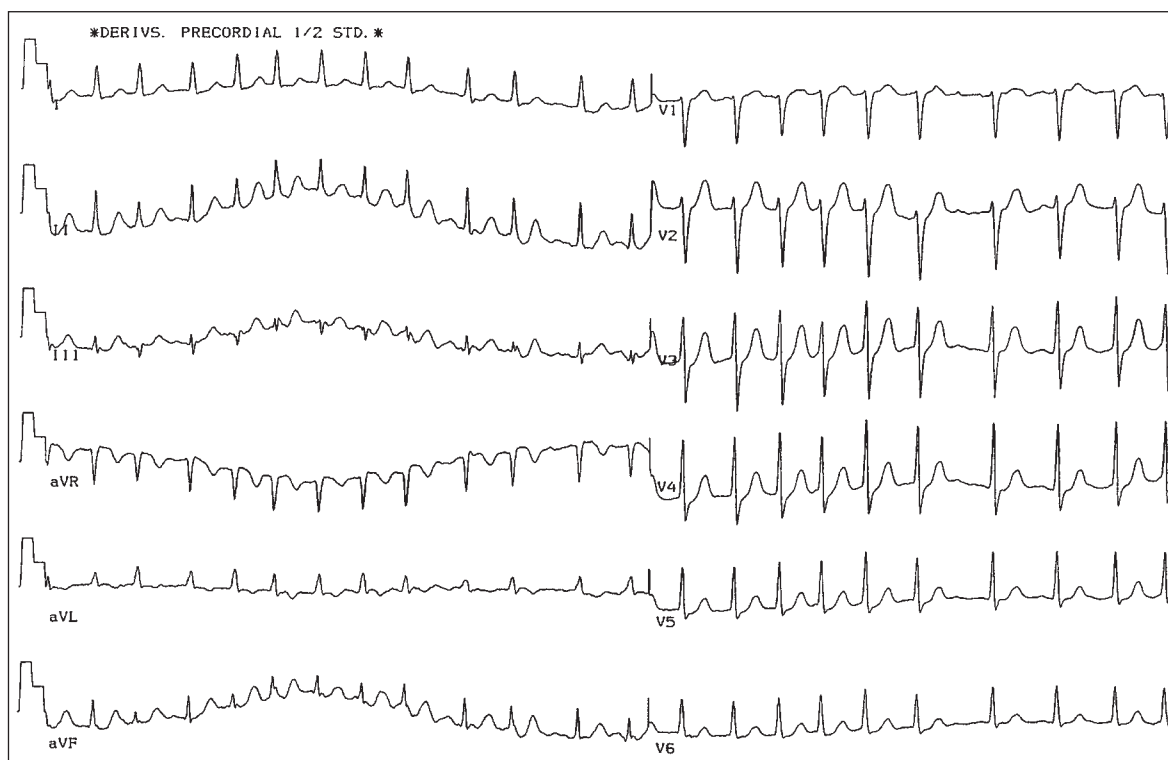
N° 27 – Octobre 2002

Une femme de 63 ans, sans antécédents médicaux chirurgicaux notables à l'exception d'une hypertension artérielle contrôlée par un ACE inhibiteur, présente des accès très fréquents de palpitations. Les symptômes surviennent de manière brutale, plusieurs fois par semaine, sans facteur déclenchant, et s'accompagnent d'une sensation lipothymique. Il n'y a jamais eu de perte de connaissance. Les accès durent en général plusieurs heures, avec un pouls irrégulier aux environs de 150 bpm.

L'examen clinique en dehors de tout accès de palpitations est dans les limites de la norme, avec un poids de 66 kg, un pouls régulier à 66 bpm, une tension artérielle humérale de 150/90 mmHg, et une absence d'anomalie à l'auscultation.

A l'occasion d'un épisode prolongé, un électrocardiogramme a pu être enregistré : sur ce tracé (figure 1) on constate qu'il s'agit d'une fibrillation auriculaire à réponse ventriculaire rapide (160 bpm). Hormis de grands potentiels dans les dérivations précordiales (demi-étalonnage dans les précordiales), les complexes QRS ne présentent aucune anomalie et le segment ST est sans particularité.

Figure 1 : Electrocardiogramme enregistré au cours d'un accès de palpitations montrant une fibrillation auriculaire à réponse ventriculaire rapide.



Une **radiographie thoracique** est effectuée: normale.

Un **bilan biologique** comprenant des électrolytes, une formule sanguine, des tests thyroïdiens se révèle également entièrement normal.

Une **échocardiographie**, effectuée le même jour, ne montre aucune anomalie (valves d'aspect normal, pas de dilatation auriculaire, pas de dysfonction ventriculaire gauche, pas d'épanchement péricardique).

Cet ECG correspond à une tachycardie auriculaire à 200 bpm, avec conduction 1:1, et bloc de branche gauche complet lié à la fréquence. Cette arythmie est en fait induite par la flécaïnide (**effet proarythmique**): un accès d'arythmie auriculaire est donc survenu malgré le traitement de flécaïnide, et cet agent antiarythmique a induit d'une part une organisation de l'arythmie auriculaire en tachysystolie, d'autre part un bloc de branche gauche fréquence-dépendant («use-dependency»), et enfin une conduction atrio-ventriculaire 1:1: ces effets indésirables sont classiquement observés avec les antiarythmiques de classe Ic, qui n'induisent aucun ralentissement de la réponse ventriculaire au niveau nodal.

Les effets proarythmiques des antiarythmiques sont connus depuis 1779 (W. Withering à propos de la digitale). Tous les antiarythmiques peuvent potentiellement être arhythmogènes. L'effet arhythmogène le plus connu est la survenue de torsades de pointes sur QT long après administration de quinidine (5 à 10% des cas) (figure 4).

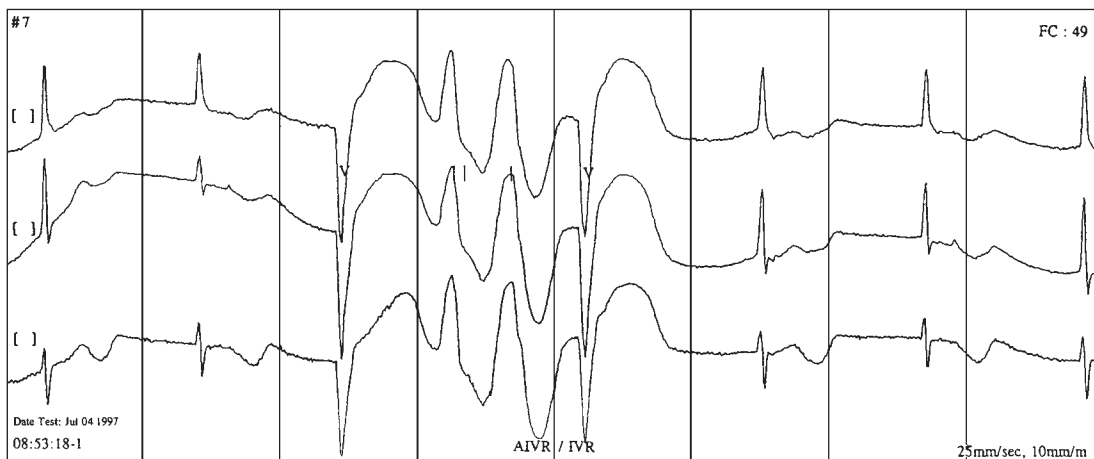


Figure 4 : exemple de prolongation de l'intervalle QT avec torsade de pointes induite par la quinidine.

L'effet proarythmique est souvent imprévisible (idiosyncrasie), mais le risque proarythmique augmente considérablement en présence d'une dysfonction ventriculaire gauche, d'une ischémie myocardique, d'une bradyarythmie ou de troubles électrolytiques (potassium et magnésium en particulier). L'effet proarythmique des antiarythmiques a été systématiquement étudié par V. Velebit et coll en 1982, et ces auteurs ont montré une aggravation d'arythmie ou la création de nouvelles arythmies sous traitement dans 3 à 12% des cas, et ceci avec tous les antiarythmiques de classe I, le sotalol, et même certains antagonistes du calcium (bepridil par exemple). L'effet délétère des antiarythmiques sur la survie a par ailleurs été confirmé par plusieurs grandes études menées chez des patients coronariens (étude CAST en particulier). Les bêtabloquants et l'amiodarone semblent être moins potentiellement arhythmogènes que les autres antiarythmiques.

Dans le cas présent, la flécaïnide n'est pas un choix erroné, mais cet antiarythmique aurait dû être prescrit en conjonction avec un bêtabloquant, pour obtenir un ralentissement de la conduction nodale, et la dose maximale par voie orale devrait être de 200 mg par jour. La flécaïnide est un excellent antiarythmique à l'étage auriculaire, et en présence d'un cœur apparemment sain le risque de proarythmie ventriculaire est faible.

Diagnostic : effet proarythmique d'un antiarythmique

Messages :

1. Tous les antiarythmiques, mais en particulier les antiarythmiques de classe I, sont potentiellement arythmogènes.
2. Les troubles du rythmes induits par les antiarythmiques peuvent être graves voire mortels.
3. Les effets arythmogènes des antiarythmiques peuvent être observés même chez les sujets à cœur sain.
4. Après l'introduction d'un antiarythmique, un suivi clinique et électrocardiographique est impératif, de manière à dépister toute prolongation de l'intervalle QT, et de manière à investiguer le plus rapidement possible tout malaise ou syncope survenant sous traitement.

Références :

1. Jackman WM, Friday KJ, Anderson JL, et al. The long QT syndromes: a critical review, new clinical observations, and a unifying hypothesis. *Prog Cradiovasc Dis* 1988; 31: 115.
2. Coplen SE, Antman EM; Berlin JA, et al. Efficacy and safety of quinidine therapy for maintenance of sinus rhythm after cardioversion: a meta-analysis of randomized control trials. *Circulation* 1990; 82: 1106.
3. Velebit V, Podrid P, Lown B, et al. Aggravation and provocation of ventricular arrhythmias by antiarrhythmic drugs. *Circulation* 1982; 65: 886.
4. Echt DS, Liebson PR, Mitchell LB, et al. Mortality and morbidity in patients receiving encaïnide, flécaïnide or placebo: the Cardiac Arrhythmia Suppression Trial. *New Engl J Med* 1991; 324; 781.
5. Falk RH. Flecaïnide-induced ventricular tachycardia and fibrillation in patients treated for atrial fibrillation. *Ann Intern Med* 1989; 111: 107.

Cas préparé par le Dr Marc Zimmermann, PD

A CŒUR OUVERT

Une publication périodique du Service de cardiologie,
Département cardio-vasculaire médico-chirurgical,
Hôpital de la Tour, Meyrin/Genève

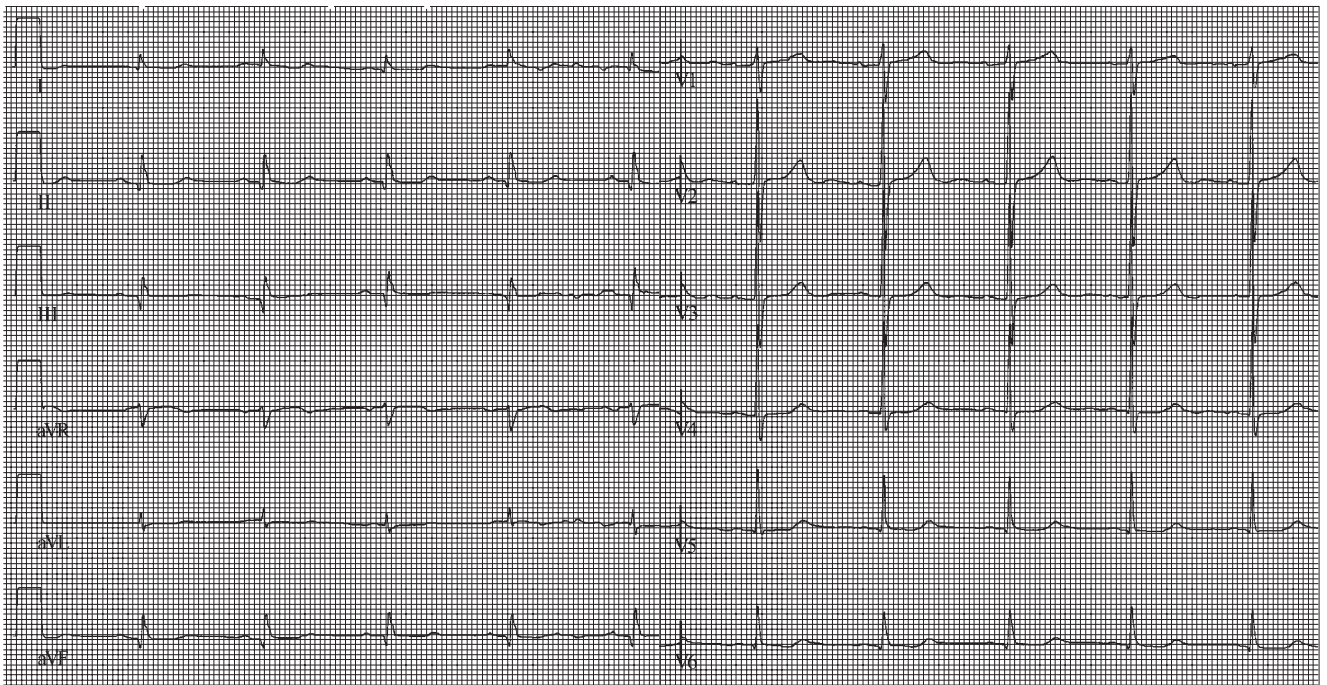
N° 28 – Novembre-Décembre 2002

FAIT CLINIQUE

Un homme de 66 ans consulte son médecin généraliste pour un bilan de santé annuel dans le cadre d'un diabète de type 2 non-insulino-dépendant. Actuellement, il ne présente aucune plainte. Son diabète est bien équilibré sous traitement médicamenteux, sans atteinte d'organes cibles connue. Il présente également une hypertension artérielle ainsi qu'une hypercholestérolémie, toutes deux traitées. Il n'a pas d'autre co-morbidité ou d'antécédent médical notable.

Examen clinique: état général conservé, TAH 13/8 cmHg, pouls 72/min régulier, B1 et B2 bien frappés sans souffle surajouté, pouls périphériques tous palpables, souffle carotidien droit, pas d'œdèmes des membres inférieurs, auscultation pulmonaire physiologique. Le reste du status est dans la norme.

Electrocardiogramme de repos: (figure 1).

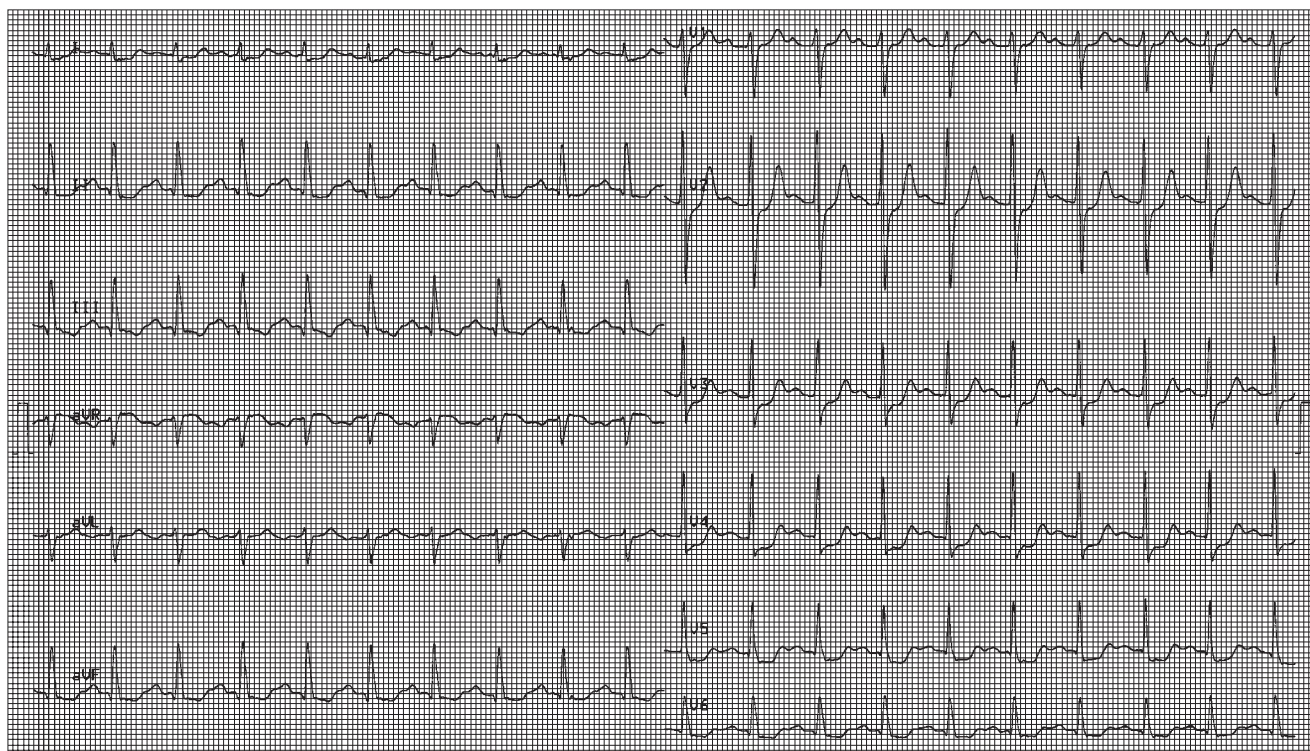


Résultats de laboratoire: Sang: pas d'anomalie notable. HbA1c 6.6%. Urines de 24 heures: micro-albuminurie à 55 mg/l (N < 30mg/l).

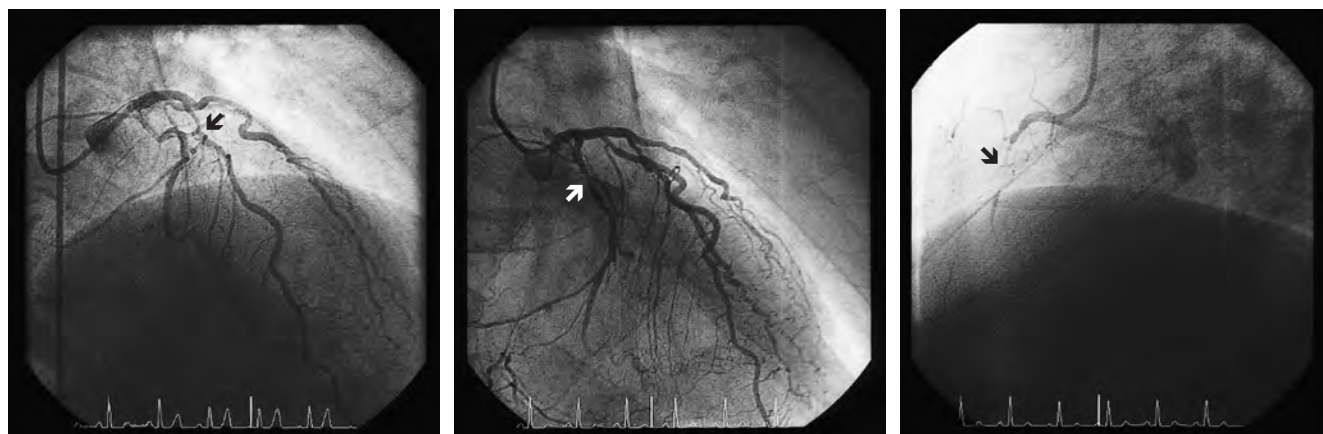
Quels examens complémentaires préconisez-vous ?

En raison du souffle carotidien, on effectue un Echo-Doppler carotidien et vertébral qui met en évidence une athéromatose discrète à modérée des troncs supra-aortiques avec une sténose significative de la carotide externe droite, mais sans sténose significative des carotides internes.

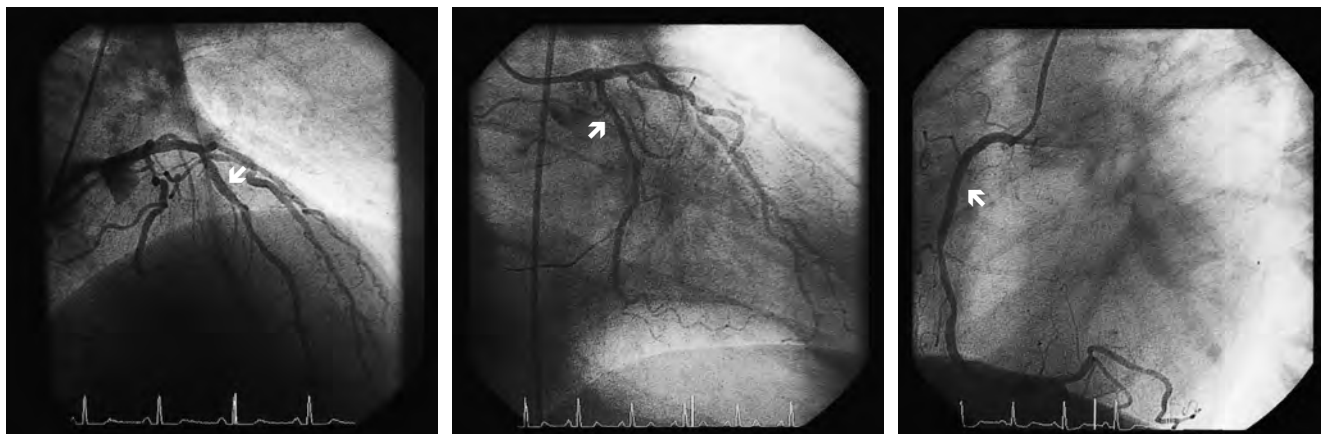Le patient présentant plusieurs facteurs de risques cardio-vasculaires dont un diabète et une micro-albuminurie, une atteinte vasculaire périphérique et des troubles de la repolarisation à l'électrocardiogramme de repos (onde T aplatie en III et aVF), on effectue une ergométrie afin d'exclure une ischémie myocardique silencieuse. L'examen est cliniquement négatif et électriquement positif avec un sous-décalage horizontal du segment ST de 2,5 mm dès 50 Watts (figure 2).



On pratique alors un cathétérisme cardiaque avec coronarographie qui montre une diminution modérée de la fonction du ventricule gauche avec une fraction d'éjection à 48%, et une maladie de 3 vaisseaux avec des sténoses de 80% sur l'interventriculaire antérieure et 70% sur la circonflexe ainsi qu'une occlusion complète d'une coronaire droite dominante (figure 3).



En raison de l'atteinte multi-tronculaire et du diabète, le traitement de revascularisation de choix est en principe la chirurgie,¹ que le patient refuse. On lui propose alors une revascularisation percutanée par angioplastie et pose de stents sur les 3 vaisseaux, que l'on pratique en deux sessions sous traitement d'inhibiteur des glycoprotéines IIb/IIIa plaquettaires (figure 4).²



Commentaire :

La maladie cardio-vasculaire, comprenant la maladie coronarienne, la maladie cérébrovasculaire et la maladie artérielle périphérique, est la première cause de mortalité chez les patients diabétiques, la majorité des décès étant due aux complications de la maladie coronarienne. Par ailleurs, les artères coronaires sont touchées de façon plus diffuse que chez les non diabétiques, ce qui se traduit le plus souvent par une atteinte étendue et multi-tronculaire au moment du diagnostic de maladie coronarienne ou de la survenue d'un infarctus.³

Le diagnostic tardif de maladie coronarienne chez les sujets diabétiques peut être expliqué, en outre, par la haute prévalence d'ischémie myocardique silencieuse (10 à 20% contre 1 à 4% chez les patients non-diabétiques).⁴

Afin de poser précocement le diagnostic de maladie coronarienne chez un patient diabétique asymptomatique, il convient de décider à quel moment il est opportun d'effectuer un dépistage. Le tableau ci-dessous résume les différentes indications à une épreuve fonctionnelle chez un patient diabétique.

Indications à une épreuve fonctionnelle cardiaque chez un patient diabétique:

1. Symptômes d'angor typiques ou atypiques.
2. Electrocardiogramme de repos suggérant une ischémie ou un infarctus.
3. Maladie artérielle périphérique ou cérébrovasculaire.
4. Patient ≥ 35 ans sédentaire envisageant de commencer une activité physique soutenue.
5. Deux ou plus des facteurs de risque suivants (en plus du diabète):
 - a) Hypertension artérielle.
 - b) Hypercholestérolémie (2 des 3 valeurs suivantes: cholestérol total > 5.0 mmol/l, index athérogène > 5.0 , LDL > 3.0 mmol/l).
 - c) Tabagisme.
 - d) Anamnèse familiale de maladie coronarienne.
 - e) Micro/macroalbuminurie.

(adapté selon³)

Messages :

1. Il existe entre 10% et 20% d'ischémie myocardique silencieuse chez les patients diabétiques.
2. En présence d'un diabète, il convient de dépister une ischémie myocardique silencieuse lorsque l'on est en présence notamment de deux autres facteurs de risque cardiovasculaires, dont la microalbuminurie.
3. Les patients diabétiques n'ayant pas eu d'infarctus du myocarde préalablement ont un risque aussi élevé de survenue d'infarctus que les patients non-diabétiques ayant déjà eu un infarctus. Le traitement en prévention primaire de la maladie coronarienne chez un sujet diabétique doit donc être aussi agressif que le traitement en prévention secondaire chez un sujet non diabétique.⁵

Références :

1. The Bypass Angioplasty Revascularization Investigation (BARI) Investigators. Comparison of coronary bypass surgery with angioplasty in patients with multivessel disease. *N Engl J Med* 1996; 335: 217-225.
2. Marso SP et al. Optimizing the percutaneous interventional outcomes for patients with diabetes mellitus: results of the EPISTENT (Evaluation of platelet IIb/IIIa inhibitor for stenting trial) diabetic substudy. *Circulation* 1999; 100: 2477-2484.
3. American Diabetes Association. Consensus development conference on the diagnosis of coronary heart disease in people with diabetes. *Diabetes Care* 1998; 21: 1551-1559.
4. Janand-Delenne B, Savin B, Habib G, Bory M, Vague P, Lassmann-Vague V. Silent myocardial ischemia in patients with diabetes. *Diabetes Care* 1999; 22: 1396-1400.
5. Haffner SM et al. Mortality from coronary heart disease in subjects with type 2 diabetes and in non-diabetic subjects with and without prior myocardial infarction. *N Engl J Med* 1998; 339: 229-234.

Cas préparé par le Dr Amir-Ali Fassa et le Dr Edoardo De Benedetti

A CŒUR OUVERT

Une publication périodique du Service de cardiologie,
Département cardio-vasculaire médico-chirurgical,
Hôpital de la Tour, Meyrin/Genève

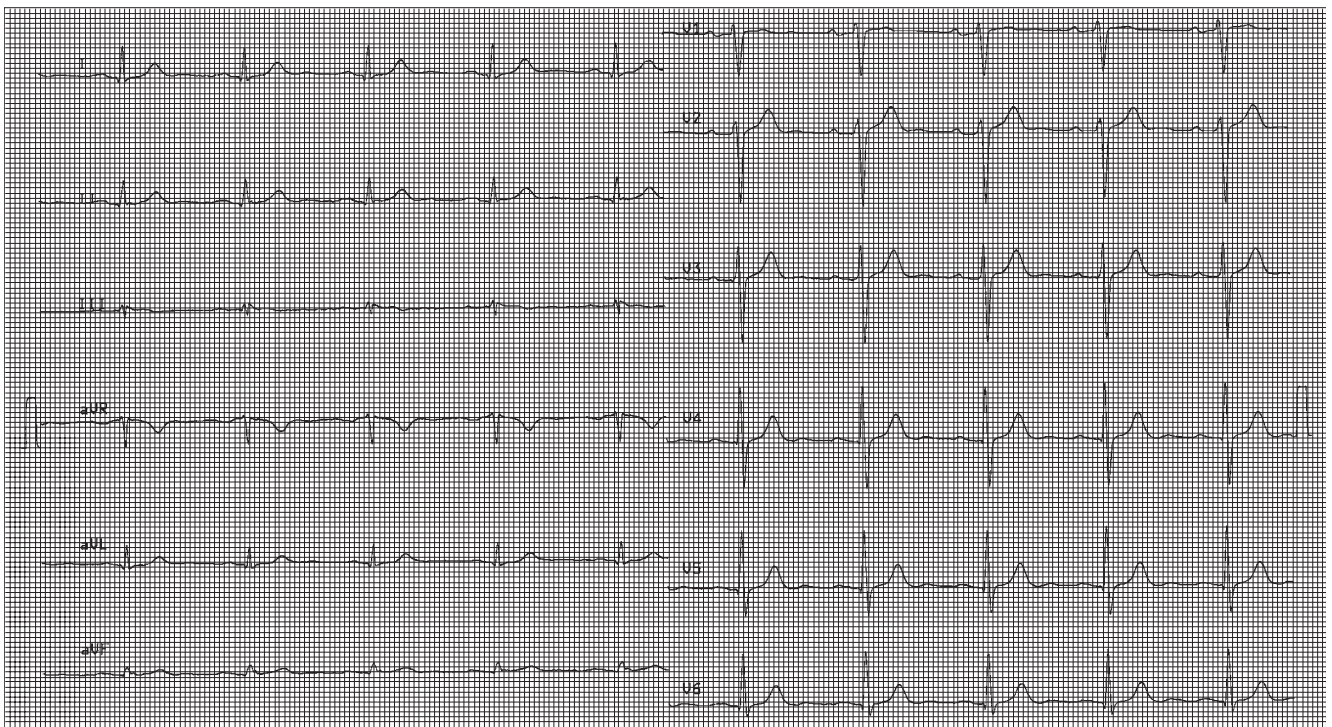
N° 29 – Janvier 2003

Observation clinique: M. R., 58 ans.

Le patient a commencé à souffrir d'angor il y a une dizaine d'années. Une coronarographie ayant révélé alors la présence d'une maladie de deux vaisseaux, des angioplasties de la circonflexe et de la coronaire droite ont été réalisées avec succès. Une nouvelle coronarographie a été faite en 1996 en raison d'une récurrence d'angor; deux nouvelles sténoses ont été dilatées sur la coronaire droite.

Le patient a commencé à se plaindre en 2001 d'oppressions rétrosternales plus ou moins permanentes mais augmentant au froid ainsi que de douleurs du bras gauche survenant à l'effort. Une épreuve ergométrique réalisée alors s'est révélée normale pour un bon effort (palier maximal: 175 watts). Il en a été conclu que les symptômes, peu typiques, n'étaient pas d'origine coronarienne.

Vu la persistance de symptômes, M. R. nous a consultés pour un deuxième avis. L'examen physique était sans particularité en dehors d'une hypertension artérielle et d'un excès pondéral. L'ECG était normal (Fig. 1).



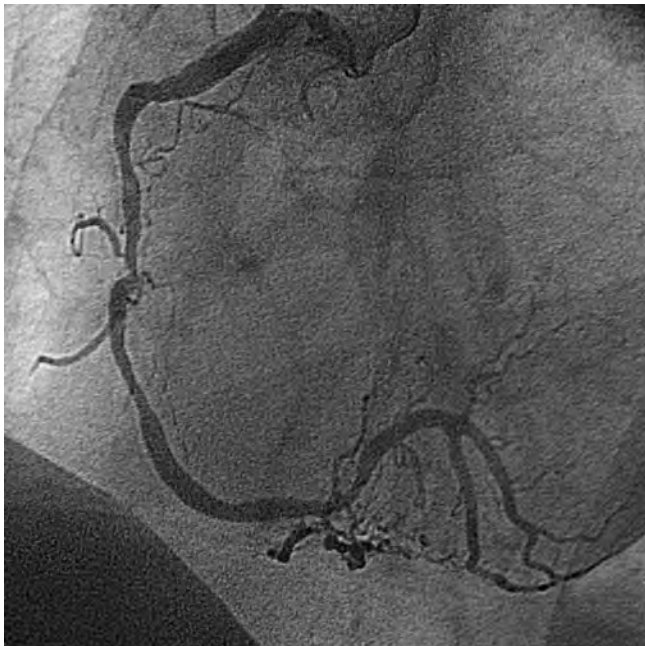
Que faites-vous ?

Une scintigraphie myocardique au thallium a alors été réalisée. Le patient a pu fournir, en position semi-couchée, un excellent effort (palier maximal : 200 watts, fréquence cardiaque maximale théorique atteinte). Le test d'effort a été cliniquement et électriquement négatif. La scintigraphie s'est révélée normale, ne montrant pas d'ancien infarctus ; à l'effort est apparue une très discrète hypocaptation inférieure, à la limite de la signification. La fraction d'éjection au repos a été calculée à 69%, valeur normale.

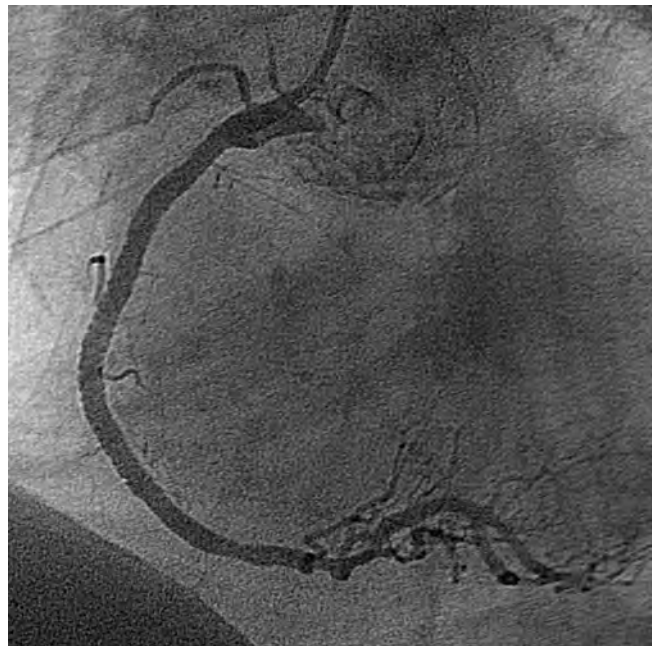
Que faites-vous ?

En se basant sur des arguments scientifiques, il n'y a pas lieu d'entreprendre ici d'autres investigations. En effet, la probabilité d'une ischémie myocardique significative est faible en présence d'un test d'effort normal, d'une excellente aptitude physique et d'une scintigraphie myocardique normale ; et le pronostic est de toute façon excellent. Le patient a cependant beaucoup insisté pour que soit réalisée une nouvelle coronarographie, estimant que ses symptômes, même très différents de ceux qu'il avait eus autrefois, étaient dus à de l'angor ; il insistait, d'autre part, sur le fait que ses activités professionnelles et sa vie en général étaient devenues insupportables.

La coronarographie a montré plusieurs sténoses non sévères sur l'artère interventriculaire antérieure. Et surtout trois sténoses sur la coronaire droite, la principale, située au milieu de la portion verticale, réduisant la lumière d'environ 80% (Fig.2). Une angioplastie de la coronaire droite avec implantation de trois stents a été réalisée avec succès (Fig. 3).



AVANT



APRÈS

L'évolution ultérieure a été marquée par la disparition des symptômes, confirmant ainsi le diagnostic du patient.

Discussion :

Les techniques non-invasives ont fait des progrès considérables pour le diagnostic de l'ischémie myocardique.

Le test d'effort sur bicyclette ergométrique ou tapis roulant reste l'examen de base. Il s'agit d'un examen simple, relativement peu coûteux, capable de fournir de nombreuses informations. Sa sensibilité et sa spécificité pour le diagnostic de la maladie coronarienne sont cependant loin d'être parfaits (1).

Une technique non-invasive plus sophistiquée doit être utilisée lorsque les résultats du test d'effort sont incertains ou d'emblée dans plusieurs situations : importants troubles de la repolarisation sur l'ECG de base, bloc de branche gauche complet, hypertrophie ventriculaire gauche, incapacité à fournir un effort suffisant.

Les techniques à disposition sont la scintigraphie myocardique (par exemple au thallium) réalisée sous effort ou sous stress pharmacologique (exemple : dipyridamole) et l'échocardiographie de stress réalisée sous effort ou sous stress pharmacologique (exemple : dobutamine).

Ces deux techniques ont une fiabilité comparable, meilleure que celle du simple test d'effort pour le diagnostic d'une ischémie myocardique. Les études permettant de comparer les méthodes à disposition donnent des résultats variables en fonction de la population considérée et des progrès techniques.

La spécificité de l'ECG d'effort, de l'échocardiogramme de stress et des isotopes est respectivement de l'ordre de 75,90 et 70% ; et la sensibilité de 65,80 et 90% (1, 2).

Il faut rappeler à ce propos que la coronarographie connaît aussi ses limites : il existe en effet des angors à coronaires normales et, d'autre part, une sténose coronarienne n'est pas synonyme d'une ischémie.

Messages :

1. Les techniques non-invasives ont fait des progrès considérables pour le diagnostic de l'ischémie myocardique. Les plus couramment utilisées sont le test d'effort, la scintigraphie myocardique et l'échocardiographie de stress.
2. Aucune de ces techniques n'est parfaitement fiable.
3. En prenant en considération les facteurs de risque vasculaires, la symptomatologie et les résultats des examens spécialisés, il est possible de parvenir à un diagnostic correct dans la grande majorité des cas.
4. Dans certains cas, il faut savoir scotomiser les résultats des examens non-invasifs en tenant compte du jugement clinique et... de l'opinion du patient.

Références :

1. San Roman JA, Vilacosta I, Castillo JA et al. Selection of the optimal stress test for the diagnosis of coronary artery disease. *Heart* 1998; 80: 370-6.
2. ACC/AHA/ACP-ASIM Guidelines for the management of patients with chronic stable angina. *JACC* 1999; 33: 2092-2197.

Cas préparé par les Drs Antoine Bloch et Philip Urban, chargés de cours

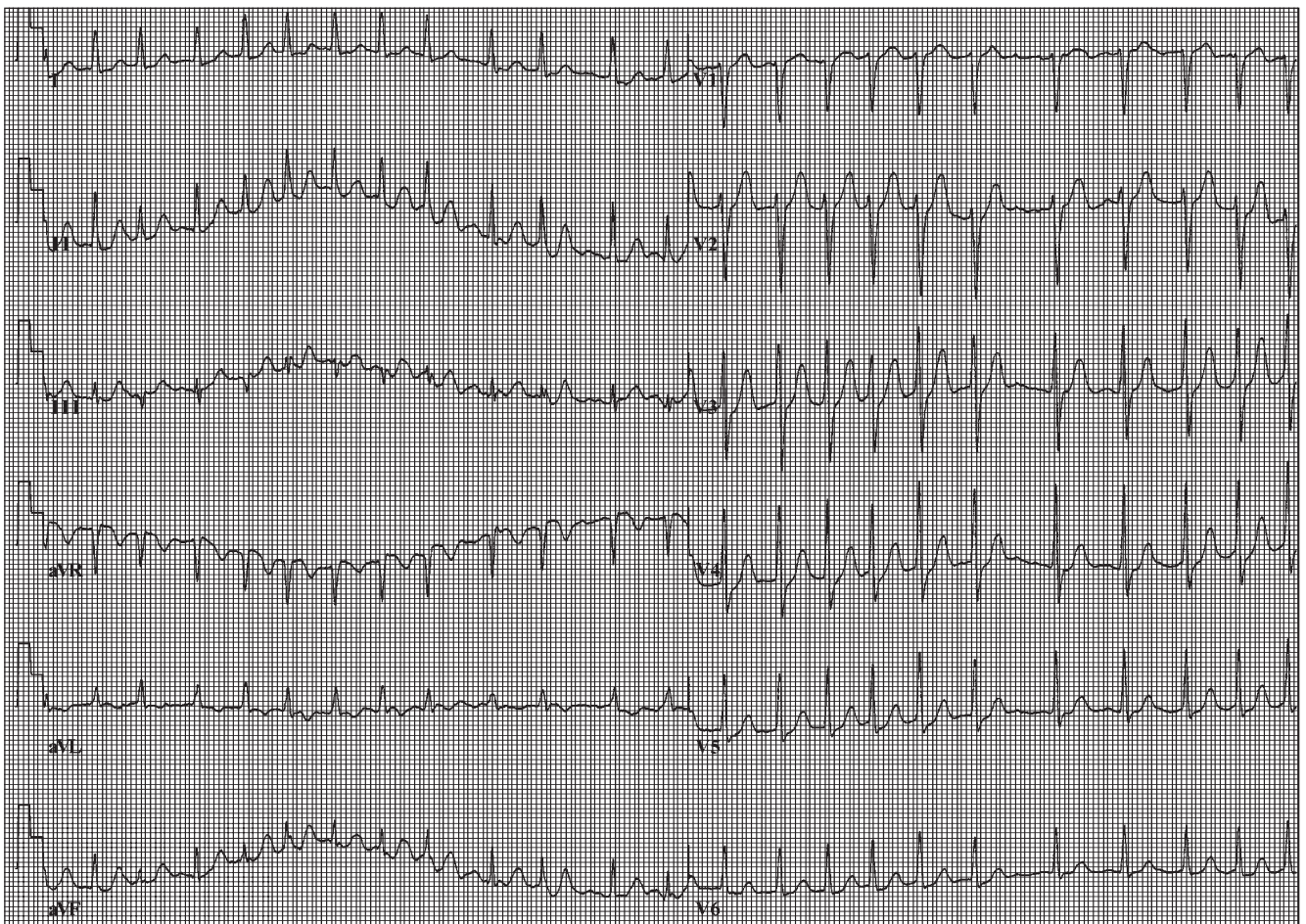A CŒUR OUVERT

Une publication périodique du Service de cardiologie,
Département cardio-vasculaire médico-chirurgical,
Hôpital de la Tour, Meyrin/Genève

N° 30 – Février 2003

Une femme de 83 ans présente, pour la quatrième fois en deux mois, une décompensation cardiaque sévère nécessitant une hospitalisation et un traitement diurétique massif par voie intraveineuse. Son histoire médicale débute, en 1973, par la découverte d'une hypertension artérielle modérée. En 1983, elle présente un infarctus inférieur et la coronarographie met en évidence une maladie de 2 vaisseaux avec une sténose de 90% sur la coronaire droite et une sténose de 70% sur l'artère interventriculaire antérieure proximale. Elle bénéficie alors d'une revascularisation myocardique chirurgicale. En 1987, elle présente un nouvel infarctus, de localisation latérale, et la fraction d'éjection du ventricule gauche est mesurée à 35%. Un traitement médical comprenant un inhibiteur de l'enzyme de conversion, un bêtabloquant et un dérivé nitré est instauré. En 1995, l'insuffisance cardiaque s'aggrave en raison de l'apparition d'une fibrillation auriculaire et un traitement associant la digitale et l'amiodarone est ajouté à son traitement de base. Deux ans plus tard, l'amiodarone doit être arrêtée pour hyperthyroïdie. L'évolution est alors marquée par une aggravation progressive de l'insuffisance cardiaque, avec angor instable, dans un contexte de fibrillation auriculaire chronique à réponse ventriculaire rapide et ceci malgré un traitement médical optimal associant un diurétique de l'anse, un inhibiteur de l'enzyme de conversion, des nitrés, une anticoagulation au sintrom, du diltiazem et un digitalique.

Figure 1: Electrocardiogramme de repos montrant une fibrillation auriculaire à réponse ventriculaire rapide.



Que proposez-vous?

Une **échocardiographie**, effectuée le jour de l'admission, révèle une importante dysfonction systolique du ventricule gauche, avec une fraction d'éjection estimée à 20%.

Une nouvelle **coronarographie** objective une maladie coronarienne de 3 vaisseaux diffuse, sévère, et une occlusion des 2 ponts implantés en 1983. Aucune intervention, ni percutanée ni chirurgicale, ne peut être proposée.

Un **enregistrement ECG de 24 heures** confirme le caractère chronique de la fibrillation auriculaire, avec une fréquence ventriculaire moyenne de 115 bpm sur 24 heures sous traitement.

La patiente est mise au repos strict ; on lui administre de l'oxygène par voie nasale, un diurétique par voie veineuse avec en parallèle une perfusion de dérivés nitrés. Une tentative d'introduction prudente des bêtabloquants se solde par un œdème pulmonaire aigu. L'amiodarone ne peut être réintroduite en raison des antécédents d'hyperthyroïdie.

Convaincu que les décompensations cardiaques itératives sont certainement liées à la fréquence ventriculaire élevée en cours de fibrillation auriculaire, on propose alors à la patiente une **ablation de la jonction auriculo-ventriculaire** avec mise en place d'un stimulateur cardiaque définitif de type VVI-R dans le but de bloquer la conduction nodale et de normaliser la fréquence cardiaque. L'ablation de la jonction auriculo-ventriculaire a été réalisée 2 semaines après l'implantation du stimulateur, en anesthésie locale, sans complication.

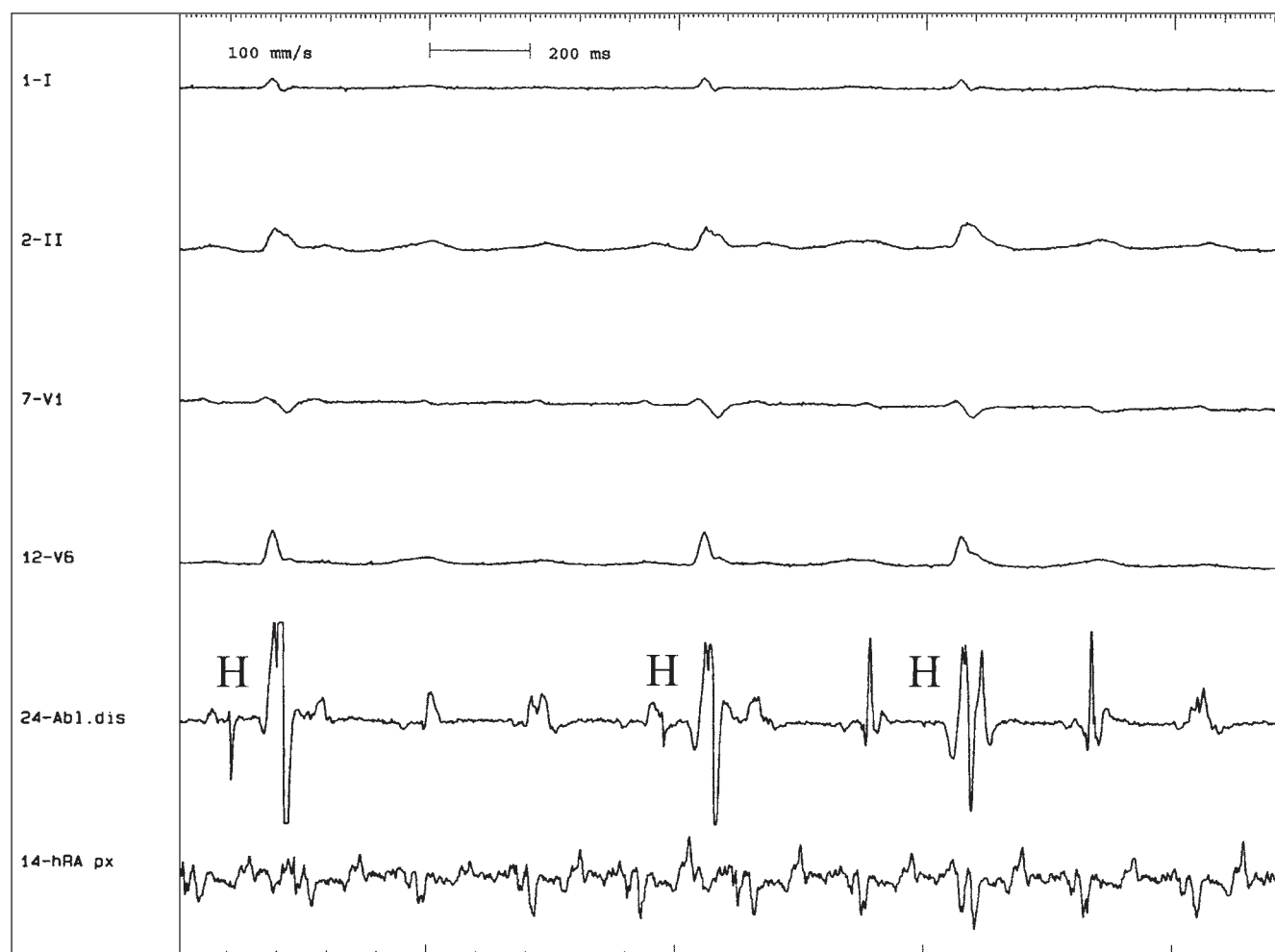

Figure 2 : tracé enregistré en cours d'ablation (vitesse de défilement 100 mm/sec): sur la figure sont représentées 4 dérivations de l'ECG de surface (I, II, V1 et V6), une dérivation de la région du nœud auriculo-ventriculaire (Abl.dis. – avec le potentiel du faisceau de His bien visible devant chaque ventriculogramme) et un tracé provenant de l'oreillette droite (hRA npx) objectivant la fibrillation auriculaire

L'évolution clinique a été rapidement favorable, avec disparition de l'angor et régression des signes cliniques d'insuffisance cardiaque. Le digitalique, les dérivés nitrés et l'anticalcique ont été supprimés et la patiente n'a plus dû être hospitalisée au cours des 2 années qui ont suivi. La fraction d'éjection du ventricule gauche s'est élevée à 30%.

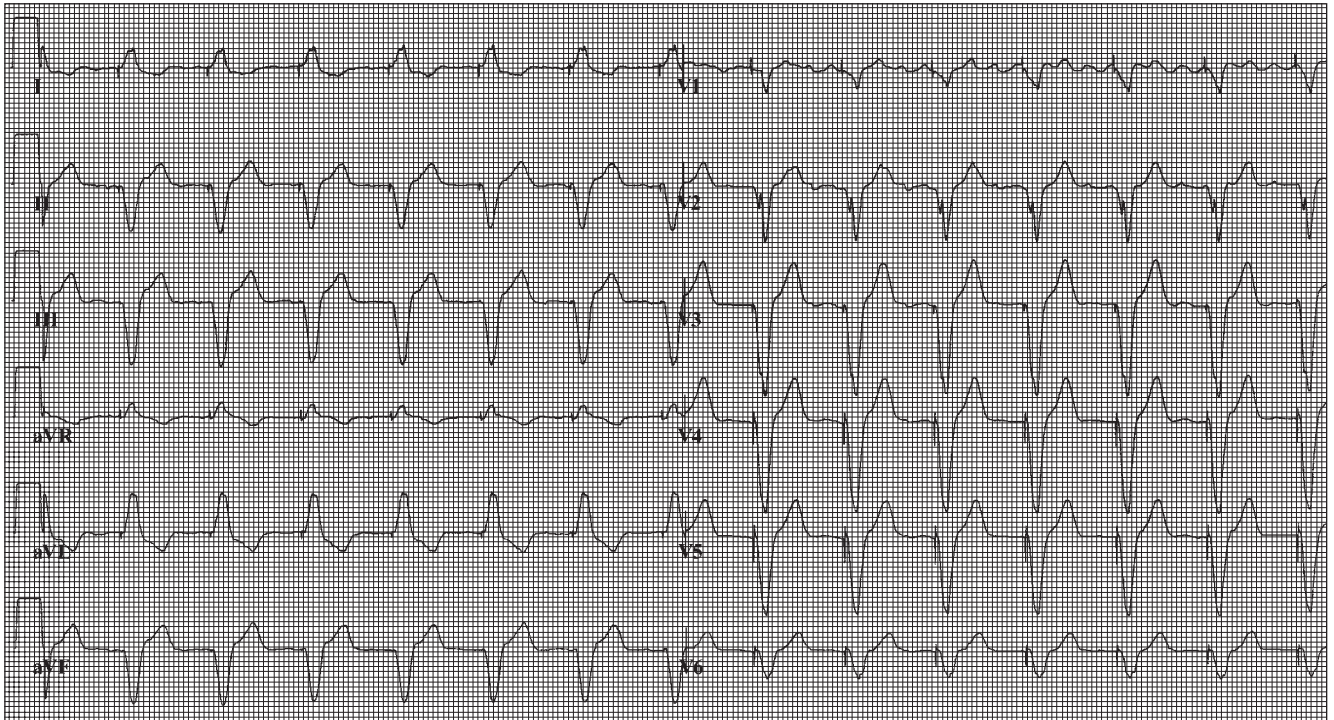


Figure 3 : ECG 12 dérivations obtenu lors d'un contrôle ultérieur montrant la fibrillation auriculaire permanente, l'absence de conduction auriculo-ventriculaire, et un électro-entraînement à l'étage ventriculaire (stimulateur cardiaque de type VVI-R).

Commentaire :

L'ablation par cathéter de la jonction auriculo-ventriculaire (en utilisant un courant de radiofréquence) est un traitement radical mais efficace en cas de fibrillation auriculaire dont la réponse ventriculaire ne peut être contrôlée par les agents pharmacologiques. Cette approche impose évidemment l'implantation d'un stimulateur cardiaque définitif et rend le patient plus ou moins dépendant de ce stimulateur. En pratique, l'ablation est toujours réalisée le plus proximale possible de manière à préserver d'éventuels rythmes d'échappement nodaux dont la fréquence se situe entre 30 et 40 bpm. Une simple modification de la conduction auriculo-ventriculaire serait bien sûr préférable, mais les techniques actuelles ne permettent hélas pas d'obtenir un résultat satisfaisant de manière durable. La procédure d'ablation de la jonction auriculo-ventriculaire est simple à réaliser et très efficace sur le plan clinique, avec amélioration de l'insuffisance cardiaque, réduction des palpitations, et augmentation de la capacité fonctionnelle. Ce type de procédure est particulièrement utile chez les patients âgés car il permet d'arrêter tous les médicaments visant à freiner la conduction. L'anticoagulation doit par contre être maintenue puisque les oreillettes continuent à fibriller.

Messages :

1. L'ablation de la jonction auriculo-ventriculaire n'est qu'un traitement palliatif mais il peut se révéler indispensable cliniquement lorsqu'une fibrillation auriculaire garde une réponse ventriculaire rapide malgré un traitement médical bien conduit.
2. L'ablation de la jonction auriculo-ventriculaire doit être envisagée lorsque l'évolution se fait vers une cardiomyopathie rythmique (détérioration de la fonction cardiaque liée aux cadences ventriculaires rapides) en particulier chez les patients âgés.
3. L'implantation d'un stimulateur cardiaque définitif est évidemment nécessaire, de même que la poursuite du traitement anticoagulant.

Références :

1. Scheinmann MM, Morady F, Hess DS, et al. Catheter induced ablation of the atrioventricular junction to control refractory supraventricular arrhythmias. JAMA 1982; 248: 851-855.
2. Gallagher JJ, Svensen RH, Kasell JH et al. Catheter technique for closed chest ablation of the atrioventricular conduction system. A therapeutic alternative for the treatment of refractory supra-ventricular tachycardia. N Engl J Med 1982; 306: 194-200.
3. Williamson BD, Man KC, Daoud E, et al. Radiofrequency catheter modification of atrioventricular conduction to control the ventricular rate during atrial fibrillation. N Engl J Med 1994; 331: 910-917.
4. Brignole M, Menozzi C, Gianfranchi L, et al. Assessment of atrioventricular junction ablation and VVI-R pacemaker versus pharmacological treatment in patients with heart failure and chronic atrial fibrillation. Circulation 1998; 98: 953-960.

Cas préparé par le Dr Marc Zimmermann, PD

A CŒUR OUVERT

Une publication périodique du Service de cardiologie,
Département cardio-vasculaire médico-chirurgical,
Hôpital de la Tour, Meyrin/Genève

N° 31 – Mars 2003

Fait clinique :

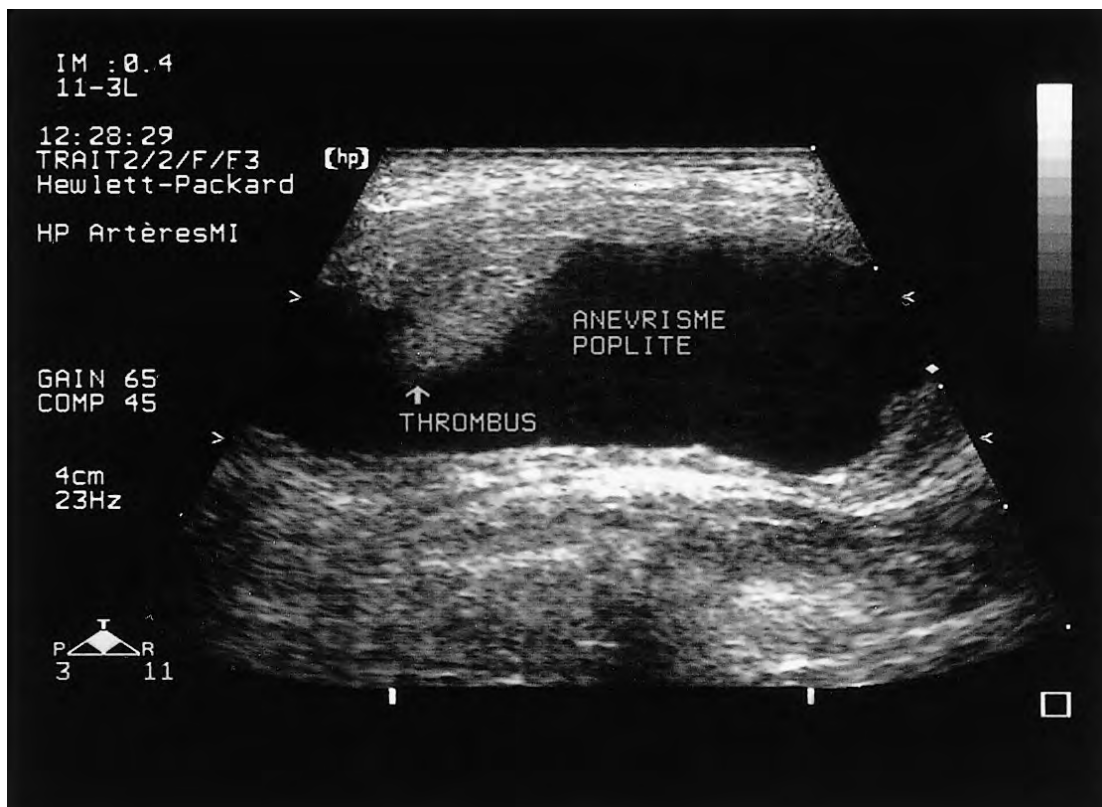
Un patient de 76 ans, au retour d'une croisière, constate un œdème peu douloureux de son mollet droit. C'est un ancien tabagique qui souffre d'un syndrome pulmonaire obstructif chronique. Il n'a jamais présenté de thrombose veineuse profonde ni d'embolie pulmonaire. Il n'est pas hypertendu et ne souffre pas de claudication intermittente.

L'examen clinique met en évidence un important œdème du mollet droit, qui est sensible à la palpation et devient cyanosé en position déclive. Il y a des signes cutanés d'insuffisance veineuse chronique débutante aux deux chevilles sans status variqueux. Les pouls pédieux et tibiaux postérieurs sont bien palpables; le pouls poplité droit est élargi. L'aorte abdominale n'est pas palpable.

Un dosage des D-dimères est effectué, qui est élevé à 879 ug/l.

Que faites-vous ?

Une échographie vasculaire du membre inférieur droit est pratiquée (figure 1).



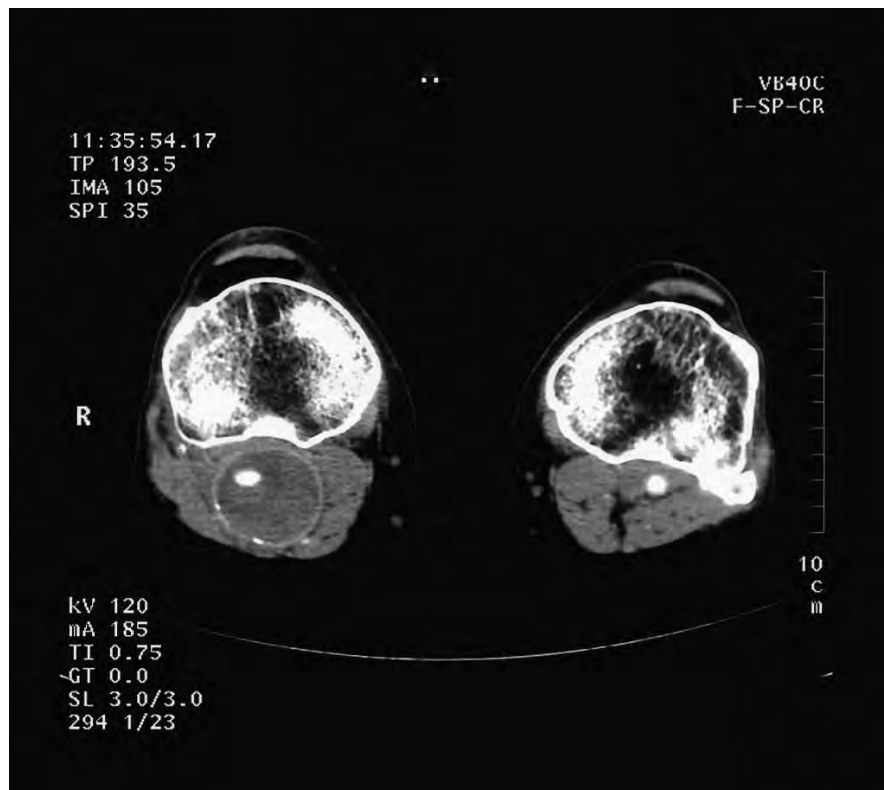
Lors d'œdème d'un membre inférieur, l'élévation des D-dimères (> 500 ug/l) ne permet pas de poser le diagnostic de thrombose veineuse profonde. Une confirmation par un examen d'imagerie médicale est indispensable. L'examen de premier choix est, dans la plupart des cas, l'échographie couple au doppler (duplex).

Les D-dimères sont un produit de dégradation de la fibrine. Leur taux s'élève lors d'activation de la coagulation, quelle qu'en soit la cause. Les tests les plus fiables se font selon la technique ELISA et la valeur normale établie va jusqu'à 500 ug/litre. Le dosage des D-dimères est un test très sensible dans la maladie thrombo-embolique veineuse (sensibilité entre 97 et 100%). Cependant c'est un test peu spécifique (spécificité d'environ 40%). En effet, les D-dimères sont élevés dans de nombreuses pathologies qui s'accompagnent d'une activation de la fibrine: maladies inflammatoires, infectieuses, néoplasiques, après traumatisme et acte chirurgical. La plupart des patients hospitalisés ont un taux de D-dimères élevés. Les D-dimères augmentent avec l'âge et seules 10% des personnes de 80 ans ont un taux normal de D-dimères. Une étude analysant les effets de l'âge sur les performances des tests diagnostiques utilisés dans l'embolie pulmonaire a montré que la sensibilité des D-dimères n'était pas influencée par l'âge; par contre la spécificité chute de façon nette avec l'âge passant de 67% chez les patients âgés de moins de 40 ans à moins de 10% chez les patients de plus de 80 ans. Par conséquent l'intérêt clinique du dosage des D-dimères est faible chez les patients hospitalisés et/ou âgés.

L'élévation des D-dimères ne permet pas de conclure à la présence d'un événement thrombo-embolique veineux. Par contre un taux normal de D-dimères permet de l'exclure avec une très bonne fiabilité.

Dans le cas de notre patient, l'écho-doppler a montré que l'axe veineux profond du membre inférieur droit était perméable, avec, cependant, une veine poplitée d'aspect aplati, mais dont le flux était physiologique, bien rythmé par la respiration. Par contre il a mis en évidence un très volumineux anévrisme artériel poplité en grande partie thrombosé associé à un anévrisme de la partie distale de l'artère fémorale superficielle droite. L'artère poplitée gauche, l'aorte abdominale, les artères iliaques et les artères fémorales communes ont été également examinées et avaient des calibres normaux. Un CT-scan a confirmé les dimensions de l'anévrisme poplité droit (figure 2).

Les anévrismes poplités sont les anévrismes périphériques les plus fréquents, la première localisation anévrismale étant l'aorte abdominale. Il y a une association entre anévrisme de l'aorte abdominale et anévrisme poplité. Les anévrismes poplités sont bilatéraux dans 60% des cas. Ils sont associés à un anévrisme de l'aorte abdominale dans 30% des cas. Par conséquent en présence d'un anévrisme artériel, il faut rechercher des anévrismes d'autres localisations (aortique, poplitée, fémorale, iliaque).



Les anévrismes poplités sont d'origine athéromateuse dans la plupart des cas. Les étiologies traumatiques et infectieuses sont rares. L'incidence des anévrismes poplités chez les patients souffrant d'insuffisance artérielle des membres inférieurs est estimée à environ 4%, alors qu'elle est estimée à 10% pour les anévrismes de l'aorte.

La palpation des creux poplités permet de détecter environ deux tiers des anévrismes poplités et doit donc faire partie de l'examen clinique: un anévrisme est suspect en cas de palpation d'une masse pulsatile ou d'un pouls intense et expansif. Le développement des examens échographiques a permis un diagnostic précoce des anévrismes poplités en détectant des anévrismes de petite taille; par ailleurs l'échographie permet de rechercher les anévrismes associés (aortiques, fémoraux, iliaques) de manière non invasive et peu coûteuse.

L'examen tomодensitométrique donne une mesure plus précise des dimensions de l'anévrisme, mais ne peut être utilisé comme examen de dépistage. L'artériographie peut manquer le diagnostic d'anévrisme poplité si celui-ci est partiellement ou complètement thrombosé. Elle est utile dans le bilan préopératoire. La plupart des anévrismes poplités sont asymptomatiques. Ils sont souvent découverts par une échographie pratiquée chez un patient souffrant d'insuffisance artérielle des membres inférieurs ou de douleurs et d'œdème du mollet sans lien avec l'anévrisme ou lors d'une recherche systématique chez un patient porteur d'un anévrisme aortique.

Les anévrismes poplités peuvent se manifester d'emblée par des complications graves: thrombose anévrismale aiguë et embolisation périphérique. La rupture est rare. Le traitement d'urgence d'une thrombose anévrismale aiguë comporte un risque non négligeable d'amputation (entre 5 et 10%), en raison de la présence d'un mauvais lit d'aval par embolisation à partir de l'anévrisme. Le traitement de l'anévrisme poplité est chirurgical. Il a un meilleur pronostic à froid que lors de thrombose aiguë. L'intervention se discute chez des patients asymptomatiques porteurs de petits anévrismes et ayant un risque opératoire très élevé.

Messages :

1. L'association d'un œdème d'un membre inférieur et de l'élévation des D-dimères ne permet pas de poser le diagnostic de thrombose veineuse profonde. Une confirmation par un examen d'imagerie médicale (écho-doppler) est indispensable.
2. Le dosage des D-dimères sert à exclure la survenue d'un événement thromboembolique veineux aigu (si le taux est inférieur à 500 ug/l), mais ne permet pas de le confirmer.
3. La palpation des pouls poplités fait partie de l'examen clinique. Après l'aorte abdominale, l'artère poplitée est la localisation la plus fréquente des anévrismes artériels.
4. En cas d'anévrisme de l'aorte abdominale, il faut rechercher par échographie d'autres localisations artérielles anévrismales (poplitée, fémorale, iliaque).
5. L'anévrisme artériel poplité, même s'il est asymptomatique, doit être opéré afin de prévenir une thrombose aiguë (avec risque d'amputation) et une embolisation périphérique.

Références :

1. Bounameaux H, de Moerloose P, Perrier A., Miron MJ. D-dimer testing in suspected venous thromboembolism: an update. *QJM* 1997; 90: 437-42.
2. Perrier A, Desmarais S, Miron MJ, de Moerloose P, Lepage R, Slosman D et al. Non invasive diagnosis of venous thromboembolism in outpatients. *Lancet* 1999; 353: 190-5.
3. Righini M, Goehring C, Bounameaux H, Perrier A. Influence of age on performances of common diagnostic tests in suspected pulmonary embolism. *Am J Med* 2000; 109: 357-61.
4. Diwan A, Sarkar R, Stanley JC, Zelenock GB, Wakefield TW. Incidence of femoral and popliteal artery aneurysms in patients with abdominal aortic aneurysms. *J Vasc Surg* 2000; 31: 863-9.
5. Batt M, Avril G, Juhan C, Hassen-Khodja R, Declémy S, Le Bas P. Les anévrismes poplités: données récentes. *STV* 1992; 4: 169-74.
6. Szilagy ED, Schwartz RL, Reddy DJ. Popliteal arterial aneurysms. *Arch Surg* 1981; 116: 724-8.

Cas préparé par le Dr Lucilla Soulier-Parmeggiani

A CŒUR OUVERT

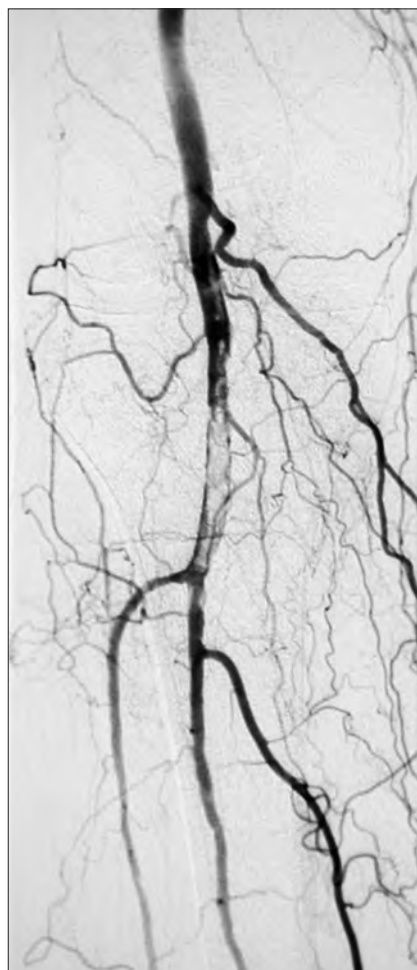Une publication périodique du Service de cardiologie,
Département cardio-vasculaire médico-chirurgical,
Hôpital de la Tour, Meyrin/Genève

N° 32 – Avril 2003

Observation clinique :

Patiente active, âgée de 78 ans, sous Sintrom durant 3 mois à la suite d'une cardioversion. Quelques semaines après arrêt de l'anticoagulation, elle se plaint progressivement d'un œdème vespéral de la cheville gauche, puis soudainement de douleurs de la jambe droite survenant après quelques dizaines de mètres de marche et disparaissant au repos. Les pouls ne sont pas perçus à la cheville droite où la pression artérielle est fortement abaissée (90 mmHg à droite contre 200 mmHg à gauche). L'artériographie montre une interruption subtotale de l'artère poplitée basse.

Quelle est la cause de l'oblitération de l'artère poplitée ?



Il s'agit d'une claudication intermittente typique de la jambe droite due à une obstruction de l'artère poplitée. La symptomatologie est apparue soudainement et elle est d'emblée sévère avec un périmètre de marche très restreint. Une sténose athéromateuse est le plus souvent accompagnée de symptômes progressifs, mais une thrombose peut survenir sur une plaque peu gênante et expliquer une aggravation brutale.

Ce contexte suggère cependant en premier lieu une embolie artérielle car l'angiographique montre une lacune dans la lumière artérielle. Bien que l'artériographie ait été réalisée 4 semaines après l'apparition de la claudication, l'oblitération artérielle n'est pas totale et une désobstruction a pu être réalisée par thromboaspiration endovasculaire avec restitution d'une bonne lumière artérielle. Les pouls ont réapparu à la cheville et la claudication a disparu. La bonne qualité de l'image artériographique après désobstruction nous confirme qu'il ne s'agit pas d'une thrombose sur lésion athéromateuse.

L'apparition soudaine d'une insuffisance artérielle sévère doit faire évoquer une embolie artérielle, surtout lorsqu'il existe une cardiopathie ou une autre affection potentiellement emboligène. Lorsque que les artères sont de bonne qualité, les symptômes peuvent régresser en quelques jours, ce qui pousse à temporiser. Toutefois, une désobstruction (chirurgicale ou endovasculaire) ne peut être réalisée avec succès que si elle est précoce, classiquement dans un délai de 7 à 10 jours. Au-delà, le thrombus occlusif induit une réaction organisée de la paroi artérielle et devient très adhérent, ce qui ne permet plus de l'extraire simplement sans mettre en place de stent. Ce cas de désobstruction endovasculaire avec succès après quatre semaines est donc exceptionnel.

La découverte d'une embolie artérielle doit évidemment faire rechercher son origine et instituer, s'il y a lieu, une anticoagulation.

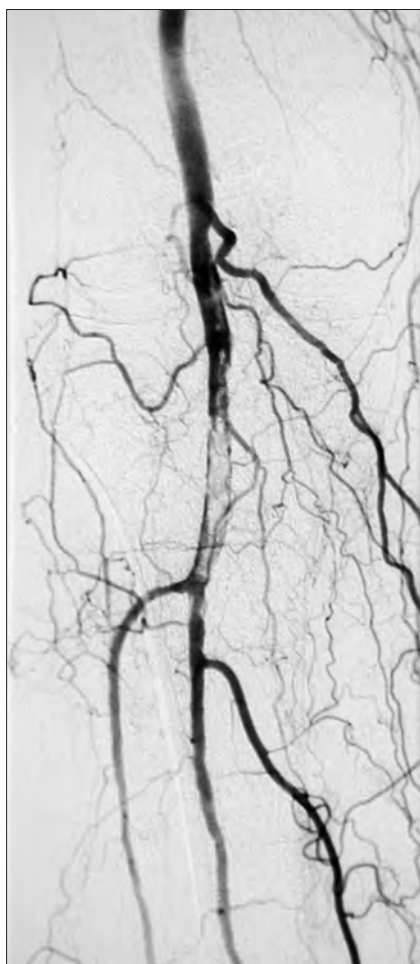

Figure 1a: embolie poplitée.

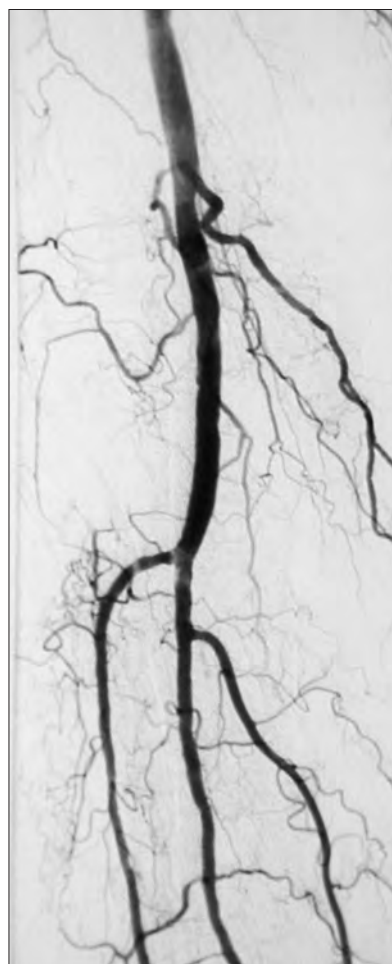

Figure 1b: après désobstruction.

2^e cas :

Apparition brutale d'une claudication intermittente jambière 3 semaines avant l'artériographie. Oblitération de l'artère poplitée basse et du trépid jambier. Devant l'histoire récente, une thromboaspiration est tentée et réalisée avec succès, confirmant ainsi la présomption d'une embolie artérielle. L'origine de l'embolie n'a cependant pas été mise en évidence.

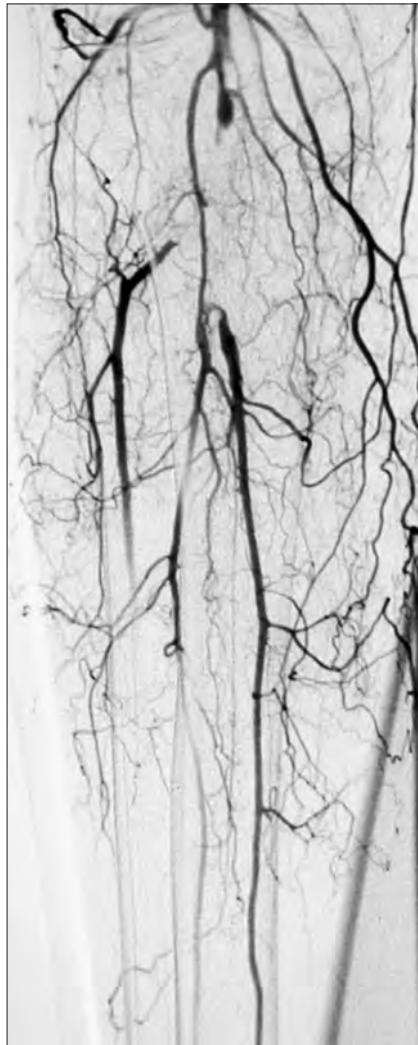

Figure 2a : embolie artérielle du trépid jambier.

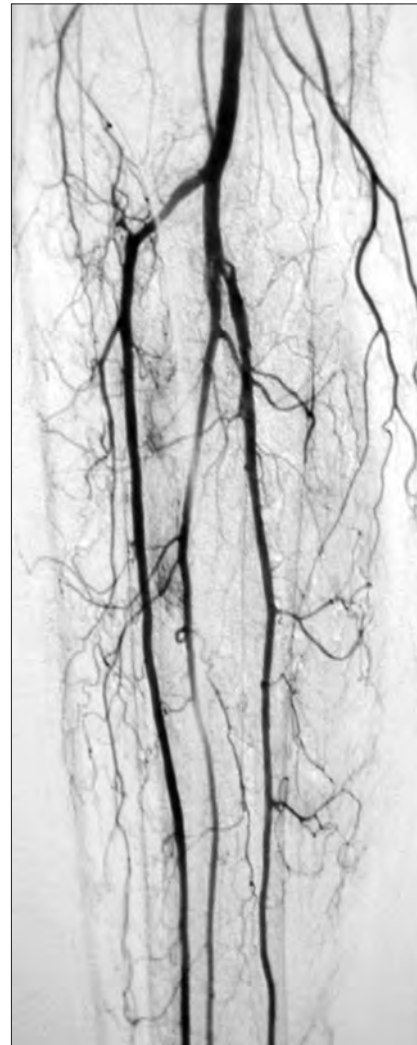

Figure 2b : après désobstruction.

Techniques de désobstruction artérielle

L'embolectomie traditionnelle chirurgicale est effectuée au moyen d'une sonde à ballon de Fogarty introduite par artériotomie. D'autres méthodes endovasculaires sont possibles :

- la thromboaspiration par cathéter de grand diamètre permet d'aspirer les caillots et de les évacuer ; cette technique n'est possible que pour des artères relativement petites (en général en dessous de l'arcade crurale) ;
- la fragmentation et l'aspiration des caillots avec un cathéter soit mécanique (système rotatif), soit hydraulique (jet à haute pression) ; ces dispositifs sont plus coûteux, mais permettent d'évacuer de plus gros caillots ;
- la thrombolyse locale (urokinase, alteplase) n'est efficace que sur les caillots frais, non organisés ;
- l'association d'une dilatation par ballonnet et d'un stent artériel permettent de rétablir une lumière artérielle satisfaisante lorsqu'une sténose préexiste ou que le thrombus organisée est fortement adhérent à la paroi vasculaire.

Rappel

Insuffisance artérielle chronique selon Fontaine :

- *stade 1* asymptomatique ;
- *stade 2* claudication intermittente (2b lorsque la claudication est invalidante) ;
- *stade 3* ischémie permanente, au repos, caractérisée par des douleurs nocturnes souvent soulagées en abaissant le pied ou en faisant quelques pas ;
- *stade 4* troubles trophiques tels qu'ulcérations ou nécrose ; le pied est souvent hyperémié alors qu'en ischémie aiguë, il est pâle, marbré.

Ischémie aiguë

Pied ou membre froid, douloureux ; une revascularisation doit être envisagée sans délai s'il y a des troubles neurologiques (anesthésie et paralysie). Mais l'évolution d'une ischémie aiguë peu sévère peut aussi être rapidement favorable grâce au développement d'une circulation collatérale lors que le réseau artériel est de bonne qualité.

Messages :

- 1. Une insuffisance artérielle d'apparition soudaine, sans artériopathie préexistante, doit faire évoquer une embolie artérielle.**
- 2. Une désobstruction chirurgicale ou percutanée est le plus souvent possible et a d'autant plus de chances de succès qu'elle est réalisée précocément.**
- 3. Il faut chercher une source emboligène, notamment au niveau du cœur et envisager, en fonction, une anticoagulation.**

Références :

1. Dormandy J, Heeck L, Vig S. Acute limb ischemia. *Semin Vasc Surg* 1999 ; 12: 148-53.
2. Canova CR, Schneider E, Fischer L et al. Long-term results of percutaneous thrombo-embolectomy in patients with infrainguinal embolic occlusions. *Int Angiol* 2001 ; 20: 66-73.
3. Kasirajan K, Marek JM, Langsfeld M. Mechanical thrombectomy as a first-line treatment for arterial occlusion. *Semin Vasc Surg* 2001 ; 14: 123-31.
4. Kubaska SM, Greenberg RK. Techniques for the percutaneous treatment of acute arterial occlusion. *Semin Vasc Surg* 2001 ; 14: 114-22.
5. Morgan R, Belli AM. Percutaneous thrombectomy: a review. *Eur Radiol* 2002 ; 12: 205-17.
6. Green LD, Lee DS, Kucey DS. A metaanalysis comparing surgical thrombectomy, mechanical thrombectomy, and pharmacomechanical thrombolysis for thrombosed dialysis grafts. *J Vasc Surg* 2002 ; 36: 939-45.

Cas préparé par P.-A. Schneider

A CŒUR OUVERT

Une publication périodique du Service de cardiologie,
Département cardio-vasculaire médico-chirurgical,
Hôpital de la Tour, Meyrin/Genève

N° 33 – Mai-Juin 2003

FAIT CLINIQUE

Un homme de 40 ans consulte les urgences en raison de l'aggravation progressive depuis 3 semaines d'une dyspnée d'effort avec une prise pondérale de 8 kg, de l'apparition d'œdèmes des membres inférieurs (OMI) et d'une augmentation du périmètre abdominal.

Parmi les antécédents, on relève notamment l'opération d'une communication inter-auriculaire (CIA) de type ostium secundum à l'âge de 25 ans, et un bilan effectué à l'époque avait montré, outre la CIA, une dilatation modérée des cavités cardiaques droites et une hypertension artérielle pulmonaire (HTAP) modérée (pression artérielle pulmonaire [PAP] moyenne 37 mmHg).

L'intervention avait consisté en une fermeture par suture directe et l'évolution avait été tout à fait satisfaisante par la suite jusqu'à il y a environ 6 mois, où le patient avait présenté une dyspnée d'effort modérée, ainsi qu'une discrète sensation vertigineuse avec tachycardie à l'effort, sans perte de connaissance.

Un bilan cardiologique avec échocardiographie effectué à cette époque avait montré la persistance d'une dilatation modérée des cavités droites, ainsi qu'une HTAP modérée avec une pression systolique dans le ventricule droit estimée à 65 mmHg, et l'absence de récurrence de la CIA. Il avait été alors décidé de suivre l'évolution de cette HTAP par des contrôles réguliers.

Par ailleurs, le patient ne présente aucun facteur de risque cardio-vasculaire et prend un traitement anti-dépresseur et anxiolytique pour un trouble dépressif récurrent. Il n'a pas d'antécédents familiaux notables et l'anamnèse est négative pour la prise d'anorexigènes.

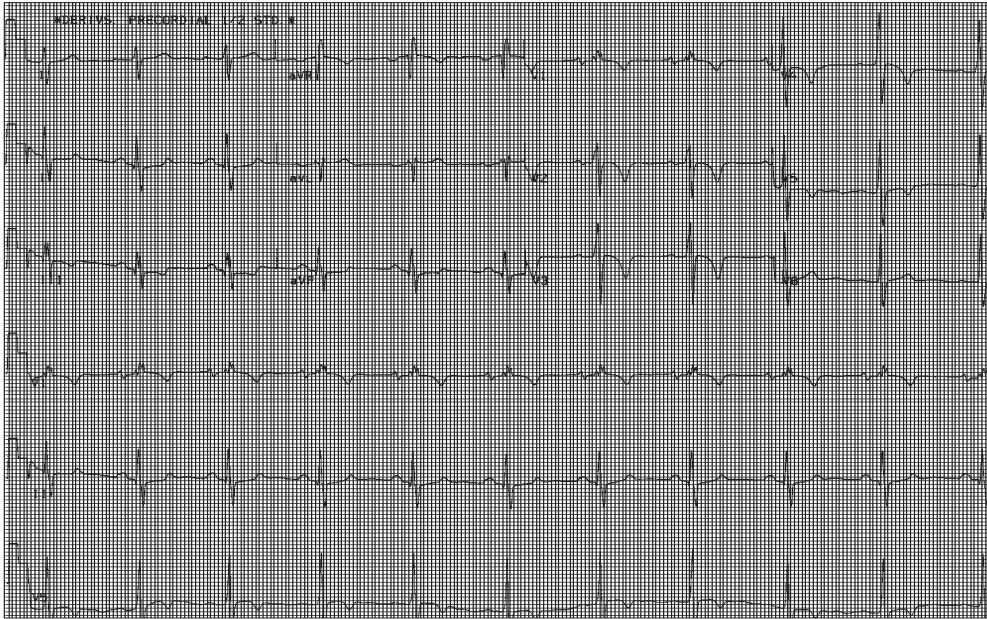
Examen clinique: Etat général conservé. TAH 140/90 mmHg. Pouls 92/min régulier. B1 bien frappé, claquement du B2. Souffle holosystolique 3/6 audible au foyer tricuspide. Turgescence jugulaire. Reflux hépato-jugulaire présent. Importants OMI. Auscultation pulmonaire physiologique. Abdomen globuleux. Matité des flancs avec signe du flot positif. Foie percuté sur 10 cm. Le reste du status n'est pas contributif.

Laboratoire: Formule sanguine, Na⁺, K⁺ dans la norme. Urée 11.6 mmol/l, créatinine 134 mol/l, ASAT 25 U/l, ALAT 16 U/l, phosphatase alcaline 241 U/l, GT 244 U/l, bilirubine totale 48 mol/l, bilirubine conjuguée 27 mol/l.

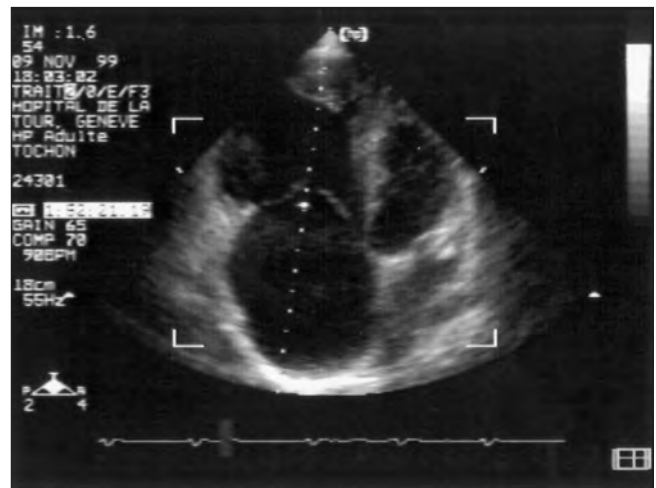
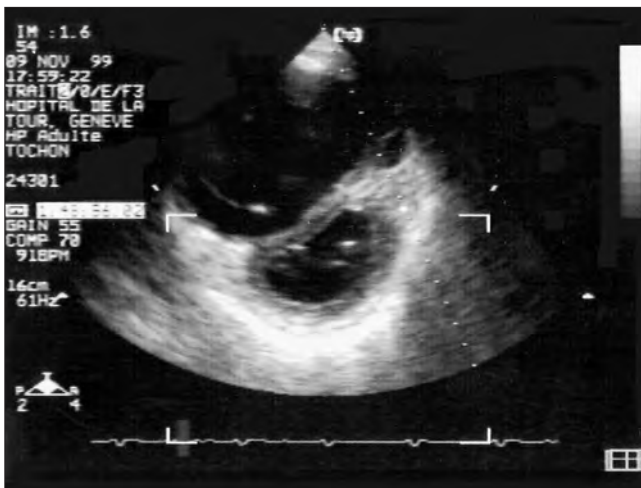
Quelle est votre attitude thérapeutique ?

Quels examens complémentaires préconisez-vous ?

Electrocardiogramme de repos : (figure 1)

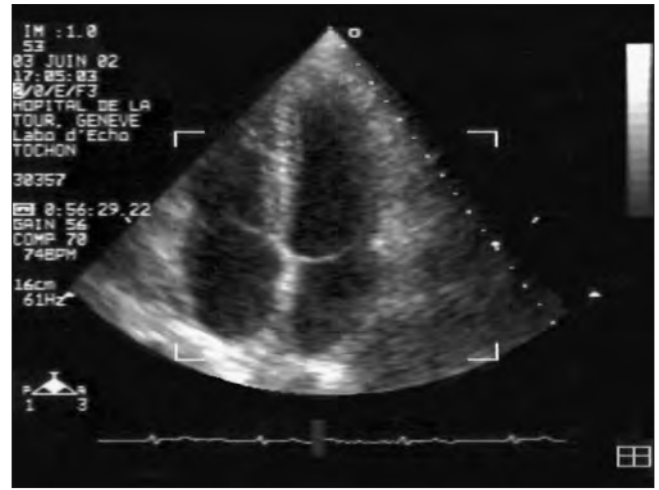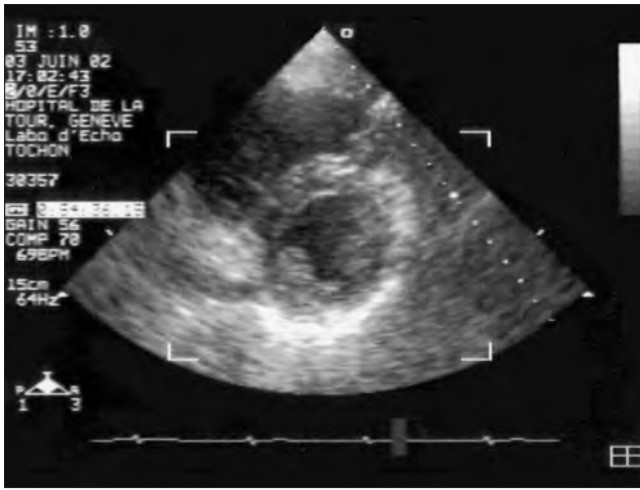


Ce patient présente une clinique de décompensation cardiaque droite avec un foie de stase, de l'ascite et une insuffisance rénale. L'ECG montre un bloc de branche droit avec une déviation axiale droite et des ondes T négatives de V1 à V4 et biphasiques en V5, compatibles avec une HTAP. On effectue alors une échocardiographie qui montre une dilatation très sévère des cavités droites, une insuffisance tricuspiddienne massive et une HTAP sévère (figure 2). Le cathétérisme cardiaque confirme l'hypertension artérielle pulmonaire sévère (PAP systolique 99 mmHg, PAP moyenne 72 mmHg).



Un bilan à la recherche d'une cause de cette HTAP est pratiqué, bilan qui se révèle négatif. On conclut donc à une HTAP de type primaire, bien qu'une HTAP secondaire à la CIA qui se serait aggravée malgré la correction chirurgicale ne puisse être exclue, l'évolution hémodynamique entre le moment de l'opération et l'apparition de l'HTAP n'étant pas connue.

Le patient sera mis sur liste de greffe en vue d'une transplantation pulmonaire et placé dans l'intervalle sous traitement d'aérosols de prostacycline (Iloprost) et sous anti-coagulation orale. Il subira la transplantation bi-pulmonaire 3 mois plus tard. Il présentera par la suite une excellente évolution, avec une disparition de l'HTAP et une résolution quasi-complète des signes d'atteinte de son cœur droit, comme en témoigne l'échocardiographie réalisée 18 mois après la greffe (figure 3).



Commentaire :

Il est difficile de déterminer l'étiologie de l'HTAP chez ce patient. Les sujets opérés d'une CIA présentent en général une bonne évolution, mais ceux qui sont opérés après l'âge de 24 ans et qui ont une PAP systolique > 40 mmHg ont un pronostic nettement moins favorable que les patients opérés avant l'âge de 24 ans et présentant une PAP systolique < 40 mmHg (respectivement 39% contre 95% de survie après 25 ans de suivi). De plus, l'insuffisance cardiaque est la complication la plus fréquente chez les patients opérés après l'âge de 24 ans (retrouvée dans 25% des cas pour un suivi moyen de 27.2 ± 2.0 années).¹ Dans le cas présent, le patient était âgé de 25 ans et présentait une PAP modérément élevée (37 mmHg) au moment de la correction chirurgicale de la CIA.

Une HTAP primaire est également possible. Cette maladie, d'étiologie indéterminée, est caractérisée par la présence d'une PAP moyenne > 25 mmHg au repos ou > 30 mmHg à l'effort, après l'exclusion des différents types d'HTAP d'origine secondaire (pneumopathies parenchymateuses, maladie thrombo-embolique chronique, cardiomyopathies ou valvulopathies gauches, cardiopathies congénitales, collagénoses), et de facteurs de risques définis et suspects de jouer un rôle direct ou facilitant dans le développement de l'HTAP (infection VIH, prise d'anorexigènes, hypertension portale).^{2,3,4}

L'incidence de la de l'HTAP primaire est de 1-2 cas par million de personnes par année. L'âge moyen au moment du diagnostic est de 36 ans, mais la maladie peut survenir à n'importe quel âge. Les femmes sont touchées plus fréquemment avec un rapport femme/homme de 1.7 à 3.5. Par ailleurs, la forme familiale de l'HTAP primaire est retrouvée dans environ 10% des cas.³

Le premier symptôme de la maladie, en général une dyspnée d'effort d'apparition progressive, étant peu spécifique, le diagnostic au stade précoce reste très difficile, et le délai depuis l'apparition des symptômes jusqu'à la pose du diagnostic est d'environ 2 ans. Parmi les autres symptômes, on trouve la fatigabilité, la lipothymie ou la syncope, les douleurs angineuses liées à une ischémie du cœur droit et les œdèmes périphériques. L'examen clinique peut révéler des signes de décompensation cardiaque droite (OMI, turgescence jugulaire, hépatomégalie, reflux hépato-jugulaire). A l'auscultation cardiaque, on peut entendre un «éclat» du B2 au foyer pulmonaire, un B4 dû à l'hypertrophie ventriculaire droite, et un souffle de Graham-Steel (souffle holodiastolique pulmonaire sur régurgitation pulmonaire).^{2,3}

Le bilan diagnostique, visant essentiellement à exclure les différentes formes d'HTAP secondaires, comprend les examens suivants: un ECG, une radiographie de thorax, une échocardiographie, des fonctions pulmonaires, un examen de sang comprenant la fonction hépatique ainsi que des sérologies pour le VIH et les collagénoses, une étude du sommeil (oxymétrie nocturne avec éventuellement une polysomnographie), un angio-CT pulmonaire avec éventuellement une angiographie pulmonaire et un cathétérisme cardiaque complet. Une biopsie pulmonaire n'est généralement pas nécessaire.^{2,3}

Le traitement pharmacologique de l'HTAP primaire comprend d'abord l'anticoagulation (en raison du risque de thrombose et d'embolisation dû au flux pulmonaire altéré, de la dilatation des cavités cardiaques droites et de la stase veineuse), et le traitement vasodilatateur, comprenant les anti-calciques, les analogues des prostacyclines et les antagonistes des récepteurs à l'endothéline.^{2,3,5}

Le traitement chirurgical par transplantation pulmonaire a montré de bons résultats chez les patients souffrant d'HTAP primaire avec une survie à 1 année entre 65% et 70%. Par ailleurs, on constate généralement une récupération de la fonction du ventricule droit, même lorsque celle-ci était sévèrement atteinte. De plus, aucune récurrence de l'HTAP post-transplantation n'a été documentée à ce jour.^{2,6}

Messages :

1. Le diagnostic clinique précoce de l'HTAP primaire est difficile en raison de la symptomatologie peu spécifique.
2. Il convient de suspecter la présence d'une HTAP primaire en présence d'une dyspnée progressive chez un patient jeune (35-40 ans), notamment lorsque celle-ci est accompagnée de douleurs angineuses, d'épisodes de lipothymies ou de syncopes, de fatigabilité et d'œdèmes périphériques.
3. Dans le cadre d'une HTAP primaire, la transplantation pulmonaire permet la disparition d'une insuffisance cardiaque droite, même lorsque celle-ci est sévère.

Références :

1. JG Murphy et al. Long-term outcome after surgical repair of isolated atrial septal defect. *N Engl J Med* 1990; 323 : 1645-1650.
2. LJ Rubin. Primary pulmonary hypertension. *N Engl J Med* 1997; 336: 111-117.
3. SP Gaine, LJ Rubin. Primary pulmonary hypertension. *Lancet* 1998; 352: 719-725.
4. S Rich, ed. Executive summary from the World Symposium on Primary Pulmonary Hypertension 1998; Evian, France, September 6-10, 1998, cosponsored by the World Health Organization.
5. LJ Rubin et al. Bosentan therapy for pulmonary arterial hypertension. *N Engl J Med* 2002; 364: 896-903.
6. MK Pasque et al. Single lung transplantation for pulmonary hypertension. Three-month hemodynamic follow-up. *Circulation* 1991; 84: 2275-2279.

Cas préparé par le Dr Amir-Ali Fassa et le Dr Marc Zimmermann

A CŒUR OUVERT

Une publication périodique du Service de cardiologie,
Département cardio-vasculaire médico-chirurgical,
Hôpital de la Tour, Meyrin/Genève

N° 34 – Septembre 2003

FAIT CLINIQUE

Patiente de 58 ans, obèse, diabétique insulino-dépendante, hypertendue et hypercholestérolémique, hospitalisée pour un infarctus inférieur au décours.

La coronarographie effectuée à 48 heures révèle une maladie coronarienne tritronculaire avec une sténose de 70% de l'artère interventriculaire antérieure moyenne, une sténose de 70% de l'artère circonflexe proximale, ainsi qu'une occlusion de l'artère coronaire droite qui est partiellement collatéralisée par la coronaire gauche. La fonction systolique globale du ventricule gauche est conservée avec une fraction d'éjection à 60%. (figure 1a, 1b).

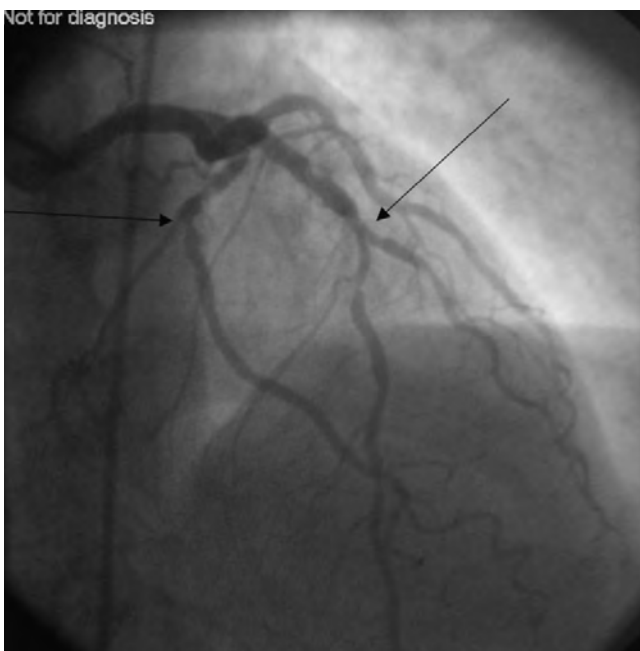


Figure 1a

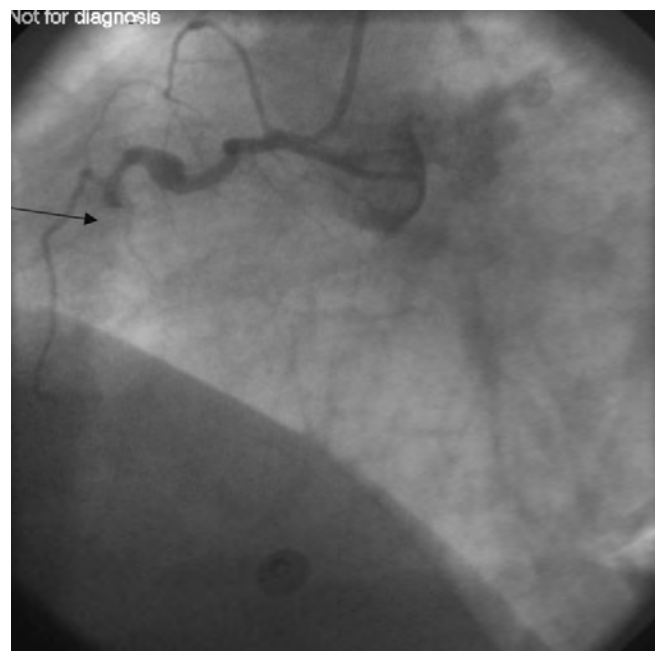


Figure 1b

Que faut-il faire?

On procède à une désobstruction de la coronaire droite avec pose d'un stent avec bon résultat (TIMI 3). (figure 2a). Une angioplastie de l'IVA et de la circonflexe est alors prévue dans un deuxième temps.

Cependant, dix jours plus tard, la patiente présente une récurrence de symptômes avec douleurs thoraciques accompagnées d'ondes T négatives dans le territoire antérieur sans élévation des marqueurs sériques (troponine, CK). Une nouvelle angiographie est pratiquée.

Celle-ci montre une perméabilité du stent de la coronaire droite. On procède alors à une angioplastie de la bifurcation IVA-diagonale avec implantation d'un stent Cypher (sirolimus) et à une angioplastie avec implantation d'un stent conventionnel sur l'artère circonflexe proximale avec un bon résultat dans les deux vaisseaux. (figure 2b).

L'Aspirine est poursuivie au long cours en association avec le Plavix (clopidogrel) pendant 3 mois.

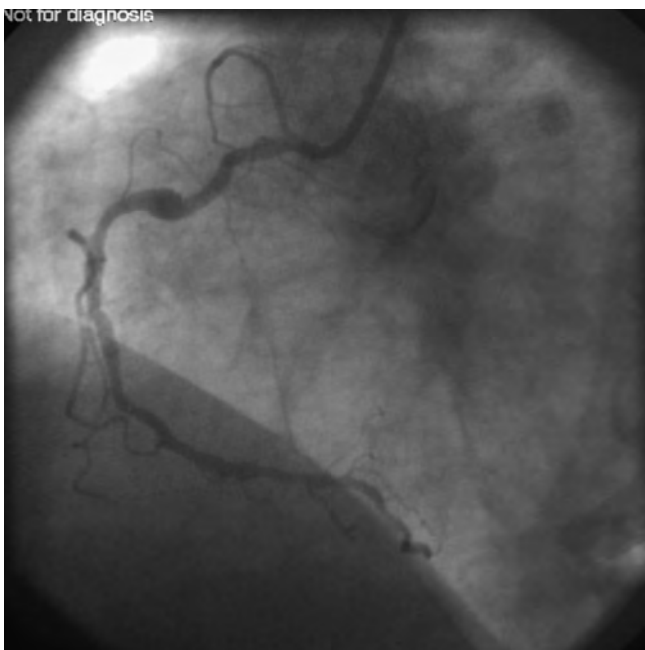


Figure 2a

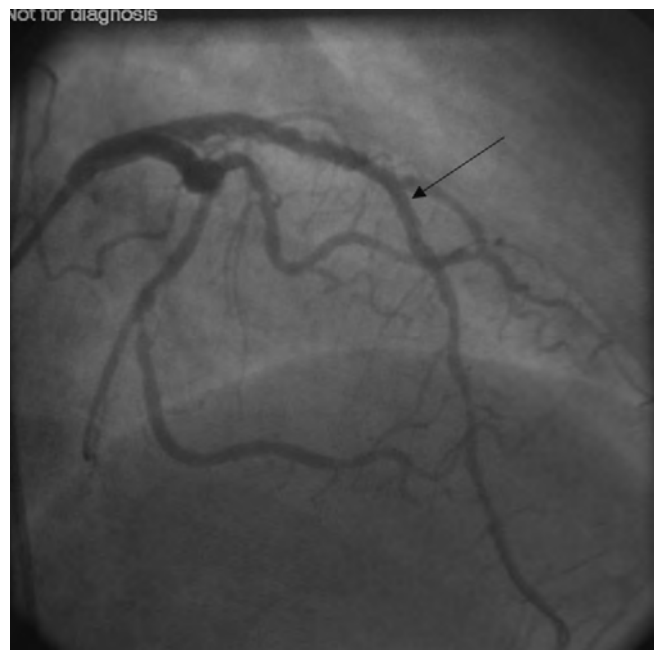


Figure 2b

L'évolution est favorable dans un premier temps, mais 6 mois plus tard la patiente présente une nouvelle récurrence de douleur retrosternale constrictive avec modifications électrocardiographiques dans le territoire latéral mais sans mouvement enzymatique.

Que faut-il faire ?

En raison de cette symptomatologie d'angor typique, du contexte diabétique, 6 mois après implantation de 3 stents, on suspecte une resténose intra-stent et on pratique une coronarographie diagnostique sans test fonctionnel préalable.

La coronarographie montre une perméabilité des 3 stents sans signe de resténose. (figure 3).

Les symptômes de la patiente sont probablement à mettre sur le compte d'une sténose sur une petite branche diagonale.

L'évolution est favorable avec un traitement médical.

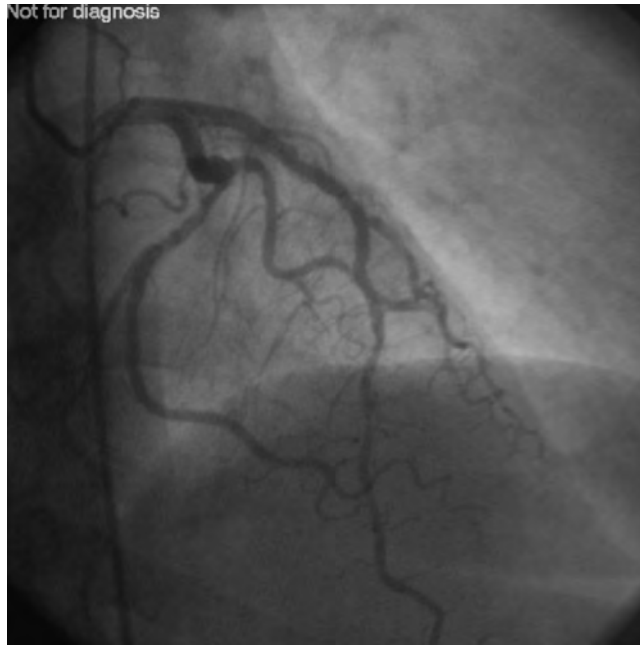


Figure 3

Discussion :

Le traitement de choix de la maladie coronarienne multitronculaire, notamment chez le patient diabétique, est en principe chirurgical (1).

Comparativement au traitement chirurgical, la revascularisation par angioplastie percutanée (PTCA) n'est pas grevée de surmortalité mais comporte un risque de récurrence à moyen terme plus élevé, imputable essentiellement au risque de resténose dans les 6 premiers mois (1).

La récente introduction clinique des stents «actifs» libérant des substances antiprolifératives dans la paroi artérielle risque fort de changer cette attitude dans les années à venir.

En effet, les résultats de l'étude RAVEL récemment publiée semblent suggérer la disparition du phénomène de resténose chez des patients sélectionnés (2).

L'étude SIRIUS pondère quelque peu ces résultats avec cependant un taux de resténose qui reste < 10%. L'analyse du sous-groupe des patients diabétiques confirme une diminution importante de 65% de la resténose (3).

D'autres substances sont actuellement en cours d'évaluation. Le paclitaxel avec ses propriétés anti-prolifératives a donné des résultats encourageants dans l'étude TAXUS II ainsi que dans ASPECT (4).

Au vu de ces données, la PTCA pourrait devenir dans un futur proche le traitement de choix pour la maladie multitronculaire indépendamment de leur statut diabétique.

Ceci devra être confirmé par des études en cours visant à comparer les stents enrobés à la chirurgie dans le traitement de la maladie multitronculaire.

Par ailleurs, soulignons la nécessité de poursuivre un traitement antiplaquettaire associant l'Aspirine au long cours et le Plavix (clopidogrel) pendant un minimum de 3 mois, afin de diminuer le risque de thrombose tardive, potentiellement lié à la réendothélialisation ralentie par le sirolimus ou le paclitaxel.

Messages :

1. Le traitement de la maladie coronarienne multitronculaire, notamment chez le patient diabétique, était, jusqu'ici, en principe chirurgical.
2. L'avènement récent de stents actifs avec un taux de resténose nettement plus faible représente déjà une alternative intéressante au traitement chirurgical chez ces patients.
3. La poursuite d'une double association antiplaquettaire prolongée est impérative.

Références :

1. Serruys PW, Unger F, Sousa E et al. Comparison of coronary-artery bypass surgery and stenting for the treatment of multivessel disease. *New Engl J Med* 2001; 344 (15):1117-1124.
2. Morice M.-C, Serruys PW, Sousa E et al. A randomized comparison of a sirolimus-eluting stent with a standard stent for coronary revascularization. *New Engl J Med* 2002; 346 (23):1773-1780.
3. Oral communication, Leon M. TCT, Washington septembre 2002.
4. Park SJ, Shim WH, Ho DS et al. A paclitaxel-eluting stent for the prevention of coronary restenosis. *New Engl J Med* 2003; 348: 1537-45.

Cas préparé par les Drs Caroline Frangos et Edoardo De Benedetti.

A CŒUR OUVERT

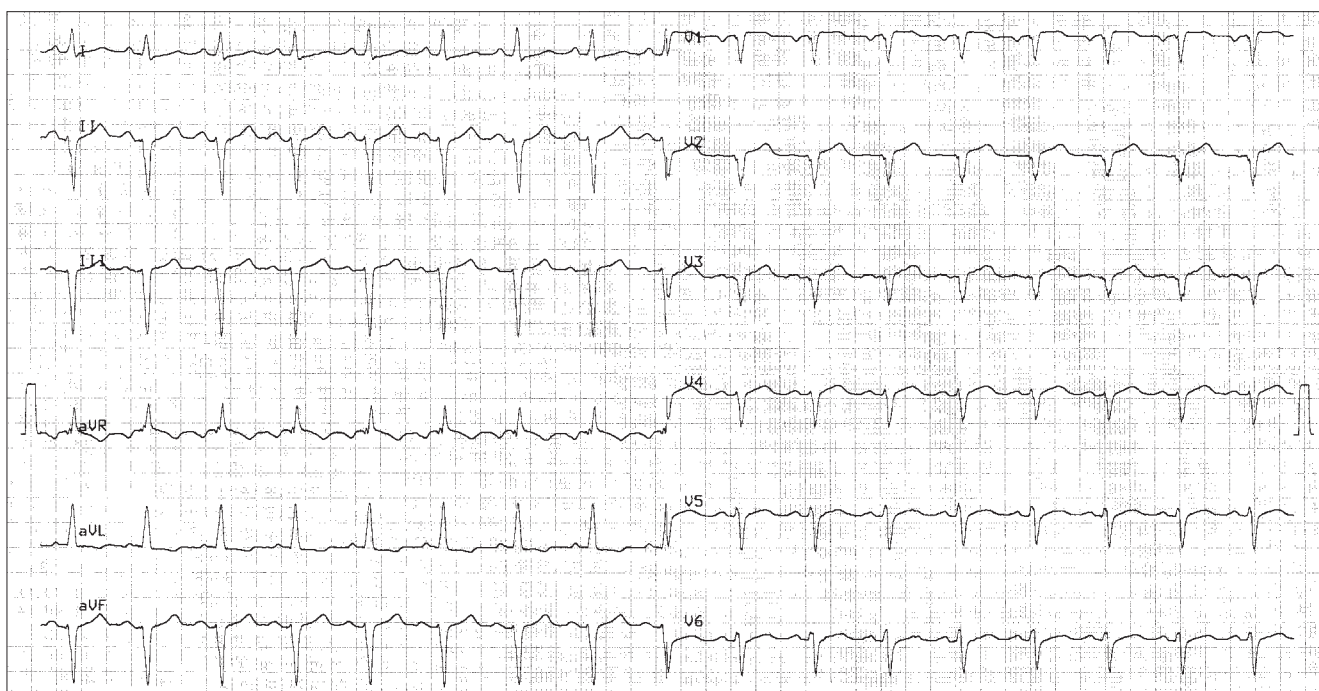
Une publication périodique du Service de cardiologie,
Département cardio-vasculaire médico-chirurgical,
Hôpital de la Tour, Meyrin/Genève

N° 35 – Octobre 2003

Fait clinique

M. C. est un cadre intermédiaire de 58 ans en bonne santé habituelle. Il a présenté il y a trois mois un infarctus antérieur étendu inaugural. Il ne s'est rendu à l'hôpital que 5 heures après le début des douleurs et une coronarographie a été réalisée 1 heure plus tard. L'examen a montré une occlusion proximale isolée de l'artère interventriculaire antérieure; une angioplastie avec implantation d'un stent a été réalisée avec succès. L'élévation des enzymes myocardiques a été lente, signifiant que la revascularisation myocardique tardive n'a pas été très efficace pour limiter la taille de l'infarctus. L'évolution hospitalière a été favorable. Le patient a quitté l'hôpital 7 jours après l'admission et a suivi un programme de réadaptation ambulatoire.

A l'époque de l'infarctus, les facteurs de risque vasculaires comprenaient un tabagisme à 1 paquet de cigarettes par jour, ayant débuté à l'âge de 20 ans; un cholestérol total augmenté à 6,5 mmol/l avec un cholestérol LDL à 4,6; une pression artérielle de 16/9,5 cmHg; un excès pondéral avec un BMI à 28 kg/m² et une inactivité physique. Le traitement introduit à l'hôpital a consisté en une statine, un inhibiteur de l'enzyme de conversion associé à un diurétique, un bêtabloquant et de l'Aspirine. Le patient a cessé de fumer et suit maintenant un programme de réadaptation ambulatoire de phase 3 («maintenance»). Vous revoyez M. C. à votre consultation. Il n'a pas de plainte cardiaque. L'examen physique montre un bon état général, une pression artérielle de 13/8 cmHg et un pouls régulier à 58/min; l'auscultation cardiaque est normale et il n'y a pas de signe d'insuffisance cardiaque. L'ECG (fig. 1) montre un ancien infarctus antérieur étendu.



Après l'examen, le patient commence à vous parler de ses problèmes sexuels. Il est marié depuis 35 ans et a eu jusqu'à l'infarctus une sexualité satisfaisante. La situation s'est modifiée depuis lors, les rapports sexuels étant devenus très rares avec de grandes difficultés à maintenir une érection.

Que faites-vous ?

Proposez-vous des examens complémentaires ?

La notion d'une revascularisation myocardique tardive au stade aigu de l'infarctus et l'étendue de la cicatrice sur l'ECG vous font craindre une diminution importante de la fonction systolique ventriculaire gauche. Vous demandez alors un échocardiogramme. L'examen montre une akinésie antéro-apicale étendue avec une fraction d'éjection abaissée à 35%. Vous faites faire une épreuve ergométrique: l'aptitude physique est satisfaisante (palier maximal: 125 watts) en dépit de la contractilité ventriculaire gauche diminuée et il n'y a pas de symptôme ou de signe d'ischémie à l'effort.

Trois mesures ont été prises pour tenter d'améliorer les problèmes sexuels: une longue discussion à visée psychothérapeutique a été entreprise; le diurétique a été arrêté; et du sildénafil a été prescrit (50 mg de Viagra®). La situation s'est améliorée rapidement et le sildénafil a pu être abandonné après quelques semaines.

Commentaire

De nombreuses publications ont montré que l'activité sexuelle diminue généralement après un infarctus du myocarde. L'étude que nous avons réalisée autrefois¹ avait porté sur 100 patients masculins (âge moyen 58 ans) revus ambulatoirement une année environ après un infarctus. Les patients avaient indiqué que la reprise de l'activité sexuelle, si elle avait eu lieu, était survenue entre le 2^e et le 3^e mois après l'infarctus. Par comparaison avec l'activité avant l'infarctus, elle était inchangée dans 36 cas (dont nulle dans 15), diminuée dans 62 (dont nulle dans 19) et augmentée dans 2. Les raisons avancées par les patients pour expliquer la diminution de fréquence de leurs rapports sexuels étaient, par ordre de fréquence décroissante: chute de la libido, sentiments dépressifs, angoisses du patient et/ou de l'épouse (en particulier par crainte d'une récurrence ou d'une mort subite).

A noter qu'il n'y avait pas eu de corrélation entre l'aptitude physique mesurée au test d'effort et la fréquence des rapports sexuels. Ainsi, certains patients qui avaient conservé une aptitude physique élevée n'avaient plus d'activité sexuelle, alors que d'autres avaient des relations sexuelles relativement fréquentes malgré une très faible aptitude physique.

Plusieurs études ont montré que la fréquence cardiaque maximale au cours de rapports sexuels conjugaux s'élève à 90-144/min, moyenne 117, pendant 10 à 15 sec. Cette augmentation n'est pas supérieure à celle atteinte par les patients au cours de leurs activités quotidiennes habituelles.

Le médecin traitant a un rôle essentiel à jouer dans la prise en charge psychothérapeutique des patients. Dans notre étude¹, la majorité des patients avait déclaré ne pas avoir eu l'occasion ou la possibilité de parler de leurs problèmes sexuels avec leur médecin. Il paraît nécessaire d'en discuter systématiquement et de laisser les patients exprimer leurs craintes à ce sujet. Il est en particulier important d'expliquer qu'il est extrêmement rare qu'un infarctus ou une mort subite survienne pendant un rapport sexuel².

A noter que les cas bien connus dans le grand public de personnages célèbres décédés dans ces circonstances l'ont presque toujours été lors de rapports extraconjugaux. Cela a été le cas par exemple d'un président de la République française mort en 1899 dans les bras d'une demi-mondaine célèbre. En ce qui concerne les crises d'angor pouvant survenir pendant les rapports sexuels, la prise prophylactique de Nitroglycérine est à recommander.

Les principales étiologies des dysfonctions sexuelles chez les patients coronariens sont : psychologiques, vasculaires et médicamenteuses. Il existe une association bien documentée entre la dépression et la dysfonction érectile. D'autre part, la dysfonction endothéliale joue un rôle majeur en cas de maladie coronarienne³. Les médicaments et les toxiques les plus souvent responsables d'une dysfonction érectile sont l'alcool, les drogues, les antidépresseurs et les médicaments cardiovasculaires. De nombreux médicaments cardiovasculaires ont été incriminés mais les principaux sont les diurétiques⁴, l'effet des bêtabloquants étant moins bien documenté.

Les inhibiteurs de la 5-phosphodiesterase constituent un progrès majeur dans le traitement de la dysfonction érectile. Les études initiales portant sur l'action anti-angineuse du sildénafil s'étaient révélées décevantes mais avaient fait découvrir un effet bénéfique sur les érections. Ce médicament, par l'intermédiaire d'une libération d'oxyde nitrique, relâche entre autres, les cellules musculaires lisses des artères, artérioles et sinusoides du pénis, favorisant ainsi l'érection en réponse à une stimulation sexuelle.

En plus du sildénafil, le tadalafil et le vardénafil devraient être disponibles prochainement en Suisse ; bien que l'effet de base de ces médicaments soit le même, il existe des différences dans le début de l'effet, la durée d'action et les effets secondaires. Les principaux effets secondaires sont les flushs, la congestion nasale, les vertiges, les troubles digestifs et l'hypotension artérielle. Ces médicaments sont efficaces dans environ 70% des cas⁵, surtout si l'impuissance est psychogène.

L'administration concomitante d'inhibiteurs de la 5-phosphodiesterase et d'autres donneurs d'oxyde nitrique (en particulier les dérivés nitrés) est absolument contre-indiquée en raison du risque d'hypotensions artérielles potentiellement mortelles. Une alternative thérapeutique est représentée par le chlorhydrate d'apomorphine (Uprima®).

A noter que le traitement de la dysfonction érectile est déconseillé chez les patients à haut risque (angor instable, hypertension non contrôlée, insuffisance cardiaque sévère, infarctus de moins de 2 semaines, accident vasculaire cérébral récent, arythmies ventriculaires graves, cardiomyopathie obstructive ou sténose aortique sévère) aussi longtemps que leur condition cardiaque n'a pas été évaluée complètement, traitée et stabilisée.

En cas d'échec des mesures à la disposition du praticien, il y aura lieu d'adresser le patient à un spécialiste en sexologie : urologue ou psychiatre.

Messages :

1. Les troubles sexuels sont fréquents chez les patients coronariens, en particulier après un infarctus. L'étiologie est probablement mixte, psychologique et vasculaire, dans la majorité des cas. Certains médicaments, en particulier les diurétiques, jouent également un rôle défavorable.
2. Le médecin traitant a un rôle important à jouer dans la prise en charge psychothérapeutique des patients.
3. Les nouveaux médicaments, en particulier les inhibiteurs de la 5-PDE, constituent un progrès majeur dans le traitement des dysfonctions érectiles.

Références :

1. Bloch A, Maeder J-P. La sexualité des coronariens. Méd. Hyg 1973 ; 31 : 43-47.
2. Parzeller M et al. Sudden cardiovascular death in correlation with sexual activity – results of a medicolegal postmortem study from 1972-1998. Eur Heart J 2001 ; 22 : 610-616.
3. Solomon H et al. Erectile dysfunction and the cardiovascular patient: endothelial dysfunction is the common denominator. Heart 2003 ; 89 : 251-254.
4. Grimm RH et al. Long-term effects on sexual function of five antihypertensive drugs and nutritional hygienic treatment in hypertensive men and women. Treatment of Mild Hypertension Study (TOMHS). Hypertension 1997 ; 29 : 8-14.
5. Goldstein I et al. Oral sildenafil in the treatment of erectile dysfunction. N Engl J Med 1998 ; 338 : 1397-1404.

Cas préparé par le Dr Antoine Bloch, chargé de cours

A CŒUR OUVERT

Une publication périodique du Service de cardiologie,
Département cardio-vasculaire médico-chirurgical,
Hôpital de la Tour, Meyrin/Genève

N° 36 – Novembre-Décembre 2003

Fait clinique

Il s'agit d'un patient de 72 ans présentant une HTA, une hypercholestérolémie et une obésité. Dans le cadre d'un bilan d'adénocarcinome de la prostate, un CT scan thoraco-abdominal est effectué en 1998. Celui-ci met en évidence une dilatation anévrysmale de l'aorte sous-rénale de 3.8-4 cm, partiellement thrombosée avec extension sur l'artère iliaque commune droite. Ce patient est encore actif, il n'a aucune plainte cardio-vasculaire et une radiothérapie est envisagée comme traitement complémentaire de sa néoplasie prostatique.

Quel est votre attitude concernant cette dilatation de l'aorte abdominale ?

- a) Ne rien faire et banaliser.
- b) Envisager une résection.
- c) Prévoir un suivi par ultra-son ou CT scan.

Rappel:

Le diamètre normal de l'aorte abdominale est approximativement de 2 cm (normal: 1.4 à 3 cm). L'anévrisme de l'aorte abdominal (AAA) est défini comme un élargissement du diamètre aortique d'au moins 1.5 fois par rapport à celui mesuré au niveau des artères rénales. Une dilatation de 3 cm est donc considérée comme anévrisme chez la plupart des individus.

La rupture aigue de l'anévrisme de l'aorte abdominale est l'une des urgences les plus redoutées en médecine. En effet, 50% des patients décèdent avant leur arrivée à l'hôpital et la mortalité hospitalière est encore de 30%.

La prise en charge des patients porteurs d'un anévrisme de l'aorte abdominal vise à offrir une cure de cet anévrisme afin d'éviter cette complication tant redoutée tout en sachant que le risque de rupture est proportionnel à la taille de l'anévrisme (risque de rupture à 5 ans de 5% pour un AAA de 4 à 4.9 cm et de 75% pour un AAA de plus de 7 cm).

Les indications actuellement retenues pour la cure de l'AAA sont:

- Un AAA d'une taille > 5.5 cm.
- Un AAA dont la taille augmente de 0.5 cm (ou plus) en 6 mois.
- Un AAA douloureux.
- Présences de complications thrombo-emboliques liées à l'AAA.

Une étude récente¹ a démontré qu'un suivi ultra-sonographique tous les six mois de l'AAA de petite taille (4 à 5.5 cm), avec cure dès la mise en évidence d'un diamètre supérieur à 5.5 cm, offrait une survie moyenne identique à une chirurgie précoce.

Toutefois après huit ans de suivi, la mortalité totale était plus basse dans le groupe bénéficiant d'une chirurgie précoce probablement en relation avec des modifications de style de vie et ceci au détriment d'une mortalité à 30 jours plus élevée liée à la mortalité opératoire. Une attitude d'expectative est donc actuellement recommandée, avec suivi par ultrason ou CT scan tous les six mois.

Un suivi régulier par ultra-son ou CT scan de l'AAA a donc été programmé chez ce patient.

Que faire en attendant que l'indication à la cure de l'AAA soit retenue ?

Si l'étiologie de l'AAA n'est que partiellement en rapport avec l'athérosclérose, l'association entre AAA et maladie athérosclérotique est fréquente.

La recherche et la prise en charge des facteurs de risque cardio-vasculaire doivent être effectuées chez tous les patients porteurs d'un AAA. L'arrêt du tabagisme et le contrôle strict de la tension artérielle sont les mesures les plus efficaces.

Un traitement bêta-bloquant doit être instauré en l'absence de contre-indication celui-ci permettant de ralentir la vitesse d'expansion de l'AAA.

La maladie coronarienne étant souvent associée à l'AAA, un avis spécialisé doit être demandé afin d'évaluer la nécessité d'examen complémentaires à la recherche d'une coronaropathie celle-ci devant être prise en charge le cas échéant avant toute cure chirurgicale d'un AAA.

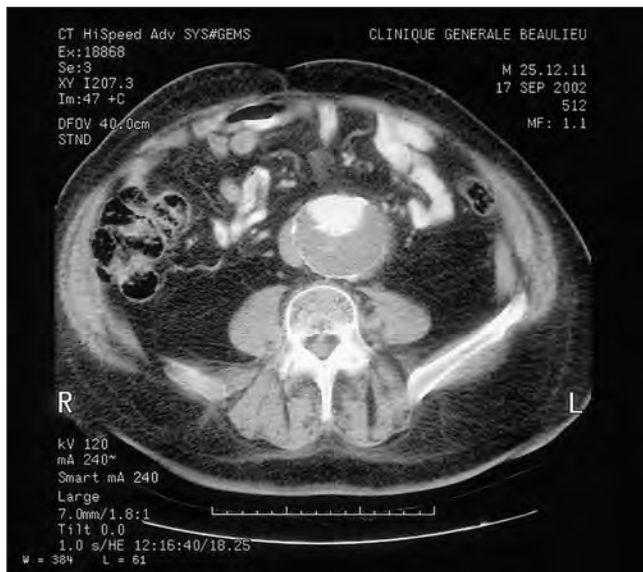

Figure 1a: CT scan abdominal démontrant l'anévrisme de l'aorte abdominale partiellement thrombosé, avec calcifications pariétales.

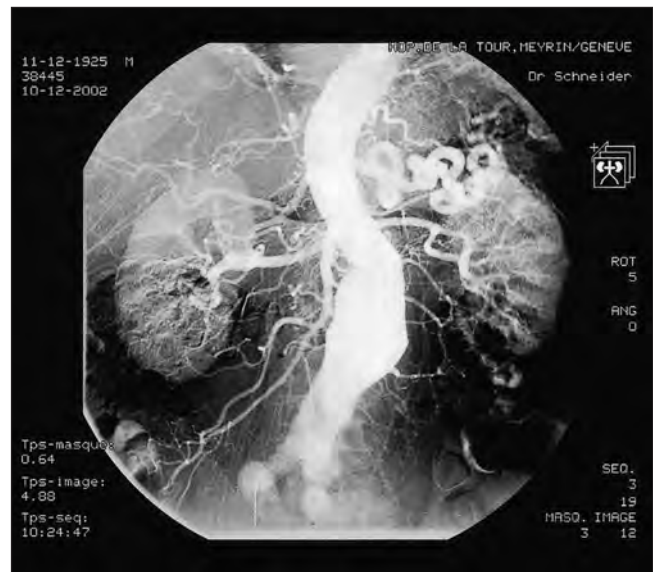


Figure 1b: Aortographie confirmant l'anévrisme de l'aorte abdominale sous-rénale, avec fortes tortuosités.

Dans le cas de notre patient, des contrôles réguliers ont été effectués et l'ultra-son pratiqué en 2003 (soit 5 ans après le diagnostic initial) a montré une augmentation de la taille de l'AAA, atteignant 6.5 cm. L'indication à une cure de cet AAA a alors été retenue (figure 1a et 1b).

Cure d'AAA, affaire de chirurgien, de radiologue ou des deux ?

L'approche traditionnelle de la cure de l'AAA consiste au remplacement de l'aorte anévrysmale par une prothèse. Cette option nécessite une laparotomie effectuée sous anesthésie générale.

Une nouvelle technique existe depuis une quinzaine d'années et consiste en l'implantation d'une prothèse de type stent par voie endoluminale.

Cette endoprothèse est implantée par voie per-cutanée et ne nécessite qu'une anesthésie locale (figure 2a et 2b). L'implantation d'une endoprothèse n'est possible que si la morphologie de l'AAA remplit un certain nombre de critères.

La place de cette approche endovasculaire comparativement à la cure d'AAA traditionnelle n'est pas encore bien établie, l'évolution à long terme n'étant pas encore connue.

Elle reste pour l'instant une option séduisante pour les patients à haut risque opératoire.

L'aortographie effectuée chez notre patient a mis en évidence un AAA remplissant les critères requis pour l'implantation d'une endoprothèse (figure 1b).

Une collaboration étroite entre l'équipe radiologique et l'équipe chirurgicale a permis d'obtenir, dans le cas présent, une exclusion complète de l'AAA par mise en place d'une endoprothèse sous anesthésie locale (figure 2b).

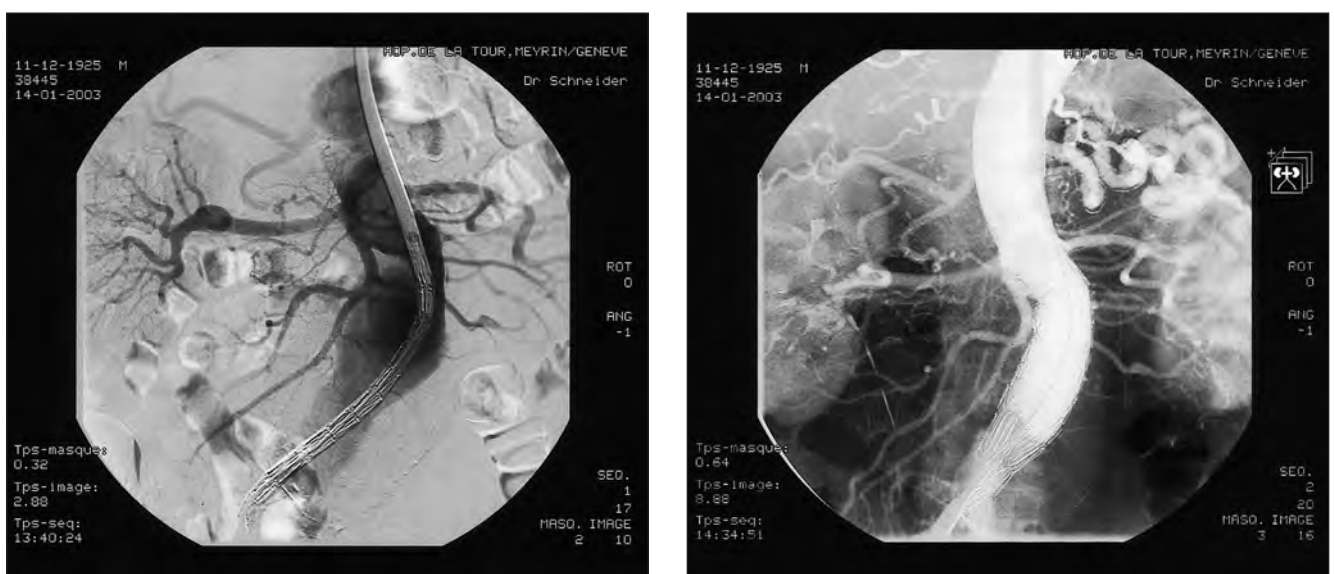


Figure 2a et 2b : Mise en place de l'endoprothèse aortique avant (a) et après (b) déploiement.

Messages :

1. La présence d'un AAA asymptomatique (> 3 cm; < 5.5 cm) nécessite un suivi régulier par ultrason ou CT scan.
2. En présence d'un AAA, une prise en charge optimale des facteurs de risque cardiovasculaire doit être instaurée. L'arrêt du tabagisme, un contrôle strict de la tension artérielle et l'introduction d'un traitement par bêta-bloquant sont recommandés.
3. L'indication à une cure d'AAA est retenue lorsque ce dernier devient symptomatique ou lorsque sa taille devient supérieure ou égale à 5.5 cm.
4. La mise en place d'une prothèse endovasculaire est une alternative à la cure chirurgicale de l'AAA. Cette option est pour l'instant réservée aux personnes à haut risque opératoire.
5. Avant toute prise en charge chirurgicale d'un AAA, une coronaropathie sous-jacente doit être recherchée et traitée le cas échéant.

Références :

1. The United Kingdom Small Aneurysm Trial Participants. Long-term outcomes of immediate repair compared with surveillance of small abdominal aortic aneurysm. *N Engl J Med* 2002; 346: 1445-52.
2. Abdominal Aortic Aneurysm. Up to date 2002; vol. 10 n° 3.
3. Blum U, Voshage O, Lammer J, Beyersdorf F, Töllner D, Kretschmer E, Spillner E, Polterauer, Nagel U, Hölzenbein, Thurnher S and Langer M. Endoluminal Stent-Grafts For Infrarenal Abdominal Aortic Aneurysms. *N Engl J Med* 1997; 336:13-20.
4. Powell J and Greenhalgh R. Small Abdominal Aortic Aneurysm. *N Engl J Med* 2003; 348: 1895-901.

Cas préparé par les Drs Stephane Zaza et P.-A. Schneider

A CŒUR OUVERT

Une publication périodique du Service de cardiologie,
Département cardio-vasculaire médico-chirurgical,
Hôpital de la Tour, Meyrin/Genève

N° 37 – Janvier 2004

Fait clinique

Il s'agit d'une jeune patiente de 15 ans en bonne santé habituelle, chez qui l'on constate une tension artérielle élevée lors d'un contrôle de routine. Elle nous est adressée pour bilan au printemps 2003.

Mlle F. est une jeune fille active, pratiquant le ski et l'équitation. Hormis une tendance à l'asthme d'effort par temps froid, elle ne présente aucune plainte somatique. Elle n'a pas d'antécédents médicaux particuliers, sa croissance a été normale, et elle a eu ses premières règles deux mois auparavant.

A l'examen clinique, l'état général est excellent, le pouls est régulier à 60/min et la tension artérielle est mesurée à 160/100 mmHg aux deux bras en position couchée. Les jugulaires sont plates à 45°. Le choc de pointe est en place et l'on ausculte un souffle systolique éjectionnel 3/6, maximum à l'apex et irradiant en écharpe et dans le dos. Il n'y a pas de clic audible. Les artères radiales sont bien palpables des deux côtés, ainsi que les carotides. Les pouls fémoraux sont faibles et ni les pédieuses ni les tibiales postérieures ne sont palpables. Les artères intercostales ne sont pas palpables.

L'électrocardiogramme de repos montre un rythme sinusal avec une arythmie respiratoire. L'intervalle PQ est à 0,12 secondes. L'amplitude des QRS est compatible avec une hypertrophie ventriculaire gauche, et les ondes T sont biphasiques ou plates en aVF, V4 à V6, suggérant une surcharge du ventricule gauche.

Quel est votre diagnostic, et quels examens faites-vous pour le confirmer ?

La coexistence chez une jeune patiente d'une hypertension artérielle franche, associée à des pouls faibles ou absents aux membres inférieurs, doit faire évoquer le diagnostic de coarctation aortique.

L'échocardiographie transthoracique montre une bicuspidie aortique avec un gradient transvalvulaire moyen de 9 mmHg, sans régurgitation aortique significative. Le ventricule gauche est de taille normale avec une fraction d'éjection normale, sans hypertrophie ventriculaire gauche. En vue suprasternale, image de coarctation aortique avec un flux antérograde accéléré.

L'imagerie par résonance magnétique (IRM) confirme une coarctation focale serrée, sans hypoplasie de l'arche, avec une dilatation post-sténotique modérée (18 mm) et une aorte thoracique basse de diamètre normal à 13 mm (figure 1). De nombreuses collatérales sont bien visibles, notamment par l'intermédiaire de la première intercostale et des artères mammaires.

Quelles sont les options thérapeutiques ?

Après analyse du cas et discussion approfondie avec la patiente et sa famille, le choix d'une intervention percutanée avec implantation de stent est décidée. En effet, l'anatomie de la lésion s'y prête bien et la valvulopathie aortique ne nécessite actuellement aucune mesure chirurgicale.

Aortographie, angioplastie et stent aortique: l'intervention est pratiquée sous anesthésie générale, par voie percutanée fémorale droite. L'aortographie confirme l'existence d'une sténose serrée, avec un passage résiduel de 3 mm, réalisant une sténose de l'ordre de 80% (figure 2). L'on procède alors à une angioplastie et à l'implantation d'un stent métallique de 39 x 10 mm qui est ensuite dilaté avec un ballon de 14 mm de diamètre avec obtention d'un bon résultat final (figure 3). La sténose résiduelle est estimée à environ 20%. Le gradient systolique est passé de 50 mmHg à 6 mmHg. La patiente peut quitter l'hôpital le lendemain de l'intervention avec un traitement d'aspirine 100 mg/j à poursuivre pendant 3 mois.

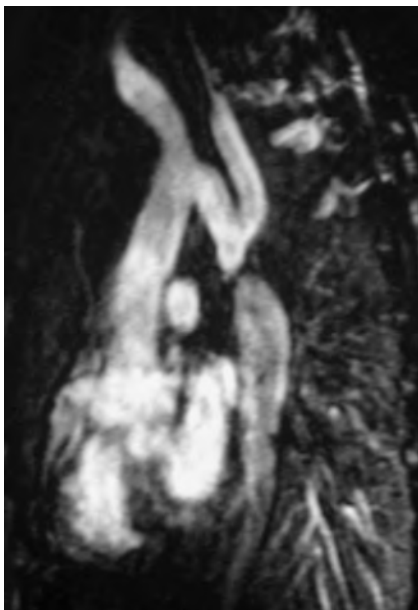

Figure 1 : IRM.

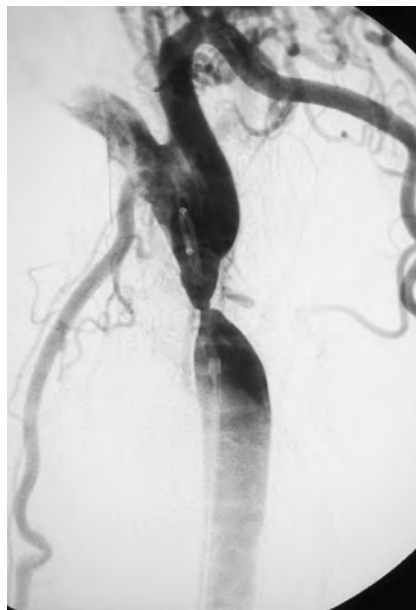


Figure 2 : Aortographie initiale de l'aorte thoracique descendante.

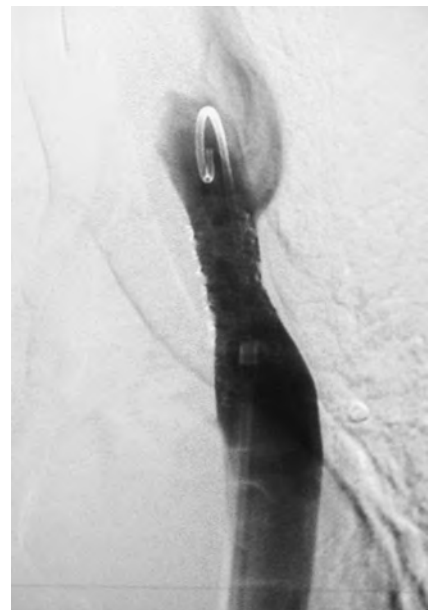


Figure 3 : Aortographie après stent.

Suivi à 3 mois: Pas de plaintes, reprise d'une vie normale. La tension artérielle n'est toutefois que partiellement normalisée, avec des valeurs de 140/80 aux deux bras. L'index bras-cheville est de 0.86, avec un gradient systolique résiduel de 12 à 20 mmHg entre les membres supérieurs et inférieurs. L'on se propose d'attendre encore quelques mois avant de décider d'un traitement hypotenseur au long cours.

Suivi à long terme: Un contrôle échocardiographique annuel est prévu pour la valvulopathie aortique, et un CT-scan de la crosse aortique à 1-2 ans afin d'évaluer l'évolution de la sténose. En cas de progression du gradient et/ou de sténose résiduelle excessive une fois la croissance achevée, une nouvelle dilatation au ballon seul pourrait être pratiquée afin d'augmenter encore l'expansion du stent.

Discussion :

La coarctation de l'aorte est un rétrécissement malformatif de l'arche aortique distale à la jonction du canal artériel. La lésion est le plus souvent focale, mais s'étend parfois sur un plus long segment (lésion tubulaire). La circulation collatérale se développe habituellement dès la naissance, lorsque le canal artériel se ferme.

Une coarctation est présente chez 6 à 8% des patients avec une cardiopathie congénitale. Elle est trois fois plus fréquente chez l'homme que chez la femme, et est souvent associée à d'autres malformations cardiovasculaires. Parmi celles-ci, la plus fréquente est la bicuspidie aortique, présente dans environ 70% des cas. D'autres anomalies associées sont le canal artériel persistant, la communication inter-ventriculaire, la communication interauriculaire, la transposition des grands vaisseaux et des anomalies de la valve mitrale. Le diagnostic est le plus souvent posé chez le nouveau-né ou l'enfant et seuls 20% des cas sont diagnostiqués chez l'adolescent ou l'adulte. La sévérité de l'affection dépend non seulement du degré de rétrécissement mais également des lésions cardiaques associées. Chez les patients peu ou pas symptomatiques, la coarctation peut être révélée par une hypertension artérielle. On met alors en évidence un gradient de pression bras-cheville augmenté. Certains patients avec une coarctation significative peuvent toutefois avoir des pouls palpables aux extrémités inférieures. On ausculte généralement un souffle systolique éjectionnel au rebord sternal gauche et des souffles dus à des vaisseaux collatéraux peuvent être auscultés sur tout le précordium et dans le dos.

Les cinq complications majeures de la coarctation sont l'insuffisance cardiaque, la maladie valvulaire aortique, la rupture ou dissection de l'aorte, l'endartérite et l'hémorragie intracérébrale sur rupture d'anévrisme du cercle de Willis. En effet, par rapport à la population générale, les patients avec coarctation ont une incidence plus élevée (environ 10% des cas) d'anévrisme du cercle de Willis et la présence d'une hypertension artérielle associée peut précipiter la rupture.

Le diagnostic clinique est facile, mais malheureusement fréquemment manqué. Deux points sont importants: 1) une coarctation de l'aorte doit être suspectée chez tout patient hypertendu âgé de moins de 50 ans et 2) la palpation des pouls radiaux et fémoraux doit être pratiquée lors de tout examen cardiovasculaire de routine.

Le traitement de la coarctation a longtemps été chirurgical et cette approche reste probablement le meilleur choix lorsqu'il existe une hypoplasie de l'arche avec une longue coarctation tubulée. Différentes techniques percutanées ont été évaluées et les résultats en sont très prometteurs. Dans les années 80, une angioplastie au ballon seul était utilisée, en particulier pour les cas de re-coarctation après chirurgie dans la petite enfance. Pour les lésions de novo, l'angioplastie au ballon était associée à un risque non négligeable d'affaiblissement de la paroi aortique, avec possible rupture aiguë en cours de procédure, ou formation d'anévrismes dans les suites à moyen terme. Plus récemment, l'utilisation systématique de stents métalliques a permis d'obtenir des résultats immédiats plus satisfaisants, tant pour les lésions de novo que pour les récurrences, et de nettement diminuer le risque d'anévrisme. L'âge du patient et sa taille restent toutefois des éléments importants, et les stents ne sont probablement pas indiqués dans la petite enfance, puisque l'accès vasculaire est parfois problématique et que le stent ne grandira pas avec l'aorte.

Le pronostic après correction d'une coarctation isolée est habituellement excellent.

Il est important de contrôler régulièrement la tension artérielle car une hypertension peut persister en l'absence d'obstruction significative (un quart des patients dans la série de Hamdan). Ceci survient principalement chez les patients avec une hypertension artérielle sévère et chez qui la correction s'est faite tardivement. En l'absence de récurrence de coarctation, de tels patients doivent être traités comme ceux avec hypertension essentielle. Un suivi régulier des lésions cardiaques associées est bien entendu aussi indiqué.

Messages :

1. La découverte d'une hypertension artérielle chez un enfant, un adolescent ou un jeune adulte doit faire suspecter une coarctation de l'aorte et les pouls fémoraux doivent être impérativement palpés. Si ceux-ci sont faibles ou absents, des investigations complémentaires doivent être entreprises pour confirmer le diagnostic.
2. La coarctation de l'aorte peut être traitée le plus souvent par angioplastie percutanée et mise en place d'un stent. Cette technique représente actuellement une alternative efficace à la chirurgie.

Références :

1. Hamdan MA, Maheshwari S, Fahey JT, Hallenbrand WE. Endovascular stents for coarctation of the aorta: initial results and intermediate-term follow-up. *J Am Coll Cardiol* 2001 ; 38 : 1518-23.
2. Suarez de Lezo J, Pan M, Romero M, et al. Immediate and follow-up findings after stent treatment for severe coarctation of the aorta. *Am J Cardiol* 1999 ; 83 : 400-6.
3. Marshall AC, Perry SB, Keane JF, Lock JE. Early results and medium-term follow-up of stent implantation for mild residual or recurrent aortic coarctation. *Am Heart J* 2000 ; 139 : 1054-60.

Cas préparé par les Drs Caroline Frangos, Philip Urban et Pierre-Alain Schneider

A CŒUR OUVERT

Une publication périodique du Service de cardiologie,
Département cardio-vasculaire médico-chirurgical,
Hôpital de la Tour, Meyrin/Genève

N° 38 – Février 2004

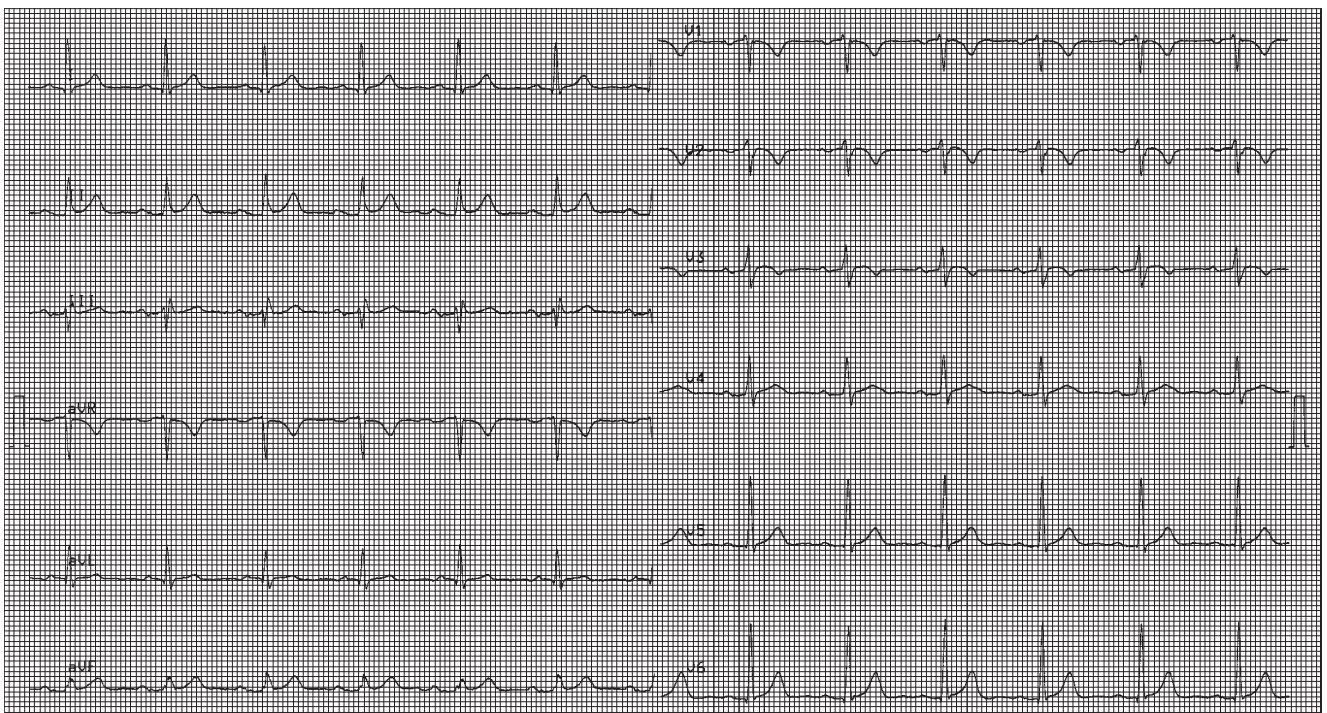
Fait clinique: M^{me} DB – 1928

Patiente retraitée connue pour un excès pondéral, une insuffisance veineuse chronique, une hypertension artérielle, qui présente une symptomatologie de **dyspnée** d'apparition récente.

Son généraliste met en évidence une **anomalie électrocardiographique** et demande un avis cardiologique.

Examen clinique: poids 87 kg pour 160 cm, tension artérielle 140/85 mmHg, pouls régulier à 75/min. Souffle cardiaque d'allure éjectionnelle. Insuffisance veineuse chronique. Pas de signe de thrombophlébite. Plages pulmonaires ventilées de manière symétrique.

ECG n° 1:



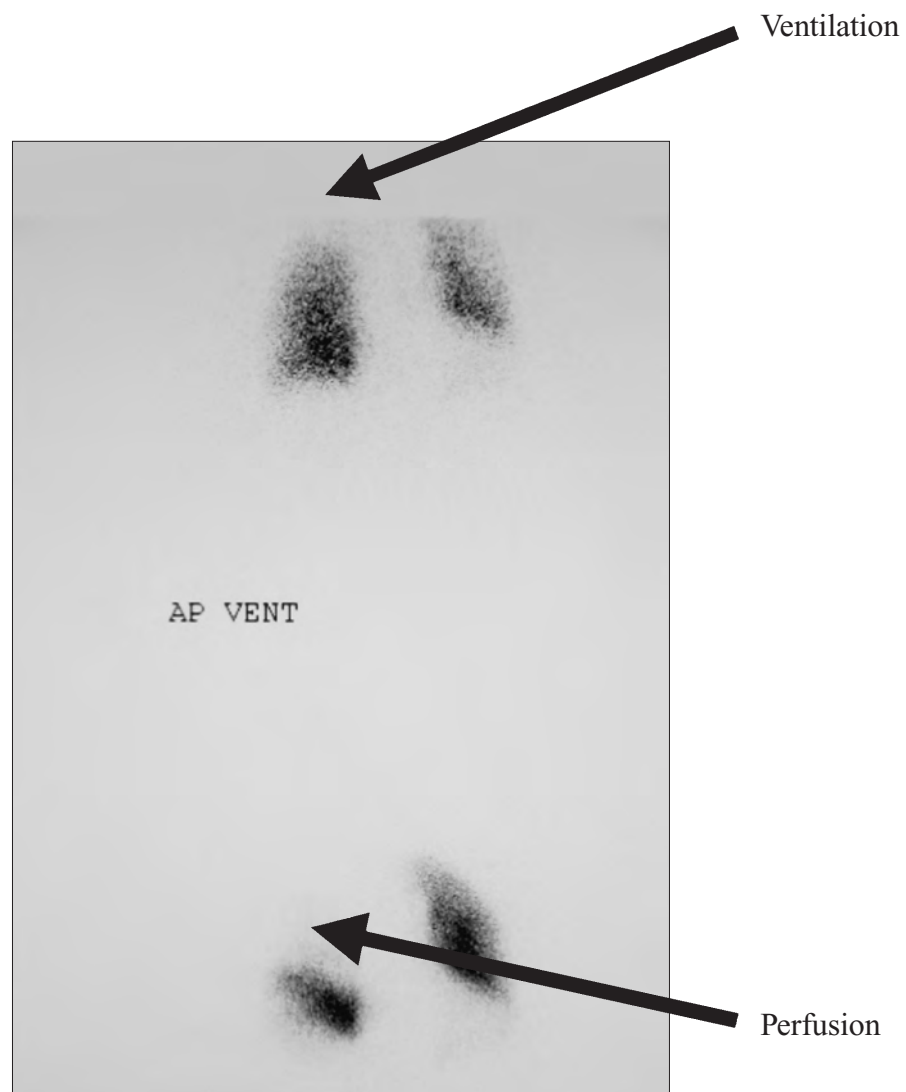Impression?

Attitude?

Echo-Doppler cardiaque: ventricule gauche de taille et de fonction systolique normales, hypertension artérielle pulmonaire sévère (fuite tricuspiddienne mesurée à 3,9 m/sec, permettant de calculer un gradient OD-VD de 62 mmHg, permettant d'estimer une pression systolique dans l'artère pulmonaire à environ 70 mmHg). Ventricule gauche de taille et de fonction systolique normales. Pas de dilatation des cavités cardiaques droites, pas de trouble segmentaire de la contractilité du VD mis en évidence.

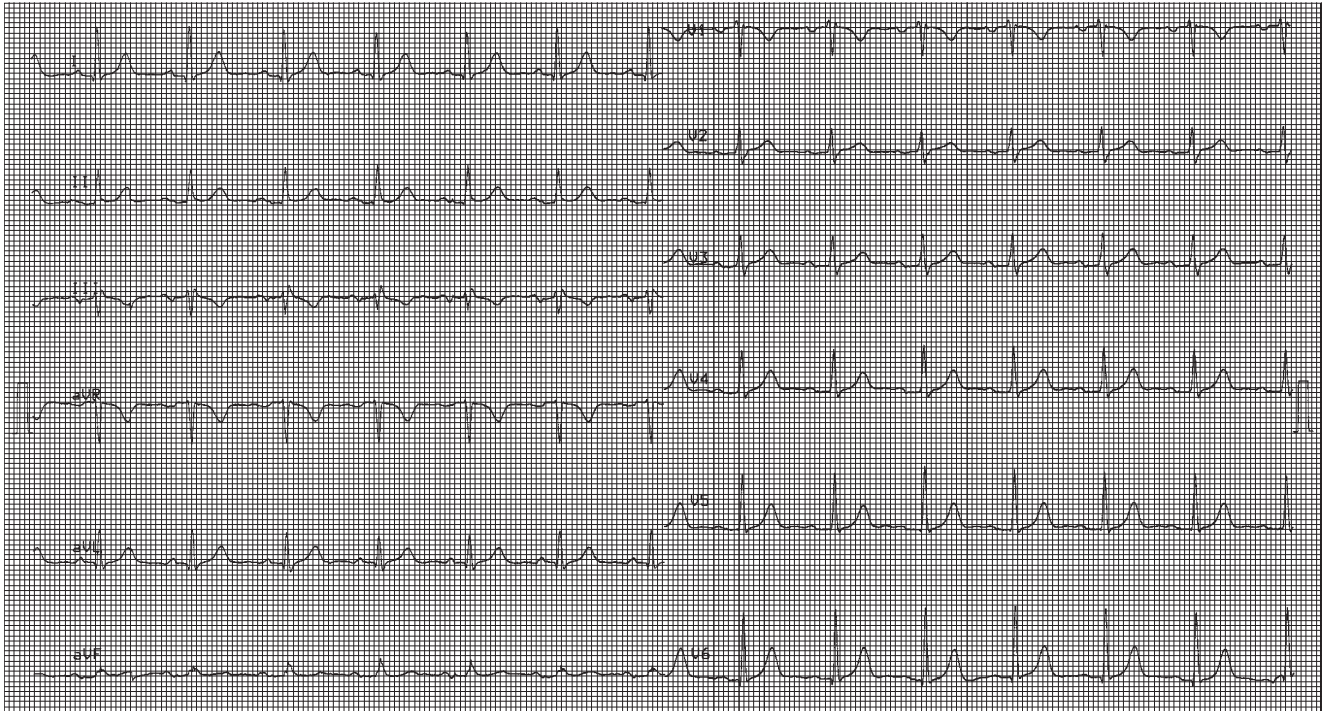
D-dimères: 2,7 ug/ml (norme inférieure à 0,5 ug/ml).

Scintigraphie pulmonaire: lésion perfusionnelle massive du poumon droit avec mismatch très prononcé au niveau du lobe supérieur droit:



Diagnostic: embolie pulmonaire du lobe supérieur droit. La patiente est hospitalisée et une anti-coagulation est débutée; la symptomatologie de dyspnée s'améliore rapidement.

Electrocardiogramme n° 2 (4 mois après instauration d'un traitement de Sintrom): normalisation de la phase terminale de V1 à V3.



Echo-Doppler cardiaque 4 mois après le traitement: normalisation de la pression pulmonaire.

Commentaire:

L'embolie pulmonaire (EP) est une maladie fréquente, favorisée par l'immobilisation, la chirurgie récente (<3 mois), les accidents cérébraux-vasculaires, les antécédents d'accidents thrombo-emboliques et les tumeurs.

La mortalité de l'EP non traitée est d'environ 30%.

Les *symptômes* de l'EP sont variables: dyspnée 73%, douleurs pleurétiques 66%, toux 37%, hémoptysie 13%.

Les *signes cliniques* sont inconstants: tachypnée 70%, râles 51%, tachycardie 30%, B4 24%, P2 accentué 23%.

La combinaison de probabilité clinique, dosage des D-Dimères, scintigraphie pulmonaire et ultra-sons veineux va permettre de confirmer ou d'exclure l'EP.

L'électrocardiogramme est un outil peu sensible et peu spécifique pour dépister une EP; cet examen est toutefois utile pour rechercher une répercussion sur le cœur droit et évaluer la réponse au traitement.

L'échographie cardiaque n'est pas recommandée pour poser le diagnostic de l'EP; c'est toutefois un instrument utile pour identifier les patients à risque (dysfonction systolique droite, hypertension artérielle pulmonaire, visualisation de thrombus et éventuelle mise en évidence d'un foramen ovale perméable).

Messages :

1. La symptomatologie et les signes cliniques de l'embolie pulmonaire sont inconstants et dépendent essentiellement de l'étendue de la réduction du lit pulmonaire et de l'état clinique sous-jacent du patient.
2. Les signes électrocardiographiques de surcharge dans les précordiales droites peuvent être un signe d'appel pour une hypertension artérielle pulmonaire.
3. L'échocardiographie est un instrument peu sensible mais relativement spécifique pour le diagnostic de l'EP ; par contre, c'est un outil très utile pour la stratification du risque.

Références :

1. Echocardiography in the management of pulmonary embolism. *J Intern Med.* 2002; 136: 691-700.
2. Regional right ventricular dysfunction detected by echocardiography in acute pulmonary embolism. *Am J Cardiol* 1996; 78: 469-473.
3. Clinical, laboratory, roentgenographic, and electrocardiographic findings in patients with acute pulmonary embolism and no pre-existing cardiac or pulmonary disease. *Chest* 1991; 100: 598-603.
4. The ECG in pulmonary embolism. Predictive value of negative T waves in precordial leads-80 case reports. *Chest* 1997; 111: 537-43.
5. The clinical course of pulmonary embolism. *N Engl J Med* 1992; 326: 1240-5.
6. The evaluation of suspected pulmonary embolism. *N Engl J Med* 2003; 349: 1247-56.

Cas préparé par le Dr Jacques Lars Hoffmann

A CŒUR OUVERT

Une publication périodique du Service de cardiologie,
Département cardio-vasculaire médico-chirurgical,
Hôpital de la Tour, Meyrin/Genève

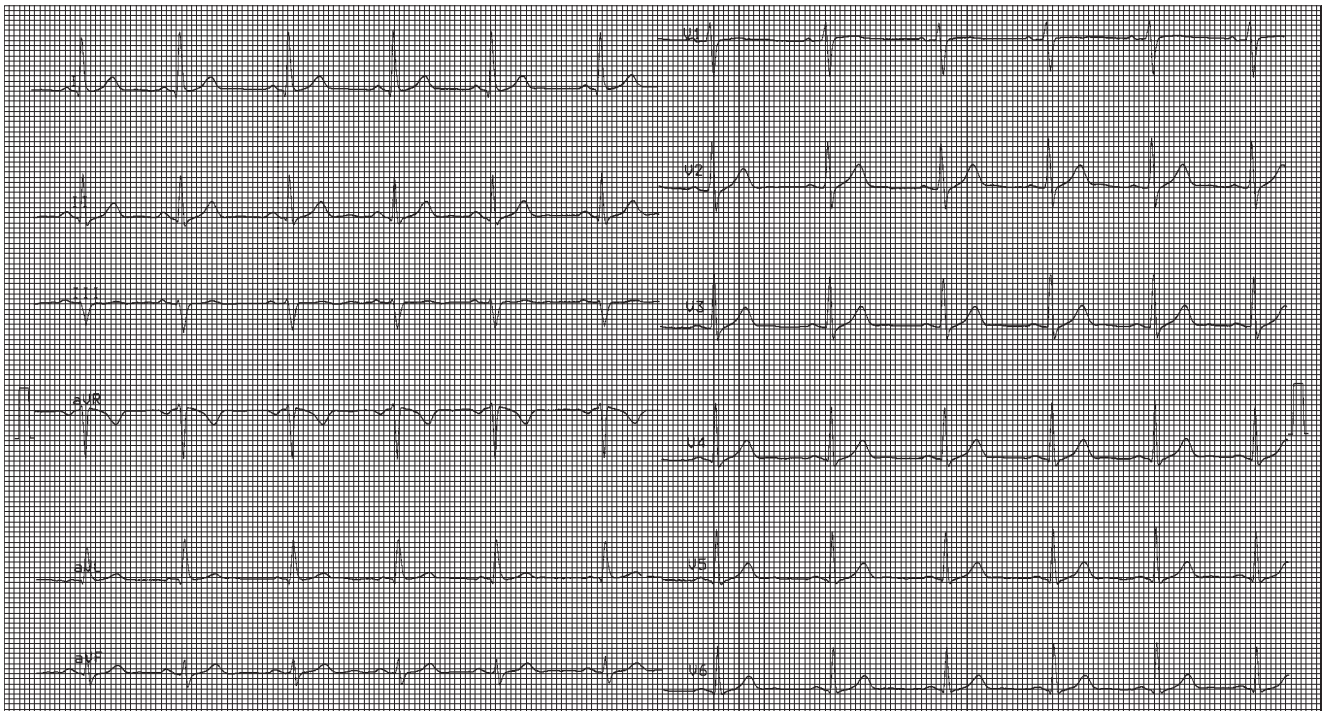
N° 39 – Mars 2004

Fait clinique :

Patient portugais de 41 ans, discrètement tabagique et sédentaire, traité pour une hypercholestérolémie, qui consulte pour des douleurs rétrosternales à type de serrement et de piqûres irradiant dans les 2 bras et dans la gorge sans autres symptômes d'accompagnement, survenant essentiellement le matin au réveil, cédant spontanément en 2 à 3 minutes.

Cette symptomatologie s'amende partiellement sous IPP et AINS, mais ne répond pas à la nitroglycérine sublinguale; elle ne s'est par ailleurs jamais produite à l'effort, en post-prandial ou lors d'énervement.

L'examen clinique et l'ECG de repos sont normaux.



Quel est votre diagnostic et que faites-vous ?

- aucune autre investigation, rassurez le patient ?
- prévoir d'autres investigations, et si oui, lesquelles ?
- introduire un traitement empirique, et si oui, lequel ?

Réponse :

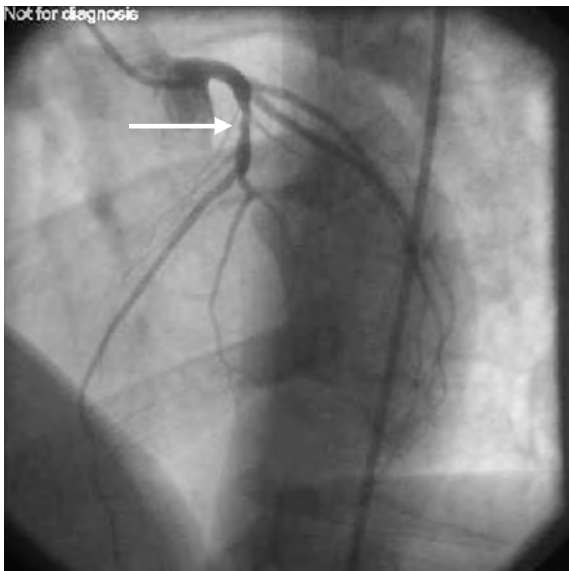
Un traitement vasodilatateur (patch de dérivés nitrés) introduit à titre d'essai thérapeutique est abandonné rapidement en raison de céphalées handicapantes.

Un test d'effort conduit à 150 watts est interprété comme cliniquement **positif** et électriquement **suspect**.

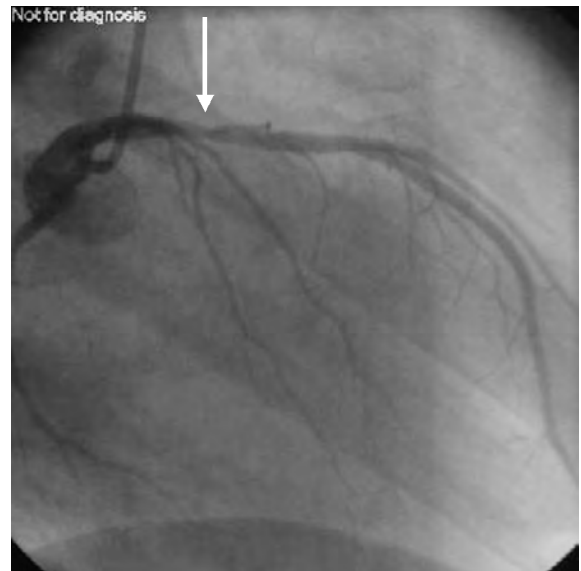
Comment poursuivez-vous les investigations ?

Réponse :

A ce stade, une coronarographie diagnostique doit être envisagée; cet examen documente une discrète coronaropathie se caractérisant principalement par une sténose d'environ 40% sur la portion proximale de l'artère interventriculaire antérieure.



OAG



OAD

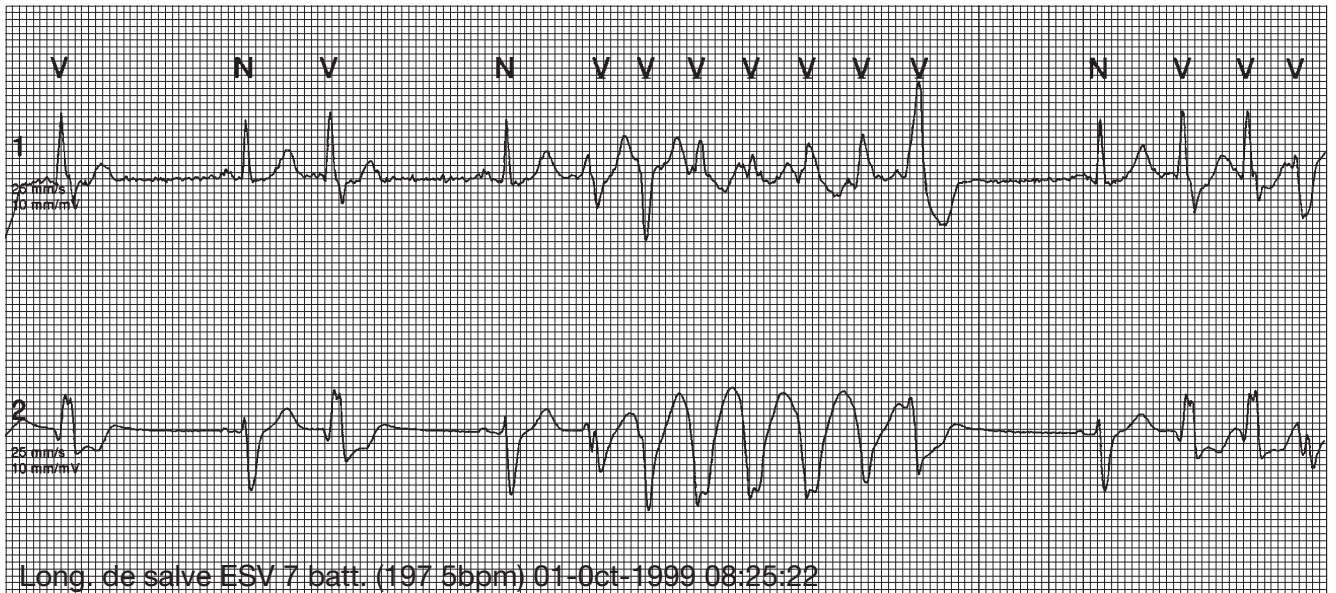
Après cet examen, quelle attitude adoptez-vous ?

1. Vous interrompez les investigations en retenant le diagnostic de ...
2. Vous poursuivez les recherches en évoquant le diagnostic de ...
3. Quel examen choisissez-vous pour le démontrer ?

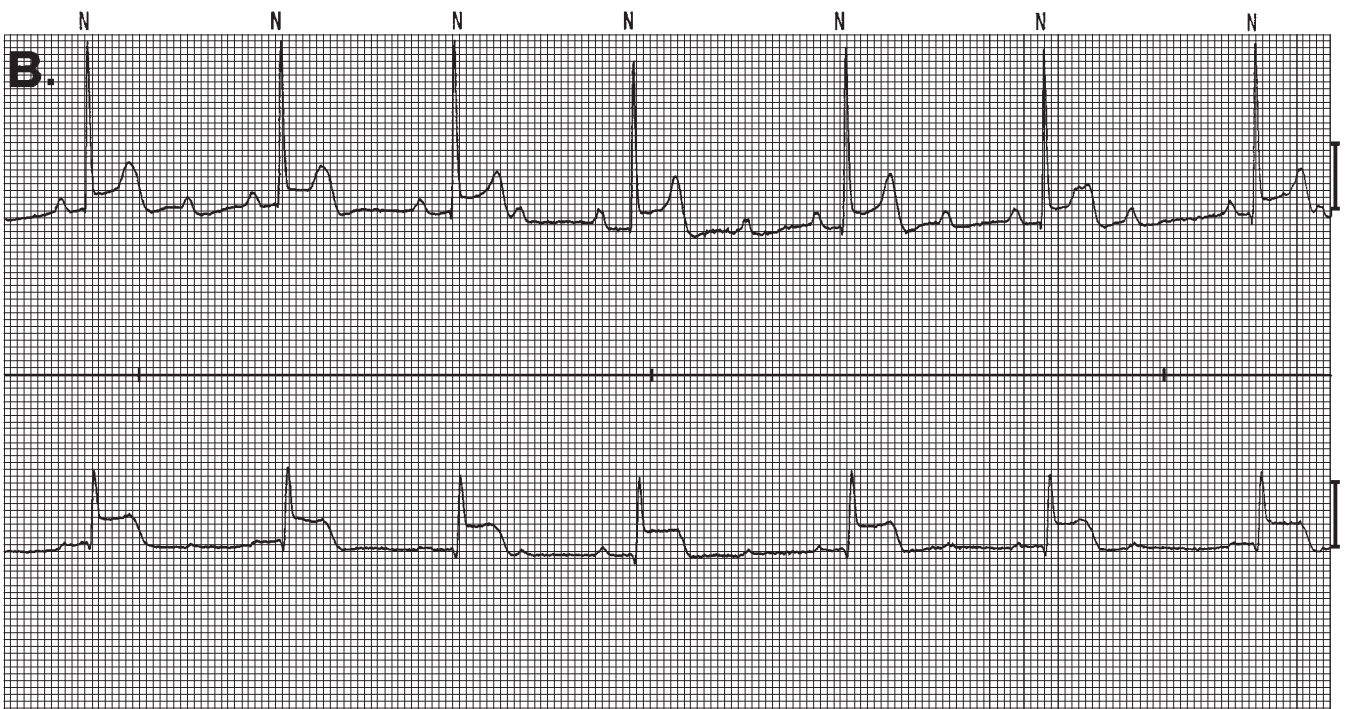
Réponse :

La survenue de douleurs thoraciques au repos le matin au réveil doit faire évoquer le diagnostic de spasme coronaire (angor de Prinzmetal, variant angina des anglo-saxons). L'examen le plus adéquat pour mettre en évidence de tels phénomènes dynamiques est le Holter, alors que le meilleur test provocateur est l'administration intraveineuse d'ergonovine (5-400 mg) avec, comme alternative, l'injection d'acétylcholine lors d'une coronarographie.

Tracés Holter



Salve de TV polymorphe et rapide.



Sus-décalage du segment ST avec bloc auriculo-ventriculaire complet (tracé provenant d'un autre patient souffrant d'angor vasospastique).

Evolution :

Compte tenu du résultat du Holter, le diagnostic d'angor de Prinzmetal est retenu et un anticalcique (nifédipine 60 mg/jour) a été introduit avec une excellente réponse clinique (disparition totale de la symptomatologie) corroborée par un Holter et un test d'effort normaux.

Messages :

1. Une douleur angineuse au repos, en particulier si elle survient la nuit ou au petit matin (pic d'activité vagale), doit d'emblée évoquer la possibilité d'un spasme coronaire.
2. Les spasmes coronaires surviennent le plus souvent sur des artères athéroscléreuses, mais peuvent se produire également sur des artères saines.
3. Bien que la pathogénèse ne soit pas encore bien comprise, plusieurs facteurs sont incriminés, comme une dysfonction du système neurovégétatif et une dysfonction endothéliale.
4. Le profil du patient, plutôt jeune, à bas risque cardiovasculaire (sauf tabac) et présentant d'autres troubles vasospastiques (migraines, phénomène de Raynaud) est évocateur.
5. Le diagnostic de spasme coronaire (surélévation du segment ST durant la douleur angineuse) repose sur le Holter ou si nécessaire sur des tests provocateurs (administration d'ergonovine intraveineuse lors d'une coronarographie, – test le plus sensible et le plus spécifique – ou une échocardiographie, test d'hyperventilation, test au froid).
6. Le traitement de choix des spasmes coronaires consiste en l'administration d'anticalciques ou de nitrés, parfois en association. La mise en place de stents est possible dans des cas sélectionnés réfractaires au traitement médicamenteux.
7. Bien que l'angor vasospastique puisse se compliquer d'infarctus du myocardique, de troubles du rythme et de conduction (TV, FA et bloc av), les patients ont généralement un bon pronostic (95 % de survie à 5 ans).

Références :

1. Prinzmetal, M. Ekmakci, A, Kennamer, R, et al. Variant form of angina pectoris. Previously undelineated syndrome. *Jama* 1960; 174: 1794.
2. Yasve H, Kugiyama K. Coronary spasm: clinical features and pathogenesis. *Int Med* 1997; 36,11: 760-765.
3. Turitto G, El-Sherif N. Alternaus of the ST segment in variant angina. *Chest* 1988; 93: 587-93.
4. Braunwald, E (Ed). *Heart Disease: A Textbook of Cardiovascular Medicine*, 5th edition. WB Saunders, Philadelphia 1996.

Cas préparé par les Drs Patrick Schopfer et Marc Zimmermann

A CŒUR OUVERT

Une publication périodique du Service de cardiologie,
Département cardio-vasculaire médico-chirurgical,
Hôpital de la Tour, Meyrin/Genève

N° 40 – Avril 2004

Fait clinique :

Un patient de 73 ans est hospitalisé pour la cinquième fois en un an en raison d'une décompensation cardiaque gauche. Un diagnostic de cardiomyopathie dilatée a été posé sur la base d'une échocardiographie lors de la première hospitalisation en 2002; le bilan extensif n'a révélé aucune cause évidente à cette affection (coronarographie normale; bilan biologique normal; pas de cause toxique ou d'abus d'alcool, pas d'antécédents infectieux évidents, pas d'histoire familiale d'affection cardiaque). Un traitement classique de l'insuffisance cardiaque a alors été instauré: enalapril 20 mg par jour, spironolactone 25 mg par jour, carvedilol 2 x 12.5 mg par jour et furosemide 40 mg par jour. Malgré ce traitement pharmacologique optimal, au demeurant bien suivi par le patient, quatre épisodes d'oedème pulmonaire sont apparus dans les mois suivant, sans facteur déclenchant. Après le deuxième épisode, la digitale a été adjointe au traitement. Lors de chaque décompensation, un traitement diurétique intraveineux a permis une stabilisation hémodynamique en l'espace de quelques jours.

A l'examen clinique, le poids est de 79 kg pour une taille de 178 cm, la pression artérielle humérale est de 105/75 mmHg et le pouls est irrégulier à 76 bpm. L'auscultation révèle la présence d'un galop proto-diastolique (B3) et d'un souffle d'insuffisance mitrale 3/6 à l'apex avec irradiation vers l'aisselle. Des râles de stase sont présents aux deux bases pulmonaires, mais il n'y a pas de signes d'insuffisance cardiaque droite.

L'électrocardiogramme (figure 1) montre une fibrillation auriculaire à réponse ventriculaire normo-carde (80 bpm), un trouble de conduction intraventriculaire à type bloc de branche gauche (largeur du QRS = 0.20 sec) et des troubles diffus de la repolarisation.

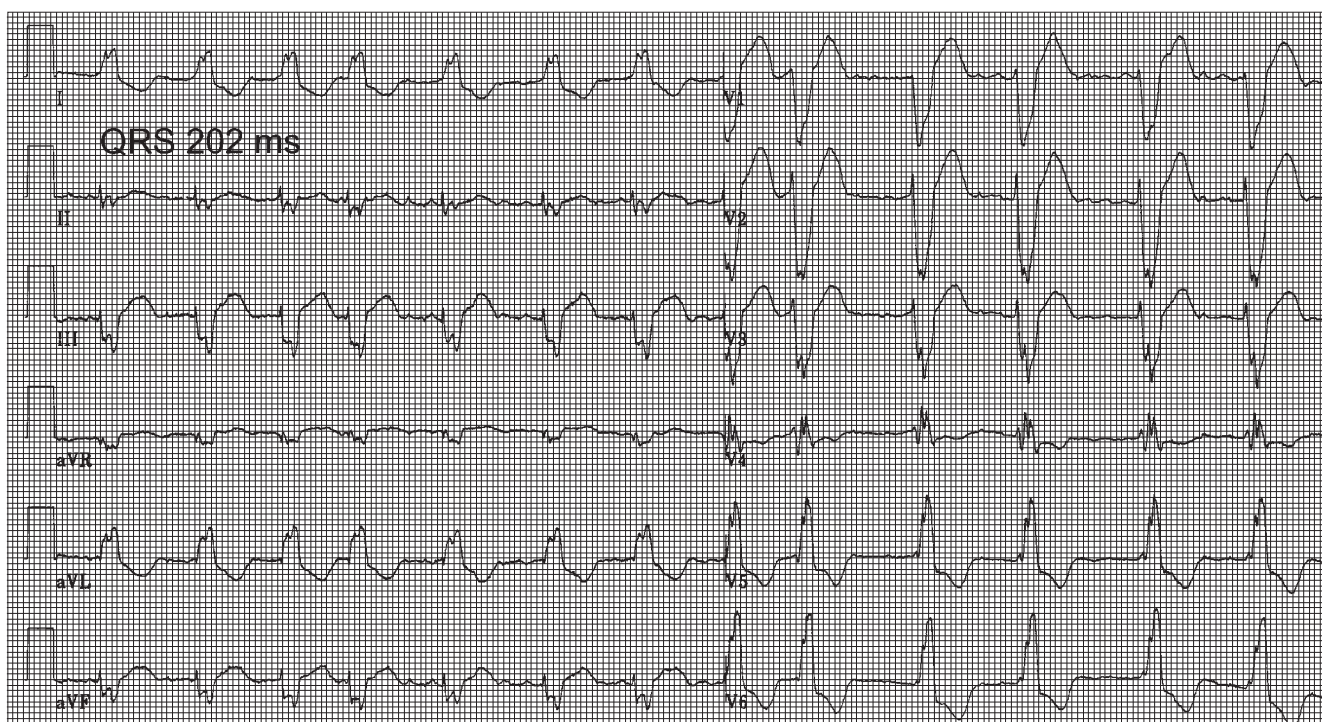


Figure 1: Electrocardiogramme de repos.

L'échocardiographie confirme le diagnostic de cardiomyopathie dilatée, avec une dilatation importante du ventricule gauche (67 mm de diamètre télédiastolique et 57 mm de diamètre télésystolique), une hypokinésie sévère de tous les segments, un abaissement majeur de la fraction d'éjection ($FE = 25\%$), un asynchronisme intraventriculaire marqué, une insuffisance mitrale importante au doppler, une dilatation de l'oreillette gauche et des signes indirects en faveur d'une hypertension artérielle pulmonaire (pression systolique dans l'artère pulmonaire estimée à 65 mmHg).

Que proposez-vous ?

Un **enregistrement ECG de 24 heures** est effectué à la recherche d'éventuels épisodes d'arythmies pouvant expliquer les décompensations itératives : cet examen ne montre qu'une fibrillation auriculaire permanente et des extrasystoles ventriculaires fréquentes avec quelques doublets et quelques salves de 3 ou 4 complexes.

Le patient bénéficie une fois de plus de la mise au repos strict, de l'oxygène et de l'administration d'un diurétique par voie intraveineuse. Une tentative d'augmentation de la dose de carvedilol doit être rapidement interrompue en raison d'épisodes d'hypotension symptomatiques.

Les décompensations cardiaques survenant malgré un traitement pharmacologique optimal, il est alors proposé d'implanter un **stimulateur cardiaque définitif biventriculaire** pour obtenir une **resynchronisation ventriculaire**. La procédure est réalisée en anesthésie locale; une première sonde est placée à l'apex du ventricule droit, et une deuxième sonde est implantée en regard de la paroi postéro-latérale du ventricule gauche via l'une des branches du sinus coronaire; les sondes sont ensuite connectées au boîtier, implanté dans la région sous claviculaire gauche. La stimulation biventriculaire synchrone est initiée et un réglage individuel du délai interventriculaire est réalisé sur la base des paramètres doppler. L'ECG effectué le lendemain de la procédure permet d'apprécier les conséquences électriques de la resynchronisation ventriculaire (figure 2).

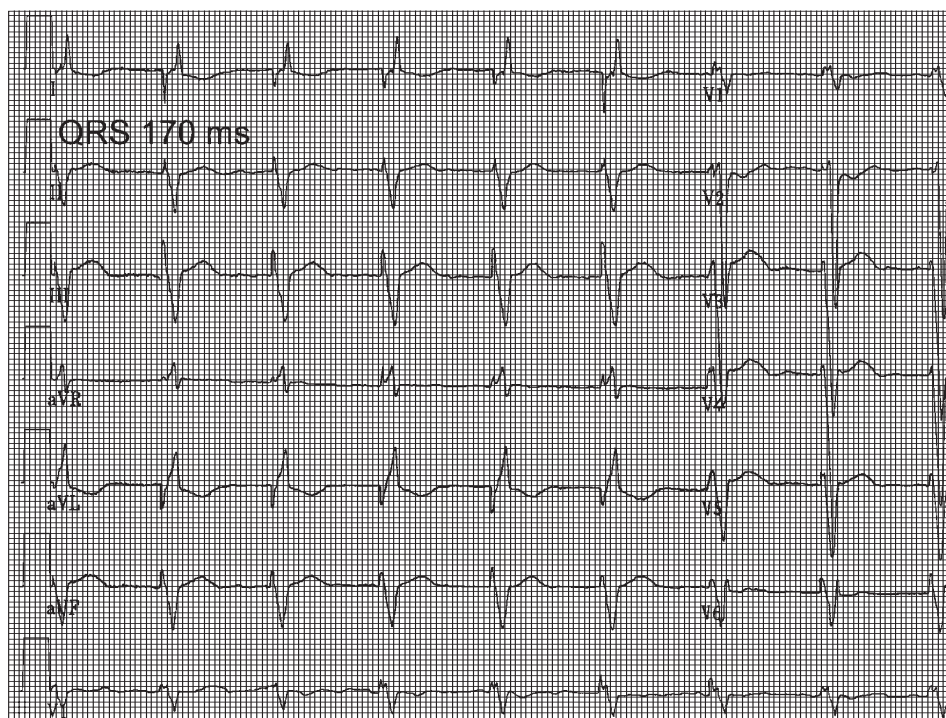


Figure 2: Tracé ECG enregistré après l'implantation du stimulateur biventriculaire; par rapport au tracé ECG enregistré avant l'implantation (figure 1), le complexe QRS est nettement plus fin (largeur du QRS = 0.17 sec) témoignant ainsi d'une resynchronisation électrique.

L'évolution clinique est ensuite lentement favorable, avec régression des signes d'insuffisance cardiaque, augmentation de la distance de marche, amélioration de la qualité de vie, et absence de ré-hospitalisation au cours de 12 mois de suivi. L'échocardiographie réalisée à 6 mois a montré une diminution de la taille du ventricule gauche, une régression de l'insuffisance mitrale et une augmentation de la fraction d'éjection à 35%.

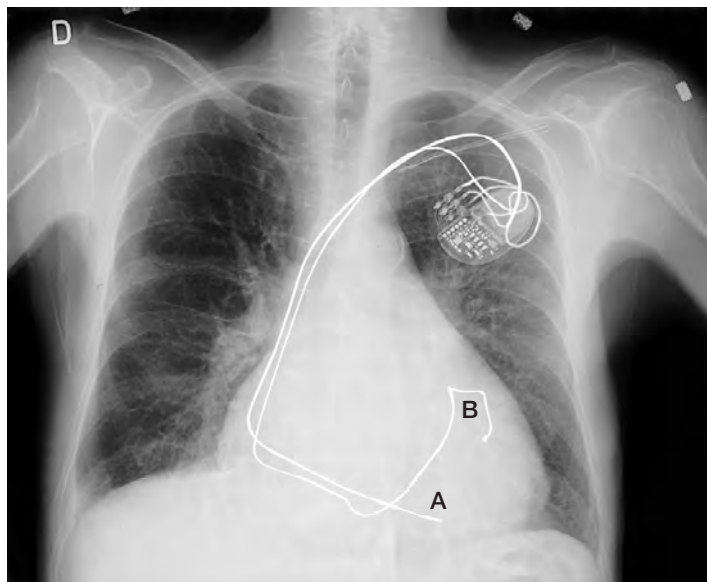


Figure 3: Radiographie thoracique (antéro-postérieure) montrant la position des sondes de stimulation après l'implantation d'un système de resynchronisation cardiaque. Une sonde (A) est implantée dans le ventricule droit de manière classique; la sonde (B) est implantée en regard de la paroi postéro-latérale du ventricule gauche, par l'intermédiaire d'une branche du sinus coronaire.

(Pour obtenir une meilleure visualisation, la position des sondes a été redessinée).

Commentaire:

La resynchronisation cardiaque par stimulation biventriculaire est une stratégie thérapeutique prometteuse et cliniquement efficace dans l'insuffisance cardiaque réfractaire au traitement pharmacologique classique. Une telle approche permet d'améliorer la performance cardiaque sans augmenter la consommation en oxygène du myocarde. A l'heure actuelle, un tel traitement peut être proposé aux patients en insuffisance cardiaque stade III/IV, symptomatiques malgré un traitement médical optimal, présentant un QRS élargi (> 130 ms) sur l'ECG 12-dérivations, une fraction d'éjection inférieure à 35% et un diamètre télédiastolique du ventricule gauche > 55 mm. La présence d'une fibrillation auriculaire paroxystique ou permanente n'est pas un critère d'exclusion, mais la réponse ventriculaire doit être suffisamment ralentie (pharmacologiquement ou par ablation) pour permettre une stimulation biventriculaire efficace. Les patients qui bénéficient le plus d'une telle approche sont ceux qui présentent un asynchronisme ventriculaire majeur, asynchronisme qui peut être évalué par la largeur du QRS ou par échocardiographie-doppler.

Plusieurs grandes études récentes (MUSTIC, MIRACLE, COMPANION) ont montré une amélioration de la fonction systolique, de la classe fonctionnelle d'insuffisance cardiaque, de la capacité d'effort, du nombre d'hospitalisation et de la qualité de vie. Les résultats de la resynchronisation ventriculaire sur la survie ne sont pas encore formellement démontrés, sauf lorsque la stimulation biventriculaire est associée à un défibrillateur implantable. Certes, il s'agit là d'une forme de traitement relativement agressive et coûteuse, mais elle permet clairement d'aider certains patients en insuffisance cardiaque réfractaire à un traitement médical optimal.

Messages :

1. La resynchronisation cardiaque (stimulation biventriculaire) est un outil efficace pour le traitement de l'insuffisance cardiaque sévère, réfractaire au traitement médical.
2. Les patients pouvant bénéficier le plus d'une telle approche sont ceux qui présentent un asynchronisme ventriculaire majeur (évalué par l'ECG et l'écho-doppler).
3. Cette approche thérapeutique implique la mise en place d'une sonde ventriculaire gauche au travers du sinus coronaire (techniquement parfois difficile), en plus des sondes atriale et ventriculaire droite classiques.
4. Dans certains cas, la stimulation biventriculaire doit être couplée à un défibrillateur pour obtenir un bénéfice en terme de survie.

Références :

1. Leclercq C, Hare JM. Ventricular resynchronization: current state of the art. *Circulation* 2004; 109: 296-299.
2. Linde C, Leclercq C, Rex S, et al. Long-term benefits of biventricular pacing in congestive heart failure: results from the MULTISITE STimulation In Cardiomyopathy (MUSTIC) study. *J Am Coll Cardiol* 2002; 40: 111-118.
3. Cazeau S, Leclercq C, Lavergne T, et al. Effects of multisite biventricular pacing in patients with heart failure and intraventricular conduction delay. *N Engl J Med* 2001; 344: 873-880.
4. Abraham WT, Fischer WG, Smith AL, et al. Cardiac resynchronization in chronic heart failure. *N Engl J Med* 2002; 346: 1902-1905.

Cas préparé par le Dr. Marc Zimmermann, PD

A CŒUR OUVERT

Une publication périodique du Service de cardiologie,
Département cardio-vasculaire médico-chirurgical,
Hôpital de la Tour, Meyrin/Genève

N° 41 – Mai-Juin 2004

Fait clinique :

Il s'agit d'un patient de 57 ans, sportif de haut niveau, sans antécédents médico-chirurgicaux notables, s'entraînant de manière régulière pour participer à sa cinquième patrouille des glaciers. Depuis quelques semaines il présente un «bloquage thoracique» à l'effort, avec dyspnée, disparaissant en quelques secondes mais récidivant de manière très irrégulière. Le patient n'a jamais présenté de douleurs thoraciques, de malaise ou de perte de connaissance. L'anamnèse familiale est non contributive, et le patient n'a aucun facteur de risque cardiovasculaire.

Examen clinique : patient pesant 69 kg pour une taille de 184 cm, avec une tension artérielle humérale de 140/90 mmHg et un pouls régulier de 56 bpm. L'auscultation cardiaque est normale, et il n'y a pas de signe d'insuffisance cardiaque. L'auscultation pulmonaire est physiologique. Les artères périphériques sont palpables symétriquement, sans souffle

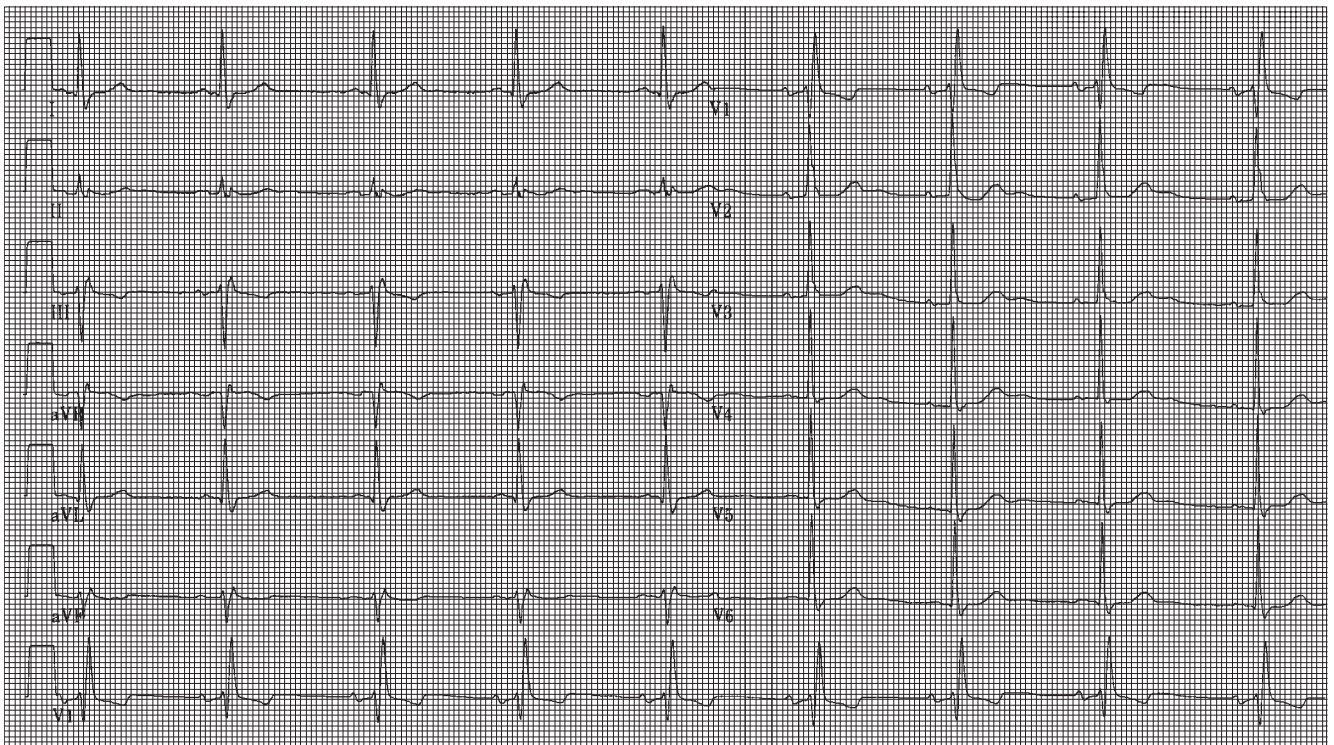


Figure 1 : Electrocardiogramme de repos montrant un rythme sinusal régulier à 60 bpm avec un intervalle PQ de 0.18 sec, un bloc de branche droit complet (QRS = 0.16 sec), une absence de déviation axiale et une absence de trouble de la repolarisation.

Que proposez-vous ?

Une **épreuve d'effort** est réalisée dans le but de reproduire éventuellement les symptômes : le test permet une accélération de la fréquence cardiaque de 54 à 116 bpm pour une puissance allant de 50 à 125 Watts ; à ce stade, la fréquence cardiaque chute brutalement à 74 bpm, et l'ECG révèle la présence d'ondes P bloquées isolées faisant rapidement place à un bloc atrioventriculaire 2:1 puis 4:3 ou 3:2 (figure 2). Ce phénomène électrique s'accompagne d'une sensation de vertiges et reproduit les symptômes évoqués par le patient.

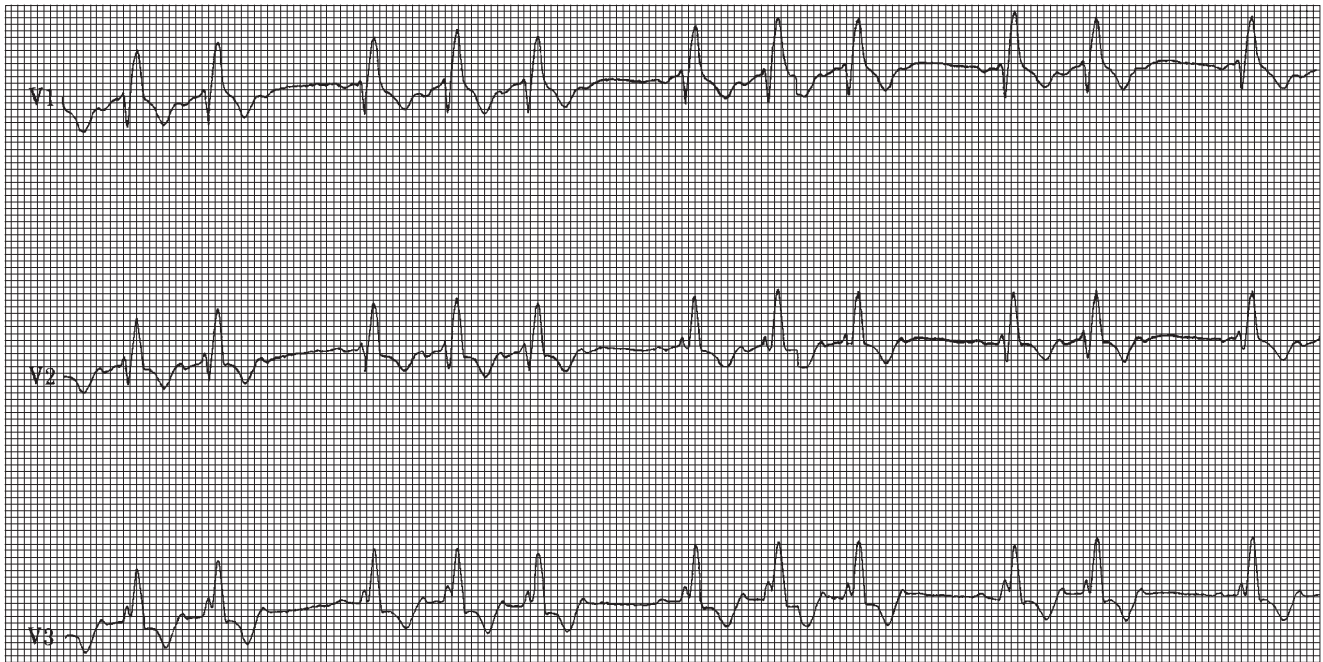

Figure 2: ECG d'effort (V1, V2, V3) montrant le BAV du 2^e degré Mobitz II, 4:3 ou 3:2.

Que proposez-vous à ce stade :

Chez les sportifs, on observe fréquemment des troubles de la conduction atrioventriculaire (BAV du premier degré, du deuxième degré type I avec phénomène de Wenckebach), mais ces troubles conductifs, liés à la vagotonie, apparaissent uniquement au repos, en général la nuit, et disparaissent à l'effort.

L'apparition d'un bloc atrioventriculaire à l'effort est **toujours pathologique** et traduit la présence d'une lésion organique du système de conduction. Dans le cas présent, une exploration électrophysiologique doit impérativement être proposée, pour déterminer le niveau du bloc atrioventriculaire (nodal? hisien? infra-hisien?), et donc le type de traitement à proposer.

L'exploration électrophysiologique endocavitaire a mis en évidence une fonction sinusale normale et un intervalle AH normal (conduction normale au travers du nœud auriculo-ventriculaire). Par contre, l'intervalle H-V (conduction infranodale, au niveau du tronc du faisceau de His) s'est révélée discrètement prolongé au repos (HV = 57 ms, normal 35 à 50 ms) (figure 3), et la simple stimulation auriculaire à 95 bpm prolonge l'intervalle HV à 90 ms et fait apparaître un bloc de conduction infrahisien 3:2 puis 2:1 (figure 4), totalement pathologique.

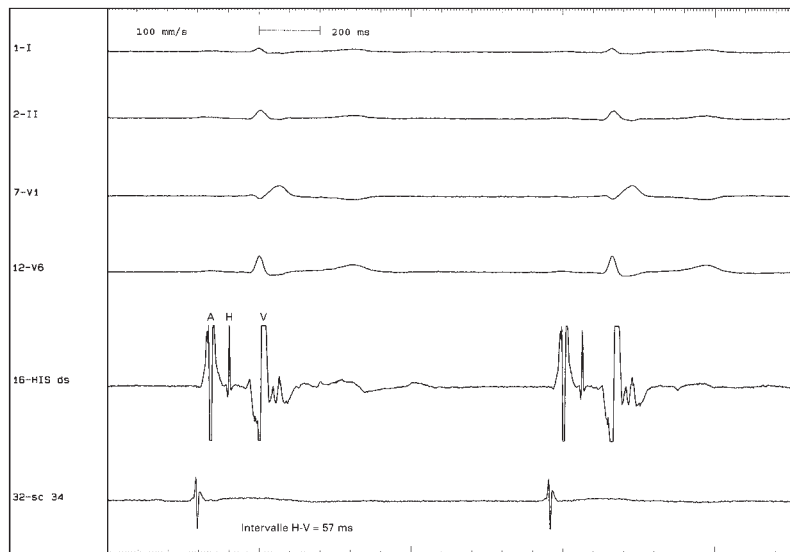


Figure 3 : Enregistrement de base. De haut en bas sont représentées 4 dérivations de l'ECG de surface (I,II,V1 et V6), un tracé endocavitaire enregistré dans la région hisienne (16-HIS ds), et un tracé endocavitaire enregistré dans l'oreillette droite (32-sc 34). A représente l'oreillette, H le faisceau de His et V le ventricule. HV est prolongé à 57 ms alors que AH est normal à 70 ms.

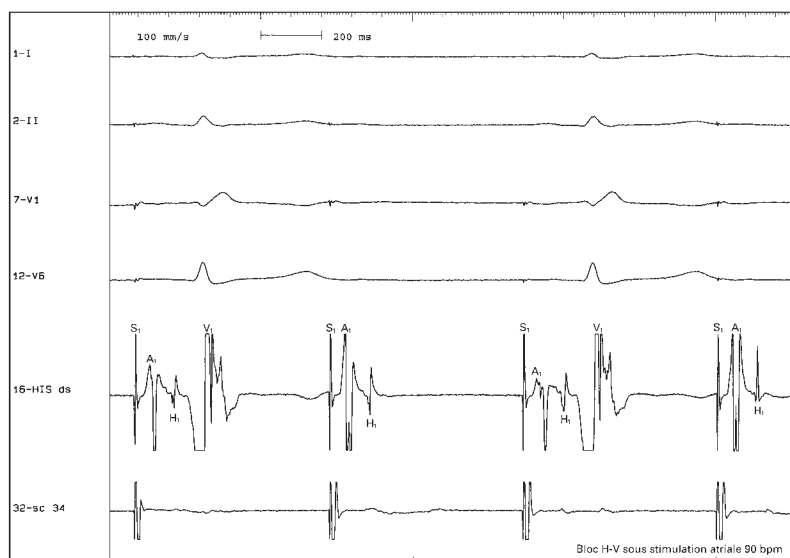


Figure 4 : Enregistrement sous stimulation auriculaire à 95 par minute. Même représentation que sur la figure 3. Un bloc HV 2:1 est mis en évidence.

Les causes de bloc atrio-ventriculaire de siège infranodal sont multiples: toxicité médicamenteuse (procainamide, ajmaline...), processus dégénératif (maladie de Lev ou de Lenègre), infections, processus infiltratifs (sarcoïdose, amyloïdose...), affections neuromusculaires (dystrophie myotonique)...

Lorsqu'aucune cause réversible ne peut être mise en évidence, l'indication à l'implantation d'un stimulateur cardiaque définitif est posée, car il s'agit là du seul traitement efficace permettant d'éviter l'évolution vers un bloc complet et des syncopes.

Messages :

1. La survenue d'un bloc atrio-ventriculaire à l'effort est toujours pathologique.
2. Les blocs atrio-ventriculaires paroxystiques sont parfois difficiles à diagnostiquer, et des investigations complémentaires sont souvent nécessaires (test d'effort, Holter, R-test, exploration électrophysiologique endocavitaire, voire implantation d'un enregistreur d'événement «implantable loop recorder»).
3. Les sportifs présentent souvent des troubles de conduction atrio-ventriculaire mais ceux-ci ne sont présents qu'au repos car ils sont fonctionnels et liés à la vagotonie induite par l'entraînement physique.

Références :

1. Narula OS, Samet P. Wenckebach and Mobitz type II A-V block due to block within the His bundle and bundle branches. *Circulation* 1970; 41 : 947- 965.
2. Strasberg B, Amat-Y-Leon F, Dinghra RC et al. Natural history of chronic second-degree atrio-ventricular nodal block. *Circulation* 1981; 63: 1043-1049.
3. Rosen KM. Contribution of His bundle recording to the understanding of cardiac conduction in man. *Circulation* 1971; 43: 961-966.

Cas préparé par le Dr. Marc Zimmermann, PD

A CŒUR OUVERT

Une publication périodique du Service de cardiologie,
Département cardio-vasculaire médico-chirurgical,
Hôpital de la Tour, Meyrin/Genève

N° 42 – Septembre 2004

Fait Clinique: M. H. K., 61 ans.

Ce patient, avec comme facteurs de risque cardio-vasculaires une hypertension artérielle, une dyslipidémie et un tabagisme chronique, présente actuellement un angor d'effort de stade I-II. Dans ses antécédents, il faut mentionner un infarctus du myocarde de localisation inférieure en 2001, la pose d'un stimulateur cardiaque VVIR en 2003 pour une «maladie du sinus» et un AVC complètement résolutif en 1998. L'examen clinique d'entrée révèle un patient parfaitement compensé sur le plan cardiaque sous un traitement d'inhibiteur de l'enzyme de conversion.

L'ECG révèle un rythme électroentrainé sous un traitement anti-arythmique bradycardisant par anti-calcique (diltiazem) (figure 1).

M. K. est admis en vue d'une triple revascularisation coronarienne pour une maladie des 3 vaisseaux, ainsi qu'une endartérectomie de la carotide interne droite occluse. L'intervention chirurgicale se déroule sans problème particulier et le patient est placé en surveillance post-opératoire aux soins intensifs. A 24 heures de l'intervention, il développe une fibrillation auriculaire (FA) à réponse ventriculaire rapide avec une fréquence cardiaque moyenne de 130 bpm (figure 2). Malgré l'introduction, partiellement inefficace, d'un traitement de contrôle de la réponse ventriculaire par amiodarone et diltiazem, cet épisode de FA se complique, après 48 heures, de la survenue d'une défaillance cardiaque gauche avec œdème pulmonaire aigu.

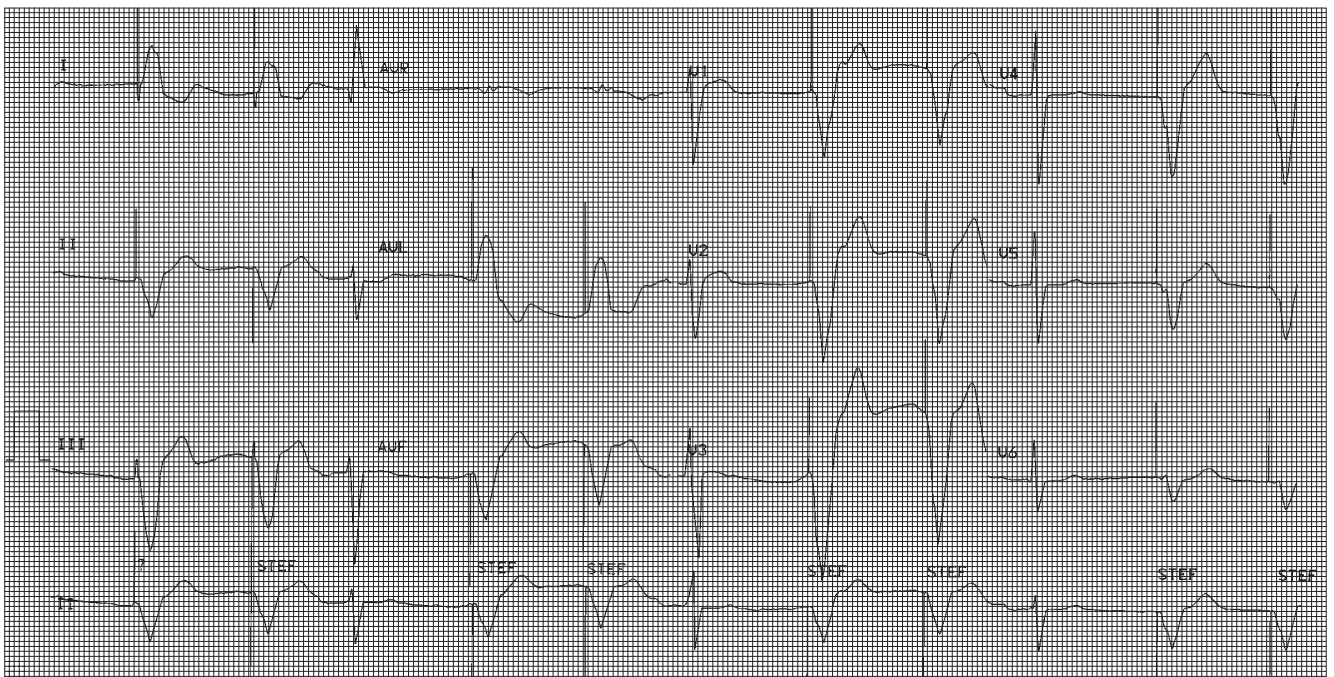


Figure 1: Electrocardiogramme préopératoire: rythme électroentrainé.

Un bilan cardiaque par échographie trans-thoracique (ETT) confirme l'impression clinique en mettant en évidence une fonction systolique ventriculaire gauche modérément diminuée de manière inhomogène avec une akinésie apicale étendue, une fraction d'éjection estimée visuellement entre 40 et 45% ainsi qu'une dilatation sévère (32 cm² en planimétrie pour une norme < 20cm) de l'oreillette gauche. En vue d'une tentative de cardioversion (CV) d'une FA de plus de 48 heures, mal tolérée hémodynamiquement, une échographie trans-œsophagienne (ETO) est réalisée pour exclure la présence de thrombi auriculaires. Cet examen visualise un thrombus à l'entrée de l'auricule (figure 3). Il est à souligner que l'ETT a une sensibilité insuffisante pour exclure la présence de thrombi auriculaires.

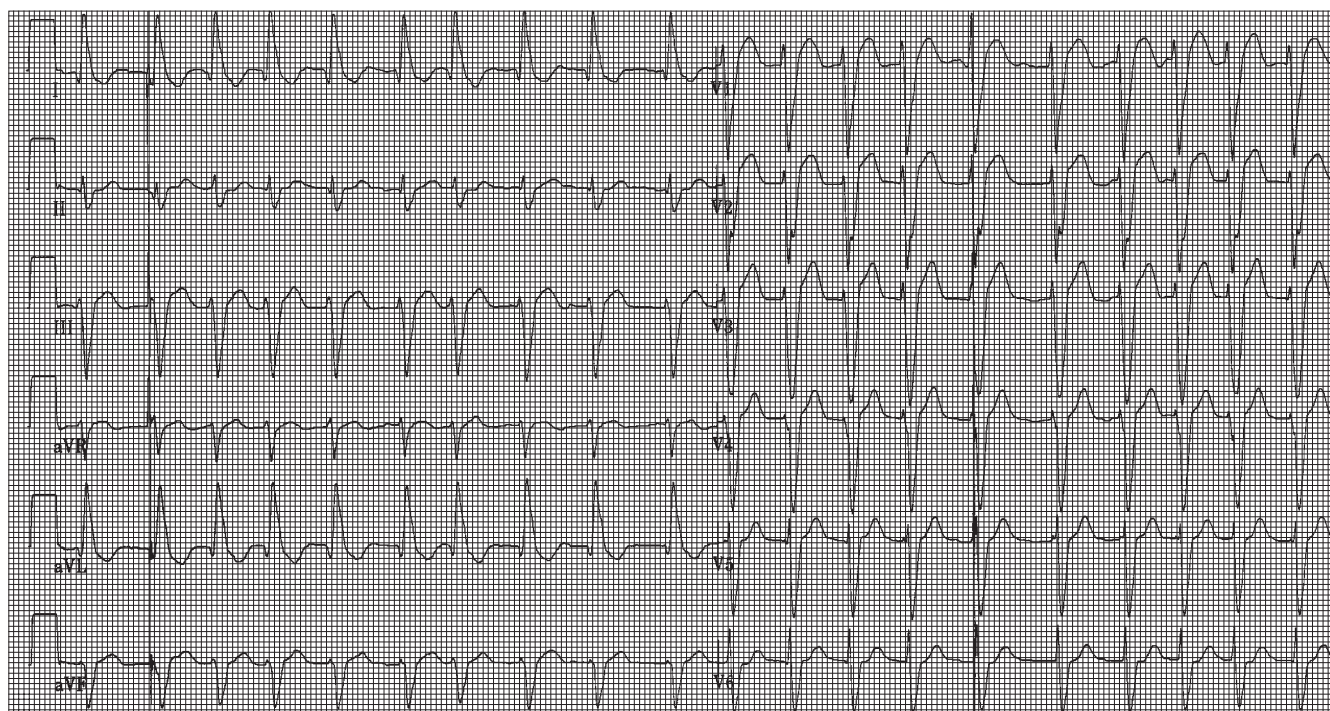


Figure 2: Electrocardiogramme post-opératoire : FA à réponse ventriculaire rapide.

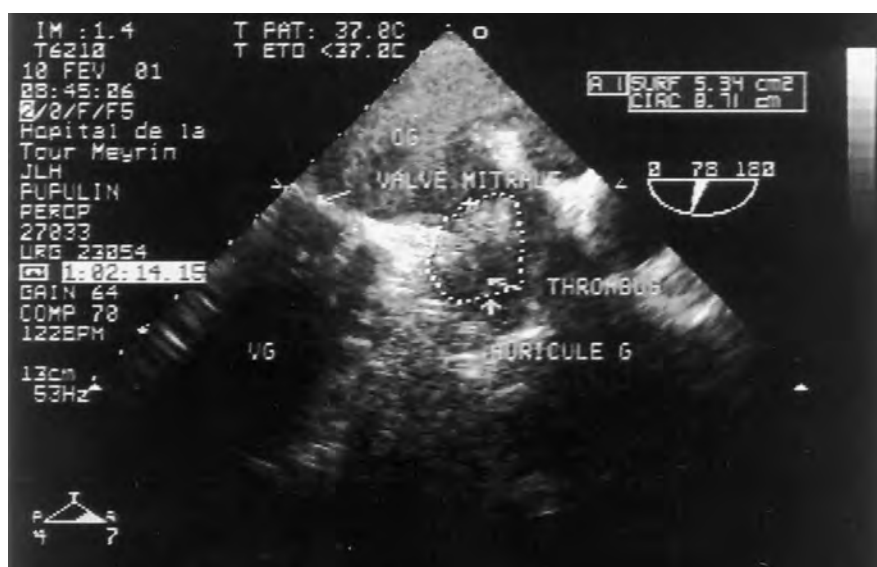


Figure 3: Echocardiographie transœsophagienne révélant la présence d'un thrombus dans l'auricule gauche.

Que faites-vous ?

Réponse: dans la situation clinique actuelle, et malgré une instabilité hémodynamique avec défaillance cardiaque gauche, la CV immédiate de cette FA est contre-indiquée au vu de la présence d'un thrombus auriculaire pouvant emboliser lors d'un retour en rythme sinusal.

Un traitement salidiurétique, associé à un meilleur contrôle de la réponse ventriculaire par l'association de digoxine et de diltiazem, a rapidement résolu la défaillance cardiaque gauche.

En ce qui concerne la FA, une anticoagulation orale par sintrom est débutée, à poursuivre pour une durée minimale de 3 semaines pour permettre la lyse du thrombus auriculaire. Par la suite, une nouvelle tentative de CV pourra être faite.

D'autre part, le traitement d'amiodarone, pouvant favoriser une CV chimique précoce de la FA, a été interrompu.

Discussion :

La CV (par voie électrique ou chimique) d'une FA d'une durée de plus de 48 heures (ou non datée) peut être réalisée selon deux stratégies différentes (réf 3).

1. La stratégie dite « conventionnelle » :

elle consiste à introduire une anticoagulation pour une durée de 3 semaines puis de procéder à une cardioversion; cette dernière se fait donc « à l'aveugle » en postulant qu'un éventuel thrombus auriculaire ait été lysé durant les 3 semaines d'anticoagulation.

2. La stratégie avec ETO :

développée au cours des 10 dernières années, elle consiste à effectuer une ETO avant toute tentative de cardioversion et de ne pratiquer cette dernière qu'en absence de thrombus auriculaire visualisé; l'avantage de cette méthode est d'obtenir rapidement une CV en s'épargnant les 3 semaines d'AC.

Par ailleurs, il ne faut pas oublier que, mis à part l'AC en pré-CV pour d'éventuels thrombi auriculaires, une AC de 4 semaines en post CV est requise à but préventif; elle vise à éviter la survenue de thrombi auriculaires dans des oreillettes n'ayant pas encore récupéré une activité contractile efficace (« stunning auriculaire » post FA) (réf 2).

C'est le mérite de l'étude ACUTE (réf 1) d'avoir comparé ces deux stratégies de CV d'une FA de plus de 48 heures sur un mode randomisé.

Il en ressort qu'elles sont équivalentes tant sur le taux de complications thromboemboliques (< 1%) que sur le maintien du RSR à 8 semaines (env. 50%). La stratégie avec ETO présente par contre l'avantage de diminuer le taux de complications hémorragiques vu que la durée d'AC en pré-CV est plus courte (4.3 jours pour le groupe ETO vs 31.1 jours pour le groupe conventionnel; en post-CV, durée équivalente de 4 semaines).

Messages :

1. La CV d'une FA est un geste comportant un risque cardio-embolique significatif, à ne pas sous-estimer.
2. La CV d'une FA peut être réalisée selon deux stratégies différentes :
 - «à l'aveugle» après 3 semaines d'AC pour obtenir la lyse d'éventuels thrombi auriculaires.
 - «sous contrôle visuel» et immédiatement après avoir exclu la présence de thrombi auriculaires par ETO.La stratégie ETO présente les avantages de raccourcir la période en FA d'au moins trois semaines et ainsi de diminuer la durée des symptômes et les complications hémorragiques et de permettre une cardioversion immédiate dans une situation hémodynamiquement instable.
3. Une période d'AC d'au moins 4 semaines est requise en post CV et cela quelle soit la stratégie utilisée. Elle a pour but de prévenir la formation de nouveaux thrombi auriculaires dans la période de stunning auriculaire qui suit fréquemment une FA.

Références :

1. Klein A. et al. Use of transesophageal echocardiography to guide cardioversion in patients with atrial fibrillation. N Engl J Med 2001 ; 344 : 1411-1420.
2. Fatkin D et al. Transesophageal echocardiography before and during direct cardioversion of atrial fibrillation : evidence for «atrial stunning» as a mechanism of thromboembolic complications. J Am Coll Cardiol 1994 ; 23 : 307-316.
3. Snow V et al. Management of newly detected atrial fibrillation: a clinical practice guideline from the American Academy of Family Physicians and the American College of Physicians. Ann Intern Med 2003 ; 139 : 1009-1017.

Cas préparé par le Dr. A. Meiltz

A CŒUR OUVERT

Une publication périodique du Service de cardiologie,
Département cardio-vasculaire médico-chirurgical,
Hôpital de la Tour, Meyrin/Genève

N° 43 – Octobre 2004

FAIT CLINIQUE

Un patient de 76 ans, sans antécédents particuliers, est adressé à la consultation pour investigation de malaises sans perte de connaissance. Le patient prend un diurétique à faible dosage pour des œdèmes de membres inférieurs chroniques ainsi qu'un somnifère pour la nuit. Il décrit depuis environ 3 mois et cela de manière régulière, une sensation d'état semi-confusionnel ou d'évanouissement survenant 1 à 1,5 heures après les repas. La symptomatologie est plus intense après un repas abondant. Les malaises ne s'associent pas à des douleurs abdominales ni à des palpitations. Un malaise s'étant produit lors d'un déjeuner avec des amis dont l'un était médecin, celui-ci n'a pas relevé de bradycardie ou bradyrythmie pathologique par la palpation du pouls carotidien.

L'**examen clinique** montre un pouls de 64/min, régulier et la pression artérielle est mesurée à 137/82 mmHg en position couchée. L'auscultation cardio-pulmonaire est normale. Les artères périphériques sont palpées, il n'y a pas de souffle carotidien ni vertébral audible.

Le **massage du sinus carotidien** est normal et un **test d'orthostatisme actif** poussé à 45 minutes à la recherche d'une hypotension artérielle revient négatif.

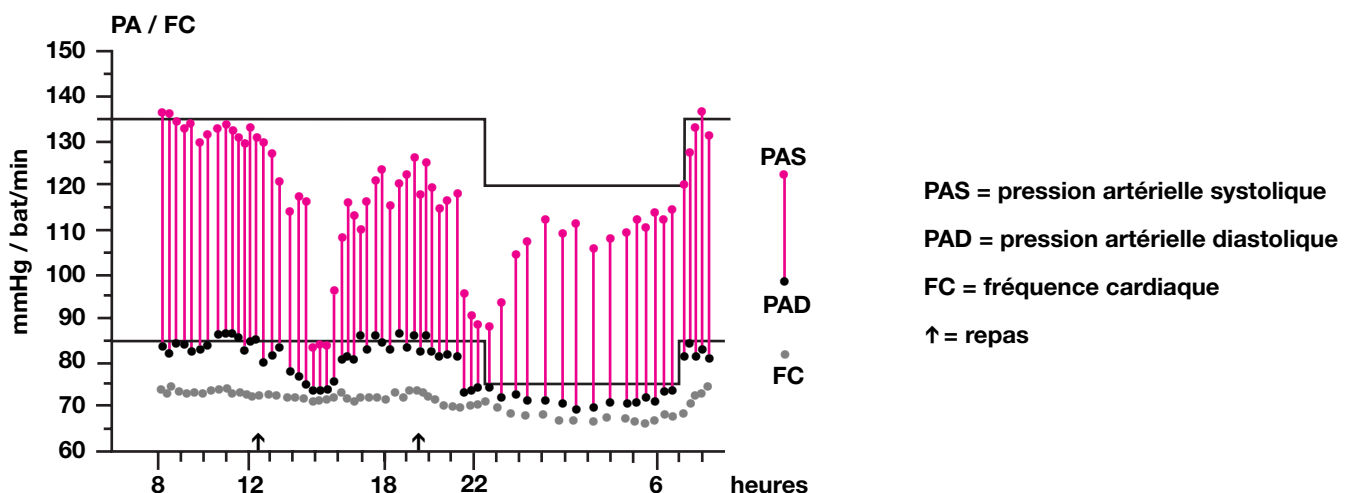
La **biologie sanguine** montre l'absence d'anomalies électrolytiques, une urée et une créatinine dans la norme pour l'âge du patient et l'**électrocardiogramme de repos** ne montre pas de signe de nécrose ou d'ischémie myocardique.

Quel est votre diagnostic et que faites-vous alors ?

- Effectuer un enregistrement électrocardiographique de long cours (Holter ou R-test) et pourquoi ?
- Pratiquer un enregistrement ambulatoire de la pression artérielle de 24 heures et pourquoi ?
- Ne rien faire car l'histoire clinique est suffisamment parlante et le traitement doit être entrepris mais comment ?

Réponse :

Au vu de l'histoire clinique du patient et de la négativité du bilan pratiqué un enregistrement ambulatoire non invasif de la pression artérielle de 24 heures est réalisé en demandant au patient de bien signaler l'heure exacte des repas.

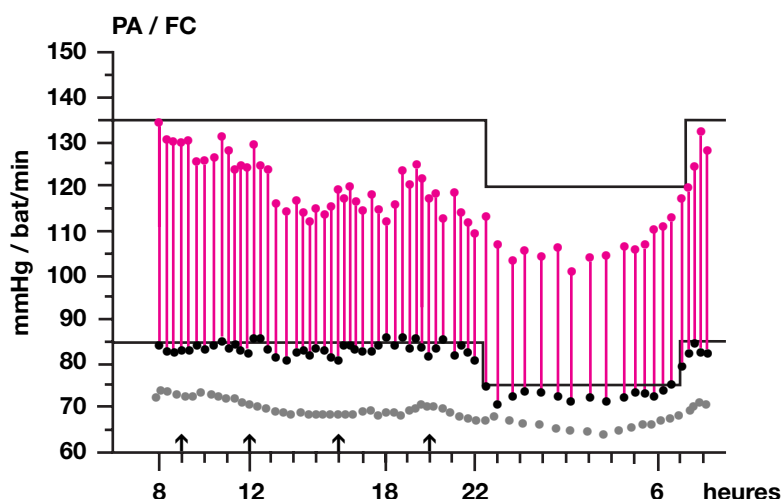


L'enregistrement montre clairement une hypotension artérielle systolique survenant environ 1,5 heures après les repas. L'épisode d'hypotension artérielle après le déjeuner correspond à une baisse de 35 mmHg pour la systolique et associé à une sensation de malaise. Après le dîner une nouvelle baisse de pression artérielle systolique apparaît cette fois-ci moins intense, de 19 mmHg et gênant un peu le patient. La pression diastolique reste stable et il n'y a pas de tachycardie réflexe lors des épisodes d'hypotension artérielle.

Le diagnostic d'**hypotension artérielle post-prandiale** est retenu.

Quelle attitude thérapeutique adopter ?

Dans un premier temps, le traitement diurétique a été arrêté mais le patient n'a pas eu d'amélioration clinique. Puis, on lui a demandé de fractionner les prises alimentaires en évitant les boissons à base d'alcool pendant et après les repas. Cela a pu réduire la fréquence de malaises mais sans les faire disparaître. Enfin, un épaississant (composé de carbohydrate végétal) au bol alimentaire a été ajouté avec la prise d'une tasse de café noir durant les repas. Cette attitude thérapeutique a eu un bon effet puisque le patient à 10 mois du suivi n'a pas eu de nouveaux malaises comme montré sur l'enregistrement ambulatoire de la pression artérielle de 24 heures de contrôle.



COMMENTAIRE

Normalement, chez un sujet de moins de 60 ans, la pression artérielle (PA) se maintient dans les suites d'un repas. En revanche, le sujet âgé sain a souvent une baisse modérée de la PA systolique atteignant en moyenne 11 mmHg après l'ingestion d'un repas, qui reste généralement asymptomatique. Par analogie avec l'hypotension orthostatique, on définit l'hypotension artérielle post-prandiale (HAPP) comme significative pour une baisse de plus de 20 mmHg de la PA systolique dans les deux heures suivant le début du repas. Faute d'étude épidémiologique d'ampleur, la prévalence de l'HAPP dans la population âgée normale reste inconnue. Par contre, sa prévalence a été mieux étudiée dans les populations de sujets âgés hospitalisés ou institutionnalisés. Le taux est d'environ 24%.

Y-a-t-il de facteurs prédisposants ?

Certaines pathologies prédisposent à l'HAPP, notamment l'hypertension artérielle, les dysautonomies, le diabète, la maladie de Parkinson, l'insuffisance rénale. Les sujets âgés hypertendus ont en moyenne une baisse de la PA post-prandiale plus importante que les sujets normotendus de même âge. On peut observer une corrélation positive entre le niveau de la PA initiale pré-prandiale et l'amplitude de la baisse de pression.

Les états de déshydratation et d'hypovolémie, en abaissant la pré-charge cardiaque, favorisent la survenue d'une HAPP. Les altérations de la fonction diastolique ventriculaire gauche, si fréquentes chez le sujet âgé, hypertendu et/ou coronarien, sont aussi des facteurs favorisant. Certains médicaments peuvent aussi favoriser la baisse de PA post-prandiale : anti-parkinsoniens, vasodilatateurs ou antihypertenseurs. Ils agiraient principalement en diminuant la pré-charge. A l'inverse, puisque l'hypertension artérielle est un facteur de risque d'HAPP, on a pu montrer qu'un bon contrôle de la PA est susceptible de réduire le risque d'HAPP. La composition du repas joue un rôle certain. L'amplitude de la chute de pression est dépendante de la quantité de glucides absorbés pendant le repas ; plus la quantité de glucose est importante, plus la chute de pression est marquée. Le rôle des graisses et des protides paraît moindre. La vitesse de vidange de l'estomac semble aussi jouer un rôle ; plus la vidange gastrique et la délivrance des sucres à l'intestin sont rapides, plus le pic de glycémie est élevé et plus la chute de pression est importante. Un repas chaud est plus propice à entraîner une HAPP qu'un repas froid. Le maintien d'une position assise prolongée est également un facteur de risque.

L'HAPP est-elle dangereuse ?

La réponse à cette question reste ouverte car la morbi-mortalité liée à l'HAPP n'est pas très bien connue. Cependant, on dispose de solides arguments pour penser que l'HAPP peut être à l'origine de syncopes ou de chutes et, plus rarement, d'accidents coronariens ou vasculaires cérébraux, le plus souvent transitoires. Si l'HAPP est une étiologie possible des syncopes et de chutes, il semble justifié de chercher cette anomalie de la régulation de la PA chez tout patient âgé ayant de tels symptômes et dont la physiopathologie n'est pas parfaitement comprise mais la survenue tient soit du fait d'une séquestration sanguine splanchnique anormalement importante, dépassant les possibilités de compensation, soit du fait d'une défaillance des mécanismes compensateurs.

Comment peut-on traiter une HAPP ?

Le traitement de l'HAPP reste à codifier. Il repose sur des moyens non pharmacologiques et pharmacologiques. *Les moyens non pharmacologiques sont de bon sens* : il faut avoir le temps d'informer les patients du danger associé à l'HAPP, leur conseiller de fractionner les prises alimentaires. Il faut supprimer tous les traitements non nécessaires qui peuvent faire baisser la PA et proposer l'administration des antihypertenseurs entre les repas plutôt que pendant les repas. Il faut conseiller au patient de rester assis ou allongé pendant une période plus ou moins longue après les repas. Néanmoins, le fait de marcher juste après le repas peut réduire la baisse de PA. Il faut supprimer tout régime désodé inutile et enfin déconseiller la prise d'alcool pendant et après les repas. Enfin, en ajoutant un épaississant au bol alimentaire, on peut ralentir la vidange gastrique et limiter l'effet du repas sur la PA comme cela a été fait chez ce patient.

Plusieurs agents pharmacologiques ont été essayés pour réduire la baisse de la pression post-prandiale. Les études ont inclus généralement peu de patients et par conséquent l'attitude reste pragmatique. La *caféine* a eu une action favorable mais pas toujours efficace. Les *dérivés de l'ergot* ont peu d'effets à cause peut-être de l'absence d'impact sur la circulation splanchnique. L'*octréotide*, analogue de la somatostatine, a démontré son efficacité en réduisant la baisse post-prandiale de la PA comme chez des patients souffrant de dysautonomie. Malheureusement, son utilisation est difficile en pratique (injections sous-cutanées répétées, fréquents effets secondaires et coût élevé). La *midodrine*, la *fludrocortisone* et l'*indométacine*, dont l'efficacité a été établie dans l'hypotension orthostatique, ont fait l'objet de trop peu de travaux dans l'HAPP pour qu'une conclusion puisse être tirée.

Messages :

1. L'hypotension artérielle post-prandiale est probablement une cause fréquente de chutes, malaises et syncopes de la personne âgée et peut être source d'une morbi-mortalité sous estimée.
2. L'hypotension artérielle post-prandiale, il faut savoir la chercher en routine et la mesure ambulatoire de la pression artérielle de 24 heures possède des avantages considérables dans l'exploration des patients suspects d'hypotension post-prandiale non seulement de connaître la pression artérielle mesurée au cours de l'accès symptomatique, mais également les modalités de variation de la pression artérielle chez ces patients.
3. L'identification des facteurs prédisposants et l'évaluation fonctionnelle associés guident les choix thérapeutiques qui, de façon générale, portent d'abord sur un ensemble de mesures non pharmacologiques dans la prise en charge des patients avec hypotension artérielle post-prandiale, en l'absence d'un médicament ayant clairement démontré son efficacité.

Références :

1. Jansen RW, Lipsitz LA. Postprandial hypotension: epidemiology, pathophysiology, and clinical management. *Ann Intern Med* 1995; 122: 286-95.
2. Masuo K, Mikami H, Ogihara T et al. Mechanisms mediating postprandial blood pressure reduction in young and elderly subjects. *Am J Hypertens* 1996; 9: 536-44.
3. Aronow WS, Ahn C. Association of postprandial hypotension with incidence of falls, syncope, coronary events, stroke, and total mortality at 29-month follow-up in 499 older nursing home residents. *J Am Geriatr Soc* 1997; 45: 1051-53.
4. Jones KL, Tonkin A, Horowitz M et al. The rate of gastric emptying is a determinant of postprandial hypotension in non-insulin dependent diabetes mellitus. *Clin Sci* 1998; 94: 65-70.
5. Oberman AS, Harada RK, Gagnon MM et al. Effects of postprandial walking exercise on meal-related hypotension in frail elderly patients. *Am J Cardiol* 1999; 84: 1130-32.
6. Oberman AS, Gagnon MM, Kiely DK et al. Autonomic and neurohormonal control of postprandial blood pressure in healthy aging. *J Gerontol Med Sci* 2000; 55A: M477-M483.
7. Jones KL, MacIntosh C, Su Yu-Chung et al. Guar gum reduces postprandial hypotension in older people. *J Am Geriatr Soc* 2001; 49: 162-67.

Cas préparé par le Dr Stefano Ciaroni

A CŒUR OUVERT

Une publication périodique du Service de cardiologie,
Département cardio-vasculaire médico-chirurgical,
Hôpital de la Tour, Meyrin/Genève

N° 44 – Novembre-Décembre 2004

FAIT CLINIQUE

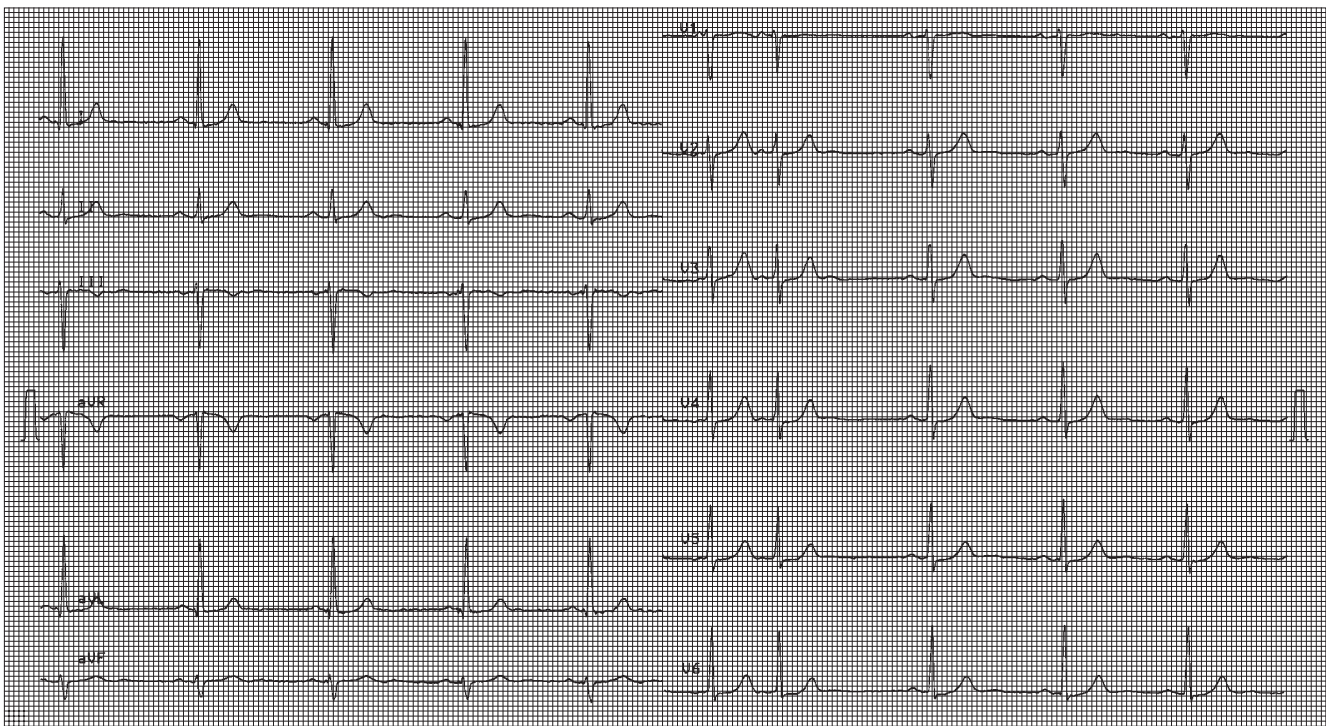
Mme B. C., âgée de 45 ans, est référée pour la première fois en mars 2003 en raison d'une syncope. Elle a présenté récemment une chute dans sa salle de bain, sans aucun prodrome, et s'est réveillée par terre avec plusieurs hématomes. Un épisode identique était survenu au cours de l'année précédente.

La patiente jouit habituellement d'une bonne santé et ne prend pas de médicament en dehors de Concor 5. Les facteurs de risque vasculaires comprennent une anamnèse familiale positive, une hypertension artérielle et une obésité.

L'examen physique est sans particularité à l'exception d'un index de masse corporelle augmenté à 32 kg/m² et d'une pression artérielle mesurée à 170/100 mmHg.

L'ECG (figure 1) est normal, avec une bradycardie due au bêtabloquant et une extrasystole auriculaire.

Compte tenu de la persistance d'une hypertension artérielle, le Concor 5 est remplacé par du Concor Plus.



Que faites-vous ensuite?

Les syncopes survenant sans prodrome sont très suggestives d'un trouble aigu du rythme ou de la conduction. Il importe donc d'entreprendre une recherche rythmique.

Le Holter est normal avec une fréquence comprise entre 65 et 122/min. L'échocardiogramme est normal; en particulier, il ne montre pas de dysfonction ventriculaire gauche.

Le test d'effort est également normal mais peu significatif, la patiente ayant dû interrompre prématurément l'examen en raison de douleurs dans les genoux. Un échocardiogramme de stress sous Dobutamine est alors réalisé; l'examen est normal, ne fournissant aucun argument en faveur d'une ischémie myocardique.

Un «R-Test», enregistrement ambulatoire discontinu de l'ECG, est alors effectué. Ses résultats sont normaux.

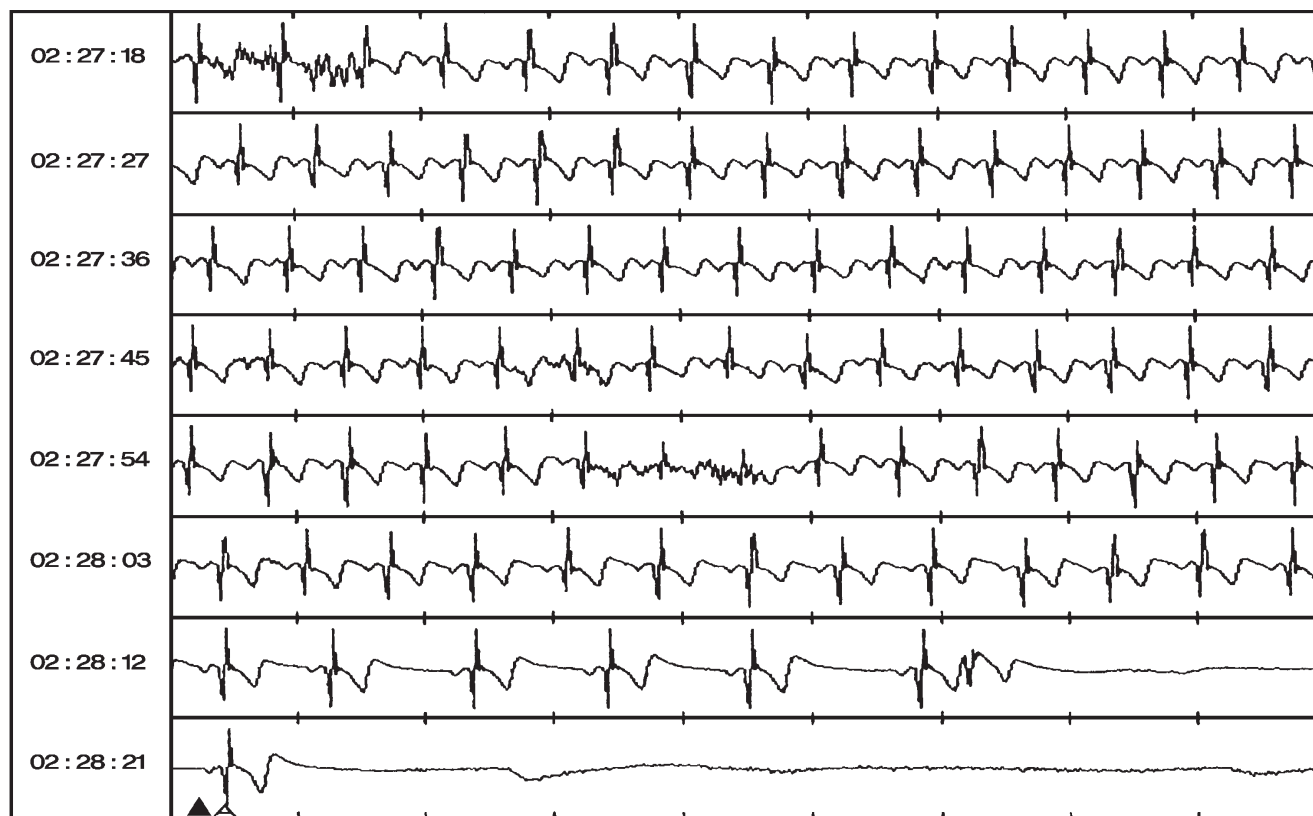
Une nouvelle syncope, semblable aux précédentes, survient quelques mois plus tard. Elle s'est accompagnée de mouvements cloniques du membre supérieur gauche et aurait été suivie d'un état post-critique. Une consultation neurologique est alors demandée; le bilan pratiqué se révèle normal.

Que faites-vous alors ?

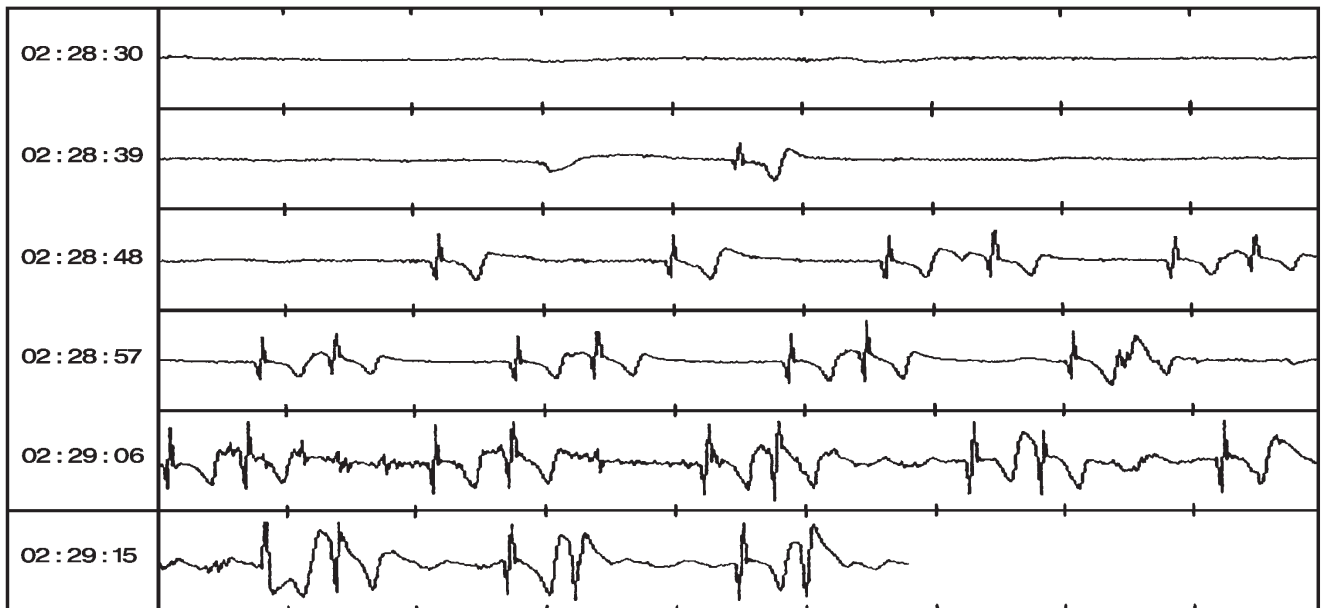
Compte tenu de la forte suspicion clinique de syncope d'origine rythmique, les investigations doivent être poursuivies. Un enregistreur ECG permanent «Reveal» est alors implanté par voie sous-cutanée. Le lendemain de l'implantation, la patiente présente une nouvelle syncope; elle est trouvée par son mari qui la décrit «comme morte». La lecture du Reveal montre que la syncope a été due à un arrêt cardiaque de 36 sec. (figure 2). Un pacemaker est alors implanté en urgence. La patiente n'a plus eu de syncope depuis lors.

12.5 mm/s, 25.0 mm/mV

▲ = Moment de l'activation



Suite au verso ►



Commentaire :

Les syncopes constituent un problème fréquent. Les étiologies possibles sont nombreuses. Elles peuvent être classées¹ en cardiaques (environ 25%) : sténose aortique, cardiomyopathie hypertrophique, embolie pulmonaire, infarctus, brady ou tachy-arythmie ; non cardiaques (environ 45%) : vasovagale, orthostatique, par syndrome du sinus carotidien, médicamenteuse, neurologique, psychiatrique ; et indéterminées (environ 30%). A noter que la fréquence de ces dernières diminue avec l'amélioration des techniques d'investigation. Chez les patients de moins de 45 ans, l'origine est souvent bénigne (vasovagale, psychique).

De nombreux examens entrent en ligne de compte pour les recherches étiologiques². Une anamnèse et un examen approfondis sont nécessaires avant de définir une stratégie d'investigation.

La majorité des syncopes d'origine cardiaque surviennent en présence d'une cardiopathie mais ce n'est pas toujours le cas. C'est la raison pour laquelle toute syncope doit être investiguée, en particulier en cas de circonstances graves (chutes avec blessures, syncope en conduisant une voiture, etc.). La présence d'une cardiopathie sévère telle qu'une sténose aortique ou une dysfonction ventriculaire gauche aggrave considérablement le pronostic d'une syncope.

A priori, toute syncope survenant brusquement, sans prodrome, doit faire soupçonner et rechercher un trouble aigu du rythme ou de la conduction cardiaque. Les principaux examens à disposition sont l'ECG standard, le R-Test, le Reveal et l'étude électrophysiologique. Les moniteurs ECG implantables Reveal permettent une surveillance pendant plus d'une année. Ils ne doivent cependant être utilisés qu'à bon escient (syncopes graves ou fréquentes) car ils sont relativement coûteux et doivent être implantés par voie sous-cutanée. Ils sont cependant très utiles dans les cas où une origine rythmique aux syncopes est probable mais n'a pu être démontrée par les examens conventionnels. Dans une étude récente³ portant sur 103 patients, le Reveal a permis de préciser l'origine des syncopes dans 38% des cas.

Messages :

1. La recherche étiologique des syncopes est souvent difficile. Une anamnèse et un examen physique approfondis sont indispensables avant de définir une stratégie d'investigation.
2. Les syncopes survenant sans prodrome, entraînant souvent des blessures, sont dues dans la grande majorité des cas à un trouble aigu du rythme ou de la conduction cardiaque.
3. Une fois éliminée une autre pathologie cardiaque (anamnèse, examen physique, ECG, échocardiogramme), les examens de choix sont les ECG de longue durée (Holter, R-Test).
4. Lorsque ces examens restent négatifs en dépit d'une forte suspicion anamnétique, l'implantation d'un Reveal peut donner la réponse en fournissant un ECG pendant une syncope.

Références :

1. Pruvot E, Vassali G, Kappenberger L. De l'approche diagnostique au traitement de la syncope. Méd. Hyg. 1999;57: 1182-9.
2. Brignole M et al. Guidelines on management (diagnosis and treatment) of syncope. Task Force on Syncope, European Society of Cardiology. Eur Heart J 2001; 22: 1256-1306.
3. Solano A et al. Incidence, diagnostic yield and safety of the implantable loop-recorder to detect the mechanism of syncope in patients with and without structural heart disease. Eur Heart J 2004; 25:1116-9.

Cas préparé par le Dr Antoine Bloch

A CŒUR OUVERT

Une publication périodique du Service de cardiologie,
Département cardio-vasculaire médico-chirurgical,
Hôpital de la Tour, Meyrin/Genève

N° 45 – Janvier 2005

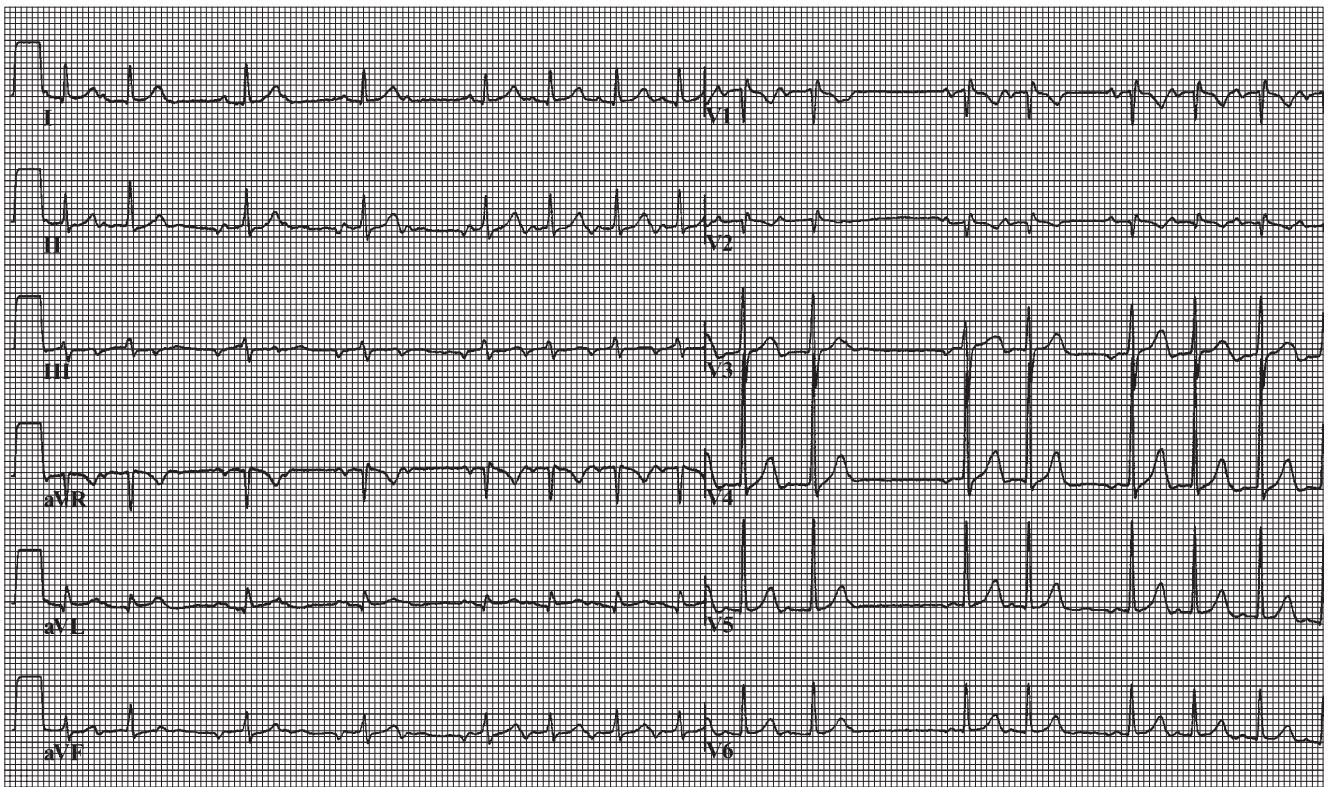
FAIT CLINIQUE

Un enfant de 9 ans, sans aucun symptôme cardiovasculaire, est examiné dans le cadre d'un contrôle scolaire. L'infirmière constate un pouls rapide (160 bpm), régulier, apparemment constant. L'anomalie est signalée à la mère de l'enfant, pour qu'elle prenne contact avec le pédiatre. Dans l'attente la mère prend à plusieurs reprises le pouls de l'enfant et elle constate une alternance entre un pouls à 180 bpm et un pouls à 90 bpm, avec des changements abruptes de fréquence.

L'enfant n'a pas d'antécédents médicaux chirurgicaux notables, il n'y a pas d'anamnèse familiale de mort subite ou de trouble rythmique, et l'enfant ne prend aucun médicament. Ses courbes de croissance sont à la limite inférieure de la norme tant pour le poids que pour la taille. Il ne pratique pas de sport en dehors des activités de gymnastique imposées par l'école, et ses performances physiques sont plutôt médiocres en particulier pour les activités d'endurance, mais il suit sa scolarité sans aucune difficulté.

Examen clinique: garçon de 9 ans, en bonne état général; tension artérielle humérale de 100/80 mmHg; pouls régulier à 138 bpm avec de brusques variations de fréquence. L'auscultation cardiaque est normale. Il n'y a pas de signe d'insuffisance cardiaque.

Figure 1: Electrocardiogramme de repos montrant un rythme auriculaire à 138 bpm, avec (sur la partie gauche de la figure) un bloc atrio-ventriculaire 2:1 et (sur la partie droite de la figure) une conduction AV

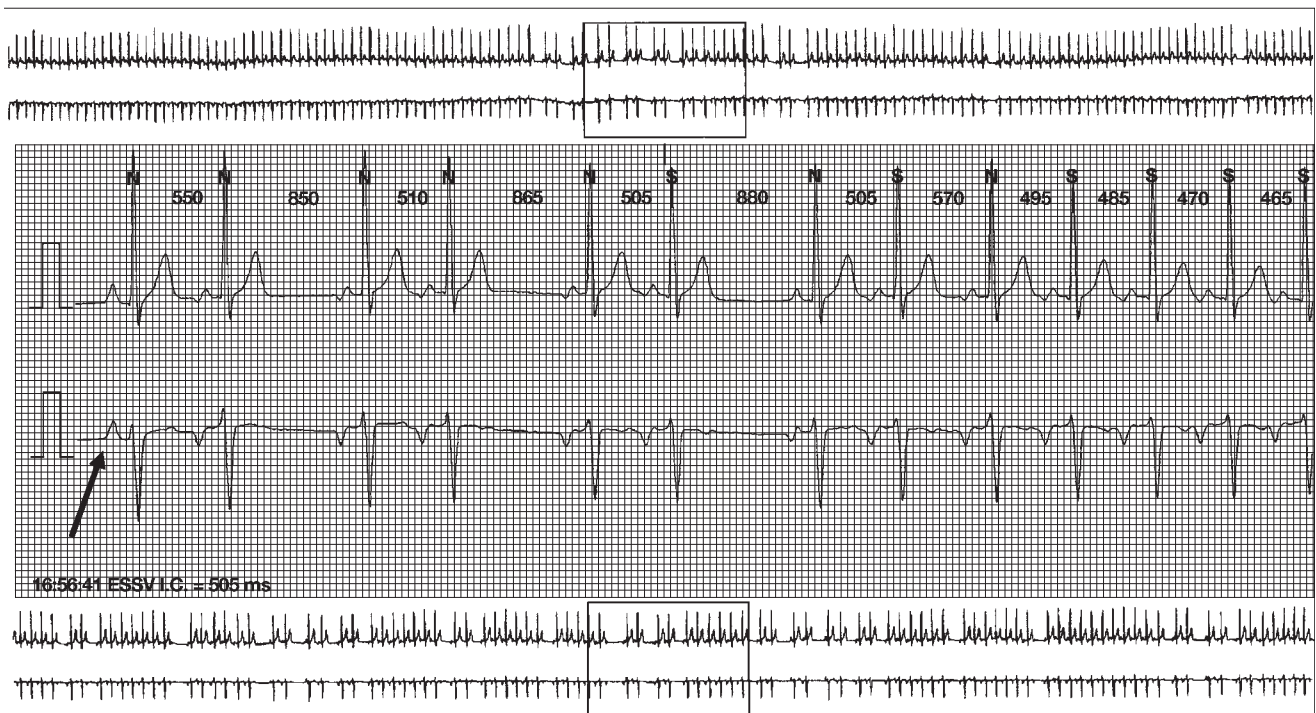


de type Wenckebach ou une conduction AV 1 : 1. L'apparition et la disparition du bloc AV expliquent les variations brusques de fréquence. Les complexes QRS sont normaux. L'aspect des ondes auriculaires est atypique pour une origine sinusale (onde P isoélectriques à négatives en II, III, aVF, de V2 à V5).

Quel est votre diagnostic et que proposez-vous ?

Le diagnostic est celui d'une tachycardie atriale, certainement droite (onde P positive en aVL) et proche de la crista terminalis (onde P négative en aVR).

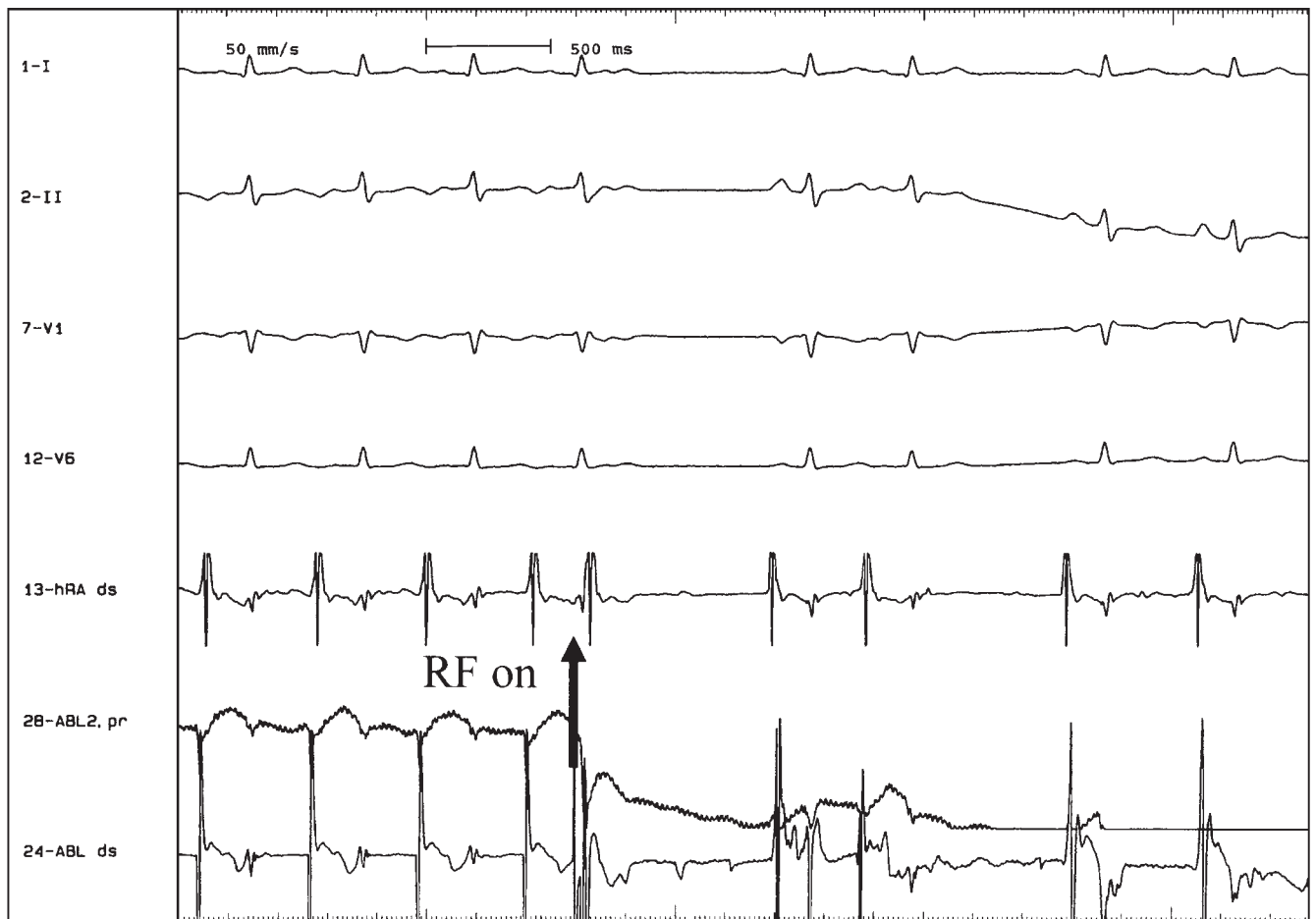
Un enregistrement ECG de 24 heures (Holter) est réalisé pour déterminer si la tachycardie constatée est permanente ou non. L'enregistrement montre que la tachycardie est incessante (Figure 2), avec de très exceptionnels complexes sinusaux (flèche). Cette tachycardie atriale est variable en fréquence, passant de 130 bpm au minimum à 280 bpm au maximum. La fréquence cardiaque moyenne de l'enfant, sur 24 heures, est de 122 bpm.



Une **échocardiographie** est pratiquée pour évaluer la présence ou non d'une cardiopathie sous-jacente et pour déterminer les conséquences de cette tachycardie incessante sur la fonction ventriculaire gauche. Structurellement le cœur ne présente aucune anomalie, mais la fraction d'éjection du ventricule gauche est évaluée à 30%, avec une hypokinésie globale et une discrète dilatation du ventricule gauche en diastole et en systole (TACHYCARDIOMYOPATHIE).

Compte tenu de l'aspect de la tachycardie, de son caractère incessant et surtout des répercussions sur la fonction ventricule gauche, une étude électrophysiologique endocavitaire a rapidement été proposée, dans l'idée de pouvoir, par ablation, détruire le foyer arythmogène.

L'exploration électrophysiologique endocavitaire, effectuée en anesthésie locale, a confirmé l'origine auriculaire de la tachycardie et ses variations de fréquence en rapport avec le système nerveux autonome. Le foyer de l'arythmie a été localisé dans l'oreillette droite moyenne, au niveau de la crista terminalis. Le troisième tir de radiofréquence (figure 3) interrompt immédiatement la tachycardie et permet de retrouver un rythme sinusale stable.



Après l'ablation, aucune tachycardie ne peut plus être induite, ni par stimulation programmée ni par administration d'isoproterenol.

Après un suivi de 6 mois, l'évolution clinique est favorable sans aucune récurrence de tachycardie; l'enfant, aux dires des parents, est véritablement transformé, avec un dynamisme et une capacité physique inconnues jusque là. L'échocardiographie pratiquée 2 mois après l'ablation confirme l'amélioration avec une diminution de la taille du ventricule gauche et une récupération totale de la fonction systolique (fraction d'éjection de 55-60%).

Commentaires :

Les tachycardies atriales ne sont pas rares; elles relèvent d'un mécanisme focal (le plus fréquent), ou sont en rapport avec des micro- ou des macro-réentrées (post chirurgie par exemple). Elles doivent être différenciées des flutters auriculaires (aspect ECG), de la tachycardie sinusale (comportement lors des manœuvres vagales) ou des tachycardies jonctionnelles (en particulier lorsque la conduction se fait en 1:1). Les tachycardies atriales sont souvent incessantes et permanentes et peuvent conduire à une tachycardiomyopathie comme dans le cas présent. Sur le plan thérapeutique, elles répondent parfois aux antiarythmiques de classe Ic (flécaïnide ou propafénone), plus rarement à l'amiodarone, mais le traitement de choix (bien que parfois difficile) est aujourd'hui l'ablation par radiofréquence (succès de 70 à 90%).

Messages :

1. Les tachycardies atriales sont parfois incessantes ou permanentes, mais elles ne produisent pas nécessairement des symptômes cliniques majeurs.
2. Les tachycardies atriales peuvent conduire à un tableau de cardiomyopathie dilatée sévère mais réversible (tachycardiomyopathie).
3. Le diagnostic repose sur l'électrocardiogramme 12 dérivations, sur la réponse aux manœuvres vagales et sur le Holter
3. Le traitement le plus efficace est l'ablation par radiofréquence du foyer arythmogène.

Références :

1. Chen SA, Chiang CE, Yang CJ et al. Sustained atrial tachycardia in adult patients. Electrophysiological characteristics, pharmacological response, possible mechanisms, and effects of radiofrequency ablation. *Circulation* 1994; 90: 1262-1278.
2. Kalman JM, Olgin JE, Karch MR et al. "Cristal tachycardias": origin of right atrial tachycardias from the crista terminalis identified by intracardiac echocardiography. *J Am Coll Cardiol* 1998; 31: 451-459.
3. Tang CW, Scheinmann MM, Van Hare GF et al. Use of P wave configuration during atrial tachycardia to predict site of origin. *J Am Coll Cardiol* 1995; 26: 1315-1324.
4. Walsh EP, Saul JP, Hulse JE et al. Transcatheter ablation of ectopic atrial tachycardia in young patients using radiofrequency current. *Circulation* 1992; 86: 1138-1146.
5. Bounhoure JP, Boveda S, Galinier M. Cardiomyopathies congestives d'origine rythmique. *Arch Mal Coeur* 1999; 92: 1761-1765.

Cas préparé par le Dr. Marc Zimmermann, PD

A CŒUR OUVERT

Une publication périodique du Service de cardiologie,
Département cardio-vasculaire médico-chirurgical,
Hôpital de la Tour, Meyrin/Genève

N° 46 – Février 2005

Fait Clinique: Mr P. G., 41 ans

Ce jeune patient, sans antécédents médicaux notables, est adressé pour une investigation de malaises. Ces derniers sont essentiellement lipothymiques, mais certains ont été suivis de syncopes. Quelques épisodes sont accompagnés de prodromes sous forme de vertiges, de sudations et de voile noir, mais la caractéristique principale est leur survenue, de façon répétée, à la déglutition.

En effet, le patient rapporte une dysphagie, essentiellement aux solides, décrite comme une sensation de bloc haut situé entraînant une salivation importante. Ces symptômes sont présents depuis 4-5 ans, mais devenus plus fréquents ces derniers mois.

Aucun symptôme ne survient lors du passage à l'orthostatisme et Mr P. G. ne rapporte par ailleurs aucune douleur thoracique, dyspnée ou épisode de palpitations.

L'examen clinique révèle des signes vitaux normaux avec une tendance à la bradycardie régulière (51 bpm). L'auscultation cardio-pulmonaire est normale et le massage carotidien ne produit pas de ralentissement significatif de la fréquence cardiaque.

Le bilan biologique est sans particularité.

L'électrocardiogramme montre un rythme sinusal normal.

Un enregistrement rythmique de 24 heures (Holter) s'est avéré non conclusif.

Les investigations ont été complétées par une œso-gastroskopie (OGD) mettant en évidence un rétrécissement du bas œsophage (anneau de Schatzki) et une érosion muqueuse au niveau de la jonction œso-gastrique. Ces lésions sont compatibles avec une maladie de reflux ayant entraîné une œsophagite peptique de stade 1.

Quel est votre diagnostic et que faites-vous ?

Réponse:

Cette histoire clinique évoque en premier lieu une syncope à la déglutition, favorisée par une maladie de reflux œso-gastrique avec un rétrécissement du bas œsophage.

L'OGD apporte des éléments objectifs pour ce diagnostic en mettant en évidence des lésions organiques du bas œsophage.

Mais finalement ce qui manque pour retenir le diagnostic de façon irréfutable est la reproductibilité des symptômes à la déglutition.

Au cours de la consultation, une brady-arythmie à moins de 30 bpm avec la survenue des symptômes habituels a pu être induite par la déglutition d'un «croissant aux amandes».

Sur l'ECG en continu, cette brady-arythmie se manifeste par à une bradycardie sinusale suivie d'un bloc atrio-ventriculaire (AV) à conduction variable 2/1 et 3/1 d'une durée totale d'environ 10 secondes. Sa cause est une augmentation du tonus vagal induit par le passage du bol alimentaire contre un obstacle du bas œsophage. Après cette phase de vagotonie, la fréquence cardiaque et la conduction AV sont rapidement et spontanément restaurées (figure 1).

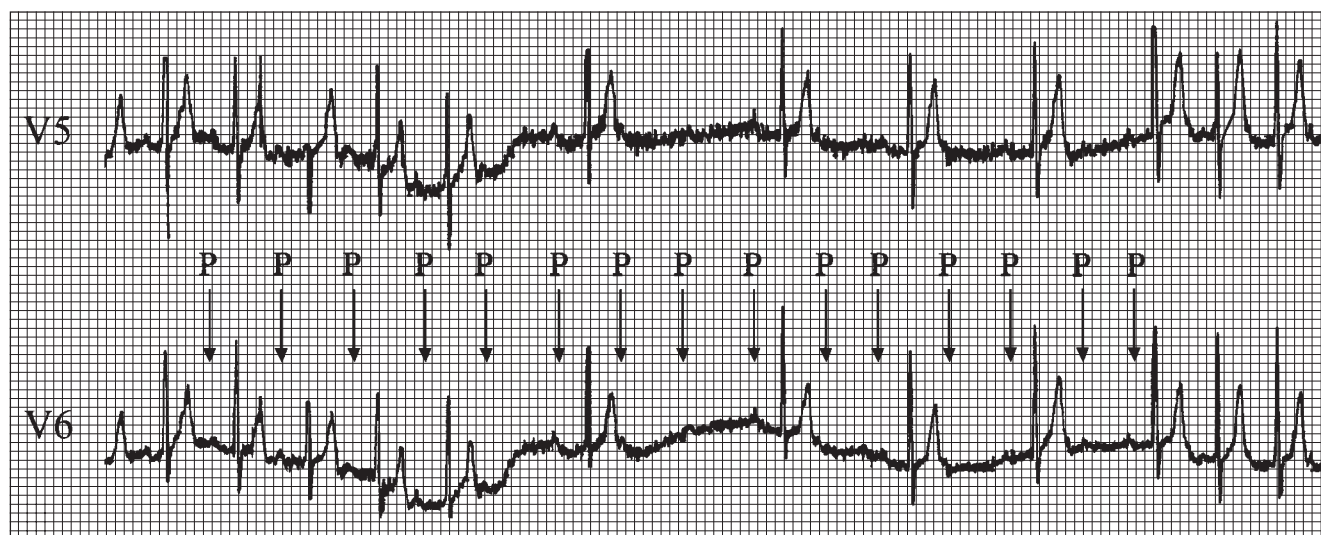


Figure 1: Fragment d'ECG (12.5 mm/sec) enregistré au cours de la déglutition d'un «croissant aux amandes». On note la survenue dans un premier temps d'un discret ralentissement sinusale, puis l'apparition d'un bloc atrio-ventriculaire du deuxième degré à conduction variable 2:1 et 3:1. Après environ 10 secondes, reprise spontanée d'une activité sinusale régulière.

Discussion :

Une syncope est une perte de connaissance brève et soudaine avec une incapacité de maintenir le tonus postural, suivie d'une récupération spontanée et complète.

On distingue 2 grandes causes de syncopes, celles d'origine cardiaque et celles non cardiaque. Ces dernières représentent environ deux-tiers des syncopes et possèdent un bon pronostic. Les syncopes d'origine cardiaque constituent le dernier tiers et sont grevées d'un pronostic plus réservé. Elles ne sont que l'expression d'une cardiopathie sous-jacente qui conditionnera en dernier lieu le pronostic (ref. 1). Les syncopes d'origine non cardiaque peuvent être réparties de la façon suivante: les plus fréquentes sont les syncopes vaso-vagales, suivies des syncopes hypotensives et enfin les syncopes dites situationnelles. Dans cette dernière catégorie, des syncopes ont été rapportées lors de la miction, de la défécation, de la toux, chez les joueurs d'instruments à vent et enfin à la déglutition comme dans le cas qui nous intéresse ici.

Le mécanisme est une augmentation du tonus parasympathique, entraînant une hypotension et une bradycardie, due à l'activation de récepteurs sensibles à la distension dans la paroi des organes creux tels la vessie ou le tube digestif.

Un autre exemple de syncope situationnelle est celle dite «du rasage» dont le tracé électrocardiographique, obtenu chez un autre patient, est présenté sur la figure 2. La stimulation du sinus carotidien par le passage du rasoir déclenche bradycardie et syncope.

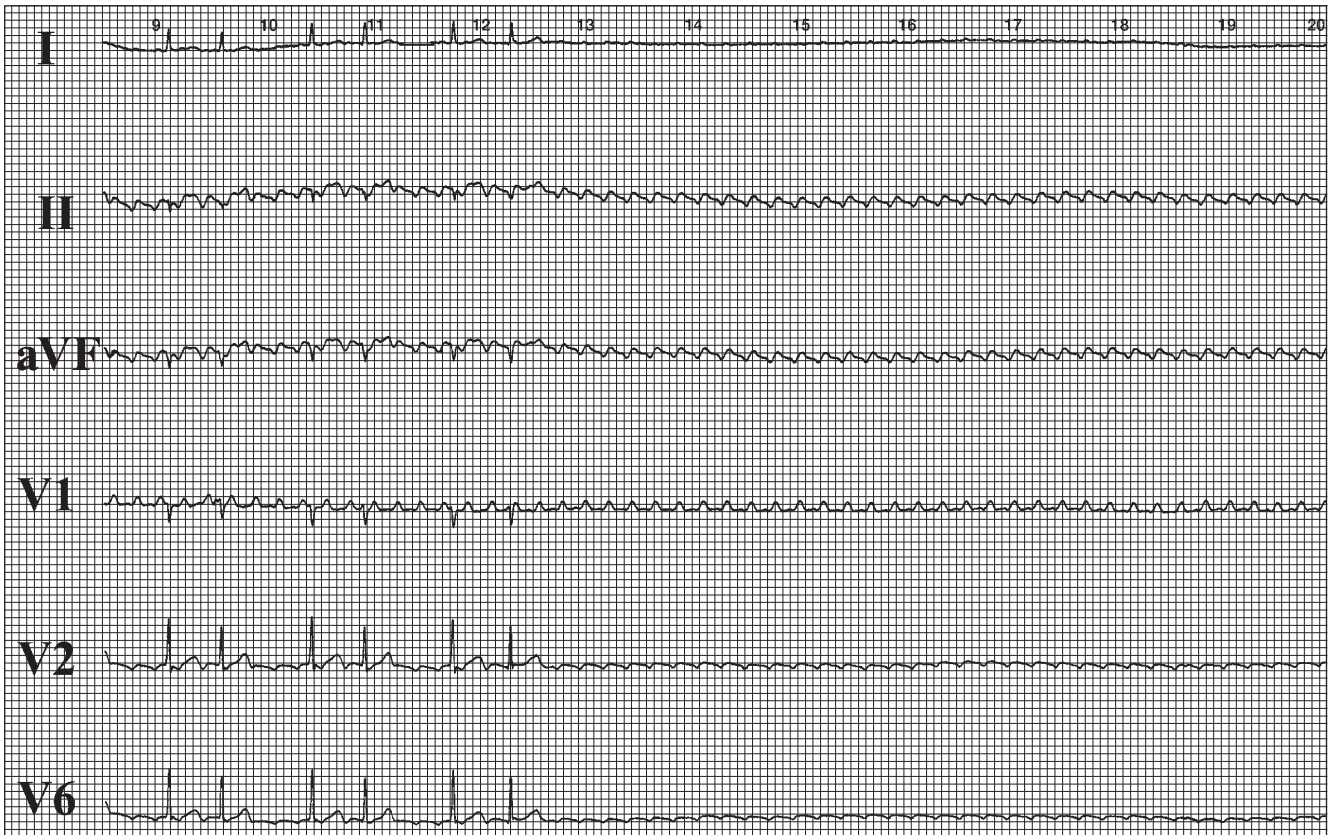


Figure 2: ECG classique (5 dérivation, 25 mm/sec) enregistré chez un autre patient présentant des épisodes lipothymiques et syncopaux lors du rasage. Le rythme de base est un flutter auriculaire de type I et le massage carotidien gauche provoque d'emblée un bloc atrio-ventriculaire de haut degré et une syncope (absence de rythme d'échappement et asynchronisme).

La syncope à la déglutition est rare et seuls une vingtaine de cas ont été décrits dans la littérature, mais aucun n'a été rapporté sur un anneau de Schatzki (ref. 2). Elle est le plus souvent associée à une lésion organique œsophagienne (carcinome, fistule œsophago-pleurale ou hernie hiatale) entraînant une distension marquée de cet organe creux lors du passage du bol alimentaire.

Son pronostic est bon, conforme à celui des syncopes d'origine non cardiaque.

Le traitement de base de toutes les syncopes situationnelles est l'évitement du facteur déclenchant, dans la mesure du possible. Dans le cas présent, abolir la déglutition est bien sûr impossible, mais des recommandations simples peuvent être efficaces pour prévenir les symptômes: éviter de manger debout, prendre de petits bols alimentaires ou maintenir un volume hydrique suffisant. Le stimulateur cardiaque reste le traitement de dernier recours en cas de récurrence (ref. 3). Dans le cas présent, une dilatation mécanique du bas œsophage pourrait également être envisagée. Un traitement antacide par inhibiteur de la pompe à protons a par ailleurs été débuté.

Ce cas illustre également le rôle primordial joué par l'anamnèse dans la démarche diagnostique des syncopes. En effet, à elle seule, elle permet d'expliquer près de la moitié des causes de syncopes. En comparaison, l'ECG n'apporte qu'une contribution modeste (env. 5%).

De façon globale, un examen clinique détaillé couplé à un ECG 12 pistes, deux examens facilement réalisables au cabinet médical, permettent de comprendre plus de la moitié des causes de syncope (ref. 4).

Messages :

1. La syncope est un événement fréquent dans la pratique clinique quotidienne. Son pronostic est étroitement lié à son étiologie selon qu'elle est cardiaque ou non.
2. L'anamnèse demeure l'élément essentiel dans la démarche diagnostique, y compris pour des causes de syncopes extrêmement rares.
3. Des moyens diagnostiques simples, tels le massage carotidien couplé à un ECG 12 pistes, sont souvent suffisants pour poser le diagnostic de syncope ou préciser son étiologie au cabinet médical.

Références :

1. Soteriades ES, Evans JC, Larson MG et al. Incidence and prognosis of syncope. *N Engl J Med* 2002; 347: 878-85.
2. Srivathsan K, Lee RW. Swallow Syncope. *PACE* 2003; 26: 781-82.
3. The Task Force on Syncope, European Society of Cardiology. Guidelines on Management (Diagnosis and Treatment) of Syncope – Update 2004. *Europace* 2004; 6: 467-537.
4. Linzer M, Yang EH, Estes NA et al. Diagnosing syncope. Part 1 : Value of history, physical examination and electrocardiography. Clinical Efficacy Assessment Project of the American College of Physicians. *Ann Intern Med* 1997; 126: 989-96.

Cas préparé par le Dr Alexandre Meiltz et le Dr Marc Zimmermann

A CŒUR OUVERT

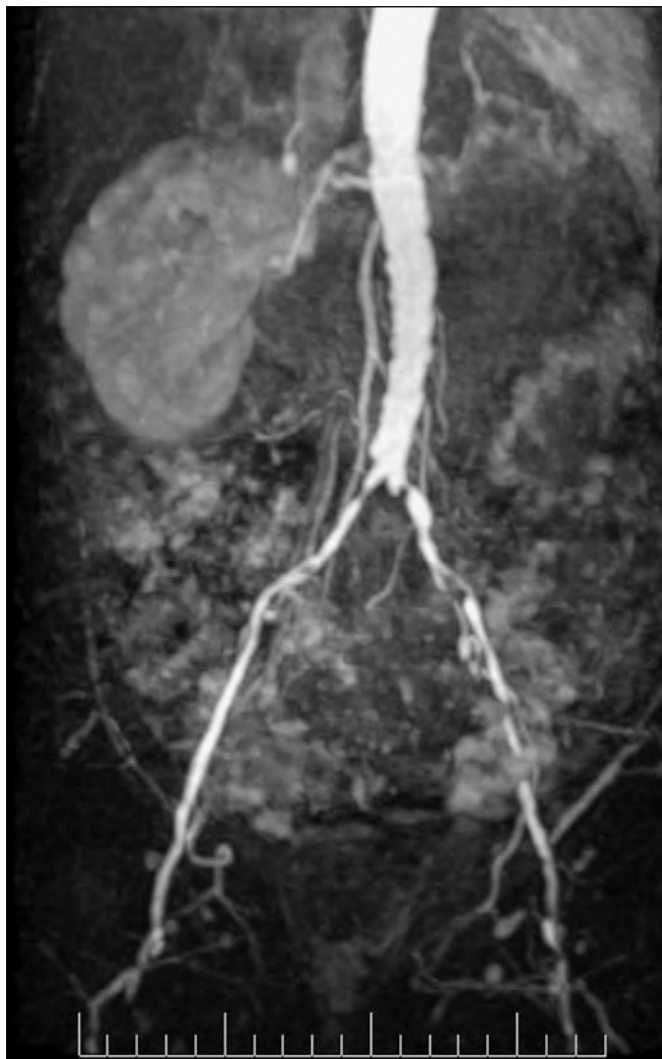
Une publication périodique du Service de cardiologie,
Département cardio-vasculaire médico-chirurgical,
Hôpital de la Tour, Meyrin/Genève

N° 47 – Mars 2005

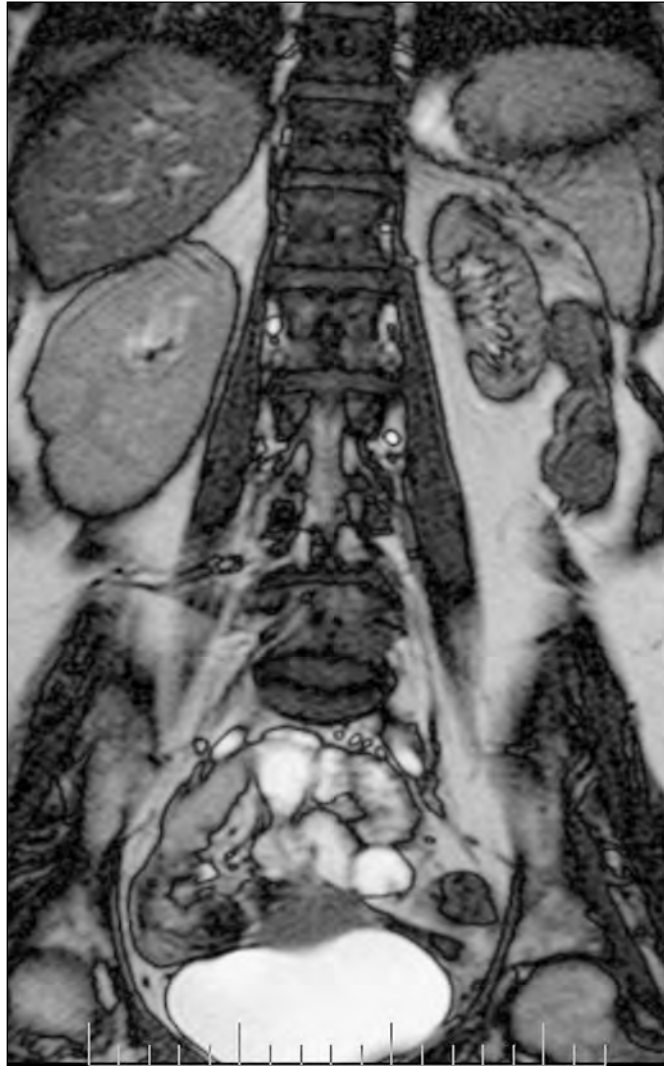FAIT CLINIQUE

Madame J. B. âgée de 51 ans fume 2 paquets par jour et n'est pas sportive. Elle ressent une dyspnée d'effort depuis quelques années et des douleurs des membres inférieurs à la marche et des lourdeurs de jambes. Elle ne consulte un médecin que le jour où les douleurs l'empêchent de sortir de chez elle, parce qu'elle les a toujours attribuées à ses varices.

Le bilan angiologique met en évidence une artériopathie sévère et diffuse des membres inférieurs : l'index bras-cheville est abaissé à 0,5 à droite et 0,3 à gauche (norme > 0,9). Les tensions artérielles mesurées aux chevilles sont à la limite de l'ischémie critique à gauche. La tension artérielle humérale est très élevée (220/110 mm Hg) : une hypertension artérielle avait été diagnostiquée auparavant, mais la patiente ne prenait plus son traitement depuis 1 an.



Le bilan artériel est complété par un écho-doppler qui met en évidence des lésions athéromateuses iliaques bilatérales sténosantes et une occlusion des 2 artères fémorales superficielles. Une revascularisation percutanée n'est pas possible. On décide de pratiquer une angio-IRM rénale et des membres inférieurs comme bilan préopératoire et pour confirmer l'hypothèse d'une hypertension réno-vasculaire suspectée face à la mauvaise réponse au traitement antihypertenseur. Effectivement une occlusion de l'artère rénale gauche et une atrophie du rein gauche sont mises en évidence.



*Angio-IRM de l'abdomen et des membres inférieurs
Importantes lésions athéromateuses des artères iliaques.
Rein gauche atrophique sur une occlusion de l'artère rénale gauche.*

Que faites-vous?

Avant d'envisager une revascularisation chirurgicale des membres inférieurs, le bilan préopératoire doit rechercher l'extension de la maladie athéromateuse et obligatoirement comporter une investigation coronarienne et carotidienne.

L'interrogatoire est dirigé vers les antécédents d'infarctus du myocarde, d'angor, de palpitations, d'insuffisance cardiaque et de symptômes cérébro-vasculaires. La dyspnée d'effort est le plus souvent attribuée par le patient à son tabagisme, mais peut être le seul symptôme de maladie coronarienne.

L'artériopathie des membres inférieurs limite l'effort et le patient, même porteur d'une maladie coronarienne significative, ressent rarement de l'angor d'effort. De même, l'électrocardiogramme d'effort, limité par l'ischémie des membres inférieurs, permet rarement de dépister la coronaropathie. Le choix de l'investigation coronarienne non invasive de dépistage se fait entre la scintigraphie au Thallium sous Persantine et l'échocardiographie de stress sous Dobutamine; dans certains cas on ira d'emblée à la coronarographie.

L'écho-doppler est l'examen de premier choix pour dépister une atteinte des troncs supra-aortiques. Chez notre patiente, l'échocardiographie de stress met en évidence les signes cliniques, électriques et échographiques d'une ischémie myocardique. La coronarographie montre une maladie coronarienne tri-tronculaire. L'atteinte athéromateuse est, par contre, modérée au niveau des troncs supra-aortiques. Madame J. B. va alors subir dans le même temps opératoire une triple revascularisation myocardique et un pontage aorto-bifémoral avec endartériectomie des carrefours fémoraux.

Commentaire :

L'évolution de l'artériopathie des membres inférieurs au stade de claudication intermittente (ischémie d'effort ou stade II selon Fontaine) est le plus souvent bénigne avec une mortalité directe faible, puisque 5 ans après son diagnostic, la claudication est stable chez 70% des patients, aggravée chez 25%; 2 à 5% des patients ont subi une amputation.

Le pronostic local relativement bénin de l'artériopathie des membres inférieurs explique probablement la prise en charge souvent insuffisante de la maladie athéromateuse de ces patients: correction des facteurs de risque cardio-vasculaire, en particulier sevrage du tabac et exercices de marche, traitement anti-agrégant plaquettaire et contrôles cliniques.

En effet, après 10 ans de suivi de patients claudicants, 60% patients sont décédés de maladie coronarienne, d'accident vasculaire cérébral, de rupture d'anévrisme de l'aorte ou de cancer du poumon.

Une autre étude plus récente sur le suivi des patients atteints d'insuffisance artérielle des membres inférieurs rapporte que pour 100 patients consultant pour une claudication intermittente, il y en a 100 autres qui présentent une artériopathie asymptomatique et 100 souffrant de claudication non typique ou non invalidante qui ne consultent pas. Après 5 ans, 30 des 100 patients ayant consulté sont décédés et 10 à 20 ont souffert d'un infarctus du myocarde ou d'un AVC (1).

Le pronostic de vie de l'artériopathe est avant tout dépendant de son atteinte coronarienne et carotidienne.

La maladie athéromateuse est une maladie systémique atteignant l'ensemble de l'arbre artériel.

L'étude CAPRIE a mis en évidence une atteinte athéromateuse de plusieurs territoires artériels chez de nombreux sujets atteints d'artériopathie des membres inférieurs dans un collectif de 19 000 patients. 40% des patients atteints d'artériopathie symptomatique des membres inférieurs souffraient de maladie coronarienne et 19% d'une atteinte athéromateuse carotidienne (2). D'autres études ayant recherché la coronaropathie par coronarographie mettent en évidence des lésions significatives chez le 90% des patients.

La morbidité et la mortalité cardio-vasculaires sont multipliées par 2 à 6 en cas d'artériopathie périphérique même asymptomatique.

De plus, la sévérité de l'artériopathie des membres inférieurs (quantifiée par l'index bras-cheville) est corrélée à la survenue d'événements cardio-vasculaires et inversement proportionnelle à la survie des patients (3).

Dans l'étude CAPRIE les patients souffrant d'artériopathie des membres inférieurs représentaient un des sous-groupes qui bénéficiaient le plus du clopidogrel par rapport à l'aspirine, probablement en raison d'une atteinte athéromateuse diffuse et de mauvais pronostic.

Messages :

1. La mise en évidence d'une artériopathie des membres inférieurs doit faire rechercher les autres localisations athéromateuses dont dépend le pronostic de vie du patient: maladie coronarienne et carotidienne.
2. Même si l'évolution de l'artériopathie des membres inférieurs est relativement bénigne, les patients qui la présentent nécessitent une prise en charge médicale intense avec correction optimale des facteurs de risque cardio-vasculaire, traitement anti-agrégant plaquettaire et suivi clinique régulier.

Références :

1. Dormandy JA. The fate of the claudicant--a prospective study of 1969 claudicants. Eur J Vasc Surg. 1991 Apr; 5 (2): 131-3.
2. CAPRIE Steering Committee. A randomised blinded trial of clopidogrel versus aspirin in peripheral arterial disease. Results of a national physician survey. Lancet 1996; 348: 1329-39.
3. Criqui MH et al. Mortality over a period of 10 years in patients with peripheral arterial disease. N Engl J Med 1992; 326: 381-6.

Cas préparé par le Dr Lucilla Soulier-Parmeggiani

A CŒUR OUVERT

Une publication périodique du Service de cardiologie,
Département cardio-vasculaire médico-chirurgical,
Hôpital de la Tour, Meyrin/Genève

N° 48 – Avril 2005

FAIT CLINIQUE

Une patiente de 73 ans, diabétique insulino-indépendante et hypertendue de longue date, présente depuis plusieurs mois des malaises brefs avec lipothymie mais sans perte de connaissance. Les épisodes surviennent aussi bien au repos que lors des activités et il n'y a pas de facteurs déclenchants évidents. Par intermittence la patiente ressent des palpitations décrites comme des battements cardiaques rapides et irréguliers. La patiente n'a pas d'antécédents cardiovasculaires autres que l'hypertension artérielle, et son traitement comprend un antidiabétique oral et un inhibiteur de l'enzyme de conversion.

Examen clinique: patiente pesant 89 kg pour une taille de 164 cm; tension artérielle humérale de 140/85 mmHg et pouls régulier à 67 bpm. L'auscultation cardiaque révèle la présence d'un souffle systolique éjectionnel 2/6 évocateur d'une banale sclérose aortique. Il n'y a pas de signe d'insuffisance cardiaque. L'auscultation pulmonaire est physiologique. Les artères périphériques sont palpables symétriquement, sans souffle.

Figure 1: Electrocardiogramme de repos montrant un rythme sinusal régulier à 67 bpm avec un intervalle PQ de 0.17 sec, des signes de dilatation de l'oreillette gauche et de troubles de conduction intra-auriculaires. Il n'y a pas de franche hypertrophie ventriculaire gauche mais l'index de Lewis est de 23 mm et l'onde R en aVL atteint 12 mm.

Un massage carotidien est négatif.

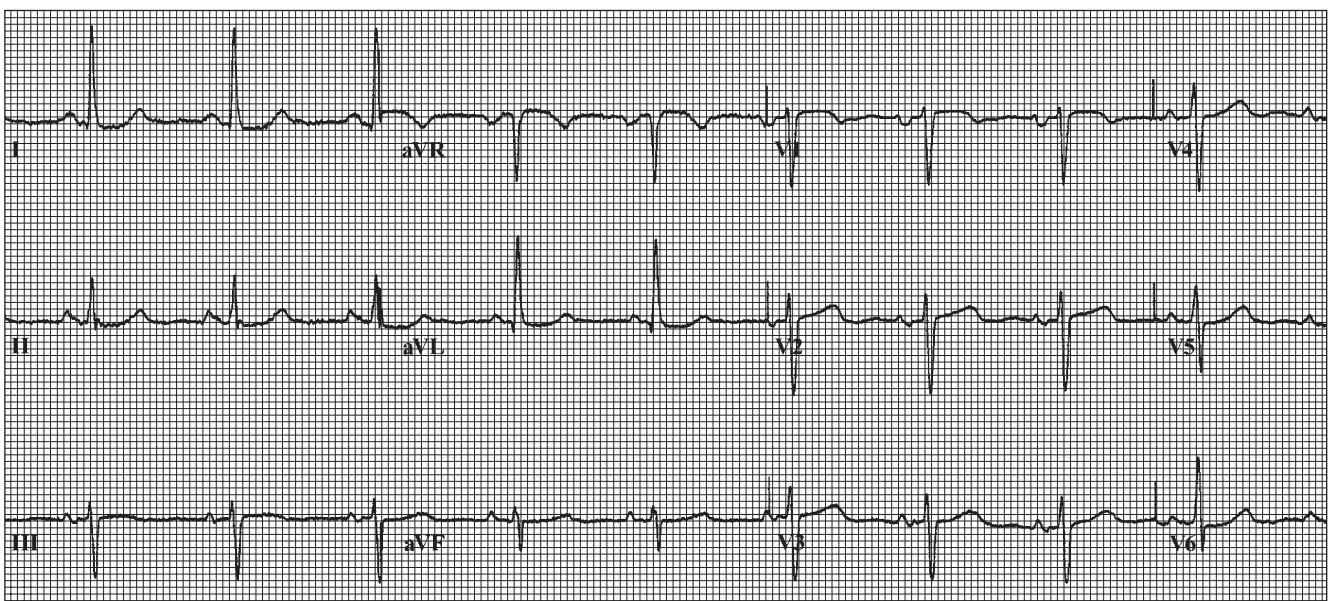


Figure 1

Que proposez-vous ?

Un enregistrement ECG de 24 heures (**Holter**) est réalisé dans le but d'obtenir un enregistrement pendant la survenue des symptômes: durant les 24 heures d'enregistrement, la patiente n'a ressenti aucun symptôme alors que sur l'ECG on note la présence de plusieurs épisodes de fibrillation auriculaire et surtout la présence de pauses prolongées non seulement à l'arrêt des épisodes de tachyrythmies (**figure 2**) mais également en rythme sinusal (**figure 3**), et ce, aussi bien la nuit qu'après le réveil. A noter que le complexe ventriculaire qui survient après la pause prolongée n'est pas d'origine sinusale mais jonctionnelle.

Le tableau est celui d'une maladie sinoauriculaire, avec d'une part des phases rapides (FA) et d'autre part des phases lentes (prolongation du temps de récupération sinusal, trouble de conduction sino-auriculaire, pauses sinusales, voire arrêt sinusal...).

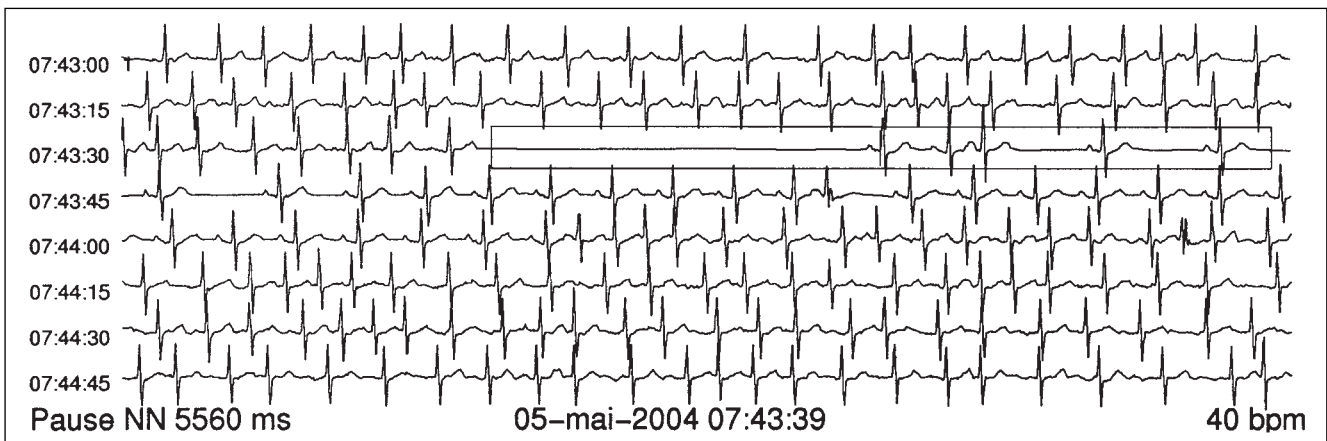


Figure 2

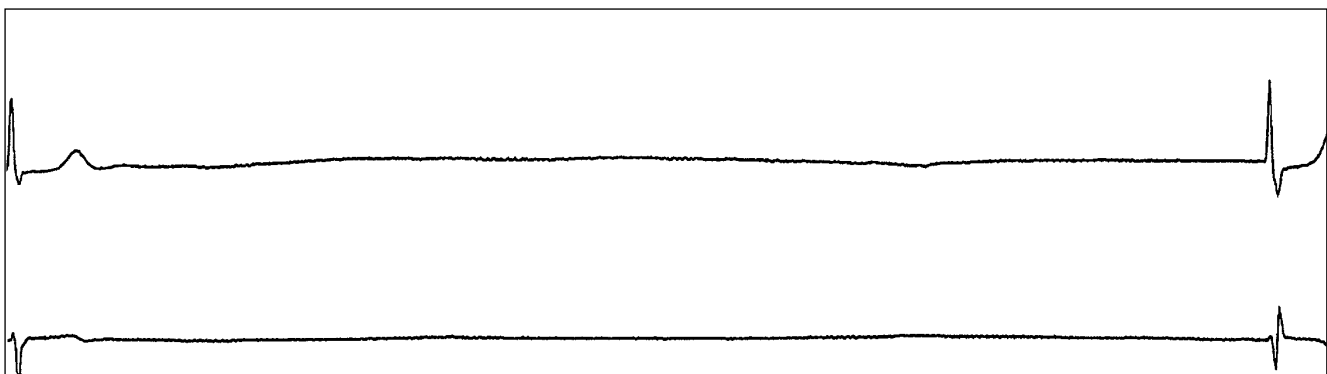


Figure 3

Commentaire :

La maladie sino-auriculaire (dysfonction sino-auriculaire, maladie du sinus, «sick sinus syndrome» des anglosaxons) est une entité complexe incluant les troubles de la formation de l'influx sinusale, les

troubles de la conduction sino-auriculaire, les troubles de conduction intra-auriculaires, et une propension à développer des arythmies auriculaires. Sur le plan électrocardiographique, on peut ainsi retrouver: une bradycardie sinusale sévère, des pauses sinusales, des arrêts sinusaux, une incompetence chronotrope, des images de bloc sino-auriculaire, de la fibrillation auriculaire (souvent avec une réponse ventriculaire spontanément lente), ou une alternance entre des phases bradycardiques et des phases tachycardiques («tachy-brady syndrome»).

Les causes de dysfonction sino-auriculaires intrinsèques sont nombreuses: processus de vieillissement, maladie athéroscléreuse, cardiomyopathie, processus inflammatoire, anomalie familiale (autosomal dominant), ou lésion chirurgicale lors de correction de cardiopathie congénitale par exemple. Parmi les causes extrinsèques de dysfonction sino-auriculaire il convient de mentionner l'hyper – ou l'hypo thyroïdie, l'hypothermie, l'anorexie mentale, les troubles électrolytiques, les médicaments (digitaliques, bêtabloquants, anticalciques, antiarythmiques, lithium, phénothiazines...), et surtout le système nerveux autonome (hypervagotonie).

L'incidence de la dysfonction sino-auriculaire est difficile à évaluer dans une population générale, mais elle augmente certainement avec l'âge et près de 50% des indications à l'implantation d'un stimulateur cardiaque définitif sont en rapport avec une dysfonction sino-auriculaire. Les symptômes sont très variables: affaiblissement intellectuel, asthénie, dyspnée d'effort, malaises, fatigue, lipothymies, palpitations, perte de connaissance, événement thrombo-embolique... Dans bon nombre de cas les anomalies ECG sont totalement asymptomatiques...

Le diagnostic de dysfonction sino-auriculaire repose essentiellement sur l'ECG clinique (bradycardie de repos, image de bloc sino-auriculaire), sur le Holter (bradycardie < 35-40 bpm, pauses > 3 sec.) et sur l'épreuve d'effort (incompétence chronotrope). Une exploration électrophysiologique peut dans certains cas aider à soutenir (ou à écarter) le diagnostic (évaluation du temps de récupération sinusal, estimation du temps de conduction sino-auriculaire...).

La dysfonction sino-auriculaire est habituellement lentement progressive ; elle s'accompagne parfois d'emblée de troubles de conduction atrio-ventriculaires (dans 17% des cas environ), mais la progression vers des troubles de conduction AV graves n'est que de 2.7% par an lorsque de tels troubles ne sont pas présents au moment du diagnostic. La survenue de tachyarythmies auriculaires n'est pas rare (5.2% par an) et souligne la nécessité d'introduire une anticoagulation orale lorsqu'une hyperexcitabilité atriale est suspectée.

La présence d'une dysfonction sino-auriculaire non traitée accroît la mortalité de 4 à 5% par an durant les 5 premières années de suivi (complications thrombo-emboliques surtout).

Le seul traitement efficace de la dysfonction sino-auriculaire prouvée est l'implantation d'un stimulateur cardiaque définitif. L'électrostimulation permet de réduire et/ou de supprimer les symptômes liés aux phases bradycardiques, et permet de traiter adéquatement les épisodes de tachyarythmies sans risquer d'aggraver les phases lentes. Lorsque le patient n'est pas en fibrillation auriculaire permanente, la stimulation cardiaque doit se faire à l'étage auriculaire (mode AAI, AAI-R, DDD, DDD-R) pour maintenir le synchronisme AV, pour limiter la survenue d'arythmies atriales, pour prévenir les complications thrombo-emboliques, et pour augmenter la survie. Le «R» pour «rate response» est indispensable lorsque la fonction chronotrope est altérée.

Messages :

1. La maladie sino-auriculaire peut s'exprimer de manière transitoire ou permanente, et elle peut se manifester de multiples façons (bradycardie sinusale, incompetence chronotrope, pauses prolongées, alternance brady-tachy...).
2. Le diagnostic repose essentiellement sur le Holter, et parfois sur l'exploration électrophysiologique endocavitaire ou l'épreuve d'effort.
3. Le seul traitement efficace est l'implantation d'un stimulateur cardiaque définitif et la prévention des complications thrombo-emboliques.
4. Le mode de stimulation doit impérativement privilégier la stimulation auriculaire (mode AAI ou AAI-R, voire DDD ou DDD-R avec délai AV long).

Références :

1. Rubinstein JJ, Schulman CL, Yurchak PM et al. Clinical spectrum of the sick sinus syndrome. *Circulation* 1972; 46: 5-13.
2. Sutton R, Kenny RA. The natural history of sick sinus syndrome. *PACE* 1986; 9: 1110-1114.
3. Zanini R, Fachinetti AI, Gallo G et al. Morbidity and mortality of patients with sinus node disease: comparative effects of atrial and ventricular pacing *PACE* 1990; 13: 2080-2085.
4. Andersen HR, Nielsen JC, Thomsen PE et al. Long term follow-up of patients from a randomized trial of atrial versus ventricular pacing in sick sinus syndrome. *Lancet* 1997; 350: 1210-1216.
5. Connolly SR, Kerr CR, Gent M et al. Effects of physiologic pacing on the risk of stroke and death due to cardiovascular causes. Canadian Trial of Physiologic Pacing Investigators. *N Engl J Med* 2000; 342: 1385-1391.

Cas préparé par le Dr. Marc Zimmermann, PD

A CŒUR OUVERT

Une publication périodique du Service de cardiologie,
Département cardio-vasculaire médico-chirurgical,
Hôpital de la Tour, Meyrin/Genève

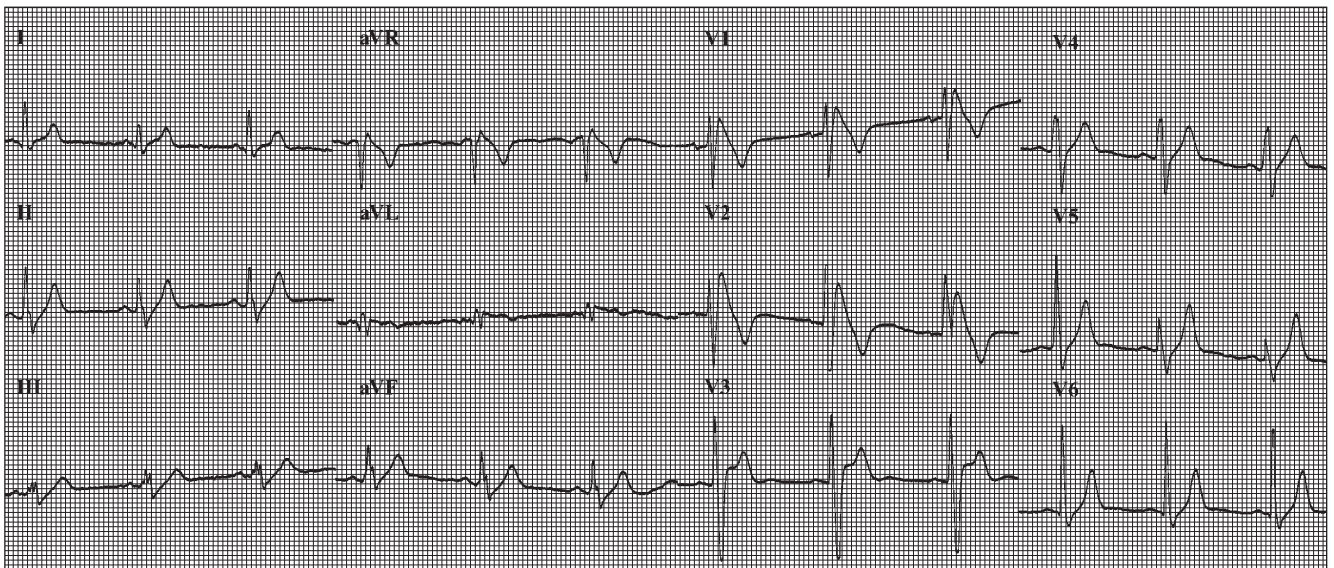
N° 49 – Mai-Juin 2005

FAIT CLINIQUE :

Il s'agit d'un jeune homme de 24 ans en bonne santé habituelle et sans antécédents médicaux notables qui présente un épisode syncopal au repos, sans aucun prodrome, avec récupération rapide de l'état de conscience en moins d'une minute, sans phase post-critique.

Il est admis aux urgences, où l'examen clinique et le bilan sanguin ne mettent en évidence aucune anomalie.

Son ECG de repos est le suivant :



On effectue une échocardiographie qui est dans les limites de la norme. Une épreuve d'effort sur bicyclette ergométrique est interrompue après 15 minutes pour cause de fatigue, après que le patient a atteint 95% de sa fréquence cardiaque maximale, sans aucun trouble significatif de la repolarisation.

Cependant, durant la période de récupération, il présente des extrasystoles ventriculaires polymorphes en doublets et triplets, ainsi qu'une courte salve de cinq complexes de tachycardie ventriculaire.

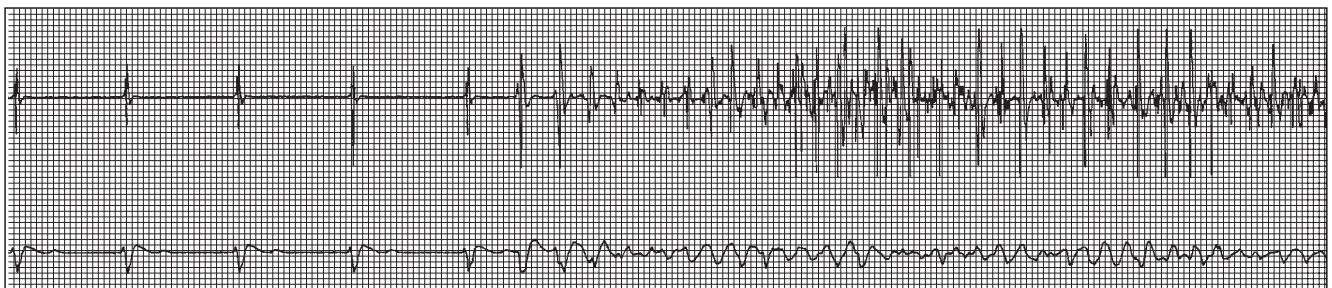Quel est votre diagnostic, ainsi que votre attitude thérapeutique ?

La survenue d'une syncope «à l'emporte-pièce», accompagnée de troubles de la repolarisation sur l'électrocardiogramme de repos suggère fortement une origine rythmique.¹ En effet, la morphologie de bloc de branche droit avec un sus-décalage descendant du segment ST, une élévation du point J et une inversion des ondes T en V₁ et V₂ est pathognomonique d'un syndrome de Brugada.

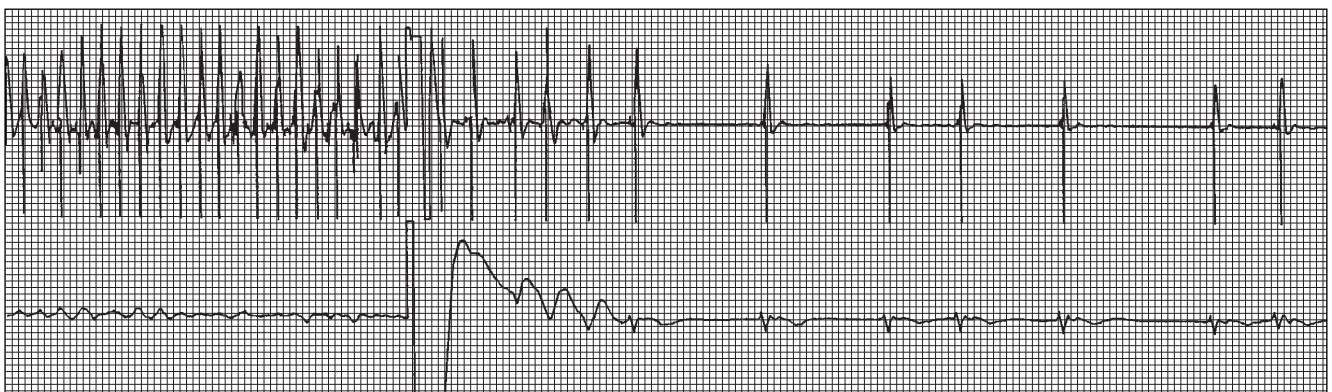On effectue par la suite une exploration électrophysiologique, et la stimulation endocavitaire déclenche une tachycardie ventriculaire polymorphe symptomatique, suivie d'une fibrillation ventriculaire, nécessitant une défibrillation.

En raison du haut risque de survenue de mort subite sur arythmie ventriculaire maligne, on lui implante un défibrillateur automatique interne.

Après une période d'environ 3 ans où il reste totalement asymptomatique, le patient ressent durant une nuit un choc extrêmement fort au niveau de la poitrine. L'interrogation du défibrillateur révèle le tracé ci-dessous :



Alors que le patient est en rythme sinusal à environ 70/minute, on assiste à l'apparition spontanée d'une fibrillation ventriculaire.



Après huit secondes, le défibrillateur applique un choc permettant le retour en un rythme nodal, qui redeviendra sinusal par la suite.

Commentaire :

En 1992, Josep et Pedro Brugada décrivent pour la première fois une série de 8 patients ayant présenté de multiples épisodes de morts subites avortées, avec à l'électrocardiogramme une morphologie de bloc de branche droit ainsi qu'un sus-décalage persistant du segment ST de V_1 à V_2 - V_3 .²

Dans les années qui suivirent, cette pathologie fut reconnue comme une entité clinique à part entière, et fut appelée le «syndrome de Brugada». Cliniquement, ce syndrome est défini par l'association de modifications à l'ECG de repos comprenant une image de bloc de branche droit avec un sus-décalage descendant persistant du segment ST, une élévation du point J et une onde T négative dans au moins deux dérivations précordiales parmi V_1 à V_3 , ainsi que la survenue d'une mort subite avortée ou d'une syncope, ceci en l'absence d'une autre anomalie cardiaque pouvant expliquer la morphologie de l'ECG. C'est une maladie familiale à transmission autosomique dominante, avec pénétrance incomplète. En effet, une mutation du gène SCN5A codant pour une sous-unité d'un canal sodique cardiaque a pu être mise en évidence. L'incidence varie de 5 à 66 cas pour 10 000 habitants, certaines régions de l'Asie du sud-est étant particulièrement touchées. De plus, cette pathologie serait responsable d'environ 4 à 12% de toutes les morts subites, et environ 20% de toutes les morts subites chez des patients ayant des cœurs sans anomalie structurelle.³

Il existe toutefois un certain nombre d'ambiguïtés concernant ce syndrome. En effet, certains patients remplissant les critères électrocardiographiques sont totalement asymptomatiques, alors que d'autres ayant déjà présenté une mort subite avortée ou une syncope ont un ECG normal ou avec des modifications discrètes du segment ST (sus-décalage «en selle») qui ne devient pathologique que de manière intermittente ou dans certaines circonstances, comme par exemple lors de fièvre ou après la prise de certaines substances pharmacologiques (bloqueurs des canaux sodiques, agonistes adrénergiques α , β -bloquants, antidépresseurs tricycliques, cocaïne). Dans ce dernier cas, un test de provocation pharmacologique avec des bloqueurs des canaux sodiques (ajmaline, flécaïnide) peut démasquer le syndrome.^{3,4}

Le seul traitement efficace et reconnu à ce jour est l'implantation d'un défibrillateur.³ Toutefois, la décision d'avoir recours à ce traitement peut s'avérer difficile en raison des différentes formes de présentation du syndrome. Pour les patients ayant présenté une mort subite avortée ou une syncope et dont l'ECG montre les modifications décrites ci-dessus au repos ou lors d'un test de provocation pharmacologique, l'implantation d'un défibrillateur est une indication absolue. Mais en ce qui concerne les patients asymptomatiques qui ont un ECG pathologique, l'indication au traitement est encore débattue. En effet, une étude sur le suivi à long terme de patients atteints du syndrome de Brugada a montré que 8% des patients asymptomatiques présentaient une mort subite ou une fibrillation ventriculaire sur une période moyenne d'environ 2 ans. Chez ces patients, il faut envisager une exploration électrophysiologique afin de déterminer l'inductibilité d'arythmies malignes, et le cas échéant, implanter un défibrillateur.^{3,5}

Messages :

1. En présence d'une syncope à l'emporte-pièce, toute anomalie de l'électrocardiogramme de repos doit faire évoquer en premier lieu une origine rythmique.
2. Dans le syndrome de Brugada, l'ECG a une morphologie très particulière et ne doit pas être confondu avec un bloc de branche droit classique.
3. L'implantation d'un défibrillateur est indiquée chez tout patient ayant présenté une syncope ou une mort subite avortée avec une morphologie typique du syndrome de Brugada à l'ECG.
4. Chez un patient asymptomatique qui présente un aspect typique du syndrome de Brugada à l'ECG, une exploration électrophysiologique doit être envisagée. En cas d'induction d'une arythmie ventriculaire maligne, l'implantation d'un défibrillateur doit alors être considérée.

Références :

1. The Task Force on Syncope, European Society of Cardiology. Guidelines on management (diagnosis and treatment) of syncope – update 2004. *Eur Heart J*, 2004; 25: 2054-72.
2. Brugada P, Brugada J. Right bundle branch block, persistent ST segment elevation and sudden cardiac death: a distinct clinical and electrocardiographic syndrome. A multicenter report. *J Am Coll Cardiol*. 1992; 20: 1391-6.
3. Antzelevitch C, Brugada P, Brugada J, et al. Brugada syndrome: 1992-2002. A historical perspective. *J Am Coll Cardiol* 2003; 41: 1665-71.
4. Wilde AAM, Antzelevitch C, Borggrefe M, et al., for the Study Group on the Molecular Basis of Arrhythmias of the European Society of Cardiology. Proposed diagnostic criteria for the Brugada syndrome. Consensus report. *Circulation* 2002; 106: 2514-9.
5. Brugada J, Brugada R, Antzelevitch C, et al. Long-term follow-up of individuals with the electrocardiographic pattern of right bundle branch block and ST-segment elevation in precordial leads V₁ to V₃. *Circulation* 2002; 105: 73-78.

Cas préparé par le Dr. Amir-Ali Fassa et le Dr. Marc Zimmermann

A CŒUR OUVERT

Une publication périodique du Service de cardiologie,
Département cardio-vasculaire médico-chirurgical,
Hôpital de la Tour, Meyrin/Genève

N° 50 – Septembre 2005

FAIT CLINIQUE:

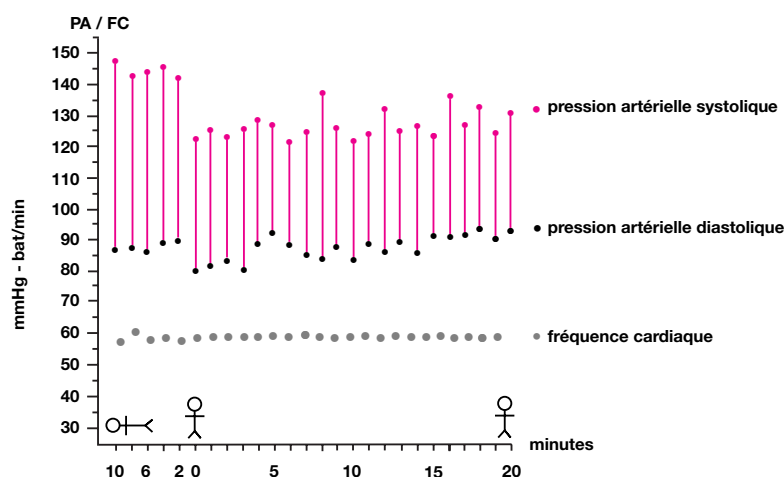
Il s'agit d'un patient de 73 ans qui présente une maladie de Parkinson diagnostiquée à l'âge de 56 ans. ainsi qu'une hypertension artérielle apparue à la même période. Le patient décrit depuis un certain temps et de manière inconstante une sensation d'inconfort ou de malaise sans jamais atteindre la perte de connaissance lorsqu'il se trouve debout ou lorsqu'il change de position couchée / debout parfois après la prise d'un repas. Par ailleurs, il a noté que par moment il se sent vertigineux en position allongée indépendamment du positionnement de la tête. Le traitement comprend de la lévodopa 300 mg/jour, de la sélégiline 5 mg/jour, de l'amlodipine 5 mg/jour et un complexe vitaminique B et de Thiamine. Le médecin traitant s'inquiète aussi au sujet des valeurs de la pression artérielle qui sont élevées et labiles. L'examen cardio-vasculaire ne montre rien de particulier sauf les valeurs de pression artérielle qui sont à 155/ 92 mmHg en position couchée et qu'on retrouve après un repos de 15 minutes. Les investigations complémentaires: formule et chimie sanguine ainsi qu'un **électrocardiogramme de repos** sont sans particularité. Le **massage du sinus carotidien** ne montre pas de bradyarythmie.

Comment aider notre confrère devant ce problème?

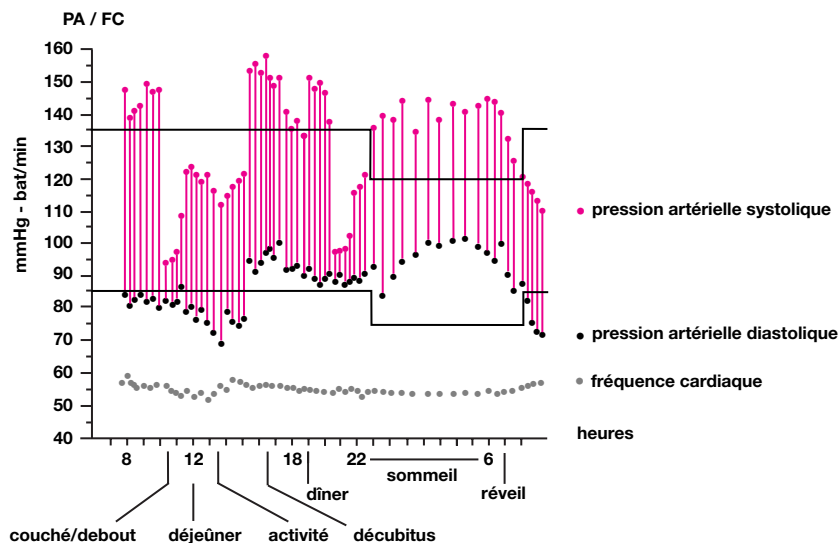
- Adresser le patient au neurologue pour réévaluation de la maladie de Parkinson et de son traitement anti-parkinsonien.
- Effectuer un test d'orthostatisme actif et pourquoi?
- Pratiquer un enregistrement ambulatoire de la pression artérielle de 24 heures et dans quel but?

Réponse:

Au vu de l'histoire du patient et de sa maladie de Parkinson, un **test d'orthostatisme actif** est réalisé afin de rechercher si une partie de la symptomatologie décrite n'est pas en relation avec une hypotension artérielle orthostatique (HAO).



Le test ne permet pas de confirmer l'HAO mais les valeurs de pression artérielle restent relativement basses et variables en position debout. Il n'y a pas de tachycardie réflexe et le patient n'a pas exprimé de plaintes. Il est alors procédé à un **enregistrement ambulatoire de la pression artérielle de 24 heures** afin de préciser sur un plus long cours la variation de la pression artérielle et en demandant au patient ainsi que à son entourage de bien noter les changements de posture et le moment de la prise des repas.



L'enregistrement ambulatoire de la pression artérielle de 24 heures permet de montrer l'existence de deux épisodes d'hypotension artérielle : un lié à un changement de position couchée/debout (abaissement de la pression systolique de 51 mmHg) et associé à un malaise, l'autre 1,5 heures après le repas du soir (diminution de 39 mmHg de la pression systolique) avec une sensation d'inconfort. Par ailleurs, l'enregistrement montre une hypertension artérielle de décubitus et lors de la phase du sommeil, un niveau de pression faible en période d'activité et lors du réveil ainsi qu'une faible variation de la fréquence cardiaque. Suite à ce résultat on retient donc le diagnostic **d'hypotension artérielle orthostatique et post-prandiale** avec **une dysautonomie neurovégétative** dans le cadre d'une maladie de Parkinson.

Troubles de la régulation de la pression artérielle au cours de la maladie de Parkinson.

La maladie de Parkinson est classée dans les causes de dysautonomie primitive. Il y a peu de données concernant la prévalence de l'hypotension artérielle orthostatique (HAO) et encore moins pour l'hypotension artérielle post-prandiale (HAPP). Cependant à partir de syndromes parkinsoniens définis par l'histopathologie et rapportés aux signes cliniques présents du vivant du patient, il est mis en évidence une HAO dans environ 78% des cas de maladie de Parkinson. L'HAO et l'HAPP se définissent comme une chute d'au moins 20 mmHg de la pression artérielle systolique et/ou de 10 mmHg de la pression artérielle diastolique durant un test d'orthostatisme actif ou après un repas. Dans le cadre d'une maladie de Parkinson, l'HAO peut être variable dans le temps et peut être influencée par divers facteurs externes (température ambiante, exercice physique, prise alimentaire ou médicamenteuse et moment de la mesure). Dans le cas présent, l'absence d'HAO lors du test n'était donc nullement exclusive de ce diagnostic d'autant plus que le test avait montré une variabilité non négligeable de la pression artérielle ainsi que l'absence de tachycardie réflexe. Autrement dit, le diagnostic d'HAO nécessite des mesures répétées de la pression artérielle au cours du temps et dans des conditions standardisées. L'enregistrement ambulatoire de la pression artérielle de 24 heures est un complément d'investigation incontournable. En effet, il permet de préciser le diagnostic d'hypotension artérielle surtout en cas de suspicion d'HAPP et d'objectiver les anomalies associées à une dysautonomie neurovégétative comme rapportées dans ce cas.

Traitement de l'HAO et de l'HAPP dans la maladie de Parkinson.

Avant de discuter l'intérêt des principaux médicaments, il semble nécessaire de faire quelques commentaires sur les objectifs du traitement, qu'il soit pharmacologique ou non. Chez les patients souffrant de dysautonomie, il existe une grande variabilité de la pression artérielle et la plupart souffrent à la fois d'HAO et/ou d'HAPP et d'une hypertension artérielle de décubitus. Comme la majorité des médicaments utilisés dans le

traitement de l'HAO sont des vasoconstricteurs ou augmentent le volume circulant, ils peuvent aggraver l'hypertension artérielle de décubitus dont les conséquences sur la morbi-mortalité des dysautonomies restent encore très imprécises.

Autrement dit, il faut d'abord tenter d'améliorer l'HAO comme l'HAPP par **les méthodes non pharmacologiques**. Dans notre cas, le traitement d'amlodipine a été arrêté et aucun bénéfice n'a pu être obtenu sur la symptomatologie. Une accentuation de l'hypertension artérielle de décubitus a été relevée. De même, la diminution du dosage du traitement anti-parkinsonien s'est soldée par un échec et on n'a fait qu'aggraver l'état neurologique du patient. Puis des conseils ont été prodigués comme la *décomposition du lever, le croisement des jambes durant quelques minutes avant le lever, le repos nocturne en position demi assise, des boissons abondantes avec deux tasses de café au repas, un régime normosodé, une alimentation fragmentée pauvre en sucres d'absorption rapide, un épaississant (carbohydre végétal) au bol alimentaire, le port d'une contention élastique adaptée des membres inférieurs, la prise du médicament antihypertenseur 30-45 minutes avant le premier lever. Tout en déconseillant la station debout immobile prolongée, le repos diurne jambes en l'air, les bains trop chauds, des repas trop abondants et l'absorption d'alcool*. Tout ceci a eu comme conséquence d'améliorer l'état du patient sans pour autant faire disparaître totalement la symptomatologie orthostatique. Un traitement pharmacologique a été proposé mais le patient a refusé car l'approche non médicamenteuse ainsi que la prise en charge par l'entourage lui a suffi amplement.

Le but de ce qui va suivre n'est pas de faire une description exhaustive de tous les agents anti-hypotenseurs mais uniquement de discuter les faits plaidant en faveur de l'utilisation de ceux qui paraissent d'intérêt majeur dans le cadre de la maladie de Parkinson.

On peut les classer en médicaments agissant: **1) sur les terminaisons sympathiques, 2) sur les récepteurs adrénergiques et 3) sur la volémie.**

1) La *yohimbine* est un antagoniste alpha-2 adrénergique. Un essai disponible en double insu contre placebo en utilisant l'enregistrement ambulatoire de la pression artérielle, n'a montré aucune modification de la pression artérielle. Le *dompéridone* est un antagoniste dopaminergique périphérique. Il peut prévenir l'HAO induite par les médicaments anti-parkinsoniens, en particulier les agonistes dopaminergiques. Cependant, il n'existe aucun argument clinique démontrant sa capacité de corriger l'HAO associée à la dysautonomie de la maladie de Parkinson. Le *L-thréo DOPS* est un pro-médicament qui est métabolisé en noradrénaline par la DOPA-décarboxylase. Un essai multicentrique européen en cours étudie l'efficacité et la tolérance de ce médicament dans le traitement de l'HAO de la maladie de Parkinson.

2) Sur le vaisseau, il existe deux récepteurs alpha-1 et alpha-2 adrénergiques responsables d'une réponse vasoconstrictrice. Seuls les agonistes alpha-1 adrénergiques s'utilisent dans le traitement de l'HAO. Ainsi, la *dihydroergotamine* n'est pas efficace. L'*étiléfrine* et la *phénylpropanolamine* ont parfois été suggérées comme efficaces, mais leurs effets secondaires, en particulier le risque d'accident vasculaire cérébral, doivent faire discuter l'opportunité de leur utilisation. La *midodrine* est la seule molécule disponible qui ait fait l'objet d'investigations suffisantes. Elle a montré son efficacité dans différentes formes d'HAO neurogène. Toutefois, aucun essai n'a véritablement étudié l'efficacité de la *midodrine* dans la maladie de Parkinson. Elle peut induire ou aggraver une hypertension artérielle de décubitus chez les patients souffrant de dysautonomie. Ce risque peut être limité par une dernière prise journalière de *midodrine* en milieu d'après-midi.

3) Chez les patients dysautonomiques, une diminution du volume globulaire total est fréquemment rencontrée et corrélée avec une diminution des taux d'hémoglobine. Divers médicaments agissant sur la volémie ont été proposés tels que les *minéralocorticoïdes*, les *analogues de la vasopressine* et l'*érythropoïétine*. La *fludrocortisone* est proposée comme le traitement de première intention de l'HAO. L'addition de faibles doses de *fludrocortisone* avec un repos nocturne en position demi assise et un régime riche en sodium améliorent l'HAO. Chez les patients parkinsoniens, bien que rarement évalués, l'efficacité et les effets indésirables de la *fludrocortisone* sont identiques à ceux observés lors de l'utilisation de ce médicament dans d'autres causes de dysautonomie.

Quant au traitement de l'HAPP, le lecteur peut se rapporter au No 43-Octobre 2004, de cette revue.

Messages :

- 1 L'hypotension artérielle orthostatique, du fait de sa fréquence élevée et peut-être d'une morbi-mortalité propre, doit être systématiquement cherchée chez tout patient parkinsonien. Le test d'orthostatisme actif permet le plus souvent de poser le diagnostic d'hypotension artérielle orthostatique ou de le suspecter et l'enregistrement ambulatoire de la pression artérielle de 24 heures permet de préciser ce diagnostic ainsi que de mieux apprécier les anomalies plus complexes de la régulation de la pression artérielle telle que l'hypotension artérielle post-prandiale et les dérèglements associés dans le cadre des dysautonomies neurovégétatives.
- 2 L'hypotension artérielle orthostatique génère souvent des symptômes qui doivent être différenciés de ceux liés à un mauvais équilibre de la maladie de Parkinson car toute augmentation intempestive du traitement anti-parkinsonien aggrave l'hypotension artérielle orthostatique.
- 3 Le traitement de l'hypotension artérielle orthostatique comme celle post-prandiale de la maladie de Parkinson n'a pas de spécificité. Il doit toujours débiter par les moyens non médicamenteux mais le traitement pharmacologique peut s'avérer nécessaire. Parmi les médicaments les plus adaptés à l'hypotension artérielle orthostatique du parkinsonien figurent la midodrine et la fludrocortisone.

Références :

1. Wennings GK, Scherfler C, Granata R et al. Time course of symptomatic orthostatic hypotension and urinary incontinence in patients with postmortem confirmed parkinsonian syndromes: a clinicopathological study. *J Neurol Neurosurg Psychiatry* 1999; 67: 620-3.
2. Biaggioni I, Robertson RM. Hypertension in orthostatic hypotension and autonomic dysfunction. *Cardiol Clin.* 2002; 20: 291-301.
3. Takatsu H, Nishida H, Matsuo H et al. Cardiac sympathetic denervation from the early stage of Parkinson's disease: clinical and experimental studies with radiolabeled MIBG. *J Nucl Med* 2000; 41: 71-7.
4. Senard JM, Rascol O, Rascol A et al. Lack of yohimbine effect on ambulatory blood pressure recording: a double-blind cross-over trial in parkinsonians with orthostatic hypotension. *Fundam Clin Pharmacol* 1993 ; 7: 465-70.
5. Desbœuf K, Senard JM, Pavy-Le-Traon A et al. Clinical practice survey of midodrine prescribing in a university hospital. *Thérapie* 2000; 55: 613-7.
6. Biaggioni I, Robertson D, Krantz et al. The anemia of primary autonomic failure and its reversal with recombinant erythropoietin. *Ann Int Med* 1994; 121 (3): 181-6.
7. Ten Harkel AD, van Lieshout JJ, Wieling W. Treatment of orthostatic hypotension with sleeping in the head-up tilt position and in combination with fludrocortisone. *J Intern Med* 1992; 232: 139-45.

Cas préparé par le Dr Stefano Ciaroni

A CŒUR OUVERT

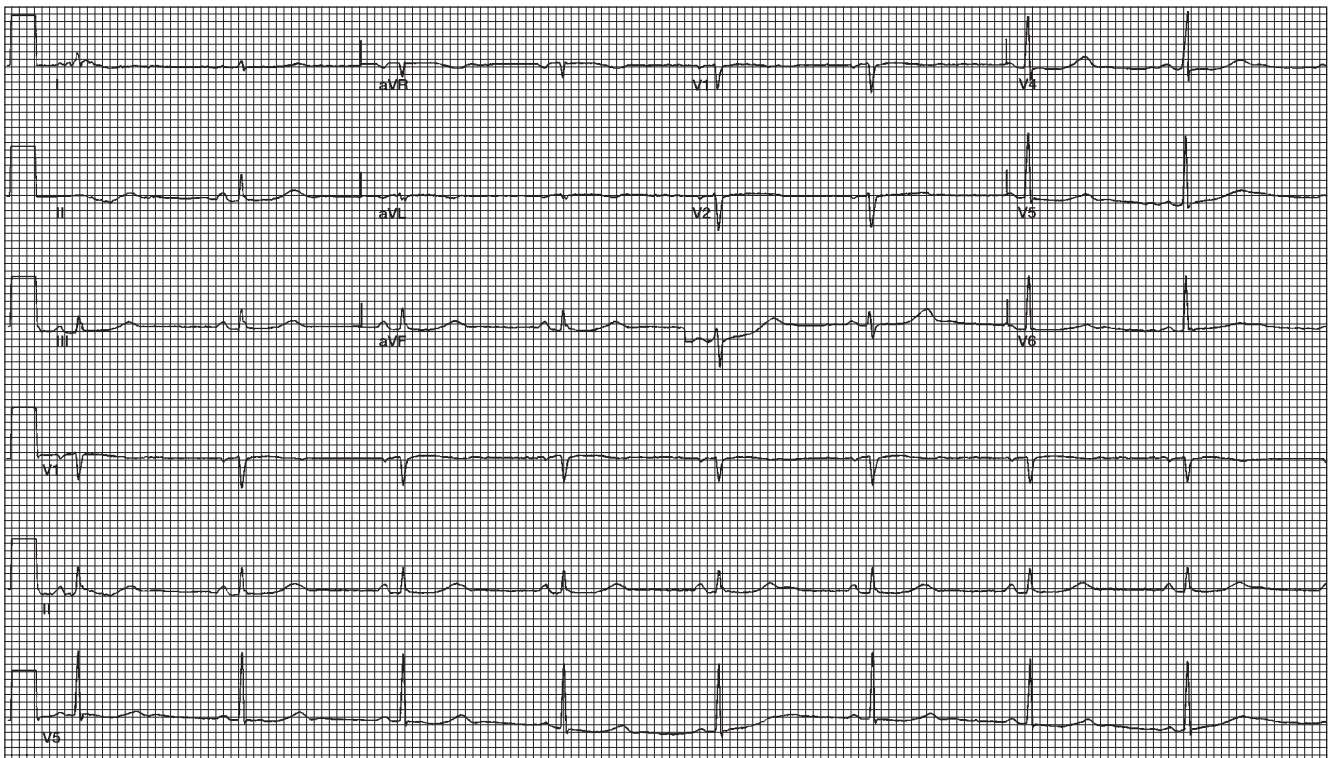Une publication périodique du Service de cardiologie,
Département cardio-vasculaire médico-chirurgical,
Hôpital de la Tour, Meyrin/Genève

N° 51 – Octobre 2005

Il s'agit d'une patiente de 58 ans, qui présente des syncopes à répétition depuis l'âge de 16 ans; les épisodes syncopaux surviennent à l'emporte-pièce mais fréquemment dans un contexte de stress ou d'émotions. Les syncopes étaient particulièrement fréquentes entre l'âge de 16 et de 25 ans, puis une relative accalmie a été observée entre 25 et 45 ans avant qu'une nouvelle période riche en événements se manifeste à nouveau. Un diagnostic d'épilepsie a été évoqué initialement, sans toutefois qu'une preuve formelle en faveur d'un tel diagnostic ne puisse être apportée. Un diagnostic de syncope vaso-vagale a ensuite été retenu, essentiellement en raison de l'anamnèse; un bilan neurologique extensif a été réalisé à 3 reprises entre 1990 et 2004, sans résultat probant, et divers traitements empiriques ont été proposés successivement, sans grand résultat objectif. En désespoir de cause, et après avoir réalisé que lors des diverses hospitalisations la patiente n'a jamais eu de bilan cardiovasculaire approfondi, le médecin généraliste demande une consultation cardiologique.

L'examen clinique est dans les limites normales avec une tension artérielle humérale à 115/70 mmHg en position couchée, une absence d'hypotension orthostatique, un pouls régulier à 64 bpm, une absence de souffle à l'auscultation et des artères périphériques parfaitement symétriques sans souffle vasculaire.

L'électrocardiogramme de repos est le suivant (figure 1):



Quel est votre diagnostic ?

Quelles sont les investigations que vous proposez ?

Quelle attitude thérapeutique préconisez-vous ?

L'ECG 12-dérivations montre un rythme sinusal régulier, une absence de trouble de conduction AV, un QRS d'aspect normal, mais une prolongation anormale de l'intervalle QT.

Plusieurs investigations doivent impérativement être effectuées :

- a) Un examen de sang à la recherche d'un trouble électrolytique.
- b) Une recherche d'anciens ECG, pour savoir si l'anomalie de l'intervalle QT était déjà présente auparavant.
- c) Une échocardiographie afin d'exclure une pathologie sous jacente.
- d) Un Holter, pour documenter d'éventuelles arythmies ventriculaires de type torsades de pointes, et pour évaluer la dynamique de l'intervalle QT au cours du nyctémère.
- e) Un test d'effort, pour évaluer le comportement du QT à l'effort et en post effort (figure 2).
- f) Un test à l'Isuprel pour démasquer l'anomalie du QT si elle est discrète ou intermittente. Un tel test devrait être pratiqué avec une extrême prudence car la réponse peut être impressionnante voire dramatique (torsades de pointes voire fibrillation ventriculaire) en cas de véritable syndrome du QT long congénital (figure 3).
- g) Des analyses génétiques peuvent être effectuées, mais elles sont complexes, chères, longues, et pour l'instant encore, réservées à des buts de recherche.

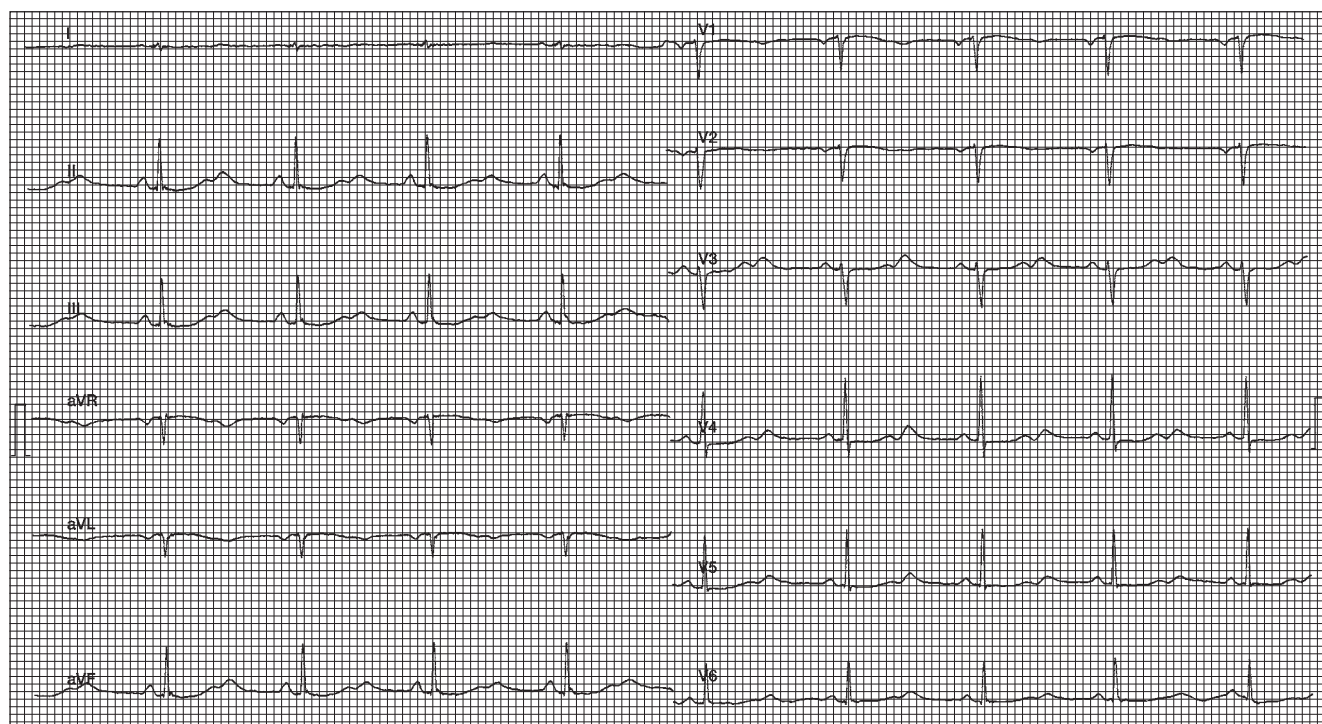


Figure 2 : ECG réalisé 3 minutes après la fin d'un test d'effort au demeurant négatif sur le plan rythmique. L'intervalle QT est très prolongé, à 0,60 sec, avec un aspect en double bosse de l'onde T dont la dernière composante est très tardive.

Les syndromes du QT congénital (LQTS) sont certes rares mais doivent impérativement être reconnus car leur pronostic est hélas souvent sombre. Les syndromes du QT long congénital (avec surdité – syndrome de Jerwell Lange-Nielsen – ou sans surdité – syndrome de Romano-Ward) se traduisent par l'apparition de syncopes par torsades de pointes ou d'une mort subite généralement dans l'enfance ou l'adolescence, généralement dans un contexte de stress émotionnel ou physique. Un diagnostic erroné d'épilepsie, de « syncope hystérique » voire de syncope vaso-vagale est fréquemment évoqué, et le diagnostic de syndrome du QT long est donc fréquemment retardé. Le diagnostic repose sur le simple électrocardiogramme 12-dérivations et sur l'analyse de l'intervalle QT soit en valeur absolue soit rapporté à la fréquence (QTc). L'intervalle QTc normal doit être inférieur 0.45 sec et il est franchement pathologique lorsqu'il dépasse 0.48 sec. Une alternance de l'onde T est parfois détectable sur l'ECG de repos, de même qu'une dispersion exagérée du QT entre les différentes dérives de l'ECG clinique.

Des pauses sinusales sont parfois à l'origine d'arythmies ventriculaires de type torsades de pointes. Le syndrome du QT long congénital est lié à la présence d'un défaut génétique touchant le chromosome 1 (KvLQT1), le chromosome 7 (HERG), le chromosome 3 (SCN5A) et d'autres encore. Sans traitement, la mortalité est de 5% par an, atteignant jusqu'à 50% à 15 ans en présence de syncopes. L'histoire familiale est souvent caractéristique et des morts subites peuvent survenir même en l'absence d'une prolongation manifeste de l'intervalle QT. Des cas sporadiques existent, comme dans le cas présent, et le diagnostic repose alors sur un score regroupant divers critères ECG et cliniques. Le traitement repose en premier lieu sur l'administration d'un bêtabloquant ; une stlectomie gauche a été proposée, en particulier par le groupe de P. Schwartz à Milan ; dans les cas avec bradycardie et pauses à l'origine des torsades de pointes, une stimulation cardiaque définitive peut s'avérer d'une aide précieuse en parallèle aux bêtabloquants. Enfin, en présence de syncopes malgré le traitement bêtabloquant, en cas d'intolérance aux bêtabloquants, en présence d'une histoire familiale dramatique, l'implantation d'un défibrillateur automatique interne doit être discutée pour prévenir le risque de mort subite.

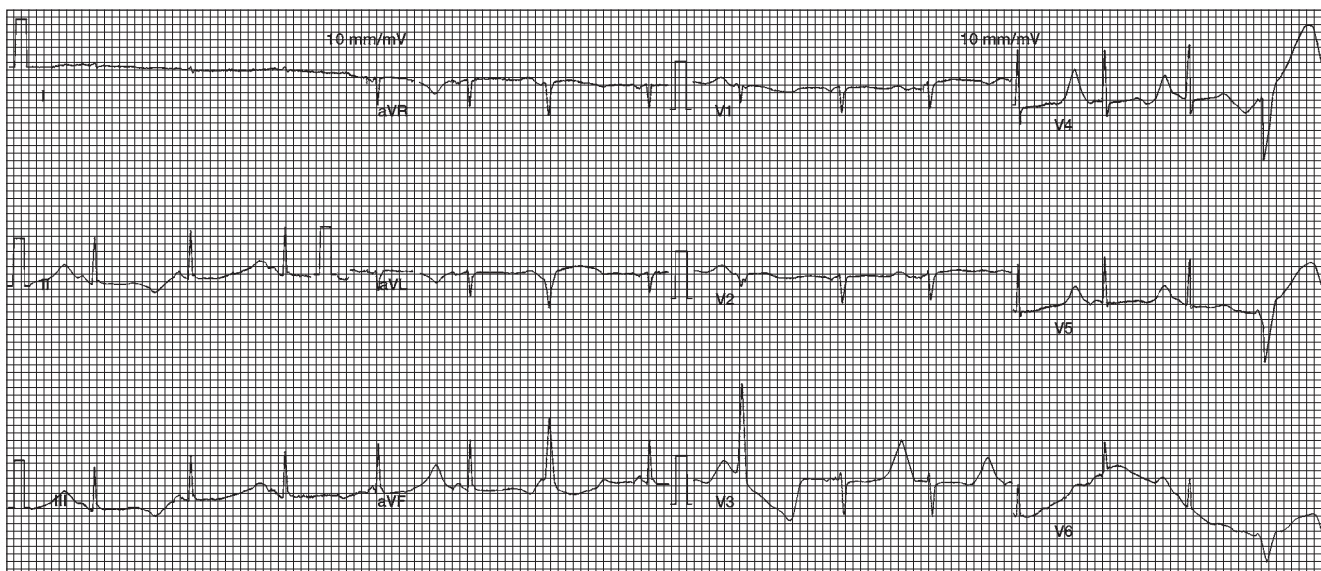


Figure 3: fragment d'ECG enregistré lors du test à l'Isuprel ; après quelques gouttes à peine d'Isoprotérénol, la repolarisation ventriculaire prend un aspect inquiétant, grotesque, avec un intervalle QT qui s'allonge considérablement, (QT 0,64 sec), une alternance de l'onde T et la survenue d'ESV polymorphes annonciatrices de torsades de pointes

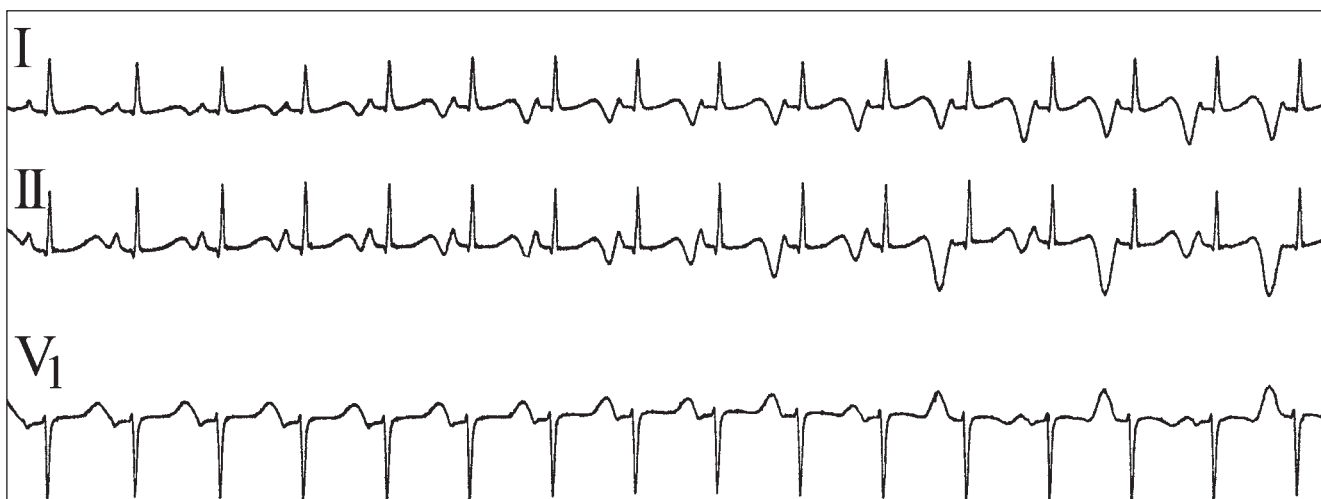


Figure 4: ECG (dérivations I,II,V1) durant l'administration d'Isuprel chez une autre patiente avec forme sporadique de QT long congénital ; l'intervalle QT s'allonge de manière paradoxale avec l'accélération de la fréquence sinusale sur Isuprel, puis apparaissent d'une part une déformation majeure de la repolarisation ventriculaire, d'autre part d'une alternance de l'onde T.

Messages :

1. Le syndrome du QT long est certes rare mais il comporte un risque élevé de mort subite, en particulier si l'anamnèse révèle une ou plusieurs syncopes.
2. Le diagnostic est habituellement facile...pour autant que l'on regarde et que l'on mesure l'intervalle QT.
3. Un faux diagnostic d'épilepsie, d'hystérie ou de syncope vaso-vagale est fréquent, surtout chez l'enfant ou l'adolescent.
4. Le traitement repose avant tout sur l'administration d'un bêtabloquant et sur l'implantation d'un défibrillateur automatique interne.

Références :

- a) P. Schwartz. The long QT syndrome. In: Camm AJ ed: clinical approaches to tachyarrhythmias vol. 7. Futura publishing Company Inc, Armonk, New-York, 1997, pp 1-92.
- b) Jackmann WM, Friday KJ, Anderson JL et al. The long QT syndromes: a critical review, new clinical observations and a unifying hypothesis. Prog Cardiovasc Dis 1988 ; 31: 115-172.
- c) Schwartz P, Moss AJ, Vincent GM et al. Diagnostic criteria for the long QT syndrome: an update. Circulation 1993; 88: 782-784.

Cas préparé par le Dr. Marc Zimmermann, PD

 **Département cardiovasculaire**
Hôpital de la Tour
1217 Meyrin/Genève



Avec le soutien de
Roche Pharma (Suisse) SA
4153 Reinach

La diurèse fiable
Torem
torasémid
soulagement durable!

L'α- et β-bloquant
Dilatrend
Donne du temps à la vie.

 **INHIBACE[®]**
INHIBACE[®] PLUS
L'IEC suisse de Roche

A CŒUR OUVERT

Une publication périodique du Service de cardiologie,
Département cardio-vasculaire médico-chirurgical,
Hôpital de la Tour, Meyrin/Genève

N° 52 – Novembre-Décembre 2005

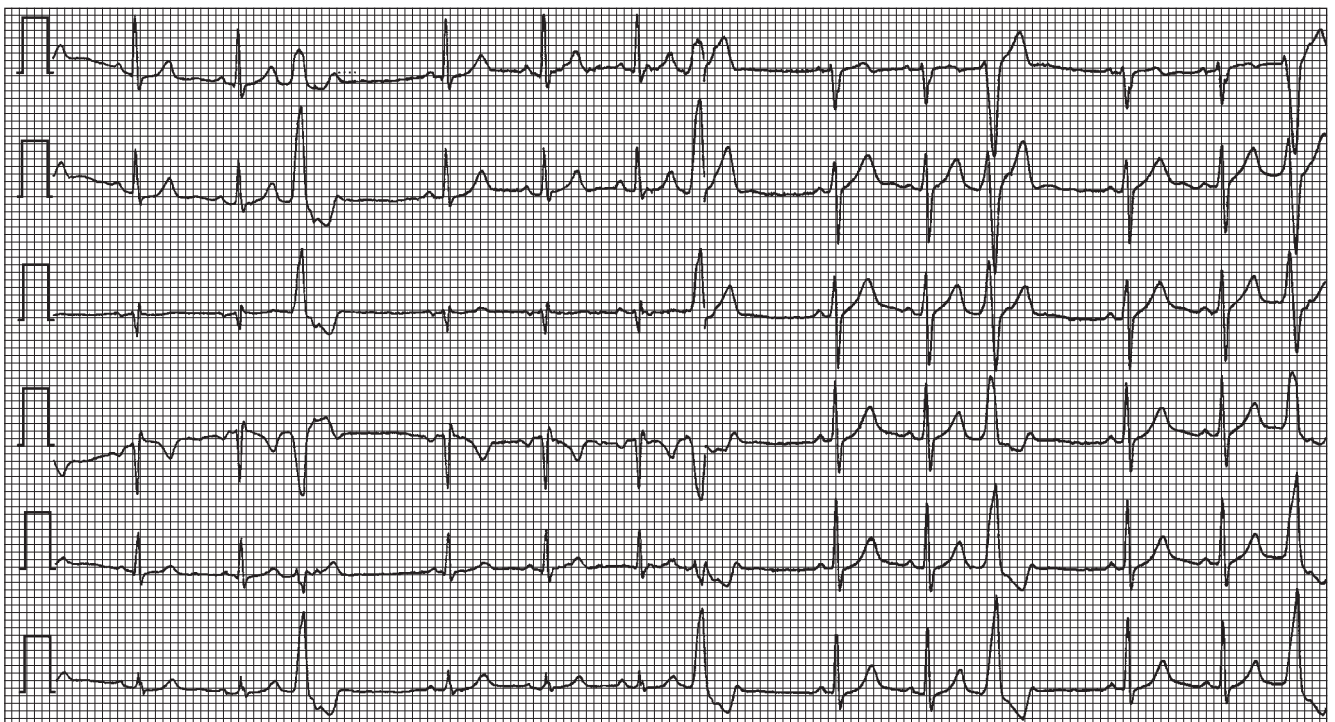
FAIT CLINIQUE

Il s'agit d'un patient de 22 ans, sportif de haut niveau, présentant depuis son entrée à l'école de recrue soit depuis une vingtaine de jours des accès de palpitations brefs mais répétés, à début et à fin brusques. Les accès sont typiquement liés aux efforts physiques, et apparaissent soit durant les efforts, soit juste après ceux-ci. Une sensation lipothymique a été notée à plusieurs reprises mais le patient n'a jamais présenté de perte de connaissance.

L'anamnèse personnelle ne révèle aucun antécédent médicochirurgical, le patient ne prend aucun médicament ni aucune drogue, et il n'y a aucun antécédent de mort subite ou d'arythmie à l'anamnèse familiale.

L'examen clinique est dans les limites normales avec une tension artérielle humérale à 115/80 mmHg et une absence de souffle à l'auscultation. Le pouls est cependant régulièrement irrégulier, évoquant un trigéminisme.

L'électrocardiogramme de repos est le suivant (figure 1), alors que le patient est totalement asymptotique :



Quel est votre diagnostic ?

Quelles sont les investigations que vous proposez ?

Quelle attitude thérapeutique préconisez-vous ?

L'ECG 12-dérivations montre un trigémisme, avec des extrasystoles ventriculaires à type retard Gauche et axe vertical suggérant une origine au niveau de la chambre de chasse du ventricule droit («Right Ventricular Outflow Tract» des anglo-saxons). Les complexes sinusaux sont normaux.

Plusieurs investigations méritent d'être effectuées ou discutées :

- Une échocardiographie doit être effectuée afin d'exclure une pathologie sous-jacente; dans le cas présent cet examen a mis en évidence une cardiomyopathie dilatée débutante avec augmentation de la taille du ventricule gauche (6.3 cm en diastole et 4.9 cm en systole), une diminution de la fraction de raccourcissement à 20% et une diminution de la fraction d'éjection à 48% (figure 2).
- Un Holter, pour documenter l'arythmie à la base des plaintes rapportées ; dans le cas présent, le Holter a révélé la présence d'un très grand nombre d'ESV monomorphes asymptomatiques (19.000/24 heures), souvent en doublets ou en longs épisodes de bi ou de trigémisme. Lorsque le patient signale des palpitations, on relève la présence d'accès de tachycardie ventriculaire non soutenus (16 complexes au maximum), rapides (180-195 bpm) et en salves successives (figure 3). Les accès de tachycardie ventriculaire apparaissent en post-effort et les salves se répètent parfois de manière incessante pendant 3 à 8 minutes.
- Un test d'effort, pour établir le diagnostic lorsque les plaintes sont liées à l'effort avec Holter négatif.
- Une recherche de potentiels tardifs ventriculaires, pour exclure une dysplasie ventriculaire droite arythmogène ou tout autre substrat favorisant des arythmies soutenues par réentrée. Dans le cas présent, l'ECG à haute amplification n'a pas révélé la présence de potentiels tardifs.
- Une cathétérisme cardiaque avec coronarographie et éventuellement biopsie myocardique. Un tel examen n'est réalisé souvent qu'à but d'exclusion et n'a pas été effectué dans le cas présenté ici.

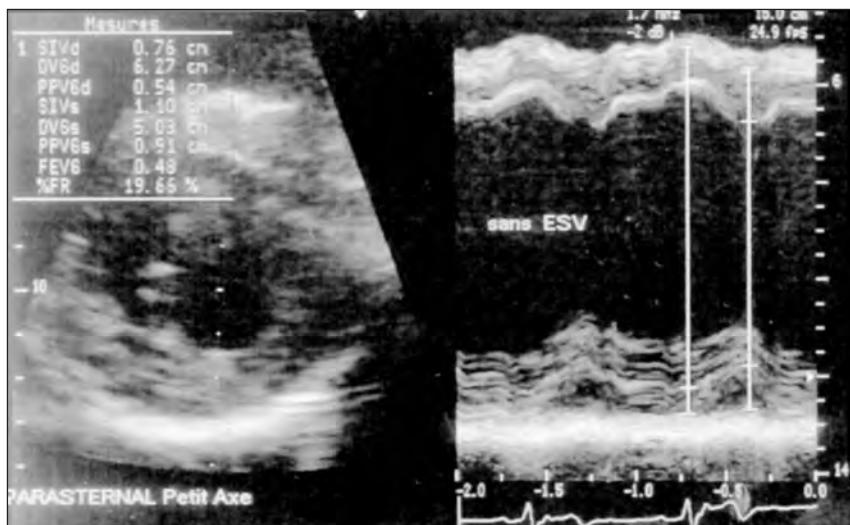


Figure 2 : échocardiogramme; vue parasternale petit axe et coupe en mode M sur le ventricule gauche.

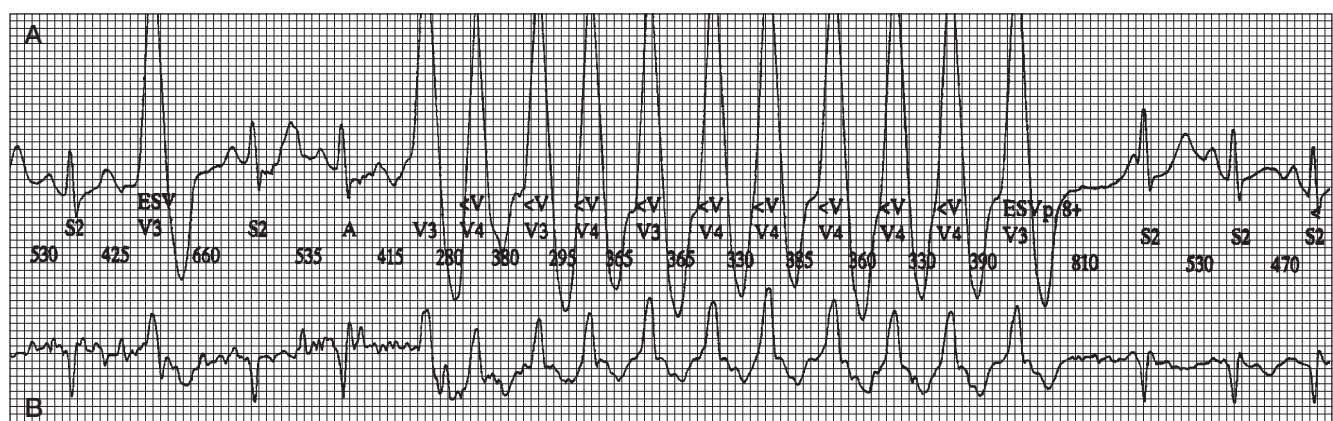


Figure 3 : enregistrement Holter montrant une salve de tachycardie ventriculaire non soutenue mais rapide et discrètement irrégulière survenant en post effort alors que la fréquence sinusale est encore à 112 bpm.

L'ensemble des données ECG (ECG 12 dérivations et Holter de 24 heures) permet de poser ici le diagnostic de tachycardie ventriculaire en salves provenant de l'infundibulum du ventricule droit. Ce type d'arythmie, décrit pour la première fois par Gallavardin dans les années 1920, est a priori bénin, pour autant bien évidemment qu'il n'y ait pas de cardiopathie sous-jacente. Le diagnostic différentiel se pose en premier lieu avec la dysplasie ventriculaire droite arythmogène, dont l'expression clinique est souvent identique et dont le diagnostic est difficile, surtout dans les formes peu extensives et localisées. Dans le cas présenté ici, l'échocardiographie a mis en évidence une cardiomyopathie dilatée débutante, et il n'est guère facile, au moment du diagnostic, de savoir si la cardiomyopathie est primaire (toxique, post-infectieuse, idiopathique...) ou secondaire à l'arythmie ventriculaire incessante (cardiopathie rythmique).

Sur le plan thérapeutique, l'arythmie étant habituellement très dépendante du tonus adrénergique (apparition à l'effort ou en post-effort), et elle répond donc souvent favorablement à l'administration d'un bêtabloquant; dans le cas présent, les bêtabloquants se sont montrés soit inefficaces (carvedilol), soit très mal tolérés (metoprolol et nadolol). Lorsque les salves de tachycardie ventriculaire sont très symptomatiques, rebelles au traitement médical, ou rapides voire syncopales, une ablation par radiofréquence du foyer arythmogène doit être discutée. Cette procédure, effectuée en anesthésie locale, permet de modifier ou de supprimer le foyer infundibulaire (figure 4). Le taux de succès de ce type de procédure est de 90%, avec des récurrences peu fréquentes (0 à 8%). Le risque principal lié à la procédure est un risque de perforation, en particulier si le foyer arythmogène est situé dans une zone dysplasique méconnue, et une grande prudence doit être respectée quant à la puissance du courant de radiofréquence délivrée.

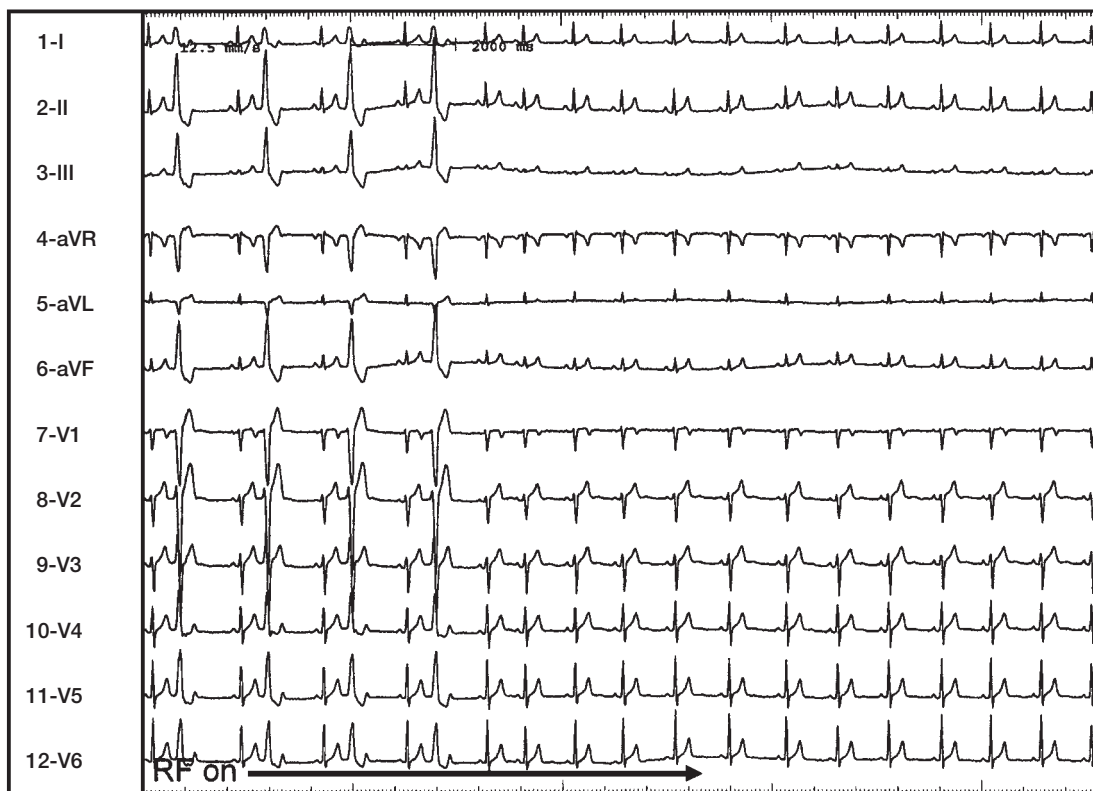


Figure 4 : ECG 12-dérivations durant l'application du tir de radiofréquence au site efficace : un bégimisme permanent est présent sur la partie gauche de la figure. Quelques secondes après le début de l'application du courant de radiofréquence (RF on) l'extrasystolie ventriculaire disparaît par destruction du foyer arythmogène. Dans le cas présent, aucune arythmie ventriculaire n'a pu être induite après ce tir de radiofréquence, même sous fortes doses d'Isuprel.

L'évolution clinique s'est révélée favorable avec disparition des épisodes de palpitations à l'effort ou en post-effort. Le contrôle effectué 3 mois après la procédure d'ablation radiofréquence, comprenant un Holter et un test d'effort a confirmé l'excellent résultat clinique (disparition totale de toutes les salves de TV et réduction du nombre d'ESV à 160 /24 heures). Quant à l'échocardiographie, elle a montré une diminution de la taille du ventricule gauche et une récupération de la fonction systolique, confirmant ainsi l'hypothèse d'une cardiopathie rythmique plutôt que celle d'une cardiomyopathie dilatée primaire.

Messages :

1. Des tachycardies ventriculaires peuvent survenir sur un cœur apparemment sain.
2. Une arythmie ventriculaire très fréquente voire incessante peut être à l'origine d'une cardiopathie rythmique
3. Les tachycardies ventriculaires en salves provenant de l'infundibulum du ventricule droit doivent faire évoquer le diagnostic de dysplasie ventriculaire droite arythmogène et un bilan scrupuleux doit être effectué pour exclure un tel diagnostic dont le pronostic est malheureusement sombre.
4. Les tachycardies ventriculaires en salves sur cœur sain sont très dépendantes du tonus adrénergique et cette arythmie répond souvent favorablement aux bêtabloquants.
5. En cas d'échec du traitement médical, une ablation par radiofréquence du foyer arythmogène peut être proposée, avec un taux de succès élevé et un risque faible.

Références :

- a) Buxton AE, Waxman HL, Marchlinski FE et al. Right ventricular tachycardia. Clinical and electrophysiologic characteristics. *Circulation* 1983 ; 68 : 917-927.
- b) Zimmermann M, Maisonblanche P, Cauchemez B et al. Determinants of the spontaneous ectopic activity in Repetitive Monomorphic Idiopathic Ventricular Tachycardia. *JACC* 1986 ; 7 : 1219-1227.
- c) Morady F, Kadish AH, DiCarlo L. Long-term results of catheter ablation of idiopathic right ventricular tachycardia. *Circulation* 1990 ; 82 : 2093-2099.
- d) Mont L, Seixas T, Brugada P et al. The electrocardiographic, clinical, electrophysiological spectrum of idiopathic monomorphic ventricular tachycardia. *Am Heart J* 1992 ; 124 : 756-763.

Cas préparé par le Dr. Marc Zimmermann, PD

Département cardiovasculaire
Hôpital de la Tour
1217 Meyrin/Genève



Avec le soutien de
Roche Pharma (Suisse) SA
4153 Reinach

