

# Histiocitoma fibroso benigno de la cavidad bucal

## Caso Clínico

**Palabras clave:** Histiocitoma Fibroso Benigno de Cavidad Bucal

(\*) Dr. Eduardo Silva  
(\*\*) Dr. Silvio Scardovi  
(\*\*\*) Dra. Myriam Fungi

## RESUMEN

En este trabajo se presenta un caso clínico de "Histiocitoma fibroso benigno de la Cavidad Bucal".

Se relata la clínica, diagnóstico histopatológico y tratamiento, así como una revisión bibliográfica actualizada sobre el tema.

El Histiocitoma Fibroso es un tumor de tejidos blandos poco frecuente en boca, aunque es común en piel.

Se trata del único caso informado en el Laboratorio de Anatomía Patológica de la Facultad de Odontología (UDELAR).

En la revisión bibliográfica efectuada se constata que se reportan muy pocos casos de Histiocitomas de la boca y además los mismos presentan algunas características clínicas diferentes al caso que motiva esta publicación.

(\*) Prof. Adj. Cirugía Bucomaxilofacial III,  
Asist. Cirugía Bucomaxilofacial II  
(\*\*) Prof. Adj. Cirugía Bucomaxilofacial II,  
(\*\*\*) Asit. Anatomía Patológica

## INTRODUCCIÓN

El Histiocitoma fibroso es un tumor de los tejidos blandos que integra el grupo de las llamadas lesiones "Fibrohistiocitarias"; existiendo dentro de las mismas, entidades tumorales malignas y benignas.

La célula que les da origen es aún incierta (1); se menciona al Histiocito que por alguna razón, aún desconocida, adquiere propiedades fibroblásticas.

De acuerdo a la variante celular que le atribuye el origen y a su diferente ubicación en la economía es que ha sido descrito con diferentes nombres a lo largo del tiempo: "Dermatofibroma", "Hemangioma esclerosante", "Fibroxioma", "Fibrosis subepitelial nodular" e "Histiocitoma fibroso" (2, 4, 5, 6, 7, 8, 9, 10, 11).

Su localización es fundamentalmente en piel, siendo extremadamente raro observarlo en la cavidad bucal. Hoffman y Martínez (2) hablan de solo cinco casos reportados en la literatura inglesa.

La variedad benigna en la boca puede presentarse de dos formas: "superficial" y "profunda", ambas con características bien definidas.

El caso clínico a presentar se trata justamente de un Histiocitoma Fibroso Benigno de la cavidad bucal, de la variedad superficial, con ciertas diferencias en relación a las descritas en la literatura.

A la fecha de publicación del presente artículo sólo existe un corto camino recorrido en el control del paciente ( 22 meses en cura clínica ) por lo que el tiempo dirá si se encuadra o no dentro de las características evolutivas informadas por la bibliografía.

## CASO CLÍNICO

Paciente de Sexo Masculino, 41 años, caucásico, empleado, procedente de Montevideo, que consulta por deformación facial geniana baja derecha, de 10 años de evolución, no relacionada a traumatismo o infección en la zona.

Se inició en el sector inferior intrabucal de la mejilla derecha como un nódulo de un centímetro. El crecimiento fue lento durante varios años, acelerándose en el último año, expresándose como una deformación asintomática. No tiene anestesia de labio (Signo de Vincent Dalger negativo). Sin antecedentes personales y familiares a destacar.

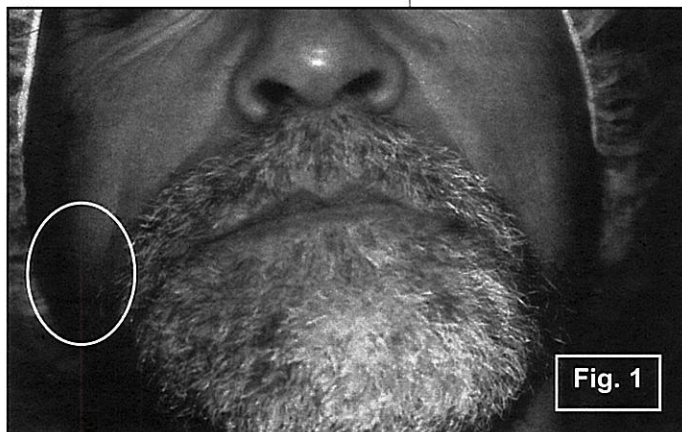


Fig. 1

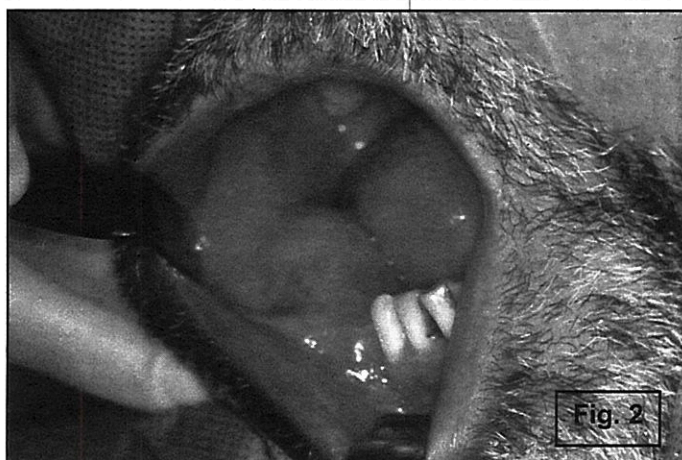

Fig. 2

Al examen, presenta aparente buen estado nutricional y en lo regional, asimetría hemifacial inferior derecha, indolora, firme, blanda, móvil, desplazable, que permite el pliegue de la piel sobre la misma. (Fig. 1).

En el examen intraoral, se observa una tumefacción en la mejilla derecha, zona inferior, por encima del surco vestibular, de 4cm de largo por 2 cm. de ancho, de límites definidos, lisa, con mucosa de cubierta normal, que deja traslucir una coloración amarillenta pálida y discreta. (Fig. 2) A la palpación bidigital se constata una masa tisular blanda a firme, móvil e indolora.

Imagenológicamente (Radiografías Periapicales y O.P.T) no se muestran alteraciones óseas. Los exámenes de laboratorio están dentro de los valores normales.-



## TÉCNICA QUIRÚRGICA

Establecido el diagnóstico presuntivo de fibroma o Lipoma de mejilla, se plantea la resección de la lesión por abordaje intraoral, anestesia regional a los nervios dentario inferior, lingual y bucal, e infiltración terminal para isquemia del campo operatorio. Luego de la anestesia, se realizó una incisión de 4 cm de longitud sobre la mucosa y submucosa de mejilla en sentido antero-posterior, siguiendo el eje mayor del tumor. Decolamiento por planos, con cauterización y ligadura de vasos sangrantes.-

Al llegar al plano de clivaje entre la lesión y los tejidos sanos, se enucleó el tumor en su totalidad en una masa única. (Fig. 3).

La sutura fue realizada por planos y a puntos separados. (Fig. 4).

En el postoperatorio se indicaron antibióticos y analgésicos menores.

La evolución fue satisfactoria, con buena cicatrización.

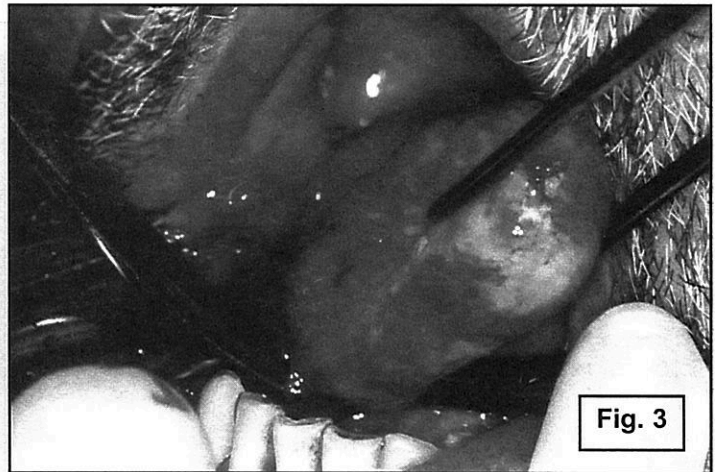


Fig. 3

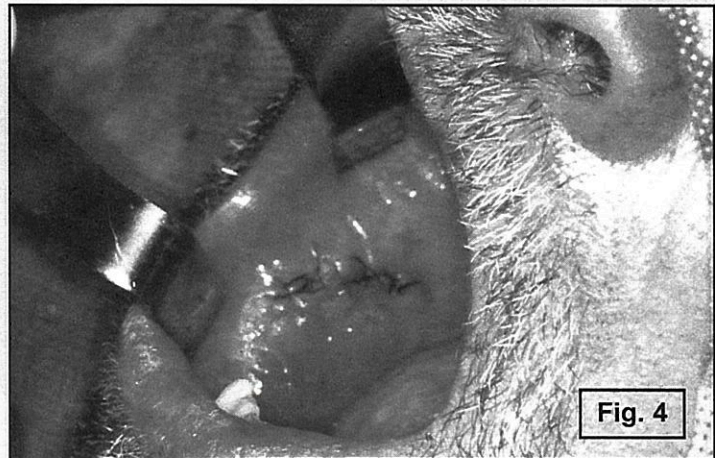


Fig. 4

## ESTUDIO ANÁTOMO PATOLÓGICO

Espécimen quirúrgico ovoideo de 40x25x30 mm, liso, blanquecino, firme-elástico. Al corte: superficie fasciculada, blanquecina, de bordes nítidos (Fig.5).

Histopatológicamente, corresponde a una proliferación mesenquimática benigna, bien delimitada, constituida por elementos fuso celulares, sin atipias ni mitosis. El tumor muestra zonas de mayor celularidad y sectores con cambio mixoide o hialino. Las áreas hialinas muestran PAS positividad, que se mantiene luego del pre-tratamiento con diastasa.

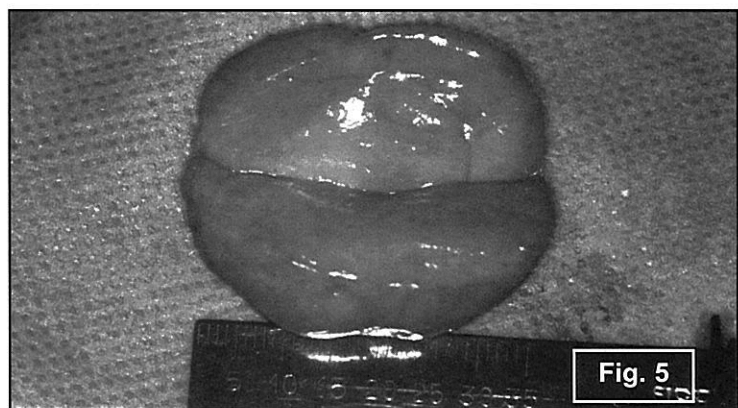


Fig. 5

Además hay áreas de densificación reticulínica con técnica de Wilder, resaltada con el tricrómico de Masson, que determina partes azuladas.



En las zonas mixoides existen células gigantes multinucleadas de citoplasma claro, histiocitarias. (Fig. 6).

El patrón fasciculado alterna con imágenes vorticiales, lo que determina imágenes en rueda de carro, resaltado por la técnica de Wilder. (Fig. 7).

La lesión incluye una red vascular capilar relativamente rica.

No vemos necrosis, ni evidencias histopatológicas de malignidad. Con estos elementos se plantea como diagnóstico histopatológico un **Histiocitoma fibroso benigno**.

Previo a realizar la discusión sobre la lesión en sí misma, nos parece pertinente hacer algunos comentarios sobre tres puntos:

#### a) Frente al tratamiento quirúrgico:

Se realizó sin complicaciones una vez que se pudo lograr el plano de clivaje de la lesión. La masa tumoral se encontraba envuelta como en un estuche, el cuál una vez abierto, permitió la formación de una hernia hacia el exterior facilitando notoriamente la remoción.

En la evolución post operatoria hubo un marcado edema, que retrocedió con medidas locales.

#### b) Frente al diagnóstico anátomo patológico:

Nos encontramos frente a una lesión inusual, que si bien es muy frecuente en piel es extremadamente infrecuente en la cavidad bucal como lo corrobora el hecho de ser el único caso en el Laboratorio de Anatomía Patológica de la Facultad de Odontología (UDELAR).

#### c) Frente al diagnóstico diferencial y el razonamiento para llegar a un diagnóstico presuntivo:

Se sospechó desde un primer momento que se trataba de una lesión benigna, por su evolución

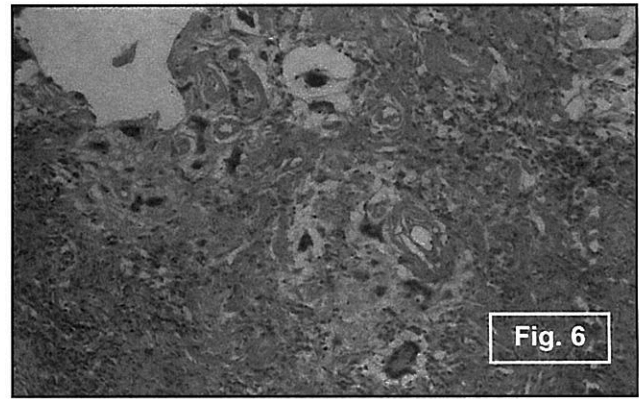


Fig. 6




Fig. 7

prolongada en el tiempo (crecimiento lento), por la ausencia de parestesia, por mantener un recubrimiento mucoso normal, y por el respeto hacia las estructuras tisulares vecinas tanto muscular como ósea.

Se descartó su naturaleza infecciosa por no encontrar signo ni síntoma que nos hiciera inclinar en dicho sentido.

No se pudo constatar relación con enfermedad sistémica y/o medicación.

Por lo tanto, se consideró un tumor benigno de tejidos blandos, probablemente un "fibroma" o un "lipoma" (por frecuencia, localización y tamaño).

Macroscópicamente, luego de la enucleación, por la consistencia, color y configuración, nos inclinamos hacia un fibroma.

# DISCUSIÓN

Las neoplasias fibrohistiocitarias incluyen formas benignas, intermedias y malignas.

El Histiocitoma fibroso benigno corresponde a una mezcla fibroblástica e histiocítica en donde a menudo las células están dispuestas en un patrón en rueda de carro o vorticular y acompañadas por cantidad variable de células inflamatorias, células espumosas y siderófagos.

La clasificación actualizada de la O.M.S (1969), modificada por Enzinger 1985 (3), divide a los Tumores Fibrohistiocitarios de la siguiente manera:

## BENIGNOS

- 1) Histiocitoma fibroso
  - cutáneo (dermatofibroma)
  - profundo
- 2) Fibroxantoma atípico
- 3) Xantogranuloma juvenil
- 4) Retículo histiocitoma
- 5) Xantomias

## INTERMEDIOS

- 1) Dermatofibrosarcoma protuberante
- 2) Tumor de Bednar

## MALIGNOS

- 1) Histiocitoma fibroso maligno
  - Pleomórfico- vorticular
  - Mixoide (mixo fibrosarcoma)
  - De células gigantes (T. Maligno de céls. Gigantes de partes blandas)
  - Xantogranuloma maligno, xantosarcoma)
  - Angiomatoide

En la revisión efectuada, se ha podido constatar que a lo largo del tiempo estos tumores (histiocitoma fibroso) han recibido diferentes denominaciones, que fundamentalmente han sido guiadas por su localización anatómica o, su patrón histológico (2,4,5,6,7,8,9,10,11).

**La sinonimia del Histiocitoma.Fibroso.Benigno incluye:**

- Fibroma verdadero
- Dermatofibroma
- Hemangioma esclerosante
- Fibroxantoma
- Fibrosis subepitelial nodular

Quienes denominaron a la lesión "Fibroma verdadero" pretenden diferenciar este tipo de lesiones de todos los demás procesos llamados "fibromas", que no son más que "Hiperplasias fibrosas simples" (3).

El nombre "Dermatofibroma" surge de la ubicación frecuente del blastoma en piel y extremidades, donde se presentan como nódulos pequeños, de tamaño lenticular y muy fácilmente identificables por el dermatólogo (16).

Kempson y Kyriakos (9) fueron quienes en 1976 propusieron llamar a este conjunto de lesiones con el nombre común de "Histiocitoma fibroso", el cual fue adoptado por la O.M.S.-

La etiología del Histiocitoma fibroso. es discutida.- Se han planteado como causas: Traumatismo (1,2), infección crónica y exposición a radiaciones (2). Sin embargo, esos mismos agentes etiológicos pueden ser responsables de hiperplasias reactivas.

Actualmente se ha descartado su origen en un Hemangioma esclerosado (4).-

Al presente se acepta la histogénesis fibrohistiocítica de estos tumores, lo que ha sido confirmado con estudios histoquímicos, histoenzimáticos (12,13) y de microscopía electrónica (14).

El Histiocitoma fibroso benigno clínicamente se observa como nódulos pequeños de tamaño lenticular, duros, indoloros, únicos o múltiples (5,6).



La localización oral y perioral del histiocitoma es un hecho totalmente infrecuente. Cuando aparece en esa región lo puede hacer en: labio, mucosa yugal, lengua y encía afectando a individuos jóvenes y de edad media, en ambos sexos (1,15,16,17).

En la cavidad bucal desde el punto de vista clínico, se describen dos variedades:

**a) Superficial:** nodular, solitario, de crecimiento lento, de tamaño pequeño que va de milímetros a 1 o 2 cm, de coloración rojiza o parduzca y que luego de su eliminación recidiva sólo en casos excepcionales.

Hay autores (13) que citan un 5% de recidiva. Enzinger (3) cita 10% de recidiva igual para ambas variantes.

**b) Profundo :** esta variedad es de mayor tamaño, de color amarillento con pocas recidivas luego de su remoción (8).

El caso presentado corresponde a la variedad superficial, si lo consideramos desde el punto de vista de su localización. En cambio, el mayor tamaño y su tinte amarillento nos recuerda la variedad profunda.-

En cuanto al tratamiento, hay un criterio unánime sobre realizar la extirpación quirúrgica simple (2, 5, 6, 8, 9, 10, 11, 13, 16).

El pronóstico es favorable por tratarse de un tumor benigno, no obstante Hoffman (2) reporta que un 1% de las lesiones puede malignizarse.

## CONCLUSIONES

El nombre de **Histiocitoma Fibroso Benigno** de la cavidad bucal, es el término más apropiado para denominar a este tumor benigno.

El interés de este trabajo radica en la presentación de un caso de localización bucal, hecho extremadamente raro.

El tratamiento del Histiocitoma Fibroso Benigno es la resección quirúrgica simple, logrando con el mismo un buen pronóstico a largo plazo y por lo tanto la curación de la enfermedad.

## SUMMARY

This work is concerned with presenting a clinical case of benign fibrous histiocytoma of the oral cavity.

We will review the diagnosis, histopathology and treatment, performed at the II Oral and Maxillofacial Clinic Dental College, University of Uruguay, as well as offer an updated bibliographic review on the subject.

The Fibrous Histiocytoma is a tumor of the soft tissues that is very rarely found in the oral cavity, although it is very common in the skin.

This case is the only one that was informed by the Laboratory of Anatomy and Pathology of the Dental College, University of Uruguay.

In the bibliographic review of the available English literature, we found very few cases of Fibrous Histiocytoma of the oral cavity; our case has some clinical differences, with those found in the literature.

# BIBLIOGRAFÍA

- (1) Stephen Macleod, J. Louise Jones: Fibrous histiocytoma of the lips secondary to trauma. *J.Oral Maxillofac.Surg.* 1091-1093, 1992
- (2) Hoffman & Martínez: Fibrous Histiocytoma of the oral mucosa. *Oral Surg. Oral Med. Oral Pathol.* 52: 277, 1981
- (3) Enzinger - Weiss: Tumores de tejidos blandos. 6:144,1985 Ed. Médica Panamericana
- (4) Halpryn, H.J.; Allen, A.C.: Epidemal changes associated with sclerosing hemangiomas. *Arch.Derm.*, 80:160,1959
- (5) Niemi, K.N.: The benign fibrohistiocytic tumors of the skin. *Acta Derm. Venereol.* 54:133,1974
- (6) Vilanova, J.K.; Flint, A.: The morphological variations of fibrohistiocytomas. *J.Cut.Path.*, 1:155,1974
- (7) Babcock, J.R.; Commiskey, L.V.; White, J.E.: Oral bilateral fibromas: Report of a case. *Oral surg.* 21:4, 1966
- (8) Horch: *Cirugía Oral y Maxilofacial*, Masson, Paris 1995
- (9) Kyriakos, M., and Kempson, R. L.: Inflammatory Fibrous Histiocytoma, *Cancer* 37: 1586-1606, 1976
- (10) Thompson S.H.; Shear, M.: Fibrous histiocytoma of the oral and maxillofacial regions. *J. Oral pathol.* 13:282-294,1984
- (11) Brad Neville and col.: *Oral & Maxillofacial Pathology*, 12: 368,1997 W.B Saunders
- (12) Klaus S.N, Winkelmann R.K: The enzyme histochemistry of nodular subepidermal fibrosis. *Br.J.Dermatol* 78:398,1966
- (13) Niemi, K.M.: The benign fibrohistiocytic tumor of the skin. *Acta Dermatovenereológica* 50, Suppl. 63 (1970).
- (14) Fine G.; Morales, M.D.; Pardo, V.: Ultrastructure of histiocytomas. *An. J. Clin.Pathol.* 67:214,1977
- (15) Del Hoyo, J.A.; Contreras, F.; Gonzalez, F.D.: Fibro histiocytome de la cavité buccale. *Rev. Stomatol.* 77:481, 1976.
- (16) Hillis, R.E.; Beasley, J.D.: Fibrous Histiocytoma of the lip. *J. Oral Med.* 30: 81, 1975
- Kjaerheim, A.; Stokke, T.: Juvenile Xantogranuloma of the oral cavity. *Oral Surg.* 38: 414, 1974