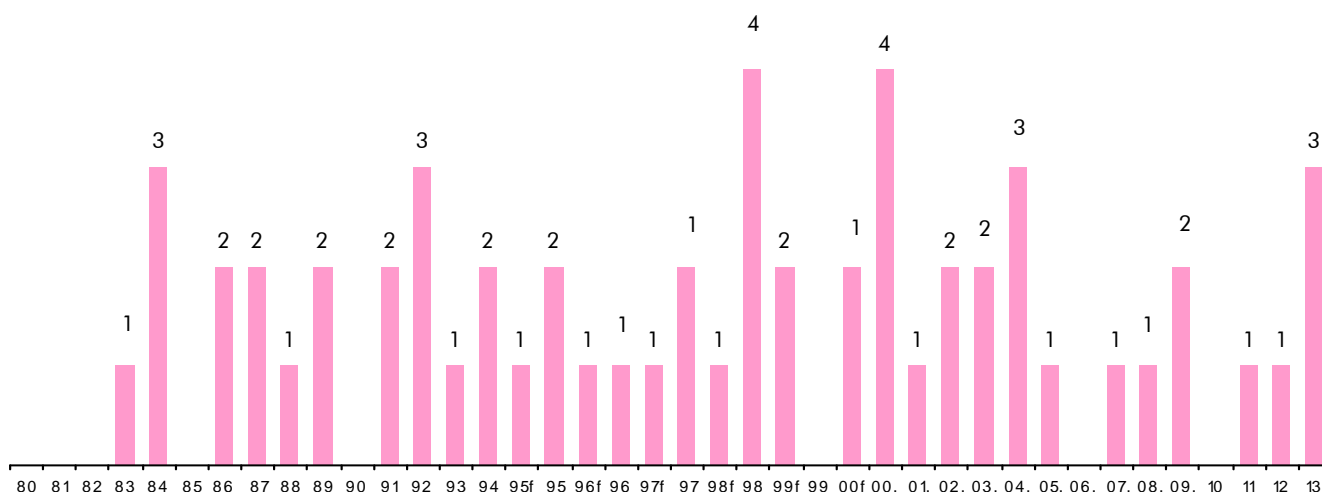




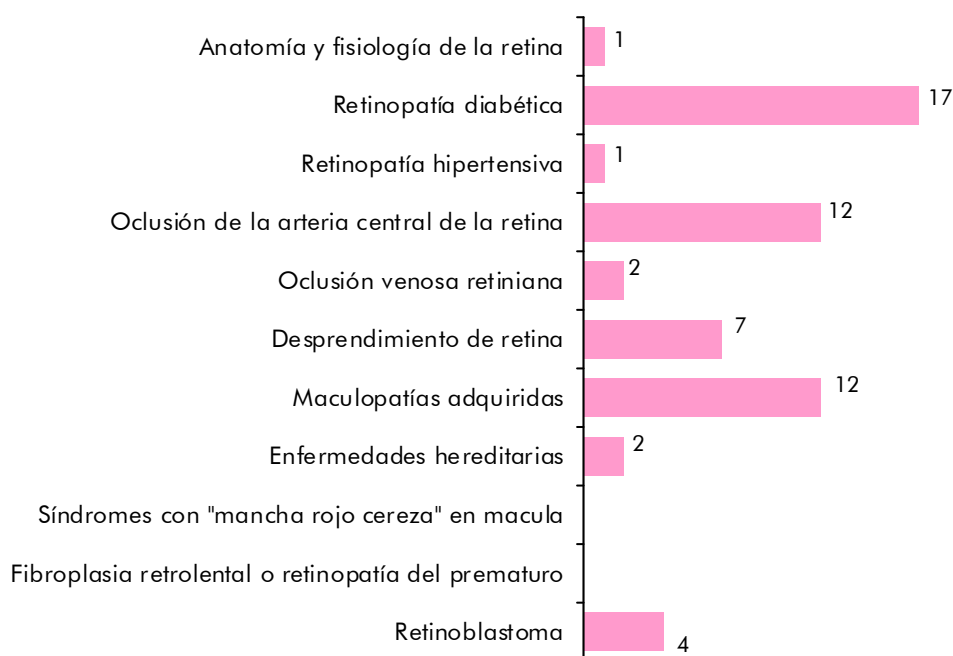
# Retina

IX

## Número de preguntas del capítulo en el MIR



## Número de preguntas de cada tema



### Imprescindible

- Es importante conocer los **factores de riesgo de progresión de la retinopatía diabética**.
- Imprescindible las **lesiones oftalmoscópicas de la retinopatía diabética**: los microaneurismas como primera lesión objetivable, la aparición de neovasos como signo de forma proliferativa, las complicaciones de los neovasos (hemorragia vítrea y su clínica, desprendimiento fraccional de retina, glaucoma neovascular)
- La **clínica de la obstrucción de la arteria central de la retina** (pérdida súbita e indolora de visión con mancha rojo cereza en mácula) es uno de los conceptos más preguntados en la Oftalmología del MIR.
- Diferenciar bien de la anterior la **obstrucción venosa** (pérdida de visión menos brusca y severa, con metamorfopsia, y hemorragias y exudados en fondo de ojo) y sus formas (forma isquémica y forma edematosa), así como tipos (de vena central y de rama venosa).
- Conocer la **clínica del desprendimiento de retina** (signos premonitorios como moscas volantes y fotopsias y clínica del desprendimiento manifiesto).
- Esquema diferencial de la clínica y manifestaciones oftalmoscópicas de **la forma atrófica y la exudativa de la degeneración macular asociada a edad**. Conocer el tratamiento, hoy el ranibizumab como primera elección.
- Reconocer los **signos de la retinosis pigmentaria** (hemeralopía, reducción concéntrica del campo visual, alteraciones pigmentarias en fondo de ojo, ERG plano).
- Muy preguntado el **retinoblastoma** en los últimos exámenes (edad aparición en torno a 18 meses, sospecha ante leucocoria y estrabismo)



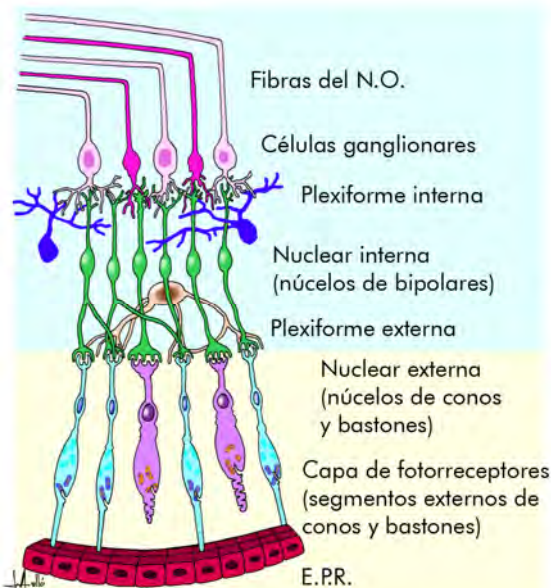
- Oclusión arteria central de la retina: ceguera o pérdida brusca de visión, indolora, con mancha rojo cereza en la mácula. (7+)
- Clínica del desprendimiento de retina: Miodesopsias y fotopsias son signos premonitorios. (5+)
- Hemorragia vítrea: pérdida brusca, repentina y casi total de la agudeza visual, asintomática, típica de pacientes con retinopatía diabética proliferativa. (5+)
- Retinoblastoma: niño con leucocoria, estrabismo y proptosis. (4+)
- Degeneración macular senil: anciano con metamorfopsias, disminución de la agudeza visual central y drusas en el fondo de ojo. (3+)
- La retinopatía diabética proliferativa se caracteriza por neoformación vascular y supone el estadio más avanzado de la retinopatía diabética. (3+)
- Tratamiento de la retinopatía diabética: fotocoagulación con láser. (2+)
- El edema de mácula es la causa más frecuente de pérdida de visión en diabéticos mal controlados. (2+)
- Retinosis pigmentaria: hemeralopia (ceguera nocturna). (2+)
- Obstrucción de la vena central de la retina: visión borrosa, tortuosidad de las venas, edema retiniano y hemorragias en llama. (2+)

## 1. Anatomía y fisiología de la retina

### 1.1. Estructura histológica

Histológicamente se distinguen 10 capas de fuera a dentro:

1. Epitelio pigmentario
2. Capa de fotorreceptores (porción externa de conos y bastones)
3. Membrana limitante externa
4. Nuclear externa (núcleos de los fotorreceptores).
5. Plexiforme externa (conexiones fotorreceptores-bipolares y células horizontales)
6. Nuclear interna (núcleos de las células bipolares).
7. Plexiforme interna (conexiones bipolares-ganglionares y células amacrinas)
8. Capa de células ganglionares.
9. Capa de las fibras del nervio óptico
10. Limitante interna



Representación de las capas de la retina (no se señalan las limitantes)

### 1.2. Anatomía funcional

La retina recoge, elabora y transmite las sensaciones visuales.

#### 1. EPITELIO PIGMENTARIO DE LA RETINA (EPR)

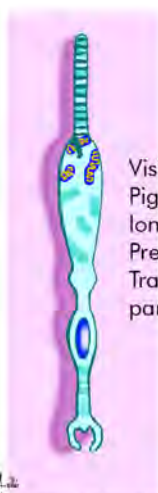
Descansa sobre la membrana de Bruch. Cada célula pigmentaria se relaciona con los segmentos externos de 15 o 20 fotorreceptores. Funciones:

- Regulación del medio extracelular
- Metabolismo del pigmento visual (degradación de los fragmentos externos de los fotorreceptores)

### 2. FOTORRECEPTORES

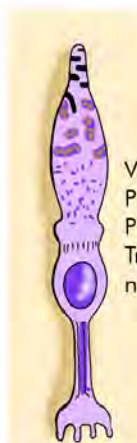- Absorben la energía lumínica y la transforman en impulso nervioso
- Se extienden desde EPR hasta la plexiforme externa
- Se diferencian en conos y bastones
- En la fóvea sólo se ven conos, que van disminuyendo hacia la periferia mientras aumentan los bastones.

Los **bastones** contienen rodopsina y son responsable de la visión en condiciones de baja luminosidad.



Visión escotópica (oscuridad)  
Pigmento = Rodopsina (absorbe todas las longitudes de onda del espectro visible)  
Predominan en la retina periférica  
Transmisión convergente (varios bastones para una neurona bipolar)

Los conos median la visión diurna, la percepción del color (visión fotópica) y los detalles finos.



Visión fotópica (color)  
Pigmento rojo, verde y azul = Iodopsinas  
Predominan en la mácula  
Transmisión lineal (un único cono por cada neurona bipolar)

A diferencia de los bastones, que forman un sólo tipo morfológico y funcional de fotorreceptor, existen tres tipos de conos (diferentes opsinas): unos que presentan una sensibilidad máxima para las longitudes onda más largas (luz roja), otros con mayor sensibilidad a las longitudes de onda medias (luz verde) y otros con mayor sensibilidad a las longitudes de onda más cortas (luz azul).



### 3. CÉLULAS BIPOLARES

- Se extienden entre las dos plexiformes.
- **Constituyen la 1ª neurona de la vía óptica**, conectan con los fotorreceptores por sus expansiones externas y con las células ganglionares por sus expansiones internas.

### 4. CÉLULAS GANGLIONARES

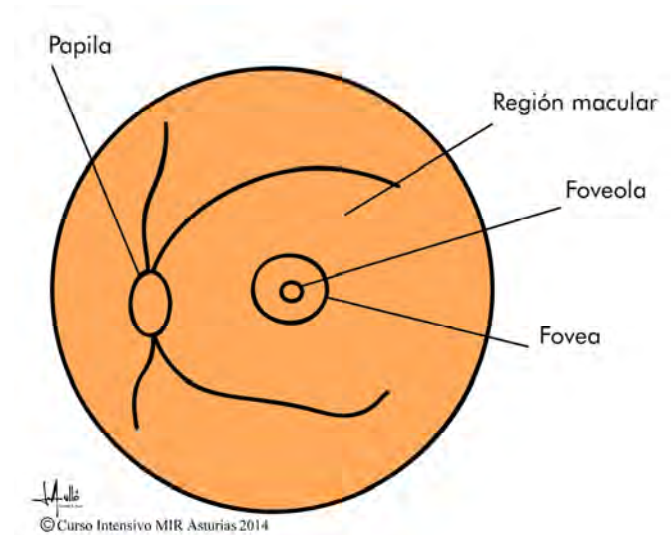
- **Son la 2ª neurona de la vía óptica**, sus axones forman las fibras del nervio óptico.

### 5. OTRAS CÉLULAS DE LA RETINA

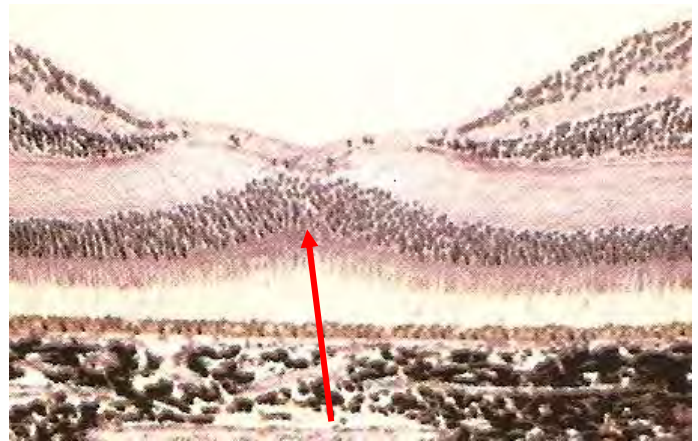- Células gliales: células de Müller, neuroglía y microglía. Función de soporte y aporte nutritivo. La microglía tiene función fagocítica.
- Células de asociación horizontal:
  1. Células horizontales
  2. Células amacrinas

**MIR 91 (2837):** El tipo de visión por parte de los conos que permite reconocer los colores se denomina:

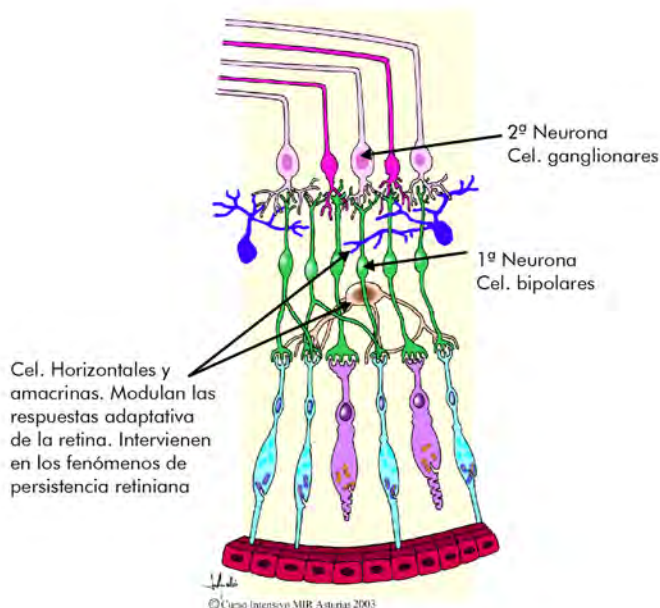
1. Visión de relieve
2. Visión estereoscópica
3. Visión escotópica
4. Visión fotópica\*
5. Visión conoidoscópica



© Curso Intensivo MIR Asturias 2014



En el centro de la fovea, zona más adelgazada, las capas de la retina prácticamente se reducen a los conos, aquí aumentan mucho, se trata de la zona de máxima agudeza visual.



Cel. Horizontales y amacrinas. Modulan las respuestas adaptativas de la retina. Intervienen en los fenómenos de persistencia retiniana

© Curso Intensivo MIR Asturias 2003

## 1.3. Anatomía clínica de la retina

### MÁCULA

- Estructura oval localizada en polo posterior.
- Diámetro de unos 5 mm.

### FOVEA

- Depresión situada en el centro de la mácula.
- Diámetro similar al de la papila (1,5 mm)

### FOVEOLA

- Suelo central de la fovea
- Es la zona más delgada de la retina
- Sólo está formada por conos, es la zona de mayor agudeza visual

### ORA SERRATA

- Límite entre retina neurosensorial y pars plana.
- Línea pigmentada y dentada, situada a unos 6 mm del limbo.
- Espesor retiniano muy reducido

## 2. Retinopatía diabética

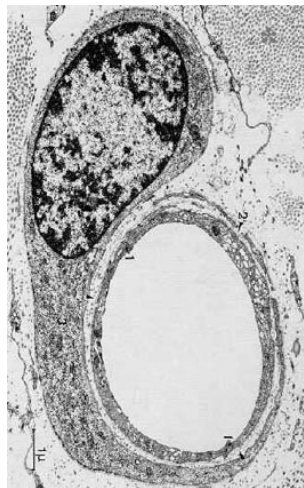### 2.1. Patogenia

La retinopatía diabética es manifestación de la **microangiopatía diabética**, hay discusión sobre si es la más frecuente seguida de la neuropatía diabética, o al revés. La microangiopatía se considera una complicación crónica-tardía de la diabetes. Afecta a los **pequeños vasos** (arteriolas, capilares y vénulas).

La **hiperglucemia** es el desencadenante fisiopatológico, produce un aumento de sorbitol intracelular, al no poder metabolizarse la glucosa totalmente por sus vías habituales, y causa edema intracelular e hipoxia. También causa glucosilación no enzimática de diversas proteínas, alterando sus funciones.

Como consecuencia de estas alteraciones bioquímicas aparece la **microangiopatía**: engrosamiento de membranas basales, lesión y proliferación de células endoteliales, desaparición de pericitos de los capilares, hiperviscosidad sanguínea (debido a la glucosilación los hematíes pierden la capacidad de deformarse y se agregan), obstrucción de capilares y arteriolas, aumento de la permeabilidad...

La isquemia es un estímulo para la producción del **factor de crecimiento del endotelio vascular (VEGF)**, considerado hoy día como uno de los mediadores clave en el aumento de la permeabilidad y la producción de neovasos.



Detalle de un pericito rodeando un capilar

## 2.2. Epidemiología

En diabéticos tipo 1 es raro ver signos de retinopatía en los 3-5 primeros años de evolución de la diabetes o antes de la pubertad, pero en las primeras dos décadas de enfermedad casi todos los pacientes con diabetes tipo 1 y más de un 60% de pacientes con diabetes tipo 2 desarrollan algún grado de retinopatía.

La **Retinopatía diabética (RD)** es la causa más frecuente de ceguera en nuestro medio de los 20 a los 65 años de edad.

Existe relación entre la presencia y severidad de retinopatía diabética y el control glucémico y los años de evolución.

Se consideran **factores de riesgo** para el inicio y la progresión de retinopatía diabética:

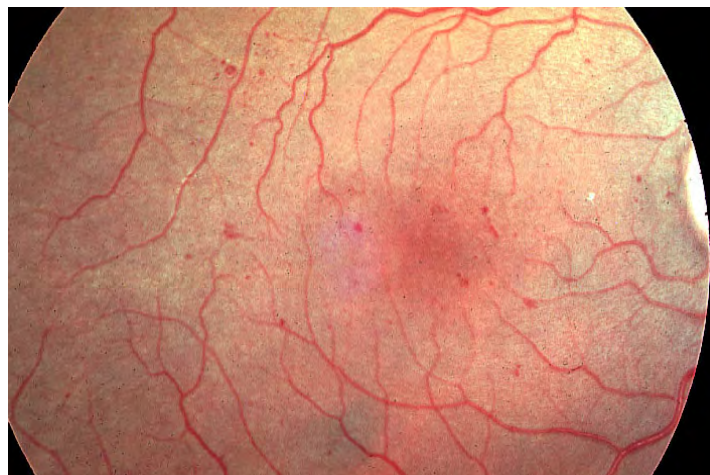- Tipo de diabetes:** Los tipo I tienen mayores tasas de retinopatía y formas más severas.
- Tiempo de evolución:** Es probablemente el factor predictor más fuerte para el desarrollo de retinopatía diabética. Prácticamente no vemos RD en pacientes insulino dependientes con menos de 3 años de evolución, aumentando el porcentaje según aumenta el tiempo de evolución. Esta progresión es menor en diabéticos no insulino dependientes.
- Control metabólico:** Un control glucémico intensivo reduce tanto el riesgo de desarrollar retinopatía (retrasa el inicio, aunque no la evita), como la progresión de la misma (enlentece su progresión).
- HTA:** Un control estricto reduce la progresión y el riesgo de deterioro visual.
- Dislipemia:** La elevación de LDL y triglicéridos se asocia a aumento de la severidad de la RD.
- Anemia:** Hay correlación entre niveles bajos de hemoglobina y mayor riesgo de RD.
- Factores genéticos:** Mayor frecuencia de HLA DR4 y DR3 en formas severas.
- Embarazo:** Causa un agravamiento de la retinopatía, aunque suele ser transitorio y no parece incrementar la progresión a largo plazo.
- Tabaco:** por la hipoxia y efectos vasculares que puede inducir.
- Nefropatía:** No es factor de riesgo de RD, pero sí un buen marcador. Se dice que si un paciente tiene RD, tiene un 50% de probabilidad de tener nefropatía (la microalbuminuria es un buen test indicador), pero si el paciente tiene nefropatía, es seguro la presencia de retinopatía.
- Otros:** Obesidad, inicio de la pubertad...

## 2.3. Manifestaciones oftalmoscópicas

Derivado de la microangiopatía tenemos unas consecuencias que se traducen en hallazgos oftalmoscópicos:

### A. TRASTORNOS DEL TONO CAPILAR:

**Microaneurismas**, son evaginaciones saculares de la pared capilar, ocurren por dilatación focal de la pared capilar, estrecha y con pérdida de pericitos. Aparecen como pequeños puntos rojos redondeados, **son la primera manifestación oftalmoscópica de la retinopatía diabética.**



Microaneurismas

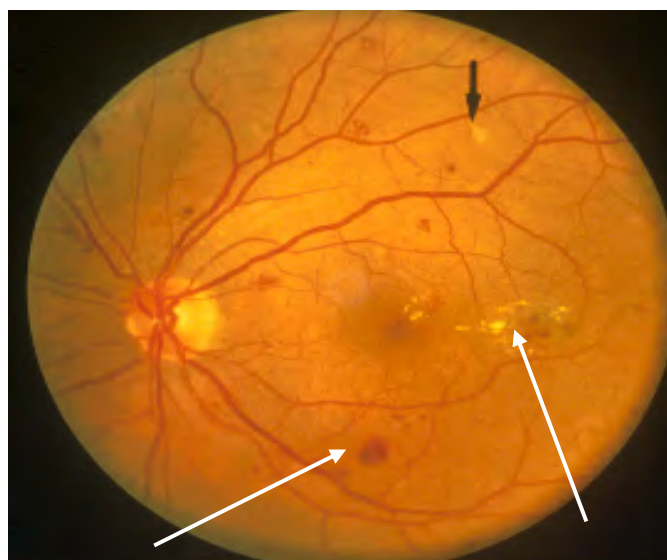
### B. EXUDADOS DUROS:

Representan trastornos de la permeabilidad. Formados por lípidos y proteínas, tienen un color blanco-amarillo, con límites irregulares, pero precisos, y aparecen aislados o formando anillos circinados alrededor de puntos donde hay aumento de permeabilidad (microaneurismas, alteraciones capilares...). El edema macular representa un importante trastorno de la permeabilidad a nivel central.

### C. HEMORRAGIAS INTRARRETINIANAS:

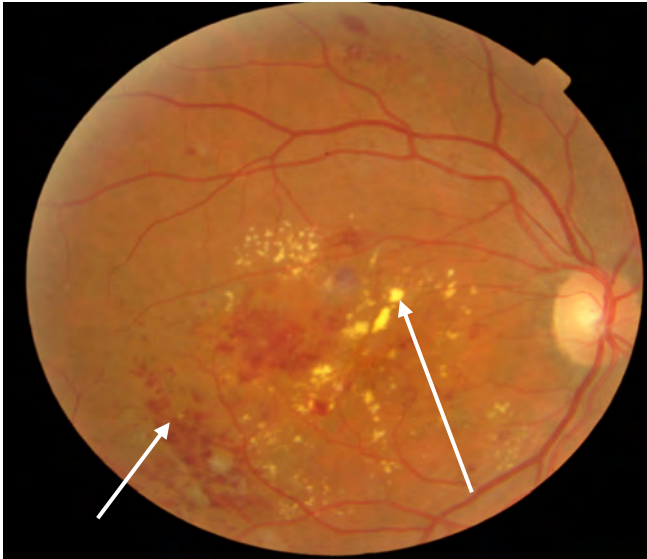
Las hemorragias intrarretinianas profundas se originan en el extremo venoso de los capilares y tienen un aspecto redondeado, son las más típicas.

Las hemorragias superficiales, en la capa de fibras nerviosas, se originan en arteriolas precapilares superficiales, y adoptan una forma de llama por la disposición de las fibras nerviosas. Son menos típicas, también se ven en retinopatía hipertensiva, oclusiones venosas...

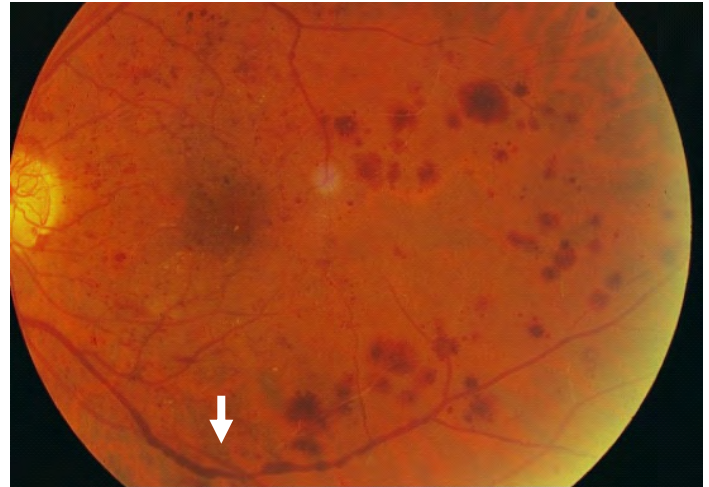


Hemorragias

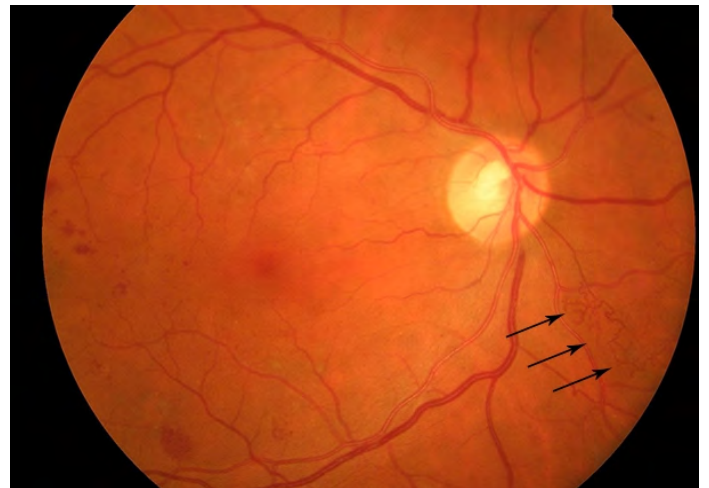
Anillo circinado de exudados duros



Hemorragias Exudados duros  
En esta segunda foto la afectación central (edema macular) produce notable disminución de visión



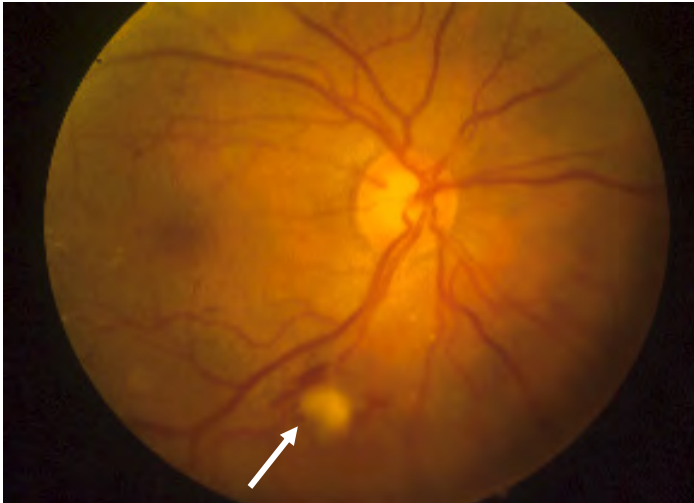Arrosariamiento venoso



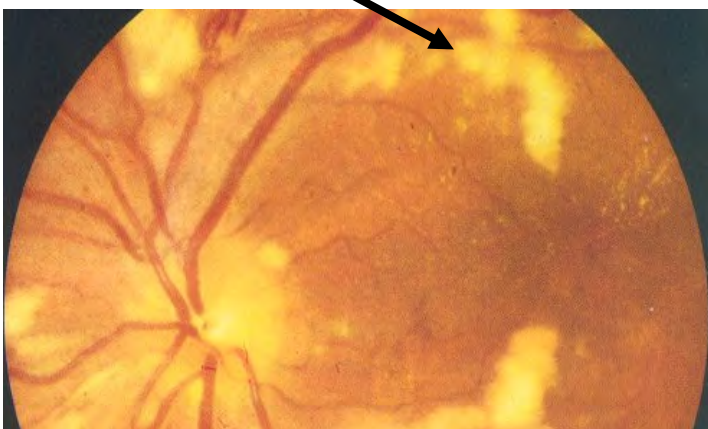
IRMA

#### D. EXUDADOS ALGODONOSOS

Representan microinfartos isquémicos localizados en la capa de fibras nerviosas de la retina, debidos a oclusión de las arteriolas precapilares. Tienen un color blanquecino, son redondeados y de límites no definidos.

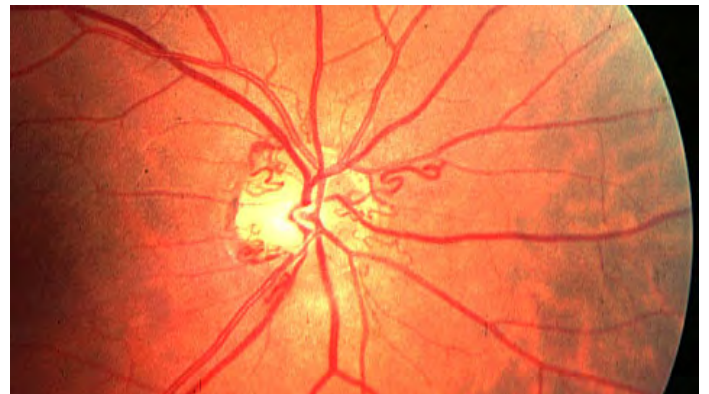


Exudados algodonosos



#### F. NEOVASOS:

La isquemia debida al cierre capilar estimula la producción de factores angiogénicos, y la consecuencia es la formación de neovasos, lo que implica una proliferación extrarretinal.



Neovasos papilares

#### E. ANOMALÍAS VASCULARES.

Son signos que evocan isquemia, aparecen en zonas sin perfusión y son signo de mayor gravedad:

- **Arrosariamiento venoso:** vénulas retinianas con áreas sucesivas de dilatación y estenosis ("en cuentas de rosario").
- **Anomalías microvasculares intrarretinianas (IRMA):** shunts arterio-venosos intrarretinianos para sortear un lecho capilar isquémico.

### 2.4. Clasificación y clínica

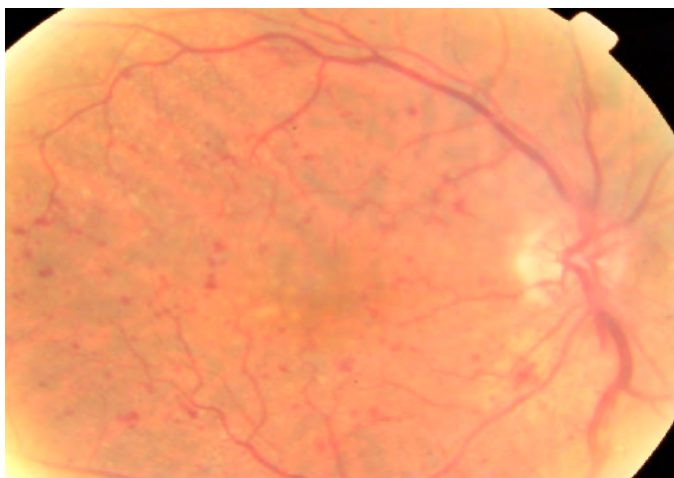
Según el Early Treatment Diabetic Retinopathy Study (ETDRS), la RD se puede clasificar en dos grandes grupos:

1. **RD NO PROLIFERANTE (RDNP):** Los cambios que se producen están limitados a la retina y no pasan de la limitante interna. Hay microaneurismas, hemorragias y exudados. NO hay proliferación (neovasos). El paciente normalmente no presenta síntomas.
2. **RD PROLIFERANTE (RDP):** Aparece neovascularización

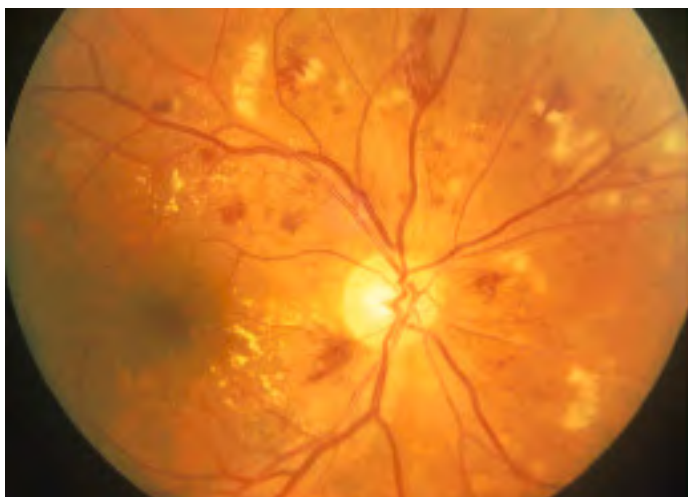

El Global Diabetic Retinopathy Project Group (GDRPG) **clasifica la RD en grupos** o grados de severidad, según lesiones y número de cuadrantes afectados:

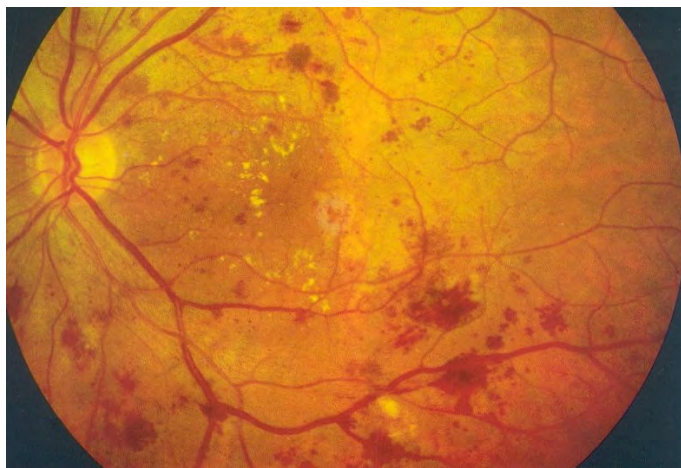
NIVEL DE SEVERIDAD	SIGNOS CLÍNICOS OFTALMOSCÓPICOS
RDNP leve	Presencia de microaneurismas
RDNP moderada	Microaneurismas, hemorragias intrarretinianas, exudados duros y también puede haber algún exudado algodonoso.
RDNP severa	<u>Cualquiera de los siguientes:</u> <ul style="list-style-type: none"> <li>Hemorragias retinianas en cada uno de los 4 cuadrantes.</li> <li>Arrosariamiento venoso en al menos 2 cuadrantes.</li> <li>IRMA en al menos 1 cuadrante.</li> </ul>
RDNP muy severa	Al menos dos de los hallazgos anteriores
Retinopatía Diabética Proliferante	Uno o más de los siguientes signos: <ul style="list-style-type: none"> <li>Neovasos</li> <li>Hemorragias prerretinianas o vítreas.</li> </ul>



Observamos microaneurismas, primera manifestación oftalmoscópica. Estamos ante una RDNP leve inicial.



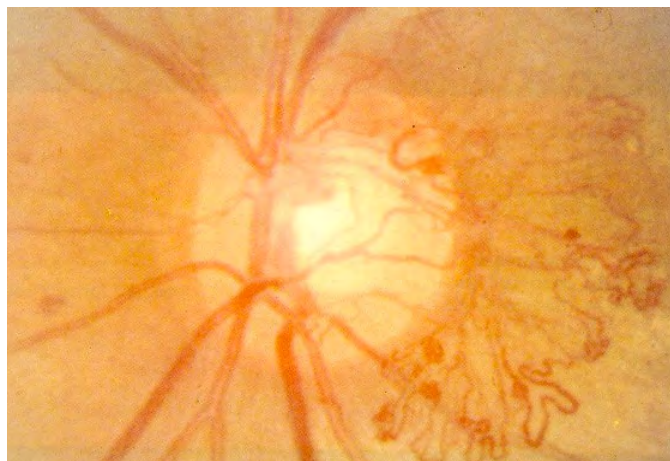Aparecen exudados duros. También exudados algodonosos y hemorragias.



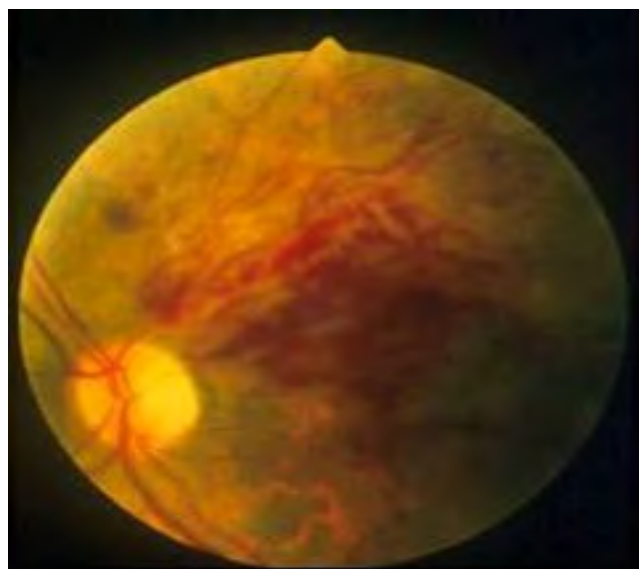
La presencia de hemorragias en los 4 cuadrantes indica forma severa. También se aprecian exudados duros y algodonosos.

#### RD PROLIFERANTE (RDP):

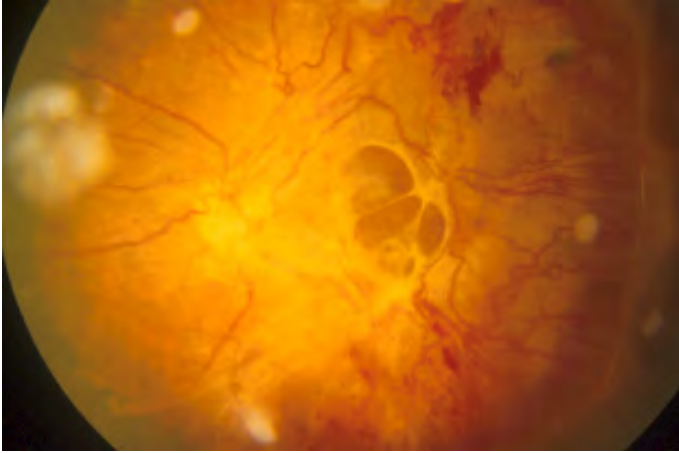
- Se define **cuando aparecen neovasos**, es decir, proliferación retino-vítrea. La RD proliferativa afecta a un 5-10% de la población diabética, y el riesgo es mayor en los diabéticos insulin-dependientes.
- Los neovasos pueden:
  - Sangrar dando lugar a **hemorragia vítrea**. Una pérdida repentina de visión, en un paciente diabético, nos debe hacer sospechar **hemorragia vítrea**, sobre todo si sabemos que tiene una RD proliferativa.
  - Crecer con un tejido fibroso contráctil y provocar proliferación fibrovascular con riesgo de **desprendimiento traccional de la retina**.
  - En etapas avanzadas de isquemia, los neovasos pueden aparecer en el iris y en el ángulo, causando un **glaucoma neovascular**, complicación muy severa.



Neovascularización del disco: Retinopatía proliferativa Requiere panfotocoagulación 360° con láser argón



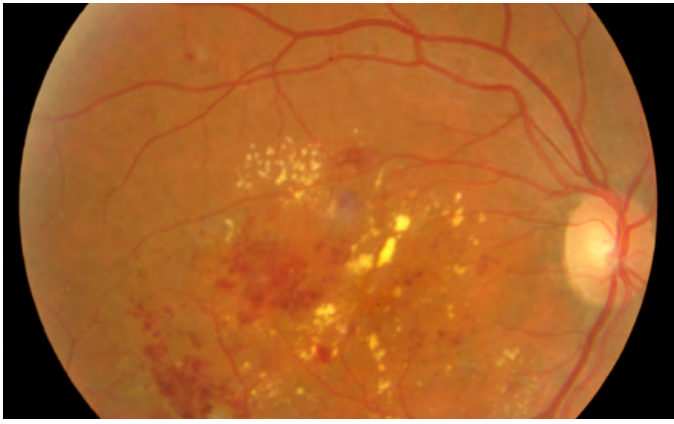
Hemorragia vítrea



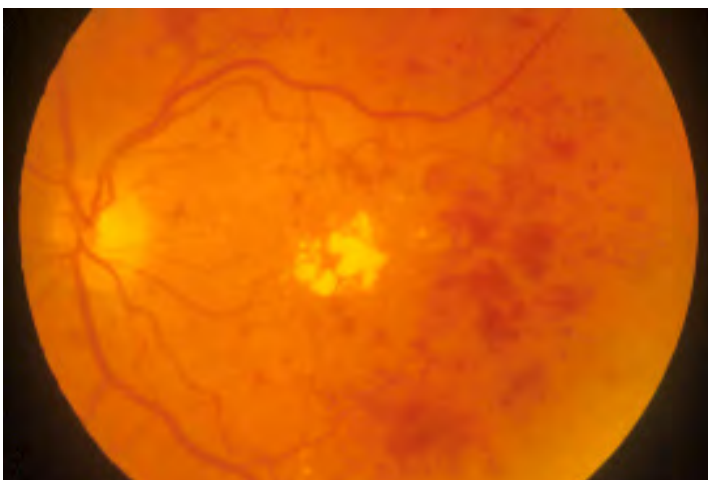Retinopatía diabética complicada. Desprendimiento traccional de la retina. Muy mal pronóstico visual.

### EDEMA MACULAR (MACULOPATÍA DIABÉTICA)

- Puede aparecer en cualquier momento de la retinopatía.
- Supone una afectación del área foveal por edema y/o exudados duros (trastornos de permeabilidad) o isquemia.



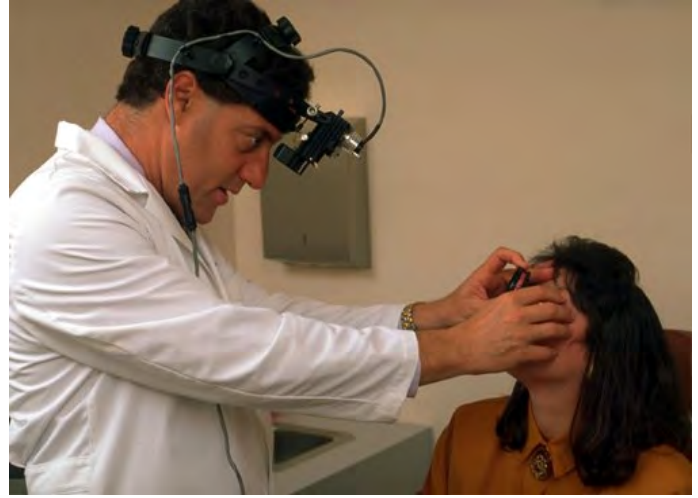- El edema macular (EM) es la causa más frecuente de deterioro visual, pérdida severa de visión y ceguera, en pacientes con diabetes. Es más frecuente en diabéticos tipo II, con mal control metabólico.
- Se clasifica en:
  - Forma exudativa focal: engrosamiento retiniano delimitado (exudados duros).
  - Forma exudativa difusa: engrosamiento difuso.
  - Maculopatía isquémica: aspecto relativamente normal de la fovea, pero la visión está muy reducida y la AFG muestra no perfusión capilar.



La exudación en área foveal limita de forma muy importante la visión.

## 2.5. Seguimiento

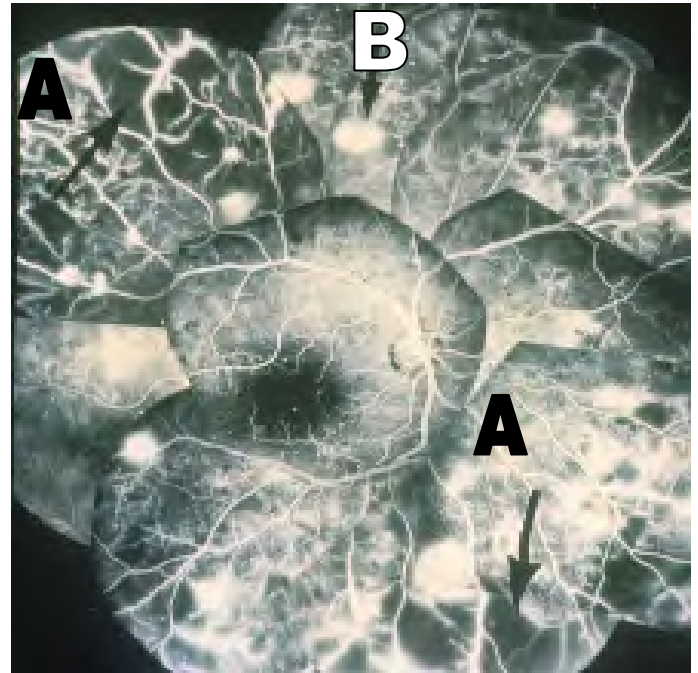
- **Examen de fondo de ojo periódico.** Es el método patrón de seguimiento.



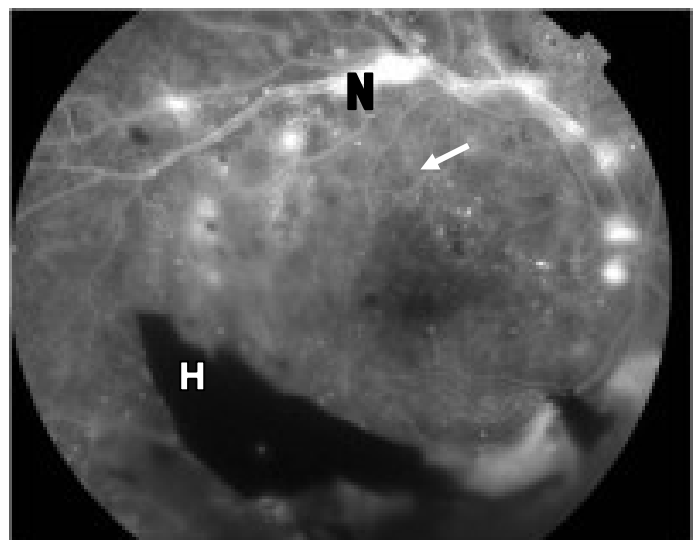
Exploración F.O. con oftalmoscopio indirecto o binocular

- Para evaluación de lesiones...:

- **Angiofluoresceíngrafía (AFG)**: inyección en vena de un contraste (fluoresceína) y toma de fotografías del fondo de ojo. Permite estudiar el estado vascular, señala áreas de isquemia, identifica neovasos, define el edema macular.




Montaje angiográfico. **Flechas A**: señalan áreas de silencio vascular (isquemia). **Flecha B**: área de neovasos, el escape del contraste por estos vasos anómalos produce un "borrón", los vasos normales de la retina no dejan escapar contraste.



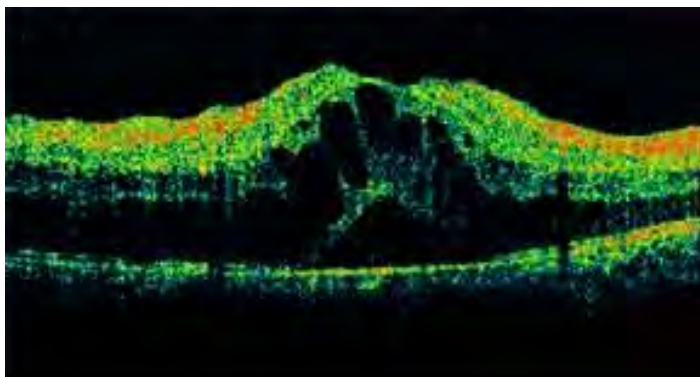
**H**: Hemorragia (hipofluorescencia por bloqueo)  
**N**: Penachos neovasculares ("borrón")  
 La flecha señala puntos hiperfluorescentes que corresponden a microaneurismas



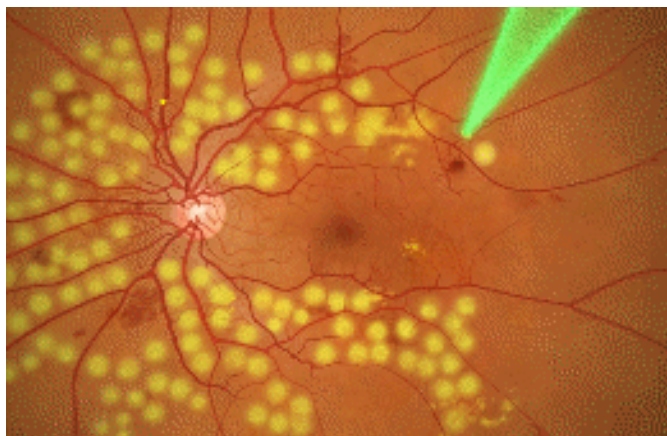- **OCT (Tomografía Óptica de Coherencia):** Prueba no invasiva, de gran utilidad para evaluar mácula y nervio óptico (comentada en el capítulo de glaucoma).



OCT. Área macular normal, el adelgazamiento central corresponde al área foveal.



OCT. Se observan imágenes quísticas correspondientes a un edema macular en un paciente diabético.



<b>RD simple</b>	Una RD simple, sin edema macular clínicamente significativo, no precisa laserterapia.
<b>Edema macular clínicamente significativo</b>	Inyección de anti-VEGF (ranibizumab) Fotocoagulación con láser argón (tratamiento focal, o en rejilla)
<b>RDNP</b>	En RDNP grave está indicado hacer AFG y considerar láser argón (áreas amplias isquémicas...)
<b>RDP</b>	Tratamiento con láser argón en función de unos criterios específicos (neovasos en papila, neovasos asociados a hemorragia vítrea, o extensos...)

## 2.6. Tratamiento

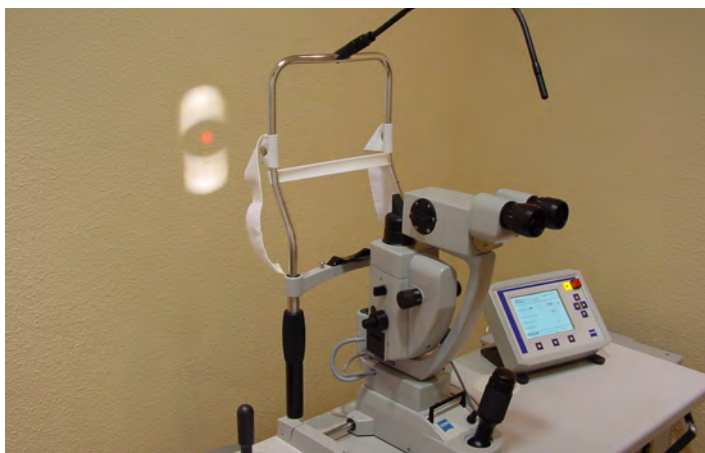### CONTROL DE DIABETES Y FACTORES DE RIESGO

Un control glucémico intensivo reduce tanto el riesgo de desarrollar retinopatía como la progresión de la misma. Es muy importante el **control de la hiperglucemia, así como también de la HTA y la dislipemia si existen.**

### TRATAMIENTO MEDIANTE FOTOCOAGULACIÓN POR LÁSER ARGÓN:

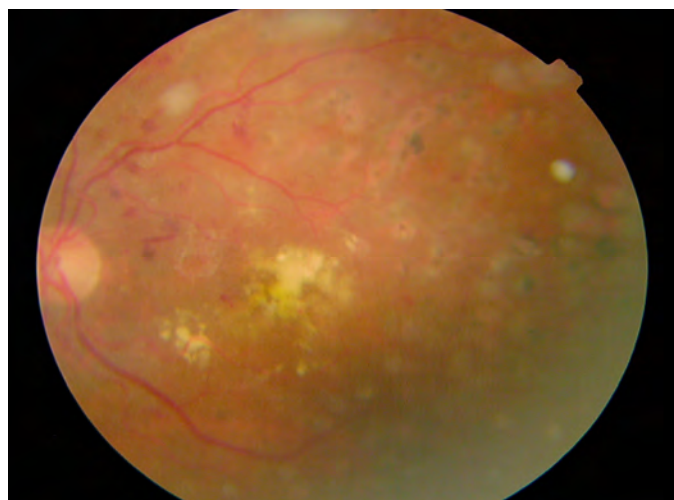
La **fotocoagulación con láser argón** ha demostrado reducir significativamente el riesgo de pérdida de visión, y por tanto está indicada en pacientes con:

- Edema macular clínicamente significativo
- RDP de alto riesgo
- Algunos casos de RDNP severa

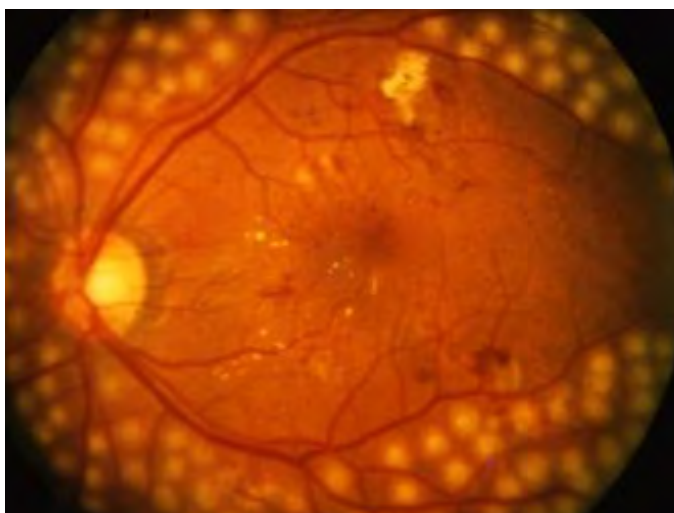


Consola de tratamiento con láser argón

En el EM la fotocoagulación tiene como fundamento el cierre de puntos de fuga microvasculares que contribuyen a la producción del edema. En la RDP el objetivo de la fotocoagulación panretiniana es reducir la producción de factores vasoproliferativos, disminuyendo la hipoxia al reducir la necesidad de oxígeno de la retina, tras la destrucción de grandes áreas de retina externa.

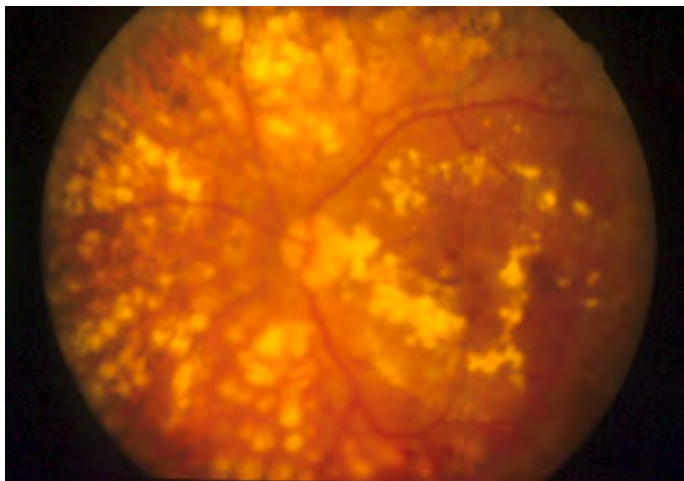


Retinopatía diabética con edema macular, el compromiso del área foveal produce una importante pérdida visual. Se observan impactos de láser argón.



La imagen muestra una panretinofotocoagulación con láser argón.

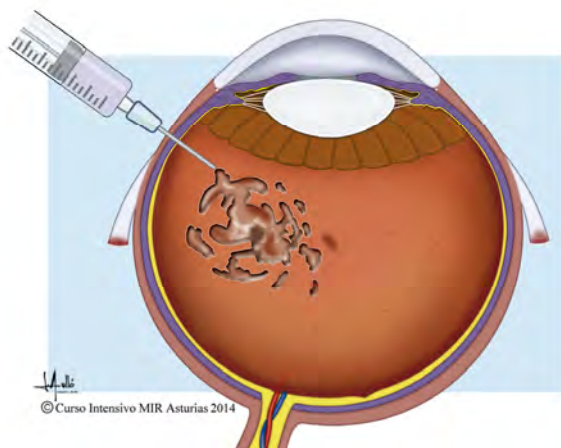




Se aprecia la panretinofotocoagulación y además observamos aplicación de láser focal en área macular

### INHIBIDORES DEL VEGF

Cada vez más se generaliza la inyección intravítrea de fármacos anti-angiogénicos (anti VEGF) como ranibizumab, así como la inyección intravítrea de triamcinolona (sobre todo para el edema macular). Estos fármacos han demostrado utilidad en la reducción del engrosamiento macular y en mejora de agudeza visual.

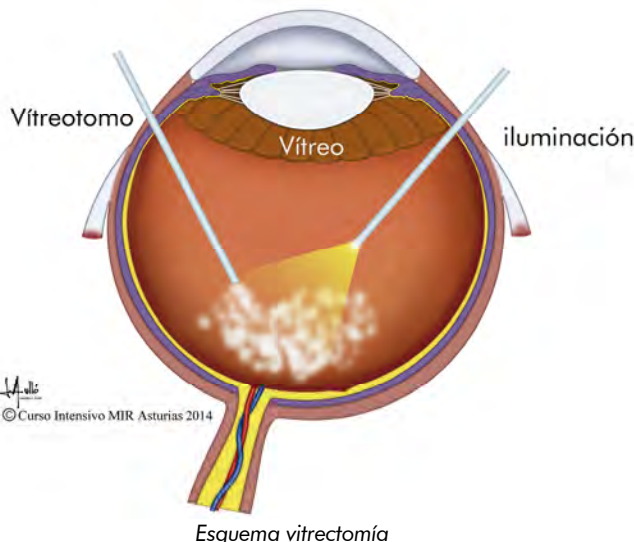


© Curso Intensivo MIR Asturias 2014

### TRATAMIENTO QUIRÚRGICO

La **vitrectomía** se emplea para algunas complicaciones, y tiene como indicaciones:

- Hemorragia vítrea persistente.
- Desprendimiento traccional de retina.
- Edema macular difuso por tracciones fibrovasculares (en este caso puede ser útil la disección quirúrgica de la membrana limitante interna).
- RDP e imposibilidad de tratamiento con fotocoagulación con láser. En algunos casos la extirpación del vítreo posterior y membrana hialoidea posterior (en donde crece el tejido fibrovascular) puede mejorar la evolución de la retinopatía.



© Curso Intensivo MIR Asturias 2014

Esquema vitrectomía

**MIR 86 (1622):** La causa más común de ceguera en el diabético sin retinopatía proliferativa es:

1. Hemorragia de vítreo
2. Cataratas
3. Glaucoma
4. Hemorragias retinianas
5. Edema de mácula\*

**MIR 88 (2222):** En la retinopatía diabética, ¿cuál de las siguientes lesiones indica un estado más avanzado?:

1. Hemorragias retinianas no maculares.
2. Exudados algodonosos.
3. Microaneurismas.
4. Hemorragia macular.
5. Proliferación vascular\*.

**MIR 89 (2459):** La retinopatía proliferativa diabética se caracteriza fundamentalmente por:

1. Incrementada permeabilidad capilar.
2. Presencia de microaneurismas.
3. Presencia de hemorragias retinianas.
4. Existencia de exudados «duros».
5. Formación de vasos nuevos\*.

**MIR 89 (2460):** Una complicación frecuente de la retinopatía proliferativa diabética y que suele producir la pérdida súbita de la visión en un ojo es:

1. Hemorragia del vítreo\*.
2. Glaucoma.
3. Iritis.
4. Trombosis de la arteria central de la retina.
5. Exoftalmítis unilateral.

**MIR 92 (3146):** En relación a la retinopatía diabética, ¿cuál de las afirmaciones siguientes es FALSA?

1. Es una de las principales causas de ceguera en los adultos de países desarrollados
2. Es agravada por el embarazo
3. Se puede evitar su aparición con un buen control de la diabetes\*
4. En la fase inicial son típicos los microaneurismas
5. Para su estudio adecuado, es imprescindible la angiografía fluoresceínica.

**MIR 93 (3470):** ¿Cuál de los siguientes es signo de retinopatía diabética proliferativa?

1. Microaneurismas retinianos.
2. Exudados algodonosos.
3. Neovascularización retino-vítrea\*.
4. Dilatación venosa.
5. Hemorragias retinianas.

**MIR 95 (4258):** La causa más frecuente de ceguera en pacientes de 20 a 65 años en España es:

1. Desprendimiento de retina.
2. Catarata.
3. Retinopatía Diabética\*.
4. Glaucoma.
5. Tracoma.

**MIR 97 (5241):** Una mujer de 38 años, diagnosticada hace 15 de diabetes, tiene como única complicación conocida una retinopatía. ¿Qué prueba le realizaría para predecir la aparición de nefropatía diabética?

1. Proteinuria de 24 horas.
2. Sedimento urinario.
3. Creatinina sérica.
4. Excreción fraccional de sodio.
5. Microalbuminuria.

**MIR 00 (FAMILIA) (6611):** El tratamiento de la retinopatía diabética se efectúa con:

1. Fármacos anticolinérgicos.
2. Fotocoagulación con láser\*.
3. Inyección de insulina subconjuntival.
4. Antiinflamatorios no esteroideos.
5. Láser excimer.



**MIR 02 (7386):** Un paciente diabético tratado mediante fotocoagulación focal con láser de Argón tres años antes, presenta una pérdida brusca e importante de visión, sin dolor ni alteraciones en la superficie ocular. La causa más probable de esta disminución de agudeza visual es:

1. Hemorragia vítrea.\*
2. Edema corneal.
3. Glaucoma crónico simple.
4. Catarata nuclear.
5. Atrofia óptica.

**MIR 03 (7645):** Un paciente de 58 años de edad que se trata con insulina desde hace 12 años, acude a Urgencias por haber notado una repentina disminución de visión en ojo derecho. La agudeza visual es de contar dedos a 50 cm. No tiene dolor y el segmento anterior del ojo es normal. ¿Cuál es la causa más probable de esta pérdida de visión?:

1. Catarata.
2. Uveítis anterior.
3. Presbicia.
4. Hemorragia vítrea.\*
5. Glaucoma neovascular.

**MIR 04 (7860):** Con respecto a la nefropatía diabética, señalar la respuesta **FALSA**:

1. La diabetes tipo 2 es la etiología más frecuente de insuficiencia renal terminal en el mundo occidental.
2. Más del 90% de los diabéticos tipo 1 desarrollan nefropatía a los 30 años del diagnóstico de diabetes.\*
3. La alteración renal más temprana es la hiperfiltración.
4. La existencia de microalbuminuria predice el desarrollo de nefropatía clínica.
5. **La gran mayoría de los diabéticos tipo 1 con nefropatía tienen también retinopatía.**

**MIR 05 (8090):** La retinopatía diabética proliferativa:

1. Solo se presenta en pacientes con diabetes tipo 1.
2. Es la forma de inicio de la retinopatía en pacientes diabéticos mal controlados.
3. Es frecuente que provoque hemorragias de vitreo.\*
4. Se caracteriza por la presencia de microaneurismas.
5. Suele aparecer después de los 60 años de edad.

**MIR 08 (8949):** Paciente de 57 años de edad que acude a revisión anual rutinaria al Centro de Salud, pesa 84 kg y mide 1.75 m. Se encuentra según sus propias manifestaciones, bien de salud, hace poco ejercicio y come normalmente. Su presión arterial es 155/90. Al explorar el fondo de ojo previa dilatación pupilar con Tropicamida, observamos en el polo posterior de ambos ojos, rodeando el área macular una serie de puntos rojos y blancos junto con pequeñas manchas blancas y rojas.

Esto nos hace pensar que:

1. Es una retinopatía hipertensiva, controlaremos la presión arterial y/o recomendamos un Holter.
2. Se trata de una degeneración macular asociada a la edad, remitimos de urgencia al Oftalmólogo.
3. Podría ser una Retinitis por VIH, solicitaremos las pruebas correspondientes.
4. Es una Retinopatía diabética, indicaremos una curva de Glucemia.\*
5. Pensamos en una uveítis de posible origen luético.

**MIR 09 (9198):** Paciente de 50 años diagnosticado de Diabetes Mellitus tipo 2 hace 10 años con mal control de su glucemia, que acude a urgencias por disminución grave de agudeza visual en ojo derecho de varios días de evolución. ¿Cuál es la causa más frecuente de disminución de agudeza visual en pacientes con estas características clínicas?:

1. Aparición de Hipermetropía secundaria a aumento de los niveles de glucemia.
2. Desarrollo de un Edema Macular de reciente instauración, secundario a su diabetes.\*
3. Aparición de una Queratitis Estromal secundaria a los niveles de glucemia.
4. Presencia de Exudados Algodonosos en parénquima periférico retiniano.
5. Estrabismo Secundario.

**Nota:** De las opciones que nos presentan, la única que acompaña a la diabetes produciendo un cuadro de grave disminución de agudeza visual es el **edema macular**. Otra de las posibles causas que producen con frecuencia una pérdida de visión en los diabéticos es la hemorragia vítrea, pero en este caso no nos la presentan como opción, y suele ser una pérdida más brusca. **El edema macular (opción 2 correcta)** es producido por isquemia, exudados duros o edema en la región foveal. Afecta más a pacientes no insulino-dependientes, siendo más frecuente en Diabetes tipo II, pudiendo aparecer en cualquier momento de la retinopatía.

En Anexos, punto 5, mostramos un extracto del manejo de pacientes con retinopatía diabética según el consenso de los últimos estudios multicéntricos importantes (DRS, ETDRS y DRVS). No importancia práctica en el MIR



## repeMIR

Hemorragia vítrea: pérdida brusca, repentina y casi total de la agudeza visual, asintomática, típica de pacientes con retinopatía diabética proliferativa. **(5+)**



## repeMIR

La retinopatía diabética proliferativa se caracteriza por neoformación vascular y supone el estadio más avanzado de la retinopatía diabética. **(3+)**



## repeMIR

La retinopatía diabética es la causa más frecuente de ceguera en los adultos de países industrializados. **(2+)**



## repeMIR

Tratamiento de la retinopatía diabética: fotocoagulación con láser. **(2+)**

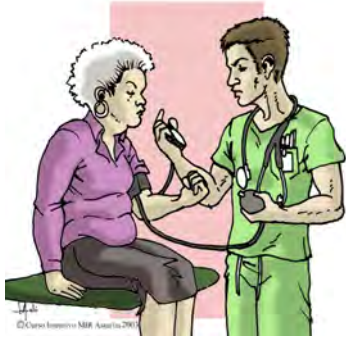

## repeMIR

El edema de mácula es la causa más frecuente de pérdida de visión en diabéticos mal controlados. **(2+)**



### 3. Retinopatía hipertensiva



#### 3.1. Concepto

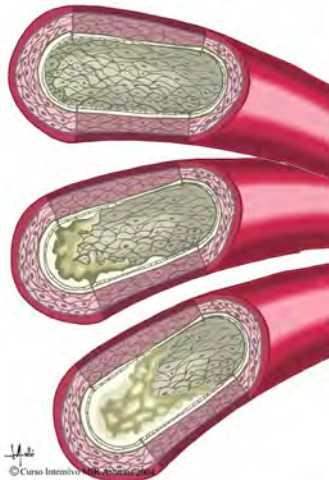
La respuesta de los vasos retinianos a la HTA se caracteriza por:

**Vasoconstricción:** estrechamiento arteriolar focal y generalizado. Está influida por el grado previo de esclerosis vascular. Una hipertensión severa puede producir oclusión de arteriolas precapilares con aparición de exudados algodonosos.

**Extravasación:** aumento de la permeabilidad que origina hemorragias, edema y exudados duros. El edema de papila es el signo fundamental de la hipertensión maligna.

**Arteriosclerosis:** Las arteriolas reaccionan al continuo aumento de la presión intraluminal con un proceso compensador de arteriosclerosis. Los cambios arterioscleróticos se deben a engrosamiento de la pared vascular por:

- Hipertrofia e hialinización de la íntima.
- Hipertrofia de la media.
- Hiperplasia endotelial.



La arteriosclerosis causa:

- **Signos de cruce arteriovenosos**
  1. Signo de Gunn: oclutamiento de la vena por la arteria
  2. Signo de Salus: deflexión de las venas en los cruces
- **Estrechamiento del calibre de arterias**  
Arterias en hilo de cobre y en hilo de plata

#### 3.2. Clasificación de Keith-Wagener-Barker


Hay muchas clasificaciones de retinopatía hipertensiva. Veremos la más clásica de Keith-Wagener:

- **Grupo I:** Atenuación arteriolar generalizada moderada. Aumento del reflejo lumínico arteriolar.
- **Grupo II:** Atenuación arteriolar más grave, generalizada, y también focal (espasmo focal). Signos de cruce (Gunn y Salus)
- **Grupo III:** Edema retiniano. Hemorragias. Exudados duros. Exudados algodonosos (marcan el límite con la fase maligna de HTA). La dilatación de venas perimaculares se denomina signo de Guist.
- **Grupo IV:** Además aparece edema de papila.

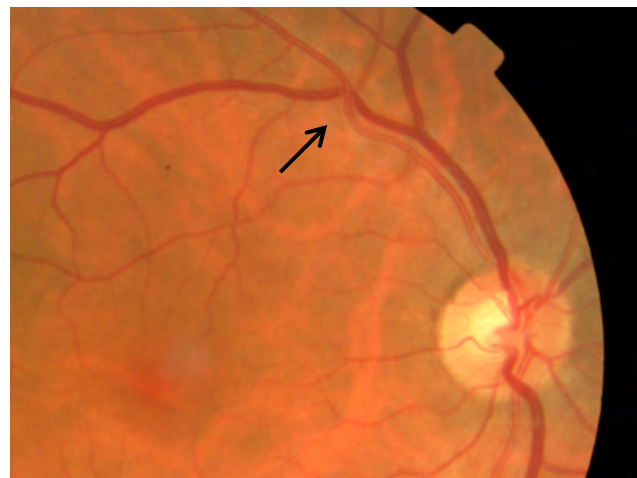En el siguiente cuadro podemos ver esta clasificación observando los distintos signos según patogenia:

	Cambios debidos a vasoconstricción y aumento de permeabilidad	Cambios debidos a Arteriosclerosis
<b>Normal</b>	<ul style="list-style-type: none"> <li>• Relación A/V <math>\frac{3}{4}</math></li> <li>• Sin espasmo</li> </ul>	<ul style="list-style-type: none"> <li>• Línea amarilla fina (reflejo areteriolar normal)</li> <li>• Columna sanguínea visible</li> </ul>
<b>I</b>	<ul style="list-style-type: none"> <li>• Relación A/V 1:2</li> <li>• Sin espasmo</li> </ul>	<ul style="list-style-type: none"> <li>• Aumento de la línea amarilla</li> </ul>
<b>II</b>	<ul style="list-style-type: none"> <li>• Relación A/V 1:3</li> <li>• Espasmo focal</li> </ul>	<ul style="list-style-type: none"> <li>• Hilo de cobre</li> <li>• Inicio signos de cruce</li> </ul>
<b>III</b>	<ul style="list-style-type: none"> <li>• Relación A/V 1:4</li> <li>• Espasmo focal</li> <li>• Exudados.</li> <li>• Hemorragias</li> </ul>	<ul style="list-style-type: none"> <li>• Hilo de plata</li> <li>• Cruce AV: desviación en ángulo recto</li> <li>• Dilatación venosa distal</li> </ul>
<b>IV</b>	<ul style="list-style-type: none"> <li>• Edema de papila.</li> </ul>	<ul style="list-style-type: none"> <li>• Cordones fibrosos</li> </ul>

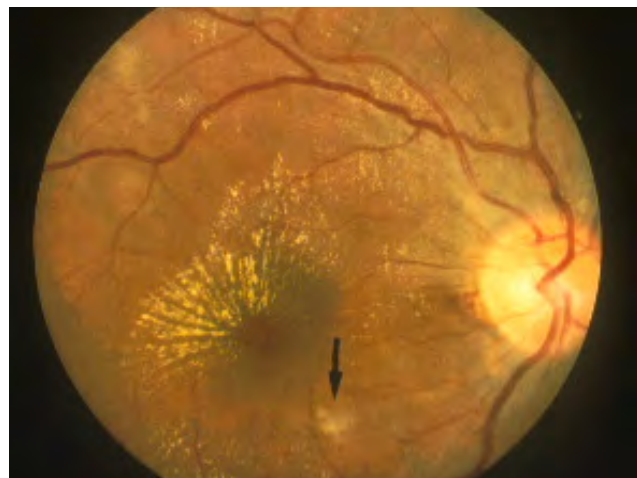Nota: Un estado hipertensivo prolongado produce una estrella macular de exudados duros.



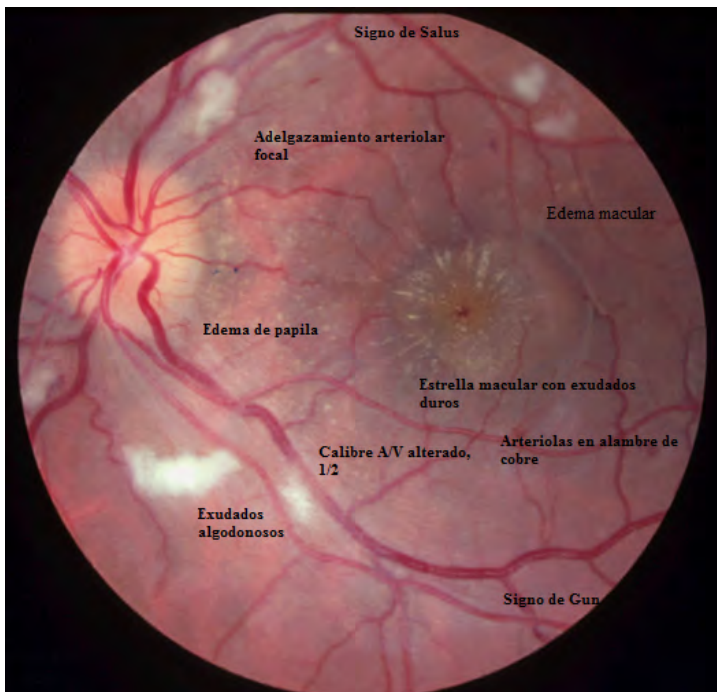
Retinopatía hipertensiva grado II: Detalle Signo de Gunn.



Retinopatía hipertensiva grado II: Vasoconstricción difusa y focal. Signo de Salus (flecha).



Retinopatía hipertensiva grado III: Vasoconstricción difusa y focal más marcada. Exudados duros (formando estrella macular), hemorragias y manchas algodonosas (flecha).

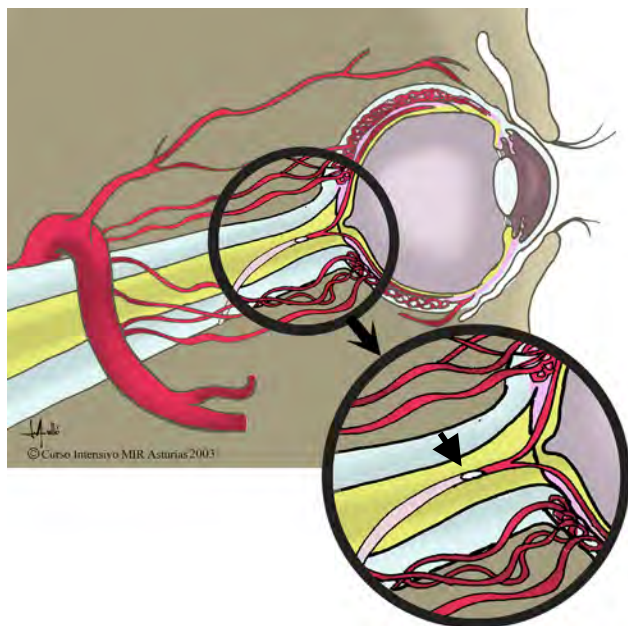


Retinopatía hipertensiva grado IV: Edema de papila con exudados algodonosos, además de la alteración del calibre A/V, signos de cruce y estrella macular (cortesía del Dr. García Arumí).

**MIR 92 (3161):** En la exploración del fondo de ojo, la retinopatía hipertensiva grado IV de la clasificación de Keith-Wagener se caracteriza por uno de los siguientes hallazgos:

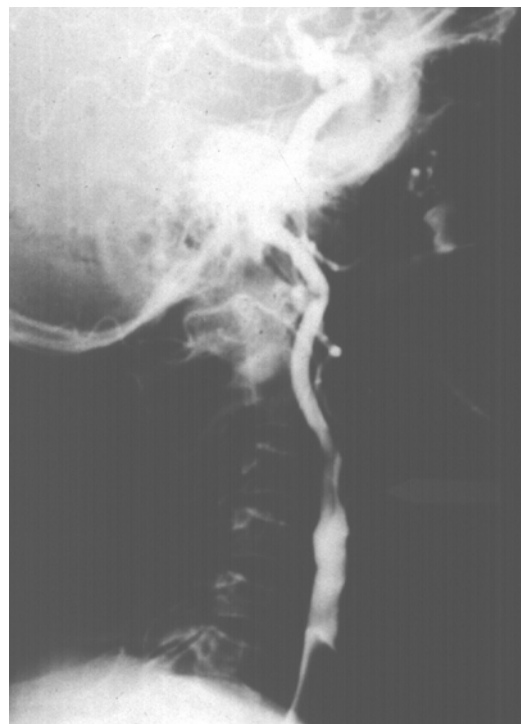1. Espasmo focal de las arterias retinianas
2. Edema de la papila\*
3. Cruces arterio-venosos
4. Escotomas retinianos
5. Arterias en hilo de cobre

## 4. Oclusión de la arteria central de la retina (OACR)

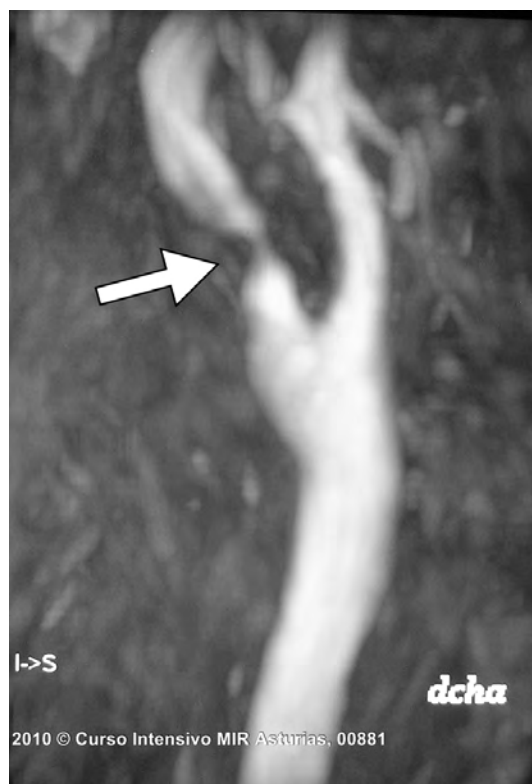

### 4.1. Etiología

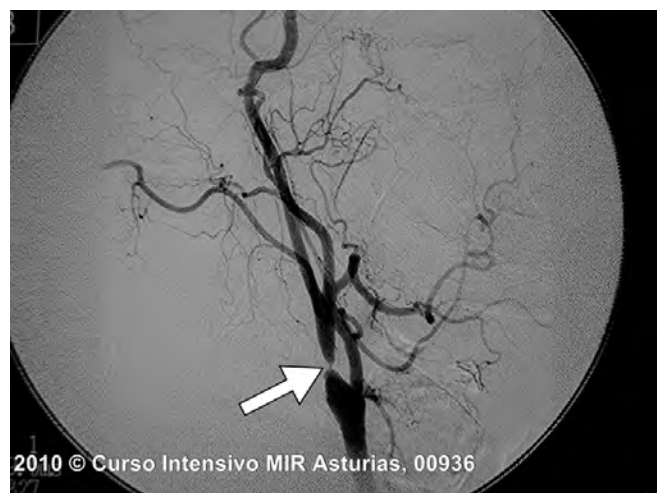
- La causa más frecuente es el **embolismo** a partir de **placas de aterosclerosis** situadas en la **carótida interna ipsilateral**, en general en relación a la bifurcación carotídea; con menos frecuencia la causa es una cardiopatía embolígena (fibrilación auricular, prótesis). **Resulta más frecuente en varones de edad avanzada.**
- Menos frecuente: trombosis, angioespasmo, arteritis de la temporal, embolia grasa tras fractura, disminución de presión sanguínea (hipotensión, lipotimia...).



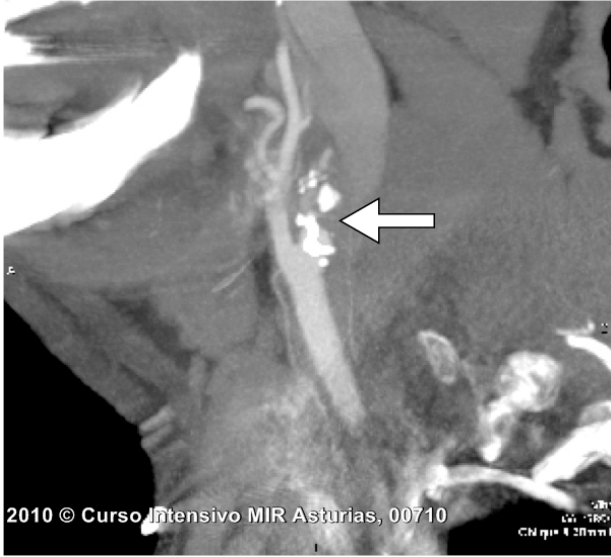Enfermedad aterotrombótica de la carótida Interna



AngioRMN que muestra una estenosis de la arteria carótida interna derecha.



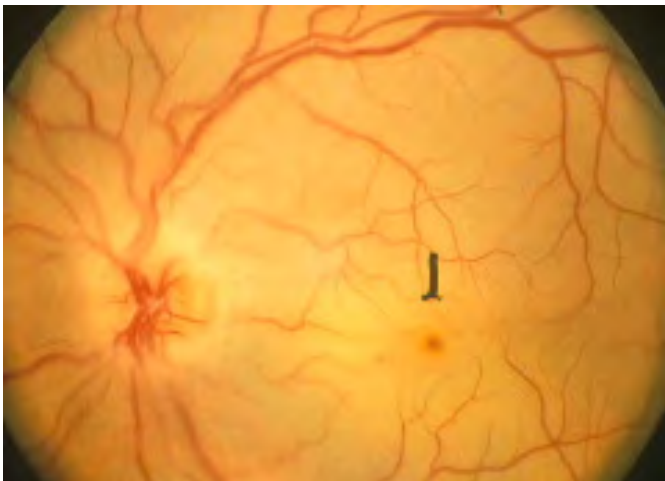Arteriografía cervical que muestra una lesión estenosante en el origen de la arteria carótida interna izquierda.



AngioTC de troncos supraaórticos que muestra una obstrucción crónica de la arteria carótida.

## 4.2. Clínica

- **Pérdida brusca y indolora de la visión.**
- **Mancha rojo cereza en la mácula** (reflejo de la circulación coriocapilar por debajo de la fovea).
- Retina blanquecina de aspecto lechoso por la isquemia.
- Pupila de Marcus Gunn (Ver Neurooftalmología)



OACR. Retina blanca, lechosa, isquémica, con mancha rojo cereza señalada a nivel foveal.

La **oclusión de una rama arterial** se presenta como defecto de campo visual altitudinal agudo.

## 4.3. Tratamiento

- Se ha ensayado masaje ocular, paracentesis, acetazolamida i.v., CO<sub>2</sub> al 5%, fibrinolíticos... pero el pronóstico es muy malo, suelen ser irreversibles, sobre todo tras unas horas de evolución. Se ha ensayado con éxito en algún estudio piloto la extracción quirúrgica del émbolo en algunos casos y con menos de 36 horas de evolución.
- La conducta a seguir, tras el diagnóstico de OACR, o de una amaurosis fugaz (ver 4.4.), es la de proponer un estudio sistémico del paciente, fundamentalmente del **estado de sus carótidas** (auscultación soplos, Doppler, DIVAS, arteriografía...), ya que tiene un riesgo elevado de un ictus cerebral. La incidencia de patología ateromatosa carotídea en pacientes que manifiestan episodios de amaurosis fugaz o de accidentes vasculares retinianos oscila según autores entre el 55 y el 70%. Si las carótidas están bien, conviene **descartar cardiopatía embolígena (ecocardiograma, ECG)**.
- Es importante excluir arteritis de células gigantes (VSG, biopsia de la temporal).

**MIR 86 (1668):** La presencia de un **émbolo de colesterol en un vaso de la retina**, se **correlaciona** bastante bien con:

1. Patología de la arteria central de la retina
2. Hiperlipoproteinemia
3. **Lesión ateromatosa demostrable en la arteria carótida interna ipsilateral\***
4. Valvulopatía mitral calcificada embolígena
5. Nefropatía vasculorenal con hipertensión arterial

**MIR 87 (1983):** Un paciente de **60 años** sufre **bruscamente pérdida de visión unilateral, total e indolora** y en el fondo de este ojo observamos una **retina de color blanco-lechoso con la mácula de color rojo cereza**. ¿Cuál es el diagnóstico?:

1. Glaucoma agudo.
2. **Oclusión de la arteria central de la retina\***.
3. Desprendimiento de retina con afectación macular.
4. Enfermedad de Tay-Sachs.
5. Luxación vítrea del cristalino.

**MIR 95 (FAMILIA) (3997):** Paciente de **74 años** que presenta **ceguera súbita completa e indolora de un solo ojo**. El **diagnóstico** más probable es:

1. Desprendimiento de retina.
2. **Oclusión de la arteria central de la retina\***.
3. Oclusión de la vena central de la retina.
4. Glaucoma de ángulo abierto.
5. Glaucoma de ángulo cerrado.

**MIR 95 (4257):** La presencia en **área retiniana macular de una mancha rojo cereza** es típica de:

1. Obstrucción vena central.
2. Desprendimiento exudativo de la retina.
3. **Oclusión arteria central de la retina\***.
4. Coroiditis toxoplásmica
5. Retinopatía diabética.

**MIR 97 (5314):** Una mujer con **abortos de repetición** presenta **pérdida completa y brusca de la visión en un ojo, con defecto de la vía pupilar aferente, ausencia de dolor y de hiperemia conjuntival**. De los diagnósticos que a continuación se enumeran, seleccione el **correcto**:

1. Coroiditis posterior.
2. Desprendimiento total de retina.
3. Glaucoma agudo.
4. **Obstrucción de la arteria central de la retina**.
5. Trombosis de la vena central de la retina.

**Comentario:** Estamos ante un cuadro de pérdida súbita e indolora de visión, con defecto pupilar aferente y sin signos de ojo rojo.

Una **coroiditis posterior** (opción 1) se presenta como placas grisáceas o amarillentas bien delimitadas y puede acompañarse de otros signos de uveítis posterior como retinitis, vitritis o vasculitis. La clínica predominante son las "moscas volantes" y alteraciones de la visión dependiendo de la localización de la placa de coroiditis.

En el **desprendimiento de retina** (opción 2), el paciente suele manifestar un escotoma, como "una cortina", que avanza progresivamente.

En algunos casos, si el desprendimiento afecta la fovea, se pierde la visión central. La pérdida súbita y completa de la visión no es, por tanto, característica del desprendimiento de retina.

En un ataque de **glaucoma agudo** (opción 3) hay disminución de la visión y visión de halos alrededor de las luces, por el edema corneal secundario al brusco aumento de la presión intraocular, no obstante no hay ceguera completa, además existe un síndrome de "ojo rojo" con hiperemia conjuntival y ciliar, y resulta un cuadro muy doloroso.

La **oclusión de la arteria central de la retina** (opción 4) se manifiesta oftalmoscópicamente con una retina blanca y edematosa por la isquemia. La visualización de la circulación coriocapilar a través de la fovea (retina muy delgada), nos da una imagen en "mancha rojo cereza". La clínica consiste en pérdida súbita y total de la visión, no hay dolor y se afecta la conducción pupilar aferente. Este cuadro se debe a émbolos, procesos de ateroma y, más raramente, espasmo. Con los datos clínicos de la pregunta podemos establecer esta opción como respuesta correcta. Además, nos dice que este cuadro aparece en una mujer con abortos de repetición. Con casi toda seguridad estamos ante un síndrome por anticuerpos antifosfolípidos.

En estos pacientes son frecuentes las trombosis, tanto venosas como arteriales, los abortos de repetición y la trombocitopenia.

La **trombosis de la vena central de la retina** (opción 5) no cursa con pérdida súbita ni total de la visión. En la forma no isquémica, que es la más frecuente, la agudeza visual puede incluso ser normal, aunque suele estar algo disminuida. En la forma isquémica la visión está muy disminuida, pero no suele haber ceguera completa.



**MIR 99 (FAMILIA) (6100):** Ante un paciente que presenta pérdida brusca de la visión, acompañada de midriasis sin dolor ni enrojecimiento, debe pensarse en:

1. Una queratitis.
2. Una obstrucción de la arteria central de la retina.\*
3. Una iridociclitis.
4. Un glaucoma agudo.
5. Una diabetes.

**MIR 00 (6874):** Un paciente de 68 años de edad presenta pérdida brusca y total de visión en ojo izquierdo, 24 horas antes, sin dolor y sin enrojecimiento ocular. Al explorar el fondo de ojo vemos la retina pálida con una mancha roja en área macular. ¿Cuál es el diagnóstico más probable?:

1. Glaucoma agudo.
2. Neuropatía isquémica.
3. Obstrucción de arteria central de la retina.\*
4. Obstrucción de vena central de la retina.
5. Desprendimiento de la retina.

**MIR 04 (7908):** Varón de 65 años, con antecedentes de hipertensión arterial en tratamiento, que acude a la consulta por notar pérdida brusca de agudeza visual en su ojo izquierdo hace 24 horas. A la exploración oftalmológica la agudeza visual es de percepción de luz y a la oftalmoscopia se evidencia cuadro sugestivo de embolia de la arteria central de la retina. ¿Qué exploraciones complementarias efectuaría al paciente desde el punto de vista sistémico para completar el estudio diagnóstico?:

1. Resonancia nuclear magnética cerebral.
2. Punción lumbar.
3. Doppler carotídeo y ecocardiograma.\*
4. Arteriografía cerebral.
5. Radiografía de tórax.



## repeMIR

Oclusión arteria central de la retina: ceguera o pérdida brusca de visión, indolora, con mancha rojo cereza en la mácula. (7+)

### 4.4. Amaurosis fugax

- Consiste en una **pérdida transitoria y unilateral de la visión**, en ocasiones acompañada de fenómenos visuales como centelleos..., dura escasos minutos, habitualmente entre 1 y 5, y suele establecerse desde periferia a centro, o como una cortina oscura que desciende o asciende.
- Supone un **episodio isquémico transitorio de la retina**.
- La etiología más frecuente es embólica, aunque también es posible la trombosis arterial primaria (mucho más raro), el espasmo vascular, una coagulopatía... **La mayoría de los microémbolos provienen de la arteria carótida ipsilateral**, sobre todo de placas ulceradas de la carótida interna a nivel de la bifurcación, y en ocasiones se pueden visualizar en la exploración del fondo de ojo. Es más raro su procedencia de otros niveles como de una valvulopatía cardíaca.

**MIR 94 (3725):** Si un enfermo tiene un episodio de Amaurosis fugax en el ojo derecho, debe sospecharse, en primer lugar:

1. Lesión del nervio óptico derecho.
2. Glaucoma agudo.
3. Patología del sistema carotideo derecho\*.
4. Bloqueo AV completo.
5. Esclerodermia.

**MIR 99 (FAMILIA) (6002):** Señale la afirmación correcta, entre las siguientes, acerca de la amaurosis fugax:

1. Consiste en breves episodios de ceguera bilateral.
2. Se asocia a dolor ocular.
3. Su causa es isquemia transitoria en el lóbulo occipital.
4. Puede deberse a estenosis de carótida.
5. Se confirma el diagnóstico al observar la palidez retiniana en la oftalmoscopia.

**MIR 00 (6772):** Un varón de 58 años, fumador de 2 cajetillas/día, bebedor habitual, hipertenso controlado irregularmente, ha notado en los últimos días dos episodios bruscos de 15 y 45 minutos de duración, de visión borrosa en el ojo izquierdo y parestesias en mano derecha. La exploración neurológica es normal. Entre los siguientes, ¿cuál es el diagnóstico más probable?:

1. Jaqueca acompañada.
2. Crisis parciales complejas.
3. Neuropatía óptica alcohólico-tabáquica.
4. Isquemia cerebral transitoria en territorio carotídeo.\*
5. Brotes de enfermedad desmielinizante recurrente-remitente.

## 5. Oclusión venosa retiniana

Es causa importante de patología vascular retiniana. Es más frecuente que la obstrucción arterial.

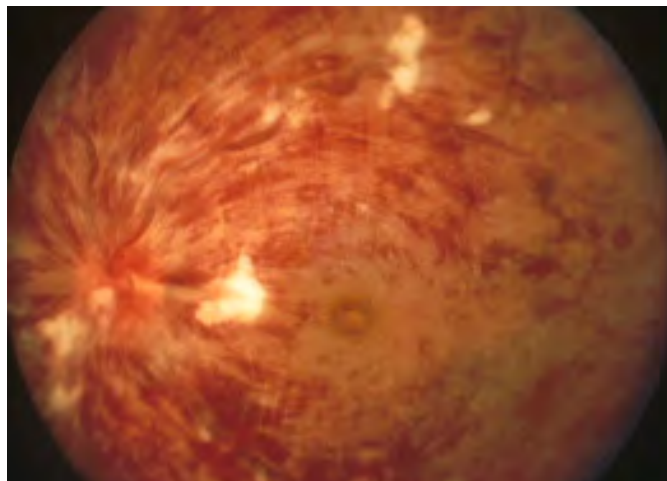
### 5.1. Etiología y epidemiología

- Como factores implicados en la producción de trombosis y oclusión se encuentran: **Hipertensión arterial**, arteriosclerosis, hiperlipemia, diabetes, hiperviscosidad sanguínea, obesidad, tabaco, toma de anticonceptivos, enfermedades inflamatorias como sarcoidosis o Béhçet, trastornos trombofílicos, edad avanzada...
- También incrementan el riesgo el **glaucoma crónico simple y la hipermetropía**.
- Aparece con más frecuencia en mujeres hipertensas de mediana o avanzada edad.

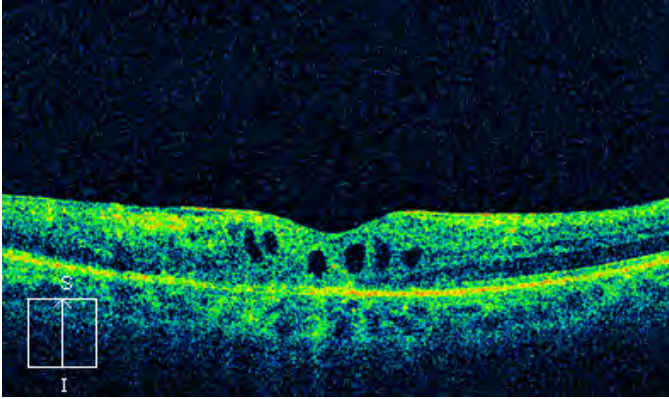
### 5.2. Formas clínicas

#### 1. OCLUSIÓN DE LA VENA CENTRAL DE LA RETINA (OVCR)

- La oclusión ocurre a nivel de la lámina cribosa.
- **Clínica:** depende del compromiso macular. En general hay una disminución brusca de la visión, aunque suele ser menos aguda que en la obstrucción arterial, se instaura durante horas o días, y menos llamativa, no suele haber pérdida absoluta, aunque puede estar muy disminuida si las hemorragias o el edema afectan la fóvea.
- **Fondo de ojo:** Hay una obstrucción al flujo y el aumento de presión intravascular produce el edema, la exudación y las hemorragias. Observamos venas dilatadas y tortuosas, **hemorragias difusas, en llamarada, con exudados algodonosos**.
- La angiofluoresceingrafía permite diferenciar:
  - **No isquémica:** La más frecuente y de mejor pronóstico, excepto si hay edema macular crónico.
  - **Isquémica:** grave pérdida de visión y marcada pupila de Marcus Gunn. El pronóstico es malo. El tratamiento exige rápida panfotocoagulación retiniana. Sin tratamiento la mitad desarrollan glaucoma neovascular en 3 meses.



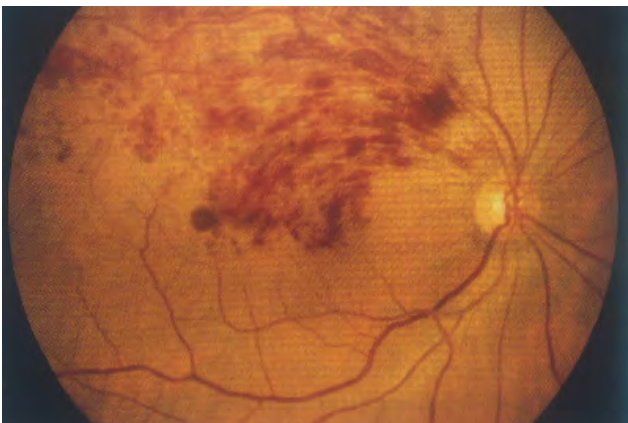
Trombosis vena central. Hemorragias en llama ocupando todo el polo posterior, venas dilatadas, algún exudado algodonoso.



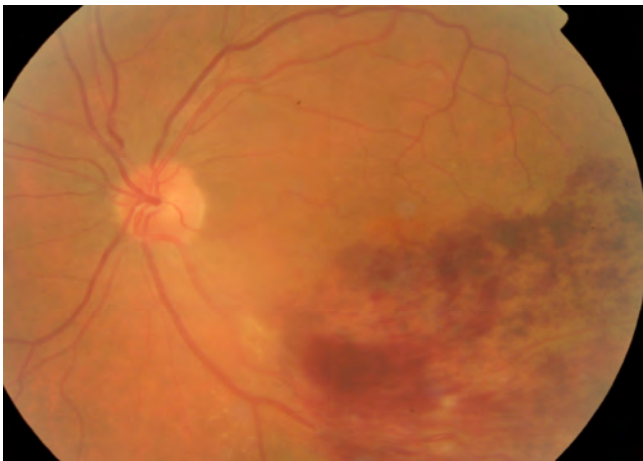
OCT: Edema macular secundario a oclusión venosa retiniana

## 2. OCLUSIÓN DE UNA RAMA VENOSA RETINIANA (ORVR)

La **oclusión de rama** es más frecuente que la oclusión de vena central, ocurre a nivel de cruces arterio-venosos. Es más frecuente en **rama temporal superior**. Se presenta como pérdida de parte del campo visual, la agudeza visual es variable y depende de la afectación macular, a veces hay metamorfopsia.

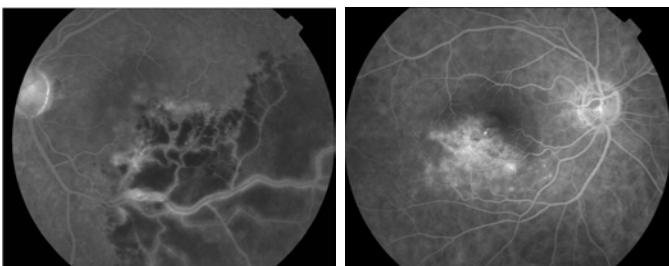


Oclusión rama venosa temporal superior. En este caso hay compromiso foveal importante, y por tanto notable disminución de visión.

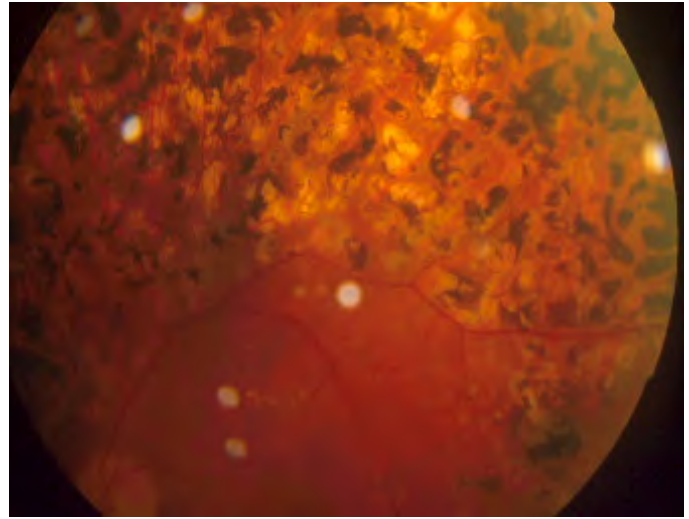


Oclusión rama venosa temporal inferior

- El pronóstico es bueno en el 50% de los pacientes, con recuperación de agudeza visual en unos meses.
- Las complicaciones que pueden causar mala visión persistente son el edema macular crónico y neovascularización secundaria a isquemia.



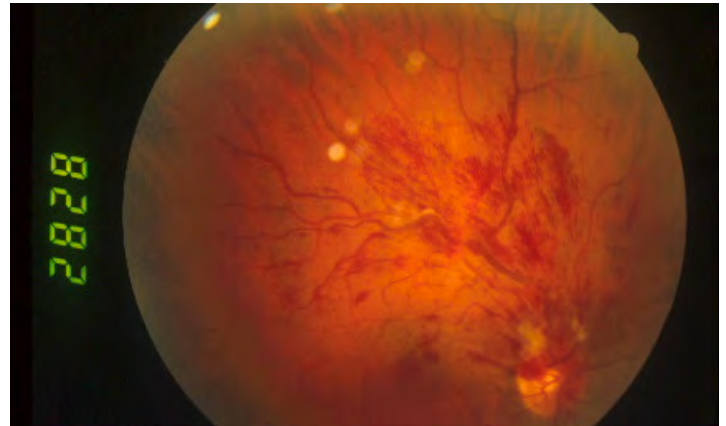AFG: Izquierda: Obstrucción de rama venosa de tipo isquémico. Derecha: Obstrucción de rama venosa de tipo edematoso. (Cortesía del Dr. Álvaro Fernández-Vega)



Tratamiento con láser argón de hemi-retina superior por trombosis venosa isquémica.

## 3. OCLUSIÓN VENOSA HEMIRRETINIANA:

Es mucho menos frecuente. Supone la oclusión de la rama superior o inferior de la vena central de la retina, (antes de la división en rama temporal o nasal), por lo que afecta a toda la hemirretina superior o inferior, presentándose como un defecto altitudinal del campo visual de forma brusca. Se considera una variante de la OVCR en la que se afecta sólo una hemirretina.



Oclusión venosa hemirretina superior

## 5.3. Tratamiento

- Valorar factores de riesgo sistémicos.
- Los tratamientos van dirigidos a las complicaciones (edema macular y neovascularización)
- Administración intravítrea de fármacos (medida que mejores resultados ha demostrado):
  - Fármacos antiangiogénicos (anti-VEFG), como ranibizumab.
  - Corticoides (triamcinolona), en inyección o como dispositivo de liberación lenta.
- Tratamiento con láser argón de complicaciones:
  - Fotocoagulación macular en rejilla cuando hay edema macular secundario a obstrucción de rama; en la trombosis de vena central no ha demostrado beneficio.
  - Panfotocoagulación en las formas isquémicas cuando aparecen los primeros signos de neovascularización.
- Cirugía: Complicaciones como la hemorragia vítrea...

**MIR 98 (5832):** Un paciente acude a consulta por pérdida de visión en un ojo. En la exploración del fondo del ojo se observan hemorragias en llamaradas, venas dilatadas y edema de retina. ¿Cuál es el diagnóstico más probable?:

1. Oclusión de la arteria central de la retina.
2. Neuritis óptica.
3. Oclusión de la vena central de la retina.\*
4. Neuritis retrobulbar.
5. Desprendimiento de retina.



**MIR 07 (8690):** Mujer de 65 años, hipertensa y diagnosticada de diabetes no insulino-dependiente, con buen control metabólico, acude a consulta por pérdida importante de agudeza visual en su ojo derecho de 4 días de evolución. En la exploración del fondo de ojo destaca la presencia de venas dilatadas y tortuosas, hemorragias en llama, edema retiniano difuso y algunas manchas algodanosas; no se observan alteraciones significativas en cabeza de nervio óptico (papila). Con los datos indicados, señale el diagnóstico más probable:

1. Oclusión de la arteria central de la retina.
2. Obstrucción de la vena central de la retina.\*
3. Retinopatía diabética proliferativa.
4. Retinopatía hipertensiva grado IV de Keith-Wegener.
5. Hemorragia vítrea.



## repeMIR

Obstrucción de la vena central de la retina: visión borrosa, tortuosidad de las venas, edema retiniano y hemorragias en llama. (2+)

## 6. Desprendimiento de retina (DR)

### 6.1. Concepto

Separación de la retina sensorial del epitelio pigmentario.

### 6.2. DR regmatogeno

#### A. ETIOLOGÍA

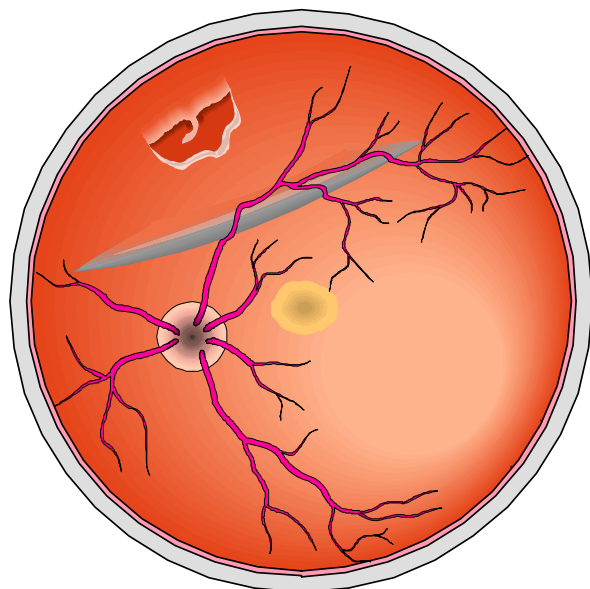
Es el tipo más frecuente, aunque constituye una enfermedad relativamente rara. Afecta aproximadamente a 1 de cada 10.000 habitantes/año.

#### B. FACTORES DE RIESGO

- Miopía: retina más adelgazada y más frecuencia de degeneraciones
- Senilidad: licuefacción del vítreo, degeneraciones
- Afaquia (riesgo del 2%),
- Degeneraciones vitreoretinianas (agujero retiniano, empalizada o degeneración en enrejado, adherencias vitreoretinianas, retinosquiasis, áreas de "blanco sin presión"...).
- Traumatismos

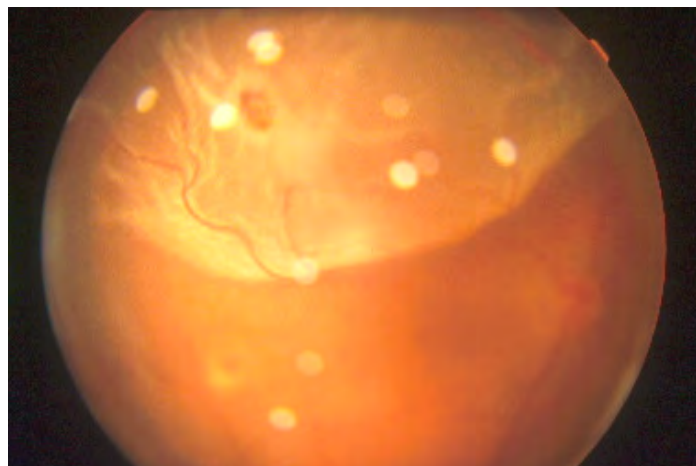
#### C. PATOGENIA

- Habitualmente hay algún agujero retiniano o éste se produce como consecuencia de la tracción vítrea sobre una retina predispuesta; el vítreo licuado pasa al espacio subretiniano desprendiendo la retina sensorial y formándose una bolsa visible por oftalmoscopia (diagnóstico).
- Las lesiones suelen estar entre ecuador y ora serrata.

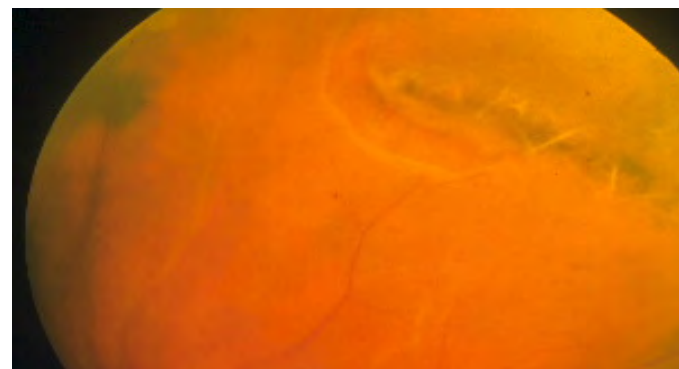


#### D. CLÍNICA

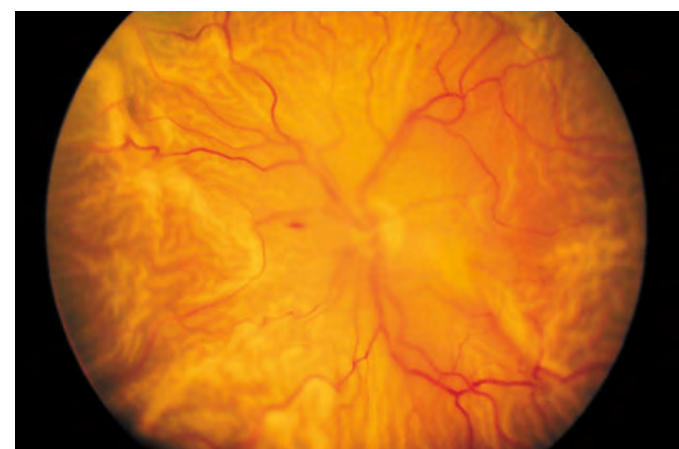- Cuando hay tracciones vítreas sobre la retina se producen **fosfenos** (destellos) y **miodesopsias** (moscas volantes), estos se consideran síntomas premonitorios.
- Si se instaura un desprendimiento hay una **disminución de visión** (sensación de "cortina que cae") y se aprecia **escotoma** en el campo visual según sector de retina desprendida. (Sabemos que el campo visual temporal corresponde a la retina nasal, el campo superior a la retina inferior...)
- El **examen de fondo de ojo** muestra el desprendimiento como una bolsa convexa, en general móvil, y la retina desprendida tiene un aspecto más gris y opaco y arrugada. Es importante tratar de localizar el o los desgarros.



Desprendimiento de retina regmatógeno. Se aprecia el desgarramiento retiniano origen del proceso.



Rotura de la retina a nivel de una degeneración en empalizada (también llamada enrejado o lattice), con el consecuente desprendimiento de retina.

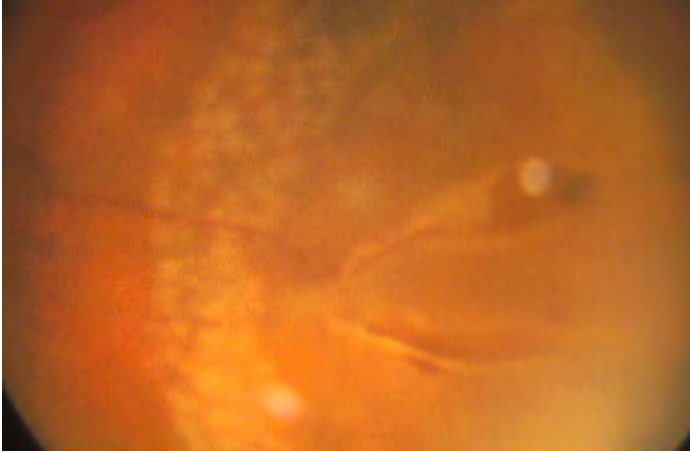

Desprendimiento de retina total

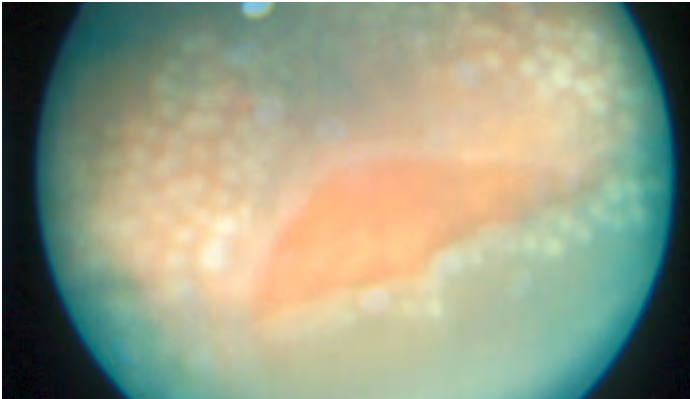
#### E. PROFILAXIS

Fotocoagulación con láser argón alrededor de lesiones predisponentes (empalizadas, agujeros...). Es necesaria la revisión periódica de la retina en personas de riesgo.

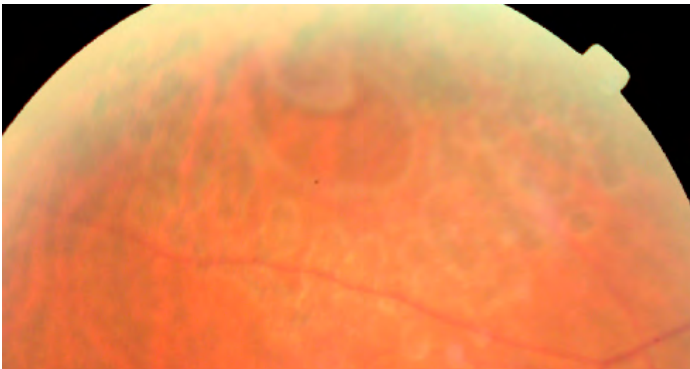




Desgarro en herradura rodeado por impactos de láser argón para prevenir el DR.



Desgarro retiniano rodeado por láser

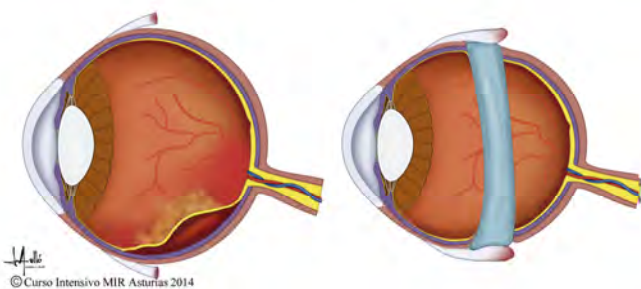


Detalle de otro desgarro retiniano rodeado por láser

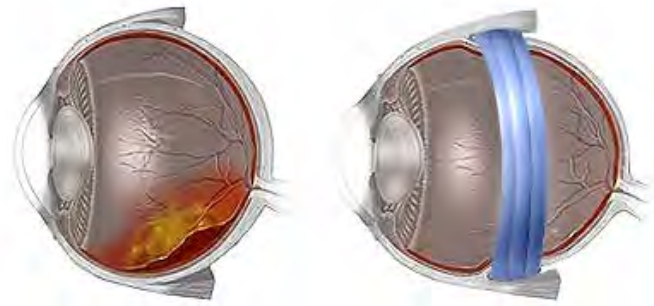
## F. TRATAMIENTO

Reaplicar o "pegar" de nuevo la retina:

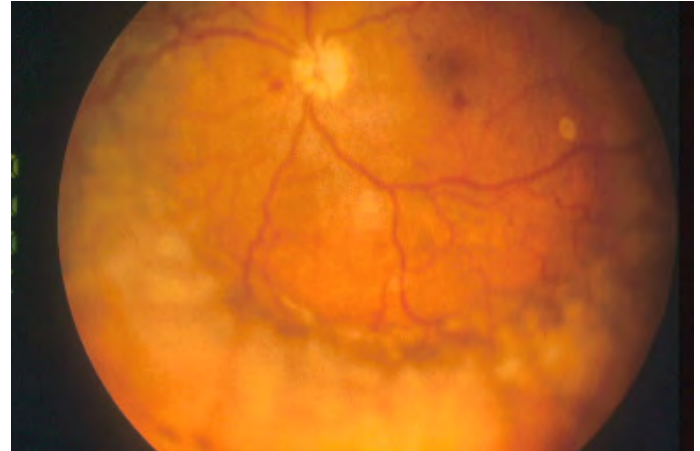- Suele hacerse mediante la colocación de un **cerclaje** de silicona alrededor de la esclera 360° o de un **explante** en el lugar del desgarro. El cerclaje tiene la ventaja de evitar tracciones.
- En algunos casos es posible desde dentro introduciendo un **gas expansible**.
- En ocasiones hay que recurrir a **vitrectomía** o cirugía endocular (por ejemplo desgarros gigantes)



© Curso Intensivo MIR Asturias 2014



Esquema de un cerclaje 360°



Se aprecia el escalón 360° producido por el cerclaje con banda de silicona para el tratamiento de un DR

**MIR 84 (1186):** Una pérdida de un sector del campo visual se presenta precedida de fotopsias. ¿Qué puede ser?:

1. Glaucoma.
2. Degeneración macular.
3. Desprendimiento de retina\*.
4. Atrofia óptica.
5. Estrabismo.

**MIR 97 (FAMILIA) (5057):** ¿Cuál será, de los enunciados, el diagnóstico en un varón de 40 años, con miopía bilateral de 5 dioptrías, que presenta en ojo derecho fosfenos y miodesopsias de 48 horas de evolución, con pérdida gradual de campo visual inferior?

1. Glaucoma crónico simple unilateral.
2. Uveítis anterior.
3. Desprendimiento de retina.
4. Catarata senil en evolución.
5. Meningioma del nervio óptico.

**MIR 98 (5831):** Una mujer de 27 años de edad, miope de 6 dioptrías negativas en ambos ojos, acude a Urgencias refiriendo visión de "moscas volantes" y "puntos brillantes" a lo largo de las últimas 3 semanas en su ojo derecho, así como la aparición reciente de una especie de "cortina" que le impide ver con su campo visual nasal en ese ojo. ¿Qué afirmación, de las siguientes, es la correcta respecto a esta enfermedad? :

1. Lo más probable es que tenga un desprendimiento de retina de tipo traccional.
2. Se puede descartar que se trate de una uveítis.
3. Se le debe practicar un test de Jones.
4. La paciente necesitará probablemente tratamiento quirúrgico.\*
5. El 90% de estos cuadros recidiva precozmente.

**MIR 00 (FAMILIA) (6563):** Ante un cuadro de fotopsia persistente en el ojo derecho localizada a la altura de la punta de la nariz y visión de puntos móviles en forma de lluvia, la localización más probable del desgarro retiniano será:

1. Temporal superior.\*
2. Nasal superior.
3. Nasal inferior.
4. Temporal inferior.
5. en cualquier cuadrante.



**MIR 00 (6876):** Ante un paciente que tiene síntomas de visión de cuerpos volantes (miodesopsias) destellos luminosos (fotopsias) y disminución de la visión periférica en alguna zona del campo visual, pensaríamos que tiene:

1. Alteraciones de la acomodación.
2. Degeneración macular senil.
3. Desprendimiento de retina.\*
4. Retinopatía hipertensiva.
5. Descompensación de la retinopatía diabética.

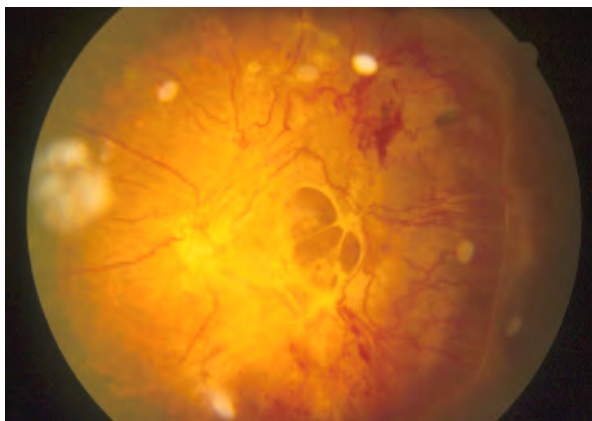

### repeMIR

Clínica del desprendimiento de retina: Miodesopsias y fotopsias son signos premonitorios. (5+)

## 6.3. DR traccional

- La retina sensorial se separa del epitelio pigmentario por la tracción de membranas fibrovasculares.
- La causa son traumatismos oculares y retinopatías proliferativas (diabética).
- La clínica es similar, aunque suelen faltar los síntomas premonitorios.
- La retina desprendida se muestra con una superficie cóncava y es inmóvil.

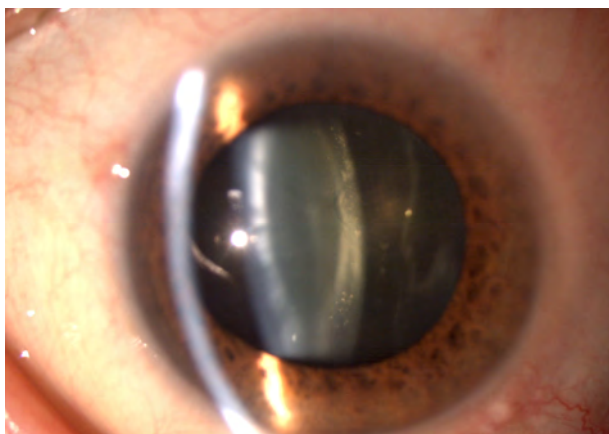


## 6.4. DR exudativo

- Es el tipo menos frecuente.
- Se debe a una alteración en la barrera del epitelio pigmentario de la retina (EPR) que causa trasudación de líquido desde la coroides a espacio subretiniano.
- Aparece en enfermedad de Harada, tumores e insuficiencia renal.

### DESPRENDIMIENTO DE VÍTREO POSTERIOR

Se trata de un proceso muy frecuente. El vítreo es una sustancia gelatinosa, adherida a la retina. Si se desprende y colapsa, da lugar a unas hebras, cuerpos flotantes... **La clínica es de una "sombra móvil" o "mosca volante"**. En algunas ocasiones el desprendimiento puede acompañarse de hemorragia en el vítreo, y siempre es conveniente revisar la retina para asegurarnos de que no produjo algún desgarro retiniano por tracción.



Podemos observar detrás del cristalino el desprendimiento vítreo

## 7. Maculopatías

### 7.1. Degeneración macular asociada a edad (DMAE)

#### A. EPIDEMIOLOGÍA Y PATOGENIA

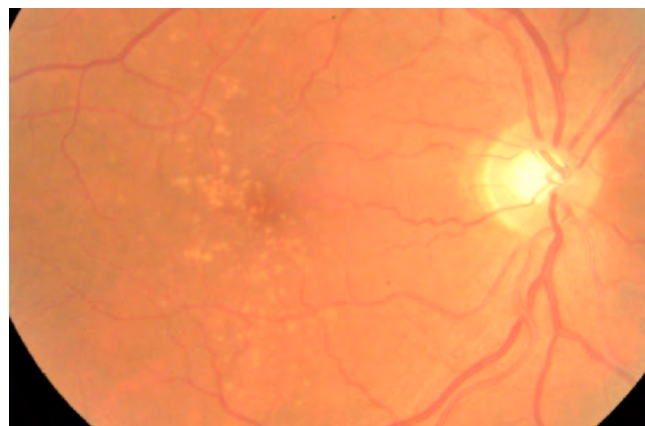
- Es la causa más frecuente de ceguera en la población occidental mayor de 60 años.
- Resulta un **proceso degenerativo** que afecta coriocapilar, membrana de Bruch y epitelio pigmentario de la retina.
- Hay dos tipos:
  1. **Forma atrófica o seca:** Es la forma más frecuente (90%), se producen cambios degenerativos con atrofia del epitelio pigmentario de la retina (EPR), engrosamiento de la membrana de Bruch...
  2. **Forma exudativa o húmeda:** Es mucho menos frecuente (10%), pero responsable de la mayoría de los casos de pérdida visual grave. Se produce una rotura de la membrana de Bruch con penetración de neovasos de la coriocapilar que dan lugar a la formación de **membrana neovascular subretiniana (MNVSR)**, ésta puede exudar y sangrar, producir desprendimiento del epitelio pigmentario de la retina (DEPR), e incluso formar cicatriz disciforme. La miopía es la segunda causa de formación de MNVSR, después de la DMAE.

#### B. CLÍNICA

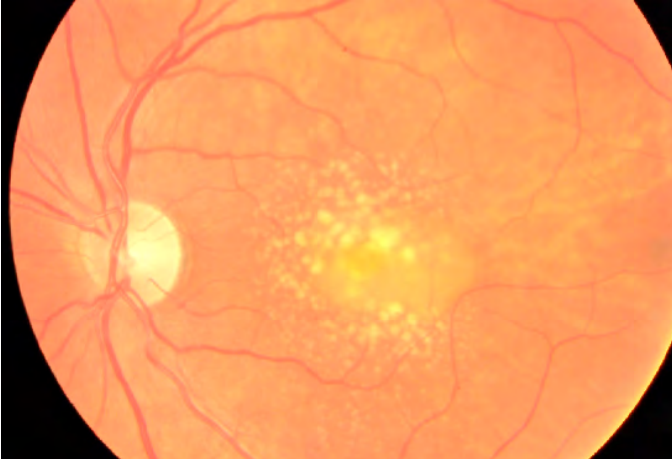
- **Forma atrófica:** Disminución lentamente progresiva de la visión. Puede haber metamorfopsia.
- **MNVSR:** Disminución brusca de la visión, con escotoma central o paracentral y metamorfopsia de rápida instauración.

#### C. FONDO DE OJO

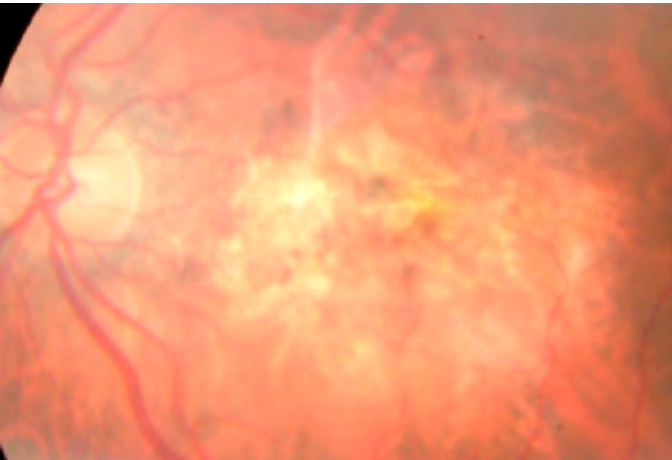
- **FORMA ATRÓFICA:** Las drusas (depósitos de desecho en membrana de Bruch), suelen ser la manifestación más precoz.
  - **Drusas duras:** Depósitos amarillentos brillantes, pequeñas y bien delimitadas.
  - **Drusas blandas:** Depósitos blanco-grisáceos, de bordes mal definidos. Las drusas blandas, sobre todo si confluentes están relacionadas con mayor riesgo de desarrollo de MNVSR. También pueden confluir y producir un DEPR.
  - **Áreas de atrofia del EPR.**
  - **Cambios pigmentarios:** En general zonas de hipo e hiperpigmentación focal.



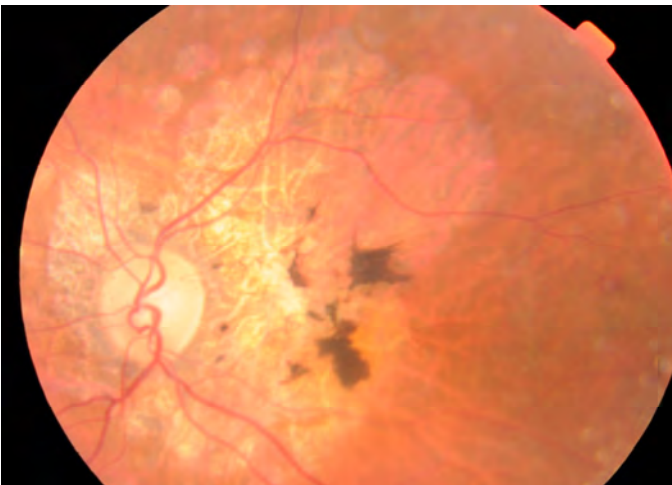
Drusas duras foveales (DMAE atrófica inicial)



Drusas blandas, algunas confluentes, mayor riesgo de desarrollar MNVSR.

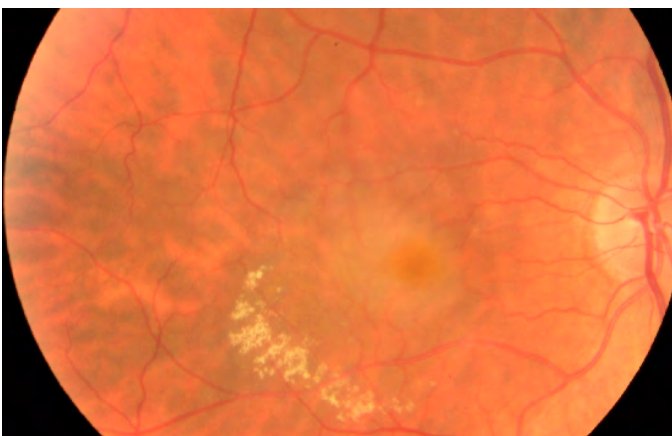


DMAE atrófica: área de atrofia central

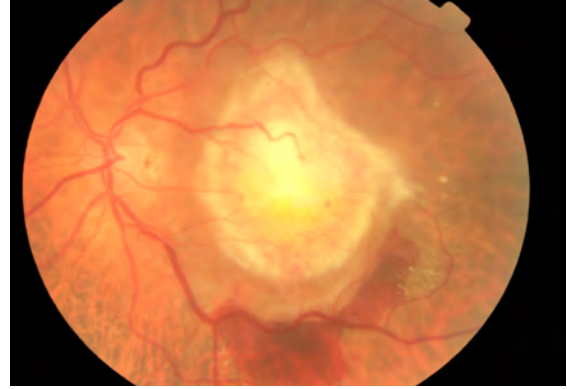


DMAE atrófica: áreas de atrofia e hiperpigmentación focal

- **FORMA EXUDATIVA:** La MNVSR aparece como una lesión sobrelevada bajo la retina. Muchas veces no se visualiza por la sangre, exudación, o DEPR.



MNVSR con exudación



MNVSR subfoveal, con exudación y sangrado. La visión de este paciente es de "bultos", con este ojo no puede leer, conocer caras... pero sí tiene visión periférica, que le permite andar...

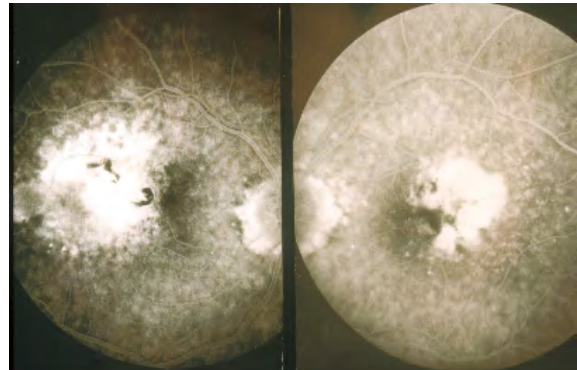
#### D. DIAGNÓSTICO

La **angiografía fluoresceínica (AFG)** es importante en el diagnóstico y seguimiento de estos pacientes, aunque en muchos casos es suficiente la OCT.

Hay que tener en cuenta que un paciente puede tener una forma atrófica en un ojo y una exudativa en otro, y que una forma atrófica puede evolucionar a una exudativa.

#### FORMA ATRÓFICA:

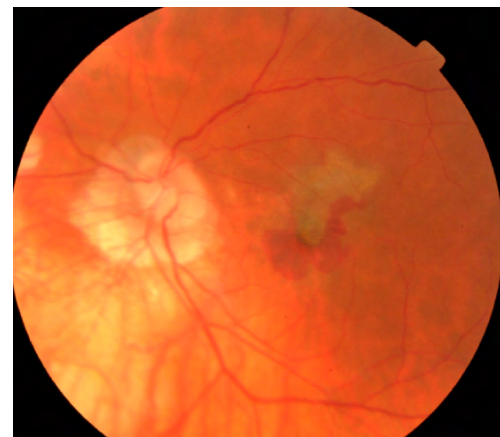En la AFG, la atrofia del EPR permite ver destacada la fluorescencia correspondiente al relleno coroideo, se trata de una hiperfluorescencia debida a un efecto ventana. La AFG también nos permite descartar la presencia de MNVSR.



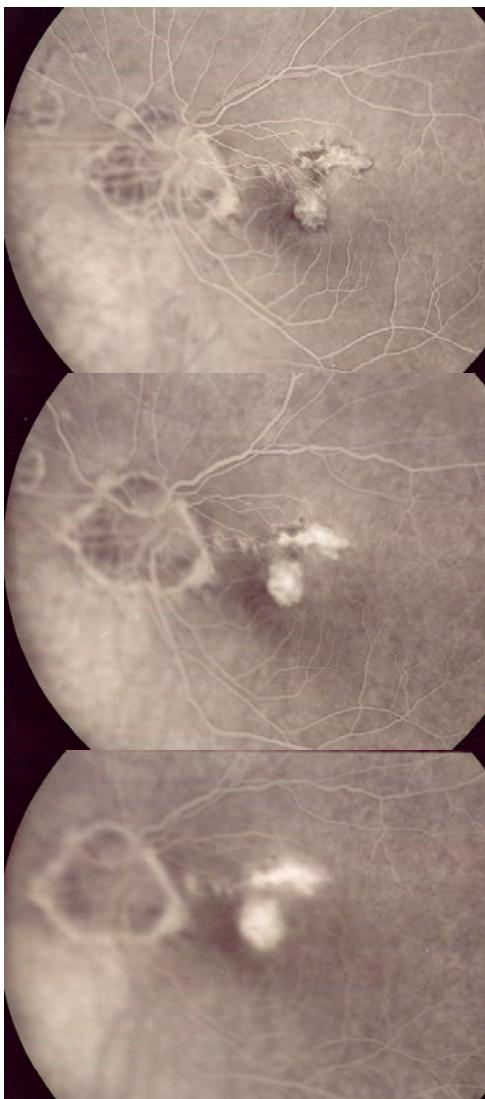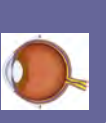
Angiografía fluoresceínica que muestra una DMAE bilateral con áreas de atrofia a nivel macular.

#### FORMA EXUDATIVA (MNVSR):

La AFG demuestra la MNVSR por la hiperfluorescencia debida a una extravasación del contraste de los vasos alterados, intensificando la fluorescencia en fases tardías por la exudación. Cuando se aprecia la totalidad del complejo neovascular, y durante todas las fases de la angiografía hablamos de MNVSR clásica. Si la extensión de la MNVSR no puede observarse total y o parcialmente, por la sangre... hablamos de MNVSR oculta o atípica. En este caso puede ser útil otra técnica de contraste, el **verde de indocianina**.



MNVSR: Aspecto fundoscópico. A continuación mostramos el estudio AFG.



MNVSR clásica: visible durante toda la AFG, que muestra hiperfluorescencia en tiempos precoces, y difusión al espacio subepitelial en tiempos tardíos, con aumento de la fluorescencia.

La OCT nos ofrece imágenes con alta resolución, y se ha convertido en una técnica muy importante en la actualidad para el diagnóstico y seguimiento:

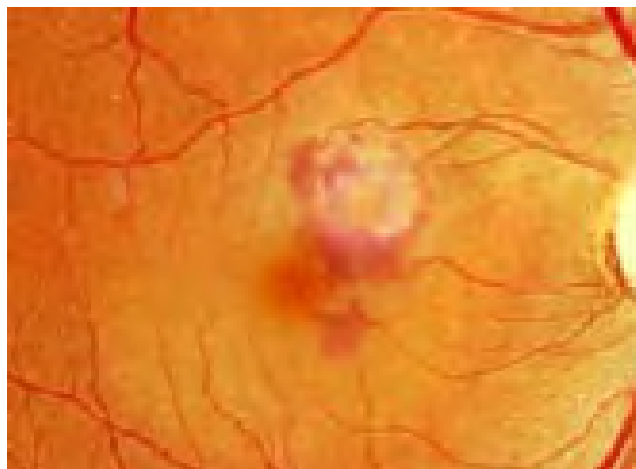
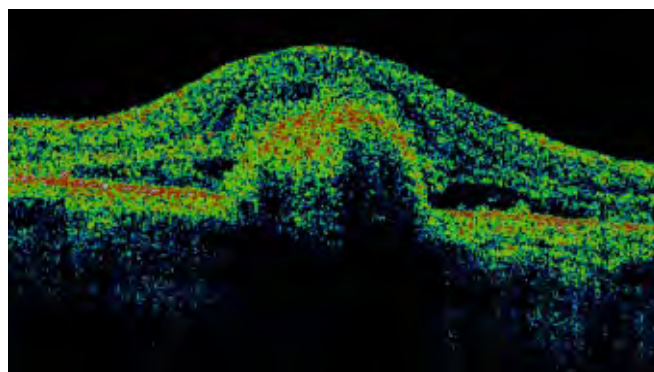
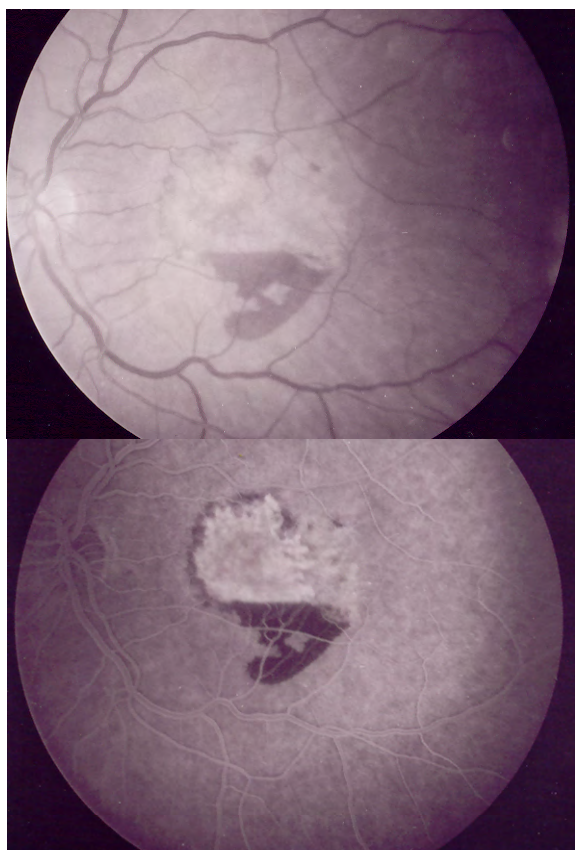


Imagen retiniana de una MNVSR

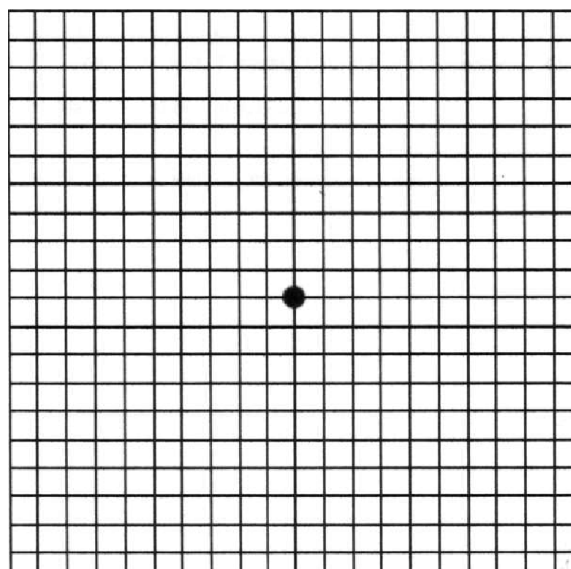


OCT correspondiente.

Para el seguimiento de la metamorfopsia utilizamos la **Rejilla de Amsler**.



MNVSR parcialmente oculta; arriba, antes de inyectar el contraste; abajo se ve la fluorescencia, pero no se ve la extensión total del complejo neovascular por el bloqueo a la fluorescencia que produce la sangre.



Tablero de líneas formando cuadrículas con un punto central. El paciente, al fijarse con un ojo en el punto central, ve las líneas distorsionadas y en más o menos área según su grado de metamorfopsia.

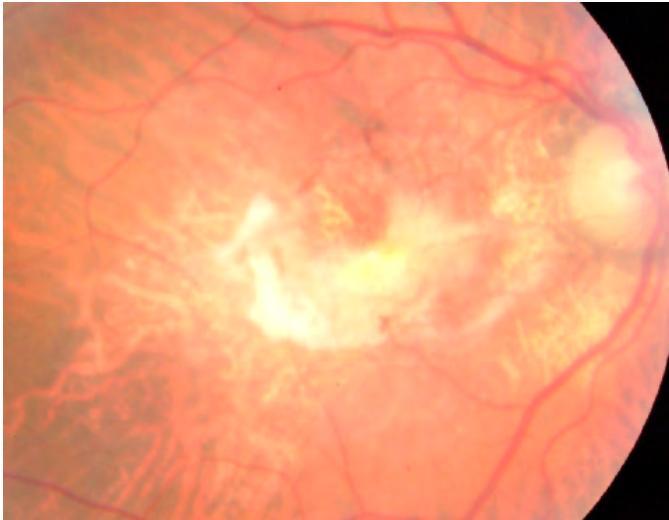
### E. TRATAMIENTO

- **Forma atrófica:** No hay tratamiento específico. Ver medidas preventivas.
- **Forma exudativa:**
  - Si los neovasos o membranas son extrafoveales: Fotocoagulación con láser argón.
  - Si son subfoveales o yuxtafoveales (lo más frecuente): fármacos antiangiogénicos de administración intravítrea, como ranibizumab.
  - También se realiza cirugía submacular y de translocación macular.



## F. PREVENCIÓN

- Eliminar tabaco, evitar exposición prolongadas al sol y control de la tensión arterial.
- La dieta debe ser rica en alimentos con contenido alto en antioxidantes (vegetales, pescado azul).
- Complejos vitamínicos con antioxidantes (vitaminas C y E), zinc, luteína y zeaxantina, ac. omega-3.



MNVSR evolucionada, se aprecia ya una cicatriz disciforme submacular

**MIR 02 (7383):** ¿En qué patología pensaría en primer lugar en un paciente de 65 años, que presenta disminución lenta, progresiva e indolora de su agudeza visual sin signos de inflamación ocular?

1. Error de refracción.
2. Distrofia corneal.
3. Papilitis.
4. Glaucoma agudo.
5. Degeneración macular senil.\*

**MIR 98 (5835)** Una mujer de 78 años acude a consulta por una disminución brusca de agudeza visual en su ojo derecho de una semana de evolución. Refiere que, en la zona central de su campo visual, aparece una mancha grisácea y que las líneas rectas parecen estar torcidas y deformadas. En el fondo de ojo se aprecia una lesión sobreelevada de la retina de color verde grisáceo, rodeada de tres hemorragias intrarretinianas puntiformes. La lesión tiene localización extrafoveal. En el ojo izquierdo se observan drusas blandas confluentes e hiperpigmentación macular. ¿Cuál de las siguientes afirmaciones es correcta respecto a esta paciente? :

1. El riesgo de que la visión del ojo izquierdo disminuya es muy pequeño.
2. Está indicado realizar una angiografía fluoresceínica del ojo derecho.\*
3. El tratamiento mediante láser de argón no consigue reducir el riesgo de pérdida visual grave.
4. Lo más probable es que se trate de una membrana epirretiniana.
5. Los hallazgos observados en ambos ojos no tienen relación entre sí.

Se trata de un caso de DMAE. La pérdida brusca de visión se explica por el desarrollo de una membrana neovascular subretiniana con posible sangrado (lesión sobreelevada de color grisáceo). En este caso está indicado hacer una AFG para diagnóstico más preciso y localizar la membrana. Si resulta de localización extrafoveal podría beneficiarse de un tratamiento con láser argón. Los hallazgos en el otro ojo están asociados también a DMAE, las alteraciones pigmentarias maculares y sobre todo las drusas son signos de degeneración macular. Las drusas blandas (bordes mal definidos) y confluentes están relacionadas con mayor riesgo de desarrollo de membranas subretinianas y por tanto de pérdida de visión.

**MIR 09 (9196):** ¿Cuál de estos supuestos clínicos es cierto?:

1. La conjuntivitis bacteriana sin afectación corneal produce pérdidas de visión de forma permanente.
2. El hecho de que un paciente mayor de 60 años presente una disminución de agudeza visual de forma repentina nos hace pensar que ha desarrollado una catarata madura.
3. Si un paciente está diagnosticado de glaucoma crónico simple avanzado, sin otra patología visual asociada, presentará alteraciones en su campo visual central conservando la visión en el campo periférico.
4. Las queratitis severas de cualquier etiología no producen alteración de la agudeza visual.
5. La disminución de agudeza visual central de forma aguda o subaguda con metamorfopsias en pacientes de más de 70 años nos obliga a pensar en una degeneración macular senil.\*

**Nota:** Esta pregunta abarca diferentes patologías, y como se ha visto en los temas anteriores una conjuntivitis no altera la visión, una catarata no produce disminución de visión repentina, sino progresiva, un glaucoma altera el campo visual periférico, conservando el central hasta el final, y la patología corneal puede producir alteraciones visuales. Una pérdida aguda de visión, en una persona de más de 70 años, y sobre todo con el dato acompañante de metamorfopsias, nos debe hacer pensar en DMAE.

**MIR 11 (9698):** Mujer de 75 años diagnosticada hace tres años de drusas blandas en el fondo de ojo. Refiere presentar, desde hace dos semanas, metamorfopsia y pérdida visual importante en su ojo derecho que le impide leer. Señale el diagnóstico más probable.

1. Membrana epirretiniana macular.
2. Agujero macular.
3. Trombosis de la vena central de la retina.
4. Degeneración macular senil.\*
5. Coriorretinopatía serosa central.

**MIR 2012 (9908):** ¿Cuál es el tratamiento de primera elección de la degeneración macular húmeda asociada a la edad?:

1. Triamcinolona intravítrea.
2. Plasmína intravítrea.
3. Somatostatina intravítrea.
4. Terapia fotodinámica.
5. Ranibizumab intravítreo.\*

El tratamiento actual de primera elección para la DMAE húmeda o exudativa es la **inyección intravítrea** de fármacos antiangiogénicos (anti VEGF) como es el caso del **ranibizumab**, que inhiben el proceso de angiogénesis y mejorar la visión en un porcentaje importante de pacientes (*respuesta 5 correcta*). La **triamcinolona intravítrea** se utiliza para tratar lesiones de retina con edema y reacción inflamatoria (p.e. oclusiones venosas). Es probable que pueda inducir cambios favorables en la DMAE húmeda, pero no es su tratamiento de elección (*respuesta 1 incorrecta*). La **terapia fotodinámica** ha sido el tratamiento de elección durante años para la DMAE húmeda. Consiste en la administración intravenosa de un fármaco, el Verteporfin, que se fija a la membrana neovascular y posteriormente se aplica un láser no térmico que no daña el tejido retiniano pero sí actúa sobre la membrana que hay debajo. Los resultados no han sido los esperados por lo que hoy no se trata de la terapéutica de elección en esta enfermedad (*respuesta 4 incorrecta*).



**MIR 13 (10217):** La causa más frecuente de pérdida visual irreversible en el mundo occidental en personas de más de 50 años es:

1. Retinopatía diabética.
2. Glaucoma crónico simple.
3. Degeneración macular asociada a la edad. \*
4. Desprendimiento de retina.
5. Cataratas.

Hoy en día se considera que *la causa más frecuente de pérdida irreversible de visión en el mundo occidental en edad laboral es la **retinopatía diabética**, pero a partir de los 50-60 años la **degeneración macular asociada a la edad** se ha convertido en la primera causa (respuesta 1 incorrecta y 3 correcta).*

La **retinopatía diabética** es una causa importante de pérdida visual en personas jóvenes, pero a partir de los 50 años, su prevalencia se ve superada por otras enfermedades como el glaucoma y la degeneración macular. El **glaucoma** es una enfermedad con una prevalencia entre el 1% y el 4% de la población, y aumenta con la edad. Se cree que más de la mitad de los pacientes con glaucoma no están diagnosticados, por lo que su prevalencia se cree aún superior al dato anterior. Esta pérdida es irreversible, aunque debido a la lesión campimétrica periférica que provoca muchos pacientes no son conscientes de ello y por eso no afecta a sus vidas hasta fases avanzadas. La duda en esta pregunta es la edad que nos comentan, ya que entre los 50 y los 60-65 años hay pocos casos de degeneración macular asociada a la edad en comparación con los casos de glaucoma, pero al mismo tiempo en esta edad son pocos los glaucomas que estén tan evolucionados como para producir ceguera. El **desprendimiento de retina** puede provocar una pérdida visual irreversible, pero a partir de los 50 años su prevalencia es menor a la DMAE y al glaucoma (respuesta 4 incorrecta). Las **cataratas** no producen pérdida visual irreversible ya que se pueden operar (respuesta 5 incorrecta).

Pregunta vinculada a la imagen nº15

**MIR 13 (10028):** Paciente de 67 años que refiere disminución de agudeza visual unilateral y metamorfopsia de rápida evolución. La retinografía adjunta presenta la imagen del ojo afecto. El diagnóstico más probable sería:

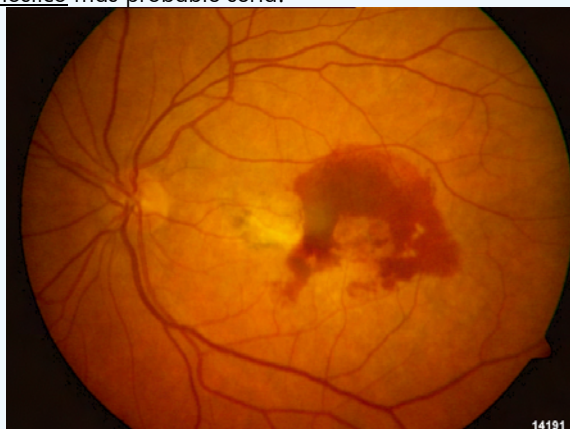

Imagen 15

1. Degeneración macular asociada a la edad exudativa. \*
2. Desprendimiento de retina.
3. Retinosis pigmentaria.
4. Trombosis vena central de la retina isquémica.
5. Melanoma coroideo ecuatorial.

La imagen muestra una hemorragia en la zona macular, y por debajo de ella puede observarse una alteración blanquecina. Las causas más habituales de hemorragia macular son la degeneración macular asociada a la edad, las oclusioniones vasculares, y otras retinopatías con lesiones vasculares como la diabetes mellitus. Una disminución unilateral de visión en un paciente de esta edad, que presenta una metamorfopsia de rápida evolución nos debe hacer pensar en una **degeneración macular** de tipo húmedo o exudativo. La presencia de hemorragia en área macular es sugestiva, en un paciente de esta edad y con esta clínica, de una membrana subretiniana neovascular con sangrado (respuesta 1 correcta). En el **desprendimiento de retina** veríamos una bolsa convexa correspondiente al área retiniana desprendida. Además la metamorfopsia no es un síntoma típico de esta patología (respuesta 2 incorrecta). Una **retinosis pigmentaria** no es compatible con la clínica que nos comentan y en el fondo de ojo veríamos alteraciones pigmentarias con atrofia de los vasos (respuesta 3 incorrecta). En una **trombosis de vena central** casi toda la retina se vería cubierta de hemorragias en llama y exudados (no como una hemorragia localizada en la mácula); además las venas aparecerían dilatadas y tortuosas, y en este caso su calibre es normal (respuesta 4 incorrecta). Por otra parte, la localización de la lesión es foveal, y por tanto no compatible con **melanoma ecuatorial** (respuesta 5 incorrecta).

Pregunta vinculada a la imagen nº15

**MIR 13 (10029):** La siguiente prueba diagnóstica más adecuada a realizar en este paciente es:

1. Angiofluoresceingrafía. \*
2. Potenciales evocados visuales.
3. Toma de muestra vítrea mediante vitrectomía.
4. Resonancia Magnética Nuclear.
5. Campimetría computarizada.

Ante la sospecha de una membrana neovascular subretiniana (degeneración macular tipo exudativo), la prueba que nos podría confirmar el diagnóstico, y en muchos casos precisar la localización y tamaño de la membrana, es la **angiofluoresceingrafía** (respuesta 1 correcta). Los **potenciales evocados** estudian la transmisión del impulso nervioso a través del nervio óptico, por lo que se utilizan ante sospecha de neuropatías (respuesta 2 incorrecta). La **campimetría computarizada** estudia la función visual principalmente de la parte periférica del campo de visión. La DMAE afecta principalmente a la visión central no siendo por útil en esta enfermedad (respuesta 5 incorrecta).




## repeMIR

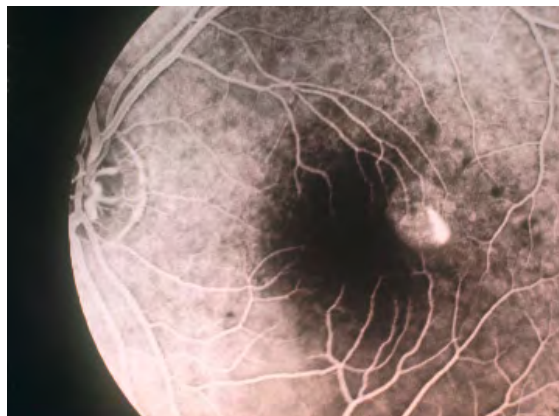
Degeneración macular senil: anciano con metamorfopsias, disminución de la agudeza visual central y drusas en el fondo de ojo. (5+)

## 7.2. Coroidopatía serosa central

- Ocurre un desprendimiento localizado de la retina sensorial a nivel de la mácula. Se debe a la existencia de un punto de fuga en el EPR con extravasación al espacio subretiniano.
- **Epidemiología:** Más frecuente en varones jóvenes, se desconoce etiología, se ha relacionado con el **estrés**, y niveles altos de cortisol en sangre. También con HTA, toma de corticoides, enfermedades autoinmunes...
- **Clínica:** Cursa con visión borrosa, escotoma central y metamorfopsia.
- **AFG:** Muestra aspecto en "humo de chimenea" u "hongo".
- **OCT:** Se ve el líquido entre el EPR y la retina sensorial.
- **Tratamiento:** El pronóstico es bueno, tiende a la resolución espontánea. En casos de localización extrafoveal podría aplicarse láser argón. En casos persistentes o recidivantes se emplea la **Terapia fotodinámica (TFD)**. Esta técnica se empleaba antes en DMAE, se administra un fármaco fotosensible (verteporfina) por vía iv que se acumula de forma selectiva en vasos anómalos con permeabilidad aumentada. A continuación se aplica un láser no térmico sobre la lesión retiniana y ese fármaco induce un proceso fotoquímico que cierra los vasos anómalos respetando la retina.



AFG en una coroidopatía serosa: Aspecto de "chimenea" por escape de contraste a través de un punto de fuga en el EPR



Detalle de otro ejemplo de coroidopatía serosa central.

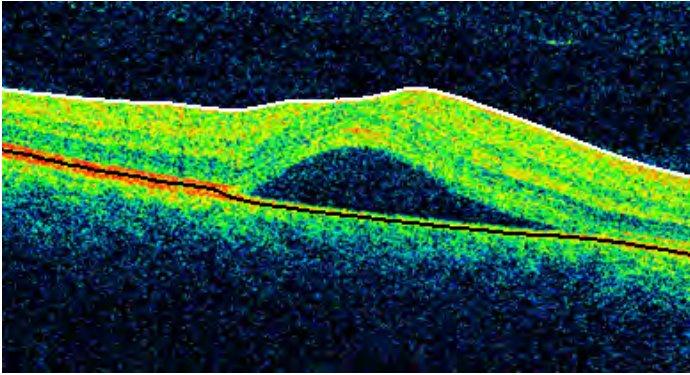
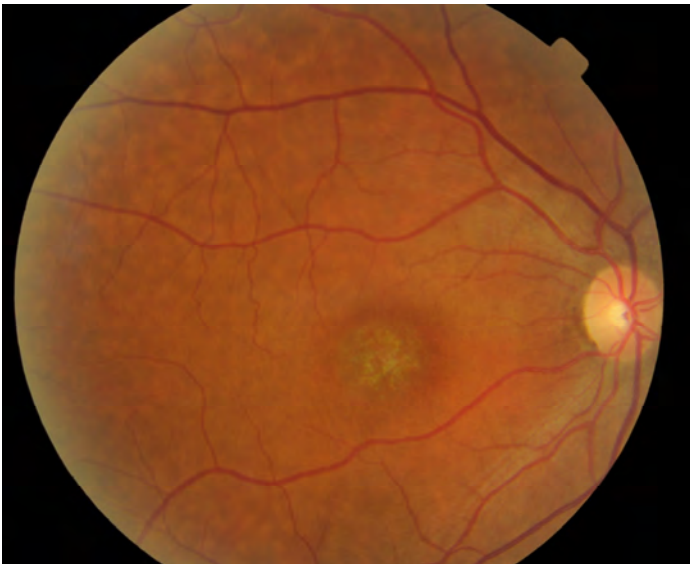


Imagen OCT de coroidopatía serosa central

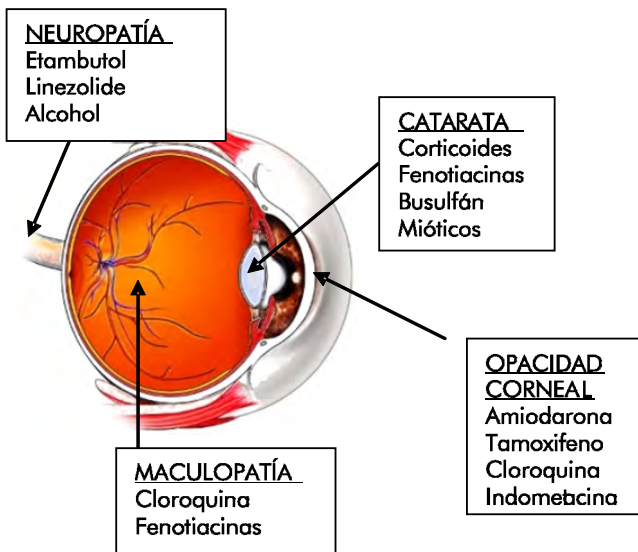
### 7.3. Maculopatía por fármacos

- **Antipalúdicos (cloroquina):** maculopatía en "ojo de buey"
- **Fenotiacinas:** pigmentación granular mácula (precoz), atrofia y alteraciones tipo retinosis pigmentaria (tardío).



Maculopatía por cloroquina

#### Recordamos fármacos con toxicidad ocular:



**MIR 87 (1984):** ¿Cuál de estos fármacos es tóxico para la mácula por la alta concentración que alcanza en la capa pigmentaria de la retina?:

1. Etambutol.
2. Reserpina.
3. Sales de oro.
4. Cloroquina\*.
5. Digital.

**MIR 91 (2978):** ¿Cuál de los siguientes efectos secundarios es característico del tratamiento con hidrocloroquina en la artritis reumatoide?:

1. Retinopatía\*.
2. Proteinuria.
3. Diarrea.
4. Úlcera gástrica.
5. Trombocitosis.

**MIR 98 (5914):** ¿Cuál de los siguientes fármacos administrado por vía sistémica NO produce toxicidad ocular? :

1. Cloroquina.
2. Fluconazol\*.
3. Amiodarona.
4. Etambutol.
5. Corticoides.

**MIR 00 (6871):** La retinitis pigmentaria es causada por un tratamiento prolongado con:

1. Litio.
2. Haloperidol.
3. Tioridazina\*.
4. Amitriptilina.
5. Carbamazepina.

**Nota:** Esta pregunta apareció en la sección de psiquiatría. La tioridazina es un neuroléptico tipo fenotiacina (como la clorpromazina), y produce también alteraciones retinianas tipo retinosis pigmentaria y pérdida de acomodación

### 7.4. Otros procesos maculares

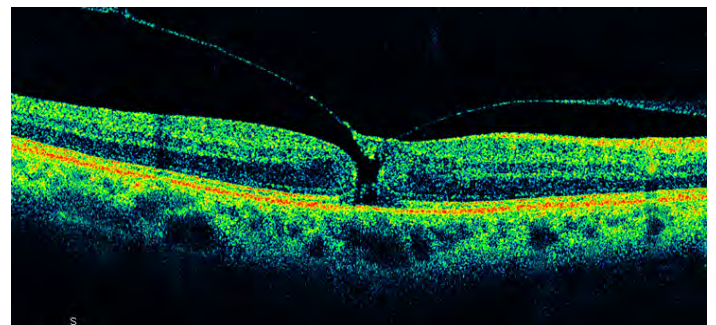
#### 1. AGUJEROS MACULARES IDIOPÁTICOS

También llamados agujeros maculares seniles, porque suelen aparecer a partir de la sexta década.

Pueden ser laminares o de espesor central. Causan importante pérdida de visión central. Se desconoce la causa, pero se habla de alteración isquémica y/o alteración o tracción del vítreo en la zona. En algunos casos la cirugía vitreoretiniana mejora la calidad visual.

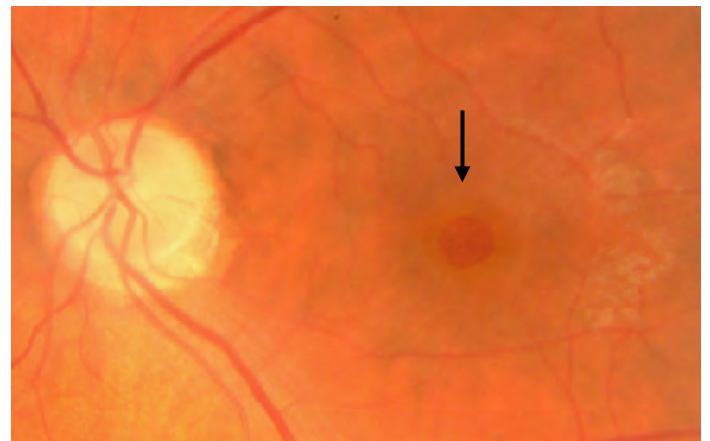

Imagen fundoscópica de agujero macular

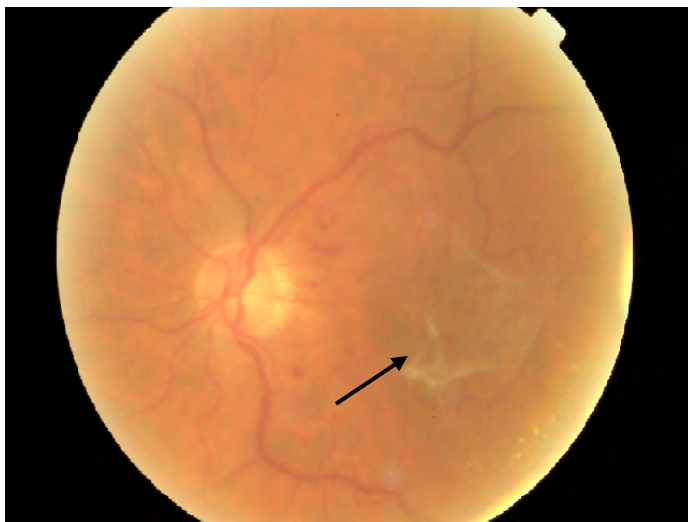

OCT que muestra agujero macular con tracción de la hialoides posterior

#### 2. FIBROSIS MACULAR PRERRETINIANA

También llamada membrana epirretiniana o epimacular.

Puede ser espontánea o secundaria a procesos inflamatorios, cirugía... Causa visión borrosa y metamorfopsia. Tratamiento: vitrectomía con pelado de la membrana.



## 8. Enfermedades hereditarias

### 8.1. Retinosis pigmentaria

#### 1. CONCEPTO

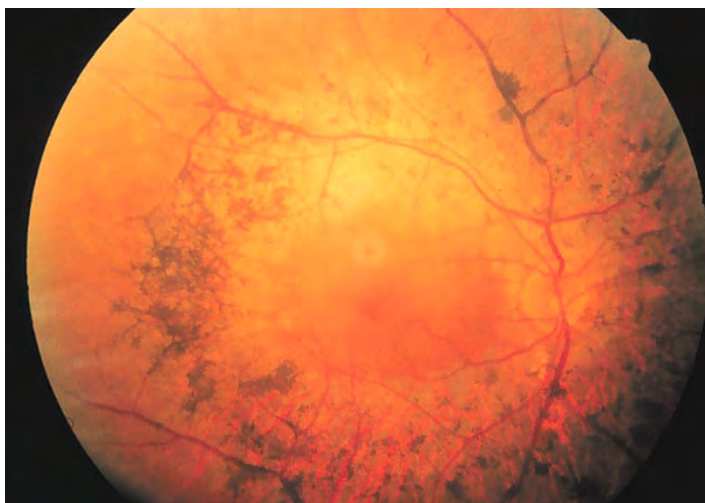
- Consiste en una degeneración retiniana que afecta primero a bastones y luego también a conos.
- Tiene distintos patrones hereditarios
  1. Forma autosómica dominante: la más benigna
  2. Forma autosómica recesiva: la más frecuente
  3. Forma ligada a X: es la menos común, pero la más grave.

#### 2. CLÍNICA

- **Hemeralopía** (ceguera nocturna)
- Reducción del campo visual que queda reducido a la llamada visión en "cañón de escopeta".

#### 3. SIGNOS

- Acúmulos pigmentarios con aspecto espiculado (en "osteoclastos")
- Esclerosis vascular
- Atrofia óptica
- **Electrorretinograma plano**



La atrofia óptica y la esclerosis vascular son signos comunes en distintas degeneraciones tapeto-retinianas.

**MIR 94 (3750):** ¿Cuál de estos síntomas es típico de la retinosis pigmentaria?

1. Nictalopia.
2. Fosfenos.
3. Escotoma Central.
4. **Hemeralopía.**\*
5. Diplopia.

**MIR 04 (7905):** Una niña de 7 años, que presenta ceguera nocturna (hemeralopia) en la exploración oftalmológica se observa constricción del campo visual con escotoma anular, pérdida de la agudeza y electroretinograma anómalo. ¿Qué enfermedad ocular, de las que a continuación se relacionan, puede presentar?:

1. Persistencia de vítreo primario.
2. Catarata congénita o infantil.
3. Aniridia bilateral.
4. **Retinosis pigmentaria (retinitis pigmentaria).**\*
5. Retinoblastoma.



repeMIR

Retinosis pigmentaria: hemeralopia (ceguera nocturna). (2+)

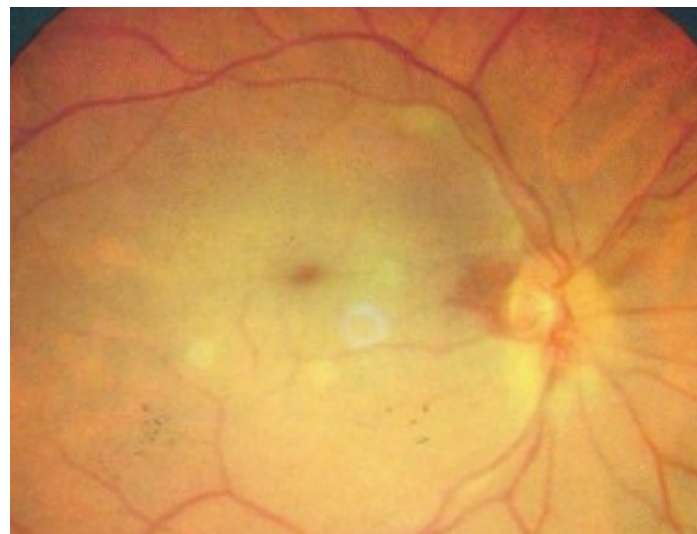### 8.2. Otras

- **Amaurosis congénita de Leber:** A.R.
- **Distrofia macular o viteliforme de Best:** A.D. Imagen en yema de huevo en ambas máculas.
- **Enfermedad de Stargardt:** A.R. Moteado amarillento en la mácula.

## 9. Síndromes con "mancha rojo cereza" en mácula

La "mancha rojo cereza" aparece básicamente en tres entidades:

1. **Esfingolipidosis:** enfermedad de Tay-Sachs, enfermedad de Niemann-Pick, enfermedad de Sandhoff, gangliosidosis generalizada y sialidosis. Los lípidos se almacenan en las células ganglionares. La foveola carece de células ganglionares y por tanto contrasta con la retina circundante, dando esa imagen en mancha rojo cereza.
2. **Oclusión de la arteria central de la retina:** La retina se manifiesta blanca y edematosa por la isquemia. La visualización de la circulación coriocapilar a través de la fovea (retina muy delgada), nos da una imagen en "mancha rojo cereza".
3. **Traumatismo retiniano:** El edema de la retina circundante (edema de Berlin) contrasta con la región foveolar que trasluce la circulación coriocapilar.



Mancha rojo cereza en una obstrucción de arteria central de retina

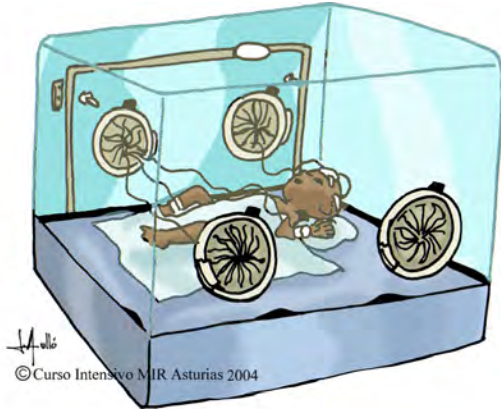




## 10. Fibroplasia retrolental o retinopatía del prematuro

### 10.1. Concepto

Retinopatía proliferativa que ocurre en prematuros por altas concentraciones de oxígeno. Un factor de riesgo importante es el peso al nacimiento, siendo mucho más frecuente en niños con un peso al nacer menor de 1300 gramos.



### 10.2. Clínica

- El oxígeno sobre la retina inmadura induce vasoconstricción, y por tanto isquemia con neovascularización y formación de tejido fibrovascular.
- En fases más avanzadas desprendimiento de retina traccional con formación de una masa retrolental que da lugar a LEUCOCORIA (pupila blanca)

### 10.3. Tratamiento

- Examen de todos los niños con peso al nacer menor de 2000 grs. o < 36 semanas de gestación, y que hayan sido sometidos a oxigenoterapia.
- En los estadios iniciales: fotocoagulación o crioblación de retina periférica.
- Fase cicatricial: vitrectomía

### 10.4. Causas de leucocoria en el recién nacido

- Fibroplasia retrolental
- Catarata congénita
- Retinoblastoma
- Granuloma por toxocara
- Persistencia hiperplásica del vítreo primario
- Enfermedad de Coats (DR exudativo)

## 11. Retinoblastoma

### 11.1. Concepto

- Afecta 1/20.000 RN. Es el tumor intraocular más frecuente en la infancia, y la segunda neoplasia intraocular primaria en todos los grupos de edad, tras el melanoma coroideo. La edad media de diagnóstico está en torno a los 18 meses.
- Suele derivar de células bipolares.
- Tumor bilateral en un 20% de los casos
- Herencia autosómica dominante con penetrancia superior al 90%. No obstante sólo un 5% de pacientes tienen antecedentes familiares de retinoblastoma. El 95% son casos esporádicos. De éstos en torno a un 15% responden a mutaciones germinales que pueden transmitirse a siguientes generaciones, el resto serían mutaciones somáticas.
- Los casos familiares (5%) suelen ser bilaterales, de presentación precoz, y con predisposición al desarrollo de otras neoplasias como sarcoma osteogénico y pinealoblastoma.

### 11.2. Clínica

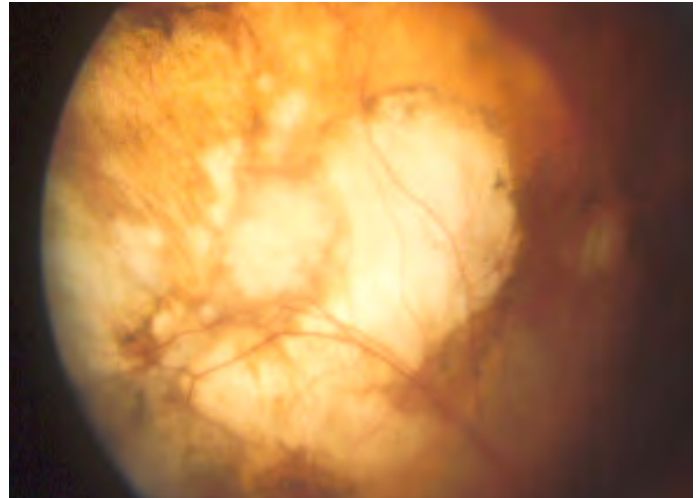
Forma más frecuente de presentación por orden:

- **Leucocoria**
- **Estrabismo**
- **Glaucoma secundario**, inflamación en segmento anterior (pseudouveítis), inflamación orbitaria, **proptosis** si hay afectación orbitaria...

### 11.3. Diagnóstico

#### FONDO DE OJO

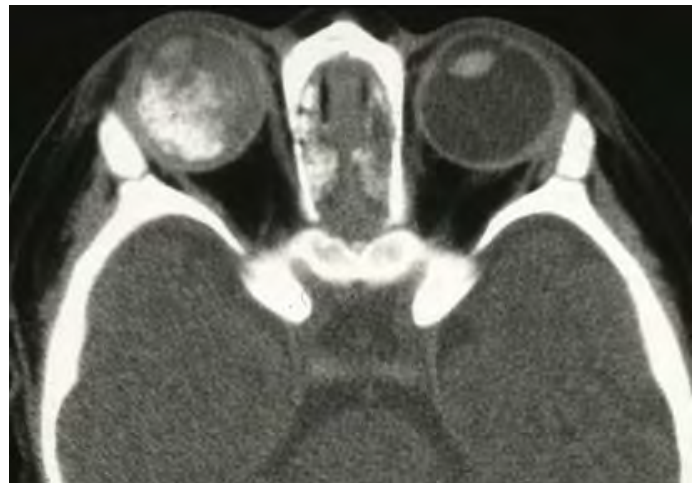- Los tumores endoftícos crecen hacia cavidad vítrea, tienen un color blanquecino-nacarado y a menudo finos vasos en su superficie (ver fotografía).
- Los tumores exoftícos crecen en el espacio subretiniano y causan desprendimiento de retina.



Retinoblastoma de crecimiento endo

#### MÉTODOS ESPECIALES

- El **TAC** es más sensible que la ecografía para visualizar la presencia del tumor y **detección de la típica calcificación.**



- La **RNM** no detecta calcificaciones, pero supera al TAC en la valoración del nervio óptico y para la detección de pinealoblastoma.

### 11.4. Tratamiento

Depende de si hay uno o los dos ojos afectados, de la extensión, tamaño, visión útil o no... En general:

- Enucleación en tumor grande, unilateral, con pérdida de visión
- Radioterapia externa: tumores medianos o grandes
- Radioterapia con placas: tumores pequeños
- Fotocoagulación o crioterapia: tumores pequeños periféricos que no afectan mácula o nervio óptico
- Quimioterapia: Casos avanzados, metástasis...



**MIR 92 (3172):** Un niño de 2 años de edad presenta discreta proptosis unilateral, estrabismo y leucocoria. Pensaremos como diagnóstico más probable:

1. Catarata congénita
2. Retinoblastoma\*
3. Enfermedad de Graves
4. Celulitis orbitaria
5. Fibroplasia retrolental

**MIR 98 (FAMILIA) (5579):** En un niño de 16 meses, que presenta enrojecimiento ojo derecho, con tensión ocular de 35 mmHg y medios opacos y desprendimiento de retina, ¿cuál de las siguientes actitudes es la más indicada?:

1. Medida de la lactodehidrogenasa en humor acuoso.
2. Hipotensores oculares y cirugía del desprendimiento de retina.
3. Fotocoagulación e inyección de gas intravítreo.
4. Scanner orbitocerebral.\*
5. Trabeculectomía y cirugía vítrea.

**MIR 01 (7121):** Un niño de 20 meses de edad que presenta leucocoria en el ojo derecho. ¿Qué enfermedad entre las enumeradas puede padecer?:

1. Dacriocistitis del recién nacido.
2. Coloboma de iris.
3. Hemianopsia homínima derecha.
4. Astigmatismo.
5. Retinoblastoma.\*

**MIR 03 (7644):** Debemos sospechar un retinoblastoma en un niño que presenta los siguientes síntomas:

1. Dolor, fotofobia y lagrimeo.
2. Estrabismo y leucocoria.\*
3. Lagrimeo, fotofobia y aumento del diámetro corneal.
4. Fotofobia y quemosis conjuntival.
5. Ptosis palpebral.



## repeMIR

Retinoblastoma: niño con leucocoria, estrabismo y proptosis.  
(4+)



# RETINA

## 1. Anatomía y fisiología

- **Histología:** de fuera a dentro hay diez capas: epitelio pigmentario, fotorreceptores, limitante externa, granulosa externa, plexiforme externa, nuclear interna, plexiforme interna, células ganglionares, fibras del nervio óptico, limitante interna.
- **Conos:** son más abundantes a medida que nos acercamos al centro, en la fóvea sólo hay conos, median la visión diurna y la percepción del color y los detalles finos.
- **Bastones:** aumentan hacia la periferia, median la visión en bajas condiciones de luminosidad.
- **Células bipolares:** 1ª neurona de la vía óptica
- **Células ganglionares:** 2ª neurona de la vía óptica, sus axones forman el nervio óptico.

## 2. Retinopatía diabética

### PATOGENIA:

- **La retinopatía diabética** es la **manifestación más frecuente de microangiopatía diabética**. La hiperglucemia es el desencadenante, hay aumento de sorbitol intracelular y glucosilación no enzimática de proteínas, que causan engrosamiento de membranas basales, proliferación de células endoteliales, desaparición de pericitos, hiperviscosidad, obstrucción capilares, aumento de permeabilidad... La isquemia es un estímulo para la producción del **factor de crecimiento endotelial vascular (VEGF)**, mediador en el aumento de la permeabilidad y la producción de neovasos.

### EPIDEMIOLOGÍA

- La **Retinopatía diabética (RD)** es la complicación crónica más frecuente que presentan los diabéticos, y es la causa más frecuente de ceguera en nuestro medio de los 20 a los 65 años de edad.
- **Factores de riesgo para el inicio y la progresión de RD:** tipo de diabetes (más tipo I), tiempo de evolución (factor predictor más fuerte), control metabólico (un buen control reduce riesgo de desarrollar RD y su progresión), HTA, dislipemia, anemia, factores genéticos (HLA DR4 y DR3), tabaco, embarazo... La microalbuminuria (primer signo de nefropatía) es un buen marcador.

### FONDO DE OJO

- A nivel de fondo de ojo los hallazgos son:
  - **Trastornos del tono capilar:** microaneurismas, primera manifestación oftalmoscópica.
  - **Exudados duros:** Trastornos de la permeabilidad. Bordes nítidos.
  - **Hemorragias intrarretinianas:** Las profundas son más típicas.
  - **Exudados algodonosos:** Microinfartos isquémicos. Bordes difuminados.
  - **Trastornos por oclusión capilar (isquemia):** Indican isquemia, son más graves: tortuosidad venosa, IRMA.
  - **Neovasos**

### CLASIFICACIÓN

- **RD no proliferante:** Las lesiones no sobrepasan la limitante interna y no hay proliferación. Básicamente observamos microaneurismas, exudados y hemorragias.
- **Retinopatía diabética proliferativa:** Cuando aparece la proliferación neovascular retino-vítrea o neovasos. Complicaciones: hemorragia vítrea (causa más frecuente de pérdida aguda de visión en un diabético), glaucoma neovascular y desprendimiento traccional de la retina.

- La clasificación internacional del GDRPG **clasifica la RD en 4 grupos** o grados de severidad, según lesiones y número de cuadrantes afectados:
  - **RDNP leve:** Aparecen microaneurismas
  - **RDNP moderada:** Microaneurismas, hemorragias intrarretinianas y exudados.
  - **RDNP severa:** Múltiples hemorragias retinianas en los 4 cuadrantes, arrosamiento venoso en al menos 2 cuadrantes, IRMA en al menos 1 cuadrante.
  - **RDNP muy severa:** Al menos 2 de los hallazgos anteriores..
  - **RDP:** Uno o más de los siguientes signos: Neovasos o hemorragias prerretinianas o vítreas.
- **Retinopatía de predominio central o maculopatía o edema macular diabético:** Afectación área foveal por edema y/o exudados duros o isquemia. Causa más frecuente de ceguera y alteración severa de la visión en diabéticos. Es más frecuente en diabéticos tipo II mal controlados.

### TRATAMIENTO:

- **Control factores de riesgo:** hiperglucemia, HTA, dislipemia, evitar tabaco.
- **Fotocoagulación con láser argón** en RDP y RDNP de alto riesgo, así como en el edema macular clínicamente significativo.
- **Fármacos anti-VEFG intravítreo:** Ranibizumab.
- **Vitrectomía:** hemorragia vítrea persistente o desprendimiento traccional de retina. También escisión limitante interna en edema macular por tracciones fibrovasculares.

## 3. Retinopatía hipertensiva

### 3.1. PATOGENIA

- **Vasoconstricción:** estrechamiento arteriolar difuso y focal. Exudados algodonosos si cierre arteriolar precapilar.
- **Aumento de permeabilidad:** Edema retina. Exudados duros. Hemorragias. Edema de papila (signo fundamental de HTA maligna)
- **Arteriosclerosis:** engrosamiento de la pared vascular que produce signos de cruce y cambios en el aspecto y reflejo de los vasos.

### 3.2. CLASIFICACIÓN DE KEITH-WAGENER:

- **Grado I:** vasoconstricción con atenuación arteriolar moderada.
- **Grado II:** Atenuación difusa y focal. Signos de cruce (Gunn y Salus). Vasos en hilo de cobre
- **Grado III:** Edema de retina. Exudados y hemorragias. Vasos en hilo de plata
- **Grado IV:** Edema de papila. Vasos como cordones fibrosos

## 4. Oclusión de la arteria central de la retina (OACR)

- **Etiología:** embolismos, lo más frecuente a partir de placas de aterosclerosis de carótida interna ipsilateral (en general en relación a la bifurcación). Más frecuente en varones de edad avanzada.
- **Clínica:** pérdida brusca e indolora de visión, retina blanca con mancha rojo cereza central, pupila de Marcus-Gunn
- **Amaurosis fugax:** Pérdida transitoria (1-5 minutos) y unilateral de la visión. Supone un episodio isquémico transitorio de la retina y se cree que la etiología más frecuente es también embólica, por lo que también se recomienda estudio de carótidas.
- **Actitud:** Tras el diagnóstico de OACR, o de una amaurosis fugaz estudiar **carótidas** (Doppler, DIVAS, arteriografía...), y descartar cardiopatía embolígena (ecocardiograma, ECG). Es importante excluir arteritis de células gigantes (VSG, biopsia de la temporal).



## 5. Oclusión venosa retiniana

- **Etiología:** trombosis (HTA, edad avanzada, arteriosclerosis, diabetes, hiperlipemia, hiperviscosidad sanguínea,...), también glaucoma crónico simple e hipermetropía. Más frecuente en mujeres de mediana o avanzada edad con HTA
- **Clasificación:** oclusión vena central (formas no isquémica, la más frecuente y de mejor pronóstico, e isquémica), oclusión de rama (la más frecuente rama temporal superior), oclusión venosa hemirretiniana.
- **Clínica:** disminución de visión menos brusca y no tan llamativa como en el cuadro arterial, la visión es variable dependiendo del compromiso macular. En la oclusión de vena central isquémica hay pérdida severa de visión. En el fondo de ojo: hemorragias difusas en llamarada, venas dilatadas.
- **Tratamiento:** Fármacos intravítreo (fármacos antiangiogénicos y corticoides). Fotocoagulación en rejilla si edema macular (útil en obstrucciones de rama) y panfotocoagulación en las formas isquémicas con signos de neovascularización.

## 6. Desprendimiento de retina

- **Concepto:** Separación de la retina sensorial del epitelio pigmentario
- **Tipo regmatógeno:** el más frecuente, el LSR llega al espacio subretiniano por una rotura en retina. Las lesiones suelen estar entre ecuador y ora serrata. Son **factores de riesgo** la miopía, senilidad, traumas, afaquia, degeneraciones vitreo-retinianas. **Síntomas premonitorios:** fosfenos y miodesopsias
- **Tipo traccional:** la retina se separa por la tracción de membranas fibrovasculares, la causa son traumatismos oculares y retinopatías proliferativas (diabética), retina inmóvil.
- **Tipo exudativo:** Los más raros. Alteración en barrera EPR que causa trasudación a espacio subretiniano, aparece en enfermedad de Harada, tumores e insuficiencia renal.
- **Clínica:** Escotoma correspondiente al área desprendida, sensación de "cortina que cae o que avanza"
- **Profilaxis:** fotocoagulación alrededor de lesiones predisponentes (agujeros, empalizadas...)
- **Tratamiento:** explantes, cerclaje 360°, gas expansible, vitrectomía. En el tipo exudativo el tratamiento es médico.

## 7. Maculopatías adquiridas

### 7.1. DEGENERACIÓN MACULAR ASOCIADA A EDAD (DMAE)

- **Causa más frecuente de ceguera en mayores de 60 años,** proceso degenerativo que afecta a coriocapilar, membrana de Bruch y epitelio pigmentario.
- **Forma atrófica:** Típicas las drusas o depósitos, duros (inicio) y blandas (mayor riesgo de MNVSR). Áreas de atrofia e hiperpigmentación. Hay disminución progresiva de la visión y metamorfopsia. No tratamiento específico. Se dan complejos vitamínicos con antioxidantes, evitar sol... como prevención.
- **Forma exudativa:** Formación de membranas neovasculares subretinianas (MNVSR) por vasos de la coriocapilar que penetran a través de roturas en la membrana de Bruch, pueden exudar, sangrar y también producirse un desprendimiento del epitelio pigmentario de la retina (DEPR). **Clínica:** La MNVSR aparece como una lesión sobreelevada bajo la retina. Cursa con pérdida brusca de visión, escotoma central y metamorfopsia. **Diagnóstico:** La angiografía fluoresceínica es importante en el diagnóstico. La OCT da imágenes con alta resolución. La rejilla de Amsler se utiliza para seguimiento de la metamorfopsia. **Tratamiento:** Las MNVSR se tratan mediante fotocoagulación con láser argón cuando son extrafoveales; para las subfoveales y parafoveales fármacos antiangiogénicos de administración intravítrea (ranibizumab), también es posible la cirugía submacular y la translocación macular.

## 7.2. OTRAS

- **Coroidopatía serosa central:** desprendimiento localizado de retina sensorial. Frecuente en varones jóvenes, relación con estrés, y cifras elevadas de cortisol en sangre. Visión borrosa, escotoma central y metamorfopsias. Angiografía fluoresceínica con aspecto de "chimenea". OCT valiosa. Buen pronóstico.
- **Maculopatía por fármacos:** fenotiacinas (pigmentación, imagen similar retinosis pigmentaria) y cloroquina ("ojo de buey").
- **Agujero macular idiopático o senil:** Pérdida de visión central. Causa desconocida, pero se habla de alteración isquémica y/o alteración vítreo o tracción del vítreo en la zona. En algunos casos la cirugía vitreo-retiniana mejora la calidad visual.
- **Fibrosis macular prerretiniana o membrana epirretiniana o epimacular idiopática:** Puede ser espontánea o secundaria a procesos inflamatorios, cirugía... Tratamiento: vitrectomía con pelado de la membrana.

## 8. Enfermedades hereditarias

### 8.1. RETINOSIS PIGMENTARIA

- **Degeneración de la retina** que comienza por los bastones, y luego también conos.
- **Genética:** La forma AD es **la más benigna**, la forma AR **la más frecuente**, la forma ligada a X es **la más rara y grave**.
- **Clínica:** hemeralopía y reducción del campo visual hasta dejar visión "en cañón de escopeta"
- **Signos:** acúmulos pigmentarios espiculados, esclerosis vascular, atrofia óptica, electroretinograma plano.

### 8.2. OTRAS FORMAS HEREDITARIAS

- **Amaurosis congénita de Leber:** AR, pérdida visual severa al nacimiento o en 1ª infancia, ERG muy alterado, atrofia óptica.
- **Distrofia viteliforme de Best:** Herencia AD, imagen de "yema de huevo" en máculas, electrooculograma plano.
- **Enfermedad de Stargardt:** Herencia AR, moteado amarillento en mácula.
- **Maculopatías con "mancha rojo cereza":** Tay-Sachs, Niemann-Pick, leucodistrofia metacromática.

## 9. Fibroplasia retrolental

- **Concepto:** retinopatía proliferativa en prematuros por altas concentraciones de oxígeno, relación estrecha con el peso al nacimiento.
- **Clínica:** neovascularización con formación de tejido fibrovascular que induce desprendimiento de retina traccional y leucocoria
- **Otras causas de leucocoria en recién nacido:** catarata congénita, retinoblastoma, persistencia hiperplásica de vítreo primario, enfermedad de Coats

## 10. Retinoblastoma

- **Concepto:** Tumor de células bipolares (casi siempre), bilateral en el 20%. Edad media de diagnóstico 18 meses.
- **Herencia:** AD con penetrancia superior al 90%, pero el 95% de los casos no son familiares, sino que esporádicos, y de estos un 15% se deben a mutaciones germinales (se podrán transmitir). Los casos familiares (5%) son de presentación precoz, bilaterales, y con mayor riesgo de otras neoplasias como sarcoma osteogénico y pinealoblastoma.
- **Clínica:** leucocoria, estrabismo, inflamación de polo anterior, glaucoma secundario y proptosis (si afectación órbita)...
- **Diagnóstico:** Exploración fondo de ojo, TAC (calcificaciones), RNM (no aprecia calcificaciones, pero permite buena exploración nervio óptico).
- **Tratamiento:** depende de tamaño, extensión... enucleación, radioterapia, fotocoagulación, quimioterapia.