

RADIOLOGIE DU RACHIS

INTRODUCTION

L'examen radiographique du rachis ne remplace pas, mais complète l'examen clinique. Pour éviter une irradiation inutile, il ne doit être réalisé que lorsqu'il fournit des renseignements utiles pour préciser le protocole. On distingue le bilan standard de base et les bilans complémentaires qui ne seront réalisés que dans des indications précises.

I - BILAN STANDARD DE BASE : RADIOGRAPHIES DEBOUT DE FACE ET DE PROFIL

I.2 - DÉFINITIONS

- Une **scoliose** est définie par ses limites (vertèbres les plus inclinées sur l'horizontale), son angle (mesuré en degrés selon la méthode de Cobb) et son côté. Le côté de la courbure est défini par le côté de la convexité : la radiographie se regarde comme si l'on voyait le patient de dos. En général, les scolioses sont : dorsale droite et lombaire gauche.

- La **vertèbre sommet** (VS) ou vertèbre apicale est la vertèbre horizontale qui, au sommet de la courbe, présente le maximum de rotation. Elle est celle dont le corps vertébral est le plus désaxé par rapport à l'axe occipital.

- La **vertèbre limite** est celle qui, à la limite supérieure (Vertèbre Limite Supérieure : VLS) ou inférieure (Vertèbre Limite Inférieure : VLI) d'une courbure, présente le maximum d'inclinaison par rapport à l'horizontale. Lorsqu'il existe deux courbures, la vertèbre limite à la jonction des deux courbures s'appelle la vertèbre transitionnelle.

- La **vertèbre neutre** est celle qui n'a pas de rotation : l'épineuse se projette sur l'axe médian du corps vertébral. Ces vertèbres neutres se trouvent dans le segment intermédiaire entre deux courbures ou entre une courbure et sa compensation.

- Une scoliose est dite **structurale** si l'angulation est supérieure à 10° et si la rotation persiste en décubitus.

- Le **paramorphisme** est l'exagération de l'asymétrie naturelle de l'organisme. L'angulation de la courbure est inférieure à 10°.

- L'**attitude scoliotique** est une inflexion vertébrale sans rotation qui disparaît en décubitus. Elle compense par exemple une inégalité de longueur des membres inférieurs.

- La **scoliose paradoxale** est une inflexion avec rotation en sens inverse. Elle n'est pas évolutive.

- La vertèbre sommet peut présenter des déformations structurales à type de **cunéiformisation**. L'existence d'une cunéiformisation traduit la fragilité du corps vertébral et justifie habituellement le port diurne de l'orthèse (dispositif anti-gravité).

- Les disques intervertébraux sont l'objet d'une attention particulière chez l'adulte : Une discopathie avec diminution de hauteur peut provoquer la **dislocation rotatoire**. Dans la scoliose infantile, on peut retrouver une empreinte nucléaire asymétrique.

- Une **cyphose** et une **lordose** sont définies également par leurs vertèbres limites les plus inclinées sur l'horizontale (voir paramètres rachidiens)

I.2 - TYPE DE CLICHÉS

1.2.1 - Radiographie de la colonne vertébrale debout de face et de profil

Les clichés simples, actuellement numérisés doivent inclure le crâne et les têtes fémorales. Des grilles à écran progressif permettent de compenser les différences de densité.

De face, une talonnette compensera un déséquilibre du bassin de plus de 2 cm.

De profil la position radiologique de référence utilisée est la position la plus proche de celle de l'examen clinique :

- membres inférieurs tendus, pieds joints au niveau du talon et du 1er orteil, -tronc relâché,

- légère antépulsion du bras, mains reposant en avant sur un support, dont la hauteur est déterminée de telle sorte que l'avant-bras soit horizontal,

- regard horizontal.

1.2.2 - Radiographie de la colonne vertébrale en suspension 2/3 du poids du corps

Elle montre la réductibilité globale des courbures, elle est plus fonctionnelle que les clichés en bending correcteur

1.2.3 - Radiographie du rachis de face couché

Elle est réalisée uniquement dans le cadre de la scoliose neurologique notamment avec bassin oblique.

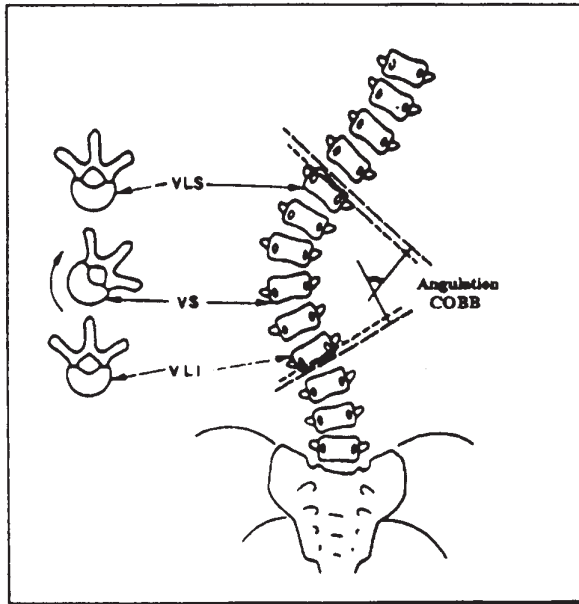
1.2.4 - Radiographies en «bending» et radiographie en plan d'élection

Les clichés en «bending» sont réalisés en décubitus dorsal et inclinaison du rachis sur le côté droit puis gauche à l'occasion du bilan pré-opératoire.

La radiographie en plan d'élection est réservée aux scolioses majeures.

I.3 - QUE MESURER SUR LA RADIOGRAPHIE DE FACE ?

I.3.1 - DANS LE PLAN FRONTAL



L'angle de Cobb est formé par la parallèle au plateau supérieur de la VLS et la parallèle au plateau inférieur de la VLI.

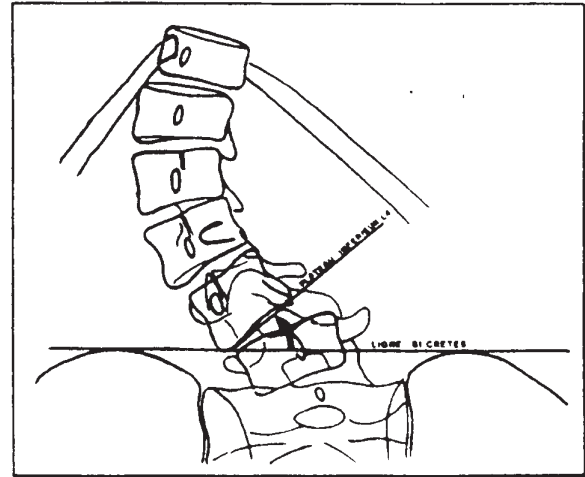
- Le **test de Risser** est un test d'ossification des crêtes iliaques. Il est très infidèle et ne reflète pas la résistance du corps vertébral. Pour déterminer le moment de l'ablation de l'orthèse, nous préférons utiliser la taille debout :

- < 30° : ablation en fin de croissance staturale
- 30°-40° : ablation 1 an après la fin de la croissance en taille
- > 40° : ablation 18 mois après la fin de la croissance staturale

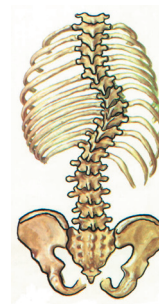
- Il faut savoir regarder

Bassin : Le déséquilibre du bassin sera mesuré au niveau des têtes fémorales. En dessous d'un cm l'inégalité de longueur des membres inférieurs est physiologique. Le bassin se comporte souvent comme une courbure de compensation de la scoliose. On l'appelle la vertèbre pelvienne. Au delà de 2 cm une compensation par talonnette est indispensable.

AU NIVEAU LOMBO-SACRE



L'angle ilio-lombaire est formé par une parallèle au plateau inférieur de L4 et la ligne bi-crêtes. Cette mensuration tient compte d'une éventuelle inégalité de longueur des membres inférieurs qui peut être un processus de compensation.

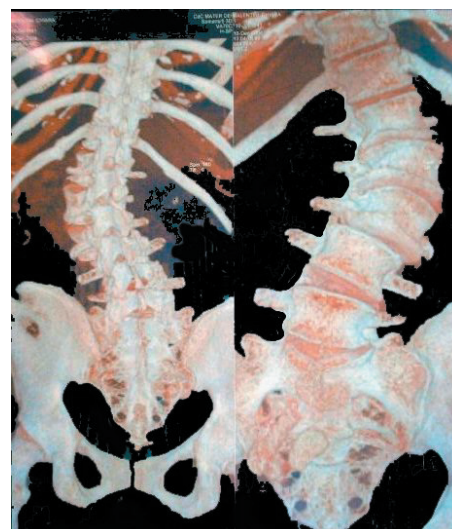


Côtes : On apprécie l'asymétrie costale avec horizontalisation des côtes de la concavité et verticalisation des côtes de la convexité. En cas d'asymétrie, l'inspiration profonde favorise la rotation et il faut éviter l'essoufflement.

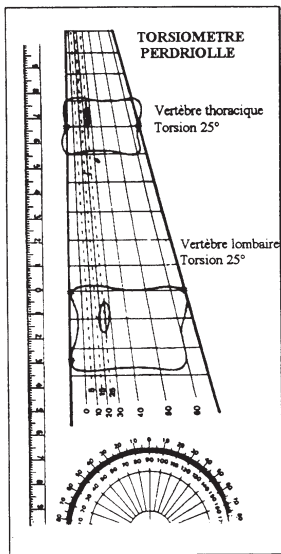
Vertèbre apicale : la cunéiformisation traduit la fragilité osseuse.

Axe occipital : La déséquilibre est mesuré au niveau occipito crânien et au niveau sacré. Un déséquilibre peut traduire une faillite discale.

Pincement discal : La discopathie est à l'origine des dislocations rotatoires de l'adulte. On distingue la dislocation ouverte avec ouverture du disque du côté du glissement et la dislocation fermée avec ouverture du disque du côté opposé au glissement.



1.3.2 - DANS LE PLAN HORIZONTAL



La rotation vertébrale est mesurée au niveau de la vertèbre sommet.

- **Méthode de Perdriolle** : réglette transparente dite Torsiomètre. Cet instrument chiffre la torsion à partir du déplacement du pédicule de la convexité de la vertèbre choisie.

Pour une vertèbre thoracique, le point de tangence concave se situe entre les 2 plateaux vertébraux.

Pour une vertèbre lombaire, le point de tangence concave se situe au niveau du plateau supérieur. le chiffre de la torsion est donné par la ligne oblique passant par le grand axe du pédicule de la convexité.

- La recherche des dislocations rotatoires avec modification brusque de la rotation entre deux vertèbres lombaires est un signe d'évolution des scolioses lombaires ou thoraco-lombaires.....

Les examens radiologiques seront répétés au maximum une fois par an sauf en période pubertaire ascendante (11-13 ans chez les filles) ou le rythme est de 2 examens par an.

Dans tous les cas, il existe une excellente corrélation entre l'examen clinique et la radiographie et l'examen clinique reste la base de la surveillance d'une scoliose.

1.3.3 – CLASSIFICATION DE LENKE

Actuellement, la classification de Lenke est la plus précise. Elle comporte plusieurs éléments originaux importants en rééducation.

1.3.3.1 – La contre-courbure thoracique haute

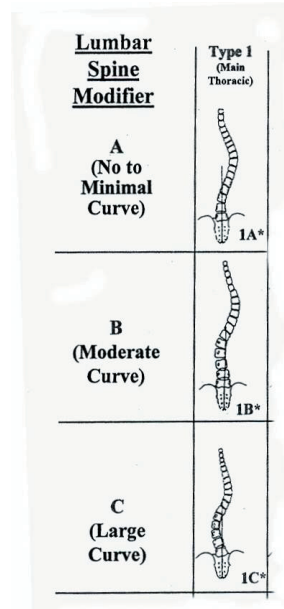
La forme **Lenke 5** représente la scoliose lombaire isolée qui peut être appareillée par un corset court.

La forme **Lenke 6** comporte une contre-courbure thoracique haute structurale et nécessite la réalisation d'une orthèse longue sous peine de voir évoluer la courbure haute.

Si l'on prend l'exemple classique d'une courbure thoracique droite moyenne et d'une courbure lombaire gauche.

Les formes **Lenke 1 et 3** sans contre-courbure thoracique haute nécessitent une simple rééquilibration de la ceinture scapulaire (béquillon d'équilibration).

Les formes **Lenke 2 et 4** avec contre-courbure thoracique haute structurale s'accompagnent souvent d'un déséquilibre de la ceinture scapulaire nécessitent un véritable contre-appui légèrement surélevé du côté droit.



1.3.3.2 – Le modificateur lombaire

On trace une verticale à partir du milieu du sacrum.

Modificateur A (la verticale coupe le corps vertébral de L3) : la valve lombaire est un simple contre-appui. Le moulage manuel s'effectue sans translation en élongation axiale

Modificateur B (la verticale coupe le bord concave de L3) : La courbure lombaire est structurale, la valve lombaire est une valve d'appui. Le moulage s'effectue avec reprise d'appui au niveau lombaire.

Modificateur C (la verticale ne coupe pas le corps vertébral de L3) : La courbure lombaire est translaturée, la valve lombaire devient ilio-lombaire se rapproche de la ligne médiane. Le moulage manuel s'effectue avec translation : thorax droit sur la même verticale que le trochanter. En rééducation, on insistera sur l'ouverture de l'angle ilio-lombaire.

1.3.3.3 – L'opérateur sagittal

Les limites de la cyphose thoracique de 10° à 40° tiennent compte du dos plat associé à la scoliose idiopathique structurale de l'adolescent.

Opérateur + (plus de 40°) : ces formes sont rares et faciles à corriger. Lors de la confection du corset plâtré, il suffit d'étendre les bras à l'horizontale.

Opérateur – (moins de 10°) : seul le moulage électronique permet une cyphotisation satisfaisante du tronc.

1.4 - RADIOGRAPHIE DEBOUT DE PROFIL

La radiographie de profil est analysée à partir des paramètres rachidiens et des paramètres pelviens. Cette radiographie est particulièrement importante pour suivre l'évolution de la scoliose, qui aura toujours un retentissement négatif sur le profil avec des conséquences fonctionnelles : douleur, physiologie du thorax altérée, limitations articulaires...

1.4.1 - Paramètres rachidiens

- La **lordose lombaire** se mesure entre la tangente au plateau supérieur de L1 et la tangente au plateau inférieur de L5 (moyenne 45°)

- La **cyphose dorsale** se mesure entre la tangente au plateau supérieur de T4 et la tangente au plateau inférieur de T12 (moyenne 37°)

On apprécie la localisation de la cyphose : thoracique haute, moyenne et thoracolombaire

- La **gîte sagittale** est l'angle formé par la verticale élevée à partir du centre des têtes fémorales et la droite unissant ce point au centre du corps vertébral de T9. Elle est en moyenne de 9°

1.4.2 - Paramètres pelviens

- **Pente ou base Sacrée (PS)** : angle par rapport à l'horizontale que fait la tangente à la base sacrée. (moyenne 37°)

- **Version Pelvienne (VP)** : angle formé par la droite joignant le milieu du plateau sacré, le centre de l'axe bicoxo-fémoral et la verticale.

- **Porte à Faux** : distance séparant le centre de la tête fémorale de la verticale abaissée du centre du disque L5-S1. Cette distance est de 2,5 cm en arrière de l'axe des têtes fémorales. Elle est diminuée ou inversée en antéversion, elle est augmentée en cas de rétroversion.

- **Incidence lombo-pelvienne (I)** : correspond à la somme algébrique de la PS et de la VP ($I=PS+VP$). C'est une constante anatomique qui caractérise la morphologie du sujet : l'incidence correspond à l'angle formé par la perpendiculaire au plateau sacré en son milieu et la droite joignant le milieu du plateau sacré au centre de l'axe bicoxo-fémoral. Elle est relativement constante chez l'individu dès l'acquisition de la marche et elle détermine l'importance des courbures sagittales sus-jacentes. (moyenne 53°)

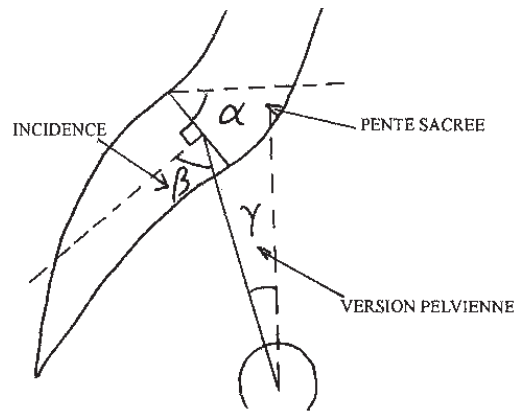


Figure 1 : paramètres pelviens

Une **diminution de l'incidence** s'accompagne habituellement :

- d'une diminution de l'inclinaison de la base sacrée sur l'horizontale
 - d'une hypolordose et même d'une cyphose thoracolombaire,
 - d'une antéversion pelvienne, car l'organisme cherche à récupérer l'inclinaison idéale sur l'horizontale
- Dans ce cas, la rééducation est illusoire et seul un traitement orthopédique conservateur permettra de diminuer les contraintes au niveau de la charnière thoracolombaire, notamment en période de croissance pubertaire.

C'est également dans ce cas que l'on adaptera la position assise avec utilisation d'un siège assis à genoux

Une **augmentation de l'incidence** s'accompagne habituellement :

- d'une inclinaison excessive de la base sacrée sur l'horizontale
- parfois d'un spondylolisthésis
- d'une augmentation de l'antéversion du col fémoral
- d'une rétroversion pelvienne, en effet spontanément, l'organisme a tendance à rechercher l'inclinaison idéale de la pente sacrée.

Dans ce cas, la rééducation est illusoire et seul le traitement orthopédique conservateur peut diminuer les contraintes, notamment en période de croissance pubertaire.

1.4.3 Dystrophie Rachidienne de Croissance

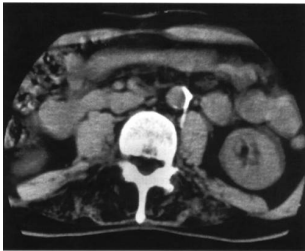
L'une des anomalies les plus fréquemment rencontrées est le Dystrophie Rachidienne de Croissance ou maladie de Scheuermann.

On la classe en 5 stades :

- stade 1 : irrégularités des plateaux cartilagineux
- stade 2 : hernies intraspongieuses médianes avec diminution de la hauteur du disque
- stade 3 : hernies rétro-marginales antérieures avec cunéiformisation du corps vertébral inférieure à 7°

- stade 4 : hernies rétro-marginales antérieures avec cunéiformisation du corps vertébral supérieure à 7°
- stade 5 : diffusion des lésions

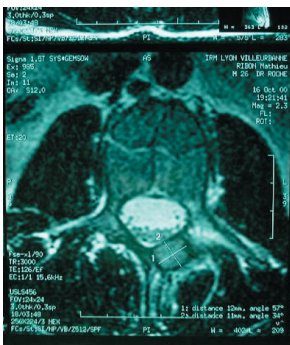
1.4.4 Camptocormie



Dans la camptocormie, on constate une importante atrophie de la musculature sur les coupes scanner ou IRM en T7 et L3.

1.5 - RADIOGRAPHIE DE LA MAIN GAUCHE DE FACE ET DU COUDE GAUCHE DE FACE ET DE PROFIL.

La détermination de l'âge osseux s'effectue avant la puberté sur le coude (méthode de Sauvegrain) et en période pubertaire sur le poignet (méthode de Greulich et Pyle). Elle n'est pas utilisée de façon systématique, mais dans certaines scolioses dysplasiques, on note un retard d'âge osseux pouvant justifier la prolongation du port de l'orthèse.



Ce bilan radiographique orienté peut être complété (IRM, Scanner...) en fonction de l'examen clinique. Certaines anomalies notées sur la radiographie standard (courbure dorsale gauche, densité anormale d'un pédicule, amenuisement d'un arc postérieur, érosion d'un pédicule, anomalie congénitale...) feront

demande d'emblée une IRM afin d'éliminer une scoliose symptomatique.

Une scintigraphie osseuse pourra mettre en évidence une hyperfixation caractéristique d'un ostéome ostéoïde ou d'un ostéoblastome.

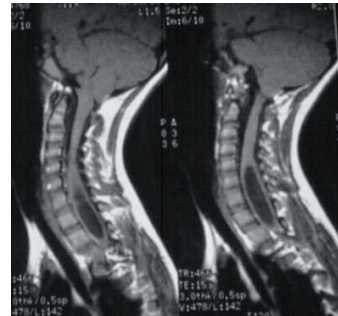
2 – BILAN COMPLEMENTAIRE

2.1 - ANALYSE TRIDIMENSIONNELLE DU RACHIS SCOLIOTIQUE

La scoliose étant une déformation tridimensionnelle, de nombreux procédés ont été mis au point pour digitaliser le corps vertébral à partir d'une radiographie de face et de profil. La nécessité de doubler l'irradiation fait que ces techniques ne sont pas de pratique courante et réservées à quelques cas particuliers.

2.2 - SCANNER

Le scanner est utilisé dans le cadre des malformations congénitales en reconstruction tridimensionnelle. Il peut mettre en évidence une épine médiane avec diastématomyélie rendant risquée une intervention chirurgicale.



2.3 - IRM

Certaines scolioses présentent des caractéristiques pouvant faire évoquer une syringomyélie ou dilatation du canal épendymaire. Il s'agit de courbures à grand rayon, thoraco-lombaires, raides avec déformation s'accroissant en flexion antérieure du tronc. Souvent on retrouve une abolition des réflexes cutanés abdominaux.

3 – BILANS SEGMENTAIRES

3.1 IMAGERIE LOMBAIRE

La lombalgie constitue la première cause d'invalidité avant 40 ans. Il faut distinguer la **lombalgie aiguë** pour laquelle l'imagerie revêt toute son importance et la **lombalgie chronique** (plus de 6 mois) où il n'y a plus de corrélation entre la clinique et l'imagerie.

Comme pour la scoliose, la lombalgie peut avoir une cause connue (10 % des cas) ou être symptomatique (1 % des cas). La scintigraphie, l'IRM et le scanner seront alors utiles.

La lombalgie maladie survient en cas de :

- malformation congénitale de la charnière lombo-sacrée : petit risque en cas de sacralisation ou lombalisation, à grand risque si la malformation est unilatérale. Parfois une hémivertèbre va provoquer un départ oblique. Les dysraphies avec spina-bifida fragilisent les insertions ligamentaires.
- dislocation rotatoire scoliotique chez l'adulte,
- déséquilibre du bassin supérieur à 2 cm,
- canal lombaire étroit
- séquelles de dystrophie rachidienne de croissance
- séquelles de fracture vertébrale
- spondylolyse
- asymétrie d'orientation des articulaires postérieures
- arthrose zygapophysaire postérieure
- discopathies avec défaut d'hydratation du disque à l'IRM.
- Atrophie de la musculature postérieure...

Les **protrusions discales** avec débord plus large que

profond,

La **hernie discale** avec débord plus profond que large. Elle peut être sous ou rétro ligamentaire. Elle est exclue, lorsqu'elle se projette au niveau du corps vertébral. Le siège peut être médian, paramédian ou foraminal. Le volume de la hernie n'est pas corrélé avec la clinique et l'évolution. Le scanner montre les calcifications ligamentaires, la dégénérescence gazeuse du disque. L'IRM montre les stades de **Modic**.

Modic 1 = œdème au niveau de l'os sous chondral (hypo signal en T1, hyper signal en T2)

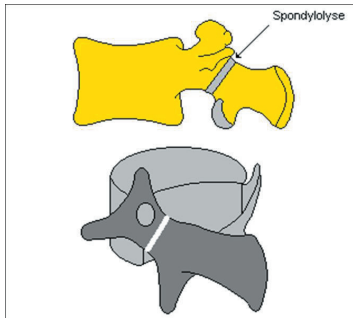
Modic 2 = involution graisseuse (hyper signal en T1 et hyper signal en T2)

Modic 3 = fibrose (hypo signal en T1 et hypo signal en T2)

Ces différents stades sont des marqueurs de la douleur d'origine discale.

3.2 IMAGERIE LOMBO-SACREE

La **spondylolyse** affecte environ 7 % de la population.



La meilleure visibilité est obtenue sur des clichés de $\frac{3}{4}$. C'est l'image du petit chien de Lachapelle. La lyse se situe au niveau du cou (pars interarticularis) entre les oreilles qui correspondent à l'articulaire supérieure et les pattes avant qui

correspondent à l'articulaire inférieure.

Le **spondylolisthésis** correspond à un déplacement en avant du plateau inférieur de la vertèbre sus-jacente. On peut mesurer le glissement en mm ou utiliser les stades :

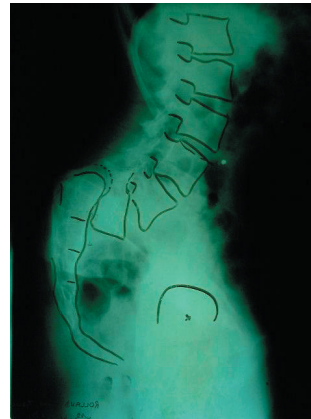- Stade 1 : déplacement d'1/3
- Stade 2 : déplacement entre 1/3 et 2/3
- Stade 3 : déplacement > 2/3
- Stade 4 : perte de contact des surfaces. C'est la spondyloptose.

L'ancienneté du spondylolisthésis peut s'apprécier sur la cunéiformisation de L5.

Le glissement évolue habituellement en période de croissance pubertaire. C'est la période où un traitement orthopédique conservateur est indispensable. A l'âge adulte, c'est souvent le pincement discal qui va accentuer le glissement. Dans certains cas, le pincement discal va créer un spondylolisthésis dégénératif.

L'évolution peut se faire en sacrum horizontal avec

hyperlordose ou en sacrum vertical avec spondyloptose.



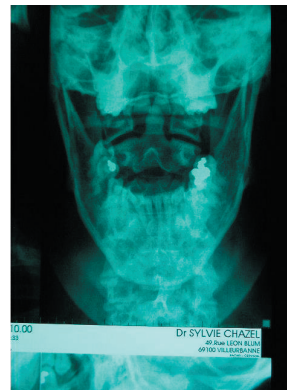
Le scanner peut montrer l'importance de la fragmentation de la pars interarticularis, l'IRM montre une discopathie sus jacente éventuelle et parfois un rétrécissement foraminal.

La scintigraphie très irradiante est utile en phase initiale lorsqu'une immobilisation stricte type fracture est

envisagée.

3.3 IMAGERIE CERVICALE

Le bilan de base comporte : un cliché de face, de profil et des $\frac{3}{4}$ qui montrent l'uncarthrose qui débute physiologiquement à l'âge de 18 ans. Un cliché atlas-axis bouche ouverte de face

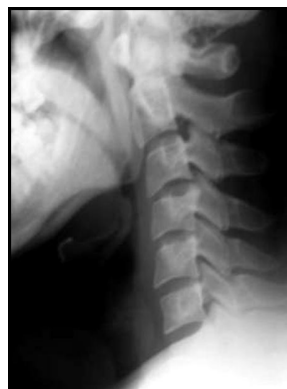

peut montrer une asymétrie au niveau de l'odontoïde et latéralement sur les masses articulaires de l'atlas.

Les malformations congénitales sont fréquentes à type de blocs ou de dysraphies.

Les signes cardinaux d'une entorse vertébrale sont :

- olisthésis des plateaux vertébraux,
- écart interépineux anormal,
- perte de parallélisme des facettes articulaires
- perte de contact des articulaires
- rupture angulaire des murs postérieurs



Les clichés dynamiques de profil amplifient ces signes, de plus

l'espace pré odontoïde ne se modifie pas.

L'impression basilaire est souvent méconnue. Lorsque l'on trace sur le cliché de profil une tangente horizontale au bord inférieur de l'occiput, l'odontoïde se situe en dessous. De même sur la face lorsque l'on trace la ligne bimastoïdienne.

Comme au niveau lombaire, le scanner et l'IRM permettent d'explorer les hernies discales et le canal lombaire étroit.

CONCLUSION

Les radiographies classiques de face et de profil du rachis fournissent 99 % des informations utiles pour la gestion d'un traitement orthopédique conservateur. Elles doivent être utilisées de façon parcimonieuse compte tenu du risque accru de cancer du sein lié à l'irradiation. Il ne faut cependant pas méconnaître les indications complémentaires dès qu'un doute existe sur le caractère idiopathique de la scoliose (1% des scolioses sont symptomatiques).