

# CONJUNTIVA

## EVOLUCIÓN, DIAGNÓSTICO Y TRATAMIENTO

COLECCIÓN PROECO

## **COLECCIÓN PROECO**

Programa de Educación Continua en Oftalmología  
del Consejo Argentino de Oftalmología

# Conjuntiva

EVOLUCIÓN, DIAGNÓSTICO Y TRATAMIENTO

Ricardo Brunzini  
Fernando Pellegrino  
Rogelio Ribes Escudero

*Editores*

**CAO**  
EDICIONES DEL  
CONSEJO ARGENTINO  
DE OFTALMOLOGÍA

---

Brunzini, Ricardo, 1961-

Conjuntiva : evolución, diagnóstico y tratamiento / Ricardo Brunzini, Fernando Pellegrino, Rogelio Ribes Escudero, editores. — 1a. ed. — Buenos Aires : Ediciones del Consejo Argentino de Oftalmología, 2021.  
Libro digital (PDF) (Colección PROECO).

Archivo digital: descarga.

ISBN 978-987-1572-30-4

1. Conjuntiva. 2. Enfermedades del ojo. I. Ribes Escudero, Rogelio, 1981-

II. Pellegrino, Fernando

CDD 617.7

---

Director Ediciones del CAO

*Dr. Javier Casiraghi*

Producción editorial

*Ediciones Científicas Argentinas*

Coordinación editorial

*Lic. Raúl Escandar*

Corrección

*Daniel Fernández Landi*

Revisión bibliográfica

*Gerardo Barrionuevo*

Diagramación y diseño

*Sebastián Centurión*

Primera edición: 2021

© 2021 Consejo Argentino de Oftalmología

Tte. Gral. Juan D. Perón 1479, PB

C1037ACA Buenos Aires, Argentina

Tel. +(54-11) 4374-5400

[www.ofthalmologos.org.ar](http://www.ofthalmologos.org.ar)

Impreso en Argentina

ISBN 978-987-1572-30-4

---

## EDITORES

---

### *Dr. Ricardo Brunzini*

Médico oftalmólogo especialista en infecciones oculares y superficie ocular  
Presidente de la Sociedad Argentina de Superficie Ocular (SASO)

### *Dr. Rogelio Ribes Escudero*

Médico oftalmólogo especialista en córnea y superficie ocular  
Jefe de trasplantes de córnea del Hospital Alemán  
Médico de planta de Consultores Oftalmológicos, Buenos Aires

### *Dr. Fernando Pellegrino*

Médico oftalmólogo especialista en infecciones oculares  
Exjefe de Infectología ocular, Hospital Oftalmológico Santa Lucía  
Exjefe de Infectología ocular, Hospital de Clínicas José de San Martín  
Director de Docencia e Investigación del Centro de Ojos Charles, Buenos Aires

---

## AUTORES

---

### *Dr. Diego Altamirano*

Médico oftalmólogo especialista en catarata, córnea y cirugía refractiva  
Fellow de Córnea, Bascom Palmer Eye Institute, Miami, Estados Unidos

### *Dra. Guillermo Amescua*

Médico oftalmólogo especialista en córnea, catarata y superficie ocular  
Director del Servicio de Superficie Ocular y profesor asociado del Bascom  
Palmer Eye Institute, Miami, Estados Unidos.

### *Dra. Mercedes Azulay*

Médica oftalmóloga del Servicio de Oftalmología del Hospital Alemán,  
Buenos Aires

### *Dra. Alejandra Mónica Balsa*

Médica oftalmóloga especialista en oftalmopediatría y estrabismo  
Docente adscripta de la Universidad de Buenos Aires  
Médica de planta del Servicio de Oftalmología del Hospital Alemán,  
Buenos Aires

### *Dr. Martín Berra*

Médico oftalmólogo  
Jefe de Sección Trasplantes del Hospital Oftalmológico Dr. Pedro Lagleyze,  
Buenos Aires

### *Dra. Gabriela Inés Boscaro*

Microbióloga del Laboratorio Bioquímica Ocular, Buenos Aires

### *Dra. Ivana Carolina Boscaro*

Bióloga molecular del Laboratorio Bioquímica Ocular, Buenos Aires

### *Dra. Lucía Comastri*

Médica oftalmóloga especialista en uveítis  
Servicios de Oftalmología del Hospital Alemán y del Hospital de clínicas  
José de San Martín, Buenos Aires

### *Dra. María Florencia Cortínez*

Médica oftalmóloga  
Profesora de la Universidad del Salvador, Buenos Aires

### *Dr. Martín Héctor Devoto*

Médico oftalmólogo especialista en oncología de órbita y párpados  
Médico de planta de Consultores Oftalmológicos, Buenos Aires

### *Dr. Martín Sebastián Ertola*

Médico oftalmólogo del Instituto de la Visión, Buenos Aires  
Médico de planta de Oftalmocare, Haedo, Buenos Aires

### *Dr. Nicolás Fernández Meijide*

Magister en patología corneal por la Universidad Autónoma de Barcelona  
Jefe de Córnea y Cirugía Refractiva del Hospital Italiano, Buenos Aires

### *Dra. María Florencia Fiorito*

Médica oftalmóloga especialista en oftalmopediatría y estrabismo  
Médica de planta del Servicio de Oftalmología del Hospital Alemán,  
Buenos Aires

### *Dra. Rocío Mariel Flores Fernández*

Especialista en oculoplastia, vías lagrimales y reconstrucción periocular  
Miembro del equipo quirúrgico reconstructivo del Hospital Roffo, Buenos  
Aires

### *Dr. Gustavo Galperín*

Médico oftalmólogo y docente autorizado de la Universidad de Buenos  
Aires  
Sección Trasplante/Córnea del Hospital Oftalmológico Dr. Pedro Lagleyze,  
Buenos Aires

### *Dr. Ramiro Adrián Gómez*

Médico especialista en medicina interna y en reumatología.  
Hospital de Clínicas José de San Martín y Hospital Nacional Alejandro  
Posadas, Buenos Aires

### *Dra. Josefina Herrera Lombera*

Médica oftalmóloga del Hospital Sótero del Río, Santiago de Chile

### *Dr. Sebastián Hilgert*

Médico por la Universidad Nacional de Rosario  
Especialista en Oftalmología en la Universidad de Buenos Aires  
Cirujano ocular de segmento anterior.

### *Dra. Agustina Limay Mena*

Médica oftalmóloga  
Servicio de Oftalmología, Hospital Alemán, Buenos Aires

### *Dra. María Isabel Márquez*

Bioquímica del Laboratorio Bioquímica Ocular, Buenos Aires

*Dr. Jaime Martínez*

Médico especialista en catarata, córnea y superficie ocular  
Profesor asistente del Bascom Palmer Eye Institute, Miami, Estados Unidos

*Dr. Fernando Mayorga Argañaraz*

Médico oftalmólogo especialista en cirugía refractiva y cataratas.  
Subjefe de Oftalmología del Hospital Alemán, Buenos Aires

*Dr. Benjamín Riesco*

Médico oftalmólogo del Hospital Sótero del Río, Santiago de Chile

*Dra. Carla Salina Indovino*

Médica oftalmóloga, Servicio de Oftalmología, Hospital Alemán, Buenos Aires

*Dr. Jorge Ernesto Tossi*

Médico oftalmólogo especialista en superficie ocular  
Miembro titular de Tear Film & Ocular Surface Society (TFOS)  
Vicepresidente de la Sociedad Argentina de Superficie Ocular (SASO)

*Dr. Soledad María Valeiras*

Médica oftalmóloga especialista en oculoplastia  
Médica de planta del Hospital Alemán, Buenos Aires

*Dra. Carla Sabrina Vitelli*

Médica oftalmóloga del Hospital Italiano de Buenos Aires  
Docente universitario del Instituto Universitario Hospital Italiano de Buenos Aires (UIHI)

## **Introducción**

1. **Anatomía y fisiología de la conjuntiva**
2. **Estudios de laboratorio en superficie ocular**
3. **Inmunología aplicada a la conjuntiva**
  - Inmunoprivilegio ocular
  - Respuesta inmune en superficie ocular
  - Inmunología e inflamación en síndromes de ojo seco
  - Alergia ocular
4. **Conjuntivitis**
  - Conjuntivitis alérgicas
  - Conjuntivitis mecánicas/tóxicas
  - Conjuntivitis inmunomediadas
  - Conjuntivitis infecciosas
  - Patologías de origen desconocido
5. **Conjuntivitis cicatriciales**
6. **Blefaritis y disfunción de glándulas de Meibomio**
7. **Conjuntivochálasis**
8. **Síndrome de enmascaramiento del ojo rojo**
9. **Lesiones degenerativas de la conjuntiva**
10. **Lesiones traumáticas de la conjuntiva**
11. **Patología conjuntival en pacientes pediátricos**
12. **Biopsia de conjuntiva**
13. **Membrana amniótica**

Mi aplauso y admiración a los editores y autores de este libro que escribieron un hermoso resumen de las enfermedades conjuntivales y corneales. La práctica de la medicina es una labor de amor que requiere de un aprendizaje continuo. Felicito a todos los médicos que aspiran a avanzar y adquirir conocimientos en su manejo de patologías corneales y conjuntivales.

Atentamente,  
Dra. Carol L. Karp  
*Bascom Palmer Eye Institute*  
*University of Miami Miller School of Medicine*



# INTRODUCCIÓN

Entender e interpretar las enfermedades de la conjuntiva y de la superficie ocular es de gran importancia para el oftalmólogo general. La patología conjuntival forma parte de las consultas más frecuentes en nuestros consultorios, por eso es importante tener una buena base de la anatomía y la fisiología normal para entender cómo las diferentes patologías repercuten en la superficie ocular. Por otro lado, la conjuntiva es una mucosa que puede ser blanco de múltiples patologías infecciosas, alérgicas, degenerativas y sistémicas; por esa razón debemos estar familiarizados con el abordaje de un paciente que se presenta con una inflamación conjuntival.

El objetivo de este libro es partir desde las ciencias básicas, repasando la anatomía, la inmunología y los estudios de laboratorio que se utilizan en el diagnóstico de las diferentes enfermedades de la superficie ocular (capítulos 1 al 3). Debemos entender cómo funciona correctamente un órgano para diagnosticar y tratar correctamente sus diferentes afecciones.

Posteriormente entraremos en el capítulo de conjuntivitis (capítulo 4) que es la piedra fundamental de este libro. En él se desarrollarán los diferentes tipos de conjuntivitis con sus signos y síntomas característicos y se hará un repaso desde la clásica conjuntivitis por adenovirus, pasando por las afecciones originadas por el coronavirus, hasta las manifestaciones conjuntivales de enfermedades sistémicas. En el caso de las conjuntivitis cicatriciales (capítulo 5) se ampliarán en un capítulo aparte y se desarrollará la importancia de su diagnóstico precoz y de su correcto tratamiento.

La blefaritis (capítulo 6) es una patología de alta prevalencia que afecta toda la superficie ocular debido al desequilibrio que genera en el film lagrimal. Por eso debemos conocer los diferentes tipos para elegir el mejor tratamiento. Repasaremos desde los tratamientos clásicos como lo son la higiene, el calor y los antibióticos, hasta las nuevas terapias dirigidas a refuncionalizar las glándulas de Meibomio, como la luz pulsada y las micropulsaciones térmicas.

Debemos entender que existen varias patologías que enmascaran los ojos rojos (capítulos 7 y 8), es decir que parecen conjuntivitis pero en realidad son otras alteraciones. Éstas incluyen alteraciones en la anatomía y la mecánica de los párpados, conjuntivochalasis y el mucus fishing síndrome.

Las lesiones degenerativas de conjuntiva (capítulo 9) como el pterigión fueron unas de las primeras patologías conjuntivales descritas en la medicina. En este capítulo se repasarán los puntos más importantes para mejorar las técnicas quirúrgicas y disminuir el riesgo de su recidiva.

Las lesiones químicas con sustancias ácidas y alcalinas (capítulo 10) pueden dañar en forma permanente las células madre de la córnea. Es de vital importancia que el oftalmólogo sepa actuar ante ellas desde el primer momento para disminuir la injuria química y entender las técnicas que regeneran la superficie ocular y expanden las células madres lesionadas.

Los niños no son adultos pequeños, por eso las enfermedades de conjuntiva en niños (capítulo 11) se desarrollará en un capítulo aparte donde se

reparará la patología inflamatoria y tumoral más frecuente en pacientes pediátricos.

La biopsia conjuntival (capítulo 12) es el *gold standard* en el diagnóstico de varias enfermedades de la conjuntiva. Por eso se deben entender los diferentes tipos de biopsias existentes y ser muy metódico en la toma de muestra y su conservación.

La membrana amniótica (capítulo 13) es uno de los trucos que se utilizan en la superficie ocular para poder desinflamarla y regenerarla cuando el resto de los tra-

tamientos médicos fracasan. En este último capítulo se repasarán las técnicas que permitirán utilizarlo como parche o injerto en las diferentes patologías oculares.

Queda por decir que este libro es fruto de la experiencia de todos y cada uno de los diferentes autores que trataron de plasmar sus conocimientos y desarrollar cada tema con la mayor profundidad. Nuestro agradecimiento a cada uno de ellos y al lector que adquirirá nuevos conocimientos que podrá implementar en su práctica oftalmológica diaria.

*Los coordinadores*

# ANATOMÍA Y FISIOLOGÍA DE LA CONJUNTIVA

María Florencia Cortínez y Mercedes Azulay

La conjuntiva es una fina membrana mucosa y traslúcida que une el ojo a los párpados: de allí su nombre. En realidad, esta unión es indirecta porque la conjuntiva forma dos fondos de saco y un pliegue —el pliegue semilunar— que permite a los ojos moverse independientemente de los párpados. Recubre la cara posterior de los párpados, se refleja hacia adelante formando los fondos de saco y cubre la esclera; finalmente se continúa con el epitelio corneal. Si bien esta estructura es un continuo se puede dividir, en función de sus diferencias anatómo-histológicas, en: *conjuntiva bulbar* (recubre la parte anterior del globo ocular), *conjuntiva tarsal* (cubre la cara interna de los párpados) y *conjuntiva de los fórnices* (es la que conforma los fondos de saco superior e inferior).

## Anatomía

La conjuntiva recubre la cara posterior de los párpados y la esclera y se continúa con la piel a nivel del borde libre y con la córnea a nivel del limbo. En los puntos lagrimales continúa con el epitelio de los conductos lagrimales. Las partes bulbar y palpebral se reflejan una sobre otra en los fondos de saco, delimitando entre ellas una cavidad virtual: la cavidad conjuntival.

En la *conjuntiva tarsal* o *palpebral* se reconocen tres partes: una zona marginal, otra zona tarsal propiamente dicha y por último una zona orbitaria.

La *marginal* —también llamada *lid wiper*— nace en el borde libre, a 2 mm del borde palpebral posterior por detrás de la línea que forman los orificios de salida de las glándulas de Meibomio. Éstas tie-

nen aproximadamente 1 centímetro de longitud y se ubican paralelas entre sí y perpendicularmente respecto del borde palpebral y a lo largo de todo el párpado. Aquí es donde se produce el cambio de epitelio estratificado queratinizado de la piel a estratificado no queratinizado (epitelio de tipo malpighiano) y es lo que se conoce como línea de Marx.

La transición tarsal propiamente dicha se realiza en la parte posterior del párpado, lo que da lugar al surco subtarsal. El *lid-wiper* (por la analogía con el limpiaparabrisas de un automóvil) es la región opuesta a la superficie ocular responsable de la distribución de la lágrima durante el parpadeo.

La segunda porción —o *conjuntiva tarsal* propiamente dicha— recubre la parte interna o posterior del tarso y es la continuación de la conjuntiva marginal. Son destacables sus relaciones con el tarso, sobre el que se extiende y al cual se adhiere tan íntimamente que no es posible establecer un plano de clivaje entre ambos. Esta firme adherencia es mayor en el párpado superior que en el inferior. Por último, la parte orbitaria de la conjuntiva tarsal se extiende hasta el fondo de saco superior e inferior. Es más móvil, gruesa y rosada y se relaciona por delante con el músculo de Müller que se inserta en el borde superior del tarso. Entre estas estructuras se genera un espacio donde se podría practicar un plano de clivaje, por ejemplo en una intervención de ptosis palpebral. Esta porción de la conjuntiva posee varias irregularidades o sobreelevaciones paralelas que actúan como canales para que la lágrima pueda correr libremente hacia ambos márgenes (fig. 1)<sup>1</sup>.

Cuando la conjuntiva tarsal se refleja desde el párpado hacia el globo ocular da origen a los fondos

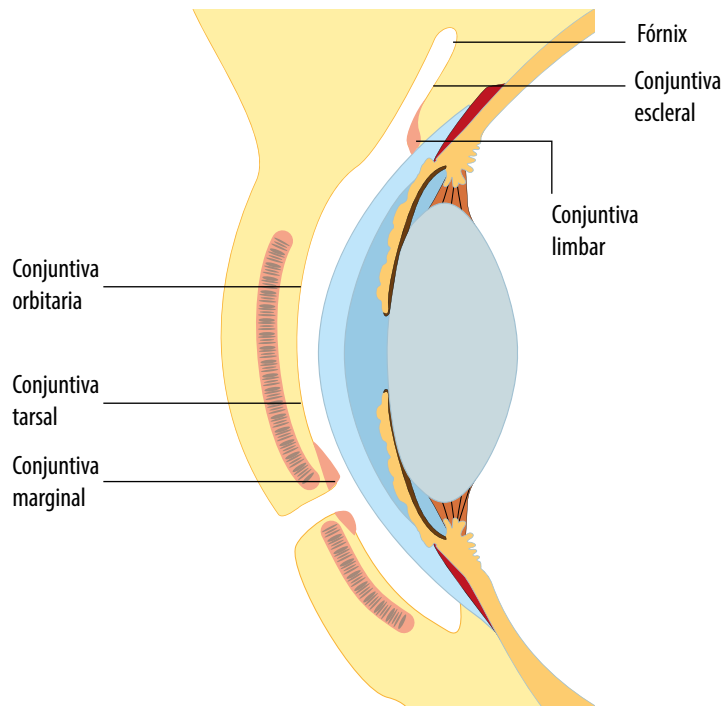


Figura 1. Esquema con las diferentes porciones de la conjuntiva.

de saco: a esta porción de la conjuntiva se la conoce como conjuntiva de los fórnixes y delimita un espacio prácticamente continuo, sólo interrumpido en la parte medial por la plica semilunaris. Existen cuatro fondos de saco: superior, inferior, temporal y nasal.

El fondo de saco superior dista 8 a 10 mm del limbo esclerocorneal, es mayor que el inferior y recibe una expansión de fibras del elevador del párpado superior y del recto superior que le dan sostén. Los conductos de la glándula lagrimal se abren en la parte lateral del fórnix superior. El fondo de saco inferior, distante 8 mm del limbo, recibe una expansión de fibras del recto inferior y de sus expansiones laterales, y constituyen así el ligamento de Lockwood. La contracción de estos músculos tira de la conjuntiva para que se mueva con los párpados y el globo ocular. El fondo de saco externo se encuentra a 14 mm del limbo, es profundo, se adhiere al reborde orbitario externo y se sostiene por fibras del recto lateral o externo que, al mismo tiempo que conservan la posición del fórnix, impiden que la

conjuntiva ocluya el eje visual. Por último, el fondo de saco interno se encuentra a 7 mm del limbo, es el menos profundo y se halla interrumpido por la plica semilunaris y la carúncula.

La plica semilunaris o pliegue semilunar es un repliegue conjuntival que actúa como fórnix invertido; permite la aproximación de los puntos lagrimales hacia el lago lagrimal para facilitar el drenaje, además de facilitar la libre movilidad del globo ocular. Ubicada lateral y parcialmente por debajo de la carúncula, se extiende verticalmente en el ángulo interno y su margen lateral está libre. La carúncula está formada por tejido conectivo fibrovascular cubierto por tejido conjuntival que se asemeja a la estructura descrita de la región perilímbica con un epitelio de 8 a 10 capas, rico en células caliciformes. Se relaciona con fibras provenientes del tendón del músculo recto interno que se insertan en la superficie profunda del pliegue semilunar y la carúncula. Puede tener un esbozo cartilaginoso, sobre todo en la raza negra. Por debajo del pliegue hay un pequeño

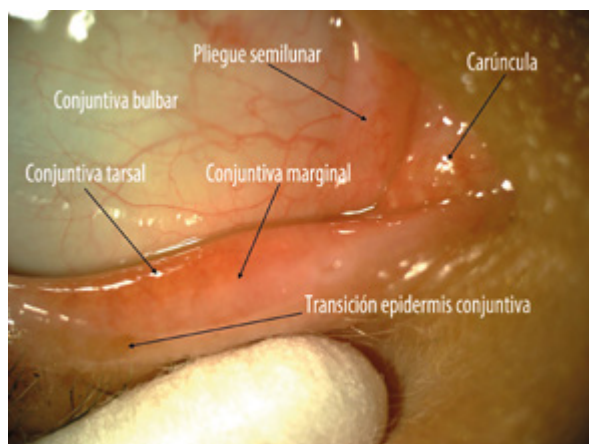


Figura 2. Diferentes porciones de la conjuntiva y la relación del pliegue semilunar con la carúncula.

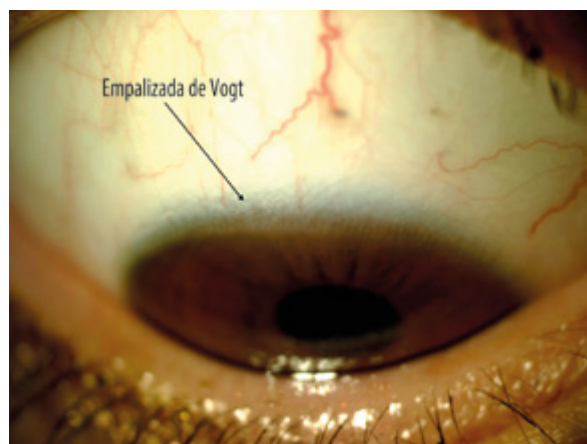


Figura 3. Empalizadas de Vogt, zona donde están las células madre o stem cells.

espacio de aproximadamente 2 mm de profundidad que se aprecia con la mirada en convergencia y que prácticamente desaparece en la mirada lateral.

La carúncula es una excrecencia rosada y ovoide del tamaño de un grano de arroz que se halla en la parte más interna de la hendidura palpebral entre ambos puntos lagrimales, medial a la plica semilunaris. Está recubierta de epitelio escamoso estratificado no queratinizado y contiene elementos tales como folículos pilosos atrofiados, a los que se anexan las glándulas sebáceas y un acúmulo glandular cuya estructura es similar a la de la glándula lagrimal y cuyo orificio de drenaje se abre por detrás de la plica semilunaris<sup>2</sup>.

La conjuntiva, luego de tapizar la cara posterior de los párpados y de reflejarse sobre sí misma en los fondos de saco, se extiende sobre la cara anterior del globo con excepción de la superficie corneal. Esta porción recibe el nombre de conjuntiva bulbar. Es transparente y permite ver el color blanquecino de la esclera que recubre. Se adhiere a la superficie ocular a unos 10 mm del limbo hacia superior, temporalmente lo hace a 12-14 mm, inferiormente a 8-10 mm y a nivel nasal lo hace a 7 mm del limbo esclerocorneal. Su sustancia propia es mucho más laxa porque su unión a los tejidos vecinos es menos firme, lo que la hace muy móvil y le permite deslizarse fácilmente sobre las estructuras adyacentes<sup>3</sup>. Cercano al limbo se aprecian unas delicadas sobre-elevaciones lineales que se irradian hacia la córnea,

pigmentadas o no, denominadas líneas de Vogt que corresponden a las llamadas empalizadas (*palisades*) o crestas epiteliales asociadas a condensación del estroma subconjuntival (fig. 2).

A unos 2-3 mm del limbo el epitelio de la conjuntiva cambia de cúbico a estratificado no queratinizado para luego convertirse en epitelio corneal. A este nivel se encuentran las células germinales o *stem cells*, de gran importancia en el mantenimiento de la estructura de la córnea, pues si desaparecieran ésta se vascularizaría (fig. 3)<sup>4-5</sup>.

La conjuntiva bulbar puede dividirse, a su vez, en dos partes: escleral y pericorneal. La porción escleral se extiende desde el fórnix hasta 3 mm de la córnea; es muy móvil y está separada de la cápsula de Tenon subyacente por tejido subconjuntival y delimita un plano de clivaje fácil de seguir. En este espacio circulan las arterias y las venas conjuntivales posteriores, fácilmente visibles debido a la delgadez y transparencia de la conjuntiva. La porción pericorneal o limbo conjuntival forma un anillo de 3 mm de ancho que circunscribe la córnea. Está estrechamente adherida a la cápsula de Tenon por lo que si se incide a este nivel sólo se encontrará un plano de clivaje fácil de seguir entre el plano conjuntiva-cápsula de Tenon y la esclera.

Las porciones palpebral y bulbar de la conjuntiva delimitan un espacio llamado cavidad conjuntival que permite la movilidad de los párpados y el globo ocular y la circulación de las lágrimas que lo bañan y

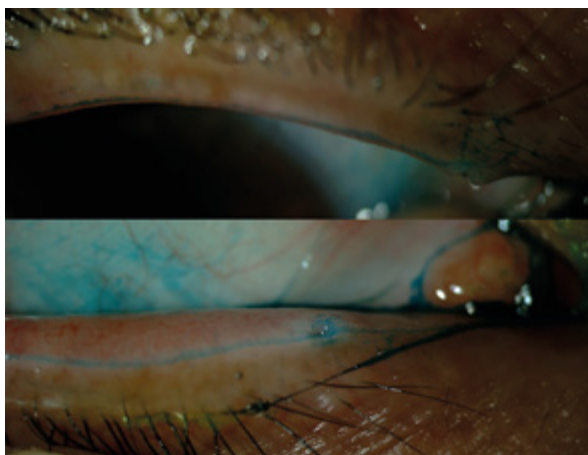


Figura 4. Línea de Marx superior e inferior teñida con verde de lisamina.

lubrican. Cuando como consecuencia de inflamaciones severas esta cavidad conjuntival desaparece parcial o totalmente, tal como ocurre en el simbléfaron, sobrevienen graves alteraciones de la función ocular. La superficie total del saco conjuntival, incluyendo el área que corresponde a la córnea, tiene un promedio de 16 cm<sup>2</sup>.

Esta cavidad conjuntival es casi virtual, no contiene más que una delgada película de lágrima que secretan las glándulas lagrimales principales y accesorias.

Estos tejidos y líquidos están normalmente colonizados por bacterias y hongos, facultativamente patógenos, que se conocen como flora conjuntival y que provienen de la piel o de las vías respiratorias, pues al nacimiento la conjuntiva es estéril y antes de la semana de vida ya presenta una flora muy semejante a la del adulto. Esa flora es similar en ambos ojos y no varía demasiado en las diferentes regiones geográficas del mundo ni en los distintos períodos estacionales. En principio sus componentes no producen reacción inflamatoria alguna salvo que fallen los mecanismos de defensa entre los que se encuentra el barrido mecánico de los párpados, la presencia de lisozima en las lágrimas y de la fracción antimicrobiana no lisozímica de la película lagrimal. Cuando alguno de estos mecanismos se inhibe, se produce la invasión de los gérmenes o la transformación de los saprófitos en patógenos, lo que desarrolla la enfermedad inflamatoria.

## Histología

La conjuntiva está compuesta por un epitelio y la sustancia propia, también llamada corion. El epitelio es cilíndrico, poliestratificado no queratinizado y el número de capas y su morfología se modifica según la localización.

En la zona de transición epidermis-epitelio conjuntival ubicada a nivel del margen posterior de los conductos de desembocadura de las glándulas tarsales, la línea de Marx, pasa abruptamente de un epitelio estratificado queratinizado a uno no queratinizado denominado epitelio malpighiano (fig. 4). Cuando esta línea de Marx crece por delante de las desembocaduras de las glándulas de Meibomio puede generar una disfunción de glándulas obstructiva. Cuando esta línea crece hacia atrás puede generar una epitelio patía de *lid wiper* como se verá más adelante.

La transición al epitelio de la conjuntiva tarsal se realiza en el pliegue subtarsal donde el epitelio pasa de 5 a 2 capas, una basal de células cúbicas y la superficial de células cilíndricas<sup>6</sup>.

En los fondos de saco aparece una tercera capa de células epiteliales y el aspecto es grueso y en forma de columna. A medida que se acerca a la periferia corneal, el número de estratos celulares aumentan a 10 o 15 capas, las células de las capas superficiales se aplanan y adquiere una organización más parecida al epitelio corneal. Este cambio se produce a 2-3 mm del limbo y es a este nivel donde se encuentran las células germinales o *stem cells*<sup>7</sup>.

Las células de la superficie poseen un glicocáliz que tiñe positivamente para glicoproteínas y que es indistinguible de la mucina. Este glicocáliz es el responsable de la humedad de la superficie ocular.

Las células epiteliales se unen a la membrana basal por hemidesmosomas y las células superficiales están unidas entre sí por complejos de unión (zónula ocludens, zónula adherens y mácula adherens) que sellan los espacios intercelulares, confiriéndole al epitelio su carácter de membrana semipermeable: permite el pasaje de moléculas liposolubles y dificulta el paso de las hidrosolubles e iones.

Repartidas por toda la conjuntiva, pero particularmente abundantes en la conjuntiva bulbar y ausentes

en la región pericorneal, se encuentran células caliciformes o *globet cells*. Son células cilíndricas llenas de inclusiones con un núcleo desplazado hacia la base. Se trata de glándulas unicelulares secretoras de mucus que se pueden encontrar de forma aislada o agrupadas en islotes o formaciones con disposición acinosa que se encargan de la formación de la capa mucosa del film lagrimal.

Se encuentran melanocitos en el limbo, fórnix, pliegue semilunar y carúncula y también en el sitio de perforación de los vasos ciliares anteriores, amelanóticos en los caucásicos pero que pueden dar un tinte más oscuro a los individuos más pigmentados.

Mención aparte merecen las células de Langerhans, presentes en el epitelio conjuntival y relacionadas con la serie monocito-macrófago-histiocito. Poseen receptores para el componente Fc de la IgG, C3 y HLA-DR, funcionando así como presentadoras de antígenos, productoras de linfoquinas y prostaglandinas y estimuladoras de linfocitos T. Participan de las reacciones de hipersensibilidad de contacto y rechazo del injerto corneal.

Situadas en la conjuntiva tarsal —en su borde superior— se encuentran las glándulas de Henle, que son invaginaciones de la mucosa en forma de tubos más o menos ramificados que no sobrepasan nunca el nivel del corion.

En la conjuntiva de los fondos de saco se hallan glándulas lagrimales accesorias de Krause y de Wolfring (estas también se encuentran en el borde periférico del tarso) que son las responsables de la secreción acuosa basal, no influenciadas por el sistema nervioso autónomo ya que vuelcan su contenido regularmente durante las 24 horas. Por último también existen unas glándulas llamadas glándulas de Manz —de ubicación paracorneal— que son divertículos de la mucosa sin funciones secretoras definidas.

En cuanto a la sustancia propia o corion, se encuentra por debajo del epitelio y posee mastocitos, linfocitos, plasmocitos y neutrófilos además de diferentes inmunoglobulinas. Ésta tiende a desaparecer en las cercanías del limbo. Se compone de dos capas: una superficial adenoide y una profunda. La capa adenoide es una trama conjuntival fina infiltrada por histiocitos y linfocitos que tienden a agruparse en

capas sobre todo en el borde superior del tarso; ésta está ausente en el recién nacido y se va desarrollando con los años a partir del tercer mes de vida. La capa fibrosa profunda está formada por fibras conectivas y elásticas; está ausente en la conjuntiva tarsal y en las cercanías de la órbita recibe adherencias fibrosas provenientes de las aponeurosis musculares.

## Vascularización

La vascularización está asegurada por las arterias palpebrales y ciliares anteriores. La conjuntiva posee dos territorios arteriales. Uno de ellos procede de las arterias palpebrales superior e inferior provenientes de la oftálmica (rama de la carótida interna) que irriga la conjuntiva palpebral, del fórnix y bulbar. Las palpebrales se extienden por la cara anterior del tarso en una arcada externa periférica y en otra interna situada cerca del borde ciliar. De la arcada externa parten ramas que rodean el borde superior del tarso y descienden por su cara posterior; y de la cara interna, ramas recurrentes que rodean el borde libre y se extienden por la cara posterior del tarso. El conjunto de estos dos sistemas forma un plexo retrotarsal que irriga la conjuntiva tarsal. De la arcada externa también parten ramas para los fondos de saco y ramas ascendentes que rodean el fórnix para pasar a la conjuntiva bulbar. Estas son las arterias conjuntivales posteriores visibles al microscopio en el tejido subepitelial laxo.

Por el otro lado están las arterias ciliares anteriores, ramas de las arterias musculares que van hacia los rectos, también provenientes de la arteria oftálmica, quienes antes de penetrar en el globo ocular y relacionarse con el iris y el cuerpo ciliar, dan lugar a las arterias conjuntivales anteriores que se dirigen hacia adelante hacia el limbo dando ramas anteriores para el plexo pericorneal, ramas recurrentes para la conjuntiva límbica y ramas recurrentes que se anastomosan con las arterias conjuntivales posteriores. Este segundo territorio es el causante de la inyección periquerática, característica en afecciones de la córnea y úvea anterior.

Las venas del territorio palpebral, yuxtaquerático, drenan en las venas palpebrales que acompañan a las

arterias o directamente en la vena temporal superficial o facial. Las venas del territorio ciliar drenan exclusivamente en la oftálmica. Al examinar la conjuntiva con la lámpara de hendidura se pueden observar las venas acuosas descritas por Archer que se ubican cerca del limbo, particularmente del lado nasal.

Los linfáticos se unen en los párpados para terminar todos en los ganglios. El grupo principal drena los tres cuartos externos de la conjuntiva y termina en el ganglio preauricular o parotídeos. El accesorio drena el cuarto conjuntival interno en los ganglios submaxilares. Existen dos sistemas, uno superficial que forma una red bajo el epitelio, y uno profundo que drena al precedente y reside en la capa fibrosa. Se drenan en los colectores situados en los dos cantos.

## Inervación

La conjuntiva está dotada de una sensibilidad exquisita que proviene de la rama oftálmica del trigémino. Las ramas responsables de tal sensibilidad son las ramas nasal, lagrimal, frontal e infraorbitario, este último rama del maxilar superior. Cerca del limbo participan también los nervios ciliares. Las ramificaciones nerviosas sensitivas del lagrimal y frontal van a la región temporal y las del nasal en la región nasal. Los nervios ciliares son los que inervan la zona de la conjuntiva bulbar que rodea a la córnea formando plexos en el epitelio. El infraorbitario, rama del nervio maxilar superior, inerva la parte media del fondo de saco inferior.

La inervación es muy rica a nivel del borde libre, del borde superior del tarso y de la conjuntiva bulbar.

## Fisiología

La conjuntiva juega varios roles importantes: protección, producción y reservorio lagrimal.

Contribuye parcialmente a la formación del film lagrimal a partir de la secreción de las glándulas lagrimales accesorias, responsables de la secreción básica del 10% del material acuoso de la lágrima. Sin embargo, la función secretoria más importante es la producción de mucus por sus glándulas caliciformes, únicas responsables de su elaboración, esencial para

la estabilidad del film lagrimal y transparencia de la córnea. Estas células son numerosas en el fórnix nasal inferior y medio y en la conjuntiva palpebral inferior, son escasas en la conjuntiva bulbar temporal y están ausentes en la zona pericorneal como ya se ha mencionado previamente. Su secreción alcanza un volumen de unos 2.5 microlitros por día. El epitelio conjuntival sintetiza MUC1 mucina que fija el film lagrimal y MUC4 que forma la porción mucosa de la lágrima. Tanto la secreción acuosa como mucosa se producen durante las 24 horas<sup>8</sup>.

Otro papel conjuntival muy destacado es la de protección, que captura, neutraliza y expulsa de forma mecánica pequeños cuerpos extraños hacia la carúncula para luego ser definitivamente expulsados con la excreción de las lágrimas. Esta función protectora es posible por la presencia en su superficie —especialmente en la región palpebral y del fórnix— de un complejo sistema glandular asociado a surcos y criptas de Henle, donde pequeños cuerpos extraños, bacterias y materiales de desecho son secuestrados y cubiertos luego de mucus para ser finalmente eliminados.

El *lid wiper* es esencialmente la única parte del párpado superior que limpia y distribuye las lágrimas a través de la superficie ocular por lo que la conjuntiva tarsal no contacta con la superficie ocular oponente. Sus células están más libremente dispuestas que en un epitelio escamoso y se asume que su mayor contenido de agua permite la resistencia hidrodinámica necesaria para proporcionar un contacto suficiente para la disposición del film precorneal en una capa muy delgada<sup>9</sup>.

Esta función protectora no sólo se cumple de manera mecánica sino que lo hace también biológicamente, controlando la flora microbiana. Su capacidad para luchar contra las infecciones se debe a su gran vascularización, la presencia de células inmunocompetentes capaces de iniciar y participar de la reacción inflamatoria defensiva, y porque su superficie alberga microvellosidades que le permiten atrapar y neutralizar elementos<sup>10</sup>.

La sustancia propia del epitelio conjuntival contiene normalmente numerosas células plasmáticas, linfocitos y neutrófilos. También se ha encontrado IgM, IgG e IgA extracelular en personas sin enfermedad ocular.



Ciertamente en estos tres roles protectores (secretorio, mecánico y biológico) intervienen el barrido de los párpados, la presencia de la lisozima lagrimal y la de la fracción no lisozímica del film. Cuando alguno de estos mecanismos coadyuvantes es inhibido, proliferan los gérmenes y con ellos el desarrollo de la infección.

La cuarta gran función que realiza la membrana conjuntival es la de depósito para las lágrimas. Esta no solamente se cumple en la zona rugosa que está detrás de los párpados y en los fondos de saco (espacio freático) sino que en pacientes con oclusión de las vías lagrimales el tecnecio colocado en el saco conjuntival fue reabsorbido en 15 minutos, lo que no podría explicarse sin una acción de reabsorción de la conjuntiva a partir de la capacidad fagocítica de su epitelio y los grandes espacios intercelulares que frecuentemente quedan entre los desmosomas.

Estas funciones de formación, preservación, distribución, protección, mantenimiento y drenaje del film lagrimal a su vez dependen de muchos otros factores como una adecuada frecuencia de los movimientos palpebrales (parpadeo), una buena tensión de aposición de los párpados sobre el globo ocular, una exacta orientación de los bordes palpebrales y los puntos lagrimales en relación con el ojo, la plica semilunaris y la carúncula, una actividad secretoria acuosa, mucosa y lipídica cuantitativa y cualitativamente normales, y por último un adecuado funcionamiento del sistema de drenaje lagrimal<sup>11</sup>.

Tanto la conjuntiva como el sistema lagrimal participan juntos y armoniosamente, casi como una entidad única, lo que les permite llevar a cabo estas tareas importantes para la conservación de la integridad ocular y la función visual.

Queda por expresar el concepto de que clínicamente la conjuntiva es de gran valor para el cirujano oftalmólogo. Debido a su laxa adherencia, la superficie bulbar se usa corrientemente en la cirugía de glaucoma y su rápida cicatrización asegura el éxito de muchos procedimientos quirúrgicos. Lo mismo puede decirse de la utilización del colgajo conjuntival sobre la córnea dañada o infectada a fin de estimular su cicatrización y preservar su integridad. Tampoco puede olvidarse el trasplante conjuntival autólogo

Tabla 1. Clasificación de *lid wiper* por tinción.

Área lineal	Grado	Severidad
< 2 mm	0	ausente
2-4 mm	1	leve
5-9 mm	2	moderado
10 o más mm	3	severo

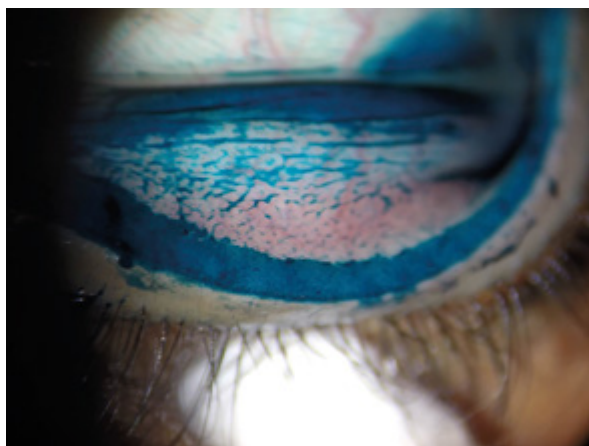
para reparar ampollas filtrantes perforadas o cubrir escleras desnudas durante la cirugía de pterigión.

### Cambios en la línea de Marx y epitelopatía del *lid wiper*

Con el párpado superior evertido (a diferencia de la línea de Marx, la que se puede examinar haciendo mirar al paciente hacia arriba) se puede ver con luz blanca una banda larga y delgada de tejido pálido que se extiende lateralmente desde el canto interno al externo cerca de las pestañas. Cuando el epitelio del *lid wiper* está dañado no es visible bajo luz blanca, pero puede ser develado con la ayuda del filtro de cobalto luego de teñir con colorantes vitales como la fluoresceína, rosa de bengala y verde de lisamina. Existen grados en los que se puede clasificar el *lid wiper* según la severidad de tinción y el área de tinción obtenida (tabla 1).

La epitelopatía del *lid wiper* (LWE) es una alteración del epitelio de esa porción de la conjuntiva marginal del párpado superior que limpia la superficie ocular; se diagnostica mediante tinción vital y se correlaciona con los síntomas del ojo seco y la enfermedad. Es un crecimiento hacia atrás de la línea de Marx. Se sugirió como un indicador temprano sensible de inestabilidad de la película y enfermedad del ojo seco ya que la inestabilidad de la película lagrimal contribuye a la formación de LWE. Se cree que la principal causa de esta asociación es el aumento de la fricción del *lid wiper* con la superficie ocular o la lente de contacto debido a una lubricación inadecuada. La presión del párpado, la composición lagrimal, la viscosidad lagrimal, la textura de la superficie y la velocidad de parpadeo son otros factores que podrían contribuir a su formación (fig. 5).

Se demostró mayor severidad de la longitud de LWE en asiáticos, masculinos y los que tienen un BUT



**Figura 5.** Paciente con *lid wiper* severo (grado 3) teñido con verde de lisamina.

disminuido. El hilo común detrás de estos factores significativos es su papel para influir en la magnitud del esfuerzo de fricción cuando el *lid wiper* interactúa con la superficie ocular, ya que la presión del párpado debido al tono muscular está aumentada en los casos mencionados. Esto explica por qué las personas mayores tienen una tasa más baja de LWE, ya que el envejecimiento está relacionado con la disminución de la presión del párpado debido a la disminución del tono muscular del orbicular y los cambios involutivos de colágeno, elastina y glicosaminoglicano en el párpado. También explicaría por qué se descubrió que las mujeres tienen LWE de menor gravedad ya que se ha encontrado que tienen una tensión del párpado menor que los hombres. Finalmente, podría explicar por qué los asiáticos tenían casi el doble de probabilidades de presentar LWE que quienes no lo son y tienen una mayor gravedad en la longitud y ancho de LWE debido a la anatomía ocular distintiva que poseen, con una mayor herniación de grasa orbitaria y una hendidura palpebral más pequeña que pueden contribuir colectivamente a una mayor presión del párpado<sup>12-14</sup>.

## Referencias

1. Snell RS, Lemp MA. The ocular appendages. En: *Clinical anatomy of the eye*. 2nd ed. New York: John Wiley, 2013, p. 90-131.

2. Bron AJ, Tripathi RC, Tripathi BJ. The ocular appendages: eyelids, conjunctiva and lacrimal apparatus anatomy of the eye and orbit. En: *Wolff's Anatomy of the eye and orbit*. 8th ed. London: Chapman & Hall Medical, 1998, p. 51-72.

3. Duke Elder S, Wybar KC. The conjunctiva. En: *System of ophthalmology*. London: Henry Kimpton, 1961, v. 2.

4. Freeman JA. Globet cell fine structure. *Anat Rec* 1966; 154: 121-147.

5. Freeman JA. Fine structure of the globet cell mucous secretory process. *Anat Rec* 1962; 144: 341-357.

6. Saraux H. La conjuntiva. En: *Anatomía e histología del ojo*. Barcelona: Massin, 1985, p. 73-82.

7. Kessing SV. Investigations of the conjunctival mucin: quantitative studies of the globet cells of the conjunctiva: preliminary report. *Acta Ophthalmol* 1966; 44: 439-453.

8. Inatomi T, Spurr-Michaud S, Tisdale AS, Gipson IK. Human corneal and conjunctival epithelia express MUC1 mucin. *Invest Ophthalmol Vis Sci* 1995; 36: 1818-1827.

9. Knop E, Knop N, Zhivov A *et al*. The lid wiper and muco-cutaneous junction anatomy of the human eyelid margins: an in vivo confocal and histological study. *J Anat* 2011; 218: 449-461.

10. Sacks EH, Wieczorek R *et al*. Lymphocytic subpopulations in the normal human conjunctiva: a monoclonal antibody study. *Ophthalmology* 1986; 93: 1276-1283.

11. Hart, WA. Adler fisiología del ojo: aplicación clínica. Madrid: Mosby Doyma; 1994

12. Efron N, Brennan NA, Morgan PB, Wilson T. Lid wiper epitheliopathy. *Prog Retin Eye Res* 2016; 53: 140-174.

13. Li W, Yeh TN, Leung T *et al*. The relationship of lid wiper epitheliopathy to ocular surface signs and symptoms. *Invest Ophthalmol Vis Sci* 2018; 59: 1878-1887.

14. Yamamoto Y, Shiraishi A, Sakane Y *et al*. Involvement of eyelid pressure in lid-wiper epitheliopathy. *Curr Eye Res* 2015; 41: 171-178.

# ESTUDIOS DE LABORATORIO EN SUPERFICIE OCULAR

María Isabel Márquez, Gabriela Inés Boscaro, Ivana Carolina Boscaro

## Microbioma de la superficie ocular

El estudio de la microbiota habitual de la superficie ocular a través de técnicas de cultivo microbiológico convencional se ha modificado actualmente debido a la utilización de técnicas moleculares, lo que arroja resultados diferentes y más diversos.

Como consecuencia de esto se cambió el término *microbiota* al de *microbioma* ya que no solo contempla el estudio de los microorganismos sino también de sus genes<sup>1</sup>.

Una desventaja importante de las técnicas basadas en cultivos para el estudio de los microorganismos habitantes de la superficie ocular en condiciones normales es que la detección de especies está sesgada significativamente hacia microorganismos de rápido crecimiento que pueden cultivarse con éxito en medios estándares.

La microbiota de la superficie ocular parece tener una estratificación vertical de la composición de las especies.

En un estudio en el que se amplificó el gen 16S rRNA de muestras obtenidas por hisopados de la superficie ocular a diferente presión se obtuvieron diferentes resultados: el hisopado con presión ligera produjo secuencias de especies oportunistas y ambientales, como *Rothia*, *Herbaspirillum*, *Leptothrichia* y *Rhizobium*<sup>2</sup>. Estas bacterias probablemente representan *especies transitorias* en la superficie ocular. En contraste, el uso de un hisopo “profundo”, en el que se aplicó con mayor presión, produjo una abundancia de estafilococos, corinebacterias y especies de proteobacterias que se localizan en la capa mucosa y el epitelio conjuntival

que representan especies residentes en la superficie ocular.

La secuencia profunda del ADN conjuntival reveló un promedio de 221 especies bacterianas con doce géneros más comunes: *Pseudomonas*, *Propionibacterium*, *Bradyrhizobium*, *Corynebacterium*, *Acinetobacter*, *Brevundimonas*, *Staphylococcus*, *Aquabacterium*, *Sphingomonas*, *Streptococcus*, *Streptophyta* y *Methylobacterium*.

La presencia de estas especies sugiere que la microbiota normal juega un papel protector en la prevención de la proliferación de especies patógenas y que las patologías oftálmicas están relacionadas con alteraciones en el microbioma homeostático.

La conjuntivitis o inflamación de la conjuntiva es un término general que se refiere a un grupo diverso de enfermedades/trastornos que afectan principalmente a la conjuntiva. Se clasifica en *no infecciosa* e *infecciosa*, y los virus y las bacterias son las causas infecciosas más frecuentes<sup>3</sup>. La enfermedad también puede clasificarse en hiperaguda, aguda y crónica según el comienzo y la gravedad de la enfermedad.

Los tipos no infecciosos de conjuntivitis incluyen alérgicos, mecánicos/irritantes/tóxicos, inmunomediados y neoplásicos, y estos tipos pueden superponerse.

Según los estudios de laboratorio y los estudios complementarios, sumado a los antecedentes del paciente, sus síntomas y el examen ocular, se podrá determinar la causa de la conjuntivitis.

## Infección viral

La conjuntivitis viral supone hasta el 80% de los casos de conjuntivitis aguda y es más frecuente en el adulto<sup>4</sup>.

Los adenovirus son los agentes causales más frecuentes (65-90% de los casos), le siguen en frecuencia la conjuntivitis por virus herpes simple (VHS) que comprende 1.3% a 4.8%<sup>5</sup>, *Varicela zoster*, *Molluscum contagiosum*.

En la mayoría de los casos el diagnóstico de la conjuntivitis viral aguda es clínico basado solamente en los signos y síntomas de la enfermedad. A pesar de ello se recomienda el uso de herramientas de laboratorio para confirmar la sospecha clínica ya que en diversos estudios realizados mostraron que no siempre el diagnóstico clínico es acertado.

Tal es el caso de Leibowitz y colaboradores quienes compararon la precisión clínica con un estudio de laboratorio en 143 pacientes y mostró que de la presunta conjuntivitis bacteriana apenas el 31% fue cultivo positivo, mientras que de la presunta conjuntivitis viral el 52% dio cultivo positivo para bacterias patógenas<sup>6</sup>. Otro estudio llevado a cabo por Cheung y colegas mostró que en conjuntivitis unilaterales diagnosticadas como adenovirósicas la tasa de diagnóstico erróneo fue del 42% en estos pacientes<sup>7</sup>.

Para realizar el diagnóstico en el laboratorio de adenovirus existen varias técnicas:

### 1. Cultivo celular con inmunofluorescencia confirmatoria (CC-IFA)

Es el método *gold standard* pero debido a la demora en los resultados no es el método de elección<sup>8-9</sup>.

### 2. Detección de antígenos

#### a. Inmunoensayos enzimáticos<sup>10</sup>

- Esta técnica tiene una sensibilidad del 38% que aumenta al 65% si la prueba se realiza en la primera semana y con un 100% de especificidad<sup>11</sup>. Es una prueba fácil de interpretar.

#### b. Inmunofluorescencia directa<sup>11</sup>

- Generalmente toma aproximadamente de 1 a 2 horas la realización del procedimiento y requiere de experiencia en la lectura de los resultados. Tiene una sensibilidad de alrededor del 73% con 100% de especificidad.

### c. Inmunocromatografía<sup>12</sup>

- El procedimiento de prueba dura aproximadamente 15 minutos. Los estudios muestran una sensibilidad del 54% y una especificidad del 97% en comparación con la PCR. Existen algunos métodos de screening rápidos aprobados por la FDA como el AdenoPlus™-RPS ADP (Rapid Pathogen Screening Inc.) que detecta antígeno de adenovirus en lágrimas del paciente, se puede realizar en el consultorio oftalmológico con un tiempo de respuesta de 10 minutos, y tiene una especificidad mayor del 90% y una sensibilidad que oscila entre el 40% y el 93% según los distintos trabajos publicados<sup>13-15</sup>.

### 3. Reacción en cadena de la polimerasa (PCR)

- Por último, la herramienta de laboratorio que se utiliza en la actualidad para el diagnóstico de conjuntivitis viral, principalmente de adenovirus y virus herpes simple (HSV) es la técnica de PCR (llamada así por sus siglas en inglés *polymerase chain reaction*)<sup>16</sup>.

La PCR es una técnica de laboratorio utilizada para amplificar millones de veces una secuencia específica de ADN durante varios ciclos repetidos.

Para ello requiere de temperaturas altas y bajas en los que la secuencia blanco es copiada fielmente. La enzima que se utiliza para este proceso se llama comercialmente taq polimerasa, que puede trabajar a temperaturas muy elevadas ya que proviene de la bacteria *Thermus aquaticus* que vive a altas temperaturas (79°C a 85°C). Para comenzar la copia de la porción de ADN que interesa amplificar deben pegarse los cebadores o *primers* (secuencia corta de ADN) al ADN infeccioso que se supone tiene la muestra a partir de los cuales comienza a sintetizar la enzima polimerasa. Al final de la PCR, para saber si la reacción transcurrió eficientemente, los DNA amplificados (llamados amplicones) se ven a través de una electroforesis en geles de agarosa en

caso de la PCR punto final o con fluorocromos no específicos o *sondas moleculares* en caso de la PCR en tiempo real.

La PCR multiplex es una variante de la PCR que amplifica más de una secuencia específica de ADN utilizando más de un cebador o *primers*<sup>17</sup>. En una conjuntivitis se podría detectar de manera simultánea adenovirus, HSV y *C. trachomatis* a partir de la muestra extraída, lo que es útil para hacer el diagnóstico diferencial. También permite realizar el diagnóstico diferencial de conjuntivitis alérgica, conjuntivitis herpética y conjuntivitis de inclusión por *Chlamydia* y prevenir diagnósticos erróneos, propagación de enfermedades e innecesario uso de antibióticos<sup>18</sup>.

La PCR en tiempo real o PCR cuantitativa (qPCR) es otra variante de la PCR utilizada para amplificar y simultáneamente cuantificar de forma absoluta el producto de la amplificación de DNA<sup>19</sup>.

El principio de la técnica se basa en la PCR punto final, utiliza los mismos ingredientes que la PCR convencional sólo que la forma en cómo se detectan y analizan los productos de la amplificación es diferente. Para poder detectar cada ciclo de amplificación en el termociclador, requiere una sustancia marcada con un fluoróforo que se excita a una determinada longitud de onda. Pero no es suficiente con detectar la amplificación en tiempo real y capturar la fluorescencia de cada muestra, el análisis de la reacción es el paso final para determinar la cuantificación génica.

Para la utilización de la técnica de PCR como herramienta diagnóstica de laboratorio debe tenerse en cuenta que el uso de sustancias tóxicas con frecuencia empleadas en la consulta de oftalmología previo a la toma de muestra como ciertos anestésicos o tinciones con fluoresceína puede tener efectos inhibidores de la PCR, por lo que si estos se emplearon, se recomienda lavar el ojo con solución salina previo a la toma de muestra<sup>20</sup>.

## Infección bacteriana

En la *conjuntivitis bacteriana aguda* los principales gérmenes implicados en el adulto son

*Staphylococcus aureus*, *Streptococcus pneumoniae* y *Haemophilus influenzae*<sup>21</sup>. En pediatría es más frecuente la infección por *H. influenzae*, *S. pneumoniae* y *Moraxella catarrhalis* y están asociadas a infecciones de vías respiratorias altas. También *Streptococcus pyogenes*, enterobacterias y otros bacilos gramnegativos se encuentran entre los microorganismos causales más frecuentes. La microbiota habitual de la piel muchas veces es la fuente de infección en casos de conjuntivitis por *Corynebacterium spp.*

En la *conjuntivitis bacteriana hiperaguda* el agente etiológico fundamental es *Neisseria gonorrhoeae*, que tiene la capacidad de penetrar el epitelio corneal sano<sup>22</sup>. Estos cuadros se hallaban tradicionalmente con más frecuencia en neonatos (*oftalmia neonatorum*), ya que los recién nacidos se infectaban a través del pasaje por el canal de parto. Actualmente debido a los programas de cribado en la mujer embarazada y a la profilaxis oftálmica neonatal en países desarrollados, su incidencia es muy baja y los casos que surgen son adultos jóvenes sexualmente activos infectados con *N. gonorrhoeae* por contacto con secreciones genitales. *Neisseria meningitidis* también está asociada a conjuntivitis hiperaguda, aunque produce cuadros menos agresivos.

En la *conjuntivitis bacteriana crónica* los principales microorganismos asociados son *S. aureus*, *Moraxella lacunata* y las enterobacterias.

El diagnóstico microbiológico de las conjuntivitis bacterianas es fundamental en los casos de conjuntivitis neonatal (es la que se presenta en las cuatro primeras semanas de vida), conjuntivitis graves, recurrentes, refractarias a la medicación o conjuntivitis crónica purulenta.

## Infección por *Chlamydia trachomatis*

*Chlamydia trachomatis* es una bacteria intracelular que causa conjuntivitis aguda. Su ciclo celular es diferente al de otras bacterias ya que la forma en la que se encuentra en el espacio extracelular se denomina cuerpo elemental (CE) y es así como penetra en la célula infecciosa. Allí dentro se diferencia en

el cuerpo reticular (CR), que es la forma replicativa y metabólicamente activa.

*Chlamydia trachomatis* es patógena sólo para el hombre.

Las infecciones por *C. trachomatis* se dividen en tres categorías: tracoma, linfogranuloma venéreo (LGV) e infección oculogenital no invasiva, e incluyen la infección perinatal<sup>23</sup>. El biovar tracoma incluye los serotipos A-C, el biovar linfogranuloma venéreo los serotipos L1-L2-L3 y el biovar de la enfermedad oculogenital no invasiva los serotipos D-K.

El tracoma, que se manifiesta como una conjuntivitis folicular crónica y posterior conjuntivitis cicatricial, es endémico en más de 50 países, especialmente en áreas rurales de África subsahariana<sup>24</sup>. Su transmisión está relacionada con las bajas condiciones higiénicas y ocurre por vía de contacto directo con fómites, contacto con ojos o bien a través de moscas. En zonas endémicas, los niños, y en menor medida las mujeres, son los principales afectados.

La conjuntivitis de inclusión neonatal (infección óculo-genital no invasora) se adquiere a través del canal de parto de madres portadoras de los serovares D-K de *C. trachomatis*. Se caracteriza por ser una conjuntivitis papilar.

La conjuntivitis de inclusión en adultos es una enfermedad de transmisión sexual que se manifiesta como una conjuntivitis folicular crónica e infiltrados del estroma corneal anterior.

Existen varias técnicas diagnósticas que demuestran la presencia de *Chlamydia trachomatis* en la conjuntiva. Hasta finales del siglo XX, el cultivo celular de *C. trachomatis* ha sido el *gold standard* frente al cual se han comparado todas las demás pruebas<sup>25</sup>. Aporta una sensibilidad entre el 70% y el 85% con una especificidad cercana al 100%<sup>26</sup>. Debido a la aparición de nuevos métodos diagnósticos más fáciles de implementar, rápidos y sensibles, el cultivo celular quedó relegado a laboratorios de referencia con utilidad en estudios epidemiológicos y/o forenses.

Actualmente se utiliza la técnica de PCR que aporta mayor rapidez y tiene una gran sensibilidad. Por el momento esta técnica sólo está aprobada

por la FDA para muestras genitales pero tiene buen rendimiento en las oculares<sup>27</sup>.

Otra técnica que se utiliza para la detección de *C. trachomatis* es la inmunofluorescencia directa (IFD), que utiliza anticuerpos monoclonales especie-específicos dirigidos principalmente frente al antígeno MOMP (principal proteína de membrana externa)<sup>28</sup>; es una técnica rápida (30 min), con una especificidad cercana al 100% y la sensibilidad es del 85-90% respecto del cultivo. Entre sus desventajas está el hecho de que requiere de personal entrenado en la visualización microscópica.

La detección de *Chlamydia trachomatis* en una muestra conjuntival es siempre significativa y en estos casos está indicado el tratamiento antibiótico sistémico.

En un estudio realizado en Nepal, en una región endémica de tracoma, se seleccionaron al azar nueve de 49 hogares y demostraron que el tracoma no sólo lo causa *Chlamydia trachomatis* sino que también *C. psittaci* y *C. pneumoniae* están implicadas en esta patología, y quizás pueda ser ésta la causa del fracaso para detectar clamidias entre los casos de tracoma activo, cuando solo se analiza *C. trachomatis*<sup>29</sup>.

### **Toma de muestra conjuntival y conservación**

Desde que se recolecta la muestra hasta que se procesa es fundamental que no se contamine, que no se produzca una proliferación excesiva de microorganismos, ya que el tejido conjuntival no es estéril y que los posibles microorganismos patógenos presentes en la muestra permanezcan viables. Por ello es importante que la muestra sea recogida, transportada y manipulada de manera adecuada.

La muestra de la conjuntiva debe ser representativa del proceso que se estudiará y la cantidad recogida debe ser suficiente para asegurar un examen completo y adecuado. En general las muestras oftalmológicas suelen tener muy poco volumen y que la anatomía de las estructuras oculares no permite el fácil acceso a la toma de muestras y además

son de pequeño tamaño, esto hace que disminuya el rendimiento. Por ello

es fundamental que exista una buena comunicación entre el oftalmólogo y el laboratorio, ya que son los datos clínicos los que guiarán la elección de los medios de cultivo más apropiados y el reparto del escaso volumen de la muestra.

Una vez obtenida la muestra, lo ideal es que sea inoculada directamente en los medios de cultivo correspondientes, caso contrario debe refrigerarse a 4°C (heladera). De esta manera se evitará el crecimiento excesivo de la microbiota acompañante y se mantendrán viables los posibles patógenos.

Como regla general la muestra debe tomarse sin anestésicos y el paciente no debería estar aplicándose ningún colirio con antibiótico (tratamiento tópico). En caso de estar recibiendo antibióticos se recomienda suspender el tratamiento 48 horas antes de la toma de la muestra. Pero en ningún caso se suspenderá el uso de gotas para glaucoma<sup>30</sup>.

Se deberán tomar como mínimo dos muestras de conjuntiva con dos hisopos diferentes: uno se utilizará para cultivos y otro para examen microscópico (fig. 1a).

Se recomienda utilizar hisopos de dacrón (poliéster) (fig. 1b), es decir, los mismos que se utilizan para los exudados uretrales ya que el algodón contiene ácidos grasos naturales que son antibacterianos, en tanto que los hisopos de alginato son tóxicos para virus como el Herpes virus y para Chlamydias. Además los hisopos de dacrón son aptos para el estudio de DNA o RNA microbiano.

Se recomienda la toma de muestra de ambos ojos en paralelo, tanto del sano como del afectado ya que esta metodología ayuda en la interpretación de los resultados al poner en evidencia al posible germen patógeno, ya sea por estar en alto recuento o por la existencia de una especie no hallada en el ojo sano.

#### Técnica para toma de muestra conjuntival

En caso de sospecha de infección bacteriana se debe *pasar sin frotar* el hisopo de dacrón sobre la

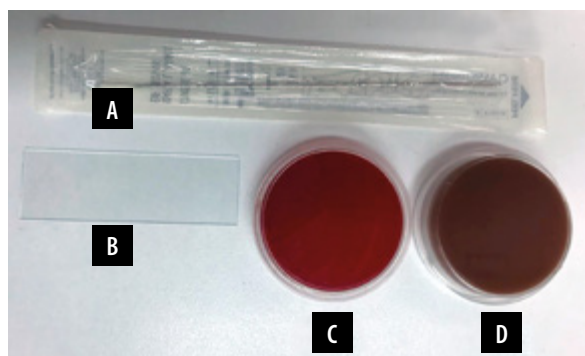


Figura 1. Elementos necesarios para toma de muestra conjuntival.

conjuntiva inferior dos o tres veces en la misma dirección (y no hacia delante ni atrás) desde el ángulo interno —evitar tocarlo— hacia el otro extremo para absorber el material sin frotar<sup>30</sup>.

No se debe tocar el borde del párpado. Si la mucosa está seca, hay que emparar la torunda en solución fisiológica estéril antes de obtener la muestra.

En caso de sospecha de infección por *Chlamydia trachomatis* en un recién nacido la muestra se obtiene al *raspar* la mucosa conjuntival inferior y en el *adulto*, al raspar la conjuntiva inferior y superior luego de la eversión del párpado.

Es importante el raspado de la mucosa conjuntival ya que al ser la *Chlamydia* una bacteria intracelular se deben conseguir también las células.

Antes de tomar las muestras se deben retirar las secreciones oculares con otro hisopo. Luego colocar la muestra en el medio de transporte específico que utilice el laboratorio<sup>31</sup>.

En caso de sospechar infección viral, la muestra se obtendrá por raspado de mucosa conjuntival al igual que para búsqueda de *Chlamydia*, ya que también los virus son microorganismos intracelulares. Luego debe introducirse la muestra en un medio de transporte adecuado para virus.

Durante la toma de la muestra debe evitarse el contacto con el borde del párpado para no arrastrar microbiota colonizante<sup>32</sup>.

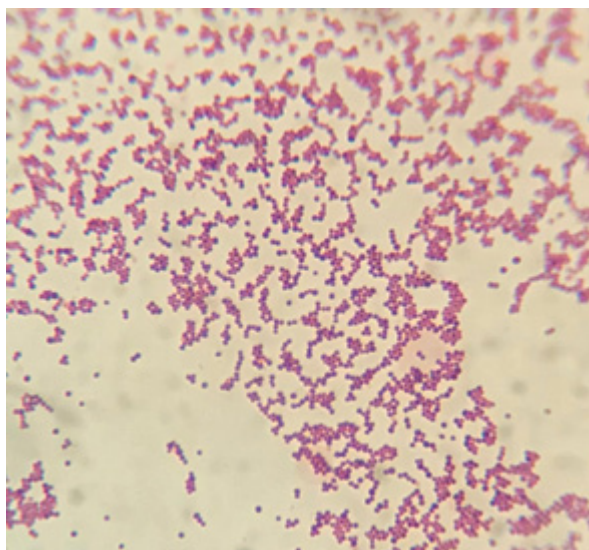


Figura 2. Coloración de Gram. Cocos Gram positivos en tétradas. Aumentos 1000x.

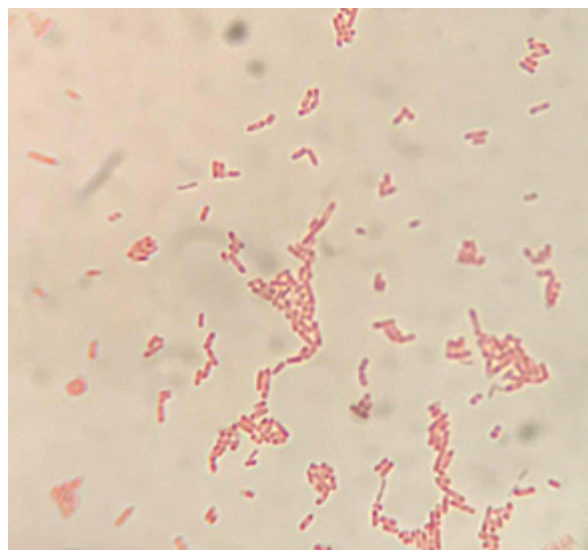


Figura 3. Coloración de Gram. Bacilos Gram negativos. Aumento de 1000x.

### Medios de transporte y recomendaciones

Los medios de transporte consisten en un agar semisólido, que carece de nutrientes pero que contiene agentes reductores cuya función es prolongar la viabilidad de los microorganismos. Los medios de transporte bacterianos más frecuentemente utilizados son el de Stuart y el de Amies. Se recomienda su utilización para muestras en general cuando el tiempo que transcurre desde la extracción hasta su procesamiento en el laboratorio supera las dos horas.

Para la búsqueda de *Chlamydia spp.* los medios de transporte tienen adicionado antibacterianos que varían según la marca comercial (anfotericina B, gentamicina y estreptomina, vancomicina, colistín). Una vez que se inocula la muestra en el medio de transporte puede mantenerse refrigerada a 4°C por no más de 24 horas. Para períodos de conservación superiores hay que mantener a -70°C. También estos últimos medios se utilizan para búsqueda de virus.

Para muestras oftalmológicas específicamente, en las que el volumen es pequeño, lo ideal es que se procesen de manera inmediata sin la utilización de medios de transporte, para

evitar que parte de la muestra quede retenida en el agar que contienen esos medios.

Las muestras conjuntivales, a diferencia de lo que ocurre con otras muestras oftalmológicas (abscesos corneales, humor vítreo/acuoso, etc.), pueden extraerse por un técnico especializado quien realizará la siembra directa en los medios de cultivo.

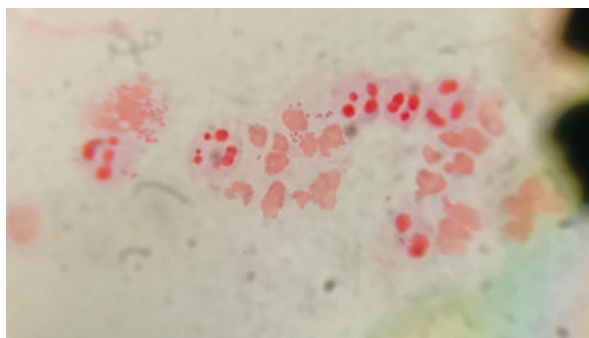
### Examen microscópico directo

#### Tinción de Gram

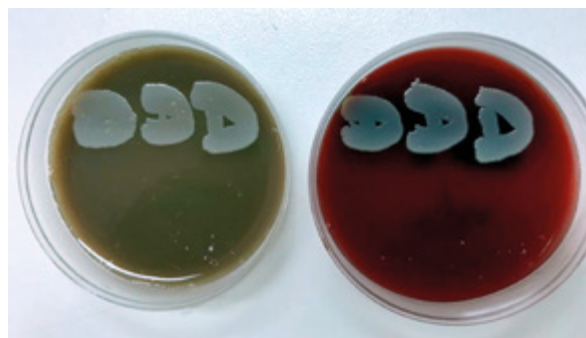
Es la técnica de coloración más sencilla y más útil en microbiología clínica. Fue creada por el médico danés Hans Christian Gram en 1884, quien logró clasificar a las bacterias en Gram positivas y Gram negativas, de acuerdo con la composición de la *pared celular*<sup>33</sup>. Permite visualizar bacterias y la forma que tienen, es decir si son cocos (fig. 2), bacilos (fig. 3), cocobacilos, pleomórficos, filamentosos, entre otros, y permite observar su distribución en el espacio: en racimos, en cadenas, aislados, en diplo, en tétradas, etc.

Es fundamental realizar la coloración de Gram en casos de conjuntivitis hiperaguda y conjuntivitis neonatal (*oftalmia neonatorum*), ya que la evolución





**Figura 4.** Coloración de Gram. Diplococos Gram negativos. Aumento de 1000x.



**Figura 5.** Abundante desarrollo de *Staphylococcus aureus* en muestra conjuntival de ojo derecho (D) y ausencia de desarrollo bacteriano en ojo izquierdo (I).

de la infección puede ser muy rápida y con sólo ver en el microscopio diplococos gramnegativos acompañados de linfocitos polimorfonucleares (fig. 4), estaría indicando la presencia de *Neisseria gonorrhoeae*, la cual deberá ser confirmada posteriormente con el cultivo.

También es importante el resultado de la tinción de Gram en las muestras conjuntivales y palpebrales para evaluar el significado clínico de los aislamientos y descartar microbiota colonizante. La presencia de leucocitos y bacterias intracelulares son indicadores de infección por esos microorganismos<sup>20</sup>.

### Coloración de Giemsa

A través de esta coloración se pueden observar los “cuerpos de inclusión”, que son vacuolas citoplasmáticas que contienen cuerpos elementales (CE) clamidiales. Se ubican por lo general sobre el núcleo y forman el llamado casquete polar nuclear, razón por la cual la conjuntivitis por clamidia se denominó *conjuntivitis de inclusión*<sup>34</sup>.

Halberstaedter y von Prowazek fueron los primeros en identificar los “cuerpos de inclusión” típicos en raspados conjuntivales<sup>35</sup>. Esta coloración también aporta información a partir de la observación de células inflamatorias como son los leucocitos polimorfonucleares presentes en infecciones bacterianas, linfocitos y monocitos característicos de

infecciones virales y eosinófilos asociados a procesos alérgicos.

### Cultivo e interpretación

El cultivo es un método que permite la multiplicación y el desarrollo bacteriano para poder identificar y realizar pruebas de sensibilidad en bacterias de interés clínico.

De acuerdo con el tipo de muestra, el tamaño y el germen que interesa buscar, se elige el tipo de medio de cultivo que se utilizará ya sea un medio sólido, un medio líquido, un medio semisólido como así también un medio enriquecido o uno más selectivo. Los medios de cultivo bacterianos utilizados para muestras conjuntivales son agar agar chocolate (fig. 1c) y sangre de carnero 5% (fig. 1d). Ambos se incuban a 37°C atmósfera con 5% de CO<sub>2</sub>. En caso de sospechar conjuntivitis hiperaguda o en un recién nacido se debe inocular también en medio selectivo para gonococo (agar Thayer Martin) e incubarlo a 37°C en atmósfera con 10% de CO<sub>2</sub>. En caso de sospecha de infección fúngica opcionalmente se puede añadir agar Saboureaud incubado a 25-30°C. Luego de 72 horas de incubación se realiza la lectura de las placas y se observa si hubo o no hubo desarrollo

bacteriano. En caso de ser cultivo positivo, se interpreta el resultado siendo el desarrollo en cultivo de gérmenes como *Staphylococcus aureus* (fig. 5), *Streptococcus pyogenes*, *Streptococcus pneumoniae*, *Neisseria gonorrhoeae*, *Haemophilus influenzae* y enterobacterias siempre significativos, independientemente de su recuento.

Cuando los gérmenes aislados pertenecen a la microbiota habitual (*Staphylococcus coagulasa* negativo, *Corynebacterium spp.*, *Moraxella spp.*) es importante realizar un recuento semicuantitativo de las colonias desarrolladas en el medio de cultivo y comparar la siembra entre el ojo sano y el enfermo, y observar si hay diferencias significativas entre ambos (fig. 5). En situaciones de no infección, el recuento de este grupo de bacterias es bajo, generalmente menos de 10 colonias en la placa de cultivo, mientras que en los casos de conjuntivitis aguda se obtiene un crecimiento confluyente.

## Conjuntivitis alérgica

La alergia ocular consiste en un grupo de enfermedades caracterizadas por inflamación de la conjuntiva ocular, donde se puede encontrar a la conjuntivitis alérgica estacional (CAE) o perenne (CAP), la queratoconjuntivitis vernal (QCV) y la queratoconjuntivitis atópica (QCA).

Afecta aproximadamente al 10% de la población mundial<sup>36</sup> y los más afectados son aquellos enfermos con otras patologías alérgicas. En estos pacientes, los síntomas oculares pueden ser de hasta 60%<sup>37-38</sup>.

### Conjuntivitis alérgica estacional (CAE)

La conjuntivitis alérgica estacional (CAE) es la respuesta de hipersensibilidad más común del ojo<sup>39</sup>, sus síntomas se relacionan con la estación del año y la presencia de aeroalérgenos específicos circulantes<sup>40</sup>. Dentro de sus agentes causales más frecuentes se encuentran los pólenes de árboles, pastos y malezas que presentan una periodicidad botánica<sup>41</sup>.

En este tipo de conjuntivitis ocurre una reacción de hipersensibilidad tipo 1 (mediada por IgE), desencadenada por aeroalérgenos que se unen a receptores específicos de IgE, quienes a su vez se fijan en los mastocitos y provocan su degranulación con la subsecuente liberación de citoquinas y otros mediadores inflamatorios.

### Conjuntivitis alérgica perenne (CAP)

Es la segunda presentación más frecuente de alergia ocular<sup>42</sup>, similar a la CAE, aunque usualmente es más leve o al menos se percibe con una menor intensidad. Al igual que en su homóloga estacional, se desencadena una reacción mediada por IgE que involucra la degranulación de células cebadas y liberación de mediadores proinflamatorios después de la exposición a alérgenos, pero éstos están presentes durante todo el año (ácaros del polvo, epitelio de animales y hongos).

### Queratoconjuntivitis vernal (QCV)

La queratoconjuntivitis vernal es una forma relativamente rara de alergia ocular (0.5%)<sup>43</sup>, afecta principalmente a menores de 15 años<sup>44</sup> con un pico de incidencia de los 11 a los 13 años; suele comenzar antes de la pubertad y por lo general se resuelve al iniciar la tercera década de la vida<sup>45</sup>. Afecta tanto a la conjuntiva tarsal como a la limbar. La primera se relaciona con la presencia de papilas gigantes (7-8 mm) que le dan un aspecto característico de empedrado. En el limbo se pueden encontrar puntos de Horner-Trantas, que se ven como pequeños nódulos gelatinosos, son típicos de la fase activa de la enfermedad y se ocasionan por acumulación de eosinófilos y detritus de células epiteliales<sup>45</sup>.

Tiene un mecanismo de hipersensibilidad tipo I y tipo IV. En la conjuntiva hay un aumento de basófilos, eosinófilos, mastocitos degranulados, células plasmáticas y linfocitos. Las lágrimas muestran niveles altos de IgE e IgG específica para aeroalérgenos y eosinófilos en 90% de los casos<sup>46</sup>.

## Queratoconjuntivitis atópica (QCA)

Es un trastorno inflamatorio, crónico bilateral que involucra los párpados, la conjuntiva y en algunos casos la córnea; si bien la enfermedad puede presentarse en niños, afecta principalmente a adultos de entre 20 y 50 años de edad, con predominio en el sexo masculino<sup>47</sup>. Al igual que en la QCV están implicados mecanismos de hipersensibilidad de tipo I y tipo IV con la activación de linfocitos tipo Th1 y Th2<sup>41</sup>.

### Diagnóstico de alergia ocular en el laboratorio

El diagnóstico de alergia ocular es principalmente clínico, pero existen pruebas de laboratorio que pueden ser útiles para apoyarlo<sup>48</sup>.

La medición de IgE en suero<sup>49</sup> y en lagrimal total<sup>50-51</sup> como así también la observación microscópica de la superficie ocular a través de la técnica denominada citología de impresión son pruebas útiles para el diagnóstico de alergia ocular.

#### Inmunoglobulina E en sangre y en lágrima

Las inmunoglobulinas E (IgE) aisladas por primera vez (1968) por Bennich y Johansson en Uppsala constituyen la quinta clase de las inmunoglobulinas<sup>52</sup>. La actividad reactiva de las IgE se debe a la notable afinidad que las cadenas E tienen con receptores específicos presentes en la membrana de los mastocitos y de los polimorfonucleares basófilos. La liberación de mediadores farmacológicos (por ejemplo, la histamina) está determinada por la interacción de las IgE ligadas a los receptores de membranas con alérgenos inhalados o absorbidos. En las personas atópicas (alta concentración de IgE) los receptores están saturados al 100%. En personas no atópicas (bajas concentraciones de IgE), la saturación alcanza un máximo de un 20%. Normalmente la concentración de IgE es extremadamente baja. Personas con patologías alérgicas (asma, alergia al polen, eczemas) presentan elevadas concentraciones de IgE. Tal concentración es correlativa al grado de inmunestimulación.

Cuanto más son los alérgenos a los cuales el paciente es alérgico y expuesto y cuanto más graves son los síntomas, tanto más elevado es el nivel de IgE.

No siempre bajos niveles de IgE excluyen una etiología de tipo alérgico. Raras veces, en efecto, alergias monovalentes (sensibilidad a un solo alérgeno) se caracterizan por tener bajos niveles de IgE. En estos casos el diagnóstico se puede hacer sólo con ensayos muy sensibles para las IgE.

La determinación de IgE en suero y en lágrima se puede realizar con diversas técnicas de laboratorio ya sea por el método de ELISA (*enzyme-linked immunosorbent assay*)<sup>53</sup>, por el ensayo inmunométrico quimioluminiscente en fase sólida<sup>54</sup> o la inmunocromatografía<sup>55</sup>.

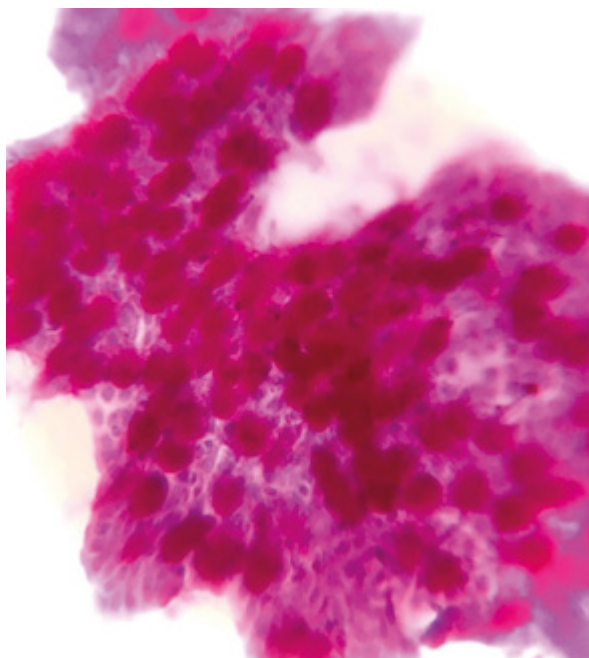
#### Citología de impresión

En condiciones normales, la superficie de la conjuntiva contiene células epiteliales y células caliciformes. Éstas producen diferentes mucinas, algunas de ellas se adhieren a las células epiteliales y otras forman parte de la película lagrimal.

La citología de impresión es un método rápido y no invasivo para obtener células superficiales de la conjuntiva bulbar y palpebral<sup>56</sup>. Es altamente sensible para detectar los cambios patológicos en la superficie de la conjuntiva y de ese modo confirmar el diagnóstico clínico<sup>57</sup>.

Para ello se realiza una impresión en papel de acetato de celulosa de la capa epitelial más superficial de la conjuntiva bulbar y palpebral que luego se colorea con tinción de PAS-hematoxilina y se observa al microscopio con aumento de 400 x. Se utiliza la clasificación de Nelson para valorar el estado de la superficie ocular de los pacientes en función del estado de las células epiteliales, el número de células caliciformes y la presencia o ausencia de células inflamatorias. Se clasifican en cuatro estadios (de 0 a 3):

◆ **Grado 0:** células epiteliales sin atipias con relación núcleo citoplasma normal y densidad de población de células caliciformes normales.



**Figura 6.** Citología de impresión. Hiperplasia de células caliciformes con algunos neutrófilos. Aumento de 400x.

♦ **Grado I:** células epiteliales sin atipias con relación núcleo citoplasma normal y densidad de población de células caliciformes disminuida.

♦ **Grado II:** células epiteliales sin atipias con relación núcleo citoplasma normal y ausencia de población de células caliciformes.

♦ **Grado III:** células epiteliales con queratinización escasa y precoz. Relación núcleo citoplasma alterada. Pérdida total de células caliciformes.

En la conjuntivitis alérgica, los alérgenos (pólenes, ácaros, etc.), se ponen en contacto con la película lagrimal. Por el sistema de barrido de la película lagrimal durante el parpadeo y también por efecto de la gravedad, los alérgenos se depositan en el fondo de saco conjuntival. Este hecho hace que la conjuntiva palpebral inferior sea donde se producen los mayores cambios de la superficie ocular durante el proceso alérgico conjuntival. Como consecuencia los pacientes con alergia ocular presentan eosinófilos e hiperplasia de células caliciformes en la conjuntiva palpebral inferior (fig. 6).

## Referencias

1. Lu LJ, Liu J. Human microbiota and ophthalmic disease. *Yale J Biol Med* 2016; 89: 325-330.
2. Dong Q, Brulc JM, Iovieno A *et al.* Diversity of bacteria at healthy human conjunctiva. *Invest Ophthalmol Vis Sci* 2011; 52: 5408-5413.
3. Azari AA, Barney NP. Conjunctivitis: a systematic review of diagnosis and treatment. *JAMA* 2013; 310: 1721-1729.
4. Marangon FB, Miller D, Alfonso E. Laboratory results in ocular viral diseases: implications in clinical-laboratory correlation. *Arq Bras Oftalmol* 2007; 70: 189-194.
5. Woodland RM, Darougar S, Thaker U *et al.* Causes of conjunctivitis and keratoconjunctivitis in Karachi, Pakistan. *Trans R Soc Trop Med Hyg* 1992; 86: 317-320.
6. Leibowitz HW, Pratt MV, Flagstad IJ *et al.* Human conjunctivitis. I. Diagnostic evaluation. *Arch Ophthalmol* 1976; 94: 1747-1749.
7. Cheung D, Bremner J, Chan JTK. Epidemic kerato-conjunctivitis: do outbreaks have to be epidemic? *Eye* 2003; 17: 356-363.
8. Elnifro EM, Cooper RJ, Klapper PE *et al.* Diagnosis of viral and chlamydial keratoconjunctivitis: which laboratory test? *Br J Ophthalmol* 1999; 83: 622-627.
9. Van Rij G, Klepper L, Peperkamp E, Schaap GJ. Immune electron microscopy and a cultural test in the diagnosis of adenovirus ocular infection. *Br J Ophthalmol* 1982; 66: 317-319.
10. Wiley LA, Roba LA, Kowalski RP *et al.* A 5-year evaluation of the adenoclone test for the rapid diagnosis of adenovirus from conjunctival swabs. *Cornea* 1996; 15: 363-367.
11. Percivalle E, Sarasini A, Torsellini M *et al.* A comparison of methods for detecting adenovirus type 8 keratoconjunctivitis during a nosocomial outbreak in a neonatal intensive care unit. *J Clin Virol* 2003; 28: 257-264.
12. Uchio E, Aoki K, Saitoh W *et al.* Rapid diagnosis of adenoviral conjunctivitis on conjunctival swabs by 10-minute immunochromatography. *Ophthalmology* 1997; 104: 1294-1299.

13. Sambursky R, Trattler W, Tauber S *et al.* Sensitivity and specificity of the AdenoPlus test for diagnosing adenoviral conjunctivitis. *JAMA Ophthalmol* 2013; 131: 17-22.
14. Kam KYR, Ong HS, Bunce C *et al.* Sensitivity and specificity of the AdenoPlus point-of-care system in detecting adenovirus in conjunctivitis patients at an ophthalmic emergency department: a diagnostic accuracy study. *Br J Ophthalmol* 2015; 99: 1186-1189.
15. Sachdev A, Boukouvala S, Ahluwalia H *et al.* Role of the Adenoplus test in refractory, recurrent and clinically undiagnosed conjunctivitis. *Can J Ophthalmol* 2018; 53: 529-532.
16. Waters DL, Shapter FM. The polymerase chain reaction (PCR): general methods. *Methods Mol Biol* 2014; 1099: 65-75.
17. Elnifro EM, Ashshi AM, Cooper RJ, Klapper PE. Multiplex PCR: optimization and application in diagnostic virology. *Clin Microbiol Rev* 2000; 13: 559-570.
18. González-López JJ, Morcillo-Laiz R, Muñoz-Negrete FJ. Adenoviral keratoconjunctivitis: an update. *Arch Soc Esp Ophthalmol* 2013; 88: 108-115.
19. Cooper RJ, Yeo AC, Bailey AS, Tullo AB. Adenovirus polymerase chain reaction assay for rapid diagnosis of conjunctivitis. *Invest Ophthalmol Vis Sci* 1999; 40: 90-5.
20. Díaz López MD, García Garrote F *et al.* *Diagnóstico microbiológico de las infecciones oculares*. 2a. ed. Madrid: Sociedad Española de Enfermedades Infecciosas y Microbiología Clínica, 2019. (Procedimientos de microbiología clínica; 31a).
21. Høvdig G. Acute bacterial conjunctivitis. *Acta Ophthalmol* 2008; 86: 5-17.
22. Lessing JN, Slingsby TJ, Betz M. Hyperacute gonococcal keratoconjunctivitis. *J Gen Intern Med* 2019; 34: 477-478.
23. Abdelsamed H, Peters J, Byrne GI. Genetic variation in *Chlamydia trachomatis* and their hosts: impact on disease severity and tissue tropism. *Future Microbiol* 2013; 8: 1129-1146.
24. O'Brien TP, Jeng BH, McDonald M, Raizman MB. Acute conjunctivitis: truth and misconceptions. *Curr Med Res Opin* 2009; 25: 1953-1961.
25. Galán JC (coord.). *Diagnóstico microbiológico de las infecciones por Chlamydia spp. y especies relacionadas*. Madrid: Sociedad Española de Enfermedades Infecciosas y Microbiología Clínica, 2012. (Procedimientos de microbiología clínica; 44).
26. Black CM. Current methods of laboratory diagnosis of *Chlamydia trachomatis* infections. *Clin Microb Rev* 1997; 10: 160-184.
27. Kowalski RP, Karenchak LM, Raju LV, Ismail N. The verification of nucleic acid amplification testing (Gen-Probe Aptima Assay) for *Chlamydia trachomatis* from ocular samples. *Ophthalmology* 2015; 122: 244-247.
28. Phillips RS, Hanff PA, Kauffman RS, Aronson MD. Use of a direct fluorescent antibody test for detecting *Chlamydia trachomatis* cervical infection in women seeking routine gynecologic care. *J Infect Dis* 1987; 156: 575-581.
29. Dean D, Kandel RP, Adhikari HK, Hessel T. Multiple *Chlamydiaceae* species in trachoma: implications for disease pathogenesis and control. *PLoS Med* 2008; 5:e14
30. Susana Castañón MS. *Manual de procedimientos "toma de muestra"*. Buenos Aires: Laboratorio Bioquímica Ocular, 2010. Documento: C03prg0005, versión: 1 2010. *Inédito*.
31. Black CM. Current methods of laboratory diagnosis of *Chlamydia trachomatis* infections. *Clin Microb Rev* 1997; 10: 160-184.
32. López-Cerero L (coord.). *Diagnóstico microbiológico de las infecciones oculares*. Madrid: Sociedad Española de Enfermedades Infecciosas y Microbiología Clínica 2008. (Procedimientos en microbiología clínica; 31)
33. Gram HCJ, Friedlaender C. *Ueber die isirlirte Färbung der Schizomyceten: in Schnitt- und Trockenpräparaten*. Berlin: Theodor Fischer's Medicinischer Buchhandlung, 1884. (Fortschritte der Medicin; 2).
34. Haller-Schober EM, El-Shabrawi Y. Chlamydial conjunctivitis (in adults), uveitis, and reactive arthritis, including SARA: sexually acquired reactive arthritis. *Best Pract Res Clin Obstet Gynaecol* 2002; 16: 815-828.
35. Prowazek S von, Halberstaedter L. Ueber Zelleinschlusse parasitaerer Natur beim Trachom.

*Arbeiten aus dem Kaiserlichen Gesundheitsamte* 1907; 26: 44-47.

36. Leonardi A, Castegnaro A, Valerio AL, Lazzarini D. Epidemiology of allergic conjunctivitis: clinical appearance and treatment patterns in a population-based study. *Curr Opin Allergy Clin Immunol* 2015; 15: 482-488.

37. Friedlaender MH. Ocular allergy. *Curr Opin Allergy Clin Immunol* 2011; 11: 477-482.

38. Singh K, Axelrod S, Bielory L. The epidemiology of ocular and nasal allergy in the United States, 1988-1994. *J Allergy Clin Immunol* 2010; 126: 778-783.

39. Friedlaender MH. Current concepts in ocular allergy. *Ann Allergy* 1991; 67: 5-10, 13.

40. Bielory L. Allergic and immunologic disorders of the eye. Part II: ocular allergy. *J Allergy Clin Immunol* 2000; 106: 1019-1032.

41. Bielory L. Ocular allergy. *Mt Sinai J Med* 2011; 78: 740-758.

42. Bielory L, Friedlaender MH. Allergic conjunctivitis. *Immunol Allergy Clin North Am* 2008; 28: 43-58

43. Lambiase A, Minchiotti S, Leonardi A *et al.* Prospective, multicenter demographic and epidemiological study on vernal keratoconjunctivitis: a glimpse of ocular surface in Italian population. *Ophthalmic Epidemiol* 2009; 16: 38-41.

44. Leonardi A, Motterle L, Bortolotti M. Allergy and the eye. *Clin Exp Immunol* 2008; 153 Suppl 1: 17-21.

45. Ostler HB. Vernal conjunctivitis. En: *Diseases of the external eye and adnexa: a text and atlas*. Baltimore: Williams & Wilkins, 1993. p. 125.

46. Hodges MG, Keane-Myers AM. Classification of ocular allergy. *Curr Opin Allergy Clin Immunol* 2007; 7: 424-428.

47. Bonini S. Atopic keratoconjunctivitis. *Allergy* 2004; 59 Suppl. 78: 71-73.

48. Rothman JS, Raizman MB, Friedlaender MH: Seasonal and perennial allergic conjunctivitis. En: Krachmer JH, Mannis MJ, Holland EJ (eds.). *Cornea*. 3rd ed. St Louis: Mosby Elsevier, 2011, p. 570-571.

49. Mimura T, Amano S, Funatsu H *et al.* Correlations between allergen-specific IgE serum levels in patients with allergic conjunctivitis in spring. *Ocul Immunol Inflamm* 2004; 12: 45-51.

50. Ballow M, Mendelson L. Specific immunoglobulin E antibodies in tear secretions of patients with vernal conjunctivitis. *J Allergy Clin Immunol* 1980; 66: 112-118.

51. Nomura K, Takamura E. Tear IgE concentrations in allergic conjunctivitis. *Eye* 1998; 12: 296-298.

52. Johansson SG, Bennich HH. The clinical impact of the discovery of IgE. *Ann Allergy* 1982; 48: 325-330.

53. Lequin RM. Enzyme immunoassay (EIA)/enzyme-linked immunosorbent assay (ELISA). *Clin Chem* 2005; 51: 2415-2418.

54. Kricka LJ. Chemiluminescent and bioluminescent techniques. *Clin Chem* 1991; 37: 1472-1481.

55. Mimura T, Usui T, Mori M *et al.* Relation between total tear IgE and specific serum IgE in seasonal allergic conjunctivitis. *Cornea* 2011; 30: 790-795.

56. Nelson JD. Impression cytology. *Cornea* 1988; 7: 71-81.

57. Murillo-López F, Pflugfelder SC: Disorders of tear production and the lacrimal system. En: Krachmer JH, Mannis MJ, Holland EJ (eds.). *Cornea*. St. Louis: Mosby-Year Book, 1997, v. 2, p. 663-686.

# INMUNOLOGÍA APLICADA A LA CONJUNTIVA

Lucía Comastri, Ramiro Adrián Gómez, Carla Salina Indovino

El término “inmunidad” deriva del latín *immunitas* que implicaba la exención de pago de impuestos o la realización de ciertos servicios públicos para determinados individuos en el Imperio Romano<sup>1</sup>. Las células y moléculas responsables de la inmunidad constituyen el sistema inmune y su funcionamiento colectivo y coordinado constituye la respuesta inmune. La memoria inmunológica es uno de los principales componentes de la evolución adaptativa de las especies, que ayuda a los organismos a sobrevivir, por lo que es una característica general de las defensas de los organismos vivientes, incluyendo a vertebrados, invertebrados, plantas, bacterias y archaea<sup>2</sup>.

La inmunidad puede clasificarse en innata o natural, que es aquella donde los mecanismos preceden a la exposición de la infección y permiten una respuesta rápida en horas o días, y adaptativa o adquirida, que es aquella que se desarrolla como respuesta a una infección específica y que aumenta en magnitud y capacidad defensiva con cada nueva exposición al mismo patógeno.

Existen múltiples conexiones entre ambos tipos de respuesta inmune, donde por ejemplo la respuesta innata estimula la respuesta adaptativa a través de la producción de señales de daño como respuesta a la exposición a patógenos y la respuesta adaptativa potencia los mecanismos defensivos de la respuesta innata<sup>2</sup>.

El sistema inmune de cada individuo está diseñado para reconocer lo propio de lo no propio o ajeno, respondiendo para lograr la eliminación de los antígenos ajenos al organismo y manteniendo

una tolerancia a los antígenos propios. Tanto la inmunidad innata como la adquirida ponen en juego mecanismos para prevenir la respuesta contra los antígenos propios y dirigirla contra los ajenos.

En el presente capítulo, se propone un breve resumen de las características, constituyentes y funcionamiento básico del sistema inmune como se lo entiende a la fecha.

## Citoquinas

Las citoquinas son un grupo de pequeñas proteínas con diferentes estructuras y funciones, que juegan un rol importante en la señalización celular. Todas las células del sistema inmune tanto innato como adaptativo producen al menos algunas citoquinas y expresan receptores específicos para citoquinas; éstas actúan como una parte importante de la regulación de la respuesta inmune.

El término citoquinas engloba las interleuquinas, las linfoquinas, las quimoquinas, los interferones y los factores de necrosis tumoral, entre otros<sup>3</sup>.

Las citoquinas juegan un rol importante en el tráfico de células de la inmunidad a lo largo del organismo, en los ciclos de amplificación o inhibición de la respuesta inmune innata y adquirida, en la articulación de la respuesta innata y adquirida y como efectores de la respuesta inmune, entre otros.

La mayoría de las citoquinas actúan de forma parácrina, ejerciendo sus acciones cerca de su célula de origen, aunque en respuestas inflamatorias de gran magnitud puede producirse suficiente citoquina para que alcance la circulación y actúe de manera endocrina.

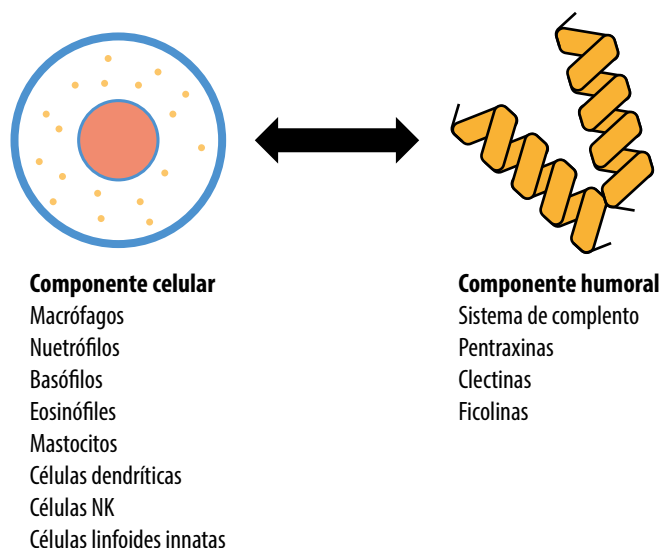


Figura 1. Sistema inmune innato.

Distintas citoquinas pueden tener efectos similares o contrapuestos y algunas tienen efectos específicos y se constituyen en cascadas o circuitos, donde una citoquina modula la producción de otras. Las citoquinas se producen tanto por células del sistema inmune como del adaptativo y participan tanto de la respuesta efectora como en la regulación del sistema.

## Sistema inmune innato

El sistema inmune innato responde de forma casi inmediata a células dañadas y microbios mediante respuestas típicamente estereotipadas. Este sistema cuenta con receptores específicos para estructuras compartidas por grupos de microbios relacionados sin discriminar cada especie microbiana en particular. Los principales componentes de la inmunidad innata son las *barreras físicas y químicas* del organismo (epitelios, químicos antimicrobianos producidos por células epiteliales), los *componentes celulares* que incluyen células fagocíticas como macrófagos y neutrófilos, mastocitos, células dendríticas, células NK (*natural killer*) y otras células linfoides innatas, y *proteínas circulantes* que incluyen el sistema de complemento y otros mediadores de inflamación (fig. 1)<sup>4-7</sup>.

El sistema inmune innato mantiene barreras fisicoquímicas que bloquean el ingreso de los microorganismos en la piel, el tracto gastrointestinal, genitourinario y respiratorio. Si los microorganismos logran penetrar estas barreras, sea por características infecciosas del germen o por daño de la integridad de la barrera, la siguiente línea de defensa son las células de la inmunidad innata que mantienen la infección controlada hasta que la inmunidad adaptativa entra en acción, suscitando respuestas de inflamación o de defensa antiviral. La inflamación es el proceso por el cual los leucocitos circulantes y las proteínas plasmáticas son atraídos al sitio de infección o daño en los tejidos y activados para eliminar la amenaza o las células dañadas. Por su parte, la defensa antiviral inhibe la replicación de los virus y promueve la destrucción de las células infectadas, eliminando así los reservorios del agente viral.

El sistema inmune innato reconoce estructuras moleculares producidas por patógenos microbianos compartidas por múltiples clases de microbios que se denominan patrones moleculares asociados a patógenos (PMAP) o *pathogen-associated molecular patterns* (PAMP, por su sigla en inglés).



Estas estructuras moleculares suelen ser exclusivas de patógenos o más abundantes en ellos que en el huésped e incluyen ácidos nucleicos (ARN de simple cadena y doble cadena que pueden estar en virus en fase de replicación y oligonucleótidos ricos en citosina-guanina no metilados, característicos del ADN de las bacterias), proteínas con características particulares como la iniciación con N-formilmetionina que es típico de la producción bacteriana (como por ejemplo la pilina y la flagelina), complejos de lípidos y carbohidratos constituyentes de la pared celular de microbios pero no de células mamíferas (como el lipopolisacárido y el ácido lipoteicoico) y carbohidratos en forma de oligosacáridos con terminación en residuos de manosa que se encuentran típicamente en glicoproteínas microbianas pero no en las mamíferas (como mananos y glucanos). Estas moléculas comprendidas en los PMAP generalmente son esenciales para la supervivencia de los microbios, lo cual hace más difícil que los patógenos puedan escapar al sistema inmune innato mediante su mutación<sup>8</sup>.

Además de los PMAP, el sistema innato también reconoce moléculas propias del organismo que se producen o liberan por células murientes o dañadas por causas infecciosas, toxinas, químicas, isquémicas o traumáticas (aunque generalmente no por apoptosis), que se denominan patrones moleculares asociados a daño (PMAD) o *damage associated molecular patterns* (DAMP, por su nombre y sigla en inglés). Las alarminas son PMAD específicos ya que son productos normales de las células sanas que al liberarse al medio extracelular por daño alertan sobre él al sistema inmune.

Las células y componentes solubles del sistema inmune innato tienen múltiples receptores para reconocer los PMAP y los PMAD, que se denominan receptores de reconocimiento de patrón (RRP) o *pattern recognition receptors* (PRP, por su nombre y sigla en inglés). Se expresan, entre otros, por los macrófagos y neutrófilos, las células dendríticas, los mastocitos, las células epiteliales y otros tipos celulares residentes de tejidos. Los RRP pueden expresarse en la superficie celular, en el citosol y

en vesículas fagocíticas y al unirse a un PMAP o PMAD activan señales de transducción que promueven funciones proinflamatorias y antimicrobiales en las células. Se estima que el sistema de RRP incluye alrededor de 100 receptores distintos e incluye los receptores tipo Toll (TLR, *toll-like receptors*) que reconocen componentes bacterianos como lipopolisacárido o peptidoglicanos y ácidos nucleicos virales; los receptores tipo Nod (NLR, *NOD-like receptors*) que reconocen peptidoglicanos, cristales intracelulares, productos de daño lisosomales y cambios en las concentraciones de ATP intracelular y de determinados iones; y receptores tipo RIG (RLR, *RIG-like receptors*) que reconocen ARN virales; sensores de ADN citosólicos llamados CDS (*cytosolic DNA sensors*) que reconocen secuencias de ácidos nucleicos bacterianos y virales; los receptores C tipo lectinas (CLR, *C-type lectin-like receptors*) que reconocen carbohidratos y glucanos presentes en bacterias y hongos; y receptores tipo *scavenger* que reconocen diacilglicéridos microbianos. En cuanto a elementos solubles del sistema de inmunidad innata, las pentraxinas (proteína C reactiva), las colectinas, las ficolinas y el sistema de complemento actúan como RRP.

El reconocimiento citosólico de ciertos PMAP y PMAD lleva a la formación de inflamosomas. Los inflamosomas son compuestos multiproteicos citosólicos cuya función es generar formas activas de interleuquina 1 $\beta$  e interleuquina 18, constituidos por sensores (que pueden ser un RRP como NLR por ejemplo), la enzima caspasa-1 y un adaptador. La formación del inflamosoma se produce cuando el sensor detecta productos microbianos en el citosol o cuando detecta cambios en moléculas endógenas o iones que indican la presencia de infección o daño celular. La activación del inflamosoma también produce una forma de muerte celular programada en macrófagos y células dendríticas llamada piroptosis, caracterizada por la liberación de mediadores inflamatorios que incluyen IL-1 $\beta$ , IL-18, TNF, IL-6 e IL-8, lo que lleva a una amplificación de la respuesta inflamatoria que optimiza la destrucción bacteriana<sup>9</sup>.

## ***Componentes celulares***

Los componentes celulares de la inmunidad innata incluyen a los macrófagos. Los macrófagos son células fagocíticas mononucleares residentes en tejido que derivan de los monocitos circulantes. Su función es la de fagocitar microorganismos y células del huésped necróticas o apoptóticas, producir citoquinas para reclutar otras células del sistema inmune innato y adquirido, activar linfocitos del sistema inmune adquirido y promover la reparación de tejidos. Los leucocitos polimorfonucleares como los neutrófilos constituyen la mayor proporción de células blancas circulantes y son los principales responsables de la respuesta inflamatoria aguda. Su función es la de fagocitar microorganismos y productos de células dañadas y cuentan además con gránulos citoplasmáticos que contienen enzimas que les permiten combatir microbios extracelulares. Las células dendríticas son células residentes en los tejidos y presentan más RRP que cualquier otra célula, convirtiéndolas en las más versátiles detectoras de PMAP y PMAD, produciendo grandes cantidades de citoquinas en respuesta a la presencia de microorganismos y moldeando la respuesta de la inmunidad adaptativa como células presentadoras de antígeno. Los mastocitos, basófilos y eosinófilos son células que contienen gránulos con citoquinas preformadas como la histamina y que además tienen capacidad productora de citoquinas participando en la respuesta inmune contra helmintos. Las células NK son células linfoides circulantes, similares a los linfocitos T citotóxicos, cuya función es eliminar células infectadas mediante la producción de granzimas que activan programas de muerte en las células y la producción de interferón- $\gamma$  que potencia la acción de las células fagocíticas. Ya que carecen de receptores típicos de los linfocitos (TCR), la activación o inhibición de las células NK depende del balance de señales activadoras o inhibitorias que reciban de otras células mediante receptores activadores específicos como los receptores DAP, los receptores para la porción Fc de las inmunoglobulinas y receptores C tipo lectina y receptores inhibitorios específicos como los KIR,

que reconocen moléculas del complejo mayor de histocompatibilidad de tipo I; y otras células linfoides innatas (ILC) que son células residentes en barreras epiteliales, similares a los linfocitos pero que carecen del receptor característico de los mismos (TCR). Son células productoras de citoquinas e incluyen las ILC1 que producen IFN- $\gamma$ , las ILC2 que producen IL-5, IL-9 e IL-13 y las ILC3 que producen IL22 e IL-17. Las ILC tienen cierta homología en expresión de factores de transcripción y producción de citoquinas con los linfocitos T (ILC1/Th1, ILC2/Th2, ILC3/Th17) y, al carecer de receptor TCR, su principal estímulo para la producción de citoquinas son otras citoquinas liberadas en el contexto de infecciones y daño celular, siendo cada clase de ILC activada por un conjunto distinto de citoquinas. Las ILC1 participarían de la defensa contra patógenos intracelulares, las ILC2 contra los parásitos helmínticos y las ILC3 contra hongos y bacterias.

## ***Proteínas circulantes***

Las proteínas circulantes que conforman el sistema inmune innato incluyen al sistema de complemento que comprende un conjunto de proteínas plasmáticas que actúan de forma coordinada a través de una cadena proteolítica para opsonizar microbios promoviendo su fagocitosis o su destrucción directa mediante tres vías de activación: la vía clásica que reconoce anticuerpos unidos a la superficie de los microbios o pentraxinas, la vía alterna que es filogenéticamente más antigua y que se activa al reconocer estructuras de superficie de bacterias y es inhibida por estructuras de la superficie celular de los mamíferos y la vía de las lectinas que es activada por las lectinas ligadoras de manosa, unas proteínas plasmáticas que reconocen glicoproteínas y glicolípidos bacterianos. La activación de cualquiera de las vías del complemento, además de producir la opsonización de los gérmenes para facilitar su fagocitosis, actúa reclutando neutrófilos, aumenta la permeabilidad vascular y crea el complejo de ataque de membrana que produce la lisis microbiana. Este sistema de proteínas está regulado por la presencia de proteínas reguladoras que limitan la activación

del sistema y permiten la discriminación entre lo propio y lo ajeno:

- ♦ las pentraxinas, un grupo de proteínas estructuralmente relacionadas que incluye a la proteína C reactiva y al amiloide sérico P entre otras y que reconocen diversas especies de hongos y bacterias mediante el reconocimiento de fosforilcolina y fosfatidiletanolamina. Activan la vía clásica de complemento
- ♦ las colectinas, incluyen a la lectina ligadora de manosa y las proteínas del surfactante pulmonar SP-A y SP-D. Actúan como opsoninas y activan el sistema de complemento
- ♦ las ficolinas, proteínas estructural y funcionalmente relacionadas con las colectinas y tienen un dominio de reconocimiento de carbohidratos<sup>10</sup>.

Las principales citoquinas del sistema inmune innato son tres: el factor de necrosis tumoral alfa (TNF- $\alpha$ , *tumoral necrosis factor*), la interleuquina 1 (IL-1) y la interleuquina 6 (IL-6).

1. El TNF- $\alpha$  es un mediador de la respuesta inflamatoria a bacterias y otros microbios. Se produce principalmente por macrófagos y células dendríticas por reconocimiento de PMAP y PMAD y cuya unión a su receptor específico induce la activación de factores de transcripción como NF- $\kappa$ B y AP-1 o induce apoptosis por activación de la vía de las caspasas.

2. La IL-1, cuya principal isoforma es IL-1 $\beta$ , se produce a través de la formación del inflamosoma por el reconocimiento de PMAP y PMAD, y que al unirse a su receptor específico conllevan la activación de factores de transcripción como NF- $\kappa$ N y AP-1.

3. Finalmente, la IL-6 induce la producción de reactantes de fase aguda por el hígado (proteína C reactiva y otros mediadores solubles de la inmunidad innata), estimula la producción de neutrófilos y modula la actividad de linfocitos T y B. Esta se produce por monocitos, células dendríticas, fibroblastos, células endoteliales y otras en respuesta al reconocimiento de PMAP y a los efectos de IL-1 y TNF- $\alpha$ .

La inmunidad innata cuenta con un cierto grado de memoria inmunológica, denominada inmuni-

dad entrenada (*trained immunity*), que a través de modificaciones epigenéticas maximiza la respuesta de las células del sistema inmune innato frente a reexposición a antígenos previamente encontrados. Los mecanismos para esta memoria incluirían la reprogramación epigenética de precursores hematopoyéticos en la médula ósea que transmiten estas modificaciones a los macrófagos y la selección de clones más o menos específicos de linfocitos NK para algunas cepas virales específicas (por ejemplo, citomegalovirus)<sup>11-12</sup>.

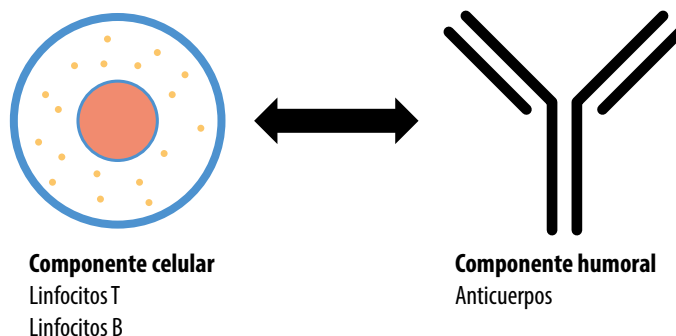
## Sistema inmune adaptativo

El sistema inmune adaptativo está compuesto por unas células específicas, los linfocitos, y por los productos de estas células.

Consiste en una parte denominada inmunidad celular, que es aquella mediada por linfocitos de estirpe T (que maduran en el timo), y una inmunidad humoral mediada por linfocitos de estirpe B (que maduran en la médula ósea, *bone marrow* en inglés) (fig. 2).

A diferencia del sistema inmune innato, el adaptativo presenta una altísima diversidad de receptores que lo vuelven capaz de reconocer antígenos específicos (epitopes) de cada patógeno.

Existen linfocitos específicos para distintos antígenos que se desarrollan en la médula ósea de forma previa e independiente a la exposición a los antígenos y cada clon tiene una especificidad distinta a la de cualquier otro. Cuando un antígeno específico ingresa al organismo éste se une a tal población de linfocitos específica y los activa en un proceso denominado selección clonal, con la consiguiente proliferación de estos linfocitos específicos llamada expansión clonal. Se estima que el sistema inmune adaptativo de un individuo puede discriminar entre  $10^7$  y  $10^9$  epítopes diferentes. Esta habilidad de los linfocitos para reconocer un gran número de antígenos distintos se denomina diversidad y es el resultado de la variabilidad estructural de los sitios ligadores de antígenos de los receptores linfocíticos.



**Figura 2.** Sistema inmune adaptativo.

Cada linfocito presenta un receptor único para un antígeno específico y la unión del antígeno con su receptor específico permite la selección clonal mencionada previamente.

Otra característica del sistema inmunológico adaptativo es la memoria, ya que la exposición a un antígeno específico permite que las exposiciones subsiguientes sean de mayor magnitud, velocidad y calidad. Esta característica ocurre debido a la generación de linfocitos de memoria para ese antígeno específico, lo que le permite al sistema montar respuestas más potentes frente a la exposición reiterada o persistente de un mismo antígeno. Si bien el sistema inmune innato tiene una cierta memoria —tipificada en los últimos años y que utiliza mecanismos diferentes a los de la inmunidad adquirida— esta característica es más prominente en la inmunidad adquirida.

Por último, la última característica distintiva del sistema inmune es la falta de respuesta a antígenos propios, denominada tolerancia. Esta cualidad se sustenta en varios mecanismos, como la eliminación de linfocitos autorreactivos, la inactivación de linfocitos autorreactivos o la supresión de estas células mediante la acción de células reguladoras. La pérdida de la tolerancia conlleva respuestas de autoinmunidad, que pueden resultar en la aparición de enfermedades autoinmunes<sup>2</sup>.

El inicio de la respuesta inmune adaptativa requiere que los patógenos sean capturados y presentados por las células presentadoras de antígenos,

como las células dendríticas de la inmunidad innata, a los linfocitos T vírgenes (aquellos que no han respondido previamente a un antígeno). La activación de estos linfocitos T vírgenes lleva a la expansión clonal para generar una población de linfocitos específicos contra ese antígeno y la posterior diferenciación de los linfocitos activados hacia una forma efectora, que es aquella que lleva adelante los efectos plenos de la respuesta inmune adaptativa y a formas de memoria. Una vez resuelto el estímulo antigénico, la mayoría de las células efectoras muere, disipando así la respuesta inmune, pero deja las células de memoria de vida prolongada listas para una nueva respuesta en caso de reexposición al antígeno.

Los linfocitos T llevan adelante la inmunidad celular, reconociendo antígenos proteicos presentados por un complejo celular de las células huésped, denominado complejo mayor de histocompatibilidad. Por tanto, los linfocitos T no responden a antígenos solubles. Existen múltiples subpoblaciones de linfocitos T: los mejor caracterizados son los linfocitos T de ayuda (*T helper*) que median la mayoría de sus acciones a través de la secreción de citoquinas, y los linfocitos T citotóxicos, que producen moléculas que destruyen otras células. Existen otros linfocitos T, denominados linfocitos T reguladores, cuya función principal es la de inhibir la respuesta inmune.

Pueden distinguirse distintas clases de linfocitos T de acuerdo con la expresión de proteínas de

superficie específicas como los linfocitos CD4+ y los linfocitos CD8+. Algunos linfocitos CD4+ producen citoquinas que reclutan leucocitos y estimulan la producción de sustancias microbicidas, otros producen citoquinas que estimulan a las células B a producir anticuerpos del tipo IgE y activan a los eosinófilos, ayudando en la inmunidad contra parásitos demasiado grandes para ser fagocitados y otros se convierten en células reguladoras. Los linfocitos CD8+ destruyen células que contienen microbios en el citoplasma, como virus, o que expresen antígenos tumorales reconocidos como extraños. Existen subpoblaciones minoritarias de linfocitos T como los linfocitos T *natural killer* (NKT), los linfocitos T invariantes asociados a mucosas (MAIT) y los linfocitos T  $\gamma\delta$ , todos ellos con receptores TCR con muy baja diversidad que ya fueron descritos en la sección de inmunidad innata<sup>13</sup>.

La activación de los linfocitos T vírgenes ocurre principalmente en órganos linfoides secundarios (ganglios linfáticos, bazo, tejido linfoide asociado a mucosas) donde los linfocitos vírgenes circulan y pueden encontrar antígenos presentados por células dendríticas. El reconocimiento del antígeno específico de su receptor (TCR) conlleva la inmovilización del linfocito T y su posterior activación y expansión clonal en un ciclo de retroalimentación finamente calibrado entre los linfocitos y las células dendríticas. Luego de proliferar los linfocitos T vírgenes se diferencian en linfocitos efectores y migran fuera del tejido linfoide secundario hacia los sitios de inflamación. Los linfocitos T efectores CD4+ se subclasifican de acuerdo con sus perfiles de producción de citoquinas y funciones en linfocitos Th1, Th2, Th17 y Tfh<sup>13</sup>.

Las citoquinas características que definen las subpoblaciones de linfocitos T CD4+ son el interferón- $\gamma$  (IFN- $\gamma$ ) para las células Th1, la IL-4, IL-5 e IL-13 para las Th2 y la IL-17 e IL-22 para las Th17. Las citoquinas producidas por cada subtipo determinan sus funciones efectoras y algunas de las citoquinas producidas por cada subtipo pueden estimular su desarrollo e inhibir el de otros subtipos de linfocitos T CD4+, amplificando así su respuesta específica mediante el proceso denominado polarización. El

reconocimiento de distintos gérmenes por las células dendríticas produciría distintas señales de activación en los linfocitos, condicionando la respuesta hacia el subtipo de linfocito T CD4+ efector más apropiado. La producción de los distintos perfiles de citoquinas depende de la expresión de factores de transcripción específicos de cada subtipo. No obstante, existen linfocitos que producen citoquinas de más de un subtipo específico y existen otros que producen únicamente algunas de las citoquinas características y aún no se ha determinado si estas son estadios intermedios del proceso de polarización de respuesta T o bien si son subpoblaciones específicas (por ejemplo, Th9, Th22, etc.). Es sabido que algunos linfocitos T efectores pueden migrar de un subtipo a otro de acuerdo con los cambios en las condiciones de activación<sup>14</sup>. Una parte de los linfocitos CD4+ que se activan en los órganos linfoides secundarios no los abandonan sino que migran hacia folículos linfoides dentro de estos donde interactúan con los linfocitos B para producir anticuerpos y estos se denominan linfocitos Th foliculares (Tfh).

La diferencia de linfocitos hacia un fenotipo Th1 es comandada principalmente por las citoquinas IL-12 e IFN- $\gamma$  y ocurre en respuesta a microbios que activan células dendríticas, macrófagos y células NK en respuesta a varias bacterias y parásitos intracelulares, por virus y por antígenos proteicos administrados con adyuvantes. Varios microbios inducen la producción de IFN- $\gamma$ , que además de estimular la respuesta Th1 induce la producción de IL-12 dando así una retroalimentación positiva en torno a la polarización Th1. Los linfocitos T CD4+ Th1 secretan a su vez IFN- $\gamma$  con la consiguiente amplificación de la respuesta y la inhibición de la diferenciación Th2 y Th17. El IFN- $\gamma$  y la IL-12 estimulan este tipo de respuesta por la activación de los factores de transcripción T-bet, STAT1 y STAT4. La principal función de los linfocitos Th1 es la activación de macrófagos y el principal mediador de los efectos de esta respuesta es el IFN- $\gamma$  que induce la activación clásica de los macrófagos (M1) y su producción de citoquinas como TNF- $\alpha$  e IL-1, quimoquinas, prostaglandinas, factor acti-

vador de plaquetas y leucotrienos. El IFN- $\gamma$  también induce la expresión de proteínas que mejoran la presentación antigénica y la activación T y promueve el cambio de subclases de anticuerpos tipo Inmunoglobulina G en los linfocitos B. Las células Th1 también producen TNF- $\alpha$  y quimoquinas como mediadores importantes de la respuesta inmunológica.

La diferenciación hacia un fenotipo Th2 de los linfocitos T CD4+ participa de un sistema diferente de defensa, donde los eosinófilos y los mastocitos juegan un rol preponderante y es especialmente importante para erradicar parásitos helmínticos y otros microbios de las mucosas, y tiene un rol importante en los procesos de alergia. La diferenciación Th2 ocurre en respuesta a antígenos helmínticos y alérgenos y se estimula por la IL-4 mediante la activación del factor de transcripción STAT6, que a su vez induce la expresión del factor de transcripción GATA-3 y este último estimula la producción de las citoquinas típicas de la respuesta Th2, la IL-4, IL-5 e IL-13 y bloquea la diferenciación Th1 mediante la inhibición de la expresión del receptor de IL-12. Los linfocitos T CD4+ Th2 estimulan reacciones mediadas por eosinófilos, inmunoglobulina E y mastocitos que sirven para erradicar infecciones parasitarias y promover la reparación de tejidos. Este tipo de respuesta encuentra su explicación en que los parásitos helmínticos son demasiado grandes para ser fagocitados y son más resistentes a los mecanismos microbicidas de los neutrófilos y macrófagos que las bacterias y los virus.

La IL-4 es la principal citoquina de la respuesta Th2 y es tanto inductora como efectora de esta respuesta. La IL-4 estimula:

- ◆ el cambio de isotipo de las inmunoglobulinas hacia IgE e IgG4 en los linfocitos B
- ◆ la diferenciación de linfocitos T CD4+ vírgenes hacia un fenotipo Th2
- ◆ la activación alternativa de los macrófagos (M2) que los lleva a un fenotipo productor de citoquinas que limitan la inflamación y favorecen la cicatrización y la fibrosis
- ◆ la peristalsis del tracto gastrointestinal

◆ el reclutamiento de eosinófilos mediante la expresión específica de moléculas de adhesión y quimoquinas.

La IL-13 es una citoquina estructuralmente relacionada con IL-4 y muchas de sus funciones se superponen, como el cambio de isotipo de las inmunoglobulinas, el reclutamiento de eosinófilos y la activación alternativa de macrófagos (M2). La IL-13 tiene algunas acciones específicas como la estimulación de la producción de moco en las células epiteliales de la vía aérea. La IL-5 es una citoquina con efecto sobre los eosinófilos, induciendo su crecimiento, diferenciación y activación, que les permite destruir a los helmintos mediante la liberación del contenido de sus gránulos específicos.

La diferenciación hacia un fenotipo Th17 tiene como finalidad principal el reclutamiento de neutrófilos hacia sitios de infección e inflamación y se produce en respuesta a la producción de IL-6, IL-1 e IL-23 por las células dendríticas al reconocer bacterias y hongos y por el TGF- $\beta$  (paradójicamente, una citoquina típicamente antiinflamatoria) y se inhibe por IFN- $\gamma$  e IL-4. La diferenciación Th17 depende de la expresión de los factores de transcripción ROR $\gamma$ t y STAT3. Los linfocitos T CD4+ Th17 son especialmente abundantes en las mucosas, particularmente en el tracto gastrointestinal, y allí su desarrollo estaría en relación con la microbiota específica. La mayoría de las acciones de la respuesta Th17 son mediadas por IL-17, que induce el reclutamiento de neutrófilos y monocitos a los sitios de inflamación mediante la producción de citoquinas y quimoquinas, estimula la producción de neutrófilos mediante la inducción del factor estimulador de colonias de granulocitos (G-CSF, *granulocyte colony-stimulating factor*) y estimula la producción de sustancias antimicrobiales como las defensinas. Otra citoquina importante de esta respuesta es la IL-22, que estimula la función de barrera de los epitelios estimulando reacciones de reparación y producción de péptidos antimicrobianos y contribuye a la respuesta inflamatoria estimulando la producción de quimoquinas epiteliales. El principal rol de la respuesta Th17 es destruir bacterias extracelulares y hongos a través de la inflamación mediada por neutrófilos.

Por su parte, los linfocitos T CD8+ se diferencian en **linfocitos T citotóxicos** cuya función es destruir células infectadas o tumorales<sup>15</sup>. Las células CD8+ vírgenes requieren activarse y proliferar para poder generar una cantidad suficiente de linfocitos T citotóxicos que les permitan destruir a las células blanco que reconocen de forma específica mediante la liberación de productos proteicos contenidos en sus gránulos, como las perforinas y las granzimas, y además producen citoquinas como el IFN- $\gamma$  y en algunos casos IL-17. La diferenciación de linfocitos vírgenes a T citotóxicos depende de la expresión de los factores de transcripción T-bet (que también participa de la respuesta Th1) y eomesodermin. La activación de los linfocitos CD8+ requiere de la presentación de los antígenos a través del complejo mayor de histocompatibilidad de tipo I (CMH I), con lo cual requiere de la participación de células dendríticas específicas que fagocitan células infectadas o tumorales que realizan un proceso denominado presentación cruzada. La destrucción de células por los linfocitos T CD8+ citotóxicos requiere el reconocimiento de secuencias peptídicas específicas presentadas por el CMH tipo I que coincidan con el reconocido por el linfocito virgen CD8+ original que activó la respuesta, por lo que el proceso de destrucción es altamente selectivo. Estos linfocitos expresan también receptores tipo KIR similares a los presentes en las células NK que mediarían señales inhibitorias que evitarían la destrucción de células normales. La acción de los linfocitos CD8+ citotóxicos se lleva adelante mediante la secreción de granzimas, que son proteínas con actividad de serino-proteasas que inducen apoptosis mediante la activación de la vía de las caspasas, y de perforina, que es homóloga al componente C9 del sistema de complemento de la inmunidad innata. La perforina produce poros en la membrana celular y su principal función es facilitar el ingreso de las granzimas a las células huésped. Además, existen mecanismos adicionales de citotoxicidad como la expresión de FasL por las células CD8+ citotóxicas que activa la vía de Fas-FasL al unirse al receptor Fas expresado por varios tipos celulares y culmina

con inducción de apoptosis mediante la activación de la vía de las caspasas.

En la inmunidad humoral, los linfocitos B reconocen antígenos específicos y proliferan y se diferencian en plasmocitos que secretan diferentes clases de anticuerpos<sup>16</sup>. Cada linfocito B expresa un receptor para un antígeno específico (BCR) que puede corresponder a una proteína, un polisacárido, un lípido o a pequeñas moléculas y requiere de señales activadoras específicas de linfocitos T CD4+ para poder desarrollarse. Cada plasmocito secreta anticuerpos con la misma especificidad antigénica que su receptor específico que reconoció originalmente el antígeno y a partir de señales de linfocitos T se produce una mejoría continua en la calidad de anticuerpos denominada maduración de afinidad. Los anticuerpos ejercen varias funciones, como la neutralización directa de microbios antes de que puedan establecer la infección, actúan facilitando la fagocitosis de los microbios por células fagocíticas (opsonización) y activan el sistema de complemento. Las células de memoria B tienen vidas medias de muchos años y producen de forma continua anticuerpos incluso sin la presencia del germen ofensor, confiriendo de esa manera inmunidad prolongada frente a nuevas exposiciones.

Existen tres subtipos principales de linfocitos B:

1. los linfocitos B foliculares
2. los linfocitos B de la zona marginal
3. los linfocitos B-1.

Los linfocitos B foliculares son el subtipo más prevalente, expresan receptores contra diversos antígenos y producen anticuerpos de alta afinidad contra dichos antígenos. Los linfocitos B-1 y los linfocitos de la zona marginal tienen distribución acotada dentro del organismo y producen anticuerpos con una diversidad muy limitada.

## Tolerancia

Durante el desarrollo de los receptores específicos de células T y B (TCR y BCR) el re-arreglo de epítopes es aleatorio y no depende de cuáles son propios y cuáles son ajenos, por lo que se produ-

cen de forma indefectible linfocitos que reconocen antígenos propios.

El sistema inmune adaptativo pone en juego mecanismos específicos para el desarrollo de tolerancia antígeno específica para evitar que estos linfocitos reaccionen contra el propio organismo.

Así mismo, estos mecanismos pueden ponerse en marcha para desarrollar una respuesta de tolerancia a antígenos externos presentados bajo condiciones tolerogénicas<sup>17-20</sup>.

Cualquier antígeno puede ser inmunogénico o tolerogénico, depende de múltiples factores que influyen en el desarrollo de la respuesta inmune específica. La tolerancia central es aquella que se desarrolla en los linfocitos inmaduros dentro de los órganos generadores de linfocitos (médula ósea y timo) mientras que la tolerancia periférica se lleva adelante sobre linfocitos maduros en sitios periféricos. Mientras los linfocitos están madurando en el timo o la médula ósea pueden encontrar antígenos en estos órganos que suelen ser antígenos propios que pueden expresarse por las células del timo o traerse a través de la circulación sanguínea. La tolerancia central se ocupa de seleccionar linfocitos que no respondan contra esos antígenos. Para aquellos antígenos que no se presentan en estos órganos linfopoyéticos los mecanismos de tolerancia periférica permiten controlar los linfocitos autorreactivos que podrían haber escapado a los mecanismos de tolerancia central.

Los linfocitos T tienen una fase de inducción de tolerancia central en el timo, donde las células que reconocen antígenos propios con alta avididad son destruidas en un proceso denominado delección o selección negativa y aquellas que lo hacen con una avididad intermedia pueden convertirse en linfocitos T reguladores que abandonan el timo e inhiben la respuesta inmune contra antígenos propios de forma antígeno específica. El timo presenta proteínas ubicuas y las células epiteliales medulares del timo tienen la capacidad de expresar proteínas comúnmente expresadas en

otros tejidos específicos mediante la proteína reguladora de autoinmunidad (AIRE, *autoimmune regulator protein*). En ausencia de esta proteína muchos antígenos específicos no se expresan en el timo, por lo que linfocitos T autorreactivos pueden escapar a la circulación periférica desarrollando autoinmunidad.

La tolerancia periférica T consiste de tres mecanismos: que son la anergia, la supresión y la delección, esta última llevada a cabo mediante inducción de apoptosis. La anergia o falta de respuesta se produce cuando un linfocito T CD4+ maduro encuentra su antígeno específico pero no recibe señales específicas de coestimulación (B7-1, B7-2), convirtiéndose entonces es un linfocito quiescente, no funcional, con una sobrevivencia de algunos días o semanas.

La supresión se lleva adelante por la acción de proteínas específicas que dan señales inhibitorias a los linfocitos, incluyendo CTLA-4 y PD-1, y por la acción de linfocitos T reguladores. CTLA-4 actúa como un inhibidor competitivo del CD28, ya que ambos se unen a B7-1/B7-2 pero CTLA-4 lo hace con mayor afinidad, disminuyendo por tanto la cantidad de B7 que puede unirse a CD28 lo que lleva a la ausencia de la señal de coestimulación necesaria para la activación linfocítica. PD-1 es un receptor expresado por los linfocitos T activados, que al unirse a sus ligandos PD-L1 y PD-L2 expresados por las células presentadoras de antígeno conduce a la inhibición de las señales del receptor TCR y las señales de coestimulación, llevando a la inactivación del linfocito. Los linfocitos T reguladores —o Tregs— expresan CD25 (receptor de IL-2), el factor de transcripción FoxP3 y altos niveles de CTLA-4. Una de las fuentes de Tregs es el timo, donde células T autorreactivas pueden convertirse en Tregs naturales dirigidos típicamente contra autoantígenos, y la otra es a partir de los órganos linfoides periféricos, donde las células T vírgenes pueden convertirse en Tregs periféricos o inducibles dirigidos contra antígenos propios o ajenos al organismo mediante la acción del TGF- $\beta$  que induce la expresión de FoxP3.



Los Tregs inhiben la función estimuladora de las células presentadoras de antígeno mediante CTLA-4, compiten por la IL-2 circulante ya que tienen mayor afinidad que otros linfocitos efectores por lo que impiden a estos otros proliferar y producen citoquinas inmunosupresoras como IL-10 y TGF- $\beta$ . El TGF- $\beta$  inhibe la proliferación y funciones efectoras de linfocitos T y neutrófilos e inhibe la activación clásica de macrófagos, pero induce la expresión de FoxP3 dando así lugar al desarrollo de Tregs periféricos y en contexto de presencia simultánea de citoquinas proinflamatorias induce la diferenciación a linfocitos Th17. Además, el TGF- $\beta$  induce el cambio de isotipo en linfocitos B a IgA y promueve la reparación tisular estimulando la síntesis de colágeno por macrófagos y fibroblastos. La IL-10 inhibe macrófagos y células dendríticas activadas, inhibe la producción de IL-12 con la consiguiente disminución de la respuesta Th1 e inhibe la expresión de moléculas CMH II y de señales de coestimulación en células presentadoras de antígeno, teniendo así un rol importante en la regulación tanto de la respuesta inmune innata como de la adquirida.

Los linfocitos B también tienen una fase central de tolerancia que se lleva adelante en la médula ósea, donde los linfocitos B inmaduros que reconocen antígenos propios con alta afinidad cambian su especificidad o son destruidos. El cambio de especificidad se realiza mediante el proceso de edición de receptor, donde la activación de los genes RAG1 y RAG2 produce un re-arreglo en las cadenas de inmunoglobulina para crear un receptor BCR con una nueva especificidad. Si la reedición de receptor falla, los linfocitos B son removidos mediante la inducción de apoptosis. Los linfocitos B que reconocen autoantígenos pero con baja afinidad entran en un estado de anergia. La tolerancia periférica de linfocitos B se lleva a cabo en los tejidos periféricos e involucra a linfocitos B maduros y se lleva adelante por anergia si el linfocito B reconoce un autoantígeno pero no recibe señales de coestimulación por linfocitos T y estos pueden ser removidos por apoptosis ya que los linfocitos B anérgicos

requieren mayores niveles de factores tróficos como el BAFF o el BLys para sobrevivir que los linfocitos B normales.

## Hipersensibilidad

La hipersensibilidad es una respuesta inmune inapropiada que produce una reacción exacerbada a antígenos con el consiguiente daño al organismo.

La aparición de este tipo de respuestas suele requerir la exposición previa al antígeno en cuestión, excepto para algunas respuestas mediadas por fenómenos químicos o físicos. De acuerdo a su mecanismo, pueden clasificarse en 4 tipos y estas incluyen fenómenos incluidos tanto en el espectro de la alergia como de la autoinmunidad<sup>21</sup>.

La hipersensibilidad de tipo I es la alergia o atopia y es mediada por IgE, eosinófilos y mastocitos; la hipersensibilidad de tipo II está mediada por la producción de inmunoglobulinas de isotipos IgM o IgG por los linfocitos B que conllevan la activación de macrófagos, células NK y del sistema de complemento; la hipersensibilidad de tipo III está mediada por el depósito de inmunocomplejos, constituidos por grandes acúmulos de IgM o IgG unidas a sus antígenos específicos que no pueden ser depurados por el sistema inmune y llevan a la activación del sistema de complemento por la vía clásica en los sitios de depósito; por último, la hipersensibilidad de tipo IV es linfocitos T CD4+ y CD8+, típicamente a través de una respuesta Th1 antígeno específica.

La hipersensibilidad es un claro ejemplo de fallas en la regulación del sistema inmune, donde los mismos mecanismos que resultan virtuosos para proteger al organismo de agentes externos se vuelven en su contra al reaccionar de formas anómalas contra antígenos propios o ajenos.

## Respuesta inmune

Luego de haber dado cuenta de los componentes del sistema inmune, se ofrece un vistazo general a su funcionamiento coordinado. Cuando un ger-

men logra superar las barreras físicas y químicas del organismo (epitelios, mucosas, secreciones mucosas, ácidos locales y sustancias peptídicas antimicrobianas), el primer paso de respuesta es el del sistema inmune innato mediante el reconocimiento de PMAP y PMAD por parte de la inmunidad innata, la activación de los componentes solubles de la inmunidad innata y el reclutamiento de leucocitos y monocitos que fagocitan los gérmenes y producen mediadores tóxicos como especies reactivas de oxígeno y producen citoquinas como una primera línea efectora. Las células dendríticas captan antígenos microbianos y migran a los tejidos linfoides secundarios, donde interactúan con las células de la inmunidad adaptativa como los linfocitos T y B, que mediante el reconocimiento de antígenos específicos para sus receptores TCR y BCR darán respuestas específicas. Para los TCD4+ y TCD8+ vírgenes, dependiendo del tipo de germen específico, se producirá una polarización de respuesta hacia un fenotipo Th1, Th2, Th17 o citotóxico que se sumará a la respuesta inmune como una segunda línea efectora, mediante la producción de citoquinas con acciones efectoras específicas y acciones potenciadoras de la respuesta innata o bien mediante la destrucción celular directa. Por otro lado, un grupo específico de linfocitos, los T<sub>fh</sub> permanecerán en los órganos linfoides secundarios donde interactúan con los linfocitos B para activar la rama de la inmunidad humoral, produciendo anticuerpos específicos que favorecen la fagocitosis, la interacción de células de la inmunidad innata y adaptativa con los gérmenes opsonizados y la activación del sistema de complemento sobre estos gérmenes, además de producir citoquinas específicas que potencian las otras ramas de la respuesta inmune. Tanto los linfocitos T como los B generarán clones específicos de memoria que permanecerán en el organismo por largo tiempo confirmando memoria inmunológica y que favorecerán respuestas más rápidas y vigorosas contra los gérmenes conocidos frente a una nueva exposición. Una vez resuelta la amenaza, se activan mecanismos específicos que limitan la respuesta inmune y el organismo recupera su homeostasis.

## INMUNOPRIVILEGIO OCULAR

El inmunoprivilegio es un tipo de desviación de la respuesta inmune convencional que busca limitar el daño que podría ocasionar una respuesta inflamatoria en determinadas estructuras del organismo como los ojos, los testículos o el cerebro. Es una forma de tolerancia inmunológica tejido específica que se suma a los mecanismos de tolerancia central y periférica del sistema inmune y como tal es un proceso activo que requiere mantenimiento continuo<sup>22</sup>.

A nivel del ojo, este inmunoprivilegio depende de múltiples factores, incluyendo la presencia de la barrera hematoocular, la capa epitelial con uniones estrechas adyacente a la cámara anterior, que aísla a los antígenos intraoculares de la circulación sistémica, la naturaleza avascular de la córnea, el desarrollo de un sistema de drenaje linfático no convencional, la presencia de factores inmunomoduladores solubles a nivel del humor acuoso y de ligandos inmunosupresores en las células parenquimatosas oculares, la regulación del sistema de complemento y la predominancia de células presentadoras de antígeno tolerogénicas. Estos factores conllevan a tres fenómenos: la ignorancia inmunológica, la tolerancia periférica a antígenos oculares y el desarrollo de un microambiente intraocular inmunosupresor (fig. 3)<sup>23</sup>.

La ignorancia inmunológica se produce a través de la disminución de expresión de moléculas del CMH de tipo I y la ausencia de expresión de moléculas CMH tipo II por parte de la córnea, lo que disminuye el reconocimiento de antígenos por parte del sistema inmune tanto innato como adaptativo y la inhibición de la angiogénesis y la linfangiogénesis, lo que disminuye la migración de células inmunes hacia la córnea. Así mismo, la presencia de la barrera hematoocular permite “ocultar” antígenos intraoculares del sistema inmune durante su desarrollo, contribuyendo así a la ignorancia inmunológica; la tolerancia periférica a antígenos oculares se produce por la llamada desviación inmune asociada a cámara anterior (ACAID, *anterior chamber-associated immune deviation*) se produce mediante la abolición de la respuesta Th1 y el viraje de la pro-

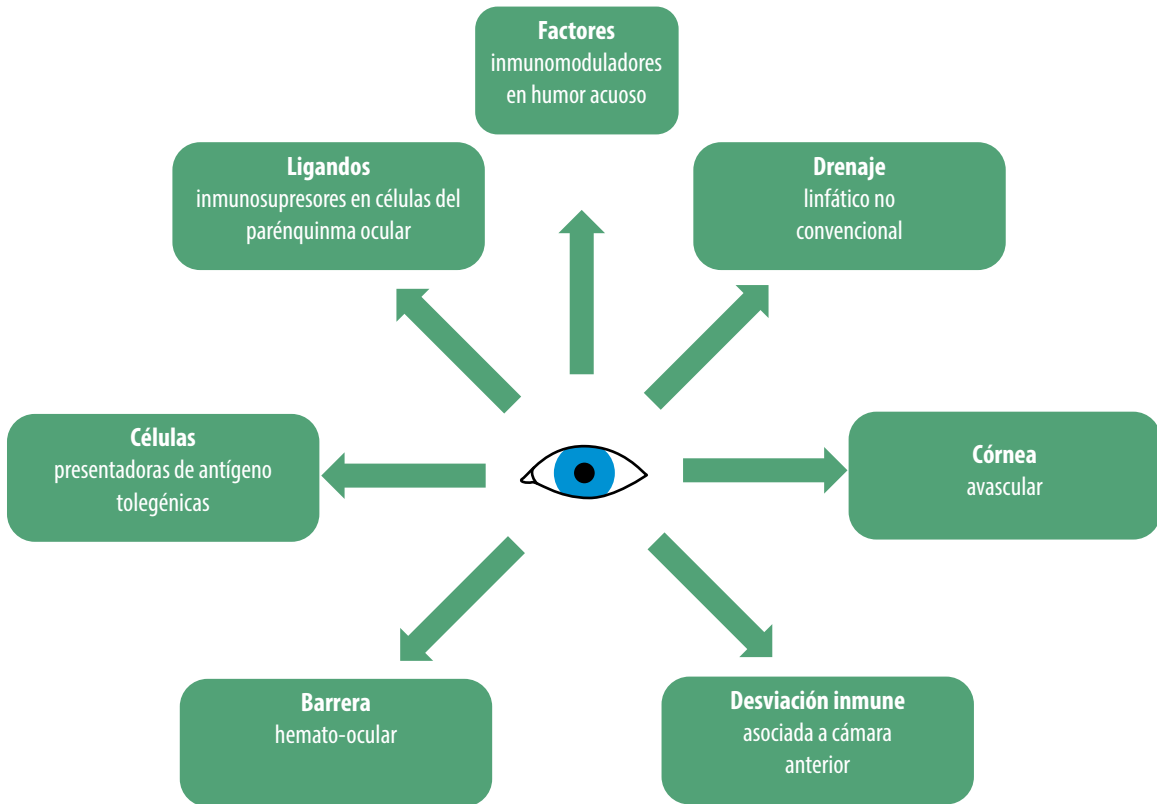


Figura 3. Inmunoprivilegio ocular.

ducción de anticuerpos por las células B hacia isoformas que no activan el sistema de complemento, así como mediante la acción de células T reguladoras (Tregs) específica que se desarrollarían por la presentación de antígenos de la cámara anterior del ojo por macrófagos y células dendríticas a linfocitos en el bazo mediante un sistema de transporte ojo-bazo específico. El microambiente intraocular inmunosupresor y antiinflamatorio complementa a los mecanismos anteriores y es mediado por factores solubles como el péptido vasoactivo intestinal (VIP, *vasoactive intestinal peptide*) y la somatostatina que inhiben la proliferación de linfocitos T y activan células Treg o la hormona melanocito estimulante  $\alpha$  ( $\alpha$ -MSH, *melanocyte-stimulating hormone*) que inhibe la activación y respuesta efectora de los linfocitos, convirtiéndolos en Treg, y de los neutrófilos y el péptido relacionado con el gen de la calcitonina (CrGP, *calcitonine-related gene peptide*) que inhibe la producción de mediadores por los macrófagos

activados, el factor de crecimiento y transformación  $\beta$  (TGF- $\beta$ , *transforming growth factor*  $\beta$ ) y péptidos inhibidores de la activación del complemento mediante la inhibición de C1q y de la conversión C3 a C3b, entre otros. La presencia de TGF- $\beta$ 2 a nivel del humor acuoso altera la funcionalidad de las células presentadoras de antígeno (macrófagos y células dendríticas) disminuyendo su producción de IL-12, su producción de especies reactivas de oxígeno y su expresión de la señal de coestimulación CD40, disminuyendo así su capacidad para inducir inflamación a través de los mecanismos de la inmunidad tanto innata como adaptativa.

La desviación inmune asociada a cámara anterior comienza con la introducción de un antígeno en la cámara anterior del ojo, que son captadas por células presentadoras de antígeno intraoculares con un perfil inmunorregulador (disminución de producción de IL-12, aumento de producción de IL-10) inducido por citoquinas del humor acuoso y carac-

terizadas por la presencia del marcador F4/80+. Desde el ojo, las células presentadoras de antígeno se dirigen al timo, donde inducen la producción de linfocitos CD4-, CD8-, NK1.1+ que posteriormente migran a la zona marginal del bazo donde contribuyen al desarrollo de células supresoras específicas, y directamente a la zona marginal del bazo, donde interactúan con linfocitos B y células NKT para inducir la producción de células supresoras. El bazo es fundamental para el desarrollo de la desviación inmune asociada a cámara anterior y la misma no puede inducirse sin un bazo funcional. Las células presentadoras de antígeno oculares (CD1d+, IL10+, IL13+, MIP-2+, STAT6+) interactúan con linfocitos NKT vía CD1d, induciendo la producción de la quimoquina RANTES, que genera la migración de las células presentadoras de antígeno oculares y de los NKT a la zona marginal del bazo donde también interactúan con linfocitos B CD1d+, las cuales funcionan como células presentadoras de antígeno adicionales luego de la regurgitación de antígenos por parte de las células presentadoras oculares y su captación mediante el receptor específico BCR. Estos linfocitos B interactúan entonces con linfocitos T CD8+ en la zona marginal del bazo, los cuales se diferencian en células eferentes supresoras antígeno específicas. Un fenómeno que jugaría un rol importante en la inducción de la desviación inmune asociada a cámara anterior sería la inducción de apoptosis tanto en los linfocitos como en las células presentadoras de antígeno, inducido por la vía Fas/FasL y mediante la vía del TNF- $\alpha$  mediante el receptor TNFR2 y la unión del factor 3b del complemento a su receptor específico en las células presentadoras de antígeno oculares.

Las células epiteliales y endoteliales de la córnea expresan de forma constitutiva FasL (como así también lo hacen las células del iris, los cuerpos ciliares y la retina en regiones cercanas a la barrera hematoocular) que les permite inducir apoptosis en células inflamatorias intraoculares que expresen el receptor Fas. Así mismo, estos mismos sitios oculares expresan TRAIL (ligando inductor de apoptosis relacionado a TNF, *TNF related apoptosis inducing ligand*) que es otra pro-

teína perteneciente a la superfamilia del TNF que induce apoptosis en los neutrófilos, linfocitos Th1 y Th17 e induce la diferenciación de linfocitos Treg. Además, los linfocitos T  $\gamma\delta$  jugarían un rol importante en el desarrollo de la desviación inmune, mediante la producción de citoquinas (IL-10, TGF- $\beta$ ) y la presentación de antígenos de forma auxiliar (fig. 4)<sup>24-25</sup>.

En modelos animales se ha demostrado la inducción de tres tipos de linfocitos T:

- a) reguladores (Treg) antígeno específicos por la desviación inmune asociada a cámara anterior, incluyendo una población de linfocitos T CD4+ reguladores denominados “reguladores aferentes”, que inhiben la activación inicial de linfocitos vírgenes y la diferenciación hacia un fenotipo Th1
- b) una población de linfocitos T CD8+ reguladores llamados “reguladores eferentes” que inhiben la expresión de respuesta Th1
- c) una tercera población de linfocitos T CD8+ que inhiben el cambio de isotipo de inmunoglobulinas por los linfocitos B.

Los Tregs CD4+ actúan a nivel de los órganos linfáticos secundarios y los CD8+ a nivel de los tejidos periféricos, incluyendo el ojo<sup>26</sup>.

En cuanto a la expresión de moléculas inmunomoduladoras en las células del parénquima ocular, las células del epitelio corneal inhiben la activación de linfocitos T mediante la expresión de la vía PD-1/PD-1L y de CTLA-2 y promueven el desarrollo de Tregs CD8+ mediante la producción de TGF- $\beta$  y de Tregs CD4+ mediante la expresión de CTLA-2 $\alpha$ .

Las células del epitelio pigmentario del iris ejercen funciones similares, inhibiendo la activación de linfocitos T mediante la expresión de la vía de CTLA-4 y la producción de TGF- $\beta$  e induciendo el desarrollo de Tregs CD8+ mediante la vía CTLA-4 y trombospondina-1, en tanto que las células del epitelio pigmentario de la retina modulan la respuesta inmune mediante PD-1/PD-1L y CTLA-2 $\alpha$ .

Es a través de estos mecanismos activos que la respuesta inmune se regula a nivel del ojo, evitando así una reacción inflamatoria desmedida

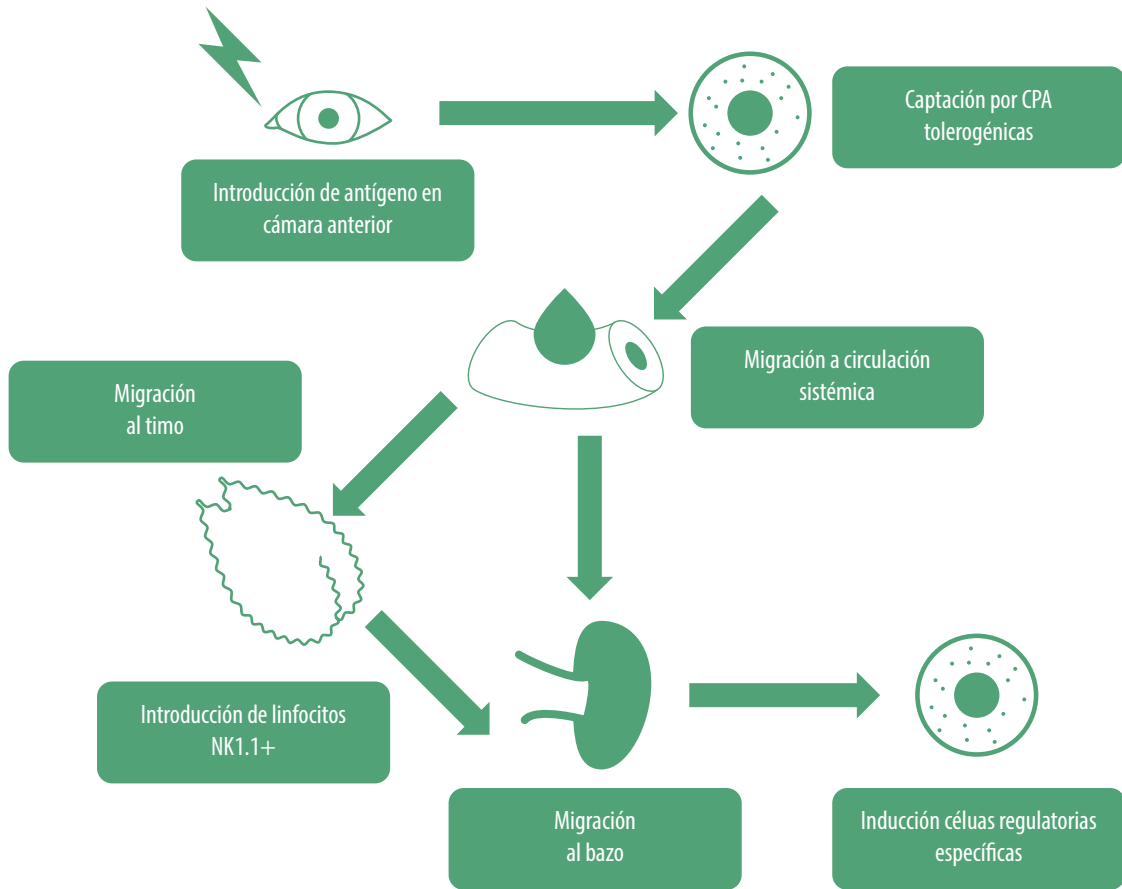


Figura 4. Desviación inmune asociada a cámara anterior.

que podría resultar deletérea para la funcionalidad del órgano. Este es otro ejemplo de los complejos mecanismos de relojería que utiliza el sistema inmune para llevar adelante sus funciones de manera óptima.

## RESPUESTA INMUNE EN SUPERFICIE OCULAR

La superficie ocular incluye la córnea y la conjuntiva. Desde una perspectiva anatómica y funcional, los anexos de la mucosa ocular pueden incluirse dentro de esta categoría así como el tejido linfoide asociado al ojo (EALT, *eye associated lymphoid tissue*).

La superficie ocular está expuesta de forma directa y casi constante a agentes del ambiente externo al organismo y el

sistema inmune debe balancear su efectividad para lograr la eliminación de patógenos sin producir daño inflamatorio que sería deletéreo para las funciones visuales.

Esto requiere de un cuidadoso control por parte del sistema inmune que pone en juego mecanismos específicos para este tipo de respuesta inmune<sup>22, 27</sup>.

Los linfocitos y plasmocitos forman un tejido linfoide difuso en las zonas de conjuntiva donde predominan los linfocitos T CD8+ con un fenotipo inmunosupresor a nivel del epitelio propiamente dicho y los T CD4+ en la lámina propia de la conjuntiva y plasmocitos con un fenotipo de producción de anticuerpos tipo IgA secretoria. También pueden encontrarse macrófagos, células dendríticas y mastocitos. La glándula lagrimal tiene continuidad estructural con la conjuntiva y presenta una

población similar de células inmunes, aunque con predominio de plasmocitos sobre linfocitos y los CD8+ reguladores sobre los CD4+.

La película lagrimal es un componente importante de la inmunidad de la superficie ocular, tanto por sus acciones mecánicas de barrido durante el parpadeo como por su contenido de IgA y su contenido de proteínas solubles que incluyen moléculas con acción antimicrobiana directa como lisozima, lactoferrina, lipocalina y angiogenina, citoquinas proinflamatorias como IL-6 y M-CSF y quimoquinas de la familia CC y CXC como IL-8, ENAP78, MCP-1 y MIP-1 $\beta$ , entre otras, que reclutan leucocitos a la película lagrimal<sup>28</sup>.

Luego de que un antígeno sea expuesto a las superficies mucosas del ojo, las células presentadoras de antígenos incluyendo macrófagos y células de Langerhans lo fagocitan y presentan a los linfocitos, tanto a nivel de folículos linfoides locales como de los ganglios linfáticos regionales. Aquí, los mecanismos activos de inmunoprivilegio ocular pueden actuar para evitar una respuesta inflamatoria que produciría daño al epitelio corneal y por tanto opacidad de medios de refracción con el consiguiente deterioro visual. Aquí, los conceptos de ignorancia inmunológica, tolerancia periférica a antígenos oculares y el microambiente intraocular inmunosupresor expuestos en el apartado previo juegan un rol importante. En la superficie ocular, la ignorancia inmunológica depende de la exclusión de antígenos mediante la secreción de IgA que se acumula en la superficie ocular y evita la entrada de antígenos a la vez que no activa la vía del complemento al unirse a su antígeno específico, la ausencia de vasos linfáticos corneales así como de linfocitos corneales y la baja expresión de moléculas de CMH II a nivel del epitelio corneal, la tolerancia a través de fenómenos regulatorios específicos y el ambiente inmunosupresor se caracteriza por la presencia de factores inmunosupresores en la película lagrimal, la expresión de FasL en el epitelio corneal que induce apoptosis en células inmunes activadas y en la presencia de linfocitos T reguladores CD8+. Parte de estos mecanismos se explicaron en el desa-

rollo de la desviación inmune asociada a cámara anterior en el apartado previo<sup>29</sup>.

A nivel de la córnea, las células de Langerhans siguen una densidad de distribución con tendencia decreciente desde el limbo hacia el centro de la córnea y su fenotipo es variable de acuerdo con su lugar de localización dentro de la córnea, expresando constitutivamente moléculas del CMH II en la periferia y tendiendo a formas inmaduras hacia el centro, sin expresión de CMH II ni de moléculas coestimuladoras (b7) que no estimulan la respuesta de linfocitos T. El centro de la córnea presenta exclusivamente células de Langerhans negativas para CMH II y para B7 y esta es una característica única de la córnea, ya que ningún otro tejido presenta exclusivamente estas células. Estas células pueden hallarse tanto en el epitelio corneal como en el estroma de la córnea.

Otra característica de la córnea es que presenta un alto número de precursores de células dendríticas caracterizadas por la expresión de CD14, similares a las que puede hallarse en el sistema nervioso central y que también son negativas para la expresión de CMH II, B7, CD40 y CD3 y, a diferencia de otros tejidos, estas superan en número a las células dendríticas y/o macrófagos maduros residentes. No obstante, las células dendríticas negativas del centro corneal y los precursores inmaduros pueden activarse en un medio proinflamatorio, positivizando la expresión de CMH II, B7 y CD40 entre otros, pudiendo así potenciar la activación de la respuesta inmune. Lo mismo es cierto para las células del epitelio corneal, los queratinocitos corneales, las células del endotelio y los macrófagos residentes, que bajo condiciones inflamatorias pueden expresar CMH II y adquirir la capacidad de actuar como células presentadoras de antígeno, retroalimentando así la respuesta inflamatoria<sup>29</sup>.

El inmunoprivilegio de la córnea se relaciona también con el "privilegio angiogénico" presente en este tejido, por el cual los estímulos que en otros tejidos conducirían a la neoformación de vasos y linfáticos no se producen en la córnea, manteniendo así la transparencia.

Esto se debe a que ambos procesos involucran mediadores comunes, como la inducción de inflamación por factores angiogénicos —el VEGF-A (*vascular endothelial growth factor*) además de estimular la angiogénesis es un potente quimioatrayente de macrófagos y el VEGF-C recluta células dendríticas— y la inducción de angiogénesis por mediadores proinflamatorios (IL-1 estimula la producción de VEGF-A, VEGF-C y VEGF-D y los macrófagos que expresan LYVE-1 [*lymphatic vascular endothelial hyaluronate receptor*] bajo condiciones proinflamatorias se convertirían en componentes de neovasos linfáticos corneales). La córnea presenta además numerosos mediadores antiangiogénicos, como trombospondina-1, PEDF (*pigment epithelium derived factor*), angiostatina, endostatina y el antagonista del receptor de IL-1.

A través de estos mecanismos activos de “privilegio” tanto inmune como angiogénico, la superficie ocular logra balancear la funcionalidad del órgano con la resistencia a los antígenos foráneos, manteniendo la capacidad funcional en un órgano continuamente expuesto a noxas externas.

## INMUNOLOGÍA E INFLAMACIÓN EN SÍNDROMES DE OJO SECO

El síndrome de ojo seco (SOS), también llamado queratoconjuntivitis sicca, constituye una enfermedad compleja y multifactorial caracterizada por procesos inflamatorios e inmunológicos que afectan tanto a la superficie ocular como a la glándula lagrimal.

Paradigmáticamente la inflamación en dicho proceso es causa y consecuencia.

El SOS afecta a millones de personas a nivel mundial, representando una de las patologías oculares más frecuentes. El síndrome incluye diferentes formas de ojo seco donde se distinguen dos grandes tipos: lácrimo-deficiente (incluye al síndrome de Sjögren) y evaporativo<sup>22</sup>.

De este modo, es un desorden heterogéneo de la superficie ocular en el cual la inflamación constituye el denominador común; según lo define el *Dry Eye Workshop*: el SOS es un desorden multifactorial que

afecta a las lágrimas y a la superficie ocular, asociado a síntomas de disconfort, afectación visual e inestabilidad del film lagrimal. Se acompaña de un aumento en la osmolaridad de la lágrima e inflamación de la superficie ocular<sup>22</sup>.

Si bien la patogenia del SOS es aún desconocida, se sabe que la inflamación crónica que lo acompaña afecta la unidad funcional lagrimal (UFL) que está compuesta por la superficie ocular, la glándula lagrimal y el circuito neural que las interconecta. La unidad funcional mantiene la homeostasis de la superficie ocular y cualquier disrupción que tenga conlleva la inestabilidad del film lagrimal<sup>22</sup>.

La producción lagrimal está regulada por un arco reflejo: comienza en la estimulación de nervios de la superficie ocular o de la mucosa nasal que por vía del quinto nervio craneal desencadena una respuesta refleja por medio de eferencias que estimulan a la glándula lagrimal. Estímulos como el dolor, los microorganismos, los factores ambientales y las emociones pueden desencadenar el arco reflejo. En el caso de que un componente de la unidad funcional no funcione de forma adecuada se genera inestabilidad e hiperosmolaridad lagrimal. Comienza así lo que se denomina “ciclo inflamatorio” (fig. 5) que en sus etapas iniciales el daño a la superficie ocular genera una estimulación lagrimal refleja<sup>22</sup>. En estudios experimentales, la excesiva estimulación refleja de la glándula lagrimal puede inducir a una respuesta neurogénica proinflamatoria aumentando los marcadores inflamatorios en la lágrima<sup>30-37</sup>.

La examinación histológica la de glándula lagrimal revela infiltrados linfocitarios en pacientes con SOS sin síndrome de Sjögren<sup>38</sup>. Se ha documentado sobreexpresión de marcadores inflamatorios y proapoptóticos en células epiteliales conjuntivales en pacientes con SOS, lo que lleva a la pregunta: ¿es la inflamación causa o consecuencia del SOS?

El síndrome de Sjögren, que representa la forma clásica de disfunción exocrina lagrimal asociada a SOS, se caracteriza por una infiltración inflamatoria crónica de la glándula lagrimal y de las glándulas salivales.

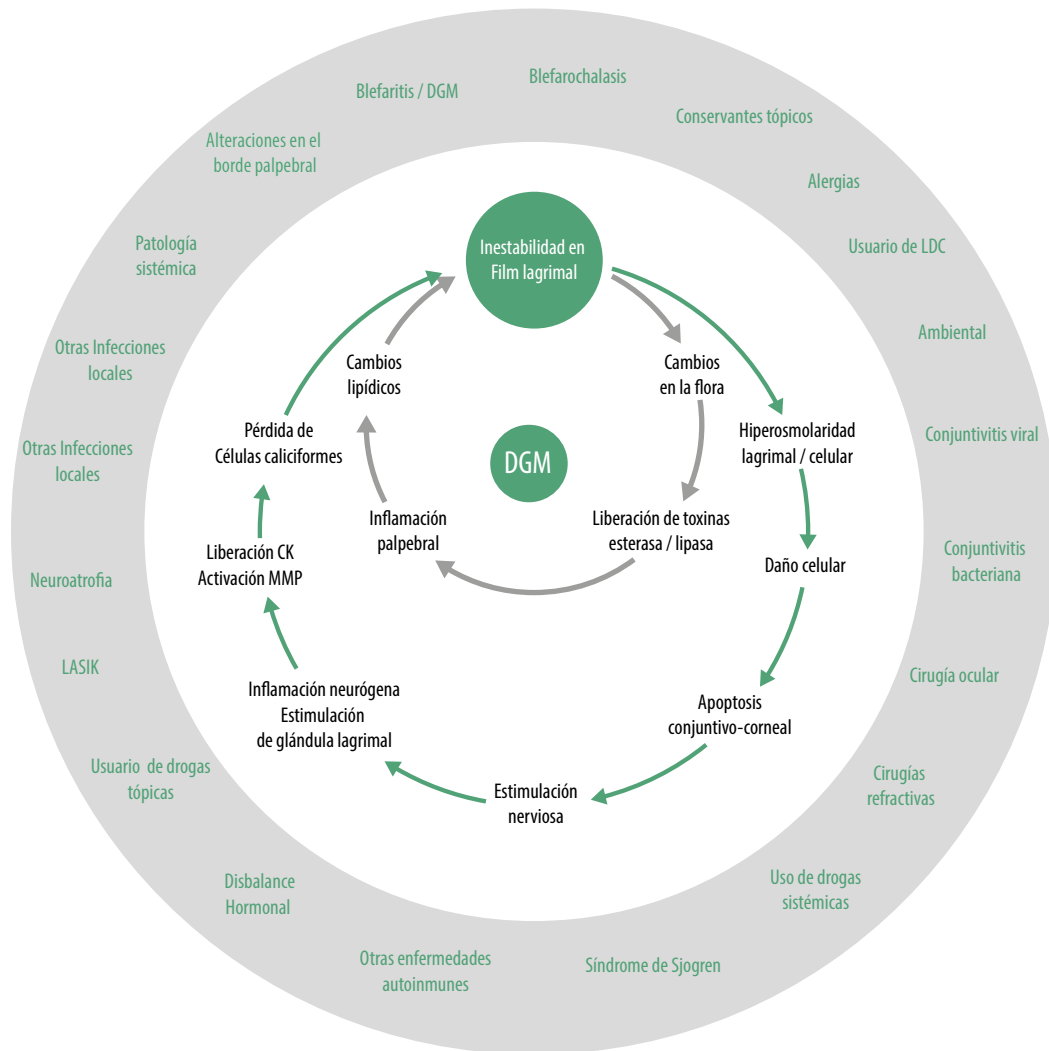


Figura 5. Ciclo inflamatorio.

Todas las formas de SOS se caracterizan por grados variables de inflamación en la superficie ocular. De hecho, la inflamación es el mecanismo clave en el daño a la conjuntiva y a la córnea.

Tanto en su forma primaria como en sus formas asociadas (por ejemplo, artritis reumatoide, previamente denominadas “formas secundarias”), en el síndrome de Sjögren la glándula lagrimal presenta signos de enfermedad autoinmune evidenciados por la presencia de infiltrados linfocitarios focales, periductales y perivasculares que consisten primordialmente en linfocitos T CD4+ y linfocitos

B. Biopsias de la glándula lagrimal realizadas en pacientes con Sjögren demostraron alta expresión de ICAM-1 que juegan un papel importante en la migración de linfocitos. Las células inmunes activadas liberan citoquinas proinflamatorias, como interleuquina (IL)-1 $\beta$ , IL-2, interferón (IFN) gamma y factor de necrosis tumoral (TNF) alfa, que llevan a la destrucción tisular con la consiguiente disfunción exocrina lagrimal. Otro signo de enfermedad autoinmune es la presencia de autoanticuerpos hacia diversos autoantígenos, como son el anti Ro/SS-A, el anti La/SS-B, el anti 120-kDa alfa fodrina



y el antirreceptor M3 muscarínico de acetilcolina (M3aChR)<sup>10</sup>.

En el SOS no asociado a Sjögren, la disfunción lagrimal se atribuye a atrofia senil con fibrosis lobular y periductal que se sugiere puede ser la resultante del desbalance hormonal, en especial de andrógenos<sup>5</sup>.

### **Inmunohomeostasis de la glándula lagrimal**

La glándula lagrimal normalmente contiene pequeñas poblaciones de células plasmáticas, linfocitos T (CD8+/CD4+ en proporción 2:1) y un número limitado de células dendríticas, macrófagos y células B. La población normal de linfocitos T incluye células regulatorias CD8+ y CD4+ que juegan un rol importante en el mantenimiento de la inmunohomeostasis local, junto con la expresión de factores inmunomoduladores como el TGF- $\beta$ . Las células T reguladoras son potentes inmunorreguladoras que suprimen la proliferación de linfocitos T CD4+ y CD8+ *in vitro*<sup>1</sup>. El TGF- $\beta$  juega un rol importante en el mantenimiento de la inmunohomeostasis local y estudios murinos muestran que los ratones carentes de ese factor presentan lesiones inflamatorias mediadas por infiltrados linfocitarios<sup>22</sup>.

Las hormonas sexuales influyen de forma positiva la producción de TGF- $\beta$ ; en un modelo murino de síndrome de Sjögren, la administración subcutánea de dihidrotestosterona aumentó la expresión de TGF- $\beta$  por células epiteliales lagrimales con la consecuente supresión de la inflamación y aumento de la función exocrina<sup>22</sup>.

### **Pérdida de inmunohomeostasis**

La pérdida de la inmunohomeostasis a nivel de la glándula lagrimal podría causarse por noxas ambientales o fisiológicas que llevarían a las células epiteliales a exponer epítopes que previamente fueran crípticos, es decir que estuviesen ocultos al sistema inmune o bien que la noxa disminuyera el número de células T reguladoras (Tregs). La exposición de antígenos crípticos está demostrada en

estudios que reportan que autoantígenos (como el Ro/SS-A o el La/SS-B) pueden expresarse en la superficie celular epitelial luego de infecciones virales, estimulación por citoquinas o estrés oxidativo<sup>22</sup>.

La apoptosis es un fenómeno raro en la glándula lagrimal. Los cuerpos apoptóticos que contienen Ro/SS-A, La/SS-B, M3AChR y fodrina son procesados por macrófagos y células dendríticas y son presentados a células T CD4+. Este proceso es controlado por andrógenos y estrógenos que mantienen los niveles de apoptosis bajos. En modelos animales, la disminución de hormonas sexuales inducida por ovariectomía puede desencadenar apoptosis lagrimal e infiltración linfocitaria<sup>22</sup>.

Las células epiteliales de la glándula lagrimal secretan IgA y proteínas lagrimales que son sujeto de tráfico por un sistema de membranas basolaterales. El proceso secretorio puede ser influido por factores ambientales y fisiológicos. La estimulación muscarínica crónica con carbachol ocasiona que productos de secreción se reincorporen a endosomas y este mecanismo podría ser el responsable de la secreción de autoantígenos al espacio intersticial. La disminución en la estimulación neuronal y las infecciones por el virus de Epstein Barr y hepatitis C fueron postulados por tener un efecto similar en la secreción lagrimal<sup>22</sup>.

Son necesarios más estudios para clarificar por completo el mecanismo en la pérdida de inmunohomeostasis a nivel de la glándula lagrimal, pero el rol de los Tregs y el TGF- $\beta$  se sabe son fundamentales en la fisiopatología del síndrome de Sjögren.

### **Inflamación de la superficie ocular**

La superficie ocular actúa como una unidad funcional y anatómica capaz de mantener un ambiente inmunosilente en situaciones ambientales desafiantes constantes<sup>22-30</sup>.

El primer paso en la génesis de inflamación es la aparición de una noxa que altere la homeostasis de la superficie ocular. Un ambiente seco, alteraciones en la composición lagrimal secundaria a inflamación de la glándula lagrimal, interrupción de la estimulación neural, condiciones de hiperos-

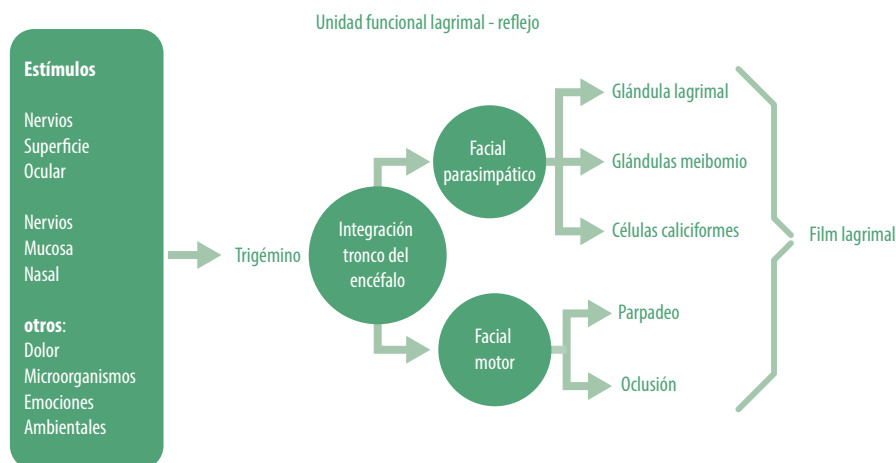


Figura 6. Ciclo inflamatorio.

molaridad y microtrauma durante el parpadeo son ejemplos a tener en cuenta como agentes causantes en la pérdida de homeostasis de la superficie ocular y posibles desencadenantes del SOS<sup>30</sup>.

### Pérdida de la inmunohomeostasis en la superficie ocular

En el SOS, la inflamación presente a nivel tisular en la superficie ocular se caracteriza por aumento del diámetro vascular, diversos grados de edema acompañado por extravasación de proteínas y fluido a través de los vasos, y pérdida de la integridad de la barrera epitelial<sup>22</sup>. A nivel molecular hay un aumento en la expresión de citoquinas proinflamatorias (IL-1, IL-6, IL-8, TNF $\alpha$ , IL-17) y de quimoquinas (IL-8). El aumento en la expresión de estos factores trae como consecuencia: proliferación epitelial, disfunción en la producción de productos protectores de la superficie ocular, queratinización y angiogénesis y la producción de metaloproteasas<sup>22-30</sup>. Estas enzimas pueden romper uniones estrechas entre proteínas corneales y son responsables de la tinción positiva con fluoresceína al quebrar la barrera epitelial corneal.

### Círculo vicioso inflamatorio

El ciclo inflamatorio consiste en una rama aferente y otra eferente (fig. 6)<sup>2-3, 10</sup>. La rama aferente consiste en estrés de la superficie ocular (ambiental, endógena, microbiana o una combinación de las anteriores, así como desbalance hormonal o genético)<sup>30</sup>. En casos de estrés en exceso, aumenta la producción de citoquinas, metaloproteasas y quimoquinas<sup>30-39</sup>. Este reajuste inflamatorio promueve la maduración de células presentadoras de antígeno, incluyendo células dendríticas locales en la superficie ocular<sup>39-40</sup>. Aún no se ha esclarecido el autoantígeno específico inicial, pero se plantea que células presentadoras de antígeno maduras que acarrean autoantígenos viajarían a ganglios linfáticos regionales vía vasos linfáticos aferentes, donde activan linfocitos T vírgenes, que se diferencian en linfocitos efectores CD4+ asistentes (*helpers*) Th1 y Th17. Estos subgrupos de células efectoras migran vía vasos eferentes a la superficie ocular, donde inducirían daño epitelial por liberación de citoquinas<sup>39-40</sup>.

La hiperosmolaridad lagrimal, la inestabilidad en el film lagrimal y la inflamación van mano a mano:

la hiperosmolaridad lagrimal conlleva la hiperosmolaridad en la superficie de las células epiteliales, que estimula la cascada inflamatoria que involucra las MAP-quinasas (*mitogen-activated protein*) y factores nucleares como *k-light-chain enhancer* que activan a los linfocitos B<sup>41-42</sup>, citoquinas (IL-1a, IL-1β, TNFα) y metaloproteasas<sup>43</sup>. El reclutamiento de células T y la subsecuente secreción de citoquinas adicionales aumenta el ciclo inflamatorio. Las células CD4+ son las principales células detectadas en infiltrados inflamatorios de pacientes con SOS<sup>40</sup>.

Los subgrupos de linfocitos Th1 y Th17 migran a la superficie ocular donde liberan mediadores adicionales, incluyendo IFNγ, TNFα, IL-2 e IL-17. El IFNγ está vinculado con disfunción y muerte de células caliciformes por alterar la mucina<sup>39-44</sup>. Las células Th17 y su producción de IL-17 se cree son factores cruciales en la disrupción de la barrera corneal<sup>44</sup>. La IL-17 y el TNFα estimulan la liberación de metaloproteasas por parte del epitelio corneal, enzimas que rompen las uniones estrechas del epitelio corneal<sup>44</sup>.

Algunos estudios analizaron las lágrimas de pacientes con ojo seco con o sin disfunción de glándulas de Meibomio (DGM) y encontraron niveles elevados de IL-6, IL-8 y TNFα en comparación a controles<sup>45</sup>. También encontraron que el perfil de citoquinas era diferente en paciente con DGM; la IL-12 estaba elevada en pacientes con SOS con DGM se comparaban con pacientes con SOS sin DGM. Además, encontraron correlación entre la severidad de los síntomas de irritación con los niveles de IL-6, sugiriendo a ésta como la responsable del dolor neuropático en ojos secos moderados.

El antígeno asociado a función linfocitaria (LFA-1) es una integrina específica expresada en células T que dirige su movimiento y función. El LFA-1 se une a ICAM-1<sup>46</sup>, que es una proteína de adhesión expresada por varias células, incluyendo las células presentadoras de antígeno, células endoteliales, queratinocitos y células epiteliales y es ligando de LFA-1. En un estudio con ratones con síndrome de Sjögren se demostró un aumento en la expresión de ICAM-1 en células epiteliales lagrimales y conjuntivales, así como la expresión de LFA-1 en los infiltrados linfocitarios<sup>47</sup>. El IFNγ y el TNFα inducen la expresión de

MEDICAMENTO
Ciclosporina 0.05%
Glucocorticoides tópicos
Lifitegrast 5%
Tacrólimus 0.03%
Doxiciclina oral (50 - 100mg)
Azitromicina oral / tópica

Figura 7. Medicamentos para SOS.

ICAM-1 en modelos de cultivos de células epiteliales corneales<sup>48</sup>. El ciclo inflamatorio se perpetúa cuando ICAM 1 activa células T a nivel conjuntival y corneal y la expresión de LFA-1 aumenta también.

### Cómo romper el ciclo inflamatorio

Al día de hoy se cuenta con dos medicaciones tópicas que surgieron en reconocimiento a la inflamación como fundamental vehículo del SOS (fig. 7).

La ciclosporina tópica al 0.05% fue aprobada por la FDA en el año 2002. Actúa como inhibidor de células T y también disminuye la expresión de moléculas de CMH-DR (un tipo de molécula CMH tipo II implicado en la presentación antigénica) y de IL-6<sup>49-50</sup>. Muchos estudios demostraron mejoría con el uso de ciclosporina en los signos de SOS como la tinción corneal, pero los resultados no fueron tan lineales a nivel sintomático<sup>51</sup>.

El uso de lifitegrast 5% fue aprobado por la FDA en 2016. Esta es la primera medicación para ojo seco que tiene como target la integrina LFA-1, que bloquea el acople entre LFA-1 y ICAM-1<sup>53</sup>. Otros estudios especulan que el uso del lifitegrast pueda tener potencial efecto en el bloqueo de las vías aferentes y eferentes del ciclo inflamatorio. Informaron alivio sintomático al día 14<sup>52</sup>.

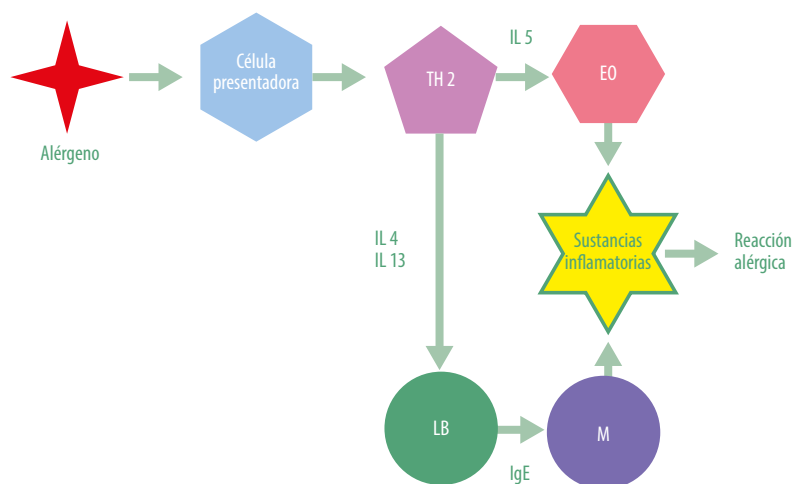


Figura 8. Mecanismo de alergia ocular.

El uso de corticoides tópicos también juega un rol importante en romper el ciclo. En trabajos experimentales murinos de ojo seco, el uso tópico de metilprednisolona 1% demostró suprimir la acción de las metaloproteasas, la expresión de citoquinas inflamatorias y la MAP-kinasa a nivel del epitelio corneal. Debido al riesgo de glaucoma, cataratas e infecciones, se sugiere el uso de corticoides en períodos cortos<sup>52</sup>. Los corticoides se pueden usar efectivamente como pretratamiento para medicaciones crónicas como la ciclosporina.

El tacrolimus, un macrólido producido por *Streptomyces tsukubaensis*, bloquea la actividad de linfocitos T, su mecanismo de acción es similar al de la ciclosporina y ambas drogas pertenecen a la familia de los inhibidores de calcineurina. El uso tópico de tacrolimus 0.03%, instilado dos veces al día en pacientes con síndrome de Sjögren demostró mejorar signos como las tinciones con fluoresceína y rosa de bengala<sup>54</sup>.

Algunos derivados de las tetraciclinas —como la doxiciclina— inhiben la actividad de las metaloproteasas y de la MAP-kinasas y así regulan a la baja la expresión de IL-8, IL-1 $\beta$  y TNF $\alpha$ <sup>52</sup>.

La azitromicina, un macrólido que se puede conseguir para uso oral o tópico ocular, podría contribuir en el control de la flora bacteriana, inflamación palpebral y en el SOS inhibiendo a citoquinas

proinflamatorias, metaloproteasas, factor nuclear k-lightchain-enhancer de células B activadas<sup>55-56</sup>.

## ALERGIA OCULAR

Se estima que entre un 15% y un 20% de la población mundial tiene algún tipo de alergia. De todas las reacciones, del 40% al 60% afectan a los ojos<sup>57</sup>.

La conjuntivitis alérgica se produce en respuesta a fenómenos ambientales y factores genéticos. Se clasifica en aguda y crónica. Ejemplos de aguda son la alergia estacional y de crónica la alergia perenne, la queratoconjuntivitis vernal (VKC), la atopia o la conjuntivitis de células gigantes (GPC)<sup>57-58</sup>.

En la alergia ocular se produce una activación de los mastocitos producto de un estímulo externo, por ejemplo polen o polvo. Esto lleva a su degranulación y a la liberación de histamina, prostaglandinas, quininas, proteasas y otros mediadores inflamatorios. La alergia aguda se considera una respuesta inmune de hipersensibilidad tipo I, mediada por IgE. En cambio, la alergia crónica es una respuesta celular mixta, principalmente de eosinófilos y basófilos<sup>57-58</sup>.

Los síntomas principales de esta entidad son ardor y prurito asociado a secreción acuosa y espesa. En cuanto a los signos, se pueden reconocer hiperemia, quemosis y edema palpebral. Si se conside-

ran las alergias crónicas podría incluirse en algunos casos incluso la pérdida de la agudeza visual cuando hay compromiso corneal<sup>57</sup>.

## Mecanismo de la alergia ocular

La respuesta alérgica se debe siempre a la activación de mastocitos, ya sea por *vía directa* —que es la unión antígeno-mastocito— o *vía indirecta*, que se da por activación de linfocitos T que culmina con la liberación de mediadores inflamatorios por los mastocitos (fig. 8). En las formas moderadas (alergia estacional o perenne) solo aumenta el número de mastocitos, mientras que en las formas más graves (VKC o atópica) se incrementa tanto el número de mastocitos como de linfocitos T. En individuos normales hay escaso número de células T en la conjuntiva y las que pueden encontrarse suelen ser formas inmaduras. Cuando el paciente es alérgico se produce un aumento de los linfocitos T CD4+ de memoria. En VKC y GPC se descubrió que en un 50% las células T expresan CD45RO y CD45RA, lo que sugiere su una producción local de ellas. Por el contrario, en la queratoconjuntivitis atópica hay marcadores de superficie celular que sugieren el reclutamiento de estas células a partir de la circulación general<sup>57-58</sup>.

## Mastocitos

Los mastocitos conjuntivales presentan dos formas, según el patrón de tinción para las proteasas triptasa y quimasa. Los MCTC (se encuentran en la piel) contienen ambos, mientras que los MCT (en mucosa y membranas) tienen solo triptasa. Este último tipo de mastocitos aumenta en los procesos alérgicos<sup>58</sup>.

La activación de mastocitos lleva a la liberación de múltiples mediadores de inflamación. Existe una respuesta rápida máxima a los 20 minutos en la cual aumenta la concentración de histamina, triptasa y leucotrienos y el reclutamiento de eosinófilos. A las 6 horas hay una respuesta tardía, dosis dependiente, con un segundo pico de histamina y de reclutamiento de eosinófilos en la lágrima. La

IgE es producida por la conjuntiva, regulada por los mastocitos. La mayoría de los pacientes alérgicos tiene historia familiar positiva de atopia y aumento de las concentraciones séricas de IgE. Los mastocitos estimulan la producción de IgE por parte de los linfocitos B mediante cambio de isotipo de forma independientemente de los linfocitos T, lo que sugiere que los mastocitos están involucrados en la autorregulación de IgE a través de la vía de CD40/CD40L. Otro hecho que evidencia el importante rol de los mastocitos en la alergia es la efectividad clínica del tratamiento con antagonistas del receptor de histamina H1 como la emedastina, que inhibe la producción de IL-6, IL-8 y del factor estimulante de colonias de granulocitos-macrófagos —GM-CSF— al igual que los estabilizadores de mastocitos. La liberación de histamina y leucotrienos por los mastocitos contribuye a este tipo de respuesta inflamatoria al reclutar eosinófilos y neutrófilos. Los eosinófilos aumentan en alergias agudas y crónicas. En AKC y VKC no sólo aumentan en las capas profundas de la conjuntiva (lámina propia) sino que también migran hacia el epitelio<sup>57-58</sup>.

## Respuestas de citoquinas

Los mastocitos almacenan, liberan y sintetizan citoquinas: IL-4, IL-5, IL-6, IL-8, IL-13 y TNFα. En la conjuntivitis alérgica estacional, los mastocitos MCTC producen predominantemente IL-4 e IL-13, en tanto que los MCT producen IL-5 e IL-6.

La IL-4 estimula la proliferación de linfocitos T polarizando la respuesta hacia un fenotipo Th2 e inducen el cambio de isotipo en los linfocitos B hacia IgE en lugar de IgM. La molécula de adhesión VCAM-1 está regulada por IL-4 y está fuertemente expresada en VKC pero no así en la conjuntivitis alérgica estacional. Se demostró que hay correlación entre el nivel de expresión de moléculas de adhesión, la actividad de la enfermedad alérgica y los tipos celulares encontrados en los infiltrados. Existe una correlación positiva entre los niveles de ICAM-1 y E-selectina con los infiltrados de granulocitos y linfocitos; y los de VCAM-1 con los infiltrados eosinofílicos. Así, VCAM-1 está más elevada en

### Trastornos alérgicos de la superficie ocular

1. Queratoconjuntivitis vernal
2. Queratoconjuntivitis atópica
3. Conjuntivitis alérgica estacional
4. Conjuntivitis alérgica perenne
5. Conjuntivitis alérgica asociada a lentes de contacto
6. Conjuntivitis de papilas gigantes
7. Úlcera periférica inducida por lentes de contacto
8. Queratoconjuntivitis límbica superior

Figura 9. Trastornos alérgicos.

VKC respecto de la conjuntivitis alérgica estacional y los niveles de linfocitos CD4+ y eosinófilos están incrementados en VKC pero no en la SAC<sup>57-58</sup>.

### Factor de *stem cell* (SCF) y TNFa

El *stem cell factor* (SCF, por sus siglas en inglés) es un factor de crecimiento esencial para los mastocitos y mejora la liberación de mediadores de los mastocitos dependientes de IgE, así como la producción y liberación de citoquinas. Recientemente se descubrió que los mastocitos no sólo almacenan sino que también producen SCF, lo que daría pie a un ciclo de autorregulación en estas células. De hecho, aumenta en la SAC.

El TNFa es un mediador temprano en la respuesta alérgica. Se libera mediante la activación de los mastocitos mediada por IgE pero también es producido por otras células del sistema inmune como los linfocitos, los neutrófilos y los eosinófilos. No se ha observado un incremento significativo de esta citoquina en SAC<sup>58</sup>.

En la figura 9 se pueden observar trastornos alérgicos de la superficie ocular.

### Conjuntivitis alérgica estacional y perenne (SAC y PAC)

Los signos y síntomas de la SAC y la PAC incluyen ardor, prurito, secreción acuosa, hiperemia conjuntival, quemosis y folículos. Como ya se describió, los mastocitos MCTC secretan predominantemente IL-4 e IL-13 y los MCT IL-5 e IL-6. La acción conjunta de estas citoquinas produce el reclutamiento de eosinófilos con activación y liberación de mediadores de la inflamación. Niveles altos de TNFa producen un incremento en la expresión de moléculas de adhesión sobre el epitelio conjuntival, lo que recluta mediadores que producen un aumento de IL-5.

El rol de la IL-4 es muy importante en la respuesta alérgica ya que genera el "switch" de IgM a IgE, crecimiento de linfocitos T y la diferenciación de los Th2.

El tratamiento de elección de este tipo de alergias son los bloqueadores H1, como la olopatadina. Los estabilizadores de los mastocitos también pueden utilizarse, sobre todo para la prevención. Los corticoides no son de elección por sus conocidos efectos adversos. Se describe el uso de vasoconstrictores para el alivio de los síntomas<sup>57-58</sup>.

### Queratoconjuntivitis vernal (VKC) y atópica (AKC)

Dada sus potenciales complicaciones se consideran las alergias más severas. Pueden llegar a pérdida visual por afección corneal. La queratoconjuntivitis vernal (VKC, por sus siglas en inglés) es más común en niños y se caracteriza por prurito intenso, secreción mucosa exagerada, papilas gigantes e incluso nódulos de Trantas a nivel limbar. Su fisiopatología a la fecha no está clara por completo, pero contribuirían en el proceso tanto las reacciones de hipersensibilidad de tipo I y de tipo IV. Se describe también una posible predisposición genética que generaría un desbalance entre los mediadores Th2 y Th1 a favor de la primera, lo que favorecería la síntesis de IgE. La AKC se relaciona a la dermatitis atópica

y es la más severa de las alergias oculares. Pueden relacionarse a epiescleritis, escleritis y uveítis. Estos pacientes tienen mayor riesgo de alergia inducida por lentes de contacto.

### **Alergia asociada a lentes de contacto**

Es una conjuntivitis papilar que puede responder a las lentes propiamente, a los conservantes de la solución de las lentes o a depósitos en su propia superficie<sup>59</sup>.

En los últimos años aumentó el uso de lentes de contacto de forma considerable sobre todo en pacientes jóvenes y activos. Aproximadamente de un 15% a un 20% de la población mundial tiene algún tipo de alergia de ese tipo y del 40% al 60% afectan los ojos. El problema se agrava sobre todo durante la primavera cuando al aumentar la exposición a múltiples alérgenos se intensifican las reacciones alérgicas. Como se dijo previamente, la alergia asociada a lentes de contacto ve aumentada su incidencia en pacientes atópicos. Actualmente existen dos principales categorías de lentes de contacto. Las más populares son las blandas que se fabrican con materiales flexibles. Las lentes de contacto con hidrogel regular tienen un alto contenido de agua pero permiten que algo de oxígeno pase a través de la córnea. En cambio, las lentes de hidrogel silicona permiten mejor paso al oxígeno pero con mayor rigidez. La otra categoría son las lentes gas permeable que se fabrican con polimetilmetacrilato, un vidrio orgánico inflexible. Por más ventajas que generen las lentes de contacto no dejan de ser un cuerpo extraño apoyado sobre la córnea y como tal, pueden generar eventos adversos que bajan el confort al usarlos. Los principales efectos indeseados son hipoxia corneal, hiperemia, microlesiones y alteración del metabolismo corneal con alteración en la integridad del epitelio. Las lentes interrumpen el film corneal de la lágrima y causan adelgazamiento y pérdida del agua por evaporación. Esto genera pérdida de lubricación y aumento de la hipersensibilidad.

La hipersensibilidad es la afección más común no infecciosa inflamatoria que generan las lentes

de contacto. A pesar de ser elementos inmunológicamente neutros, la reacción puede causarse por sus soluciones de cuidado, lípidos u otros depósitos sobre la superficie de la lente.

Las lentes de contacto entonces pueden desarrollar las siguientes reacciones alérgicas:

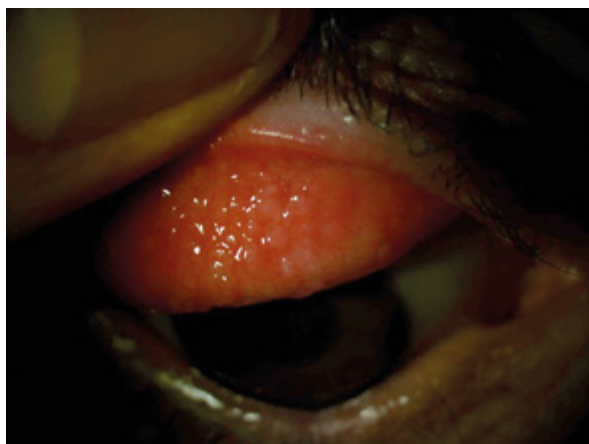#### **Conjuntivitis papilar inducida por lentes de contacto**

Se caracteriza por papilas pequeñas e hiperemia en toda la superficie de la conjuntiva tarsal superior o a veces parcheada. Se cree que la conjuntivitis papilar es inducida por un mecanismo de trauma de la misma lente que genera hipersensibilidad o por el uso de soluciones de cuidado. El alérgeno específico no es conocido y aumenta el riesgo en las lentes blandas. Los pacientes pueden permanecer asintomáticos o bien presentar sensación de excesivo movimiento de la lente, visión borrosa y prurito que puede aumentar cuando se remueve la lente.

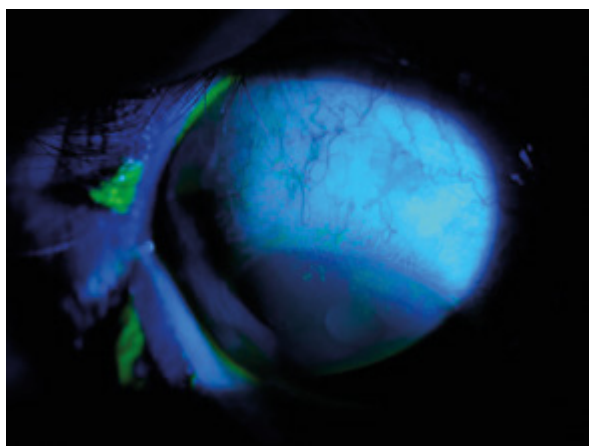
Su tratamiento es la interrumpir del uso, cambiar la lente por una nueva o disminuir el tiempo de uso, mayor uso de las lágrimas o bien cambiar a lentes rígidas gas permeables<sup>60</sup>.

#### **Conjuntivitis de papilar gigante**

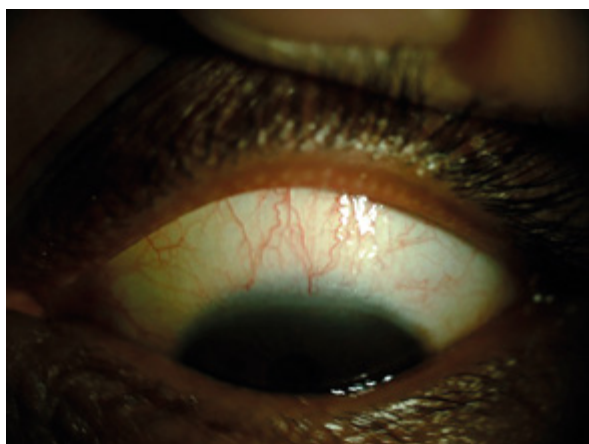
Por lo general se diagnostica en usuarios de lentes de contacto con hidrogel. Es la causa más común de intolerancia a las lentes, de insatisfacción y discontinuación de su uso. De acuerdo con la epidemiología, ocurre entre el 5% al 15% de los pacientes alérgicos y entre el 2% y 5% de los usuarios de lentes tanto blandas como rígidas. La conjuntivitis papilar gigante representa una reacción inmune a la injuria mecánica causada por la superficie de lentes de contacto. La irritación de la conjuntiva tarsal superior trae cambios en histología de la conjuntiva y produce remodelado del tejido con la formación característica de papilas gigantes (fig. 10). Si bien el alérgeno principal no ha sido identificado a la fecha, se ha encontrado aumento en la producción de citoquinas como IL-8, IL-6 e IL-11 y proliferación exagerada de linfocitos B en el tejido linfoide asociado a la conjuntiva (CALT)<sup>60-61</sup>. Las papilas pueden exceder el milímetro en tamaño y crecen a lo largo



**Figura 10.** Conjuntivitis de papilar. Se observan papilas en conjuntiva tarsal superior.



**Figura 11.** Queratoconjuntivitis límbica superior con tinción con fluoresceína, donde se ve la tinción en conjuntiva superior.



**Figura 12.** Queratoconjuntivitis límbica superior. Se visualiza congestión conjuntival en conjuntiva superior.

de la mucosa con una descarga excesiva en la conjuntiva, con mucho prurito, ardor y enrojecimiento.

El tratamiento consiste en la eliminación de la irritación con frío local, en el cambio de las lentes, en la modificación de la rutina de uso o en su suspensión. En cuanto a la farmacología, se pueden utilizar lágrimas artificiales, estabilizadores de los mastocitos o un combinado de estos con un anti-alérgico como un antihistamínico.

### Úlcera periférica inducida por lentes de contacto

Generalmente asociada a los conservantes que se presentan en las soluciones de cuidado para las lentes de contacto (timerosal). Se produce una queratitis infiltrativa asociada a hipersensibilidad. Esto puede ocurrir inmediatamente después de la colocación de la lente o a veces un tiempo más tarde. Al examen oftalmológico se encuentra enrojecimiento bilateral e infiltrados corneales. El tratamiento consiste en discontinuar la lente hasta que el infiltrado se resuelva<sup>60-61</sup>.

### Queratoconjuntivitis límbica superior

Es una inflamación crónica bilateral que involucra la conjuntiva tarsal superior y el segmento superior corneal. La queratoconjuntivitis límbica superior es el resultado de hipoxia por un largo período generalmente debido a lentes de contacto suaves. Los pacientes se quejan de sensación de cuerpo extraño, ardor y aumento en el lagrimeo. Al examen oftalmológico se observa inyección conjuntival, edema en la zona superior del limbo y neovascularización corneal (figs. 11 y 12). La sustancia más irritativa de las soluciones de cuidado de lentes de contacto es el timerosal, que causa reacciones alérgicas intensas y puede progresar a un daño de las células madres epiteliales. Actualmente se lo excluye de estos preparados. Por otro lado, el cloruro de benzalconio es el preservativo más popular en las gotas oftálmicas. Como las lentes blandas lo absorben no se aconseja su uso en usuarios de ese tipo de lentes. Actualmente se prefieren las lentes blandas de silicón hidrogel por aumento de la permeabilidad al oxígeno y menor contenido de agua que asegura mayor confort y seguridad en su uso<sup>60-61</sup>.



Es importante de todos los oftalmólogos consideren estas complicaciones alérgicas en los usuarios de lentes de contacto y las tengan en cuenta ante ojo rojo y con prurito y ardor.

## Referencias

- Lindquester GJ. Introduction to the history of disease. 2006. Archived 2006-07-21 at Rhodes College.
- Abbas AK, Lichtman AH, Pillai S (eds.). *Cellular and molecular immunology*. 9th ed. Philadelphia: Elsevier, 2018.
- “Cytokine”. En: Lackie J, O’Callaghan CA. *A dictionary of biomedicine*. Oxford: Oxford University Press, 2010.
- Dale DC, Boxer L, Liles WC. The phagocytes: neutrophils and monocytes. *Blood* 2008; 112: 935-945.
- Juelke K, Romagnani C. Differentiation of human innate lymphoid cells (ILCs). *Curr Opin Immunol* 2016; 38: 75-85.
- Lanier LL. NK cell recognition. *Annu Rev Immunol* 2005; 23: 225-274.
- Rock KL, Latz E, Ontiveros F, Kono H. The sterile inflammatory response. *Annu Rev Immunol* 2010; 28: 321-342.
- Jeannin P, Jaillon S, Delneste Y. Pattern recognition receptors in the immune response against dying cells. *Curr Opin Immunol* 2008; 20: 530-537.
- Schroder K, Tschopp J. The inflammasomes. *Cell* 2010; 140: 821-832.
- Nesargikar PN, Spiller B, Chavez R. The complement system: history, pathways, cascade and inhibitors. *Eur J Microbiol Immunol (Bp)* 2012; 2: 103-111.
- Kar UK, Joosten LAB. Training the trainable cells of the immune system and beyond. *Nat Immunol* 2020; 21: 115-119.
- Pradeu T, Du Pasquier L. Immunological memory: what’s in a name? *Immunol Rev* 2018; 283: 7-20.
- Grossman Z, Paul WE. Dynamic tuning of lymphocytes: physiological basis, mechanisms, and function. *Annu Rev Immunol* 2015; 33: 677-713.
- Schmitt N, Ueno H. Regulation of human helper T cell subset differentiation by cytokines. *Curr Opin Immunol* 2015; 34: 130-136.
- Kaech SM, Cui W. Transcriptional control of effector and memory CD8+ T cell differentiation. *Nat Rev Immunol* 2012; 12: 749-761.
- Nutt SL, Hodgkin PD, Tarlinton DM, Corcoran LM. The generation of antibody-secreting plasma cells. *Nat Rev Immunol* 2015; 15: 160-171.
- Schwartz RH. Historical overview of immunological tolerance. *Cold Spring Harb Perspect Biol* 2012; 4: a006908.
- Stritesky GL, Jameson SC, Hogquist KA. Selection of self-reactive T cells in the thymus. *Annu Rev Immunol* 2012; 30: 95-114.
- Nemazee D. Receptor editing in lymphocyte development and central tolerance. *Nat Rev Immunol* 2006; 6: 728-740.
- Campbell DJ. Control of regulatory T cell migration, function, and homeostasis. *J Immunol* 2015; 195: 2507-2513.
- Gell PGH, Coombs RRA (eds.). *Clinical aspects of immunology*. Oxford: Blackwell, 1963.
- Niederhorn JY, Kaplan HJ. *Immune response and the eye*. 2nd ed. Rev. Basel: Karger, 2007.
- Forrester JV, Xu H. Good news-bad news: the Yin and Yang of immune privilege in the eye. *Front Immunol* 2012; 3: 338.
- Gery I, Caspi RR. Tolerance induction in relation to the eye. *Front Immunol* 2018; 9: 2304.
- Beyer K, Baukloh AK, Stoyanova A *et al*. Interactions of tumor necrosis factor-related apoptosis-inducing ligand (TRAIL) with the immune system: implications for inflammation and cancer. *Cancers (Basel)* 2019; 11: 1161.
- Keino H, Horie S, Sugita S. Immune privilege and eye-derived T-regulatory cells. *J Immunol Res* 2018; 2018: 1679197.
- Mastropasqua R, Agnifili L, Fasanella V *et al*. The conjunctiva-associated lymphoid tissue in chronic ocular surface diseases. *Microsc Microanal* 2017; 23: 697-707.
- Hanstock HG, Edwards JP, Walsh NP. Tear lactoferrin and lysozyme as clinically relevant biomarkers

of mucosal immune competence. *Front Immunol* 2019; 10: 1178.

29. Foulsham W, Coco G, Amouzegar A *et al.* When clarity is crucial: regulating ocular surface immunity. *Trends Immunol* 2018; 39: 288-301.

30. The definition and classification of dry eye disease: report of the Definition and Classification Subcommittee of the International Dry Eye Workshop. *Ocul Surf* 2007; 5: 75-92.

31. Rhee MK, Mah FS. Inflammation in dry eye disease: how do we break the cycle? *Ophthalmology* 2017; 124: S14-S19.

32. Williamson J, Gibson AA, Wilson T *et al.* Histology of the lacrimal gland in keratoconjunctivitis sicca. *Br J Ophthalmol* 1973; 57: 852-858.

33. Damato BE, Allan D, Murray SB, Lee WR. Senile atrophy of the human lacrimal gland: the contribution of chronic inflammatory disease. *Br J Ophthalmol* 1984; 68: 674-680.

34. Pflugfelder SC, Tseng SC, Pepose JS *et al.* Epstein-Barr virus infection and immunologic dysfunction in patients with aqueous tear deficiency. *Ophthalmology* 1990; 97: 313-323.

35. Stern ME, Beuerman RW, Fox RI *et al.* The pathology of dry eye: the interaction between the ocular surface and lacrimal glands. *Cornea* 1998; 17: 584-589.

36. Brignole F, Pisella PJ, Goldschild M *et al.* Flow cytometric analysis of inflammatory markers in conjunctival epithelial cells of patients with dry eye. *Invest Ophthalmol Vis Sci* 2000; 41: 1356-1363.

37. Baudouin C. The pathology of dry eye. *Surv Ophthalmol* 2001; 45 Suppl. 2: S211-S220.

38. Niederkorn JY, Stern ME, Pflugfelder SC *et al.* Desiccating stress induces T cell-mediated Sjögren's syndrome-like lacrimal keratoconjunctivitis. *J Immunol* 2006; 176: 3950-3957.

39. Baudouin C. Un nouveau schema pour mieux comprendre les maladies de la surface oculaire. *J Fr Ophthalmol* 2007; 30: 239-246.

40. Baudouin C, Aragona P, Messmer EM *et al.* Role of hyperosmolarity in the pathogenesis and management of dry eye disease: proceedings of the OCEAN group meeting. *Ocul Surf* 2013; 11: 246-258.

41. Stern ME, Schaumburg CS, Dana R *et al.* Autoimmunity at the ocular surface: pathogenesis and regulation. *Mucosal Immunol* 2010; 3: 425-442.

42. Li DQ, Chen Z, Song XJ *et al.* Stimulation of matrix metalloproteinases by hyperosmolarity via a JNK pathway in human corneal epithelial cells. *Invest Ophthalmol Vis Sci* 2004; 45: 4302-4311.

43. Luo L, Li DQ, Corrales RM *et al.* Hyperosmolar saline is a proinflammatory stress on the mouse ocular surface. *Eye Contact Lens* 2005; 31: 186-193.

44. De Paiva CS, Chotikavanich S, Pangelinan SB *et al.* IL-17 disrupts corneal barrier following desiccating stress. *Mucosal Immunol* 2009; 2: 243-253.

45. Lam H, Bleiden L, de Paiva CS *et al.* Tear cytokine profiles in dysfunctional tear syndrome. *Am J Ophthalmol* 2009; 147: 198-205.

46. Hogg N, Laschinger M, Giles K, McDowall A. T-cell integrins: more than just sticking points. *J Cell Sci* 2003; 116: 4695-4705.

47. Gao J, Morgan G, Tieu D *et al.* ICAM-1 expression predisposes ocular tissues to immune-based inflammation in dry eye patients and Sjögren's syndrome-like MRL/lpr mice. *Exp Eye Res* 2004; 78: 823-825.

48. Yannariello-Brown J, Hallberg CK, Häberle H *et al.* Cytokine modulation of human corneal epithelial cell ICAM-1 (CD54) expression. *Exp Eye Res* 1998; 67: 383-393.

49. Turner K, Pflugfelder SC, Ji Z *et al.* Interleukin-6 levels in the conjunctival epithelium of patients with dry eye disease treated with cyclosporine ophthalmic emulsion. *Cornea* 2000; 19: 492-496.

50. Baudouin C, Brignole F, Pisella PJ *et al.* Flow cytometric analysis of the inflammatory marker HLA DR in dry eye syndrome: results from 12 months of randomized treatment with topical cyclosporin A. *Adv Exp Med Biol* 2002; 506: 761-769.

51. Rhee MK, Mah FS. Clinical utility of cyclosporine (CsA) ophthalmic emulsion 0.05% for symptomatic relief in people with chronic dry eye: a review of the literature. *Clin Ophthalmol* 2017; 11: 1157-1166.

52. De Paiva CS, Corrales RM, Villarreal AL *et al.* Corticosteroid and doxycycline suppress MMP-9 and inflammatory cytokine expression, MAPK acti-

vation in the corneal epithelium in experimental dry eye. *Exp Eye Res* 2006; 83: 526-535.

53. Perez VL, Pflugfelder SC, Zhang S *et al.* Lifitegrast, a novel integrin antagonist for treatment of dry eye disease. *Ocul Surf* 2016; 14: 207-215.

54. Moscovici BK, Holzchuh R, Sakasegawa-Naves FE *et al.* Treatment of Sjögren's syndrome dry eye using 0.03% tacrolimus eye drop: prospective double-blind randomized study. *Cont Lens Anterior Eye* 2015; 38: 373-378.

55. Ianaro A, Ialenti A, Maffia P *et al.* Anti-inflammatory activity of macrolide antibiotics. *J Pharmacol Exp Ther* 2000; 292: 156-163.

56. Hosseini K, Lindstrom RL, Foulks G, Nichols KK. A randomized, double-masked, parallel-group, comparative study to evaluate the clinical efficacy and safety of 1% azithromycin-0.1% dexamethasone

combination compared to 1% azithromycin alone, 0.1% dexamethasone alone, and vehicle in the treatment of subjects with blepharitis. *Clin Ophthalmol* 2016; 10: 1495-1503.

57. Szaflik J, Zaleska-Zmijewska A, Izdebska J. Ocular allergic diseases. *Alergia* 2005; 2: 16-21.

58. Niederkorn JY, Kaplan HJ (eds.). *Immune response and the eye*. 2<sup>nd</sup> rev. ed. Basel: Karger, 2007

59. Urgacz A, Mrukwa E, Gawlik R. Adverse events in allergy sufferers wearing contact lenses. *Postepy Dermatol Alergol* 2015; 32: 204-209.

60. Wolffsohn JS, Emberlin JC. Role of contact lenses in relieving ocular allergy. *Cont Lens Anterior Eye* 2011; 34: 169-172.

61. Siddique M, Manzouri B, Flynn TH, Ono SJ. Allergy and contact lenses. *Chem Immunol Allergy* 2007; 92: 166-175.

# CONJUNTIVITIS

Agustina Limay Mena, Fernando Pellegrino, Jorge Tossi, Ricardo Brunzini

## Introducción

Se entiende por conjuntivitis a la inflamación de la conjuntiva debido a distintas patologías que la afectan de forma primaria.

Las conjuntivitis pueden ser infecciosas o no infecciosas. Dentro de las causas infecciosas pueden ser bacterianas o virales. Si bien las de origen infeccioso son las más frecuentes, nunca debe dejarse de tener en cuenta las de origen no infeccioso que incluyen las causas alérgicas, mecánicas, tóxicas, inmunomediadas o neoplásicas, entre otras.

Clásicamente se describen tres formas clínicas de presentación según el tiempo de evolución: aguda, subaguda y crónica.

### *Conjuntivitis agudas*

Se consideran agudas cuando el comienzo es súbito y su curso breve, pero relativamente violento. Duran desde unos pocos días hasta dos meses.

### *Conjuntivitis subagudas*

Las subagudas tienen una forma de cursar intermedia entre las agudas y las crónicas.

### *Conjuntivitis crónicas*

Las crónicas son de comienzo generalmente lento, aunque en ocasiones se desarrollan rápidamente como en algunos síndromes cicatriciales (eritema multiforme) y luego siguen con un curso moderado, continuo o progresivo, que puede extenderse por años y aun toda la vida. Otras veces son recidivantes.

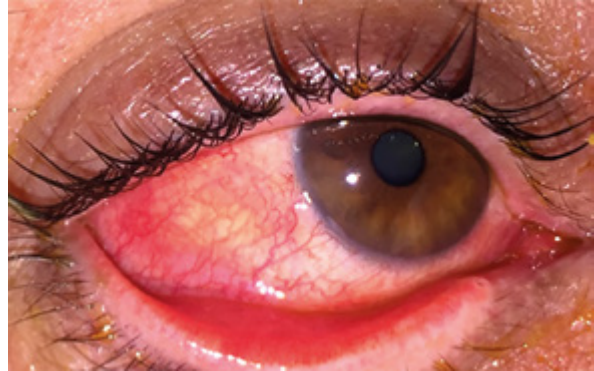
Según la American Academy of Ophthalmology, las causas más importantes de conjuntivitis se detallan en el cuadro 1<sup>1</sup>.

Cuadro 1. Clasificación de conjuntivitis según la American Academy of Ophthalmology.

Alérgicas	Conjuntivitis estacional
	Conjuntivitis vernal
	Conjuntivitis atópica
Mecánicas/ tóxicas	Queratitis límbica superior
	Queratoconjuntivitis seca
	Conjuntivitis por rosácea
	Conjuntivitis asociada al uso de lentes de contacto
	Conjuntivitis papilar gigante
	<i>Floppy eyelid syndrome</i>
	<i>Giant fórnix syndrome</i>
	Pediculosis palpebral
	Conjuntivitis medicamentosa
Conjuntivochálasis	
Inmunomediadas	Penfigoide cicatricial
	Síndrome de Steven-Johnson
	Enfermedad de Graves
	Vasculitis
Neoplásicas	Carcinoma sebáceo
	Neoplasia escamosa
	Melanoma
Virales	Adenovirus
	Herpes simple
	Varicela zoster
	Molusco contagioso
Bacterianas	Gonocócicas
	No gonocócicas
	Clamidas
Otras	Conjuntivitis leñosa

**Cuadro 2. Signos y síntomas de conjuntivitis.**

Hiperemia
Lagrimo
Quemosis
Secreción
Ardor
Fotofobia
Picazón
Sensación de cuerpo extraño



**Figura 1.** Hiperemia en conjuntiva tarsal y bulbar en el contexto de un cuadro de conjuntivitis viral.

El diagnóstico es clínico, por lo cual resulta imprescindible realizar un interrogatorio detallado y examen completo bajo lámpara de hendidura. Los signos y síntomas característicos de las conjuntivitis se pueden observar en el cuadro 2.

Toda conjuntivitis tiene un primer estadio de incubación, un segundo período de estado y otro final de convalecencia.

Existe la curación espontánea y natural para un gran número de ellas, como por ejemplo las conjuntivitis por adenovirus y enterovirus entre otras. Tienen un curso autolimitado y no dejan secuelas importantes.

## Patología general

### Análisis de los signos

Termina de señalarse cuáles son los signos más importantes. Corresponde hacer un análisis de cada uno de ellos:

#### 1. Hiperemia

Es la que le da al cuadro el aspecto de ojo rojo secundario a la dilatación de los vasos conjuntivales. En términos generales ésta puede ser difusa tal como ocurre en la mayoría de las conjuntivitis infecciosas o localizadas, como es el caso de las epiescleritis nodulares (fig. 1).

La hiperemia, desde el punto de vista topográfico puede ser:

- ◆ bulbar
- ◆ palpebral
- ◆ de la carúncula
- ◆ del pliegue semilunar
- ◆ de los fondos de saco

En las conjuntivitis agudas toda la conjuntiva suele estar enrojecida, en tanto en las crónicas la inflamación predomina en la conjuntiva palpebral. En las primeras lo que más llama la atención es la inyección bulbar y en las crónicas, la de los párpados.

#### 2. Lagrimo o epífora

Este signo, que depende del trigémino, es uno de los más constantes y frecuentes en las inflamaciones agudas y en la obstrucción de las vías lagrimales. En las conjuntivitis se trata de una epífora activa estimulada por la sensación de cuerpo extraño.

#### 3. Edema y quemosis

La acumulación de líquido en la conjuntiva se llama edema y se observa en las conjuntivitis infecciosas agudas y en las alérgicas, sobre todo en la conjuntiva bulbar. Cuando este signo es muy marcado se denomina quemosis (fig. 2).

#### 4. Papilas conjuntivales

Histológicamente se deben a una hiperplasia del epitelio conjuntival (aumento del número de célu-

las) acompañado de un brote vascular central proveniente del estroma subyacente. Las papilas pueden variar de tamaño siendo muy pequeñas —de 0.5 mm de diámetro— o alcanzar un gran tamaño de más de 2 mm de diámetro, y se aprecian consecuentemente a simple vista (fig. 3).

Para facilitar la visualización de las papilas resulta de utilidad la aplicación de fluoresceína al 1% bajo lámpara de hendidura con un filtro de cobalto. De este modo, se puede observar el denominado *retículo fluoresceínico*, formado por la acumulación de la fluoresceína en los surcos existentes entre las papilas y que adquieren así un patrón en panal de abejas, lo que facilita su identificación (fig. 4).

Las papilas se forman generalmente en la conjuntiva tarsal superior, sobre todo en su extremo nasal y temporal. Su presencia en la parte media del tarso no es habitual y suele asociarse a atopía, al uso de lentes de contacto, particularmente las blandas y a las prótesis oculares entre otras causas.

Las papilas se pueden medir al graduar el ancho del haz de luz de la lámpara de hendidura hasta cubrir su diámetro completo. Este procedimiento es importante para establecer la progresión de su número y tamaño y así poder evaluar la respuesta terapéutica.

#### **Alérgicas**

Son generalmente atópicas. En estos casos las papilas se ubican en la conjuntiva palpebral superior, como sucede con la conjuntivitis vernal.

#### **Traumáticas**

También se observan en la conjuntiva tarsal superior por:

- ◆ El uso de lentes de contacto corneales, principalmente blandas y las duras después de varios años de uso. También por prótesis oculares, particularmente las de acrílico.
- ◆ Irregularidades en la superficie del globo ocular, por ejemplo suturas, en las queratoplastias, en úlceras corneales crónicas, en la queratoconjuntivitis límbica superior y en globos con deformaciones corneoesclerales de diversos tipos.

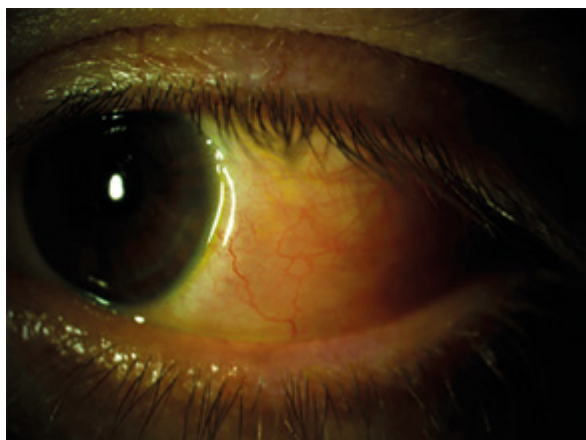


Figura 2. Quemosis en conjuntiva bulbar temporal.

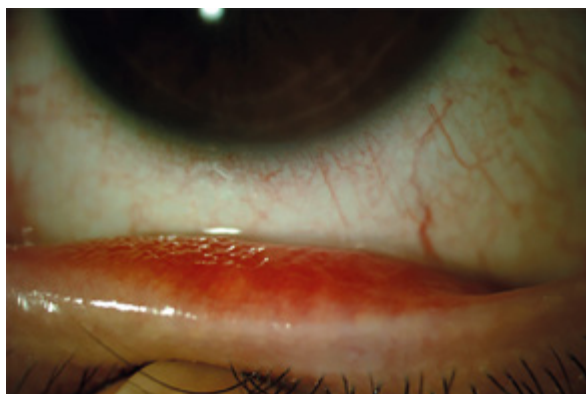


Figura 3. Reacción papilar en conjuntiva tarsal inferior.

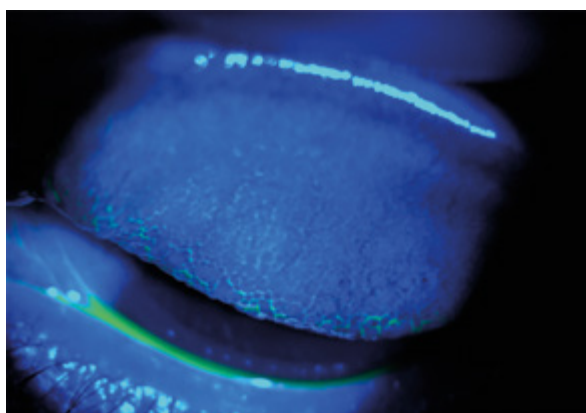


Figura 4. Reticulo fluoresceínico en conjuntiva tarsal superior formado por la acumulación de fluoresceína entre las papilas.

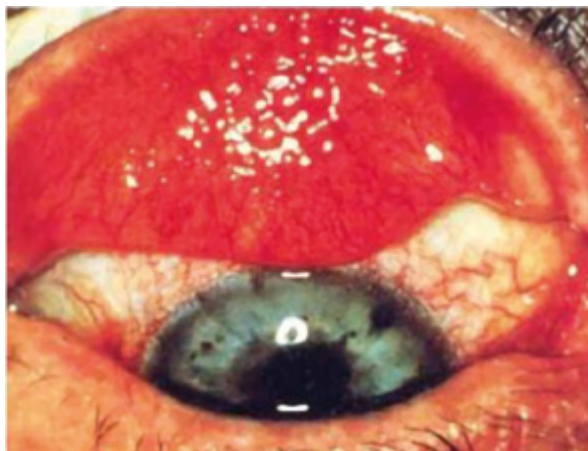

Figura 5. Reacción folicular en conjuntiva tarsal superior en conjuntivitis viral.

### *Infeciosas*

Se ven en el estadio II b del tracoma, en la tuberculosis primaria, en la sífilis secundaria adquirida y congénita.

### 5. Foliculos

Histológicamente se corresponden con una hiperplasia del tejido linfoide que en condiciones normales se encuentra en el estroma conjuntival. Son más abundantes cerca de los fondos de saco<sup>2</sup>.

Al aumentar el número de células y por ende el tamaño de los foliculos, se hacen visibles en la lámpara de hendidura, sobre todo en el fórnix. Clínicamente se reconocen como una estructura redondeada del tamaño de la cabeza de un alfiler, de coloración grisácea o blanquecina y pequeños vasos que rodean estas granulaciones.

Los foliculos se forman respondiendo a la agresión de toxinas de diferentes orígenes, en particular las de los virus. Es por esto que se los ve en gran número, principalmente en la conjuntiva tarsal inferior y con menor frecuencia en la superior, durante una virosis como en la queratoconjuntivitis epidémica (fig. 5).

El foliculo se puede diferenciar de la papila ya que no posee vasos en su interior sino alrededor. Por el contrario, la papila posee un vaso central proveniente del estroma subyacente.

A veces los foliculos y las papilas se presentan al mismo tiempo como en el tracoma.

### 6. Foliculosis

Se denomina de esta manera a un estado de hipertrofia folicular que con alguna frecuencia se observa en los niños antes de la pubertad y puede exacerbar cuando interopera una conjuntivitis bacteriana.

### 7. Flictenula

Es una pequeña vesícula o nódulo ulcerado; es subepitelial, contiene células mononucleares y se acompaña de una intensa vasocongestión (figs. 6 y 7).

La flictenula está relacionada a reacciones microbio-alérgicas de tal manera que se la considera un signo característico de alergia por infección. Las flictenulas de la conjuntiva y de la córnea desaparecen rápidamente con los esteroides tópicos. Se ulceran y curan espontáneamente en unos 10 días.

Su presencia se ha atribuido a varios microorganismos y enfermedades, tales como:

- ◆ Alergia bacteriana: bacilo de Koch, bacilo de Koch-Weeks y estafilococo.
- ◆ Alergia micótica: *Candida*.
- ◆ Alergia parasitaria: helmintos (*áscaris*, *oxiuros*, etc.) y tripanosomas.
- ◆ Asociada a la colitis ulcerosa.

### 8. Exudado o secreción

Es muy útil evaluar las características clínicas y microscópicas de las secreciones. Habitualmente no se le da gran importancia a esta observación y sin embargo hay una correlación con la patología que es de gran utilidad para el diagnóstico y seguimiento de las conjuntivitis.

Se distinguen claramente los siguientes tipos de secreciones:

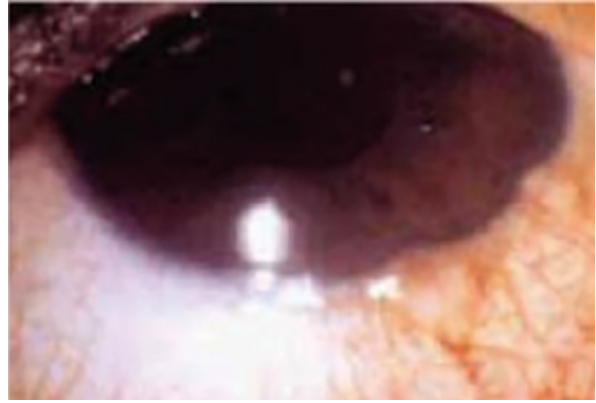
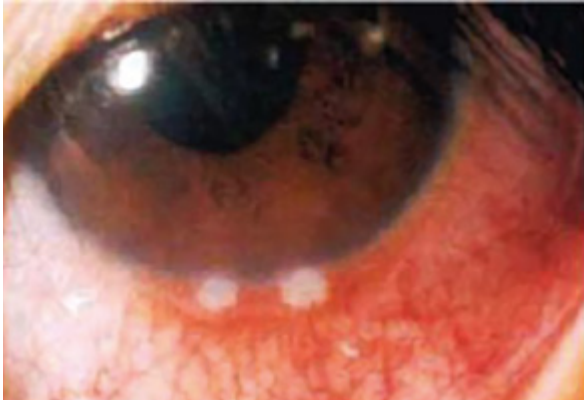


Figura 6 y Figura 7. Flictenulas conjuntivales.

- a. mucosa
- b. serosa
- c. seromucosa
- d. catarral
- e. purulenta
- f. membranosa
- g. pseudomembranosa
- h. espumosa

#### a) Mucosa

Es la más común y suele presentarse como una hebra fina blancuzca en el fondo del saco conjuntival inferior que se va desplazando hacia el canto interno dando origen a lo que los pacientes denominan “telita”. Esta secreción se halla constituida principalmente por mucus filamentosos que proviene de las células mucíparas.

Se la ve con más frecuencia en las conjuntivitis crónicas de cualquier origen. En las conjuntivitis vernaes es muy abundante, adherente, espesa, blanquecina, elástica y suele contener eosinófilos. Un exudado similar se observa en las reacciones papilares originadas por las lentes de contacto corneales y por las prótesis oculares.

#### b) Serosa

Es la que se ve en el lagrimeo. Básicamente se trata de una hipersecreción lagrimal inducida por

diferentes estímulos que pueden ser físicos, químicos, etc. Una secreción serosa copiosa se da en la conjuntivitis atópica aguda y en la originada por gases lacrimógenos.

Si la secreción es crónica puede tratarse de una dacriocistitis no catarral o de un síndrome incipiente de sequedad, como un penfigoide. Precisamente al comienzo de éste hay epífora, la cual suele interpretarse como consecuencia de una obstrucción lagrimal primaria cuando en realidad se debe a una estrechez de los puntos y de los canaliculos por la cicatrización progresiva de la conjuntiva.

#### c) Seromucosa

Se trata de la combinación de la serosa y de la mucosa. Hay copos o hebras de mucus que se desplazan en un líquido seroso. Indica cierto grado de cronicidad pues ha permitido la respuesta mucosa además de que las glándulas mucíparas estén presentes y activas.

#### d) Catarral (mucopurulenta)

Está constituida por mucus y pus y puede ser aguda o crónica. Se relaciona con infecciones bacterianas, alérgicas agudas tóxicas y comienzo de infecciones virósicas. Puede presentar cierto grado de coloración amarillenta debido a los polimorfonucleares y ser muy abundante. El ejemplo clásico es el de la conjuntivitis catarral aguda de los niños



por neumococos o la crónica del tipo angular, generalmente por el estafilococo dorado.

#### e) *Purulenta*

Su principal constituyente son los polimorfonucleares sin mucus o muy escaso. Dada su rapidez en la producción este exudado es la expresión de una marcada toxicidad que no permite la formación de mucus y sí en cambio de gran número de neutrófilos. Generalmente se observa en la conjuntivitis gonocócica, en la canaliculitis actinomicótica, en los orzuelos, etc. Es una verdadera supuración.

#### f) *Membranosa*

La membrana es verdadera, pues de la coagulación del exudado proteico intraconjuntival (fibrina) resulta una lámina que al ser extraída provoca el corte de vasos conjuntivales que sangran<sup>1</sup>.

Antes se la asociaba fundamentalmente con la difteria y al estreptococo. Hoy en día, a ciertas formas clínicas de la queratoconjuntivitis epidémica.

#### g) *Pseudomembranosa*

Este tipo de secreción consiste en un exudado coagulado adherido a la superficie del epitelio conjuntival inflamado. De forma característica, a diferencia de la anterior, se pueden retirar con facilidad dejando el epitelio intacto. La fibrina presente en el exudado formado sobre la superficie del epitelio se coagula y constituye una capa gruesa adherida a la conjuntiva.

Al extraerse esta pseudomembrana no produce sangrado como la verdadera, ya que no es parte del epitelio.

Algunas veces las bacterias y también los virus estimulan una reacción inflamatoria que provoca la formación de estas membranas. Se observan exudados pseudomembranosos en conjuntivitis causadas por los siguientes agentes microbianos:

- ◆ Por el virus de la queratoconjuntivitis epidémicas. Es la más frecuente en la actualidad
- ◆ Por el estreptococo beta hemolítico
- ◆ El síndrome de Stevens-Johnson
- ◆ La conjuntivitis leñosa

---

◆ El penfigoide ocular y a veces la queratoconjuntivitis herpética

---

◆ El gonococo en la oftalmía del recién nacido

---

◆ Varias bacterias, entre ellas el estafilococo, el neumococo, el meningococo, los bacilos coliformes y el piocianico. Todas estas bacterias producen pseudomembranas solamente en circunstancias muy especiales de marcada virulencia y bajas defensas

---

◆ Ocasionalmente la queratoconjuntivitis herpética

---

#### h) *Espumosa*

Aparece en las conjuntivitis crónicas con meibomitis en las que hay un trastorno de la tensión superficial, en las que por el batido palpebral se produce espuma. Está presente en los bordes palpebrales y se acumula en los cantos externos e internos.

#### 9. Litiasis y pseudoquistes de retención

Está ubicada en la conjuntiva tarsal superior y se trata de “concreciones duras”, calcáreas, subepiteliales, amarillentas de 0,5 a 1,5 mm, que producen sensación de cuerpos extraño y cuyo tratamiento es la extirpación.

También hay “concreciones blandas”, es decir, no calcáreas que tienen el mismo aspecto que las anteriores y que se hallan con preferencia en la conjuntiva tarsal inferior. Suelen ser asintomáticas y más numerosas del lado temporal. Su extirpación es más difícil que las duras y además, innecesaria.

Los pseudoquistes de retención o quistes serosos se originan a partir de invaginaciones epiteliales o pseudoglándulas de Henle que al cerrarse se llenan de un líquido seroso y claro. Estas vesículas a veces contienen concreciones “blandas” en su interior que son asintomáticas, adquieren un tamaño de hasta 2 mm y se encuentran también —igual que las concreciones— en los dos tercios temporales tarsales inferiores con preferencia.

La litiasis y los pseudoquistes representan un estado inflamatorio crónico de la conjuntiva.

#### 10. Linfangiectasias (varices linfáticas)

No son frecuentes y en todo caso se delatan más por su visualización que por sus molestias. Se ven

como cordones transparentes de varios milímetros de largo, ligeramente elevados en la conjuntiva bulbar. No responden al tratamiento antiinflamatorio ni requieren cirugía.

### 11. Pigmentaciones

Suelen ser medicamentosas y la causa más frecuente en la actualidad de su aparición la constituye la levo-epinefrina en colirio para el tratamiento del glaucoma. Los artículos de belleza — en particular el rímel para las pestañas y los delineadores para los bordes palpebrales— pueden producir un “tatuaje cosmético” conjuntival, difuso, a nivel de los bordes periféricos de los tarsos. De todas maneras, es interesante saber que a pesar de suspender los cosméticos la impregnación pigmentaria continúa.

### 12. Sufusión hemorrágica

No es un signo demasiado frecuente y cuando se lo encuentra puede aparecer como delgados flecos subconjuntivales o pequeñas sufusiones sanguíneas subepiteliales. Se los puede ver en todas las porciones conjuntivales.

## Diagnóstico de las conjuntivitis

Resulta imprescindible un buen interrogatorio para complementar el examen físico y así llegar al diagnóstico adecuado.

Dentro de los datos recabados es fundamental conocer la fecha de comienzo de los síntomas. Si el inicio ha sido brusco, la conjuntivitis debe ser entonces hiperaguda o aguda. Si, en cambio, el paciente no puede establecer una fecha cierta, es bastante posible entonces que sea crónica, más aun si sus manifestaciones iniciales fueron ligeras.

Se hará una descripción muy breve de cada una de estas posibilidades.

### Conjuntivitis hiperaguda

Se observa en los recién nacidos. En ellos hay una reacción conjuntival exagerada con edema marcado y condicionada por la carencia de folículos y de lágrimas.

### Conjuntivitis aguda

Dura un tiempo breve, más allá de que a veces comienza como aguda y luego continúa como un estado crónico de escasa sintomatología que puede durar meses. Tal parece ser el caso de algunas conjuntivitis virósicas. Con frecuencia la conjuntivitis aguda es una queratoconjuntivitis.

### Conjuntivitis crónica

El primer diagnóstico clínico será de conjuntivitis, blefaroconjuntivitis, blefaromeibomio conjuntivitis o queratoconjuntivitis crónica. Todas ellas se pueden tratar al comienzo con una tanda inicial de colirios con antibióticos y esteroides durante un par de semanas y quizás hasta una segunda tanda con otros colirios, después de las cuales conviene interrumpir toda terapia si en este lapso no se obtuvo, por lo menos, una mejoría.

Si el diagnóstico se ha orientado hacia una conjuntivitis aguda, las variantes etiológicas se pueden resumir en:

- ◆ bacterianas
- ◆ virósicas
- ◆ alérgicas

Si, en cambio, se orientó hacia una forma crónica, las posibilidades de su origen son innumerables, aunque en la práctica diaria también se pueden limitar a:

- ◆ alergia
- ◆ afecciones de la piel (seborrea, rosácea)
- ◆ bacterias (*S. aureus* especialmente)
- ◆ estados crónicos vasocongestivos inespecíficos particularmente difíciles de determinar con seguridad.

## A. CONJUNTIVITIS ALÉRGICAS

La alergia ocular no siempre se acompaña de reacción alérgica en el resto del cuerpo y viceversa. Esto explica el hecho de que los estudios y tratamientos que no sean enfocados especialmente al ojo no resulten adecuados ni efectivos.

Hoy en día existen pruebas como la investigación de IgE lagrimal total y específica que son más

precisas para el diagnóstico al ser locales. No hay que olvidar que la conjuntiva fue uno de los primeros órganos utilizados para probar la sensibilidad a drogas. Sin embargo, a veces la reacción alérgica es global y simultánea abarcando al cuerpo y al ojo, como por ejemplo son los casos del asma, la rinoconjuntivitis, la urticaria generalizada y en párpados el edema angioneurótico.

De acuerdo con sus diversas formas de presentación la alergia ocular puede presentarse de la manera siguiente:

- ◆ **Sin sintomatología:** ligera hiperemia y papilas pequeñas (descubrimiento semiológico).
- ◆ **Con sintomatología inespecífica:** fotofobia, astenopía, cefaleas. Esta variedad pasa siempre inadvertida y un dudoso y potencial astigmático es probablemente la causa. La eversión del párpado superior permitirá observar micropapilas y discreta hiperemia, especialmente en primavera.
- ◆ **Con sintomatología específica:** picazón, hiperemia evidente, quemosis, lagrimeo, secreción serosa, mucosa o mucosa espesa, edema y enrojecimiento palpebral.

### Conjuntivitis por fiebre del heno

Es una forma de enfermedad atópica con susceptibilidad hereditaria cuya incidencia está relacionada con las estaciones en las que se produce liberación de pólenes. El contacto con los alérgenos provoca una respuesta inflamatoria con liberación de histamina por parte de las células cebadas activadas por las IgE.

La clínica se caracteriza por edema, hiperemia conjuntival y palpebral, prurito y humedecimiento de los ojos. A menudo se asocia con rinorrea. A la exploración la conjuntiva aparece pálida debido al intenso edema, que suele establecerse en forma brusca.

Para su tratamiento se administran antihistamínicos por vía sistémica. Los corticoides de acción local son de poca utilidad. La vacunación frente al alérgeno causal reduce la intensidad de la enfermedad en algunos individuos.

### Queratoconjuntivitis atópica

No es demasiado frecuente, aunque afecta a sujetos de todas las edades y no tiene ninguna relación con las estaciones como la anterior.

La piel de los párpados adquiere un aspecto escamoso y reseco. La conjuntiva está pálida y con la córnea pueden desarrollar cicatrización en estadios avanzados.

Una complicación frecuente de esta enfermedad es la blefaritis estafilocócica, que cursa con escamas y costras sobre la piel palpebral.

Tanto la conjuntivitis primaveral como la queratoconjuntivitis atópica se caracterizan por tener prurito y epífora y evolucionan más lentamente que la conjuntivitis por fiebre del heno. En estadios finales pueden llegar a producir modificaciones estructurales de párpados y de conjuntiva.

Su tratamiento suele ser muy difícil pero es duradero. Consiste en antihistamínicos y corticosteroides locales que se administran fundamentalmente para aliviar los síntomas.

**Pruebas cutáneas en el diagnóstico de la alergia:** para llegar a él se emplean tres procedimientos:

- ◆ Por escarificación
- ◆ Por inyección
- ◆ Por contacto (parches cutáneos): para probar cosméticos

**Pruebas de laboratorio:** son la IgE sérica total y específica y la IgE lagrimal total y específica.

**Bases para el tratamiento de la alergia:**

- ◆ Certeza de la alergia
- ◆ Identificación del tipo de alergia
- ◆ Identificación del alérgeno

**Tratamiento:**

- ◆ Eliminación de la causa
- ◆ Desensibilización específica. Antihistamínicos
- ◆ Terapia medicamentosa. Corticoides. Cromoglicato sódico. Lodoxamida
- ◆ Otros medicamentos como vasoconstrictores, antibióticos y antisépticos
- ◆ Desensibilización inespecífica

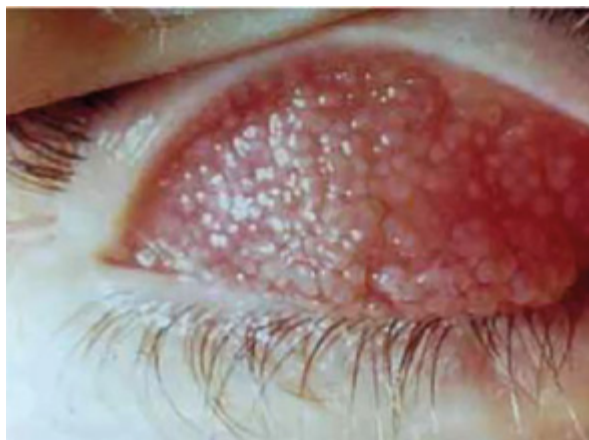

Figura 8. Conjuntivitis vernal tarsal superior.

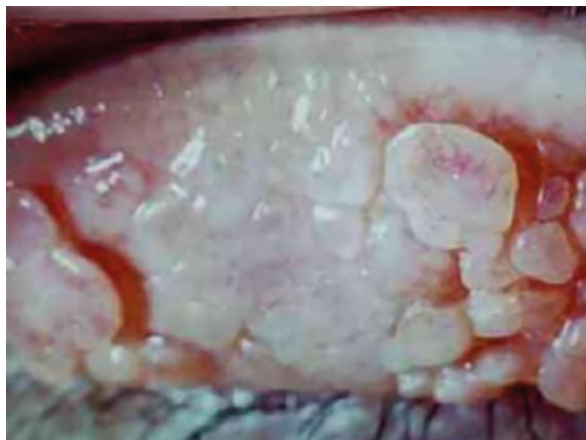


Figura 9. Conjuntivitis vernal con papilas gigantes (más de 2 mm) en tarso superior.

## Conjuntivitis vernal

Es una conjuntivitis papilar, bilateral aunque asimétrica, estacional, de comienzo rápido pero que luego se cronifica y es más frecuente en la primera década de la vida.

La sintomatología depende del estado evolutivo, por lo que cuanto más se va acentuando la inflamación y el tamaño de las papilas en la conjuntiva tarsal superior, mayores serán la picazón, la fotofobia, la sensación de cuerpo extraño y la presencia de secreción mucosa, que es espesa, filante y muy adherente.

Entre otros signos se observa lagrimeo, pseudoptosis, gran desarrollo de las pestañas, a veces queratocono, con alguna frecuencia astigmatismo miópico y acompañados de otras manifestaciones alérgicas sistémicas como asma, rinitis, urticaria que suelen también estar presentes en familiares al mismo tiempo.

Existen cuatro formas de presentación:

1. tarsal, que es la más común
2. límbica
3. bulbar
4. corneal (rara)

Es importante destacar que en la forma tarsal hay presencia de papilas pequeñas, medianas y gran-

des, lo que determina su grado (figs. 8 y 9). En esta enfermedad, cuando se trata de papilas pequeñas y medianas es muy útil el empleo de fluoresceína al 1% pues se destaca con la luz de cobalto merced al contorno que dibuja y que da origen al retículo fluoresceínico, del que ya se hizo referencia al inicio de este capítulo.

En la forma límbica suelen resaltarse los puntos de Trantas, que son acúmulos de eosinófilos y células epiteliales (figs. 10 y 11).

El diagnóstico se asegura cuando en el examen directo se observa un gran número de eosinófilos y granulaciones eosinofílicas libres. La IgE sérica y lagrimal total pueden estar elevadas con frecuencia.

## Conjuntivitis atópica

Excepcionalmente es anafiláctica. La respuesta llega en forma rapidísima (minutos). Las pruebas cutáneas son positivas e inmediatas también. Puede ser aguda o crónica. Su origen hay que buscarlo en los inhalantes (estacional, polínica) o en los alimentos, acompañada o no de rinitis.

La forma aguda es más frecuente en primavera con los pólenes. Afecta principalmente a niños y adolescentes en épocas calurosas, en la que se presentan unas típicas papilas “en adoquín” en la conjuntiva del tarso. El epitelio queratinizado de estas papilas puede erosionar la córnea subyacente y ocasiona sensación

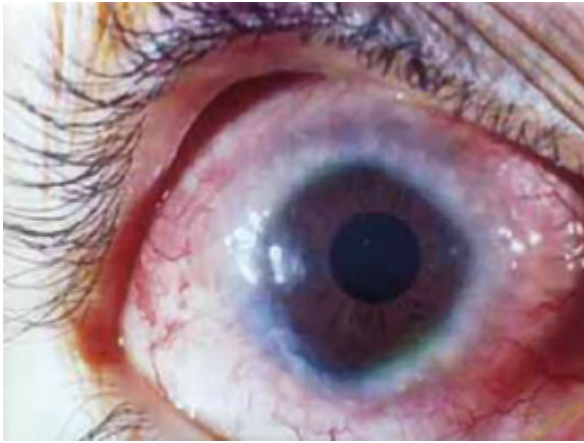


Figura 10. Conjuntivitis vernal límbica en los 360° rebelde al tratamiento.

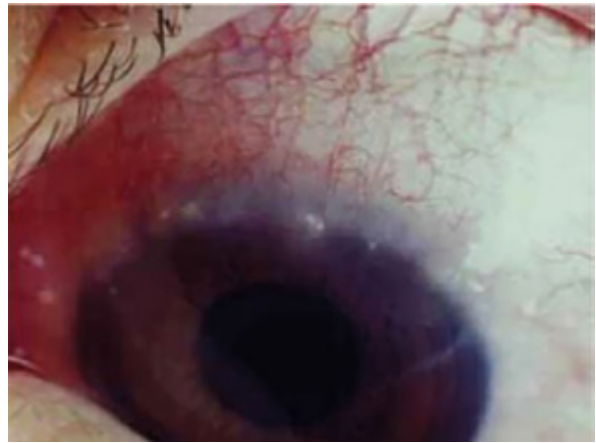


Figura 11. Conjuntivitis vernal límbica con puntos de Trantas.

de cuerpo extraño. Produce síntomas de irritación constante. Muy ocasionalmente, astenopía severa.

La forma crónica muestra papilas en sus tarsos superiores, se mantiene durante todo el año y las exacerbaciones son frecuentes. Es familiar y hereditaria.

El tratamiento se basa principalmente en evitar los alérgenos. Las drogas empleadas son los antihistamínicos, cromoglicato, lodoxamida, esteroides, inmunosupresores no esteroideos y desensibilización.

### Conjuntivitis de contacto

La atopía no es esencial. La respuesta es retardada. Puede generar conjuntivitis o dermatoblefarconjuntivitis. Los parches cutáneos son positivos (1 a 5 días). La causan la atropina, los antiherpéticos, el timerosal, la clorhexidina y todo tipo de cosméticos tales como rímel, sombra, delineador, esmalte de uñas y cremas. El tratamiento consiste en interrumpir su uso, emplear medicamentos alternativos y medicación antialérgica.

### Conjuntivitis microbioalérgicas

La atopía no es esencial. La respuesta es retardada. Se debe a productos de microorganismos. Las pruebas cutáneas son positivas entre las 24 y 48 horas.

Es la causante de la conjuntivitis, blefarconjuntivitis y queratoconjuntivitis flictenular.

Sus agentes causantes son el estafilococo, cándida, bacilo de Koch, virus y helmintos.

Sus manifestaciones patológicas comprenden queratitis epitelial tóxica inferior, úlceras catarrales e infiltrados corneales marginales, límbicos, conjuntivales bulbares (fig. 12). También cicatrices y neovasos. Se deben de agregar blefaritis ciliar eczematoides e infecciones varias.

Las condiciones para el desarrollo de las conjuntivitis microbioalérgicas son:

- ◆ Cronicidad o repetidas infecciones
- ◆ Formación de exotoxinas antigénicas y sustancias sensibilizantes

El esquema terapéutico es el siguiente:

- ◆ Flictenas corneales por tuberculosis: prednisolona al 1%
- ◆ Flictenas conjuntivales por tuberculosis: descongestivos y esteroides
- ◆ Flictenas por *S. aureus*: higiene de bordes palpebrales, antibióticos tópicos y generales
- ◆ Blefaritis: higiene de los bordes palpebrales y el específico para cada agente involucrado.

## B. CONJUNTIVITIS MECÁNICAS/TÓXICAS

### Queratitis límbica superior

Es una enfermedad crónica, bilateral, que afecta predominantemente al sexo femenino. Puede ser recurrente en períodos de 1 a 10 años. Hasta en un 40% de los casos se relaciona con distiroidismo, por lo cual siempre se debe indagar acerca de este antecedente.

Los síntomas más frecuentes son: una marcada sensación de cuerpo extraño además de ardor y fotofobia.

Entre los signos más característicos se encuentran: hiperemia conjuntival tarsal superior y epiteliopatía de córnea periférica, limbo y conjuntiva bulbar superior, que tiñe intensamente con fluoresceína o verde de lisamina (figs. 13 a 15).

Este cuadro se acompaña de reacción micropapilar y puede haber además filamentos mucosos superiores. También se acompaña de abundante lagrimeo y blefaroespasma.

La etiología de la conjuntivitis límbica superior es desconocida. Se cree que puede deberse a alteraciones del AMP cíclico.

El diagnóstico es clínico. Los datos de laboratorio en muchos casos pueden brindar información adicional cuando se relaciona con distiroidismo. En los cortes histológicos de la conjuntiva bulbar superior se observa hiperproliferación, acantosis, pérdida de las células caliciformes y queratinización del epitelio.

Como fue mencionado previamente, se deberán pedir estudios para evaluar la función tiroidea ya que con el tratamiento de la enfermedad de base, el compromiso ocular puede presentar mejoría e incluso desaparecer.

Uno de cada cuatro pacientes ha respondido a tópicos con hisopos embebidos con nitrato de plata al 0,75% en el área que toma el colorante, a razón de una vez por semana por dos meses, luego una vez cada 15 días por otros dos meses para continuar después una vez por mes o cada dos meses según la respuesta.

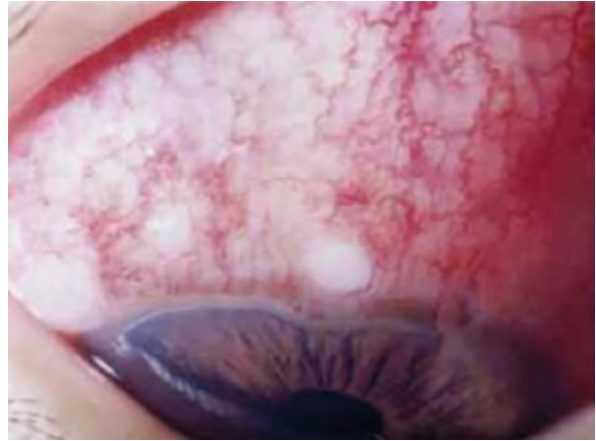


Figura 12. Flictenula microbioalérgica.

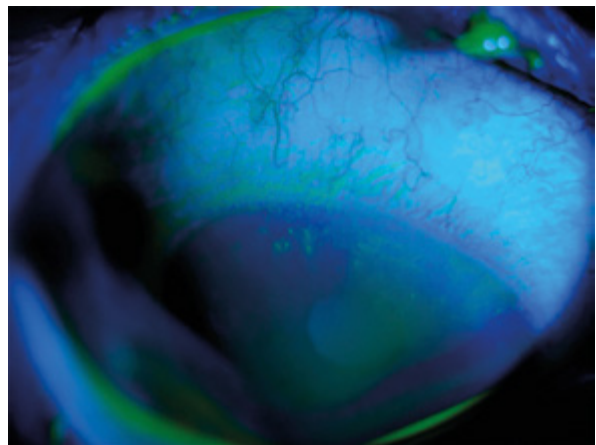


Figura 13. Defecto epitelial en hora 12 sobre la conjuntiva bulbar, el limbo y la córnea (cortesía Dra. Soledad Valeiras).

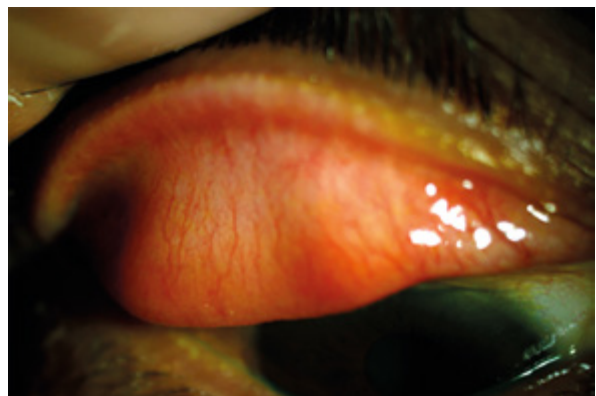


Figura 14. Reacción micropapilar en conjuntiva tarsal superior (cortesía Dra. Soledad Valeiras).

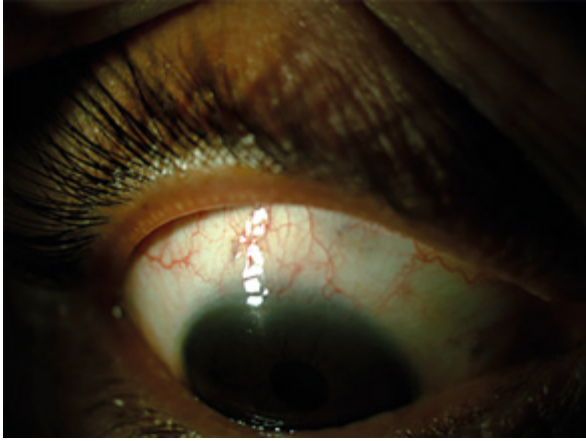

Figura 15. Hiperemia con conjuntiva bulbar superior (cortesía Dra. Soledad Valeiras).

Si ha de haber una respuesta positiva con este tratamiento ésta se produce después de las primeras aplicaciones. De no mejorar es casi inútil continuar con el nitrato. La cauterización térmica y la escisión han sido practicadas por algunos autores.

Si el paciente usa lentes de contacto debe suspender su porte, pues a veces se logra algún cambio favorable.

Se ha descrito una entidad denominada “síndrome de la pesca de moco” que muestra tinción en la conjuntiva bulbar nasal e inferior con el rosa de bengala o el verde de lisamina. Es en esta entidad en donde más frecuentemente se lo describe ya que la irritación produce una mayor cantidad de secreción mucosa que genera molestias, el paciente se frota intensamente sus ojos y retira las hebras de moco del fondo de saco conjuntival. Se produce lesión epitelial que aumenta aún más la irritación ocular y genera un mecanismo de retroalimentación.

### **Conjuntivitis por lentes de contacto o prótesis**

Todas las lentes de contacto son capaces de producir conjuntivitis. Estas pueden clasificarse de varias maneras, entre ellas como sigue:

#### ***Conjuntivitis por contaminación microbiana***

Se trata del *sistema* “dedos-lente de contacto-estuche y líquidos ojos” por bacterias, virus, hongos y parásitos que aparece cuando no se respetan las normas de higiene por desidia o ignorancia. Si la contaminación es por hongos muy difícilmente las lentes de contacto puedan salvarse y si la causa son bacterias habitualmente se recuperan después de ser esterilizadas.

#### ***Conjuntivitis por los líquidos***

Es conocido que el timerosal, presente en innumerables colirios y soluciones para lentes de contacto, es alérgico a tal punto que los laboratorios buscan reemplazarlo. Lo mismo puede decirse de la clorhexidina.

Estas conjuntivitis se manifiestan principalmente con vasocongestión, son rebeldes, no responden a los antiinflamatorios y el tratamiento es el cambio de líquido.

#### ***Conjuntivitis por depósitos***

En las lentes de contacto puede haber una gran variedad de depósitos (meibomianos, proteínas, calcio, hierro, etc.) y cualquiera de ellos causa grados variables de malestar, visión borrosa, de manera que cuando están presentes es el momento de cambiar la lente, particularmente si son renovables o descartables.

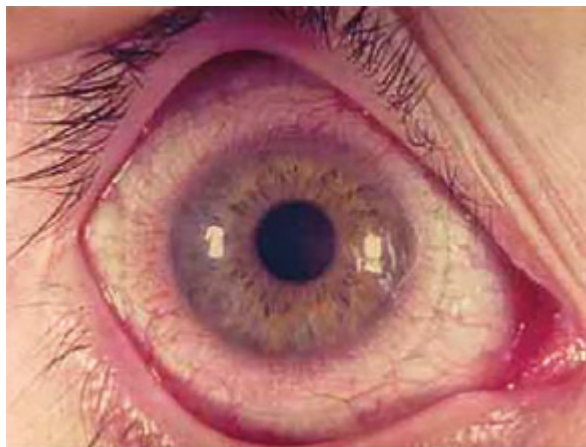#### ***Conjuntivitis por lentes defectuosas***

Cuando el portador de lentes de contacto se queja de algún tipo de molestias, que generalmente va acompañada de enrojecimiento y cierto trastorno visual, además de examinar las papilas, contaminación, líquidos irritantes o depósitos, es también necesario examinar a la lente con la lámpara de hendidura en busca de melladuras, cortes u otra imperfección. En estos casos el reemplazo de la lente soluciona el problema.

### **Conjuntivitis por lentes mal adaptadas**

La mala adaptación de las lentes, por estar demasiado ajustadas o flojas, pequeñas, excesivamente grandes o de bordes gruesos, es la responsable de este tipo de conjuntivitis.

Cuando se trata de lentes flexibles puede producirse un desprendido epitelial por espesor del borde lenticular (síndrome de horas 6 y 9). En estos casos se hace visible por fluoresceína la falta de lubricación lagrimal de tales sectores ocasionada por la defectuosa adaptación de los bordes palpebrales a la córnea marginal (fig. 16). Es obvio que aquí se impone una nueva y más adecuada adaptación.



**Figura 16.** Conjuntivitis vasocongestiva límbico-bulbar inducida por mala adaptación de lente de contacto blanda que era grande.

### **Conjuntivitis papilares**

#### **Conjuntivitis papilar gigante**

La primera descripción de este síndrome fue realizada por J. MacIvon en 1950, quien encontró que el 8% de los pacientes que usaba prótesis de plástico desarrollaron una alergia de contacto y algunos de estos pacientes tenían una reacción positiva en la piel al parche con el plástico utilizado. El problema fue resuelto removiendo los implantes y sustituyéndolos por otro material<sup>4</sup>.

La relación de esta patología con el uso de lentes de contacto fue descrita por primera vez por T. F. Spring en 1974, quien observó síntomas en 78 de 176 pacientes usuarios de lentes de contacto blandas en un lapso de entre 3 y 33 meses luego de uso<sup>5</sup>.

La denominación de conjuntivitis papilar gigante (CPG) o conjuntivitis gigantopapilar (CGP) se debe a M. R. Allansmith y colaboradores quienes establecieron en 1977, en un clásico trabajo, que el síndrome puede afectar a usuarios de lentes de contacto duras y blandas. Los autores informaron un incremento en el número de mastocitos, eosinófilos y basófilos en la conjuntiva y además, incremento en el número de neutrófilos, linfocitos y células plasmáticas<sup>6</sup>.

A raíz de estos hallazgos histopatológicos, los autores concluyeron que la causa de la CGP era inmunológica —comparándola con la conjuntivitis vernal— con un curso clínico menos severo.

Srinivasan en 1979 describió el mismo cuadro clínico e histológico en usuarios de prótesis estéticas y pacientes con suturas de nylon de gran diámetro<sup>7</sup>.

Los investigadores han estimado la incidencia de conjuntivitis papilar gigante entre 1% y el 5% en usuarios de lentes de contacto rígidas gas permeables y entre 10% al 15% en usuarios de lentes de contacto blandas.


En un estudio clínico se evaluó la prevalencia de CPG en 200 usuarios de lentes de contacto rígidas y el resultado obtenido fue del 10,5%<sup>8</sup>.

La conjuntivitis gigantopapilar afecta entre el 1% y el 5% de los usuarios de lentes de contacto blandas en Estados Unidos y alrededor del 1% de usuarios de lentes de contacto duras. La prevalencia en Reino Unido es de aproximadamente 10%. Allansmith estima que en promedio la CGP se desarrolla en 10 meses en un usuario de lentes de contacto blandas y en 8,5 años en un usuario de lentes de contacto rígidas<sup>8</sup>.

#### **Etiopatogenia**

Está pues demostrado que la CGP se asocia con los usuarios de lentes de contacto, prótesis oculares y más recientemente con suturas corneales y otras protrusiones como bucles esclerales y depósitos corneales. Distintos autores han propuesto que el cuerpo





**Figura 17.** Fotografía scanning de superficie de lente de contacto cubierta por depósitos proteicos.

extraño traumatiza mecánicamente la conjuntiva tarsal superior con cada parpadeo. Los depósitos sobre la superficie de la lente de contacto han sido implicados como causa del trauma. Las lentes de contacto blandas, en particular, acumulan depósitos que no pueden removerse con la limpieza tradicional que realiza el usuario y estos depósitos incluyen mucus, acúmulos celulares y bacterias (fig. 17).

En la actualidad, con el uso de las lentes de contacto blandas *descartables* y su reemplazo frecuente los depósitos proteicos han disminuido en forma significativa en los usuarios.

La permeabilidad al oxígeno de los materiales con los que se hacen las lentes de contacto rígidas gas permeables (RGP) también parece influir en la incidencia de la CGP.

La meibomitis y la disfunción de las glándulas de Meibomio, con la consecuente inestabilidad del film precorneal y el aumento de la evaporación de las lágrimas podrían acentuar el trauma mecánico causado por la lente sobre la conjuntiva.

### ***Reacción de hipersensibilidad tipo I***

La reacción de hipersensibilidad tipo I puede jugar un rol importante en la patogénesis de la CGP. Algunos autores encontraron una fuerte asociación entre atopía y CGP.

Se demostró la presencia de mastocitos en el epitelio de la conjuntiva en la CGP y en otras formas de conjuntivitis alérgicas. Una gran proporción de los mastocitos histológicamente hallados en la CGP se encuentran desgranulados y esto, sumado a los altos valores de IgE en las lágrimas, indica una clásica reacción de hipersensibilidad tipo I<sup>9</sup>.

El motivo de que los infiltrados celulares también incluyen basófilos, eosinófilos y neutrófilos es consistente, ya que estos son atraídos por los mediadores inflamatorios, lanzados por la desgranulación de los mastocitos, con la subsecuente secreción de citoquinas proinflamatorias. Los mediadores químicos vasoactivos, liberados por los mastocitos incluyen: histamina, serotonina, leucotrienos, prostaglandinas, triptasa, quimasa, carboxipeptidasa, catepsina, PAF y factores quimiotácticos de neutrófilos y eosinófilos.

### ***Reacción de hipersensibilidad retardada***

Ballow considera que en la CGP hay un tipo de sensibilidad retardada a los depósitos de las lentes de contacto.

Por su lado, Metz ha demostrado que existe infiltración de linfocitos TCD4 marcados en la CGP y en la QCV (queratoconjuntivitis vernal) y que estas células tienen la memoria característica de la T cells (CD4 Ro). Ellos son HLA-DR positivos, sugiriendo que son activados. Un incremento en el número de macrófagos también indica la existencia de una presentación activa de antígeno.

Los acúmulos de eosinófilos macroscópicos (puntos de Trantas) se ven raramente en la CGP, a diferencia de la QCV. Sí se encuentran incrementados en el estroma de la conjuntiva en la CGP.

Trocme encontró depósitos de proteína básica mayor de eosinófilos (PBM) en biopsias conjuntivales de pacientes con CGP y QCV.

Udell encontró PBM sólo en lágrimas de pacientes con QCV, pero no en pacientes con CGP.

Numerosos neutrófilos fueron encontrados por Allansmith en biopsias de pacientes con CGP. El aumento de LTC4 en lágrimas confirma la mayor actividad de los neutrófilos en esta condición. El factor quimiotáctico de neutrófilos (FQN) se detectó con un aumento de 15 veces del nivel normal en lágrimas de pacientes con CGP. Este aumento está relacionado con la injuria a las células conjuntivales e indicaría una relación entre el trauma y la CGP.

El mucus de la CGP es producido por las células Goblet, que ocupan una superficie mayor que la normal y por las células del epitelio conjuntival.

### ***Inmunohistoquímica***

Se realizó un estudio inmunohistoquímico utilizando una técnica de resina de glicol metacrilato y se pudo realizar entonces la tinción de tejido de biopsia de conjuntiva tarsal y bulbar de pacientes no tratados con CPG durante una exacerbación de la enfermedad. Los resultados del conteo de células subepiteliales se compararon con las biopsias de sujetos normales y pacientes con queratoconjuntivitis vernal (QCV).

### ***Infiltración celular en CPG y QCV comparada con controles normales***

Es evidente una contribución al proceso inflamatorio de los distintos tipos celulares. Ambos, el tipo I y el tipo IV de hipersensibilidad están implicados por el número de mastocitos y células TCD4. Los infiltrados son similares a los de la QCV con una neutrofilia más pronunciada y menos células TCD4. Los infiltrados de eosinófilos son mucho menos significativos en la CPG que en la QCV, lo que coincide con el compromiso corneal en la forma de queratopatía aguda y crónica erosiva, que puede caracterizar a la severa enfermedad vernal (fig. 18).

Las moléculas de adhesión endotelio-vascular juegan un rol importante en la infiltración celular de los tejidos en la CPG y en otras formas de conjuntivitis alérgicas. Las moléculas de adhesión intercelular (ICAM-1) y de adhesión celular vascular (VCAM-1), las E selectinas y otros, se expresan sobre el endotelio vascular después de la inducción de una variedad de citoquinas como interleuquina 1 (IL-1), interleuquina 4 (IL-4), factor de necrosis tumoral  $\alpha$  (TNF $\alpha$ ).

Ellos se encargan de anclar a los leucocitos circulantes y producir su extravasación a través de la pared de los vasos.

La figura 19 demuestra los niveles de expresión de adhesión molecular. Existe una elevada expresión de ICAM-1 y E selectina en la CPG con relación a la ligación de neutrófilos, macrófagos y linfocitos. El ICAM-1, sin embargo, se expresa en una pequeña proporción de los vasos en la CPG en relación con la QCV (tejido tarsal), consistente con el bajo nivel observado de eosinófilos en la CPG.

### ***Inmunoglobulinas***

En un modelo experimental de CPG las lágrimas mostraron niveles aumentados de IgA, IgG e IgE y se detectaron en el estroma de la conjuntiva células plasmáticas, linfocitos y mastocitos.

En sujetos normales los niveles de inmunoglobulinas en lágrimas está aumentada en mayor grado en usuarios de lentes de contacto duras que en usuarios de lentes de contacto blandas, probablemente debido a una mayor disminución de la sensibilidad corneal.

Richard encontró una diferencia significativa en depósitos de IgM en lentes de contacto de pacientes con CPG versus lentes de contacto de pacientes normales. Además, en las lágrimas de pacientes con CPG se encuentra un aumento del complemento C3 y C5a que pueden contribuir a la activación de los mastocitos.

Van Aalst y van Bijsterveld postularon que en la CPG la estimulación de las fibras nerviosas desmielinizadas resultaría en la desgranulación del mastocito.

Desde el punto de vista etiopatogénico no todo se explica por una reacción mecánica causada por los depósitos en las lentes de contacto, prótesis o suturas en virtud que existen otros mecanismos que pueden estar involucrados en la degranulación del mastocito, incluyendo la estimulación neural antidrómica.

Los mastocitos también producen y almacenan IL4. La IL4 puede inducir a las células T help, particularmente al tipo Th2 e indirectamente dictar un perfil alérgico de elaboración de citoquinas incluyendo IL4 e IL5.

El pequeño grado de infiltración eosinófila en la CPG en comparación con la QCV puede estar relacionado con el grado y tipo de célula T help y el fenotipo atópico. La eosinofilia requiere de la influencia del tipo Th2-CD4. Las células T producen IL5, IL4 y otras citoquinas. Las Th1 y Th2 ejercen alguna acción inhibitoria de una sobre otra en pacientes no atópicos, pero en pacientes atópicos y en la QCV puede existir un mecanismo de *feedback* de las células Th2 con un importante aumento en la producción de citoquinas y activación y atracción de los eosinófilos.

En resumen, se puede expresar que la prolongada estimulación mecánica y otros factores en los usuarios de lentes de contacto y prótesis oculares

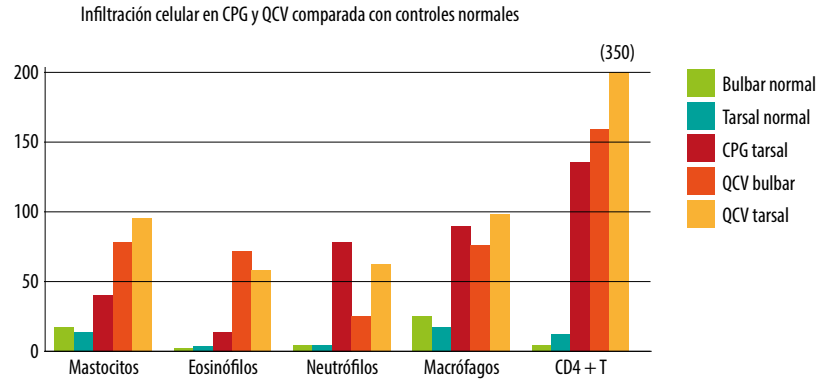


Figura 18. Comparación de infiltración celular en pacientes con CPG y QCV en relación con controles.

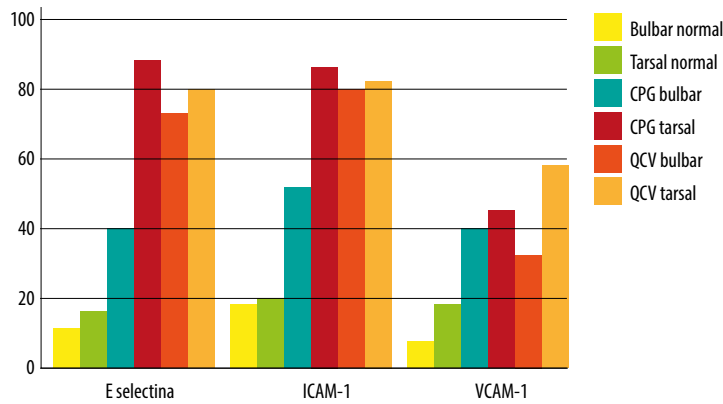


Figura 19. Niveles de expresión de adhesión molecular.

llevarían a la desgranulación crónica de los mastocitos, tal como es descrita por Allansmith.

Los mastocitos serían el primer paso, pero luego la infiltración celular, con un cuadro clínico semejante a la QCV, se produce una vez que los eosinófilos y las células T están involucrados.

#### Cuadro clínico

La conjuntivitis papilar gigante se caracteriza por una severa picazón y secreción mucosa. Estas manifestaciones aumentan cuando los pacientes se sacan las lentes de contacto. Lo más importante para los pacientes es la pérdida de tolerancia al uso de las lentes de contacto y esto sucede al disminuir las horas de porte y se progresa hasta el punto de no poder usarlas.

Desde el punto de vista clínico las papilas de la conjuntiva tarsal superior son el hecho más tras-

cedente de la enfermedad. Estas papilas pueden llegar a ser verdaderas papilas gigantes de más de 1 mm de diámetro o macropapilas de 0,3 a 1 mm de diámetro (figs. 20 y 21).

La conjuntivitis macropapilar es una variante moderada en el desarrollo de la CPG con manifestaciones clínicas semejantes y hallazgos histopatológicos.

Cuando la enfermedad se encuentra activa existe edema tisular, hiperemia e infiltración celular. El epitelio de la conjuntiva tarsal superior tiene un aspecto característico a la tinción con fluoresceína.

La detección de papilas de menos de 0,5 mm de diámetro frecuentemente requiere de una examinación con luz azul cobalto siguiendo a la instilación de fluoresceína. La delineación de papilas y también la presencia o ausencia de tinción apical puede verse mejor con este método.

La masa anormal del párpado superior en algún caso puede producir ptosis palpebral. El compromiso limbar, como en la QCV, es poco común y no hay compromiso corneal.

De todas maneras es interesante decir que es muy común observar en exámenes de rutina a usuarios de lentes de contacto con CPG y con hipertrofia de la conjuntiva tarsal superior que permanecen asintomáticos (fig. 22).

Es importante el manejo activo de esta condición para evitar llegar a la fase sintomática.

El diagnóstico diferencial de la CPG incluye a la queratoconjuntivitis atópica y a la queratoconjuntivitis vernal.

Ambas condiciones presentan picazón excesiva, producción de mucus y la presencia de papilas en la conjuntiva tarsal superior. Sin embargo, además de los antecedentes, es el compromiso corneal el que distingue a estas entidades de la anterior.

La conjuntivitis bacteriana aguda ocasionalmente recuerda a la CPG pero el exudado es más de tipo mucopurulento y el cuadro es más agudo.

Las conjuntivitis por clamidias, adenovirus o herpes deben diferenciarse. La historia de exposición a un cuerpo extraño, como es la lente de contacto, prótesis o sutura es un claro punto en el diagnóstico de esta afección.

### Estadios

La CGP puede clasificarse en base a cuatro estadios:

- ◆ En el **estadio I** los síntomas iniciales incluyen secreción mucosa matinal y moderada picazón luego de la remoción de las lentes. Pocas veces estos síntomas son considerados por el paciente. En este estadio sólo existen síntomas, no se presentan signos de papilas en el examen ocular.
- ◆ En el **estadio II** el paciente incrementa la severidad del mucus y la picazón con moderada turbidez de la visión que ocurre al finalizar el día, después de varias horas de uso de las lentes de contacto. Los síntomas incluyen sensación de cuerpo extraño a las lentes de contacto. Los signos incluyen la aparición de papilas pequeñas redondas que dan un aspecto irregular a la reflexión especular de la conjuntiva tarsal superior, la cual se observa edematosa e hiperémica.

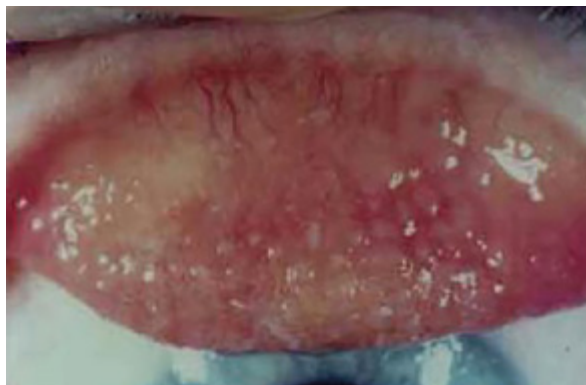


Figura 20. Conjuntivitis papilar gigante en conjuntiva tarsal superior.

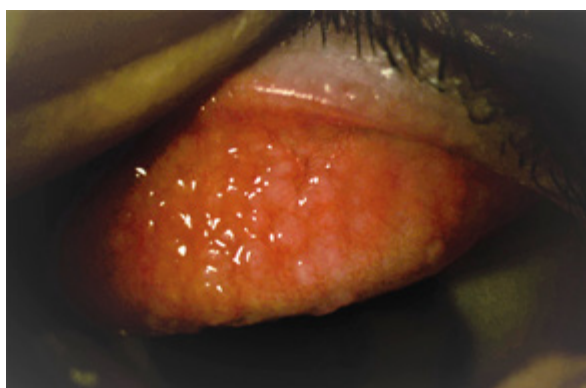


Figura 21. Conjuntivitis papilar gigante en conjuntiva tarsal superior en usuario de prótesis ocular.

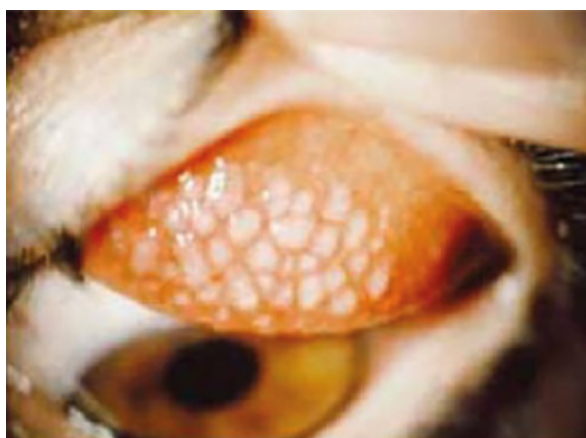

Figura 22. Paciente asintomático con CPG.

- ◆ **El estadio III se caracteriza por un incremento de la severidad de la secreción mucosa y de la picazón, acompañado por un excesivo movimiento de la lente que está asociado al parpadeo. La superficie de la lente de contacto está cubierta por depósitos de mucus y bacterias y los pacientes disminuyen el tiempo de uso de las lentes. Se incrementa el número y tamaño de las papilas. El ápice de las papilas gigantes puede teñirse con fluoresceína. En este estadio la secreción mucosa es aparente sobre la superficie conjuntival.**

No siempre existe correlación entre los síntomas y los signos, hay pacientes con CPG avanzada que continúan usando las lentes de contacto por varias horas al día, en contraste con otros pacientes con severa picazón e intolerancia al uso de lentes de contacto no tienen papilas gigantes.

### Tratamiento

Los principios del tratamiento convencional de la CPG son los siguientes:

1. Reducción de los depósitos que actúan como cuerpo extraño en contacto con la conjuntiva.
2. Reducción del tiempo de exposición de la conjuntiva a la superficie exterior de las lentes de contacto.
3. Optimización de las lentes de contacto y prótesis utilizadas.
4. Terapia medicamentosa.

#### 1. Reducción de depósitos

Las lentes de contacto deben limpiarse con un surfactante después de cada período de uso, habitualmente una vez por día. Deben también enjuagarse con una solución estéril, preferentemente solución salina y guardarse en una solución desinfectante.

Los depósitos proteicos tendrán que removerse con el uso de una solución enzimática (tabletas) con una periodicidad de acuerdo con cada caso en particular. En realidad, con la generalización del uso de las lentes de contacto descartables y su reemplazo frecuente la desproteinización de las lentes ha perdido vigencia.

Las prótesis deben limpiarse diariamente o más si es necesario con una simple solución detergente como jabón o champú de bebés, enjuagar con solu-

ción salina y luego esterilizar con agua hervida u otro método y se guardan secas.

Siempre es necesario interrogar a los pacientes por el tiempo de uso de lentes de contacto y prótesis y sobre su rutina de mantenimiento.

La experiencia sugiere que una mejoría en los mecanismos de higiene y el reemplazo más frecuente de las lentes de contacto pueden dar un alivio y mejorar mucho los síntomas de la CPG.

#### 2. Reducción del tiempo de exposición

Los síntomas de la CPG están relacionados con el tiempo de uso de las lentes. Muchos usuarios pueden reducir el tiempo diario de uso y reemplazar las lentes de contacto por anteojos al llegar a sus hogares después del trabajo.

Algunos pacientes utilizan las lentes de contacto sólo para eventos sociales o la práctica de deportes. Afortunadamente la indicación de cirugía refractiva en muchos de estos pacientes resuelve el problema en forma definitiva.

#### 3. Optimización de lentes y prótesis

Una vez que se diagnosticó la CPG el oftalmólogo y el contactólogo deben buscar las lentes más adecuadas para el paciente, las menos traumáticas (lentes de contacto descartables) o con menor superficie de exposición y menor probabilidad de retener depósitos sobre su superficie (lentes de contacto RGP rígidas gas permeables).

Con las prótesis se tendrán que utilizar materiales alternativos como vidrio u otros polímeros menos agresivos para la superficie de la conjuntiva tarsal en pacientes que desarrollan CPG con prótesis de PMMA.

#### 4. Terapia medicamentosa

Los corticoides convencionales usados en forma tópica son efectivos para la CPG, aunque deben utilizarse en lapsos cortos debido a sus efectos secundarios (catarata, glaucoma, sobreinfecciones).

Los llamados corticoides *soft* tópicos —principalmente el etabonato de loteprednol— son muy efecti-

vos y pueden usarse en forma prolongada debido a su mejor perfil de seguridad y escasos efectos adversos.

El loteprednol etabonato es un corticoide diseñado bajo el concepto de Bodor de “droga suave”. Ha sido evaluado ampliamente en el tratamiento de condiciones oftálmicas de tipo inflamatorias. Demostró ser efectivo en la reducción de los signos y síntomas de la conjuntivitis papilar gigante, la uveítis anterior aguda y la inflamación posterior a la cirugía de cataratas con implante de lente intraocular. También es efectivo en la profilaxis de la conjuntivitis alérgica estacional en pacientes con historia de esta patología<sup>10</sup>.

En comparación con otros esteroides, el loteprednol etabonato tiene un perfil de seguridad superior gracias a su característica de “droga suave”.

Existen numerosos trabajos clínicos que avalan el uso de loteprednol en la CPG.

En un estudio realizado por Friedlaender, 223 pacientes adultos con conjuntivitis papilar gigante asociada al uso de lentes de contacto recibieron una gota de loteprednol o placebo cuatro veces al día durante seis semanas. Se evaluaron el tamaño de las papilas, el prurito, la intolerancia a las lentes de contacto, otros signos y síntomas de la conjuntivitis gigantopapilar y la presión intraocular<sup>11</sup>.

Los pacientes que recibieron loteprednol demostraron mejoría en el tamaño de las papilas, en la reducción del prurito y a la intolerancia a las lentes de contacto, en comparación con quienes recibieron placebo.

Ambos tratamientos se toleraron bien y no produjeron efectos adversos serios relacionados con el tratamiento. Sólo el 7% de los pacientes que recibieron loteprednol sufrió un aumento en la presión intraocular que retornó a su nivel normal al discontinuar el tratamiento.

La rápida respuesta terapéutica combinada con la baja incidencia de efectos adversos sugiere que el loteprednol es un tratamiento apropiado para la conjuntivitis papilar gigante.

En otro estudio clínico se enrolaron 220 pacientes adultos con CPG asociada al uso de lentes de contacto. Los pacientes recibieron loteprednol etabonato o placebo 4 veces al día durante 6 semanas. Se evaluaron parámetros como: las papilas, el prurito, la intoleran-

cia a las lentes, además de otros signos y síntomas de la enfermedad, como la PIO.

El 75% de los pacientes tratados con loteprednol demostró una mejoría en el tamaño de las papilas, el 92% mejoró el grado de prurito y el 84% redujo la intolerancia a las lentes en comparación con el placebo (50%, 76% y 66%, respectivamente). Ambos tratamientos fueron bien tolerados y no produjeron efectos adversos serios relacionados con la terapia.

La combinación de rapidez de la respuesta terapéutica y baja incidencia de efectos adversos indeseados hace del loteprednol etabonato un agente útil para el tratamiento de la conjuntivitis papilar gigante.

Se estudió su efecto antiinflamatorio en un modelo de CGP asociada al uso de lentes de contacto. Se enrolaron pacientes con la afección bilateral y se compararon los efectos de la suspensión oftálmica de loteprednol etabonato y placebo. Los pacientes que recibieron loteprednol etabonato demostraron una reducción significativa en los signos oculares primarios de la enfermedad.

El loteprednol etabonato no elevó los valores de presión intraocular durante el período del estudio (cuatro semanas). Los valores de inyección en la conjuntiva bulbar y la evaluación de opinión del paciente demostraron una tendencia estadística a favor del tratamiento con loteprednol etabonato.

### **Pronóstico**

El curso natural de esta enfermedad es la resolución con aplanamiento de las papilas, fibrosis subepitelial y cesación de los síntomas.

Se puede tranquilizar al paciente informándole que en general la CPG se resuelve sin dejar secuelas como cicatrización conjuntival, entropión marginal u otras secuelas de inflamación conjuntival crónica.

Pero el paciente tiene que ser consciente que debe reducir la dependencia a las lentes de contacto o evaluar la posibilidad de realizar cirugía refractiva.

### **Síndrome del párpado laxo (floppy eyelid)**

Lo describieron por primera vez Culberston y Osler en 1981. Como su nombre lo sugiere, se caracteriza por la presencia de un párpado cuya laxitud

está incrementada y que se encuentra adelgazado, por lo que se puede evertir fácilmente sin ejercer resistencia alguna. La laxitud se debería a cambios en el tono y en la estructura del tejido conectivo, muscular y epitelial que componen los párpados y la conjuntiva bulbar.

El cuadro puede ser uni o bilateral y comprometer tanto al párpado superior como al inferior. Se caracteriza por presentar distensibilidad de los párpados, son estos fácilmente evertibles, asociados a conjuntivitis papilar crónica, ptosis de las pestañas, síntomas irritativos inespecíficos, que son más importantes al despertar<sup>12</sup>. Puede haber también queratopatía punctata epitelial, úlceras corneales, queratitis infecciosas, queratitis filamentosas, erosiones corneales recurrentes y neovascularización de tipo superficial.

Los signos y síntomas se lateralizan del lado que el paciente prefiere para dormir, y puede ser bilateral en el caso en que éste duerma en decúbito ventral. Se debe a que el párpado se everta al contacto con la almohada o sábanas. Las condiciones sistémicas a las que se asocia este síndrome son hipertensión arterial, diabetes, obesidad y apnea del sueño.

Aunque originalmente se informó como visto en pacientes de sexo masculino de mediana edad, luego fueron descritos varios casos de mujeres y hasta en un niño. Puede existir asociado al queratocono.

En la conjuntiva del párpado superior y en menor grado del inferior se observa una congestión conjuntival y una marcada reacción papilar que se acompaña de secreción catarral y un despulido del epitelio corneal.

El tratamiento se lleva a cabo con oclusión nocturna a fin de evitar de esta forma la apertura ocular. También se pueden utilizar lágrimas artificiales. Cuando se asocia con una inflamación de la superficie ocular, se pueden realizar ciclos cortos de corticoides tópicos, aunque a veces es necesaria la cirugía (figs. 23 y 27).

El diagnóstico diferencial se realiza con otras conjuntivitis formadoras de papilas, a saber, conjuntivitis vernal, conjuntivitis papilar gigante, atopia ocular y toxicidad con sus diferentes causas.

## ***Giant fornix syndrome***

Es una patología poco frecuente que afecta a pacientes de edad avanzada (80-90 años). En 2004, Rose la describió como una conjuntivitis crónica pseudomembranosa donde el germen que se aisló en todos los casos fue *Staphylococcus aureus*.

Fisiopatológicamente comienza como una conjuntivitis moderada donde se produce una exudación de proteínas a través de la conjuntiva tarsal inflamada. Esas proteínas se depositan en los fondos de saco y generan un sobrecrecimiento bacteriano que hará que aumente aún más la exudación de proteínas de la conjuntiva inflamada, que pueden formar una pseudomembrana. Tal proceso se ve exacerbado si se asocia con obstrucción de la vía lagrimal al aumentar la carga bacteriana.

De manera característica, el paciente se presenta con una conjuntivitis purulenta refractaria al tratamiento. Además, en la totalidad de los enfermos se observan fondos de saco más amplios que se podrían deber a una desinserción de la aponeurosis del músculo elevador del párpado, probablemente asociado con la edad de estos pacientes.

El tratamiento es el uso de corticoides tópicos por varias semanas en combinación con un tratamiento antibiótico tópico y sistémico, el cual se mantendrá por un período de 10 a 30 días<sup>13</sup>.

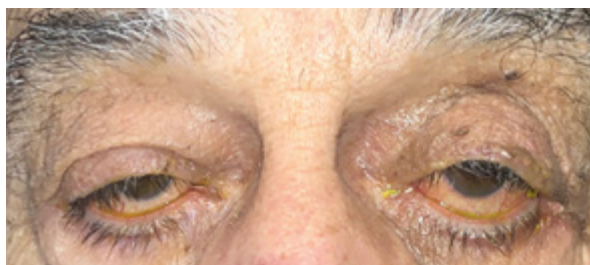## **C. CONJUNTIVITIS INMUNOMEDIADAS**

### **Conjuntivitis mucosinequiantes**

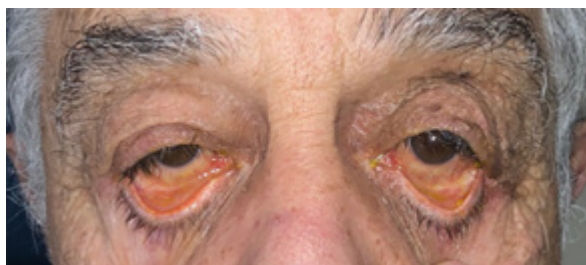
Las características más importantes de estos cuadros afortunadamente no demasiado comunes son: inflamación verdaderamente crónica y cicatrización progresiva de la conjuntiva y de la córnea.

Estas entidades, a las que también se las llama penfigoides, tienen en común su progresión en el tiempo y pueden llegar a producir ceguera sin ser mortales, a diferencia del pénfigo vulgar, el foliáceo y otros que sí pueden llevar a la muerte.

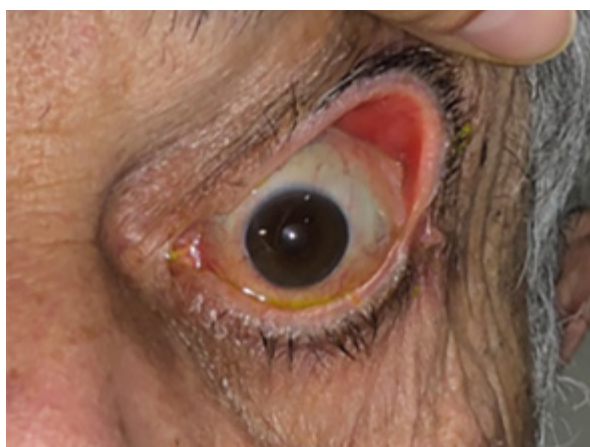Con la inmunosupresión su pronóstico ha mejorado en la actualidad. Han sido descritos como pseudopenfigoides conjuntivitis cicatriciales atri-



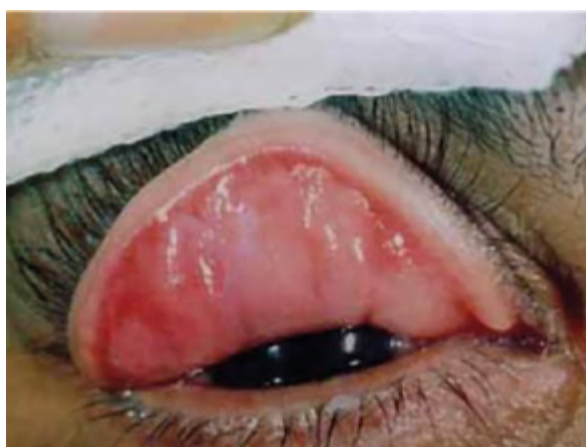**Figura 23.** Síndrome del párpado flácido. Ptosis palpebral bilateral por aumento de laxitud de párpados superiores (cortesía Dra. Soledad Valeiras).



**Figura 24.** Síndrome del párpado flácido. Nótese la hiperlaxitud de párpados inferiores y superiores (cortesía Dra. Soledad Valeiras).



**Figura 25.** Síndrome del párpado flácido. Nótese la hiperlaxitud de párpados inferiores y superiores (cortesía Dra. Soledad Valeiras).



**Figura 26.** Conjuntivitis hipertrófica, vasocongestiva y micropapilar en síndrome del párpado flácido.

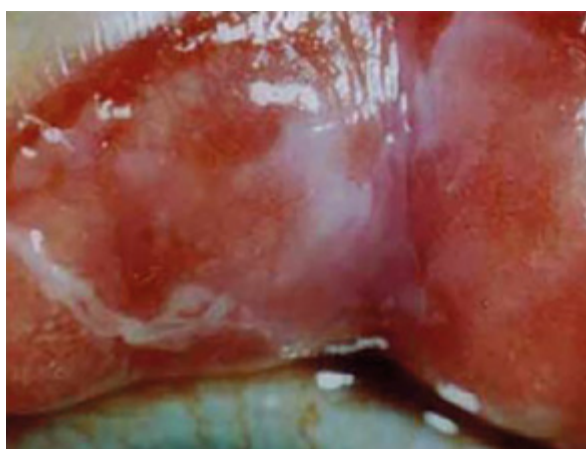
buidas a drogas tales como la pilocarpina, fenilefrina, IDU, ecotiofato, etc.

### **Penfigoide cicatricial**

El penfigoide cicatricial comprende un grupo heterogéneo de enfermedades infrecuentes de curso crónico caracterizadas por la presencia de ampollas subepiteliales sobre la superficie cutáneo-mucosa y ocasionalmente la piel; puede dejar consecuencias severas aunque raramente fatales.

Las características clínicas más frecuentes se manifiestan como gingivitis descamativa, erosiones orales y fibrosis conjuntival. Las lesiones en piel ocurren con menos frecuencia y pueden presentarse como vesículas y bullas diseminadas, tal como aparecen en el penfigoide bulloso.

En algunos pacientes la cicatrización es la causa de la gran morbilidad que entraña la enfermedad



**Figura 27.** Conjuntivitis palpebral superior en el síndrome del párpado flácido. Marcado engrosamiento, vasocongestión, micropapilas y espesa secreción mucosa.



y que puede resultar en odinofagia, estenosis del tracto aerodigestivo superior y opacidades corneales que conducen a la pérdida parcial o completa de la visión.

En esta parte se revisan y describen diversos aspectos clínicos, anatómo y fisiopatológicos de este grupo de enfermedades conocidas colectivamente con el nombre de penfigoide cicatricial.

### **Epidemiología**

- ◆ La incidencia 1/20.000-40.000 casos en oftalmología
- ◆ La relación mujeres /hombres es de 3/1
- ◆ La edad promedio es de 65 años con un rango de 20 a 90 años
- ◆ No posee influencia geográfica
- ◆ Su genética se relaciona con el HLADR4 y con el DQW3

### **Etiología**

No se conoce el “disparador” de la enfermedad y como factores desencadenantes se postulan:

- ◆ Los virus
- ◆ La medicación tópica y sistémica
- ◆ La predisposición genética
- ◆ Drogas inductoras del penfigoide ocular

### **Patogenia autoinmune**

Interviene la reacción de hipersensibilidad de Gell y Coombs Tipo II **Immunopatología**

- ◆ Metaplasia escamosa
- ◆ Infiltrado inflamatorio crónico de células mononucleares
- ◆ Posible vasculitis
- ◆ Inmunodepósitos en la membrana basal del epitelio
- ◆ Incremento de las células T de las células plasmáticas
- ◆ Posible regulación por el sistema HLA-DR

### **Clasificación por estadios**

Estadio I: fibrosis subepitelial de tipo estriada

Estadio II: acortamiento del fondo de saco conjuntival

Estadio III: formación del simbléfaron

Estadio IV: formación del anquilobléfaron y marcada queratoconjuntivitis “sicca”.

Ciertamente hay otras etiologías capaces de generar cicatrices conjuntivales, partiendo de infecciones por adenovirus y el tracoma, o históricas como la viruela y la vacuna. También traumatismos, cirugía, radiaciones y quemaduras, que no son progresivas.

Teniendo esto en cuenta es de gran importancia establecer *a priori* su carácter evolutivo mediante la historia clínica.

Los penfigoides son enfermedades autoinmunes y lo observado en la clínica es el resultado de inflamaciones y necrosis generales por el choque antígeno-anticuerpo que ocurren en forma constante a nivel de la membrana basal de los epitelios córneo-conjuntivales.

La posterior cicatrización se pone de manifiesto en un comienzo con finas y delgadas cicatrices cerca de los bordes palpebrales y puntos lagrimales, simbléfaron, oclusión de los puntos lagrimales, borrado del pliegue semilunar y carúncula, acortamiento de los fondos de saco, entropión y triquiasis, hasta que finalmente se llega a una cicatrización masiva difusa de las conjuntivas tarsales y la bulbar que conduce al anquilobléfaron y a la epidermización de la córnea y conjuntiva (fig. 28).

### **Sintomatología**

El cuadro frecuentemente comienza con ardor, sensación de cuerpo extraño y lagrimeo. Más tarde aparecen sequedad, dolor, disminución de la visión y los signos son enrojecimiento conjuntival permanente, progresivo, edema palpebral y abundante secreción mucosa o catarral.

Toda conjuntivitis crónica que revista estas características de cronicidad y progresión, sumadas a diagnósticos previos reiterados de alergias, conjuntivitis bacterianas y víricas, tratamientos inveterados con un sinnúmero de medicamentos tópicos y generales administrados durante períodos que pueden remontarse hasta veinte o treinta

años atrás, debe hacer pensar en una conjuntivitis mucosinequante. De todas formas es preciso tener en cuenta que se trata de una enfermedad sumamente rara.

### Tratamiento

El único fármaco que ha sido capaz de brindar un alivio al comienzo de la enfermedad ha sido y sigue siendo el corticoide y sólo cuando se lo emplea con prudencia. Todas las demás medicaciones utilizadas se mostraron inútiles cuando no perjudiciales incluido el abuso de los esteroides, ya que en numerosos pacientes se indujo al glaucoma y cataratas de este origen. La mejoría sintomática se logra con el empleo de inmunosupresores.

El primero de ellos es la azatioprina que se usa en dosis de 50 mg por día y brinda alivio sintomático a partir de la tercera semana y mejoría objetiva (disminución del enrojecimiento conjuntival y del edema palpebral) en todos los casos. Esta droga mantiene y aumenta su eficacia a través de años de tratamiento.

En estas circunstancias debe recomendarse control hematológico y general los que deben ser confiados a un hematólogo y/o inmunólogo.

El criterio que se sigue para comenzar un tratamiento de este tipo está basado en el cúmulo de manifestaciones sintomáticas que agobian al paciente pero al diagnóstico clínico de certeza de la enfermedad se llega mediante la inmunomarcación de la biopsia de la conjuntiva y en el comienzo de las lesiones corneales.

Otro inmunosupresor propuesto para un grado medio y moderado de inflamación conjuntival es la dapsona en una dosis de 25-150 mg/día, a la que se puede adicionar azatioprina o metotrexato.

Además, se puede utilizar ciclosporina tópica al 2%. En ocasiones el tratamiento con esta droga no resulta efectivo por los motivos que se detallan a continuación:

- ♦ La falta de tolerancia en su empleo, ya que los pacientes manifestaban ardor importante más allá de que en otros su discomfort fue total al punto de no ser posible su uso

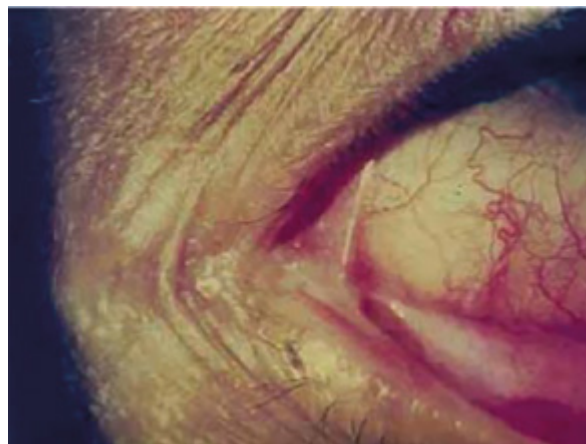

Figura 28. Síndrome de Stevens-Johnson. Cicatrices conjuntivales y simbléfaron.

(se indicó en concentraciones menores de ciclosporina tópica al 1% o al 0,5% con una aparente o dudosa mejor tolerancia).

- ♦ Los pacientes parecen responder favorablemente cuando se emplean en estadios iniciales de la enfermedad.

Se comenzó con el uso de la ciclosporina A por vía oral con una respuesta que aún no es clara. En tal sentido debe afirmarse que los resultados obtenidos con dapsona y azatioprina parecen ser muy superiores a las conseguidas con ciclosporina A oral.

El agregado de corticoides por vía general puede ser beneficioso después del uso de inmunosupresores por algún tiempo. Esto hace que a veces se emplee todo este “armamentarium” terapéutico simultáneamente, logrando así buena respuesta y menor toxicidad sin tener que recurrir a altas dosis de cada medicamento.

Estos tratamientos deben ser reforzados previo, durante y después de cada cirugía ocular. Por lo visto hasta ahora estas terapias tienen que prolongarse. Cuando por motivos varios se suspende la medicación, los signos y síntomas vuelven al mes y ceden nuevamente al reanudarse aquélla.

No está claro si la inmunosupresión interrumpe el progreso de la enfermedad pero sin dudas le produce un gran alivio al paciente.

En casos muy graves, con severas alteraciones de la superficie ocular, puede recurrirse a procedimientos reconstructivos, entre ellos la membrana amniótica,

ya que facilita la epitelización, reduce la inflamación, la vascularización y la cicatrización además de transplantarse fácil y rápidamente.

### Diagnóstico diferencial

Las conjuntivitis cicatriciales deben ser diferenciadas de:

- ◆ Pénfigoide cicatricial ocular benigno
- ◆ Síndrome de Stevens Johnson
- ◆ Síndrome de Lyell
- ◆ Epidermólisis bullosa
- ◆ Pénfigo vulgar
- ◆ Dermatitis herpetiforme
- ◆ Liquen plano
- ◆ Síndrome de Sjögren
- ◆ Tracoma
- ◆ Sarcoidosis
- ◆ Esclerosis sistémica progresiva
- ◆ Conjuntivitis atópica
- ◆ Rosácea
- ◆ Cicatrices postrauma
- ◆ Cicatrices pos-infecciones (queratoconjuntivitis epidémica)
- ◆ Pseudopénfigoides (por ejemplo la inducida por el practolol)
- ◆ Porfiria cutánea tardía

## D. CONJUNTIVITIS INFECCIOSAS

### 1. Bacterianas

La conjuntivitis bacteriana se caracteriza por un sobrecrecimiento de bacterias sobre la superficie conjuntival que lleva a una inflamación aguda o crónica de la mucosa.

Aunque la mayoría de las conjuntivitis bacterianas son benignas y autolimitadas es esencial reconocer y caracterizar el tipo de conjuntivitis que pueden llevar a comprometer en algunos casos la agudeza visual.

### Incidencia

La conjuntivitis bacteriana es una entidad extremadamente común y conocida, aunque su justa incidencia en la población general no se conoce. Es más alta en los niños, adolescentes y adultos en edad laboral que en los mayores.

La incidencia de conjuntivitis neonatal varía del 1% al 14% en Europa y ello depende del país de que se trate en función de las medidas preventivas adoptadas. Actualmente es más frecuente la conjuntivitis neonatal generada por la *Chlamydia trachomatis* que la producida por la *Neisseria gonorrhoeae*.

El empleo de nitrato de plata como profiláctico es hoy motivo de controversia debido a las conjuntivitis químicas que a veces produce y por la ineficacia con la *C. trachomatis*.

Existe una variación estacional en cuanto a los agentes etiológicos de las conjuntivitis en la que predominan la etiología bacteriana en invierno y la viral en verano.

### Transmisión

El modo de contagio más frecuente de la conjuntivitis bacteriana es la vía “mano-ojo”. Puede ocurrir la diseminación desde la zona nasofaríngea, como son los casos del *Haemophilus influenzae*, *Streptococcus pneumoniae* y *Staphylococcus aureus*.

Otras vías de contagio pueden ser la movilización de gérmenes desde los párpados o una conjuntivitis secundaria a una queratitis bacteriana, a una dacriocistitis, etc.

En algunos casos el contagio se produce a partir de la cavidad bucal por vía hematogena. La vía oculogenital suele ocurrir a partir de la transmisión sexual por autoinoculación a partir de las secreciones genitales.

Otras de las vías de transmisión suelen ser los maquillajes, los colirios, las lentes de contacto, los microscopios, etc.

Los insectos son una vía de contagio importante en las conjuntivitis bacterianas principalmente en las causadas por *Chlamydia* en zonas áridas de los países en desarrollo.

La internación en unidades de terapias intensivas, en *nurseries*, internaciones prolongadas también pueden llevar al desarrollo de conjuntivitis bacterianas (infección hospitalaria).

La iatrogenia suele verse en los pacientes de consultorio externo por transmisión a partir de las manos del médico, los colirios contaminados, los tonómetros, las lentes de contacto, los instrumentos oftalmológicos, etc.

### **Factores de riesgo**

La incidencia y el tipo de gérmenes aislados en pacientes con conjuntivitis bacteriana dependen del estado inmune y de la edad. En los niños menores de 5 años con conjuntivitis bacteriana se aísla *Haemophilus influenzae* con mayor frecuencia que en los niños mayores de 5 años y adultos. Los niños menores de 1 año tienen mayor riesgo de conjuntivitis causadas por *Enterococcus* spp. y *Escherichia coli*. Los alcohólicos y los adultos inmunosuprimidos presentan una mayor susceptibilidad a las conjuntivitis bacterianas, especialmente a *Moraxella* spp. y a bacilos Gram negativos.

### **Patogénesis**

Los factores clave en la patogénesis de la conjuntivitis bacteriana son la invasión de la barrera epitelial conjuntival por las bacterias depositadas sobre la conjuntiva y el desborde de los mecanismos de defensa del huésped. El equilibrio entre las defensas y la virulencia de los microorganismos depositados sobre la membrana conjuntival determinan el estado de salud-enfermedad.

### **Defensas del huésped**

La inmunidad general del huésped es un importante mecanismo de defensa contra la proliferación e invasión de las bacterias en la conjuntiva.

La hipogamaglobulinemia fue asociada con un incremento en la incidencia de infecciones causadas por *Haemophilus influenzae*. La deficiencia en la inmunidad humoral y mediada por células, tal

como ocurre en los trasplantados de médula, también predispone a la conjuntivitis bacteriana.

Las defensas locales juegan un importante papel en la protección de la conjuntiva. Los párpados sirven como primera barrera física contra la entrada de los microorganismos así como la constante renovación del film lagrimal y el reflejo del parpadeo permite un lavado de las bacterias que pueden establecerse sobre la conjuntiva.

El epitelio conjuntival intacto también es uno de los mecanismos de defensa contra el establecimiento de bacterias patógenas.

La lágrima propiamente dicha juega asimismo otro importante rol en la defensa del huésped puesto que contiene mucus que interfiere en la adhesión a la superficie epitelial además de importantes factores con propiedades antibacterianas como lo son la lisozima, la lactoferrina, la betalisisina, la IgA secretoria y otras inmunoglobulinas y complementos.

Si bien el epitelio conjuntival actúa como barrera física, también tiene capacidad de fagocitar y destruir patógenos bacterianos. Una vez que las bacterias invaden el epitelio se encuentran con los macrófagos y células de Langerhans que se especializan en fagocitosis, procesamiento de antígenos y presentación a las células T. La sustancia propia debajo del epitelio conjuntival es rica en otros tipos de células inflamatorias como linfocitos y células plasmáticas.

La acción protectora de los párpados y lágrimas puede estar comprometida en algunas enfermedades como ectropión crónico, lagofthalmos y queratoconjuntivitis sicca. La pérdida de la integridad del epitelio conjuntival puede ocurrir como consecuencia de una conjuntivitis viral, conjuntivitis por clamidias, quemaduras químicas o síndrome de Stevens-Johnson.

La inmunosupresión local por el uso de corticoides predispone al desarrollo de infecciones bacterianas, fúngicas o virales de la conjuntiva y córnea.

### **Flora normal bacteriana**

En dos tercios de la población sin enfermedades de la conjuntiva aparentes existe una flora microbiana heterogénea. En niños mayores de un año y adultos los microorganismos aislados en forma

más frecuentes son *Staphylococcus epidermidis*, *Corynebacterium* spp. y *Propionibacterium acnes*.

Los neonatos tienen una flora ocular diferente que varía según el tipo de nacimiento que tuvo (parto normal o cesárea). En el 80% de los niños nacidos por parto normal los cultivos bacterianos son positivos, predominantemente compuestos por anaerobios facultativos y obligados característicos de tracto vaginal (*Lactobacillus* spp. y *Bifidobacterium* spp.). En los neonatos nacidos por cesárea, los cultivos positivos son sólo del 20%, y las bacterias aisladas son con mayor frecuencia *Staphylococcus epidermidis*, *Propionibacterium acnes* y *Corynebacterium* spp.

Aunque el rol de la flora normal en las defensas del huésped no está claramente establecido, la colonización de estos microorganismos en la conjuntiva puede prevenir la adhesión y el sobrecrecimiento de patógenos bacterianos en la conjuntiva. Asimismo la producción de sustancias inhibitorias por parte de los microorganismos establecidos permitiría regular el establecimiento de patógenos sobre la conjuntiva.

### Factores de virulencia bacteriana

El número y la virulencia de las bacterias que se establecen en la conjuntiva juegan un importante papel en el desarrollo de la conjuntivitis bacteriana.

Los factores de virulencia pueden potenciar el establecimiento de la infección en diferentes estadios incluyendo asociación, adhesión, invasión, multiplicación, producción de toxinas, liberación de proteasas y elusión de las defensas del huésped. El pili, glicocalix y adhesinas son algunos de los factores bacterianos que permiten la asociación y adhesión a las células promoviendo la infección.

Con la mayoría de las bacterias se necesita la destrucción del epitelio conjuntival para producir la invasión. Algunas especies como *Listeria monocytogenes*, *Salmonella typhimurium*, *Corynebacterium difteriae*, *Haemophilus* spp. y *Neisseria* spp. son capaces de invadir el epitelio intacto.

La liberación de exotoxinas puede jugar un importante rol en la modulación de la severidad del daño de los tejidos, particularmente en las con-

juntivitis membranosas causadas por *Streptococcus pyogenens* y *Corynebacterium difteriae*.

Tiene significación conocer que las proteasas bacterianas permiten la invasión tisular, tal es el caso de las elastasas de las *pseudomonas* que inactivan los factores inmunes del huésped y de la proteasa de la IgA, producida por ciertas especies de *Neisseria* spp. y *Haemophilus* spp. Otros factores patogénicos incluyen la habilidad de evadir las defensas del huésped como el caso de la producción de polisacáridos extracelulares que interfieren con la fagocitosis.

### Etiología

En los climas tropicales el *Haemophilus aegypticus* es la causa predominante de conjuntivitis bacteriana. En los climas templados *Streptococcus pneumoniae*, *Staphylococcus aureus* y *Staphylococcus epidermidis* son los gérmenes más frecuentes. De todas maneras hay que decir que el rol del *Staphylococcus epidermidis* en las conjuntivitis bacterianas está discutido ya que se recupera en igual proporción en enfermos con conjuntivitis que en pacientes normales. Si se utiliza el criterio de crecimiento moderado o abundante para definir el aislamiento de *Staphylococcus epidermidis* como clínicamente significativo, sólo el 2% de las conjuntivitis bacterianas serían causadas por este microorganismo. *Corynebacterium* spp. y *Propionibacterium* spp. son aislados frecuentemente, pero se consideran hallazgos normales de la conjuntiva. *Haemophilus aegypticus*, *Staphylococcus aureus* y *Moraxella* spp. son generalmente los microorganismos involucrados en las conjuntivitis bacterianas epidémicas.

Menos comunes, pero clínicamente importantes en las conjuntivitis en adultos, son *Neisseria gonorrhoeae*, *Neisseria meningitidis*, *Haemophilus influenzae*, *Moraxella catarrhalis*, *Corynebacterium diphteriae*, *Listeria monocytogenes*, *Escherichia coli*, *Proteus* spp., *Klebsiella* spp., *Serratia marcescens* y *Pseudomonas aeruginosa*.

Las bacterias anaerobias raramente son causa de conjuntivitis bacteriana y generalmente se identifican en esta patología junto a gérmenes aeróbicos. *Propionibacterium acnes* y *Peptococcus* spp. son los

anaerobios aislados con mayor frecuencia pero su significado clínico se desconoce ya que se los recupera en igual porcentaje en conjuntivas normales.

Junto con las virósicas componen el grueso de las conjuntivitis infecciosas. El bacilo de Koch-Weks, el de Morax-Axenfeld y el de Petit son exclusivos del ojo.

Se distinguen las siguientes formas clínicas:

- ♦ hiperaguda,
- ♦ aguda,
- ♦ subaguda
- ♦ crónica.

### Hiperaguda

El gonococo es casi siempre el responsable en el recién nacido y el meningococo en el niño pero muy raramente en el recién nacido. Puede ser purulenta o catarral.

#### **1. La conjuntivitis del recién nacido, también llamada oftalmía neonatorum (oftalmía de los recién nacidos) tiene características propias**

Se presenta en las dos primeras semanas del nacimiento, con gran edema bpalpebral, a veces bilateral y siempre con un exudado abundante que con frecuencia es purulento. Al que observa por primera vez este cuadro le sorprende la magnitud de la tumefacción palpebral y la consecuente dificultad para entreabrir los párpados. Cuando esto se consigue sale una inesperada cantidad de secreción a veces en forma explosiva.

Esta afección se origina en el canal de parto y sus agentes pueden ser el gonococo, el estafilococo y una clamidia, además de otras bacterias. La adenopatía periauricular generalmente está presente. Se forman infiltrados corneales por el contacto prolongado de la secreción, que contiene microorganismos y proteasas.

En los casos no tratados se observa un infiltrado corneal en anillo, formación de un absceso y perforación corneal. Otras secuelas menos frecuentes son dacrioadenitis, abscesos palpebrales y diseminación bacteriana.

El diagnóstico y el tratamiento rápido son necesarios para prevenir complicaciones más severas. Contra esta infección es preciso actuar con rapidez

y eficacia, pues si bien el gonococo casi ha dejado de ser causa frecuente de este tipo de conjuntivitis merced a la profilaxis médico-social, su poder patógeno para la córnea subsiste. Su responsable más frecuente, el gonococo, es el agente causal más común pero también se ve el *Staphylococcus aureus*.

Esta enfermedad constituyó una causa muy importante de ceguera de origen corneal susceptible de ser prevenida y tratada aunque en algunos lugares aún subsiste.

La tasa de conjuntivitis neonatal se estima en 35 por 1.000 nacidos vivos y es la infección más frecuente en las primeras seis semanas de vida. Esta es una estadística general ya que sólo afecta entre el 1,6% y el 1,9% de los recién nacidos en los países desarrollados y hasta el 24% de los neonatos en los países en desarrollo.

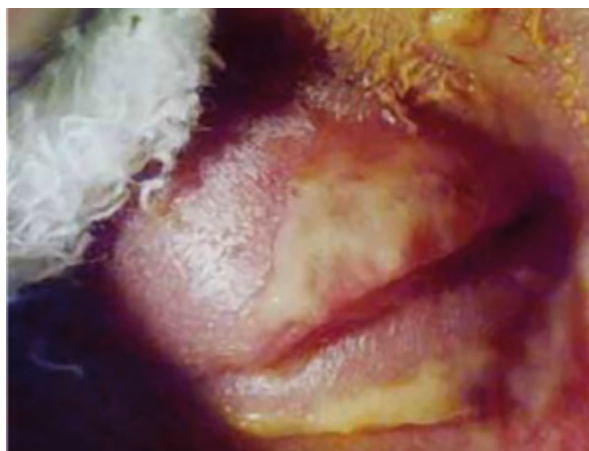La mitad de estos casos se debe a agentes bacterianos. En los países industrializados los gérmenes más frecuentes que causan la conjuntivitis neonatal son *Staphylococcus* spp., *Streptococcus grupo viridans*, *Haemophilus influenzae*, *Haemophilus parainfluenzae*, *Streptococcus pneumoniae*, *Moraxella catarrhalis*, *Enterococcus* spp., *Escherichia coli* y *Klebsiella pneumoniae*.

Este tipo de bacterias generalmente causa una conjuntivitis mucopurulenta aguda moderada que comienza 3 a 5 días después del nacimiento. La conjuntivitis gonocócica fue la principal causa de conjuntivitis neonatal en el siglo XIX y en la primera mitad del pasado que llevaba a la ceguera. Si bien hoy su porcentaje es menos del 3% del total de conjuntivitis neonatales en Europa y Estados Unidos, en países en desarrollo como Kenia corresponde al 12% con la mitad de las cepas de *Neisseria gonorrhoeae* resistentes a la penicilina.

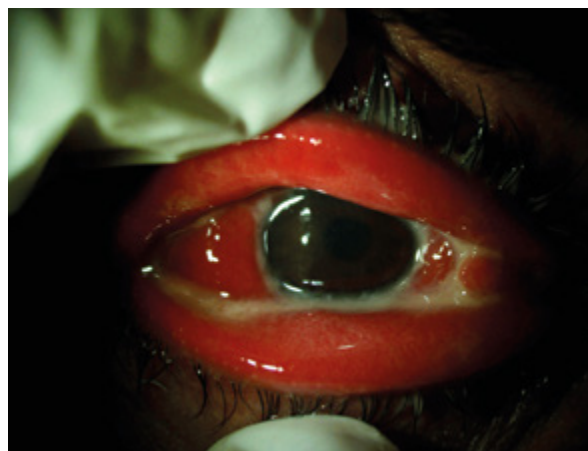Siempre que se tenga sospecha clínica de infección por gonococo, no sólo hay que solicitar el Gram, sino realizar la confirmación por cultivo de Thayer-Martin (figs. 29 y 30).

Existen otras causas de conjuntivitis neonatal como las conjuntivitis químicas y las conjuntivitis por *Chlamydia*s.

Las conjuntivitis químicas son causadas por el nitrato de plata, que todavía se aplica en algunos



**Figura 29.** Conjuntivitis purulenta hiperaguda por *Neisseria gonorrhoeae* en recién nacido.



**Figura 30.** Conjuntivitis gonocócica en adulto (cortesía Dra. Soledad Valeiras).

lugares como prevención y aparece dentro de las 24 a 48 horas de nacido. La incidencia de conjuntivitis neonatal por *Chlamydiae* depende de las características demográficas y socioeconómicas de la población de riesgo.

El diagnóstico clínico es muy sencillo. El etiológico puede surgir fácilmente del examen microscópico directo de la secreción en enfermos no tratados previamente con antibióticos, pues el gonococo y el estafilococo son muy fáciles de reconocer.

Conviene cultivar la secreción y realizar el antibiograma pues el estafilococo dorado suele ser muy resistente. El tratamiento puede ser tópico solamente: penicilina G, 100.000 unidades por ml o sulfacetamida sódica al 15% cada 15 minutos durante 4 horas y luego cada hora hasta completar 24 horas día y noche. Después cada 2 horas durante el segundo día. Conviene instilar además un antibiótico de amplio espectro (cloranfenicol, gentamicina o una combinación) cinco minutos después del colirio elegido previamente.

En cuanto a la profilaxis de la oftalmía del recién nacido debe señalarse que las gotas de Credé (1880) de nitrato de plata al 2% instiladas una sola vez al nacer y neutralizadas a los 15 segundos con solución salina estéril cada vez se emplean menos. Ya se destacó que la evaporación y la consecuente mayor concentración de la droga podía dar origen a una conjuntivitis química 24 horas más tarde. A los efectos

de evitar este inconveniente hace ya mucho tiempo se promovió el uso de gotas de nitrato de plata al 1% o de acetato de plata al 1%. Ambas tenían una eficacia similar a las gotas de Credé al 2%. Luego se emplearon antisépticos aunque desde hace ya muchos años se emplean antibióticos durante un par de días a partir del nacimiento y a razón de 4 veces por día.

En los últimos años han aparecido informes que comparan la utilidad de varias drogas en la profilaxis de la conjuntivitis neonatal como tetraciclina, eritromicina, ofloxacina, entre otras, con resultados variables.

Dada la variedad de microorganismos implicados no hay un antibiótico que sea de elección para todos los casos.

La profilaxis continúa basada en el gonococo, así que es preciso combinar la penicilina G (de elección para el gonococo) con otro que sea eficaz para estafilococos y clamidias como el cloranfenicol, la eritromicina o la sulfacetamida sódica al 15%. La eficacia de la prevención por drogas no es absoluta. El hábito de la prevención en la madre no debería descuidarse.

Nunca hay que usar esteroides ni atropina. El tratamiento etiológico debe guiarse por el microorganismo o por el antibiograma. Hay quienes emplean penicilina G acuosa a razón de 30.000 unidades por kg/peso/día en tres aplicaciones por varios días en el caso de tratarse de un gonococo.

Es fundamental observar los siguientes tres puntos:

- ◆ realizar una higiene de la secreción con compresas húmedas salinas previamente a cada instilación
- ◆ entreabrir bien los párpados para que la gota llegue con seguridad al ojo
- ◆ explicar la modalidad del tratamiento a los efectos de obtener una buena colaboración de los familiares o del personal.

Aun a riesgo de reiterar conceptos el lector debe recordar que el gonococo es muy sensible al tratamiento indicado, es el de período de incubación más breve y que su secreción es muy abundante, francamente purulenta y amarilla. Las clamidias tienen un período de incubación mayor, de varios días, son sensibles al cloranfenicol y a la tetraciclina y aun sin tratar curan espontáneamente en varias semanas. El estafilococo ha sido el agente más frecuente en las estadísticas en la Argentina y puede ser muy rebelde a los antibióticos.

En la actualidad, y una vez determinado que se está en presencia de una conjuntivitis neonatal gonocócica y con resistencia de algunas cepas a la penicilina, fluoroquinolonas y tetraciclinas el tratamiento recomendado es la ceftriaxona. En los cuadros localizados sin diseminación una única dosis intramuscular o intravenosa en dosis de 25-50 mg/kg o cefotaxima también en única dosis de 100 mg/kg IV o IM. Si la infección se encuentra diseminada la dosis debe regularse por infectología general.

Ante compromiso corneal, la aplicación tópica de eritromicina, gentamicina o fluoroquinolonas es de rigor.

Cuando se produce el nacimiento, aun sin manifestaciones de conjuntivitis pero con madres con infección activa, se recomienda el tratamiento sistémico.

## **2. La conjuntivitis hiperaguda por meningococos**

Ya se adelantó que afecta a niños, es estacional y purulenta. Ocasionalmente es catarral y aguda. Es poco probable que ocasione complicaciones corneales.

Esta conjuntivitis puede ser el único cuadro de infección conjuntival o ser la primera manifestación de un cuadro seguido de bacteriemia y de meningitis.

Es preciso recalcar que el gonococo, el meningococo y *Neisseria catarrhalis* (benigna) se ven iguales en el examen directo y dado que es importante reconocer su identidad, se hace necesario recurrir a la bacteriología.

El tratamiento tópico es el mismo que se indicó para la conjuntivitis del recién nacido y el general también, ya que la penicilina es el antibiótico de elección para el gonococo y el meningococo. Solamente en casos de hipersensibilidad se recurre al cloranfenicol para ambos o a las sulfas para el meningococo y a la tetraciclina o espectinomina para el gonococo.

## **Aguda**

Estas conjuntivitis son catarrales, purulentas o pseudomembranosas. En nuestro medio la más común es la originada por el neumococo. El estreptococo hemolítico (el viridans) es el que le sigue en la casuística. En el recién nacido y en el niño se encuentra con frecuencia el estafilococo aureus. Cualquiera de estas bacterias es causa de la conjuntivitis catarral aguda.

Esta conjuntivitis se presenta preferentemente con los cambios de estación (otoño-invierno) y puede afectar a varios miembros de la familia, particularmente a los niños. A veces es concomitante con afecciones agudas respiratorias. Tiene un comienzo brusco y el período de incubación es de escasas horas. La secreción catarral (mucopurulenta) es muy abundante.

Afecta a la conjuntiva bulbar de una manera característica, a veces con micro-hemorragias. Se cura en pocas horas con antibióticos tópicos instalados cada 15 minutos. El antibiótico de elección es la penicilina, pero el cloranfenicol, la sulfacetamida sódica o la eritromicina también curan esta afección en el día. Habitualmente no se requiere laboratorio, pero si la infección no cede en un par de días, conviene recurrir al antibiograma pues si se trata



de un estafilococo aureus resistente hay peligro que en los niños se haga crónica.

El estafilococo aureus no se presenta en la forma aguda en el adulto sino raramente y, tal como ya se afirmó, si se da tanto en el niño como en el adulto tiende a la cronicidad. Esta característica hace pues necesario combatirlo tenazmente y además realizar controles bacteriológicos postratamiento. A través de numerosas historias clínicas se ha podido comprobar que en adultos con blefaroconjuntivitis crónicas muy rebeldes, prolongadas y reiteradas se observaron en su niñez numerosos orzuelos (*S. aureus*) y conjuntivitis a repetición. Esto impone curar estas conjuntivitis agudas a estafilococos en el niño porque de otra manera podrían continuar hasta la adultez.

En la niñez y en el mayor al estafilococo es necesario atacarlo con antibióticos tópicos, con aminoglucósidos (neomicina, gentamicina, tobramicina, dibekacina) o con eritromicina. A veces por vía general (metecilina) y ocasionalmente con vacunas. Conviene acotar además que en toda conjuntivitis catarral aguda que no responda al tratamiento con antibióticos hay que pensar en una conjuntivitis viral. El meningococo, además de originar formas purulentas e hiperagudas, puede también presentarse en la forma catarral aguda, que conviene tenerse en cuenta dada la posibilidad de que luego se haga meníngeo.

Con respecto al gonococo es importante afirmar que causa una conjuntivitis en el recién nacido hiperaguda y purulenta, tal como ya se describió. En el niño y en el adulto se presenta en forma esporádica, pero la incidencia ha sido altísima en áreas teóricamente endémicas como en Egipto. En el adulto es habitualmente aguda por contagio génito-urinario a través de los dedos.

La secreción es purulenta y ocasionalmente pseudomembranosa. Hay peligro de queratitis y parece ser mayor que en el recién nacido.

El meningococo y el gonococo deben tratarse de la misma manera que las formas hiperagudas. El estreptococo beta hemolítico (pyogenes) es capaz de formar pseudomembranas en la conjuntiva tarsal y también en la bulbar, del mismo modo que

ocasionalmente los adenovirus. Se han observado conjuntivitis endógenas por estreptococos. En el tratamiento habrá que emplear la penicilina y la eritromicina tópicamente y por vía general la penicilina, una cefalosporina o la misma eritromicina.

### Subaguda

*Hemophilus influenzae* es causa de conjuntivitis catarral subaguda, autolimitada en Europa y en Estados Unidos y no muestra parasitismo epitelial como lo hace el bacilo de Kock-Weeks (*Hemophilus aegyptius*).

En los niños menores de 5 años el germen más frecuente es *Haemophilus influenzae*. Estos niños son susceptibles de presentar episodios recurrentes de este tipo de conjuntivitis, generalmente asociados con otitis medias causadas por *Haemophilus* spp. Las manifestaciones clínicas de la conjuntivitis por este microorganismo son similares a las causadas por otros gérmenes pero su duración es entre 10 a 15 días. Los niños con conjuntivitis por *Haemophilus influenzae* encapsulados pueden tener riesgo de diseminación periocular o incluso general como sinusitis, celulitis periorbital, sepsis y meningitis.

### Crónica

En estos cuadros la secreción es escasa, serosa, mucosa, seromucosa o catarral. Cuando se da de esta última forma se presenta como una "telita" matutina. Aunque el comienzo puede ser brusco lo habitual es que sea lento e indefinible y puede durar de meses a años.

Las manifestaciones clínicas no son importantes. La inflamación afecta a la conjuntiva palpebral más que a la bulbar y adopta la forma de una hiperemia ligera a moderada. Ciertamente hay pacientes asintomáticos en los que la conjuntivitis se descubre en un estudio de rutina. Las conjuntivitis crónicas comparten con la piel que rodea al ojo un buen número de afecciones, siendo la alergia, las infecciones bacterianas y la seborrea, las más frecuentes.

La inflamación por seborrea aumenta con el transcurso del día y esta peculiaridad la diferencia de la estrictamente infecciosa, la cual suele dar más síntomas por la mañana.

El estafilococo dorado (*S. aureus*) es el agente más común de la conjuntivitis catarral crónica, inclusive en su forma angular. Clásicamente se describe el bacilo de Morax-Axenfeld como la causa más común de conjuntivitis angular crónica.

La conjuntivitis catarral crónica es la infección ocular más frecuente en la práctica oftalmológica. El estafilococo en el niño y en el adulto (no así en el recién nacido) tiende a acantonarse en los folículos de las pestañas y en las glándulas de Meibomio además de ser un huésped habitual de la piel. De estas aptitudes surge su cronicidad.

El estafilococo no invade el epitelio pues prolifera en la película mucosa elaborando una toxina soluble, capaz de producir conjuntivitis catarral aguda en la forma experimental. Las úlceras epiteliales de la córnea marginal inferior podrían ser causadas también por la exotoxina estafilocócica.

Al examinar las estadísticas más actualizadas de bacterias en ojos inflamados se comprueba que los bacilos gramnegativos siguen en orden de frecuencia al *S. aureus*. La *Enterichia coli* aparece en la literatura como causa de conjuntivitis catarral crónica y también de oftalmía del recién nacido.

En la actualidad se observan conjuntivitis de muchos meses de evolución con escasos folículos o sin folículos, con secreción a veces catarral, otras veces mucosa, incluso con exacerbaciones y en las que en un buen número de casos se comprobó un comienzo característico de queratoconjuntivitis epidémica. No responden a los antibióticos ni a los esteroides y curan espontáneamente.

Es preciso entonces tener en cuenta además que a la conjuntiva llegan supuraciones crónicas bacterianas originadas en otras estructuras. Entre éstas deben mencionarse las canaliculitis actinomicóticas, dacriocistitis crónicas e infecciones orbitarias por implantes.

Desde que la mayoría de las conjuntivitis catarrales crónicas bacterianas son por *S. aureus*, su clínica y el tratamiento se estudiarán de modo especial.

Se pasará revista a algunas conjuntivitis crónicas.

Algunos trabajos en los últimos años incorporan la posibilidad de tratar las conjuntivitis bacterianas con el empleo de azitromicina al 1% colirio,

un antibiótico macrólido que actúa por unión a la subunidad 50S de los microorganismos susceptibles interfiriendo con la síntesis proteica bacteriana, es activo frente a bacterias corineformes del grupo G, *Haemophylun influenzae*, *Staphylococcus aureus*, Grupo *Streptococcus mitis* y *Streptococcus pneumoniae*, entre otras.

En cuanto a la posología, se indica una gota dos veces diarias durante 48 horas y luego una gota al día durante tres a cinco días. Por su seguridad debe emplearse en niños mayores al año.

### ***Conjuntivitis catarral crónica estafilocócica***

Se encuentra casi siempre asociada a blefaritis y con bastante frecuencia a queratitis. La queja principal es la ya referida "telita" en la mañana e irritación del ojo externo. El comienzo es lento y difícil de definir pues raras veces es posible establecer el momento preciso del inicio del proceso: puede remontarse a años, en la infancia o la niñez.

Entre los antecedentes que se exponen se citan orzuelos a repetición, chalaziones, blefaritis escamosa, caída de pestañas que hayan ocasionado consultas reiteradas y múltiples tratamientos sin resultados positivos. Los pacientes con estafilocócica están peor de mañana, mientras que los seborreicos van empeorando a medida que transcurre el día.

El cuadro clínico incluye conjuntivas palpebrales superiores e inferiores hiperémicas y con pseudoquistes de retención, infiltrados subepiteliales duros y blandos, secreción catarral presente en los fondos de saco inferiores y en los cantos, variable en cantidad y en aspecto (más o menos mucosa).

Los bordes palpebrales se muestran hiperémicos, engrosados, con secreción melicérica y a veces escamosa o costrosa. Puede comprobarse en ellos la existencia de impétigo o pústulas. También úlceras finas, múltiples, epiteliales en la mitad inferior de la córnea donde ésta se contacta con las toxinas presentes en la secreción.

Si la infección tiene una muy larga evolución en el tiempo podrán hallarse folículos en la conjuntiva tarsal inferior por reacción tóxica y reacciones

marginales en la córnea y flictenulares en el limbo por microbioalergia.

El diagnóstico diferencial debe efectuarse con alergias crónicas, seborrea (blefaritis, meibomitis) y reacciones medicamentosas por uso prolongado de drogas antiglaucomatosas, baños oculares, etc.

### **Conjuntivitis membranosas y pseudomembranosas**

Al comienzo de este capítulo se explicó que las conjuntivitis membranosas son una forma severa de conjuntivitis caracterizada por necrosis y levantamiento del epitelio conjuntival, que producen membranas de fibrina y restos celulares que se adhieren firmemente a la sustancia propia. Si bien clásicamente el *Corynebacterium difteriae* está asociado a este tipo de conjuntivitis, en los países donde se practica la vacunación contra la difteria, el *Streptococcus pyogenes* es el germen que se aísla más frecuentemente en estas conjuntivitis.

Las proteasas extracelulares y toxinas de estos microorganismos pueden causar una necrosis de las capas epiteliales de la superficie ocular que lleva a la formación de membranas.

La infección comienza con varios días de inflamación conjuntival severa y marcada quemosis, progresando a la formación de membranas en forma de placas avasculares sobre la conjuntiva palpebral. Generalmente estas conjuntivitis están acompañadas por síntomas generales.

Las conjuntivitis bacterianas pseudomembranosas son producidas por procesos infecciosos e inflamatorios similares a las conjuntivitis membranosas pero menos severos en intensidad y sin necrosis epitelial o subepitelial. Puede desencadenarse por cualquier forma severa de conjuntivitis bacteriana aguda, pero los gérmenes más frecuentes son *Streptococcus pyogenes* y *Neisseria gonorrhoeae*. Otras causas incluyen *Corynebacterium difteriae*, *Haemophilus aegypticus*, *Neisseria meningitidis*, *Moraxella catarrhalis*, *Streptococcus pneumoniae* y *Staphylococcus aureus*.

Los diagnósticos diferenciales de la conjuntivitis membranosas y pseudomembranosas se hacen con la

conjuntivitis neonatal por *Chlamydia*, conjuntivitis virales por *Adenovirus* o *Herpes simplex*, conjuntivitis por cándida, conjuntivitis leñosa, síndrome de Stevens-Johnson y quemaduras químicas.

### **Conjuntivitis por bacterias**

#### **Tuberculosis**

En estos casos el bacilo en la conjuntiva actúa más por el mecanismo de la alergia que por sí mismo. La alergia es microbiana y está representada por la flictenula, constituida por una acumulación de pequeños mononucleares subepiteliales rodeado de vasos congestivos, ubicada en el limbo, conjuntiva bulbar y a veces en la córnea.

Esta queratoconjuntivitis flictenular, que a veces se acompaña de blefaritis, es muy rebelde al tratamiento y los niños afectados sufren de marcada fotofobia y de ardor permanente.

Las formas con invasión bacilar pueden ser primarias y exógenas, en las que se presentan con ulceraciones o proliferaciones papilares y nodulares que también se ulceran. Si se acompaña de adenopatía preauricular da origen al conocido síndrome oculoglandular de Parinaud.

La otra forma bacilar es la secundaria por propagación de la vecindad (a veces del lupus vulgar palpebral) o de focos distintos que dan origen a lesiones miliares y a tuberculomas.

#### **Lepra**

El *Mycobacterium leprae* afecta con frecuencia el ojo, sin embargo no produce conjuntivitis a pesar de que su epitelio llegue a albergar bacilos de Hansen. Es más, si hay conjuntivitis ésta no es leprosa. A veces hay nódulos miliares en el cuadrante superior del limbo y que raramente se extienden a la conjuntiva bulbar.

### **Conjuntivitis por sífilis**

La sífilis adquirida se presenta con chancro y ganglios preauriculares y submaxilares. En la forma secundaria hay una reacción papilar difusa en la conjuntiva palpebral acompañada de pannus

y menos veces se presenta con placas mucosas, pápulas y condilomas latos. En la terciaria puede haber gomas en la conjuntiva bulbar perilímbica en la forma de nódulos indoloros con adenopatías. En la congénita precoz hay lesiones similares a la secundaria.

### Conjuntivitis por clamidias

Las clamidias son microorganismos esféricos Gram negativos, de 0,2 por 1,5 micrones según su estadio de desarrollo en las células del huésped.

Las clamidias, al igual que las rickettsias, son bacterias intracelulares obligadas que no pueden sintetizar sus compuestos energéticos de manera tal que utilizan el ATP de la célula huésped. Se las observa mediante la coloración de Giemsa, microscopía de contraste de fase, inmunofluorescencia con anticuerpos monoclonales, con el test de ELISA y se las puede cultivar en monocapa celular (medio de McCoy).

Actualmente se cuenta con técnicas aportadas por la biología molecular. Entre las disponibles hasta el momento (*protein chain reaction*, *ligase chain reaction*) no están validadas para muestras oculares. Aun así existen numerosos trabajos internacionales donde se comprueba mayor sensibilidad que el cultivo con un alto grado de especificidad.

A continuación se comparará la sensibilidad y especificidad de los diferentes métodos. Hay dos especies de clamidias: *C. trachomatis* y *C. psitaci*.

La primera comprende a todas las cepas que producen cuerpos de inclusión teñibles con yodo (debido a la presencia de glucógeno) y es responsable del tracoma y de la conjuntivitis de inclusión en el ojo (grupo TRIC), y también de uretritis inespecíficas, proctitis y linfogranuloma venéreo. La *C. trachomatis* incluye 15 serotipos: el tracoma se asocia a los serotipos A, B1, B2 y C, mientras que los serotipos D-K causan la conjuntivitis de inclusión y enfermedades de transmisión sexual en adultos.

El tracoma y la conjuntivitis de inclusión son infecciones del segmento externo del ojo, muy parecidas clínicamente en sus primeras etapas, pero muy distintas en su evolución clí-

nica. La conjuntivitis por inclusión no suele atacar a la córnea. El tracoma, en cambio, sí lo hace y origina trastornos visuales por cicatrización de la conjuntiva y de la córnea.

La segunda especie, *C. Psitaci*, produce inclusiones de yodo negativas y es el agente causal de la psitacosis y de la ornitosis.

### Tracoma

Sus manifestaciones clínicas son muy variadas y al respecto puede señalarse que son agudas aunque con más frecuencia son crónicas y en estos casos a veces pasan inadvertidas al paciente.

Su comienzo es por lo general insidioso. En los niños lo que se ve es una hipertrofia folicular característica. En los adultos se observa queratitis epitelial, infiltración subepitelial y aumento de los vasos límbicos, que se llama pannus. Cuando se inicia en forma aguda o subaguda se produce una hipertrofia papilar de la conjuntiva y la sintomatología corneal se intensifica. Este período agudo con abundante exudado dura varios meses y luego continúa por una fase crónica de intensidad variable.

Cualquiera haya sido el comienzo de la enfermedad (insidiosa o aguda), progresa hacia una cicatrización corneal y conjuntival llamada “xeroftalmía del tracoma” que es una clase de degeneración cicatricial de la córnea y de la conjuntiva.

El diagnóstico del tracoma se sustenta por los siguientes signos clínicos:

- ◆ Formación de folículos, principalmente en la región tarsal superior (fig. 31).
- ◆ Pannus tracomatoso (fig. 32).
- ◆ Cicatrices conjuntivales (fig. 33).

Microscópicamente se puede diagnosticar al ver los característicos corpúsculos de inclusión citoplasmática situados en células epiteliales de conjuntiva y córnea. Los corpúsculos elementales miden 0,25 micrones en preparaciones teñidas con Giemsa. Los cuerpos de inclusión, tanto de la conjuntivitis de inclusión como del tracoma, son indistinguibles. Un método sencillo y práctico para aislar los agentes de clamidias es la siembra en la membrana vitelina de embriones de pollo de siete días.

### Conjuntivitis de inclusión del recién nacido

Es una conjuntivitis aguda, purulenta, que se produce 5 a 10 días después del parto. El niño se contagia al nacer. El proceso se manifiesta por un exudado purulento profuso que puede abarcar uno o los dos ojos. Si ha comenzado la infección de un ojo es probable que el segundo sea a su vez afectado entre 3 y 7 días más tarde. El examen directo es positivo en el 95% de los casos.

Esta afección debe diferenciarse bien de la conjuntivitis por gonococos, lo que resulta muy sencillo pues clínicamente la incubación del gonococo es de 2 a 3 días y además un simple frotis revela su origen (ver conjuntivitis del recién nacido).

### Conjuntivitis de inclusión del adulto o paratracoma

Se presenta algo diferente de la del infante. Por lo pronto la secreción es escasa y la conjuntiva es más rojiza con formación de folículos y papilas. Es causada por *Chlamydia trachomatis*, serotipos de la D a la K. Esta bacteria también infecta a los neonatos y les produce oftalmía, neumonía e infecciones gastrointestinales.

Otros tipos de infecciones oculares, pero mucho menos frecuentes, son las causadas por *Chlamydia trachomatis* serotipos L1, L2 o L3, *Chlamydia pneumoniae* y *Chlamydia psittaci*.

*Chlamydia trachomatis* serotipos LGV es una enfermedad invasiva que raramente afecta al ojo pero puede producir el síndrome oculoglandular de Parinaud con conjuntivitis, linfadenopatía periauricular y cervical. Si bien *Chlamydia pneumoniae* causa infecciones respiratorias en los adolescentes se ha aislado esta bacteria en niños con tracoma y en infecciones dentro de los laboratorios (intrahospitalarias) causando conjuntivitis folicular. *Chlamydia psittaci* también puede infectar el ojo produciendo conjuntivitis folicular menos severa que la anterior (fig. 4.34).

El proceso puede ser unilateral y de larga evolución. Los cuerpos de inclusión, con excepción del tracoma, diferencian esta afección de las otras conjuntivitis foliculares.

De comienzo agudo y evolución crónica afecta por igual a los dos sexos desde la pubertad hasta la

adulthood e inclusive ocasionalmente, a ancianos. Su frecuencia parece haber aumentado aunque tal aparente incremento se debe quizás a mejores diagnósticos. El comienzo puede ser unilateral y simula al de la adenovirus o reacción alérgica con las que se las suele confundir. Llama la atención sin embargo el gran número de folículos tarsales inferiores así como su tamaño, que son más conspicuos en individuos jóvenes (fig. 4.35).

También se los puede observar en la conjuntiva bulbar inferior adyacente al fondo de saco y, aunque en menor número y tamaño, también en la conjuntiva tarsal superior. Este cuadro a veces se repite en ambos ojos.

A nivel corneal se puede ver epiteliopatía difusa fina que puede ser superior o a veces a predominio central con la producida por los adenovirus; en ciertos casos infiltrados subepiteliales y en casos con cierta cronicidad, neovasos corneales.

El estudio microbiológico en este estadio, por examen directo, es positivo en el 45% de los casos.

El tratamiento suele no ser complicado y se realiza con eritromicina y tetraciclina tópicas a razón de 4 veces por día, por 2 o 3 semanas, siempre asociado con tratamiento por vía general con doxiciclina, 100 mg cada 12 horas durante 2 o 3 semanas. Por esta vía también se pueden emplear la eritromicina y la minociclina.

La situación en cuanto al diagnóstico y al tratamiento es, en cambio, muy diferente en los casos crónicos —que son los más numerosos— debido a la falta del diagnóstico clínico. Llama la atención a veces su antigüedad que puede remontarse a décadas, con un promedio de 2 a 3 años.

La inflamación, el tamaño y el número de folículos suelen ser menores que en los casos agudos y la bilateralidad es casi la regla con predominio de uno de los ojos. La resistencia al tratamiento, igual al sugerido para los agudos, es muy alta y se hace necesario a veces repetirlo 2 o 3 veces con una semana de descanso cada vez.

Hay una mejoría inicial que el mismo paciente aprecia para luego continuar en forma muy lenta (meses) hasta llegar a la curación. Las recidivas se ven con habitualidad. De esto se desprende que lo

mejor es diagnosticar precozmente esta enfermedad pues los casos agudos son más fáciles de curar.

El estudio microbiológico, que se debe realizar siempre de comienzo y con controles posterapéuticos, es positivo en menos del 45% de los casos, de manera que tras haber excluido virosis, alergias, reacciones tóxicas medicamentosas, hay que pensar en esta enfermedad por lo que se justifica su tratamiento.

Es el momento de recordar que en recién nacidos y hasta los 7 años de edad no se debe administrar tetraciclinas (se depositan en huesos y dientes). La droga que debe emplearse es un macrólido: la eritromicina.

En la actualidad el empleo de azitromicina por vía oral es otra terapéutica. Este antibiótico aparece como muy eficaz y la ventaja de su empleo radica en la reducción de la posología debido a que la vida media del fármaco es muy prolongada.

En síntesis, si bien existen casos en que la enfermedad se autolimita y puede resolverse en forma espontánea con el correr de los meses, se aconseja el empleo de tratamiento sistémico principalmente y como coadyuvante terapia local ya mencionada.

Debe también recordarse el tratamiento conjunto de la pareja en forma simultánea (con laboratorio que lo confirme). Además habrá que descartar otras enfermedades de transmisión sexual antes de comenzado el tratamiento.

Las dosis de los antibióticos a emplear es la siguiente:

- ◆ Azitromicina 1 g por día en una única toma
- ◆ Doxiciclina 100 mg cada 12 horas durante 7 días
- ◆ Tetraciclinas 250 mg cada 6 horas durante 7 días
- ◆ Eritromicina 500 mg cada 6 horas durante 7 días.

## 2. Virósicas

Dentro de las causas de conjuntivitis, la más frecuente es la viral en un 80% de los casos y el adenovirus es el agente etiológico más frecuente.

En términos generales, se puede decir que existe un patrón clínico común en todas las conjuntivitis virales. Son de comienzo agudo y de duración habi-

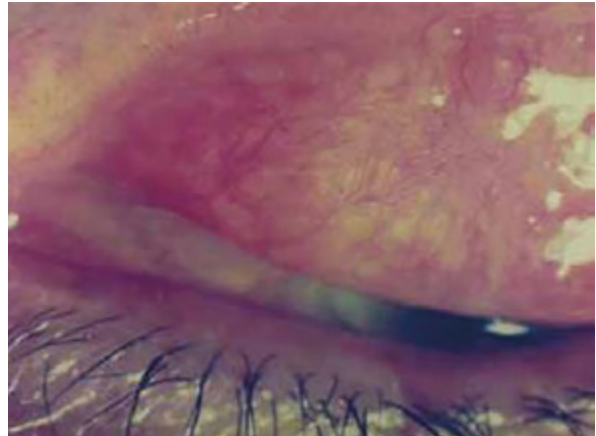


Figura 31. Tracoma: folículos en actividad.

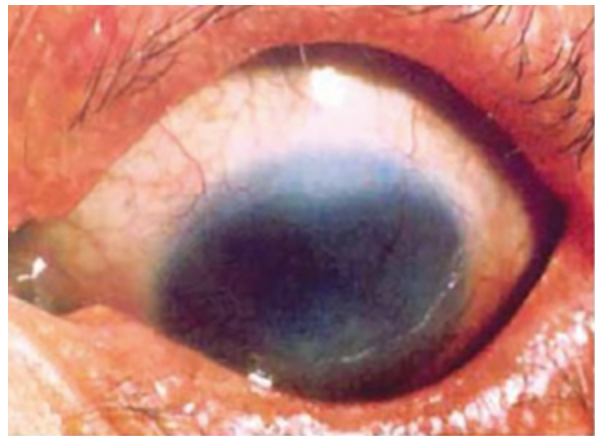


Figura 32. Pannus tracomatoso.

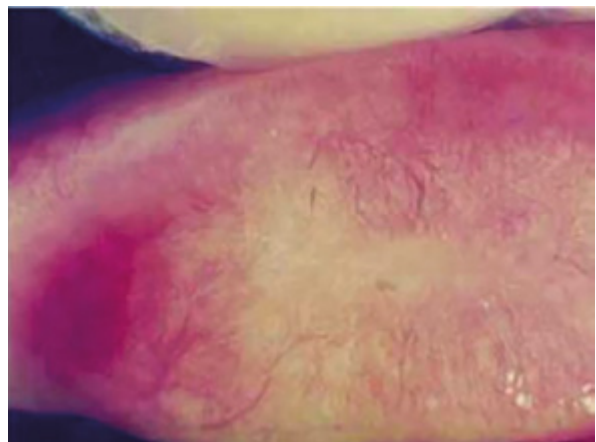


Figura 33. Cicatrices conjuntivales.

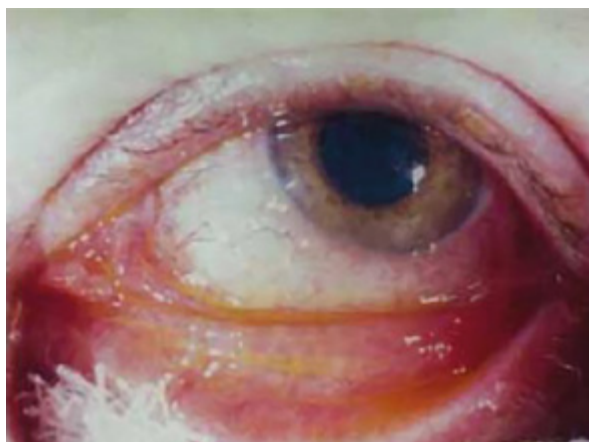

Figura 34. Conjuntivitis folicular crónica por *Chlamydia psittaci*.

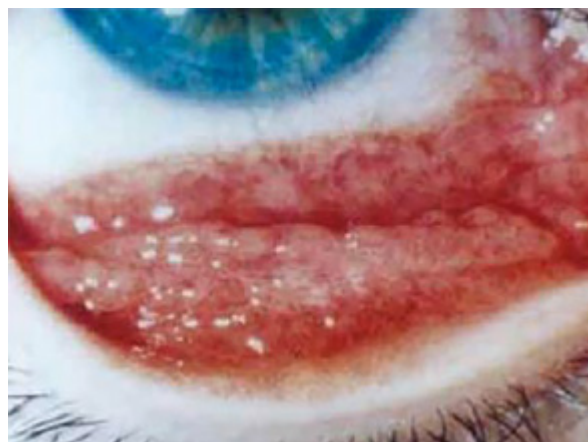

Figura 35. Conjuntivitis folicular aguda por *Chlamydia trachomatis* en niña de 15 años.

tualmente corta aunque también se han descrito formas crónicas por adenovirus.

Se presentan con todo tipo de exudados (seroso, seromucoso, mucoso, catarral o membranoso) excepto purulentos. Generalmente son bilaterales, pueden estar acompañados o no de un ganglio preauricular palpable y de manera característica, y presentan una reacción folicular en la conjuntiva tarsal inferior y superior. Además suelen tener algún grado de lesión corneal en forma de pequeñas úlceras epiteliales y de infiltrados subepiteliales que curan espontáneamente.

Para las conjuntivitis virósicas no hay antivirales que hayan resultado efectivos con excepción de la primoinfección herpética en la cual se podrían emplear antivirales específicos como el ganciclovir.

Resulta importante destacar que a pesar de que son de corta duración y curan espontáneamente sin dejar secuelas en la mayoría de los casos, las conjuntivitis virales son muy contagiosas y por ello mismo se requiere el aislamiento del contacto del individuo. Esto genera que el paciente deba ausentarse a su trabajo o a la escuela, teniendo así un alto impacto socioeconómico. Además, requiere de controles — generalmente semanales— lo cual implica también un gasto importante para el sistema de salud.

Como fue mencionado previamente, no hay ningún antiviral que haya probado ser efectivo. De todos modos, se utiliza un tratamiento con un colirio combinado con antibiótico y corticoide a pesar de

no mejorar la evolución clínica del cuadro. Esto se debe a varias causas, pero principalmente porque el paciente exige un tratamiento o alguna herramienta que le cause alivio sintomático, ya que a pesar de tener un curso benigno puede ser un cuadro muy sintomático. Por otro lado, en la práctica clínica no siempre resulta fácil distinguir la etiología de la conjuntivitis y de manera profiláctica se cubre con un antibiótico.

Por todo lo mencionado previamente y dada la alta tasa de contagiosidad del cuadro, resulta muy importante que el personal de salud, sobre todo el oftalmólogo, tome ciertas medidas necesarias para disminuir el contagio en los centros médicos. Por esto mismo es necesario tener en cuenta las siguientes medidas preventivas:

- ◆ Lavarse las manos con agua y jabón antes y después de examinar y tratar a cada paciente.
- ◆ Emplear instrumental siempre estéril en cada caso. Esto resulta importante ya que el virus puede llegar a sobrevivir hasta 26 días sobre instrumentos o superficies contaminadas.

Por otro lado, es necesario tomarse un tiempo en la consulta para educar al paciente dando claras pautas de higiene para evitar así la dispersión de la enfermedad:

1. No deben tocarse los ojos. Si se lo hace emplear cada vez gasa estéril y luego desecharla. A continuación debe lavarse las manos con agua y jabón.

2. Que el paciente tenga su propia toalla y funda de almohada.
3. Evitar las manifestaciones afectivas en lo posible. Ejemplo: no estrechar la mano, no saludar con beso.
4. El cumplimiento de estas normas debería estar vigente por un período no menor de 15 días a partir de la primera manifestación clínica (abarca todo el período exudativo del proceso).
5. No debe concurrir a sus tareas laborales o intelectuales mientras sea contagioso.
6. Conviene que el paciente tenga nociones claras de su enfermedad de manera tal que pueda cooperar con creatividad en la profilaxis, dado que es imposible prever cada una de las circunstancias que favorecen la difusión del virus.
7. Un paciente bien asesorado sabrá que sus dedos pueden llevar el virus al picaporte de la puerta o a un vaso de agua y él mismo tomará precauciones.

### **Conjuntivitis por adenovirus**

Este virus es ADN nuclear y pertenece a la familia *Adenoviridae*. Múltiples de sus serotipos afectan al ojo: del 1 al 11, del 14 al 17, el 19, 20, 22, 26, 27 y 29; los tipos 1, 2, 5 y 6 son endémicos y los 3, 4, 7, 8 y 19 son epidémicos.

La mayoría de los serotipos relacionados con el ojo inducen conjuntivitis foliculares, pero por lo que se sabe hasta ahora, solamente el 8 y con menos frecuencia el 19 y 10 son capaces de producir la clásica queratoconjuntivitis epidémica (QCE). Lo mismo sucede con la fiebre faringo-conjuntival (FFC) que es la que más asiduamente se relaciona con el tipo 3 y luego con el 1, 4 y 14.

#### **Queratoconjuntivitis epidémica (QCE)**

Es una enfermedad muy contagiosa producida por los adenovirus 8, 19 o 10. El contagio es interhumano: directo por intermedio de los dedos o de ojo a ojo (relaciones afectivas) e indirecto mediante prácticas médicas (extracción de cuerpos extraños de la córnea, uso de tonómetros, etc.) y de objetos contaminados (toallas, fundas, colirios, etc.).

Afecta preponderantemente a los adultos durante todo el año con brotes epidémicos en el medio médico-asistencial, laboral y estudiantil. Su difusión es mundial y en casi todos los países reviste las características de una enfermedad endémico-epidémica.

El período de incubación es de 2 a 10. Se estima que la excreción del virus de la conjuntiva se prolonga por 10 o 12 días. Como antecedentes puede figurar un cuerpo extraño o erosión corneal, la convivencia con individuos infectados y otras veces no hay una causa de ligazón aparente. La mayoría de los pacientes concurren previamente a centros oftalmológicos.

El comienzo es súbito, con sensación previa de cuerpo extraño seguida a las pocas horas de hipermia de toda la conjuntiva, inclusive del pliegue semilunar y de la carúncula, y luego quemosis (fig. 36).

Muy al comienzo se acompaña de una secreción catarral con neutrófilos, por lo que se la interpreta como una conjuntivitis bacteriana y edema palpebral. Se inicia en un ojo y a los pocos días afecta al otro, aunque con menor intensidad. A veces ataca al mismo tiempo y con igual fuerza a ambos; otras veces el comienzo es muy atenuado. Raramente hay ligero dolor ocular, decaimiento y fiebre ligera. Este estadio dura de 1 a 3 días. Le sigue un período de estado que se mantiene de 3 a 7 días. La hipermia conjuntival y el edema palpebral continúan en aumento. Ocasionalmente se ven microhemorragias bulbares. Hay foliculos muy evidentes en la conjuntiva tarsal inferior y más escasos en la tarsal superior a pesar de que a veces pueden quedar ocultos por la infiltración.

En el exudado, que se hace más seroso, aumentan los mononucleares (fig. 37).

El lagrimeo, que siempre está presente, suele ser profuso. Ocasionalmente se forman pseudomembranas y membranas en las conjuntivas tarsales y en la bulbar (fig. 38).

Al extraer una membrana verdadera el lecho sangra y aquellas generalmente son extensas, grisáceas, de superficie lisa, brillante y con aspecto hialino similar al de los foliculos. Cuando son voluminosas exceden el borde libre de los párpados. Están for-



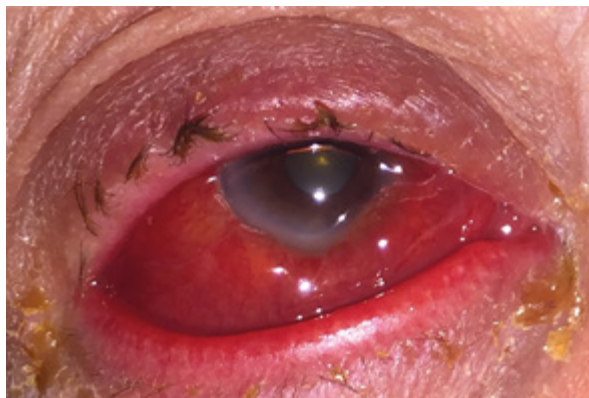


Figura 36. Conjuntivitis viral aguda.

madas por una masa compacta de mononucleares y fibrina.

Otras veces son pseudomembranas que no sangran al extraerlas y se ven blanquecinas y granuladas. No es raro que estas formas clínicas pseudomembranosas y membranosas se acompañen de una queratitis violenta a tal punto que el epitelio se desprende en sus tres cuartas partes y en todo el espesor. De todas maneras la evolución es sin embargo benigna.

Formas pseudomembranosas se han descrito para los tipos 8, 19 y 10. Hay generalmente ganglios preauriculares los que se muestran dolorosos. Raramente se comprometen los submaxilares. En ocasiones se observa inflamación y un ligero *tyndall* en el humor acuoso.

En un trabajo publicado por la Sociedad Brasileira de Infectología en 2017 se tomaron muestras de secreción conjuntival y faríngea en 176 pacientes con conjuntivitis aguda. A continuación se realizó una identificación etiológica usando real-time PCR. Los resultados arrojaron que el agente etiológico más frecuente era el adenovirus aislado en un 74.2% de los pacientes. Al correlacionar estos resultados con la clínica se llegó a la conclusión de que hay ciertos síntomas que se asocian de manera significativa con la infección por adenovirus. Se lo aisló en el 92.8% de los pacientes con membranas y en un 75% de los pacientes que presentaban linfadenopatía preauricular<sup>14</sup>.

Otro concepto a tener en cuenta es que el ojo que se enferma en segunda instancia mejora antes que el primero. Después de la quincena empieza la convalecencia. Los ojos vuelven a adquirir lentamente el aspecto normal. Los folículos disminuyen en número y tamaño. Aparecen pequeños infiltrados corneales grises, subepiteliales, variables en cantidad, difusos, centrales y/o marginales, y según de su distribución depende el grado de la agudeza visual.

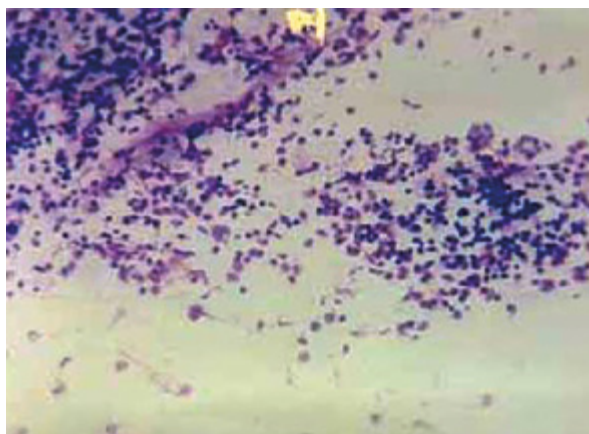
Estos infiltrados precoces o tardíos se deben a los linfocitos T (timo dependientes) que han sido sensibilizados y atraídos hacia la córnea por el virus vivo o neutralizado. La curación es espontánea y suele ser completa entre el primer y el segundo mes a partir del comienzo. Los folículos van desapareciendo. Los infiltrados también entre los 2 meses y los 2 años.

En algunos casos la conjuntivitis persiste en un grado atenuado. A veces recrudece por períodos sin causa aparente, no responde a tratamiento alguno y se cura espontáneamente después de un tiempo a veces prolongado. Como secuelas puede señalarse que las formas membranosas son capaces de dejar finas cicatrices lineales, blanquecinas y definitivas en las conjuntivas tarsales y también formando pequeños simbléfaron en los fórnices inferiores.

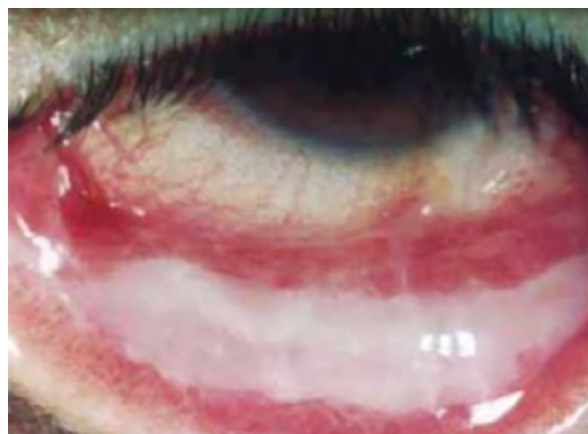Estos cuadros a veces parecen relacionarse a epífora duradera en el tiempo en forma variable y a posibles dilataciones quísticas del canaliculo lagrimal que podrían ser en un futuro la base para el crecimiento de una canaliculitis actinomicótica.

Son numerosos los pacientes que se quejan de sensación de sequedad durante algunas semanas. En ellos la fluoresceína pone de manifiesto puntos "secos" córneo-epiteliales que son transitorios. Estos puntos, que no toman la fluoresceína, coinciden más de una vez con los infiltrados subepiteliales. Una posible explicación del teñido vital defectuoso se debería a la citotoxicidad vírica que dañó al epitelio por lo que la película precorneal no se forma en esos puntos "secos". La fluoresceína no los tiñe porque las células están presentes, pero se escurre de ellas porque todavía no son normales.

Los enfermos suelen tener fotofobia, la que persiste por mucho tiempo.



**Figura 37.** Numerosos mononucleares en el exudado en la etapa aguda de la queratoconjuntivitis epidémica.



**Figura 38.** Queratoconjuntivitis epidémica membranosa aguda. Esta forma puede dejar cicatrices tarsales y simbléfaron aun extirpando la membrana.

El diagnóstico se hace mediante la sintomatología clínica y el exudado mononuclear.

El diagnóstico diferencial se relaciona con las alergias agudas en las que con habitualidad se encuentran eosinófilos, con la fiebre faringo-conjuntival, cuyo curso es más breve y acontece en niño y con la conjuntivitis hemorrágica aguda de curso muy corto que permite ver llamativas hemorragias intra y subconjuntivales.

El tratamiento es sintomático: compresas frías, esteroides tópicos y por vía general, aunque sólo en casos extremos o si el paciente está muy ansioso.

En cuanto al uso de corticoides, que forma parte del tratamiento que utilizamos diariamente en el manejo de la conjuntivitis viral en la guardia, se vio que si bien disminuyen los síntomas y previene la aparición de infiltrados subepiteliales, aumentan la replicación viral cuantificada por PCR y aumentan la duración del cuadro clínico<sup>15-16</sup>.

En estudios realizados recientemente, el uso de Iodopovidona tópica en distintas concentraciones ha tenido resultados prometedores para el tratamiento de la conjuntivitis viral aguda.

En un estudio realizado en Turquía se comparó solución iodopovidona al 0,5% vs control (quienes recibieron un tratamiento sintomático) tres veces al día por dos semanas. Se observó que el 96% de los pacientes que usaron iodopovidona tuvo una recuperación completa a las 2 semanas, sin reportar nin-

gún efecto adverso, versus el 58% de los pacientes con tratamiento sintomático que tuvo recuperación completa a las 2 semanas<sup>17</sup>.

En otro estudio se utilizó iodopovidona al 0,4% en un grupo de pacientes en combinación con dexametasona 0,1% cuatro veces al día. El grupo control solo utilizó lágrimas artificiales. El grupo en estudio mostró tener una recuperación más rápida<sup>18</sup>.

Lo que se plantea es que el uso del corticoide a bajas dosis cumple su función antiinflamatoria por lo cual podría aliviar los síntomas. El beneficio adicional al combinarlo con un antiséptico sería que inhibiría la replicación viral, lo cual se pudo demostrar *in vitro*. Se observó que la combinación de iodopovidona + dexametasona disminuye la duración de los síntomas promedio 9 días versus 12 días lágrimas artificiales.

Sin embargo, no hubo modificaciones en cuanto a los síntomas, frecuencia de aparición de infiltrados subepiteliales. Como efecto adverso, en este grupo la prevalencia de prurito fue mayor<sup>18</sup>.

También se ha estudiado el uso de Iodopovidona al 1% asociado con dexametasona al 0,1% que arrojó los mismos resultados que los mencionados previamente<sup>19</sup>.

La combinación entre iodopovidona y dexametasona tendría potencial en el tratamiento de conjuntivitis viral. Por un lado, por su actividad microbicida, y por otro lado, por su efecto antiinflamatorio que logra alivio sintomático.

Sin embargo, hasta el momento la American Academy of Ophthalmology propone que el tratamiento para la conjuntivitis por adenovirus sea sintomático, es decir, lágrimas artificiales y frío local.

Sea de una u otra forma la complicación más temida es la queratopatía numular subepitelial que lleva a un deterioro importante y duradero de la agudeza visual.

Como se trata de una reacción antígeno-anticuerpo estos cuadros responden paradójicamente bien con el empleo de corticoides tópicos al inicio pero tienen el inconveniente que al discontinuarlos las recurrencias son frecuentes, sin mencionar naturalmente los efectos adversos que estas drogas potencialmente producen.

En tal sentido es alentador informar que recientes publicaciones se refieren al empleo de ciclosporina A al 2% tópica cuatro veces diarias, que mostró una importante reducción o lisa y llanamente la desaparición de los infiltrados numulares en un alto porcentaje de enfermos.

Debido a que el tratamiento es solo sintomático se debe poner énfasis en la profilaxis para evitar la rápida y fácil propagación de esta virosis.

### Fiebre faringo-conjuntival (FFC)

También se la denomina conjuntivitis de Beal, conjuntivitis de Greeley o conjuntivitis de las piletas de natación. Su agente etiológico son los adenovirus 3, 7, 1 o 4.

La forma de contagio es interhumano directo por el tracto respiratorio e indirecto por objeto y aguas contaminadas. Los natatorios cuyas aguas antes no se trataban con cloro fueron las que dieron origen a la denominación de "conjuntivitis de las piletas".

Epidemiológicamente se trata de una enfermedad muy infecciosa, estival, epidémica y mundial que afecta a niños en verano y esporádicamente a adultos. Son característicos los brotes escolares, sobre todo en las colonias de vacaciones.

Desde el punto de vista clínico es esencialmente una enfermedad infantil aguda del tracto respiratorio superior acompañada de conjuntivitis. Hay fiebre que dura 4 o 5 días y que va bajando gradualmente. Hay malestar general, rinitis y faringitis,

con ganglios cervicales engrosados. Es unilateral o bilateral, con adenopatía preauricular variable. La conjuntivitis es folicular aguda. La queratitis, ligera y rara. Dura de 1 a 3 semanas y cura sin secuelas. En este tipo de conjuntivitis hay un título elevado de anticuerpos séricos en la población general.

El diagnóstico no es complicado, el diagnóstico diferencial se debe de hacer con la queratoconjuntivitis epidémica y tener además en cuenta a la mononucleosis infecciosa. El tratamiento es sintomático de la fiebre y la faringitis.

### Herpesvirus

La familia del *Herpesviridae* la conforma el ADN virus de doble cadena y es causa frecuente y trascendente de infección ocular.

La infección por virus del herpes simple (VHS) se encuentra en casi el 100% de la población en mayores de 60 años encontradas en ganglio trigeminal determinadas por autopsia.

La tercera parte de la población mundial presenta infecciones recurrentes.

El VHS tipo I y el VHS tipo II se encuentran antigénicamente relacionados y pueden infectar el mismo ganglio en forma simultánea. El VHS I provoca por lo general infecciones orofaciales y oculares en tanto que el VHS tipo II, infecciones genitales; aunque ambos virus lo pueden hacer en cualquier ubicación. En la actualidad del 40% al 80% de la población adulta son seropositivos frente al VHS tipo I, por lo tanto la prevalencia parece ser menor que en décadas pasadas. Se adquiere con mayor frecuencia en la adolescencia que en la infancia y este es también otro cambio actual.

Su forma de diseminación es el contacto directo de lesiones o secreciones, pero principalmente como consecuencia de la exposición del virus diseminado automáticamente; madres con infección genital transmiten la infección cuando el recién nacido pasa por el canal del parto, el compromiso puede alojarse en infecciones de piel, mucosas o aun sistémicas como la encefalitis.

La infección primaria por VHS tipo I se produce en piel y mucosas inervadas por el V par y su manifesta-

ción es la de una infección inespecífica de vías aéreas superiores; de aquí se disemina por vía axónica sensorial y se establece en ganglios nerviosos sensoriales relacionados incluido el trigémino. De esta forma se establece la infección latente. La reactivación puede producirse en cualquiera de las tres ramas del V par.

En la primoinfección se genera una blefaroconjuntivitis generalmente unilateral; en conjuntiva se observa una reacción folicular con adenomegalias preauriculares palpables; en piel y borde palpebral, vesículas; en córnea, queratitis epitelial y conjuntival, muy raramente compromiso estromal o uveal (figs. 39 a 42).

La infección ocular primaria por VHS es autolimitada y los antivirales orales acortan la resolución del cuadro.

La infección recurrente se debe a la reactivación del virus en el ganglio sensorial en donde se encuentra la infección latente y se transporta a lo largo del axón hasta las terminaciones nerviosas. La latencia del virus en la córnea como causa de recurrencia continúa como tema controvertido. La recurrencia puede generar compromiso en casi todos los tejidos oculares. Las manifestaciones más frecuentes son: blefaroconjuntivitis, queratitis epitelial, queratitis estromal e iridociclitis.

La manifestación de conjuntiva y párpados es en todo similar a la generada en la primoinfección, también se autolimita pero se recomienda el uso de antivirales para acortar el tiempo de evolución de la misma.

La conjuntivitis por el virus del herpes simple es folicular y vasocongestiva cuando acompaña a las recidivas corneales. En la varicela es posible observar en ocasiones pequeñas ampollas en el limbo además de una conjuntivitis inespecífica. En el herpes zoster oftálmico hay congestión conjuntival lo mismo que en la mononucleosis infecciosa. En ésta se observa un moderado edema palpebral.

Para el tratamiento tópico se utiliza ganciclovir 0,15% de tres a cinco veces al día o trifluridina 1% de cinco a ocho veces al día. Este último tiene mayor toxicidad, sobre todo si se prolonga su uso por más de dos semanas. En presencia de queratitis herpética, además del tratamiento local, se combina con la

administración vía oral con aciclovir 400 mg, cinco veces al día o como alternativa, famciclovir 250 mg al día.

Resulta fundamental recordar que el uso de corticoides en estos casos debe evitarse, ya que aumentan la replicación viral.

### **Poxvirus**

De las conjuntivitis por poxvirus la viruela ya es histórica, pues desde la erradicación definitiva en 1980 mediante la vacunación mundial masiva ha desaparecido. La viruela solía producir pústulas en la córnea, en la conjuntiva y en los párpados. Ocasionalmente la vacuna ocasionaba las mismas lesiones.

El molusco contagioso afecta al adulto y con relativa frecuencia al niño. Se ven los característicos nódulos redondeados, elevados y umbilicados con preferencia en la piel de la frente y mejillas. Cuando se ubican en los párpados, en particular en sus bordes (muy especialmente en los superiores), producen una conjuntivitis folicular crónica acompañada a veces de queratitis (figs. 43 y 44).

El tratamiento se realiza mediante la compresión y la expresión mecánica del material sólido y blanquecino contenido en los nódulos, lo que se logra con el empleo de una pinza. También se puede recurrir a la extirpación quirúrgica y a la electrocoagulación. Sea al examen directo del material nodular o en los cortes histológicos se ven claramente los "cuerpos del molusco".

Si no hay recidiva en los párpados y en ningún lugar de la piel de la cara al cabo de 15 días el cuadro se puede considerar curado. Es preciso vigilar y tratar las recidivas.

### **Mixo y paramixovirus**

Las conjuntivitis por mixo y paramixovirus pasan inadvertidas porque la enfermedad general es la que domina el cuadro. En la influenza la conjuntivitis es catarral.

Se han descrito en la conjuntiva del sarampión, además de irritación, manchas de Koplik iguales a

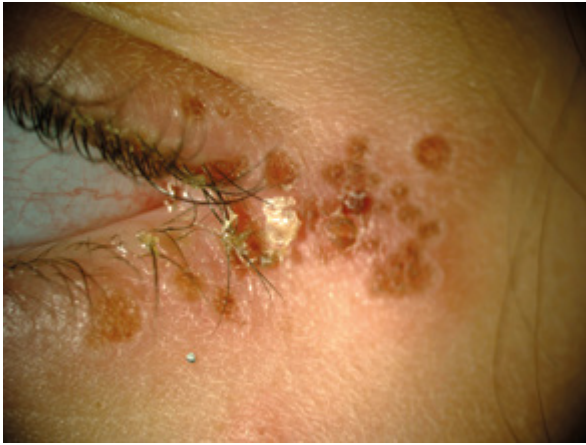

Figura 39. Lesiones herpéticas sobre el canto externo.

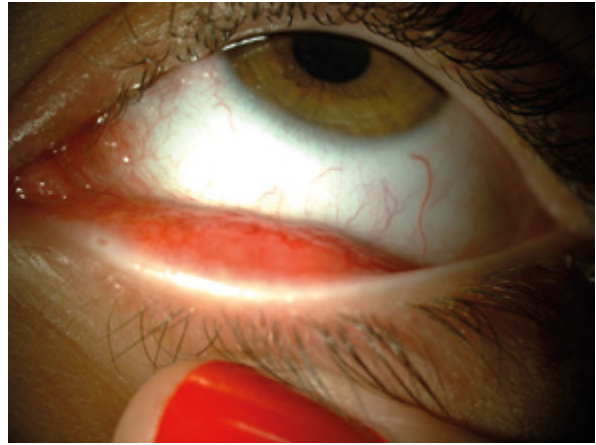


Figura 40. Reacción folicular sobre conjuntiva tarsal inferior en una infección por herpes.

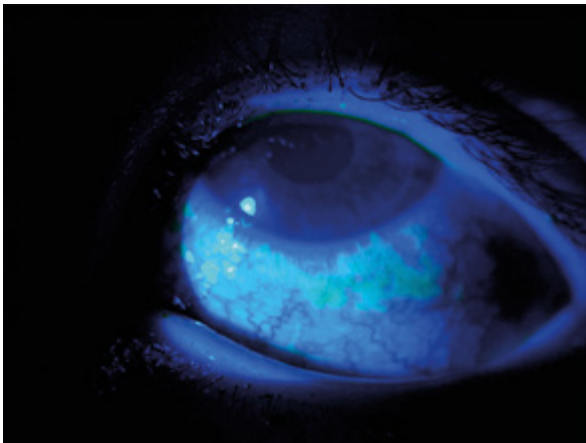


Figura 41. Úlcera conjuntival por herpes.

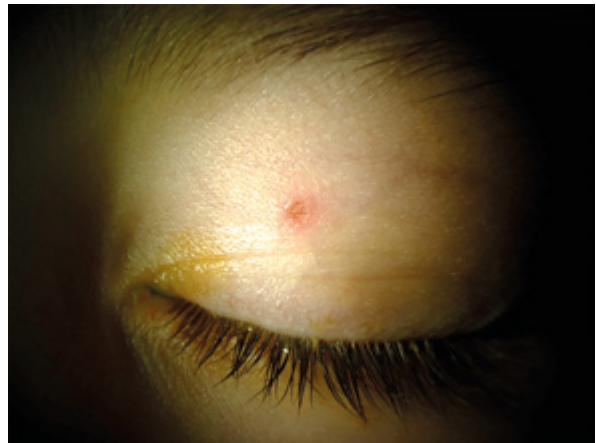

Figura 42. Lesiones herpéticas sobre el párpado superior del ojo izquierdo.

las observadas en la mucosa bucal. El sarampión y la parotiditis epidémica están en disminución debido a la vacunación. No está de más saber que la conjuntiva puede ser la puerta de entrada del virus sarampionoso.

Hay una conjuntivitis folicular producida por el virus de Newcastle: es una enfermedad de las aves. Puede afectar al personal de establecimientos avícolas. Existe una vacuna para controlar esta zoonosis.

### **Papovavirus**

Los papovavirus están representados por las verrugas que cuando se ubican en el borde palpebral pueden originar una conjuntivitis catarral crónica.

A veces el virus se asienta en la conjuntiva dando origen a un papiloma.

Mediante el método de las peroxidases es posible detectar el virus en las biopsias. La extirpación cuidadosa evita las recidivas. Puede emplearse la electrocoagulación en los bordes palpebrales.

### **Togavirus**

El más importante es el de la rubéola, enfermedad actualmente muy controlada y con una vacunación efectiva materna a los efectos de evitar su infección en los cuatro primeros meses del embarazo.

La embriopatía resultante de la infección del fruto es grave y aun hoy la principal causa de ceguera y

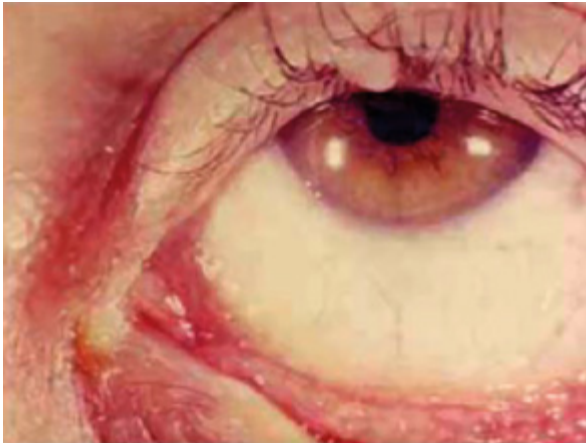

Figura 43. Lesiones compatibles con molusco contagioso.

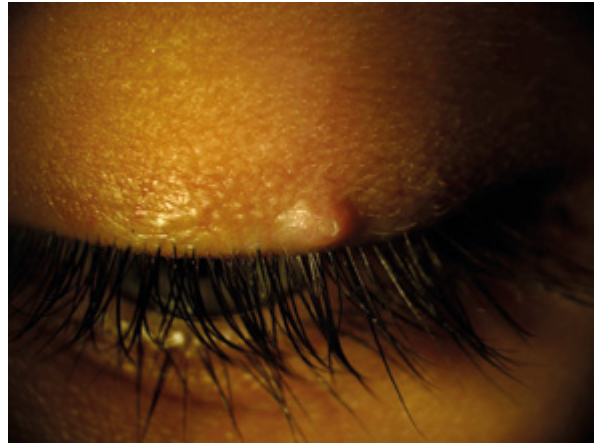

Figura 44. Lesiones compatibles con molusco contagioso.

sordomudez combinadas sigue siendo la rubéola a pesar que el aporte de nuevos casos ha disminuido su morbilidad.

### ***Picornavirus***

Los picornavirus producen conjuntivitis a veces muy características. Cuando la fiebre aftosa ataca al hombre la conjuntivitis es inespecífica. Los virus de Coxsackie y el enterovirus engendran conjuntivitis bien definidas con hemorragias (CHA).

### ***Arenavirus***

Dentro de los arenavirus está incluido el virus de Junín (noroeste de la provincia de Buenos Aires, Argentina) responsable del mal de los rastrosos o fiebre hemorrágica argentina (FHA).

En estos casos hay una inyección conjuntival y edema palpebral importantes. El reservorio y al mismo tiempo el transmisor del virus es un ratón (*calomys*) que vive en las zonas rurales endémicas.

### ***Conjuntivitis hemorrágica aguda (CHA)***

El agente etiológico es el enterovirus 70 que fue aislado en Estados Unidos y en otros países en conjuntivitis clínicamente similares a la que afectó a la Argentina en el verano 93-94 con las características de una gran epidemia.

El virus es muy contagioso. Hay otro virus capaz de producir una conjuntivitis similar que es el virus de Coxsackie.

### **Características**

- ◆ El período de incubación es de 24 a 48 horas en el 95% de los casos. Puede ser de hasta 8 días en el restante 5% y excepcionalmente de más de 8 días. Este período se mide desde el contagio hasta el comienzo de la enfermedad.
- ◆ El período de contagio es de unos 8 días como máximo a contar desde que la conjuntivitis comenzó.
- ◆ Desde el punto de vista clínico es de comienzo súbito, con irritación, lagrimeo, fotofobia, secreción, edema palpebral, a veces dolor y con frecuencia hay hemorragias en el globo ocular que pueden extenderse a los párpados (fig. 45).
- ◆ Puede haber ganglios preauriculares, úlceras corneales, reacción folicular en la conjuntiva palpebral y mononucleares en la secreción. A este período de estado que es de 2 a 3 días le sigue una mejoría a partir del cuarto al quinto día que se completa aproximadamente a la semana sin dejar secuelas en la visión. A lo sumo se continúa observando durante algunos días pequeñas hemorragias en el globo ocular que luego desaparecen espontáneamente. Se han observado casos con fiebre, dolor de garganta y cansancio.
- ◆ La forma de contagio es interhumana. Se ven familias enteras contagiadas. Afecta todas las edades, incluso niños de meses (en ellos la conjuntivitis suele ser muy benigna) en forma simultánea o sucesiva con uno o dos

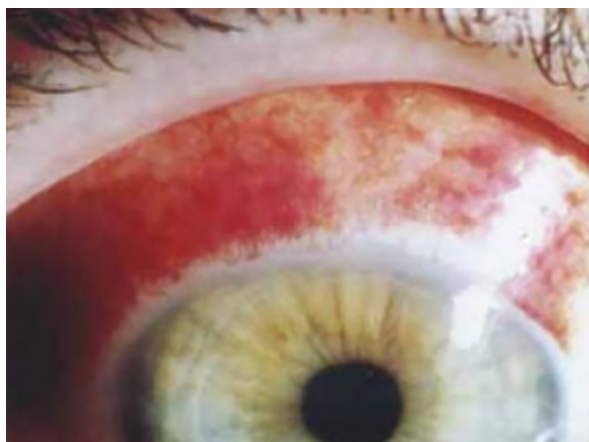


Figura 45. Conjuntivitis hemorrágica aguda.

días de intervalo. La convivencia condiciona el contagio al compartir toallas, fundas, ropas, utensilios, relaciones afectivas, a través de los dedos de las manos que han tocado las secreciones oculares. Otras formas de contagio están en estudio: tos, aguas contaminadas, etc.

- ◆ Es una enfermedad autolimitada y que se extiende entre tres a cinco días. No hay un tratamiento específico y lo que se sugiere es el empleo de compresas salinas o borizadas frías. En el caso de haber fiebre se indica aspirina.
- ◆ El curso no tiene complicaciones por lo que el pronóstico es habitualmente benigno. Cura sin complicaciones oculares. Muy ocasionalmente se han descrito complicaciones neurológicas.
- ◆ Profilácticamente se aconseja tomar las mismas medidas de prevención que para las demás virosis se detallan en este mismo capítulo.

## Coronavirus

Los coronavirus (CoVs) pertenecen a la subfamilia *Coronaviridae* y dentro de ella existen cuatro géneros: *Alphacoronavirus*, *Betacoronavirus*, *Gammacoronavirus* y *Deltacoronavirus*. De los que pueden afectar al ser humano, el tipo SARS-CoV 2 (*Betacoronavirus*) es el responsable de la pandemia que surgió en China en diciembre del 2019<sup>20</sup>. La

enfermedad causada por este virus es conocida como CoVid 19 (*coronavirus disease 2019*), que tiene un periodo de incubación de 2 a 14 días<sup>21</sup>. Una vez superado este periodo, los síntomas incluyen fiebre (presente en un 98% de los casos), tos, fatiga, mialgia y diarrea. Las complicaciones incluyen síndrome de distrés respiratorio agudo, shock y arritmias con una mortalidad de alrededor del 2.3%<sup>21</sup>.

La transmisión es a través de microgotas de Flüge y contacto con fómites contaminados. Otras posibles vías de contagio se encuentran todavía en estudio, como por ejemplo la transmisión a través de secreciones conjuntivales. En un estudio realizado en China se investigó la presencia del virus en la secreción conjuntival de 30 pacientes con la enfermedad. RNA viral fue detectado mediante PCR en un paciente con conjuntivitis. No se encontró material viral en aquellos sin afectación conjuntival. De todos modos, la muestra es muy pequeña y se necesitaría de un volumen mayor de pacientes para confirmar tal presunción<sup>23</sup>.

Es un virus que tiene principalmente afectación de tracto respiratorio aunque existen informes de que puede comprometer otros tejidos del cuerpo como la conjuntiva, donde incluso podría ser la primera manifestación. Además, se ha comprobado que otros virus pertenecientes a la familia *Coronaviridae* generan conjuntivitis aguda tanto en humanos como en animales<sup>20</sup>. Debido a esto y a que el oftalmólogo se encuentra a una distancia muy próxima al examinar a los pacientes, la American Academy of Ophthalmology recomienda el uso de barbijos, guantes y protección ocular al examinar pacientes con conjuntivitis que presenten síntomas respiratorios o antecedentes de viajes internacionales dentro de los últimos 14 días<sup>22</sup>.

En Hong Kong, con el fin de prevenir la transmisión en clínicas oftalmológicas, se diseñó una estrategia que cuenta con tres niveles de jerarquía.

El primer nivel, que consiste en un control administrativo, es el más importante para reducir el riesgo de exposición al virus. La primera medida consiste en disminuir la circulación de pacientes al posponer las consultas programadas y las cirugías

no urgentes. Como segunda medida se diseñó un sistema de triaje (fig. 46).

El control del medio ambiente es el segundo nivel: consiste en mejorar la ventilación de la sala de espera. Del mismo modo, para disminuir el riesgo de transmisión por microgotas de Flüge, se implementó el uso de un escudo protector para lámpara de hendidura, además de aumentar la frecuencia de desinfección de los equipos (fig. 47).

Por último, el tercer nivel consiste en la implementación de medidas para protección del personal de salud que —como se mencionó previamente— consiste en el uso de barbijo, guantes y protección ocular.

### 3. Micóticas

Se han observado lesiones por *Cándida* similares a las aftas que afectan a otras mucosas. Son excepcionales.

Se han descrito otras micosis profundas generalmente propagadas a la conjuntiva de la vecindad: blastomicosis, esporotricosis y coccidiomicosis. La rinosporidiosis suele ser primaria.

### 4. Parasitarias

#### *Oncocercosis*

Se trata de una filariasis cuyo agente es la *Onchocerca volvulus* y que se transmite por una pequeña mosca negra: la *Simulium damnosum*. La oncocercosis es endémica en América Central, México y en algunas zonas de Venezuela, Colombia y Brasil. En África esta parasitosis está muy extendida pues va desde Senegal a Angola.

El simúlido pone los huevos en los ríos y las larvas que se originan se transforman en ninfas contenidas en un capullo de seda, las que se fijarán en sus márgenes. En América el *S. metallicum* y el *S. ochraceum* juegan un rol importante.

La hembra adulta pica durante el día y si lo hace en un individuo parasitado absorberá las microfilarias que se encuentran en su linfa dérmica.

Estas microfilarias desaparecen muy rápidamente del tubo digestivo del insecto para llegar a los músculos torácicos. Más o menos en siete días llegan a la tropa y se convierten en larvas infectantes. Cuando el insecto vuelve a picar, pero esta vez a un sujeto sano, las microfilarias que albergan se harán adultas en la dermis de éste.

Las parejas pueden estar libres o aprisionadas en características tumoraciones denominadas “nódulos de oncocercosis”.

Su sintomatología ofrece signos cutáneos que son los más comunes, particularmente el prurito, que puede llegar a hacerse insoportable y produce una dermatitis llamada “sarna filariásica”.

Las perturbaciones oculares son extremadamente insidiosas en un comienzo y al examen con la lámpara de hendidura es posible encontrar microfilarias en personas que aun no se había quejado de ninguna manifestación.

A nivel conjuntival se pueden encontrar en un número variable. Hay hiperemia y cierto grado de edema, aunque a veces cursa prácticamente sin signología.

El diagnóstico es biomicroscópico o con punción de la cámara anterior para examen del humor acuoso. También se hace biopsia de la conjuntiva. De todas maneras lo común es hacer biopsia de piel, que se extrae luego de una suave escarificación.

El tratamiento se lleva a cabo asociando la dietilcarbamazina a un ureido complejo.

Como en otras enfermedades la mejor terapéutica es una buena profilaxis. Al respecto se recomienda el uso de prendas adecuadas y protectoras y la administración preventiva en las zonas endémicas o de alto riesgo de la droga arriba citada.

#### *Miasis*

Dentro de la familia *Oestridae* están las subfamilias *Hypodermatinae* y *Cuterebrinae*. En la primera se encuentran dos especies del género *Hypoderma* y en la restante, otra del género *Dermatobia*.

En ambos las larvas se desarrollan en la piel de los animales salvajes y domésticos, como equinos,



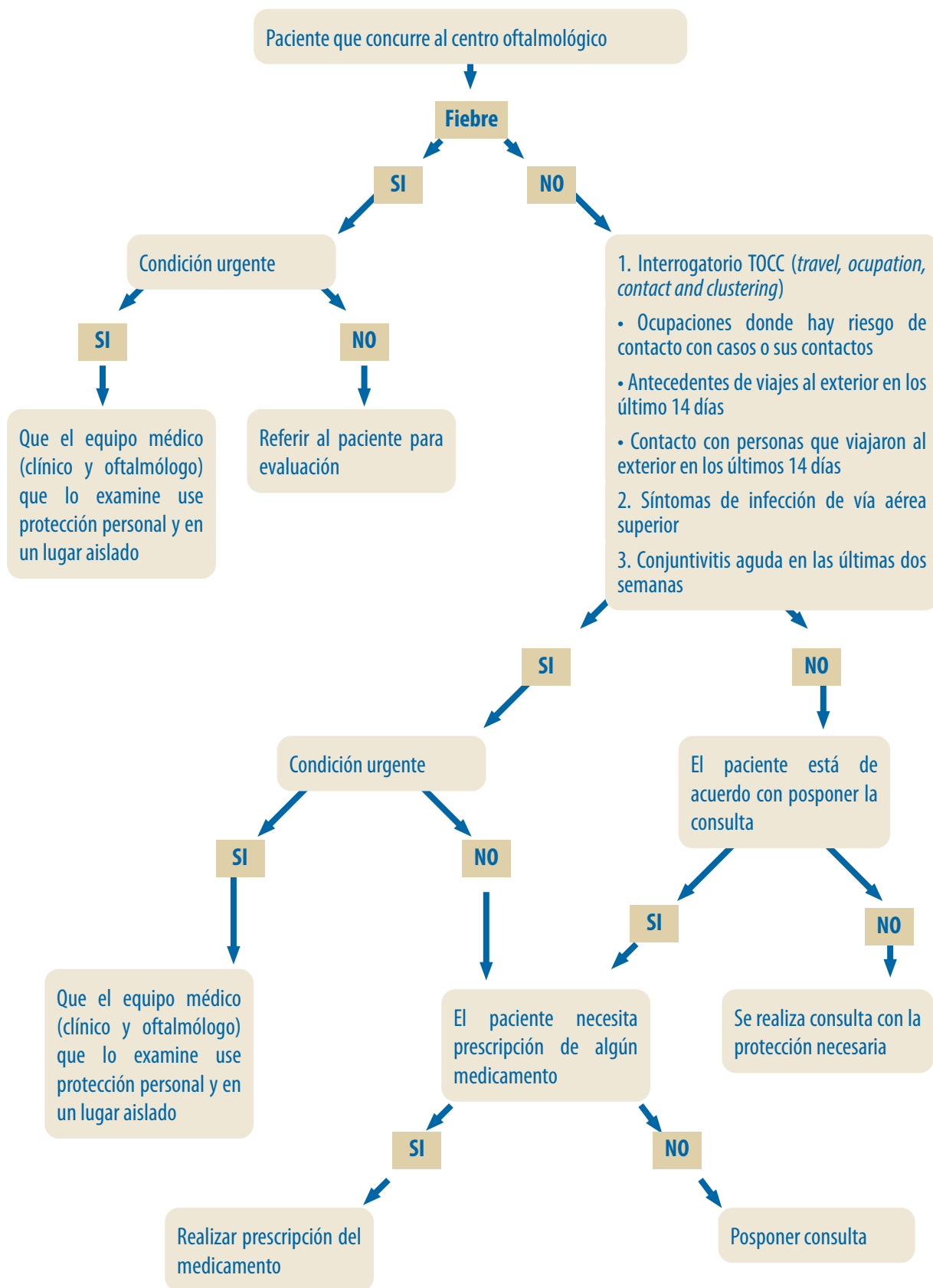


Figura 46. Sistema de triaje diseñado en Hong Kong para el manejo de pacientes que concurren a una clínica oftalmológica en caso de circulación de coronavirus.

bovinos, cerdos, perros, etc. También en los roedores y primates. En el hombre, sólo esporádicamente.

El cuadro clínico oftalmológico más común se relaciona con el compromiso de párpados, órbita y conjuntiva, particularmente en diabéticos descompensados, en personas inmunodeprimidas y en estado de abandono.

El tratamiento consiste en la extracción de las larvas o el empleo de éter para destruirlas.

### **Síndrome oculoglandular de Parinaud**

Este cuadro también se conoce como conjuntivitis de Parinaud, quien en 1889 la describió como de origen animal (fig. 48).

Su comienzo es unilateral, agudo, luego de curso lento, con enrojecimiento y tumefacción de la conjuntiva palpebral y a veces de la bulbar. Esta tumefacción aumenta y se va haciendo verdaderamente ostensible a través del párpado. Hay una moderada cantidad de secreción catarral. Puede también existir fiebre y malestar general. Siempre se acompaña de adenopatía preauricular muy marcada que con frecuencia tiene tumefacción de los ganglios submaxilares y del cuello. En ocasiones llegan a supurar.

En la conjuntiva la hipertrofia es nodular, a veces con folículos. Suelen verse infiltrados amarillentos, focos de necrosis y ulceración, de los cuales se toman muestras para el examen. La córnea permanece indemne (fig. 49).

Tratándose de un síndrome las posibles causas se detallan a continuación:

#### **Bacterias filamentosas**

Parece que en un buen número de conjuntivitis de Parinaud se encuentran al examen directo o por biopsia microorganismos filamentosos y con granulaciones. El *Actinomyces* que presenta ramificaciones es uno de ellos y el otro parecería ser un *Leptothrix* similar morfológicamente al primero pero que no se ramifica.

En la actinomycosis hay muchos infiltrados amarillentos puntiformes. A su vez *Leptothrix* es una bacteria saprófita de amplia distribución, presente



Figura 47. Escudo protector para lámpara de hendidura.

en la saliva del gato y la de otros animales. Produce múltiples nódulos conjuntivales necróticos.

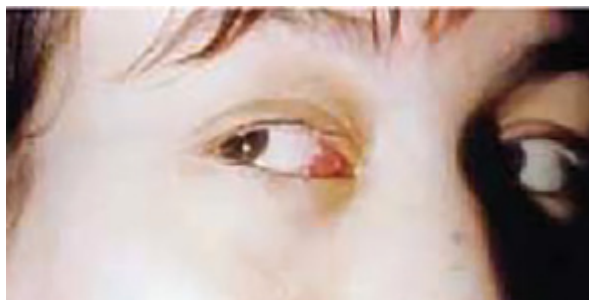El *Actinomyces* se trata con penicilina y para *Leptothrix* se sugieren las sulfamidas.

#### **Tuberculosis primaria de la conjuntiva**

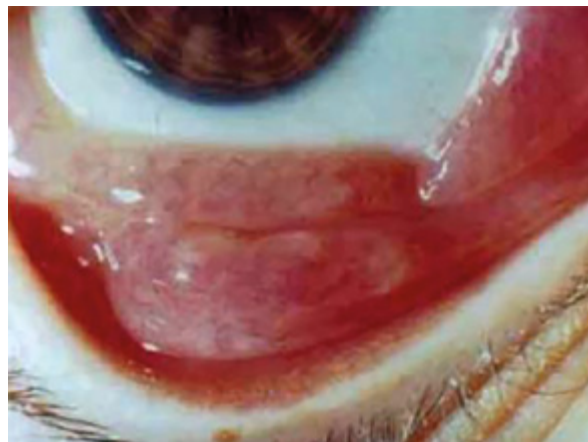En estos casos los ganglios pueden supurar. Es de muy rara aparición.

#### **Linfogranuloma venéreo (LGV)**

Hay elefantiasis palpebral. Puede haber epiescleritis, escleroqueratitis y queratitis intersticial. Ocasionalmente se asocia con neuritis y uveítis anterior. La conjuntiva y la córnea son capaces de resultar con cicatrices. La reacción de Frei es positiva en el 50% de los casos. Los ganglios preauriculares son grandes y pueden supurar. También es muy rara. Se trata con tetraciclina.



**Figura 48.** Síndrome ocular de Parinaud. Tumefacción palpebral y preauricular.



**Figura 49.** Conjuntivitis de Parinaud. En los focos amarillentos se hallaron actinomicos.

### Tularemia

En los Estados Unidos *Francisella (Pasteurella) tularensis* es una causa de agresión conjuntival relativamente frecuente. Se produce en el campo en individuos que están en contacto con conejos salvajes. Se la medica con estreptomycinina o con tetraciclina.

### Sífilis conjuntival primaria

Al igual que la tuberculosis, se ve muy raramente en la actualidad.

### Fiebre por arañazo de gato

Se estima que es ésta la etiología más frecuente del síndrome y es causada por la *Bartonella henselae*, que vive en los gatos y sus pulgas. Además de su arañazo se puede transmitir por la mordedura o aun el lamido de un gato con tal afección. El período de incubación es de 3 a 10 días y existen dos formas diferentes de presentación:

1) la más frecuente es la que genera manifestaciones exooculares y en forma unilateral, con secreción serosa, con granuloma que puede acompañarse o no de erosiones conjuntivales, hipertrofia folicular, adenomegalias preauriculares y/o submaxilares.

2) la otra forma de presentación es la endoocular, menos frecuente que la anterior y que se caracteriza por presentar uni o bilateralidad, neuritis óptica, retinitis, vitreítis, encefalopatía, hepatitis o esple-

nitis, eritema nodoso, púrpura trombocitopénica como posibles manifestaciones con pronóstico muy diferente a la anterior.

La serología con estudio de anticuerpos frente a la *Bartonella henselae* se detecta por inmunofluorescencia indirecta de anticuerpos o por inmunoensayo.

En cuanto al tratamiento, los antibióticos empleados son la azitromicina, eritromicina o doxiciclina y rifampicina como adyuvante.

La combinatoria de trimetoprima y sulfametoxazol también se emplea.

### Otros organismos

*Haemophilus ducreyi* y *Pseudomonas mallei* afectan al caballo y se transmite al hombre.

El diagnóstico de todos estos cuadros, particularmente por la poca habitualidad de verlos, se hace por biopsia conjuntival. Confirmado el síndrome, el segundo paso es realizar las pruebas correspondientes para investigar sus posibles causas.

## E. PATOLOGÍAS DE ORIGEN DESCONOCIDO

Corresponde ahora referirse a las patologías de la conjuntiva cuyo origen se desconoce pero que se presentan con asiduidad. Entre ellas hay que destacar:

## Conjuntivitis leñosa

Se trata de una rara conjuntivitis crónica membranosa bilateral que se presenta casi exclusivamente en la niñez y que llama la atención por las largas pestañas del enfermo.

Aparece como un trastorno hereditario del metabolismo del tejido conectivo con acumulación de mucopolisacáridos. Da una reacción inmune al estreptococo beta hemolítico (figs. 50 y 51).

### Histopatología

La anatomía patológica de las membranas muestra un tejido revestido por epitelio plano de estratificación con depósitos de material amorfo y fibrilar eosinofílico, compuesto por fibrina, inmunoglobulinas y albúminas. También puede haber mononucleares, linfocitos, neutrófilos y mucopolisacáridos.

### Patología ocular

Estas membranas tienen consistencia leñosa y son fácilmente sangrantes. Se las halla frecuentemente en los párpados superiores, algo menos en los inferiores y raramente en la conjuntiva bulbar. Se acompañan de abundante secreción y en algunos casos de abscesos corneales que suelen provocar el riesgo de perforación.

La conjuntivitis leñosa tiene casi siempre cuadros membranosos en otras áreas del cuerpo como estomatitis, faringitis, traqueítis, laringitis, vulvovaginitis u otitis. También hay lesiones dermatológicas, infecciones respiratorias e infecciones urinarias. No es infrecuente su asociación con hidrocefalia. Naturalmente es mucho más raro con anoftalmos.

### Evolución y complicaciones

- ◆ Evolución crónica
- ◆ Queratitis. Abscesos corneales. Perforación
- ◆ Sinequias
- ◆ Endoftalmitis
- ◆ Ceguera

◆ Infecciones causadas por el estreptococo beta hemolítico

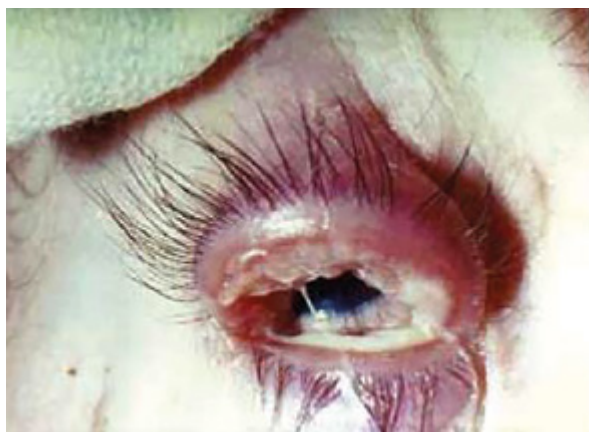### Diagnóstico diferencial

Debe hacerse con:

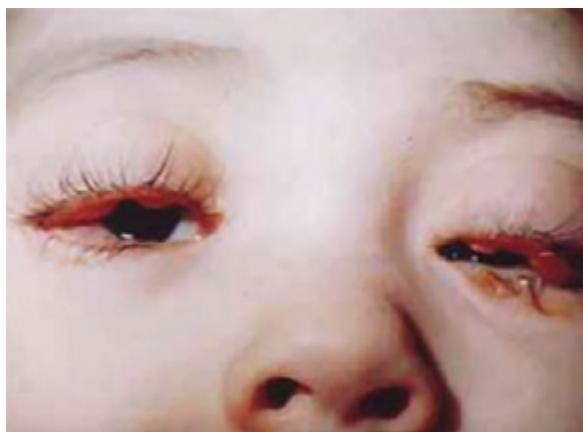
- ◆ Conjuntivitis infecciosas como la queratoconjuntivitis epidémica y las conjuntivitis por *Corynebacterium diphtheriae* y *Streptococcus pneumoniae*.
- ◆ Conjuntivitis vernal. Síndrome de Stevens Johnson.
- ◆ Granuloma piógeno. Papiloma.

### Referencias

1. Varu DM, Rhee MK, Akpek EK *et al.* Conjunctivitis Preferred Practice Pattern®. *Ophthalmology* 2019; 126: P94-P169.
2. Kumar V, Abbas AK, Aster JC (eds.). *Robbins Patología humana*. Barcelona: Elsevier, 2018.
3. Abelson M. *Allergic diseases of the eye*. Philadelphia: W. B. Saunders, 2001.
4. MacIvor J. Contact allergy to plastic artificial eye: preliminary report. *Can Med Assoc J* 1950; 62: 164.
5. Spring TF. Reaction to hydrophilic lenses. *Med J Aust* 1974; 1: 449-450.
6. Allansmith MR, Korb DR, Greiner JV *et al.* Giant papillary conjunctivitis in contact lens wearers. *Am J Ophthalmol* 1977; 83: 697-708.
7. Srinivasan BD, Jakobiec FA, DeVoe AG. Giant papillary conjunctivitis with ocular prostheses. *Arch Ophthalmol* 1979; 97: 892-895.
8. Allansmith MR, Korb DR, Greiner JV. Giant papillary conjunctivitis induced by hard or soft contact lens wear: quantitative histology. *Ophthalmology* 1978; 85: 766-778.
9. Ballow M, Donshik PC, Rapacz P *et al.* Immune responses in monkeys to lenses from patients with contact lens induced giant papillary conjunctivitis. *CLAO J* 1989; 15: 64-70.
10. Bartlett JD, Howes JF, Ghormley NR *et al.* Safety and efficacy of loteprednol etabonate for treatment of papillae in contact lens-associated giant papillary conjunctivitis. *Curr Eye Res* 1993; 12: 313-321.



**Figura 50.** Conjuntivitis leñosa. Observar color, grosor y extensión de las membranas y el engrosamiento palpebral.



**Figura 51.** Conjuntivitis leñosa bilateral.

11. Friedlaender MH, Howes J. A double-masked, placebo-controlled evaluation of the efficacy and safety of loteprednol etabonate in the treatment of giant papillary conjunctivitis. The Loteprednol Etabonate Giant Papillary Conjunctivitis Study Group I. *Am J Ophthalmol* 1997; 123: 455-464.
12. Salinas R, Puig M, Fry CL *et al.* Floppy eyelid syndrome: a comprehensive review. *Ocul Surf* 2020; 18: 31-39.
13. Rose GE. The giant fornix syndrome: an unrecognized cause of chronic, relapsing, grossly purulent conjunctivitis. *Ophthalmology* 2004; 111: 1539-1545.
14. Akçay E, Çarhan A, Hondur G *et al.* Molecular identification of viral agents associated with acute conjunctivitis: a prospective controlled study. *Braz J Infect Dis* 2017; 21: 391-395.
15. Holland EJ, Fingeret M, Mah FS. Use of topical steroids in conjunctivitis: a review of the evidence. *Cornea* 2019; 38: 1062-1067.
16. Romanowski EG, Roba LA, Wiley L *et al.* The effects of corticosteroids on adenoviral replication. *Arch Ophthalmol* 1996; 114: 581-585.
17. Yazar H, Yarbag A, Balci M *et al.* The effects of povidone iodine (pH 4.2) on patients with adenoviral conjunctivitis. *J Pak Med Assoc* 2016; 66: 968-970.
18. Pacheco Pinto RD, Cavalcanti Lira RP, Yuji Abe R *et al.* Dexamethasone/povidone eye drops versus artificial tears for treatment of presumed viral conjunctivitis: a randomized clinical trial. *Curr Eye Res* 2015; 40: 870-877.
19. Kovalyuk N, Kaiserman I, Mimouni M *et al.* Treatment of adenoviral keratoconjunctivitis with a combination of povidone-iodine 1.0% and dexamethasone 0.1% drops: a clinical prospective controlled randomized study. *Acta Ophthalmol* 2017; 95: e686-e692.
20. Seah I, Agrawal R. Can the coronavirus disease 2019 (COVID-19) affect the eyes? a review of coronaviruses and ocular implications in humans and animals. *Ocul Immunol Inflamm* 2020; 28: 391-395.
21. Lai, THT, Tang EWH, Chau SKY *et al.* Stepping up infection control measures in ophthalmology during the novel coronavirus outbreak: an experience from Hong Kong. *Graefes Arch Clin Exp Ophthalmol* 2020; 258: 1049-1055.
22. Khanna RC, Honavar SG. All eyes on coronavirus: what do we need to know as ophthalmologists. *Indian J Ophthalmol* 2020; 68: 549-553.
23. Xia J, Tong J, Liu M, Shen Y, Guo D. Evaluation of coronavirus in tears and conjunctival secretions of patients with SARS-CoV-2 infection. *J Med Virol* 2020; 92: 589-594.

## CONJUNTIVITIS CICATRICIALES

Diego Altamirano, Jaime Martínez, Guillermo Amescua

Para mantener la transparencia e integridad corneal se necesita una función en conjunto de cada elemento y estructura de la superficie ocular. Esto incluye una adecuada función de los párpados, la conjuntiva, el aparato lagrimal y las estructuras accesorias con la finalidad de mantener un epitelio corneal saludable. La conjuntiva es la mucosa que se extiende desde el limbo corneoescleral hasta los márgenes del párpado y la carúncula. La conjuntiva se puede dividir en tres regiones distintas: bulbar, palpebral y fórnix. La superficie total de la conjuntiva y la córnea en un adulto promedio mide aproximadamente 16 cm<sup>2</sup>.

La morfología celular del epitelio conjuntival varía de cuboide estratificado sobre el tarso a columnar en los fórnices y escamoso en la zona bulbar. La conjuntiva realiza muchas funciones que incluyen: protección de los tejidos blandos de la órbita y el párpado, suministro de las capas acuosas y mucosas de la película lagrimal, suministro de tejido inmune y facilitación del movimiento de globo ocular independiente<sup>1</sup>.

La conjuntivitis cicatricial se caracteriza por ser una enfermedad inflamatoria que tiene como patogenia principal la infiltración de células inflamatorias y sustancias proinflamatorias en el espacio subepitelial.

En los casos agudos ocurre un evento inflamatorio moderado a severo que puede llevar a generar una muerte de queratinocitos, formación de pseudomembranas, afectación de la mucosa ocular y una cicatrización rápida temprana, incluso generando simbléfaron de forma aguda. En los casos crónicos

esta inflamación puede progresar a fibrosis subepitelial, sigue con un acortamiento de sacos conjuntivales y llega a generar una unión patológica entre la conjuntiva bulbar y tarsal denominada simbléfaron, para finalmente convertirse en una fusión parcial o total de los bordes palpebrales superior e inferior. Secundariamente durante este proceso de cicatrización se pueden encontrar complicaciones en la superficie ocular tales como: síndrome de ojo seco severo por afectación de glándula lagrimal y accesorias, epitelio inestable con una inflamación crónica que llevará a neovascularización corneal, riesgo de infecciones, déficit de células limbares, triquiasis, distriquiasis, alteración de la vía lagrimal y en casos severos, hasta ceguera corneal total<sup>2</sup>.

En la actualidad el estudio de la superficie ocular ha ido ganando espacio para hacer el diagnóstico diferencial en este tipo de pacientes, pero aún es un cuadro clínico difícil de identificar para el oftalmólogo general e incluso en ocasiones para el especialista en córnea. Es por esto que este capítulo se enfocará en las herramientas necesarias para hacer un diagnóstico y tratamiento de este cuadro clínico y de realizar un diagnóstico diferencial temprano de conjuntivitis cicatricial. Es de suma importancia hacer un diagnóstico inicial para evitar la morbilidad asociada y prevenir la pérdida de visión severa e irreversible. Uno de los desafíos para los médicos es que los trastornos de la superficie ocular se manifiestan de varias maneras. Independientemente de la etiología, la inflamación conjuntival y corneal es común y los pacientes a menudo consultan por irritación, enrojecimiento, ardor, picazón, visión borrosa y

Cuadro 1. Causas de conjuntivitis cicatriciales.

No infeccioso	Infeccioso	Enfermedad atópica	Síndromes de disfraces
Trastornos ampollosos en la piel	Tracoma	Queratoconjuntivitis vernal	Carcinoma de células escamosas/carcinoma in situ
Penfigoide cicatricial	Corinebacteria difteria	Queratoconjuntivitis atópica	Linfoma de tejido linfoide asociado a la mucosa
Enfermedad de IgA lineal	Adenovirus		Carcinoma de células sebáceas
Penfigoide ampolloso	Enfermedad herpética		
Epidermolísis ampollosa adquirida			
Síndrome de Stevens-Johnson			
Necrólisis epidérmica tóxica			
Eritema multiforme			
Rosácea ocular/blefaroconjuntivitis			
Sarcoidosis			
Liquen plano			
Lupus discoide			
Esclerosis sistémica			
Inducida por medicamentos			
Trauma o radiación			

fotofobia. El examen con lámpara de hendidura es una parte crucial del proceso al evaluar a cualquier paciente con sospecha de conjuntivitis cicatricial. Se debe realizar un examen cuidadoso y sistemático desde afuera hacia adentro del ojo. Se debe evaluar específicamente la condición de las glándulas de Meibomio y toda la superficie conjuntival, incluidas las zonas palpebrales y sobre todo los fondos de sacos en busca de inflamación y cicatrización.

Es importante mencionar que muchos de los pacientes que llegan con estadios tardíos a consulta con un oftalmólogo especialista en superficie ocular, son pacientes que han realizado tratamientos múltiples durante meses sin tener ninguna solución a sus dolencias y muchas veces sin contar con un diagnóstico certero y definitivo. Por lo cual se recomienda que a toda persona que tenga cambios cicatriciales de conjuntiva sin explicación hacerle una historia exhaustiva, monitorear con controles periódicos y documentar en lo posible con fotografías de cada visita.

Las conjuntivitis cicatriciales se producen por un abanico muy amplio de patologías (cuadro 1). Muchas de estas etiologías comparten una presentación clínica similar pero con una patogénesis y/o componente sistémico totalmente diferente.

Como se mencionó anteriormente, con una apropiada historia clínica, un examen oftalmológico detallado y en conjunto con exámenes auxiliares dirigidos, se puede disminuir este abanico de posibilidades e identificar en forma precoz la enfermedad y adecuadamente determinar la causa de la conjuntivitis cicatricial.

En este capítulo se tratarán las causas más importantes de conjuntivitis cicatriciales que se presentan a un servicio de superficie ocular de tercer nivel.

## Penfigoide cicatricial ocular

El penfigoide cicatricial es una enfermedad de las mucosas caracterizada por cambios cicatriciales crónicos que tienen un origen autoinmune, secundario a depósitos de autoanticuerpos en la zona de membrana basal en la unión epitelial-subepitelial de las mucosas<sup>3</sup>.

Tiene una afección generalmente conjuntival aunque también puede involucrar la mucosa oral, nasal y gastrointestinal, pero la mucosa del esófago es la más comúnmente involucrada y la causa principal de morbilidad en esta enfermedad<sup>4</sup>. Por lo cual es muy importante examinar en todo paciente que se sospeche penfigoide la mucosa oral y eva-

luar la presencia o no de disfagia. Más aun, en todo paciente que se sospeche penfigoide es importante también examinar su piel.

Esta es una enfermedad poco común con una prevalencia de 1 en 8.000 a 1 en 60.000<sup>5</sup>, con un promedio etario entre 60 y 70 años. Tiene una preponderancia por mujeres de 2-3: 1<sup>6</sup>.

Es importante mencionar al pseudopenfigoide. Es una enfermedad crónica que causa cicatrización conjuntival progresiva hasta llegar a la formación de simbléfaron. Fenotípicamente no se puede distinguir del penfigoide ocular verdadero<sup>7</sup>. Los posibles desencadenantes son los trastornos de la superficie ocular y/o su terapia. Alrededor del 50% de todos los pacientes afectados tiene glaucoma tratado con terapia antiglaucomatosa tópica. La falta de signos de enfermedad sistémica, hallazgos unilaterales y/o antecedentes positivos de glaucoma pueden ser indicativos de un pseudopenfigoide.

### Patogénesis

Es una enfermedad de origen autoinmune (hipersensibilidad tipo II) caracterizada por el depósito en membrana basal de autoanticuerpos o inmunorreac-tantes tales como IgG, IgA, IgM y complemento. Se caracteriza por tener predisposición genética y algunos consideran que tiene un “segundo golpe” ambiental que produce el inicio de la enfermedad<sup>8,10</sup>. El depósito de autoanticuerpos creará un proceso de inflamación con la consecuente activación y proliferación de fibroblastos y generará una fibrosis subepitelial progresiva dando así un proceso de cicatrización conjuntival.

### Manifestaciones oculares

El curso clínico típico de una paciente con penfigoide se traduce en una progresión crónica lenta, partiendo por una fibrosis subepitelial (luego de activación de fibroblastos), acortamiento de saco, unión entre conjuntiva tarsal y bulbar hasta llegar a una fusión total de bordes palpebrales con una queratinización de la superficie ocular<sup>8</sup>. A pesar de que esta progresión es lenta, es común encontrar períodos de remisión y exacerbación de enfermedad<sup>9</sup>.

Cuadro 2. Clasificación de penfigoide.

	Foster	Mondino y Brown
Grado 1	Fibrosis subepitelial	Acortamiento de saco 0-25%
Grado 2	Acortamiento de saco	Acortamiento de saco 25-50%
Grado 3	Formación de simbléfaron	Acortamiento de saco 50-75%
Grado 4	Formación de anquilobléfaron	Acortamiento de saco 75-100%

Existen dos clasificaciones usadas y aceptadas universalmente para estratificar al penfigoide: *Mondino y Brown*, que clasifican al penfigoide básicamente dependiendo del porcentaje de acortamiento del saco conjuntival<sup>10</sup>, y *Foster* (cuadro 2) que lo clasifica dependiendo de la progresión de enfermedad (figs. 1 a 4)<sup>11</sup>.

Según la etapa, como toda enfermedad cicatricial es posible encontrar diferentes alteraciones de las estructuras de la superficie ocular debido a la inflamación y cicatrización. Las afectaciones más frecuentes en los párpados son triquiasis, entropión, distriquiasis y simbléfaron (fig. 5). Es también frecuente encontrar un ojo seco severo por la pérdida de producción de las tres capas de la película lagrimal, llegando incluso en algunos casos a queratopatía, neovascularización y ulceración corneal.

### Diagnóstico

Como se mencionó anteriormente, la sospecha clínica de esta enfermedad es extremadamente importante ya que pueden pasar alrededor de 2.8 años antes de hacer el diagnóstico de penfigoide. Además, aproximadamente un 85% de pacientes al momento del diagnóstico tiene más del 50% de acortamiento de saco conjuntival. Se sabe que en estadios tempranos no es fácil determinar la enfermedad y muchas veces pasa inadvertida o se confunde con otro tipo de patologías tales como alergias, blefaritis, meibomitis crónica, etc. Por lo cual, es muy importante el alto nivel de sospecha en pacientes con conjuntivitis crónicas, con múltiples consultas por ojo rojo o disfunción crónica de glándulas de Meibomio. Siempre se debe examinar cuidadosamente la conjuntiva bulbar y tarsal, así también fondos de sacos como se mencionó anteriormente.



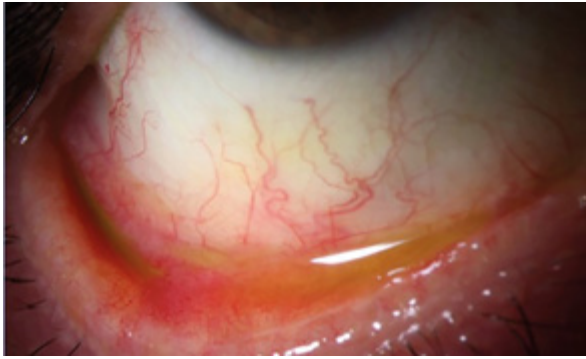


Figura 1. Penfigoide grado I.

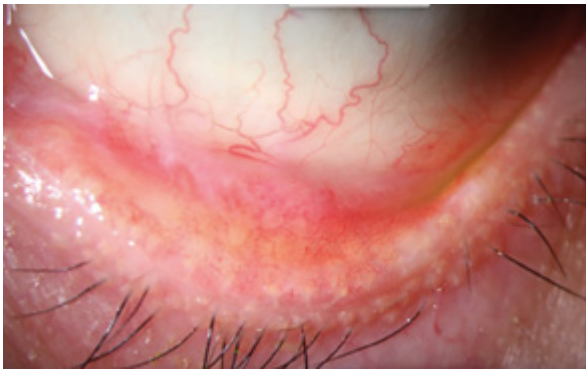


Figura 2. Penfigoide grado II.

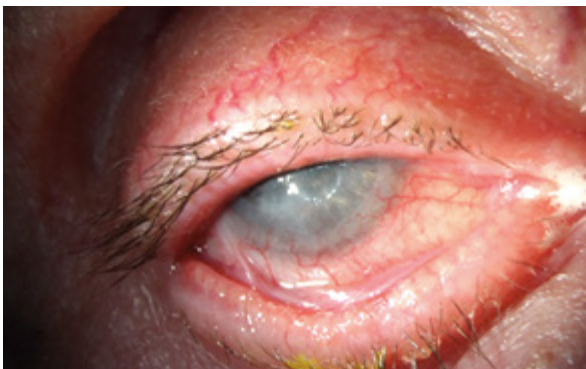

Figura 3. Penfigoide grado III.

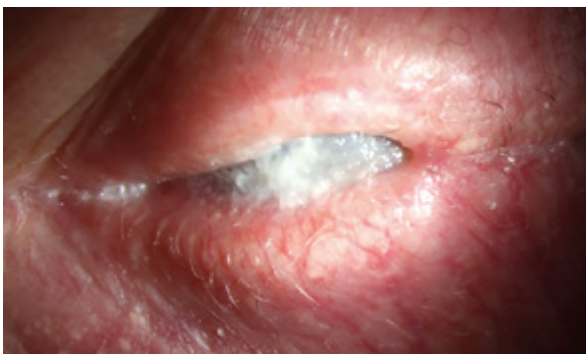

Figura 4. Penfigoide grado IV.

El *gold standard* para el diagnóstico de penfigoide es una biopsia conjuntival usando técnicas de inmunofluorescencia<sup>11</sup>. Esto principalmente indicará la deposición lineal de inmunorreactantes a lo largo de la membrana basal de la conjuntiva inflamada. Las muestras de biopsia deben obtenerse de un área de la conjuntiva activamente afectada o, si la afección es difusa, del fórnix conjuntival inferior. No se recomienda tomar biopsia de un área ya con fibrosis o cicatrización avanzada. La muestra no debe ser menor a 1 x 1 mm, dependiendo de los requerimientos del servicio de patología donde se envíe la muestra. Las biopsias de la mucosa oral pueden ser útiles, especialmente en presencia de una lesión activa. La enfermedad en etapa terminal puede producir resultados negativos debido a la destrucción de la membrana basal. Se debe enviar una muestra a histopatología de rutina con fijación en solución salina de formalina al 10% para principalmente descartar diagnósticos diferenciales como queratoconjuntivitis atópica, sarcoidosis, es esencial para excluir lesiones tumorales, en particular en conjuntivitis crónicas unilaterales<sup>12</sup>. Otra muestra se envía para inmunofluorescencia directa en medio Michael para confirmar el diagnóstico. Si no se cuenta con medio Michael, se puede enviar la muestra en solución salina pero se debe procesar lo más rápido posible. También se envía una muestra de sangre del paciente en tubo rojo para inmunofluorescencia indirecta (fig. 6).

Cabe destacar que un resultado negativo no descarta un penfigoide y según la sospecha clínica se podrán repetir las biopsias. Algunos especialistas sugieren que, con una buena historia clínica, un examen oftalmológico detallado, la presencia de cicatrización progresiva, no se requeriría una biopsia para confirmar el diagnóstico. Sin embargo, en nuestra opinión el estudio histopatológico siempre será de gran ayuda para hacerlo.

### Tratamiento

Es muy importante dejar en claro que el penfigoide es una enfermedad de origen sistémico y que su tratamiento es tanto local como sistémico, y éste resulta parte fundamental para el control del pro-

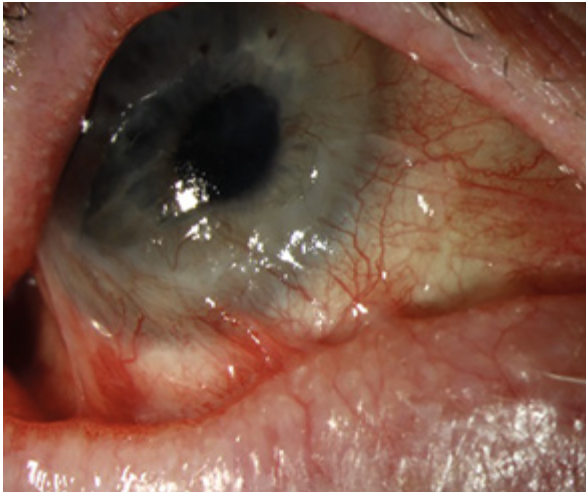


Figura 5. Simblefaron en penfigoide.

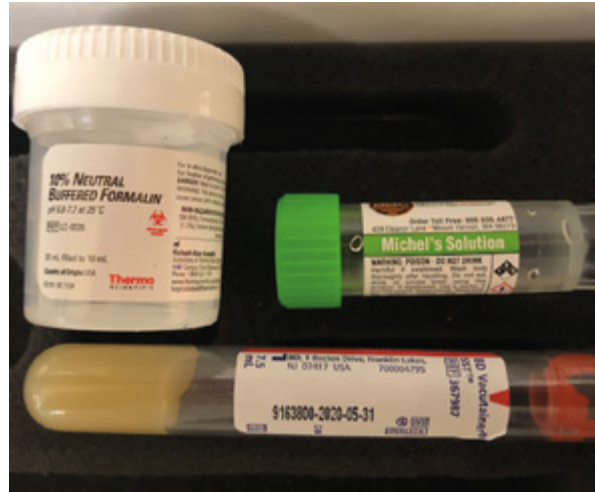

Figura 6. Kit para biopsia conjuntival.

ceso inflamatorio. Cabe destacar que el tratamiento local tópico o subconjuntival no es suficiente en controlar la enfermedad. En los casos en los que no se da un tratamiento adecuado o se ignora la importancia de un tratamiento sistémico se sabe que la historia natural de esta enfermedad es la ceguera total debido a opacificación corneal. El pronóstico y manejo depende mucho de la extensión o estadio de la enfermedad en que el oftalmólogo la diagnostique.

### Tratamiento local

A pesar de que el tratamiento local no es suficiente para tratar la enfermedad, es de suma ayuda para aminorar los síntomas, por lo tanto, debe ser lo más agresivo posible. Consiste principalmente en la utilización de gotas lubricantes sin preservantes y aplicaciones de gel durante el día y la noche. Últimamente, otro tratamiento agregado y que ha sido de gran ayuda es la utilización de gotas de ciclosporina o tacrolimus que agregan un alivio a los pacientes<sup>13-14</sup>. Además, el uso de suero autólogo es una buena opción para mantener lo mejor posible la integridad del epitelio corneal y conjuntival.

Por otro lado, el control de la inflamación palpebral con compresas tibias e higiene del borde palpebral beneficia de manera positiva al enfermo. En muchos casos también se recurre al uso de inhibidores de las metaloproteinasas como la doxiciclina

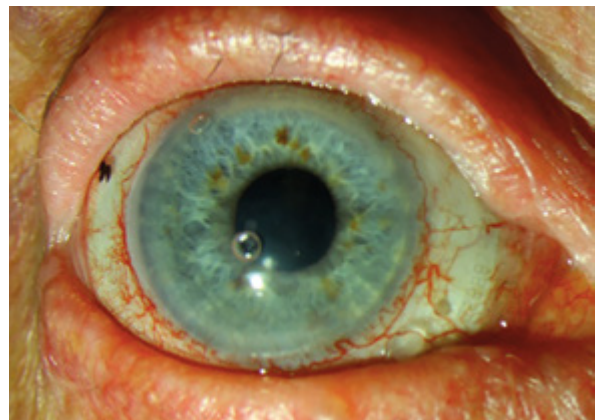

Figura 7. Uso de lente escleral en penfigoide.

100 mg una o dos veces por día vía oral para mantener un mejor control. Además, últimamente la adaptación de lentes esclerales en estos pacientes ayuda a mantener un ecosistema adecuado de la superficie ocular, ya que evita trauma corneal por los cambios cicatriciales (triquiasis, fibrosis, etc.) y mantiene una córnea húmeda (fig. 7).

### Tratamiento sistémico

La terapia sistémica siempre es necesaria para el control del penfigoide activo. La decisión terapéutica se basará en el estadio de la enfermedad y de cada paciente. La inflamación aguda debe tratarse con corticoides tópicos y sistémicos. Las dosis altas de prednisona sistémica puede ser efectiva para controlar la inflamación, pero sola no es suficiente para

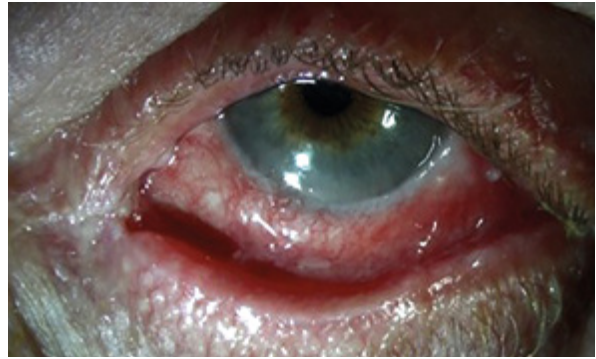
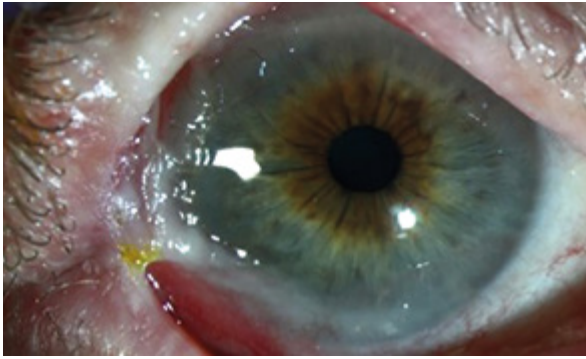


Figura 8. Pterigoide activo ambos ojos.

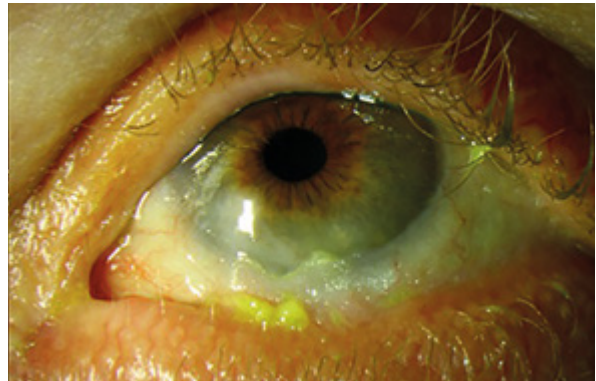
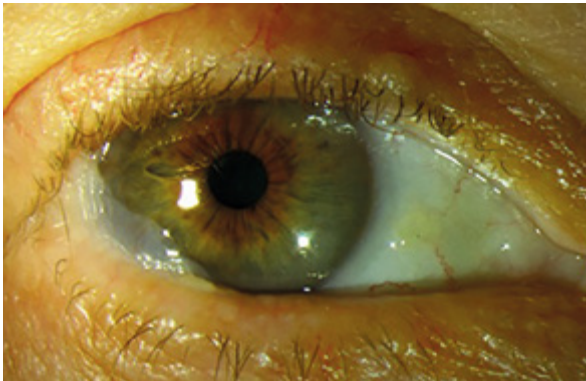


Figura 9. Pterigoide controlado con micofenolato.

lograr remisión a largo plazo ya que no produce una adecuada inmunosupresión y además genera efectos sistémicos.

El uso de prednisona está indicado para un control rápido de la inflamación ya que los medicamentos inmunosupresores o inmunomoduladores tardan entre 3 a 4 meses en tener su efecto.

Los agentes inmunosupresores que más se usan para el tratamiento de la inflamación ocular incluyen los antimetabolitos, los inhibidores de las células T, los agentes alquilantes y los productos biológicos. Por lo general, cuando no existe una patología aguda severa (ejemplo: melting corneal agudo) y se cuenta con tiempo suficiente para que el medicamento pueda actuar, la primera línea de tratamiento son los antimetabolitos tales como azatioprina, metotrexato y micofenolato mofetilo. Estos medicamentos son de fácil acceso, son seguros de

usar y presentan un costo accesible para los pacientes. Dentro de los antimetabolitos el metotrexato y micofenolato son los que se cuenta con mayor experiencia. El metotrexato es un antagonista del ácido fólico, bloquea la síntesis de purinas al inhibir numerosas enzimas regulatorias. Con este medicamento se empieza con una dosis de 10-15 mg a la semana, que se podrá aumentar dependiendo del control y de la tolerabilidad del paciente.

Otro tratamiento de primera línea que ha demostrado tener buena eficacia en el control de la inflamación a largo plazo es el micofenolato<sup>15</sup>. Este es un inmunosupresor que inhibe los linfocitos T y B. Tiene muy buena tolerancia y se indica a dosis de 1 a 1.5 gramos dos veces al día (es ideal ingerirlo con estómago vacío por su mejor absorción) (figs. 8 y 9).

Por otro lado, cuando los tratamientos convencionales y de primera línea fallan o no pueden controlar la remisión de la enfermedad, existe una estrategia en tratamiento con rituximab en combinación

con inmunoglobulinas intravenosas<sup>16</sup>. El rituximab es un anticuerpo monoclonal que se une de forma específica a la molécula CD20 humana. El principal mecanismo de acción que se atribuye es la eliminación de las células B CD20+ fundamentalmente facilitada por la citotoxicidad dependiente de anticuerpos. Otra opción cuando no existe respuesta al tratamiento de primera línea es la ciclofosfamida, un agente alquilante frecuentemente utilizado en cáncer.

Siempre que se indique tratamiento con inmunosupresores como los mencionados anteriormente es importante trabajar en colaboración con reumatólogos e internistas y/o con oftalmólogos con experiencia en manejo de uveítis. Es importante tener una monitorización continua y periódica de los pacientes.

### Manejo quirúrgico

La intervención quirúrgica en este tipo de pacientes sólo debe hacerse por un especialista y cuando la inflamación está totalmente controlada, ya que si se hace en un paciente con inflamación activa puede empeorar el proceso cicatricial. Lo que se recomienda es tener en cuenta que sólo debe realizarse por un cirujano con experiencia en este tipo de enfermedades. Algunos de los procedimientos que se hacen son principalmente cirugía de cataratas siempre y cuando la función palpebral y conjuntival esté adecuadamente optimizada, reconstrucción palpebral, injertos de mucosa, colocación de queratoprótesis. A pesar de que se puede trasplante en este tipo de pacientes, se debe evitar en todo lo posible debido al mal pronóstico que tiene la queratoplastia (fig. 10). Siempre que se realicen estos procedimientos es muy importante el tratamiento previo, intra y postoperatorio con corticoides y un seguimiento cercano del paciente.

En enfermedad avanzada producto de penfigoide el uso de queratoprótesis es una opción a tener en cuenta para la rehabilitación visual. En estos casos se debe tener completo control de la inflamación y estar seguro del control periódico cercano del paciente. Los autores concuerdan que

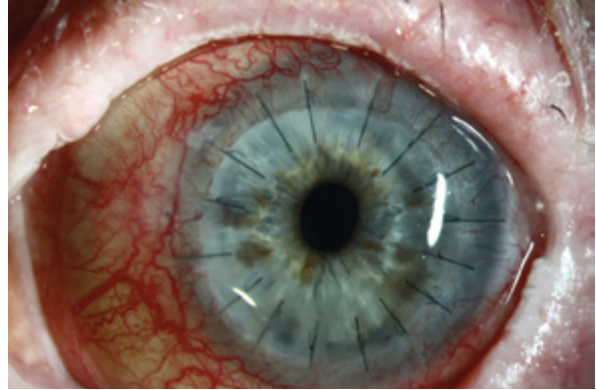


Figura 10. Trasplante penetrante posperforación corneal en penfigoide.

siempre se debe colocar Kpro de Boston tipo II en esta enfermedad<sup>17</sup>.

### Síndrome Stevens-Johnson (SJS)

Este espectro de enfermedad se caracteriza por ser una condición inmunológica severa con alta mortalidad en fase aguda y con alta morbilidad ocular en la fase crónica.

Ocurre un evento inflamatorio agudo y severo que lleva a una muerte de queratinocitos y una necrosis epidérmica que resultan en la separación de capas subdérmicas con pérdida de tejido concomitante en la piel y las superficies mucosas<sup>18-19</sup> sin afectación o con afectación mínima de dermis subyacente. Ésta es una entidad rara con una incidencia estimada en 0.3-7 casos por millón de personas<sup>20</sup>. Tiene una mortalidad aproximada de 1-5% en SJS y 25-40% en necrólisis epidérmica tóxica (NET)<sup>21</sup>. A diferencia del penfigoide, el SJS afecta con mayor frecuencia a niños, adolescentes y pacientes con VIH, mientras que el NET se puede presentar en personas de toda edad<sup>22</sup>. A pesar de ser menos frecuente en adultos, la mortalidad y afectación es más agresiva en personal de edad mayor.

**La etiología de esta enfermedad sugiere que entre el 50% y el 75% de los casos son secundarios a uso de medicamentos<sup>23</sup>. Más de 200 medicamentos han sido implicados como iniciadores**

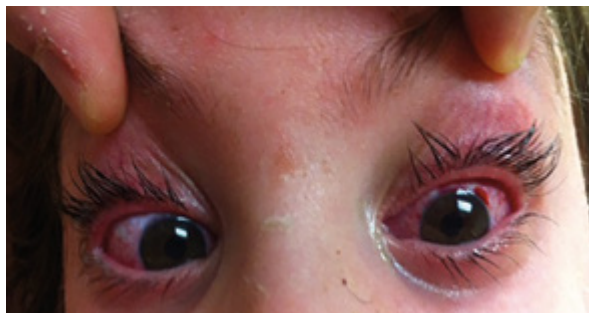

Figura 11. Stevens-Johnson agudo.

de la enfermedad. Dentro de los más comunes se encuentran los antibióticos como lo son las sulfamidas, los betalactámicos, las tetraciclinas y las quinolonas; los anticonvulsivantes como fenitoína, fenobarbital, lamotrigina y carbamazepina. Otros medicamentos comunes son los antiinflamatorios no esteroideos<sup>23</sup>. Un intervalo entre 4-28 días desde el uso del medicamento y el inicio de la enfermedad sugiere una asociación entre el medicamento y una reacción adversa con una reacción más rápida dada por los antibióticos<sup>24</sup>. La patogenia de SJS/TEN es complicada y controvertida. La evidencia disponible apunta a una síntesis de mecanismos inmunes genéticos e innatos que conducen a la muerte celular de los queratinocitos por apoptosis y necrosis epidérmica secundaria<sup>25</sup>.

### ***Clínica***

La presentación clínica de esta entidad varía de persona a persona. En general los enfermos presentan un pródromo de fiebre, decaimiento, tos, baja en apetito seguido de una inflamación y ulceración de mucosas. Las mucosas más comúnmente afectadas son la oral, ocular y genital<sup>26</sup>. La ocular es la más comúnmente afectada con una afectación de hasta 99%<sup>27</sup>. Aproximadamente a las 24 horas luego de la primera manifestación de mucositis comienza un rash eritematoso vesiculobuloso y doloroso. Muchos de estos pacientes pueden presentar un signo de Nikolski positivo.

Se pueden dividir las manifestaciones oculares en dos categorías: aguda y crónica. En la fase aguda se incluye el período de desprendimiento de capas de piel y mucosas y el inicio de recuperación. Este período puede durar entre 2 a 6 semanas. Luego de semanas comienza el crónico que puede durar desde pocas semanas a ser para toda la vida. Es importante recalcar que el período más importante para intervenir es en la fase aguda ya que si el tratamiento es efectivo se podrá prevenir problemas cicatriciales a futuro.

En la fase aguda la superficie ocular usualmente está afectada. Esto se debe a la inflamación y apoptosis de queratocitos. Una conjuntivitis no específica, asimétrica, bilateral se inicia al mismo tiempo que las lesiones de la piel y otras mucosas. Debido a la apoptosis se pierde la integridad epitelial de la superficie dando manifestaciones desde una hiperemia conjuntival hasta el completo desprendimiento del epitelio corneal y generando ulceración corneal e incluso perforación. Otras manifestaciones en fase aguda incluyen formación de pseudomembranas, un simbléfaron temprano, ulceración de conjuntiva y bordes palpebrales (fig. 11)<sup>28-29</sup>.

La evolución de la enfermedad muestra que la inflamación en la fase aguda puede derivar en una enfermedad crónica que afecta la calidad de vida del paciente. Las ulceraciones, la formación de membranas y la cicatrización pueden generar simbléfaron permanente<sup>30</sup>. La alteración de la estructura conjuntival puede generar mala posición de párpados, triquiasis, distriquiasis, oclusión de puntos lagrimales. La alteración de superficie ocular genera cicatrización, neovascularización corneal y queratinización. La queratina usualmente se acumula en córnea y a lo largo del borde posterior del párpado así generando abrasión en la superficie ocular. Debido a microtraumas generados por una queratinización palpebral más la cicatrización y la alteración de la superficie, si no se trata adecuadamente llevará a una queratinización total con deficiencia de stem cells y consecuentemente a la pérdida total de la vista<sup>31</sup>.

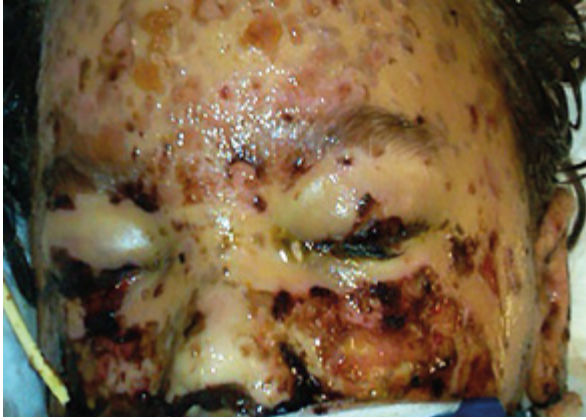

Figura 12. SJS tratado con MA tardíamente.

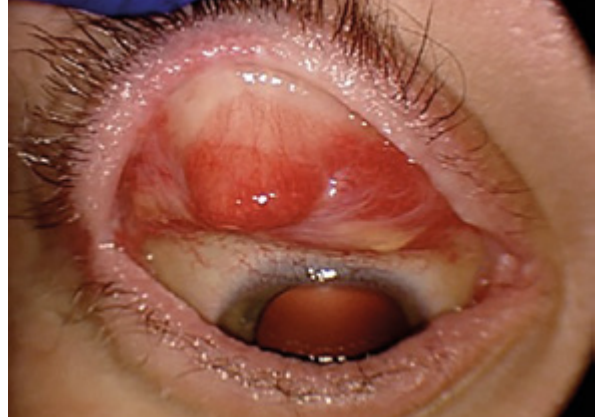

Figura 13. SJS tratado con MA tardíamente, fibrosis.

## Clasificación

La clasificación que más se usa está basada en el porcentaje del área de superficie corporal afectada. En 1993, Bastuji-Garin y colaboradores dividieron el espectro SJS/NET en tres categorías principales: SJS, definido por desprendimiento epidérmico de < 10% del área de superficie corporal en asociación con máculas eritematosas o purpúricas diseminadas; superposición SJS/NET, definida por desprendimiento epidérmico del 10% al 30% del área de superficie corporal más máculas purpúricas diseminadas u lesiones atípicos planos; y NET definido por desprendimiento epidérmico de > 30% del área de superficie corporal junto con lesiones purpúricas generalizadas o lesiones atípicas planas<sup>24</sup>.

## Manejo

### Manejo agudo

Esta es una etapa crucial en el tratamiento de pacientes con SJS. Se define dentro de las primeras 2 a 6 semanas del inicio de los síntomas<sup>32</sup>. Cada paciente ingresado al hospital por SJS debería ser evaluado por un oftalmólogo y tratado agresivamente, ya que —se dijo— el daño ocular puede empezar antes de que el daño dérmico sea evidente.

Una vez ingresado el paciente a unidad de cuidados intensivos se debe hacer un examen oftalmológico detallado, poniendo atención en la piel de párpados, margen palpebral, conjuntiva y córnea. Siempre se debe examinar con fluoresceína y buscar por pseudomembranas. Siempre se deben invertir los párpados, evaluar fondos de saco y buscar simbléfaron tempranos (figs. 12 y 13). En el caso que se encuentre daño epitelial de superficie ocular ya sea corneal o conjuntival y/o márgenes palpebrales o pseudomembranas, se requiere un tratamiento agresivo con lubricación, corticoides tópicos, antibióticos, colocación de membrana amniótica y remoción de pseudomembranas. El algoritmo usado por nuestro servicio recomienda:

- ◆ En caso que no haya compromiso ocular, el tratamiento con lubricación sin preservantes será suficiente.
- ◆ Compromiso conjuntival con hiperemia pero sin daño epitelial, el tratamiento será lubricación sin preservantes y se agregará antibiótico y corticoides.
- ◆ En el caso que se encuentre cualquier tipo de defecto epitelial y/o formación de pseudomembranas, a lo dicho anteriormente se debe agregar el uso de membrana amniótica y la remoción de pseudomembranas. La membrana amniótica debe cubrir toda la superficie conjuntival y se debe asegurar la correcta eliminación de pseudomembranas (figs. 14 y 15).

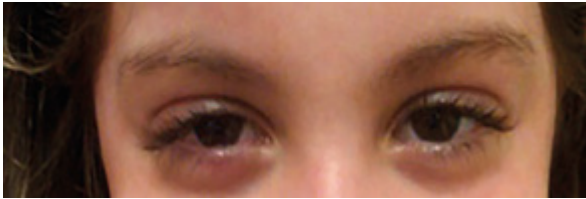

Figura 14. Stevens-Johnson tratado con membrana amniótica en fase aguda.

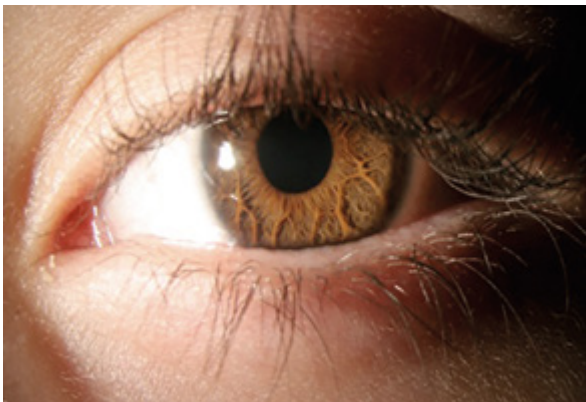

Figura 15. Stevens-Johnson tratado con membrana amniótica en fase aguda 2.

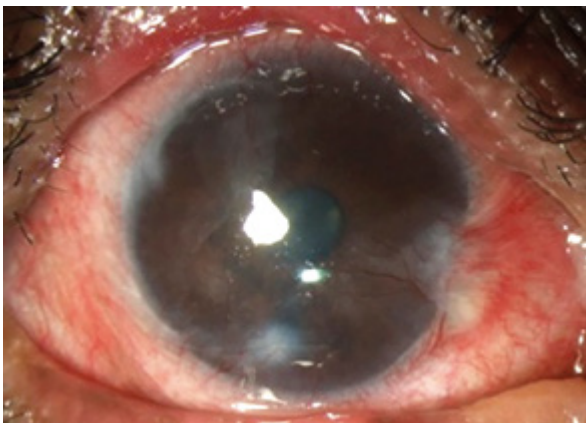

Figura 16. Uso de lente escleral en SJS.

### Manejo crónico

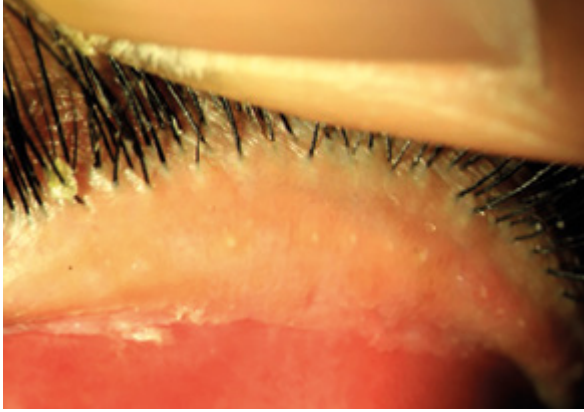
Hasta un 80% de pacientes tendrá una enfermedad crónica y será resultante de los cambios ocurridos en la fase aguda. Las secuelas crónicas incluyen simbléfaron, queratinización de bordes palpebrales, triquiasis, entropión, ojo seco severo y defecto epitelial persistente<sup>33</sup>.

Más del 50% de pacientes puede sufrir de ojo seco severo en estadios crónicos. Debido a la inflamación en el estadio agudo, las vías lagrimales, glándulas calciformes y glándulas de Meibomio pueden verse afectadas. En estos casos, la lubricación agresiva agregado a un antiinflamatorio o suero autólogo puede funcionar de buena manera. La mala posición de los párpados, lagofthalmos y triquiasis o distriquiasis puede generar un daño permanente a la superficie ocular. En estos casos la reconstrucción y depilación de pestañas ayudarán a la mantención anatómica de estos pacientes.

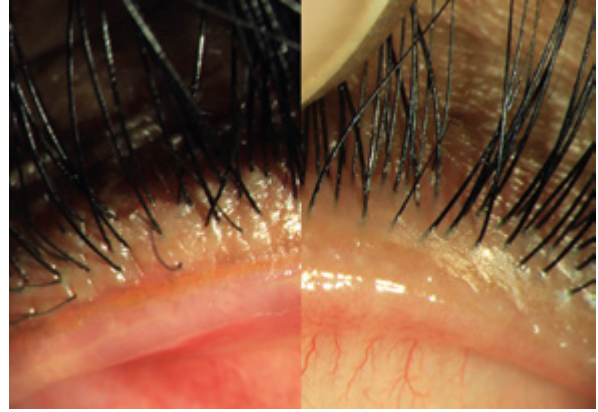
Un buen algoritmo de tratamiento se basa en el estudio mostrado por el grupo de LVPrasad en Hyderabad, India, donde:

- ◆ Si no existe queratopatía con un ojo seco leve o moderado, sin queratinización del borde palpebral, solo bastará con un tratamiento conservador.
- ◆ En caso de que exista queratopatía con ojo seco leve a moderado no causado por queratinización de borde palpebral, el tratamiento ideal es el uso de lente escleral más tratamiento de superficie ocular conservador (fig. 16).
- ◆ Cuando existe queratopatía por queratinización de borde palpebral, el tratamiento ideal es remover toda el área queratinizada del margen del párpado conjuntival tarsal involucrada y hacer un autoinjerto de mucosa oral para dejar una superficie mucho más lisa (figs. 17 y 18).
- ◆ En fases tardías, donde existe un grado severo de sequedad más una queratopatía severa con queratinización de bordes palpebrales, se puede considerar el uso de queratoprótesis o trasplante de células limbares donadas, ya sea de células limbares cultivadas, células provenientes de algún donante vivo o células de algún cadáver<sup>34</sup>.

Se sugiere evitar cualquier tipo de queratoplastia en esta enfermedad por el mal pronóstico a largo plazo. En los casos de ceguera bilateral se puede



**Figura 17.** Orificios de la glándula de Meibomio bloqueados u oscurecidos, línea de unión mucocutánea migratoria posterior e irregular con deposición de queratina (cortesía Dr. Sayan Basu).



**Figura 18.** Uso de injerto de membrana mucosa. Se distingue parecido en anatomía de párpado (cortesía Dr. Sayan Basu).

considerar queratoprótesis de Boston tipo 2 o osteodonto-queratoprótesis modificada.

### Quemaduras de superficie ocular

Las quemaduras oculares son consideradas una emergencia oftalmológica que requiere de un tratamiento temprano oportuno y adecuado debido al impacto que tienen no sólo en la integridad de la superficie ocular sino también por sus repercusiones intraoculares. Luego de una quemadura ocular se puede encontrar varias etapas o estadios donde se requerirá un tratamiento específico para cada etapa<sup>35</sup>. Durante mucho tiempo el pronóstico de una quemadura ocular era reservado pero debido a los últimos avances en el campo de la superficie ocular, los resultados en el manejo agudo y crónico han ido mejorando.

Las quemaduras químicas se encuentran entre las lesiones más comunes relacionadas con el lugar de trabajo. Cerca de dos tercios de las quemaduras oculares se producen en el trabajo en personas de edad laboral y con productos químicos alcalinos<sup>36</sup>. Además los hombres se ven más afectados que las mujeres (relación 3:1). Los agentes alcalinos son más comunes debido a que se usan con mayor frecuencia en la industria de la construcción y en trabajos de limpieza. La mayoría de las lesiones oculares relacionadas con el trabajo ocurren en quienes que no usan gafas protectoras<sup>37</sup>.

El riesgo específico de edad para las lesiones oculares químicas es más alto entre los niños de 1 y 2 años. Un gran estudio epidemiológico en los Estados Unidos identificó a los agentes de limpieza domésticos como los químicos más comunes que causan lesiones oculares en los niños<sup>38</sup>. Los álcalis son la causa más común de quemaduras oculares. Un factor clave que determina la toxicidad del álcali es el pH, con un pH > 11.5 que resulta en daño corneal significativo. Es importante destacar que los productos químicos alcalinos tienen una tasa de penetración más alta que los ácidos<sup>39</sup>. Las lesiones ácidas causan un daño más limitado de la superficie ocular que el álcali (figs. 19 a 21). El ácido concentrado produce desnaturalización y coagulación del epitelio corneal y proteína del estroma anterior, lo que da como resultado una opacificación. Esta proteína coagulada limita la penetración profunda.

Es muy importante para el oftalmólogo tener un sistema de clasificación de quemaduras oculares para definir tanto el tratamiento como el pronóstico. Las quemaduras químicas graves no se ven con frecuencia, por lo tanto, un sistema de clasificación serviría de ayuda al oftalmólogo para guiar el examen, la documentación de los hallazgos y el tratamiento a medida. Se han desarrollado varios sistemas de clasificación. Los dos sistemas más utilizados en la práctica clínica son la clasificación Roper-Hall y la de Dua (cuadros 3 y 4).



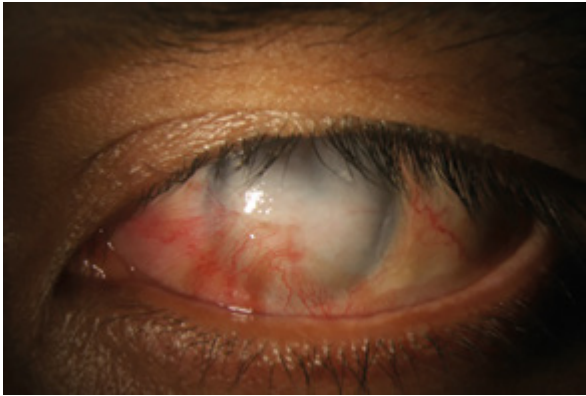


Figura 19. Quemadura corneal.

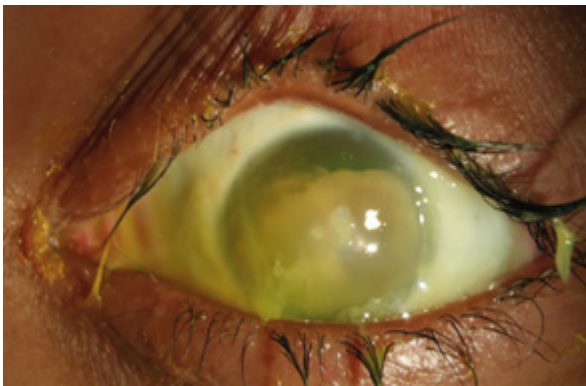


Figura 20. Quemadura con isquemia severa.

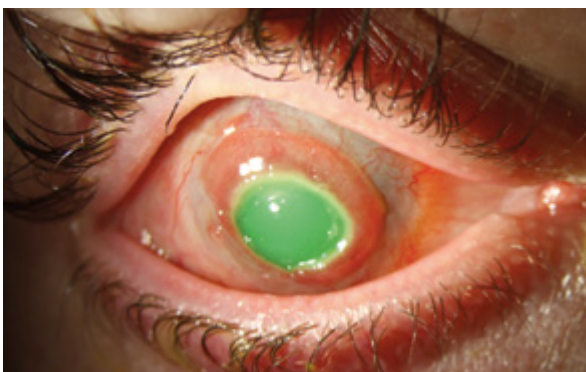

Figura 21. Defecto epitelial persistente posquemadura.

## Manejo

El tratamiento de las lesiones oculares por quemaduras se puede dividir en función de las cuatro fases de curación: inmediata, aguda, reparadora temprana y reparadora tardía.

### Manejo inmediato con irrigación

La intervención más importante en el tratamiento de lesiones químicas es la irrigación oportuna del ojo.

Esto ayuda a reducir la severidad de las quemaduras, la necesidad de cirugía y mejora la agudeza visual final<sup>40</sup>. Es importante que la irrigación ocular se haga antes de cualquier examen oftalmológico para evitar la penetración altamente reconocida de productos químicos alcalinos severos, que puede tomar segundos para penetrar en la cámara anterior.

Idealmente, la irrigación del ojo debe realizarse con solución salina isotónica o solución lactato. Se debe irrigar hasta que el pH se neutralice a un nivel fisiológico. Si no se cuenta con soluciones de lactato o salina se puede usar agua como alternativa. Recordar el uso de anestesia tópica, ya que irrigar una superficie ocular inflamada con epitelio dañado es muy doloroso para el paciente. Se puede usar un espéculo para ayudar a la irrigación y se recomienda hacerlo con al menos 1 litro de solución durante 30 minutos. Es muy importante que se eliminen los restos sólidos de los fondos de sacos y los tejidos subtarsales (debajo del párpado superior) para evitar la acumulación persistente de productos químicos tóxicos. En niños puede ser necesario un examen bajo anestesia general.

### Manejo agudo de quemaduras químicas

En esta etapa la inflamación juega un papel crítico y puede contribuir al melting de la superficie ocular. La tasa y el éxito de la reepitelización es multifactorial y está influenciada por la función de las células madre limbares, la presencia de factores de crecimiento y la sequedad de la superficie ocular. Los cambios rápidos en la transparencia corneal ocurren en los días posteriores a la quemadura. La

Cuadro 3. Clasificación Roper-Hall.

Grado	Pronóstico	Apariencia corneal	Isquemia limbar
I	Bueno	Daño epitelial	Ninguna
II	Bueno	Haze pero detalles del iris visibles	<1/3
III	Reservado	Pérdida epitelial total con turbidez que oscurece los detalles del iris	1/3 a 1/2
IV	Malo	Córnea opaca con iris y pupila oscurecidos	> 1/2

Tomado de: Roper-Hall MJ. Thermal and chemical burns. *Trans Ophthalmol Soc UK* 1965; 85: 631-653.

Cuadro 4. Clasificación de Dua.

Grado	Pronóstico	Horas de reloj de afectación limbar	Afectación conjuntival	Escala
I	Muy bueno	0	0%	0/0%
II	Bueno	≤ 3	< 30%	0.1-3/1-29.9%
III	Bueno	> 3-6	> 30-50%	3.1-6%/31-50%
IV	Bueno a reservado	> 6-9	> 50-75%	6.1-9/51-75%
V	Reservado a malo	> 9 - < 12	75- <100%	9.1-11.9/75.1-99.9%
VI	Muy malo	12	100%	12/100%

Dua HS, King AJ, Joseph A. A new classification of ocular surface burns. *Br J Ophthalmol* 2001; 85: 1379-1383.

presión intraocular puede verse afectada en todas las etapas de la recuperación y debe controlarse con frecuencia. En esta etapa aguda definida entre el día cero y siete, los objetivos son normalizar el epitelio corneal lo más rápido posible y prevenir la pérdida o infección del estroma.

Lo principal del tratamiento agudo de las quemaduras químicas oculares graves es la terapia antiinflamatoria, que detiene la degradación epitelial y estromal, promueve la reepitelización y favorece la remodelación del estroma corneal<sup>41</sup>.

En esta etapa es importante el uso de antibióticos de amplio espectro con una profilaxis contra infecciones debido a defectos epiteliales. Esteroides tópicos potentes reducirán la inflamación y la liberación de enzimas proteolíticas, previniendo la uveítis y el melting estromal. La vitamina C es un cofactor para la síntesis de colágeno (necesaria para la curación del estroma corneal) que protege contra la ulce-

ración y la perforación corneal. El uso sistémico de tetraciclinas suprime las enzimas proteolíticas y elimina la liberación de radicales libres de oxígeno, detiene el melting del epitelio corneal y del estroma.

El uso de ciclopléjicos para ayudar la midriasis, el alivio del dolor y la prevención de sinequias.

Lubricar sin preservantes para promover reepitelización y mantener una superficie ocular adecuada. Es muy importante el control de presión intraocular con tratamiento oral o tópico. El trasplante de membrana amniótica humana se utiliza en quemaduras químicas oculares agudas para apoyar la reepitelización de la superficie ocular y reducir la inflamación<sup>41</sup>. Ayuda a mantener el nicho de las células madre y, en virtud de sus propiedades antiinflamatorias y epiteliotróficas, promueve la curación epitelial. Sin embargo, cuando se presentan defectos corneales y conjuntivales extensos, una membrana amniótica por sí sola no es suficiente debido a la escasez de células residuales y no previene el desarrollo de deficiencia de células limbares. Esto debe

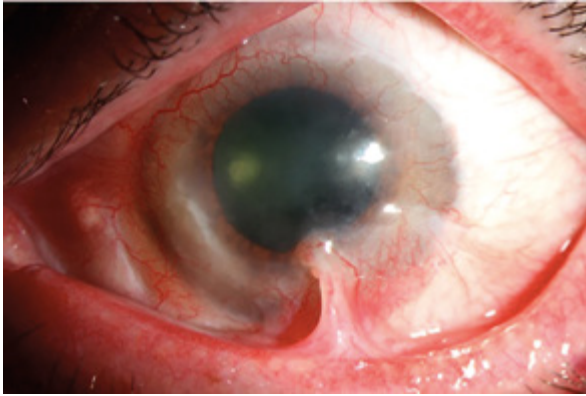


Figura 22. Simblefaron posquemadura.

abordarse proporcionando una fuente externa de células para ayudar a epitelizar la superficie ocular<sup>42</sup>.

Las células conjuntivales residuales, si las hay, forman la primera fuente alternativa de epitelio con injerto de membrana amniótica realizado para acelerar el proceso de conjuntivalización. Como se mencionó anteriormente, cuando se encuentra ausencia de células conjuntivales, el injerto de membrana amniótica por sí solo no será suficiente<sup>43</sup> y las células madre limbares del donante o las células autólogas de la mucosa oral forman la fuente alternativa. Dadas estas limitaciones, alloSLET, que utiliza células madre de donantes cadavéricos en forma de trasplante epitelial limbal simple, parece una opción que proporciona una cobertura corneal temprana en el tratamiento agudo de las quemaduras oculares. Permite la epitelización corneal temprana, lo que reduce así las secuelas de los defectos no curativos<sup>44</sup>.

### Manejo de complicaciones crónicas

#### Trasplante de células del limbo

Una complicación crónica de las quemaduras oculares químicas es la deficiencia de células madre del limbo.

Esta condición resulta del daño irreversible a las células madre limbares producto de la quemadura

ocular. Esto se manifiesta como conjuntivalización corneal, vascularización corneal, inflamación crónica y defectos epiteliales. La reepitelización puede verse obstaculizada por una superficie ocular seca crónica debido a la disfunción de las células caliciformes y de glándula de Meibomio. Luego de una quemadura ocular puede haber una cicatrización conjuntival progresiva. Los cambios cicatriciales incluyen acortamiento del fórnix, formación de simblefaron/anquiloblefaron, triquiasis y cicatrización subtarsal.

Es muy importante la optimización de la superficie ocular antes de cualquier tipo de trasplante de células limbares mediante el manejo de afecciones preexistentes como la deficiencia lagrimal y el lagofthalmos. Cualquier anomalía del párpado (por ejemplo, cicatrización, entropión, triquiasis) que aumente el riesgo de falla del injerto debe abordarse en primera instancia (fig. 22). Otras medidas para eliminar la irritación mecánica son la reconstrucción del fórnix y la resolución del simblefaron. El trasplante de células limbares solo debe realizarse una vez que la inflamación haya disminuido durante al menos 3 meses. Estas medidas no sólo son importantes para la supervivencia del tejido trasplantado de células madres limbares, sino también para ayudar en la recuperación de las células madre existentes dañadas por lesiones químicas. En general, existe trasplante de células limbares autólogas o alogénicas y con biopsias de tejido limbal o células expandidas por cultivo.

Los trasplantes de células limbares consisten en una resección de pannus combinada con el trasplante de células madre limbares que permitirá la reepitelización de la córnea con células epiteliales corneales.

Si existe una afectación corneal unilateral total, las células madre limbares se pueden obtener del otro ojo del paciente como parte de un procedimiento de autoinjerto conjuntival-limbal, se pueden usar células limbares cultivadas o células de algún familiar o tejido cadavérico. Hoy en día la técnica más novedosa se llama trasplante epitelial limbal simple (SLET). En SLET se encontró que el trasplante directo de un pequeño fragmento limbar del

ojo no afectado era suficiente para revertir la deficiencia de células limbares, evitando la necesidad de expansión *ex vivo*<sup>45</sup>. El fragmento limbar (2 × 2 mm) se divide en 8-10 fragmentos más pequeños que se distribuyen uniformemente sobre una membrana amniótica y se trasplantan al ojo contralateral.

El SLET autólogo es una técnica efectiva, confiable y replicable para la regeneración corneal duradera y la restauración de la visión en quemaduras crónicas unilaterales de la superficie ocular (fig. 23).

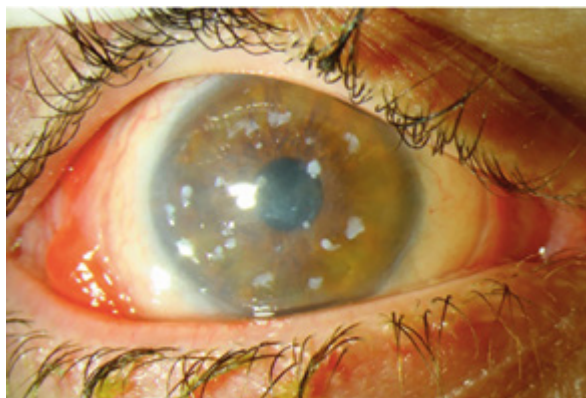


Figura 23. Trasplante posquemadura.

El trasplante epitelial limbal simple es probablemente preferible a otras técnicas de trasplante de células madre limbares, particularmente donde las instalaciones de cultivo celular no están disponibles<sup>45</sup>.

En pacientes con déficit limbar bilateral, las células madre limbares pueden obtenerse de miembros de la familia inmediata como un aloinjerto conjuntival-limbal, tejido ocular cadavéricos como un aloinjerto queratolimbar o un trasplante epitelial limbar cultivado alogénico<sup>46-47</sup>. Estos trasplantes alogénicos requieren de supresión inmune sistémica. La causa más común de falla del trasplante de células limbares en estos casos es el rechazo inmunológico del injerto, que representa aproximadamente el 75% de los casos<sup>48</sup>. El limbo es altamente vascularizado, por lo tanto el rechazo puede ser agresivo. Otras causas incluyen exposición a la superficie ocular, irritación mecánica, infección y falla del injerto. Esto resalta la importancia de una inmunosupresión adecuada para minimizar el riesgo de rechazo. No existe un régimen universalmente acordado para la inmunosupresión tópica y sistémica. Existe actualmente un protocolo estandarizado para el tratamiento sistémico de trasplante de células limbares: el protocolo de Cincinnati. El protocolo actual incluye tacrolimus, micofenolato y un ciclo corto de prednisona. El uso de estos tres medicamentos en combinación se afirmó como el pilar de la inmunosupresión. La prevención del rechazo del injerto con el uso de inmunosupresión sistémica después de trasplante de células limbares es crucial y debe abordarse con el mismo rigor que en el trasplante de órganos sólidos.

Con un monitoreo adecuado a largo plazo por parte del especialista en córnea y el médico de trasplante, el riesgo de toxicidad irreversible a las dosis actuales de inmunosupresión sistémica es mínimo<sup>49</sup>.

#### Queratoplastia y queratoprótesis

En el tratamiento de quemaduras oculares es importante la consideración del trasplante de córnea, tanto la queratoplastia penetrante (PKP) como la queratoplastia lamelar anterior profunda (DALK). Se prefiere la queratoplastia lamelar anterior cuando sea posible para reducir el riesgo de rechazo. Este riesgo ya es alto en un ojo propenso a la inflamación y la vascularización. Se debe considerar la inmunosupresión sistémica para ojos con mayor riesgo de rechazo. La queratoplastia sólo debe contemplarse una vez que la función de las células madre limbares se haya normalizado. Estos trasplantes se deben realizar por etapas (fig. 24). Primero se deben trasplantar células limbares al menos 3 meses antes del trasplante corneal. El promedio de supervivencia para el trasplante en etapas de células madre del limbo y la queratoplastia es mucho mayor a que si se realiza simultáneamente. Se ha informado que el promedio de tiempo de supervivencia del injerto después de un procedimiento por etapas es de 4 años en comparación con un año para los procedimientos simultáneos<sup>50</sup>. Cuando existe un fracaso recurrente de la queratoplastia penetrante se puede considerar la queratoprótesis Boston tipo 1. Esto es un tratamiento de última opción, sin embargo, las

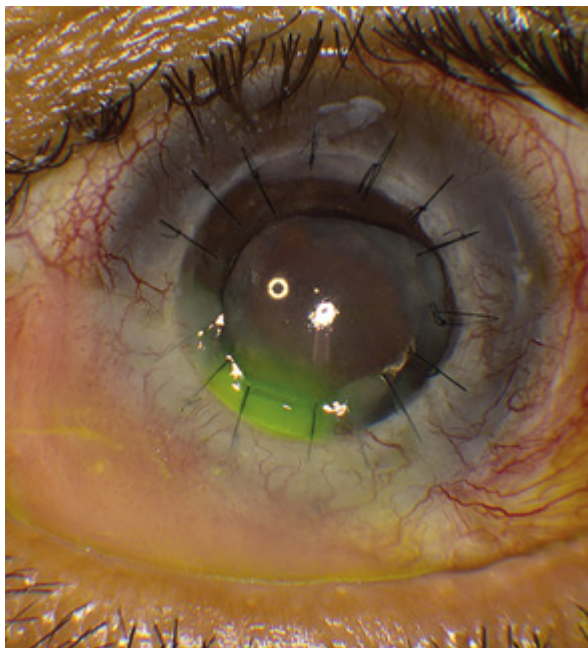


Figura 24. Trasplante SLET posquemadura corneal.

tasas de mejora visual y el hecho de que se puede evitar la inmunosupresión sistémica es alentador. La queratoprótesis de osteo-odonto (OOKP) sigue siendo el tratamiento de elección en la enfermedad corneal en etapa terminal que no es susceptible a las opciones de queratoplastia mencionadas anteriormente. La OOKP es particularmente resistente en un ojo queratinizado seco después de una lesión química. La exposición a la superficie ocular, el número de PKP fallidos anteriores y la presencia de enfermedad autoinmune son factores de riesgo para el fracaso<sup>51</sup>.

## Rosácea ocular

Es bastante común encontrar rosácea en pacientes con conjuntivitis cicatriciales; sin embargo, la enfermedad cicatrizante sólo debe considerarse atribuible a la rosácea

cuando se han descartado otras etiologías mediante una historia clínica exhaustiva y una biopsia conjuntival.

La afectación ocular puede ocurrir al mismo tiempo o independientemente de las características centofaciales. La reacción de la piel inherente a este trastorno finalmente produce disfunción de la glándula meibomiana, cicatrización crónica de los orificios de la glándula de Meibomio y telangiectasias en el margen del párpado con posterior inestabilidad, ruptura de la película lagrimal, malestar, fotofobia, queratitis y visión borrosa. En su estado más extremo, la enfermedad de la superficie ocular puede incluso provocar erosiones recurrentes, ulceración y perforación corneal. Por lo general la rosácea afecta a pacientes entre las edades de 40 y 59 años y se clasifica en cuatro trastornos según las características morfológicas: eritematotelangiectásico, papulopustular, fimoso y ocular<sup>52</sup>. Se cree que es un producto del sistema inmune innato o la disregulación neurovascular desencadenada por uno o más de varios factores en un individuo genéticamente susceptible<sup>53</sup>. En general los cambios asociados a cicatrización en pacientes con rosácea son poco frecuentes. Los hallazgos incluyen eritema, telangiectasias, pápulas y pústulas en zonas alrededor de la cara y el cuello, incluidos los márgenes del párpado. La forma fimoso es la que comúnmente se asocia la cicatrización.

En resumen, las conjuntivitis cicatriciales se producen por un abanico muy amplio de patologías que comparten una presentación clínica similar pero con una patogénesis y/o componente sistémico totalmente diferente.

Como se ha mencionado en este capítulo, es de suma importancia hacer un diagnóstico inicial y un tratamiento en fases tempranas para así evitar la morbilidad asociada y prevenir la pérdida de visión severa e irreversible.

## Referencias

1. The conjunctiva: anatomy and physiology. En: Krachmer JH, Mannis MJ, Holland EJ, editors.

*Cornea: fundamentals, diagnosis and management*. 3rd ed. Philadelphia: Elsevier-Mosby, 2011, p. 25-31.

2. Denniston AKO, Murray PI. *Oxford handbook of ophthalmology*. 3rd ed. Oxford: Oxford University Press, 2014.

3. Chan LS, Ahmed AR, Anhalt GJ *et al*. The first international consensus on mucous membrane pemphigoid: definition, diagnostic criteria, pathogenic factors, medical treatment, and prognostic indicators. *Arch Dermatol* 2002; 138: 370-379.

4. Tyagi S, Bhol K, Natarajan K *et al*. Ocular cicatricial pemphigoid antigen: partial sequence and biochemical characterization. *Proc Natl Acad Sci USA* 1996; 93: 14714-14719.

5. Lever WF, Talbott JH. Pemphigus: a historical study. *Arch Dermatol Syph* 1942; 46: 800.

6. Foster CS. Cicatricial pemphigoid. *Trans Am Ophthalmol Soc* 1986; 84: 527-663.

7. Geerling G, Roth M. Pseudopemphigoid bei topischer Glaukomtherapie. *Klin Monatsbl Augenheilkd* 2019; 236: 762-766

8. Foster CS, Sainz de la Maza M. Ocular cicatricial pemphigoid review. *Curr Opin Allergy Clin Immunol* 2004; 4: 435-439.

9. Mondino BJ, Brown SI, Lempert S, Jenkins MS. The acute manifestations of ocular cicatricial pemphigoid: diagnosis and treatment. *Ophthalmology* 1979; 86: 543-555.

10. Mondino BJ, Brown SI. Ocular cicatricial pemphigoid. *Ophthalmology* 1981; 88: 95-100.

11. Foster CS. Cicatricial pemphigoid. *Trans Am Ophthalmol Soc* 1986; 84: 527-663.

12. Grau AE, Setterfield J, Saw VPJ. How to do conjunctival and buccal biopsies to investigate cicatrizing conjunctivitis: improving the diagnosis of ocular mucous membrane pemphigoid. *Br J Ophthalmol* 2013; 97: 530-531.

13. Lee YJ, Kim SW, Seo KY. Application for tacrolimus ointment in treating refractory inflammatory ocular surface diseases. *Am J Ophthalmol* 2013; 155: 804-813.

14. Tsubota K, Goto E, Fujita H *et al*. Treatment of dry eye by autologous serum application in Sjögrens syndrome. *Br J Ophthalmol* 1999; 83: 390-395.

15. Nottage JM, Hammersmith KM, Murchison AP *et al*. Treatment of mucous membrane pemphigoid with mycophenolate mofetil. *Cornea* 2013; 32: 810-815.

16. Foster CS, Chang PY, Ahmed AR. Combination of rituximab and intravenous immunoglobulin for recalcitrant ocular cicatricial pemphigoid: a preliminary report. *Ophthalmology* 2010; 117: 861-869.

17. Palioura S, Kim B, Dohlman CH, Chodosh J. The Boston keratoprosthesis type I in mucous membrane pemphigoid. *Cornea* 2013; 32: 956-961.

18. Letko E, Papaliadis DN, Papaliadis GN *et al*. Stevens-Johnson syndrome and toxic epidermal necrolysis: a review of the literature. *Ann Allergy Asthma Immunol* 2005; 94: 419-436.

19. Borchers AT, Lee JL, Naguwa SM *et al*. Stevens-Johnson syndrome and toxic epidermal necrolysis. *Autoimmun Rev* 2008; 7: 598-605.

20. Naldi L, Locati F, Marchesi L, Cainelli T. Incidence of toxic epidermal necrolysis in Italy. *Arch Dermatol* 1990; 126: 1103-1104.

21. Schöpf E, Stühmer A, Rzany B *et al*. Toxic epidermal necrolysis and Stevens-Johnson syndrome: an epidemiologic study from West Germany. *Arch Dermatol* 1991; 127: 839-842.

22. Pereira FA, Mudgil AV, Rosmarin DM. Toxic epidermal necrolysis. *J Am Acad Dermatol* 2007; 56: 181-200.

23. Pushker N, Tandon R, Vajpayee RB. Stevens-Johnson syndrome in India: risk factors, ocular manifestations and management. *Ophthalmologica* 2000; 214: 285-288.

24. Bastuji-Garin S, Rzany B, Stern RS *et al*. Clinical classification of cases of toxic epidermal necrolysis, Stevens-Johnson syndrome, and erythema multiforme. *Arch Dermatol* 1993; 129: 92-96.

25. Harp JL, Kinnebrew MA, Shinkai K. Severe cutaneous adverse reactions: impact of immunology, genetics, and pharmacology. *Semin Cutan Med Surg* 2014; 33: 17-27.

26. Assier H, Bastuji-Garin S, Revuz J, Roujeau JC. Erythema multiforme with mucous membrane involvement and Stevens-Johnson syndrome are

clinically different disorders with distinct causes. *Arch Dermatol* 1995; 131: 539-543.

27. López-García JS, Rivas Jara L, García-Lozano CI *et al.* Ocular features and histopathologic changes during follow-up of toxic epidermal necrolysis. *Ophthalmology* 2011; 118: 265-271.

28. Saeed HN, Chodosh J. Ocular manifestations of Stevens-Johnson syndrome and their management. *Curr Opin Ophthalmol* 2016; 27: 522-529.

29. Ang AY, Palmon FE, Holland EJ. Erythema multiforme, Stevens-Johnson syndrome and toxic epidermal necrolysis. En: Holland EJ, Mannis MJ, Lee WB. *Ocular surface disease: cornea, conjunctiva and tear film*. Philadelphia: Saunders, 2013, p. 231-241.

30. Iyer G, Srinivasan B, Agarwal S *et al.* Comprehensive approach to ocular consequences of Stevens Johnson syndrome: the aftermath of a systemic condition. *Graefes Arch Clin Exp Ophthalmol* 2014; 252: 457-467.

31. Di Pascuale MA, Espana EM, Liu DT *et al.* Correlation of corneal complications with eyelid cicatricial pathologies in patients with Stevens-Johnson syndrome and toxic epidermal necrolysis syndrome. *Ophthalmology* 2005; 112: 904-912.

32. Power WJ, Ghoraishi M, Merayo-Llodes J *et al.* Analysis of the acute ophthalmic manifestations of the erythema multiforme/Stevens-Johnson syndrome/toxic epidermal necrolysis disease spectrum. *Ophthalmology* 1995; 102: 1669-1676.

33. Arstikaitis MJ. Ocular aftermath of Stevens-Johnson syndrome. *Arch Ophthalmol* 1973; 90: 376-379.

34. Basu S, Shanbhag SS, Gokani A *et al.* Chronic ocular sequelae of Stevens-Johnson syndrome in children: long-term impact of appropriate therapy on natural history of disease. *Am J Ophthalmol* 2018; 189: 17-28.

35. McCulley JP. Chemical injuries. En: Smolin G, Thoft RA (eds.). *The cornea: scientific foundation and clinical practice*. Boston: Little Brown, 1987, p. 527-542.

36. Kuckelkorn R, Kottek A, Schrage N, Reim M. Poor prognosis of severe chemical and thermal eye burns: the need for adequate emergency care

and primary prevention. *Int Arch Occup Environ Health* 1995; 67: 281-284.

37. Hong J, Qiu T, Wei A, Sun X, Xu J. Clinical characteristics and visual outcome of severe ocular chemical injuries in Shanghai. *Ophthalmology* 2010; 117: 2268-2272.

38. Haring RS, Sheffield ID, Channa R *et al.* Epidemiologic trends of chemical ocular burns in the United States. *JAMA Ophthalmol* 2016; 134: 1119-1124.

39. Wagoner MD. Chemical injuries of the eye: current concepts in pathophysiology and therapy. *Surv Ophthalmol* 1997; 41: 275-313.

40. Kuckelkorn R, Kottek A, Schrage N, Reim M. Poor prognosis of severe chemical and thermal eye burns: the need for adequate emergency care and primary prevention. *Int Arch Occup Environ Health* 1995; 67: 281-284.

41. Sharma N, Kaur M, Agarwal T *et al.* Treatment of acute ocular chemical burns. *Surv Ophthalmol* 2018; 63: 214-235.

42. Clare G, Suleman H, Bunce C, Dua H. Amniotic membrane transplantation for acute ocular burns. *Cochrane Database Syst Rev* 2012; 9: CD009379.

43. Joseph A, Dua HS, King AJ. Failure of amniotic membrane transplantation in the treatment of acute ocular burns. *Br J Ophthalmol* 2001; 85: 1065-1069.

44. Iyer G, Srinivasan B, Agarwal S, Tarigopula A. Outcome of allo simple limbal epithelial transplantation (alloSLET) in the early stage of ocular chemical injury. *Br J Ophthalmol* 2017; 101: 828-833.

45. Basu S, Sureka SP, Shanbhag SS *et al.* Simple limbal epithelial transplantation: long-term clinical outcomes in 125 cases of unilateral chronic ocular surface burns. *Ophthalmology* 2016; 123: 1000-1010.

46. Yin J, Jurkunas U. Limbal stem cell transplantation and complications. *Semin Ophthalmol* 2018; 33: 134-141.

47. Shanbhag SS, Saeed HN, Paschalis EI, Chodosh J. Keratolimbal allograft for limbal stem cell deficiency after severe corneal chemical injury: a systematic review. *Br J Ophthalmol* 2018; 102: 1114-1121.

48. Movahedan A, Cheung AY, Eslani M *et al.* Long-term outcomes of ocular surface stem cell allograft transplantation. *Am J Ophthalmol* 2017; 184: 97-107.
49. Holland EJ, Mogilishetty G, Skeens HM *et al.* Systemic immunosuppression in ocular surface stem cell transplantation: results of a 10-year experience. *Cornea* 2012; 31: 655-661.
50. Baradaran-Rafii A, Eslani M, Haq Z *et al.* Current and upcoming therapies for ocular surface chemical injuries. *Ocul Surf* 2017; 15: 48-64.
51. Ciolino JB, Belin MW, Todani A *et al.* Boston Keratoprosthesis Type 1 Study Group. Retention of the Boston keratoprosthesis type 1: multicenter study results. *Ophthalmology* 2013; 120: 1195-1200.
52. Wilkin J, Dahl M, Detmar M *et al.* Standard classification of rosacea: report of the National Rosacea Society expert committee on the classification and staging of rosacea. *J Am Acad Dermatol* 2002; 46: 584-587.
53. Steinhoff M, Schaubert J, Leyden JJ. New insights into rosacea pathophysiology: a review of recent findings. *J Am Acad Dermatol* 2013; 69 (Suppl.): S15-S26.



# BLEFARITIS Y DISFUNCIÓN DE GLÁNDULAS DE MEIBOMIO

Sebastián Hilgert y Rogelio Ribes Escudero

## Definición

La blefaritis es una enfermedad ocular inflamatoria crónica que involucra primariamente el margen palpebral y es una causa frecuente de irritación ocular crónica. Afecta a individuos de todas las edades.

## Clasificación

Han sido múltiples los intentos de clasificar esta enfermedad a lo largo de los años. En principio podría clasificarse de acuerdo con la localización anatómica en *blefaritis anterior*, que afecta la piel de los párpados, la base de las pestañas y los folículos pilosos, y *blefaritis posterior* que afecta a los orificios de las glándulas de Meibomio. Tradicionalmente se ha clasificado clínicamente como *estafilocócica*, *seborreica*, *disfunción de glándulas de Meibomio (DGM)* o una combinación de todas<sup>1</sup>.

La blefaritis estafilocócica y seborreica afectan principalmente el margen palpebral anterior y puede ser referida como *blefaritis anterior* (fig. 1).

La disfunción de las glándulas de Meibomio (DGM) es una anomalía crónica y difusa de las glándulas Meibomio (GM), comúnmente caracterizada por la obstrucción del conducto terminal y/o cambios cualitativos/cuantitativos en la secreción glandular. Esto puede tener como resultado una alteración de la película lagrimal, síntomas de irritación ocular, inflamación clínicamente aparente y enfermedades de la superficie ocular. En última instancia, la DGM puede conducir a síntomas de irritación ocular, inflamación de la superficie ocular y alteraciones severas de la película lagrimal (fig. 2)<sup>2</sup>.

Se propone una clasificación de la DGM en dos grandes categorías, basada en la secreción de las GM: 1) estados de baja liberación y 2) estados de

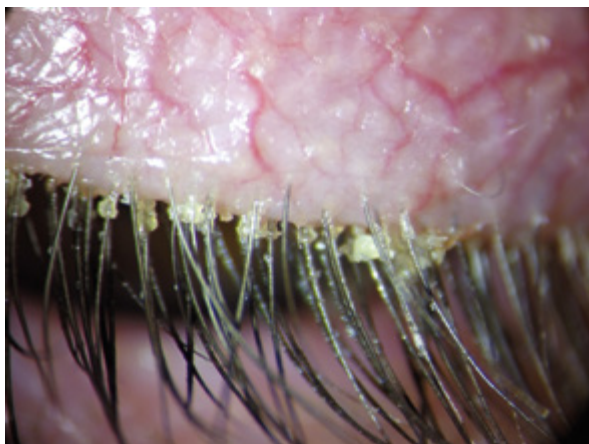

Figura 1. Blefaritis anterior o blefaritis seborreica.

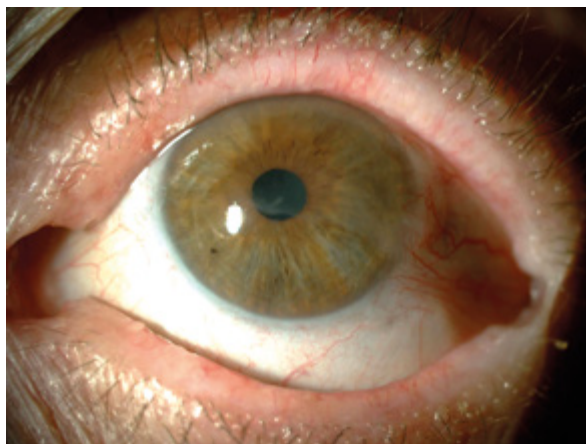

Figura 2. DGM. Telangiectasias en el borde libre palpebral, tapones mucoseros en orificios glandulares, festoneado en el borde palpebral, congestión e hiperemia conjuntival.

liberación elevada (fig. 3). Los estados de baja liberación se clasifican en: hiposecretor u obstructivo, con subcategorías cicatricial y no cicatricial. La DGM hiposecretora describe una liberación reducida de la secreción sebácea debido a anomalías en

las glándulas de Meibomio sin obstrucción notable. La DGM obstructiva se debe a la obstrucción del conducto terminal. En la forma cicatricial, los orificios del conducto se desplazan posteriormente en la mucosa mientras que en la DGM no cicatricial

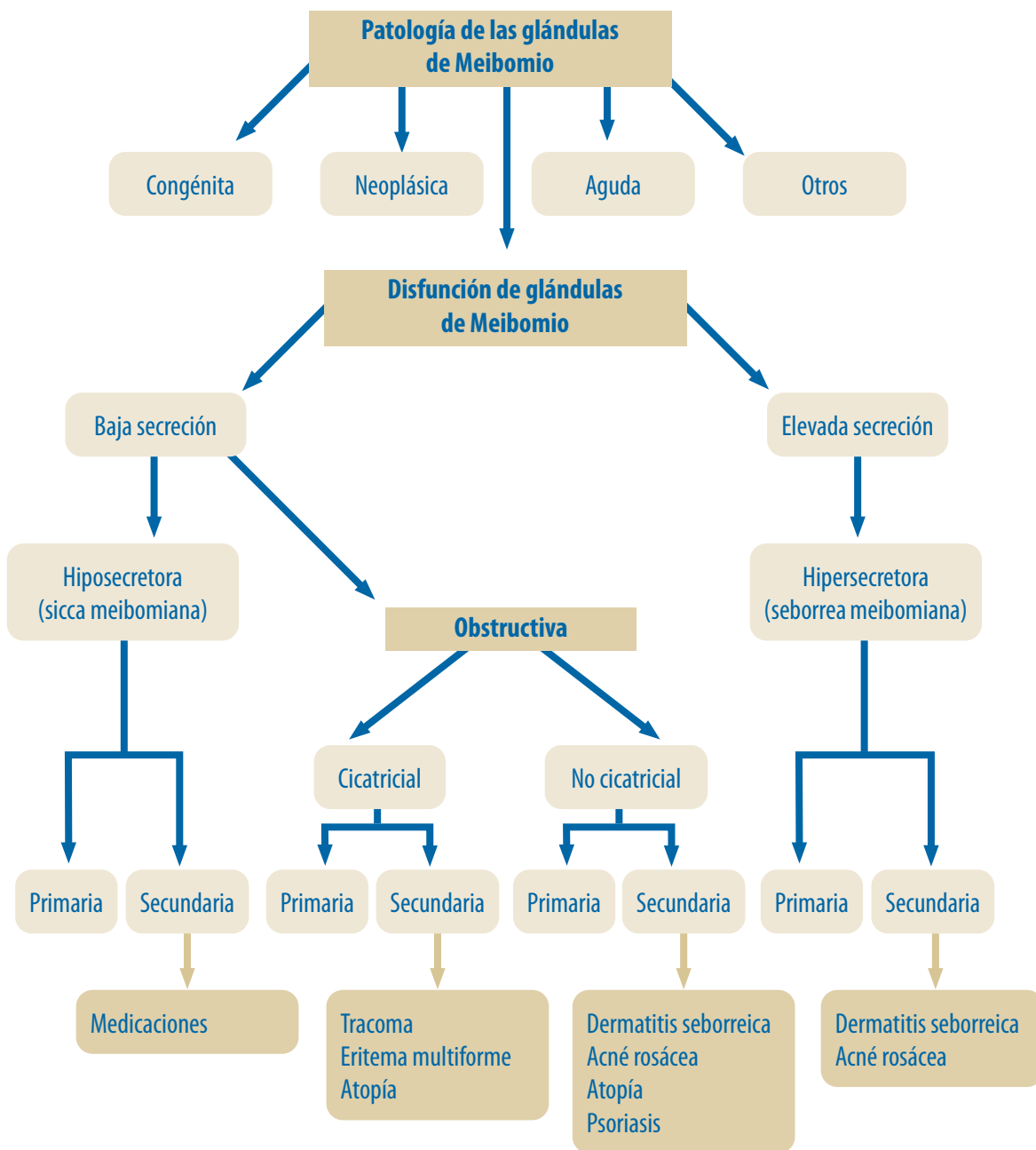


Figura 3. Clasificación de la DGM.

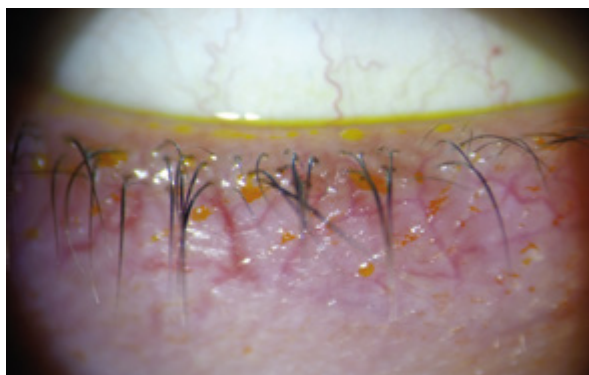

Figura 4. DGM. Telangiectasias en el borde del párpado.

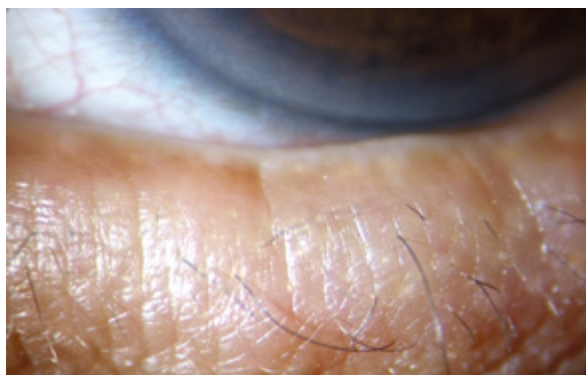


Figura 5. DGM. Estadio terminal con ausencia de los orificios de las glándulas y pérdida de pestañas.

esos orificios permanecen en su posición normal. En los casos de liberación elevada, la DGM hipersecretora se caracteriza por la presencia de una gran cantidad de lípidos en el borde del párpado que se vuelven visibles al aplicar presión en el tarso durante el examen médico. Cada categoría de DGM puede ser de origen primario (sin una causa evidente) o estar asociada a otras causas secundarias<sup>2</sup>.

Existe un solapamiento considerable de los síntomas en todos los tipos de blefaritis. La patología conlleva inflamación de la superficie ocular, incluyendo conjuntivitis, disfunción de la película lagrimal y queratitis. Además, puede exacerbar síntomas o coexistir con enfermedades de la superficie ocular, tales como alergia y enfermedad por ojo seco (EOS). La naturaleza crónica de la blefaritis, su etiología incierta y la frecuente coexistencia con enfermedad de la superficie ocular hace difícil su manejo.

En general, el término *blefaritis estafilocócica* se refiere a los casos en los que predomina la infección bacteriana de los párpados (y con frecuencia, también de la conjuntiva). Se caracteriza por sensación de quemazón, picor, sensación de cuerpo extraño y costras, en particular al despertarse. Los síntomas de irritación y quemazón son máximos por la mañana y mejoran a lo largo del día, presumiblemente a medida que se disipa el material incrustado que se acumula en el borde palpebral durante la noche. Las manifestaciones clínicas típicas son escamas fibrinosas duras y quebradizas y costras duras y apelmazadas que rodean cada pestaña en el borde anterior del párpado.

La inflamación crónica puede alcanzar exacerbaciones agudas desarrollando *blefaritis ulcerativa* (úlceras pequeñas en el borde anterior del párpado). Se pueden observar grados variables de inyección y telangiectasias en la parte anterior y posterior del margen palpebral, pestañas blandas (poliosis), pérdida de pestañas (madarosis) y triquiasis, según la intensidad del cuadro (figs. 4 y 5)<sup>3</sup>.

## Prevalencia

La blefaritis es probablemente la patología que se ve con más frecuencia en las consultas oftalmológicas generales<sup>4</sup>.

Un estudio céntrico sobre 90 pacientes con blefaritis crónica informa que la edad media de aparición del cuadro es a los 50 años<sup>5</sup>.

Cuando se compara entre diferentes tipos de blefaritis, los pacientes con la forma estafilocócica son más jóvenes (42 años de edad en promedio) y la mayoría son mujeres (80%)<sup>1,6</sup>.

La DGM se considera la causa más frecuente de *ojo seco evaporativo* (OSE). La prevalencia del diagnóstico clínico de DGM varía ampliamente en la literatura publicada, con una tendencia a ser más común en la población asiática que sobre la caucásica. Sin embargo, existe una variación significativa en cómo se define la patología y en la edad de los grupos estudiados<sup>7-8</sup>.



**Figura 6.** Prueba de vasos de agua con colorante y aceite de cocina. En el vaso que se colocó el aceite no se evaporó el agua, lo que comprueba que *in vitro* el aceite disminuye la evaporación del agua.

La DGM parece ser más frecuente en individuos de piel clara. Esto podría estar relacionado con su asociación con el acné rosácea que tiene mayor prevalencia entre este grupo de población. Tiene una fuerte asociación con la edad y en la mayoría de los casos podría estar relacionado directa o indirectamente con procesos de envejecimiento que afectan a la estructura del párpado. No existe una clara predilección por alguno de los sexos<sup>9</sup>.

**¿Por qué se llama ojo seco evaporativo?** La DGM afecta la producción de un aceite que forma la capa lipídica de la lágrima. Este aceite es uno de los componentes fundamentales de la lágrima, ya que por su efecto lubricante disminuye la fricción entre el párpado y la córnea, y disminuye la evaporación del film lagrimal. Para poder comprobar esto los autores del capítulo hicieron un experimento *in vitro*. En dos vasos con el mismo nivel de agua pusieron un colorante verde, pero a uno de ellos le agregaron una capa de aceite de cocina. Sacaron fotos durante 12 días y vieron que en el vaso sin aceite se evaporó la mitad del agua con colorante, mientras que en el vaso con la capa de aceite no se evaporó nada del agua con colorante. Esto comprueba que la capa de aceite disminuye la evaporación del agua, lo mismo ocurre en la lágrima donde este aceite producido por las GM tiene una función primordial en mantener la estabilidad del film lagrimal (fig. 6).

## Etiología

### Bacterias

#### Estafilococo

La infección estafilocócica de los párpados aislada o en combinación con dermatitis seborreica se considera la causa más frecuente de blefaritis.

El *S. epidermidis* se puede aislar en un 90%-95% de los párpados normales y el *S. aureus* en un 10%-35%. Dependiendo de las series, *S. aureus* se encuentra en 50%-80% de los pacientes con blefaritis. El *S. epidermidis* y otros estafilococos coagulasa negativos pueden producir el mismo grado de inflamación que el *S. aureus*.

El *S. aureus* no es el responsable de todos los casos de blefaritis, pero sí en la blefaritis estafilocócica y en la blefaritis seborreica con sobreinfección estafilocócica<sup>10</sup>.

#### Propionibacterium acnes

El *P. acnes* aparentemente no es un agente etiológico primario en la blefaritis crónica ya que forma parte de la flora bacteriana normal.

#### Corynebacterium

Es junto con los estafilococos y *P. acnes* la bacteria que con más frecuencia se aísla en los párpados de los pacientes con blefaritis. Tampoco se puede considerar agente etiológico primario.

### Virus

#### Herpes simple

La blefaroconjuntivitis por herpes simple suele ocurrir durante las infecciones primarias en los niños pero también en adultos y ser recurrente. Normalmente es unilateral y clásicamente se caracteriza por la presencia de vesículas claras con base eritematosa. Estas vesículas se rompen, ulceran y dejan una costra que curan casi sin dejar cicatriz en un período de 7 a 14 días. Puede presentar adenopatía preauricular. Suele ser un cuadro benigno y autolimitado (3-12 días), aunque puede ser muy grave en pacientes con dermatitis atópica o con inmunodeficiencia asociada. En los niños puede

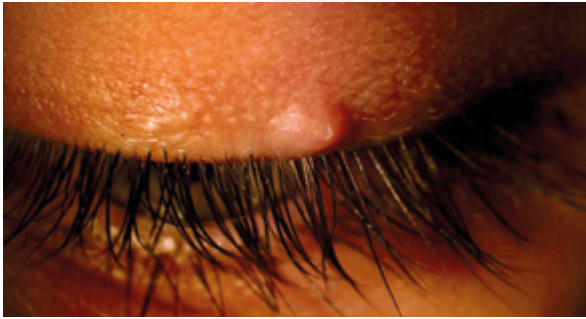

Figura 7. Paciente con molusco contagioso en el borde del párpado.

ser la única manifestación de infección herpética primaria.

#### **Varicela zóster**

Se produce blefaritis en el 50%-70% de los herpes zóster oculares. Suele ser unilateral y afecta con mayor frecuencia a pacientes ancianos. Es especialmente grave en pacientes con inmunodeficiencia y en los menores de 45 años se debe descartar la infección por el HIV. Suele presentarse con dolor en la distribución de la primera rama del trigémino y los signos que van apareciendo por orden cronológico son: primero un exantema maculopapular en la frente y luego se desarrollan vesículas, pústulas y ulceración costrosa. La afectación del lado de la nariz (signo de Hutchinson) se asocia con un riesgo aumentado de complicaciones oculares (rama nasociliar de la rama oftálmica del V par).

#### **Molluscum contagiosum**

Es una infección cutánea infrecuente producida por un poxvirus. El contagio es por contacto directo (escasa higiene, contacto sexual). Suele afectar a adultos jóvenes y a niños y las lesiones típicas son nódulos umbilicados, céreos, pálidos únicos o múltiples (fig. 7).

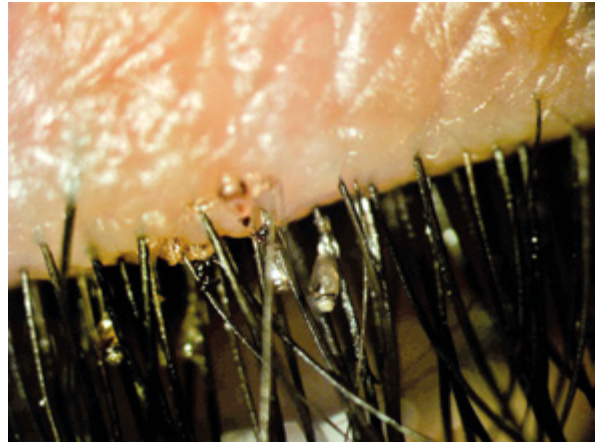


Figura 8. Parásito *Pthirus pubis* en la base de pestañas.

#### **Micosis**

##### **Malassezia furfur (Pityrosporum ovale y orbiculare)**

Digieren las secreciones palpebrales produciendo lípidos que actúan de sustrato para la colonización de estafilococos.

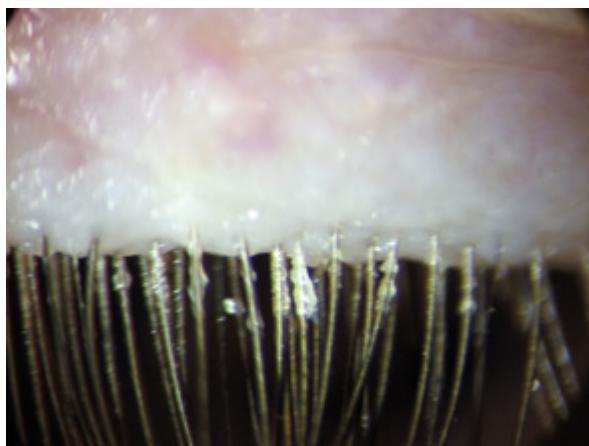
#### **Zoonosis**

##### **Pitiriasis**

Causa de blefaritis poco común e infradiagnosticada. Es una infestación de las pestañas por piojos del pubis (*Pthirus pubis*) y sus huevos. Los piojos se agarran a las raíces de las pestañas y las liendres y sus caparazones vacíos se adhieren a la base de los pelos. La forma adulta no puede vivir más de dos días fuera del cuerpo humano. Afecta típicamente a niños con malas condiciones higiénicas o sometidos a abusos sexuales. Puede producir una blefaroconjuntivitis severa con prurito del borde del párpado e inflamación conjuntival. Las heces del piojo son tóxicas y producen conjuntivitis folicular y queratitis epitelial (fig. 8).

##### **Demodex folliculorum**

Demodex (del griego: *demos* = grasa; *dex* = carcoma, que es un insecto del mismo orden que el escarabajo) pertenece al phylum artrópoda,



**Figura 9.** Collarete cilíndrico alrededor de la pestaña signo patognomónico de *Demodex*.

clase Arácnida, orden Acarina (superfamilia: Demodicodoidea) y su infestación en el humano se le conoce como demodicidosis o demodecosis. Estos ácaros se concentran en sitios corporales donde las glándulas sebáceas son numerosas y la producción de grasa es abundante. Se han encontrado dos subespecies, *longus* y *brevis*. *Demodex folliculorum* (*longus*) parasita los folículos pilosos, las glándulas sebáceas y las pestañas del hombre, y puede encontrarse en solitario o en grupos en la apertura folicular; *D. brevis* se encuentra en la glándula sebácea y como individuo único. Ambos se encuentran en todas las razas humanas, sin preferencia de sexo<sup>12</sup>.

*Demodex* es un ácaro microscópico transparente y alargado, considerado el ectoparásito permanente más común de los seres humanos<sup>11</sup>. Puede infestar al ser humano, vive en los folículos sebáceos y bloquea las glándulas sebáceas, pudiendo aparecer alrededor de la base de las pestañas formando fundas cerasas o collaretes cilíndricos. Estos collaretes alrededor de las pestañas son signos patognomónicos del *Demodex* (fig. 9). Se ha observado en casi todas las edades, razas y grupos geográficos. Se alimenta de sebo y habita en áreas de la piel con excreción sebácea activa, tales como las mejillas, la frente y la nariz, y ha sido implicado en varias enfermedades

de la piel, por ejemplo acné vulgar, rosácea, carcinoma de células basales y folliculorum pitiriasis<sup>12-15</sup>.

*Demodex* se asocia con la blefaritis y se han sugerido varios mecanismos patológicos, como daño directo de los ácaros a la célula epitelial en el folículo de las pestañas, hiperplasia reactiva e hiperqueratinización o bloquear mecánicamente los orificios de las glándulas de Meibomio<sup>16-17</sup>.

Algunos autores plantean que *Demodex spp.* podría actuar como un vector de hongos y bacterias, en particular, de *Bacillus oleronius*, *Staphylococcus aureus* y *Streptococcus spp.* Un dato a favor que sirve para relacionar al ácaro como vector en la infección estafilocócica es el hecho de haber encontrado bacterias como *B. oleronius* y *Staphylococcus epidermidis* en el interior de ejemplares de *D. folliculorum*. Estas bacterias y los ácaros producen exotoxinas que podrían contribuir directamente a la aparición de los síntomas irritativos inespecíficos o inducir una reacción inmune del hospedero. Las proteínas (superantígenos) dentro de los ácaros *Demodex* y sus desechos pueden provocar respuestas inflamatorias del hospedero a través de una hipersensibilidad retardada o una respuesta inmune innata<sup>18-19</sup>.

Diferentes estudios han demostrado que la severidad en el discomfort sobre la superficie ocular tiene una correlación positiva con el número de *Demodex* por pestaña<sup>20</sup>.

El diagnóstico de este ácaro se realiza por la biomicroscopía observando los collaretes en la base de las pestañas y por la observación directa de la pestaña en un microscopio con objetivo 10x, donde se ve el ácaro generalmente en la raíz del folículo piloso (fig. 9). Se puede facilitar su observación al colocar sobre el portaobjeto una gota de fluoresceína al 0.25%.

## **Alergia**

### **Blefaritis alérgica**

Suele ser una reacción inflamatoria de la piel de los párpados por contacto con cosméticos, productos químicos, plantas o fármacos. El síntoma que domina el cuadro suele ser picor, dolor y ocasionalmente visión borrosa. La piel aparece roja, ede-

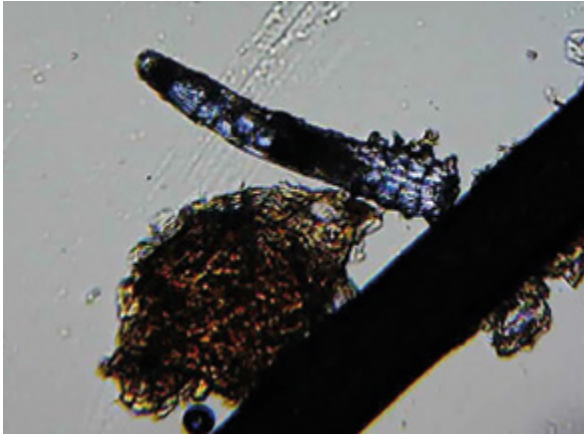


Figura 10. Ejemplares de *Demodex folliculorum* en la base de la pestaña a través de microscopio óptico 10x.

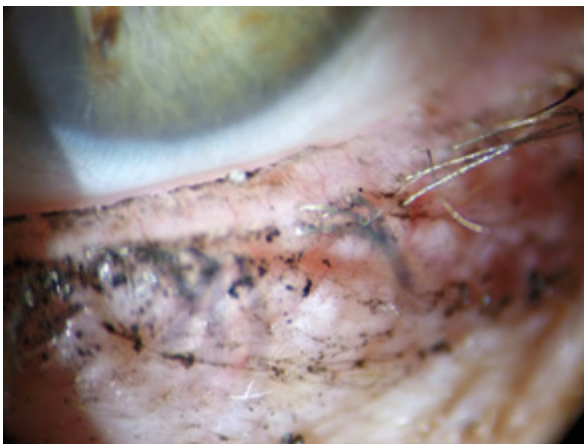



Figura 11. Obstrucción de las GM por depósito de maquillaje en sus orificios.

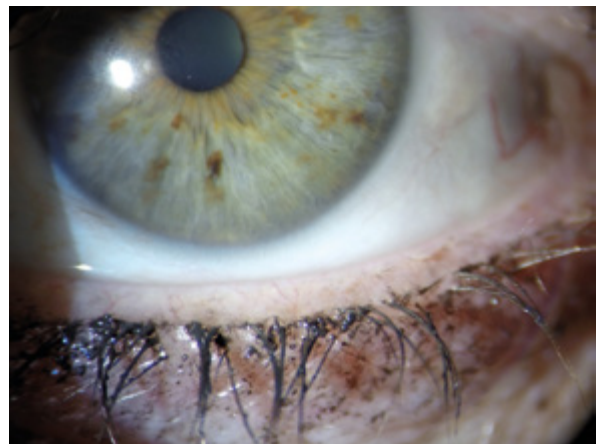


Figura 12. Buena técnica de maquillaje por fuera de la línea de nacimiento de las pestañas.

matosa y escamosa. Es fundamental identificar el agente causante y eliminarlo.

Es importante destacar que la obstrucción de las glándulas puede producirse por el depósito de cosméticos en los orificios de salida, por eso es importante instruir a los pacientes que se maquillen por fuera del nacimiento de las pestañas evitando hacerlo en el borde libre del párpado (figs. 11 y 12).

### Dermatitis de contacto

Es una reacción de hipersensibilidad tipo IV. Suele afectar a la piel del párpado inferior a nivel cantal y tiene dos fases: una exudativa y otra cró-

nica. En ocasiones puede afectar también a la conjuntiva produciendo conjuntivitis. Se han descrito como agente causal productos de belleza (esmalte de uñas), níquel, fármacos (neomicina, atropina).

### Queratoconjuntivitis atópica

La dermatitis o eczema atópico es una alteración cutánea muy frecuente e idiopática, normalmente asociada a una historia familiar o personal de asma y rinitis alérgica. Suele presentarse con una irritación crónica y picor en el área afectada. Cursa con dos fases: una eritematosa-exudativa y otra con aparición de costras-escamas que engrosan la piel y termina con fisura bilateral de los párpados superiores. En algunos casos se ve comprometida la

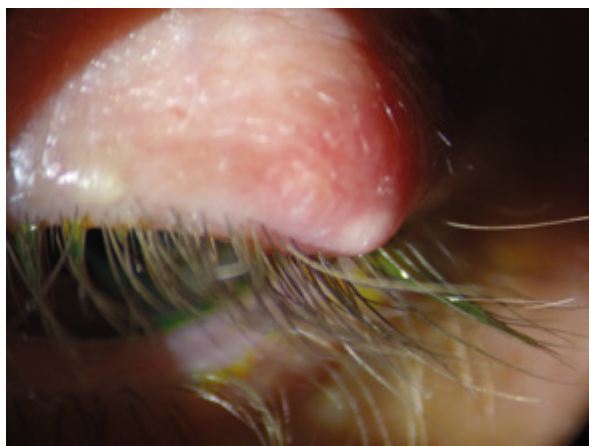

Figura 13. Orzuelo en párpado superior.

conjuntiva y la córnea y produce queratoconjuntivitis que puede dejar como secuela un acortamiento de los fórnices conjuntivales y leucomas<sup>21</sup>.

## Fisiopatología

El estafilococo coagulasa-negativo (*S. epidermidis*) se aísla con gran frecuencia del margen palpebral tanto en sujetos normales como en pacientes con blefaritis (89%-100% de los casos). El *S. aureus* se aísla con mayor frecuencia en párpados de pacientes con blefaritis estafilocócica. Se cree que ambos juegan un rol en el desarrollo de la blefaritis estafilocócica, pero el mecanismo fisiopatológico no se entiende claramente. La producción de toxinas ha sido correlacionada con la presencia de blefaritis<sup>22</sup>. Sin embargo, otros estudios no han encontrado asociación entre la producción de toxinas por *S. aureus* aislados y la presencia de enfermedad clínica<sup>23</sup>. Los mecanismos inmunomediados por células han sido implicados en el desarrollo de queratitis asociada a blefaritis estafilocócica<sup>24</sup>. Los antígenos estafilocócicos por sí mismos pueden iniciar una reacción inflamatoria mediante la unión a receptores de antígenos presentes en el epitelio corneal<sup>25-26</sup>.

Las manifestaciones de la DGM incluye vasos sanguíneos prominentes que cruzan la unión mucocutánea, secreción espumosa a lo largo del párpado, tapones mucoserosos en los orificios de las glándulas, expresión de secreciones meibomianas que van

desde fluido turbio hasta material espeso similar a queso, engrosamiento y festoneado del borde palpebral, triquiasis y orzuelos (fig. 13). Estos cambios pueden eventualmente conllevar a la atrofia y fibrosis de las glándulas.

Aquellos pacientes con DGM frecuentemente presentan simultáneamente rosácea y dermatitis seborreica<sup>1, 27</sup>.

El resultado de la DGM es la disminución de la disponibilidad de la capa lípida en el margen palpebral y la película lagrimal. Esto, a su vez, puede provocar hiperosmolaridad e inestabilidad en la lágrima, aumento del crecimiento bacteriano en el borde palpebral, ojo seco evaporativo (OSE) e inflamación y daño de la superficie ocular<sup>2</sup>.

La proporción de ácidos grasos libres en la secreción meibomiana es 0,48%-2,1%. Es necesaria una pequeña cantidad de dichos ácidos como surfactante en la película lagrimal.

Es importante entender que cuando se ve espuma en el borde de párpados o flotando en el film lagrimal se está frente a un proceso de saponificación.

La palabra saponificar significa producir jabón, la hidrólisis alcalina de un triglicérido produce glicerol y las correspondientes sales de ácidos grasos que forman el triglicérido. Esto quiere decir que estos pacientes con saponificación tienen una lágrima tóxica con jabón y es importante tratarlos aunque el paciente sea asintomático (figs. 14 y 15). Comparado con otros componentes lipídicos, los ácidos grasos libres son tóxicos e irritantes para el epitelio y son los que tienen el mayor poder para desestabilizar la película lagrimal. La proporción de ácidos grasos libres en la secreción meibomiana es baja, pero pequeños cambios en su cantidad podrían resultar muy significativos.

## Factores de riesgo y condiciones asociadas

### Ojo seco (OS)

El ojo seco es una enfermedad multifactorial de la superficie ocular que se caracteriza por una pér-



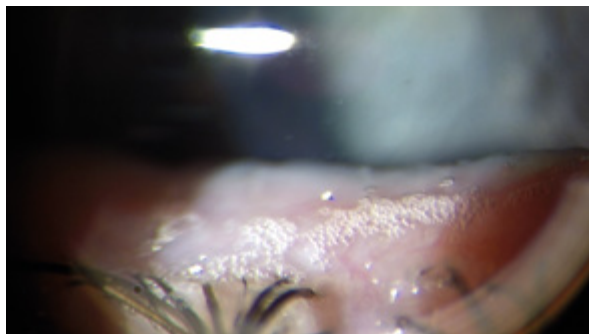


Figura 14. DGM con espuma en borde del párpado como resultado del proceso de saponificación meibomiana.

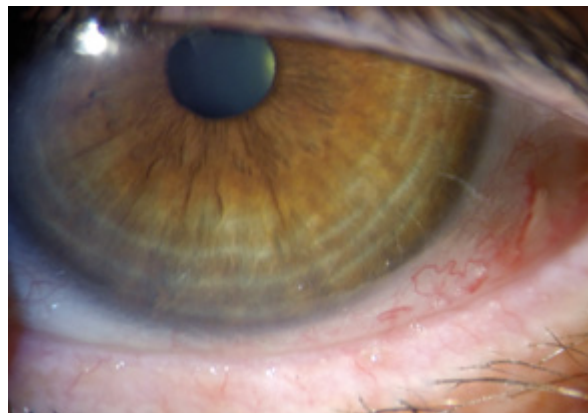


Figura 15. DGM con burbujas de espuma flotando en el film lagrimal.

didada de la homeostasis de la película lagrimal y que va acompañada de síntomas oculares, en la que la inestabilidad e hiperosmolaridad de la superficie ocular, la inflamación y daño de la superficie ocular y las anomalías neurosensoriales desempeñan papeles etiológicos. La EOS se clasifica etiológicamente en dos categorías predominantes, no mutuamente excluyentes: *ojo seco por deficiencia acuosa* (OSDA) y *ojo seco evaporativo* (OSE). La mayoría de los ojos secos son de naturaleza evaporativa. La característica común entre ambos es la pérdida de homeostasis del film lagrimal<sup>28</sup>.

Se ha comunicado como enfermedad presente en el 50% de los pacientes con blefaritis estafilocócica<sup>1</sup>.

Es posible que la disminución local de lisozima y de los niveles de inmunoglobulina asociados a la deficiencia lagrimal conlleve una alteración en la resistencia bacteriana, predisponiendo al desarrollo de blefaritis estafilocócica<sup>24</sup>.

A su vez, el 25%-40% de los pacientes con blefaritis seborreica y DGM, y el 37%-52% de los pacientes con rosácea presentan deficiencia lagrimal acuosa. Esto posiblemente es el resultado del incremento en la evaporación del film lagrimal debido a la deficiencia en los componentes lipídicos de la lágrima<sup>29-30</sup>.

La inestabilidad de la película lipídica favorece la evaporación de la fase acuosa y aumenta la osmolaridad.

### Condiciones dermatológicas

La blefaritis seborreica y la DGM comparten factores predisponentes: en pacientes con DGM, el 74% presenta dermatitis seborreica y el 51% rosácea<sup>5</sup>.

### Rosácea

Enfermedad de la piel y los ojos que se manifiesta con mayor frecuencia en individuos de piel blanca, pero que también puede presentarse en todas las razas y ambos sexos. Sus características clínicas incluyen eritema, telangiectasias, pápulas, pústulas, glándulas sebáceas prominentes y rinfoma. Está asociada con anomalías de la membrana basal epitelial y con recurrentes erosiones epiteliales en córnea<sup>9, 32</sup>.

Se observa típicamente en mujeres de mediana edad. Aunque es más prevalente en mujeres, cuando se presenta en hombres puede llegar a ser más severa<sup>33-36</sup>.

### Isotretinoína

Medicación oral que es usada como tratamiento para el acné severo. Está asociada con un significativo incremento en la colonización de la conjuntiva por *S. aureus*, blefaritis y disfunción de la película

Cuadro 1.

Otras condiciones asociadas	Entidad
Infecciones bacterianas	Impétigo ( <i>S. aureus</i> ) Erisipela ( <i>S. pyogenes</i> ) Blefaritis angular ( <i>Moraxella</i> )
Infecciones virales	Herpes simple virus Molusco contagioso Varicela zóster Papilomavirus
Infestación parasitaria	Pediculosis palpebral Demodex folliculorum
Condiciones inmunológicas	Dermatitis atópica/de contacto Eritema multiforme menor/mayor Pénfigo foliáceo Penfigoide ocular cicatricial Síndrome de Stevens Johnson Necrólisis tóxica epidérmica Enfermedad del tejido conectivo Lupus discoide Dermatomiositis Enfermedad injerto contra huésped
Dermatosis	Psoriasis Ictiosis Dermatitis exfoliativa Eritrodermia
Tumores palpebrales benignos	Pseudoepiteliomatosis hiperplásica Queratitis actínica Papiloma de células escamosas Glándula sebácea hiperplásica Hemangioma Granuloma piógeno
Tumores palpebrales malignos	Carcinoma basocelular basal Carcinoma de células escamosas Melanoma Sarcoma de Kaposi Micosis fungoides
Trauma	Químico Térmico Por radiación Mecánico Quirúrgico
Tóxicos	Medicamentos

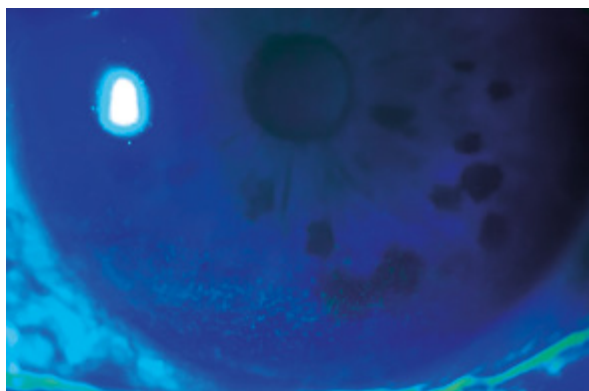


Figura 16. DGM y queratitis punteada. La lágrima tóxica y de mala calidad genera un cuadro inflamatorio en la superficie ocular.

lagrimal. Esta droga reduce el tamaño de la glándula sebácea cutánea y la producción de sebo en la piel tiene un efecto similar en las GM de los párpados<sup>29</sup>.

### Conjuntivitis papilar gigante (CPG)

Aquellos pacientes usuarios de lentes de contacto que presentan CPG tienen una frecuencia incrementada de DGM. La severidad de la CPG posiblemente se correlaciona con la severidad de la DGM<sup>38</sup>.

### Erosión corneal recurrente

La asociación de la DGM con esta enfermedad sugiere que la alteración de la capa lipídica sería un factor importante en la patogenia de este síndrome.

Para conocer otras condiciones asociadas se sugiere consultar el cuadro 1.

### Historia natural

La blefaritis es una condición crónica que presenta períodos de exacerbación y remisión. Por eso es importante que el paciente entienda que es una patología que lo va a acompañar toda su vida. Aunque el inicio generalmente ocurre en adultos de mediana edad, también puede comenzar en la infancia<sup>39-40</sup>.

La blefaritis estafilocócica severa puede eventualmente llevar a la pérdida de pestañas, la cicatrización del párpado con triquiasis y la cicatrización corneal con neovascularización. Los pacientes con blefaritis seborreica y DGM generalmente son más añosos y tienen una larga historia de síntomas oculares (desde 6.5 a 11.6 años de evolución de los síntomas)<sup>24</sup>.

La DGM puede presentarse en ausencia de inflamación<sup>2</sup>.

Los pacientes con rosácea ocular severa y blefaritis pueden desarrollar queratitis punctata superficial, neovascularización corneal y cicatrización corneal (fig. 16)<sup>9</sup>. Aunque la ulceración y perforación corneal rara vez pueden ocurrir en la blefaritis, la incidencia de estas complicaciones es mayor en los niños<sup>41</sup>.

## Diagnóstico

El diagnóstico de blefaritis se basa usualmente en la historia clínica del paciente y sus síntomas, y en los hallazgos biomicroscópicos en la lámpara de hendidura. También podrían ser de utilidad los métodos auxiliares de diagnóstico como: cultivos microbiológicos de muestras de los párpados y conjuntiva, imágenes dinámicas de las glándulas de Meibomio (meibografía) y la depilación de pestañas para la identificación o confirmación de *Demodex* bajo microscopio.

El empeoramiento de los síntomas por la mañana es típico de blefaritis, mientras que el empeoramiento al finalizar el día es típico del OSE.

Debido al aporte de las GM en la composición de la lágrima, los síntomas asociados a su alteración son en gran medida el resultado de una película lagrimal inestable e incompetente, por lo que se ven íntimamente relacionados con los del síndrome de ojo seco. El enrojecimiento conjuntival, el escozor, la sensación de cuerpo extraño, la fotofobia, el malestar palpebral, la pesadez y el cansancio ocular son algunos de los síntomas que más frecuentemente refieren los pacientes<sup>42</sup>.

Algunas condiciones pueden exacerbar los síntomas, tales como el tabaquismo, alérgenos, uso de lentes de contacto, baja humedad del ambiente, consumo de retinoides, consumo de alcohol, maquillaje.

La historia ocular debería informar acerca de cirugía ocular previa (intraocular o en párpados), así como antecedentes de trauma local.

## Síntomas y signos

Enrojecimiento, irritación, quemazón, lagrimeo, prurito, costras en las pestañas, pérdida de pestañas, párpados pegados, fluctuación en la visión, intolerancia a lentes de contacto, fotofobia, incremento en la frecuencia de parpadeo, orzuelos a repetición.

## Exploración

Para comprender las zonas a explorar al enfermo se remite al lector al cuadro 2. Mientras que el exa-

Cuadro 2.

Piel	Rinofima, eritema, telangiectasias, pápulas, pústulas y glándulas sebáceas hipertróficas en región malar.
Párpados	Ectropión/entropión, lagofthalmos, laxitud palpebral. Pérdida, disminución o mal posicionamiento de pestañas. Vascularización/hiperemia del borde libre. Depósitos anormales en base de pestañas. Ulceración, vesículas, piel escaldada, hiperqueratosis, chalazión, orzuelos.

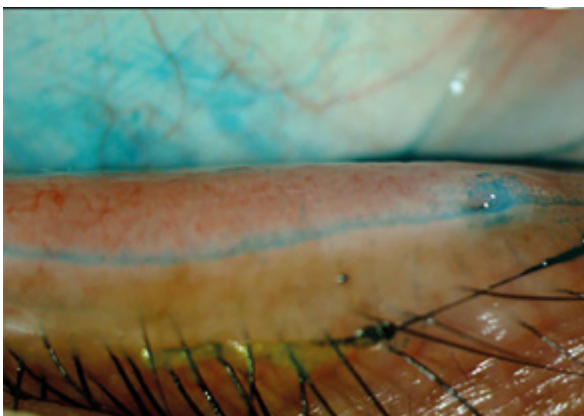
men en lámpara de hendidura debería incluir la evaluación sobre los puntos enunciados en el cuadro 3.

Es importante repasar un concepto que se desarrolló en el capítulo de anatomía. Se debe evaluar en los pacientes con DGM la línea de Marx que es la zona de transición epidermis-epitelio conjuntival ubicada a nivel del margen posterior de los conductos de desembocadura de las glándulas tarsales, donde pasa abruptamente de un epitelio estratificado queratinizado a uno no queratinizado (fig. 17). Esta línea se ve con facilidad al usar verde de lisamina que es un colorante que tiñe las células desvitalizadas. Cuando esta línea de Marx crece por delante de las desembocaduras de las GM puede generar una DGM obstructiva (figs. 18 y 19). Estos son los pacientes que se benefician debridando y exfoliando esta anomalía de la línea de Marx<sup>71</sup>.

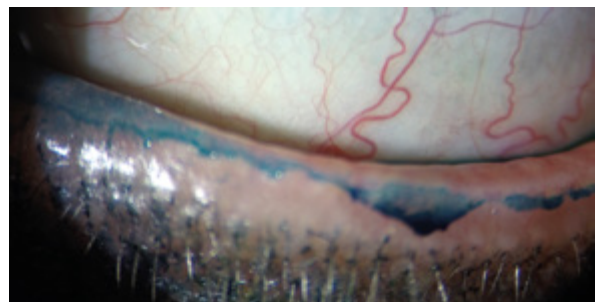Otro punto importante en el examen es evaluar la secreción de las glándulas por compresión. En un paciente sin patología la secreción es transparente, pero a medida que se va alterando la función glandular, la secreción pasa progresivamente de amarillo líquido o semisólido (fig. 20), blanco semisólido, blanco sólido como pasta dentífrica y finalmente el bloqueo total de la glándula. Posterior al bloqueo de la glándula sigue su atrofia que se evidencia por la visualización del borde libre con pequeños agujeros en los orificios de las glándulas como si fuera un serrucho o como lo llaman en inglés *dimpling or notching* (fig. 21)<sup>72</sup>.

**Cuadro 3.**

Película lagrimal	Menisco lagrimal Tiempo de ruptura de película lagrimal y su patrón de ruptura Desechos espumosos
Margen anterior del párpado	Hiperemia Telangiectasias Cicatrices Cambios pigmentarios Queratinización Ulceración Vesículas Pediculosis palpebral ( <i>P. pubis</i> ) Lesiones Tilosis (margen irregular y engrosado del párpado)
Pestañas	Triquiasis/distiquiasis Madarosis Poliosis Pediculosis palpebral ( <i>P. pubis</i> ) Costras y escamas duras (collarettes) o blandas y amarillas, cilindros céreos Depósitos cosméticos
Margen posterior del párpado	Taponamiento, retroposición, metaplasia u obliteración de orificios meibomianos Secreción meibomiana: posible expresión glandular o no, grosor, turbidez y color Vascularización, queratinización, nodularidad, engrosamiento, cicatrices, fibrosis
Conjuntiva tarsal	Apariencia de las GM y de sus ductos, inflamación y dilatación Chalazión Eritema, cicatrización, queratinización Reacción papilar/folicular Exudación lipídica Concreciones Cambios cicatriciales: fibrosis subepitelial, acortamiento de fórnices, simbléfaron
Conjuntiva bulbar	Hiperemia, flictenúlas, folículos Conjuntivochálasis Tinción punteada con fluoresceína, rosa de bengala o verde lisamina Cambios cicatriciales
Córnea	Defectos epiteliales, tinción punteada con fluoresceína, rosa de bengala o verde lisamina Edema, infiltrados, úlceras, o leucomas (pequeños subepiteliales o en estroma superficial, circunferencial, en media periferia, generalmente sin superposición de tinción con fluoresceína) Vascularización, cicatrización, pannus, flictenúlas



**Figura 17.** Línea de Marx en un paciente sin patología.



**Figura 18.** DGM con crecimiento hacia delante de la línea de Marx tapando los orificios de las GM con verde de lisamina.

El cultivo de muestras del borde palpebral puede estar indicado para aquellos pacientes que presentan blefaritis con severa inflamación o para los que no responden al tratamiento. La evaluación microscópica sobre pestañas depiladas puede revelar la infestación por *Demodex*, estando implicado en algunos casos de blefaroconjuntivitis crónica. Esto se puede realizar colocando las pestañas explantadas en un portaobjetos de vidrio, agregando una gota de fluoresceína y colocando un cubre objeto<sup>43</sup>.

La posibilidad de un carcinoma debería ser considerada en pacientes con blefaritis crónica que no responden a la terapia, especialmente cuando involucra un sólo ojo.

Puede indicarse una biopsia del párpado para excluir la posibilidad de carcinoma en los casos de marcada asimetría, resistencia al tratamiento o chalaziones recurrentes que no responden a la terapéutica implementada. El diagnóstico temprano y el tratamiento apropiado pueden prevenir la desfiguración y pueden salvar vidas<sup>44</sup>.

Si existe cualquier signo de enfermedad cicatricial los oftalmólogos deben sospechar la posibilidad de un penfigoide ocular cicatricial (POC) y se debe iniciar el estudio adecuado, incluyendo estudios de inmunofluorescencia de la muestra de biopsia<sup>45</sup>.

### Diagnóstico mediante técnicas de imagen

#### Meibografía

La meibografía es una técnica diagnóstica que permite la evaluación *in vivo* de la morfología de las GM, ya que éstas no son accesibles a la visualización directa como la mayoría de las estructuras oculares y se han desarrollado varias técnicas para ello. La mayoría de los equipos utilizan luz y una cámara infrarroja para fotografiar las glándulas<sup>46</sup>.

Actualmente, ha logrado ser muy útil en el diagnóstico y seguimiento de la DGM y el OS, aportando imágenes de alta calidad donde se pueden evaluar múltiples parámetros acerca de la estructura y la conformación de estas glándulas en el tarso.

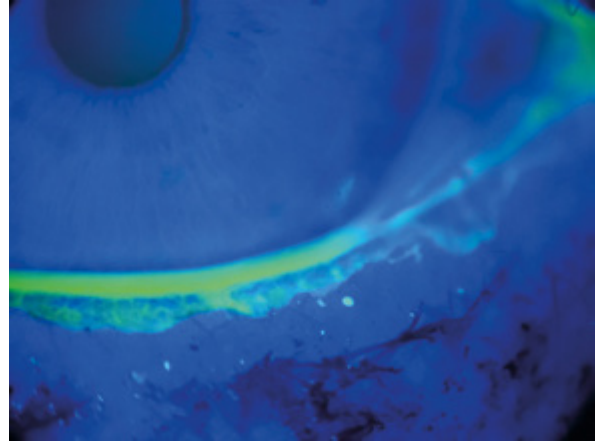


Figura 19. Crecimiento hacia delante de la línea de Marx tapando los orificios de las GM con fluoresceína.

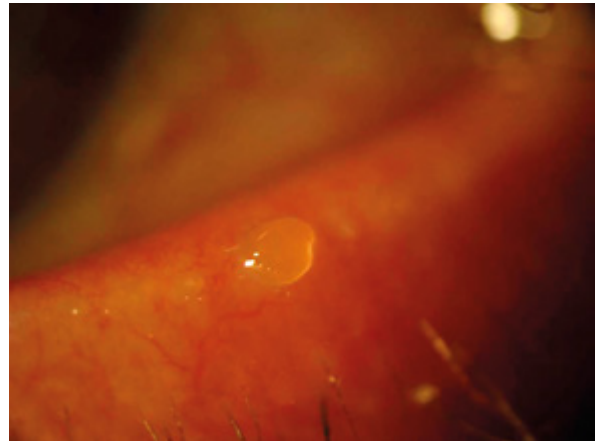


Figura 20. DGM con compresión. Secreción glandular amarilla semisólida.

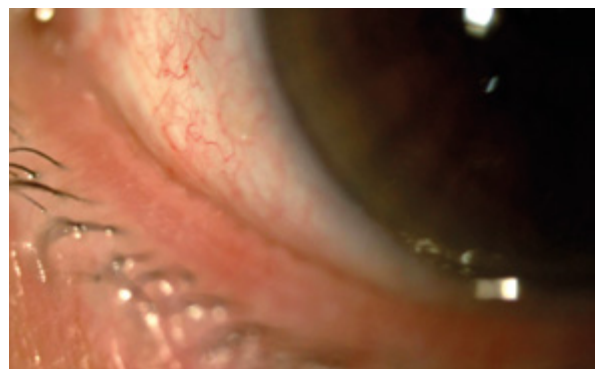


Figura 21. DGM con borde del párpado en forma de serrucho, signo que evidencia la atrofia de las GM.

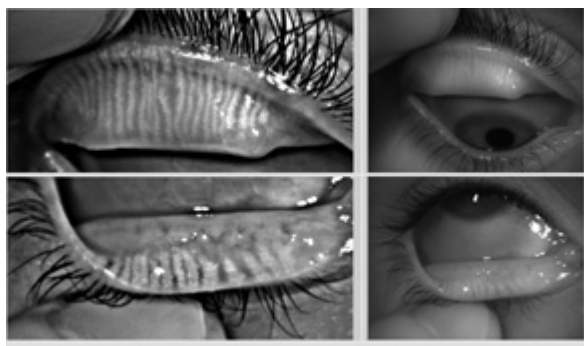


Figura 22. Meibografía de paciente normal con glándulas rectilíneas, no dilatadas y de distribución homogénea.

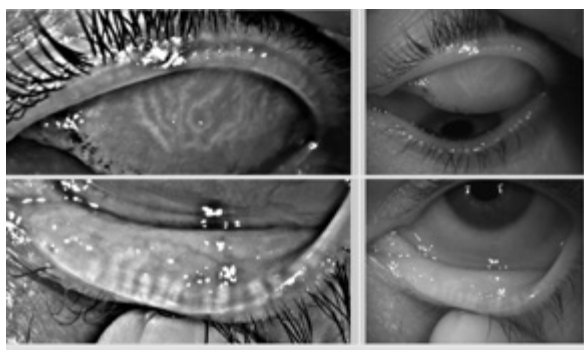


Figura 23. Meibografía de DGM moderada con glándulas más cortas, aumento de la tortuosidad glandular y atrofia acinar.

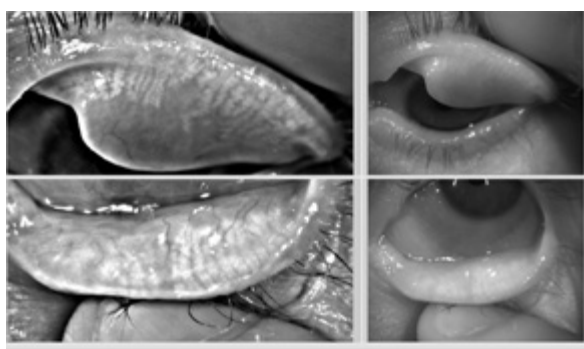

Figura 24. Meibografía de DGM severa con glándulas atrofiadas finas y cortas, con zonas de ausencia glandular.

Facilita la clasificación fenotípica y numérica de las glándulas en cada párpado, la forma de los acinos, la tortuosidad y ramificaciones del trayecto hasta el borde libre, el estado de los orificios externos, la dilatación de los ductos y/o la atrofia de los mismos<sup>46-47</sup>.

La medición de la pérdida de GM se ha cuantificado de diferentes formas. En 2008 Arita *et al.* desarrollaron un marcador llamado Meiboscore que estadificaba la pérdida de GM en 3 grados (del 0 al 3) de acuerdo con el porcentaje alterado: donde es 0 cuando no hay pérdida, 1 cuando la pérdida es menor a un tercio del área, grado 2 entre un tercio y dos tercios de pérdida y grado 3 cuando la pérdida es mayor de dos tercios del área estudiada; una vez estadificados los párpados superior e inferior se suman para obtener un marcador final<sup>20</sup>. Pult y Nicholls desarrollaron una escala de 4 grados con el objetivo de aumentar su sensibilidad a cambios más pequeños, estadificando en grado 0 cuando no hay pérdida, grado 1  $\leq 25\%$ , grado 2 del 26-50%, grado 3 del 51-75% y grado 4  $> 75\%$  (figs. 22 a 24)<sup>61</sup>.

Del punto de vista práctico la meibografía permite tener un seguimiento evolutivo de la progresión de las DGM. Tal como en los pacientes con glaucomas se realiza la visualización del nervio óptico y OCT del nervio óptico para ver si existe progresión y empeoramiento, la meibografía proporciona un estudio objetivo para saber si el tratamiento realizado es eficiente.

### Microscopía confocal

Aporta nuevos y valiosos datos a la exploración de la DGM mediante una técnica no invasiva. Presenta la capacidad de medir la densidad celular/mm<sup>2</sup>, el diámetro de los acinos e incluso el número de células inflamatorias que contienen.

Se ha demostrado que los pacientes con DGM poseen una densidad glandular menor que los controles sanos y en la medida que las glándulas se atrofian, se produce un aumento en la profundidad de los ductos residuales que se atribuye al espesamiento de la secreción y al intento de suplir la función perdida por las demás glándulas<sup>47-48</sup>.

## Diagnóstico funcional

### Tiempo de ruptura de película lagrimal

El *tear breakup time (T-BUT)* es una prueba cualitativa que consiste en determinar el tiempo que tarda la lágrima en romperse, es decir el tiempo que se demora en aparecer el primer punto seco en la lágrima. Se realiza con la lámpara de hendidura y con el filtro azul cobalto más la aplicación de una gota de fluoresceína. El valor normal es de 10 seg.

La medida manual del TBUT es inexacta y difícilmente reproducible interobservador; por ello actualmente se dispone de sistemas de análisis automatizados de esa medida, capaces de detectar el segundo exacto en que se produce la ruptura y en cuántos lugares lo hace, pues no es lo mismo una laguna pequeña aislada que múltiples roturas confluente. Obtener una imagen digitalizada es de utilidad para valorar la mejoría y la evolución postratamiento en sucesivas revisiones del paciente. Permite evaluar el tiempo de ruptura de la película lagrimal de forma no invasiva, evitando así la utilización de colorantes que puedan alterar la estabilidad de la película lagrimal. Uno de los aparatos que permite medir el NIBUT (*non invasive break-up time*) es el Keratograph 5M® (Oculus). Mediante la utilización de diodos infrarrojos proyecta sobre la córnea un patrón de 22 anillos que analizan de forma automatizada la distorsión de las miras en función del tiempo transcurrido. Ofrece un valorar cuantitativo y clasifica la estabilidad lagrimal en niveles, donde el nivel 0 es una lágrima de un paciente normal y el nivel 2 una lágrima de un paciente con muy mala calidad (figs. 25 y 26)<sup>49</sup>.

### Meniscometría y test de Schirmer

La medición del menisco lagrimal y el test de Schirmer son pruebas cuantitativas, aportan información útil acerca del volumen de lágrima en la superficie ocular y pueden ser parámetros valiosos a la hora de realizar un diagnóstico diferencial entre un ojo seco acuodeficiente o un ojo seco evaporativo en posible relación con la DGM. En los ojos secos acuodeficientes se alteran precozmente estas dos pruebas<sup>49</sup>.

El test de Schirmer es una prueba donde previo a la colocación de anestesia tópica se coloca una tira de papel de Schirmer en el fondo de saco conjuntival inferior en la unión del tercio externo con los dos tercios internos; se le pide al paciente que cierre los ojos durante 5 minutos y se miden los mm de la tira que se humedecen, lo normal es que sea mayor a 10 mm (fig. 27).

Actualmente existen métodos de medición con fotografías que calculan el volumen del menisco con mayor precisión mediante la medida de la altura del menisco lagrimal. Por debajo de 0,20 mm es un menisco bajo y por encima de 0,35 mm es alto (fig. 28).

## Tratamiento

El tratamiento de la blefaritis debe instaurarse de por vida en la mayoría de los casos por lo que es fundamental explicar claramente al paciente su problema y su significado a fin de ayudarlo a comprender y conseguir la colaboración necesaria para el correcto cumplimiento de las medidas terapéuticas.

Uno de los aspectos más importantes acerca del cuidado de los pacientes es educarlos sobre la cronicidad y recurrencia de la patología. Los pacientes deben ser informados que los síntomas frecuentemente pueden mejorar, pero rara vez se eliminarán completamente.

De la colaboración del paciente y del cumplimiento del tratamiento depende en gran medida el éxito de la terapia. *La base del tratamiento a largo plazo es la higiene palpebral y el calor local.*

La limpieza de los párpados es especialmente útil para la blefaritis anterior, mientras que las compresas calientes o tibias son muy útiles para la blefaritis posterior y la DGM<sup>52</sup>.

### Compresas calientes

El calor transmitido a la grasa meibomiana contenida en las glándulas la hace más fluida y facilita su salida. Esto permite desbloquear las glándu-

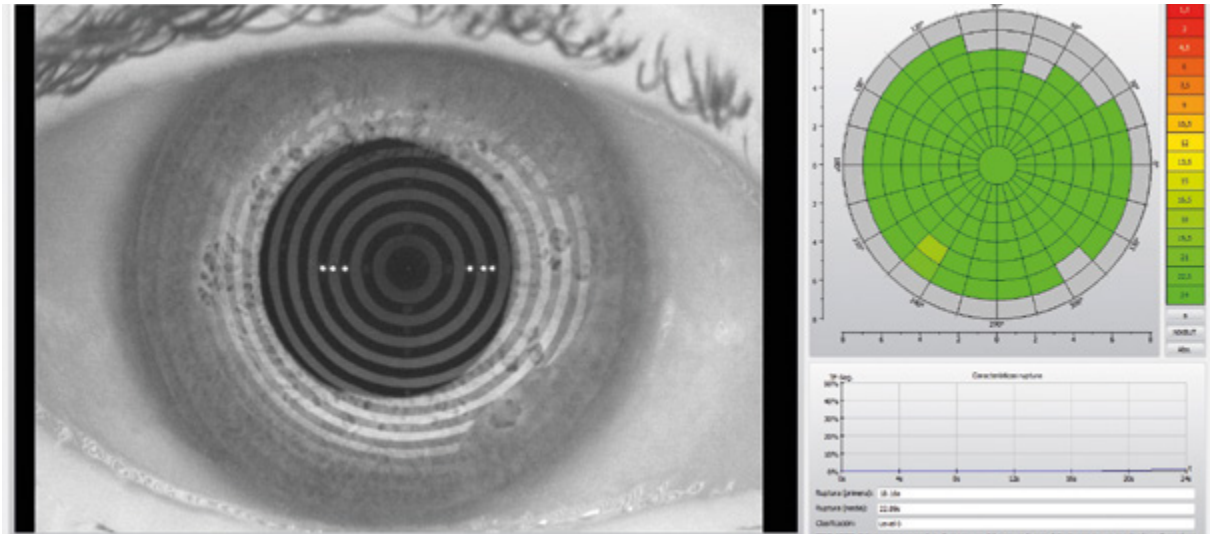


Figura 25. Evaluación del NIBUT en lágrima normal. Nivel 0 con la representación de la lágrima en verde que evidencia una lágrima de buena calidad.

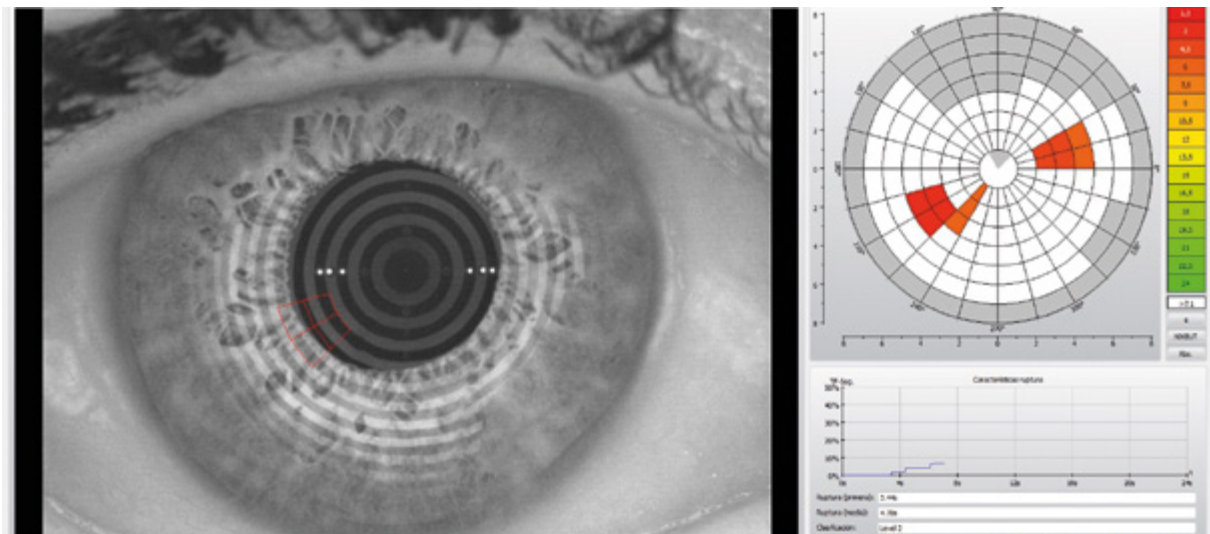


Figura 26. Evaluación del NIBUT en ojo seco. Nivel 2 con la representación de la lágrima en rojo y blanco que evidencia la mala calidad lagrimal.



Figura 27. Test de Schirmer en paciente normal (tira izquierda) y en paciente con ojo seco acuodeficiente (tira derecha).

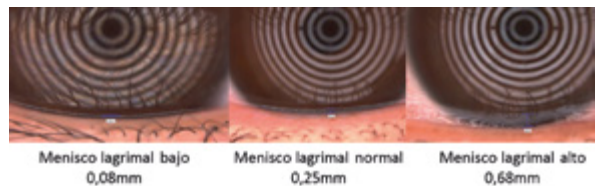


Figura 28. Medición del menisco lagrimal con el Keratograph 5M.



las en los casos que sean por coágulos lipídicos. Existen máscaras y dispositivos que facilitan la transmisión del calor a las glándulas. La temperatura ideal es entre 42 a 45 grados durante 10 minutos.

La aplicación de compresas calientes debe ser un paso previo al masaje de los párpados para facilitar aún más la liberación de grasas meibomianas.

### **Masajes de los párpados**

La técnica de frotar los párpados es variable. Para aplicar el masaje sobre los párpados superiores los ojos se cierran y con los propios dedos se frotan los párpados superiores en dirección descendente o circular. Para el masaje de los párpados inferiores, con los ojos abiertos o cerrados, los dedos se aplican en la parte inferior de los párpados inferiores y se desplazan en dirección ascendente. La presión debe ser moderada, algo superior a la producida por un parpadeo normal.

Los masajes deben hacerse después del calor. Se debe tener especial cuidado en personas en las que puede causar daño, como miopes altos, portadores de lentes intraoculares y en pacientes con queratocono en los que la pequeña deformación del globo ocular puede teóricamente causar lesiones si se realizan con gran intensidad.

### **Limpieza mecánica de los párpados y pestañas**

La higiene palpebral es uno de los pilares del tratamiento. En estos pacientes, debido al acúmulos de aceites y de detritus en las pestañas, comienzan a proliferar las bacterias y ácaros que generan una placa de microorganismos en el borde del párpado. Este exceso de microorganismos produce una lágrima inflamatoria que exacerba los ojos secos.

Las pestañas es uno de los pocos lugares del cuerpo que los humanos no se higienizan ya que no existe un hábito establecido. La frecuencia de higiene palpebral debe ser diaria que incluya la higiene de las pestañas y de la piel alrededor del párpado. Esto se puede realizar con una gasa o

con un hisopo prestando especial atención a la base de las pestañas que es donde se encuentran los microorganismos.

Existen múltiples productos de higiene palpebral. La mayoría incluyen derivados de ácido hipocloroso o el aceite del árbol del té. Estos productos disminuyen la carga bacteriana y también los ácaros como el *Demodex*. Es importante entender que es tan mala la falta de higiene como su exceso, que se ve en personas que se limpian los párpados 3-4 veces por día y terminan cambiando la flora palpebral o generando una reacción tóxica a la espuma o al jabón<sup>62-63</sup>.

### **Lágrimas artificiales**

La lágrima natural tiene una compleja composición y es el agua el principal componente (98,3%) seguido de sales (1%), proteínas y glucoproteínas (0,7%) y fracciones menores de hidratos de carbono, lípidos y otros componentes. Ninguna lágrima artificial puede reproducir exactamente la lágrima natural. Además, la lágrima natural se fabrica de forma constante mientras que las lágrimas artificiales se instilan de forma intermitente. Por ello, los objetivos de los tratamientos actuales es mejorar la cantidad y la calidad de la lágrima del propio paciente al refuncionalizar las GM y depender menos de lágrimas artificiales.

Las lágrimas artificiales pueden contener conservantes. Hay que tener en cuenta que el uso prolongado de estos conservantes puede inflamarse e inestabilizar la superficie ocular. El cloruro de benzalconio (BAK) es el conservante más frecuente en preparados para uso tópico en oftalmología, pero tiene importantes efectos adversos. Este conservante puede alterar la estabilidad de la película lagrimal, provocar la apoptosis de las células epiteliales de la córnea y la conjuntiva, dañar los nervios corneales y reducir el número de células caliciformes, lo que altera la capa de mucina.

En caso que se requiera la utilización de lágrimas artificiales se deben usar las que no tienen conservantes y con base lipídica que son las que ayudan a mejorar la estabilidad del film lagrimal<sup>64</sup>.

## **Antibióticos**

Los *antibióticos tópicos* (eritromicina, tetraciclinas, quinolonas) son útiles para el tratamiento de las infecciones estafilocócicas instilados durante periodos cortos de tiempo. Proporcionan cierto alivio sintomático y han sido efectivos para disminuir las bacterias del margen del párpado en casos de blefaritis anterior.

Las tetraciclinas orales (en niños la eritromicina oral) son de gran utilidad para los casos refractarios al tratamiento tópico. Su efecto no es del todo conocido, pero no parece ser por su acción antibacteriana sino por regularizar la secreción lipídica al inhibir las lipasas bacterianas. Uno de los más utilizados es la doxiciclina a dosis de 100 mg/día, pueden administrarse diariamente y reducirse su posología luego de la mejoría sintomática a 50 mg/día entre 4-6 semanas. Son ideales para los pacientes que tienen rosácea y en los que se encuentre saponificación en la lágrima. Deben vigilarse sus posibles efectos adversos, en particular gastrointestinales y fotosensibilidad. Por eso se debe recomendar evitar la exposición al sol durante el tratamiento.

La azitromicina oral se ha utilizado con éxito en el tratamiento del acné rosácea como alternativa a las tetraciclinas orales. Actualmente también existe la presentación de azitromicina tópica que evidencia resultados similares a las tetraciclinas orales, pero sin los efectos sistémicos de ellas<sup>53-54, 65</sup>.

## **Antiparasitarios**

La ivermectina es un agente antiparasitario que está indicado para el tratamiento de enfermedades parasitarias como la oncocercosis, la estrongiloidiasis y la escabiosis (sarna) humana y demodicosis (demodex).

La dosis de ivermectina oral es de 200 mcg/kg. Las pastillas son de 6 mg que se toman una o dos (mañana y noche) un solo día. La dosis se repite a las dos semanas. Es muy raro que el paciente necesite una tercera. Se debe indicar con precaución en pacientes con problemas hepáticos<sup>68</sup>.

## **Antiinflamatorios**

Existe un ciclo vicioso que se produce por la inestabilidad del film lagrimal que atrae células inflamatorias a la superficie ocular. Estas células liberan citoquinas y aumentan el daño en la superficie ocular produciendo mayor ojo seco. Por lo que la terapia antiinflamatoria es muy importante para cortar este ciclo.

### **Corticoides**

Los corticoides tópicos, como la prednisona, el loteprednol y la dexametasona mejoran tanto los síntomas como los signos de los pacientes con ojo seco y contribuyen a romper el círculo vicioso del ojo seco. Su uso a largo plazo puede tener efectos adversos, incluyendo el aumento de la presión intraocular o el desarrollo de cataratas. Es preferible usar corticosteroides de baja penetración intraocular que actúan más en la superficie como el loteprednol para evitar estos efectos adversos<sup>66</sup>.

### **Ciclosporina A**

La ciclosporina A es un inmunomodulador que inhibe la activación de los linfocitos T. Esto es importante ya que para comenzar a ver su efecto hay que esperar que los linfocitos T activados se mueran, por lo que su efecto se ve entre los 60 y 90 días. La ventaja de la ciclosporina es que carece de algunos de los efectos secundarios como aumento de la presión intraocular o el desarrollo de cataratas que se asocian al uso de corticoides, siendo más apropiada como terapia de largo plazo. Uno de los problemas es que en algunos pacientes genera ardor al aplicarlo.

Varios estudios han mostrado que la ciclosporina tópica al 0.05% incrementa los valores del test de Schirmer, reduce la tinción corneal, mejora los síntomas subjetivos y disminuye la dependencia de lágrimas artificiales. Es uno de las drogas de primera línea para los pacientes con ojo seco<sup>64</sup>.

## **Suplementos de omega 3 y 6**

Los ácidos grasos poliinsaturados omega-3 son ácidos grasos esenciales que deben obtenerse a

través de la alimentación o mediante suplementación dietética. La principal fuente nutricional de omega-3 proviene de la ingesta de pescados como el salmón, los aceites vegetales y los frutos secos, entre otros. Los ácidos grasos omega-3 poseen propiedades antiinflamatorias, antitrombóticas, antiarrítmicas y antiangiogénicas.

Se han asociado los omega-3 con una mejora de la estabilidad lagrimal, la disminución en la evaporación lagrimal y un aumento de la secreción lagrimal. Esto se debe a la actividad antiinflamatoria a través de su metabolismo a eicosanoides y el poder inhibidor de prostaglandinas de serie 2 derivadas de los ácidos grasos omega-6. Además, una dieta rica en omega-3 influye en la mejora de la inflamación palpebral y previene la obstrucción de las GM<sup>67</sup>.

### **Estrategias ambientales**

Deben evitarse las condiciones ambientales que favorezcan la evaporación de la lágrima como entornos secos o con corrientes de aire o la exposición a aire contaminado y humo de tabaco. Es de utilidad el uso de humidificadores ambientales.

Existen anteojos que disminuyen la evaporación y aíslan la superficie ocular de las condiciones atmosféricas. Estos anteojos se llaman cámaras húmedas o semihúmedas y mejoran la sintomatología de los pacientes, en especial aquellos que viven en zonas con climas muy agresivos<sup>64</sup>.

### **Procedimientos para refuncionalizar las glándulas de Meibomio**

Actualmente existe una gran presión de la industria en imponer el uso de procedimientos que tratan de desbloquear las glándulas por diferentes métodos. Se debe tener en cuenta que la mayoría de los pacientes responden bien al tratamiento médico y estos procedimientos se deben reservar para los pacientes refractarios al mismo.

Es importante entender que las glándulas se pueden bloquear mecánicamente de dos formas: por membranas que obstruyen los orificios de salida o por dentro las glándulas, o coágulos lipídicos en su

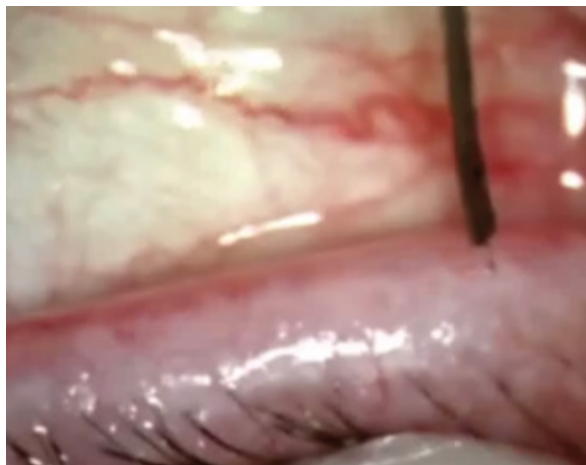

Figura 29. Realización de sondaje de GM con cánula de Maskin en un paciente con DGM.

interior. De esta forma se pueden dividir los procedimientos de acuerdo a la forma como actúan.

### **Procedimientos que desbloquean membranas**

#### **Sondaje de las glándulas de Meibomio**

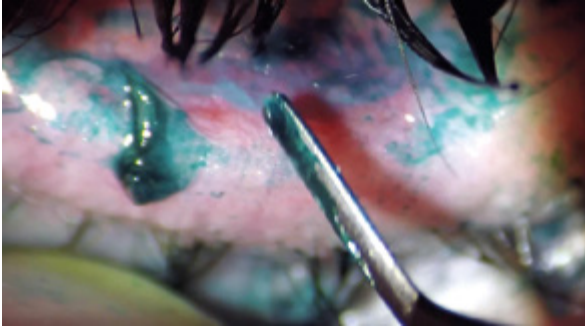
El doctor Maskin planteó la inserción de pequeñas sondas en los orificios y conductos de la glándula de Meibomio para desbloquear las glándulas de membranas fibrosas intraductales. Esta sonda de acero inoxidable, de 1, 2, 4 y 6 mm de longitud, fue desarrollada con Rhein Medical para restablecer la permeabilidad de los conductos de las GM (fig. 29).

Es un procedimiento que se puede realizar en la lámpara de hendidura, es invasivo y requiere anestesia local del área a tratar. A pesar de la anestesia es un procedimiento molesto para el paciente.

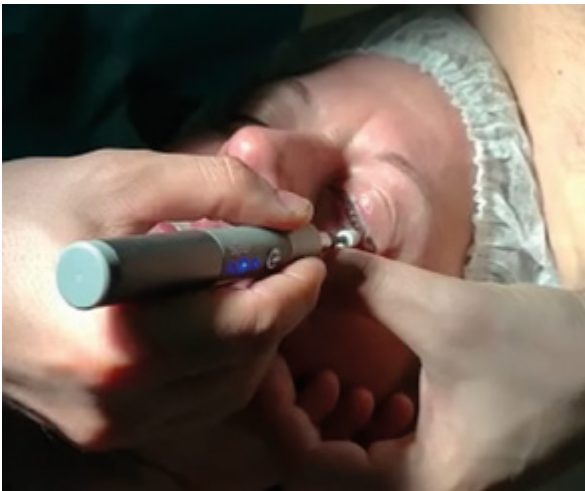Una revisión retrospectiva sobre 25 pacientes consecutivos demostró que el sondaje intraductal de las glándulas de Meibomio proporciona un alivio sintomático rápido y duradero en pacientes con obstrucción en ellas<sup>59</sup>.

#### **Micro-bléfaro-exfoliación o desbridamiento del borde libre**

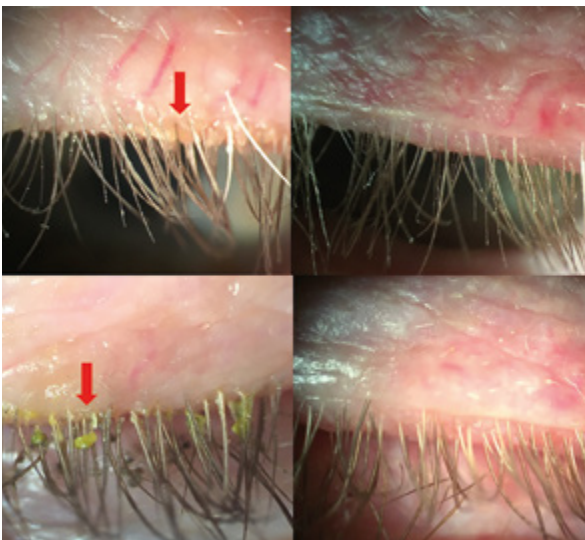
Existen actualmente espátulas o microtornos específicos (Blephex<sup>®</sup>) que generan desbridamiento y microexfoliación de los orificios glandulares desbloqueando las glándulas obstruidas con detritus



**Figura 30.** Realización de desbridamiento con espátula del borde libre en DGM obstructiva por crecimiento hacia delante de la línea de Marx.



**Figura 31.** Realización de micro-bléfaro-exfoliación con microtorno Blephex del borde libre y remoción de biofilm del borde de las pestañas.



**Figura 32.** Remoción de la placa de microorganismos en pestañas con micro-bléfaro-exfoliación antes y después del procedimiento.

celulares o membranas. También remueve la placa bacteriana y el biofilm del borde del párpado y las pestañas (figs. 30 y 31). Este es un procedimiento que se realiza en el consultorio médico con gotas de anestesia y que dura 15 minutos. En general es indoloro para el paciente y muy útil para blefaritis anterior y con detritus en los orificios de las GM (fig. 32)<sup>60</sup>.

### ***Procedimientos que desbloquean las glándulas de coágulos lipídicos***

#### **Pulsación térmica**

Existen dos aparatos disponibles que usan este principio: LipiFlow® y iLux®.

El LipiFlow® realiza la aplicación localizada de calor y presión en los cuatro párpados (superiores e inferiores) con el fin de mejorar el drenaje de las glándulas de Meibomio. Este sistema consta de un monitor que muestra los parámetros del tratamiento, así como de una pieza estéril y de un solo uso que se coloca sobre el ojo, diseñada para proteger la córnea y dotada de múltiples sensores que permiten controlar la temperatura y la presión suministradas. Mediante esta pieza se proporciona calor (42,5°C) al interior y al exterior de los párpados, a la vez que se “masajean” desde su cara externa para liberar las obstrucciones de las glándulas de Meibomio y posibilitar la secreción de los lípidos necesarios para mantener la calidad de la lágrima. La ventaja que tiene este tratamiento es que el calor se realiza desde la conjuntiva por lo que actúa más directamente sobre las GM. Numerosos estudios demostraron que después de una sola aplicación los pacientes mejoran la sintomatología y el *break up time* (fig. 33)<sup>69</sup>.

El iLux® se indica para la aplicación de calor localizado y tratamiento con presión en pacientes con DGM. Trata la enfermedad mediante la aplicación de calor basado en luz seguido de compresión bajo visualización directa. Se puede dividir al equipo en dos partes: el dispositivo portátil iLux: donde la lente de aumento permite al usuario ver el borde palpebral, se calienta el tejido del párpado dentro de un rango objetivo terapéutico para derretir el

meibum que bloquea los orificios, luego se aplica comprensión para expresar el meibum derretido a través de los orificios. Además, la cantidad de calor y presión está bajo el control directo del usuario. La otra parte del dispositivo es la punta inteligente o *smart tip*: es una punta desechable estéril. Se utiliza una punta por paciente. Las almohadillas internas y externas están recubiertas con un material de silicona suave y biocompatible. Contiene sensores de temperatura de precisión que monitorean continuamente la temperatura interna y externa del párpado y garantizan niveles terapéuticos de calor durante el tratamiento.

En un estudio clínico aleatorizado, abierto y multicéntrico que incluyó a 142 sujetos de 8 centros clínicos, el dispositivo demostró eficacia y la no inferioridad en el tratamiento de la DGM con respecto de Lipiflow. Se compararon los cambios en la función de las GM y los síntomas del ojo seco evaporativo luego de los tratamientos con ambos dispositivos en la basal, a la semana 2 y 4 de tratamiento. Lo bueno que tiene este equipo es que permite personalizar el tratamiento y aplicar mayor intensidad en la zona del párpado donde está más comprometido (fig. 34)<sup>73</sup>.

### Luz pulsada intensa (LPI)

Es una fuente de luz policromática no coherente con un amplio espectro de longitud de onda de 500 a 1200 nm que se utiliza ampliamente con fines estéticos o terapéuticos en dermatología. Varios grupos de estudio han informado que mejora la función de las GM y su macro y micro estructura con una mejora secundaria de los síntomas de ojo seco. Los mejores candidatos para este tratamiento son los pacientes con rosácea asociada. Para tener mejores resultados después de la aplicación de LPI se realiza una expresión manual de las glándulas (fig. 35)<sup>70</sup>.

## Referencias

1. McCulley JP, Dougherty JM, Deneau DG. Classification of chronic blepharitis. *Ophthalmology* 1982; 89: 1173-1180.

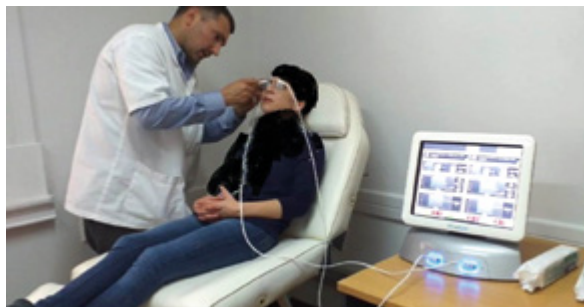


Figura 33. Realización de pulsación térmica (Lipiflow) en DGM.

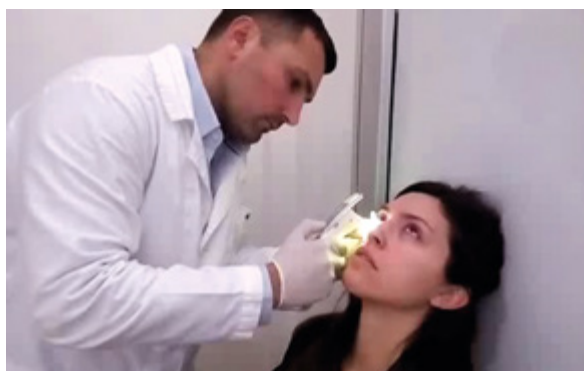

Figura 34. Realización de llux en DGM.

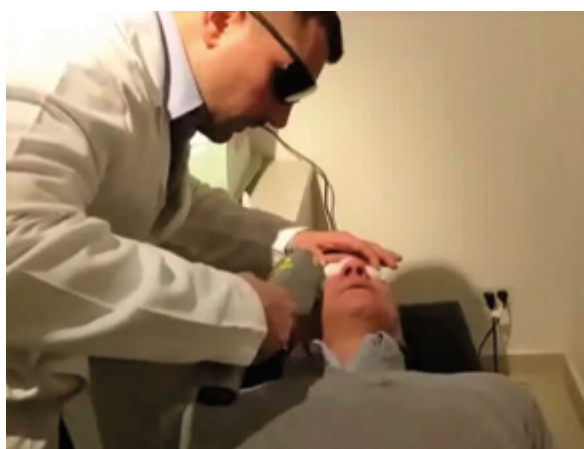

Figura 35. Realización de luz pulsada en paciente con DGM.

2. Nichols KK, Foulks GN, Bron AJ *et al.* The International Workshop on Meibomian Gland Dysfunction: executive summary. *Invest Ophthalmol Vis Sci* 2011; 52: 1922-1929.
3. American Academy of Ophthalmology. *External disease and cornea*. San Francisco: AAO, 2017. (Basic and clinical science course, 2017-2018; 8).
4. McCulley JP. Meibomitis. En: Kaufman HE, *et al* (eds.). *The cornea*. New York: Churchill Livingstone, 1988, p. 125.
5. Schaumberg DA, Nichols JJ, Papas EB *et al.* The International Workshop on Meibomian Gland Dysfunction: report of the subcommittee on the epidemiology of, and associated risk factors for, MGD. *Invest Ophthalmol Vis Sci* 2011; 52: 1994-2005.
6. Yeotikar NS, Zhu H, Markoulli M *et al.* Functional and morphologic changes of meibomian glands in an asymptomatic adult population. *Invest Ophthalmol Vis Sci* 2016; 57: 3996-4007.
7. Schein OD, Munoz B, Tielsch JM *et al.* Prevalence of dry eye among the elderly. *Am J Ophthalmol* 1997; 124: 723-728.
8. McCarty CA, Bansal AK, Livingston PM *et al.* The epidemiology of dry eye in Melbourne, Australia. *Ophthalmology* 1998; 105: 1114-1119.
9. Browning DJ, Proia AD. Ocular rosacea. *Surv Ophthalmol* 1986; 31: 145-158.
10. Dougherty JM, McCulley JP. Comparative bacteriology of chronic blepharitis. *Br J Ophthalmol* 1984; 68: 524-528.
11. Gao YY, Di Pascuale MA, Li W *et al.* High prevalence of Demodex in eyelashes with cylindrical dandruff. *Invest Ophthalmol Vis Sci* 2005; 46: 3089-3094.
12. Lacey N, Kavanagh K, Tseng SCG. Under the lash: Demodex mites in human diseases. *Biochem (Lond)* 2009; 31: 2-6.
13. Akdeniz S, Bahceci M, Tuzcu A K *et al.* Is Demodex folliculorum larger in diabetic patients? *J Eur Acad Dermatol Venereol* 2002; 16: 539-541.
14. Erbagci Z, Erbagci I, Erkiliç S. High incidence of demodicidosis in eyelid basal cell carcinomas. *Int J Dermatol* 2003; 42: 567-571.
15. Karıncaoglu Y, Bayram N, Aycan O, Esrefoglu M. The clinical importance of Demodex folliculorum presenting with nonspecific facial signs and symptoms. *J Dermatol* 2004; 31: 618-626.
16. Bevins CL, Liu FT. Rosacea: skin innate immunity gone away? *Nat Med* 2007; 13: 904-906.
17. Gao YY, Di Pascuale MA, Elizondo A, Tseng SCG. Clinical treatment of ocular demodocosis by lid scrub with tea tree oil. *Cornea* 2007; 26: 136-143.
18. Lacey N, Delaney S, Kavanagh K, Powel FC. Mite-related bacterial antigens stimulate inflammatory cells in rosacea. *Br J Dermatol* 2007; 157: 474-481.
19. Li J, O'Reilly N, Sheha H *et al.* Correlation between ocular Demodex infestation and serum immunoreactivity to bacillus proteins in patients with facial rosacea. *Ophthalmology* 2010; 117: 870-877.
20. Koo H, Kim TH, Kim KW *et al.* Ocular surface discomfort and Demodex: effect of tea tree oil eyelid scrub in Demodex blepharitis. *J Korean Med Sci* 2012; 27: 1574-1579.
21. Thygeson P, Kimura SJ. Chronic conjunctivitis. *Trans Am Acad Ophthalmol Otolaryngol* 1963; 67: 494-517.
22. Valenton MJ, Okumoto M. Toxin-producing strains of Staphylococcus epidermidis (albus): isolates from patients with staphylococcal blepharoconjunctivitis. *Arch Ophthalmol* 1973; 89: 186-189.
23. Seal D, Ficker L, Ramakrishnan M, Wright P. Role of staphylococcal toxin production in blepharitis. *Ophthalmology* 1990; 97: 1684-1688.
24. Bowman RW, Dougherty JM, McCulley JP. Chronic blepharitis and dry eyes. *Int Ophthalmol Clin* 1987; 27: 27-35.
25. Aderem A, Ulevitch RJ. Toll-like receptors in the induction of the innate immune response. *Nature* 2000; 406: 782-787.
26. Song PI, Abraham TA, Park Y *et al.* The expression of functional LPS receptor proteins CD14 and toll-like receptor 4 in human corneal cells. *Invest Ophthalmol Vis Sci* 2001; 42: 2867-2877.
27. Lemp MA, Mahmood MA, Weiler HH. Association of rosacea and keratoconjunctivitis sicca. *Arch Ophthalmol* 1984; 102: 556-557.

28. Craig JP, Nelson JD, Azar DT. TFOS DEWS II report executive summary. *Ocul Surf* 2017; 15: 802-812.
29. Stern ME, Beuerman RW, Fox RI *et al.* The pathology of dry eye: the interaction between the ocular surface and lacrimal glands. *Cornea* 1998; 17: 584-589.
30. Mathers WD. Ocular evaporation in meibomian gland dysfunction and dry eye. *Ophthalmology* 1993; 100: 347-351.
31. Jenkins MS, Brown SI, Lempert SL, Weinberg RJ. Ocular rosacea. *Am J Ophthalmol* 1979; 88: 618-622.
32. Akpek EK, Merchant A, Pinar V, Foster CS. Ocular rosacea: patient characteristics and follow-up. *Ophthalmology* 1997; 104: 1863-1867.
33. Deeks ED. Ivermectin: a review in rosacea. *Am J Clin Dermatol* 2015; 16: 447-452.
34. 3. American Academy of Ophthalmology. *External disease and cornea*. San Francisco: AAO, 2017. (Basic and clinical science course, 2017-2018; 8), p. 69-70.
35. Berg M, Lidén S. An epidemiological study of rosacea. *Acta Derm Venereol* 1989; 69: 419-423.
36. Chalmers DA. Rosacea: recognition and management for the primary care provider. *Nurse Pract* 1997; 22: 18, 23-18, 30.
37. Bozkurt B, Irkeç MT, Atakan N *et al.* Lacrimal function and ocular complications in patients treated with systemic isotretinoin. *Eur J Ophthalmol* 2002; 12: 173-176.
38. Martin NF, Rubinfeld RS, Malley JD, Manzitti V. Giant papillary conjunctivitis and meibomian gland dysfunction blepharitis. *CLAO J* 1992; 18: 165-169.
39. Viswalingam M, Rauz S, Morlet N, Dart JKG. Blepharokeratoconjunctivitis in children: diagnosis and treatment. *Br J Ophthalmol* 2005; 89: 400-403.
40. Hammersmith KM, Cohen EJ, Blake TD *et al.* Blepharokeratoconjunctivitis in children. *Arch Ophthalmol* 2005; 123: 1667-1670.
41. Daniel MC, O'Gallagher M, Hingorani M *et al.* Challenges in the management of pediatric blepharokeratoconjunctivitis ocular rosacea. *Expert Rev Ophthalmol* 2016; 11: 299-309.
42. DEWS. The definition and classification of dry eye disease: report of the Definition and Classification Subcommittee of the International Dry Eye WorkShop. *Ocul Surf* 2007; 5: 75-92.
43. Kheirkhah A, Blanco G, Casas V, Tseng SCG. Fluorescein dye improves microscopic evaluation and counting of Demodex in blepharitis with cylindrical dandruff. *Cornea* 2007; 26: 697-700.
44. Gilberg S, Tse D. Malignant eyelid tumors. *Ophthalmol Clin North Am* 1992; 5: 261-285.
45. Preferred Practice Patterns Committee. *Conjunctivitis*. San Francisco: American Academy of Ophthalmology, 2018. (Preferred practice pattern).
46. Arita R, Itoh K, Inoue K, Amano S. Noncontact infrared meibography to document age related changes of the meibomian glands in a normal population. *Ophthalmology* 2008; 115: 911-915.
47. Matsumoto Y, Sato EA, Ibrahim OMA *et al.* The application of in vivo laser confocal microscopy to the diagnosis and evaluation of meibomian gland dysfunction. *Mol Vis* 2008; 14: 1263-1271.
48. Matsumoto Y, Shigeno Y, Sato EA *et al.* The evaluation of the treatment response in obstructive meibomian gland disease by in vivo laser confocal microscopy. *Graefes Arch Clin Exp Ophthalmol* 2009; 247: 821-829.
49. Nichols JJ, Nichols KK, Puent B *et al.* Evaluation of tear film interference patterns and measures of tear break-up time. *Optom Vis Sci* 2002; 79: 363-369.
50. Khanal S, Tomlinson A, McFadyen A *et al.* Dry eye diagnosis. *Invest Ophthalmol Vis Sci* 2008; 49: 1407-1414.
51. Lemp MA, Bron AJ, Baudouin C *et al.* Tear osmolarity in the diagnosis and management of dry eye disease. *Am J Ophthalmol* 2011; 151: 792-798.
52. Key JE. A comparative study of eyelid cleaning regimens in chronic blepharitis. *CLAO J* 1996; 22: 209-212.
53. Modi S, Harting M, Rosen T. Azithromycin as an alternative rosacea therapy when tetracyclines prove problematic. *J Drugs Dermatol* 2008; 7: 898-899.
54. Akhyani M, Ehsani AH, Ghiasi M, Jafari AK. Comparison of efficacy of azithromycin vs. doxycycline in the treatment of rosacea: a randomi-

- zed open clinical trial. *Int J Dermatol* 2008; 47: 284-288.
55. Perry HD, Doshi-Carnevale S, Donnenfeld ED *et al.* Efficacy of commercially available topical cyclosporine A 0.05% in the treatment of meibomian gland dysfunction. *Cornea* 2006; 25: 171-175.
56. Kheirkhah A, Casas V, Li W *et al.* Corneal manifestations of ocular Demodex infestation. *Am J Ophthalmol* 2007; 143: 743-749.
57. Gao YY, Di Pascuale MA, Li W *et al.* In vitro and in vivo killing of ocular Demodex by tea tree oil. *Br J Ophthalmol* 2005; 89: 1468-1473.
58. Holzchuh FG, Hida RY, Moscovici BK, *et al.* Clinical treatment of ocular Demodex folliculorum by systemic ivermectin. *Am J Ophthalmol* 2011; 151: 1030-1034.
59. Maskin SL. Intraductal meibomian gland probing relieves symptoms of obstructive meibomian gland dysfunction. *Cornea* 2010; 29: 1145-1152.
60. Murphy O, O'Dwyer V, Lloyd-McKernan A. The efficacy of tea tree face wash, 1, 2-Octanediol and microblepharoxfoliation in treating Demodex folliculorum blepharitis. *Cont Lens Anterior Eye* 2018; 41: 77-82.
61. Pult H, Nichols JJ. A review of meibography. *Optom Vis Sci* 2012; 89:E760-E769.
62. Maher TN. The use of tea tree oil in treating blepharitis and meibomian gland dysfunction. *Oman J Ophthalmol* 2018; 11: 11-15.
63. Gao YY, Di Pascuale MA, Elizondo A, Tseng SCG. Clinical treatment of ocular demodocosis by lid scrub with tea tree oil. *Cornea* 2007; 26: 136-143.
64. Jones L, Downie LE, Korb D *et al.* TFOS DEWS II management and therapy report. *Ocul Surf* 2017; 15: 575-628.
65. Foulks GN, Borchman D, Yappert MC. Comparative effectiveness of azithromycin and doxycycline in therapy of meibomian gland dysfunction. *Invest Ophthalmol Vis Sci* 2011; 52: 3816.
66. Cutolo CA, Barabino S, Bonzano C, Traverso CE. The use of topical corticosteroids for treatment of dry eye syndrome. *Ocul Immunol Inflamm* 2019; 27: 266-275.
67. Oleňik A, Jiménez-Alfaro I, Alejandre-Alba N, Mahillo-Fernández I. A randomized, doublemasked study to evaluate the effect of omega-3 fatty acids supplementation in meibomian gland dysfunction. *Clin Interv Aging* 2013; 8: 1133-1138.
68. Forstinger C, Kittler H, Binder M. Treatment of rosacea-like demodicidosis with oral ivermectin and topical permethrin cream. *J Am Acad Dermatol* 1999; 41: 775-777.
69. Greiner JV. A single LipiFlow® thermal pulsation system treatment improves meibomian gland function and reduces dry eye symptoms for 9 months. *Curr Eye Res* 2012; 37: 272-278.
70. Toyos R, McGill W, Briscoe D. Intense pulsed light treatment for dry eye disease due to meibomian gland dysfunction: a 3-year retrospective study. *Photomed Laser Surg* 2015; 33: 41-46.
71. Knop E, Knop N, Zhivov A *et al.* The lid wiper and muco-cutaneous junction anatomy of the human eyelid margins: an in vivo confocal and histological study. *J Anat* 2001; 218: 449-461.
72. Bron AJ, Benjamin L, Snibson GR. Meibomian gland disease: classification and grading of lid changes. *Eye* 1991; 5: 395-411.
73. Tauber J, Owen J, Bloomenstein M *et al.* Comparison of the iLUX and the LipiFlow for the treatment of meibomian gland dysfunction and symptoms: a randomized clinical trial. *Clin Ophthalmol* 2020; 14: 405-418.



# CONJUNTIVOCHÁLASIS

Soledad María Valeiras y Fernando Mayorga Argañaraz

## Introducción

La conjuntivochálasis es una afección de la superficie ocular que se define por la presencia de conjuntiva bulbar redundante, suelta y no edematosa. Se ubica con mayor frecuencia entre el globo ocular y el párpado inferior, pero no siempre se limita a la conjuntiva bulbar inferior; se puede encontrar en la superior e incluso dentro de los 360 grados de la conjuntiva bulbar<sup>1</sup>. Es más frecuente en los ancianos, en el sexo femenino y suele ser bilateral<sup>2</sup>.

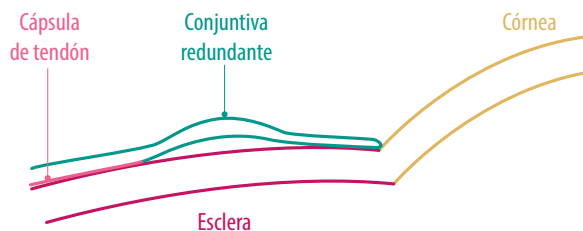
La laxitud de la conjuntiva fue evidenciada por primera vez por Middlemore en 1835<sup>3</sup>, mientras que Elschnig describió esta condición en 1908 como “conjuntiva suelta no edematosa”<sup>4</sup>, pero fue Hughes quien en 1942 introdujo el término “conjuntivochálasis”<sup>5</sup>.

## Etiopatogenia

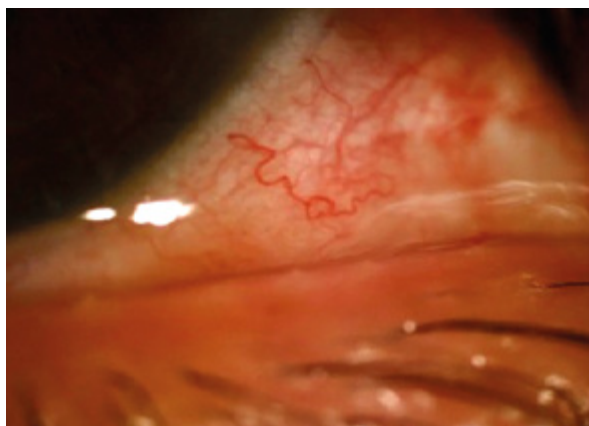
Se han publicado varias teorías sobre la etiología de la conjuntivochálasis<sup>4-7</sup>. Existe una asociación bien documentada en la literatura entre la conjuntivochálasis y el envejecimiento, al aumentar su prevalencia con los años<sup>8-10</sup>. Estudios epidemiológicos de China, Japón y Turquía estiman que la conjuntivochálasis afecta entre un 44% y un 98% de la población mayor de 60 años<sup>9-11</sup>. Otras condiciones asociadas a la conjuntivochálasis incluyen cirugía ocular previa, anestesia subtenoniana y alteraciones palpebrales, como ser blefaritis anterior y disfunción de las glándulas de Meibomio<sup>1-2</sup>. Las lentes de contacto (gas permeable más que blandas), la hipermetropía y la longitud axial corta también se encontraron como factores de riesgo<sup>11-13</sup>. Se evaluó si

existía relación entre la pingüecula y la prevalencia y gravedad de la conjuntivochálasis y en una gran serie consecutiva de 1061 pacientes se descartó esta asociación<sup>14</sup>. La enfermedad tiroidea autoinmune<sup>15</sup>, la queratoconjuntivitis límbica superior<sup>16</sup> y la enfermedad de Ehler Danlos<sup>17</sup> se han reportado como asociadas con la conjuntivochálasis pero son necesarios más estudios para confirmar estas relaciones.

El mecanismo exacto de conjuntivochálasis aún no se conoce. Se han informado teorías mecánicas e inflamatorias. Inicialmente se sugirió un proceso senil relacionado con la laxitud conjuntival: una disolución gradual de la cápsula de Tenon conduce a una pérdida de adhesión entre la conjuntiva y la esclera subyacente que se combina con un adelgazamiento y estiramiento conjuntival relacionado con la edad, causando la conjuntivochálasis (fig. 1)<sup>1, 5</sup>. También se sugirió que los movimientos oculares son una posible causa de conjuntivochálasis, ya que



**Figura 1.** Esquema que explica la etiopatogenia de la conjuntivochálasis asociada a la edad. La disolución de la cápsula de Tenon genera pérdida de adhesión entre la conjuntiva bulbar adelgazada y estirada y la esclera subyacente.



**Figura 2.** Biomicroscopía que evidencia un pliegue conjuntival redundante entre el globo ocular y el párpado inferior (conjuntivochalasis grado 1 de LIPCOF).

**Cuadro 1.** Sistema de clasificación LIPCOF de la conjuntivochalasis propuesto por Hoh et al.

Grado	Número de pliegues y la relación con la altura del menisco lagrimal
0	Sin pliegue persistente
1	Un solo pliegue pequeño
2	Más de dos pliegues, pero no más altos que el menisco lagrimal
3	Múltiples pliegues, más altos que el menisco lagrimal

se observó que las ducciones a menudo producían desplazamiento conjuntival y laxitud<sup>7</sup>. Frotar los ojos por irritación o alergia también puede contribuir a esta laxitud. Las anomalías en la posición del párpado también se sugirieron como una etiología subyacente<sup>1,5</sup>. Otra hipótesis es que la presión de los párpados puede conducir a un deterioro del drenaje linfático de la conjuntiva. Esto está respaldado por hallazgos de linfangiectasia y fragmentación de las fibras elásticas sin signos de inflamación en la histopatología<sup>18</sup>. Según los resultados histopatológicos de Watanabe y colaboradores, fuerzas mecánicas entre el párpado inferior y la conjuntiva afectan gradualmente el flujo linfático<sup>18</sup>. La obstrucción mecánica prolongada crónica del flujo linfático puede provocar dilatación linfática y conjuntivochalasis.

Además de estas teorías mecánicas, los estudios histopatológicos demuestran elastosis, inflamación crónica no granulomatosa, fragmentación de las fibras elásticas y pérdida de colágeno<sup>19-20</sup>. Zhang y colaboradores encontraron hiperplasia del epitelio conjuntival, disminución de las fibras elásticas e inflamación crónica en muestras de conjuntivochalasis<sup>20</sup>. Por su parte, los investigadores del grupo de Fodor encontraron que la inflamación juega un rol importante en la patogénesis de la conjuntivochalasis<sup>21</sup>. En su informe, los autores compararon la expresión del antígeno leucocitario humano (HLA-DR) en células epiteliales conjuntivales en diferentes grados de conjuntivochalasis. Encontraron un aumento significativo de la expresión de HLA-DR en pacientes con conjuntivochalasis severa; pero en casos leves y moderados, la expresión de HLA-DR fue similar a los controles. En otro estudio, Zhang y equipo descubrieron que algunas proteínas reguladoras de la apoptosis, proteínas relacionadas con la apoptosis y proteínas inflamatorias están en la lágrima de los pacientes con conjuntivochalasis pero no en los controles normales<sup>22</sup>.

## Diagnóstico

El diagnóstico de conjuntivochalasis se basa en el examen con lámpara de hendidura. Se categoriza de acuerdo con el sistema de clasificación LIPCOF (por sus siglas en inglés “*lid parallel conjunctival folds*”) propuesto por Hoh y colaboradores: grado 0, sin pliegue persistente; grado 1, un solo pliegue pequeño (fig. 2); grado 2, dos o más pliegues, pero no más altos que el menisco lagrimal; y grado 3, múltiples pliegues y más altos que el menisco lagrimal (cuadro 1)<sup>24</sup>.

## Clínica

Los oftalmólogos a menudo reciben en su práctica diaria pacientes con conjuntivochalasis, una de las enfermedades de la superficie ocular por lo general mal diagnosticadas.

**Cuadro 2.** Diagnóstico diferencial entre ojo seco por conjuntivochalasis y ojo seco acuodeficiente.

	Conjuntivochalasis	Ojo seco acuodeficiente
Momento del día en que los síntomas empeoran:	Por la mañana justo después de despertar.	A medida que avanza el día.
Posición de la mirada en que empeoran los síntomas:	Especialmente en la mirada hacia abajo.	En la mirada hacia arriba.
El aumento del parpadeo:	Empeora los síntomas.	Mejora los síntomas.
Patrón de tinción córneo-conjuntival:	En la zona de no exposición.	En la zona de exposición interpalpebral.

La dificultad para diagnosticarla reside en que los síntomas son inespecíficos y el inicio es insidioso. La conjuntivochalasis es generalmente asintomática; en pacientes sintomáticos, la presentación clínica puede incluir irritación, lagrimeo, visión borrosa y hemorragia subconjuntival a repetición.

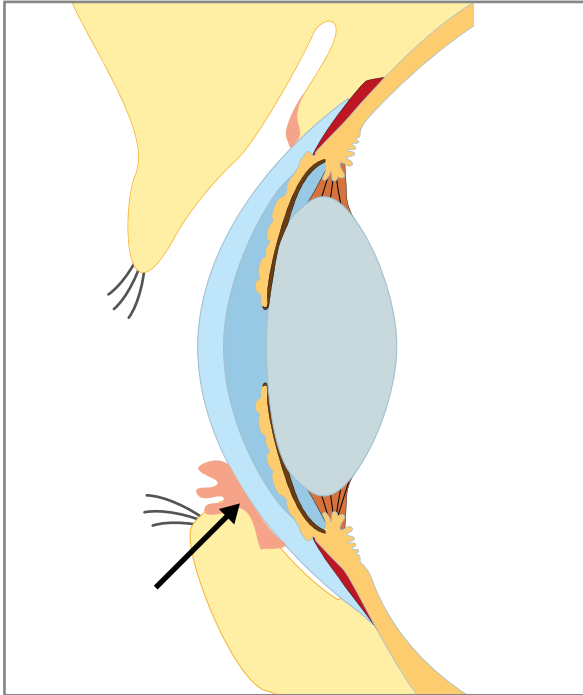
Los pliegues conjuntivales se encuentran a lo largo del margen inferior del párpado y pueden desestabilizar la película lagrimal y causar ojo seco.

Generalmente, estos síntomas los presentan los pacientes con grado leve de conjuntivochalasis. Es fácil el diagnóstico diferencial entre conjuntivochalasis y ojo seco acuodeficiente (cuadro 2). Los pacientes se quejan de sequedad, pero la sequedad en el ojo seco acuodeficiente tiende a empeorar a medida que avanza el día debido a la exposición progresiva. En cambio, los pacientes con conjuntivochalasis tienden a empeorar por la mañana justo después del despertar. Estos se quejan de sequedad, especialmente en la mirada hacia abajo. Esto es porque los pliegues se incrementan en la mirada hacia abajo. En cambio, los pacientes con ojo seco acuodeficiente se quejan de que la sequedad tiende a empeorar en la mirada hacia arriba porque la zona de exposición interpalpebral aumenta. El parpadeo frecuente provoca la propagación de la conjuntiva redundante y el empeoramiento de la conjuntivochalasis en la posición de las 6 en punto, lo que lleva a un agravamiento de la sequedad. En cambio, el aumento del parpadeo acorta el intervalo entre parpadeos, lo que estabiliza la película lagrimal y mejora los síntomas en el ojo seco acuodeficiente. Tanto el ojo seco acuodeficiente como la conjuntivochalasis desestabilizan

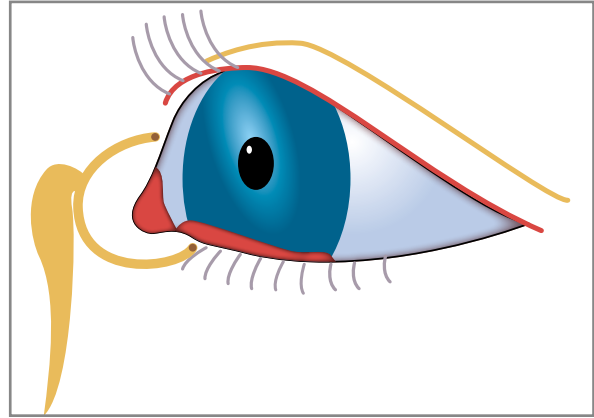
el film lagrimal y acortan el tiempo de ruptura de la lágrima. El patrón de tinción córneo-conjuntival con fluoresceína/verde de lisamina que generan se encuentra en la zona de exposición interpalpebral en el ojo seco acuodeficiente y en la zona de no exposición en la conjuntivochalasis.

En los pacientes con un grado moderado de conjuntivochalasis también puede desencadenarse lagrimeo. El exceso de conjuntiva desplaza mecánicamente el menisco lagrimal normal e impide el flujo a lo largo del margen palpebral inferior hacia el punto lagrimal inferior (fig. 3). En ocasiones, el exceso de conjuntiva es lo suficientemente grave como para obstruir mecánicamente el punto lagrimal inferior (fig. 4). La conjuntivochalasis también destruye el reservorio lagrimal normal en el fórnix. Limpiar mecánicamente las lágrimas a través de los párpados irrita la conjuntiva bulbar redundante, exacerbando aún más la inflamación conjuntival y perpetuando un círculo vicioso<sup>23</sup>.

En etapas avanzadas las quejas pueden incluir dolor intenso, hemorragia subconjuntival recurrente y visión borrosa. Tanto el dolor como la visión borrosa se agravan durante la mirada hacia abajo debido al aumento de los pliegues conjuntivales. La migración anterior de la unión mucocutánea puede ser otro hallazgo en pacientes con conjuntivochalasis. Esto probablemente es causado por un exceso de lágrimas acuosas debido a la obliteración del menisco lagrimal, lo que termina generando inflamación regional del margen del párpado que con frecuencia se confunde con blefaritis. El parpadeo provoca fricción sobre la conjuntiva suelta y conduce a hemorragia subconjuntival y también a queratoconjuntivitis límbica superior. Debido a



**Figura 3.** Esquema que evidencia cómo el exceso de conjuntiva bulbar entre el globo ocular y el párpado inferior desplaza mecánicamente el menisco lagrimal impidiendo su flujo hacia el punto lagrimal inferior.



**Figura 4.** Esquema que muestra el exceso de conjuntiva bulbar que obstruye mecánicamente el punto lagrimal inferior generando lagrimeo.

la mala fijación de la conjuntiva en la esclera, los vasos subconjuntivales son propensos a romperse al parpadear o frotar los ojos.

### Manejo de la conjuntivochálasis

Para la conjuntivochálasis asintomática no se requiere tratamiento.

En un paciente con irritación ocular y discomfort, lo primero es detectar la causa de los síntomas. Esto es crítico ya que una variedad de condiciones —cada una con distintos tratamientos— generan síntomas como ser: ojo seco, blefaritis anterior y posterior, síndrome del párpado laxo (*floppy eyelid syndrome*), entre otros. Una vez que se determina que la conjuntivochálasis es la causante de los síntomas del paciente, existen varias estrategias médicas o quirúrgicas para su tratamiento. La terapia médica se utiliza primero. Cuando el paciente no responde a ella, se considera el tratamiento quirúrgico.

### Manejo médico

El objetivo es lograr un alivio sintomático al mejorar la estabilidad del film lagrimal y la inflamación de la superficie ocular que se ven comúnmente en la conjuntivochálasis. Kiss y equipo trataron a un grupo de pacientes con lágrimas artificiales de glicerina más hialuronato de sodio 0,015% cuatro veces al día durante 3 meses<sup>26</sup>. Como resultado evidenciaron una mejora significativa en los síntomas de los pacientes y una reducción significativa en la escala LIPCOF, de un grado LIPCOF 3 a un grado LIPCOF 2 o menor. Se sabe que en la conjuntivochálasis de grado severo la expresión de HLA-DR está elevada. Así es posible que las lágrimas artificiales de glicerina + hialuronato de sodio 0,015% provoquen una disminución en la gravedad de la conjuntivochálasis al disminuir la expresión de HLA-DR. El manejo de la inflamación de la superficie ocular se realiza con corticoides tópicos. Prabhasawat y colaboradores demostraron que las gotas de metilprednisolona al 1% tópica, sin conservantes (era formulada en

su farmacia al diluir la preparación intravenosa de Solumedrol hasta conseguir metilprednisolona al 1%), instiladas tres veces por día por tres semanas resultaron en una mejoría objetiva del 80% y subjetiva del 83%<sup>27</sup>.

Debe tenerse en cuenta que la conjuntivochálasis muchas veces se acompaña de otras enfermedades de la superficie ocular como ojo seco acuodeficiente o disfunción de las glándulas de Meibomio. El manejo médico apropiado de estas condiciones es necesario para conseguir un alivio sintomático máximo y una función mejorada de la lágrima<sup>28</sup>. Además, las lentes de contacto terapéuticas también se han utilizado para desplazar los pliegues conjuntivales. Finalmente, en los raros casos en los que una conjuntivochálasis severa genera un lagofthalmos nocturno, los parches oculares pueden utilizarse como una medida temporal para la protección de la conjuntiva expuesta<sup>29</sup>.

### Manejo quirúrgico

La cirugía se reserva para los pacientes con conjuntivochálasis sintomática que no responden al tratamiento médico.

Los principales objetivos son reconstruir la superficie de la conjuntiva bulbar, reparar la función del menisco lagrimal y reducir los efectos mecánicos de la conjuntiva redundante. Aunque se han descrito varios enfoques quirúrgicos en la literatura, ningún procedimiento es el mejor para todas las situaciones. De todos los procedimientos quirúrgicos reportados, la cauterización conjuntival y la escisión quirúrgica son los que más comúnmente se realizan. Luego de la escisión quirúrgica de la conjuntiva redundante se puede realizar un cierre primario con suturas o con adhesivos tisulares o dejar que cierre por segunda. De forma alternativa, un injerto de tejido como la membrana amniótica, puede usarse para cubrir la esclera desnuda.

#### Cauterización conjuntival

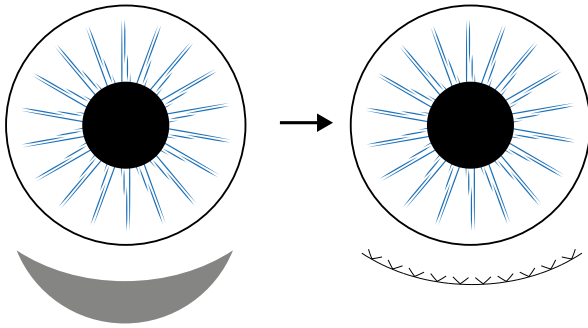
Procedimiento sencillo que produce la coagulación conjuntival, la contracción y en algunos

casos, la adhesión a la epiesclera subyacente<sup>30-33</sup>. Se realiza bajo anestesia local con anestesia tópica o inyección subconjuntival de lidocaína. Recordar el marcado del tejido conjuntival redundante previo a la infiltración anestésica, ya que es crucial para evitar hipo o hipercorrecciones. Luego se aplica cauterización con pinzas de coagulación sobre la conjuntiva redundante, generalmente 3-5 mm por debajo del limbo. Esto permite la contracción del tejido seguido de remodelación y posiblemente una adhesión más firme de la conjuntiva a los tejidos subyacentes. Se indican corticoides y antibióticos tópicos posquirúrgicos.

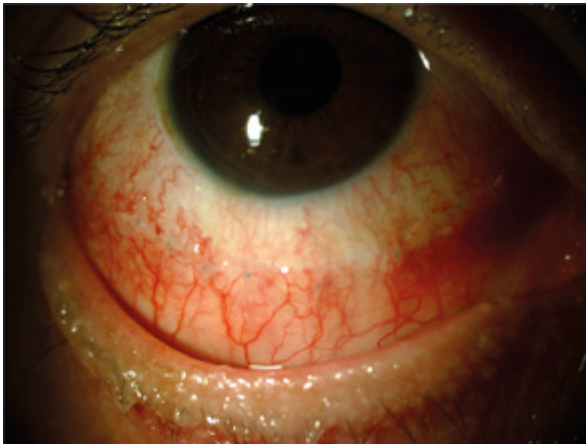
Varios grupos han descrito variaciones de esta técnica. Haefliger *et al.* usaron cauterización con bipolar para inducir de 10 a 20 quemaduras superficiales en la conjuntiva bulbar inferior<sup>30</sup>. En un trabajo de Gumus y equipo se tomó la conjuntiva redundante con una pinza curva y luego se realizó una cauterización lineal desde el canto lateral al canto medial aproximadamente 5 mm por debajo del limbo inferior con electrobisturí de punta fina a baja temperatura de cauterización<sup>31</sup>.

Los resultados de las distintas técnicas mencionadas muestran resultados mayormente exitosos, demostrando el control de los síntomas entre 84,6% y 100% de los pacientes. Las tasas de recurrencia se reportaron tan bajas como un 0%<sup>32-33</sup> y tan altas como un 100% en los casos de un tratamiento inicial incompleto<sup>30</sup>. Complicaciones postoperatorias autolimitadas, como sensación de cuerpo extraño, irritación leve, dolor, hiperemia conjuntival, quemosis y hemorragia subconjuntival se han reportado luego de la cauterización conjuntival<sup>31-33</sup>. Haefliger y colaboradores comunicaron casos de diplopía y simbléfaron debido a la excesiva cauterización que resultó en cicatrización de la cápsula de Tenon y/o contracción del fórnix inferior<sup>30</sup>.

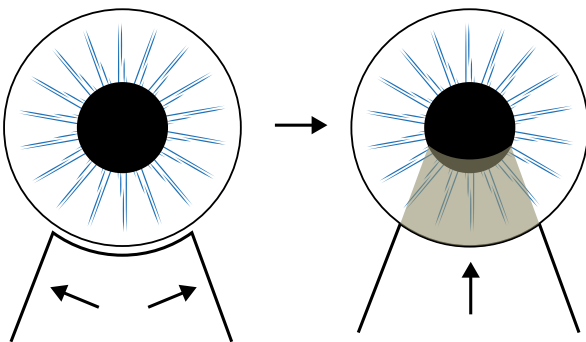
En resumen, la cauterización conjuntival es un procedimiento ambulatorio relativamente fácil de realizar, con un tiempo de curación corto, sin necesidad de instrumentos quirúrgicos especiales y un mínimo de molestias postoperatorias. No se necesitan suturas y por lo tanto se minimizan los



**Figura 5.** Esquema para graficar la técnica quirúrgica para el tratamiento de la conjuntivochalasis sintomática mediante la resección de conjuntiva bulbar redundante (en forma de semiluna) y el cierre primario con suturas reabsorbibles.



**Figura 6.** Biomicroscopía del postoperatorio de paciente operado de conjuntivochalasis al que se le realizó una escisión en forma de semiluna a 5 mm del limbo esclerocorneal inferior con cierre primario con puntos de vycriol 7-0.



**Figura 7.** Esquema de variante de la técnica quirúrgica para el tratamiento de la conjuntivochalasis con escisión conjuntival con cierre primario, que permite minimizar la retracción del fondo de saco inferior. Se hace peritomía limbar inferior con dos descargas radiales, resección del exceso de tejido conjuntival después de estirarlo hacia adelante y re aproximación del borde conjuntival cortado al limbo.

riesgos de absceso postoperatorio, formación de granuloma, formación de cicatrices significativas y restricción de la motilidad.

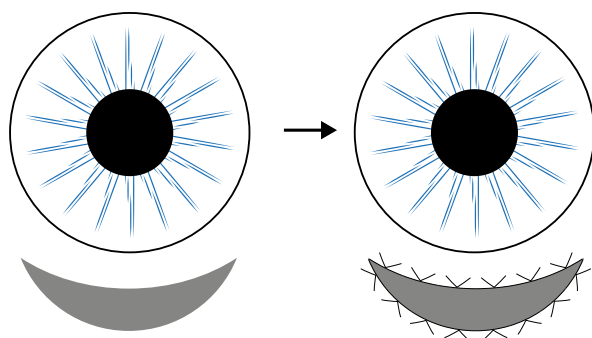
### Escisión quirúrgica con cierre conjuntival primario

La escisión conjuntival simple consiste en extirpar la conjuntiva redundante, ya sea en forma local en las áreas nasales y/o temporales o a lo largo de toda la superficie bulbar inferior y cerrar la conjuntiva sobre la esclera desnuda suturándola, usando adhesivos tisulares o dejando que cierre por segunda.

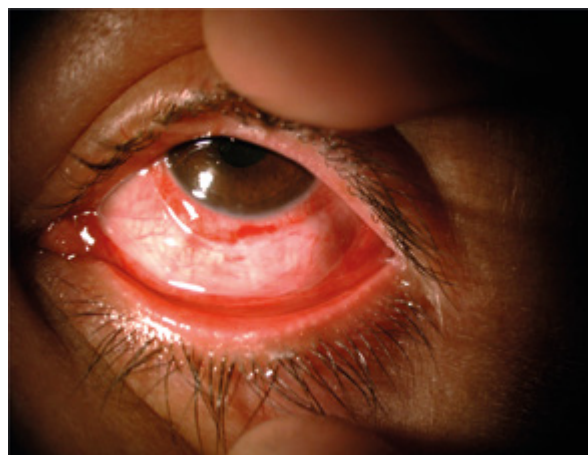Esta técnica la describió Braunschweig por primera vez en 1921<sup>7</sup>. Se realizó una escisión conjuntival en forma de semiluna (25 mm × 5-10 mm) 5 mm posterior al limbo y se utilizaron suturas absorbibles para el cierre (figs. 5 y 6). Serrano y Mora introdujeron una variación de la escisión conjuntival simple para minimizar la cicatrización, retracción del fórnix inferior y ectropión cicatricial<sup>34</sup>. Su técnica implica la peritomía limbar con dos incisiones relajantes radiales, resección del exceso de tejido conjuntival después de tirarlo hacia delante y re aproximación al limbo del borde conjuntival cortado (fig. 7). Las tasas de éxito informadas para la escisión conjuntival simple y cierre con sutura varían de 84.8% a 93.3%, con una mejora significativa en los síntomas y signos oculares y una tasa de recurrencia del 0%.

En el único estudio en el que el cierre fue por segunda, Petris y equipo resecaron un área elíptica (2-4 mm × 10-14 mm) de conjuntiva bulbar nasal inferior redundante<sup>35</sup>. Todos los pacientes tenían epífora preoperatorias significativa. En un promedio de 2.7 meses postoperatorios la epífora mejoró en el 80% de los pacientes. Sin embargo, se informó una alta tasa de recurrencia (24%).

El uso de adhesivos tisulares evita complicaciones asociadas a la utilización de suturas, minimiza las molestias postoperatorias y disminuye el tiempo de cirugía<sup>36</sup>. Brodbaker y colaboradores reportaron esta forma de cierre<sup>36</sup>. Los síntomas resolvieron al mes de la cirugía y no tuvieron recurrencias en seis meses de seguimiento. Aunque no se ha informado ninguna complicación relacionada con el uso de adhesivos tisulares en estos y muchos otros estudios,



**Figura 8.** Esquema de la técnica quirúrgica para tratamiento de la conjuntivochalasis mediante escisión de la conjuntiva redundante y trasplante de membrana amniótica. En este esquema se utilizaron suturas para fijar el injerto.



**Figura 9.** Postoperatorio de una cirugía de conjuntivochalasis con escisión de la conjuntiva redundante y trasplante de membrana amniótica, que en este caso fue fijada con adhesivos tisulares.

existe un riesgo teórico de infección por patógenos transmitidos por la sangre cuando se usan selladores de fibrina.

Una desventaja de la escisión quirúrgica con cierre conjuntival primario (en comparación con la cauterización) es la prolongada recuperación postquirúrgica. Si se utilizan suturas pueden estar asociadas con complicaciones como molestias postoperatorias, dolor, formación de abscesos, formación de granulomas y conjuntivitis papilar gigante. Además, el éxito de la técnica depende en la estimación del cirujano de la cantidad de conjuntiva que debería extirparse para un resultado óptimo. La resección excesiva conlleva el riesgo de complicaciones asociadas a la cicatrización de heridas, incluyendo cicatrices visibles, acortamiento del fondo de saco y motilidad ocular limitada. Por el contrario, resear menos de lo necesario puede no ser terapéutico ya que persisten los síntomas después de la operación. En un estudio se ha informado conjuntivochalasis residual postoperatoria en hasta el 34.8% de los ojos debido a la reconstrucción incompleta.

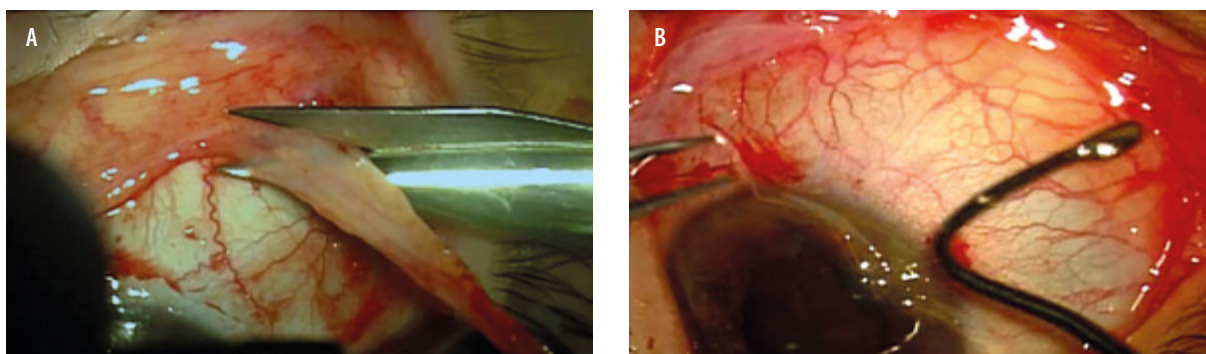
#### **Escisión quirúrgica con cierre conjuntival primario combinado con cauterización conjuntival**

Algunos grupos han emprendido un enfoque combinado de escisión quirúrgica y cauterización conjuntival. Qiu y colaboradores realizaron una esci-

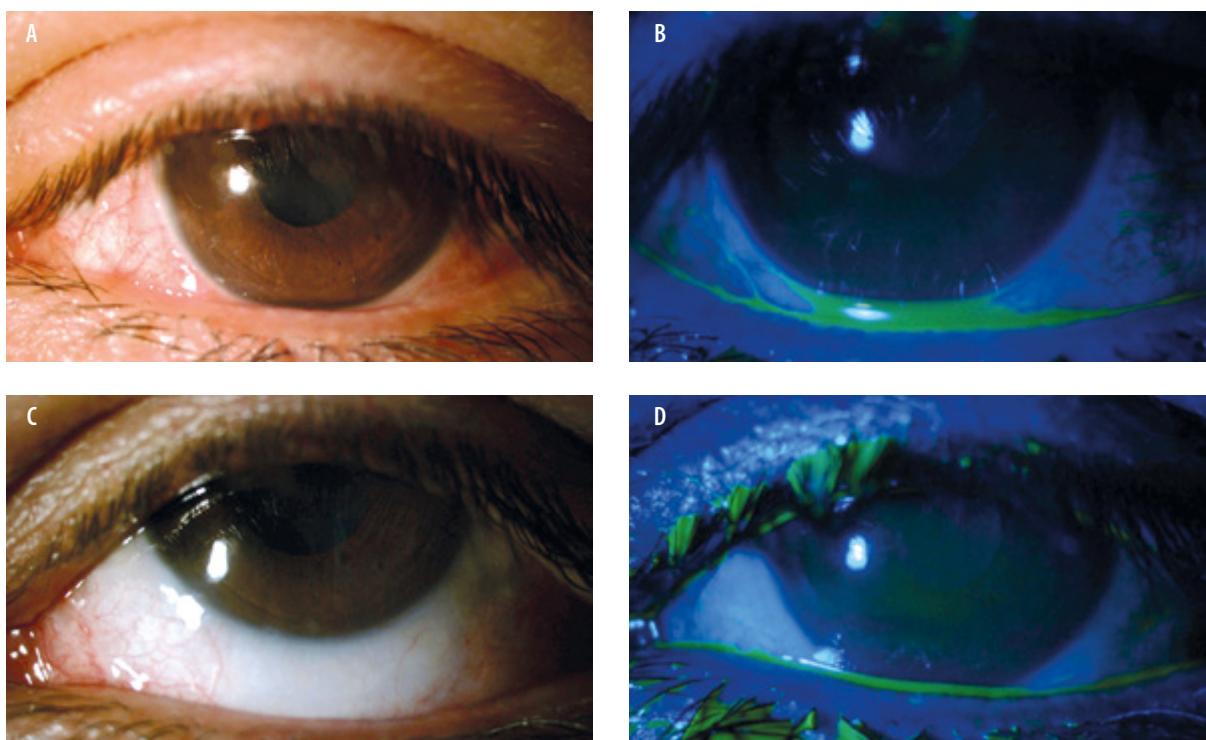
sión en forma de semiluna de la conjuntiva bulbar inferior redundante a 0,5 mm del limbo combinado con cauterización para lograr la adherencia conjuntival a la epiesclera subyacente en 36 pacientes con conjuntivochalasis temporal y ojo seco<sup>37</sup>. Algunas mejoras estadísticamente significativas se lograron durante un seguimiento medio de 3 meses. Wang *et al.* utilizaron semiperitomía conjuntival a lo largo de la parte inferior del limbo y entre 12-18 puntos de cauterización suave en los tejidos subconjuntivales para inducir la adherencia de la conjuntiva a la epiesclera subyacente<sup>38</sup>. Después de la operación, el 92.86% de los ojos alcanzó un grado LIPCOF 0 de conjuntivochalasis a los tres meses de la cirugía.

#### **Escisión quirúrgica con trasplante de membrana amniótica**

Los injertos de membrana amniótica, suturados o adheridos con adhesivo tisular, se usan comúnmente para cubrir la esclera en los procedimientos de reconstrucción de la superficie ocular (figs. 8 a 11). La membrana amniótica facilita la epitelización y minimiza la cicatrización a través de sus propiedades antiinflamatorias y al suprimir los efectos cicatriciales del TGF- $\beta$  y el FGF<sup>39-42</sup>. En un estudio de Meller y colaboradores, los síntomas de conjuntivochalasis mejoraron significativamente en el 96,6% de los ojos con un seguimiento medio



**Figura 10.** Imágenes obtenidas durante el tratamiento quirúrgico de un paciente con conjuntivochalasis. Se realizó escisión de la conjuntiva redundante (A) y trasplante de membrana amniótica que se fijó con adhesivos tisulares (B).



**Figura 11.** Iconografías obtenidas pre y postratamiento quirúrgico de conjuntivochalasis en un paciente que consultaba por epífora. Obsérvese la imagen biomicroscópica que evidencia la conjuntivochalasis (A) y en la tinción con fluoresceína, el bloqueo del menisco lagrimal (B). Luego de la escisión quirúrgica de la conjuntiva redundante y trasplante de membrana amniótica podemos observar la ausencia del pliegues redundantes de conjuntiva (C) y el desbloqueo del menisco lagrimal en la tinción con fluoresceína (D).

de  $6,9 \pm 4,3$  meses<sup>39</sup>. Los doce pacientes con epífora asociada a la conjuntivochalasis, operados por Georgiadis *et al.* con membrana amniótica, resolvieron el cuadro<sup>42</sup>. El uso de suturas para fijar la membrana amniótica puede estar asociado a complicaciones como inflamación focal conjuntival, formación de cicatrices y granulomas. El uso de adhesivos tisulares en lugar de suturas disminuye

el tiempo quirúrgico y el discomfort postoperatorio y elimina las complicaciones asociadas con las suturas.

## Referencias

1. Hughes WL. Conjunctivochalasis. *Am J Ophthalmol* 1942; 25: 48-51.



2. Mimura T, Yamagami S, Usui T *et al.* Changes of conjunctivochalasis with age in a hospital-based study. *Am J Ophthalmol* 2009; 147: 171–177.
3. Middlemore R. *A treatise on the diseases of the eye and its appendages*. London: Longman, Rees, Orme, Brown, Green and Longman, 1835. 2 v.
4. Elschnig A. Beitrag zur Aethiologie und Therapie der chronischen Konjunktivitis [Contribution to the ethiology and therapy of chronic conjunctivitis]. *Deuts Med Wochenschr* 1908; 26: 1133-1135.
5. Meller D, Tseng SC. Conjunctivochalasis: literature review and possible pathophysiology. *Surv Ophthalmol* 1998; 43: 225-232.
6. Duke Elder S. Conjunctival hyperplasia. En: *System of ophthalmology*. London: Kimpton, 1974, v. 13.
7. Braunschweig P. Ueber Faltenbildung der Conjunctiva bulbi [On the development of pleats of the bulbar conjunctiva]. *Klin Monatsbl Augenheilkd* 1921; 66: 123-124.
8. Gumus K, Pflugfelder SC. Increasing prevalence and severity of conjunctivochalasis with aging detected by anterior segment optical coherence tomography. *Am J Ophthalmol* 2013; 155: 238-242.
9. Mimura T, Yamagami S, Usui T *et al.* Changes of conjunctivochalasis with age in a hospital-based study. *Am J Ophthalmol* 2009; 147:171–177.
10. Zhang X, Li Q, Zou H *et al.* Assessing the severity of conjunctivochalasis in a senile population: a community-based epidemiology study in Shanghai, China. *BMC Public Health* 2011; 11: 198.
11. Balci O. Clinical characteristics of patients with conjunctivochalasis. *Clin Ophthalmol* 2014; 8: 1655-1660.
12. Mimura T, Usui T, Yamamoto H *et al.* Conjunctivochalasis and contact lenses. *Am J Ophthalmol* 2009; 148: 20-25.
13. Mimura T, Usui T, Yamagami S *et al.* Relationship between conjunctivochalasis and refractive error. *Eye Contact Lens* 2011; 37: 71-78.
14. Mimura T, Yamagami S, Kamei Y *et al.* Influence of axial length on conjunctivochalasis. *Cornea* 2013; 32: 1126-1130.
15. Mimura T, Mori M, Obata H *et al.* Conjunctivochalasis: associations with pinguecula in a hospital-based study. *Acta Ophthalmol* 2012; 90: 773-782.
16. Almeida SF, Sousa LB de, Vieira LA *et al.* Clinicocytologic study of conjunctivochalasis and its relation to thyroid autoimmune diseases: prospective cohort study. *Cornea* 2006; 25: 789-793.
17. Yokoi N, Komuro A, Maruyama K *et al.* New surgical treatment for superior limbic keratoconjunctivitis and its association with conjunctivochalasis. *Am J Ophthalmol* 2003; 135: 303-308.
18. Whitaker JK, Alexander P, Chau DY, Tint NL. Severe conjunctivochalasis in association with classic type Ehlers-Danlos syndrome. *BMC Ophthalmol* 2012; 12: 47.
19. Watanabe A, Yokoi N, Kinoshita S *et al.* Clinicopathologic study of conjunctivochalasis. *Cornea* 2004; 23: 294-298.
20. Meller D, Li DQ, Tseng SC. Regulation of collagenase, stromelysin, and gelatinase B in human conjunctival and conjunctivochalasis fibroblasts by interleukin-1beta and tumor necrosis factor-alpha. *Invest Ophthalmol Vis Sci* 2000; 41: 2922-2929.
21. Zhang XR, Cai RX, Wang BH *et al.* [The analysis of histopathology of conjunctivochalasis]. *Zhonghua Yan Ke Za Zhi* 2004; 40: 37-39. En chino.
22. Fodor E, Barabino S, Montaldo E *et al.* Quantitative evaluation of ocular surface inflammation in patients with different grade of conjunctivochalasis. *Curr Eye Res* 2010; 35: 665-669.
23. Zhang XR, Xiang MH, Wu QQ *et al.* [The tear proteomics analysis of conjunctivochalasis]. *Zhonghua Yan Ke Za Zhi* 2009; 45: 135-140. En chino.
24. Tse DT, Erickson BP, Tse BC. The BLICK mnemonic for clinical-anatomical assessment of patients with epiphora. *Ophthalmic Plast Reconstr Surg* 2014; 30: 450-458.
25. Höh H, Schirra F, Kienecker C, Ruprecht KW. Lidparallele konjunktivale Falten (LIPCOF) sind ein sicheres diagnostisches Zeichen des trockenen Auges [Lid-parallel conjunctival folds are a sure diagnostic sign of dry eye]. *Ophthalmologe* 1995; 92: 802-808.

26. Kiss HJ, Németh J. Isotonic glycerol and sodium hyaluronate containing artificial tear decreases conjunctivochalasis after one and three months: a self-controlled, unmasked study. *PLoS One* 2015; 10: e0132656.
27. Prabhasawat P, Tseng SCG. Frequent association of delayed tear clearance in ocular irritation. *Br J Ophthalmol* 1998; 82: 666-675.
28. Tseng SCG. A practical treatment algorithm for managing ocular surface and tear disorders. *Cornea* 2011; 30: S8-S14.
29. Murube J. Characteristics and etiology of conjunctivochalasis: historical perspective. *Ocul Surf* 2005; 3: 7-14.
30. Haefliger IO, Vysniauskiene I, Figueiredo AR, Piffaretti JM. Superficial conjunctiva cauterization to reduce moderate conjunctivochalasis. *Klin Monbl Augenheilkd* 2007; 224: 237-9.
31. Gumus K, Crockett CH, Pflugfelder SC. Anterior segment optical coherence tomography: a diagnostic instrument for conjunctivochalasis. *Am J Ophthalmol* 2010; 150: 798-806.
32. Kashima T, Akiyama H, Miura F, Kishi S. Improved subjective symptoms of conjunctivochalasis using bipolar diathermy method for conjunctival shrinkage. *Clin Ophthalmol* 2011; 5: 1391-1396.
33. Nakasato S, Uemoto R, Mizuki N. Thermocautery for inferior conjunctivochalasis. *Cornea* 2012; 31: 514-519.
34. Serrano F, Mora LM. Conjunctivochalasis: a surgical technique. *Ophthalmic Surg* 1989; 20: 883-884.
35. Petris CK, Holds JB. Medial conjunctival resection for tearing associated with conjunctivochalasis. *Ophthalmic Plast Reconstr Surg* 2013; 29: 304-307.
36. Brodbaker E, Bahar I, Slomovic AR. Novel use of fibrin glue in the treatment of conjunctivochalasis. *Cornea* 2008; 27: 950-952.
37. Qiu W, Zhang M, Xu T *et al*. Evaluation of the effects of conjunctivochalasis excision on tear stability and contrast sensitivity. *Sci Rep* 2016; 6: 37570.
38. Wang S, Ke M, Cai X *et al*. An improved surgical method to correct conjunctivochalasis: conjunctival semiperitomy based on corneal limbus with subconjunctival cauterization. *Can J Ophthalmol* 2012; 47: 418-422.
39. Meller D, Maskin SL, Pires RT, Tseng SC. Amniotic membrane transplantation for symptomatic conjunctivochalasis refractory to medical treatments. *Cornea* 2000; 19: 796-803.
40. Georgiadis NS, Terzidou CD. Epiphora caused by conjunctivochalasis: treatment with transplantation of preserved human amniotic membrane. *Cornea* 2001; 20: 619-621.
41. Tseng SC, Li DQ, Ma X. Suppression of transforming growth factor-beta isoforms, TGF-beta receptor type II, and myofibroblast differentiation in cultured human corneal and limbal fibroblasts by amniotic membrane matrix. *J Cell Physiol* 1999; 179: 325-335.
42. Prabhasawat P, Tseng SC. Impression cytology study of epithelial phenotype of ocular surface reconstructed by preserved human amniotic membrane. *Arch Ophthalmol* 1997; 115: 1360-1367.

# SÍNDROME DE ENMASCARAMIENTO DEL OJO ROJO

Benjamín Riesco y Josefina Herrera

El ojo rojo es uno de los motivos de consulta más frecuente en la práctica clínica del oftalmólogo general. Puede ser causado por múltiples patologías, desde inocuas hasta severas, y las más frecuentes son: conjuntivitis de distintas etiologías, blefaritis en sus diversas modalidades, secundario a cuerpo extraño, hemorragia subconjuntival, abrasión corneal, uveítis, entre otras<sup>1</sup>. Estas condiciones no se tratarán en este capítulo; sin embargo, existen cuadros menos comunes que producen enrojecimiento ocular que, dada su baja frecuencia, pueden pasarse por alto. El objetivo de este capítulo es conocer esas condiciones y saber identificarlas como parte del diagnóstico diferencial de ojo rojo. Así se estudiarán cuatro cuadros:

1. Síndrome de los párpados flácidos.
2. Ptosis de los párpados inferiores.
3. Alteraciones de la mecánica palpebral.
4. Síndrome de *mucus fishing*.

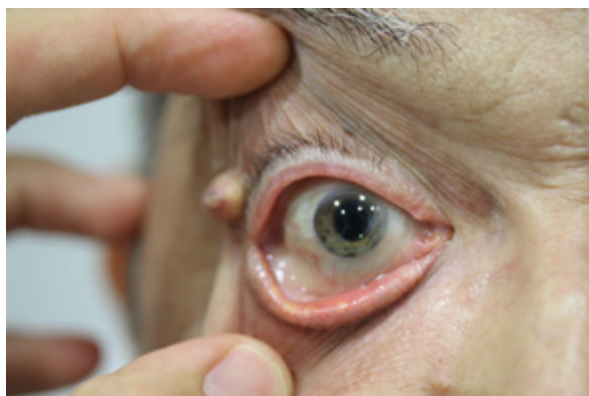## Síndrome de los párpados flácidos

Corresponde a un síndrome infrecuente pero que debe reconocerse en el diagnóstico diferencial de ojo rojo. Es más frecuente en hombres de edad media con sobrepeso y se caracteriza por párpados gomosos e hiperflexibles (figs. 1a y 1b)<sup>2-3</sup>. La etiología se mantiene incierta pero se han sugerido mecanismos fisiopatológicos. Un aumento de las enzimas degradadoras de elastina determina una pérdida de elasticidad e inestabilidad del andamio palpebral. Esto a su vez genera un párpado de consistencia gomosa que se evierte fácilmente al contacto con la almohada durante la noche. Ésta genera irritación mecánica de la conjuntiva. La mala aposición entre

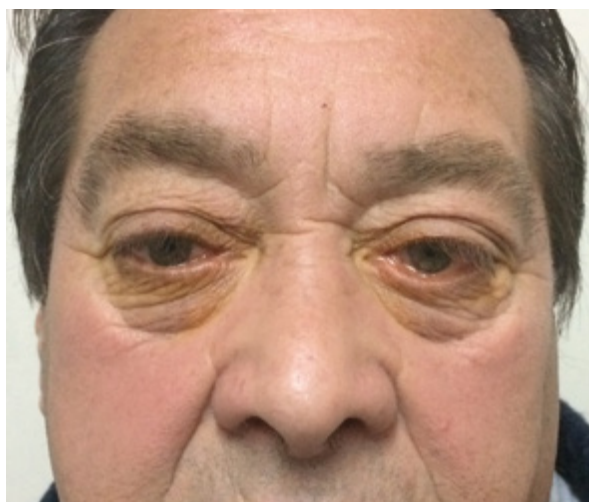el párpado hiperlaxo y el ojo resulta en una irritación mecánica de la conjuntiva<sup>2</sup>. La hiperlaxitud se explica por una sobreexposición de las enzimas degradadoras de elastina que, asociadas a los factores mecánicos anteriormente descritos, producen una inestabilidad del andamio palpebral. Se pueden hallar malposiciones palpebrales asociadas, como ptosis de párpados superiores y/o de los inferiores, ectropión de párpados inferiores y ptosis de pestañas de los cuatro párpados (fig. 1c)<sup>4</sup>.

Es importante mencionar que éste no es el único escenario donde se pueden encontrar párpados con estas características, sino que se ven también en: deformidades palpebrales congénitas, blefarochalasis, laxitud secundaria a manipulación habitual de los párpados, alteraciones de la mecánica palpebral como en la parálisis del séptimo nervio facial, alteraciones palpebrales postraumáticas, cambios involucionales del tarso y/o tendón cantal.

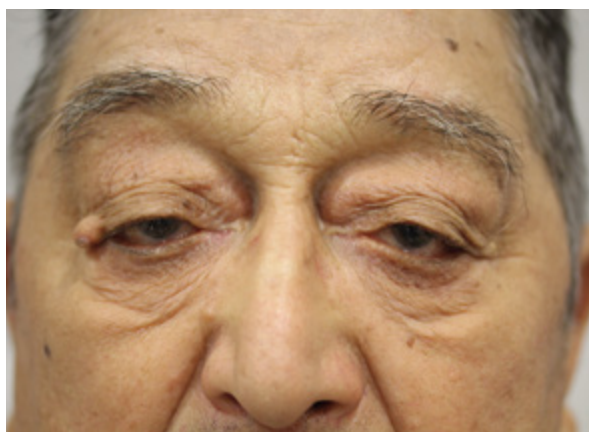
En una revisión de la literatura realizada el 2010 acerca del síndrome del párpado flácido, se estudiaron 338 casos reportados en distintos artículos, donde se encontró predominio en hombres (73%) de edad media (promedio de 51 años), obesos, con hiperlaxitud de párpados superiores e inferiores, asimétrica en su lateralidad —asociada a la preferencia del lado al dormir— con historia de frotamiento ocular regular, ptosis de pestañas y/o madarosis, con eversión espontánea de los párpados, conjuntivitis papilar crónica e inflamación de la superficie ocular con alteración del film lagrimal<sup>2</sup>. Se puede asociar a descarga ocular mucosa<sup>3</sup>, ojo rojo crónico, queratitis y/o úlcera corneal, con eversión fácil de los párpados al examen ocular<sup>4</sup>.



**Figura 1a.** Examen físico donde se observan párpados gomosos e hiperflexibles con eversión palpebral fácil.



**Figura 1b.** Aspecto general de los tejidos perioculares de síndrome de párpados flácidos.



**Figura 1c.** Mala posición de párpados superiores con ptosis de ambos párpados superiores, junto con una hiperlaxitud de ambos párpados inferiores en contexto de síndrome de párpados flácidos.

Se sugiere que la relación entre síndrome del párpado flácido y apnea obstructiva del sueño es un epifenómeno, es decir la apnea no ejercería una influencia directa con la flacidez palpebral<sup>2</sup>. Esta asociación es controvertida hasta el día de la entrega de este documento.

La asociación entre queratocono y síndrome del párpado flácido se describió en 1983 cuando se presentó el primer caso clínico que asociaba ambas patologías. Se ha visto correlación entre el ojo con mayor severidad y el lado de preferencia para dormir. En la revisión de la literatura nombrada anteriormente, de los 338 casos reportados el 6,8% de los pacientes con síndrome del párpado flácido tenían queratocono, sumamente superior a las prevalencias de la población general (0,6%). Otros hallazgos a nivel corneal son la queratopatía epitelial punctata, queratitis filamentosa, queratitis infecciosa, erosiones corneales recurrentes, meibomitis, y ojo seco<sup>2</sup>.

El diagnóstico es clínico, con signos palpebrales ya descritos junto a signos oculares de distinta relevancia.

El enfrentamiento de este síndrome para el oftalmólogo general es el manejo médico inicial con el objetivo de proteger los globos oculares: así, lubricantes oculares, protectores oculares al dormir<sup>5</sup>, baja de peso y recomendar una evaluación por un especialista en medicina<sup>3</sup>. La cirugía es el siguiente escalón terapéutico para lo que se sugiere derivar a un cirujano oculoplástico, ya que existen distintas técnicas quirúrgicas para mejorar la tensión horizontal palpebral y mejorar la estabilidad y posición de los párpados<sup>4</sup>. Los últimos avances en técnicas quirúrgicas están en investigación en el área del crosslinking de las fibras de colágeno 1 del tarso con riboflavina y luz UVA, con el propósito de disminuir la gomosidad y elasticidad<sup>6</sup>.

### **Ptosis de párpados inferiores**

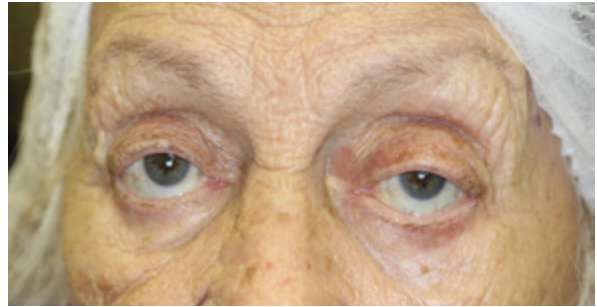
Los párpados tienen la función de proteger el globo ocular. El inferior se posiciona y sustenta gracias a sus estructuras anatómicas. El párpado se conforma por dos lamelas: la anterior y la posterior. La lamela anterior está formada por la piel y

el músculo orbicular. A su vez, la lamela posterior está formada por el tarso, los ligamentos cantales laterales y mediales, el septum orbitario y la fascia capsulopalpebral. En el ámbito de la oculoplástica la ptosis de los párpados inferiores se llama retracción de párpados inferiores; de este modo se referirá entonces en el resto de este texto<sup>7</sup>.

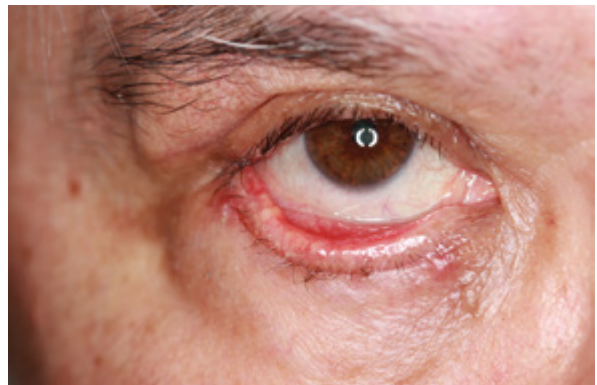
Existen causas primarias (involucionales) y secundarias (cicatriciales o paralíticas) de retracción de los párpados inferiores. Una de las más habituales es la involucional, producida por aumento en la laxitud horizontal y/o vertical en contexto senil (fig. 2a). Otra causa habitual es la secundaria a la cicatrización anómala tras una blefaroplastía inferior, sea ésta por acceso subciliar (a través de la piel, bajo la línea de las pestañas [fig. 2b]) o la transconjuntival (3 a 4 mm bajo el margen inferior del tarso del párpado inferior [fig. 2c]). Otras causas menos habituales son secundarias a cicatrices (tras resección de tumores o a traumas [fig. 2d]), secundaria a oftalmopatía asociada a tiroides (esto no sería una retracción palpebral propiamente tal, sino una pseudorretracción por exoftalmos [fig. 2e] o a parálisis facial con hipofunción muscular [fig. 2f]). Mucho menos frecuentes son secundarias a malformaciones palpebrales congénitas (fig. 2g) o a un vector negativo por una hipoplasia malar (fig. 2h)<sup>7-8</sup>.

El signo clínico más representativo para diagnosticar la retracción de párpados inferiores es la exposición escleral a las 6 horas o *scleral show* en término anglosajón. Los síntomas clínicos habituales son: ojo rojo con disconfort ocular, sensación de cuerpo extraño, epífora, fotofobia, irritación conjuntivocorneal con dolor y visión borrosa. Se debe objetivar la exposición escleral con una regla, siendo de especial relevancia la medición del reflejo margen 2 (fig. 2i), que mide en milímetros desde el reflejo pupilar hasta el margen palpebral inferior; y la exposición escleral propiamente tal, que mide desde el limbo corneal hasta el margen palpebral inferior<sup>7</sup>. En retracciones palpebrales paralíticas se puede medir el lagofthalmos también en milímetros (fig. 2j).

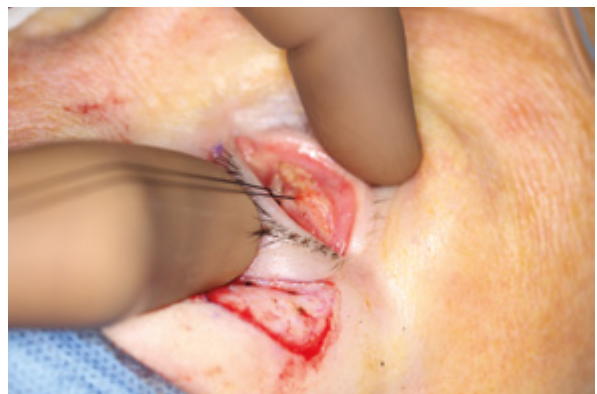El tratamiento inicial de una retracción de párpados inferiores dependerá de la etiología de la retrac-



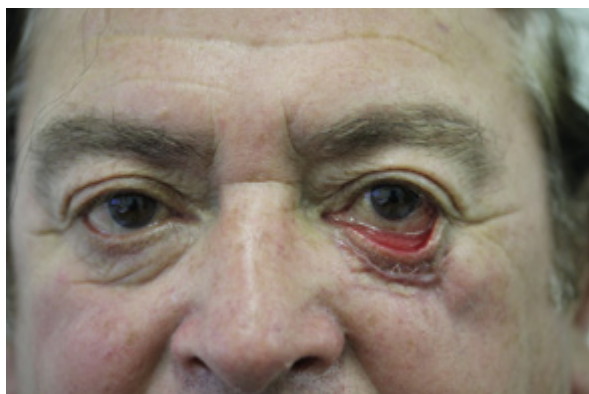**Figura 2a.** Aspecto general de los tejidos perioculares de una paciente con retracción de párpados inferiores, donde se ve una exposición escleral aumentada y un defecto reflejo margen 2 mayor de 5 mm bilateral. Además se ve ptosis de ambos párpados superiores que se asocia habitualmente.



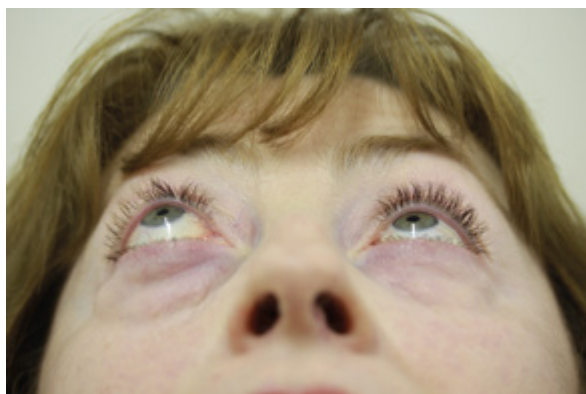**Figura 2b.** Cicatrización pos blefaroplastía inferior con acceso subciliar. Se puede observar ectropión cicatricial junto a exposición escleral aumentada y un defecto reflejo margen 2 mayor de 5 mm.



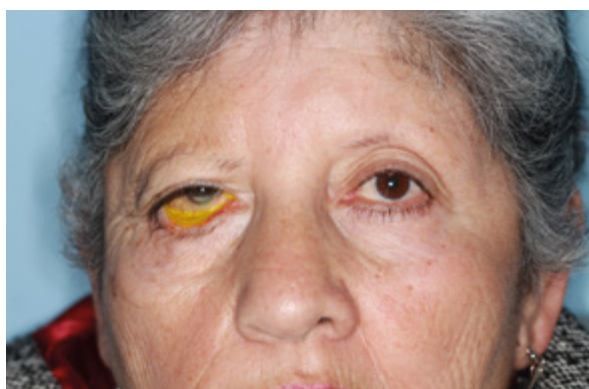
**Figura 2c.** Intraoperatoria de acceso transconjuntival para una blefaroplastía inferior. Se ve una sutura de tracción de la conjuntiva y los retractores con una seda 4/0. En párpado superior se ve una herida por una blefaroplastía superior.



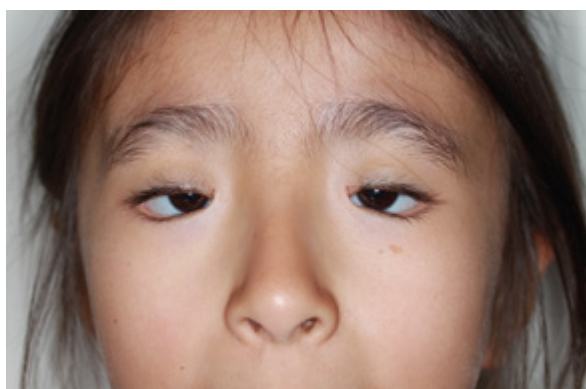**Figura 2d.** Ectropión, exposición escleral aumentada y defecto reflejo margen 2 mayor de 5 mm, secundario a un carcinoma basocelular del párpado inferior izquierdo.



**Figura 2e.** Posición para toma de fotografía para evaluar exoftalmos. Se observa una pseudorretracción del párpado inferior derecho por su exoftalmos.



**Figura 2f.** Aspecto general de los tejidos periorbitales de una paciente con parálisis facial derecha con retracción del párpado inferior, ectropión, exposición escleral aumentada y un defecto reflejo margen 2 mayor de 5 mm. Además se puede ver una ptosis de ceja y párpado superior que se asocia habitualmente. Esta con tinción de fluoresceína.



**Figura 2g.** Síndrome de blefarofimosis, malformación palpebral congénita caracterizada por ptosis, telecantho y epicanto inverso. Se ve retracción congénita temporal de ambos párpados inferiores.

ción (primaria o secundaria) y en general se recomienda que lo haga un especialista en oculoplástica. Si es por alguna causa secundaria cicatricial como una pos blefaroplastía se recomiendan los masajes periódicos de la cicatriz junto con inyecciones con corticoides y/o 5-fluorouracilo repetidos y separados por dos semanas, además de una lubricación persistente que ayude a prevenir el daño ocular. Por lo general, e independiente del origen, el tratamiento definitivo es quirúrgico, donde cirugías del

tendón cantal lateral (mejorando la laxitud horizontal), espaciadores palpebrales (principalmente autólogos como el cartílago auricular, paladar duro o injerto tarsoconjuntival libre, o materiales sintéticos como matrices dérmicas acelulares) y liberación de los retractores del párpado inferior —fascia capsulopalpebral— son las técnicas que más se utilizan<sup>8</sup>. La cirugía se recomienda en los casos cicatriciales luego de 3 a 6 meses de la primera intervención, una vez que la cicatriz ya esté inactiva<sup>7</sup>. El objetivo

del oftalmólogo general debe ser diagnosticar la retracción de los párpados inferiores, catalogar su origen primario o secundario, evaluar la severidad de la sintomatología y los signos de daño ocular y derivar al oculoplástico para su manejo en aquellos casos pertinentes.

### Alteraciones de la mecánica palpebral

Todos los músculos de la cara están inervados por ramas del nervio facial (séptimo par craneal). El músculo orbicular es el encargado del cierre de los párpados, el que se divide en tres partes: orbitaria, preseptal y pretarsal. La porción orbitaria causa el cierre voluntario del párpado y la preseptal y pretarsal causan el parpadeo involuntario, a cargo de lubricar la superficie ocular.

La causa más frecuente de disminución de movimientos faciales es la parálisis del nervio facial; y la forma más común es la parálisis de Bell, habitualmente unilateral. Otras causas menos frecuentes comprenden: parálisis facial postraumática, parálisis por tumor craneofacial secundaria a cirugías (por ejemplo: resección de neurinoma acústico o tras una frontoplastia de cejas) o como complicación tras una inyección de toxina botulínica<sup>9</sup>.

Además de la exposición corneal, los pacientes se pueden presentar con epífora, retracción del párpado superior, ectropión paralítico del párpado inferior y retracción del párpado inferior con aumento de la laxitud, lagofthalmos, parpadeo incompleto, queratopatía corneal por exposición, ptosis de ceja y ojo seco.

El grado de compromiso se puede graduar a través de la clasificación de House-Brackman<sup>10</sup>:

- ◆ Grado I: parpadeo y cierre palpebral normal.
- ◆ Grado II: cierre palpebral completo con mínimo esfuerzo.
- ◆ Grado III: cierre palpebral completo con máximo esfuerzo.
- ◆ Grado IV: cierre palpebral incompleto con simetría facial normal.
- ◆ Grado V: cierre palpebral incompleto con asimetría facial.
- ◆ Grado VI: sin movimiento palpebral.

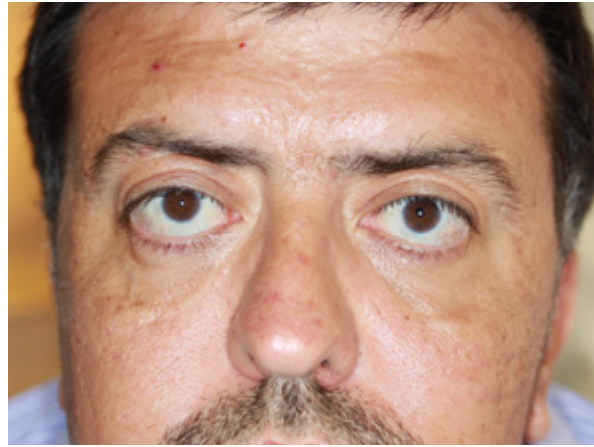

Figura 2h. Aspecto general de los tejidos perioculares de hipoplasia malar bilateral. Se ve retracción de párpados inferiores, exposición escleral aumentada y un defecto reflejo margen 2 mayor de 5 mm bilateral.

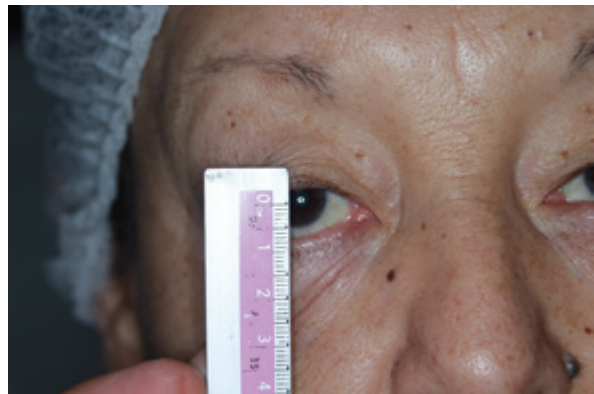


Figura 2i. Método para medir la exposición escleral y el defecto reflejo margen 2.

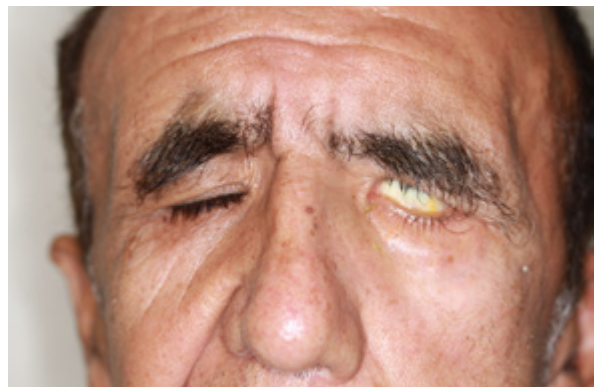

Figura 2j. Lagofthalmos de aproximadamente 4 mm del ojo izquierdo, secundario a una parálisis facial izquierda. Se ve ptosis de la ceja ipsilateral.

Es importante evaluar la sensibilidad corneal para descartar compromiso del nervio trigémino (V par craneal), ya que esto presagia peor pronóstico para la exposición corneal. No se debe olvidar chequear el reflejo de Bell ya que éste actúa como un mecanismo de protección corneal.

Además de la exposición corneal, los pacientes se pueden presentar con epífora, tanto por el ectropión de párpado inferior como por la alteración del mecanismo de bomba lagrimal, lagrimeo reflejo por ojo seco e inervación aberrante de la glándula lagrimal y movimientos faciales sinquinéticos<sup>9</sup>.

El tratamiento de esta alteración palpebral funcional depende del grado de alteración anatómica y de las necesidades del paciente. El manejo conservador se puede dividir en cinco grandes categorías:

- ◆ Lubricación ocular.
- ◆ Mantenimiento de la humedad.
- ◆ Obstrucción de la salida de la lágrima.
- ◆ Mejora de la calidad de la lágrima.
- ◆ Vendaje y oclusión ocular.

La lubricación agresiva de la superficie ocular incluye lágrimas artificiales en casos leves y gel lubricante o ungüento en casos más severos. Se prefiere uso de preparaciones sin preservantes para el uso crónico con el fin de disminuir la toxicidad. La mantención de la humedad se puede lograr con humidificadores ambientales, evitando aires acondicionados y usando cámaras húmedas.

Para evitar el drenaje de la lágrima y así prolongar su duración en la superficie ocular, se pueden bloquear los puntos lagrimales con taponos temporales de silicona o de forma definitiva con cauterización quirúrgica. En este caso se debe evaluar clínicamente la posición de los puntos lagrimales respecto del ojo, ya que pueden estar en mala posición; por ejemplo en ectropión de puntos lagrimales (fig. 3a).

La calidad del film lagrimal se puede mejorar con lágrimas artificiales y con aumento del componente lipídico de la lágrima a través de compresas tibias, lágrimas con componente graso y omega-3 vía oral.

Las lentes de contacto blandas se pueden usar para evitar la exposición corneal, pero requiere de

profilaxis antibiótica y seguimiento frecuente para prevenir complicaciones infecciosas. En casos muy severos se puede realizar un vendaje ocular con párpados ocluidos y/o una tarsorrafia quirúrgica transitoria con el objetivo de preservar el ambiente húmedo que protege al globo ocular<sup>11</sup>.

Si la exposición corneal es leve se puede manejar con tratamiento conservador progresivo y escalonado. En casos de exposición severa es necesario tratarla quirúrgicamente a través de procedimientos estáticos o dinámicos. Los primeros estrechan la apertura palpebral en una cantidad fija, puede ser de forma horizontal con una tarsorrafia o vertical al elevar el párpado inferior realizando procedimientos que aumenten la tensión palpebral —tira tarsal o cantopexias— y liberando los retractores vía transconjuntival. Los procedimientos dinámicos mejoran el cierre palpebral manteniendo el funcionamiento, usando por ejemplo pesos de oro sobre el párpado superior que ayudan a mejorar la oclusión y otros dispositivos que mecánicamente mejoran el cierre palpebral pasivo durante el parpadeo.

El ectropión paralítico es una patología frecuente en estos pacientes y se puede reparar con una cirugía de tira tarsal lateral estándar, a lo que se le puede agregar una cirugía de re inserción de retractores (cirugía de ectropión) o un huso medial en casos de inversión del punto lagrimal (fig. 3b).

Además estos pacientes pueden presentar ptosis de ceja debido a la pérdida de soporte por la inactividad del musculo frontal, clave en el diagnóstico diferencial entre la etiología periférica de la parálisis facial —con ceja comprometida— versus la etiología central de la parálisis facial —sin ceja comprometida— y debe corregirse en casos de obstrucción del eje visual a través de cejaplastia directa, transblefaroplastia o endoscópica (fig. 3c)<sup>12</sup>. La dirección futura de la terapia está orientada a reanimar directamente el párpado a través de la reinervación y de la neuronización corneal. La técnica más antigua es la transferencia del nervio hipogloso, en la que se realiza una neurorrafia término terminal entre el nervio hipogloso y el facial. Otras alternativas pueden ser a través de transferencia de los nervios supratroclear o supraorbitario contralaterales, los



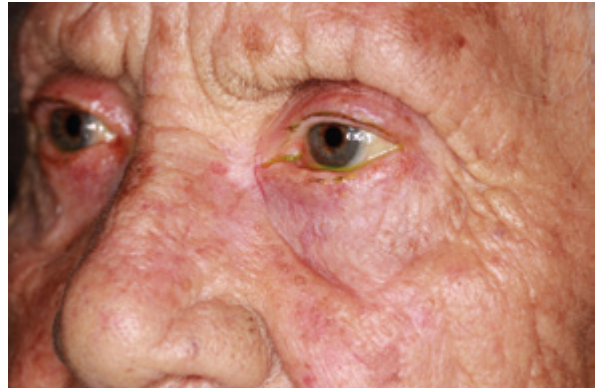que podrían dejar una región frontal poco expresiva y una cicatriz bicoronal o una transferencia del nervio sural de la pierna que se puede realizar de forma bilateral e induce menos cicatriz<sup>13</sup>. En los últimos años se ha usado la neurrrafia parcial en paralelo, en la que sólo se retira un porcentaje del nervio donante, por ejemplo del nervio hipogloso, para así no perder totalmente la función de este último<sup>14</sup> y también la transferencia combinada, que involucra múltiples nervios<sup>15</sup>.

En cuanto a la alteración de la mecánica secundaria a procedimientos estéticos; la toxina botulínica puede provocar ptosis palpebral y/o ectropión según la ubicación de la inyección, complicaciones que son infrecuentes y transitorias, las que deben manejarse por un oculoplástico<sup>16</sup>.

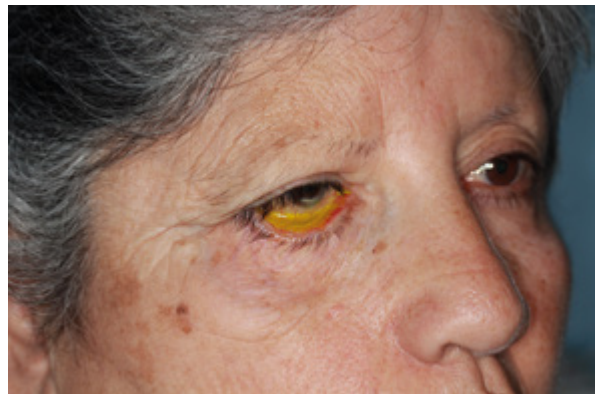### ***Mucus fishing syndrome***

El síndrome de *mucus fishing* —termino anglosajón— es una condición clínica cíclica caracterizada por extracción continua y repetitiva de filamentos mucosos de la superficie ocular. El cuadro se inicia por irritación ocular, que puede estar dada por queratoconjuntivitis sicca, alérgica o blefaritis, la que en respuesta genera producción excesiva de mucus por parte de las células mucosas oculares<sup>17</sup>.

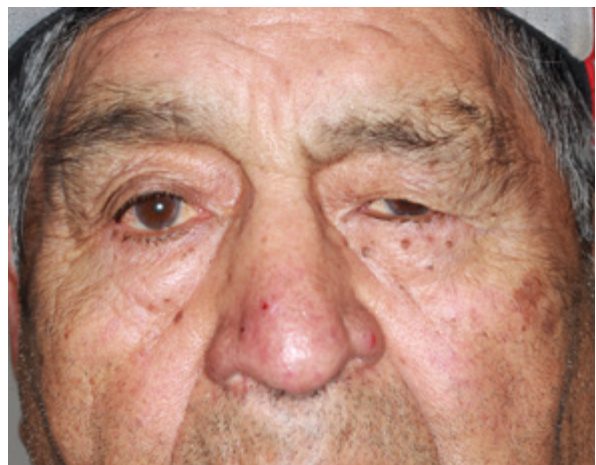Se produce un ciclo vicioso en el que el paciente se extrae el exceso mucosa de la superficie ocular de forma digital —*fishes* es el termino anglosajón— provocando abrasión mecánica en la conjuntiva y/o en el epitelio corneal. Además, otros antígenos extrínsecos o alérgenos pueden introducirse a la superficie ocular. De forma refleja se produce mayor descarga mucosa que lleva al paciente a seguir extrayendo filamentos mucosos del ojo, lo que causa aumento de la irritación y de introducción de antígenos y genera una descarga mucosa aún más profusa constituyendo así un círculo vicioso<sup>18</sup>. Pertenece a un grupo de trastornos del control de impulsos focalizados en el cuerpo que implican comportamientos compulsivos que causan lesiones físicas: tocarse obsesivamente los ojos, sacarse las pestañas, comerse las uñas, entre otros<sup>19</sup>.



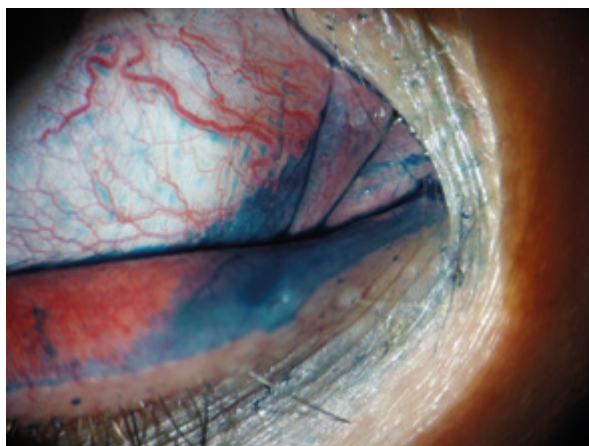
**Figura 3a.** Ectropión de punto lagrimal inferior izquierdo. Se ve tinción con fluoresceína con un lago alto. Se observa una piel con características de rosácea facial.



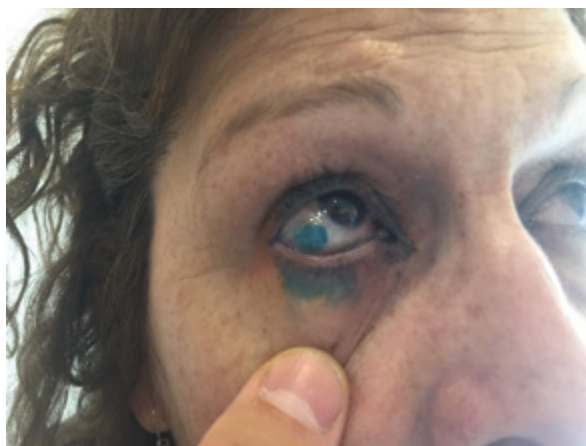**Figura 3b.** Ectropión paralítico secundario a una parálisis facial derecha con un lago alto teñido con fluoresceína.



**Figura 3c.** Ptosis de ceja izquierda que produce pseudoptosis secundaria con dermatochalasis. Este paciente se beneficiaría principalmente elevando la posición de su ceja.



**Figura 4a.** Patrón de tinción característico del síndrome de *mucus fishing* con rosa de bengala a nivel de conjuntiva nasal.



**Figura 4b.** Patrón de tinción característico del síndrome de *mucus fishing* con rosa de bengala a nivel de conjuntiva temporal.

Clínicamente el paciente presenta síntomas irritativos, sensación de cuerpo extraño y producción mucosa aumentada, con inflamación conjuntival a pesar del tratamiento adecuado de la enfermedad de base. Las zonas más frecuentemente comprometidas son la conjuntiva bulbar nasal e inferior, ya que serían las zonas más accesibles al momento de extraer la secreción ocular mucosa. Típicamente produce un patrón de tinción con rosa de bengala bien circunscrito en la conjuntiva bulbar nasal e inferior (fig. 4a)<sup>20</sup>.

Son necesarios dos elementos para poder establecer el diagnóstico del *mucus fishing syndrome*<sup>18</sup>:

1. Historia clínica de producción recurrente de secreción mucosa y su extracción de la superficie ocular.
2. Correlación objetiva entre el área de manipulación digital y el patrón de tinción con rosa de bengala (fig. 4b).

La parte más importante del tratamiento consiste en eliminar la manipulación digital, por lo que es indispensable educar correctamente al paciente para el cese del cuadro. Es necesario que el médico remueva mecánicamente los filamentos y las placas de mucus, a lo que se puede agregar agentes mucolíticos como acetilcisteína tópica al 10% con el fin de reducir la producción mucosa. Nunca olvidar tratar la condición subyacente: queratoconjuntivitis sicca, alérgica o blefaritis<sup>20</sup>.

## Referencias

3. Bal SK, Hollingworth GR. Red eye. *BMJ* 2005; 331: 438.
4. Fowler AM, Dutton JJ. Floppy eyelid syndrome as a subset of lax eyelid conditions: relationships and clinical relevance (an ASOPRS thesis). *Ophthalmic Plast Reconstr Surg* 2010; 26: 195-204.
5. Compton CJ, Melson AT, Clark JD *et al.* Combined medial canthopexy and lateral tarsal strip for floppy eyelid syndrome. *Am J Otolaryngol* 2016; 37: 240-244.
6. Abenavoli FM, Lofoco G, DeGaetano C. A technique to correct floppy eyelid syndrome. *Ophthalmic Plast Reconstr Surg* 2008; 24: 497-498.
7. DeParis S, Zhu AY, Majumdar S *et al.* Effects of collagen crosslinking on porcine and human tarsal plate. *BMC Ophthalmol* 2019; 19: 255.
8. Ugradar S, Le A, Lesgart M *et al.* Biomechanical and morphologic assessment after collagen cross-linking of human tarsus. *Transl Vis Sci Technol* 2019; 8: 25.
9. Galindo-Ferreiro A, Fernández E, Weill D *et al.* A web-based survey of oculoplastic surgeons regarding the management of lower lid retraction. *Sem Ophthalmol* 2019; 34: 125-130.
10. Tao JP, Aakalu VK, Wladis EJ *et al.* Bioengineered acellular dermal matrix spacer grafts for lower

eyelid retraction repair: a report by the American Academy of Ophthalmology. *Ophthalmology* 2019; 127: 689-695.

11. Lee V, Currie Z, Collin JRO. Ophthalmic management of facial nerve palsy. *Eye* 2004; 18: 1225-1234.

12. House JW, Brackman DE. Facial nerve grading system. *Otolaryngol Head Neck Surg* 1985; 93: 146-147.

13. Welder JS, Allen RC, Shriver EM. *Facial nerve palsy: ocular complications and management* [en línea]. Iowa City: University of Iowa. Carver College of Medicine. EyeRounds.org. Disponible en: <https://webeye.ophth.uiowa.edu/eyeforum/cases/215-facial-nerve.htm> (consulta: agosto 2020).

14. Nerad JA. *Oculoplastic surgery*. St Louis: Mosby, 2001 (The requisites in ophthalmology), chapter 8.

15. Allevi F, Fogagnolo P, Rossetti L, Biglioli F. Eyelid reanimation, neurotisation, and transplantation of the cornea in a patient with facial palsy. *BMJ Case Rep* 2014:bcr2014205372.

16. González-Darder JM, Capilla-Guasch P, Escartín FP, Quilis-Quesada V. Sido-to-end hypo-

glossal-facial neuroorrhaphy for treatment of complete and irreversible facial paralysis after vestibular schwannoma removal by means of a retrosigmoid approach: a clinical and anatomical study. *World Neurosurg* 2020; 136: e262-e269.

17. Jandali D, Revenaugh PC. Facial reanimation: an update on nerve transfers in facial paralysis. *Curr Opin Otolaryngol Head Neck Surg* 2019; 27: 231-236.

18. Pena MA, Alam M, Yoo SS. Complications with the use of botulinum toxin type A for cosmetic applications and hyperhidrosis. *Semin Cutan Med Surg* 2007; 26: 29-33.

19. McCulley JP, Moore MB, Matoba AY. *Mucus fishing syndrome*. *Ophthalmology* 1985; 92: 1262-1265.

20. Slagle WS, Slagle AM, Brough GH. Mucus fishing syndrome: case report and new treatment option. *Optometry* 2001; 72: 634-640.

21. Grant JE, Chamberlain SR. Trichotillomania. *Am J Psychiatry* 2016; 173: 868-874.

22. Krachmer JH, Mannis MJ, Holland EJ. *Cornea*. [St. Louis] : Mosby-Elsevier, 2011, chapter 91.

# LESIONES DEGENERATIVAS DE LA CONJUNTIVA

Rogelio Ribes Escudero y Martín Ertola

Las degeneraciones conjuntivales son lesiones oculares muy frecuentes que se diagnostican fácilmente al examen con lámpara de hendidura. Sin embargo, pueden confundirse con patologías de mayor relevancia clínica como por ejemplo tumores malignos. Es por eso que su diagnóstico y la instauración de un tratamiento adecuado para cada caso son de suma importancia. El término degeneración hace referencia a lesiones que no presentan una base genético-hereditaria y que suelen comprometer la córnea desde la periferia con grados variables de inflamación y vascularización. Las diferencias de las distrofias que tienen una base genética son bilaterales y no se presentan con inflamación.

## Pinguécula

La pinguécula se presenta con frecuencia como una lesión bilateral sobre elevada, de color blanco-amarillento, en la región interpalpebral de la conjuntiva bulbar, con mayor frecuencia en el sector nasal (fig. 1). Su origen suele estar relacionado con un aumento a la exposición ultravioleta que produce daños degenerativos. Estas lesiones analizadas de forma histopatológica se presentan como acúmulos de material hialino que tiñe con elastina.

Su evolución es variable, en general no tiene tendencia a crecer sobre la córnea, pero sí puede llegar a aumentar en espesor, volviéndose clínicamente molesto para el paciente. Este es un punto importante porque la sintomatología está directamente relacionada con su altura y espesor. En estos últimos casos, la clínica puede evolucionar desde erosiones

superficiales recurrentes que hagan que se inflame dicha lesión (fig. 2). Se debe buscar en las pinguéculas si existen calcificaciones y en especial si estas están extruidas. En este caso se puede realizar la extracción de las microcalcificaciones bajo anestesia tópica y en la lámpara de hendidura. El tratamiento es sintomático y pueden usarse lágrimas artificiales, aines tópicos, vasoconstrictores o ciclos cortos de corticoides tópicos, siempre tomando en consideración sus efectos adversos. En pacientes muy sintomáticos se puede realizar su escisión.

Es importante educar a los pacientes sobre la importancia de la fotoprotección con anteojos de sol para evitar que la lesión crezca y evolucione a un pterigión<sup>1-3</sup>.

## Pterigión

### *Breve repaso histórico*

Dada la naturaleza antiestética de la lesión y su alta prevalencia en la población, es ésta una de las lesiones más descritas en la literatura médica de la antigüedad. Desde tiempos remotos los médicos más famosos hacían descripciones bastante precisas de las características de la enfermedad. Se han encontrado descripciones de Susruta (1000 a.C.), un médico indio considerado el primer cirujano oftalmológico donde no sólo describe la lesión sino su característica de recidiva después del tratamiento quirúrgico. Hipócrates en 499 a.C. propuso un tratamiento a base de cobre, hierro, zinc, bilis, orina y leche materna. También se han encontrado escritos de Cestos (50 d.C.) y de Galeno (131 d.C.). Thoft

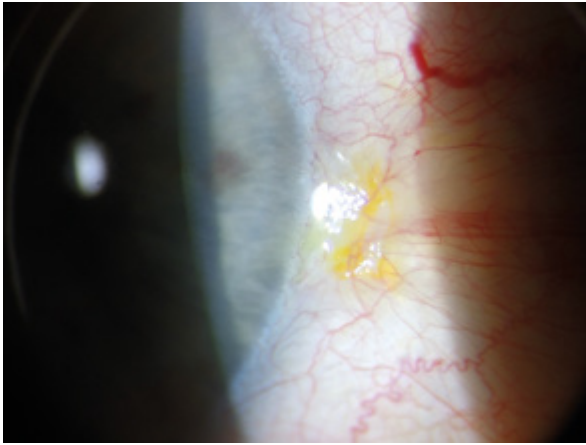


Figura 1. Pingüecula teñida con fluoresceína.

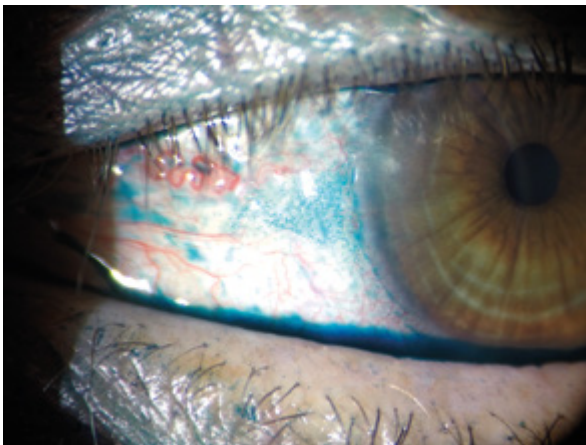


Figura 2. Pingüecula con tinción de verde de lisamina. Se ve la tinción de las células desvitalizadas sobre la lesión.

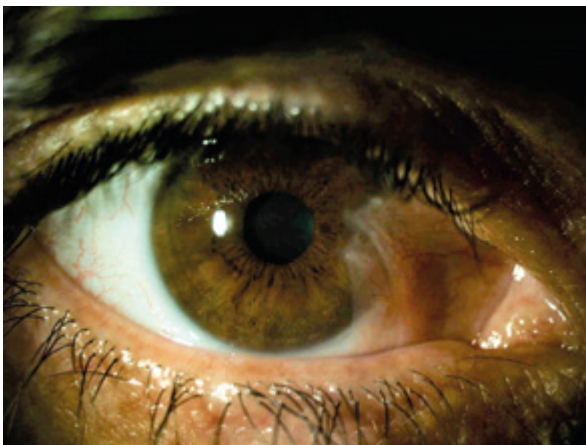

Figura 3. Pterigión de dos cabezas con forma triangular y crecimiento hacia el eje visual.

fue el primero en escribir sobre la reconstrucción de la superficie ocular con autoinjertos de conjuntiva. Con el paso de los años esta técnica alcanzó variables: transposición de conjuntiva libre, colgajos de conjuntiva sobre el lecho, transposición de un colgajo conjuntival inferior, etc.

En 1946 André Magitot describió por primera vez la queratoplastia lamelar para el pterigión recidivante, en donde la extracción de una lamela corneal afectada por el pterigión se reemplaza con un injerto donante córneo-escleral que previene el avance de los vasos conjuntivales y por lo tanto de fibroblastos que promuevan la recidiva de la lesión. Las principales desventajas de esta técnica radican en la necesidad de tejido donante y la inmunosupresión prolongada que requiere.

En el siglo XXI se realizaron importantes avances como los antimetabolitos, los mejores fármacos antiinflamatorios, las mejores técnicas quirúrgicas, la mayor disponibilidad de tejidos y la aparición de membrana amniótica como injerto. Esto permitió mejorar los resultados de la cirugía logrando reducir la recurrencia posquirúrgica<sup>4-5</sup>.

### Definición

El pterigión es a una lesión conjuntival de tipo fibrovascular que avanza desde la conjuntiva por sobre el limbo corneal y progresa sobre la córnea. Su nombre deriva del griego *pterygos*, que se traduce como ala, por su semejanza morfológica (fig. 3). Se presenta con mayor frecuencia en el sector nasal, pero en ocasiones puede comprometer la conjuntiva temporal y manifestarse en forma bilateral. En él se reconocen tres partes: el cuerpo, el cuello y la cabeza. El cuerpo se encuentra en el sector conjuntival; es la porción más voluminosa y mayormente vascularizada. La cabeza es la porción que invade la córnea y se adhiere firmemente a la membrana de Bowman. El cuello es la porción que une el cuerpo y la cabeza.

El impacto sintomatológico de esta lesión presenta un amplio espectro: alteración cosmética, irritación crónica, defectos en la calidad visual –como son los astigmatismos regulares altos o irregulares– y,

en menor proporción, defectos de motilidad ocular debido a la proximidad que esta lesión tiene con los músculos rectos.

Se describen tres grados de pterigión según la extensión corneal que presente:

- ◆ **Grado 1:** Invade la córnea solo hasta el limbo (fig. 4).
- ◆ **Grado 2:** Invade la córnea en toda la extensión que se encuentra entre el limbo y el eje pupilar (fig. 5).
- ◆ **Grado 3:** Alcanza el eje pupilar o lo supera (fig. 6)<sup>6</sup>.

Tiene a su vez una clasificación que lo divide según la morfología del tejido fibrovascular, principalmente del cuerpo:

- ◆ **Atrófico:** plano, traslúcido, poco vascularizado, con vasos episclerales visibles.
- ◆ **Intermedio:** los vasos episclerales son visibles parcialmente.
- ◆ **Carnoso:** grueso, muy vascularizado con vasos episclerales no visibles.

Esta clasificación adquiere relevancia debido a que permite al cirujano explicarle al paciente las posibilidades de recidiva luego del tratamiento quirúrgico, ya que el atrófico tiene menos incidencia de recidiva que el carnoso<sup>6</sup>.

Estas lesiones presentan mayor facilidad para inflamarse y ulcerarse debido a la gran exposición que tienen: al estar sobreelevada se encuentran más expuestas por la distribución irregular de la lágrima. En estos casos es común que se halle depósito férrico en los márgenes corneales de la lesión, conocido como la línea de Stocker (un signo de cronicidad de la lesión que se debe al depósito de hierro de la lágrima del paciente en el ápex del pterigión).

Existen varios factores predisponentes entre los que sobresale la exposición a radiación UVA, UVB y luz visible. Es por esto que es más frecuente encontrar esta lesión en poblaciones rurales o en sitios donde las personas viven expuestas al aire libre mucho tiempo. Principalmente en hombres entre 25 y 60 años. Las nuevas teorías intentan demostrar que la exposición antes mencionada genera un defecto local de células de madres limbares lo que permitiría el avance de la conjuntiva en ese sector. Esta exposición prolongada a la radiación favorece

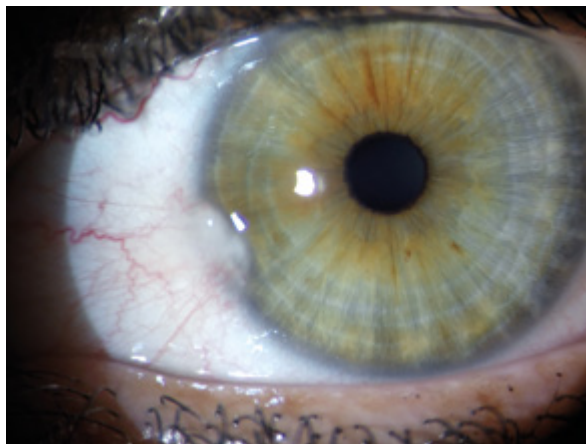

Figura 4. Pterigión grado 1.

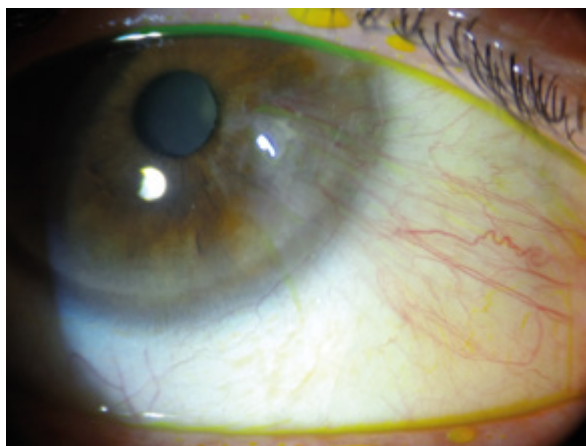

Figura 5. Pterigión grado 2.

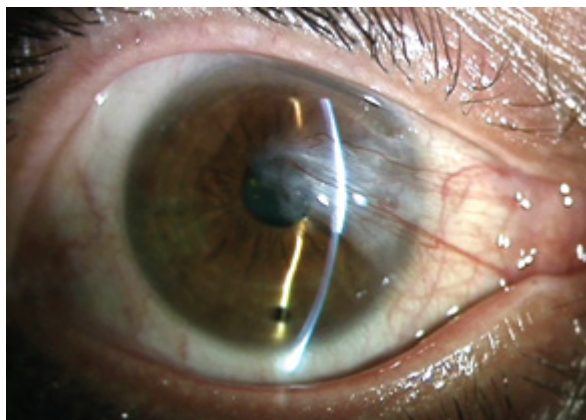
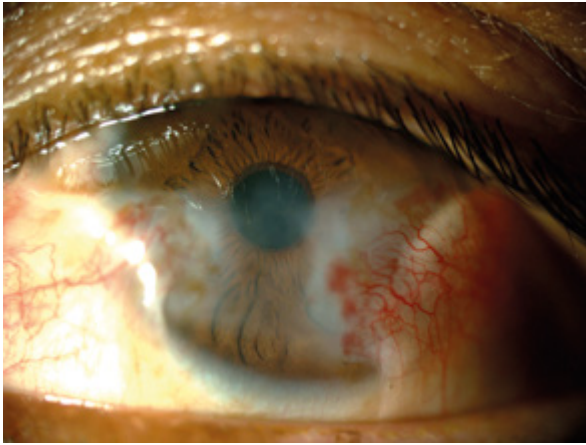


Figura 6. Pterigión grado 3.



**Figura 7.** Pseudopterigión con una quemadura fotoeléctrica de un operario en torre de alta tensión.

la liberación local de citoquinas, IL 1, 6 y 8 y VEGF. Todos estos componentes favorecen la migración celular, la proliferación de fibroblastos, estimulan una respuesta inflamatoria crónica y la angiogénesis. Otros autores plantean la existencia de marcadores del gen p53, controlador de la diferenciación celular y apoptosis o de oncogenes como el del virus del papiloma humano (HPV) y del Epstein Barr (EBV) en las células epiteliales de tales lesiones, lo que la definiría como una lesión de características neoplásicas. No se ha podido aislar en la actualidad un patrón hereditario de estas lesiones.

Es preciso realizar un diagnóstico diferencial con el pseudopterigión que se produce generalmente luego de lesiones inflamatorias crónicas o traumas oculares, no respeta la ubicación horizontal de hora 3 y 9 y no se encuentra adherido a planos profundos, como sí lo hace el pterigión (fig. 7).

El tratamiento debe orientarse según la sintomatología del paciente y las características propias del caso. En la mayoría de los pterigión pequeños (grado 1) el tratamiento médico con lubricantes mejora la sintomatología. En cambio, en los que tienen mayor extensión (grados 2 y 3) la sintomatología puede ser refractaria al tratamiento médico y requerir una remoción quirúrgica.

Otro punto importante para evaluar el tratamiento es el compromiso de la agudeza visual que está en relación con la cercanía de la lesión al eje

visual y con los astigmatismos que estas lesiones generan al crecer sobre la córnea, aplanándola en la zona del pterigión y encorvándola por delante. Por eso es muy importante evaluar la agudeza visual de estos pacientes con una buena refracción y seguir a los pterigión con topografías para ver si existen crecimientos de estos astigmatismos (figs. 8 y 9).

Si la elección del tratamiento es quirúrgica se deberán tener en cuenta varios aspectos:

- ◆ La edad del paciente: debido a que cuanto más joven es, mayores son los riesgos de recidiva.
- ◆ Persistencia de factores de riesgo ambientales: específicamente las personas que realizan actividades laborales con exposición al sol, por mayor riesgo de recidiva.
- ◆ Astigmatismos irregulares: que sean atribuibles al pterigión son indicación inequívoca de cirugía.
- ◆ Pterigión grado 3: al ocupar el eje visual y generar una disminución en la agudeza visual es indicación de cirugía.
- ◆ Cirugías previas conjuntivales: debido a que presentan mayor índice de fibrosis y son menos predecibles los resultados, se ha descrito mayor índice de recidiva.
- ◆ Es importante recalcar que sea cual fuere la técnica elegida, es importante enviar a analizar la pieza a anatomía patológica para descartar la posibilidad de una lesión neoplásica o displásica.

### ***Técnicas quirúrgicas***

Existen varias técnicas quirúrgicas que pueden utilizarse para realizar la escisión de esta lesión. No hay un consenso sobre cuál es el mejor procedimiento para extraer el pterigión, lo más importante es lo que se hace con el lecho escleral después de la escisión de la lesión. Se describirán los puntos importantes para la escisión del pterigión y las opciones que existen para el manejo del lecho escleral.

En líneas generales se recomienda marcar los límites de la lesión para tener una referencia. Luego infiltrarla con anestesia, lidocaína al 2% con epinefrina y buscar un plano de clivaje: puede ser desde la cabeza de la lesión o realizarlo mediante la divulsión con una tijera Wescott. Existen algunos puntos importantes que se deben tener en consideración, por ejemplo:

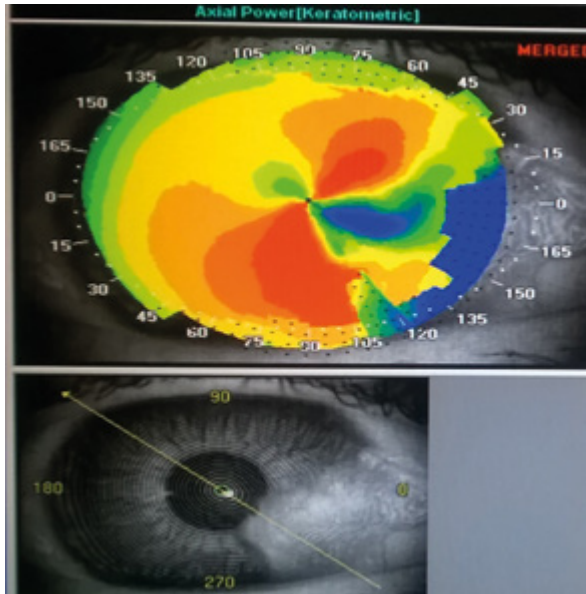


Figura 8. Topografía del crecimiento del pterigión aplanando el eje donde avanza e encorvando el eje opuesto.

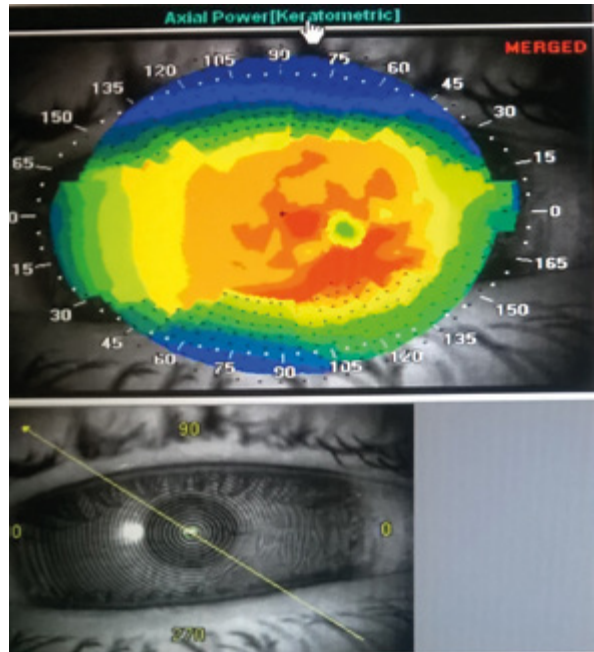


Figura 9. Paciente de figura 8 después de la cirugía de pterigión. Regularización de la curvatura corneal.

cuando se comienza la divulsión y se actúa sobre la zona de cuerpo y cola del pterigión, se debe tomar extrema precaución de no dañar el músculo recto, principalmente el recto medio, ya que es el más cercano al limbo corneal 5,5 mm y es en el sector medial donde el pterigión se presenta con mayor frecuencia. Otro punto a tener en cuenta es que cuando se comienza a disecar en el sector corneal, la queratectomía laminar que se realiza debe ser suficiente para sacar la lesión pero no debe profundizarse. Se puede eliminar el resto de la lesión que queda a nivel corneal con un raspado con un Crescent por arrancado o utilizando una fresa de córnea.

Es luego de este punto que el cirujano deberá optar por diferentes opciones que describe la literatura y que se enumeran a continuación. Se debe tener en cuenta que la principal complicación de la enfermedad sigue siendo su recurrencia. Estas opciones están relacionadas con diferentes tasas de recidiva, donde la técnica de esclera desnuda es la que tiene más alta tasa de recurrencia y las técnicas de injerto de conjuntiva, las que tienen menos.

### Esclera desnuda

Se denomina de esta forma a la técnica en la cual, luego de extraer la lesión, no se realiza ningún cierre del lecho quirúrgico. Esta técnica presenta una tasa de recurrencia alta, entre un 40% y un 80%<sup>6</sup>.

### Cierre simple

En esta técnica los márgenes de la lesión se afrontan unos con otros mediante la utilización de suturas. Pueden elegirse suturas de nylon 10.0 o de vicryl 8.0. A su vez puede elegirse realizar puntos separados o la técnica de surget. Con ella existe una tasa de recurrencia de entre 35% y 70%<sup>6</sup>.

### Autoinjerto conjuntival

En esta técnica, luego de la remoción del pterigión, se mide el lecho escleral residual con un compás y luego se extrapola, de preferencia hacia la conjuntiva inferior para realizar el injerto conjuntival. También puede hacerse en la superior, pero hay que tener en cuenta que el paciente no tenga glaucoma o riesgos de tenerlo y necesitar una



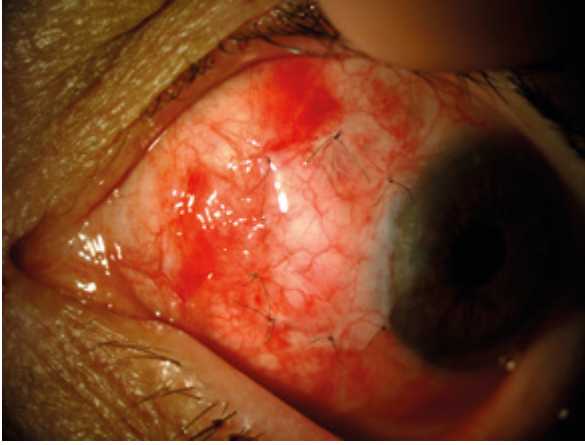

Figura 10. Paciente a los 3 días de la escisión de un pterigión con injerto de conjuntiva suturado con puntos separado de nylon 10.0.

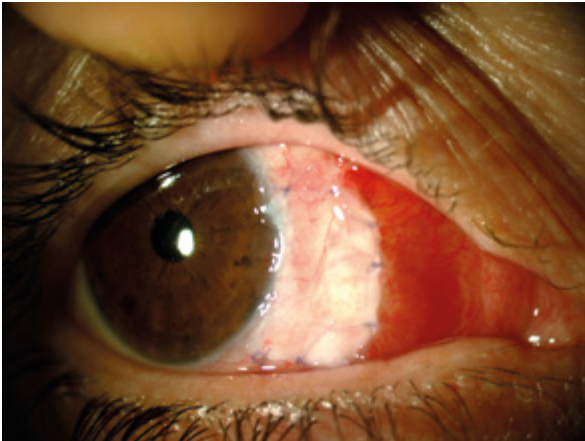


Figura 11. Paciente a los 3 días de la escisión de un pterigión con injerto de conjuntiva suturado con puntos separado de vycril 8.0.

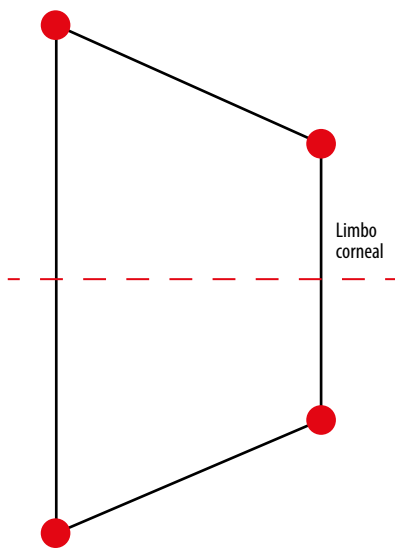


Figura 12. Trapecio que esquematiza la geometría ideal de un injerto conjuntival donde la base del limbo es la parte más angosta del trapecio.

cirugía en un futuro. Luego se disecciona el parche de conjuntiva que debe contener la menor cantidad de tenon posible ya que aumentarán las chances de retracción y fibrosis en el postoperatorio. Se debe diseccionar la conjuntiva hasta el limbo corneal, ya que contiene células madre que actuarían como barrera para prevenir la recidiva de la lesión. Finalmente se procede a suturar el injerto con puntos de nylon o vicryl (figs. 10 y 11), o pueden utilizarse adhesivos biológicos para fijar el parche en el lugar del lecho.

Para este método de colocación de autoinjerto existen diversas escuelas que promueven algunas variantes. A continuación se nombrarán dos de las más utilizadas:

1. Una de ellas es conocida como PERFECT, por sus siglas en inglés (*pterygium extended removal followed by extended conjunctival transplant*) y tal como su nombre lo indica, en esta variante lo que se propone es realizar una escisión de mayor tamaño del pterigión, extendiéndose de 1 a 2 mm hacia tejido sano y haciendo que el lecho quirúrgico sea mayor que la lesión. Al ser más grande la pieza de estudio y el lecho residual también así lo debe ser el injerto, ya que de lo contrario aumentan demasiado las posibilidades de tener una retracción cicatricial, lo que puede comprometer la motilidad ocular. Esta variable es la que menos incidencia de recidiva presenta: menor al 10%<sup>7</sup>.
2. La otra variante es conocida como *sealing the gap*, que propone que luego de haber resecado la lesión, se realice una sutura entre la conjuntiva y la tenon con la intención de "sellar" ese espacio. Una vez finalizado este paso se procede a la colocación del autoinjerto de conjuntiva para cubrir el lecho quirúrgico. Esta técnica presenta una incidencia mayor al 10%, levemente menos efectiva que la anteriormente descrita<sup>8</sup>.

Un concepto importante para todas las técnicas que utilizan conjuntiva es que cuanto más grande se realiza el injerto, en general más estético son los resultados en el posquirúrgico.

Se debe realizar el injerto en forma trapezoidal teniendo en cuenta que la base del limbo siempre es la parte más angosta del trapecio (fig. 12).

### Injerto de membrana amniótica

El injerto de membrana amniótica es una opción al injerto de conjuntiva pero se ha limitado su uso a casos en los que no se dispone de conjuntiva sana suficiente para realizar el autoinjerto. Por los factores de crecimiento, antiangiogénicos y antiinflamatorios reduce la inflamación y promueve la cicatrización, facilitando la curación de heridas. La membrana amniótica se coloca con el lado epitelial hacia arriba y se puede adherir al lecho escleral utilizando suturas o adhesivos de fibrina (fig. 13). Comparado con el autoinjerto conjuntival o limbar, el trasplante de membrana amniótica posee mayor riesgo de recidiva especialmente en casos de pterigión recidivado<sup>9</sup>.

Existen técnicas combinadas donde se utiliza injerto conjuntival sobre el lecho escleral y se lo recubre con membrana amniótica para promover un microambiente que disminuya la inflamación y facilite su rápida cicatrización. Estas técnicas combinadas presentan una baja incidencia de recurrencia: 5,2% (fig. 14)<sup>10</sup>.

### Adhesivos biológicos tisulares

Los adhesivos biológicos tienen múltiples usos. Se utilizan en cirugía general y cardiovascular para lograr la hemostasia posquirúrgica y el sellado de heridas. Son adhesivos de fibrina que imitan la cascada de la coagulación. Están compuestos por adhesivo de fibrinógeno, factor XIII de la coagulación (humano), aprotinina (bovina), trombina (humana) y cloruro de calcio. El mecanismo de acción es el mismo que en el final de la coagulación fisiológica de la sangre. El fibrinógeno se transforma en fibrina gracias a la acción de la trombina y luego la fibrina se une al factor XIII. La función de la aprotinina bovina es hacer esta última unión más estrecha y prevenir la fibrinólisis. Para la utilización local debe aplicarse en la extensión del territorio de la herida y primero debe colocarse la solución de fibrinógeno y después la solución de trombina (fig. 15).

Es importante subrayar que para que su efecto sea eficaz ambas superficies deben estar lo más secas posible a fin de favorecer la adhesión. Otro punto importante es poner la misma cantidad de cada uno

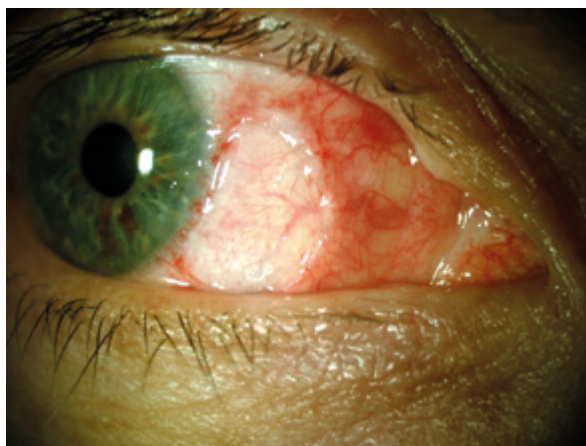


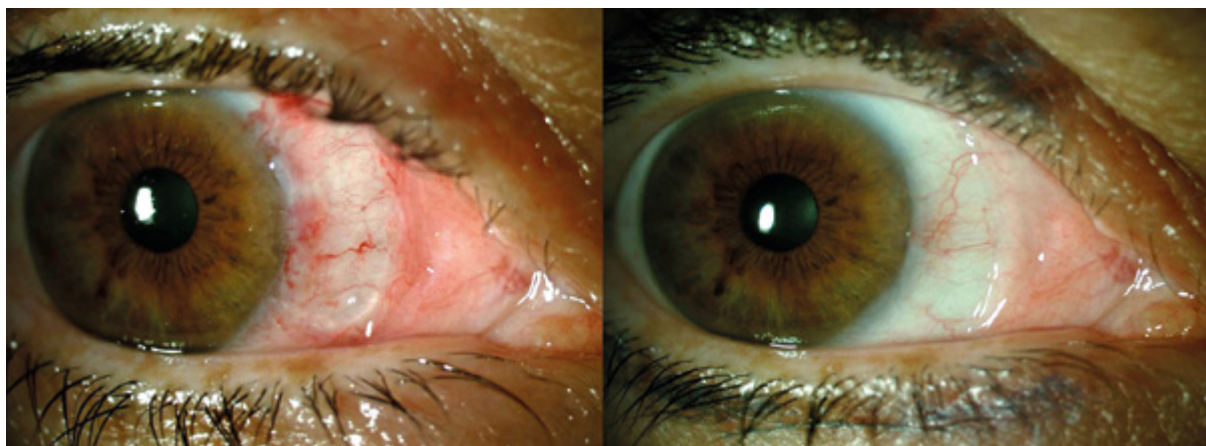
Figura 13. Cinco días después de la escisión de un pterigión con injerto de conjuntiva utilizando adhesivos biológicos para su anclaje.

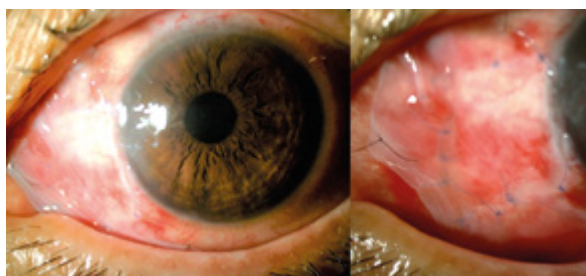

Figura 14. Paciente operado de pterigión con técnica combinada de injerto de conjuntiva y sobre este un injerto de membrana amniótica.

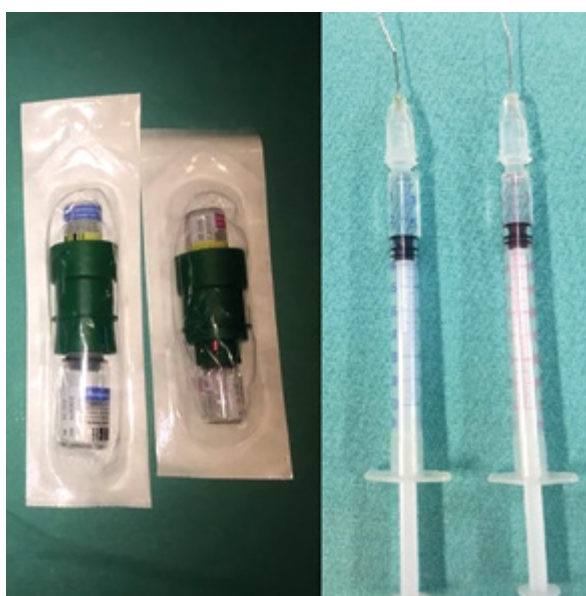

Figura 15. Componentes de los adhesivos de fibrina. Por un lado, el fibrinógeno y por el otro, la trombina. Se preparan en jeringas separadas y cuando se juntan comienza la polimerización del adhesivo.



**Figura 16.** Paciente operado de pterigión con injerto de conjuntiva utilizando adhesivos de fibrina. Izquierda: primer día. Derecha: a 6 semanas de la cirugía.

de los componentes de fibrinógeno y trombina. Es decir una gota de cada uno o dos gotas de cada uno. Por otro lado, una complicación frecuente es la retracción del injerto por lo que se aconseja realizar injertos un poco más grandes que el lecho escleral a cubrir. Los adhesivos biológicos acortan el tiempo quirúrgico, mejoran la sintomatología del paciente en las primeras dos semanas, pero son costosos. Probablemente si no fuera por sus costos sería la primera elección de todos los cirujanos de pterigión (fig. 16).

### **Tratamiento coadyuvante**

Estos tratamientos farmacológicos quedan reservados en general para pterigión recidivantes o primarios que tengan alto riesgo de recidiva.

#### **Antimetabolitos**

Presentan una muy buena efectividad para reducir la recidiva, pero potencialmente tienen efectos adversos por su alta toxicidad<sup>11</sup>.

#### **Mitomicina C**

Actúa inhibiendo a los fibroblastos y disminuye la actividad fibrovascular y el riesgo de recidiva. Se puede administrar de diversas formas. En el intraoperatorio se puede colocar esponjas embebidas en la región subconjuntival del lecho quirúrgico

luego de haber extraído la lesión. La dosis más recomendada internacionalmente es de 0.02%-0.04% durante 3 a 5 minutos. Es muy importante que después de utilizarlo se haga un lavado profundo para disminuir los efectos tóxicos de esta medicación. Se han informado casos de necrosis escleral, defectos epiteliales persistentes y déficit de células madre<sup>12-14</sup>.

#### **5-fluorouracilo**

Tiene menos potencia en la inhibición de la acción de los fibroblastos en comparación con la mitomicina C. Se debe aplicar en una concentración de 2,5% entre 3 a 5 minutos sobre el lecho, previo a la colocación del injerto<sup>15-16</sup>.

#### **Interferón alfa 2B**

Es un agente biológico recombinante con propiedad antivirales, antitumorales y antiangiogénicas. Como toda citoquina, existe en el organismo en pequeñas cantidades y se libera en el sistema en respuesta a diferentes estímulos como los tumores o las infecciones. Esta droga puede utilizarse en forma tópica con una aplicación de 4 veces por día durante 3 meses. Ya ha demostrado su utilidad para tumores de superficie. Como se dijo anteriormente, la utilización de esta droga está basada en el comportamiento símil tumoral que presenta naturalmente la lesión, sobre todo en las recidivas.

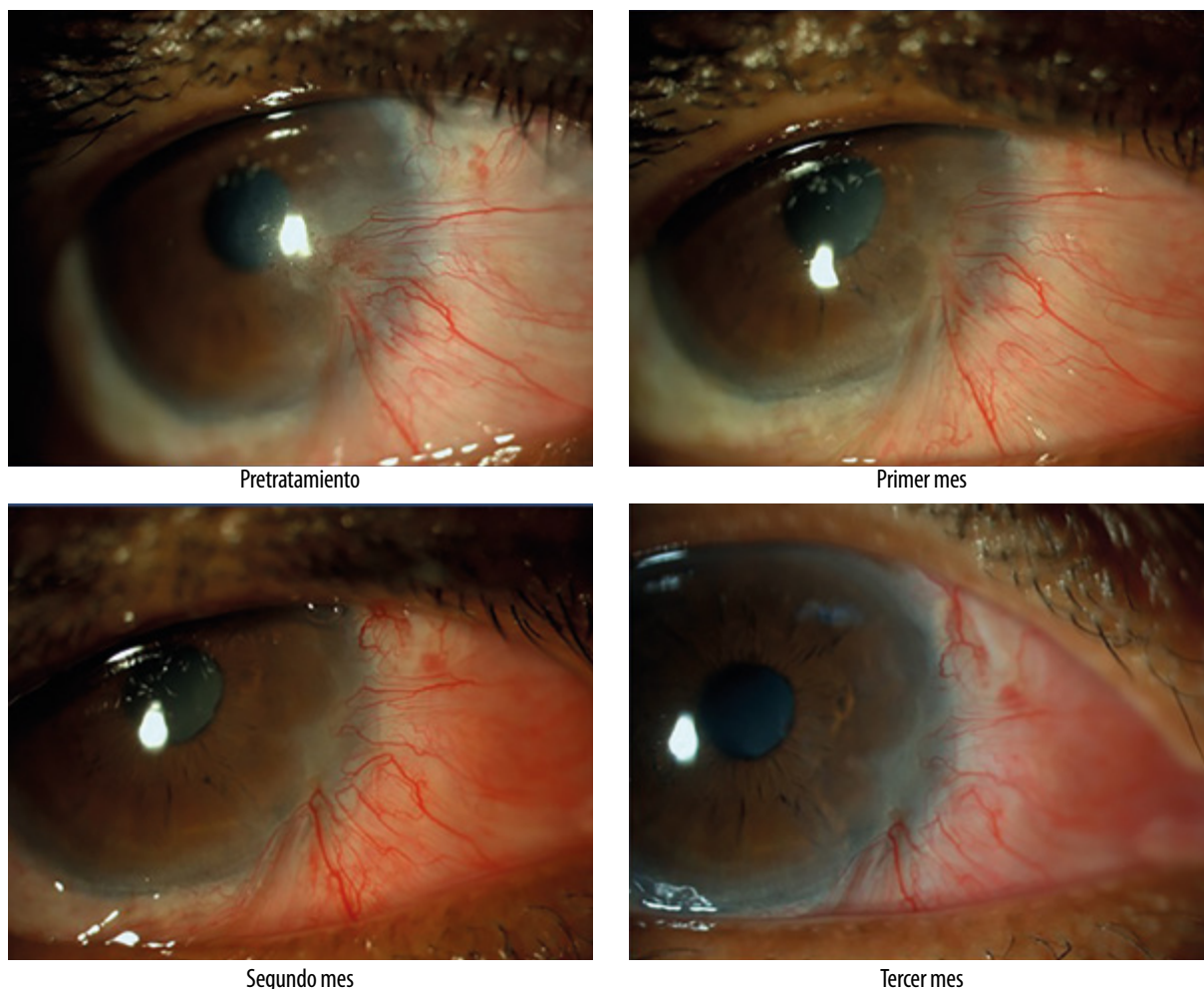


Figura 17. Paciente con pterigión recidiva tratado con interferón alfa 2 b. Progresiva disminución de la vascularización corneal y del crecimiento fibrovascular de la recidiva.

Su uso como coadyuvante poscirugía de pterigión está en estudio y existen varios trabajos donde muestra su utilidad para disminuir el riesgo de recidiva. En casos de utilizarlo en pterigión recidivado el efecto que se observa es la disminución de la vascularización y del crecimiento fibrovascular corneal (fig. 17)<sup>17</sup>.

### Antiangiogénicos

Actualmente se encuentra en estudio la utilización de bevacizumab al 0,05 % tópico cuatro veces por día como método complementario del posquirúrgico de pterigión. Sin embargo, todavía no se encuentra probada su eficacia<sup>18</sup>.

### Betaterapia

Su objetivo es disminuir la incidencia de recurrencia. Produce inhibición de la mitosis. Existen diferentes esquemas de tratamiento: puede ser en una sola sesión o en múltiples sesiones: una aplicación fraccionada de 30 Gy en 3 dosis durante 2-3 semanas comenzando en los tres primeros días (preferiblemente en las primeras 24 horas) tras la cirugía parece tener menor tasa de efectos secundarios. Esta opción se desaconseja fundamentalmente porque no ha demostrado ser más eficaz que la utilización de mitomicina C tópica y comparativamente tiene mayor incidencia de efectos secundarios como úlceras corneales, escleritis o catarata<sup>19-21</sup>.

## **Tratamientos postoperatorios**

Comprenden los cuidados farmacológicos recomendados en pacientes luego de la cirugía. Se debe tener en cuenta que, a diferencia de una cirugía de catarata o una cirugía refractiva, la cirugía de pterigión genera mucha inflamación en la superficie ocular y gran sintomatología especialmente durante los primeros 10 días. Por eso es importante el correcto manejo de los antiinflamatorios y analgésicos durante las primeras semanas.

**Compresa oclusiva:** se realiza un parche oclusivo-compresivo por 24 horas junto con la colocación de unguento de antibiótico previo a la colocación del parche. Otra opción es utilizar una lente de contacto terapéutica unos días.

**Antiinflamatorios orales:** es muy importante el manejo del dolor en estos pacientes específicamente durante la primera semana. Se pueden utilizar antiinflamatorios no esteroideos como el ibuprofeno o ketorolac. Se deben evitar en pacientes con antecedentes de gastritis o úlcera gástrica.

**Corticoides de depósito:** en caso de pacientes que tengan un posquirúrgico muy inflamatorio se puede aplicar un corticoide de depósito como el acetato y fosfato de betametasona en forma intramuscular. Su efecto es de 10 a 14 días.

**Colirios combinados antibiótico-antiinflamatorios:** se deben utilizar corticoides de mediana o alta potencia como la dexametasona o prednisolona acetato, en combinación con una quinolona como la gatifloxacina o moxifloxacina. Se comienza aplicar cada seis horas durante la primera semana para luego ir reduciendo escalonadamente si la progresión del posquirúrgico es la esperada. Es importante entender que se debe mantener el ojo lo más desinflamado posible durante las primeras semanas, ya que en caso contrario se reclutan mayor cantidad de células inflamatorias que están relacionadas con un mayor índice de recidiva. Se debe realizar un monitoreo de la presión ocular durante el tratamiento.

**Colirios de lágrimas artificiales:** a demanda durante los primeros meses, en lo posible sin conservantes.

## **Complicaciones postoperatorias**

Si bien son pocas frecuentes es importante reconocerlas.

### **Dellen corneal**

Esta es un área de adelgazamiento corneal localizado como consecuencia de la deshidratación provocada por la falta de lubricación relacionada con una zona adyacente de elevación conjuntival. Afecta al espesor estromal con un epitelio corneal intacto. En caso de que el dellen persista por varios días el epitelio se puede ulcerar generando una úlcera corneal verdadera.

Este puede relacionarse con una excesiva queratectomía durante la cirugía, por la utilización de mitomicina C o por un edema excesivo del injerto. Su tratamiento de base consiste en oclusión y lágrimas artificiales para conseguir la rehidratación del estroma y que la superficie corneal recupere su integridad en 24-48 horas. En caso de que no mejore se puede usar una lente de contacto terapéutica. Si el dellen persiste en el tiempo y es refractario al tratamiento médico se puede hacer un injerto de membrana amniótica multicapa o en casos más avanzados un injerto periférico esclerocorneal (figs. 18 y 19)<sup>22</sup>.

### **Granuloma conjuntival**

Es una lesión pedunculada y de aspecto papilomatoso de color rosado que se desarrolla después de la cirugía. Está relacionado con suturas muy ajustadas o a una zona de dehiscencia entre la conjuntiva el injerto. La mayoría responde al aumento de antiinflamatorio tópicos, en el caso de que no mejore se le hace una escisión simple (fig. 20)<sup>23</sup>.

### **Necrosis escleral**

Es una complicación poco frecuente que en general está relacionada con el uso de diluciones inadecuadas de mitomicina C intraquirúrgica o el uso excesivo de diatermia en el lecho escleral. Es más frecuente en los pacientes que tiene enfermedades autoinmunes como artritis reumatoide o granulomatosis de Wegener. Es una complicación grave que

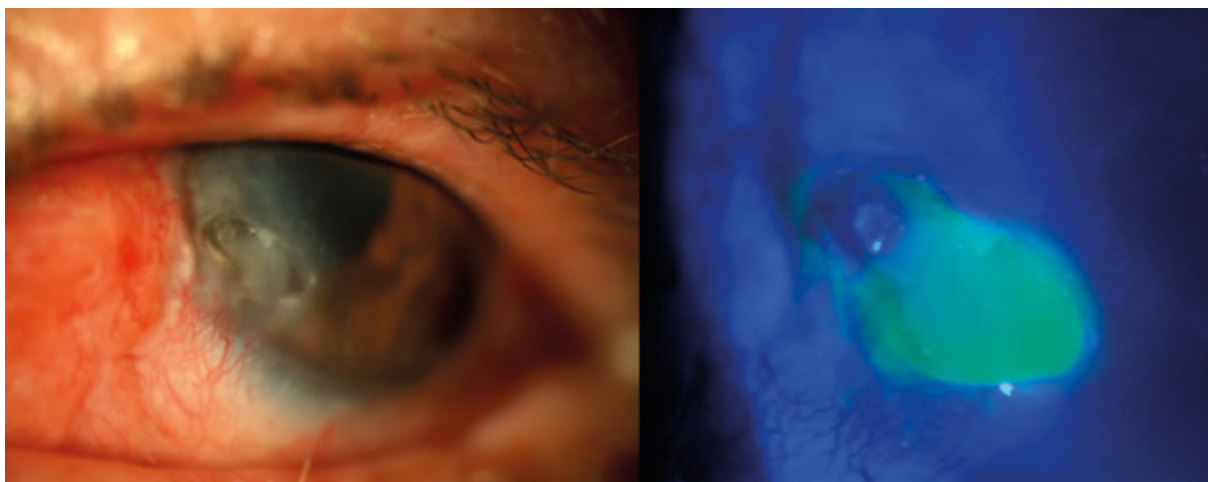


Figura 18. Dellen de 6 semanas de duración posterior a una cirugía de pterigión luego de mitomicina C.

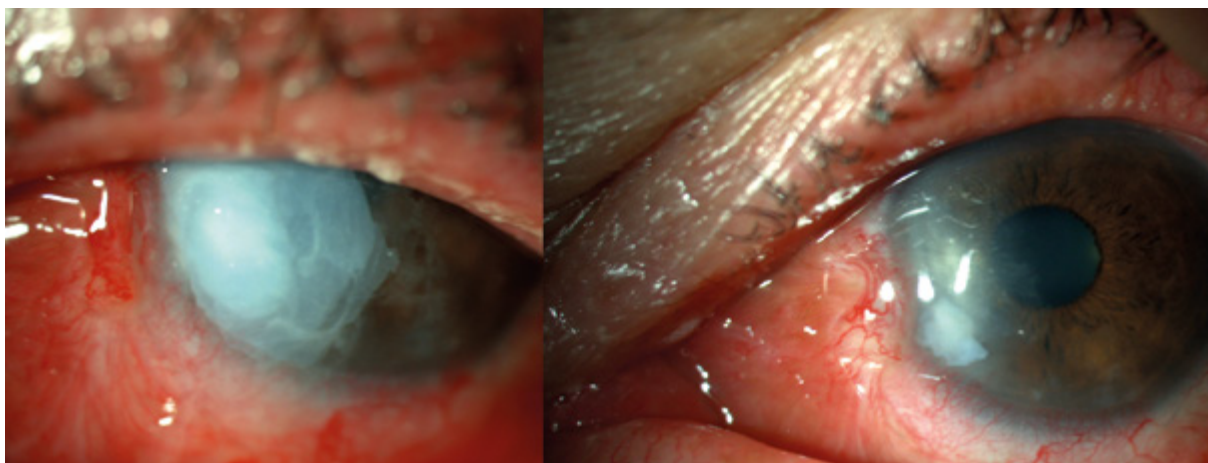


Figura 19. Tratamiento del paciente de figura 18 con injerto de membrana amniótica multicapa y adhesivos de fibrina. Izquierda: primer día posquirúrgico. Derecha: 6 semanas después.

requiere la utilización de antiinflamatorios no esteroideos e inmunosupresores sistémicos (fig. 21)<sup>23</sup>.

#### **Edema del injerto**

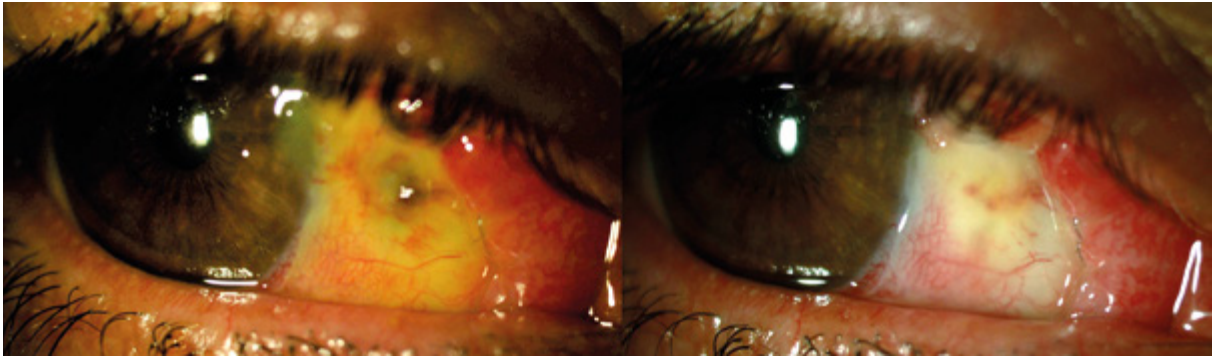
Generalmente es transitorio. Es más frecuente cuando se utilizan adhesivos de fibrina o cuando se deja cápsula de tenon en el injerto. Para su resolución hay que mantener vendaje compresivo o aumentar la frecuencia del antiinflamatorio (fig. 22)<sup>23</sup>.

#### **Retracción o dehiscencia del injerto**

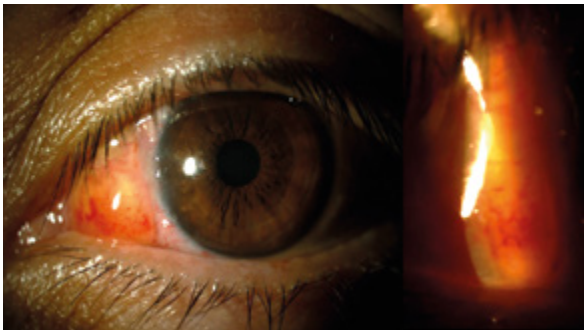
Es frecuente de ver en los sectores nasales y en especial con el uso de adhesivos de fibrina. En el

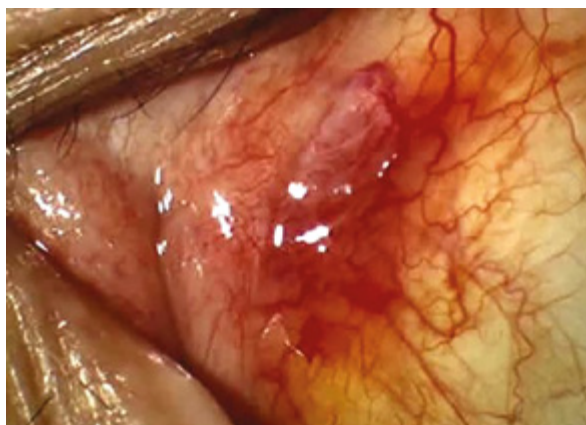

Figura 20. Granuloma conjuntival.



**Figura 21.** Escleritis poscirugía de pterigión por excesiva cauterización del lecho escleral. Izquierda: zona negra grisácea de la escleritis. Derecha: después de la resolución.



**Figura 22.** Gran edema del injerto conjuntival.

caso de dehiscencias grandes se puede reintervenir para aproximar los bordes del injerto y la conjuntiva. Puede ser necesario algún punto de aproximación con nylon 10/0<sup>23</sup>.

#### **Hemorragias conjuntivales en la zona del injerto**

Desaparecen al cabo de un tiempo, es un problema estético. Añadiendo un vasoconstrictor al tratamiento postoperatorio se minimiza su aparición.

#### **Diplopía**

Cuando se da en forma aguda en general se debe a la lesión de los rectos durante de la cirugía. Si se manifiesta en forma tardía está relacionado a la formación de bridas conjuntivales o simbléfaron que generan un estrabismo restrictivo<sup>23</sup>.

### **Pterigión recidivado**

No existe un consenso en la literatura sobre la definición de recurrencia en este tipo de lesiones. Sin embargo, por lo general se acepta cuando existe un crecimiento mayor o igual a 1,5 mm de tejido fibrovascular sobre el tejido corneal proveniente del sitio de escisión previo. Según Prawasabath y colaboradores, la recurrencia conjuntival sería cualquier irregularidad en la superficie ocular que ocasione dellen, proliferación fibrovascular y/o aparición de una cicatriz fibrosa traccional<sup>6</sup>. Asimismo, al no existir una definición precisa sobre lo que se considera una recidiva, tampoco se sabe cuál es el tiempo necesario para definir una lesión como recidiva. Se sabe que el 90% de las recidivas sucede entre 3-6 meses de realizada la cirugía, es por eso que ese lapso de tiempo es el comúnmente aceptado. Pero existen descripciones en la bibliografía de recurrencias después de 20 a 30 años.

Es un error considerar que el pterigión recidivado es lo mismo que la lesión previa, ya que sus características macroscópicas y microscópicas difieren. En líneas generales las recidivas suelen comportarse con mayor agresividad que las lesiones primarias, con mayor sintomatología y mayor discomfort. Además, la proliferación fibrovascular es mucho mayor, lo que genera una adherencia más firme a los tejidos subyacentes, pueden progresar hasta un 30% del estroma corneal y no es

Tabla 1. Puntuación de pterigión recidivado.

PUNTOS PARÁMETROS	1	2	3
INYECCIÓN CONJUNTIVAL	Ligera	Moderada	Severa
GROSOR CONJUNTIVAL	Tejido fibrovascular delgado con vasos epiesclerales visibles	Tejido fibrovascular grueso con vasos epiesclerales no visibles	Tejido fibrovascular sobrelevado con vasos epiesclerales no visibles
TAMAÑO VERTICAL a 3 mm del limbo	<3 mm G mm	3-6 mm	> 6 mm

infrecuente que generen retracción, simbléfaron o limiten los movimientos oculares.

Se debe tener en cuenta que a las causas del pterigión primario, la falta de *stem cells* limbares en ese sector y los fibroblastos activados proliferantes se le suman los factores de crecimiento y proinflamatorios que provienen de la cicatrización posquirúrgica. Lo cual justificaría el breve período que existe entre la cirugía y la recidiva y el comportamiento más agresivo de la recidiva en comparación con la lesión original.

Es importante recordar que ante la presencia de un pterigión recidivado hay que pensar en la posibilidad de que se esté frente a un penfigoide ocular cicatricial (POC). En estos casos se deberán buscar signos de cicatrización en el ojo contralateral, como fibrosis subconjuntival o acortamientos de fondo de sacos. Ante la duda una biopsia conjuntival es mandatorio antes de pensar en realizar la cirugía, ya que el POC podría estar manifestándose como un exceso de fibrosis y el avance de la conjuntiva sobre el tejido corneal.

Para la clasificación del pterigión recidivado, Mata Díaz y colaboradores diseñaron un sistema de puntos basados en distintos aspectos de la lesión posquirúrgica (tabla 1).

De la sumatoria de puntos surgirá la clasificación de la recidiva:

◆ Grado 0: no hay recurrencia (0 a 2)

◆ Grado 1: amenaza de recurrencia (3 a 4)

◆ Grado 2: recurrencia conjuntival (5 a 7)

◆ Grado 3: recurrencia conjuntival severa (8 a 9)

◆ Grado 4: recurrencia corneal (crecimiento > a 1,5 sobre tejido corneal)

◆ Grado 5: recurrencia maligna (rápidamente progresiva con amenaza de tomar el eje visual o gran fibrosis subconjuntival)<sup>24-25</sup>.

## Fotoprotección

Como se detallado en el capítulo, poco se sabe de la patogenia que origina esta lesión y tampoco sobre los motivos que favorecen las recidivas.

Sin embargo, en poblaciones rurales de climas tropicales o cálidos, esta patología se presenta con mucha más frecuencia que en otras poblaciones mundiales. Es por este motivo que la teoría de que la exposición a rayos UV sostenida en el tiempo —y sabiendo que tiene la habilidad de influir a favor de mutaciones celulares— es una de los principales factores de riesgo para desarrollar esta patología, así como para favorecer las recidivas de la enfermedad una vez tratada.

Existen varias medidas preventivas que se pueden adaptar para evitar que esto suceda:

◆ Evitar la exposición solar en los horarios de máxima irradiación UV.

◆ Utilizar sombreros de ala ancha que cubran no sólo el acceso de luz UV frontal sobre el globo ocular, sino





**Figura 23.** Modelo de armazón de antejo envolvente tipo cámara semihúmeda que brinda excelente protección de los rayos laterales.

que puedan bloquear rayos que acceden desde la zona lateral.

- ◆ Utilizar anteojos de sol —de tipo envolventes— que cubran toda la superficie del ojo con filtros que favorezcan la retención de los rayos UV como el conocido UV-block o LAE block. Es importante entender que el modelo del armazón debe ser envolvente ya que los rayos que más influyen en la génesis de la lesión son los que entran en forma lateral (fig. 23).

## Referencias

1. Austin P, Jakobiec FA, Iwamoto T. Elastodysplasia and elastodystrophy as the pathogenic bases of ocular pterygia and pinguecula. *Ophthalmology* 1983; 90: 96-109.
2. Vaughan D. Enfermedades de la conjuntiva. En: Vaughan D, Asbury T, Riordan-Eva P. *Oftalmología general*. México, DF: El Manual Moderno, 1994, p. 133.
3. Chiaradia P. *Córnea y superficie ocular*. Buenos Aires: Ediciones Journal, 2018.
4. Cristóbal Bescós JA. La oftalmología medieval: el legado de los árabes. *Rev Microcirugía Ocular* 2005; 4: 155-207.
5. Di Girolamo N, Chui J, Coroneo MT, Wakefield D. Pathogenesis of pterygia: role of cytokines, growth factors, and matrix metalloproteinases. *Prog Retin Eye Res* 2004; 23: 195-228.
6. Iradier Urrutia MT, Palmero Fernández L, Bañeros Rojas P. *Cirugía de pterigión*. Madrid: Sociedad Española de Oftalmología, 2017. (Protocolos de práctica clínica preferente).
7. Hirst LW. Recurrent pterygium surgery using pterygium extended removal followed by extended conjunctival transplant: recurrence rate and cosmesis. *Ophthalmology* 2009; 116: 1278-1286.
8. Zhao D, Yin HY, Cheng A *et al*. Sealing of the gap between the conjunctiva and tenon capsule to improve symblepharon surgery. *Am J Ophthalmol* 2015; 160: 438-446.
9. Tananuvat N, Martin T. The results of amniotic membrane transplantation for primary pterygium compared with conjunctival autograft. *Cornea* 2004; 23: 458-463.
10. Ghanavati SZ, Shousha MA, Betancurt C, Perez VL. Combined conjunctival autograft and overlay amniotic membrane transplantation: a novel surgical treatment for pterygium. *J Ophthalmic Vis Res* 2014; 9: 399-403.
11. Kareem AA, Farhood QK, Alhammami HA. The use of antimetabolites as adjunctive therapy in the surgical treatment of pterygium. *Clin Ophthalmol* 2012; 6: 1849-1854.
12. Sharma A, Gupta A, Ram J, Gupta A. Low-dose intraoperative mitomycin-C versus conjunctival autograft in primary pterygium surgery: long term follow-up. *Ophthalmic Surg Lasers* 2000; 31: 301-307.
13. Anduze AL, Burnett JM. Indications for and complications of mitomycin C in pterygium surgery. *Ophthalmic Surg Lasers* 1996; 27: 667-673.
14. Rubinfeld RS, Pfister RR, Stein RM *et al*. Serious complications of topical mitomycin-C after pterygium surgery. *Ophthalmology* 1992; 99: 1647-1654.
15. Akarsu C, Taner P, Ergin A. 5-fluorouracil as chemoadjuvant for primary pterygium surgery: preliminary report. *Cornea* 2003; 22: 522-526.
16. Bekibele CO, Ashaye A, Olusanya B *et al*. 5-fluorouracil versus mitomycin C as adjuncts to conjunctival autograft in preventing pterygium recurrence. *Int Ophthalmol* 2012; 32: 3-8.
17. Yin M, Li H, Zhang Y *et al*. Interferon alpha-2b eye drops prevent recurrence of pterygium after the

bare sclera technique: a single-center, sequential, and controlled study. *Cornea* 2019; 38: 1239-1244.

18. Kasetuwan N, Reinprayoon U, Satitpitakul V. Prevention of recurrent pterygium with topical bevacizumab 0.05% eye drops: a randomized controlled trial. *Clin Ther* 2015; 37: 2347-2351.

19. Barron A, McDonald JE, Hughes WF. Long-term complication of beta-radiation therapy in ophthalmology. *Trans Am Ophthalmol Soc* 1970; 68: 113-128.

20. Ali AM, Thariat J, Bensadoun RJ *et al.* The role of radiotherapy in the treatment of pterygium: a review of the literature including more than 6000 treated lesions. *Cancer Radiother* 2011; 15: 140-147.

21. Amano SAU, Motoyama Y, Oshika T *et al.* Comparative study of intraoperative mitomycin

C and beta irradiation in pterygium surgery. *Br J Ophthalmol* 2000; 84: 618-621.

22. Kanski JJ. *Oftalmología clínica*. Madrid: Elsevier, 2002.

23. Moya Cala M, Sánchez Boloy FA, Cotorruelo Martínez N *et al.* Complicaciones posquirúrgicas más frecuentes en la cirugía de pterigión. *MEDISAN* 2014; 18: 1531-1536.

24. Shehadeh-Mashor R, Srinivasan S, Boimer C *et al.* Management of recurrent pterygium with intraoperative mitomycin C and conjunctival autograft with fibrin glue. *Am J Ophthalmol* 2011; 152: 730-732.

25. Mata Díaz E, Conesa Hernández E, Pablo Martín CA. *Pterigión recidivado: manejo quirúrgico*. Barcelona: Laboratorios Thea, 2012 (Superficie ocular; 43).

## LESIONES TRAUMÁTICAS DE LA CONJUNTIVA

Martín Berra y Gustavo Galperín

Los traumas conjuntivales se pueden clasificar en: erosión, hemorragia, laceraciones, enfisema, cuerpos extraños, quemosis y quemaduras (isquemia y necrosis).

La mayoría de los pacientes cursa con ojo rojo, sensación de cuerpo extraño y lagrimeo. Se deben precisar los antecedentes personales, la causa y tiempo de evolución del trauma. Se realiza un examen ocular completo bajo anestesia tópica si el paciente colabora o bajo sedación en menores o no colaboradores.

La conjuntiva bulbar es sencilla de examinar a simple vista, aunque para apreciar detalles se debe ver bajo la lámpara de hendidura. El fórnix inferior se explora al traccionar hacia abajo el párpado inferior con la mirada hacia arriba. La conjuntiva palpebral superior requiere de la cooperación del paciente y se realiza con eversión cuidadosa del párpado superior, si es necesario se duplica la eversión usando un retractor de Desmarres.

La erosión conjuntival se produce por la pérdida del epitelio causado generalmente por traumas leves. Es menos dolorosa que la erosión del epitelio corneal, su curación es más rápida y presenta menos riesgo de infección por ser un tejido altamente vascularizado.

La hemorragia subconjuntival (HSC) es una de las enfermedades oculares más comunes y se caracteriza por la aparición aguda de un área plana de sangrado debajo de la conjuntiva (fig. 1). En general, además del trauma, las discrasias sanguíneas, la maniobra de Valsalva, la conjuntivitis hemorrágica aguda y la hipertensión arterial son los principales factores causantes de HSC<sup>1-3</sup>.

El número de pacientes con HSC aumentan notablemente en mayores de 50 años (fig. 1a). La razón principal es el aumento de la prevalencia de hipertensión arterial en mayores de 50 años, que es el principal factor de riesgo no traumático para HSC<sup>4</sup>. Además, la diabetes mellitus, la hiperlipidemia y la terapia anticoagulante muestran un aumento con la edad. En contraste, el papel del trauma fue mayor en el grupo más joven (40 años) (fig. 1b) que en el grupo de más edad (64 años). Otra causa de HSC es el uso de lentes de contacto y el trauma conjuntival de la lente o en su manejo por parte del usuario. Las tumoraciones conjuntivales (como el linfoma o el sarcoma de Kaposi) pueden generar hemorragia subconjuntival.

Generalmente la hemorragia subconjuntival es asintomática y desaparece espontáneamente sin tratamiento alguno en el transcurso de 2 a 3 semanas. La hemorragia no requiere de tratamiento, pero siempre hay que evaluarla detalladamente en el examen ocular dentro del contexto de un trauma ocular, ya que puede enmascarar condiciones serias como una ruptura escleral<sup>5</sup>. La presencia de pigmento ocre asociado a la hemorragia subconjuntival o a quemosis es muy sugestiva de ruptura escleral oculta por dispersión de epitelio pigmentario coroideo. En caso de ser causada por un trauma y la hemorragia o la quemosis sea extensa o en casos de dudas, se realizará una exploración quirúrgica.

Siempre debe asegurarse la eliminación de los cuerpos extraños y descartar la posibilidad de perforación ocular o cuerpo extraño intraocular. Debe determinarse la extensión de la hemorragia subcon-

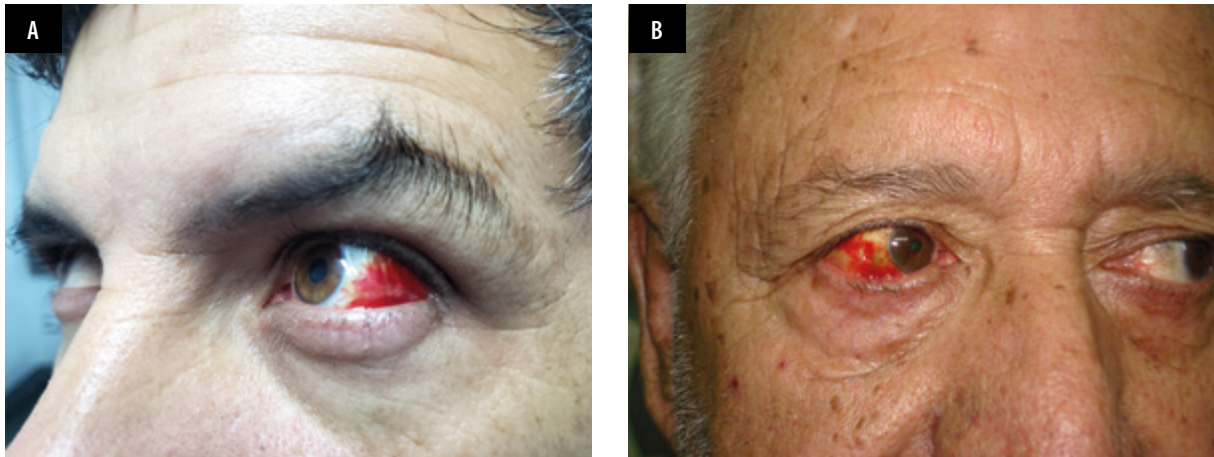


Figura 1. A) Hemorragia subconjuntival traumática. B) Hemorragia subconjuntival por hipertensión arterial.

juntival, la presencia de hemorragia intraocular o lesiones retinales asociadas.

El enfisema subconjuntival es la presencia de aire subconjuntival, orienta hacia una fractura orbital con participación de los senos paranasales. El enfisema se exagera soplando la nariz, por lo que se le explica al paciente para que la evite. La extracción del aire no es necesaria porque se reabsorbe rápidamente una vez resuelta la causa.

Los cuerpos extraños subconjuntivales pueden ser de cualquier naturaleza. Se debe descartar la posibilidad de una lesión ocular a globo abierto o un cuerpo extraño intraocular.

La quemosis o edema conjuntival surge por el acúmulo de líquido que puede acompañar virtualmente a cualquier tipo de trauma ocular (fig. 2). Puede orientarnos a pensar en causas banales como atopía o en condiciones severas: lesiones químicas, endoftalmitis, hemorragia orbitaria, fistula carotídeo-cavernosa. La severidad de la patología subyacente y el grado de quemosis no es necesariamente proporcional. No hay un tratamiento específico pero los corticosteroides tópicos favorecen la reducción del edema.

Las quemaduras oculares son la principal causa de isquemia y necrosis córneo-conjuntival. También son una de las pocas urgencias reales que se encuentran en la consulta oftalmológica (requieren de atención inmediata). En el momento en que se realiza el diagnóstico se debe instaurar el tratamiento médico

con lavado ocular abundante para minimizar en lo posible el daño de la superficie ocular.

Inmediatamente se indica colirio anestésico y lavado ocular profuso: agua, suero fisiológico o Ringer lactato con equipo infusión. Mediante everción palpebral se explorarán los fondos de saco y se extraerán los materiales sólidos y cuerpos extraños que puedan existir. En el examen ocular se debe detallar el estado de la superficie ocular, cámara anterior, iris y cristalino. Si lo permiten las lesiones se toma la presión intraocular. No se debe olvidar el registro de la agudeza visual sin corrección, con corrección si corresponde y/o estenopeico ya que tiene enorme valor médico legal al momento del ingreso del paciente.

Las quemaduras químicas son emergencias oftalmológicas que requieren de un tratamiento inmediato, de no ser así pueden provocar daños severos e irreparables.

Los pacientes afectados habitualmente concurren al servicio de emergencia con alguno o varios de los siguientes síntomas:

- ◆ Fotofobia
- ◆ Severo dolor
- ◆ Ojo rojo
- ◆ Disminución de la agudeza visual

La severidad del daño de la superficie ocular estará determinado por<sup>6-8</sup>:

- ◆ pH (ácido < 4 vs alcalino > 10)
- ◆ Volumen del agente químico
- ◆ Duración del contacto
- ◆ Área de la superficie ocular afectada
- ◆ Toxicidad propia del agente
- ◆ Temperatura del agente agresor
- ◆ Fuerza del impacto del agente químico (ácido sulfúrico de batería del automóvil)

Es importante diferenciar los agentes químicos de acuerdo con su pH, ya que tienen diferentes mecanismos fisiopatológicos, gravedad y urgencia en la atención. Es por todos sabido que en general los agentes con alto pH (álcalis) presentan potencialmente mayor agresividad tisular; por este motivo se desarrollarán en primera instancia.

Las injurias químicas en general y los agentes alcalinos en particular comprometen todo el segmento anterior y no solo la superficie. Si la agresión química fuera muy severa y la variación del pH intraocular importante, puede afectar la producción de humor acuoso (epitelio ciliar) y eventualmente llevar a la ptisis bulbi en casos extremos.

## Agentes alcalinos

En la superficie ocular su alto pH produce saponificación de los lípidos de las membranas celulares generando disrupción celular.

En el estroma destruyen los proteoglicanos y las fibras de colágeno y activa las colagenasas tipo I.

Pueden penetrar en cámara anterior produciendo severo daño por<sup>6</sup>:

- ◆ Aumento de pH (>11.5 gran daño).
- ◆ Trabeculitis/iridoclititis: puede resultar en hipertensión ocular.
- ◆ Incremento de PIO (contracción de colágeno de la esclera y liberación de prostaglandinas).
- ◆ Daño de células endoteliales, iridianas y del epitelio ciliar.
- ◆ Hipotonía por shock ciliar (daño del epitelio ciliar ptisis bulbi).

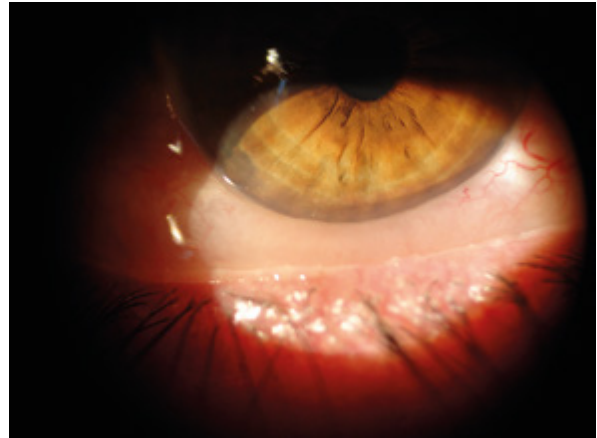


Figura 2. Quemosis por atopia.

A continuación, se detallan los agentes alcalinos que frecuentemente están involucrados en lesiones químicas oculares. Cada uno de ellos tiene sus características particulares y grado de daño según su composición.

- ◆ Hidróxido de amonio (amoníaco): alta y rápida penetración. Están en fertilizantes, refrigerantes, limpiadores hogareños, etc.
- ◆ Hidróxido de sodio (soda cáustica) o potasio (potasa cáustica): en limpiadores de sanitarios, *airbags* (NaOH), etc.
- ◆ Hipoclorito de sodio (lavandina, compuestos para desinfectar piletas de natación): tiene alta penetración tisular.
- ◆ Hidróxido de magnesio: en extinguidores de fuego.
- ◆ Hidróxido de calcio (cal): probablemente sea uno de los agentes alcalinos que más produce daño ocular. Su penetración es lenta por el calcio. Lo encontramos en la cal, yeso y mezclas en la industria de la construcción. Debe retirarse rápidamente ya que permanece alojado en fondos de saco y continúa produciendo daño a los tejidos.

Para definir la gravedad del daño sobre la superficie ocular, los parámetros a valorar a la biomicroscopía con lámpara de hendidura son dos: uno de ellos es la opacidad corneal que impedirá —según el grado— la visualización de los elementos anatómicos de la cámara anterior; el otro es la isquemia limbar que se expresa como un área blanquecina

Cuadro 1. Clasificación del daño del ojo externo (Hughes-Pfister-Koski)

Factores
Isquemia limbar (fig. 3).
Opacidad corneal (fig. 4).
Grados
I: Daño epitelial corneal. Sin isquemia limbar.
II: Turbidez corneal. Se ven detalles del iris. Isquemia limbar < 1/3 de circunferencia.
III: Dificultad en ver detalles del iris. Isquemia limbar 1/3-1/2 de circunferencia.
IV: Córnea opaca (denominada en porcelana). Isquemia limbar > 1/2 de circunferencia.

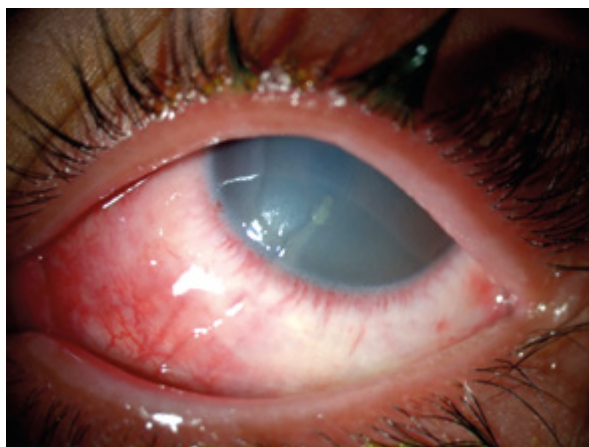


Figura 3. Isquemia limbar en quemadura por álcalis grado III.

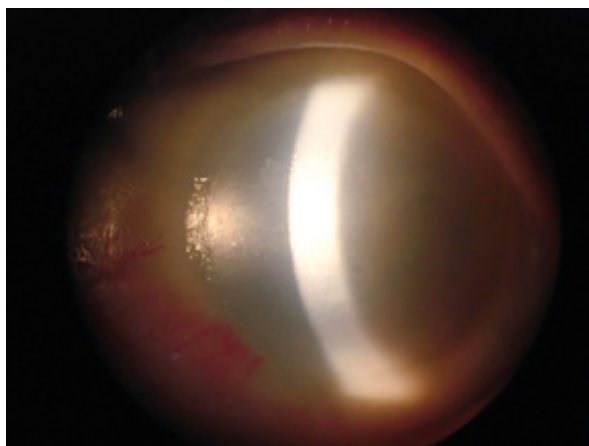


Figura 4. Opacidad corneal en quemadura por álcalis grado IV.

del área corneoescleral. Cuanto mayor daño tenga la zona de la circunferencia limbar peor será el pronóstico. Diversas son las clasificaciones, aunque todas ellas cuentan con estos dos factores para definir la gravedad de las lesiones químicas sobre la superficie ocular. Esta valoración tiene importancia diagnóstica y pronóstica. A modo de ejemplo se desarrolla la clasificación confeccionado por Hughes y modificada por Pfister y Koski (cuadro 1). A medida que el caso progresa en la clasificación (de grado I a IV) la gravedad es mayor y el pronóstico visual más incierto.

### Manejo terapéutico

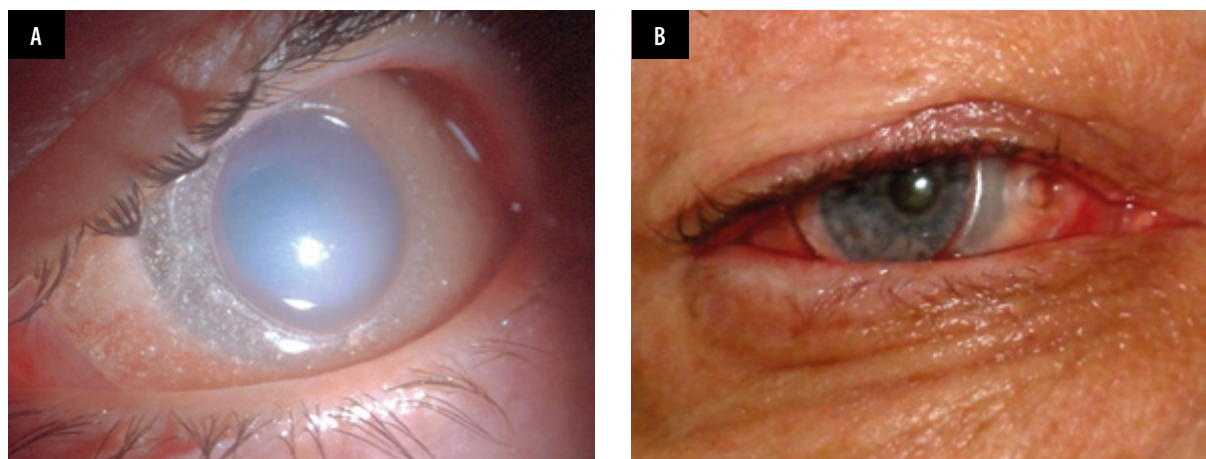
La primera etapa de atención de un paciente con lesión química es la urgencia y este es el momento en el cual se debe actuar rápidamente. El tratamiento de la urgencia condiciona la evolución posterior y el pronóstico visual del ojo afectado.

Cuanto antes se normalice el pH de la superficie, antes lo hará el pH intraocular. Por esta razón debe irrigarse profusamente la superficie para eliminar el agente alcalino de la conjuntiva, de la córnea y de los fondos del saco conjuntival.

En forma práctica, estos son los pasos del tratamiento de la urgencia ante pacientes en la etapa aguda:

1. Irrigación ocular con solución isotónica (solución fisiológica, solución de Ringer lactato o solución salina balanceada) para barrer el álcali y normalizar el pH. No se debe olvidar evertir los párpados y realizar limpieza completa de fondos de saco. El ácido etilendiaminotetraacético (EDTA) en concentración 0,01 M (0,01 moles de EDTA por litro, que equivalen a 3 gramos por litro aproximadamente) permite retirar el calcio en forma más veloz y eficientemente. Debe utilizarse sólo si el agente agresor contiene calcio. Los ejemplos más comunes son la cal viva (óxido de calcio) y la cal apagada (hidróxido de calcio). Sin calcio en su composición no tendrá efecto.

Un proceso opcional en la urgencia descrito en la bibliografía es la realización de paracentesis y la reformación de la cámara anterior con solución



**Figura 5.** Lente de Illig en injurias químicas severas con compromiso de fondos de saco conjuntival.

salina balanceada. Con este procedimiento podría descender el humor acuoso hasta 3 puntos de pH dentro de las primeras dos horas de realizado. No es una práctica que se haga con frecuencia por la posibilidad de infección.

**2.** Ciclopléjicos: colirios de ciclopentolato 1% o sulfato de atropina al 1%. Se utiliza para tratar la iritis acompañante y al relajar el músculo ciliar disminuye el dolor producido por la inflamación.

**3.** Evitar el uso de medicaciones tópicas que contengan vasoconstrictores (agravan la isquemia presente) y conservantes (toxicidad de la superficie) en su composición.

**4.** Si se constata o sospecha aumento de la presión intraocular se deben utilizar hipotensores sistémicos y/o tópicos según el estado de la superficie ocular.

**5.** Antibióticos tópicos si hay ulceración de magnitud. Utilizar aquellos sin conservantes o con el conservante menos tóxico disponible.

**6.** Lubricantes frecuentes: utilizarlos sin conservantes o con el conservante menos tóxico disponible (alternativa: suero autólogo 20% o 50%).

**7.** Es fundamental el control diario con biomicroscopía de lámpara de hendidura. Se debe verificar la ausencia de agente agresor en fondos de saco, el estado de la isquemia limbar, la transparencia corneal, el grado de ulceración, la PIO, el grado de inflamación de la cámara anterior y la agudeza visual mejor corregida.

**8.** El uso de esteroides tópicos (acetato de prednisolona o dexametasona/fluorometolona) están indicados en los primeros 7-10 días si se ve inflamación importante. Si luego del décimo día permanece ulceración corneal se deben suspender gradualmente.

**9.** Las tetraciclinas vía oral tienen utilidad en casos de colagenólisis evidente con afectación estromal corneal: doxiciclina 100 mg/día durante 2 o 3 semanas (funcionan como inhibidores de las colagenasas, MMP-9 y degranulación de PMN).

**10.** En caso de adherencia de fondos de saco con riesgo evidente de simbléfaron, la utilización de la lente de Illig es una muy buena alternativa. También se debe utilizar en casos de inflamación conjuntival severa e imposibilidad de liberar los fondos de saco diariamente. Existen distintos diámetros para adultos y niños (fig. 5).

**11.** EL uso de ácido ascórbico en dosis de 2 gramos vía oral por día está mencionado en la bibliografía ya que favorece la síntesis de colágeno, la reparación tisular y repone su concentración en el humor acuoso.

Además del tratamiento médico existen algunas estrategias quirúrgicas: la realización de tenoplastia o conjuntivoplastia tiene como fundamento acercar vasos de la cápsula de Tenon para disminuir o evitar colagenólisis corneal por la isquemia limbar existente. Se indica sólo en quemaduras grado 3 o 4 con gran isquemia limbar<sup>9</sup>.

El implante de membrana amniótica tiene como objetivo promover la epitelización, reducir inflamación y la fibrosis conjuntival.

No existe evidencia que su utilización en fase aguda sea superior al tratamiento clásico en casos en los que el monitoreo sea diario. Si no es posible el control diario y existe ulceración corneal e inflamación conjuntival importante, el implante de membrana amniótica sobre la superficie ocular puede ser muy útil en el tratamiento de fase aguda.

## Agentes ácidos

Otro de los grupos de químicos que pueden producir daño severo a la superficie ocular son los compuestos ácidos. Si el pH es menor a 4 el daño puede ser de gran magnitud. Su mecanismo de acción es muy diferente al de los álcalis. Los compuestos ácidos producen desnaturalización de proteínas que precipitan y forman una barrera protectora. El daño que provocan suele ser menor que los alcalinos excepto que sean ácidos fuertes (clorhídrico, nítrico o sulfúrico) o en altas concentraciones. Raramente penetran los tejidos y aunque puede ser severo, en general sólo afectan la superficie ocular.

Los agentes ácidos más frecuentemente involucrados en injurias químicas del segmento anterior son:

◆ Ácido sulfúrico: involucrado en la manipulación de baterías de automóviles.

◆ Ácido sulfuroso: tiene alta penetración y está presente en blanqueadores, refrigerantes, etc.

◆ Ácido nítrico: en fertilizantes, explosivos, producción de la industria del nylon.

◆ Ácido fluorhídrico: presente en la industria de grabación y limpieza de cristales. Puede provocar gran daño y penetración. Es uno de los componentes ácidos más agresivos.

◆ Ácido acético: presente en el vinagre o derivados.

◆ Ácido clorhídrico: uso industrial muy frecuente. Irritante según concentración. También presente en el gas mostaza y otros compuestos clorados.

◆ Ácido crómico: amplia utilización en la limpieza de metales y de material de laboratorio. Su exposición crónica produce pigmentación conjuntival.

◆ Nitrato de plata: se suele utilizar en cauterización conjuntival (0,5%), concentraciones mayores al 1% pueden provocar daño.

La clasificación de la severidad de la lesión ocular es la misma a la utilizada en las injurias provocadas por álcalis. Se utilizan los mismos parámetros (ver cuadro 1).

El tratamiento de quemaduras por ácidos en la urgencia también es muy similar a los álcalis con algunas modificaciones.

1. Irrigación ocular con solución isotónica (solución fisiológica, solución de láctica de Ringer o solución salina balanceada) para barrer el ácido de la superficie ocular y normalizar el pH. No se debe olvidar evertir los párpados y realizar limpieza completa de fondos de saco en cada consulta. Un proceso opcional en la urgencia descrito en la bibliografía es la realización de paracentesis y la reformación de la cámara anterior con solución salina balanceada. En el caso de las lesiones por ácidos esto es muy poco frecuente, ya que raras en excepciones la penetración a cámara anterior no suele ser importante. Con este procedimiento podría descender el humor acuoso hasta 3 puntos de pH dentro de las primeras dos horas de realizarse. No es una práctica que se haga con frecuencia por la posibilidad de infección.

2. Cicloplégicos: colirios de ciclopentolato 1% o sulfato de atropina al 1%. Se utiliza para tratar la iritis acompañante y al relajar el músculo ciliar disminuye el dolor producido por la inflamación.

3. Evitar el uso de medicaciones tópicas que contengan vasoconstrictores (agravan la isquemia presente) y conservantes (toxicidad de la superficie) en su composición.

4. Si se constata o sospecha aumento de la presión intraocular se deben utilizar hipotensores sistémicos y/o tópicos según el estado de la superficie ocular.

5. Antibióticos tópicos si hay ulceración de magnitud. Usar aquellos sin conservantes o con el conservante menos tóxico disponible.



6. Usar lubricantes frecuentes sin conservantes o con el conservante menos tóxico disponible (alternativa: suero autólogo 20% o 50%).

7. Es fundamental el control diario con biomicroscopía de lámpara de hendidura. Se debe verificar la ausencia de agente agresor en fondos de saco, el estado de la isquemia limbar, la transparencia corneal, el grado de ulceración, la PIO, el grado de inflamación de la cámara anterior y la agudeza visual mejor corregida.

8. El uso de esteroides tópicos (acetato de prednisolona o dexametasona/fluorometolona) están indicados en los primeros 7 a 10 días si se ve una inflamación importante. Si luego del décimo día permanece ulceración corneal se deben suspender gradualmente.

9. Las tetraciclinas vía oral tienen utilidad en casos de colagenólisis evidente con afectación estromal corneal: doxiciclina 100 mg/día durante dos o tres semanas (funcionan como inhibidores de las colagenasas, MMP-9 y degranulación de PMN).

10. En caso de adherencia de fondos de saco con riesgo evidente de simbléfaron, la utilización de la lente de Illig es una muy buena alternativa.

También se debe utilizar en casos de inflamación conjuntival severa e imposibilidad de liberar los fondos de saco diariamente. Existen distintos diámetros para adultos y niños.

Además del tratamiento médico existen algunas estrategias quirúrgicas.

Como ya se dijo, pueden ser necesarios la tenoplastia y/o el implante de membrana amniótica en la fase aguda, según las características de la lesión y el cumplimiento del tratamiento de parte del paciente.

Por la gravedad de la injuria o por retraso o insuficiente tratamiento, luego de la etapa aguda (primera semana) pueden presentarse varias lesiones. Las más frecuentemente observadas son la úlcera corneal crónica y/o recurrente que se produce como consecuencia del daño de las células progenitoras limbares, membrana basal epitelial y estroma corneal con colagenólisis. También se puede ver hipertensión ocular por trabeculitis que si se perpetúa provocará fibrosis trabecular y sinequias anteriores

y glaucoma secundario que requerirá tratamiento médico o quirúrgico.

La formación de simbléfaron debe evitarse con control diario de los fondos de saco e implante de membrana amniótica si fuera necesario.

La pérdida de células caliciformes puede provocar síndrome de ojo seco que será tratado con lubricantes tópicos, antiinflamatorios esteroides de baja potencia, ciclosporina 0,05%, implante de *punctum plugs*, suero autólogo en colirio o tarsorrafia si fuera necesario.

### Insuficiencia de células madre limbares

Una de las secuelas más serias de la agresión de la superficie ocular por lesiones químicas es la insuficiencia de células progenitoras limbares. Recordar que el epitelio corneal se regenera completamente cada 7 días. La fuente de esta renovación es una población de células madre ubicadas en la capa basal del epitelio que se encuentra en el limbo córneo-escleral.

La insuficiencia de células madre limbares es una enfermedad de la superficie ocular causada por una disminución de la población y/o función de las células madre/progenitoras epiteliales de la córnea. Esta disminución conduce a la incapacidad de sostener la homeóstasis del epitelio corneal.

Esto provoca falta o insuficiente epitelización corneal con la consiguiente presencia de ulceración (fig. 6). Como consecuencia de este daño se produce la conjuntivalización corneal (fig. 7). Este fenómeno es la reparación patológica por parte de la conjuntiva que avanza sobre la superficie corneal. Como consecuencia de insuficiencia de las células limbares progenitoras también se aprecian defectos epiteliales crónicos, vascularización y opacificación corneal por fibrosis subepitelial y estromal<sup>6</sup>.

La reparación del limbo corneal debe realizarse con una superficie ocular sin inflamación y con previa corrección de las malposiciones palpebrales, simbléfaron y síndrome de ojo seco secundario.

EL tratamiento de la deficiencia de células progenitoras limbares (LSCD, *limbal stem cells deficiency*)

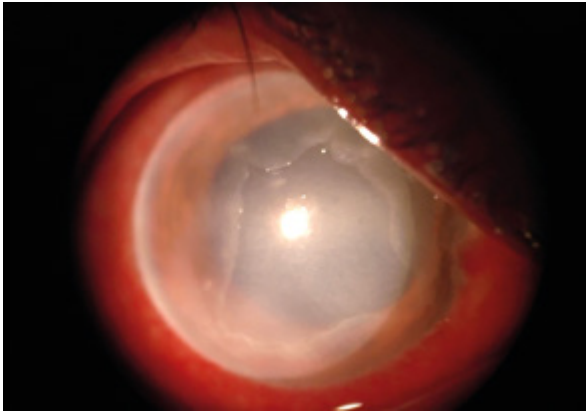


Figura 6. Úlcera corneal persistente.

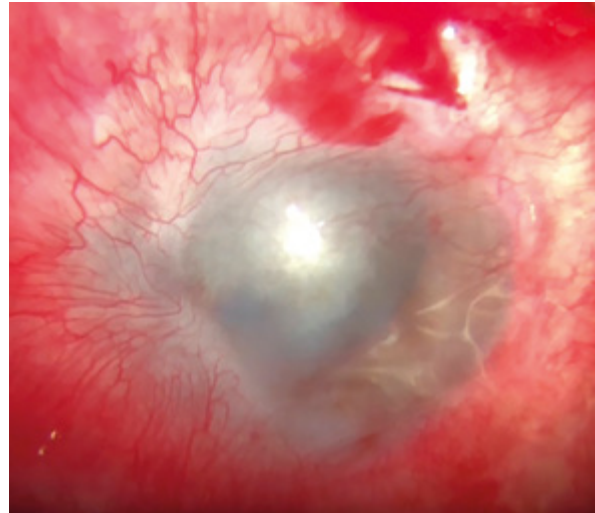


Figura 7. Conjuntivalización corneal 360 grados.

será quirúrgico y dependerá si el daño es uni o bilateral (cuadro 2).

Las técnicas indicadas en daño unilateral leve a moderado será el trasplante limbar simplificado (SLET) con tejido autólogo del ojo contralateral sano (fig. 8a). El tejido donante es un colgajo limbar de 2 milímetros, lo que reduce al mínimo la posibilidad de inducir daño (insuficiencia limbar) en el ojo donante (fig. 8b)<sup>10</sup>.

Si el daño fuera severo se deberá obtener más tejido del ojo contralateral con riesgo de inducir insuficiencia limbar (trasplante de limbo autólogo, CLAU).

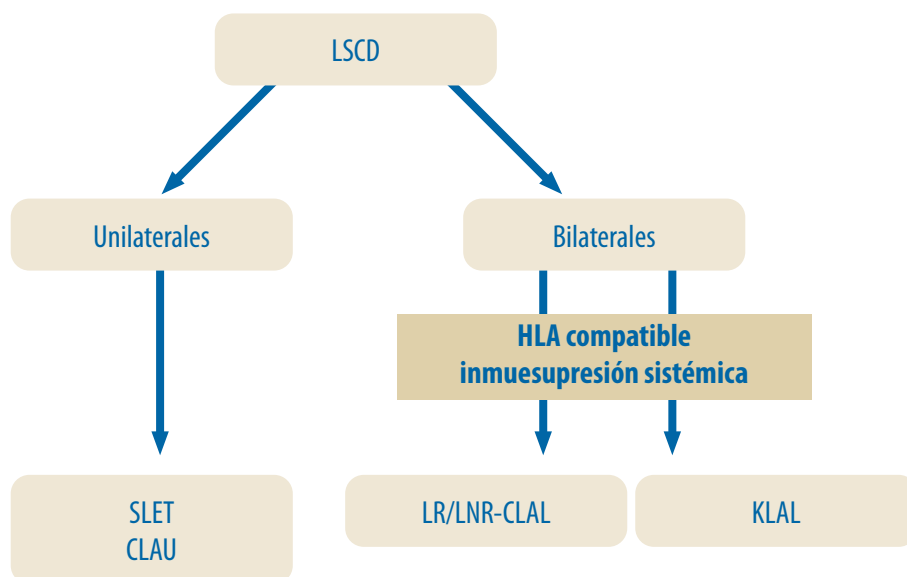
Si el compromiso limbar fuera bilateral se deberá obtener tejido de donante vivo relacionado (lr-CLAL) o no relacionado (lnr-CLAL) o tejido limbar de origen cadavérico (KLAL). En cualquiera de estas últimas modalidades, por ser tejido alogénico se deberá utilizar inmunosupresión sistémica en forma crónica para evitar el rechazo inmunológico del tejido limbar implantado. La posibilidad de reacciones adversas de la inmunosupresión sistémica a largo plazo, junto con la menor tasa de éxito en comparación del tejido autólogo, hacen que estas modalidades de trasplante limbar se utilicen poco<sup>6</sup>.

## Gases antidisturbios

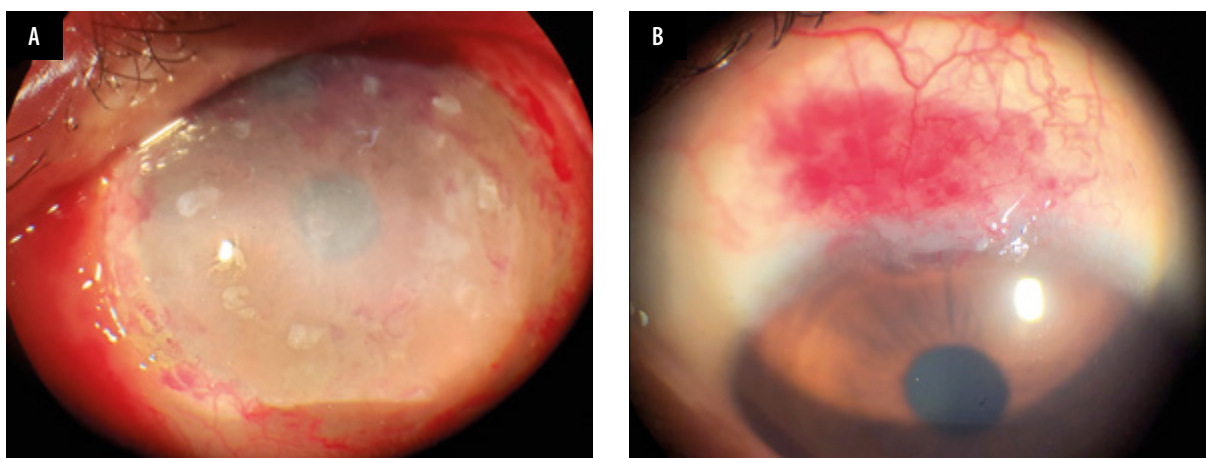
Otra fuente de lesión química ocular son los gases antidisturbios utilizados por las fuerzas de seguridad o como defensa personal.

Los compuestos más frecuentemente vistos son:

- ◆ **Cloruro de fenacilo:** es una acetofenona sustituida. Se trata de una sustancia orgánica ampliamente utilizada como agente de control de disturbios, conociéndose como gas CN.
- ◆ **Clorobenzilideno malononitrilo:** menos tóxico que el CN. Su nombre común es gas CS y se usa mucho en las fuerzas de seguridad.
- ◆ **Oleoresin capsicum (OC) (1%-15%):** es el conocido gas pimienta y el que más se utiliza en defensa personal. El ingrediente activo en el spray de pimienta es la capsaicina, compuesto derivado de las frutas de las plantas del género *Capsicum*. Actúa sobre las terminaciones nerviosas de piel y mucosas. Libera sustancia P y produce irritación de grado variable. Además del daño intrínseco por su composición, la cercanía del disparo del aerosol es un factor determinante importante. En general la irritación producida es leve y transitoria. Si el trauma mecánico por la cercanía es importante puede generar ulceración y neovascularización de la



**Cuadro 2.** Esquema del tratamiento quirúrgico de la deficiencia de células progenitoras limbares; trasplante limbar simplificado (SLET), trasplante de limbo autólogo (CLAU), trasplante de limbo con donante vivo relacionado (lr-CLAL) o no relacionado (lnr-CLAL), trasplante de limbo con donante cadavérico (KLAL).



**Figura 8.** SLET. A) Ojo receptor, fragmentos de limbo contralateral. B) Biopsia ojo dador.

superficie ocular. Puede inducir crisis asmática severa en pacientes broncorreactivos.

El tratamiento recomendado es mantener al paciente afectado en un espacio ventilado e irrigación de la superficie ocular afectada con solución fisiológica estéril. Si fuera necesario se aplicará anestesia tópica para poder realizar la irrigación ocular correctamente. En piel se puede utilizar algún champú suave para retirar el gas pimienta.

Se podrán usar esteroides y lubricantes para tratar la inflamación corneconjuntival resultante. Suele haber restitución *ad integrum*.

## Referencias

1. Fukuyama J, Hayasaka S, Yamada K, Setogawa T. Causes of subconjunctival hemorrhage. *Ophthalmologica* 1990; 200: 63-67.

2. Pitts JF, Jardine AG, Murray SB, Barker NH: Spontaneous subconjunctival haemorrhage: a sign of hypertension? *Br J Ophthalmol* 1992; 76: 297-299.
3. Wilson RJ. Subconjunctival hemorrhage: overview and management. *J Am Optom Assoc* 1986; 57: 376-380.
4. Chobanian AV, Bakris GL, Black HR *et al.* The seventh report of the Joint National Committee on Prevention, Detection, Evaluation and Treatment of High Blood Pressure: the JNC 7 report. *JAMA* 2003; 289: 2560-2572.
5. Mimura T, Usui T, Yamagami S *et al.* Recent causes of subconjunctival hemorrhage. Mimura T, Usui T, Amano S. *Ophthalmologica* 2010; 224: 133-137.
6. Mannis MJ, Holland EJ. *Cornea*. 4th ed. Edinburgh: Elsevier, 2017.
7. Ramponi DR. Chemical burns of the eye. *Adv Emerg Nurs J* 2017; 39: 193-198.
8. Bizrah M, Yusuf A, Ahmad S. An update on chemical eye burns. *Eye (Lond)* 2019; 33: 1362-1377.
9. Baradan-Rafii A, Eslani M, Haq Z *et al.* Current and upcoming therapies for ocular surface chemical injuries. *Ocul Surf* 2017; 15: 48-64.
10. Sangwan VS, Sharp JAH. Simple limbal epithelial transplantation. *Curr Opin Ophthalmol* 2017; 28: 382-386.
11. Kim YJ, Payal AR, Daly MK. Effects of tear gases on the eye. *Surv Ophthalmol* 2016; 61: 434-442.

# PATOLOGÍA CONJUNTIVAL EN PACIENTES PEDIÁTRICOS

Alejandra Mónica Balsa y María Florencia Fiorito

## Conjuntivitis

La conjuntivitis constituye la principal causa de ojo rojo en oftalmopediatría. De acuerdo con la etiología de la inflamación conjuntival se la clasifica en:

- ◆ Aséptica: química o alérgica.
- ◆ Séptica: bacteriana o viral.

Debido a la dificultad que implica el examen oftalmológico en niños y a la variabilidad de sus síntomas, en ocasiones la conjuntivitis se diagnostica y trata mal. Por este motivo, el interrogatorio médico representa una herramienta fundamental para realizar un correcto diagnóstico diferencial. La forma de comienzo, la duración de los síntomas, la presencia de dolor o prurito, el contacto con otra persona infectada, la asociación del cuadro a épocas del año o a mascotas, entre otros, suelen ser datos orientativos e importantes de recabar a fin de abordar el diagnóstico adecuado.

Los síntomas de la conjuntivitis incluyen prurito, ardor, dolor, sensación de cuerpo extraño, secreción, lagrimeo, fotofobia. Al examen oftalmológico, la presencia en la biomicroscopía de papilas es más sugestiva de conjuntivitis alérgica o bacteriana, mientras que la presencia de folicúlos es indicativa de conjuntivitis viral. Asimismo, la presencia de adenopatías constituye un hallazgo característico de conjuntivitis viral.

A continuación se hará un breve repaso de los distintos tipos de conjuntivitis en la infancia.

### Conjuntivitis neonatal

La conjuntivitis neonatal es la inflamación de la conjuntiva presente en el recién nacido menor a un

mes de vida. La forma más frecuente de conjuntivitis neonatal es la séptica.

### Etiología y epidemiología

La principal causa de conjuntivitis infecciosa en neonatos es la infección bacteriana. Los microorganismos más frecuentemente implicados suelen ser:

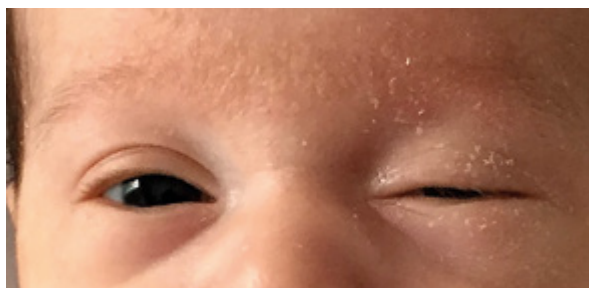- ◆ Microorganismos de transmisión sexual: *Chlamydia trachomatis*, *Neisseria gonorrhoeae*, *Herpes virus*.
- ◆ Microorganismos propios de la piel: *Staphylococcus aureus*.
- ◆ Microorganismos del tracto gastrointestinal materno: *Pseudomonas spp.*

La infección se adquiere principalmente durante el pasaje por el canal de parto. Los factores de riesgo de infección son: el sobrecrecimiento bacteriano vaginal durante el último trimestre, ruptura prematura de membranas y trabajo de parto prolongado. En caso de cesárea, la infección puede generarse por infección intrauterina por *Chlamydia*.

En los países en vías de desarrollo la prevalencia de *Chlamydia* y gonococo es comparable<sup>1</sup>.

### Presentación clínica

*Chlamydia*: su período de incubación es de entre 5-14 días. Comienza como una conjuntivitis acuosa para luego transformarse en purulenta. La mayoría de los casos son leves y autolimitados pero pueden derivar en cuadros severos con mayor inflamación, pseudomembranas, pannus periférico y compromiso corneal. Incluso sin tratamiento entre el 10% y el 20% puede desarrollar neumonía infantil<sup>1-2</sup>.



**Figura 1.** Edema bupalpebral que impide la completa apertura palpebral en la conjuntivitis neonatal.

*Gonococo*: su período de incubación es de 2 a 5 días. La conjuntivitis es más severa desde el comienzo y presenta abundante secreción mucopurulenta y quemosis (fig. 1). El gonococo tiene la capacidad de penetrar el epitelio intacto de la córnea generando edema, úlceras y hasta cuadros de perforación corneal y endoftalmitis.

Sus complicaciones sistémicas son: la estomatitis, artritis, rinitis, sepsis y meningitis<sup>1-2</sup>.

### Diagnóstico

El diagnóstico se basa en los signos clínicos y en la toma de muestras de secreción conjuntival para examen directo y cultivos<sup>1</sup>.

### Tratamiento

*Chlamydia*: La Organización Mundial de la Salud recomienda tratar la conjuntivitis por *Chlamydia* con eritromicina o tetraciclinas tópicas y eritromicina vía oral 50 mg/kg/día en 4 dosis por 14 días para erradicar el compromiso sistémico y hacer más efectivo el tratamiento conjuntival.

Los padres también deben recibir tratamiento, las drogas recomendadas son la doxiciclina 100 mg dos veces/día por 7 días o una única dosis de azitromicina 1 g vía oral<sup>1</sup>.

*Gonococo*: el tratamiento consiste en la administración endovenosa de penicilina G 100.000 unidades/kg/día por una semana o una única dosis de ceftriaxona 50mg/kg. Los ojos deben irrigarse con solución salina para higienizar la secreción. La madre del recién nacido también debe ser tratada con ceftriaxona<sup>1</sup>.

### Profilaxis

Actualmente se realiza profilaxis antibiótica con eritromicina tópica en todos los niños recién nacidos. Esta droga es efectiva en la prevención del gonococo<sup>1</sup>.

## Conjuntivitis luego del período neonatal

### Conjuntivitis bacteriana

#### Etiología y epidemiología

Luego del período neonatal, la principal causa de conjuntivitis la integran las bacterias tales como: *H. influenzae*, *S. pneumoniae* y *Branhamella catarrhalis*<sup>2</sup>.

#### Presentación clínica

Los signos y síntomas oculares más frecuentes son: prurito, ardor, secreción mucopurulenta, edema palpebral y eritema. No hay signos patognomónicos para distinguir si la infección es bacteriana o viral; sin embargo, la presencia de papilas, el compromiso bilateral, la edad preescolar de los pacientes y la presencia de otitis son sugestivos de infección bacteriana<sup>2</sup>.

#### Diagnóstico

El diagnóstico se basa en los signos clínicos y en la toma de muestras de secreción conjuntival para el examen directo y cultivos<sup>2</sup>.

#### Tratamiento

Las conjuntivitis bacterianas suelen ser autolimitadas; sin embargo el tratamiento antibiótico acelera el proceso de curación. Dentro de los antibióticos recomendados se encuentran: trimetoprima-polimixina B, aminoglucósidos, eritromicina, fluoroquinolonas, cloranfenicol<sup>2</sup>.

### Conjuntivitis viral

#### Etiología y epidemiología

La principal causa de conjuntivitis viral es el adenovirus, el agente causal del 20% de las conjuntivitis virales. El contagio de esta forma de conjuntivitis se debe a contacto directo con secreción o con elementos contaminados por ella; por este motivo,

para disminuir su transmisión es de suma importancia la higiene y el uso de guantes a la hora de la examinación<sup>2</sup>.

### Presentación clínica

La conjuntivitis por adenovirus posee distintas formas de presentación:

- ◆ *Conjuntivitis folicular*: es la forma más común. Se caracteriza por la presencia de foliculos conjuntivales que se producen por la agregación linfocitaria. La reacción folicular se acompaña de hiperemia, secreción acuosa y edema palpebral (fig. 2). Además puede generar adenopatías preauriculares, rinitis, faringitis y compromiso del tracto respiratorio superior<sup>2</sup>.
- ◆ *Fiebre faringo-conjuntival*: generada por los serotipos virales 3, 4 y 7. Es una faringitis que cursa con compromiso ocular y adenopatías preauriculares bilaterales. La conjuntivitis suele presentarse con importante quemosis y pequeñas hemorragias subconjuntivales. Generalmente tiene una duración de 2 semanas<sup>2</sup>.
- ◆ *Queratoconjuntivitis epidémica*: generada por los serotipos 8, 19 y 37. Es una conjuntivitis con compromiso corneal. Comienza como una conjuntivitis folicular para luego convertirse en papilar. Al principio tiene defectos epiteliales corneales puntiformes y más tarde, infiltrados subepiteliales de larga duración. Esta forma de conjuntivitis comúnmente da lugar a pseudomembranas inflamatorias<sup>2</sup>.
- ◆ *Conjuntivitis hemorrágica*: suele generarse por picornavirus o coxsackievirus, pero también puede darse por el serotipo 11 del adenovirus. Es una conjuntivitis de comienzo agudo que se caracteriza por la formación de importantes hemorragias subconjuntivales, abundante lagrimeo y fotofobia<sup>2</sup>.

### Tratamiento

El tratamiento es de sostén: compresas frías y lágrimas artificiales. El uso de corticosteroides prolongaría el tiempo de curación<sup>2</sup>.

### Conjuntivitis alérgica

#### Etiología y epidemiología

La prevalencia de conjuntivitis alérgica ha aumentado considerablemente en los últimos años. Se cree que el cambio climático, la contaminación

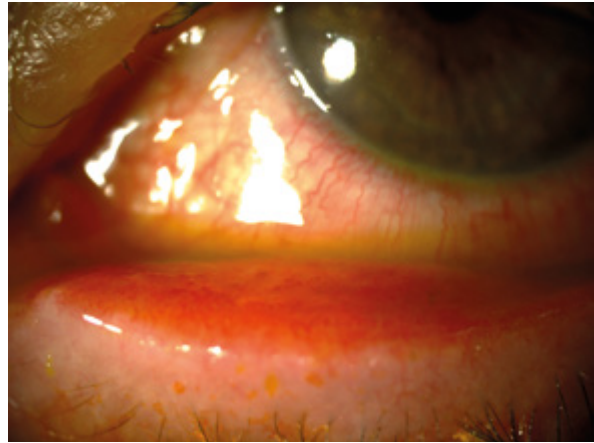


Figura 2. Hiperemia y reacción folicular en la conjuntiva tarsal de una conjuntivitis viral.

ambiental y los factores genéticos son los principales responsables de su incremento.

Esta patología es más frecuente en áreas cálidas y húmedas con clima tropical y en niños con antecedentes de atopía.

Entre un 15% y un 20% de las conjuntivitis alérgicas son conjuntivitis estacionales o perennes que dan lugar a cuadros de leve a moderada intensidad<sup>3</sup>.

### Presentación clínica

La conjuntivitis alérgica suele presentarse con prurito ocular, ardor, lagrimeo, fotofobia y edema palpebral. A la biomicroscopía se ve reacción papilar en conjuntiva tarsal (fig. 3).

Se clasifica en:

- ◆ *Conjuntivitis alérgica estacional*: la forma más frecuente se origina principalmente en primavera cuando aumenta el polen ambiental. Comienza con prurito ocular bilateral para luego dar lugar a lagrimeo y ardor. A menudo se asocia con cuadros de rinitis. Los pacientes pueden consultar por sensación de pesadez o presión retroocular<sup>3-4</sup>.
- ◆ *Conjuntivitis alérgica perenne*: presenta los mismos signos y síntomas que la conjuntivitis estacional pero ocurre durante todo el año sin importar la estación. Se asocia con mascotas, ácaros y plumas. Su prevalencia aumenta con la edad. Suele generar prurito, congestión ocular y quemosis<sup>3-4</sup>.

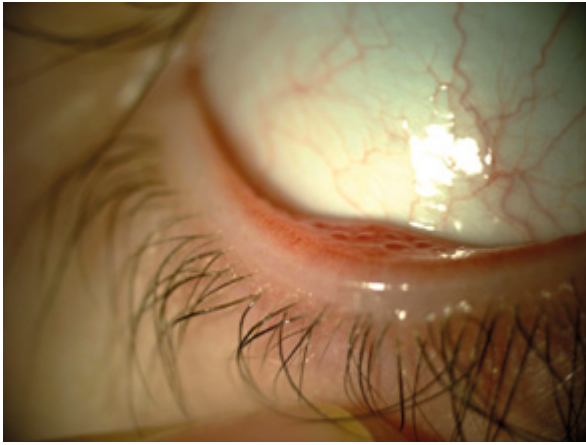


Figura 3. Reacción papilar en la conjuntiva tarsal de una conjuntivitis alérgica.

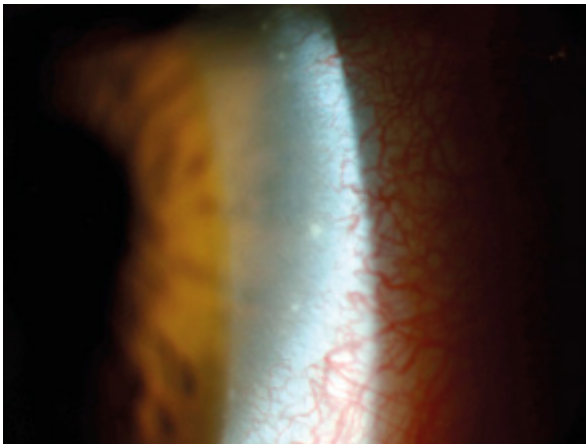


Figura 4. Abscesos inmunoalérgicos con compromiso limbar de la conjuntivitis alérgica.

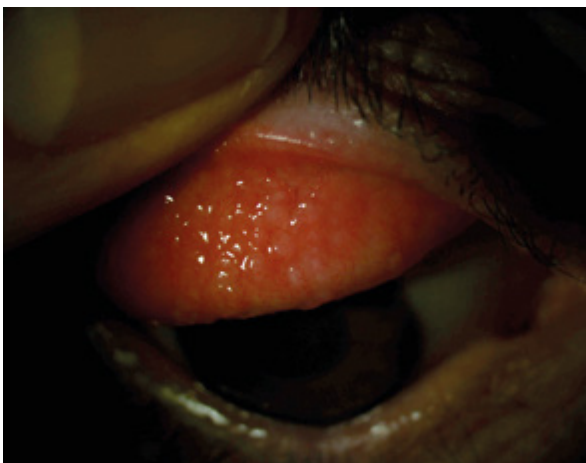

Figura 5. Formación de papilas gigantes en la conjuntiva tarsal superior.

♦ *Queratoconjuntivitis vernal*: predomina en climas cálidos y en pacientes jóvenes de sexo masculino (8-12 años de edad) con antecedentes de asma o eczema alérgico. Es una patología bilateral que empeora con la exposición al viento, polvo y luz solar. Se presenta con prurito intenso, congestión, irritación, abundante secreción mucosa y fotofobia. La queratoconjuntivitis vernal puede ser:

- *Limbar o bulbar*: con quemosis, formación de abscesos inmunoalérgicos (fig. 4) o formación de nódulos de Horner-Trantas (principalmente en limbo superior). Estos nódulos son un importante signo de actividad y severidad.

- *Palpebral*: con formación de papilas gigantes en conjuntiva tarsal superior (fig. 5) y pseudoptosis. Esta forma de conjuntivitis puede comprometer la córnea dando lugar a queratitis punctata o a la formación de úlceras en escudo en hemicórnea superior.

- *Mixta*: con características de la forma limbar/bulbar y palpebral<sup>3</sup>.

♦ *Queratoconjuntivitis atópica*: afecta piel de párpados y conjuntiva, generalmente se presenta junto a maceración de piel del canto externo ocular. No es tan frecuente en niños. Se observa en pacientes con eczema atópico en otras partes del cuerpo. En la conjuntiva se pueden observar papilas o nódulos de Trantas<sup>3-4</sup>.

♦ *Conjuntivitis papilar gigante*: esta forma de conjuntivitis alérgica suele generarse por uso de lentes de contacto, prótesis o trauma. También por alergia medicamentosa a la neomicina, atropina, epinefrina, o conservantes de medicamentos. Debido a la formación de papilas es importante controlar la presencia de úlceras corneales<sup>3-4</sup>.

### Complicaciones

Sin tratamiento o con tratamiento inadecuado, las conjuntivitis alérgicas pueden generar ojo seco, infección y lesiones corneales. En casos de cronicidad está descrita la deficiencia de *stem cells* y el queratocono secundario al rascado<sup>3</sup>.

### Tratamiento

Para erradicar la conjuntivitis alérgica es importante tratar de identificar el alérgeno y evitar su exposición. Las compresas frías son útiles para



disminuir la congestión y el uso de lágrimas artificiales para diluir el alérgeno en la superficie ocular.

Los antialérgicos como el ketotifeno, olopatadina, azelastina, epinastina y bepostatina cada 12 horas son de elección para tratamiento de alergias leves.

En caso de alergias moderadas o compromiso corneal se indica prednisolona por períodos cortos; su frecuencia depende del grado de inflamación. En alergias severas (como en las conjuntivitis vernales) o crónicas puede ser necesario el tratamiento adicional con ciclosporina A por períodos prolongados<sup>3</sup>.

## Tumores conjuntivales

En la infancia pueden aparecer múltiples tumores conjuntivales originados en tejido coristomatoso, epitelial, melanocítico, vascular, fibroso, xantomatoso y linfoide. Estos tumores pueden ser benignos o implicar un riesgo para la vida de los pacientes. Afortunadamente se ha reportado que sólo el 3% de los tumores conjuntivales en niños son malignos.

El diagnóstico de los tumores conjuntivales se basa en las características clínicas de la lesión. Tomar imágenes de las lesiones es de crucial importancia para un mejor seguimiento y la detección temprana de crecimiento o cambios repentinos. El diagnóstico de certeza se obtiene con el estudio anatomopatológico.

## Epidemiología

Las lesiones conjuntivales más frecuentes en los niños suelen ser las melanocitosis (67%), los coristomas (10%), las lesiones vasculares (9%) y las lesiones epiteliales benignas (2%). El 10% restante corresponde a lesiones no tumorales de aspecto tumoral: cuerpos extraños, quistes de inclusión, epiescleritis/escleritis<sup>5</sup>.

## Presentación clínica

Las lesiones tumorales conjuntivales de los niños pueden clasificarse en:

### Coristomas

Tejido ectópico, es decir lesiones con tejido correspondiente a otra área. Un coristoma simple está compuesto por un solo tipo de tejido; uno compuesto, por varios. Dentro de los coristomas de conjuntiva frecuentes en niños se pueden mencionar:

#### Quiste dermoide

El quiste dermoide es una masa sólida amarillenta/blanquecina bien delimitada que puede localizarse en conjuntiva bulbar o limbar. Habitualmente está formado por tejido fibroso denso, folículos pilosos, glándulas sebáceas. Puede presentarse en forma aislada o formar parte del síndrome de Goldenhar por lo que es importante descartar compromiso auditivo. Los quistes dermoides pequeños no requieren tratamiento, simplemente se observan en el tiempo. En caso de gran tamaño o compromiso visual pueden resecarse (figs. 6 y 7).

#### Dermolipoma

Es otro coristoma frecuente en la infancia, aunque menos que el quiste dermoide. El dermolipoma es una masa amarillenta, suave y fluctuante que se localiza típicamente en el cuadrante temporal superior. Los dermolipomas grandes pueden resecarse en forma quirúrgica, los pequeños no necesitan tratamiento<sup>5</sup>.

### Tumores conjuntivales melanocíticos

El tumor conjuntival melanocítico más frecuente en niños es el nevus conjuntival. Se manifiesta principalmente en la primera y segunda década de vida. Son lesiones de pigmentación variable levemente sobrelevadas que contienen pequeños quistes claros en su interior. Estas lesiones son benignas, pero es importante controlarlas en el tiempo y tomar imágenes, ya que el 1% de los casos maligniza (fig. 8). En caso de detectarse crecimiento del nevus está indicada su extirpación quirúrgica con técnica *no-touch* y estudio anatomopatológico.

Otra lesión conjuntival frecuente en la infancia es la melanosis racial, que corresponde a lesiones pigmentadas benignas principalmente en conjuntiva limbar, presentes en personas de foto-

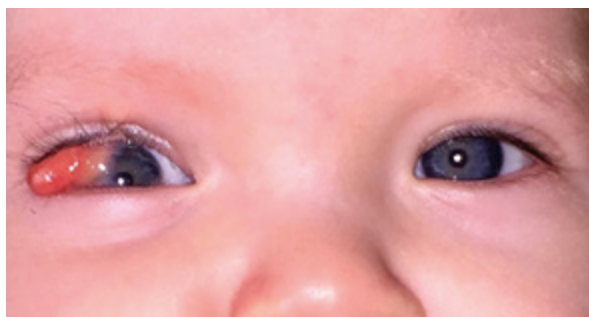

Figura 6. Quiste dermoide de conjuntiva tarsal y limbar en síndrome de Goldenhar.

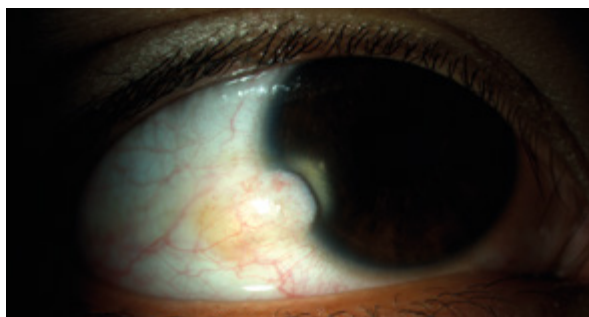


Figura 7. Quiste dermoide de conjuntiva limbar.

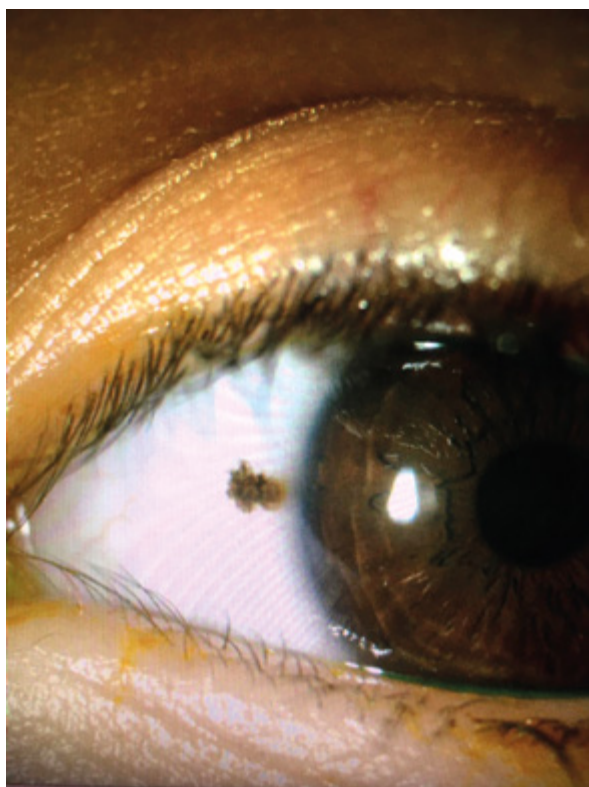

Figura 8. Nevus conjuntival delimitado de coloración homogénea.

tipos oscuros (fig. 9). La melanosis primaria adquirida y el melanoma son infrecuentes en pacientes pediátricos<sup>5</sup>.

### Tumores vasculares

#### *Hemangioma capilar conjuntival*

Masa estromal rojiza presente semanas después del nacimiento, a menudo con componente orbitario o palpebral. Suele crecer en un principio pero luego involuciona espontáneamente. En algunos casos se utilizan corticoides tópicos como tratamiento; otros requieren cirugía<sup>5</sup>.

#### *Linfangioma conjuntival*

Pueden ser lesiones aisladas conjuntivales o ser la manifestación visible de una lesión orbitaria de mayor profundidad. Presente en la primera década de vida como una masa multilobulada de tamaño variable (dilatación quística), a menudo se observa el contenido sanguinolento: “quiste chocolatoso”. Su tratamiento es dificultoso, es muy difícil su erradicación ya sea quirúrgica o por radioterapia<sup>5</sup>.

#### *Granuloma piógeno*

También conocido como hemangioma capilar lobulado, es una lesión vascular adquirida que puede afectar piel de párpados y conjuntiva. Generalmente se asocia a la inflamación generada por chalazión, traumas o cirugías.

Los granulomas piógenos conjuntivales pueden pasar inadvertidos, generar sangrados espontáneos o inflamación/irritación local (fig. 10).

El diagnóstico es clínico y se confirma con el estudio anatomopatológico de la lesión.

El granuloma piógeno conjuntival se puede observar, cauterizar o reseca en forma quirúrgica. En caso de grandes granulomas, antes de la cirugía se puede intentar reducir su tamaño con corticoides tópicos. El uso de timolol al 0.5% como tratamiento se encuentra en estudio<sup>5-6</sup>.

### Tumores conjuntivales xantomatosos

#### *Xantogranuloma infantil*

Condición cutánea que se caracteriza por la presencia de pápulas rosadas indoloras en niños menores

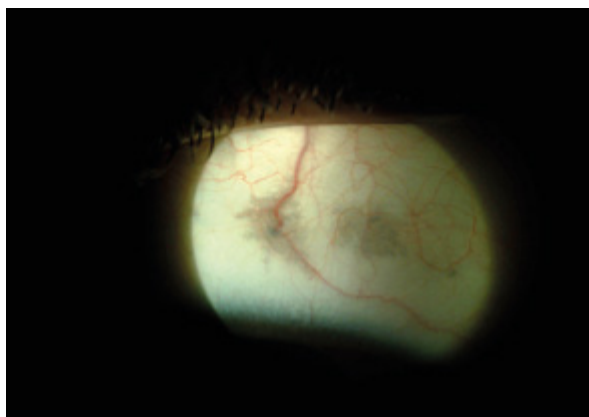


Figura 9. Melanosis conjuntival en paciente de fototipo oscuro.

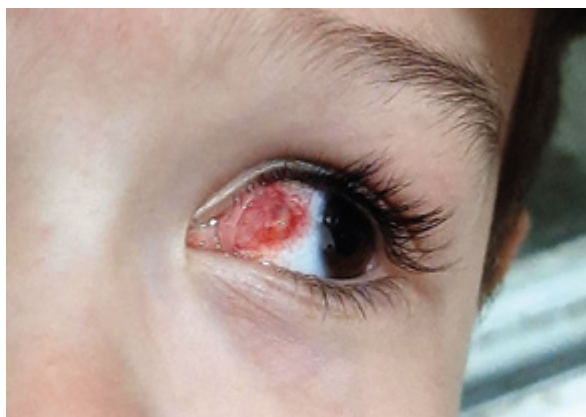

Figura 10. Granuloma conjuntival inflamatorio posquirugía de estrabismo.

de 2 años. El compromiso conjuntival u orbitario es infrecuente a tan temprana edad. En la adolescencia se presenta en conjuntiva como una masa estromal anaranjada. El diagnóstico es clínico, pero la presencia de histiocitos con células gigantes de Touton en el estudio anatomopatológico lo confirman<sup>5</sup>.

#### Tumores conjuntivales linfoides/leucémicos

##### *Linfoma conjuntival*

Los linfomas conjuntivales pueden presentarse en forma aislada o ser la manifestación de linfomas sistémicos. Son lesiones rosadas ligeramente sobre-elevadas que suelen localizarse en la fascia de Tenon, cerca del fórnix. Por su semejanza con el salmón ahumado se las describe como “parche asalmonado”. Su diagnóstico requiere del estudio anatomopatológico de la lesión y por el posible compromiso sistémico que aparece es de suma importancia un completo control clínico interdisciplinario. El tratamiento varía en función de la extensión, pero pueden requerirse extirpación, crioterapia, inyecciones de interferón y/o quimioterapia.

##### *Infiltración leucémica*

La infiltración leucémica de la conjuntiva es poco frecuente. Se presenta de forma similar al linfoma

conjuntival como una masa rosada en el estroma conjuntival cerca del fórnix o limbo. El diagnóstico es anatomopatológico y el tratamiento, sistémico de la enfermedad de base<sup>5</sup>.

#### Referencias

1. Mallika P, Asok T, Faisal H *et al.* Neonatal conjunctivitis: a review. *Malays Fam Physician* 2008; 3: 77-81.
2. Teoh DL, Reynolds S. Diagnosis and management of pediatric conjunctivitis. *Pediatr Emerg Care* 2003; 19: 48-55.
3. Rathi VM, Murthy SI. Allergic conjunctivitis. *Community Eye Health* 2017; 30: S7-S10.
4. Zepeda Ortega B, Rosas Vargas MA, Ito Tsuchiya FM *et al.* Allergic conjunctivitis in children. *Rev Alerg Mex* 2007; 54: 41-53.
5. Shields CL, Shields JA. Conjunctival tumors in children. *Curr Opin Ophthalmol* 2007; 18: 351-360.
6. Oke I, Alkharashi M, Petersen RA *et al.* Treatment of ocular pyogenic granuloma with topical timolol. *JAMA Ophthalmol* 2017; 135: 383-385.

# BIOPSIA DE CONJUNTIVA

Rocío Mariel Flores Fernández y Martín Devoto

## Introducción

La biopsia es uno de los métodos de diagnóstico de mayor precisión y fiabilidad con los que cuenta la medicina. La realización de una biopsia incluye dos acciones: la toma de una muestra de tejido o de células del organismo y su posterior análisis y estudio microscópico. Se pueden realizar biopsias de una gran variedad de tejidos y órganos y también mediante diferentes procedimientos de obtención de las muestras.

Las biopsias se pueden clasificar de acuerdo con el tipo de tejido o zona anatómica de donde se extrae la muestra para estudio y de acuerdo con la técnica utilizada para realizar esa extracción. Si se atiende a la técnica utilizada para la obtención de la muestra de tejido se podrán distinguir los siguientes tipos de biopsia<sup>1</sup>:

♦ **Biopsia escisional:** se la conoce también como **exéresis**, que es la extirpación de la totalidad de la muestra o zona afectada.

♦ **Biopsia incisional:** mediante esta técnica se extirpa o corta solo una porción de tejido de un órgano, de una masa o de un tumor para determinar si el tejido es benigno o maligno.

## Anatomía conjuntival

La conjuntiva es una membrana mucosa continua que cubre la porción anterior del globo. Se extiende desde el margen del párpado hacia la superficie posterior del párpado (porción palpebral), hacia el fórnix, hacia la superficie del globo (porción bulbar) y hasta el limbo corneoescleral (porción limbar). La

conjuntiva está compuesta de epitelio y estroma. El epitelio consta de un epitelio escamoso estratificado y columnar estratificado. El patrón escamoso se encuentra cerca del limbo y el patrón columnar se encuentra cerca del fórnix. El estroma está compuesto de tejido conectivo fibrovascular que se engrosa en el fórnix y se adelgaza en el limbo.

Las regiones especiales de la conjuntiva incluyen la plica semilunar y la carúncula. La plica semilunar es un pliegue de conjuntiva orientado verticalmente, ubicado en la porción medial de la conjuntiva bulbar. La carúncula se encuentra en el canto medial entre el punto superior e inferior. Contiene estructuras conjuntivales y cutáneas, como epitelio escamoso estratificado no queratinizado que recubre el estroma que contiene fibroblastos, melanocitos, glándulas sebáceas, folículos pilosos y fibras musculares estriadas.

Las neoplasias pueden surgir en la conjuntiva tanto de sus estructuras epiteliales como estromales. Estos son similares clínica e histopatológicamente a los tumores que surgen de otras membranas mucosas del cuerpo. Sin embargo, a diferencia de otras membranas mucosas del cuerpo, la conjuntiva está parcialmente expuesta a la luz solar, lo que puede ser un factor en el desarrollo de algunos tumores. Del mismo modo, la córnea puede desarrollar tumores epiteliales, pero los tumores del estroma corneal son poco frecuentes. La carúncula, con su composición única de membrana mucosa y estructuras cutáneas, puede generar tumores que se encuentran tanto en la mucosa como en la piel.

A diferencia de muchas otras membranas mucosas del cuerpo, la conjuntiva es fácilmente visible;

por lo tanto, los tumores y las lesiones relacionadas que ocurren en la conjuntiva generalmente se reconocen en una etapa relativamente temprana. Debido a que muchos de estos tumores tienen características clínicas típicas, a menudo se puede hacer un diagnóstico preciso mediante examen ocular externo y biomicroscopía con lámpara de hendidura, siempre que el oftalmólogo esté familiarizado con sus características clínicas. Actualmente también son de utilidad los tomógrafos de segmento anterior de alta definición y los microscopios confocales, que permiten reconocer patrones típicos de ciertos tumores de córnea y conjuntiva.

Además de la evaluación de la lesión conjuntival, el examen cuidadoso con lámpara de hendidura de la córnea es esencial en pacientes con sospecha de tumores conjuntivales. La invasión del carcinoma de células escamosas y el melanoma en la córnea periférica puede aparecer como una sutil opacidad de la superficie gris. Es importante delinear por completo tal afectación corneal antes de la cirugía porque a menudo es menos visible a través del microscopio quirúrgico que con la biomicroscopía con lámpara de hendidura en el consultorio.

Según el diagnóstico presuntivo y del tamaño y extensión de la lesión, el manejo de un tumor conjuntival puede consistir en observación en serie, biopsia incisional, biopsia por escisión, crioterapia, quimioterapia, radioterapia, enucleación modificada, exenteración orbital o varias combinaciones de estos métodos. Si se extirpan grandes áreas de conjuntiva pueden ser necesarios injertos de membrana mucosa de la conjuntiva del ojo opuesto, la mucosa bucal o la membrana amniótica<sup>2</sup>.

## Observación

La observación es generalmente el tratamiento de elección para la mayoría de los tumores benignos y asintomáticos de la conjuntiva. Los ejemplos seleccionados de lesiones que pueden observarse sin tratamiento intervencionista incluyen pinguécula, pterigión, dermolipoma y nevus. Las fotografías externas o con lámpara de hendidura son recomendables para documentar todas las lesiones y

son críticas para el seguimiento de las lesiones más sospechosas. La mayoría de los pacientes se examinan cada 6 a 12 meses en busca de evidencia de crecimiento, cambio maligno o efectos secundarios en los tejidos circundantes normales<sup>3</sup>.

## Biopsia incisional

La biopsia incisional se reserva para algunos tumores sospechosos extensos que son sintomáticos o se sospecha que son malignos. Los ejemplos incluyen carcinoma de células escamosas, melanosis adquirida primaria, melanoma e invasión conjuntival por carcinoma de glándulas sebáceas. Debe entenderse que si los tumores ocupan 4 horas o menos en la conjuntiva bulbar, la biopsia por escisión es preferible a la biopsia por incisión. Sin embargo, las lesiones más grandes pueden abordarse mediante biopsia incisional. La terapia definitiva se planificaría en función de los resultados de la biopsia. Estas lesiones incluyen tumores linfoides, tumores metastásicos, papilomatosis extensa y algunos casos de carcinoma de células escamosas y melanosis primaria adquirida. La biopsia incisional generalmente debe evitarse para los tumores melanocíticos, especialmente el melanoma, ya que esto puede aumentar el riesgo de recurrencias tumorales o diseminación<sup>4</sup>.

## Biopsia escisional

La biopsia por escisión primaria es apropiada para tumores relativamente más pequeños (tumor limbal  $\leq 4$  horas reloj o dimensión basal  $\leq 15$  mm) que son sintomáticos o se sospecha que son malignos. En estas situaciones se prefiere la biopsia por escisión a la biopsia por incisión para evitar la siembra del tumor. Los ejemplos de lesiones benignas y malignas que se manejan idealmente mediante biopsia por escisión incluyen dermoide limbar sintomático, coristoma óseo epibulbar, granuloma piógeno, carcinoma de células escamosas y melanoma. Cuando tales lesiones se localizan en el fórnix conjuntival se pueden extirpar por completo<sup>4</sup>.

## Penfigoide ocular cicatricial

El penfigoide ocular cicatricial (POC) es la manifestación ocular de una enfermedad sistémica denominada penfigoide de membranas mucosas. Afecta con mayor frecuencia las mucosas orofaríngeas y la conjuntiva, pero también puede afectar la mucosa de la nariz, laringe, esófago, genitales e incluso la piel. El compromiso ocular ocurre en aproximadamente un 80% de los pacientes con penfigoide de membranas mucosas causando fibrosis sub tarsal, acortamiento de fondos de saco, simbléfaron, entropión cicatricial, lagofthalmos, obstrucción cicatricial de los puntos lagrimales y de Meibomio, triquiasis, pérdida de células mucosecretantes, vascularización corneal y anquilobléfaron. El resultado final de este cuadro clínico sin tratamiento puede inclusive llegar a la ceguera<sup>5</sup>.

El pronóstico visual se relaciona directamente con el diagnóstico temprano y el uso de fármacos inmunosupresores adecuados.

El diagnóstico de POC es fundamentalmente clínico y se apoya en los hallazgos inmunopatológicos de la biopsia conjuntival analizados con inmunofluorescencia directa (IFD) e inmunohistoquímica, que pueden detectar depósitos lineales de IgA, IgG y C3 en la membrana basal de las mucosas. La sensibilidad de la IFD varía entre el 60 y el 80%<sup>6</sup>.

Cabe destacar que un resultado negativo no descarta un penfigoide y dependiendo de la sospecha clínica se podrán repetir las biopsias. Algunos especialistas sugieren que, con una buena historia clínica, un examen oftalmológico detallado, la presencia de cicatrización progresiva, no se requeriría una biopsia para confirmar el diagnóstico. Sin embargo, debido a la indicación de inmunomodulación prolongada, el estudio histopatológico tiene un valor importante cuando es positivo.

### Toma de muestra

Es importante indicarle al paciente que suspenda la colocación de todo tipo de colirios y ungüentos conjuntivales 48-72 horas antes de la toma de muestra, excepto gotas para glaucoma las que no

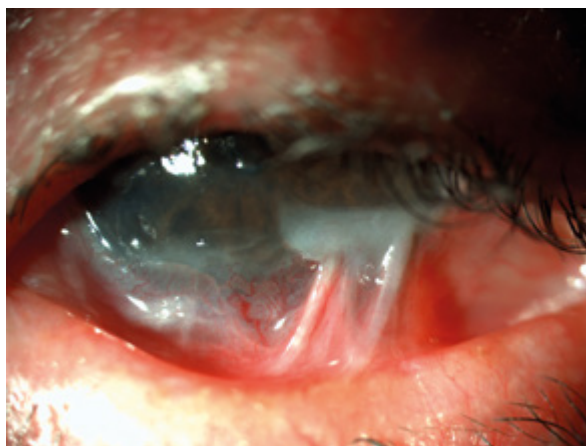

Figura 1. Penfigoide grado IV. Sinequias conjuntivo-corneales y palpebrales.

deberán colocarse el día del procedimiento. El procedimiento se puede realizar con anestesia tópica o en algunos casos con infiltración subconjuntival de clorhidrato de lidocaína. Se toma del mismo ojo dos muestras de aproximadamente 2 × 2 mm de la conjuntiva bulbar en la región interpalpebral. Una de esas muestras se conservará en formol y la otra en un frasco con líquido preservante con solución salina balanceada fría. No se recomienda tomar biopsia de un área con fibrosis o cicatrización avanzada (fig. 1).

### Tumores

Los tumores de la conjuntiva y la córnea ocupan un amplio espectro de afecciones que van desde lesiones benignas —como el tumor dermoide limbar— hasta tumores malignos agresivos y potencialmente mortales, como el melanoma o el sarcoma de Kaposi. La diferencia clínica de estos tumores se basa en los antecedentes médicos del paciente y en ciertas características clínicas típicas del tumor<sup>1</sup>.

#### Tumores dermoides

El dermoide conjuntival es una masa sólida amarillo-blanca congénita bien circunscrita que involucra la conjuntiva bulbar o el limbo corneoescleral<sup>8-9</sup>. Se presenta por lo general cerca del limbo infero-temporalmente y a menudo este tumor tiene

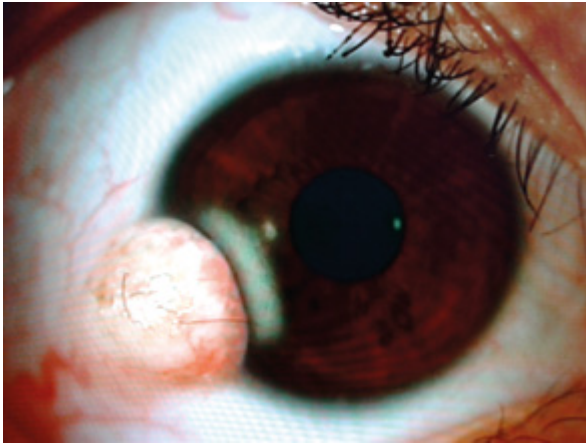


Figura 2. Tumor dermoide tipo I.

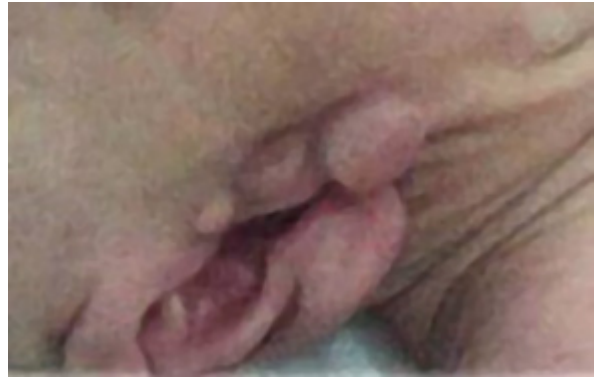

Figura 3. Síndrome de Goldenhar. Presenta apéndices cutáneos preauriculares bilaterales.

finos pelos blancos, mejor visto con biomicroscopía con lámpara de hendidura. En casos raros puede extenderse a la córnea central o ubicarse en otros cuadrantes en la superficie bulbar. Hay tres tipos de dermoides, clasificados según el grado de afectación:

- ◆ El primer tipo incluye el dermoide limbal pequeño, que se extiende sobre el limbo y tiene aproximadamente 5 mm de diámetro (fig. 2).
- ◆ El segundo tipo es más grande, a menudo involucra toda la superficie de la córnea, pero no más profundo que la membrana de Descemet.
- ◆ El tercer tipo es el más extenso y el dermoide involucra a la córnea, la cámara anterior y el estroma del iris y su cara posterior está revestida por el epitelio pigmentario del iris.

Los diversos tipos están relacionados con el tiempo durante el desarrollo fetal en el que se desenvuelve el dermoide con tipos más severos que ocurren antes.

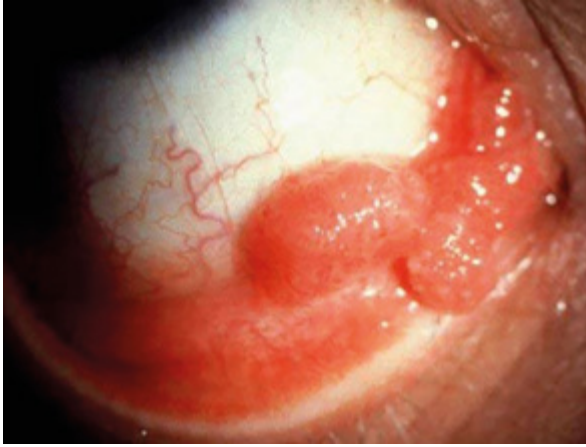
El dermoide conjuntival puede manifestarse como una lesión aislada o puede asociarse con el síndrome de Goldenhar. Por lo tanto, el paciente debe ser evaluado por apéndices cutáneos preauriculares unilaterales o bilaterales, pérdida auditiva, coloboma de párpado, dermolipoma órbito-conjuntival y anomalías vertebrales cervicales que comprenden este síndrome no heredable (fig. 3). Histopatológicamente, el dermoide conjuntival es

una malformación coristomatosa simple que consiste en tejido fibroso denso revestido por epitelio conjuntival con elementos dérmicos más profundos que incluyen folículos pilosos y glándulas sebáceas.

El manejo de un dermoide epibulbar incluye observación simple si la lesión es pequeña y visualmente asintomática. Es posible extirparla por razones estéticas, pero la cicatriz corneal restante a veces es cosméticamente inaceptable. Los dermoides más grandes o sintomáticos pueden producir pérdida visual por astigmatismo. Se puede abordar mediante una queratoesclerectomía lamelar con cierre primario del tejido suprayacente si el defecto es superficial o cierre mediante injerto corneal si el defecto es profundo o de espesor total. Se informó que el aspecto cosmético puede mejorar, pero el error refractivo y astigmático y la agudeza visual pueden no cambiar<sup>8</sup>. Cuando la lesión involucra la córnea central puede ser necesaria una queratoplastia lamelar o penetrante y la ambliopía a largo plazo puede ser un problema<sup>10</sup>. Ocasionalmente los dermoides extensos involucran el canto lateral y es necesaria una escisión cuidadosamente planificada con reparación del canto lateral.

### **Papiloma**

El papiloma escamoso es un tumor benigno, documentado como asociado con la infección de la conjuntiva por el virus del papiloma humano



**Figura 4.** Papiloma. Tumor de aspecto fibrovascular rosa sésil en fondo de saco.

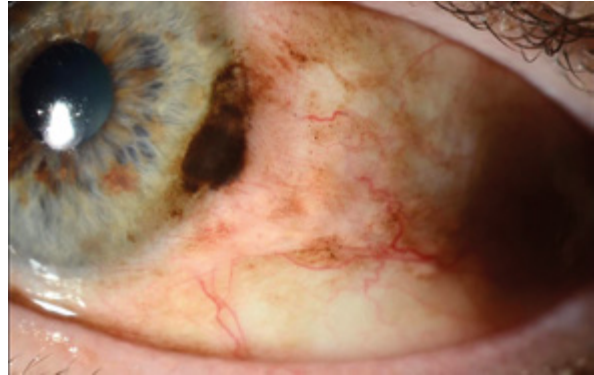
(subtipos 6, 11, 16 y 18)<sup>11</sup>. Este tumor puede ocurrir tanto en niños como en adultos.

El virus se adquiere a través de la transferencia de la vagina de la madre a la conjuntiva del recién nacido cuando el niño pasa por el canal de parto de la madre. El papiloma aparece como una fronda fibrovascular rosada de tejido dispuesta en una configuración sésil o pedunculada. Los numerosos canales vasculares finos se ramifican a través del estroma debajo de la superficie epitelial de la lesión. En los niños la lesión suele ser pequeña, múltiple y localizada en el fórnix inferior. En adultos, generalmente es solitario, más extenso y a menudo puede extenderse para cubrir toda la superficie corneal simulando carcinoma de células escamosas malignas. Histopatológicamente la lesión muestra numerosas frondas papilares vascularizadas revestidas por epitelio acantótico (fig. 4).

La resección mediante biopsia escisional de la masa sin manipulación del tumor está destinada a evitar la propagación del virus relacionado con el tumor. La crioterapia doble congelación-descongelación se aplica a la conjuntiva restante alrededor de la lesión extirpada para ayudar a reducir la recurrencia del tumor.

### ***Melanoma maligno***

El melanoma maligno de la conjuntiva surge más comúnmente de melanosis primaria pigmentaria



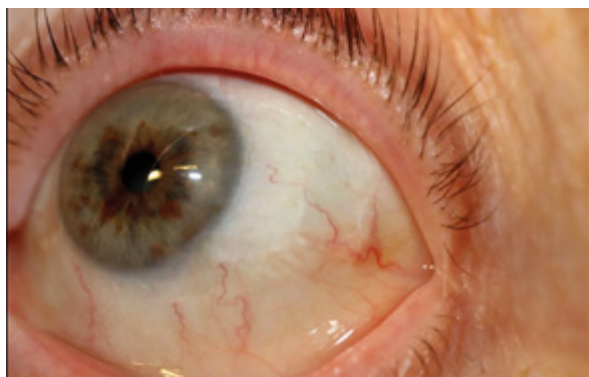
**Figura 5.** Melanoma maligno localizado en conjuntiva limbar.

(MAP), pero también puede aparecer de novo<sup>13</sup>. Por lo general brota en adultos a una edad media<sup>14-15</sup>. El melanoma conjuntival muestra una variabilidad clínica considerable. Generalmente es una lesión conjuntival elevada pigmentada que puede localizarse en la conjuntiva limbar, bulbar, palpebral y fórnix (fig. 5). Ocasionalmente el tumor muestra predominio en la córnea a pesar del origen de la conjuntiva. El melanoma conjuntival puede mostrar recurrencia tumoral local y metástasis a distancia<sup>16-17</sup>. Las metástasis a los ganglios linfáticos faciales ipsilaterales, cerebro, pulmón e hígado son los sitios más comunes<sup>4</sup>. Histopatológicamente el melanoma conjuntival está compuesto de melanocitos malignos pigmentados de forma variable dentro del estroma conjuntival. La técnica de extirpación por biopsia escisional se realiza con márgenes en campo seco con un set de instrumentos para la extirpación con técnica *no touch* y otro para la reconstrucción. La esclerectomía superficial y la criocoagulación de los bordes y base conjuntival se aconsejan para reducir la recurrencia local (fig. 6).

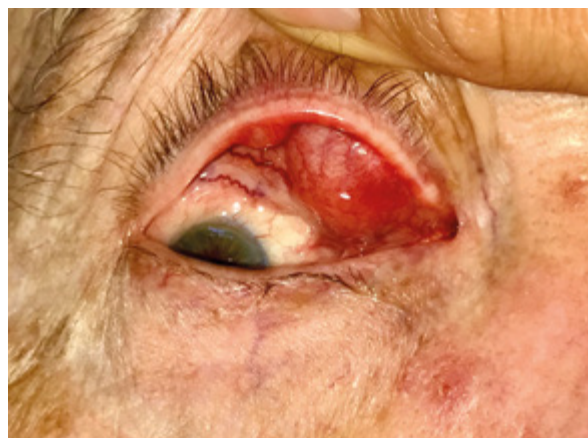### ***Tumores linfoides***

Los tumores linfoides pueden presentarse en la conjuntiva como lesiones aisladas o pueden ser una manifestación de linfoma sistémico. Clínicamente la lesión aparece como una masa rosa difusa, ligeramente elevada ubicada en el estroma o profunda





**Figura 6.** Melanoma maligno extirpado con técnica *no touch* con márgenes en campo seco y asociado a criocoagulación de los bordes.



**Figura 7.** Linfoma de células B ubicado en conjuntiva (fórnix) superior, en región nasal con su típico aspecto asalmonado.

a la fascia de Tenon, por lo general en la región del fórnix. Esta apariencia es similar a la del salmón ahumado; por lo tanto, se denomina “parche de salmón» (fig. 7). La biopsia es necesaria para establecer el diagnóstico y se debe realizar una evaluación sistémica en todos los pacientes afectados para excluir la presencia de linfoma sistémico. Histopatológicamente las láminas de linfocitos se encuentran y clasifican como hiperplasia linfoide reactiva o linfoma maligno. La mayoría son linfomas de células B (tipo no Hodgkin). En raras ocasiones, se observa linfoma de células T.

## Referencias

1. Shields JA, Shields CL. Management of conjunctival tumors. En: Shields JA, Shields CL (ed.). *Atlas of eyelid and conjunctival tumors*. Philadelphia: Lippincott Williams and Wilkins, 1999, p. 332-334.
2. Spencer W. Conjunctiva. En: Spencer W (ed.). *Ophthalmic pathology: an atlas and textbook*. Philadelphia: W. B. Saunders, 1996, p. 40-42.
3. Grossniklaus HE, Green WR, Luckenbach M, Chan CC. Conjunctival lesions in adults: a clinical and histopathologic review. *Cornea* 1987; 6: 78-116.
4. Sjo NC, Heegaard S, Prause JU *et al*. Human papillomavirus in conjunctival papilloma. *Br J Ophthalmol* 2001; 85: 785-787.
5. Foster CS, Chang PY, Ahmed AR. Combination of rituximab and intravenous immunoglobulin for recalcitrant ocular cicatricial pemphigoid: a preliminary report. *Ophthalmology* 2010; 117: 861-869.
6. Grau AE, Setterfield J, Saw VPJ. How to do conjunctival and buccal biopsies to investigate cicatrizing conjunctivitis: improving the diagnosis of ocular mucous membrane pemphigoid. *Br J Ophthalmol* 2013; 97: 530-531.
7. Foster CS. Cicatricial pemphigoid. *Trans Am Ophthalmol Soc* 1986; 84: 527-663.
8. Dailey EG, Lubowitz RM. Dermoids of the limbus and cornea. *Am J Ophthalmol* 1962; 53: 661-665.
9. Shields JA, Laibson PR, Augsburger JJ, Michon CA. Central corneal dermoid: a clinicopathologic correlation and review of the literature. *Can J Ophthalmol* 1986; 21: 23-26.
10. Scott JA, Tan DT. Therapeutic lamellar keratoplasty for limbal dermoids. *Ophthalmology* 2001; 108: 1858-1867.
11. Scott IU, Karp CL, Nuovo GJ. Human papillomavirus 16 and 18 expression in conjunctival intraepithelial neoplasia. *Ophthalmology* 2002; 109: 542-547.
12. Shields CL, Lally MR, Singh AD *et al*. Oral cimetidine (Tagamet) for recalcitrant, diffuse conjunctival papillomatosis. *Am J Ophthalmol* 1999; 128: 362-364.

13. Shields JA, Shields CL, Mashayekhi A *et al.* Primary acquired melanosis of the conjunctiva: risks for progression to melanoma in 311 eyes: the 2006 Lorenz E. Zimmerman lecture. *Ophthalmology* 2008; 115: 511-519.
14. Shields CL, Shields JA. Ocular melanoma: relatively rare but requiring respect. *Clin Dermatology* 2009; 27: 122-133.
15. Stempel I, Kroll P. Conjunctival malignant melanoma in children. *Ophthalmologica* 1999; 213: 129-132.
16. Shields CL. Conjunctival melanoma. *Br J Ophthalmol* 2002; 86: 127.
17. Shields JA, Shields CL, Gündüz K, Cater J. Clinical features predictive of orbital exenteration for conjunctival melanoma. *Ophthalmic Plast Reconstr Surg* 2000; 16: 173-178.
18. Cockerham GC, Jakobiec FA. Lymphoproliferative disorders of the ocular adnexa. *Int Ophthalmol Clin* 1997; 37: 39-59.

# MEMBRANA AMNIÓTICA

Nicolás Fernández Mejjide y Carla S. Vitelli

## Generalidades

La membrana amniótica (MA) es delgada y avascular, es la capa más interna de la placenta, compuesta de tres estratos: el epitelio, la membrana basal y el estroma. El epitelio es una monocapa de células cuboides, adheridas a la membrana basal compuesta por colágeno tipo IV y VII, fibronectina laminina y el tejido conectivo laxo de estroma.

La mayoría de sus propiedades biológicas de la MA pueden resumirse como una serie de efectos clínicos que favorecen la epitelización por facilitar la migración de células epiteliales, reforzar la adhesión, promover la diferenciación, prevenir la apoptosis. Así como también inhibir la inflamación, neovascularización, cicatrización y propiedades antimicrobianas.

En relación con la composición y propiedades biológicas de la membrana amniótica, podemos resumir que:

- ◆ El epitelio cuenta con factores de crecimiento y citoquinas.

Es capaz de mantener el microambiente de las *stem cells* del epitelio corneal e indiferenciar el fenotipo epitelial cuando se cultivan células madres limbares.

- ◆ La lámina basal está constituida por colágeno tipo IV y VI, laminina I y V y fibronectina. Facilita la migración de células epiteliales, fortalece la adhesión de células epiteliales basales a la lámina basal, induce la diferenciación epitelial y previene la apoptosis.

- ◆ La matriz estromal presenta factor de crecimiento transformante-beta (TGF-beta), proteínas antiinflamatorias y antiangiogénicas y factores inhibidores de proteasas. Estos componentes modulan la proliferación y la diferenciación de la córnea normal, conjuntiva y fibroblastos del limbo, y reduce la fibrosis subconjuntival, inhibe la cicatrización. El

estroma además contiene proteínas e inhibidores de proteasas que reducen la inflamación estromal, ulceración y neovascularización.

## Obtención y preservación de membrana amniótica

Todas las placentas deben obtenerse de cesárea electiva programada debido a la baja contaminación bacteriana. Se debe realizar un estudio serológico del donante para excluir infecciones causadas por agentes con riesgo de transmisión, según la normativa vigente en nuestro medio regulada por el Instituto Nacional Central Único Coordinador de Ablación e Implante (INCUCAI). Este es el organismo coordinador, normalizador y fiscalizador de las actividades de procuración y trasplante de órganos y tejidos en el ámbito nacional, creado por la Ley 24.193 y descentralizado del Ministerio de Salud. Las normas técnicas y operativas para la obtención, procesamiento, criopreservación y liberación de la membrana amniótica para su uso terapéutico contemplan los siguientes criterios de inclusión y exclusión por tratarse de un donante vivo no relacionado.

### Criterios de selección del donante

- ◆ Madre sana, mayor de edad, en pleno uso de sus facultades mentales.
- ◆ Embarazo sano y controlado por un período no menor a 6 meses (descartar factores de riesgo).
- ◆ Feto sano sin patología placentaria.
- ◆ Parto por cesárea programada sin ruptura de bolsa.
- ◆ Madre y feto libres de infecciones transmisibles (virales, bacterianas, otros microorganismos).

- ◆ Consentimiento materno, médico y con testigo.
- ◆ Serología negativa del primer trimestre del embarazo.

### Criterios de exclusión del donante

- ◆ Factores de riesgo (drogadicción, tatuaje realizado en un período menor a seis meses, promiscuidad sexual, antecedentes carcelarios).
- ◆ Infección materna crónica o aguda.
- ◆ Infección fetal crónica o aguda.
- ◆ Infección o inflamación de las membranas fetales.
- ◆ Proceso legal (madre menor de edad, convicta, mujer abusada sexualmente, bajo tutoría por discapacidad física o mental).
- ◆ Menores de 18 años.

### Pruebas serológicas

- ◆ HTLV I y II (por aglutinación de partículas).
- ◆ HIV I y II (Elisa de tercera generación).
- ◆ VDRL.
- ◆ Hbs Ag. (Elisa monoclonal).
- ◆ Anti HCV (Elisa de segunda generación).
- ◆ Anti core (MEIA).
- ◆ Toxoplasmosis (MEIA).
- ◆ Chagas (Elisa), Chagas (Latex)
- ◆ CMV IgG (MEIA), CMV IgM (MEIA)
- ◆ Huddleson

Usualmente la preparación y preservación de la placenta se realiza en un banco de tejidos usando el método descrito por Tseng y colaboradores<sup>1-6</sup>.

## Procuración

### Obtención de la placenta

El director técnico del banco de membrana amniótica es el responsable de controlar el cumplimiento de los criterios de selección del donante previo al operativo y es responsable de coordinarlo con la participación del técnico y/o médico asistentes, y del obstetra a cargo del paciente donante. La membrana

amniótica se obtiene de donante vivo por personal médico obstetra después de una cesárea electiva. En el quirófano la placenta se colocada en un contenedor estéril con solución fisiológica estéril en cantidad suficiente para cubrir completamente la placenta. Por último se traslada en heladera al banco de tejidos para su procesamiento.

## Procesamiento

Las placentas que llegan al banco se procesan lo antes posible. El procesamiento primario se lleva a cabo no más tarde de las 24 horas de la procuración y puede dividirse en dos etapas:

### Procesamiento primario: descontaminación

El proceso de descontaminación con antibióticos de la membrana amniótica se realiza luego de su disección bajo campana de flujo laminar. Se lava con solución salina balanceada y se descontamina sumergiéndola en una solución que incluye antibióticos: penicilina, estreptomycin, neomicina y anfotericina B, entre otras opciones publicadas.

### Procesamiento secundario: criopreservación

Consiste en el envasado de la membrana amniótica, entera o fragmentada, en solución de criopreservación. Se coloca la capa epitelial/membrana basal de la membrana amniótica hacia arriba y se extiende de manera uniforme sobre un papel de nitrocelulosa. La MA se debe cortar del tamaño requerido (para uso oftalmológico es de 4 x 4 cm). Luego se envasa colocándola en bolsa estéril con solución de criopreservación en cantidad suficiente para cubrirla. La solución de criopreservación incluye: un volumen 1:1 (vol/vol) de glicerol estéril más solución de conservación (RPMI); puede o no incluir antibióticos. Finalmente se rotula y almacena a -80° C.

La membrana amniótica “apta” será almacenada y destinada a la distribución. Esto será así toda vez que los resultados de laboratorios y cultivos sean negativos y la membrana cumpla con los requisitos de calidad requeridos.

## Criterios de asignación

El implante de membrana amniótica tiene aplicación clínico-quirúrgica en diferentes especialidades médicas, tales como: cirugía reparadora, cirugía oftalmológica y cirugía maxilofacial, entre otras. El registro de pacientes potenciales receptores de MA se realizará a través de una solicitud al banco de tejidos.

La distribución y asignación de la MA en el ámbito nacional se realizará a través de los bancos de tejidos habilitados. Todos los receptores tendrán situación de *electivo*. El cirujano que implanta el tejido deberá estar habilitado por el ente regulador el INCUCAI y remitir al banco de tejidos un original del “Certificado de implante de membrana amniótica” dentro de las 48 horas de realizado.

## Métodos de trasplante

La membrana amniótica crio-preservada puede usarse como injerto, como parche “vendaje” o una combinación de ambos<sup>7-10</sup>. En el campo de la oftalmología se usa ampliamente como:

- ◆ **Injerto de membrana amniótica** (lado epitelial hacia arriba) en casos con defecto estromal y epitelial. La membrana reemplaza la pérdida de matriz estromal y provee de membrana basal para el crecimiento epitelial. La MA debería llenar el defecto pero no sobrepasar los límites. Se podrían usar múltiples capas para llenar el área del defecto o adelgazamiento. La epitelización ocurre sobre la MA que permanece atrapada dentro del estroma hasta que se reabsorbe.
- ◆ **Parche de membrana amniótica** (lado epitelial hacia abajo): la MA cubre el defecto epitelial sin pérdida estromal y se sutura a epiesclera cerca del limbo. Ésta luego se remueve, se reabsorbe o se cae. La MA protege la superficie ocular de agresiones externas; reduce la inflamación y promueve la epitelización debajo de la membrana.
- ◆ **Abordaje combinado** (MA como injerto y parche): la primera capa de MA o capa interna se sutura “lado epitelial arriba” como injerto. Las otras capas de MA, usualmente de mayor tamaño, se suturan sobre la primera “lado epite-

lial abajo”. Dua *et al.* describen que sobreponer el borde de la segunda MA con la conjuntiva previa peritomía podría favorecer la migración epitelial de la conjuntiva sobre la MA externa y no en la córnea<sup>11</sup>.

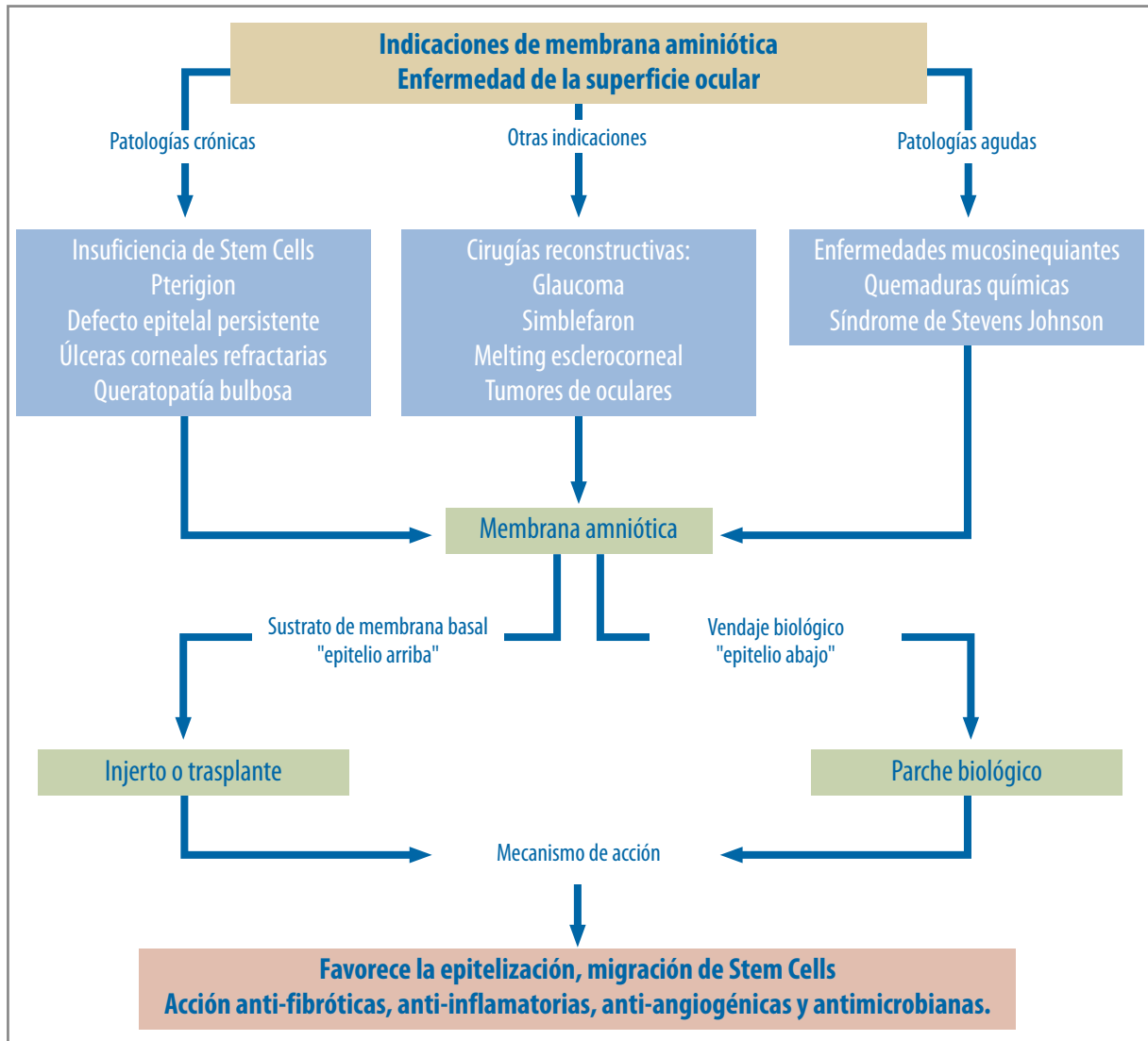
## Alternativas quirúrgicas

Se han descrito múltiples técnicas: 1) cubrir con una capa de MA descrito por Letko *et al* utilizando un injerto de una sola capa de 12 a 14 mm de diámetro y fijar con suturas de poliglactina 10-0 para cubrir toda la superficie corneal, limbar y preliminar<sup>11</sup>; 2) cubrir con un parche de AM descrito por Lee *et al.*, que usa un injerto de una sola capa que se corta a medida para adaptarse al área del defecto y se fija en su lugar con suturas de poliglactina 10-0<sup>12</sup>; 3) MA fijada con pegamento de fibrina humana descrito por Duchesne *et al.*<sup>13</sup>; 4) la técnica de multicapa de MA descrita por Kruse *et al.* llena el defecto al apilar varias piezas pequeñas cortadas de AM antes de la cobertura con una pieza más grande de AM y fijarlas con suturas de nylon 10-0<sup>14</sup>; 5) la técnica del “rodillo suizo” descrita por Chan *et al.* llena el defecto enrollando un trozo de AM y lo sutura de nylon 10-0<sup>15</sup>.

## Indicaciones

El paradigma actual en el tratamiento de las enfermedades de la superficie ocular que atentan contra la visión tiene como propósitos: a) tratar la enfermedad subyacente, b) limitar la respuesta inflamatoria, c) prevenir la progresión del daño tisular, d) promover la regeneración celular. Las indicaciones de uso de membrana amniótica incluyen las siguientes (cuadro 1):

- ◆ Reparar defectos conjuntivales, patología corneal, estrabismo cicatricial.
- ◆ Pos-resección de pterigiión primario o recurrente, o neoplasia conjuntival benigna o maligna.
- ◆ Cubrir defectos epiteliales persistentes, úlcera corneal neurotrófica o quemadura termal y química aguda.
- ◆ Tratamiento de la queratopatía bullosa dolorosa.



Cuadro 1. Indicaciones de uso de membrana amniótica.

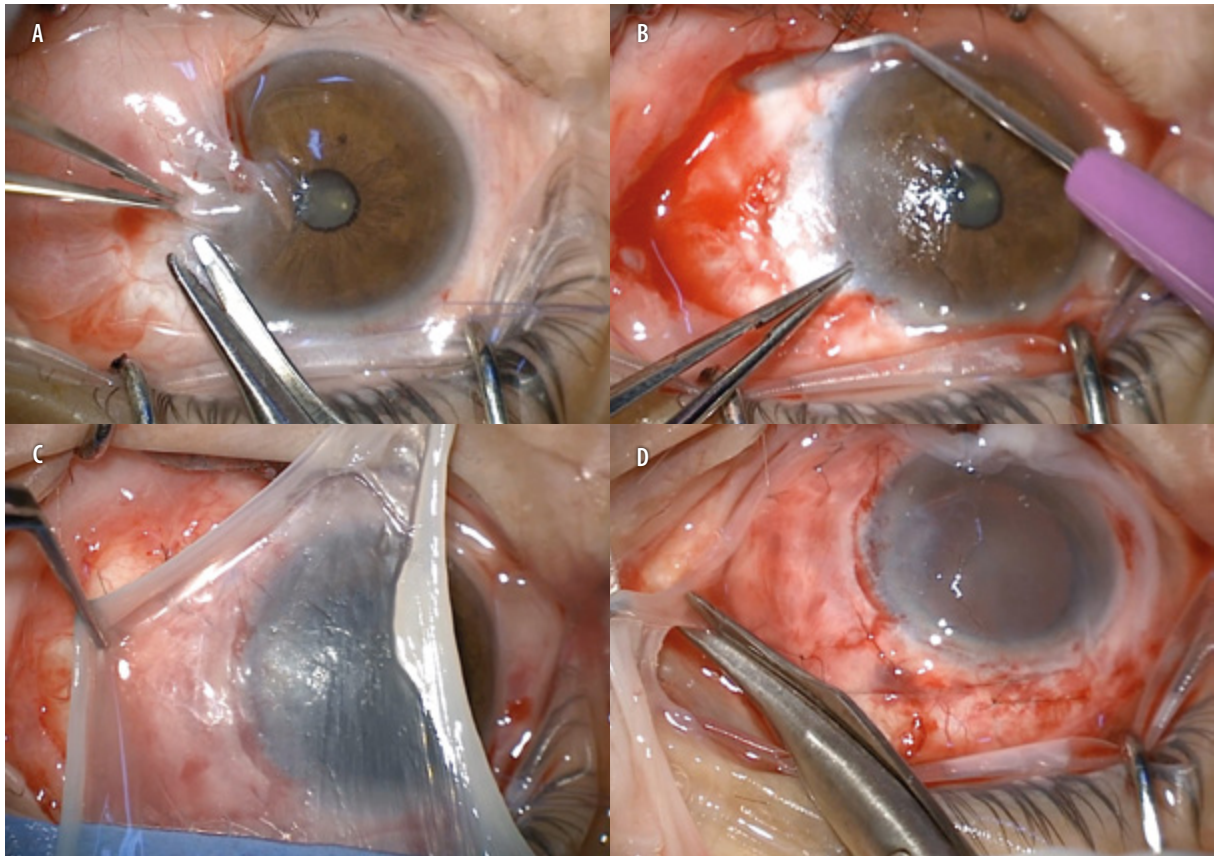
- ◆ Reconstrucción de la superficie ocular.
- ◆ Como complemento en reconstrucción del fórnix o en cirugía de trasplante de células madre limbares.
- ◆ Cobertura para dispositivos de drenaje en glaucoma.

### Tipos de presentación de membrana amniótica

- ◆ **Tejido fresco criopreservado**, disponible en nuestro medio. La membrana amniótica criopreservada está disponible y se usa comúnmente, conserva las propiedades histoló-

gicas y morfológicas del tejido fresco. En Estados Unidos está aprobado por la FDA el vendaje corneal biológico de MA criopreservada con un anillo de soporte (por ejemplo: Amniograf, Prokera [Biotissue], que cuenta con un anillo de soporte de 21.6 mm de diámetro externo y entre 18 y 15 mm de diámetro interno en una simple capa de MA o en la versión plus con múltiples capas).

- ◆ **Tejido deshidratado**, disponible en el exterior (AmbioDisk, Ambio5, Ambio2, IOP Ophthalmics, entre otros). Algunos presentan una marca de agua (IOP) para orientar el lado de la membrana basal del estromal. La literatura clínica



**Figura 1.** Pterigión recidivado. A) Pterigión nasal recidivado. B) Escisión del tejido fibrovascular. C y D) Colocación de la membrana amniótica para cubrir el lecho escleral, defecto conjuntival y corneal expuesto. Fijado con suturas.

sugiere que el lado estromal debe estar en contacto con el sitio quirúrgico; el lado de la membrana basal debe estar hacia arriba. No requiere de refrigeración o *freezer*. Se hidrata colocándola en solución salina por unos minutos (por ejemplo: Ambiodisk [IOP Ophthalmics] presenta 15 mm de diámetro, se aplica sobre la superficie desnuda y luego se coloca una lente de contacto blanda. Ambio5, Ambio2, tiene una presentación rectangular).

## Casos clínicos

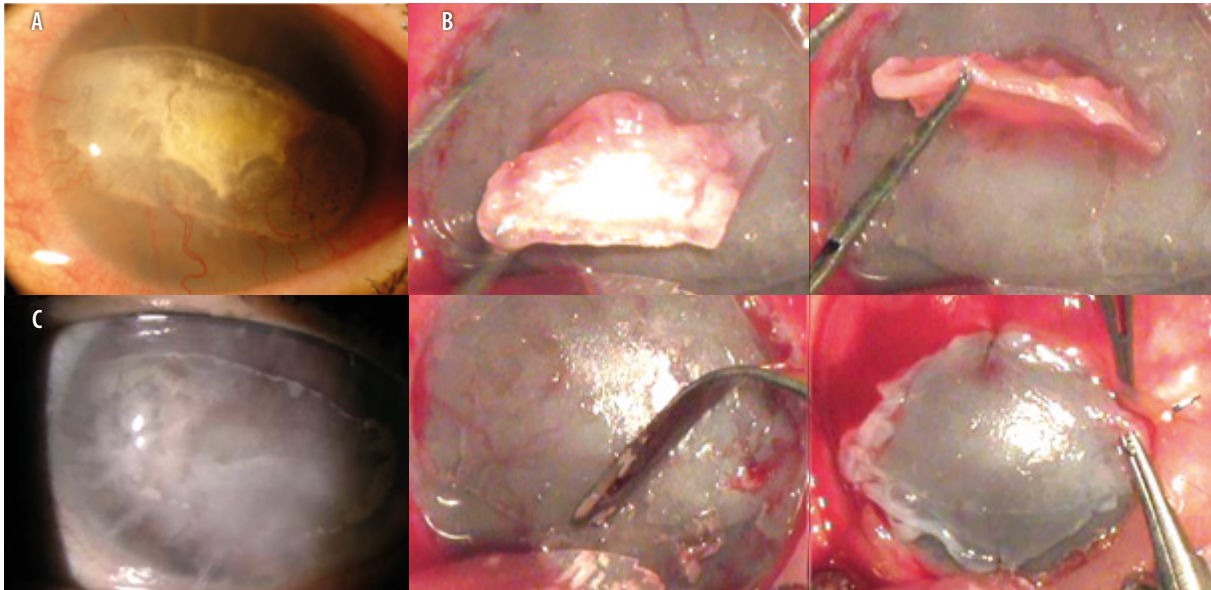
### *Injerto en reconstrucción conjuntival*

En áreas con defecto conjuntival, la MA restaura un estroma normal y provee de membrana basal para favorecer la proliferación y la diferenciación epitelial. Permite mantener un fenotipo epitelial normal con células caliciformes al mismo tiempo que reduce la inflamación y formación de cicatrices.

La MA como injerto en reconstrucción conjuntival ha sido indicada con éxito en escisión de pterigión, tumores, cicatrices conjuntivales y simbléfaron (fig. 1). La MA puede suturarse sobre la conjuntiva isquémica, permitiendo lenta reepitelización y vascularización sobre la membrana derivada de la conjuntiva adyacente sana.

### *Injerto en reconstrucción de superficie ocular*

Como se describió previamente, la MA provee estroma y membrana basal, y es un excelente sustrato para que crezca epitelio corneal normal. Se puede indicar para curar úlceras estromales con adelgazamiento de diferentes etiologías, especialmente útil en ausencia de lisis y perforación; la más común es la úlcera corneal neurotrófica. Los fragmentos de MA permanecen semanas sobre la superficie ocular sin causar inflamación o rechazo y su reabsorción pro-



**Figura 2.** Queratopatía en banda cálcica. A) Queratopatía en banda cálcica en ojo ciego asociado a uveítis crónica. B) Remoción por quelación de calcio con EDTA, denudación epitelial e injerto de membrana amniótica, epitelio arriba. C) Postoperatorio tardío, reepitelización corneal, huella de queratopatía, membrana incorporada como injerto.

bablemente ocurre por fagocitosis y colagenosis por queratocitos activados circundantes. Por el contrario, en córneas con vascularización estromal, se observan abundantes infiltrados inflamatorios que conducen a una rápida reabsorción del injerto. Finalmente, la MA es útil en queratopatía bullosa dolorosa y pobre potencial visual, que no tienen indicación de trasplante endotelial, siendo una técnica efectiva en reducir los síntomas sólo cuando se la usa como injerto (fig. 2).

### ***Parche en reconstrucción de superficie ocular***

Cuando la MA se usa como parche sobre la córnea, promueve la epitelización en casos de defecto epitelial persistente debido a problemas neurotróficos. Asociar parche de MA pos trasplante de córnea penetrante o laminar anterior está indicado en los casos que presenten retraso de la epitelización, a pesar del tratamiento lubricante, el uso de suero autólogo, taponés de punto lagrimal. En quemaduras químicas o térmicas agudas, la MA ayuda a restaurar la superficie corneal y conjuntival, reduce la infla-

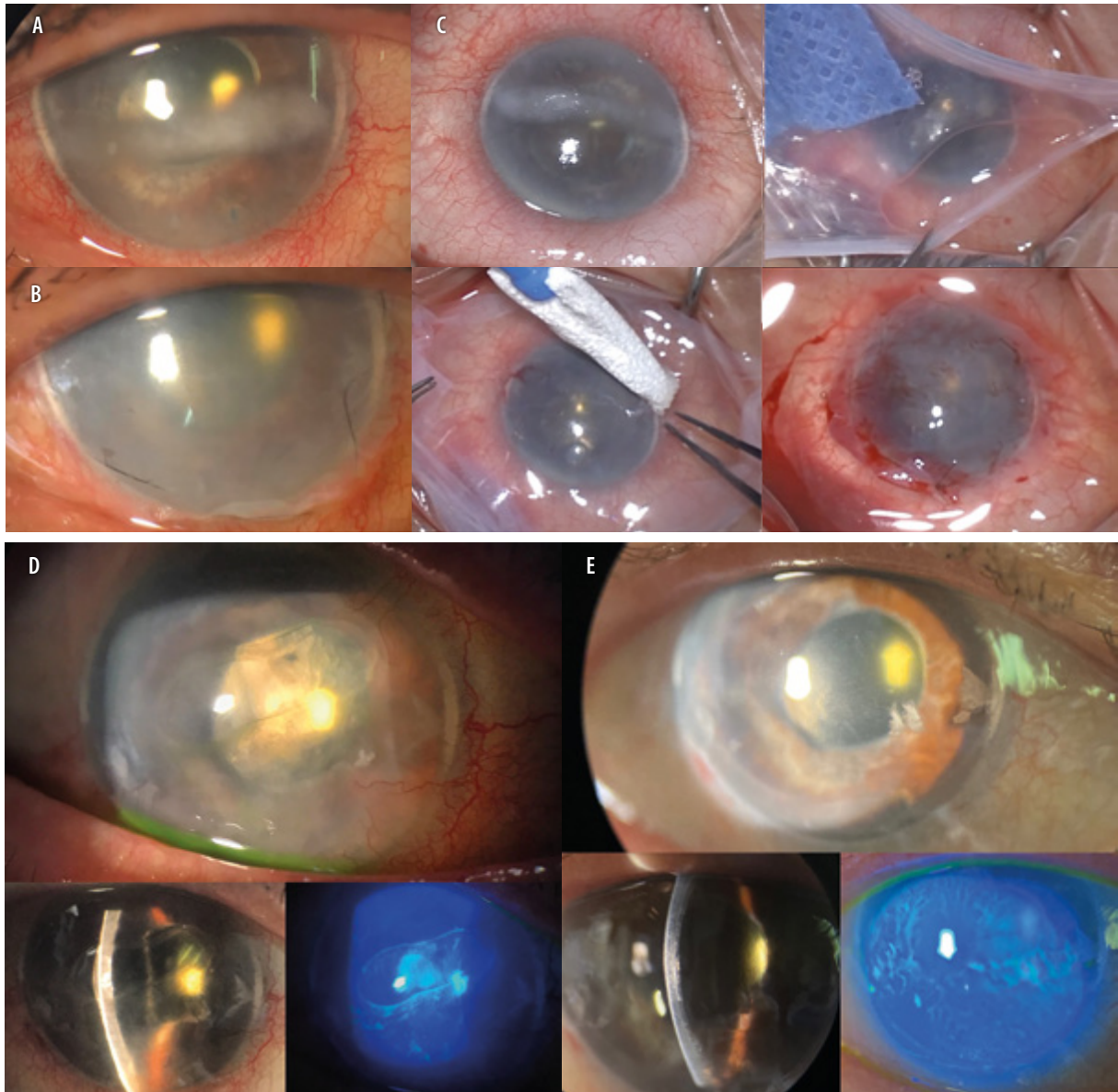
mación limbar, limita la formación de simbléfaron. Especialmente cuando se colocada inmediatamente después de la quemadura. En presencia de insuficiencia de células madre limbares parcial o total, la MA se utiliza en conjunto con varias técnicas de trasplante de células limbares, constituye un sustrato para la proliferación de *stem cells*.

Otra indicación de MA es en la fase aguda del síndrome de Steven Johnson. También, la MA se usa como parche después de la quelación de calcio con EDTA en casos con queratopatía en banda cálcica y tienen potencial visual. Este tratamiento favorece la reepitelización, disminuye el dolor postoperatorio y conserva el potencial visual (figs. 3 y 4).

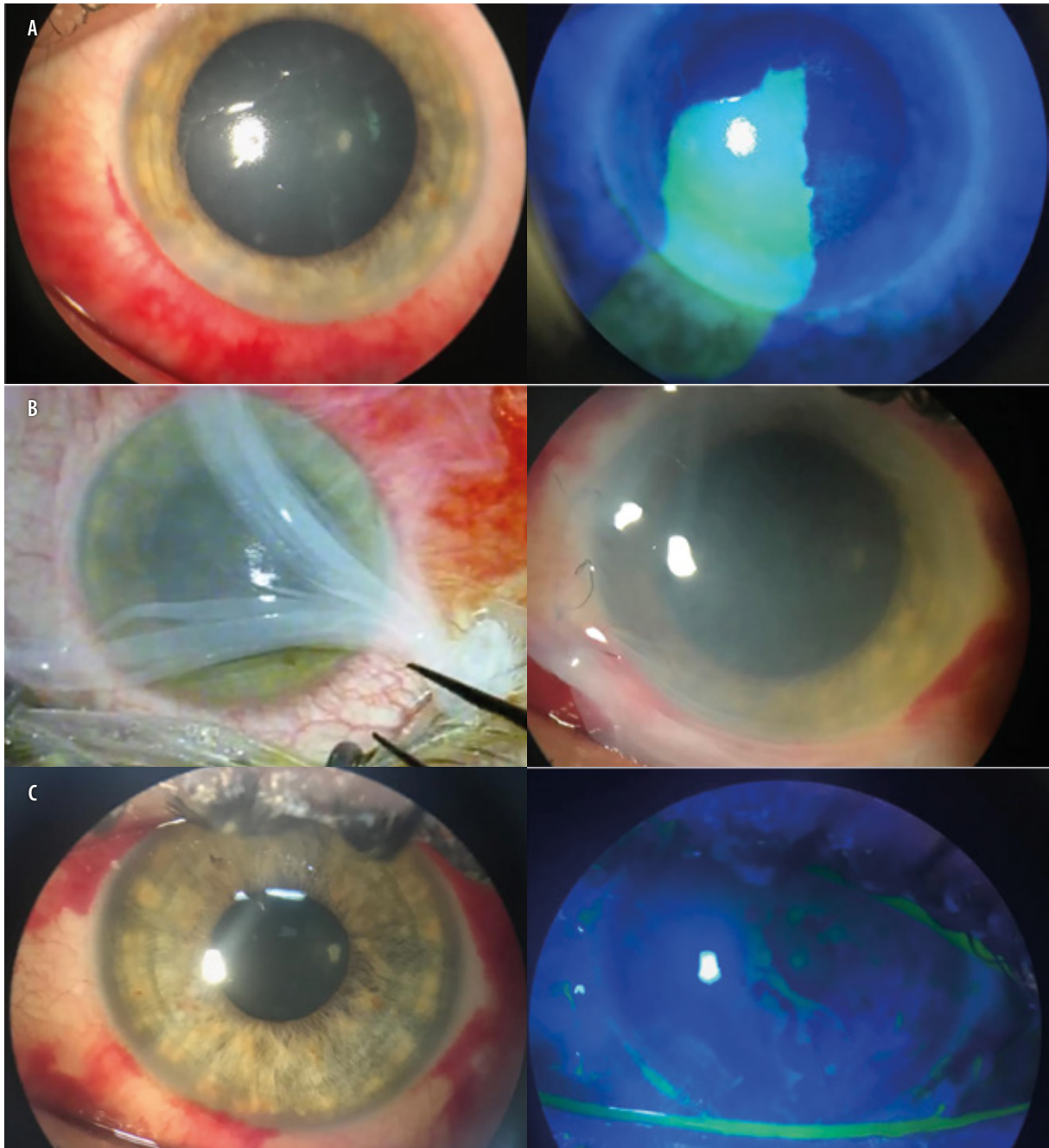
### ***Abordaje combinado como injerto y parche***

En úlceras neurotróficas, que no responden al tratamiento médico local. Se puede debridar el epitelio de los bordes de la úlcera, suturar multicapas de MA en el área de adelgazamiento estromal y por último cubrir con un parche de MA sobre toda la superficie corneal (fig. 5).

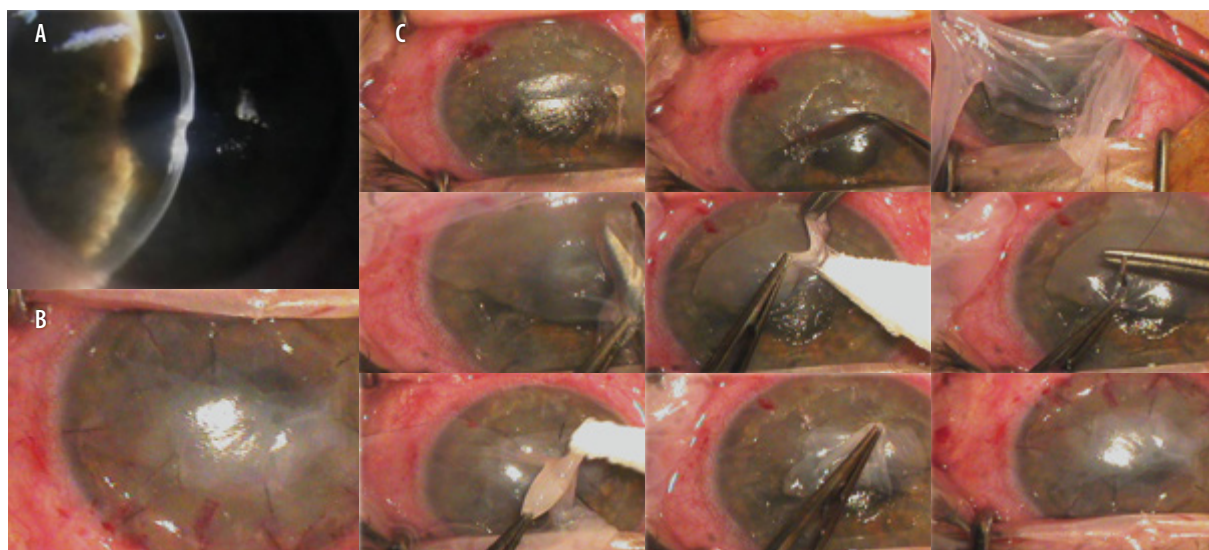




**Figura 3.** Queratopatía en banda cálcica y edema de córnea. A) Queratopatía en banda cálcica en ojo con edema pseudofáquico y potencial visual conservado. B) Remoción por quelación de calcio con EDTA, denudación epitelial y parche de membrana amniótica. C) MA suturada. D) Postoperatorio tardío reepitelización corneal, remoción de MA remanente, evolución de la queratopatía bullosa. E) Postoperatorio del trasplante endotelial (DSAEK) secuencial.



**Figura 4.** Quemadura química por álcali. A) Quemadura córneo-conjuntival por álcali con isquemia sectorial del limbo. B) Parche de membrana amniótica sobre toda la superficie ocular. C) Reepitelización de córnea y conjuntiva, reabsorción de MA.



**Figura 5.** A) Úlcera neurotrófica con adelgazamiento estromal profundo en paciente diabético. B) Postoperatorio inicial del implante de MA combinado. C) Abordaje combinado MA como injerto, suturada con nylon 10-0 en multicapas y parche.

## Referencias

1. Tseng SC, Prabhasawat P, Barton K *et al*. Amniotic membrane transplantation with or without limbal allografts for corneal surface reconstruction in patients with limbal stem cell deficiency. *Arch Ophthalmol* 1998; 116: 431-441.
2. European Committee (Partial Agreement) on Organ Transplantation (CD-P-TO). *Guide to the quality and safety of tissues and cells for human application*. 4th ed. Strasbourg: Council of Europe. European Directorate for the Quality of Medicines & HealthCare (EDQM), 2019, chapter 18.
3. Madhavan HN, Priya K, Malathi J, Joseph PR. Preparation of amniotic membrane for ocular surface reconstruction. *Indian J Ophthalmol* 2002; 50: 227-231.
4. Lee SH, Tseng SC. Amniotic membrane transplantation for persistent epithelial defects with ulceration. *Am J Ophthalmol* 1997; 123: 303-312.
5. Riau AK, Beuerman RW, Lim LS, Mehta JS. Preservation, sterilization and de-epithelization of human amniotic membrane for use in ocular surface reconstruction. 2010; *Biomaterials* 2010; 31: 216-225.
6. De Roth, A. Plastic repair of conjunctival defects with fetal membranes. *Arch Ophthalmol* 1940;23: 522-525.
7. Tseng SCG. Amniotic membrane transplantation for ocular surface reconstruction. *Biosci Rep* 2001; 21: 481-489.
8. Sorsby A, Symons HM. Amniotic membrane grafts in caustic burns of the eye. *Br J Ophthalmol* 1946; 30: 337-345.
9. Kim JC, Tseng SCG. Transplantation of preserved human amniotic membrane for surface reconstruction in severely damaged rabbit corneas. *Cornea* 1995; 14: 473-484.
10. Fukuda K, Chikama T, Nakamura M, Nishida T. Differential distribution of subchains of the basement membrane components type IV collagen and laminin among the amniotic membrane, cornea, and conjunctiva. *Cornea* 1999; 18: 73-79.

11. Meller D, Tseng SCG. Conjunctival epithelial cell differentiation on amniotic membrane. *Invest Ophthalmol Vis Sci* 1999; 40: 879-886.
12. Tseng SCG, Li DQ, Ma X. Suppression of transforming growth factor-beta-isoforms, TGF-beta receptor type II, and myofibroblast differentiation in cultured human corneal and limbal fibroblasts by amniotic membrane matrix. *J Cell Physiol* 1999; 179: 325-335.
13. Sangwan VS, Burman S, Tejwani S *et al.* Amniotic membrane transplantation: a review of current indications in the management of ophthalmic disorders. *Indian J Ophthalmol* 2007; 55: 251-260.
14. Krachmer JH, Mannis MJ, Holland EJ. *Cornea*. 3rd ed. St. Louis: Mosby-Elsevier, 2011, v. 2, chapter 113.
15. Dua HS, Gomes JAP, King AJ, Maharajan VS. The amniotic membrane in ophthalmology. *Surv Ophthalmol* 2004; 49: 51-77.
16. Letko E, Stechschulte SU, Kenyon KR *et al.* Amniotic membrane inlay and overlay grafting for corneal epithelial defects and stromal ulcers. *Arch Ophthalmol* 2001; 119: 659-663.
17. Lee SH, Tseng SC. Amniotic membrane transplantation for persistent epithelial defects with ulceration. *Am J Ophthalmol* 1997; 123: 303-312.
18. Duchesne B, Tahi H, Galand A. Use of human fibrin glue and amniotic membrane transplant in corneal perforation. *Cornea* 2001; 20: 230-232.
19. Hausheer JR *et al.* Basic techniques of ophthalmic surgery. 2nd ed. San Francisco: American Academy of Ophthalmology, 2015, chapter 16: Amniotic membrane transplantation.

**COLECCIÓN PROECO**  
PROGRAMA DE EDUCACIÓN CONTINUA EN OFTALMOLOGÍA  
DEL CONSEJO ARGENTINO DE OFTALMOLOGÍA

**CAO** EDICIONES DEL  
CONSEJO ARGENTINO  
DE OFTALMOLOGÍA

ISBN 978-987-1572-30-4



9 789871 572304