



**SOCIEDAD MEXICANA DE ONCOLOGÍA, A.C.**

# **MEXICAN JOURNAL OF ONCOLOGY**

*GACETA MEXICANA DE ONCOLOGÍA*

Indexed in DOAJ • SCOPUS • ARTEMISA • LILACS • IMBIOMED • PERIODICA-UNAM

Volume 21. Supplement 1, July 2022

L-ISSN: 1665-9201

**Suplemento casos clínicos 2022**

---



**PERMANYER MÉXICO**  
www.permanyer.com

# **SMeO**

SOCIEDAD MEXICANA DE ONCOLOGÍA, A.C.

[www.smeo.org.mx](http://www.smeo.org.mx)



SOCIEDAD MEXICANA DE ONCOLOGÍA, A.C.

# MEXICAN JOURNAL OF ONCOLOGY

## GACETA MEXICANA DE ONCOLOGÍA

Official Publication of the Mexican Society of Oncology

Indexed in DOAJ • SCOPUS • ARTEMISA • LILACS • IMBIOMED • PERIODICA-UNAM

### Mesa directiva 2022 - 2024

**Dr. Fernando Aldaco Sarvide**

Presidente

**Dr. Sinuhé Barroso Bravo**

Vicepresidente

**Dr. Antonio Maffuz Aziz**

Secretario

**Dra. Liliana Velasco Hidalgo**

Tesorero

### Vocales

Dr. Juan Alberto Tenorio Torres

Dra. Paula Anel Cabrera Galeana

Dra. Georgina Garnica Jaliffe

Dr. Rafael Medrano Guzmán

Dra. Yanin Chavarri Guerra

Dr. Efraín Salas González

**Gobernador de capítulos**

Dr. Juan Enrique Bargallo Rocha

### Sociedad Mexicana de Oncología, A.C.

Petén 501, Col. Vertiz Narvarte

C.P. 03600, Ciudad de México

Tel. 5574-1454/5574-0706

[gamosmeo@prodigy.net.mx](mailto:gamosmeo@prodigy.net.mx)

[www.smeo.org.mx](http://www.smeo.org.mx)

### Editor in chief

Dr. Enrique Soto Pérez de Celis (México)

### Coeditors

Dra. Jessica Chávez Noguera (México)

Dra. Liliana Velasco Hidalgo (México)

Dra. Sylvia Verónica Villavicencio Valencia (México)

Dr. Jorge Contreras Cisneros (Estados Unidos)

### Editorial Board

#### National Editorial Board

Dra. Guadalupe Cervantes Sánchez

Dr. Jaime Shalkov Klincovestein

Dr. Gregorio Quintero Beuló

Dra. Marta Margarita Zapata Tarres

Dr. Antonio Maffuz Aziz

Dr. Héctor Martínez Said

Dr. Sergio Rodríguez Cuevas

Dra. Yanin Chavarri Guerra

#### International Editorial Board

Ricardo Alvarez (USA)

Dr. Han Kwang Yang (Korea)

Charles Balch (USA)

Ana Lluch (Spain)

Matías Chacón (Argentina)

Dra. Bettina Müller (Chile)

Mariana Chávez McGregor (USA)

Marc Peeters (The Netherlands)

Mauricio Cuello (Uruguay)

Sergio Simon (Brasil)

Emilio Esteban González (Spain)

Tannia Soria (Ecuador)

Jesús García-Foncillas (Spain)

Juan Antonio Vallejo Casas (Spain)

Enrique Grande (Spain)

Francisco Emilio Vera Babadillo  
(Canada)

Javier Godoy (Colombia)

Paolo Veronesi (Italy)

Wendy C. Gómez García  
(Rep. Dominicana)

Jorge Madrid (Chile)

Dr. Ferran Guedea (Spain)

Carlos Barrios (Brazil)

Suzanne Klimberg (USA)

Dahiana Amarillo (Uruguay)

La revista *Mexican Journal of Oncology* es el órgano oficial de difusión de la Sociedad Mexicana de Oncología. Publicación bimestral. Toda correspondencia deberá ser dirigida al Editor, Dr. Enrique Soto Pérez de Celis, a las oficinas de la *Mexican Journal of Oncology*, calle Peten número 501, Col. Vertiz Narvarte, Ciudad de México, C.P. 03600. *Mexican Journal of Oncology* está incluida en los índices de Scopus, ARTEMISA (Artículos Editados en México sobre información en Salud), IMBIOMED (Índice Mexicano de Revistas Biomédicas), LILACS (Base de datos sobre Literatura Latinoamericana en Ciencias de la Salud y Periódica-UNAM. Versión electrónica de la revista, en acceso abierto, disponible en el sitio web [www.gamo-smeo.com](http://www.gamo-smeo.com). Autorizada por SEPOMEX como publicación periódica bimestral, Registro IM09-0547.

Las opiniones expresadas por los autores no necesariamente reflejan la postura del comité editorial de la publicación, ni de la Sociedad Mexicana de Oncología. Esta revista y las contribuciones individuales contenidas en ella están protegidas por las leyes de copyright, y los siguientes términos y condiciones se aplican a su uso, además de los términos de cualquier licencia Creative Commons que el editor haya aplicado a cada artículo concreto. La Sociedad Mexicana de Oncología no garantiza, ni directa ni indirectamente, la calidad ni eficacia de ninguno de los productos o servicios descritos en los anuncios u otro material de carácter comercial que pueda contener este número.

© 2022 *Mexican Journal of Oncology*  
© 2022 de la presente edición Permanyer

Publicación anual elaborada por la Oficina Editorial de la *Mexican Journal of Oncology*.

Los trabajos originales deberán ser depositados en su versión electrónica en el siguiente URL:

<https://publisher.gamo-smeo.permanyer.com>



**Permanyer**  
Mallorca, 310 – Barcelona (Cataluña), España  
[permanyer@permanyer.com](mailto:permanyer@permanyer.com)

**Permanyer México**  
Temístocles, 315  
Col. Polanco, Del. Miguel Hidalgo  
11560 Ciudad de México  
Tel.: +52 55 2728 5183  
[mexico@permanyer.com](mailto:mexico@permanyer.com)



Edición impresa en México

ISSN: 2565-005X

Ref.: 7044AX221

#### Reproducciones con fines comerciales

Sin contar con el consentimiento previo por escrito del editor, no podrá reproducirse ninguna parte de esta publicación, ni almacenarse en un soporte recuperable ni transmitirse, de ninguna manera o procedimiento, sea de forma electrónica, mecánica, fotocopiando, grabando o cualquier otro modo, para fines comerciales.

La *Mexican Journal of Oncology* es una publicación *open access* con licencia *Creative Commons* CC BY-NC-ND (<http://creativecommons.org/licenses/by-nc-nd/4.0/>).

Las opiniones, hallazgos y conclusiones son las de los autores. Los editores no son responsables y no serán responsables por los contenidos publicados en la revista.

© 2022 Sociedad Mexicana de Oncología. Publicado por Permanyer.

# Melanoma coroideo: reporte de casos y experiencia del Hospital General de México

Ana L. López-Martínez<sup>1\*</sup>, Yicel Bautista-Hernández<sup>1</sup> y Daniel Moreno-Páramo<sup>2</sup>

<sup>1</sup>Unidad de Radioterapia, Servicio de Oncología; <sup>2</sup>Clínica de Retina, Servicio de Oftalmología. Hospital General de México Dr. Eduardo Liceaga, Ciudad de México, México

## Resumen

El melanoma coroideo es el tumor ocular más común en adultos. En esta revisión se presentan tres casos de pacientes con melanoma coroideo con preservación de ojo, que fueron tratados con radioterapia externa. Anteriormente el tratamiento era la enucleación ocular; sin embargo, actualmente se utilizan tratamientos conservadores como la radiocirugía estereotáctica y la braquiterapia (I125). En el presente reporte, el tratamiento consistió en radioterapia externa mediante la técnica de intensidad modulada. Se realiza discusión de los casos revisados en la literatura de melanoma coroideo tratados con esta técnica.

**Palabras clave:** Melanoma coroideo. Radioterapia. Intensidad modulada.

## Choroideal melanoma: Case report and experience in Hospital General de México

### Abstract

Choroideal melanoma is the most frequent ocular tumor in adults. In this review we present 3 cases of patients with choroideal melanoma and eye preservation treated with External Beam Radiotherapy. The initial treatment was eye enucleation; however, in recent years there have been used conservative treatments such as Stereotactic Radiosurgery and I-125 Plaque Brachytherapy. In this report the treatment was administered with Intensity-Modulated Radiotherapy. On discussion of the reviewed cases in choroideal melanoma treated with this technique is made.

**Keywords:** Choroideal melanoma. Radiotherapy. Intensity-modulated.

## Introducción

El melanoma coroideo es el tumor intraocular primario más común en los adultos y el segundo tipo de melanoma más común después del melanoma cutáneo. El principal objetivo del tratamiento es la preservación de ojo y la prevención de metástasis a distancia. El tamaño tumoral y el diámetro basal son los factores pronóstico más importantes para el desarrollo de

metástasis a distancia<sup>1,2</sup>. Actualmente diversas técnicas de radioterapia (RT) constituyen el tratamiento de elección, reservando la enucleación para ojos no salvables después de diversos tratamientos o en los casos en los que se espera una morbilidad excesiva, sin una visión óptima<sup>1,2</sup>. La braquiterapia (BQT) con I125 o Ru106 es el tratamiento conservador más utilizado en el manejo del melanoma coroideo seguido de la

### Correspondencia:

\*Ana L. López-Martínez

E-mail: ana.lopezmtz@gmail.com

2565-005X/© 2021 Sociedad Mexicana de Oncología. Publicado por Permanyer. Este es un artículo *open access* bajo la licencia CC BY-NC-ND (<http://creativecommons.org/licenses/by-nc-nd/4.0/>).

Fecha de recepción: 04-02-2021

Fecha de aceptación: 28-07-2021

DOI: 10.24875/j.gamo.21000020

Disponible en internet: 07-07-2022

Gac Mex Oncol. 2022;21(Supl):1-6

[www.gamo-smeo.com](http://www.gamo-smeo.com)

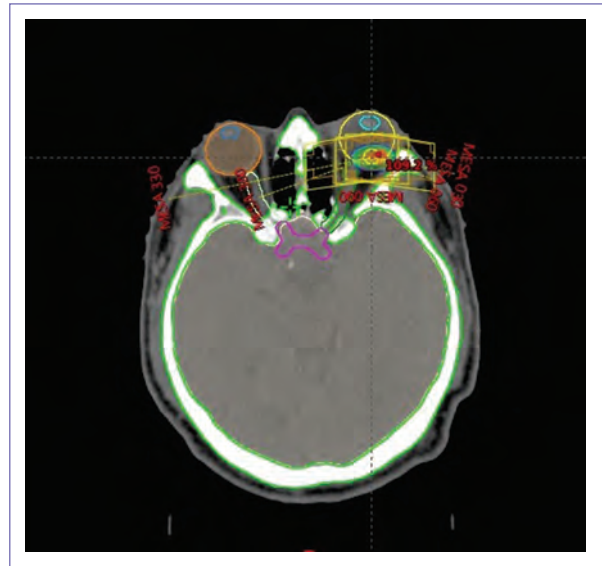radioterapia externa (EBRT), en donde la técnica más estudiada es la radiocirugía estereotáctica (SRS)<sup>3,4</sup>.

## Reporte de casos

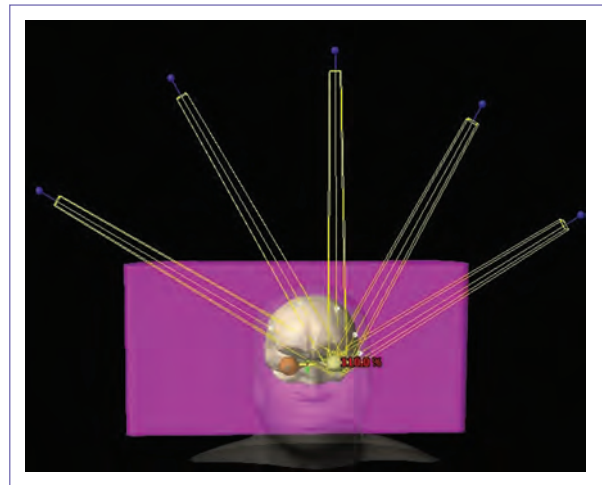
En el presente reporte se utilizó tratamiento de EBRT, en el cual derivado de la complejidad para fijación del globo ocular y a la inmovilización de la cabeza con máscara termoplástica para la reproducibilidad del tratamiento se les indica a los pacientes que durante la sesión mantengan la visión al frente, sin movimiento del ojo. En nuestros pacientes, la definición del volumen de tratamiento se realizó con tomografía para simulación con cortes de 1.3 mm, apoyado con la imagen definida por un ultrasonido ocular en modo B y Doppler. La resonancia magnética para la definición de volumen no es superior a lo mencionado con antelación.

### Caso 1

Hombre de 40 años sin antecedentes de importancia, con cuadro clínico de seis meses de evolución caracterizado por escotomas en ojo izquierdo, y disminución de agudeza visual de manera progresiva. Acude a facultativo, quien inicia protocolo de estudio con tomografía de cráneo que reporta imagen hiperdensa con importante reforzamiento en globo ocular izquierdo hacia la cámara posterior, en relación con neoformación de etiología a determinar. Tomografía de tórax y abdomen sin evidencia de enfermedad metastásica. Se refiere al servicio de oftalmología de esta institución, en donde se realiza ultrasonido (USG) modo A-B de ojo izquierdo que reporta tumoración intraocular con dimensiones vertical 8.49 mm, horizontal 9.02 mm, grosor 3.37 mm e imagen sugerente de desprendimiento de retina seroso inferior secundario a tumoración intraocular. Fondo de ojo izquierdo: papila fisiológica, mácula sin alteraciones, lesión hipopigmentada con pigmento naranja, de bordes elevados y bien definidos sobre el territorio de la arcada temporal inferior. Agudeza visual ojo izquierdo 20/50, ojo derecho 20/20, reflejos pupilares normales. Se diagnosticó melanoma corioideo de ojo izquierdo. Se envió al servicio de radioterapia para tratamiento radical con radioterapia externa de intensidad modulada (IMRT), energía de 6 milivoltios (mV), dosis total de 50 Gy en 25 fracciones. Inició el 13 marzo y finalizó el 24 de abril de 2019. Al finalizar tratamiento el paciente mejoró la agudeza visual; al año y medio se mantiene asintomático, agudeza visual conservada y sin datos de actividad tumoral local ni a distancia por estudios de imagen. Las **figuras**



**Figura 1.** Caso 1: vista corte transversal de la planeación del tratamiento en donde se observan las curvas de dosis y distribución campos de radiación.



**Figura 2.** Caso 1: vista 3D de la planeación del tratamiento en donde se observan las curvas de dosis y distribución campos de radiación.

1 y 2 muestran corte transversal y vista 3D de la planeación del tratamiento en donde se observan las curvas de dosis y distribución de campos de radiación.

### Caso 2

Hombre de 63 años sin antecedentes de importancia con cuadro clínico de cuatro meses de evolución caracterizado por disminución de agudeza visual en ojo izquierdo

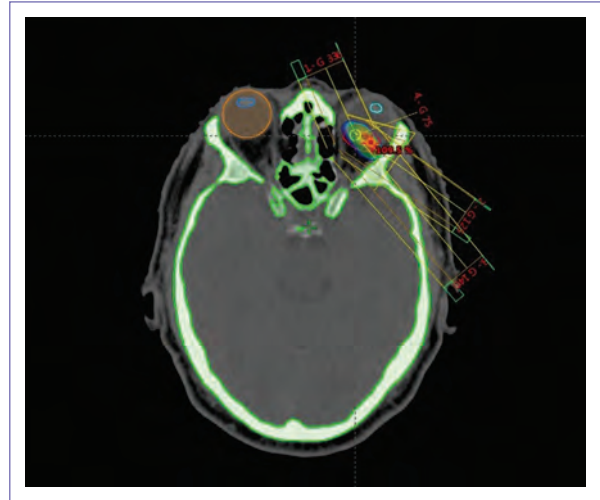de manera progresiva. Acude con oftalmólogo, que realiza paquimetría corneal y fondo de ojo izquierdo, reportan tumoración dependiente de retina, 7.47 x 2.36 mm. Se refiere al servicio de oftalmología del Hospital General de México (HGM) y se hace el diagnóstico de melanoma corioideo. Se envió al servicio de radioterapia para tratamiento radical con IMRT, energía de 6 mV, dosis total 50 Gy en 25 fracciones. Inició tratamiento el 11 de junio y terminó el 19 de julio de 2019. Al término de la RT presentó mejoría de la agudeza visual; al año se mantiene asintomático, agudeza visual conservada y sin datos de actividad tumoral local o a distancia por estudios de imagen. Las figuras 3 y 4 muestran corte transversal y vista 3D de planeación del tratamiento en donde se observan las curvas de dosis y distribución campos de radiación.

### Caso 3

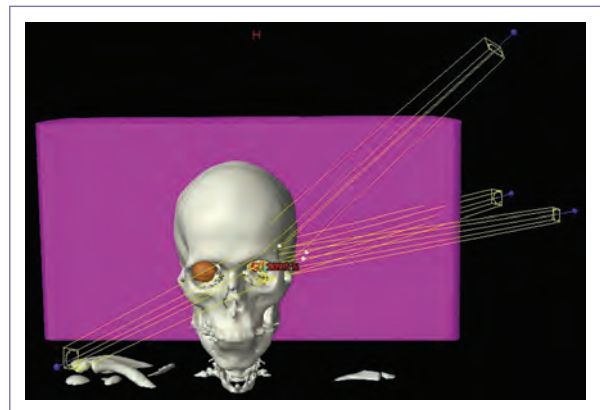
Mujer de 76 años con antecedente de hipotiroidismo y desprendimiento de retina en ojo derecho. Cuadro clínico de tres años de evolución caracterizado por fotopsias y fosfenos en ojo izquierdo, dicha sintomatología se exacerbaba con la exposición solar. Acude a consulta al servicio de oftalmología del HGM, en donde se realiza USG modo A-B de ojo izquierdo que reporta elevación en forma de domo, localizada en polo posterior, en la porción nasal, de densidad y reflectividad media alta, sobreelevada, proyectada hacia cavidad vítrea, de bordes bien definidos, de 3.85 mm altura, 6.47 mm de base y 3.82 mm de profundidad, retina aplicada, leve aumento de excavación. Tomografía computarizada de tórax, abdomen y pelvis sin evidencia de enfermedad metastásica. Se concluyó diagnóstico de melanoma corioideo izquierdo. Se envió al servicio de radioterapia para tratamiento radical con IMRT, energía de 6 mV, dosis total de 50 Gy en 25 fracciones. Inició radiación el 11 de marzo de 2020 y finalizó el 21 de abril de 2020. Presenta mejoría de agudeza visual al finalizar la RT; a los seis meses se mantiene asintomática, agudeza visual conservada y sin datos de actividad tumoral local ni a distancia por estudios de imagen. Las figuras 5 y 6 muestran corte transversal y vista 3D de la planeación del tratamiento en donde se observan las curvas de dosis y distribución campos de radiación.

### Discusión

El melanoma corioideo, también llamado melanoma uveal posterior, surge de los melanocitos ubicados en la coroides. Mas del 90% de los melanomas uveales involucran la coroides, pocos restringidos al iris y/o al cuerpo



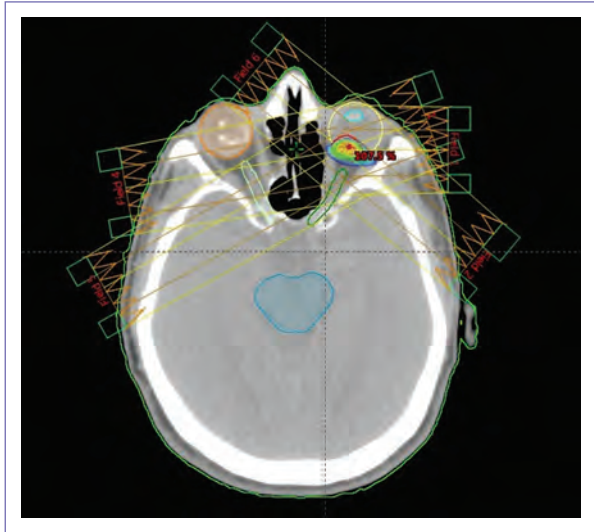
**Figura 3.** Caso 2: vista corte transversal de la planeación del tratamiento en donde se observan las curvas de dosis y distribución campos de radiación.



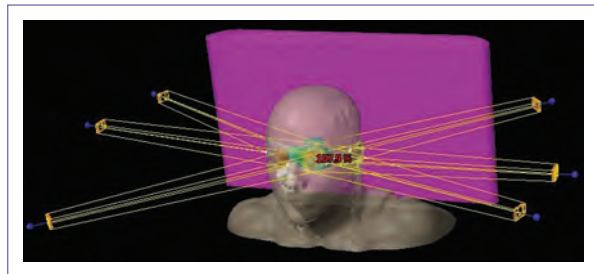
**Figura 4.** Caso 2: vista 3D de la planeación del tratamiento en donde se observan las curvas de dosis y distribución campos de radiación.

ciliar<sup>3-5</sup>. A pesar de los avances en el diagnóstico y tratamiento, se reportan aproximadamente seis casos por millón/año en caucásicos, con incidencia igual hombre/mujer, presentación entre la 5.<sup>a</sup> y 6.<sup>a</sup> década de la vida. En esta serie de casos se mostró una ligera predilección de presentación en el sexo masculino, contrario a lo reportado en la literatura. Dentro de los factores de riesgo se encuentran: piel clara, melanocitosis congénita ocular, iris de color claro, melanocitoma y síndrome de predisposición al cáncer BAP1 (cáncer renal, mesotelioma y tumores melanocíticos)<sup>3-5</sup>. De estos, ninguno estaba presente en nuestros pacientes. Usualmente el cuadro clínico se caracteriza por visión borrosa, metamorfopsia o





**Figura 5.** Caso 3: vista corte transversal de la planeación del tratamiento en donde se observan las curvas de dosis y distribución campos de radiación.



**Figura 6.** Caso 3: vista 3D de la planeación del tratamiento en donde se observan las curvas de dosis y distribución campos de radiación.

fotopsia. Del 30 al 50% de los pacientes morirá debido a la enfermedad metastásica dentro de los 10 años posteriores al diagnóstico. Se han identificado como con peor pronóstico los siguientes:

- Factores clínicos: tamaño tumoral (diámetro >16mm y grosor >10mm), y localización (cuerpo ciliar).
- Factores histológicos: morfología celular epiteliode y presencia de vasculares
- Factores moleculares: pérdida del cromosoma 3<sup>5-7</sup>.

Históricamente todos los melanomas coroideos eran tratados con enucleación para prevenir las metástasis y la muerte. Sin embargo, en 1970 Zimmerman, et al. desafiaron al tratamiento tradicional del melanoma uveal proponiendo que la enucleación empeoraba el pronóstico porque promovía la diseminación de células neoplásicas, y por eso aumentaban las metástasis a distancia.

A medida que la llamada «hipótesis de Zimmerman» ganó popularidad a finales de la década de los 70, surgió la controversia de tratar los melanomas con enucleación vs. EBRT. Debido a que la evidencia era mayormente retrospectiva, en 1986 se realizó el estudio colaborativo ocular (COMS) que finalmente probó incorrecta esta teoría<sup>8-10</sup>. Este estudio prospectivo multicéntrico de tres brazos se diseñó para comparar la eficacia del tratamiento de melanomas coroideos de tamaño mediano con BQT o enucleación, y si el pretratamiento de los melanomas de tamaño grande con EBRT (20 Gy) antes de la enucleación disminuía el riesgo de metástasis (basado en la «hipótesis de Zimmerman»). Los pacientes se reclutaron desde 1987 hasta 1998 e incluyeron datos de múltiples centros de EE.UU. y Canadá. El estudio clasificó a los melanomas uveales basados en el grosor y diámetro basal, como: grandes (> 10 y ≥ 16 mm), medianos (2.5-10 y < 16 mm) y pequeños (1-3 y 5-16 mm). La supervivencia global (SG) a 12 años fue similar para los melanomas uveales medianos tratados con enucleación ocular o BQT. No se observó diferencia en la SG de los melanomas de tamaño grande que recibieron pretratamiento con EBRT, lo que sugiere que la «hipótesis de Zimmerman» era errónea<sup>11,12</sup>. Desde entonces la BQT es el tratamiento preservador de órgano de elección, reservando la enucleación ocular para tumores grandes. En este contexto, la meta de tratamiento del melanoma coroideo ha cambiado de la enucleación a la preservación del ojo y la visión, cuando sea posible, mediante el tratamiento local con radioterapia (RT). La enucleación se reserva para los melanomas en los que el tratamiento con RT lleve a una morbilidad excesiva incluida la toxicidad a tejidos sanos y/o morbilidad visual significativa<sup>13-15</sup>. A pesar de los esfuerzos en el tratamiento del melanoma coroideo, la supervivencia permanece sin cambio. Sin embargo, en las últimas décadas se han desarrollado alternativas del tratamiento con RT como la SRS o la RT de partículas para melanomas grandes que anteriormente se habrían tratado con enucleación. Existe un número creciente de estudios retrospectivos que apoyan el uso de técnicas de RT alternativas. Existen dos formas de EBRT utilizadas en la actualidad para el tratamiento de los melanomas coroideos: IMRT y SRS. La SRS es una técnica que se refiere a la terapia de fotones de rayos gamma o rayos X de alta precisión. Debido a la precisión, este tipo de tratamiento permite administrar dosis muy altas a un volumen específico limitando al mínimo el daño a los tejidos normales o estructuras circundantes al tumor. La SRS predice un volumen esférico tumoral aproximado con una rápida caída de la dosis que cubre el tumor en

**Tabla 1.** Estudios de tratamiento melanoma corioide cirugía vs. EBRT vs. BQT

	Eligibilidad	Tratamiento (n)	OS 5 años	SCC 5 y 10 a	MFS
COMS (1986) <sup>9-11</sup>	Brazo 1: medianos Brazo 2: grandes Brazo 3: pequeños (Zimmerman)	Brazo 1: E vs. EBRT 20 Gy + E (1,003) Brazo 2: E vs. BQT (1,317) Brazo 3: observación (204)	Brazo 1: 43 vs. 38% Brazo 2: 43 vs. 41% Brazo 3: 6 vs. 1%	Brazo 1: 28 vs. 26% y 40 vs. 45% Brazo 2: 10 vs. 11% y 18 vs. 17% Brazo 3: NR	NR
Cohen, et al., 2003 <sup>20</sup>	T1-T4N0M0	Brazo 1: E (118) Brazo 2: SRS (78)	NR	NR	51 vs. 74% 5 años
Abrams, et al., 2015 <sup>30</sup>	20-79 años T1-T4N0M0	Brazo 1: EBRT (380) Brazo 2: BQT (624)	83.3 vs. 82.5%	88.3 vs. 88.3% 5 años	NR
Jang, et al., 2017 <sup>21</sup>	≥ 20 años EC I, II y III	Brazo 1: EBRT o BQT (2503) Brazo 2: E (788)	76 vs. 60% (p < 0.001)	89 vs. 73% (p < 0.001) 5 años	NR

E: Enucleación; EBRT: radioterapia externa; NR: no reportado; SRS: radiocirugía estereotáctica; BQT: braquiterapia; EC: estadio clínico.

su totalidad mientras limita la distribución de dosis a los órganos sanos circundantes. Esta alternativa de tratamiento se utiliza para tumores grandes y posteriores o en aquellos que se encuentran adyacentes al nervio óptico. También puede utilizarse en los pacientes que no son candidatos al tratamiento con braquiterapia (BQT)<sup>13,14</sup>. De la misma forma que en la BQT, los efectos secundarios del tratamiento con EBRT que pueden presentarse son irritación aguda o inflamación de los tejidos. Sin embargo, los efectos secundarios más graves de la EBRT son los efectos crónicos, como: retinopatía inducida por radiación, neuropatía óptica, neovascularización retiniana, atrofia coriorretiniana, hemorragia vítrea, formación de catarata, neovascularización del iris y glaucoma neovascular<sup>16</sup>. En una serie de 19 pacientes tratados con SRS, Achilles, et al. reportaron control tumoral a cinco años del 94% con una deficiencia de la agudeza visual postratamiento en el 53% de los pacientes. Ambos resultados son equiparables a los reportados después del tratamiento con BQT y EBRT en el estudio COMS. Estudios retrospectivos han encontrado que del 14 al 33% de los pacientes tratados con SRS tienen una agudeza visual final de 6/60 o mejor con tasas de enucleación que van del 2.4 hasta el 14%, y reportaron tasas similares aceptables de control local<sup>17-19</sup>. Un estudio retrospectivo de SRS vs. enucleación hecho por Cohen, et al. reportó que la SRS no compromete la SG. A pesar de que se tiene evidencia limitada, se concluye que no hay diferencia en la SG ni en la supervivencia por causa específica entre la BQT y EBRT<sup>20</sup>. Para determinar los resultados de los pacientes con melanoma uveal tratados con cirugía o RT (BQT y

EBRT), Jang, et al. realizaron un análisis retrospectivo de los datos registrados en el SEER (*Surveillance Epidemiology and End Results*) de 2004 a 2013<sup>21</sup>. Se obtuvieron registros de 3,291 pacientes: 2,503 tratados con RT y 788 con cirugía. Los pacientes con T2 fueron tratados con RT, mientras que los T1, T3 y T4 recibieron tratamiento quirúrgico (enucleación o resección parcial). Se reportó SG a cinco años del 76% para RT y del 60% para cirugía (p < 0.001). Cuando los resultados de supervivencia se analizaron por tamaño tumoral, se observó que la SG era mayor para T1 y T2 tratados con RT vs. cirugía (p < 0.001). Sin embargo, no se encontró diferencia estadísticamente significativa para los T3 (p = 0.360) y T4 (p = 0.220). Respecto a la supervivencia específica de melanoma a cinco años, se reportó un 89% para RT y un 73% para cirugía (p < 0.001). En el modelo ajustado se asoció la RT a un riesgo disminuido de mortalidad vs. cirugía (p < 0.001)<sup>21</sup>. Algunos otros estudios retrospectivos han abordado también la mortalidad asociada a metástasis en función del tipo de tratamiento otorgado. En una serie de 1,596 pacientes, Damato, et al. reportaron mortalidad asociada a metástasis con enucleación del 24% vs. 7.4% con RT (p < 0.001)<sup>21</sup>. Además, comparados con los pacientes enucleados, los pacientes tratados con RT refirieron menos molestias oculares y menor dificultad visual<sup>22-24</sup>. No se encontraron diferencias respecto a dolor, pérdida de campo visual o interferencia en la visión del ojo no tratado<sup>25,26</sup>. Se concluye que el tratamiento con IMRT como técnica de EBRT para el manejo del melanoma corioideo logra mejoría clínica en estos pacientes, y durante su seguimiento se reporta un adecuado control de



la enfermedad<sup>27-29</sup>. En la [tabla 1](#) se enlistan los estudios clínicos que han documentado evidencia respecto a estas opciones de tratamiento. Aunque no hay muchos estudios respecto a la EBRT como modalidad de tratamiento, los resultados en esta serie de casos son alentadores para considerarla una alternativa de tratamiento. La dosis baja utilizada con BQT y protones está relacionada con el tipo de energía que utilizan y la transferencia lineal de energía (LET, por sus siglas en inglés) que proporcionan. En el caso de EBRT con fraccionamiento convencional, la dosis debe ser mayor y biológicamente efectiva; además de que un hipofraccionamiento en esta área puede generar mayor toxicidad. La importancia de utilizar IMRT como tratamiento radica en la definición adecuada del volumen que radiar.

## Financiamiento

La presente investigación no ha recibido ninguna beca específica de agencias de los sectores públicos, comercial o con ánimo de lucro.

## Conflicto de intereses

Los autores declaran no tener conflicto de intereses.

## Responsabilidades éticas

**Protección de personas y animales.** Los autores declaran que para esta investigación no se han realizado experimentos en seres humanos ni en animales.

**Confidencialidad de los datos.** Los autores declaran que han seguido los protocolos de su centro de trabajo sobre la publicación de datos de pacientes.

**Derecho a la privacidad y consentimiento informado.** Los autores han obtenido el consentimiento informado de los pacientes y/o sujetos referidos en el artículo. Este documento obra en poder del autor de correspondencia.

## Bibliografía

- Damato B. Managing patients with choroidal melanoma in the COVID-19 era: a personal perspective. *Br J Ophthalmol*. 2020;104(7):885-6.
- Zimmerman LE, McLean IW, Foster WD. Does enucleation of the eye containing a malignant melanoma prevent or accelerate the dissemination of tumour cells? *Br J Ophthalmol*. 1978;62:420-5.
- Tseng V, Coleman AL, Zhang Z-H, McCannel TA. Complications from plaque versus proton beam therapy for choroidal melanoma: A qualitative systematic review. *J Cancer Ther*. 2016;7:169-85.
- Yazici G, Kiratli H, Ozyigit G, Sari SY, Cengiz M, Tarlan B, et al. Stereotactic radiosurgery and fractionated stereotactic radiotherapy for the treatment of uveal melanoma. *Int J Radiat Oncol Biol Phys*. 2017;98(1):152-8.
- Krantz BA, Dave N, Komatsubara KM, Marr BP, Carvajal RD. Uveal melanoma: epidemiology, etiology, and treatment of primary disease. *Clin Ophthalmol*. 2017;11:279-89.

- Milam RW Jr, Batson SA, Breazzano MP, Ayala-Peacock DN, Daniels AB. Modern and novel radiotherapy approaches for the treatment of uveal melanoma. *Int Ophthalmol Clin*. 2017;57(1):11-27.
- Hu W, Hu J, Gao J, Yang J, Qiu X, Kong L, et al. Outcomes of orbital malignancies treated with eye-sparing surgery and adjuvant particle radiotherapy: a retrospective study. *BMC Cancer*. 2019;19(1):776.
- Mortality in patients with small choroidal melanoma. COMS Report No.4. The Collaborative Ocular Melanoma Study Group. *Arch Ophthalmol*. 1997;115:886-93.
- The Collaborative Ocular Melanoma Study (COMS) randomized trial of pre-enucleation radiation of large choroidal melanoma, II: Initial mortality findings. COMS report no.10. *Am J Ophthalmol*. 1998;125:779-96.
- Diener-West M, Earle JD, Fine SL, Hawkins BS, Moy CS, Reynolds SM, et al.; Collaborative Ocular Melanoma Study Group. The COMS randomized trial of iodine 125 brachytherapy for choroidal melanoma. III. Initial mortality findings. COMS Report No. 18 *Arch Ophthalmol*. 2001;119:969-82.
- Hawkins BS, Collaborative Ocular Melanoma Study Group. The Collaborative Ocular Melanoma Study (COMS) randomized trial of pre-enucleation radiation of large choroidal melanoma: IV. Ten-year mortality findings and prognostic factors. COMS report number 24. *Am J Ophthalmol*. 2004;138:936-51.
- Collaborative Ocular Melanoma Study Group. The COMS randomized trial of iodine125 brachytherapy for choroidal melanoma, V: Twelve-year mortality rates and prognostic factors. COMS Report No. 28. *Arch Ophthalmol*. 2006;124:1684-93.
- Hamal D, Limbu B, Sthapit PR, Pradhan E, Shrestha R, Saiju R. Choroidal melanoma: our experience. *Nepal J Ophthalmol*. 2019;11:64-73.
- Sikuade MJ, Salvi S, Rundle PA, Errington DG, Kacperek A, Rennie IG. Outcomes of treatment with stereotactic radiosurgery or proton beam therapy for choroidal melanoma. *Eye (Lond)*. 2015;29(9):1194-8.
- Espenel S, Vallard A, Rancoule C, Garcia MA, Guy JB, Chargari C, et al. Melanoma: Last call for radiotherapy. *Crit Rev Oncol Hematol*. 2017;110:13-9.
- Zhang MM, Papakostas TD, Malcolm AW, Ancell KK, Biscotti CV, Gragoudas ES, et al. Multiple simultaneous choroidal melanomas arising in the same eye: globe salvage by radiotherapy. *Acta Ophthalmol*. 2016;94:e799-e802.
- Abrams MJ, Gagne NL, Melhus CS, Mignano JE. Brachytherapy vs. external beam radiotherapy for choroidal melanoma: Survival and patterns-of-care analyses. *Brachytherapy*. 2016;15(2):216-23.
- Rogers SJ, Puric E, Eberle B, Datta NR, Bodis SB. Radiotherapy for melanoma: More than DNA damage. *Dermatol Res Pract*. 2019;2019:9435389.
- Akbaba S, Foerster R, Nicolay NH, Arians N, Bostel T, Debus J, et al. Linear accelerator-based stereotactic fractionated photon radiotherapy as an eye-conserving treatment for uveal melanoma. *Radiat Oncol*. 2018;13(1):140.
- Cohen VM, Carter MJ, Kemeny A, Radatz M, Rennie IG. Metastasis-free survival following treatment for uveal melanoma with either stereotactic radiosurgery or enucleation. *Acta Ophthalmol Scand*. 2003;81(4):383-8.
- Jang BS, Chang JH, Oh S, Lim YJ, Kim IH. Surgery vs. radiotherapy in patients with uveal melanoma: Analysis of the SEER database using propensity score matching and weighting. *Strahlenther Onkol*. 2017;193(11):931-42.
- Damato B. Ocular treatment of choroidal melanoma in relation to the outcome of metastatic death - A personal view. *Prog Retin Eye Res*. 2018;66:187-99.
- Damato B, Hope-Stone L, Cooper B, Brown SL, Salmon P, Heimann H, et al. Patient-reported outcomes and quality of life after treatment of choroidal melanoma: A comparison of enucleation versus radiotherapy in 1596 patients. *Am J Ophthalmol*. 2018;193:230-51.
- Damato B, Kacperek A, Chopra M, Campbell IR, Errington RD. Proton beam radiotherapy of choroidal melanoma: the Liverpool-Clatterbridge experience. *Int J Radiat Oncol Biol Phys*. 2005;62(5):1405-11.
- Damato BE, Groenewald C, Foulds WS. Surgical resection of choroidal melanoma. Londres: Elsevier; 2013. pp. 2298-2306.
- Damato B. Vasculopathy after treatment of choroidal melanoma. Berlín: Springer; 2007. pp. 582-559.
- Fort M, Guet S, Husheng S, Calitchi E, Belkacemi Y; AROME (Association of Radiotherapy & Oncology of the Mediterranean arEa; www.armacancer.org); TRONE (Transatlantic Radiation Oncology Network). Role of radiation therapy in melanomas: Systematic review and best practice in 2016. *Crit Rev Oncol Hematol*. 2016;99:362-75.
- Demirci H, Saponara F, Khan A, Niziol LM, Lee C, Hayman JA, et al. Regression rate of posterior uveal melanoma after iodine-125 plaque brachytherapy. *Middle East Afr J Ophthalmol*. 2015;22(1):103-7.
- Shi W. Role for radiation therapy in melanoma. *Surg Oncol Clin N Am*. 2015;24:323-35.
- Abrams MJ, Gagne NL, Melhus CS, Mignano JE. External beam radiotherapy versus radioactive implant for choroidal melanoma, a SEER (Surveillance Epidemiology and End Results) Analysis. *Brachytherapy*. 2015;14:S43.

## Metástasis pulmonar por sarcoma uterino indiferenciado: primer caso reportado en Colombia

Alejandra Hernández-Martínez\*, Daniela Lobo-Moncada, Diego F. García-Bohórquez, César A. Gómez-Fontalvo y Javier E. Fajardo-Rivero

Escuela de Medicina, Facultad de Salud, Departamento de Medicina Interna, Universidad Industrial de Santander, Bucaramanga, Santander, Colombia

### Resumen

Los sarcomas uterinos equivalen al 1% de todas las neoplasias malignas del tracto genital femenino, haciendo que sean raros, con una incidencia mundial anual entre 0.5 y 3.3 casos por 100,000 mujeres. Sus signos y síntomas son inespecíficos, por lo que el principal desafío clínico para el tratamiento de esta patología es el diagnóstico oportuno, pero en muchos casos se diagnostican como hallazgos incidentales después de la histerectomía. Se describe el caso de una mujer de 63 años con historia de adenocarcinoma endometrial tratado quirúrgicamente con histerectomía total, que inició con síntomas respiratorios persistentes dos años después por compromiso metastásico.

**Palabras clave:** Sarcoma. Útero. Metástasis pulmonar. Histerectomía. Reporte de caso.

### Pulmonary metastasis due to undifferentiated sarcoma: First case reported in Colombia

### Abstract

Uterine sarcomas are equivalent to 1% of all malignant neoplasms of the female genital tract making them rare, with an annual worldwide incidence between 0.5 and 3.3 cases per 100,000 women. The signs and symptoms are nonspecific, so the main clinical challenge for the treatment this pathology is timely diagnosis; but in many cases, they are diagnosed as incidental findings after hysterectomy. We describe the case of a 63-year-old woman with a history of endometrial adenocarcinoma treated surgically with total hysterectomy, which presented with persistent respiratory symptoms two years later due to metastatic involvement.

**Keywords:** Sarcoma. Uterus. Pulmonary metastasis. Hysterectomy. Case report.

### Introducción

Los sarcomas uterinos (SU) son tumores malignos provenientes del mesodermo, poco frecuentes, que corresponden al 1% de las patologías malignas uterinas, así como el 3-7% de todos los tumores uterinos; de estos, solo el 5% son diferenciados<sup>1</sup>. Por otra parte, los sarcomas uterinos indiferenciados (SUI) son un subtipo

de SU agresivo que carece de evidencia morfológica e inmunofenotípica de diferenciación celular, estos pueden surgir en el endometrio o miometrio y consisten en células altamente atípicas dispuestas en láminas y patrones estoriformes o en espiga<sup>2</sup>. Hasta ahora, el principal desafío clínico en el manejo de los SU sigue siendo el diagnóstico, debido a que los síntomas son

### Correspondencia:

\*Alejandra Hernández-Martínez  
E-mail: aleher100@gmail.com

Fecha de recepción: 07-06-2021  
Fecha de aceptación: 28-07-2021  
DOI: 10.24875/j.gamo.21000054

Disponible en internet: 07-07-2022  
Gac Mex Oncol. 2022;21(Supl):7-11  
www.gamo-smeo.com

2565-005X/© 2021 Sociedad Mexicana de Oncología. Publicado por Permanyer. Este es un artículo *open access* bajo la licencia CC BY-NC-ND (<http://creativecommons.org/licenses/by-nc-nd/4.0/>).

inespecíficos y en la mayoría de los casos son hallazgos incidentales después de la histerectomía<sup>3</sup>.

La recurrencia de los SU suele ser frecuente y aunque tienden a limitarse a la pelvis, las pacientes pueden desarrollar metástasis a distancia después de largos intervalos sin tumor, siendo el pulmón el sitio más comúnmente afectado con una incidencia que varía del 7 al 28%, y pueden ocurrir incluso 27 años después de la histerectomía<sup>4</sup>. Las imágenes radiológicas tampoco son específicas, ya que pueden generar desde un patrón miliar hasta cavitaciones de pared delgada, consolidación con broncograma aéreo y opacidad en vidrio esmerilado peritumoral<sup>5</sup>. Lo anterior, sumado a una clasificación errónea previa del tipo de tumor uterino, convierte a la metástasis pulmonar de SU en un reto para el clínico, por lo que a continuación se presenta el caso de una paciente de 63 años que tuvo sintomatología respiratoria dos años después de ser sometida a histerectomía por diagnóstico inicial de adenocarcinoma endometrial y en la que se diagnosticó posteriormente metástasis pulmonar de SUI.

## Presentación de caso

Mujer de 63 años procedente de zona rural de Santander, quien consulta por cuadro clínico de dos semanas de evolución caracterizado por tos productiva de aspecto mucoso, asociada a dolor severo pleurítico izquierdo progresivo de tres horas con irradiación a región dorsal. Entre los antecedentes médicos se encontró fórmula obstétrica G14A4M1P9, hipotiroidismo tratado y adenocarcinoma endometrial pobremente diferenciado resuelto con histerectomía radical modificada y salpingo-ooforectomía dos años antes, sin terapias complementarias por decisión de la paciente. Al examen físico se encontró en buen estado general, con taquicardia (107 lpm), adecuada saturación sin necesidad de oxígeno suplementario y demás signos vitales en rangos normales. Se auscultaron ruidos respiratorios disminuidos, crépitos en base pulmonar izquierda y ruidos cardiacos taquicárdicos. A la inspección de las extremidades se visualizaron acropaquias bilaterales y edema grado II en miembros inferiores. Se decidió hospitalizar para tomar laboratorios de extensión que reportaron anemia leve microcítica, hipocrómica, heterogénea, trombocitosis sin leucocitosis, proteína C reactiva elevada, función renal y hepática conservadas, gases arteriales sin alteraciones, tiempo parcial de tromboplastina ligeramente aumentado, tiempo de protrombina normal, hemoglobina glucosilada en valores de prediabetes e hipoalbuminemia moderada (Tabla 1).

**Tabla 1.** Paraclínicos

Resultados de laboratorio			
Hb	10.7	Albúmina	2.92
Hematocrito	35.1	TTP	37.90
Leucocitos/mm <sup>3</sup>	8.54	TP	15.5 INR: 1.09
Neutrófilos x10 <sup>9</sup> /ul	6.45	ALT	9.20
Linfocitos x10 <sup>9</sup> /ul	1.18	AST	13.30
Plaquetas x10 <sup>3</sup> /mm <sup>3</sup>	587	BUN	12.70
PCR	90.30	Creatinina	0.72
HbA1c	6.25	Bilirrubina total	0.23

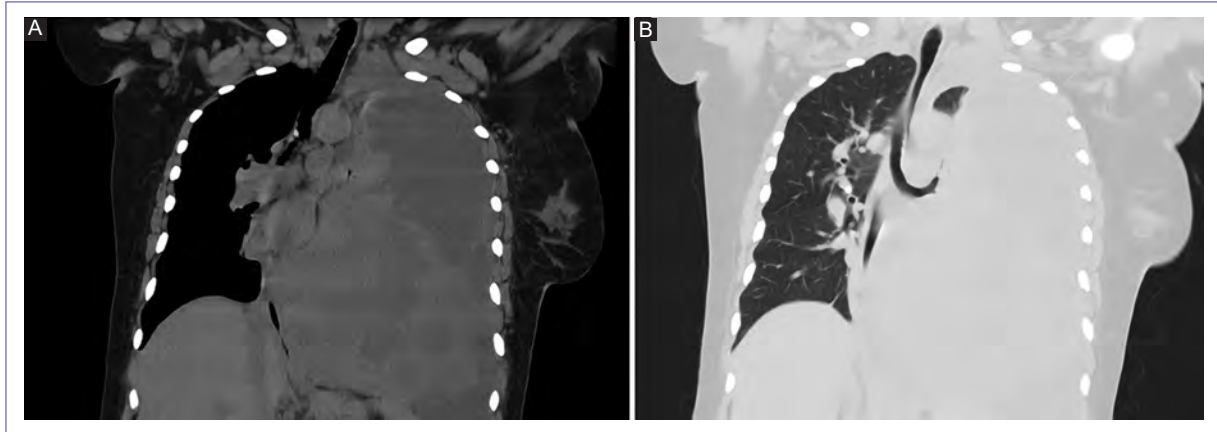
PCR: proteína C reactiva (mg/dl); HbA1c: hemoglobina glucosilada; ALT: alanina aminotransferasa (U/l); AST: aspartato aminotransferasa (U/l); Hb: hemoglobina (g/dl); TTP: tiempo de tromboplastina parcial; TP: tiempo de protrombina; INR: ratio internacional normalizado; BUN: nitrógeno ureico en sangre.

El Doppler venoso de miembros inferiores no reportó cambios, por lo que se descartó trombosis venosa profunda, la ecografía transtorácica evidenció fracción de eyección ventricular izquierda del 63%, con desplazamiento del mediastino debido a masa pulmonar izquierda, e importante derrame pleural izquierdo cuantificado en 1,817 cc e insuficiencia tricuspídea leve. Ecografía abdominal normal.

En la tomografía computarizada (TC) se encontró desviación del cardiomediatino; adicionalmente, en pulmón izquierdo se evidenció una gran masa pulmonar de 14 x 12 x 10 cm en lóbulo inferior (Fig. 1) con alteración del bronquio fuente hacia el lóbulo inferior y derrame pleural izquierdo. En pulmón derecho se hallaron granulomas calcificados en lóbulo inferior y hacia el lóbulo superior segmento anterior, relacionados con metástasis. Se realizó estudio citoquímico de líquido pleural donde se encontró exudado linfocítico (Tablas 2 y 3) por lo que se decidió realizar biopsia pulmonar percutánea, con reporte de inmunohistoquímica de tumor maligno pobremente diferenciado con marcado pleomorfismo compatible con compromiso metastásico por SUI. Se consideró estadio IV, por lo que se derivó a la paciente para manejo paliativo y quimioterapia protocolo de asistencia a la muerte. Tres meses después del diagnóstico la paciente falleció.

## Discusión

El SUI presenta diferentes variantes histológicas, las tres más comunes son el sarcoma endometrial maligno



**Figura 1.** Tomografía computarizada de tórax, corte coronal. Evidencia de masa pulmonar izquierda en ventana pulmonar (A) y ósea (B).

**Tabla 2.** Estudio citoquímico de líquido pleural

Líquido pleural: examen físico y citoquímico			
Antes de centrifugar		Después de centrifugar	
Color	Amarillo	Color	Amarillo
Aspecto	Turbio	Aspecto	Transparente
Coágulo de fibrina	Ausente	<b>Examen químico</b>	
<b>Recuento de células</b>		Glucosa	129.9 mg/dl
Glóbulos rojos Normales	Toda la cámara 90%	LDH	258 U/l
Crenados	10%		
Glóbulos blancos Segmentados	819 x mm <sup>3</sup> 35 x mm <sup>3</sup>	Proteínas	4.26 g/dl
Mononucleares	783 x mm <sup>3</sup>		

LDH: lactato deshidrogenasa.

**Tabla 3.** Criterios de Light

Relación LDH pleural/suero	0.786
Relación proteínas pleural/suero	0.694
LDH en líquido pleural	258 U/l

LDH: lactato deshidrogenasa.

mixto, el tumor mülleriano o carcinosarcoma y el leiomiomasarcoma. Los sitios más comunes de metástasis son los pulmones, el hígado y la cavidad peritoneal<sup>6</sup>. En el caso presentado, la paciente inició con una metástasis

pulmonar con inmunohistoquímica con diagnóstico de SUI dos años después de una histerectomía.

La incidencia del SU es del 3-7% de todas las patologías malignas uterinas y está asociado a un pobre pronóstico comparado al carcinoma endometrial<sup>7</sup>. El 60-70% de los SU son leiomiomasarcomas y el 10% van a ser SUI y los sarcomas del estroma endometrial de alto y bajo grado<sup>8</sup>. Los SU generalmente se diagnostican en mujeres posmenopáusicas que consultan por metrorragia, forma similar de presentación del adenocarcinoma endometrial<sup>9</sup>. En un estudio retrospectivo de una cohorte de 122 casos de SU, publicado en 2020, la mayoría de las mujeres tenían más de 60 años y fueron diagnosticadas en estadios avanzados, lo que está asociado con tipología histológica de peor pronóstico<sup>10</sup>. En nuestro caso, el sarcoma se diagnosticó en una mujer de 62 años en estadio IVB.

Generalmente, las pacientes no tienen factores de riesgo identificables; sin embargo, hay mutaciones en la línea germinal, incluyendo p53 y Rb, que están asociadas con un aumento en el riesgo para leiomiomasarcoma y otras neoplasias. Adicionalmente, algunos estudios sugieren como factores riesgo para SU antecedentes de obesidad, diabetes *mellitus*, menarquia temprana o exposición a tamoxifeno; en nuestro caso no fue posible identificar alguno de estos<sup>11,12</sup>. En cuanto a las manifestaciones clínicas, no hay síntomas patognomónicos propios de la enfermedad, algunas mujeres son asintomáticas, pero suele iniciar con síntomas como sangrado uterino anormal (56%), masa pélvica palpable (54%) dolor/distensión abdominal o pélvico (22%), constipación, síntomas urinarios y descargas vaginales anormales que no diferencian entre diagnóstico de sarcoma o

adenocarcinoma<sup>13,14</sup>. En nuestro caso, previo a la histerectomía de la paciente con diagnóstico inicial de adenocarcinoma endometrial pobremente diferenciado, presentó por cuatro meses hemorragia uterina anormal, sin embargo, el diagnóstico de SU solo fue posible después de que hubo metástasis pulmonar, lo cual confirma la inespecificidad del cuadro clínico de las pacientes con SU.

El diagnóstico preoperatorio del SU es un desafío para el clínico, partiendo del hecho de que los síntomas primarios son bastante inespecíficos<sup>15</sup>. Debido a lo anterior, la enfermedad se diagnostica muy a menudo solo en el postoperatorio después del examen de la muestra de útero o cuando la enfermedad ya está muy extendida y aparecen síntomas secundarios como disnea (debido a metástasis a distancia del sarcoma en los pulmones)<sup>16</sup>. Este fue el caso de nuestra paciente, donde inicialmente se realizó un diagnóstico de adenocarcinoma endometrial pobremente diferenciado (realizándose histerectomía total), y después presentó un cuadro con sintomatología respiratoria debido a la metástasis pulmonar que presentaba. Posteriormente, en el reporte de inmunohistoquímica del pulmón izquierdo realizado por biopsia percutánea se reporta compromiso por tumor maligno pobremente diferenciado compatible con compromiso metastásico por SUI. Aunque no existen modalidades diagnósticas preoperatorias eficaces para el SU, varios informes sugieren que se presenta como una masa uterina heterogénea en la ecografía. Las imágenes Doppler color muestran un índice de resistencia al flujo sanguíneo bajo del tumor, y en la resonancia magnética una alta intensidad de señal intratumoral en las imágenes ponderadas en T1 (hemorragia intratumoral y necrosis coagulativa) y una masa heterogénea en las imágenes ponderadas en T2. En cuanto a los biomarcadores, los niveles elevados de lactato deshidrogenasa (LDH) y antígeno de cáncer 125 (CA 125) son útiles para el diagnóstico preoperatorio<sup>17</sup>.

A pesar de que hoy en día se cree que la ecografía pélvica seguida de una resonancia magnética es la mejor estrategia de imagen para el diagnóstico oportuno de SU, estos hallazgos no son lo suficientemente precisos para hacer un diagnóstico preoperatorio y, en la práctica, la histerectomía y el examen histopatológico son necesarios para diferenciar el SU, principalmente del mioma uterino (tumor ginecológico más común) y otros<sup>9,18</sup>. Incluso hay algunos autores que afirman que aunque la TC no diferencia de manera confiable entre leiomiomas y SU, es una mejor modalidad de diagnóstico que la resonancia magnética para la estadificación.

Debido a la relevancia de excluir otras afecciones que causan sintomatología en mujeres con sangrado uterino anormal, la biopsia endometrial sería una buena opción para excluir la hiperplasia o el carcinoma endometrial, presentando una sensibilidad de la muestra de endometrio de aproximadamente el 35% para el diagnóstico de leiomiomas, y aproximadamente el 25% para el sarcoma del estroma endometrial<sup>19</sup>.

En cuanto a las metástasis por SUI, el pulmón es el sitio más comúnmente afectado, como en nuestro caso, con una incidencia que varía del 7 al 28%, y pueden ocurrir incluso 27 años después de la histerectomía<sup>4</sup>. Las presentaciones de la metástasis pulmonar son las cavitaciones, calcificaciones, hemorragia alrededor de los nódulos metastásicos, neumotórax, broncograma aéreo, masas solitarias y dilatación de vasos sanguíneos<sup>5</sup>. En el presente caso, la radiografía de tórax confirmó opacidad de hemitórax izquierdo en relación con derrame pleural masivo y consolidación en la región parahiliar derecha. También presentaba desviación de cardiomediatino hacia la derecha, infiltrados alveolares en base pulmonar y parahiliar derecha con broncograma aéreo, mientras que en la TC se encontró una imagen de alta probabilidad de masa que compromete el lóbulo inferior izquierdo, alteración del bronquio fuente hacia el lóbulo inferior izquierdo, granulomas calcificados en el pulmón derecho localizados en lóbulo inferior y hacia el lóbulo superior segmento anterior, relacionados con metástasis.

El tratamiento de elección para los SUI es la histerectomía total con salpingo-ooforectomía bilateral y la alta incidencia de metástasis hace que la quimioterapia adyuvante sea una opción atractiva, aunque existe poca evidencia en la literatura que apoye el uso de esta última debido a la rareza del SU<sup>20</sup>. En nuestro caso, se realizó el procedimiento quirúrgico descrito anteriormente y se indicó radioterapia externa, la cual fue rechazada por la paciente. No se han realizado estudios prospectivos de tratamientos coadyuvantes, no obstante, en los casos en que se han informado, pocos estudios han incluido el sarcoma endometrial estromal y el SU de alto grado en el análisis, además se proporciona información muy limitada sobre el valor de la radioterapia o la quimioterapia coadyuvante<sup>7</sup>.

El pronóstico del SU es peor en comparación con el cáncer de endometrio común, y su comportamiento clínico tiende a ser más agresivo con la diseminación linfocelular temprana, que se asocia con una tasa de supervivencia a cinco años de menos del 30% para casos avanzados<sup>21</sup>. En nuestro caso, después de un periodo de dos años posterior a tratamiento quirúrgico sin terapia adyuvante, la paciente tuvo una



supervivencia inferior a un año posdiagnóstico metastásico. De acuerdo con estudios más amplios, el único factor pronóstico que se correlacionó significativamente con el pronóstico fue el estadio de la enfermedad en el momento del diagnóstico<sup>22</sup>. La paciente se encontraba en estadio FIGO (*International Federation of Gynecology and Obstetrics*) IVB debido a la metástasis pulmonar, que finalmente fue el factor determinante para el deterioro acelerado de este caso.

## Conclusiones

Los SU indiferenciados son poco frecuentes. Presentamos un caso en el que el diagnóstico tardío es un factor determinante para el pronóstico de la paciente, teniendo en cuenta la proporcionalidad entre la estadificación FIGO y el pronóstico. Debido a la imprecisión de los síntomas y la similitud con otras patologías, se resalta la dificultad del clínico al realizar un diagnóstico exclusivo en las pacientes con SU y se plantea la necesidad de investigar acerca de esta enfermedad, así como el planteamiento de la terapia coadyuvante para disminuir el porcentaje de recurrencias y metástasis para seleccionar mejor a las pacientes que podrían beneficiarse de ella.

## Financiamiento

La presente investigación no ha recibido ninguna beca específica de agencias de los sectores públicos, comercial o con ánimo de lucro.

## Conflicto de intereses

Los autores declaran no tener conflicto de intereses.

## Responsabilidades éticas

**Protección de personas y animales.** Los autores declaran que para esta investigación no se han realizado experimentos en seres humanos ni en animales.

**Confidencialidad de los datos.** Los autores declaran que han seguido los protocolos de su centro de trabajo sobre la publicación de datos de pacientes.

**Derecho a la privacidad y consentimiento informado.** Los autores han obtenido el consentimiento informado de los pacientes y/o sujetos referidos en el

artículo. Este documento obra en poder del autor de correspondencia.

## Bibliografía

1. Rizzo A, Pantaleo MA, Saponara M, Nannini M. Current status of the adjuvant therapy in uterine sarcoma: A literature review. *World J Clin Cases*. 2019;7(14):1753-63.
2. Cotzia P, Benayed R, Mullaney K, Oliva E, Felix A, Ferreira J, et al. Undifferentiated uterine sarcomas represent under-recognized high-grade endometrial stromal sarcomas. *Am J Surg Pathol*. 2019;43(5):662-9.
3. Mallmann P. Uterine sarcoma - Difficult to diagnose, hard to treat. *Oncol Res Treat*. 2018;41(11):674.
4. Aubry MC, Myers JL, Colby TV, Leslie KO, Tazelaar HD. Endometrial stromal sarcoma metastatic to the lung: a detailed analysis of 16 patients. *Am J Surg Pathol*. 2002;26(4):440-9.
5. Jang HJ, Kim SS, Park HS, Lee JE, Kim JH. Pulmonary metastasis originated from uterine sarcoma, presenting as multiple nodules with tortuous, serpentine, aneurysmal, dilated intratumoral vessels: A case report. *J Korean Soc Radiol*. 2018;78(4):284-8.
6. Stofko DL. Undifferentiated uterine sarcoma metastatic to the brain. *Surg Neurol Int*. 2013;4:127.
7. Benson C, Miah AB. Uterine sarcoma - current perspectives. *Int J Womens Health*. 2017;9:597-606.
8. Martínez-Madrugal M, Muñoz-González D, Ochoa-Carrillo F, Camacho-Beiza I, García E, Flores-Manzur M. Sarcoma uterino, revisión de la literatura. *Gac Mex Oncol*. 2012;11:113-7.
9. Hernández Mateo P, Méndez Fernández R, Serrano Tamayo E. Sarcoma uterino frente a adenocarcinoma: ¿es posible distinguirlos mediante resonancia magnética? *Radiología*. 2016;58(3):199-206.
10. Plentz TBSF, Candido EC, Dias LF, Toledo MCS, Vale DB, Teixeira JC. Diagnosis, treatment and survival of uterine sarcoma: A retrospective cohort study of 122 cases. *Mol Clin Oncol*. 2020;13(6):81.
11. Felix AS, Cook LS, Gaudet MM, Rohan TE, Schouten LJ, Setiawan VW, et al. The etiology of uterine sarcomas: a pooled analysis of the epidemiology of endometrial cancer consortium. *Br J Cancer*. 2013;108:727-34.
12. Gonzalez KD, Noltner KA, Busin CH, Gu D, Wen-Fong CY, Nguyen VQ, et al. Beyond Li Fraumeni syndrome: clinical characteristics of families with p53 germline mutations. *J Clin Oncol*. 2009;8:1250-6.
13. Chern JY, Boyd LR, Blank SV. Uterine sarcomas: The latest approaches for these rare but potentially deadly tumors. *Oncology (Williston Park)*. 2017;31(3):229-36.
14. Mbatani N, Olawaiye AB, Prat J. Uterine sarcomas. *Int J Gynaecol Obstet*. 2018;143(Suppl 2):51-8.
15. Li D, Yin N, Du G, Wang S, Xiao Z, Chen J, et al. A real-world study on diagnosis and treatment of uterine sarcoma in Western China. *Int J Biol Sci*. 2020;16(3):388-95.
16. Amant F, Coosemans A, Debiec-Rychter M, Timmerman D, Vergote I. Clinical management of uterine sarcomas. *Lancet Oncol*. 2009;10(12):1188-98.
17. Nagai T, Takai Y, Akahori T, Ishida H, Hanaoka T, Uotani T, et al. Novel uterine sarcoma preoperative diagnosis score predicts the need for surgery in patients presenting with a uterine mass. *Springerplus*. 2014;3:678.
18. Bužinskienė D, Mikėnas S, Drašutienė G, Mongirdas M. Uterine sarcoma: a clinical case and a literature review. *Acta Med Litua*. 2018;25(4):206-18.
19. Hinchliff EM, Esselen KM, Watkins JC, Oduyebo T, Rauh-Hain JA, Del Carmen MG, et al. The role of endometrial biopsy in the preoperative detection of uterine leiomyosarcoma. *J Minim Invasive Gynecol*. 2016;23(4):567-72.
20. Sandruck J, Escobar P, Lurain J, Fishman D. Uterine leiomyosarcoma metastatic to the sphenoid sinus: a case report and review of the literature. *Gynecol Oncol*. 2004;92(2):701-4.
21. Behtash N, Akhavan S. The outcomes of uterine sarcoma: A case-series of 5-years survey. *J Obstet Gynecol Cancer Res*. 2019;4(3):120-6.
22. Zivanovic O, Leitao MM, Iasonos A, Jacks LM, Zhou Q, Abu-Rustum NR, et al. Stage-specific outcomes of patients with uterine leiomyosarcoma: A comparison of the International Federation of Gynecology and Obstetrics and American Joint Committee on Cancer staging systems. *J Clin Oncol*. 2009;27(12):2066-72.

## Derrame pleural maligno como presentación inicial en un cáncer tiroideo diferenciado. Reporte de un caso

Agustín González-Covarrubias<sup>1,2\*</sup>, Irais P. Pineda-Tapia<sup>1,2</sup>, José D. Becerril-Hernández<sup>1,2</sup> y Daniel Orea-Estudillo<sup>3</sup>

<sup>1</sup>Departamento de Cirugía, Servicio de Cirugía General, Hospital General de Puebla Eduardo Vázquez N.; <sup>2</sup>Facultad de Medicina, Departamento de Posgrado, Benemérita Universidad Autónoma de Puebla; <sup>3</sup>Departamento de Cirugía Oncológica, Unidad de Oncología, Hospital General de Puebla Eduardo Vázquez N., Puebla, Pue., México

### Resumen

**Objetivo:** Efectuar el reporte de una presentación poco común. **Caso clínico:** Paciente de sexo femenino de 88 años, que ingresó en urgencias con disnea y dolor torácico. **Tomografía:** derrame pleural derecho, engrosamiento pleural, nodulaciones pulmonares. **Biopsia pulmonar, metástasis de carcinoma papilar de tiroides.** **Discusión:** La metástasis presentan incidencia menor al 10%, sin embargo, conlleva alta mortalidad. El tratamiento del derrame pleural es controvertido por la presentación poco común en cáncer tiroideo diferenciado. **Conclusión:** El derrame pleural como síntoma inicial cuenta con reportes anecdóticos en la literatura universal. Un correcto abordaje permitió el diagnóstico orientado a la patología de base.

**Palabras clave:** Cáncer tiroideo. Derrame pleural. Metástasis. Papilar.

### Malignant pleural effusion as initial presentation in a differentiated thyroid cancer. Case report

#### Abstract

**Objective:** To make a report of an uncommon presentation. **Clinical case:** 88-year-old female, emergency room admission, dyspnea and chest pain; tomography: right pleural effusion, pleural thickening, pulmonary nodulations; Pleural biopsy, metastasis of papillary thyroid carcinoma. **Discussion:** Metastasis has an incidence of less than 10%, however, it carries high mortality, the treatment of pleural effusion is controversial due to its unusual presentation in differentiated thyroid cancer. **Conclusion:** Pleural effusion as an initial symptom, has anecdotal reports in the universal literature, a correct approach allowed the diagnosis oriented to the underlying pathology.

**Keywords:** Thyroid cancer. Pleural effusion. Metastasis. Papillary.

### Introducción

La tiroides es una glándula endocrina anterior a la tráquea. Utiliza yodo para secretar hormonas que controlan la tasa metabólica basal<sup>1</sup>. El cáncer de tiroides puede ocurrir en cualquier grupo de edad, con mayor

prevalencia de 45 a 54 años y una edad media de 50 años en el momento del diagnóstico<sup>1</sup>.

El cáncer de tiroides de tipo papilar es el tumor maligno más común de la glándula y comprende alrededor del 80 al 85%<sup>2</sup>. Tiene un pronóstico excelente, supervivencia del 95% a los 25 años<sup>2</sup>. Sin embargo, un

#### Correspondencia:

\*Agustín González-Covarrubias

E-mail: guty\_x@hotmail.com

2565-005X/© 2021 Sociedad Mexicana de Oncología. Publicado por Permanyer. Este es un artículo *open access* bajo la licencia CC BY-NC-ND (<http://creativecommons.org/licenses/by-nc-nd/4.0/>).

Fecha de recepción: 11-06-2021

Fecha de aceptación: 31-07-2021

DOI: 10.24875/j.gamo.21000056

Disponible en internet: 07-07-2022

Gac Mex Oncol. 2022;21(Supl):12-15

[www.gamo-smeo.com](http://www.gamo-smeo.com)

subgrupo de pacientes, menor del 10%, presentará metástasis a distancia (pulmón, hueso y cerebro); dos tercios de ellos se volverán refractarios al tratamiento con yodo radiactivo<sup>3</sup>.

Las metástasis a distancia son infrecuentes, sin embargo, constituyen una de las principales causas de mortalidad<sup>4</sup>. El derrame pleural asociado a cáncer de tiroides es una etiología muy poco frecuente, según la última revisión de literatura, se han notificado 51 casos en el mundo<sup>5</sup>.

El manejo adecuado de las metástasis a distancia es fundamental para obtener mejores resultados clínicos en pacientes con cáncer de tiroides avanzado<sup>4</sup>.

### Presentación de caso

Mujer de 88 años, sin antecedentes médicos o quirúrgicos previos, que ingresa a sala de urgencias con dificultad respiratoria y dolor torácico, sintomatología progresiva agravada en las última semana previa a su ingreso. Durante su estadía en urgencias se realiza abordaje diagnóstico por imagen, con tomografía torácica (Figs. 1 y 2), la cual evidencia derrame pleural derecho, engrosamiento pleural, así como nodulaciones pulmonares, por lo que se decide realizar paracentesis, evacuando 2,000 ml de contenido, cetrino, con resolución de la sintomatología posterior al procedimiento.

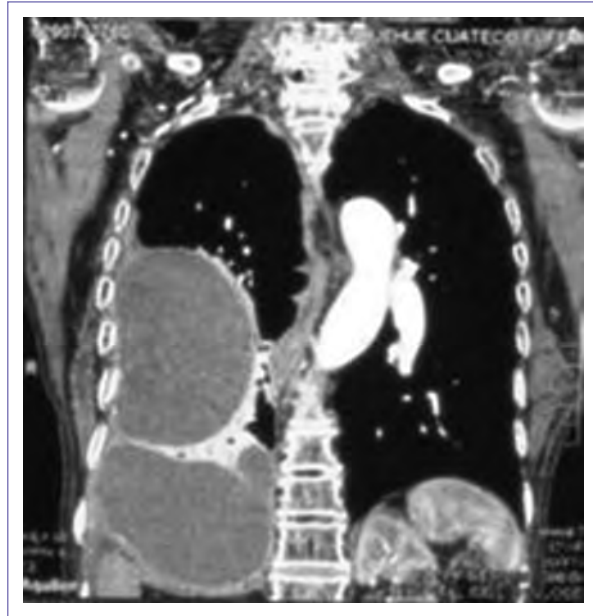Se realiza análisis citológico de líquido pleural, positivo a células malignas de origen a determinar, por lo que se realiza abordaje en busca del tumor primario: tomografía de cuello, que reporta glándula tiroides heterogénea con disminución captación de contraste por lóbulo izquierdo, calcificación en su borde inferior izquierdo, ganglios en cadena cervical reactivo.

Se realiza toma de biopsia pulmonar con reporte de metástasis de carcinoma papilar con patrón folicular de tiroides (tiroglobulina +).

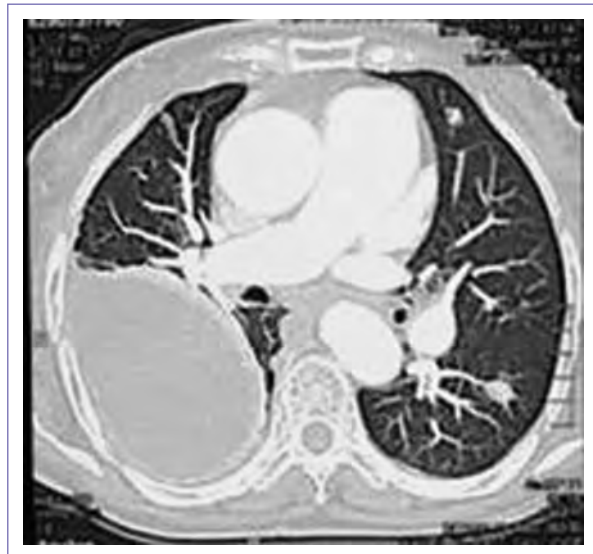
Paciente candidata a tiroidectomía total, con disección radical de cuello, sin presentar recidiva del derrame posterior a drenaje, posquirúrgico exitoso y egreso a domicilio, derivada a oncología con manejo coadyuvante. En seguimiento exitoso en consulta externa.

### Discusión

El cáncer de tiroides puede ocurrir en cualquier grupo de edad, con mayor prevalencia de 45 a 54 años y una edad media de 50 años en el momento del diagnóstico. Ocurre con más frecuencia en mujeres que en hombres, en una proporción aproximada de 3:1<sup>1</sup>.



**Figura 1.** Imagen por tomografía contrastada de tórax con corte coronal, mostrando derrame pleural derecho más engrosamiento pleural.



**Figura 2.** Imagen por tomografía contrastada con corte axial, con nodulaciones pulmonares, así como derrame pleural derecho.

Las últimas tres décadas han sido testigos de un aumento constante de la incidencia en todo el mundo. Por el contrario, las tasas de mortalidad estimadas relacionadas son bajas (0.7 y 0.5 casos por 100,000 personas-año)<sup>6</sup>.

Según la estadística oficial publicada en 2008, México reporta 3,195 casos de cáncer de tiroides, que representaron el 2.5% del total de neoplasias malignas, con una incidencia de 3 por 100,000 habitantes y una mortalidad de 0.6 por 100,000 habitantes<sup>7</sup>.

El cáncer de tiroides de tipo papilar es el tumor maligno más común de la glándula y comprende alrededor del 80 al 85% de las neoplasias malignas de tiroides. Estos tumores comunes tienden a ser biológicamente indolentes y tienen un pronóstico excelente (tasas de supervivencia del 95% a los 25 años)<sup>2</sup>. Sin embargo, un subgrupo de pacientes (menos del 10%) presentará metástasis a distancia, siendo una de las principales causas de mortalidad específica por cáncer en estos pacientes<sup>4</sup>. Puede hacer metástasis a órganos distantes, incluidos los pulmones; a medida que avanza la enfermedad, tales metástasis suelen tener múltiples nódulos pequeños en ambos pulmones. En la mitad de los casos, las metástasis a distancia de los tumores diferenciados de tiroides se encuentran presentes en el momento del diagnóstico y en el resto se diagnosticarán en el seguimiento, luego de los seis meses del diagnóstico del tumor tiroideo<sup>7</sup>.

El derrame pleural debido al cáncer de tiroides diferenciado es una etiología poco común, muy rara como presentación inicial al momento del diagnóstico<sup>5</sup>.

En general, se sabe que el derrame pleural es uno de los indicadores de reducción de la esperanza de vida en pacientes con cáncer, con una mediana de supervivencia después del diagnóstico que varía de 3 a 12 meses, según el estadio y el tipo de malignidad primaria<sup>8</sup>.

Las manifestaciones secundarias a metástasis son raras, aun con presencia pulmonar<sup>7</sup>, suelen ser generalmente asintomáticas, cuando aparecen síntomas como dolor torácico, disnea, tos y hemoptisis, en general, se tratará de metástasis voluminosas o en pacientes con compromiso bronquial o pleural, de desarrollo tardío<sup>3</sup>.

Las opciones de tratamiento para el cáncer de tiroideo metastásico son limitadas y dependen en gran medida de la patología y el tipo de cáncer de tiroides<sup>9</sup>.

Después del tratamiento quirúrgico inicial, el I-131 se usa para las metástasis ávidas de yodo en el control del tratamiento o como una terapia alternativa en pacientes con enfermedad metastásica conocida<sup>10</sup>.

Las metástasis pulmonares macronodulares también deben tratarse con I-131 con intención curativa, pero es poco probable que se produzca una remisión completa. Alternativamente (o en combinación) se puede evaluar la resecabilidad<sup>10</sup>. Dos tercios de estos pacientes se vuelven refractarios al yodo radiactivo<sup>9</sup>.

El derrame pleural asociado a cáncer de tiroides diferenciado sintomático a menudo se maneja de manera más efectiva mediante el drenaje completo y la instilación de un agente esclerosante para promover la pleurodesis y prevenir la recurrencia del derrame<sup>8</sup>.

Como nueva estrategia terapéutica, se ha demostrado que la terapia dirigida es útil para el cáncer de tiroides avanzado o metastásico refractario al I-131, especialmente para las metástasis pulmonares. Recientemente, Liu, et al. documentaron información de una disminución notable del derrame pleural asociado a cáncer de tiroides después del tratamiento con sorafenib<sup>11</sup>.

El sorafenib y el lenvatinib son agentes orales dirigidos a moléculas que inhiben selectivamente las actividades de varias moléculas. Con estos inhibidores de la tirosina cinasa se han notificado mejoras significativas en la supervivencia libre de progresión y la tasa de respuesta entre los pacientes con cáncer de tiroides. Es posible que sea necesario considerar la terapia con inhibidores de la tirosina cinasa como opción para los pacientes con derrame pleural asociado a cáncer tiroideo diferenciado<sup>12</sup>.

La terapia con inhibidores de la tirosina cinasa puede ir acompañada de efectos secundarios graves<sup>10</sup>. La hipertensión inducida es una de las más comunes; la fisiopatología subyacente aún no está clara. Otros efectos secundarios pueden incluir diarrea, fatiga, hepatotoxicidad, cambios en la piel y náuseas. Teniendo en cuenta los efectos secundarios extensos, esta terapia debe reservarse para pacientes con progresión rápida del tumor y síntomas de severos a potencialmente mortales<sup>10</sup>.

## Agradecimientos

Los autores agradecen al servicio de Cirugía Oncológica de la Unidad del Hospital General de Puebla.

## Financiamiento

La presente investigación no ha recibido ninguna beca específica de agencias de los sectores públicos, comercial o con ánimo de lucro.

## Conflicto de intereses

Los autores declaran no tener conflicto de intereses.

## Responsabilidades éticas

**Protección de personas y animales.** Los autores declaran que para esta investigación no se han

realizado experimentos en seres humanos ni en animales.

**Confidencialidad de los datos.** Los autores declaran que han seguido los protocolos de su centro de trabajo sobre la publicación de datos de pacientes.

**Derecho a la privacidad y consentimiento informado.** Los autores han obtenido el consentimiento informado de los pacientes y/o sujetos referidos en el artículo. Este documento obra en poder del autor de correspondencia.

## Bibliografía

1. Nguyen QT, Lee EJ, Huang MG, Park YI, Khullar A, Plodkowski RA. Diagnosis and treatment of patients with thyroid cancer. *Am Heal Drug Benefits.* 2015;8(1):30-8.
2. Livolsi VA. Papillary thyroid carcinoma: An update. *Mod Pathol.* 2011;24:S1-9.
3. Schmidt A, Cross G. Metástasis a distancia en cáncer diferenciado de tiroides: diagnóstico y tratamiento. *Rev Argent Endocrinol Metab.* 2017;4(2):92-100.
4. Yoon JH, Jeon MJ, Kim M, Ram Hong A, Kim HK, Shin DY, et al. Unusual metastases from differentiated thyroid cancers: A multicenter study in Korea. *PLoS One.* 2020;15:1-13.
5. Tamura T, Shiozawa T, Satoh H, Kurishima K, Kagohashi K, Takayashiki N, et al. Pleural fluid due to papillary thyroid cancer. *Oncol Lett.* 2019;18(1):962-6.
6. Filetti S, Durante C, Hartl D, Leboulleux S, Locati LD, Newbold K, et al. Thyroid cancer: ESMO Clinical Practice Guidelines for diagnosis, treatment and follow-up. *Ann Oncol.* 2019;30(12):1856-83.
7. Granados GM, León TA, Guerrero HJ, Zaki TA. Cáncer diferenciado de tiroides: Una antigua enfermedad con nuevos conocimientos. *Gac Med Mex.* 2014;150(1):65-77.
8. Tomoda C, Ogimi Y, Saito F, Masaki C, Akaishi J, Matsuzo K, et al. Outcome and characteristics of patients with malignant pleural effusion from differentiated thyroid carcinoma. *Endocr J.* 2016;63(3):257-61.
9. Kunadharaju R, Goyal G, Rudraraju A, Silberstein PT. New treatment options for metastatic thyroid cancer. *Fed Pract.* 2015;32(Suppl 7):21S-26S.
10. Schmidbauer B, Menhart K, Hellwig D, Grosse J. Differentiated thyroid cancer-treatment: State of the art. *Int J Mol Sci.* 2017;18(6):1-17.
11. Liu M, Shen Y, Ruan M, Li M, Chen L. Notable decrease of malignant pleural effusion after treatment with sorafenib in radioiodine-refractory follicular thyroid carcinoma. *Thyroid.* 2014;24(7):1179-83.
12. Schlumberger M, Tahara M, Wirth LJ, Robinson B, Brose MS, Elisei R, et al. Lenvatinib versus placebo in radioiodine-refractory thyroid cancer. *N Engl J Med.* 2015;372(7):621-30.



## Clinical spectrum of a syndromic diagnosis: Lethal midline granuloma

Juliana Martínez-Rodríguez<sup>1</sup>, Mayra A. Mora<sup>1,2</sup>, Kenny Buitrago-Toro<sup>2,3,4,5\*</sup>, Silvana Jiménez-Salazar<sup>2,4</sup>,  
Lina Ma. Leiva<sup>2,4</sup>, and Luis F. Cárdenas-Losada<sup>1,2,6</sup>

<sup>1</sup>Emergency Department, Hospital Universitario Hernando Moncaleano Perdomo, Neiva; <sup>2</sup>School of Health, Universidad Surcolombiana, Neiva; <sup>3</sup>Research Group MI Dneuropsy, Universidad Surcolombiana, Neiva; <sup>4</sup>Internal Medicine Department, Universidad Surcolombiana, Neiva; <sup>5</sup>Infectious Diseases Department, Universidad Pontificia Bolivariana, Medellín; <sup>6</sup>Hemato-Oncology Service, Hospital Universitario Hernando Moncaleano Perdomo, Neiva. Colombia

### Abstract

A 73-year-old man presented to the emergency department for 2 months of erythema, warmth, and blushing on the tip of the nose, with progression to ulcerative and granulomatous tissue and posterior necrotizing compromise of the nasal septum, despite antibiotic schemes. A diagnosis of lethal midline granuloma was made, a disease with a wide spectrum of etiological diagnostic possibilities and usually a poor prognosis. A biopsy sample confirms a NK/T-cell lymphoma. The patient did not accept the proposed chemotherapeutic treatment. He requested voluntary discharge and later died.

**Keywords:** Extranodal NK-T-cell lymphoma. Lethal midline granuloma. Colombia.

### Espectro clínico de un diagnóstico síndromico: granuloma letal de línea media

### Resumen

Un hombre de 73 años ingresó al servicio de urgencias por dos meses de eritema, calor y enrojecimiento de la punta nasal, con posterior progresión y compromiso granulomatoso y necrotizante del tabique nasal. Se realizó diagnóstico de granuloma letal de la línea media, un síndrome clínico con un amplio abanico de opciones diagnósticas y generalmente un pobre pronóstico. La biopsia confirmó un linfoma de células T natural killer (NK-T). El paciente no acepta tratamiento quimioterápico y posteriormente fallece.

**Palabras clave:** Linfoma extranodal de célula NK-T. Granuloma letal de línea media. Colombia.

### Introduction

Lethal midline granuloma, also called lethal midline injury, is an infrequent entity first described by McBride in 1897, previously known as Stewart's granuloma or polymorphic reticulosis according to Prasad and Gonzales<sup>1,2</sup>, which is characterized by the presence of an ulcerous necrotizing injury with a strong inflammatory,

angiocentric, and angiodestructive component that is very aggressive and highly lethal, which also compromises the tissues of the upper respiratory tract, the oral cavity, and the midline of the face<sup>3</sup>. With the advancements made in immunohistochemistry, it was possible to categorize most of the cases previously designated to the NK/T-cell extranodal lymphoma, a term that was introduced by the European lymphoma classification in

### Correspondence:

\*Kenny Buitrago-Toro  
E-mail: kenny9012@hotmail.com  
2565-005X/© 2022 Sociedad Mexicana de Oncología. Published by Permyaner. This is an open access article under the terms of the CC BY-NC-ND license (<http://creativecommons.org/licenses/by-nc-nd/4.0/>).

Date of reception: 30-12-2021  
Date of acceptance: 06-01-2022  
DOI: 10.24875/j.gamo.22000125

Available online: 07-07-2022  
Gac Mex Oncol. 2022;21(Supl):16-20  
[www.gamo-smeo.com](http://www.gamo-smeo.com)

2001 and was accepted by the World Health Organization in 2008. The term “lethal midline granuloma” has been used as a synonym, thus failing to acknowledge the large number of pathologies that can show this kind of behavior<sup>4</sup>.

Etiological prevalence is variable according to each patient’s risk factors, together with the additional specific symptomatology of the subjacent disease<sup>5</sup>. The age of manifestation oscillates between the fourth and fifth decade of a lifetime, with rapidly growing mucous injuries. The differential diagnosis is wide; other tumorous entities must be discarded, such as nasopharyngeal carcinoma, melanomas, other types of lymphoma, and viral, bacterial, parasitic, and mycotic infections. When faced with the presence of this kind of injury in the nasal mucus with a subacute or chronic course, as well as the presence of systemic symptoms, autoimmunity or chronic exposure to inhaled toxic compounds such as cocaine must be considered. Appropriate anamnesis, a physical examination, and a histopathological study are essential for a definitive diagnosis (Table 1)<sup>6,7</sup>.

The clinical evolution of the patient with empirical treatments is an important marker when it comes to defining opportune scheme changes. We hereby present the case of a man with a nasal inflammatory injury who showed no response to the antimicrobial treatment, with a histopathological study that documented and NK/T-cell lymphoma.

### Clinical case

A 73-year-old man resides in an urban area in the Department of Huila, Colombia, with only a bilateral glaucoma as background, which led to amaurosis and mild functional dependence. At the time of admittance, he informs of a 2-month evolution of erythema, warmth, and blushing on the tip of the nose, which was considered to have an infectious origin. In light of the above, he received two different antibiotic schemes, with no sign of recovery. The injury progressed, becoming ulcerative and granulomatous in the left nasal vestibule, with a rapid evolution and subsequent, necrotizing compromise of the nasal septum, which is associated with purulent secretion (Fig. 1).

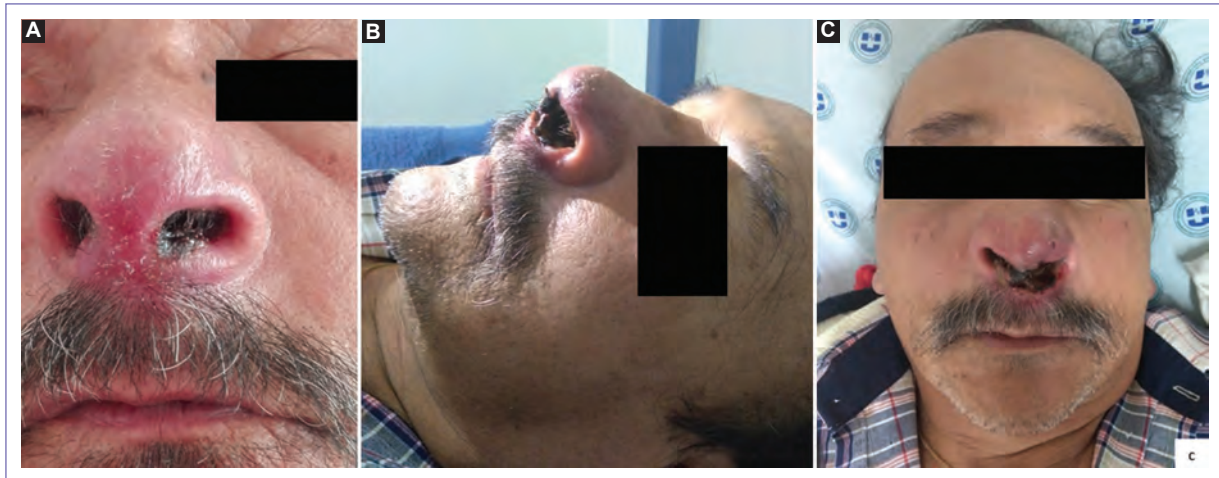During the physical exploration, with normal vital signs, as well as during the physical examination, except for scabby hemorrhagic injuries in the vestibule and the edge of the nasal cavities, with a compromised columella, wide anterior septal perforation, easily bleeding granulation tissue, and non-fetid mucopurulent secretion, no

**Table 1.** Differential diagnosis of the lethal midline granuloma

Neoplasms	Hodgkin and non-Hodgkin’s lymphoma	
	Nasopharyngeal carcinoma	
	Melanoma	
	Sarcoma	
Infections	Viral	Epstein–Barr
	Bacterial	Tularemia
		Tuberculosis
		Lepra
		Mycobacteria
		Syphilis
		<i>Klebsiella pneumoniae</i> and <i>Klebsiella rhinoscleromatis</i>
	Fungal	Actinomycosis
		Mucormycosis
		Candidiasis
		Histoplasmosis
		Blastomycosis
		Coccidioidomycosis
		Rhinosporidiosis
		Aspergillosis
	Parasitic	Leishmaniasis
Myiasis		
Inflammatory	Granulomatosis with polyangiitis	
	Eosinophilic granulomatosis with polyangiitis	
	Sarcoidosis	
Idiopathic	Idiopathic midline destructive disease	
Traumatic	Cholesterol granuloma	

lymphadenopathies or local or cervical masses were identified.

Given the lack of response to antimicrobial treatment, as well as the rapid evolution, a lethal midline granuloma was considered. The imaging studies confirmed the extensive local compromise (Fig. 2), with laboratory tests that discarded immunosuppression and autoimmunity. The pathological study confirmed an NK/T-cell lymphoma and an immunohistochemistry with positive markers for CD2, CD3, CD7, and CD56, and negative markers for CD 79 A, as well as



**Figure 1.** Clinical evolution. **(A)** Day 0, erythema in the nasal tip and columella; **(B, C)** day 60, perforation and necrosis of the nasal septum.

the presence of the Epstein–Barr virus (EBV) by hybridization.

A polychemotherapy treatment was proposed to the patient, who did not accept and was released with a loss of follow-up.

## Discussion

The extranodal NK/T-cell lymphoma (ENKTL) is an aggressive, predominantly extranodal neoplasm of NK cell or T-cell lineage. It is characterized by an angiocentric and angiodestructive growth, in addition to the coagulation necrosis process, and it is significantly associated with the EBV<sup>8</sup>.

ENKTL lymphomas represent between 5% and 10% of all non-Hodgkin's lymphomas, with a high prevalence found in Asia and Latin America (Mexico 40% and Peru 13%), in contrast with 4% and 6% in the United States and Europe<sup>9</sup>. The manifestation age median is around 50 years old, predominantly in the male gender, with a man-woman ratio of 2:1<sup>10</sup>.

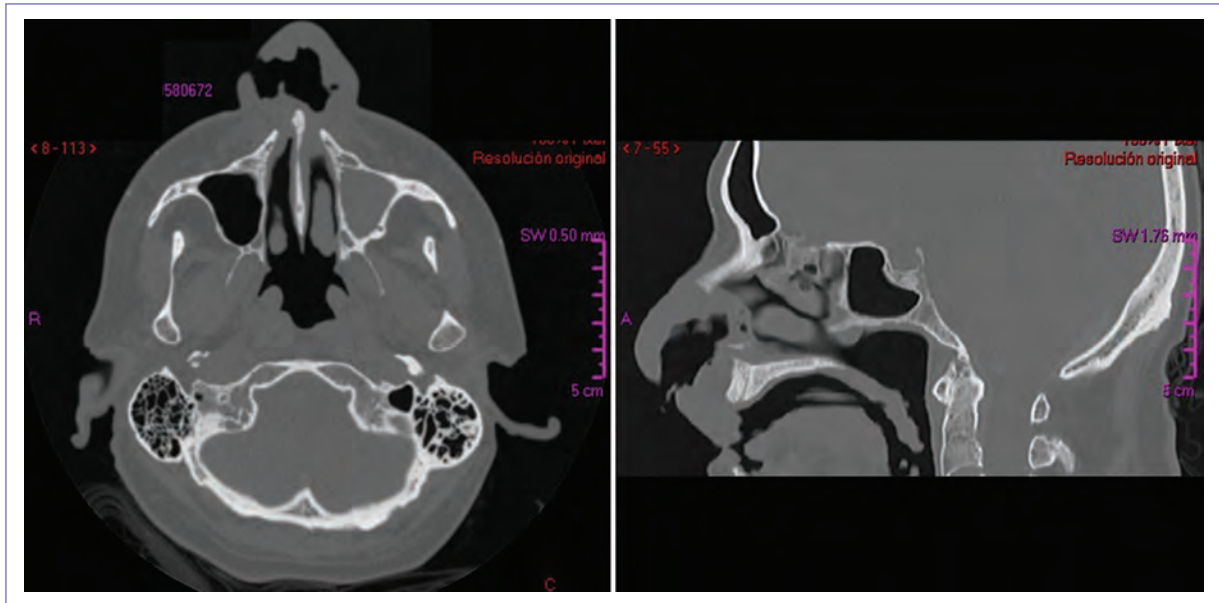
Most ENKTL (60-90%) are originated in the upper aerodigestive tract, although it has been described in extranasal regions (nasal and extranasal lymphomas share the same histopathological characteristics), including the skin, lungs, muscles, the gastrointestinal tract, bone marrow, and testicles<sup>8,9</sup>.

The risk factors associated with the manifestation of this lymphoma have a genetic background related to the development of tumor cells of the NK/T lineage, where a positive association is found with HLA-A26, as well as a negative one with HLA-B52. There is also a

weak association with the consumption of salted fish, exposure to chemical pesticides and solvents, and, in a lower proportion, immunosuppression. ENKTL is universally associated with infections by EBV with significant physiopathological implications, thus suggesting the demonstration of the pathogen for diagnosis<sup>11</sup>.

The EBV infects B and epithelial cells, and it can also infect some T/NK cells. In some individuals who are genetically predisposed in association with the aforementioned risk factors, along with an unclear pathophysiological process, infected T/NK cells evade the host's immunity and survive. It is believed that the EBV can infect from B and T/NK cells, which are activated and express integrins that may act as receptors or acquire CD21 molecules through synaptic transfer. These ectopic receptors allow for the bonding of the virus with these cells, which are why they do not express the main antigens against cytotoxic T lymphocytes and can evade host community thanks to the intervention of viral oncogenes, mutations in the host's genes, or epigenetic modifications. A second model has been proposed, was aging and long-term exposure to environmental factors could induce genetic mutations in T/NK cells<sup>11</sup>. In these patients, cytogenetic anomalies are also observed, such as the deletion of the 6q chromosome, where suppressor genes such as PRMD1, FOXO3, HACE1, and PTPRK, which may also contribute to the genesis of these tumors<sup>12</sup>.

In clinical terms, the local symptomatology is extensive. There is nasal affection with a facial or orbital edema, diplopia, nasal obstruction, and rapid septal



**Figure 2.** Computerized axial tomography of the face, where wide septal perforation is evidenced, as well as edema on the soft tissues of the nasal tip and periseptal area IV, mucoperiosteal thickening of the left maxillary sinus with calcification areas, and a sclerotic reaction of the lateral wall of the left maxillary sinus.

perforation or palatal ulceration associated with purulent nasal secretion (especially when there is bacterial superinfection). Patients may also show other manifestations such as subtle macular injuries or patches resembling mycosis fungoides, B symptoms, hemophagocytosis, and damage to multiple organs in advanced stages. Clinical characteristics are not specific and overlap considerably with infections, inflammatory and autoimmune disorders, and even with other neoplasms, thus making their diagnosis difficult. This is why histopathological studies are essential. Biopsies often show extensive necrosis with a lack of viable cells, whose morphology is poorly preserved. Therefore, the need for consecutive biopsies is not infrequent to achieve a definitive etiologic diagnosis<sup>8,13,14</sup>. Performing PET/CT scans for extranasal NK/T-cell lymphomas are important, given that many cases have hidden primary injuries, which modify the prognosis<sup>12</sup>.

Demonstrating NK/T-cell markers and the presence of the EBV are paramount for the diagnosis. These tumors express CD2, superficial CD3 (-), cytoplasmic CD3e (+), CD56 (+), and cytotoxic molecules (perforin, granzyme B, and TIA1)<sup>12,15</sup>. The plasmid DNA of the EBV at the time of diagnosis provides a measurement of the lymphoma's burden, in addition to allowing for a real-time evaluation of the treatment and its aftermath. Detectable EBV DNA reflects a residual disease<sup>13</sup>.

Therapy and prognosis depend on the stage at the time of diagnosis. For early stages (I/II), the current standard is a combination of chemotherapy based on dexamethasone-etoposide-ifosfamide-carboplatin or etoposide-ifosfamide-dexamethasone-L-asparaginase and radiotherapy. Other chemotherapy regimens such as L-asparaginase-vincristine-prednisolone or gemcitabine-L-asparaginase-oxaliplatin have been used for this pathology with high remission rates. For Stage III/IV nasal lymphomas and non-nasal lymphomas, chemotherapy treatment is based on L-asparaginase in association with other chemotherapeutic agents. For disseminated disease cases, the SMILE protocol (dexamethasone, methotrexate, ifosfamide, and L-asparaginase) achieves the best results, although it has been associated with severe neutropenia with frequent serious infections. Autologous and allogenic blood-forming stem cell transplant has been explored as a therapeutical option in advanced or recurring chemosensitive NK/T lymphomas<sup>12,15,16</sup>. Other treatment strategies, especially for recurring or refractory cases, include the use of pembrolizumab and nivolumab<sup>17,18</sup>.

Prognosis is variable but generally poor, especially in extranasal cases, where 5-year survival is around 40% compared to early stages, in which it may reach 70%. However, relapses after 10 years are frequent. Adverse risk factors include being older than 60 years



of age, a high level of circulating EBV DNA, an advanced stage at the time of diagnosis, and unfavorable international prognostic index, dissemination toward lymphatic ganglia, bone and skin invasion, the presence of EBV-positive cells in the bone marrow, and high levels of lactate dehydrogenase<sup>14,16,19</sup>.

## Funding

This research has not received any specific grant from public, commercial, or for-profit sector agencies.

## Conflicts of interest

The authors declare that they have no conflicts of interest.

## Ethical disclosures

**Protection of people and animals.** The authors declare that no experiments were performed on humans or animals for this research.

**Confidentiality of the data.** The authors declare that they have followed the protocols of their work center on the publication of patient data.

**Right to privacy and informed consent.** The authors have obtained the informed consent of the patients and/or subjects referred to in the article. This document is in the possession of the corresponding author.

## References

1. Prasad K, Harshitha N, Harshitha T, Aishwarya D, Brindha H. Lethal midline granuloma: an enigma in diagnosis-a rare case report. *Indian J Otolaryngol Head Neck Surg.* 2019;71:S2140-42.
2. Gonzales I. Lethal midline granuloma in a 15 year old girl: a diagnostic dilemma. *Philippine J Otolaryngol Head Neck Surg.* 2018;33:37-40.
3. Alzubaidee A, Ahmed SA. Midline lethal granuloma: case report and review of literatura. *Zanco J Med Sci* 2015;19:2.
4. Antúnez H, Díaz V, Ortega R, Aguilar N, Martínez C, Varela O. Caraterización de lesiones letales de la línea media facial en pacientes del hospital escuela universitario, Honduras entre 2011-2014. *CIMEL.* 2017;22:6-10.
5. Ruiz J, da Silva J, Pinto K, Wernersbach L. Nasal-type extranodal T-cell/NK lymphoma in association with hemophagocytic syndrome. *An Bras Dermatol.* 2018;93:422-5.
6. Thakur J, Mahajan A, Saluja M, Mohindroo N. Deceptive nasal NK/T-cell lymphoma. *Trop Doctor* 2017;47:268-71.
7. Barrera M, De La Rivera M, Vela J, Barrera R, Mönckeberg G. Lesiones destructivas de la línea media facial secundarias al consumo de cocaína. Caso clínico. *Rev Med Chile* 2018;146:1070-3.
8. Kanwalpreet K, Aanchal K, Nishu B, Pirabu S, Chirom A. Spectrum of cytomorphological features of extranodal NK/T-cell lymphoma, nasal type. *Cytopathology.* 2019;30:393-401.
9. Montes-Mojarro IA, Chen BJ, Ramirez-Ibarguen AF. Mutational profile and EBV strains of extranodal NK/T-cell lymphoma, nasal type in Latin America. *Modern Pathol.* 2020;33:781-91.
10. Oguchi M. Extranodal NK/T cell lymphoma, nasal type. In: *Radiation Therapy for Extranodal Lymphomas.* Berlin, Germany: Springer; 2017.
11. Kimura H. EBV in T-/NK-cell tumorigenesis. *Human Herpesviruses, Advances in Experimental Medicine and Biology.* Berlin, Germany: Springer; 2018. p. 1045.
12. Tse E, Kwong YL. Diagnosis and management of extranodal NK/T cell lymphoma nasal type. *Expert Rev Hematol.* 2016;9:861-71.
13. Tse E, Kwong TL. NK/T-cell lymphomas. *Best Pract Res Clin Haematol.* 2019;32:253-61.
14. Subtil A. Extranodal NK/T-cell lymphoma, nasal type. In: *Diagnosis of Cutaneous Lymphoid Infiltrates.* Cham: Springer; 2019.
15. Luis JS, Diego CR, Samir D. Extranodal NK/T-cell lymphoma, nasal type (ENKL). *Atlas Genet Cytogenet Oncol Haematol.* 2019;23:70457.
16. Yamaguchi M, Suzuki R, Oguchi M. Advances in the treatment of extranodal NK/T-cell lymphoma, nasal type. *Blood* 2018;131:2528-40.
17. Yamaguchia M, Oguchib M, Suzukic R. Extranodal NK/T-cell lymphoma: updates in biology and management strategies. *Best Pract Res Clin Haematol.* 2018;31:315-21.
18. Suzuki R. NK/T cell lymphoma: updates in therapy. *Curr Hematol Malig Rep.* 2018;13:7-12.
19. Yanga L, Tangb X, Peng X, Qian D. Clinical characteristics of primary intestinal NK/T cell lymphoma, nasal type: case series and review of the literature. *Pathol Res Pract.* 2018;214:1081-6.



## Metástasis en la mama de carcinoma renal. Reporte de caso

Cinthy M. Paredes-Barzola\*, Carmen A. Rivas-Manrique y Carlos A. González-Valladares

Unidad Técnica de Oncología, Hospital Teodoro Maldonado Carbo, Instituto Ecuatoriano de Seguridad Social, Guayaquil, Ecuador

### Resumen

**Introducción:** El carcinoma de células renales (CCR) se disemina a pulmones, hígado y huesos. La metástasis de CCR en la mama es un evento raro. **Caso:** Mujer de 50 años con antecedente de nefrectomía no oncológica hace 11 años por carcinoma renal de células claras que comprometía cápsula y pelvis renal. Tratada con inhibidores de la tirosina cinasa (ITK), suspendiéndolos por poca tolerancia. En 2017 progresó a etapa IV, reiniciando ITK. Tras 18 meses refirió nodulación mamaria derecha. La inmunohistoquímica de la biopsia concluyó metástasis de primario renal. **Conclusión:** Aunque infrecuente, una lesión aislada en la mama puede deberse a un secundarismo.

**Palabras clave:** Metástasis. Carcinoma de células renales. Neoplasias renales. Metástasis de neoplasias.

### Breast metastasis of a renal carcinoma. Case report

#### Abstract

**Background:** Renal cell carcinoma (RCC) spreads to the lungs, liver, and bones. Metastasis of CRC in the breast is a rare event. **Case report:** 50-year-old female patient with a history of non-oncological nephrectomy 11 years ago due to a clear cell variety renal cell carcinoma involving the renal capsule and pelvis. She was treated with tyrosinkinase inhibitors (TKIs) with low tolerance so she stopped. In 2017 progressed to stage IV, so restarted ITK. After 18 months the patient reported a nodule in the right breast. Biopsy immunohistochemistry concluded primary renal metastasis. **Conclusion:** Although infrequent, an isolated lesion in the breast may be due to secondary

**Keywords:** Metastasis. Carcinoma renal cell. Kidney neoplasms. Neoplasm metastasis.

### Introducción

Las metástasis en mama de neoplasias extramamarias son infrecuentes. Con una baja incidencia, que rodea el 0.5 y casi el 1.3% de todos los tumores malignos mamarios se cataloga como una cifra muy baja con relación con la alta incidencia que caracteriza el neoplasma primario de la glándula mamaria, lo que evidentemente nos invita a generar una revisión cuidadosa que oriente a conclusiones diagnósticas certeras

para un manejo terapéutico óptimo en beneficio del paciente<sup>1</sup>.

Al ser una afectación rara, la metástasis en la mama por una neoplasia primaria no mamaria afecta predominantemente a mujeres en un rango etario amplio, desde los 17 a los 70 años, manifestándose como una imagen nodular que puede ser identificada en la mamografía (BI-RADS [Breast Imaging-Reporting and Data System] 4, BI-RADS 5)<sup>2</sup>.

#### Correspondencia:

\*Cinthy M. Paredes-Barzola

E-mail: cinthyaparedes@hotmail.com

2565-005X/© 2022 Sociedad Mexicana de Oncología. Publicado por Permanyer. Este es un artículo open access bajo la licencia CC BY-NC-ND (<http://creativecommons.org/licenses/by-nc-nd/4.0/>).

Fecha de recepción: 05-12-2021

Fecha de aceptación: 06-01-2022

DOI: 10.24875/j.gamo.22000115

Disponible en internet: 07-07-2022

Gac Mex Oncol. 2022;21(Supl):21-24

[www.gamo-smeo.com](http://www.gamo-smeo.com)

Serán el estudio histopatológico y de inmunohistoquímica los que nos darán la certeza necesaria previo a la terapéutica. Aportamos el siguiente caso con el objetivo de enriquecer la perspectiva al momento de realizar el diagnóstico diferencial.

## Caso clínico

Paciente de sexo femenino de 50 años con antecedente de nefrectomía no oncológica en 2010 por masa en fosa lumbar izquierda protocolizada en otra institución médica. Con diagnóstico histopatológico de carcinoma de células renales (CCR) variedad de células claras Furrman III-IV, con compromiso de la cápsula y la pelvis renal sin extracción de uréter. El historial clínico compartido indica que, al tratarse de un diagnóstico en estadio localmente avanzado con factores de riesgo, recibió tratamiento con inhibidores de la tirosina cinasa (ITK), con mala tolerancia a estos, por lo que discontinuó y pasó a recibir bevacizumab por un año, pasando a controles.

En octubre de 2017 acude a chequeo refiriendo molestias digestivas y pérdida de peso, por lo que se solicitó tomografía por emisión de positrones/tomografía computarizada, evidenciando nódulos pulmonares hipermetabólicos: de 20 mm en segmento medial del lóbulo medio que se asocia a área de atelectasia (SUVmáx: 3.3) y de hasta 16 mm en el segmento basal del lóbulo inferior izquierdo (SUVmáx: 3.8). Y una imagen hipodensa, intensamente hipermetabólica, en segmentos hepáticos V y VI que mide aproximadamente 81 mm (SUVmáx: 16.1) (Fig. 1).

Al identificarse progresión de la enfermedad se decidió iniciar terapia dirigida con sunitinib. Estando bajo esta línea de tratamiento durante 18 meses la paciente refirió a la autoexploración la presencia de un nódulo en región de cola mamaria derecha, por lo que se solicitó un ultrasonido mamario en el que se reportó lesión de componente mixto en hora 7-8 de mama derecha con quiste complejo que medía 17 x 13 mm con zona de celularidad que medía 11 mm con escasa vascularización.

Se complementa estudio con rastreo tomográfico simple en el que se observa nodulación sólida mamaria derecha (Fig. 2).

Frente a este hallazgo se solicitó biopsia de lesión mamaria derecha, cuyo resultado histopatológico en septiembre de 2019 indicaba presencia de necrosis tumoral extensa y tejido fibroso infiltrado por carcinoma de células claras, de origen renal probable. Prueba de inmunohistoquímica: CD10 positivo; citoqueratina 7,

citoqueratina 20, receptores estrogénicos y progestágenos, y mamaglobina negativos (Fig. 3).

## Evolución

Apoyados en estos estudios concluimos que se trata de una metástasis en la mama de un carcinoma renal de células claras.

Inició tratamiento con bevacizumab por tres meses hasta disponer de axitinib. Finalmente inició esta terapia con ITK desde enero de 2020 con toma irregular durante inicios de la pandemia de enfermedad por coronavirus 2019 (COVID-19) en Ecuador. Cuatro meses después refiere nueva progresión con crecimiento de tumor en mama, cefalea y vómitos; con deterioro de la escala del *Eastern Cooperative Oncology Group* (ECOG). Fallece.

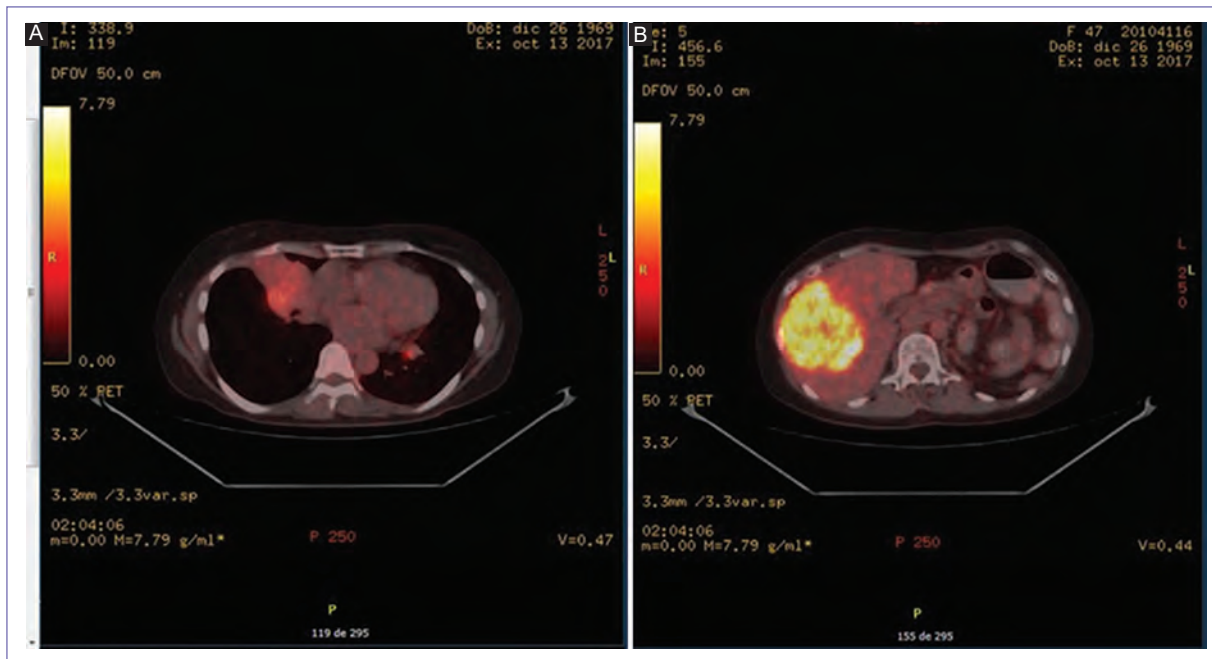
## Discusión

El CCR tiene un comportamiento impredecible. Matute describió que aproximadamente el 50% de los pacientes sometidos a nefrectomía radical inicialmente curativa desarrollarán metástasis en el curso de su enfermedad<sup>1</sup>, lo cual refleja la importancia del seguimiento.

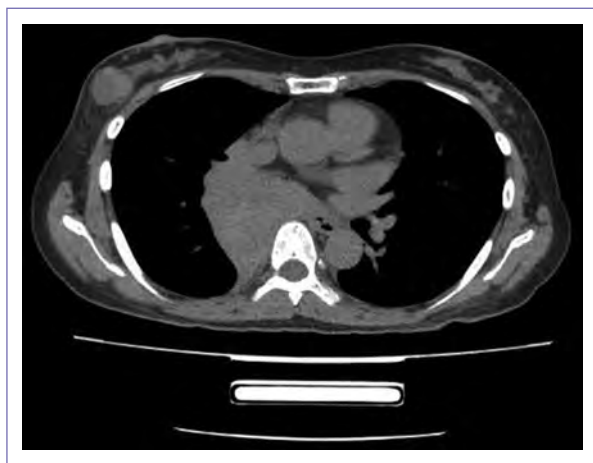El CCR se caracteriza por su diseminación a pulmones en un 45%, huesos en un 30%, hígado en un 20%, suprarrenal en un 10% y cerebro en un 9%; también existen reportes de metástasis a sitios atípicos como la mama.

Exceptuando las metástasis que se originen en un cáncer de mama contralateral y el linfoma secundario de la mama, se han reportado en la literatura médica alrededor de 400 casos de metástasis mamarias originadas en tumores extramamarios. Los tumores que más frecuentemente hacen metástasis a la mama son el melanoma, leiomiocarcinoma, cáncer de pulmón, en especial la variante de células pequeñas, y cáncer de próstata<sup>3-5</sup>. Algunos autores como Matute<sup>1</sup> han descrito ocasionalmente este tipo de metástasis relacionada con cáncer de estómago, colorrectal, tumores de cabeza y cuello, páncreas, ovario, cérvix, útero, tumor carcinoide, rhabdomiocarcinoma, mientras que los carcinomas de células renales infrecuentemente han sido referidos.

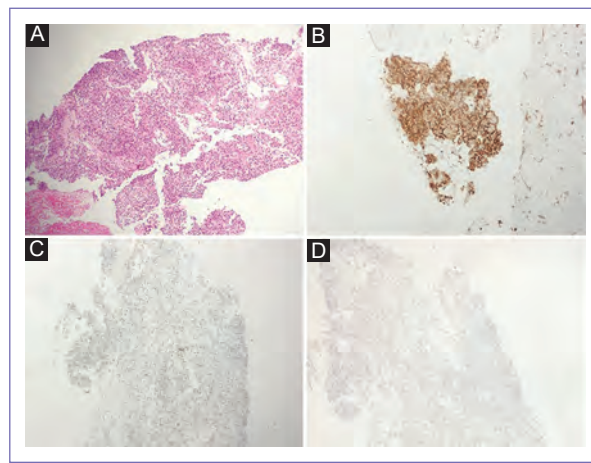
Los diagnósticos de metástasis mamarias por lo general son metacrónicas relacionadas con el transcurso natural de la enfermedad, como el caso que presentamos, sin embargo algunos estudios sugieren que



**Figura 1. A:** tomografía por emisión de positrones/tomografía computarizada año 2017 corte seleccionado nivel torácico. **B:** corte seleccionado nivel abdominal.



**Figura 2.** Tomografía computarizada año 2019 corte seleccionado nivel torácico con ventana de partes blandas. Flecha: nódulo sólido.



**Figura 3. A:** tejido con infiltración por carcinoma de células claras, proliferación de células grandes con citoplasmas amplios claros y núcleos hiper cromáticos con ocasionales nucléolos prominentes. **B:** CD 10 positivo. **C:** receptores estrogénicos negativos. **D:** mamaglobina negativo.

podrían ser la primera manifestación de la etapa IV de un cáncer renal<sup>6</sup>.

También se describió que la metástasis mamaria fue identificada como un factor pronóstico negativo<sup>7</sup>.

En cuanto a la sintomatología, al tratarse de una nodulación de rápido crecimiento en la mitad de los casos al menos se acompaña de dolor y molestias referidas por pacientes. Suele ser único con bordes

circunscritos y de consistencia firme en los que no se ha descrito inversión del pezón<sup>8</sup>.

Ante la presencia de una lesión con las características descritas, se sugiere la correlación entre ecografía, mamografía y tomografía siempre que sea posible<sup>9</sup>. En pacientes con neoplasias conocidas se debe considerar la presencia de metástasis mamarias incluso

cuando se imponen hallazgos clínicos y radiológicos benignos<sup>10</sup>, por lo que el abordaje diagnóstico terapéutico debe ser siempre individualizado<sup>11</sup>.

Los estudios patológicos e inmunohistoquímicos resultan bastante útiles cuando las características clínicas e imagenológicas de los tumores metastásicos no mamarios son difíciles de identificar. Este estudio es muy útil para el diagnóstico, en especial para el diagnóstico diferencial de pacientes sin antecedentes tumorales<sup>12</sup>.

Al ser un tumor quimiorresistente es necesario contar con un adecuado manejo quirúrgico, con apoyo imagenológico para orientar el diagnóstico preciso en beneficio de los pacientes. Se han planteado algunos algoritmos de puntuación basados en las características que se podrían utilizar para predecir la progresión de la enfermedad después de que los pacientes se sometan a una nefrectomía radical por un CCR, evidenciando los pacientes que claramente requieran una vigilancia intensiva<sup>13</sup>, aunque la enfermedad metastásica puede ocurrir en cualquier momento y en cualquier lugar<sup>14</sup>.

Previamente, al identificarse pacientes de alto riesgo para el desarrollo de enfermedad metastásica múltiple se recomendaba tratamiento empírico adyuvante con interleucina 2 e interferón alfa<sup>15</sup>. Con el devenir del desarrollo de la terapia biológica e inmunoterapia se disponen de mejores tasas de supervivencia global, es por eso que son las terapias electivas al momento.

## Conclusiones

Al tener una imagen sospechosa en mama en el contexto de un CCR debemos incluir como diagnóstico diferencial una metástasis de tumor primario.

## Financiamiento

La presente investigación no ha recibido ninguna beca específica de agencias de los sectores públicos, comercial o con ánimo de lucro.

## Conflicto de intereses

Los autores declaran no tener conflicto de intereses.

## Responsabilidades éticas

**Protección de personas y animales.** Los autores declaran que para esta investigación no se han realizado experimentos en seres humanos ni en animales.

**Confidencialidad de los datos.** Los autores declaran que han seguido los protocolos de su centro de trabajo sobre la publicación de datos de pacientes.

**Derecho a la privacidad y consentimiento informado.** Los autores han obtenido el consentimiento informado de los pacientes y/o sujetos referidos en el artículo. Este documento obra en poder del autor de correspondencia.

## Bibliografía

1. Matute G, Raigoza O, Bertel D. Carcinoma de células claras renales metastásico a mama. *Rev Colomb Cir.* 2018;33(3):311-7.
2. Rosas S. Metástasis mamaria solitaria metacrónica a partir de un carcinoma de células renales: a propósito de un caso. *Rev Imagenol.* 2012;15(2):29-31.
3. Fírvida Pérez JL, Calvo Pestonit JM, Martínez de Paz F, Salgado Fernández M. Metástasis mamaria como manifestación inicial de un carcinoma renal. *Arch Esp Urol.* 2005;58(1):67-9.
4. Bortnik S, Cohen DJ, Leider-Trejo L, Ron IG. Breast metastasis from a renal carcinoma. *Isr Med Assoc J.* 2008;20:736-7.
5. McLaughlin SA, Thiel DD, Smith SL, Wehle MJ, Menke DM. Solitary breast mass as initial presentation of clinically silent metastatic renal cell carcinoma. *Breast.* 2006;15(3):427-9.
6. Vaughan A, Dietz JR, Moley JF, DeBenedetti MK, Aft RL, Gillanders WE, et al. Metastasis disease to the breast: the Washington University experience. *World J Surg Oncol.* 2007;5:74.
7. Amichetti M, Perani B, Boi S. Metastases to the breast from extramammary malignancies. *Oncology.* 1990;47:257.
8. López Zamudio J, Valenzuela Alpuche HA, Osomio Labra JA, Fregoso Arteaga LE. Metástasis en la mama de carcinoma renal. Reporte de caso. *Rev Mex Mastol.* 2017;7(1):19-22.
9. Yang WT, Muttarak M, Ho LW. Nonmammary malignancies of the breast: ultrasound, CT, and MRI. *Semin Ultrasound CT MR.* 2000;21(5):375-94.
10. Wienbeck S, Nemat S, Lotz J, Surov A. Bildgebende Diagnostik bei Brustmetastasen extramammärer Tumoren [Imaging diagnostics of breast metastases from extramammary tumors]. *Der Radiologe.* 2017;57(6):459-65.
11. Pérez Fentes DA, Blanco Parra M, Toucedo Caamaño V, Lema Grille J, Cimadevila García A, Villar Núñez M. Carcinoma renal metastásico de localización atípica. Revisión de la literatura. *Actas Urol Esp.* 2005;29(7):621-30.
12. Wan X, Zhang H, Zhang Y, Peng Y. Metastases to the breast from extramammary nonhematological malignancies: Case series. *Int J Gen Med.* 2020;13:1105-14.
13. Leibovich BC, Blute ML, Chevillat JC, Lohse CM, Frank I, Kwon ED, et al. Prediction of progression after radical nephrectomy for patients with clear cell renal cell carcinoma. *Cancer.* 2003;97(7):1663-71.
14. Salgado Plonski JJ, Fernández-Pello S, Rodríguez Villamil L, Gil Ugarteburu R, Blanco Fernández R, Mosquera Madera J. Metástasis de carcinoma de células renales en localizaciones anatómicas raras: hipófisis, tiroides y glándulas mamarias. de nuestra experiencia e informe de tres casos. *Arch Esp Urol.* 2019;72(1):80-4.
15. Rosales Leal JL, Rodríguez Herrera F, Ortiz Gorráiz M, Honrubia Vélchez B, Fernández Sánchez A, Vázquez Alonso F, et al. Metástasis suprarrenal metacrónica en dos pacientes sometidos a nefrectomía radical por carcinoma primario de células renales. *Arch Esp Urol.* 2006;59(8):779-84.

## Inusual presentación de adenocarcinoma endometrioide originado en endometriosis de íleon. Reporte de caso

Pedro L. Zamora-González<sup>1</sup>, Carmen E. Yagui-Uku<sup>2</sup>, Karina Patiño-Calla<sup>3</sup> y Ronald Goicochea-Arévalo<sup>1\*</sup>

<sup>1</sup>Departamento de Cirugía General y Digestiva, Hospital Nacional Edgardo Rebagliati Martins, Lima; <sup>2</sup>Departamento de Patología Clínica y Anatomía Patológica, Hospital Nacional Daniel A. Carrión, Callao; <sup>3</sup>Facultad de Medicina Humana, Universidad Científica del Sur, Lima. Perú

### Resumen

El compromiso intestinal por endometriosis se reporta en el 3 al 37% de todas las pacientes. Si bien es una patología benigna, se describe la posible transformación maligna, considerándose extremadamente rara en la localización intestinal, describiéndose aproximadamente 50 casos en la literatura. Reportamos el diagnóstico de adenocarcinoma endometrioide originado en endometriosis ileal en una paciente de 44 años con antecedente de endometriosis, diagnóstico que fue corroborado por el estudio de inmunohistoquímica. Es importante establecer el correcto diagnóstico e instaurar la terapia adecuada debido a la posibilidad de confusión con neoplasias primarias del tracto gastrointestinal.

**Palabras clave:** Endometriosis. Adenocarcinoma. Endometrioide. Neoplasias de íleon.

### Unusual presentation of endometrioid adenocarcinoma arising in ileum. A case report

#### Abstract

Intestinal endometriosis has been reported in women in 3 to 37%. Despite being a benign pathology, some reports describe an unusual malignant transformation, considered extremely rare and only about 50 cases has been described worldwide. We report an endometrioid carcinoma of the ileum in a 44 years old woman with the history of endometriosis, which was verified with an immunohistochemistry. It's important to establish a correct diagnostic for an appropriate therapy due the possibility of wrong diagnostic with another gastrointestinal neoplasm.

**Keywords:** Endometriosis. Adenocarcinoma. Endometrioid. Ileal neoplasms.

### Introducción

La endometriosis es una patología compleja que afecta al 10% de mujeres y se caracteriza por ser un proceso crónico dependiente de estrógenos que afecta primariamente tejidos pélvicos fuera de la cavidad uterina<sup>1,2</sup>. Existen tres tipos de endometriosis según su ubicación anatómica: endometriosis superficial peritoneal (ESP), endometriosis ovárica (EO) y endometriosis profunda infiltrante (EPI)<sup>3,4</sup>. Si bien es

una patología benigna, la endometriosis de localización ovárica está relacionada con el desarrollo de adenocarcinoma endometrioide y carcinoma de células claras en ovario<sup>4</sup>; por su parte, la EPI comparte ciertas mutaciones somáticas que han sido identificadas como vías conductoras de cáncer<sup>3,4</sup>; sin embargo, existen escasos reportes de EPI que degeneran en malignidad, siendo extremadamente raro el desarrollo en una localización gastrointestinal<sup>4</sup>. Reportamos el hallazgo

#### Correspondencia:

\*Ronald Goicochea-Arévalo

E-mail: ronald\_goicochea@hotmail.com

2565-005X/© 2022 Sociedad Mexicana de Oncología. Publicado por Permanyer. Este es un artículo *open access* bajo la licencia CC BY-NC-ND (<http://creativecommons.org/licenses/by-nc-nd/4.0/>).

Fecha de recepción: 25-11-2021

Fecha de aceptación: 06-01-2022

DOI: 10.24875/j.gamo.22000111

Disponible en internet: 07-07-2022

Gac Mex Oncol. 2022;21(Supl):25-28

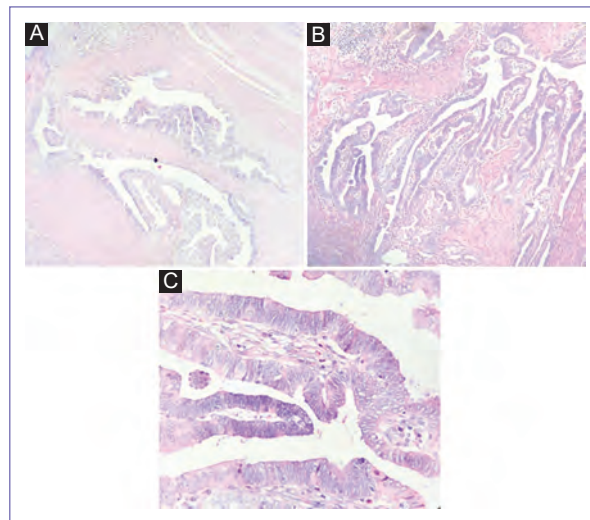
[www.gamo-smeo.com](http://www.gamo-smeo.com)



incidental de adenocarcinoma endometriode en un foco de EPI en íleon, que fue resecado en el contexto de una cirugía por obstrucción intestinal.

## Presentación de caso

Paciente mujer de 44 años, natural y procedente de Lima, con antecedente de síndrome metabólico en tratamiento con metformina hace cuatro años. Dentro de los antecedentes quirúrgicos se describe una cirugía ginecológica por quiste de ovario derecho a la edad de 17 años con apendicetomía. Además, fue operada por endometriosis abdomino-pélvica en cuatro oportunidades; durante la última intervención quirúrgica se le realizó histerectomía abdominal total con ooforectomía izquierda, no evidenciándose neoplasia maligna en la anatomía patológica del útero extraído. La paciente acudió a emergencia por dolor abdominal tipo cólico de un día de evolución, de leve intensidad, que se incrementó progresivamente y no cedía al tratamiento antiespasmódico. Se le realizó una ecografía abdominal, evidenciando líquido libre escaso interasas; el hemograma indicó leucocitosis de  $16.66 \times 10^3/\mu\text{l}$  sin otro hallazgo de importancia. Se planteó el diagnóstico de síndrome doloroso abdominal por bridas y adherencias, programándose para una laparoscopia exploradora. Durante la cirugía se evidenció un severo síndrome adherencial en región hipogástrica asociada a extensa dilatación del intestino delgado. A 6 cm de la válvula ileocecal se evidenció una brida que condicionaba obstrucción; además, presencia de líquido libre en fondo de saco de Douglas de 100 cc. El equipo quirúrgico decidió realizar una resección ileal laparoscópica asistida de los últimos 6 cm de íleon (que condicionaban el cuadro obstructivo) con posterior anastomosis ileocecal. Durante el postoperatorio la paciente presentó como intercurencia neumonía basal derecha, la cual recibió tratamiento antibiótico con evolución favorable, siendo dada de alta al décimo día postoperatorio. La paciente fue evaluada por consulta externa luego del alta no refiriendo molestias postoperatorias. El estudio de patológica reportó en la macroscopía: segmento de íleon que mide 20 x 4.5 cm, serosa pardo rojiza, con adherencia y acodadura parcial intestinal sobre su propio eje a 9.5 cm de uno de sus bordes quirúrgicos. Abierto el espécimen, mucosa granular y formación nodular sólida blanco-amarillenta de 2.5 cm en pared intestinal. La microscopía reveló: segmento de íleon terminal con presencia de formaciones glanduliformes tubulares y tubopapilares que comprometen la submucosa, muscular propia y focalmente la serosa



**Figura 1.** Evaluación histopatológica del tumor. **A:** proliferación glandular en patrón tubulopapilar presente en la muscular propia de íleon (tinción de hematoxilina-eosina x4). **B:** patrón tubulopapilar (tinción de hematoxilina-eosina x4). **C:** pleomorfismo nuclear (tinción de hematoxilina-eosina x40).

con fibrosis, además estroma de tipo endometrial (Fig. 1). El estudio de inmunohistoquímica reveló: CK7 positivo, receptor de estrógenos positivo, CDX2 negativo y CD10 negativo, concluyendo el diagnóstico como adenocarcinoma endometriode, sugiriendo la búsqueda de un primario en órgano ginecológico. Ante la evaluación y antecedentes quirúrgicos de no existencia de adenocarcinoma endometriode en otro órgano se concluyó como adenocarcinoma endometriode primario de íleon originado en endometriosis.

## Discusión

La endometriosis es un complejo síndrome clínico caracterizado por un proceso crónico dependiente de estrógenos que afecta principalmente tejidos pélvicos por fuera del útero, incluido los ovarios<sup>1-4</sup>. Afecta aproximadamente al 6-10% de las mujeres en edad reproductiva, y al 35-50% de las mujeres infértiles<sup>5</sup>. Es la causa más común de dolor pélvico crónico en las mujeres en edad reproductiva y está asociada a subfertilidad, infertilidad y síntomas intestinales<sup>1,5</sup>. La definición clásica de endometriosis es la detección quirúrgica de tejido endometrial por fuera de la cavidad uterina<sup>1</sup>, pudiendo comprometer órganos abdominales hasta vísceras<sup>3,4</sup>. El origen de esta enfermedad aún no está completamente esclarecido, sin embargo se describen

múltiples factores que influyen en la aparición de este síndrome, por lo cual el manejo definitivo de esta condición aún no existe<sup>1,4</sup>. De acuerdo con las últimas revisiones, hay evidencia de que existen factores hormonales e inmunitarios que llevan a un microambiente inflamatorio que facilita la persistencia de endometriosis, lo que genera los dos principales síntomas: dolor e infertilidad<sup>2</sup>.

Existen tres subtipos anatómicos de endometriosis: ESP, EO y EPI<sup>3,4</sup>. La EPI está caracterizada por nódulos que invaden localmente estructuras pélvicas, produciendo síntomas como dispareunia o movimientos intestinales dolorosos<sup>3</sup>. A pesar de que todas las endometriosis son benignas, las EO están bien documentadas de tener alto riesgo de desarrollar dos tipos particulares de carcinoma ovárico: carcinoma endometrioide y carcinoma de células claras; en contraste con la EO, la EPI no ha sido descrita con capacidad de degenerar en malignidad<sup>4</sup>.

La afectación intestinal de la EPI se ha descrito en un 3-37% de todas las pacientes, siendo la localización de colon sigmoide y recto la más frecuente, seguida por intestino delgado, ciego y apéndice<sup>6,7</sup>. La degeneración de EPI en una neoplasia maligna se refiere como extremadamente rara, siendo el adenocarcinoma endometrioide la más reportada, con aproximadamente 50 casos en la literatura<sup>6</sup>. Por ello es determinante definir correctamente el diagnóstico y el origen de la neoplasia, ya que podría confundirse fácilmente con neoplasias del tracto gastrointestinal.

Existen ciertas alteraciones, tanto celulares como moleculares, entre el endometrio normal y la endometriosis, a pesar de ser similares en la tinción con hematoxilina-eosina<sup>1</sup>. Por otro lado, existen autores que consideran la EPI como un fenotipo distinto de la misma enfermedad<sup>2</sup>. Se describe que la EPI tiene mecanismos que están aumentados como la expresión de matriz de metaloproteinasas y activinas, así como la expresión muy elevada de diferentes mecanismos de angiogénesis (factor de crecimiento neural, factor de crecimiento endotelial vascular y moléculas de adhesión intercelular), así mismo, otros factores inmunitarios como los macrófagos peritoneales, células *natural killer* y linfocitos están críticamente alterados en la EPI<sup>2,3</sup>.

Otros estudios han identificado que la EPI alberga mutaciones somáticas y el 26% de estas contienen mutaciones conductoras del cáncer tales como ARI-D1A, PIK3CA, KRAS o PPP2R1A en el componente epitelial, las que son responsables de generar vías genéticas propensas al crecimiento tumoral, supervivencia y metástasis<sup>3,4</sup>. A pesar de que estas

mutaciones conductoras de cáncer son supuestamente raras en condiciones benignas como endometriosis, están presentes en casos de malignidad y metástasis o en aquellas con potencial metastásico. Por lo cual, a pesar de que algunos autores han descrito dichas mutaciones sin tratar de generar alarma, la evidencia es inequívoca de que dichas mutaciones, presentes en la EPI, deberían tener un análisis genómico o epigenético más completo, lo cual podría encontrar otras mutaciones ocultas que expliquen este comportamiento<sup>4</sup>.

La escasez de reportes de EPI que sufren degeneración maligna puede ser simplemente atribuido a la rareza de presentación o a la falta de atención a este tema<sup>4</sup>, ya que existe la posibilidad de confundir el adenocarcinoma originado en endometriosis con uno primario de intestino<sup>6-8</sup>. Por ello se recomienda inicialmente una minuciosa evaluación patológica de las características citoarquitectónicas, rescatando que los adenocarcinomas endometrioides generalmente presentan mórulas escamosas, arquitectura tubulopapilar y focos endometriósicos, a diferencia de glándulas con necrosis sucia intraluminal muy característica de un adenocarcinoma de tipo intestinal, además de la ausencia de una lesión precursora como un adenoma<sup>6</sup>. Así mismo, el estudio de inmunohistoquímica permite identificar el origen endometrial del adenocarcinoma frente a un primario de intestino, siendo característico un perfil CK7 positivo, CK20 negativo y RE positivo, frente a un perfil intestinal caracterizado por CK7 negativo, CK20 positivo, CDX2 positivo y RE negativo<sup>6,7</sup>.

Por lo tanto, a la fecha existen estudios que tratan de relacionar la presencia de mutaciones conductoras en cáncer en endometriosis, sin embargo, los mecanismos o posibles roles en la endometriosis aún están a nivel de hipótesis<sup>4</sup>. En este contexto, nuestro reporte de caso apoyaría sutilmente la posible degeneración maligna de la EPI, la cual se podría explicar por las vías conductoras antes descritas.

Actualmente el tratamiento es multidisciplinario e individualizado teniendo en cuenta los orígenes celulares y moleculares, la historia natural desde la adolescencia a la menopausia y la naturaleza compleja, crónica y sistémica de la enfermedad.

## Conclusiones

Reportamos el caso de adenocarcinoma endometrioide originado en endometriosis intestinal como hallazgo incidental en una resección de segmento de íleon. Actualmente existen vías conductoras de cáncer que podrían explicar este fenómeno, sin embargo, el mecanismo exacto de esta degeneración maligna

aún está por esclarecerse. Debido a la rareza de presentación puede existir confusión con neoplasias primarias del tracto gastrointestinal, por lo que se debe realizar un estudio completo para determinar correctamente el origen con el fin de instruir una terapia apropiada en el momento oportuno. Instamos a otros investigadores a reportar sus hallazgos con el fin de desvelar la verdadera incidencia de esta patología.

## Financiamiento

La presente investigación no ha recibido ninguna beca específica de los sectores públicos, comercial o con ánimo de lucro.

## Conflicto de intereses

Los autores declaran no tener conflicto de intereses.

## Responsabilidades éticas

**Protección de personas y animales.** Los autores declaran que para esta investigación no se han realizado experimentos en seres humanos ni en animales.

**Confidencialidad de los datos.** Los autores declaran que han seguido los protocolos de su centro

de trabajo sobre la publicación de datos de pacientes.

**Derecho a la privacidad y consentimiento informado.** Los autores han obtenido el consentimiento informado de los pacientes y/o sujetos referidos en el artículo. Este documento obra en poder del autor de correspondencia.

## Bibliografía

1. Bulun SE, Yilmaz BD, Sison C, Miyazaki K, Bernardi L, Liu S, et al. Endometriosis. *Endocr Rev.* 2019;40(4):1048-79.
2. Rolla E. Endometriosis: advances and controversies in classification, pathogenesis, diagnosis, and treatment. *F1000Res.* 2019;8:F1000 Faculty Rev-529.
3. Anglesio MS, Papadopoulos N, Ayhan A, Nazeran TM, Noë M, Horlings HM, et al. Cancer-associated mutations in endometriosis without cancer. *N Engl J Med.* 2017;376(19):1835-48.
4. Guo S. Cancer driver mutations in endometriosis: Variations on the major theme of fibrogenesis. *Reprod Med Biol.* 2018;17(4):369-97.
5. Painter JN, O'Mara TA, Morris AP, Cheng THT, Gorman M, Martin L, et al. Genetic overlap between endometriosis and endometrial cancer: evidence from cross-disease genetic correlation and GWAS meta-analyses. *Cancer Med.* 2018;7(5):1978-87.
6. Palla VV, Karaolani G, Bliona T, Katafigiotis I, Anastasiou I, Hassiakos D. Endometrioid adenocarcinoma arising from colon endometriosis. *SAGE Open Med Case Rep.* 2017;5:2050313X17745204.
7. Ardila-Gatas J, Durand P, Patil DT, Gorgun E. Unusual presentation of endometrioid adenocarcinoma arising in colonic endometriosis. A case report. *Int J Colorectal Dis.* 2016;31(3):733-4.
8. Jones KD, Owen E, Berresford A, Sutton C. Endometrial adenocarcinoma arising from endometriosis of the rectosigmoid colon. *Gynecol Oncol.* 2002;86(2):220-2.

# Síndrome de Déjerine por schwannoma del hipogloso con respuesta completa: una presentación rara con revisión de literatura

José F. Robles-Díaz<sup>1,2\*</sup>

<sup>1</sup>Área de Investigación, Universidad Peruana Los Andes; <sup>2</sup>Servicio de Oncología, Centro Especializado María Auxiliadora. Huancayo, Junín, Perú

## Resumen

Una mujer de 17 años sin antecedentes de importancia, con clínica de parálisis del nervio hipogloso derecha, hemiparesia y alteración de la sensibilidad propioceptiva izquierda, con una resonancia magnética que evidencia masa hiperintensa en T2, dependiente del conducto hipogloso derecha, y a la microscopía se observan cuerpos de Verocay. Se diagnostica como síndrome bulbar medial por schwannoma del hipogloso, recibiendo radioterapia a dosis de 54 Gy en fraccionamiento convencional. A los cuatro años del tratamiento se obtiene respuesta completa imagenológica, con mejoría neurológica.

**Palabras clave:** Schwannoma del hipogloso. Parálisis del nervio hipogloso. Tronco encefálico. Masa de base del cráneo. Síndrome de Déjerine. Radioterapia.

## Hypoglossal Schwannoma Déjerine Syndrome with complete response: A rare presentation with literature review

### Abstract

A 17-year-old woman with no significant history, with symptoms of right hypoglossal nerve palsy, hemiparesis and alteration of left proprioceptive sensitivity, with a magnetic resonance that shows a hyperintense mass on T2, dependent on the right hypoglossal duct, and microscopy shows Verocay bodies. Diagnosing as medial bulbar syndrome due to hypoglossal schwannoma, she received radiotherapy at a dose of 54Gy in conventional fractionation. And obtaining a complete imaging response 4 years after treatment, with neurological improvement.

**Keywords:** Hypoglossal schwannoma. Hypoglossal nerve palsy. Brainstem. Skull base mass. Déjerine syndrome. Radiotherapy.

## Introducción

El schwannoma, también denominado neurilemoma o neurinoma, corresponde a un tumor neurogénico benigno, derivado de las células de la cresta neural, específicamente de las células de la vaina periférica nerviosa llamadas schwannocitos<sup>1</sup>. Puede afectar a nervios sensitivos, motores, simpáticos, sensoriales y

pares craneales, ocurriendo en el 90% de los casos en nervios sensoriales como el vestibular<sup>2</sup>.

El schwannoma hipogloso (Sch) representa el 5% de todos los schwannomas intracraneales no acústicos<sup>3,4</sup>. De Martel en 1933 realizó el primer reporte<sup>5</sup>, sin embargo, la literatura sigue siendo escasa con reportes aislados y series de casos a nivel mundial<sup>4,6,7</sup>.

### Correspondencia:

\*José F. Robles-Díaz  
E-mail: bayern014@hotmail.com

Fecha de recepción: 24-11-2021  
Fecha de aceptación: 06-01-2022  
DOI: 10.24875/j.gamo.22000109

Disponible en internet: 07-07-2022  
Gac Mex Oncol. 2022;21(Supl):29-33  
www.gamo-smeo.com

2565-005X/© 2022 Sociedad Mexicana de Oncología. Publicado por Permanyer. Este es un artículo *open access* bajo la licencia CC BY-NC-ND (<http://creativecommons.org/licenses/by-nc-nd/4.0/>).

Se presenta un caso de ScH que desarrolla síndrome medial bulbar, manejado solo con radioterapia externa.

## Reporte de caso

Paciente mujer de 17 años natural de Cajamarca (Perú), sin antecedentes patológicos. Con tiempo de enfermedad de un año, caracterizado por cefalea suboccipital moderada, agregándose a los seis meses disminución de fuerza muscular progresiva del hemicuerpo izquierdo, limitando la deambulaci3n. A 10 meses de iniciado la clínica, se realizó resonancia magnética (RM) de encéfalo, trayendo solo la secuencia T1 contrastada, en donde se describe una masa lobulada heterogénea con realce al contraste, de 47 x 22 x 23 mm, localizado inferior y medial al hemisferio cerebeloso derecho; lateral de la unió3n bulbo-medular derecha, proyectándose al conducto hipogloso (Fig. 1). A la evaluaci3n clínica se evidencia desviaci3n de la lengua hacia la derecha, la sensibilidad propioceptiva se encontraba disminuida en brazo y pierna izquierda, con fuerza muscular de 3/5 en hemicuerpo izquierdo y signo de Babinski positivo (Fig. 2). Se realiza biopsia de la lesi3n, reportándose características compatibles con schwannoma (Fig. 3), por lo que se concluyó que se trataba de un ScH; se ofreció la resecci3n de la lesi3n mediante microcirugía. Sin embargo, la paciente rechazó el procedimiento quirúrgico. Optando por recibir radioterapia externa tridimensional a dosis de 5,400 cGy en 27 sesiones. La paciente se pierde de vista por motivo de viaje fuera del paí3. Retornando a los cuatro años de finalizar la irradiaci3n, presentando resoluci3n de la parálisis del hipogloso, sensibilidad propioceptiva conservada y fuerza muscular del hemicuerpo izquierdo 4/5. Se realiza RM de control, evidenciándose la respuesta completa del ScH (Fig. 4). Actualmente la paciente tiene 22 años, cursa una carrera profesional, sin evidencia de toxicidad acústica, y un estado funcional normal.

## Discusi3n

Los ScH, ya sean esporádicos o asociados a la neurofibromatosis, son infrecuentes, y comprenden solo el 1% de todos los schwannomas intracraneales en una serie<sup>8</sup> y el 5% de los schwannomas no vestibulares en otras<sup>3,4,8</sup>.

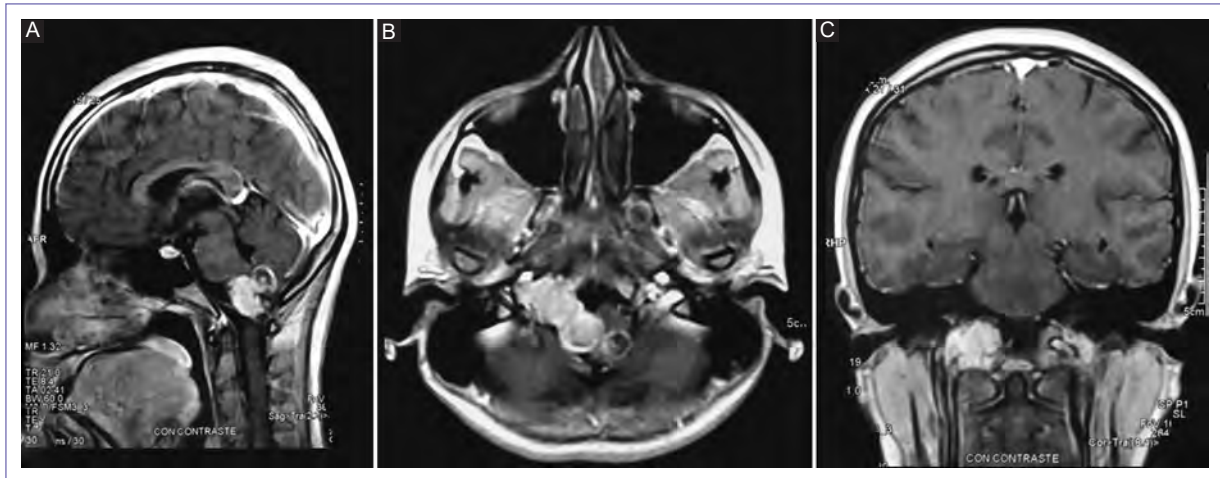
El núcleo del XII par craneal se encuentra en el bulbo raquídeo, emergiendo fibras eferentes, siendo únicamente fibras motoras somáticas, que inervan el vientre

posterior del músculo digástrico, el músculo esternohioideo, omohioideo, tirohioideo y músculos de la lengua, como el estilogloso, geniogloso y músculos hioglosos. Las fibras emergen del surco anterolateral del bulbo como una serie longitudinal de raicillas que luego se fusionan para dar origen al nervio. Después de su corta longitud intracraneal, aunque clínicamente relevante para el caso, pasa por el canal hipogloso. Una vez extracraneal el nervio se encuentra en el espacio parafaríngeo<sup>9</sup>, por lo que su afectaci3n en cualquier punto de su recorrido se expresa con parálisis y atrofia de hemilengua ipsilateral. En este caso, inicia con un síndrome bulbar medial, también conocido como síndrome de Déjerine, presentando hemiparesia contralateral y parálisis de la hemilengua ipsilateral a la lesi3n<sup>10,11</sup>, explicado no por un infarto sino a causa de la tumoraci3n expansiva, que afectó al fascículo piramidal posdecusaci3n y lesi3n del XII, debido al estiramiento y expansi3n de la fibra nerviosa por el crecimiento del tumor.

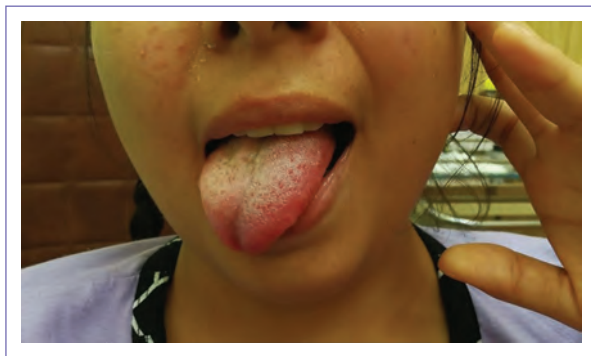
La presentaci3n clínica es variada, nos ayuda la revisi3n sistemática de Bindal et al., mostrando en 94 casos de ScH que el 64% eran mujeres con una edad media de 44.6 años, con una proporci3n intracraneal del 50%. Siendo los síntomas más comunes, la desviaci3n de la lengua en un 38% y cefalea en un 33%. La disfunci3n del hipogloso se presentó en el 80%<sup>7</sup>. Otros síntomas incluyen parálisis de los nervios craneales inferiores (50%) tales como los nervios glossofaríngeo y vago, y signos cerebelosos (47.8%). A largo plazo, trastornos de motricidad (41.3%) y sensoriales (37.0%) debido a la compresi3n por el tumor<sup>12</sup>. En nuestro caso es compatible, ya que se presentó en una mujer joven, con dolor occipital, probablemente por la irritaci3n meníngea de lesi3n, sin embargo, no presentó compromiso de otros pares craneales a pesar de la cercanía del agujero rasgado posterior.

Los ScH se clasifican según la ubicaci3n de la siguiente manera: tipo A, tumor intracraneal, que representa el 31.5% de los casos; tipo B, tumor intracraneal y extracraneal (denominado tumor en forma de mancuerna), que representa el 50.0% de los casos; y tipo C, tumor extracraneal solo, que representa el 18.5% de los casos<sup>13</sup>. El estudio de Weindling et al. reporta 16 casos de ScH, con localizaci3n derecha (10/16), siendo las características por RM: un volumen promedio de 6.14 cm<sup>3</sup> (rango: 0.08 a 31.16 cm<sup>3</sup>), compromiso del canal del hipogloso en todos los casos, apariencia heterogénea en T2 y potenciada con el contraste<sup>13,14</sup>. Estos hallazgos no se pudieron comparar, ya que la paciente solo contaba con la secuencia T1 contrastada,

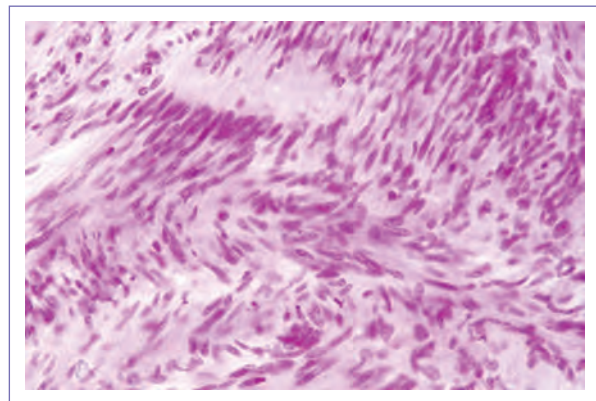




**Figura 1.** Resonancia magnética de encéfalo al inicio: En secuencia T1 con contraste en el corte sagital (A), axial (B) y coronal (C), se observa masa lobulada heterogénea, con realce de contraste, de 47 x 22 x 23 mm, localizado inferior y medial al hemisferio cerebeloso derecho; lateral a la unión bulbo-medular derecha, extendiéndose lateralmente hacia el espacio extracraneal a nivel de la proyección de conducto hipogloso ipsilateral.



**Figura 2.** Evaluación clínica: se evidencia desviación de la lengua hacia el lado derecho.



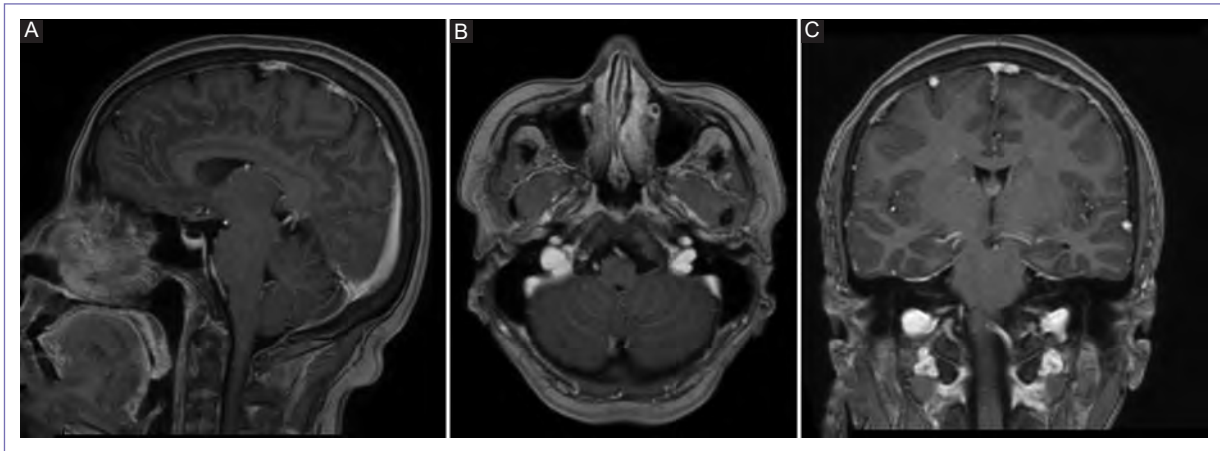
**Figura 3.** La histopatología de la biopsia, en la tinción con hematoxilina floxina azafrán con un aumento de 40, muestra áreas hipercelulares compactas, compatible con el patrón de Antoni A. En las áreas celulares se observa una empalizada nuclear alrededor de la apófisis fibrilar, es decir, los cuerpos de Verocay.

en la cual se observa una lesión hiperintensa en T1 con realce de contraste ubicada en el lado derecho, a nivel bulbo-medular con compromiso del canal del hipogloso y volumen tumoral de 23.7 cm<sup>3</sup>. Adicionando el resultado de la biopsia, que evidencia los cuerpos de Verocay y el patrón denso de células tipo fibrilar (Antoni A), compatibles con schwannoma<sup>15</sup>, se catalogó como un síndrome bulbar medial por ScH derecho intracraneal.

La resección quirúrgica se asociaba con alta mortalidad en la literatura antes de la década de 1970, debiéndose más del 50% de la mortalidad a dificultad respiratoria dentro de las cuatro semanas posteriores a la cirugía<sup>16-18</sup>. Luego de esta década, la causa fue la trombosis de venas encefálicas e infección del líquido cefalorraquídeo<sup>13</sup>. A pesar de mejoras en técnicas

microquirúrgica de base de cráneo, obteniéndose menos morbilidad y mortalidad para la resección, siguen representando un desafío formidable<sup>8</sup>.

Independientemente del nervio afectado, el tratamiento quirúrgico consiste en la exéresis sistemática de las lesiones. Reportándose la escisión quirúrgica en el 93% de los casos de ScH, con evidencia de masa residual en el 29%, con una tasa de complicaciones del 15% de la cirugías<sup>7</sup>. La alta complejidad de la cirugía, con resultado poco probable de mejoría, con



**Figura 4.** Resonancia magnética de encéfalo a los cuatro años: en la secuencia contrastada en T1, tanto en sagital (A), como axial (B) y coronal (C), no se observa lesiones expansivas a nivel inferomedial del cerebelo.

déficits neurológicos irreversibles entre otras complicaciones potencialmente graves<sup>8</sup>, la radioterapia externa estereotáxica fraccionada<sup>19</sup> o la radiocirugía<sup>20,21</sup> ofrecen un tratamiento alternativo atractivo.

La radioterapia fraccionada se ha utilizado en ciertos centros para el tratamiento de schwannomas no vestibulares, logrando control tumoral similar al obtenido con la radiocirugía. Showalter et al. informaron una serie de 24 schwannomas craneales no acústicos (incluidos dos casos de schwannomas hipoglosos); sometidos a radioterapia externa a dosis de 50.4 a 54 Gy a fracciones de 1.8 a 2.0 Gy; 15 pacientes recibieron radiocirugía con una dosis media de 12.0 Gy. La tasa de control a dos años de ambas modalidades fue del 95% sin diferencias significativas. Los déficits del nervio craneal mejoraron en un 50%, se mantuvieron estables en un 46% y empeoraron en un 4%<sup>22</sup>. En el 2016, Li Yong et al. reportaron dos casos de ScH en forma de mancuerna, tratados con irradiación a dosis de 30 Gy en 10 fracciones, delimitando el volumen tumoral de planificación con 2 mm de expansión al volumen tumoral grosero, con medidas promedio de 15.12 y 24 cm<sup>3</sup>, respectivamente. Obteniéndose los cuatro años reducción significativa o desaparición total de la lesión<sup>23</sup>. En este caso, la paciente fue tratada con irradiación fraccionada a dosis de 54 Gy, evidenciándose la respuesta completa a los cuatro años, con mejoría neurológica tanto del par craneal afectado como de la vía piramidal.

La afectación de la calidad de vida y su desempeño va a depender de las secuelas postratamiento o de la progresión de la enfermedad. Se producen déficits permanentes del nervio hipogloso en el 67%. La recurrencia

tumoral se ha informado con una mediana de tiempo de 16.5 meses luego de la escisión quirúrgica<sup>7</sup>. A pesar que nuestra paciente no fue sometida a escisión quirúrgica, resultó en una respuesta dramática, sin secuelas por la irradiación, y con estado funcional que le permite desenvolverse social y académicamente.

## Conclusión

Los ScH ocurren escasamente, y la presentación junto al síndrome Déjerine es rara. El manejo de la enfermedad consiste en la escisión quirúrgica de la lesión siempre que sea posible, debido a los posibles efectos negativos que puede tener en las delicadas estructuras circundantes. La radioterapia externa, como radiocirugía o fraccionada, es una opción adecuada de tratamiento. Sin embargo, la radioterapia estereotáxica hipofraccionada o la radiocirugía pueden ser una opción de tratamiento más valiosa para los pacientes con volúmenes pequeños, y particularmente adecuada para las lesiones residuales postoperatorias.

## Agradecimientos

El autor agradece a la Universidad Peruana Los Andes y al Centro Especializado María Auxiliadora.

## Financiamiento

La presente investigación no ha recibido ninguna beca específica de agencias de los sectores públicos, comercial o con ánimo de lucro.

## Conflicto de intereses

El autor declara no tener conflicto de intereses.

## Responsabilidades éticas

**Protección de personas y animales.** El autor declara que para esta investigación no se han realizado experimentos en seres humanos ni en animales.

**Confidencialidad de los datos.** El autor declara que ha seguido los protocolos de su centro de trabajo sobre la publicación de datos de pacientes.

**Derecho a la privacidad y consentimiento informado.** El autor ha obtenido el consentimiento informado de los pacientes y/o sujetos referidos en el artículo. Este documento obra en poder del autor de correspondencia.

## Bibliografía

- Zachariades N, Skoura C, Papageorgiou G, Chrissomali E. Giant ancient neurilemmoma of the cervical region: report of case. *J Oral Maxillofac Surg.* 2001;59(6):668-72.
- Tryggvason G, Barnett A, Kim J, Soken H, Maley J, Hansen MR. Radiographic association of schwannomas with sensory ganglia. *Otol Neurotol.* 2012;33(7):1276-82.
- Sarma S, Sekhar LN, Schessel DA. Nonvestibular schwannomas of the brain: a 7-year experience. *Neurosurgery.* 2002;50(3):437-48; discussion 438-9.
- Suri A, Bansal S, Sharma BS, Mahapatra AK, Kale SS, Chandra PS, et al. Management of hypoglossal schwannomas: single institutional experience of 14 cases. *J Neurol Surg B Skull Base.* 2014;75(3):159-64.
- De Martel T, Subirana GJ. Los tumores de la fosa cerebral posterior: voluminoso neurinoma del hipogloso con desarrollo juxtabulbo-protuberencial. Operación-curación. *Ars Med.* 1933;9:416-9.
- Santander XA, Cotúa CE, Saldaña C. Spontaneous regression of a hypoglossal neurinoma: Case report and review of the literature. *World Neurosurg.* 2017;105:1033.e7-1033.e9.
- Bindal S, El Ahmadieh TY, Plitt A, Aoun SG, Neeley OJ, El Teclé NE, et al. Hypoglossal schwannomas: A systematic review of the literature. *J Clin Neurosci.* 2019;62:162-73.
- Nonaka Y, Grossi PM, Bulsara KR, Taniguchi RM, Friedman AH, Fukushima T. Microsurgical management of hypoglossal schwannomas over 3 decades: a modified grading scale to guide surgical approach. *Neurosurgery.* 2011;69(2 Suppl):121-40; discussion 140.
- Basaran B, Polat B, Unsalar S, Ulusan M, Aslan I, Hafiz G. Parapharyngeal space tumours: The efficiency of a transcervical approach without mandibulotomy through review of 44 cases. *Acta Otorhinolaryngol Ital.* 2014;34:310-6.
- Kim JS, Kim HG, Chung CS. Medial medullary syndrome. Report of 18 new patients and a review of the literature. *Stroke.* 1995;26(9):1548-52.
- Rousslang LK, Reitz TJ, Rooks E, Wood JR. Rare case of atypical Déjerine syndrome in a child. *J Clin Imaging Sci.* 2020;10:2.
- Sato M, Kanai N, Fukushima Y, Matsumoto S, Tatsumi C, Kitamura K, et al. Hypoglossal neurinoma extending intra- and extracranially: case report. *Surg Neurol.* 1996;45(2):172-5.
- Hoshi M, Yoshida K, Ogawa K, Kawase T. Hypoglossal neurinoma--two case reports. *Neurol Med Chir (Tokyo).* 2000;40(9):489-93.
- Weindling SM, Wood CP, Hoxworth JM. Hypoglossal canal lesions: Distinctive imaging features and simple diagnostic algorithm. *AJR Am J Roentgenol.* 2017;209(5):1119-27.
- Brodhun M, Stahn V, Harder A. Pathogenese und molekularpathologie des vestibularisschwannoms [Pathogenesis and molecular pathology of vestibular schwannoma]. *HNO.* 2017;65(5):362-72.
- Haase E. Neurinoma of the twelfth nerve. *J Neuropathol Exp Neurol.* 1946;5:66-71.
- Morelli RJ. Intracranial neurilemmoma of the hypoglossal nerve. Review and case report. *Neurology.* 1966;16(7):709-13.
- Williams JM, Fox JL. Neurinoma of the intracranial portion of the hypoglossal nerve. Review and case report. *J Neurosurg.* 1962;19:248-50.
- Nishioka K, Abo D, Aoyama H, Furuta Y, Onimaru R, Onodera S, et al. Stereotactic radiotherapy for intracranial nonacoustic schwannomas including facial nerve schwannoma. *Int J Radiat Oncol Biol Phys.* 2009;75(5):1415-9.
- Elsharkawy M, Xu Z, Schlesinger D, Sheehan JP. Gamma Knife surgery for nonvestibular schwannomas: radiological and clinical outcomes. *J Neurosurg.* 2012;116(1):66-72.
- Peker S. Non-vestibular Schwannoma radiosurgery. *Prog Neurol Surg.* 2019;34:159-65.
- Showalter TN, Werner-Wasik M, Curran WJ Jr, Friedman DP, Xu X, Andrews DW. Stereotactic radiosurgery and fractionated stereotactic radiotherapy for the treatment of nonacoustic cranial nerve schwannomas. *Neurosurgery.* 2008;63(4):734-40; discussion 740.
- Li Y, Lou J, Qiu S, Guo Y, Pan M. Hypofractionated stereotactic radiotherapy for dumbbell-shaped hypoglossal schwannomas: Two cases of long-term follow-up and a review of the literature. *Mol Clin Oncol.* 2016;5(2):371-4.



## Hypoglycemia secondary to solitary fibrous pleural tumor: A doege-potter syndrome case report

Erwin R. Flores-Vázquez<sup>1\*</sup>, Rodrigo Uribe-Pacheco<sup>2</sup>, Guadalupe J. Vázquez-Ramírez<sup>3</sup>, Luis E. Suárez-Luna<sup>3</sup>,  
and Irene Irisson-Mora<sup>4</sup>

<sup>1</sup>Department of Surgery, Hospital General Regional 2, IMSS, Querétaro; <sup>2</sup>Department of Neurosurgery, Instituto Nacional de Neurología y Neurocirugía Manuel Velasco Suárez, Mexico City; <sup>3</sup>Department of General Surgery, Hospital de Especialidades, Centro Médico Nacional Siglo XXI Dr. Bernardo Sepúlveda Gutiérrez, IMSS, Mexico City; <sup>4</sup>Department of Endocrinology, Instituto Nacional de Enfermedades Respiratorias, Mexico City, Mexico

### Abstract

Solitary fibrous pleural tumor is rare. When associated to hypoglycemia as paraneoplastic syndrome, it is known as Doege-Potter syndrome. The first-line treatment is surgical resection, directly associated to instant hypoglycemia remission. Hereby, we present the case of a 57-year-old woman complaining of recurrent hypoglycemia episodes. Imaging studies demonstrated on the left hemithorax an heterogeneous tumor. The patient agreed to surgical intervention. Block resection was performed through posterolateral thoracotomy. Afterward, the patient's hypoglycemia episodes ceased. In occasions, hypoglycemia episodes can be potentially lethal, if not attended. Surgical treatment may resolve hypoglycemia episodes, digital acropachy, and long-term survival with no recurrence.

**Keywords:** Pleural fibrous solitary tumor. Doege-Potter Syndrome. Hypoglycemia. Thoracotomy. Thoracic surgery.

### Hipoglucemia secundaria a tumor pleural solitario fibroso: reporte de un caso de síndrome de Doege-Potter

### Resumen

El tumor pleural solitario fibroso es infrecuente. Se conoce como síndrome de Doege-Potter cuando se asocia a hipoglucemia como síndrome paraneoplásico. El tratamiento de elección es la resección quirúrgica. Presentamos el caso de una mujer de 57 años, quien se aborda por múltiples episodios de hipoglucemia. Los estudios de imagen revelaron una tumoración heterogénea en hemitórax izquierdo. Se realizó resección en bloque mediante toracotomía posterolateral y posteriormente los episodios de hipoglucemia remitieron. La hipoglucemia puede ser potencialmente letal en caso de no abordarse. El tratamiento quirúrgico puede resolver los episodios de hipoglucemia, acropaquia y una supervivencia a largo plazo sin recurrencia.

**Palabras clave:** Tumor pleural fibroso solitario. Síndrome de Doege-Potter. Hipoglucemia. Toracotomía. Cirugía torácica.

### Correspondence:

\*Erwin R. Flores-Vázquez

E-mail: drenwinflores@gmail.com

2565-005X/© 2022 Sociedad Mexicana de Oncología. Published by Permanyer. This is an open access article under the terms of the CC BY-NC-ND license (<http://creativecommons.org/licenses/by-nc-nd/4.0/>).

Date of reception: 10-11-2021

Date of acceptance: 06-01-2022

DOI: 10.24875/j.gamo.22000101

Available online: 07-07-2022

Gac Mex Oncol. 2022;21(Supl):34-37

[www.gamo-smeo.com](http://www.gamo-smeo.com)



## Introduction

Fibrous solitary tumor represents 5% of thoracic benign neoplastic masses and 10% pleural masses. So far, it has not been associated to any etiologic factor<sup>1</sup>. Its course is usually benign and very often incidental diagnosis when performing a chest radiograph<sup>2</sup>. It may present cough, dyspnea, thoracic pain, pleural effusion, arthralgia, acropachy, and hypoglycemia episodes. These tumors cause extra thoracic symptoms such as osteoarthritis and refractory hypoglycemia, due to a growth hormone-like substance produced, as well as insulin-like growth factor 2 (IGF-2), respectively<sup>3</sup>.

In this manuscript, we describe a rare case of a woman attended in the emergency room due to recurrent hypoglycemia cases. Along the diagnosis approach, we found different clinical remarks on examination which guided us to focus on thoracic imaging studies, where a round-large-sized tumor on left hemithorax was revealed.

## Case presentation

### Informed consent

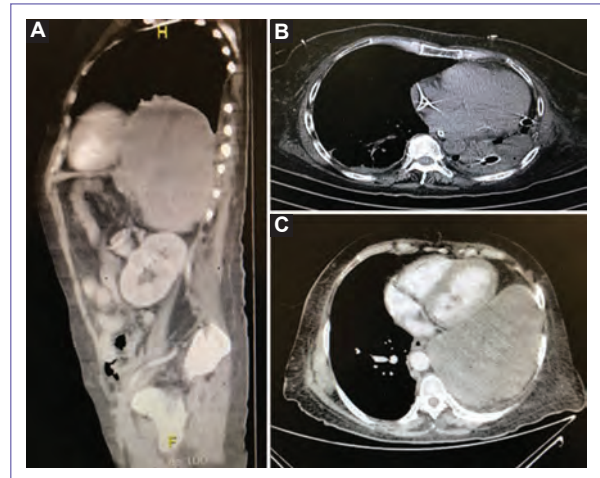
Informed consent for the publication of this manuscript was obtained from the patient and legally responsible relative, before the drafting of this manuscript.

### Patient information and timeline

A woman with past medical history of hypertension, in her late 50's arrives to the emergency room complaining about lipothymia. Eighteen months prior, the patient recalls shortness of breath symptoms, along with violaceous coloring and size growth within his hand's nails; signs and symptoms for which she didn't seek medical assistance since she didn't consider them relevant.

### Clinical findings and diagnostic assessment

At her arrival to the emergency room, her vital signs were found in normal range. Her blood oxygen-saturation was of 98% with pulse-oximeter, and a capillary glycaemia of 45 mg/dL. During physical examination, abnormal findings include left hemithorax vesicular murmur abolished, acropachy on both hands. Her lab results of hematic biometry, serum electrolytes, and serum creatinine were unremarkable within normal ranges, 12-lead resting electrocardiogram shows sinus



**Figure 1.** Tomographic imaging of thoracic mass. **A:** sagittal thoracic-abdominal CT scan revealing a solid isodense tumor in between both cavities, posterior to the heart, above the spleen. **B:** Axial CT scan on T4, post-surgical image, where the rotation of the mediastinum toward the left hemithorax is observed. **C:** Axial CT scan on T6, thoracic mass posterior to the heart, displacing it toward midline.

rhythm, 75 beats/min, non-ischemic, or necrosis injury data. Chest X-ray showed opaque pattern along the left hemithorax. A hypodense mass thrusting mediastinum and inferior left lung lobule are identified through thoracic CT scan (Fig. 1).

The patient was hospitalized for follow-up related to capillary glycemic level, along with 20% dextrose in case of symptomatic hypoglycemia.

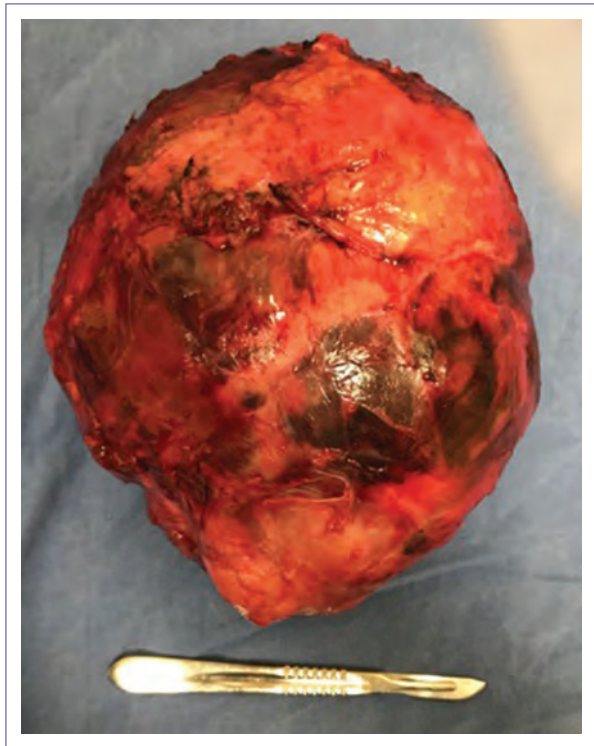
### Therapeutic intervention

Needle biopsy was performed, pathology results reported non-conclusive diagnosis, therefore, surgical approach was performed at the OR. A left posterolateral thoracotomy with tumor block resection was employed, where tumor was found adhered to inferior lobule of the left lung and diaphragm. Tumor-free margins were identified before surgical closure. Histopathology results confirmed fibrous pleural solitary tumor diagnosis, measurements 20 × 16 × 11 cm (Fig. 2), without vascular or lymphatic invasion, immunohistochemistry was positive for CD-34.

### Follow-up and outcomes

Posteriorly to resection, the patient was closely monitored in intensive unit care during 48 h. After 24 h





**Figure 2.** Macroscopic image of the resected tumor. Solitary fibrous pleural tumor removal through left posterior lateral thoracotomy with mass block resection.

post-resection, endotracheal tube was removed. Thoracostomy tube was removed 96 h post-resection, once drainage in 24 h was below 100 ml, and lung re-expansion was observed in chest X-ray. During the 120 h post-resection, there were no hypoglycemia events registered, along follow-up visits and imaging studies, no recurrence was observed, with an overall favorable outcome.

## Discussion

In our patient's case, we performed a total tumor resection. For this to be possible, a block resection was required, including a diaphragm portion and left lung's inferior lobe, which explained the sudden absence of hypoglycemia episodes post-surgical intervention, along with a favorable long-term outcome.

Solitary fibrous pleural tumor is a very rare solid neoplasia. Major age incidence is 60-80-year-old population, slightly more common in male gender (58%). Up to 80% of cases turn out non-malignant. Regularly tumor's origin is visceral pleura. About 25% of cases

reported to present hypoglycemia, Hippocratic fingers, or pleural effusion<sup>1</sup>.

Hypoglycemia is present in 20% of solitary fibrous pleural tumor cases, meanwhile hypertrophic arthrosis in 55%. A solitary fibrous pleural tumor revision describes the total surgical resection accomplished in almost all subjects, resulting in a non-recurrence survival on the long-term follow-up as well as remission of hypoglycemic episodes along with acropachy<sup>1</sup>.

Hypoglycemia in solitary fibrous pleural tumor is associated to large tumor size and high mitosis rate, yet the pathophysiology is known to be caused by the neoplastic synthesis of high-molecular-weight IGF-2 (known as HMW-IGF-2)<sup>1</sup>. This protein hormone shares a molecular structure similar to insulin, so forth capable of activating insulin receptors, as well as stimulating peripheral glucose capture, and inhibiting hepatic gluconeogenesis; resulting in hypoglycemia episodes difficult to resolve, with continuous recurrences<sup>2</sup>. Recurrences are expected, since this high weighted molecule has an increased half-life and ranges a higher circulating concentration in contrast to insulin<sup>2</sup>.

Treatment of choice is surgical resection. Total tumor resection leads to an effective clinical resolution (hypoglycemia and Hippocratic fingers)<sup>1,2</sup>. Several surgical techniques have been previously described (thoracotomy, thoracoscopy, and video-assisted thoracic thoracoscopy), depending on size, location, and tumor's characteristics. Most patients' prognosis is favorable, especially when tumor is non-malignant and total surgical resection is possible. Local recurrence is expected when incomplete tumor resection is performed; incidence of recurrence in described cases is of 2-8%. Furthermore, metastasis is expected in malignant tumors with incomplete surgical excision<sup>4</sup>. When tumor is unresectable and metastatic, chemotherapy, long-term glucocorticoid treatment, continuous dextrose or glucagon infusion, and selective embolization of tumor arteries are described alternatives of treatment to ease the recurrent symptomatic hypoglycemia, although neither one is considered as treatment of choice. Radiotherapy can be used as adjuvant therapy after surgical resection in a malignant tumor<sup>5</sup>. Recurrence is more frequent in malignant tumors in comparison to benign tumors, 75% and 25%, respectively<sup>5</sup>. A 10-year survival prevalence of 97% is known in benign tumors and 89% in malignant tumors<sup>4</sup>.

Although we acknowledge the limitation of a case report, we consider the low prevalence of this disease, as well as the clinical insight and surgical approach described in our manuscript which may impact future

Doege-Potter syndrome cases when attended by our colleagues.

## Conclusion

Solitary fibrous pleural tumor is a subset of mesenchymal neoplasia. Two out of three of these tumors occur in visceral pleural, sparing third of these occurring in parietal pleura. It is known in rare occasions these hypoglycemia episodes can be potentially lethal, particularly if not attended. This severe and recurrent hypoglycemia episodes are triggered by HMW-IGF-2 effecting its biological and hormonal activity within insulin receptors. Surgical treatment may not only resect total tumor but also it resolves hypoglycemia episodes, digital acropachy, and long-term survival with no recurrence.

## Authors' contributions

*Conception and design:* Erwin R. Flores-Vázquez and Rodrigo Uribe-Pacheco.

*Acquisition of data:* Erwin R. Flores-Vázquez, Rodrigo Uribe-Pacheco, Guadalupe J Vázquez-Ramírez, and Ernesto Suárez-Luna.

*Analysis and interpretation of data:* Erwin R. Flores-Vázquez, Rodrigo Uribe-Pacheco, Guadalupe J Vázquez-Ramírez, Luis E. Suárez-Luna, and Irene Irisson-Mora.

*Drafting the article:* Rodrigo Uribe-Pacheco, Guadalupe J Vázquez-Ramírez, Luis E. Suárez-Luna, and Irene Irisson-Mora.

*Critically revising the article:* Erwin R. Flores-Vázquez, Rodrigo Uribe-Pacheco, Guadalupe J Vázquez-Ramírez, and Irene Irisson-Mora.

*Reviewed submitted version of the manuscript:* Erwin R. Flores-Vázquez, Rodrigo Uribe-Pacheco, Guadalupe J Vázquez-Ramírez, Luis E. Suárez-Luna, and Irene Irisson-Mora.

*Approved the final version of the manuscript on behalf of all authors:* Erwin R. Flores-Vázquez and Rodrigo Uribe-Pacheco.

*Administrative/technical/material support:* Guadalupe J Vázquez-Ramírez, Luis E. Suárez-Luna, and Irene Irisson-Mora.

*Study supervision:* Erwin R. Flores-Vázquez, Rodrigo Uribe-Pacheco, and Guadalupe J Vázquez-Ramírez.

## Funding

This research has not received any specific grant from public, commercial, or for-profit sector agencies.

## Conflicts of interest

The authors declare that they have no conflicts of interest.

## Ethical disclosures

**Protection of people and animals.** The authors declare that no experiments were performed on humans or animals for this research.

**Confidentiality of the data.** The authors declare that they have followed the protocols of their work center on the publication of patient data.

**Right to privacy and informed consent.** The authors have obtained the informed consent of the patients and/or subjects referred to in the article.

## References

1. Kalebi AY, Hale MJ, Wong ML, Hoffman T, Murray J. Surgically cured hypoglycemia secondary to pleural solitary fibrous tumour: case report and update review on the Doege-Potter syndrome. *J Cardiothorac Surg.* 2009;4:45.
2. Balduyck B, Lauwers P, Govaert K, Hendriks J, De Maeseneer M, Van Schil P. Solitary fibrous tumor of the pleura with associated hypoglycemia: Doege-Potter syndrome: a case report. *J Thorac Oncol.* 2006;1:588-90.
3. Huaranga A, Zetola N, Naro M. Solitary fibrous tumors of the pleura: report of eight cases and literature review. *Internet J Pulm Med.* 2005;6:1-9.
4. Magdeleinat P, Alifano M, Petino A, Le Rochais JP, Dulmet E, Galateau F, et al. Solitary fibrous tumors of the pleura: clinical characteristics, surgical treatment and outcome. *Eur J Cardiothorac Surg.* 2002; 21:1087-93.
5. Han G, Zhang Z, Shen X, Wang K, Zhao Y, He J, et al. Doege-Potter syndrome. *Medicine.* 2017;96:e7417.



## Adenocarcinoma de células claras de cérvix en niña de 12 años sin exposición previa a dietilestilbestrol: reporte de caso

Martín O. Morrugares-Ixtepan<sup>1\*</sup>, Azucena Ocampo-Bárceñas<sup>2</sup>, René Escalona<sup>3</sup>, Abril Bautista-Escutia<sup>2</sup> y Marco Jiménez-Lopez<sup>1</sup>

<sup>1</sup>Anatomía Patológica, Instituto Estatal de Cancerología Dr. Arturo Beltrán Ortega, Acapulco, Gro.; <sup>2</sup>Laboratorio de Patología Molecular, Instituto Estatal de Cancerología Dr. Arturo Beltrán Ortega, Acapulco, Gro.; <sup>3</sup>Facultad de Medicina, Departamento de Embriología y Genética, Universidad Nacional Autónoma de México, Ciudad de México. México

### Resumen

El cáncer de cuello uterino es el cáncer ginecológico más frecuente. El adenocarcinoma de células claras del cuello uterino (ACCC) es una variante histológica que rara vez ocurre en población pediátrica y adolescente. Un factor de riesgo asociado a esta patología es la exposición intrauterina a dietilestilbestrol (DES). Reportamos el diagnóstico de ACCC en una paciente de 12 años sin antecedentes de exposición intrauterina a DES.

**Palabras clave:** Adenocarcinoma de células claras. Paciente pediátrico. Dietilestilbestrol.

### Clear-cells adenocarcinoma of the cervix in a 12-year-old girl non exposed to diethylstilbestrol: A case report

### Abstract

Cervical cancer is the most common form of gynecological cancer. Cervical clear-cell adenocarcinoma is a histological variant rarely seen in pediatric and adolescent patients; a risk factor for this pathology is the gestational exposure to diethylstilbestrol. We report the diagnosis of cervical clear-cell adenocarcinoma in a 12-year-old patient without any previous exposure to diethylstilbestrol.

**Keywords:** Cervical clear-cell adenocarcinoma. Pediatric patient. Diethylstilbestrol.

### Introducción

En México, el cáncer cervicouterino (CaCu) es la segunda causa más frecuente de cáncer; causa aproximadamente 11 muertes cada día y afecta principalmente a mujeres entre los 25 y 69 años de edad<sup>1</sup>. En el mundo, el CaCu es el cuarto tipo más frecuente de cáncer, en 2018 representó aproximadamente el 7.5% de todas las muertes por cáncer. El adenocarcinoma cervical representa aproximadamente del 10 al 15%

de los casos de CaCu; mientras que el 4% pertenece a la variante histológica de células claras (ACCC); siendo el sitio más comúnmente afectado el ovario, seguido por el útero, la vagina y el cérvix<sup>2-4</sup>. Histológicamente, el ACCC se caracteriza por la presencia de células con un citoplasma de claro a eosinófilo, granular y amplio. Adicionalmente, las células presentan un núcleo central, hiper cromático y pleomorfo. Por otra parte, puede manifestarse como células en tacha que se disponen en patrones sólido,

### Correspondencia:

\*Martín O. Morrugares-Ixtepan  
E-mail: patologiaiecan@gmail.com  
2565-005X/© 2022 Sociedad Mexicana de Oncología. Publicado por Permanyer. Este es un artículo *open access* bajo la licencia CC BY-NC-ND (<http://creativecommons.org/licenses/by-nc-nd/4.0/>).

Fecha de recepción: 30-10-2021  
Fecha de aceptación: 06-01-2022  
DOI: 10.24875/j.gamo.22000095

Disponible en internet: 07-07-2022  
Gac Mex Oncol. 2022;21(Supl):38-41  
[www.gamo-smeo.com](http://www.gamo-smeo.com)

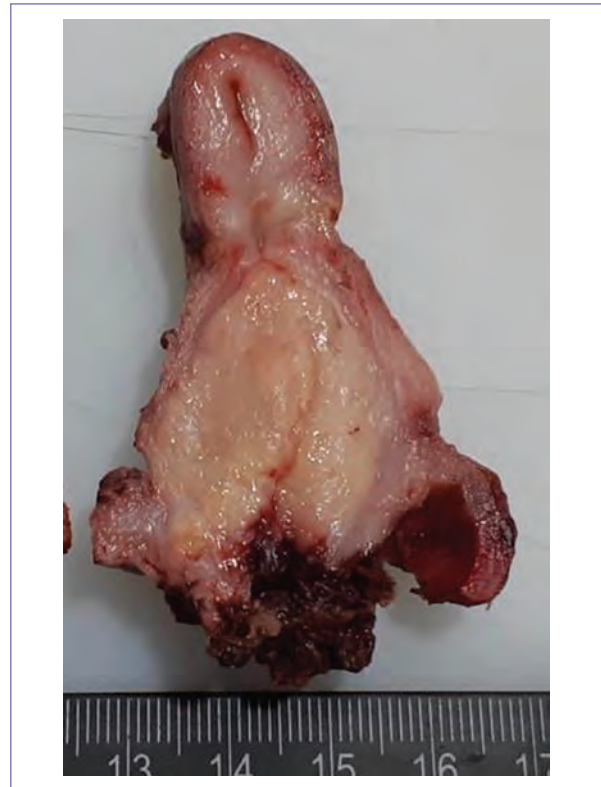tubuloquistico, papilar o en una combinación de los anteriores<sup>5,6</sup>. Se considera que el ACCC se origina a partir de una reserva de células troncales progenitoras en el cérvix, las cuales presentan alteraciones en su proceso de maduración; sin embargo, su patogénesis no es del todo clara<sup>7</sup>. A nivel molecular, el ACCC se caracteriza por ser positivo para el antígeno carcinoembrionario (CEA), napsina A, HNF1-beta y citoqueratinas 8, 13, 14 y 16. Por otro lado, sus células son negativas para vimentina, receptor de estrógenos (ER), receptor de progesterona (PR) y p16. Finalmente, se ha reportado que en la mayoría de las células la expresión de p53 es normal<sup>7,8</sup>.

Este tipo de adenocarcinoma generalmente tiene una distribución bimodal, con un primer pico entre los 17 y 37 años de edad (media de 26 años). La aparición de ACCC en este grupo etario se asocia comúnmente con la exposición a dietilestilbestrol (DES) durante el periodo prenatal. El segundo pico ocurre en mujeres con rango de edad de 44 a 88 años (media de 71 años), quienes no refieren antecedentes de exposición a este teratógeno<sup>5,6</sup>. No obstante, el ACCC también puede presentarse en pacientes pediátricos, aunque estos casos son extremadamente raros. Actualmente existen pocos casos documentados en la literatura, en particular aquellos sin una exposición *in utero* a DES.

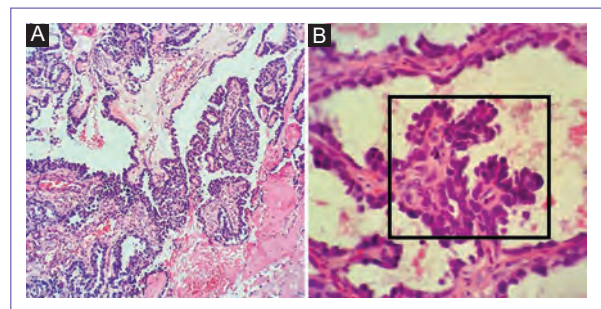
## Presentación del caso

Paciente de sexo femenino de 12 años, fue tratada en un hospital de segundo nivel por una hemorragia transvaginal profusa, la cual fue confundida con el inicio de su menarca. Al poco tiempo evolucionó a hipermenorrea, llegando a ser hospitalizada y hemotransfundida por anemia. Tras realizarle ultrasonido se detectó un tumor cervical. La paciente fue sometida a histerectomía simple (Fig. 1) y posteriormente fue referida al Departamento de Pediatría Oncológica del Instituto Estatal de Cancerología (IECAN) con un diagnóstico histopatológico de adenocarcinoma de células claras de cérvix (Fig. 2). La revisión de laminillas confirmó el diagnóstico de ACCC poco diferenciado con infiltración a todo el cérvix e istmo del útero, con margen del tercio externo cervical con células neoplásicas.

La determinación de marcadores tumorales en suero fue normal (hormona  $\beta$ -gonadotropina coriónica humana y alfafetoproteína). El análisis por inmunohistoquímica identificó células positivas para: CK7 y CD10 (focal); CK20, p53 y Ki-67. Por otro lado, el tejido fue negativo para: ER, PR, CEA, desmina, miogenina,



**Figura 1.** Histerectomía simple de 6 x 4 cm. Neoplasia glandular 3 x 3 cm que se extiende desde el endocérvix con extensión exocervical e infiltración a todo el espesor de la pared cervical y margen vaginal.



**Figura 2.** Adenocarcinoma de células claras de cérvix. **A:** estructuras organizadas en patrones papilares (10x). **B:** acercamiento (40x) con recuadro donde se observan células en tachuela (*hobnail*).

vimentina, p16, p63, Melan-A y CD30. Se descartó la presencia del virus del papiloma humano (VPH) mediante la prueba de reacción en cadena de la polimerasa. La paciente fue sometida a seis ciclos de paclitaxel y carboplatino, concomitante con radioterapia a dosis de 50 Gy en 25 Fx a pelvis modalidad



VMAT, energía 6 MEV con restricción de unidades monitor y braquiterapia de baja dosis, 30 Gy con cilindro vaginal. Finalmente, como parte del seguimiento de la paciente, se realizó una gammagrafía ósea y una tomografía de emisión de positrones; no se encontraron indicios de metástasis un año después del diagnóstico.

## Discusión

El ACCC es una neoplasia glandular poco frecuente, de etiología multifactorial, sin causas claramente definidas<sup>2,9-11</sup>. Desde 1970, múltiples estudios han vinculado a la exposición intrauterina a DES con un mayor riesgo a desarrollar ACCC, particularmente en mujeres de 17 a 37 años de edad. El DES fue ampliamente utilizado en el tratamiento de complicaciones relacionadas al embarazo. Sin embargo, su baja eficacia ocasionó su abandono; además, estudios posteriores demostraron su efecto teratogénico. Adicionalmente, el uso de DES durante el embarazo fue asociado con el desarrollo de malformaciones en el tracto reproductivo, así como de un mayor riesgo para desarrollar carcinoma vaginal y ACCC en mujeres jóvenes expuestas *in utero*<sup>9,12</sup>.

En 2014, Baykara et al. reportaron que en el mundo únicamente se han descrito 170 casos de ACCC sin exposición previa a DES entre 1982 y 2009. Actualmente existen pocos casos reportados de ACCC en pacientes menores a 15 años sin exposición a DES; cabe señalar que esta población frecuentemente muestra una forma avanzada de la enfermedad<sup>5</sup>. Dado que es una patología extremadamente rara en la población pediátrica, su diagnóstico es generalmente complicado. Habitualmente los signos y síntomas de la enfermedad suelen ser confundidos o pasados por alto; además, por tratarse de menores de edad, la exploración física no se realiza de forma completa, dificultando el posible diagnóstico de ACCC.

Entre las manifestaciones clínicas comúnmente reportadas se encuentra un sangrado vaginal prolongado, el cual puede ser confundido con una menarca precoz o con un sangrado anovulatorio. También se han reportado casos con hipermenorrea después de la menarca, la cual puede ocasionar anemia que llega a ameritar transfusión sanguínea<sup>2,4,11-13</sup>.

El tratamiento para el ACCC, como en otros tipos de CaCu, depende de la etapa en la que se diagnóstica. En las etapas 1 y 2 generalmente se realiza histerectomía radical con linfadenectomía pélvica e inguinal bilateral, combinada con quimioterapia-radioterapia.

Sin embargo, en pacientes jóvenes usualmente se busca preservar la fertilidad; por lo tanto, los cirujanos pueden preferir realizar una traquelectomía radical<sup>4</sup>. Desafortunadamente, aún no se cuenta con datos epidemiológicos suficientes que describan la supervivencia y tiempo libre de enfermedad de las pacientes sometidas a este tipo de intervención. En lo que refiere a la paciente reportada en esta publicación, actualmente se encuentra asintomática.

Aunque la patogénesis del ACCC es actualmente desconocida, se conoce que la mayoría de estos tumores son de origen mülleriano. Durante el desarrollo embrionario las tubas uterinas, el útero, el cérvix y el tercio superior de la vagina se originan de los conductos de Müller o también llamados paramesonéfricos<sup>8</sup>. Aproximadamente un 60% de estas lesiones están confinadas a la pared anterior del tercio superior de la vagina<sup>8</sup>. Como fue mencionado previamente, el desarrollo de ACCC se ha vinculado a la exposición intrauterina a DES; no obstante, la probabilidad de desarrollar ACCC tras una exposición *in utero* a DES es aproximadamente 1:1,000, lo que sugiere la presencia de otros factores de riesgo. En 1996, Boyd et al. investigaron la presencia de mutaciones en algunos oncogenes en pacientes con ACCC. No se identificaron mutaciones en KRAS, HRAS, WT1, TP53 o ER. Asimismo, se identificó inestabilidad en regiones microsátelite en todos los casos relacionados con la exposición a DES, mientras que solamente se identificó en el 50% de aquellos casos no expuestos<sup>14</sup>. Estos hechos sugieren la participación de un sistema de reparación del ADN defectuoso, al menos en los casos relacionados a la exposición al DES. Adicionalmente, se han propuesto otros factores de riesgo como la infección por el VPH, la sobreexpresión de Bcl-2, mutaciones en el gen p53 y la raza<sup>1,5</sup>.

El pronóstico para pacientes con ACCC depende de la etapa en la que se haga el diagnóstico. El tamaño del tumor, la atipia nuclear, el patrón de crecimiento y la actividad mitótica están generalmente vinculados a un mal pronóstico. Un crecimiento túbulo-quístico tiene un buen pronóstico, en comparación con un crecimiento sólido o mixto. Se ha observado recurrencia en un 25% de los casos; la tasa de supervivencia global de 10 años para todas las etapas es del 80% para aquellos casos relacionados con el DES, mientras que para aquellos sin relación con el DES es de un 60%<sup>6</sup>.

## Conclusión

Actualmente no se dispone de guías para el diagnóstico y tratamiento del ACCC en pacientes pediátricos y



adolescentes. El diagnóstico histopatológico es el método de elección para el diagnóstico de esta patología; sin embargo, esto se realiza generalmente cuando la paciente se encuentra en una etapa avanzada de la enfermedad, lo que conlleva un pronóstico pobre. Es importante crear consciencia en médicos generales, ginecólogos y cirujanos sobre este tipo de neoplasias raras. Estas pacientes deben ser referidas de forma oportuna a hospitales de tercer nivel, de manera tal que puedan recibir un tratamiento adecuado y oportuno que les permita mejorar sus posibilidades.

## Agradecimientos

Expresamos nuestra gratitud a los participantes de este estudio, al igual que al Dr. CEAV, el Dr. HRDM y el Dr. DSS por su contribución.

## Financiamiento

La presente investigación no ha recibido ninguna beca específica de agencias de los sectores públicos, comercial o con ánimo de lucro.

## Conflicto de intereses

Los autores declaran que no tienen conflicto de intereses.

## Responsabilidades éticas

**Protección de personas y animales.** Los autores declaran que para esta investigación no se han realizado experimentos en seres humanos ni en animales.

**Confidencialidad de los datos.** Los autores declaran que han seguido los protocolos de su centro de trabajo sobre la publicación de datos de pacientes.

**Derecho a la privacidad y consentimiento informado.** Los autores han obtenido el consentimiento informado de los pacientes y/o sujetos referidos en el artículo. Este documento obra en poder del autor de correspondencia.

## Bibliografía

1. Bañuelos Flores J, González Geroniz M, González Lopez NJ, González Hernández R, Lio Mondragon L, Patlán Pérez RM, et al. Diagnóstico y tratamiento del cáncer cervicouterino. México: Secretaría de Salud; 2010.
2. Romero-Durán EC-BN, García-Rodríguez AS. Adenocarcinoma de células claras de cérvix en niña no expuesta a dietilestilbestrol. *Rev Med Inst Mex Seguro Soc.* 2012;50(5):549-52.
3. Zapardiel I, Godoy V, Salazar F. Adenocarcinoma cervical de células claras no relacionado con exposición a dietilestilbestrol. Reto diagnóstico. *Clin Invest Gin Obst.* 2010;37(4):173-6.
4. Arora A, Rastogi A, Neyaz A, Husain N. Clear cell adenocarcinoma of cervix in 1-year-old girl without in utero exposure to diethylstilbestrol: an uncommon tumour at an uncommon age and site. *BMJ Case Rep.* 2017;2017:bcr2016218730.
5. Prat J, Mutch DG. Pathology of cancers of the female genital tract including molecular pathology. *Int J Gynaecol Obstet.* 2018;143(Suppl 2):93-108.
6. Kurman R, Ellenson L, Ronnett BM. Blaustein's pathology of the female genital tract. 7<sup>th</sup> edition. Springer; 2019.
7. Dallenbach-Hellweg G, Lang G. Immunohistochemical studies on uterine tumors. I. Invasive squamous cell carcinomas of the cervix and their precursors. *Pathol Res Pract.* 1991;187(1):36-43.
8. Cobb LP, Gaillard S, Wang Y, Shih leM, Secord AA. Adenocarcinoma of Mullerian origin: review of pathogenesis, molecular biology, and emerging treatment paradigms. *Gynecol Oncol Res Pract.* 2015;2:1.
9. Palmer JR, Anderson D, Helmrch SP, Herbst AL. Risk factors for diethylstilbestrol-associated clear cell adenocarcinoma. *Obstet Gynecol.* 2000;95(6 Pt 1):814-20.
10. Gottwald L, Korczynski J, Góra E, Kusi ska R, Rogowska E, Wójcik-Krowiranda K. Clear cell adenocarcinoma of the uterine cervix in a 24-year-old woman. Case report and review of the literature. *Arch Med Sci.* 2012;8(3):578-81.
11. Andi Asri AA, Lim BK, Lim YK, A Latiff L. Clear cell adenocarcinoma of the cervix in a ten-year-old girl without prenatal diethylstilbestrol exposure. *Singapore Med J.* 2016;57(8):470.
12. Ahrens WA, Barron-Rodríguez LP, McKee M, Rivkees S, Reyes-Múgica M. Clear cell adenocarcinoma of the cervix in a child without in utero exposure to diethylstilbestrol: a case report and review of the literature. *Pediatr Dev Pathol.* 2005;8(6):690-5.
13. Baykara M, Benekli M, Erdem O, Taskiran C, Demirci U, Vargol E, et al. Clear cell adenocarcinoma of the uterine cervix: a case report and review of the literature. *J Pediatr Hematol Oncol.* 2014;36(2):e131-e133.
14. Boyd J, Takahashi H, Waggoner SE, Jones LA, Hajek RA, Wharton JT, et al. Molecular genetic analysis of clear cell adenocarcinomas of the vagina and cervix associated and unassociated with diethylstilbestrol exposure in utero. *Cancer.* 1996;77(3):507-13.

## Manejo perioperatorio de hepatectomía en paciente con cirrosis: reporte de caso y revisión de literatura

Ma. Elena Buenrostro-Espinosa<sup>1\*</sup>, Francisco Cisneros-Juvera<sup>2</sup>, César Oropeza-Duarte<sup>3</sup> y Raúl Buenrostro-Espinosa<sup>4</sup>

<sup>1</sup>Servicio de Anestesiología, Hospital Regional de Especialidades 30, IMSS, Mexicali, B.C.; <sup>2</sup>Servicio de Cirugía Oncológica, Hospital General de Tijuana, Tijuana, B.C.; <sup>3</sup>Servicio de Cirugía General, Hospital Regional Dr. Valentín Gómez Farías, ISSSTE, Zapopan, Jal.; <sup>4</sup>Servicio de Cirugía General, Hospital General 5 de Diciembre, ISSSTE, Mexicali, B.C. México

### Resumen

Se reporta el caso de una paciente con reciente diagnóstico de hepatocarcinoma y cirrosis hepática asociada a hepatitis C hace 11 años, la cual fue sometida a hepatectomía derecha. La implicancia de pacientes con enfermedad hepática crónica como cirrosis es el aumento en la morbimortalidad tras la resección. La resección hepática en la mayoría de las ocasiones suele ser el tratamiento más efectivo para el aclaramiento oncológico. El manejo anestésico quirúrgico ha ido evolucionando y en la actualidad se pueden realizar resecciones extensas en pacientes complejos.

**Palabras clave:** Hepatectomía. Maniobra de Pringle. Sangrado intraoperatorio.

### Perioperative management of hepatectomy in a patient with cirrhosis: Case report and literature review

### Abstract

We report the case of a patient with a recent diagnosis of hepatocarcinoma and liver cirrhosis associated with Hepatitis C reported 11 years ago, who underwent right hepatectomy. The implication of patients with chronic liver disease such as cirrhosis is the increase in post-resection morbidity and mortality. Liver resection in most cases is the most effective treatment for cancer clearance. Surgical and anesthetic management has evolved and extensive resections can now be performed in complex patients.

**Keywords:** Hepatectomy. The Pringle maneuver. Intraoperative blood loss.

### Introducción

El 90% de las resecciones hepáticas son por lesiones malignas: el 20% son de origen primario y el 80% metastásico<sup>1</sup>. El objetivo quirúrgico es extirpar la parte enferma del hígado con un aclaramiento oncológico adecuado, una mínima pérdida de sangre y dejando suficiente hígado sano para evitar la insuficiencia hepática y permitir la regeneración<sup>2</sup>.

Los avances en el manejo anestésico y quirúrgico de estos pacientes han conducido a una reducción significativa del riesgo perioperatorio<sup>1</sup>.

### Presentación del caso

Paciente de sexo femenino de 69 años con diagnóstico de hepatocarcinoma, candidata a resección quirúrgica.

### Correspondencia:

\*Ma. Elena Buenrostro-Espinosa

E-mail: buenrostro.espinosa@gmail.com

2565-005X/© 2022 Sociedad Mexicana de Oncología. Publicado por Permanyer. Este es un artículo *open access* bajo la licencia CC BY-NC-ND (<http://creativecommons.org/licenses/by-nc-nd/4.0/>).

Fecha de recepción: 23-09-2021

Fecha de aceptación: 06-01-2022

DOI: 10.24875/j.gamo.22000080

Disponible en internet: 07-07-2022

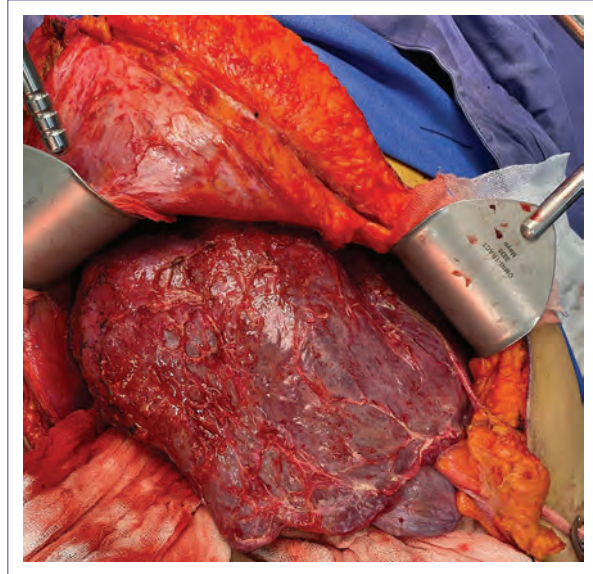
Gac Mex Oncol. 2022;21(Supl):42-46

[www.gamo-smeo.com](http://www.gamo-smeo.com)

En valoración preoperatoria fue clasificada ASA (Asociación Americana de Anestesiología) III, Child-Pugh A, capacidad funcional > 4 met. Antecedentes de hipertensión arterial tratada con losartán, amlodipino e hidroclorotiazida. Hipotiroidismo manejado con levotiroxina. Cirrosis hepática. Infección por hepatitis C hace 11 años, recibió tratamiento curativo. Cirugías previas: laparotomía exploratoria por embarazo ectópico donde recibió transfusión sanguínea. Alergia a penicilina. Etilismo, toxicomanías y tabaquismo negados. Electrocardiograma normal. Laboratorios: hemoglobina 11.4 g/dl, plaquetas 135,000/mm<sup>3</sup>, leucocitos 6 x10<sup>3</sup>/mm<sup>3</sup>, tiempo de protrombina (TP) 14.4 s, tiempo de tromboplastina parcial (TTP) 27.4 s, índice internacional normalizado (INR) 0.96, hormona estimulante de la tiroides 0.2 µU/ml, glucosa 88mg/dl, nitrógeno ureico en la sangre 16.6 mg/dl, creatinina 0.94 mg/dl, colesterol total 164 mg/dl, albúmina 3.4 g/dl, gamma-glutamil transferasa 83 U/l, aspartato aminotransferasa 28.5 U/l, alanina aminotransferasa 19.2 U/l, fosfatasa alcalina 107 U/l, alfafetoproteína 9,658 ng/ml. Tomografía de abdomen simple y contrastada con lesión hipodensa de 86 mm en lóbulo hepático derecho que corresponde a tumoración sólida de segmentos VI, VII. Vías biliares intrahepáticas y extrahepáticas sin dilatación. Datos de hepatopatía crónica.

Se sometió a hepatectomía derecha bajo anestesia general equilibrada y bloqueo peridural torácico (T9-T10) con monitoreo invasivo; se canuló arteria radial izquierda y se colocó catéter venoso central subclavio derecho para medir la presión venosa central (PVC), se colocó acceso venoso periférico calibre #16.

La inducción intravenosa (IV) se realizó con midazolam 2 mg, fentanilo 200 mcg, propofol 130 mg, vecuronio 6 mg. Intubación con cánula 7 diámetro interno (D.I.), mantenimiento con sevoflurano, infusiones IV de sufentanilo 0.0002 mcg/ml, dexmedetomidina 0.2 mcg/kg/h, lidocaína 2 mg/kg/h. Dosis por catéter peridural de lidocaína al 2% 6 ml. Monitoreo de profundidad hipnótica con índice bispectral (BIS), manteniendo valor numérico de 40-60. Se administró ácido tranexámico 1 g, metilprednisolona 1 g. Bajamos PVC a 2-3 mmHg mediante restricción hídrica, furosemida 20 mg IV y aumento en la concentración de hipnóticos. Inició cirugía con infusión intravenosa de norepinefrina a 0.05 mcg/kg/min alcanzando dosis máxima de 0.1 mcg/kg/min para mantener tensión arterial media (TAM) mínima de 60 mmHg, durante la transección hepática no se realizaron maniobras de oclusión vascular (Fig. 1). Se administraron bolos de insulina rápida IV manteniendo normoglucemia. Hubo restricción hídrica desde el inicio de la anestesia hasta finalizar la resección hepática; posterior a



**Figura 1.** Se identifica tumor hepático voluminoso de 10 x 8 cm, que involucra los segmentos 6 y 7 principalmente, con extensión a los segmentos 5 y 8.

esta etapa se realizó reanimación con 3,500 ml de cristaloideos, 4 unidades globulares, 1 plasma fresco, 100 ml de albúmina al 25%; el gasto urinario fue de 2 ml/kg/h, con un total de 800 ml; sangrado final de 600 ml y duración quirúrgica de 5 horas (Tabla 1). Posterior a la reanimación se administraron 200 mg de suggamadex y se extubó sin complicaciones (Fig. 2). Pasó a unidad de cuidados postoperatorios con frecuencia cardíaca 60 latidos por minuto, tensión arterial 111/63 mmHg, frecuencia respiratoria 18, saturación de oxígeno 100% con mascarilla facial a 3 l/min, escala visual analógica del dolor 0, apoyo vasopresor norepinefrina a 0.05 mcg/kg/min, que se suspendió a los 60 minutos.

A las 24 horas con adecuada evolución, hemodinámicamente estable y sin datos de respuesta inflamatoria sistémica, con laboratorios postoperatorios que reportan hemoglobina 14.1 g/dl, leucocitos 6.6 x10<sup>3</sup>/mm<sup>3</sup>, plaquetas 95 x10<sup>3</sup>/mm<sup>3</sup>, TP 15.4 s, TTP 26.9 s, INR 1.4, creatinina 1 mg/dl, nitrógeno ureico 21 mg/dl, y sin datos bioquímicos de insuficiencia hepática (Tabla 2). Alta a su domicilio a los cinco días.

## Discusión

La resección hepática es el tratamiento más efectivo para tratar neoplasias malignas primarias y secundarias. Una limitación importante de la cirugía hepática ha sido la alta morbilidad y mortalidad

**Tabla 1.** Gasometrías en transoperatorio

Valores	Resultado hora 2	Resultado hora 3	Resultado hora 4	Resultado hora 5
pH	7.37	7.27	7.26	7.26
pCO <sub>2</sub> (mmHg)	34	38	40	38
HCO <sub>3</sub> (mEq/l)	11.8	16	17.7	16.9
Na (mmol/l)	140.9	140.1	138	137
K (mmol/l)	2.51	2.51	3.17	3.12
Glucosa (mg/dl)	139	155	154	113
Lactato (mmol/l)	0.9	2.6	3.8	6.6
Hemoglobina (g/dl)	8.1	11.1	13.1	12.7
Hematocrito (%)	24	33	39	38
BE-b (mmol/l)	-11.2	-9.3	-8.5	-9.2

pCO<sub>2</sub>: presión parcial de CO<sub>2</sub> arterial; HCO<sub>3</sub>: bicarbonato; Na: sodio; K: potasio; BE-b: base exceso sanguínea.

**Tabla 2.** Gasometrías en el postoperatorio (PO)

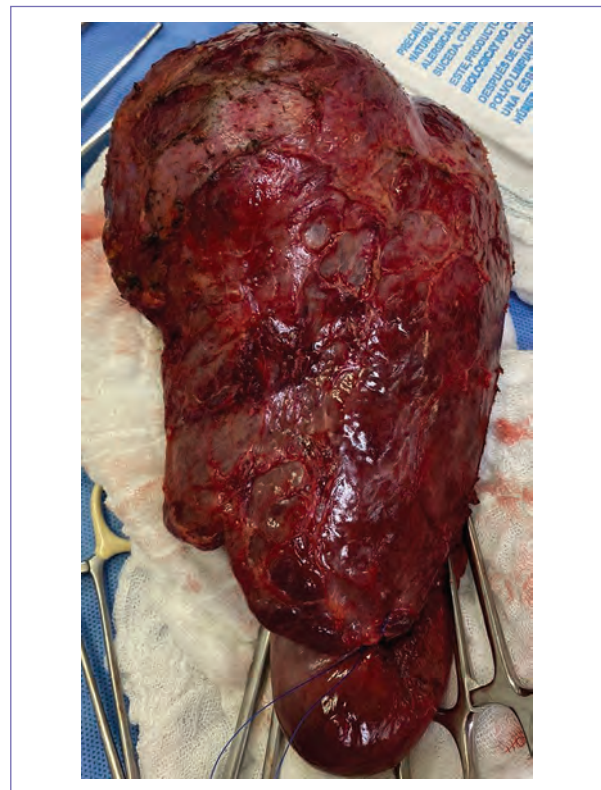Valores	Resultado a las 6 horas PO	Resultado a las 16 horas PO
pH	7.31	7.44
pCO <sub>2</sub> (mmHg)	38.1	32.6
HCO <sub>3</sub> (mEq/l)	19.7	22.8
Na (mmol/l)	135	134.9
K (mmol/l)	4	5.5
Glucosa (mg/dl)	188	110
Lactato (mmol/l)	7.2	1.9
BE-b (mmol/l)	-5.3	0.1

pCO<sub>2</sub>: presión parcial de CO<sub>2</sub> arterial; HCO<sub>3</sub>: bicarbonato; Na: sodio; K: potasio; BE-b: base exceso sanguínea.

relacionada con la pérdida de sangre y de la función hepática. Recientemente, se han reportado una reducción en la mortalidad perioperatoria que iba del 10% en 1980 hasta debajo del 4% hoy en día<sup>3</sup>.

Los avances en las técnicas de resección hepática, las nuevas tecnologías de coagulación bipolar y coagulación por ultrasonido, la monitorización anestésica avanzada y los cuidados intensivos postoperatorios han hecho posible que la cirugía hepática sea una realidad en centros especializados en todo el mundo<sup>4</sup>.

El procedimiento quirúrgico se divide en tres fases principales: fase inicial (liberación de medios de sostén peritoneales, colecistectomía y exposición vascular),



**Figura 2.** Pieza quirúrgica de hepatectomía derecha.

fase de resección (puede requerir hepatectomía mayor que implica tres o más segmentos resecados, segmentectomía o resección en cuña) y, por último, la fase de hemostasia y cierre de la herida<sup>2</sup>.



Todos los pacientes requieren anestesia general, acceso venoso de gran calibre (útil en caso de pérdida sanguínea repentina masiva), catéter venoso central para monitoreo de PVC y línea arterial para monitorización hemodinámica más estrecha y un análisis regular de los gases en sangre<sup>2</sup>.

Las pérdidas sanguíneas durante la hepatectomía tienen un efecto adverso sobre el resultado postoperatorio y aumentan la morbilidad postoperatoria<sup>5</sup>.

El sangrado intraoperatorio incluye hemorragias no solo de la división del parénquima hepático, sino también de la disección de los ligamentos perihepáticos, la separación del tumor de los tejidos adyacentes, la superficie del hígado durante la fase de resección y la rotura accidental del tumor<sup>5</sup>.

Se han reportado pérdidas sanguíneas > 10 litros en resecciones hepáticas mayores, sin embargo, las técnicas perioperatorias multimodales y modernas han reducido las pérdidas a 300-900 ml<sup>2</sup>.

Las estrategias para reducir el sangrado incluyen PVC baja (< 5 mmHg), uso de antifibrinolíticos como ácido tranexámico o aprotinina<sup>2</sup>, y algunas técnicas de oclusión vascular.

Está bien documentado que la PVC > 5 mmHg incrementa significativamente la pérdida de sangre y la morbimortalidad asociada al procedimiento de hepatectomía<sup>6</sup>. El riesgo de mantener PVC baja incluye inestabilidad cardiovascular y embolia aérea (0.1%).

Técnicas utilizadas para mantener PVC baja puede incluir: Trendelenburg, evitar la presión positiva al final de la espiración, administración mínima de fluidos, uso de diuréticos como furosemida, vasodilatadores como el trinitrato de glicerilo, y el uso de bloqueo epidural, que puede ayudar a reducir resistencia vascular sistémica<sup>1</sup>. La morfina IV produce venodilatación mediante la liberación de histamina y la activación del receptor m<sup>3</sup>.

La posición de Trendelenburg (la cabeza 15° más baja que las extremidades inferiores) disminuirá el flujo de sangre venosa de dirección craneal a caudal, lo que permite presiones más bajas en la vena cava inferior<sup>6</sup>.

La presión positiva al final de la espiración eleva la PVC y reduce el flujo sanguíneo hepático, por lo que debe evitarse durante el proceso de resección<sup>2</sup>.

Es mandatoria la restricción hídrica antes de la resección, aunque se permiten pequeños bolos si la diuresis cae a < 0.5 ml/kg/h o en presencia de hipotensión refractaria<sup>2</sup>. La simple reducción de líquidos intravenosos a cerca de 75 ml/hora puede disminuir la PVC en muchos pacientes sin afectar la función renal, mientras

que produce una reducción estadísticamente significativa de pérdidas sanguíneas y la necesidad de transfusión. Si la restricción hídrica intravenosa no permite alcanzar la PVC objetivo, probablemente serían necesarios métodos farmacológicos.

Una precaución importante al reducir la PVC es la posible necesidad de agentes vasopresores<sup>6</sup>. De hecho, la mayoría de los pacientes desarrollan hipotensión después de la inducción; se debe tratar con vasoconstrictores o inotrópicos y ajustar la velocidad de infusión según se requiera para mantener la presión arterial sistólica > 90 mmHg<sup>2,6</sup>.

La afluencia vascular hepática se origina de las venas porta y arterias hepáticas, con aproximadamente el 75% del estimado de 16.7 ml/kg/min de flujo sanguíneo hepático.

Durante la resección del parénquima hepático se reduce significativamente la pérdida de sangre mediante la oclusión vascular temporal. La técnica más utilizada: maniobra de Pringle, descrita por primera vez por J.H. Pringle en 1908, y que consiste en la oclusión total del flujo de entrada de la vena porta y arterias hepáticas, la técnica implica tradicionalmente la identificación del ligamento hepatoduodenal y oclusión completa de los vasos utilizando un torniquete<sup>6</sup>. Puede resultar en disminución del gasto cardíaco de hasta el 10% y el aumento en la poscarga del ventrículo izquierdo del 20-30%, pudiendo causar compromiso cardiovascular<sup>2</sup>.

La oclusión puede ser continua o intermitente, en la mayoría de los institutos se realiza oclusión intermitente a intervalos de 15 minutos, que se alternan con periodos de descanso de 5 minutos para la reperfusión del hígado<sup>6</sup>.

Durante la maniobra de Pringle hay un cambio rápido en la concentración de glucosa. La hiperglucemia inducida por el estrés quirúrgico da como resultado la desregulación del metabolismo hepático y la función inmunitaria, lo que perjudica la recuperación postoperatoria. Por eso la terapia con insulina debe iniciarse tempranamente durante la cirugía hepática para mantener la normoglucemia (80 a 120 mg/dl)<sup>7</sup>.

Se prefieren cristaloides equilibrados en lugar de solución salina al 0.9% o coloides, para evitar la acidosis hiperclorémica o la disfunción renal<sup>7</sup>.

La insuficiencia hepática posthepatectomía puede complicar hasta un tercio de las resecciones hepáticas importantes y es la causa más común de mortalidad tras la resección. La incidencia puede aumentar desde un 5% en pacientes con un hígado sano hasta más del 20% en pacientes con enfermedad hepática crónica<sup>8</sup>.



Está bien demostrado que la cirrosis hepática da como resultado una disminución de los niveles de regeneración y crecimiento de los hepatocitos después de una resección hepática importante, lo que se traduce en una alta tasa de mortalidad (5-6.5%). El riesgo es mayor en pacientes con cirrosis Child-Pugh B y C y con hipertensión portal significativa (incluso pequeñas resecciones en ellos pueden resultar en disfunción hepática postoperatoria)<sup>8</sup>.

En el presente caso, se realizó la hepatectomía derecha sin maniobras de oclusión vascular, ya que por el antecedente de cirrosis hepática (aunque fuera Child-Pugh A) presentaba mayor riesgo de insuficiencia hepática postoperatoria.

Para lograrlo fue imprescindible mantener la PVC baja durante la resección hepática, el uso de vasopresores fue determinante para mantener estabilidad hemodinámica, ya que con la restricción hídrica, el bloqueo peridural y los múltiples anestésicos como estrategias que redujeran la PVC, se comprometió significativamente el estado hemodinámico desde el inicio del procedimiento.

Alcanzando objetivos en cuanto a tensión arterial y PVC baja, permitimos una adecuada perfusión orgánica, minimizando las pérdidas sanguíneas durante la hepatectomía.

## Conclusiones

En las hepatectomías las pérdidas sanguíneas se asocian a mortalidad postoperatoria. Es importante mantener una PVC baja para reducir el sangrado intraoperatorio, sin embargo, debe ser equilibrado con el riesgo potencial de hipoperfusión orgánica, y realizar estrategias tempranas para mantener la estabilidad cardiovascular.

Los elementos clave para obtener buenos resultados después de una hepatectomía incluyen una cuidadosa selección de pacientes y el uso de técnicas para reducir pérdidas sanguíneas y transfusiones. Es importante la comunicación en el equipo, participar de lo que está sucediendo entre cirujanos y anestesiólogos.

## Financiamiento

La presente investigación no ha recibido ninguna beca específica de agencias de los sectores públicos, comercial o con ánimo de lucro.

## Conflicto de intereses

Los autores declaran no tener conflicto de intereses.

## Responsabilidades éticas

**Protección de personas y animales.** Los autores declaran que para esta investigación no se han realizado experimentos en seres humanos ni en animales.

**Confidencialidad de los datos.** Los autores declaran que han seguido los protocolos de su centro de trabajo sobre la publicación de datos de pacientes.

**Derecho a la privacidad y consentimiento informado.** Los autores han obtenido el consentimiento informado de los pacientes y/o sujetos referidos en el artículo. Este documento obra en poder del autor de correspondencia.

## Bibliografía

1. Jones C, Kelliher L, Thomas R, Quiney N. Perioperative management of liver resection surgery. *J Perioper Pract.* 2011;21(6):198-202.
2. Hartog A, Mills G. Anaesthesia for hepatic resection surgery. *Continuing Education in Anaesthesia Critical Care & Pain.* 2009;9(1):1-5.
3. Kingham TP, Correa-Gallego C, D'Angelica MI, Gönen M, DeMatteo RP, Fong Y, et al. Hepatic parenchymal preservation surgery: Decreasing morbidity and mortality rates in 4,152 resections for malignancy. *J Am Coll Surg.* 2015;220(4):471-9.
4. Suarez RJ, Hernández CR, Briceño CJM, Ktyger A, Barrios AR. (2013) Experiencia de diez años en resecciones hepáticas. *Rev Venez Oncol.* 2013;25(2):77-84.
5. Wang WD. Low central venous pressure reduces blood loss in hepatectomy. *World J Gastroenterol.* 2006;12(6):935.
6. Huntington JT, Royall NA, Schmidt CR. Minimizing blood loss during hepatectomy: A literature review. *J Surg Oncol.* 2013;109(2):81-8.
7. Melloul E, Hübner M, Scott M, Snowden C, Prentis J, Dejong CH, et al. Guidelines for perioperative care for liver surgery: enhanced recovery after surgery society recommendations. *World J Surg.* 2016;40:2425-40.
8. Khan AS, Garcia-Aroz S, Ansari MA, Atiq SM, Senter-Zapata M, Fowler K, et al. Assessment and optimization of liver volume before major hepatic resection: Current guidelines and a narrative review. *Int J Surg.* 2018;52:74-81.

## Melanoma maligno gigante en localización inusual con criterios de mal pronóstico: reporte de caso

José D. Portillo-Miño<sup>1\*</sup>, Yeison H. Carlosama-Rosero<sup>2,3</sup>, Jorge M. Melo-Yépez<sup>4</sup>, Luis F. Vélez-Cuorvo<sup>5</sup>, Camilo Mena-Caicedo<sup>1</sup> y Ángela Leal-Oviedo<sup>6</sup>

<sup>1</sup>Facultad de Ciencias de la Salud, Fundación Universitaria San Martín, San Juan de Pasto; <sup>2</sup>Facultad de Medicina, Universidad Cooperativa de Colombia, San Juan de Pasto; <sup>3</sup>Departamento de Patología, Hospital Universitario Departamental de Nariño, San Juan de Pasto; <sup>4</sup>Departamento de Cirugía Oncológica, Clínica Oncológica La Aurora, San Juan de Pasto; <sup>5</sup>Departamento de Cirugía, Clínica Sanitas, Bogotá; <sup>6</sup>Facultad de Medicina, Pontificia Universidad Javeriana, Bogotá. Colombia

### Resumen

El melanoma es el cáncer más letal en la piel. Su localización en la región frontonasal es muy inusual. La mortalidad del melanoma es alta cuando presenta factores de mal pronóstico. Paciente de sexo femenino de 76 años de edad, quien consulta a sala de emergencias por sensación de masa prominente de 7 x 6 cm de diámetro y sangrante hace dos meses. Se expone el caso de un melanoma maligno en localización inusual y con predictores de mal pronóstico para metástasis y mortalidad. Es imperativo realizar mayor investigación correspondiente a la biología molecular y genética del melanoma para lograr comprender este fenómeno.

**Palabras clave:** Melanoma maligno. Cabeza. Cuello. Cara. Mal pronóstico. Metástasis.

### Giant malignant melanoma in the unusual localization with poor prognosis criteria: Case report

#### Abstract

Melanoma is the most lethal skin cancer. Its location in the frontonasal region is very unusual. The mortality of melanoma is high when it presents factors of poor prognosis. A 76-year-old female patient who consulted the emergency room due to the sensation of a prominent mass of 7x6 cm in diameter and bleeding 2 months ago. The case of a malignant melanoma in an unusual location and with poor prognostic predictors for metastasis and mortality is presented. Further research on the molecular and genetic biology of melanoma is imperative to understand this phenomenon.

**Keywords:** Malignant melanoma. Head. Neck. Face. Prognosis. Metastasis.

### Introducción

El melanoma es la neoplasia maligna más letal de la piel, consiste en la proliferación anárquica resultado de la degeneración y atipia del melanocito. Este tipo celular se encuentra a menudo en varios tejidos del

organismo, como piel, ojos, oídos, tracto gastrointestinal, leptomeninges y membranas de la mucosa oral y genital<sup>1</sup>. El melanoma maligno posee una incidencia en incremento; especialmente, cuando se supera los 30-40 años de edad<sup>2,3</sup>. Del mismo modo, la mortalidad de esta neoplasia se aprecia alarmante, puesto que se

#### Correspondencia:

\*José D. Portillo-Miño

E-mail: josedariopm83@gmail.com

2565-005X/© 2022 Sociedad Mexicana de Oncología. Publicado por Permanyer. Este es un artículo *open access* bajo la licencia CC BY-NC-ND (<http://creativecommons.org/licenses/by-nc-nd/4.0/>).

Fecha de recepción: 05-09-2021

Fecha de aceptación: 06-01-2022

DOI: 10.24875/j.gamo.22000076

Disponible en internet: 07-07-2022

Gac Mex Oncol. 2022;21(Supl):47-51

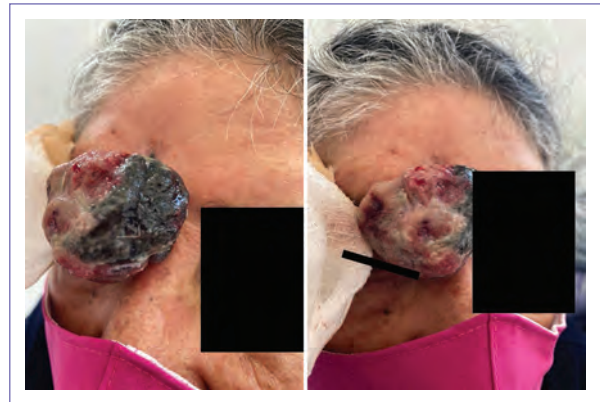
[www.gamo-smeo.com](http://www.gamo-smeo.com)

le atribuye el 65% de todos los cánceres de piel, el cual refleja su naturaleza letal<sup>3</sup>. Se ha demostrado que alrededor del 70-90% del melanoma que se presenta en cabeza y cuello ocurre en la cara<sup>4</sup>, siendo la mejilla el sitio más común<sup>5</sup>. Sin embargo, el sitio menos frecuente es el cuero cabelludo y frente<sup>6,7</sup>. Según el Instituto Nacional de Cancerología de Colombia, los sitios de mayor interés son la región acral seguida de cabeza y cuello<sup>8</sup>. Se consideran factores pronóstico en el desarrollo de metástasis en el melanoma cutáneo: sexo masculino, tipo histológico nodular, índice de Breslow mayor a 4 mm y ulceración<sup>9</sup>.

Se expone el caso de una paciente de 76 años de edad, que consulta por melanoma gigante sangrante en un sitio de localización inusual con factores de mal pronóstico como subtipo histológico nodular, ulceración, un índice de Breslow mayor a 4 mm y un nivel de Clark 5; no obstante, la paciente no demuestra metástasis en satélite, en tránsito, nodo linfático y distante.

### Presentación del caso

Paciente de sexo femenino de 76 años de edad, procedente del área rural, que ingresa a la sala de emergencias por sensación de masa en región fronto-nasal hace dos meses asociado a sangrado abundante que se exacerba hace dos días. El médico de cuidado primario observa lesión prominente acompañada de signos locales de infección y sangrado profuso, realizando impresión diagnóstica de melanoma infectado. Inicia terapia antibiótica con oxacilina más clindamicina sin respuesta adecuada, por lo que remite a centro de mayor complejidad. Entre los antecedentes de importancia: hemitiroidectomía derecha indicada por nódulo tiroideo, en manejo con levotiroxina 100 mcg/día, hipertensión arterial esencial tratada con losartán 100 mg/día y su padre falleció por neoplasia de próstata con metástasis a columna. Al arribar a nuestro hospital se observa al examen físico: paciente en aceptable estado general, con signos vitales estables: tensión arterial 130/73 mmHg, frecuencia cardiaca 73 latidos por minuto, frecuencia respiratoria 18 respiraciones por minuto, temperatura 36.2 °C, peso 58 kg, talla 1.65 cm, saturación de oxígeno 96%. A la exploración física: normocéfalo, se observa tumoración exofítica sobresaliente en región frontal, aproximadamente de 7 x 6 cm de diámetro, friable, con sangrado profuso y deformante, bordes irregulares, mal delimitada, no circunscrita, se observan áreas ulceradas y hemorrágicas, sin signos locales de infección o síndrome de respuesta inflamatoria sistémica (Fig. 1). El resto del



**Figura 1.** Se observa lesión gigante de 6.5 x 6 cm de diámetro en región superciliar derecha que oculta la visión de la paciente con áreas de ulceración, hemorragia y necrosis.

examen físico sin anormalidades destacadas. Es valorada por el servicio de oncología clínica, que descarta melanoma infectado y considera melanoma infiltrante y hemorrágico, solicita estudio imagenológico de extensión (tomografía computarizada [TC] de tórax y abdomen) en el que no se evidencia compromiso metastásico; por ende, determina melanoma maligno infiltrante en estadio clínico inicial 1B que requiere procedimiento quirúrgico. Es valorada por especialista en cirugía maxilofacial, quien programa para cirugía y solicita estudios adicionales: ecografía de cuello que reporta ganglios con ligero engrosamiento cortical, con presencia de hilio ecogénico en zona 3 izquierda y TC de cuello en el que se observa ganglio en zona II derecha de aspecto reactivo y hemitiroidectomía derecha. El 13 de mayo de 2020 se realiza intervención quirúrgica de resección de melanoma maligno localizado en región frontal mayor a 6 cm y bordes irregulares más colgajo sin complicaciones. La paciente es hospitalizada para seguimiento clínico postoperatorio, el cual presenta evolución satisfactoria, sin signos de respuesta inflamatoria local o sistémica, ni sangrado por herida quirúrgica. Se decide dar egreso hospitalario al siguiente día. Acude a cita de control con reporte patológico que informa resección local amplia y márgenes libres de tumor. El diagnóstico histopatológico de melanoma maligno nodular en fase de crecimiento radial y vertical, con índice de Breslow > 4 mm, nivel de Clark 5, ulcerado, número de mitosis > 3 x 10 campos de gran aumento, con escaso infiltrado linfocitario peritumoral e intratumoral nulo, sin invasión vascular y perineural, satelitosis negativa, tipo celular predominante

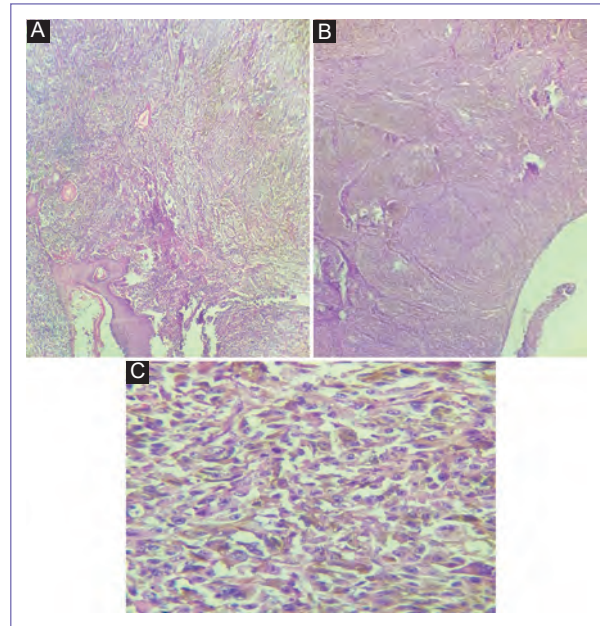
epiteloide, elastosis actínica de la dermis peritumoral negativa, clasificación PTNM: T4BN0M0 (Fig. 2 A-C).

## Discusión

El melanoma es la neoplasia más representativa de la piel. Se define como la transformación maligna del melanocito que contiene los organelos productores de melanina conocidos como melanosomas<sup>1</sup>. Se destaca por ser la neoplasia de piel con mayor mortalidad<sup>3,10</sup>. En Colombia, según los datos proporcionados por el Instituto Nacional de Cancerología, en el año 2018 el melanoma fue el tercer cáncer de piel, con un 16.1%, precedido por el carcinoma basocelular (52.7%) y el escamocelular (22.6%)<sup>3</sup>. El melanoma en cabeza y cuello es muy variable, se ha descrito en algunos estudios que se encuentra entre el 10-25% en esa localización<sup>11</sup> y en otros alrededor del 40-60% en cara, 14-49% en cuero cabelludo y 8-11% en oído<sup>6,7,11</sup>. En la región frontonasal se ha documentado muy escasamente en la literatura. En Colombia, según los autores y de acuerdo con la revisión de la literatura, no hay casos reportados con estas características; por el cual, podría tratarse del primer caso reportado en Colombia.

El patrón epiteloide, también denominado «patrón animal», es un tipo histológico muy inusual<sup>12</sup>. Se caracteriza por una pigmentación oscura intensa, parda oscura, negra o negra azulosa, su apariencia es nodular, pero puede aparecer como parche<sup>12</sup>. En el caso presentado, se evidencia una lesión prominente e irregular, color azuloso oscuro e intensa, con amplias áreas hemorrágicas, lo cual corresponde con la descripción clínica informada en la literatura. El análisis que realizaron Magro et al.<sup>13</sup> determina que puede ser útil la biopsia de ganglios, teniendo en cuenta algunas series de casos que exhiben metástasis a ganglios regionales en el 46% de los pacientes<sup>13</sup>. En nuestro caso no se presentó evidencia de metástasis locales a ganglios regionales.

El melanoma maligno gigante en esa región sin metástasis a los ganglios del cuello, cerebral u ocular es muy raro. Según Faries et al.<sup>14</sup>, la ocurrencia de metástasis a nodos linfáticos no está asociada con el sitio del tumor primario y según Hoersch et al.<sup>15</sup>, aquellos con melanoma localizado en cabeza y cuello no mostraron una reducción en la supervivencia respecto a la de los melanomas en otros sitios. A pesar de la evidencia que no hay incremento de riesgo para metástasis por la localización inusual, el comportamiento agresivo del tumor está latente, ya que varios



**Figura 2.** **A:** la imagen muestra piel con una proliferación tumoral maligna que compromete la dermis y está constituida por una población fusocelular con pigmento melanocítico en algunas células. **B:** la lesión exhibe extensa ulceración epidérmica y nidos de células separados por delicados septos fibrosos. **C:** nótese ampliación a 40X. Se observa una población atípica de melanocitos pleomórficos con formas fusadas y epitelioides, se resalta la presencia de pigmento y algunas mitosis.

predictores para mal pronóstico y metástasis como patrón histológico nodular, en fase de crecimiento radial y vertical, ulceración, número de mitosis > 3 x 10 campos de gran aumento, un índice de Breslow > 4 mm y un nivel de Clark 5 se encuentran presentes en este caso. En la literatura se han descrito varios de estos factores que influyen en la migración metastásica a otros sitios<sup>16</sup>. Por ejemplo, Cherobin et al.<sup>9</sup> han reportado factores pronósticos como subtipo histológico nodular, índice de Breslow > 4 mm y ulceración, hallazgos compatibles con los descritos en el caso presentado. Se han encontrado diferentes elementos con repercusión en el comportamiento biológico del melanoma maligno como el índice de Breslow > 4 mm, el cual se ha planteado como uno de los más importantes para determinar la ocurrencia de metástasis ( $p=0.0011$ )<sup>9</sup>. En ese sentido, se ha correlacionado a estadios más avanzados en conjunto con el crecimiento vertical que condicionan la naturaleza agresiva de estos tumores<sup>17,18</sup>. De acuerdo con Brauer et al.<sup>19</sup>, el grosor del melanoma incrementa el riesgo de metástasis



temprana (entre seis meses a tres años del tumor inicial) comparado a metástasis tardías, que generalmente ocurren después de los nueve años del tumor primario. Así mismo, Stucky et al.<sup>20</sup> sustentan que el riesgo de metástasis locales aumenta cuando el índice de Breslow es mayor. El estudio de Sartore et al.<sup>21</sup> demostró que hay mayor riesgo de micrometástasis a nódulo linfático centinela (NLC) con el aumento del índice de Breslow. Por su parte, el nivel de Clark es determinante en la metástasis a NLC<sup>22</sup>.

El melanoma nodular tiene mayor riesgo de diseminación de la enfermedad en comparación con el melanoma superficial y el lentigo maligno<sup>9,23</sup>. Del mismo modo, se ha observado que tiene mayor probabilidad de compromiso de los nodos linfáticos<sup>24</sup>, lo que significa baja supervivencia en los pacientes con este tipo histológico<sup>23</sup>. Se ha asumido que el comportamiento agresivo del melanoma nodular corresponde a la alta carga mutacional de BRAF (68.8%) y baja frecuencia de la mutación NRAS (12.5%)<sup>25</sup>. Cabe destacar que el crecimiento vertical y radial, la invasión al sistema vascular y linfático, hace parte de la naturaleza aberrante del melanoma nodular<sup>26-28</sup>.

En cuanto a la ulceración, es un predictor independiente de metástasis a NLC<sup>9,22</sup>, se relaciona con reducción de la supervivencia en cinco años del 80 al 55%<sup>29</sup>. Según informan Francken et al.<sup>30</sup>, la ulceración y el índice de Breslow son las variables que mayor influencia tienen en la supervivencia a los 10 años en los pacientes con melanoma localizado. En un estudio reciente realizado en Corea encontraron que el subtipo histológico nodular, ulceración y el índice de Breslow contribuyeron al desarrollo de metástasis<sup>31</sup>. El índice mitótico interviene en el grosor del tumor y en el aumento de metástasis. En esta paciente se observó una actividad del índice mitótico > 3 x 10 campos, lo que concuerda con los hallazgos de otros autores que han detectado alto riesgo de metástasis en estos tumores<sup>32,33</sup>.

Es imprescindible la escisión quirúrgica, calificada como la primera opción en el tratamiento de los melanomas en cabeza y cuello<sup>34</sup>. Hay que tener en cuenta que por el sitio donde se encuentra la lesión el manejo terapéutico tanto quirúrgico como estético es fundamental comparado con otras partes del cuerpo<sup>35-38</sup>.

## Conclusión

En conclusión, se ha evaluado en conjunto los factores pronóstico que intervienen en la metástasis del

melanoma maligno. La paciente cumple con muchos criterios para este desenlace; sin embargo, no se produjo metástasis local o distante documentada, lo que es excepcional y muy interesante. Por ello es necesaria mayor investigación en la biología molecular y genética del melanoma para lograr comprender este fenómeno.

## Financiamiento

La presente investigación no ha recibido ninguna beca específica de agencias de los sectores públicos, comercial o con ánimo de lucro.

## Conflicto de intereses

Los autores declaran no tener conflicto de intereses.

## Responsabilidades éticas

**Protección de personas y animales.** Los autores declaran que para esta investigación no se han realizado experimentos en seres humanos ni en animales.

**Confidencialidad de los datos.** Los autores declaran que han seguido los protocolos de su centro de trabajo sobre la publicación de datos de pacientes.

**Derecho a la privacidad y consentimiento informado.** Los autores han obtenido el consentimiento informado de los pacientes y/o sujetos referidos en el artículo. Este documento obra en poder del autor de correspondencia.

## Bibliografía

1. Hasney C. Malignant melanoma of the head and neck: A brief review of pathophysiology, current staging, and management. *Ochsner J.* 2008;8:181-5.
2. Greenberg MS, Glick KM, Ship JA. Pigmented lesions of the oral mucosa. En: Greenberg MS, Glick KM, Ship JA. *Burket's Oral Medicine.* 11<sup>th</sup> edition. McGraw Hill/Europe, Middle East & Africa; 2008.
3. Shashanka R, Smitha BR. Head and neck melanoma. *ISRN Surg.* 2012;2012:948302.
4. Bodenham DC. Malignant melanoma of the head and neck. *Excerpta Medica.* 1975;85-91.
5. Barnes L. Skin lesions of the head and neck. En: Barnes L. *Surgical pathology of the head and neck.* 2<sup>nd</sup> edition. Informa Healthcare; 2000.
6. Conley J, Hamaker RC. Melanoma of the head and neck. *Laryngoscope.* 1977;87(5):460-4.
7. Franklin JD, Reynolds VH, Bowers DG Jr, Lynch JB. Cutaneous melanoma of the head and neck. *Clin Plast Surg.* 1976;3(3):413-27.
8. Pozzobon F, Acosta A, Carreño A, Fierro E. Características del melanoma cutáneo primario en el Instituto Nacional de Cancerología 2006-2010. *Rev Colomb Cancerol.* 2013;17(3):111-8.
9. Cherobin ACFP, Wainstein AJA, Colosimo EA, Goulart EMA, Bittencourt FV. Prognostic factors for metastasis of cutaneous melanoma. *Bras Dermatol.* 2018;93(1):19-26.
10. Balch CM, Gershenwald JE, Soong SJ, Thompson JF, Atkins MB, Byrd DR, et al. Final version of 2009 AJCC melanoma staging and classification. *J Clin Oncol.* 2009;27:6199-206.



11. Zito PM, Scharf R. Cancer, melanoma of the head and neck [Internet]. Treasure Island (FL): StatPearls Publishing; enero 2020 [actualización: 19 mayo 2020]. Disponible en: <https://www.ncbi.nlm.nih.gov/books/NBK513248>
12. Rolón M, del Valle A, Hernández C. Melanoma maligno patrón epitelioides: melanoma animal. *Rev Asoc Colomb Dermatol.* 2010;18:175-7.
13. Magro CM, Crowson AN, Mihm MC. Unusual variants of malignant melanoma. *Mod Pathol.* 2006;19(Suppl. 2):41-70.
14. Faries MB, Wanek LA, Elashoff D, Wright BE, Morton DL. Predictors of occult nodal metastasis in patients with thin melanoma. *Arch Surg.* 2010;145:137-42.
15. Hoersch B, Leiter U, Garbe C. Is head and neck melanoma a distinct entity? A clinical registry-based comparative study in 5702 patients with melanoma. *Br J Dermatol.* 2006;155:771-7.
16. Massi D, Borgognoni L, Franchi A, Martini L, Reali UM, Santucci M. Thick cutaneous malignant melanoma: a reappraisal of prognostic factors. *Melanoma Res.* 2000;10(2):153-64.
17. Balch CM, Murad TM, Soong SJ, Ingalls AL, Halpern NB, Maddox WA. A multifactorial analysis of melanoma: prognostic histopathological features comparing Clark's and Breslow's staging methods. *Ann Surg.* 1978;188:732-42.
18. Clark WH Jr, Ainsworth AM, Bernardino EA, Yang CH, Mihm CM Jr, Reed RJ. The developmental biology of primary human malignant melanomas. *Semin Oncol.* 1975;2:83-103.
19. Brauer JA, Wriston CC, Troxel AB, Elenitsas R, Shin DB, Guerry D, et al. Characteristics associated with early and late melanoma metastases. *Cancer.* 2010;116:415-23.
20. Stucky CC, Gray RJ, Dueck AC, Wasif N, Laman SD, Sekulic A, et al. Risk factors associated with local and in-transit recurrence of cutaneous melanoma. *Am J Surg.* 2010;200:770-4.
21. Sartore L, Papanikolaou GE, Biancari F, Mazzoleni F. Prognostic factors of cutaneous melanoma in relation to metastasis at the sentinel lymph node: a case-controlled study. *Int J Surg.* 2008;6:205-9.
22. Munsch C, Lauwers-Cances V, Lamant L, Gentil C, Rochaix P, Garrido I, et al. Breslow thickness, clark index and ulceration are associated with sentinel lymph node metastasis in melanoma patients: A cohort analysis of 612 patients. *Dermatology.* 2014;229:183-9.
23. Lindholm C, Andersson R, Dufmats M, Hansson J, Ingvar C, Möller T, et al. Invasive cutaneous malignant melanoma in Sweden, 1990-1999. *Cancer.* 2004;101:2067-78.
24. Kunte C, Geimer T, Baumert J, Konz B, Volkenandt M, Flaig M, et al. Prognostic factors associated with sentinel lymph node positivity and effect of sentinel status on survival: an analysis of 1049 patients with cutaneous melanoma. *Melanoma Res.* 2010;20:330-7.
25. Viros A, Fridlyand J, Bauer J, Lasithiotakis K, Garbe C, Pinkel D, et al. Improving melanoma classification by integrating genetic and morphologic features. *PLoS Med.* 2008;5:e120.
26. Clark WH Jr, From L, Bernardino EA, Mihm MC. The histogenesis and biologic behavior of primary human malignant melanomas of the skin. *Cancer Res.* 1969;29:705-27.
27. Chang JW, Yeh KY, Wang CH, Yang TS, Chiang HF, Wei FC, et al. Malignant melanoma in Taiwan: a prognostic study of 181 cases. *Melanoma Res.* 2004;14:537-41.
28. Day CL Jr, Lew RA, Mihm MC Jr, Sober AJ, Harris MN, Kopf AW, et al. A multivariate analysis of prognostic factors for melanoma patients with lesions greater than or equal to 3.65 mm in thickness. The importance of revealing alternative Cox models. *Ann Surg.* 1982;195:44-9.
29. Balch CM, Wilkerson JA, Murad TM, Soong SJ, Ingalls AL, Maddox WA. The prognostic significance of ulceration of cutaneous melanoma. *Cancer.* 1980;45:3012-7.
30. Francken AB, Shaw HM, Thompson JF, Soong SJ, Accortt NA, Azzola MF, et al. The prognostic importance of tumor mitotic rate confirmed in 1317 patients with primary cutaneous melanoma and long follow-up. *Ann Surg Oncol.* 2004;11:426-33.
31. Kim JE, Chung BY, Sim CY, Park AY, Lee JS, Whang KU, et al. Clinicopathologic features and prognostic factors of primary cutaneous melanoma: a multicenter study in Korea. *J Korean Med Sci.* 2019;34(16):e126.
32. Nagore E, Oliver V, Botella-Estrada R, Moreno-Picot S, Insa A, Fortea JM. Prognostic factors in localized invasive cutaneous melanoma: high value of mitotic rate, vascular invasion and microscopic satellitosis. *Melanoma Res.* 2005;15:169-77.
33. Karjalainen JM, Eskelinen MJ, Nordling S, Lipponen PK, Alhava EM, Kosma VM. Mitotic rate and S-phase fraction as prognostic factors in stage I cutaneous malignant melanoma. *Br J Cancer.* 1998;77:1917-25.
34. Mori S, Blank NR, Connolly KL, Dusza SW, Nehal KS, Rossi AM, et al. Association of quality of life with surgical excision of early-stage melanoma of the head and neck. *JAMA Dermatol.* 2019;155(1):85-9.
35. Thompson JF, Lo S, Scolyer RA. Quality of life following surgical excision of early-stage melanoma of the head and neck. *JAMA Dermatol.* 2019;155(4):502.
36. King BT, Chapman BC, Gleisner A, Stewart C, Friedman C, Kwak JJ, et al. Postbiopsy pigmentation is prognostic in head and neck melanoma. *Ann Surg Oncol.* 2019;26(4):1046-54.
37. El Sharouni MA, Witkamp AJ, Sigurdsson V, van Diest PJ. Trends in sentinel lymph node biopsy enactment for cutaneous melanoma. *Ann Surg Oncol.* 2019;26(5):1494-502.
38. Kristiansson S, Reizenstein J, von Beckerath M, Landström F. Long-term follow-up in patients treated with electrochemotherapy for non-melanoma skin cancer in the head and neck area. *Acta Otolaryngol.* 2019;139(2):195-200.



## Myoepithelial carcinoma: A case report of a rare pathology of the maxillary sinus

Ana Rivera García-Granados<sup>1\*</sup>, Daniel Kajomovitz-Bialostozky<sup>2</sup>, and Marco A. Urbina-Velázquez<sup>1</sup>

<sup>1</sup>General Surgery Service; <sup>2</sup>Oncologic Surgery Service. Centro Médico ABC, Mexico City, Mexico

### Abstract

Myoepithelial carcinoma represents only 0.1-0.45% of salivary gland tumors, the palate being the most common location. We present a case of myoepithelial carcinoma of the minor salivary glands in the maxilla; this entity is so rare that only six cases have been reported in the literature – a 64-year-old female with progressive pain and swelling of the maxilla. A biopsy was made, and myoepithelial carcinoma was diagnosed. A left infrastructural maxillectomy was performed, and the tumor was resected entirely. The patient received adjuvant radiotherapy with 60 Gy. 1-year surveillance revealed no local or systemic recurrence.

**Keywords:** Myoepithelioma. Myoepithelial carcinoma. Salivary gland. Maxillary sinus.

### Carcinoma mioepitelial: un reporte de caso de una patología poco frecuente del seno maxilar

#### Resumen

El carcinoma mioepitelial representa únicamente el 0.1-0.45% de los tumores de glándulas salivales, siendo el paladar el sitio más común de localización. Presentamos un caso de carcinoma mioepitelial de glándulas salivales menores en el seno maxilar; esta entidad es tan rara que únicamente se han presentado seis casos en la literatura. Mujer de 64 años, con dolor y edema progresivo de la maxila es diagnosticada con carcinoma mioepitelial por medio de biopsia. Se le realizó una maxilectomía infraestructural, con resección R0 del tumor. Posteriormente se le administró radioterapia adyuvante con 60 Gy. Un año después, la paciente no ha presentado recurrencia.

**Palabras clave:** Mioepitelioma. Carcinoma mioepitelial. Glándula salival. Seno maxilar.

#### Introduction

The salivary glands are divided into two groups, the major salivary glands, which include parotid, submandibular, and sublingual glands, and the minor found in the aerodigestive tract. There are between 600 and 1000 minor salivary glands that measure between 1 and 5 mm in diameter; they are found in greater

concentration in the oral cavity and oropharynx and less in the nose, paranasal sinuses, pharynx, and larynx. Salivary gland tumors are usually benign, and most of them occur in major salivary glands. Myoepithelial carcinoma is a rare tumor in the salivary glands, most of them are benign. Hereford, we present a rare case of malignant myoepithelial carcinoma located in the maxillary sinus.

#### Correspondence:

\*Ana Rivera García-Granados

E-mail: arivera.gg@gmail.com

2565-005X/© 2022 Sociedad Mexicana de Oncología. Published by Permyanar. This is an open access article under the terms of the CC BY-NC-ND license (<http://creativecommons.org/licenses/by-nc-nd/4.0/>).

Date of reception: 13-09-2021

Date of acceptance: 06-01-2022

DOI: 10.24875/j.gamo.22000078

Available online: 07-07-2022

Gac Mex Oncol. 2022;21(Supl):52-56

[www.gamo-smeo.com](http://www.gamo-smeo.com)

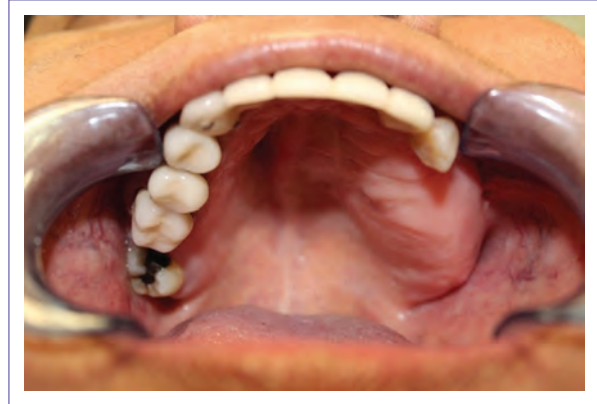## Case report

A 64-year-old female with a medical history of resection of a hard palate tumor 30 years ago, apparently benign, presents to the clinic with an 8-month history of progressive pain and swelling of the left maxilla, attributed to a dental prosthesis, receiving antibiotic treatment. Extraction of the upper left premolar is done without improvement. Subsequently, an increase in the upper left gingiva volume was noticed, biopsied, and an odontogenic tumor was reported. Examination revealed a bulging of the left hard palate and an increase in the upper gingiva volume of approximately 5 × 5 cm (Fig. 1). No lymphadenopathy was palpated.

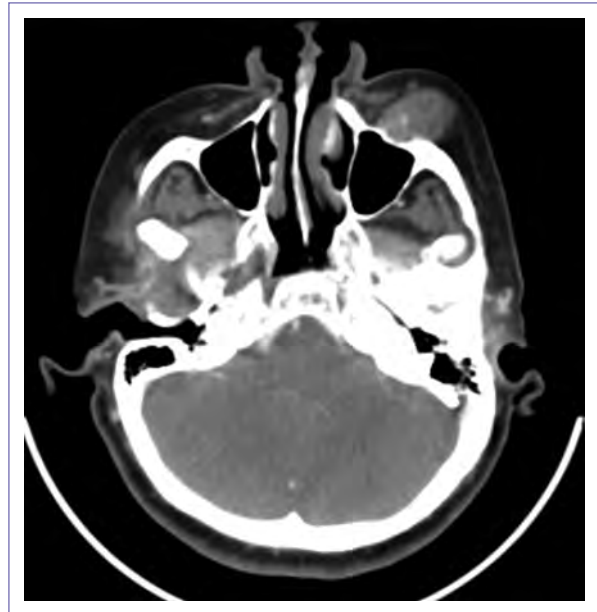
A face CT scan revealed a heterogeneous left maxillary tumor with bone destruction, which measured 34 × 28 mm, extending into surrounding soft tissue and masticator space, with an invasion of the hard and soft palate (Fig. 2). No adenopathy was identified. A left infrastructural maxillectomy was performed. The tumor was resected entirely, a solid tumor was identified, measuring approximately 4 × 4 cm, with intimate contact with the orbit floor, without infiltrating it. Furthermore, infiltration to the hard palate, up to the midline, was observed (Fig. 3 A, B, C). The post-operative period was uneventful, and she was discharged on post-operative day 4. Final histopathological examination reported a myoepithelial maxillary carcinoma. Immunohistochemical staining revealed positive for S100, calponin, and P63 negative. Adjuvant radiotherapy, with 60 Gy, was administered.

## Discussion

The salivary glands are divided into two groups, the major salivary glands, which include parotid, submandibular, and sublingual glands, and the minor found in the aerodigestive tract. There are between 600 and 1000 minor salivary glands that measure between 1 and 5 mm in diameter; they are found in greater concentration in the oral cavity and oropharynx and less in the nose, paranasal sinuses, pharynx, and larynx. These originate from the ectoderm of the upper respiratory tract around the 12<sup>th</sup> week of gestation. The glands are made up of parenchyma, with secretory units and associated ducts, and connective tissue stroma that divides the glandules into lobules. These are exocrine glands secreting saliva from their acinus toward the epithelial surface. The myoepithelial cells surround the acinus, and its contraction triggers the secretion of saliva into the epithelium<sup>1</sup>.

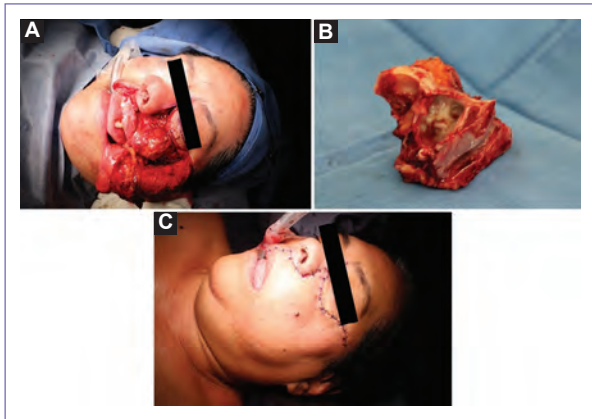


**Figure 1.** The patient presented with bulging of the left hard palate, associated with pain.



**Figure 2.** CT scan of the head revealing a heterogeneous left maxillary tumor, with bone destruction, extending into surrounding soft tissue.

Salivary gland tumors are rare and primarily benign; only about 20% are malignant. The annual incidence of salivary gland cancer is 0.5-2/100,000. Although these tumors can occur in major or minor salivary glands, most of them occur in major salivary glands. It is considered that the smaller the salivary gland in which the tumor occurs, the more likely it is to be malignant<sup>2</sup>. Up to 80% of tumors in minor salivary glands are malignant, while only 25% of those are in the parotid gland<sup>1</sup>. In general, minor salivary gland tumors appear as



**Figure 3.** **A:** intraoperative photo of the maxillary tumor, with intimate contact to the orbit floor. **B:** surgical specimen – infrastructural maxillectomy. Solid tumor measuring 4 × 4 cm. **C:** immediate post-operative photo of the reconstruction post-infrastructural maxillectomy.

submucosal tumors, which later ulcerate; since most of these are found in the oral cavity. Data suggestive of malignancy include nerve involvement, which can be evident with facial palsy, accelerated growth, fixation to deep tissue, and cervical lymphadenopathy<sup>2</sup>.

Minor salivary glands cancer represents 2-4% of all head-and-neck cancer and 10-15% of all salivary glands neoplasms<sup>1</sup>. The most common type of cancer in the minor salivary glands is adenoid cystic carcinoma followed by mucoepidermoid carcinoma<sup>2</sup>. Myoepithelioma is a rare tumor, representing 1% of all salivary gland tumors; 90% are benign<sup>3,4</sup>. The malignant variant represents only 0.1-0.45% of salivary gland neoplasms<sup>3</sup>. Myoepithelial carcinoma is not exclusive of salivary glands, it can also arise from skin and soft tissue. About 15% of these tumors arise in minor salivary glands<sup>5</sup>. This neoplasm was first described by Yang et al. in 1975 and was included as a separate clinicopathological entity by the World Health Organization in 1991<sup>6</sup>. It occurs more frequently in adults over 50 years of age, without an apparent gender predilection; although a recent systematic review reports a higher frequency in females<sup>3,5,7</sup>. In general, they are solid tumors, measuring from 2 to 10 cm, firm, nodular; necrosis or cystic degeneration areas may be present<sup>1</sup>. The most common location is in the palate<sup>6</sup>. Microscopically, it has infiltrative, destructive growth into the adjacent salivary gland and soft tissues. The nodules of tumor cells are usually separated by fibrous stroma. Four types of cells can be found in myoepithelioma; usually, more than 1 type is found, including epithelioid,

plasmacytoid, spindle cells, and clear cells<sup>1</sup>. The most frequently found cell is the epithelioid followed by clear cells<sup>6</sup>. It is designated as a cell type when more than 75% of the tumor cells are one type. Myoepithelial carcinomas may arise from pre-existing benign lesions or occur *de novo*. In a study made by Saveria et al., with 25 patients, it was determined that 75% of the cases were *de novo*, while 25% of the tumors arise from benign tumors<sup>7</sup>. Myoepithelial carcinoma that arises from benign lesions is generally low grade, while *de novo* is generally high<sup>3</sup>.

The diagnosis is made by confirming exclusive myoepithelial differentiation and evidence of malignancy – infiltrative growth and perineural invasion<sup>6,7</sup>. Atypia may or may not be present<sup>7</sup>. Myoepithelial differentiation is not uncommon; however, tumors that are formed only by myoepithelial cells are rare<sup>3,7</sup>. The distinction of malignancy may be difficult; the presence of atypia, cellular pleomorphism, >7 mitotic figures per 10 high-power fields, necrosis, and invasive patterns are some features that determine malignancy<sup>3</sup>. Immunohistochemical markers are used to distinguish from other neoplasms. The markers that have the best sensitivity are S100 and vimentin, although others have also been used, such as calponin, p63, CD10, and anti-keratin antibodies<sup>6,7</sup>. More than 10% of positive Ki-67 is diagnostic for malignancy<sup>3,6</sup>.

When a salivary gland tumor is suspected, radiological investigations may be employed to delineate tumor location. Ultrasound is used for parotid and submandibular glands, but it is not helpful for minor salivary gland tumors. Magnetic resonance (MR) is considered more valuable than computerized tomography in predicting malignancy and detecting small tumors, for they have an intermediate to low signal in MR. It is also better in detecting extension, marrow infiltration, and perineural spread. The use of PET scans is still being evaluated. As mentioned before, the diagnosis is confirmed by histopathological examination. Fine-needle aspiration cytology has a sensitivity of 85% and a specificity of 99%<sup>2</sup>.

A myoepithelial carcinoma usually presents as a slow-growing, painless mass<sup>3</sup>. These symptoms may be associated with surface ulceration and bleeding<sup>6</sup>. Infiltration to adjacent tissues may cause facial palsy, lip or lingual numbness, dysphagia, and pain, depending on the location. Malignant lesions are more likely to be symptomatic than benign ones. Lymph node involvement may be present. Since it is an uncommon tumor, the prognostic factors are still under investigation. Some potential prognostic factors include clinical stage, site, and size of the tumor, proliferative activity, and invasion

**Table 1.** Myoepithelial carcinoma case reports

Author	Age	Gender	Clinical presentation	Treatment	Recurrence	Treatment of recurrence	Outcome
Hata et al.	47	F	Cheek swelling and pain	Surgical resection	Yes	RT	Survival
Zhou et al.	41	F	Nasal obstruction	Surgical resection + Chemotherapy	Yes	RT	Death
Albergoni et al.	44	M	Facial asymmetry	Surgical resection	-	-	-
van Roggen et al.	67	M	Cheek pain	Surgical resection	-	-	-
Savera et al.	38	M	-	Surgical resection	Yes	-	Death
Present case	64	F	Swelling and pain	Surgical resection + RT	No	-	Survival

into the surrounding tissue. Although no definite histopathological feature correlates with tumor behavior<sup>3,7</sup>, it has been seen that overexpression of Ki-67 and p53 confers poor prognosis since recurrence and metastasis are more frequent<sup>3</sup>. Spindle cell subtype has an increased risk of lymphatic and distant metastasis. It is not unusual that this disease's metastasis presents years later, with reports up to 43 years after initial diagnosis<sup>3</sup>. Spreads to lungs, spine, brain, skin, kidney, ribs, scalp, and bone marrow have been reported<sup>3,6</sup>.

There is minimal experience in treating this disease; there are currently no guidelines to guide the treatment. Surgery is the mainstay of MC's management<sup>3,6</sup>, with wide surgical margins in more aggressive tumors<sup>3</sup>. Neck dissection should only be done if there is proven cervical lymph node involvement<sup>6</sup>. Adjuvant radiotherapy is currently under investigation: a recent systematic review reports less locoregional recurrence, but no impact in overall survival<sup>5</sup>. It is generally recommended for high-grade tumors and incomplete resection, perineural invasion or soft-tissue infiltration. It is also recommended for recurrence after complete surgical resection<sup>3,6</sup>.

Prognosis is given by the complete surgical resection, which is the only curative treatment<sup>6</sup>. Tumor size and mitotic index have also been seen to affect recurrence<sup>5</sup>. Tumors with p63 and Ki67 overexpression have also presented recurrence and metastasis more frequently<sup>8</sup>. In the present case, p63 was negative, while Ki67 and p53 were not determined. We can imply that the patient has a good prognosis.

Six cases, including this one, have been reported in the literature (Table 1). All of these cases had exclusive myoepithelial differentiation. About 50% were women, between the ages of 38 and 67, with an average of 50 years. Most of them presented with dull pain and swelling in the cheek. All of them underwent surgical

resection. Three of them presented recurrence, one of which died<sup>9</sup>, but we have no information on the other two patients<sup>10,11</sup>. Only one patient received chemotherapy<sup>9</sup> and three radiotherapy<sup>4,9</sup>.

Myoepithelial carcinoma is a rare entity that affects salivary glands. The vast majority of them arise in major salivary glands and are usually *de novo*. It is crucial to know the histopathological and immunohistochemical features to diagnose this disease accurately. The treatment is surgical excision, with wide margins. Prognosis is determined by this and by histopathological features. Radiotherapy is under investigation, but it does not seem to improve prognosis significantly. Only six cases, including this one, have been reported in the literature; half of them are female, and also, half of them presented recurrence.

It is essential to correctly identify and treat this disease to improve the prognosis.

## Acknowledgments

We would like to thank all the ABC medical center staffs for supporting the writing of this article. We would also like to thank the patient and her family for allowing us to report this case.

## Funding

This research has not received any specific grant from public, commercial, or for-profit sector agencies.

## Conflicts of interest

The authors declare that they have no conflicts of interest.



## Ethical disclosures

**Protection of human and animal subjects.** The authors declare that no experiments were performed on humans or animals for this study.

**Confidentiality of data.** The authors declare that they have followed the protocols of their work center on the publication of patient data.

**Right to privacy and informed consent.** The authors have obtained the written informed consent of the patients or subjects mentioned in the article. The corresponding author is in possession of this document.

## References

1. Myers EN, Ferris RL. Salivary Gland Disorders. New York: Springer; 2011.
2. To VS, Chan JY, Tsang RK, Wei WI. Review of salivary gland neoplasms. ISRN Otolaryngol. 2012;2012:872982.
3. Vilar-González S, Bradley K, Rico-Pérez J, Vogiatzis P, Golka D, Nigam A, et al. Salivary gland myoepithelial carcinoma. Clin Transl Oncol. 2015;17:847-55.
4. Hata M, Tokuyue K, Shioyama Y, Nomoto S, Inadome Y, Fukumitsu N, et al. Malignant myoepithelioma in the maxillary sinus: case report and review of the literature. Anticancer Res. 2009;29:497-501.
5. Giridhar P, Gupta P, Mallick S, Upadhyay AD, Rath GK. Impact of adjuvant therapy on survival in patients with myoepithelial carcinoma: a systematic review and individual patient data analysis of 691 patients. Radiother Oncol. 2019;140:125-30.
6. Yang S, Li L, Zeng M, Zhu X, Zhang J, Chen X. Myoepithelial carcinoma of intraoral minor salivary glands: a clinicopathological study of 7 cases and review of the literature. Oral Surg Oral Med Oral Pathol Oral Radiol Endod. 2010;110:85-93.
7. Saveria AT, Sloman A, Huvos AG, Klimstra DS. Myoepithelial carcinoma of the salivary glands: a clinicopathologic study of 25 patients. Am J Surg Pathol. 2000;24:761-74.
8. Jiang YH, Cheng B, Ge MH, Zhang G. The prognostic significance of p63 and Ki-67 expression in myoepithelial carcinoma. Head Neck Oncol. 2012;4:9.
9. Zhou SH, Ruan LX, Gong L, Wang SQ. Primary malignant myoepithelioma of the left maxillary sinus: a case report. J Int Med Res. 2008;36:362-5.
10. Silveira HA, Almeida LY, Nonaka CF, Alves PM, Ribeiro-Silva A, León JE. Myoepithelial carcinoma with rhabdoid features in the maxillary sinus: immunohistochemical and *in situ* hybridization analysis of a rare case. Oral Oncol. 2019;93:116-9.
11. Graadt van Roggen JF, Baatenberg-de Jong RJ, Verschuur HP, Balhuizen JC, Slootweg PJ, van Krieken JH. Myoepithelial carcinoma (malignant myoepithelioma): first report of an occurrence in the maxillary sinus. Histopathology. 1998;32:239-41.

## Pleomorphic sarcoma of the jejunum: Case report

Arturo Nava-Lacorte<sup>1\*</sup> and Jessica A. Carreto-Navarrete<sup>2</sup>

<sup>1</sup>Department of Oncologic Surgery, High Specialty Medical Unit 14, IMSS; <sup>2</sup>Internal Medicine Department, Universidad Veracruzana. Ver., Mexico

### Abstract

Small bowel tumors are rare and account for 1-2% of all gastrointestinal neoplasms and < 5% of all malignancies in the gastrointestinal tract. A 65-year-old man presented with anemia and melena for approximately 6 months, treated with several blood transfusions. Endoscopy is performed, finding gastritis atrophy. The patient underwent contrast computerized tomography identifying a tumor in jejunum proximal approximately 3 cm diameter, so laparotomy is performed finding tumor from 30 cm of Treitz angle, and it was performed resection with clear margins. Histological examination revealed pleomorphic sarcoma of jejunum.

**Keywords:** Pleomorphic sarcoma. Jejunum. Small intestine.

### Sarcoma pleomórfico del yeyuno: reporte de caso

#### Resumen

Los tumores de intestino delgado son raros, constituyen el 1-2% de todos los tumores de tubo digestivo y menos del 5% son malignos. Se presenta el caso de un hombre de 65 años de edad que presenta anemia y melena de seis meses de evolución, tratado con transfusiones sanguíneas. Se realizan estudios de endoscopia, identificando gastritis atrófica. Se complementa con tomografía computarizada, la cual identifica un tumor en yeyuno proximal de 3 cm diámetro. Se interviene quirúrgicamente, identificando tumor a 30 cm de ángulo de Treitz y se reseca con márgenes libres. Resultado por inmunohistoquímica: sarcoma pleomórfico de yeyuno.

**Palabras clave:** Sarcoma pleomórfico. Yeyuno. Intestino delgado.

### Introduction

Small bowel malignant tumors are very rare, with an annual incidence of 22.7 per million and the sarcomas rank fifth (1.2%) among small bowel malignant tumors<sup>1</sup>. Management of these tumors is a challenge because of their rarity, relative inaccessibility for diagnosis, various histologic types, and non-specific symptoms<sup>2</sup>. These sarcomas arise in distal extremities, they are a frequent form of sarcoma in the elderly and tend to

spread to lung<sup>3</sup>. The most frequent clinical presentation of jejunoileal tumors includes: recurrent abdominal pain, abdominal mass, intestinal obstruction or perforation, and gastrointestinal hemorrhage<sup>4</sup>.

### Case presentation

A man 65 years old admitted to the emergency department with history of fatigue, melena, anemia, and

#### Correspondence:

\*Arturo Nava-Lacorte  
E-mail: navalacorte@gmail.com

Date of reception: 07-10-2021

Date of acceptance: 06-01-2022

DOI: 10.24875/j.gamo.22000086

Available online: 07-07-2022

Gac Mex Oncol. 2022;21(Supl):57-59

www.gamo-smeo.com

2565-005X/© 2022 Sociedad Mexicana de Oncología. Published by Permanyer. This is an open access article under the terms of the CC BY-NC-ND license (<http://creativecommons.org/licenses/by-nc-nd/4.0/>).

abdominal pain. Physical examination showed no abdominal mass and skin pallor. Routine laboratory showed just anemia (8.7 g/dl) normochromic, and normocytic, no abnormalities were observed in the rest of studies.

Suspecting bleeding in the upper gastrointestinal tract a gastroscopy was performed revealing gastropathy in the body and antrum, a colonoscopy also showed diverticulum in the right colon and hemorrhoidal disease.

These findings could not explain the cause of anemia, later, hemoglobin was decreased until 5 g/dl a computed axial tomography was performed with administration of intravenous contrast, so a 3 cm tumor was identified in the proximal jejunum, the rest of tomography did not show any local or distant metastases. Laparotomy is performed and they found a tumor originating from the wall of the small bowel (jejunum) no sites of abdominal dissemination were identified and wide resection of the tumor with end to end anastomosis was performed.

Pathological examination of the specimen revealed tumor of 5 × 3 cm, malignant mesenchymal tumor, free proximal, and distal margins. About immunohistochemistry, cells negative to pankeratin ae1/ae3, S100, CD117, CD34, and CDK4. Final diagnosis concluded pleomorphic sarcoma of jejunum.

The patient evolves successfully without complications and left hospital after 10 days of surgery. He kept on regular follow-up by 12 months. His last clinical examination and abdominal tomography showed no evidence of relapse.

## Discussion

Small bowel tumor is very rare, accounting for 1-2% of gastrointestinal neoplasm<sup>5</sup>. Malignant soft-tissue tumors of small intestine are extremely rare, the most common type is leiomyosarcoma<sup>6</sup>. The malignant small bowel tumors are only 2%, adult sarcomas are located in the gastrointestinal system<sup>7</sup>.

Undifferentiated pleomorphic sarcoma (UPS), which was formerly known as malignant fibrous histiocytoma, is a high-grade sarcoma, which mainly arises from the soft tissue of the extremities and can appear at any age<sup>8</sup>. UPS is the most common type of high-grade malignant sarcoma found in elderly people and most are asymptomatic<sup>8</sup>.

Primary benign or malignant tumors of the jejunum and ileum are even more rare, intestinal obstruction accounts from 12% to over 50% clinical presentations of jejunoileal tumors<sup>9</sup>.

Intestinal obstruction accounts from 12% to over 50% clinical presentations of jejunoileal tumors, nine small bowel tumors often go untreated for a long time because they are a great challenge to diagnosis and treatment<sup>9</sup>.

Jejunoileal tumors are suspected only under extreme conditions such as the presence of a palpable abdominal mass, gastrointestinal hemorrhage, intestinal perforation, or obstruction<sup>9</sup>. Our case was treated with laparotomy for the history of anemia and findings of tumor in the tomography after negative findings by gastroscopy and colonoscopy.

Although there are no specific findings by computerized tomography for pleomorphic sarcoma as far as we know, the previous review of peritoneal sarcomatosis reported that peritoneal implants and mesenteric involvement were well-defined and neither diffuse thickening nor calcifications were associated<sup>9</sup>.

For intestinal obstruction secondary to jejunoileal tumors, resection of the obstructed segment may afford the best outcome<sup>9</sup>. Emergency surgery for these patients precludes a complete and negative margin resection and constitutes a risk factor for residual disease and short-term survival<sup>9</sup>.

About sarcomas retrospective studies determined that an adequate resection (wide margins) during treatment is the single most important prognostic factor for long-term survival as local relapse and distant metastases<sup>10</sup>.

The role of adjuvant radiotherapy is well established for treating pleomorphic sarcoma of the extremities but the effects of radiotherapy for treating patients with mesenteric pleomorphic sarcoma remain unclear, and chemotherapy is reserved for patients with unresectable or metastatic tumors<sup>11</sup>.

Diagnosing pleomorphic sarcoma requires to exclude other kind of tumors such as gastrointestinal stromal tumors, pleomorphic liposarcoma, pleomorphic leiomyosarcoma, pleomorphic rhabdomyosarcoma, dedifferentiated liposarcoma, myxofibrosarcoma, poorly differentiated carcinoma, and melanoma<sup>11</sup>.

In our case, the diagnosis was confirmed with immunohistochemical staining demonstrated for negative to pankeratin ae1/ae3, S100, CD117, CD34, and CDK4. The patient kept on regular follow-up by 12 months. His last clinical examination and abdominal tomography showed no evidence of relapse.

## Conclusion

Pleomorphic sarcoma of the small intestine is a rare neoplasm. Diagnosis is corroborated for immunohistochemical staining and, the treatment of these tumors is

the resection with free margin, actually without evidence about the benefit of adjuvant chemotherapy or radiotherapy.

## Funding

This research has not received any specific grant from public, commercial, or for-profit sector agencies.

## Conflicts of interest

The authors declare that they have no conflicts of interest.

## Ethical disclosures

**Protection of human and animal subjects.** The authors declare that no experiments were performed on humans or animals for this study.

**Confidentiality of data.** The authors declare that they have followed the protocols of their work center on the publication of patient data.

**Right to privacy and informed consent.** The authors have obtained the written informed consent of the

patients or subjects mentioned in the article. The corresponding author is in possession of this document.

## References

1. Arts R, Bosscha K, Ranschaert E, Vogelaar J. Small bowel leiomyosarcoma: a case report and literature review. *Turk J Gastroenterol.* 2012;23:381-4.
2. Samaiya A, Deo SS, Thulkar S, Hazarika S, Kumar S, Parida DK, et al. An unusual presentation of a malignant jejunal tumor and a different management strategy. *World J Surg Oncol.* 2005;3:3.
3. Sandoval EA, Quiñones AD, Prieto GD, Hernández JH, Contreras LA. Sarcoma Pleomórfico. Presentación de un Caso. Vol. 38; 2016. p. 97-104.
4. Lasithiotakis K, Protonotarios A, Vasiliki L, Tzardi M, Chalkiadakis G. Clear cell sarcoma of the jejunum: a case report. *World J Surg Oncol.* 2013;11:17.
5. Yee LF, Limi L, Gee T. Gastrointestinal bleeding caused by epithelioid sarcoma: a case report. *Med J Malaysia.* 2016;71:215-6.
6. Katsourakis A, Noussios G, Hadjis I, Evangelou N, Chatzitheoklitos E. Primary malignant fibrous histiocytoma: a rare case. *Case Rep Med.* 2011;2011:134801.
7. Bento A, Baptista H, Pinheiro C, Martinho F. Jejuno-jejunal invagination caused by epithelioid sarcoma: a case report. *J Med Case Rep.* 2009;3:89.
8. Oguri Y, Cho H, Oohinata R, Onoyama H, Takada R, Motoi T. Aggressive undifferentiated pleomorphic sarcoma of the stomach involving long-term survival: a case report and literature review. *Mol Clin Oncol.* 2018;9:661-5.
9. Beltrán M, Cruces KS. Primary tumors of jejunum and ileum as a cause of intestinal obstruction: a case control study. *Int J Surg.* 2007; 5:183-91.
10. Allen AH. Large undifferentiated pleomorphic sarcoma of the posterior thigh. *Am J Case Rep.* 2019;20:318-22.
11. Lee JH, Kang DB, Park WC. Primary undifferentiated pleomorphic sarcoma of the colon mesentery. *Ann Coloproctol.* 2019;35:152-4.

## Sarcoma de Ewing de pie: series de casos

Miguel A. Palomo-Collí\*, Rocío L. Arteaga-Rubio, Ma. Fernanda Hidalgo-Martínez, Mónica Mier-Cabrera y Marco A. Murillo-Maldonado

Departamento de Hemato-Oncología, Unidad de Hemato-Oncología e Investigación, Hospital Infantil de México Federico Gómez, Ciudad de México, México

### Resumen

Los sarcomas de Ewing (SE) del pie son raros, se estima que menos del 5% de los casos de neoplasia se presentan en este sitio. Describimos cinco casos de SE del pie: las manifestaciones clínicas, la estadificación, el tratamiento empleado y su evolución. El dolor y las masas localizadas en el pie deben de ser evaluadas en forma integral en centros que cuenten con personal experto. Es muy importante una evaluación radiológica y confirmación histológica, ya que el diagnóstico erróneo y los retrasos en el tratamiento pueden ser impactantes en el pronóstico.

**Palabras clave:** Sarcoma de Ewing. Tumores óseos. Tumores de partes blandas. Niños. Tratamiento.

### Ewing's sarcoma of the foot: Case series

#### Abstract

Ewing's sarcomas (ES) of the foot are rare, it is estimated that less than 5% of cases of neoplasia occur at this site. We describe 5 cases of ES of the foot: the clinical manifestations, the staging, the treatment used and its evolution. Pain and localized masses in the foot should be evaluated comprehensively in centers with expert personnel. A radiological evaluation and histological confirmation is very important, since misdiagnosis and delays in treatment can have an impact on the prognosis.

**Keywords:** Ewing's sarcoma. Bone tumours. Soft tissue tumors. Children. Treatment.

### Introducción

Los tumores malignos del pie son raros, la epidemiología y los resultados clínicos no se han estudiado ampliamente en la literatura. Los tumores óseos del pie son poco frecuentes y constituyen menos del 4% de todas las neoplasias.

El sarcoma de Ewing (SE) representa el segundo tumor maligno primario de hueso más común de los niños y ocurre raramente en los huesos del pie<sup>1</sup>.

Los tumores de la familia del sarcoma de Ewing (TFSE) son un grupo de neoplasias que constituye la 2.<sup>a</sup> causa de cáncer óseo en la edad pediátrica, la presentación en pie se estima del 1%. Están caracterizados por la fusión de genes de EWS-FLI1 y EWS-ERG. Las localizaciones más frecuentes son en el fémur, los huesos pélvicos y vertebrales.

Los tumores que se presentan en pie y tobillo son poco frecuentes (3%), algunos estudios mencionan que del 5 al 10% de los tumores musculoesqueléticos se

#### Correspondencia:

\*Miguel A. Palomo-Collí  
E-mail: phalomi@hotmail.com

Fecha de recepción: 05-10-2021  
Fecha de aceptación: 06-01-2022  
DOI: 10.24875/j.gamo.22000084

Disponible en internet: 07-07-2022  
Gac Mex Oncol. 2022;21(Supl):60-63  
www.gamo-smeo.com

2565-005X/© 2022 Sociedad Mexicana de Oncología. Publicado por Permanyer. Este es un artículo *open access* bajo la licencia CC BY-NC-ND (<http://creativecommons.org/licenses/by-nc-nd/4.0/>).



**Tabla 1.** Características clínicas, estadificación, tratamiento y estado actual

Caso	Sexo	Síntomas	Tumor	TNM	Esquema de quimioterapia	Control local	Estado actual/completo tratamiento
1	M	Dolor, aumento de volumen limitación funcional (8 meses)	3.º-4.º metatarsiano	T2N0M1	Neoadyuvancia VAdriaC (3 ciclos)	No	VCE Septiembre 2019
2	M	Dolor, aumento de volumen, fiebre, pérdida de peso (6 meses)	Partes blandas plantar	T2N0M1	Neoadyuvancia VAdriaC (2 ciclos)	No	MCE
3	F	Dolor, claudicación (6 meses)	Calcáneo	T2N1M1	Neoadyuvancia VAdriaC/ifosfamida-VP 16 (6 ciclos) Adyuvancia VAI/ifosfamida-VP 16 (4 ciclos)	Radioterapia 55.8 Gy	VSE Mayo 2019
4	F	Dolor por traumatismo, aumento de volumen, masa inguinal (6 meses)	Calcáneo y astrágalo	T2N1M0	Neoadyuvancia VAdriaC ifosfamida-VP 16 (8 ciclos)	Radioterapia 55.8 Gy	VSE Agosto 2018
5	M	Lesión violácea puntiforme, dolor (2 meses)	Partes blandas plantar	T2N0M0	Adyuvancia VAdriaC-VAC	Cirugía (límite quirúrgico positivo microscópico) Radioterapia 50.4 Gy	VSE Diciembre 2008

VAdriaC: vincristina 2 mg m<sup>2</sup> sc/1 día, adriamicina 25 mg m<sup>2</sup> sc/3 días, ciclofosfamida 2.1 g m<sup>2</sup> sc/2 días; VAI: vincristina 1.5 mg m<sup>2</sup> sc x 1 día, actinomicina D 0.75 mg m<sup>2</sup> sc x 2 días, ifosfamida 3 g m<sup>2</sup> sc x 3 días; VAC: vincristina 2 mg m<sup>2</sup> sc, actinomicina D 0.75 mg m<sup>2</sup> sc x 2 días, ciclofosfamida 2.1 g m<sup>2</sup> sc x 1 día; ifosfamida 1.8 g m<sup>2</sup> sc x 5 días; VP 16: 100 mg m<sup>2</sup> sc x 5 días; VCE: vivo con enfermedad; MCE: muerto con enfermedad; VSE: vivo sin enfermedad.

presentan en pie. En general se consideran raros, por lo que el número de neoplasias malignas en esta localización es pequeño<sup>2-5</sup>.

A pesar de que la anatomía del pie y tobillo podría facilitar la detección temprana de esta neoplasia, es frecuente que el diagnóstico de sospecha sea incorrecto debido a la falta de conocimiento de estas entidades<sup>6</sup>.

Tanto la evaluación clínica como radiológica y el bajo índice de sospecha no permiten diferenciar las neoplasias benignas de las malignas, lo que lleva a una cirugía inicial inadecuada o no planificada que a menudo terminan impactando negativamente el resultado y el pronóstico<sup>7,8</sup>.

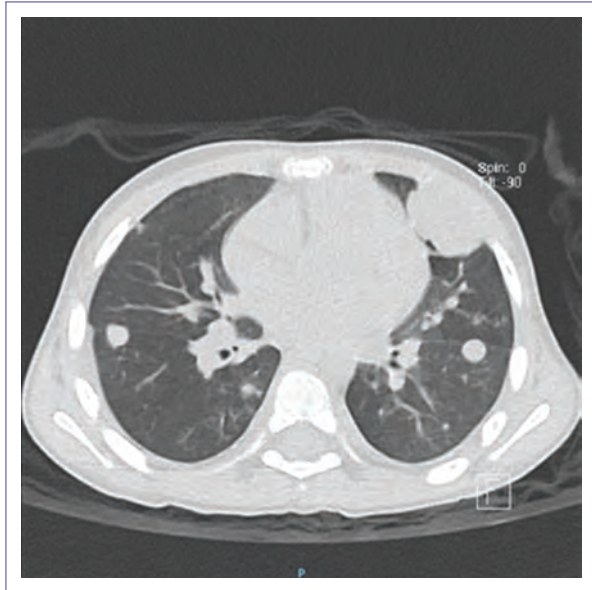
Los tumores óseos del pie no son frecuentes y representan del 3 al 6% de todos los tumores óseos. Son benignos en el 75-85% de los casos y malignos en el 15-25%. El hueso más comúnmente afectado es el calcáneo, seguido de los huesos metatarsianos y

falangios. El condrosarcoma es el tumor maligno más frecuente del pie, seguido del SE y el osteosarcoma.

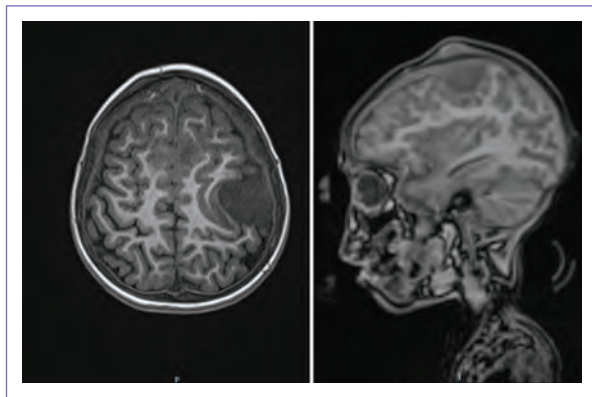
## Descripción de casos

En el periodo comprendido entre los años 2003 al 2018 se registraron cinco casos de TFSE con presentación en el pie, dos de partes blandas y tres óseos. Las características clínicas, sociodemográficas y su evolución se describen en la [tabla 1](#).

De los cinco niños, tres fueron de sexo femenino, la edad media de presentación fue de 8.2 años (rango 2-15 años). El tiempo desde el inicio de los síntomas hasta el momento de ingreso a nuestra institución fue de 2 a 8 meses, con una media de 5.6 meses. Todos los pacientes tuvieron al menos dos evaluaciones previas a su llegada al hospital y los diagnósticos de sospecha iniciales fueron absceso plantar, displasia fibrosa y traumatismo.



**Figura 1.** Tomografía de tórax con lesiones pulmonares bilaterales.



**Figura 2.** Resonancia magnética cerebral con lesión en lóbulo parietal.

Se estadificaron de acuerdo con la clasificación TNM de tumores malignos, 6.<sup>a</sup> edición. Tres de los cinco pacientes tenían enfermedad metastásica: uno con afección a vértebras, uno a pulmón y sistema nervioso central (Figs. 1 y 2) y uno a médula ósea.

En dos de los casos se realizaron procedimientos previos a la referencia hospitalaria: en uno de ellos drenaje de absceso plantar y en otro curetaje e injerto óseo por displasia fibrosa.

El tratamiento empleado en cuatro casos fue quimioterapia neoadyuvante, los fármacos empleados fueron vincristina, adriamicina, ciclofosfamida, ifosfamida,

etopósido y actinomicina D. La adyuvancia solo la recibieron dos pacientes.

El control local empleado fue quirúrgico en uno de ellos con una cirugía de resección amplia que se realizó de primera intención; en los restantes cuatro casos, dos de ellos no aceptaron el procedimiento de cirugía radical y el control local fue con radioterapia. En dos casos no existió control local: un caso tuvo progresión de la enfermedad y fue enviado a cuidados paliativos y un caso decidió no continuar el tratamiento y recibir solo cuidados paliativos sin ninguna modalidad de control local.

Al momento de evaluación cuatro casos continúan vivos, de los cuales uno de ellos está vivo con enfermedad.

## Discusión

La mayoría de los tumores del pie son lesiones que tienen apariencia de lesiones benignas. Los tumores malignos de partes blandas y esqueleto son muy raras en el pie y el diagnóstico por lo general se retrasa y frecuentemente se realizan procedimientos y resecciones de manera no planeadas. El SE es un tumor óseo maligno que por lo general involucra la porción diafisaria de los huesos largos, rara vez afecta los huesos cortos de las manos y los pies; es poco frecuente que se afecten estos huesos. Cuando la enfermedad se localiza en el pie se asocia con un retraso en el diagnóstico (mediana de retraso de 18 meses), en comparación con la presentación ubicada en otros huesos del cuerpo<sup>9,10</sup>.

Los tumores óseos malignos primarios del pie son raros. Las lesiones del SE por lo general se manifiestan con síntomas como dolor, aumento de volumen y, a veces, fiebre (especialmente en la enfermedad metastásica).

Uno de los puntos críticos en el conocimiento de esta entidad es la importancia de planear la mejor estrategia terapéutica y el procedimiento para un buen control local en términos de función y supervivencia a largo plazo, que son los objetivos principales cuando se trata a pacientes con tumores óseos malignos<sup>11</sup>.

La imagen que realizar dependerá de las manifestaciones clínicas de presentación, el grupo de edad y la sospecha diagnóstica. Los estudios de imagen pueden ayudar a evaluar este tipo lesiones y podrían sugerir sospecha de neoplasia maligna. Uno de los métodos de evaluación recomendados en forma inicial cuando se sospecha de una lesión maligna de partes blandas es la ultrasonografía debido a que no es invasivo, permite evaluar la presencia de la masa y sus características, evaluar componentes quísticos, además de tener

bajo costo y disponibilidad, sin embargo, si la masa es no quística se debe de optar por la resonancia magnética como el estudio de imagen de elección y no debe de considerarse el tamaño ni los márgenes como criterio para definir si es un tumor maligno o benigno. En el caso de sospechar tumor óseo la imagen inicial es la radiografía simple en dos proyecciones de preferencia longitudinales, que permite ver lesiones mixtas (líticas-blásticas), disminución de la densidad ósea, patrón permeativo o destructivo óseo, disrupción de la cortical y masa en partes blandas<sup>12-14</sup>.

El diagnóstico histológico siempre es necesario para el diagnóstico de un tumor maligno. Este deberá realizarse después de haber hecho los estudios de imagen necesarios para la correcta evaluación y planeación quirúrgica con el objetivo de evitar artefactos. La biopsia debe realizarse en un centro de referencia y por el cirujano que realizará el tratamiento definitivo.

A pesar de que los huesos del pie y mano constituyen la mayoría de los huesos del esqueleto humano, la frecuencia de tumores malignos en ellos es baja. Un estudio realizado en un hospital universitario en la India reportó que en 50 lesiones en estas localizaciones el 46% fueron lesiones infecciosas e inflamatorias, el 32% tumores benignos y el 12% tumores malignos<sup>15</sup>.

## Financiamiento

La presente investigación no ha recibido ninguna beca específica de agencias de los sectores públicos, comercial o con ánimo de lucro.

## Conflicto de intereses

Los autores declaran no tener conflicto de intereses.

## Responsabilidades éticas

**Protección de personas y animales.** Los autores declaran que para esta investigación no se han

realizado experimentos en seres humanos ni en animales.

**Confidencialidad de los datos.** Los autores declaran que han seguido los protocolos de su centro de trabajo sobre la publicación de datos de pacientes.

**Derecho a la privacidad y consentimiento informado.** Los autores han obtenido el consentimiento informado de los pacientes y/o sujetos referidos en el artículo. Este documento obra en poder del autor de correspondencia.

## Bibliografía

1. Azevedo CP, Casanova JM, Guerra MG, Santos AL, Portela MI, Tavares PF. Tumors of the foot and ankle: a single-institution experience. *J Foot Ankle Surg.* 2013;52(2):147-52.
2. Toepfer A, Harrasser N, Recker M, Lenze U, Pohlig F, Gerdesmeyer L, et al. Distribution patterns of foot and ankle tumors: a university tumor institute experience. *BMC Cancer.* 2018;18(1):735.
3. Ozdemir HM, Yildiz Y, Yilmaz C, Saglik Y. Tumors of the foot and ankle: analysis of 196 cases. *J Foot Ankle Surg.* 1997;36(6):403-8.
4. Chou LB, Ho YY, Malawer MM. Tumors of the foot and ankle: experience with 153 cases. *Foot Ankle Int.* 2009;30(9):836-41.
5. Ruggieri P, Angelini A, Jorge FD, Maraldi M, Giannini S. Review of foot tumors seen in a university tumor institute. *J Foot Ankle Surg.* 2014;53(3):282-5.
6. Young PS, Bell SW, MacDuff EM, Mahendra A. Primary osseous tumors of the hindfoot: why the delay in diagnosis and should we be concerned? *Clin Orthop Relat Res.* 2013;471(3):871-7.
7. Thacker MM, Potter BK, Pitcher JD, Temple HT. Soft tissue sarcomas of the foot and ankle: impact of unplanned excision, limb salvage, and multimodality therapy. *Foot Ankle Int.* 2008;29(7):690-8.
8. Davis AM, Kandel RA, Wunder JS, Unger R, Meer J, O'Sullivan B, et al. The impact of residual disease on local recurrence in patients treated by initial unplanned resection for soft tissue sarcoma of the extremity. *J Surg Oncol.* 1997;66(2):81-7.
9. Mascard E, Gaspar N, Brugières L, Glorion C, Pannier S, Gomez-Brouchet A. Malignant tumours of the foot and ankle. *EFORT Open Rev.* 2017;2(5):261-71.
10. Togral G, Arıkan M, Benzer E, Gungor S. Ewing's sarcoma of the proximal phalanx of the foot: A rare case report. *Hippokratia.* 2015;19(1):82-4.
11. Froeb D, Ranft A, Boelling T, Paulussen M, Klco-Brosius S, Jürgens H, et al. Ewing sarcoma of the hand or foot. *Klin Padiatr.* 2012;224(6):348-52.
12. Caro-Domínguez P, Navarro OM. Imaging appearances of soft-tissue tumors of the pediatric foot: review of a 15-year experience at a tertiary pediatric hospital. *Pediatr Radiol.* 2017;47(12):1555-71.
13. Baraga JJ, Amrami KK, Swee RG, Wold L, Unni KK. Radiographic features of Ewing's sarcoma of the bones of the hands and feet. *Skeletal Radiol.* 2001;30(3):121-6.
14. Grieser T. Tumoren des Fußes und der Sprunggelenkregion: Teil II: Maligne Knochentumoren und Weichteiltumoren des Fußes mit differenzialdiagnostischen Hinweisen. *Radiologe.* 2018;58(5):459-75.
15. Uppin SG, Sundaram C, Umamahesh M, Chandrashekar P, Rani YJ, Prasad VB. Lesions of the bones of the hands and feet: a study of 50 cases. *Arch Pathol Lab Med.* 2008;132(5):800-12.



## Metastatic jejunal neuroendocrine tumor to the breast: Case report and literature review

Gonzalo Fernández-Christlien<sup>1</sup>, Ana Rivera-García-Granados<sup>1\*</sup>, and Daniel Kajomovitz-Bialostozky<sup>2</sup>

<sup>1</sup>General Surgery Service; <sup>2</sup>Oncologic Surgery Service. Centro Médico ABC, Mexico City, Mexico

### Abstract

Neuroendocrine tumors (NETs) are the most prevalent neoplasm of the small bowel; these present a diagnostic challenge because of their low prevalence and non-specific clinical manifestations. Breast metastasis is rare. We present the case of a 55-year-old female with a painful nodule in the right breast. Mammography reported a solid mass, BBIRADS 4C, with no axillary lymph nodes. Biopsy reported infiltrating ductal carcinoma. Conservative surgery was performed. Histopathology findings are compatible with a well-differentiated (G2) metastatic NET with a gastrointestinal primary. Ga. DOTANOC positron emission tomography/computed tomography scan showed proximal jejunum diffuse mucosal thickening with two foci of increased radiotracer uptake with adjacent adenopathies.

**Keywords:** Neuroendocrine tumors. Metastasis. Breast.

### Tumor metastásico neuroendocrino de yeyuno a mama: reporte de caso y revisión de la literatura

#### Resumen

Los tumores neuroendocrinos son la neoplasia de intestino delgado más frecuente. Presentan un difícil diagnóstico debido a su baja prevalencia y manifestaciones clínicas no específicas. Las metástasis a mama son raras. Presentamos el caso de una paciente de sexo femenino de 55 años, con presencia de masa dolorosa en mama derecha. La mastografía demostró una lesión sólida, BI-RADS (Breast Imaging-Reporting and Data System) 4C, sin adenopatías axilares. La biopsia reportó carcinoma ductal infiltrante. Se realizó cirugía conservadora de mama. Los hallazgos histopatológicos fueron compatibles con tumor neuroendocrino de origen gastrointestinal. La tomografía por emisión de positrones/tomografía computarizada (PET/CT) con galio DOTANOC reportó aumento de la captación de radio trazador en yeyuno proximal, con adenopatías adyacentes.

**Palabras clave:** Tumor neuroendocrino. Metástasis. Mama.

### Introduction

Neuroendocrine tumors (NETs) are epithelial tumors with neuroendocrine differentiation. They are one of the most prevalent types of small-bowel neoplasms<sup>1</sup>. They usually present as a slow-growing tumor, with some

features common to all NETs and others specific to the organ of origin. NETs present a diagnostic challenge because of their low prevalence and non-specific clinical manifestations. NETs of ileum and jejunum are usually diagnosed in patients in their fifties or sixties, with an equal incidence among males and females<sup>2</sup>. Most of

#### Correspondence:

\*Ana Rivera-García-Granados

E-mail: arivera.gg@gmail.com

2565-005X/© 2022 Sociedad Mexicana de Oncología. Published by Permanyer. This is an open access article under the terms of the CC BY-NC-ND license (<http://creativecommons.org/licenses/by-nc-nd/4.0/>).

Date of reception: 09-10-2021

Date of acceptance: 06-01-2022

DOI: 10.24875/j.gamo.22000087

Available online: 07-07-2022

Gac Mex Oncol. 2022;21(Supl):64-66

[www.gamo-smeo.com](http://www.gamo-smeo.com)

these tumors are non-functioning, but approximately 20% of patients can present with liver metastases and carcinoid syndrome. Lesions are usually < 2 cm, with muscularis propria invasion and metastasis to regional lymph nodes<sup>3</sup>. Clinical manifestations are non-specific; abdominal pain, diarrhea, weight loss, bleeding, or bowel obstruction. Prognosis is poor, with a 5-year survival of 65% for patients with localized disease and 36% for those with distant metastases<sup>4</sup>.

Breast metastases presenting clinical manifestation of jejunal NETs are rare, with only a few cases reported in the literature.

## Case report

A 55-year-old female with a family history of breast cancer and colon cancer and a medical history of hypertension and gastroesophageal reflux disease presented to our office with a chief complaint of the right breast pain. On physical examination, a 6 mm firm nodule in the right upper quadrant of the right breast was palpable. Axillary adenopathy was not found. A mammography showed asymmetric density and a 0.52 × 0.63 cm solid mass with irregular borders was found in the ten radii, line C of the right breast (BIRADS 4C). Doppler complement did not show vascularity. Axillary lymph nodes were normal. A needle biopsy reported infiltrating ductal carcinoma with no specific pattern with SBR 7 (3+2+1) and light desmoplasia. Lymphovascular involvement was observed, with no perineural involvement. Seric chromogranin was normal (88, normal value 0.92).

Conservative surgery with sentinel node biopsy was performed. Pathology reported an 8 mm tumor in subcutaneous tissue, with no perineural or lymphovascular involvement and negative margins. Immunohistochemistry showed diffuse Chromogranin A, synaptophysin, and CDX2 positivity, with Ki67 reported in 5%. GATA3 GCD-FP-15, mamoglobin, and TTF-1 were negative. Morphologic and immunohistological findings are compatible with a well-differentiated (G2) metastatic NET with a gastrointestinal primary. The sentinel node was negative.

Ga.DOTANOC positron emission tomography/computed tomography (PET/CT) scan showed proximal jejunum diffuse mucosal thickening with two foci of increased radiotracer uptake (standardized uptake value [SUV]max 11.9), adjacent 15 mm mesenteric adenopathy with increased uptake (SUVmax 21.2), 7 mm mesorectal lymph node with increased uptake (SUVmax 8.7), 10 mm left inguinal lymph node with increased uptake (SUVmax 15.5), and middle sacral crest focal activity with no visible lesion (SUVmax 11.4).

## Discussion

Carcinoid tumors are comprised of slow-growing tissue originating in enterochromaffin cells, which makes them neuroendocrine. They are most frequently found in the respiratory or gastrointestinal tracts. Their most frequent clinical presentation is called carcinoid syndrome: diarrhea, abdominal pain, and flushing. When dealing with gastrointestinal tract tumors, carcinoid syndrome presents when the liver cannot process the polypeptides produced by the tumoral cells (serotonin, substance P)<sup>4</sup>.

Breast metastases are uncommon, representing < 1% of malignant breast tumors. Carcinoid metastases in breast tissue are rare, comprising between 0.5% and 1% of metastatic breast neoplasms<sup>5</sup>. The first case was reported in 1957 as an autopsy finding from a patient who had died 30 years before. The patient was found to have a primary small bowel carcinoid tumor with breast and liver metastases<sup>6</sup>. Metastatic breast carcinoids present as single or multiple, firm, well-circumscribed lesions, not unlike breast fibroadenoma, or ductal adenocarcinoma<sup>7</sup>. A 1998 review of 13 case reports found that the most common primary site for carcinoid breast metastases is the small bowel, more specifically the ileum. Other primary sites, including the appendix, duodenum, pancreas, lungs, and ovary, were also reported. Eight of these 13 patients were initially thought to have a primary breast tumor and were treated with mastectomy. The diagnosis of metastatic carcinoid tumor was made after reviewing the slides from the surgical specimen<sup>8</sup>. Misdiagnosis of metastatic breast carcinoid tumors is not uncommon as organoid nests of cells with rosette-like structures that are similar to solid or cribriform ductal carcinoma *in-situ* {Gupta: dw}. Metastatic carcinoid cells in breast tissue can also express estrogen receptor (ER), progesterone receptor (PR) (+) stains, and complicating their diagnosis<sup>9</sup>.

Diagnosis using imaging studies is not simple, as primary tumors share many characteristics observed in NET metastases. In mammography, NETs of the breast present as well-circumscribed masses, usually without calcifications. Ultrasonography can present as solid and irregular hypoechoic masses with increased vascularity, although they usually have better defined borders than primary breast tumors. Their size can vary, with one case series reporting masses of 3-18 mm<sup>10</sup>. Magnetic resonance imaging shows primary tumors and NET metastases as small, well-circumscribed, and oval enhancing masses with dynamic kinetics in the



initial phase and rapid washout in the delayed phase<sup>11</sup>. Specialized imaging techniques such as OctreoScan<sup>11</sup> or 18F-DOPA-PET<sup>12</sup> can be used to locate the primary tumor when a NET metastasis is suspected.

Correct pathological diagnosis can also be challenging to achieve. Suspicious clinical history is also paramount to help pathologists correctly identify the tumor as a NET metastasis. In a 2006 review of the literature that included 15 breast metastases from gastrointestinal NETs, nine patients presented with a breast metastasis as the first manifestation of an occult NET. Six had a preliminary diagnosis of breast carcinoma and ended up undergoing surgical procedures treatment<sup>13</sup>. Another study showed that out of 18 patients with breast tumors, 44% were misdiagnosed as primary breast cancers<sup>14</sup>.

Treatment of small intestine NETs is surgical as R0 resections can be curative<sup>15</sup>. However, this is frequently not possible due to disease progression. Surgical treatment involves resection of the primary tumor, locoregional mesenteric lymph node dissection, and metastasectomy. For tumors located in the terminal ileum, an oncologic right hemicolectomy should be performed. In patients with advanced disease, tumor resection improved survival even when R0 resection was not feasible<sup>16</sup>. Metastatic NET treatment is controversial, Boudreaux et al.<sup>17</sup> reported a low mortality and complications rates, with prolonged survival with cytoreductive surgery.

## Conclusion

Breast metastases are a diagnostic challenge for physicians. They can mimic breast cancer, and a mistaken diagnosis can subject a patient to unnecessary surgical treatment. They should always be suspected, especially in patients with atypical presentations. Treatment should be surgical and be tailored specifically to each patient's needs.

## Acknowledgments

We would like to thank all the ABC medical center staff for supporting the writing of this article. We would also like to thank the patient and her family for allowing us to report this case.

## Funding

This research has not received any specific grant from public, commercial, or for profit sector agencies.

## Conflicts of interest

The authors declare that they have no conflicts of interest.

## Ethical disclosures

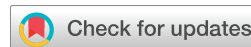**Protection of human and animal subjects.** The authors declare that no experiments were performed on humans or animals for this study.

**Confidentiality of data.** The authors declare that they have followed the protocols of their work center on the publication of patient data.

**Right to privacy and informed consent.** The authors have obtained the written informed consent of the patients or subjects mentioned in the article. The corresponding author is in possession of this document.

## References

- Xavier S, Rosa B, Cotter J. Small bowel neuroendocrine tumors: from pathophysiology to clinical approach. *World J Gastrointest Pathophysiol.* 2016;7:117-24.
- Burke AP, Thomas RM, Elsayed AM, Sobin LH. Carcinoids of the jejunum and ileum: an immunohistochemical and clinicopathologic study of 167 cases. *Cancer.* 1997;79:1086-93.
- Klöppel G, Perren A, Heitz PU. The gastroenteropancreatic neuroendocrine cell system and its tumors: the WHO classification. *Ann N Y Acad Sci.* 2004;1014:13-27.
- Eriksson B, Klöppel G, Krenning E, Ahlman H, Plöckinger U, Wiedenmann B, et al. Consensus guidelines for the management of patients with digestive neuroendocrine tumors – Well-differentiated Jejunal-Ileal tumor/ carcinoma. *Neuroendocrinology.* 2007;87:8-19.
- Papalampros A, Mpaili E, Moris D, Sarlanis H, Tsoli M, Felekouras E, et al. A case report on metastatic ileal neuroendocrine neoplasm to the breast masquerading as primary breast cancer. *Medicine.* 2019;98:e14989-7.
- Cabot RC, Castleman B, Towne VW. Case records of the Massachusetts general hospital; case 43151. *N Engl J Med.* 1957;256:703-7.
- Kashlan RB, Powell RW, Nolting SF. Carcinoid and other tumors metastatic to the breast. *J Surg Oncol.* 1982;20:25-30.
- Rubio IT, Korourian S, Brown H, Cowan C, Klimberg VS. Carcinoid tumor metastatic to the breast. *Arch Surg.* 1998;133:1117-9.
- Mosunjac MB, Kochhar R, Mosunjac MI, Lau SK. Primary small bowel carcinoid tumor with bilateral breast metastases: report of 2 cases with different clinical presentations. *Arch Pathol Lab Med.* 2004;128:292-7.
- Glazebrook KN, Jones KN, Dilaveri CA, Perry K, Reynolds C. Imaging features of carcinoid tumors metastatic to the breast. *Cancer Imaging.* 2011;11:109-15.
- Policeni F, Pakalniskis B, Yang L. Occult primary neuroendocrine tumor metastasis to the breast detected on screening mammogram. *J Clin Imaging Sci.* 2016;6:41-4.
- Gornes H, Vaysse C, Deslandres M, Perallon R, Chantalat E, Rimaillho J. Discovery of a neuroendocrine tumor of the caecum by mammary metastasis using 18F-DOPA-PET. *J Obstet Gynaecol Res.* 2018;44:2195-8.
- Upalakalin JN, Collins LC, Tawa N, Parangi S. Carcinoid tumors in the breast. *Am J Surg.* 2006;191:799-805.
- Perry KD, Reynolds C, Rosen DG, Edgerton ME, Albarracin CT, Gilcrease MZ, et al. Metastatic neuroendocrine tumour in the breast: a potential mimic of in-situ and invasive mammary carcinoma. *Histopathology.* 2011;59:619-30.
- Schnirer II, Yao JC, Ajani JA. Carcinoid a comprehensive review. *Acta Oncol.* 2009;48:672-92.
- Almond LM, Hodson J, Ford SJ, Gourevitch D, Roberts KJ, Shah T, et al. Role of palliative resection of the primary tumour in advanced pancreatic and small intestinal neuroendocrine tumours: a systematic review and meta-analysis. *Eur J Surg Oncol.* 2017;43:1808-15.
- Boudreaux JP, Wang YZ, Diebold AE, Frey DJ, Anthony L, Uhlhorn AP, et al. A single institution's experience with surgical cytoreduction of stage IV, well-differentiated, small bowel neuroendocrine tumors. *J Am Coll Surg.* 2014;218:837-44.



## Mucinous carcinoma of thyroid gland with signet ring cells. Case report and literature review

José L. D'Addino<sup>1\*</sup>, Steven Benites-Andrade<sup>2</sup>, Maira Lea<sup>3</sup>, Cristina Grosso<sup>4</sup>, and Norma Di-Camillo<sup>5</sup>

<sup>1</sup>General Surgery Service, Department of Head and Neck Surgery; <sup>2</sup>Otolaryngology Service; <sup>3</sup>General Surgery Service; <sup>4</sup>Endocrinology Service;

<sup>5</sup>Pathology Service. Hospital Municipal Dr. Bernardo A. Houssay, Buenos Aires, Argentina

### Abstract

Mucinous carcinoma of thyroid is very rare. We report the 11<sup>th</sup> case of a mucinous thyroid carcinoma in the reviewed literature. A 68-year-old woman with a history of two types of breast cancer histologically different from each other and unrelated to mucin lakes develops this infrequent entity. By histology, it was compatible with mucinous carcinoma of the thyroid with signet ring cells, with no associated tumors to be considered a possibility of metastases, for which we report it as primary. Only 10 cases have been reported in the literature since its first finding in 1976.

**Keywords:** Mucinous carcinoma. Mucin. Thyroid transcription factor 1. Thyroid cancer.

### Carcinoma mucinoso de tiroides con células en anillo de sello. Reporte de caso y revisión de la literatura

### Resumen

El carcinoma mucinoso de tiroides es muy raro, se encuentra pocas veces en la literatura. Comunicamos el undécimo caso de un carcinoma mucinoso de tiroides en una mujer de 68 años con antecedentes de dos tipos de cáncer de mama, histológicamente diferentes entre sí y no relacionados con lagos de mucina. Considerado como primario, debido a que no tiene relación patológica con los tumores anteriormente presentados en la misma paciente. Solo 10 casos han sido reportados en la literatura desde su primer hallazgo en 1976.

**Palabras clave:** Carcinoma mucinoso. Mucina. Factor de transcripción tiroideo 1 (TTF 1). Cáncer de tiroides.

### Introduction

Mucinous thyroid carcinoma is an extremely rare malignant tumor; Only 10 cases have been described in detail<sup>1,2</sup> with a diagnostic time that ranged from 2 months to 2 years in patients aged 32-82 years (mean 63.1) without a predominance between the sexes<sup>3</sup>. It was first described by Díaz-Pérez in 1976<sup>4</sup>, as a tumor that presents nests, trabeculae, and sheets of epithelial cells at

the histological level with abundant deposits of intra and extracellular mucin in areas where neoplastic cells are identified<sup>5</sup>. Its evolution is not well defined, so it can have a rapid or slow growth, sometimes presenting painful, "cold" thyroid nodules, with or without palpable regional lymph nodes<sup>1,3</sup>. In our case, we observed the extrathyroid infiltration of tumor cells with the presence of areas of necrosis and mucin lakes with high mitotic rates in addition to their differentiation from signet ring

### Correspondence:

\*José L. D'Addino  
E-mail: jldaddino@gmail.com

Date of reception: 27-10-2021

Date of acceptance: 06-01-2022

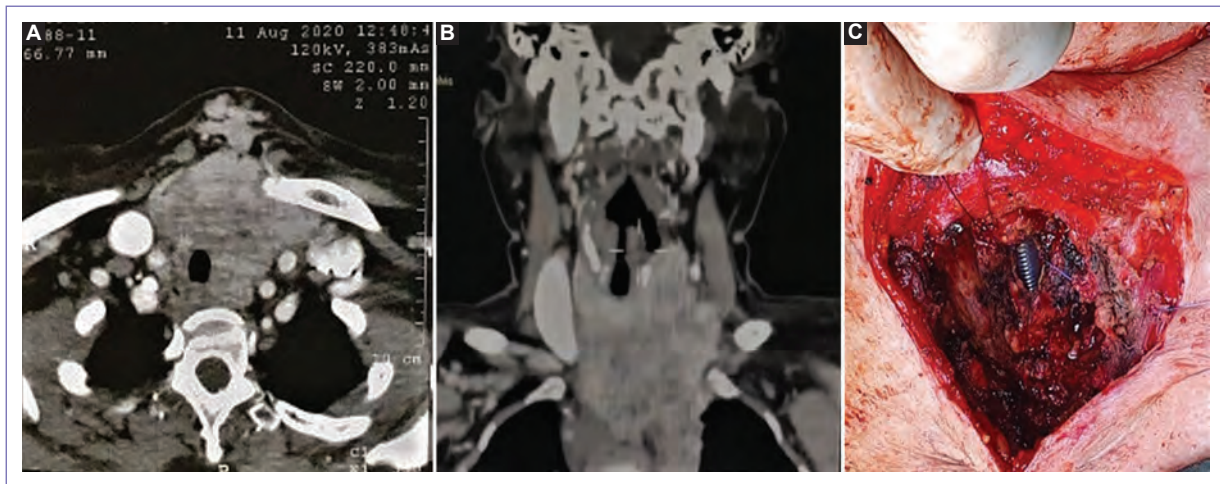
DOI: 10.24875/j.gamo.22000091

Available online: 07-07-2022

Gac Mex Oncol. 2022;21(Supl):67-71

www.gamo-smeo.com

2565-005X/© 2022 Sociedad Mexicana de Oncología. Published by Permanyer. This is an open access article under the terms of the CC BY-NC-ND license (<http://creativecommons.org/licenses/by-nc-nd/4.0/>).



**Figure 1. A-B:** tomography Scan. **C:** tracheal invasion.

cells. Immunohistochemical studies performed through immunostaining techniques on paraffin sections with monoclonal antibodies, using the Maz Polymer Detection system revealed negative thyroglobulin, PAX8, and thyroid transcription factor (TTF)-1; however, after having investigated and ruled out the primary origin of some other tumor presented in the patient, we classified the cancer as primary due to the clinical and histological characteristics that she presented.

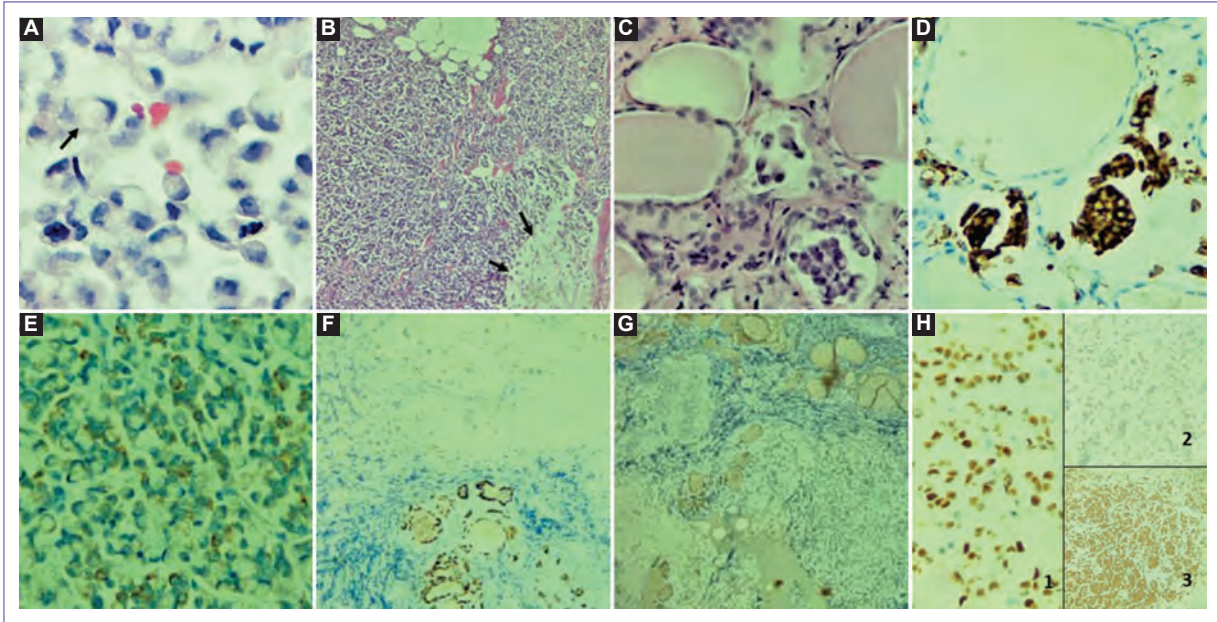
### Case report

A 68-year-old woman who was admitted to our hospital due to dyspnea and laryngeal stridor for 1 week that exacerbated the last 48 h, as well as dysphonia and a large cervical tumor of 6 months of evolution. A computed tomography (CT) scan showed a large pretracheal tumor that encompassed the thyroid, surrounding the trachea and esophagus bilaterally (Figure 1A). Heterogeneous image poorly defined in relation to the lower limit of the thyroid gland that extended to the superior frontal mediastinum without cleavage plane, 15 × 12 cm (Figure 1B), no invasion of the tracheal or esophageal lumen was evidenced, which suggested that the symptoms occurred due to compression; abdomen and pelvis did not present pathology. Fibrolaryngoscopy revealed paralysis in the right vocal cord. The fine needle aspiration-biopsy resulted in an undifferentiated neoplasm. In laboratory tests, thyroid stimulating hormone was found elevated to 8423 IU/mL (normal = 0.55-4.78 IU/mL), while T3 and free T4 were at normal levels; antithyroglobulin and

antithyroperoxidase antibodies were elevated (antithyroglobulin > 500 U/ml and antithyroperoxidase antibody > 1000 U/ml), and the calcium and calcitonin parameters were within normal values, no relationship was found to medullary carcinoma or metastatic carcinoma. Personal history: in 2000 a quadrantectomy of the right breast was performed for infiltrating ductal carcinoma. Sixteen years later, the patient underwent quadrantectomy of the left breast and ipsilateral axillary dissection; the biopsy was a lobular carcinoma. She continued with follow-up and without tumor recurrence.

The case was interpreted as a thyroid neoplasm versus a breast cancer metastasis. It was decided to perform an emergency tracheostomy using an anterior cervical approach. The patient underwent partial excision of the pretracheal tumor that included thyroid, infiltrated peritracheal soft tissues, mediastinum, and muscles, being unresectable; so we added a tracheostomy (Figure 1C). The histopathology of the 8 × 7 × 8 cm specimen presented mucoid appearance with brown areas; under the microscope, it consisted of a neoplastic epithelial proliferation of round and signet ring cells that arranged in a solid architectural pattern, forming lobes with areas of necrosis, and mucin lakes with high mitotic rates. Extensive infiltration of soft tissues (adipose, muscular, and tracheal fibroconnective), thyroid, and parathyroid tissue being compatible with a mucinous carcinoma with signet ring cells (Figure 2A-C). It was observed by immunohistochemistry: diffuse GATA3 (+++), estrogen receptor (-), progesterone receptor (-), HER2 (-), KI67 (90%), cytokeratin 7 (-), cytokeratin 20 (+++), cytokeratin AE1/AE3 (++), TTF-1 (-),





**Figure 2.** **A:** H&E,  $\times 40$ . Signet ring cells suspended in mucin lakes (arrow). **B:** H&E,  $\times 20$ . Mucin lakes (arrows) with adipose and muscle tissue infiltrated by the neoplasm. **C:** H&E,  $\times 10$  thyroid follicles infiltrated by the carcinoma. **D:** MUC2 **E:** AE1/AE3 **F:** TTF1 **G:** Thyroglobulin **H:** 1:GATA3, 2: cytokeratin 7, 3: cytokeratin 20.

H&E: hematoxylin-eosin; MUC2: mucin-2 secretory glycoprotein; AE1/AE3: mixture of two monoclonal antibodies AE1 and AE3; TTF1: thyroid transcription factor 1; GATA3: GATA Binding Protein 3 is a protein coding gene.

PAX8 (-), calcitonin (-), thyroglobulin (-), and diffuse MUC2 (+++) (Figure 2D-H). She evolved favorably during the immediate post-operative period until she died 12 days later from a pulmonary embolism despite being anticoagulated.

## Discussion

The production of mucin in the thyroid is an infrequent event that, if it occurs, is associated with common neoplasms of the gland such as follicular, papillary, mucoid epidermoid or medullary carcinoma, and even adenomas<sup>2,3</sup>. This tumor, first described by Díaz-Pérez in 1976<sup>4</sup>, is characterized by presenting a group of neoplastic cells surrounded by extracellular mucin deposits that are mixed with areas of typical thyroid carcinoma<sup>5</sup>. The most common clinical manifestation of this tumor is goiter, depending on the size and aggressiveness, they may present dysphonia or dyspnea<sup>3,6</sup>. The phenomenon of mucin appearance is attributed to the intraplasmic storage of altered thyroglobulin<sup>6</sup>; however, other authors consider that it is due to a double differentiation of tumor cells as a combination of mucin secretion and endocrine function, a cause also described in gastrointestinal mucinous tumors<sup>1,7</sup>. Other possible

explanations for its appearance would be the persistent development of the last branchial body, by intrathyroid embryonic remains of salivary glands and remains of the thyroglossal duct, solid cell nests, or overexpression of the gene (RNA MUC1), especially in cases of papillary carcinomas<sup>8</sup>. The diagnosis is made by observing the signet ring cells found in mucin lakes, in addition to confirming the focal expression of thyroglobulin and TTF-1; however, this expression is not always positive, as it occurs in our case. The differential diagnosis arises with metastasis of mucinous carcinomas (lung-breast-colon-pancreas)<sup>9</sup>, for which this possibility was studied, reaching the conclusion that the current case is not related to the lobular breast carcinoma that was presented as a history, because of this it is considered a primary tumor. Due to the way the case was presented, an emergency tracheostomy was performed, so there are no previous records of hormonal indications. According to the previously published cases<sup>1,2</sup> (Table 1), it is described that metastases are frequent, the prognosis is unfavorable, there is a poor response to radiotherapy or chemotherapy, and there is a 50% mortality with high recurrence<sup>1,3</sup>.

**Table 1.** Reported primary mucinous carcinomas

Case	Authors	A/S	Tumor size	Treatment	Metastasis	Follow up
1	Diaz-Perez et al. (1976)	44/M	5×4×3 (right)	Hemithyroidectomy, then Total thyroidectomy+ND	NM	7 years, NED
2	Sobrinho et al. (1986)	56/M	8×6×2 (left)	Total thyroidectomy+ND	LN(+), Lung(+), Spine(+)	1 years, recurrence (intestine-lung), Tx: RT y QT. 2 years, DOD
3	Cruz et al. (1991)	32/F	6×2.5×1.5	Total thyroidectomy+ND	LN(+), Lung(+), Skin(+)	2 months, recurrence (thyroid, skin, lung), Tx: I <sup>131</sup> , RT and QT. 8 months, DOD
4	Kondo et al. (2005)	82/F	3×2×2 (right)	Hemithyroidectomy+ND	LN(+), Skin(+)	2 years, recurrence (LN y skin), Tx: Surgery, I <sup>131</sup> . 4 years, DOD
5	D' Antonio et al. (2007)	62/F	NM	Total thyroidectomy+ND (incomplete)	LN(+)	6 months, DOD
6	Mnif et al. (2013)	56/M	4×3×2 (left) 3×3×2 (left)	Total thyroidectomy+ND (incomplete)	LN(+)	1 month, DOD
7	Matsuo et al. (2016)	81/F	NM (right)	Thyroidectomy	LN(+)	10 months, recurrence (LN), Tx: re operation+ TSH suppression. 6 years, NED
8	Bajja et al. (2017)	74/M	3.5×2.5 (left)	Total thyroidectomy+ND	LN(+), Lung(+)	4 months, DOD
9	Wang et al. (2018)	74/F	5.6×4×2.5 (right) 2.2×1.5×0.8 (left)	Total thyroidectomy+ND	LN(+)	9 months, DOD
10	Puerto L et al. (2019)	66/F	NM	Total thyroidectomy+ND	NM	6 months, NED
11	Present case	68/F	8×7×8	Partial thyroidectomy + tracheostomy	Extra thyroid infiltration (+)	12 days, DOD

A/S: age (years)/sex; M: male; F: female; LN: lymph node; ND: neck dissection; NED: no evidence of disease; DOD: died of disease; RT: radiotherapy; QT: chemotherapy; Tx: treatment; NM: not mentioned; TSH: thyroid-stimulating hormone.

## Conclusion

We present the case of a mucinous carcinoma of the thyroid with signet ring cells and we highlight that it is rare. The diagnosis is based on the histopathological study and immunohistochemistry with a positive TTF-1 and thyroglobulin; however, it is sometimes negative, with the presence of ring cells and mucin lakes being the main diagnosis, as in our case.

## Funding

This research has not received any specific grant from public, commercial, or for-profit sector agencies.

## Conflicts of interest

The authors declare that they have no conflicts of interest.

## Ethical disclosures

**Protection of human and animal subjects.** The authors declare that no experiments were performed on humans or animals for this study.

**Confidentiality of data.** The authors declare that they have followed the protocols of their work center on the publication of patient data.

**Right to privacy and informed consent.** The authors have obtained the written informed consent of the patients or subjects mentioned in the article. The corresponding author is in possession of this document.

## References

1. Wang J, Guli QR, Ming XC, Zhou HT, Cui YJ, Jiang YF, et al. Primary mucinous carcinoma of thyroid gland with prominent signet-ring-cell differentiation: a case report and review of the literature. *Onco Targets Ther.* 2018;11:1521-8.



2. Puerto Lorenzo JA, Torres Aja L, Cabanas Rojas E. Carcinoma de tiroides. Presentación de un caso y revisión de la literatura. *Revista Finlay*. 2019;9:232-6.
3. Bajja MY, Benassila FZ, Abada RL, Mahtar M, Chadli A. Mucinous carcinoma of the thyroid: a case report and review of the literature. *Ann Endocrinol*. 2017;78:70-3.
4. Diaz-Perez R, Quiroz H, Nishiyama RH. Primary mucinous adenocarcinoma of thyroid gland. *Cancer*. 1976;38:1325-7.
5. Lloyd RV, Osamura RY, Klöppel G, Rosai J. World Health Organization, International Agency for Research on Cancer. WHO Classification of Tumours of Endocrine Organs. Vol. 10. Lyon: IARC; 2017. p. 65-142.
6. Mnif H, Chakroun A, Charfi S, Ellouze S, Ghorbel M, Sallemi-Boudawara T. Primary mucinous carcinoma of the thyroid gland: case report with review of the literature. *Pathologica*. 2013;105:128-31.
7. Squillaci S, Pitino A, Spairani C, Ferrari M, Carlon E, Cosimi MF. Mucinous variant of follicular carcinoma of the thyroid gland: case report and review of the literature. *Int J Surg Pathol*. 2016;24:170-6.
8. Biéche I, Ruffet E, Zweibaum A, Vildé F, Lidereau R, Franc B. MUC1 mucin gene, transcripts, and protein in adenomas and papillary carcinomas of the thyroid. *Thyroid*. 1997;7:725-31.
9. Kondo T, Kato K, Nakazawa T, Miyata K, Murata SI, Katoh R. Mucinous carcinoma (poorly differentiated carcinoma with extensive extracellular mucin deposition) of the thyroid: a case report with immunohistochemical studies. *Hum Pathol*. 2005;36:698-701.

## Fibromatosis tipo desmoide retroperitoneal gigante y agresivo en Perú: reporte de caso y revisión de literatura

José F. Robles-Díaz<sup>1,2\*</sup>

<sup>1</sup>Área de Investigación, Universidad Peruana Los Andes; <sup>2</sup>Servicio de Oncología, Centro Especializado María Auxiliadora. Huancayo, Junín, Perú

### Resumen

La fibromatosis desmoide de ubicación retroperitoneal es una neoplasia rara, de crecimiento lento, recurrente, sin metástasis. En el tratamiento de las fibromatosis en la actualidad se propone la vigilancia activa, sin embargo, por la localización retroperitoneal, existe el riesgo de mortalidad y perder la opción terapéutica de un manejo activo. El tratamiento establecido es la resección quirúrgica completa o incompleta. Se revisa el tema a propósito del caso en un varón de 48 años, oriundo de la selva central del Perú, sin antecedente traumático, con una fibromatosis retroperitoneal gigante. Se propuso someterse a resección incompleta seguida de adyuvancia con irradiación.

**Palabras clave:** Retroperitoneo. Fibromatosis agresiva. Tumor desmoide. Fibromatosis tipo desmoide.  $\beta$ -catenina. Radioterapia.

### Desmoid-type fibromatosis retroperitoneal aggressive and gigant in Peru: Case report and literature review

### Abstract

Desmoid-type fibromatosis retroperitoneal is a rare, slow-growing, recurrent neoplasm without metastasis. The treatment of fibromatosis is currently proposed by active surveillance, however, due to the retroperitoneal location, there is a risk of mortality and losing the therapeutic option of active management. Being the established treatment, the complete or incomplete surgical resection. The subject is reviewed regarding the case in a 48-year-old man, a native of the central Peruvian jungle, without a traumatic history, with giant retroperitoneal fibromatosis. Being proposed to undergo incomplete resection followed by adjuvant with irradiation.

**Keywords:** Retroperitoneum. Aggressive fibromatosis. Desmoid tumor. Desmoid-type fibromatosis.  $\beta$ -catenin. Radiotherapy.

### Introducción

La fibromatosis desmoide (FD) es una neoplasia benigna rara de origen monoclonal que surge de estructuras musculoaponeuróticas. La incidencia estimada es de 5 a 6 casos por 1,000,000 de habitantes por año y es más prevalente en pacientes de 30 a 40 años. El curso clínico es impredecible y las recurrencias locales son frecuentes<sup>1</sup>.

La FD suele ocurrir de forma esporádica, pero aproximadamente el 5% surge en asociación con la poliposis adenomatosa familiar<sup>2</sup>. El FD de ubicación retroperitoneal es más rara y representa menos del 1% de las masas retroperitoneales<sup>3</sup>. Las opciones de tratamiento activo incluyen: cirugía, radioterapia, terapia hormonal, quimioterapia y agentes antiinflamatorios<sup>4</sup>. El curso de la enfermedad es variable e impredecible,

### Correspondencia:

\*José F. Robles-Díaz  
E-mail: bayern014@hotmail.com

Fecha de recepción: 17-10-2021  
Fecha de aceptación: 06-01-2022  
DOI: 10.24875/j.gamo.22000088

Disponible en internet: 07-07-2022  
Gac Mex Oncol. 2022;21(Supl):72-78  
www.gamo-smeo.com

2565-005X/© 2022 Sociedad Mexicana de Oncología. Publicado por Permanyer. Este es un artículo *open access* bajo la licencia CC BY-NC-ND (<http://creativecommons.org/licenses/by-nc-nd/4.0/>).

incluido el crecimiento, la progresión, la estabilización e incluso la regresión espontánea. A pesar de la tendencia a la recidiva local, los tumores desmoides no metastatizan, pero pueden presentarse lesiones multifocales en la misma extremidad o región<sup>5</sup>.

Se presenta el caso de una fibromatosis retroperitoneal con un comportamiento agresivo, documentado con imágenes y propuesta terapéutica multidisciplinaria.

## Reporte de caso

Se presenta el caso de un paciente varón de 48 años natural de la selva central del Perú. Como antecedente patológico, haber tenido tuberculosis pulmonar con tratamiento completo hace 10 años, hipertensión arterial desde hace cinco años en tratamiento y no ha presentado intervenciones quirúrgicas. Acude al establecimiento oncológico con tiempo de enfermedad de 11 meses caracterizado por dolor abdominal tipo presión, agregándose una marcha claudicante de la extremidad inferior derecha. Al examen clínico, presenta un ECOG (*Eastern Cooperative Oncology Group*) 2, se palpa una masa en flanco derecho de consistencia dura. Por lo que se realiza tomografía espiral multicorte (TEM) de tórax, que no muestra metástasis pulmonar o de partes blandas, y TEM de abdomen y pelvis, con evidencia de tumoración retroperitoneal de 17 x 12 cm de aspecto sarcomatoso con signos de infiltración vertebral de L2 y músculo psoas (Fig. 1). Una resonancia magnética (RM) de columna lumbar, que revela que la masa presenta extensión vertebral de L2 y transforaminal a nivel de L2-L3 sin estenosis de canal medular (Fig. 2). Se realiza biopsia percutánea de la lesión, con resultado de neoplasia fusocelular con estroma hialinizado, siendo positivo a  $\beta$ -catenina y negativo a S-100 (Fig. 3), compatible este resultado con fibromatosis retroperitoneal. Se realiza endoscopia digestiva alta y baja, no encontrándose pólipos en el tracto gastrointestinal. Se plantea la resección de la lesión tumoral con posibilidad de irradiación postoperatoria. Sin embargo, el paciente se pierde de vista y reingresa al establecimiento a los cinco meses por aumento de la intensidad del dolor, con una nueva TEM de abdomen y pelvis, en donde se evidencia incremento significativo de sus dimensiones, con infiltración de la vena cava inferior, y mayor infiltración del músculo psoas (Fig. 4). Con este resultado se difiere cualquier medida curativa y pasa a manejo sintomático. Debido a que el paciente no aceptó estudios posteriores, no se realizaron estudios genómicos ni imagenológicos. Durante el seguimiento, el estado funcional del paciente fue deteriorándose, limitando la

movilidad de miembros inferiores, presentando constipación, permaneciendo en cama todo el día y falleciendo a los 12 meses del diagnóstico por muerte súbita.

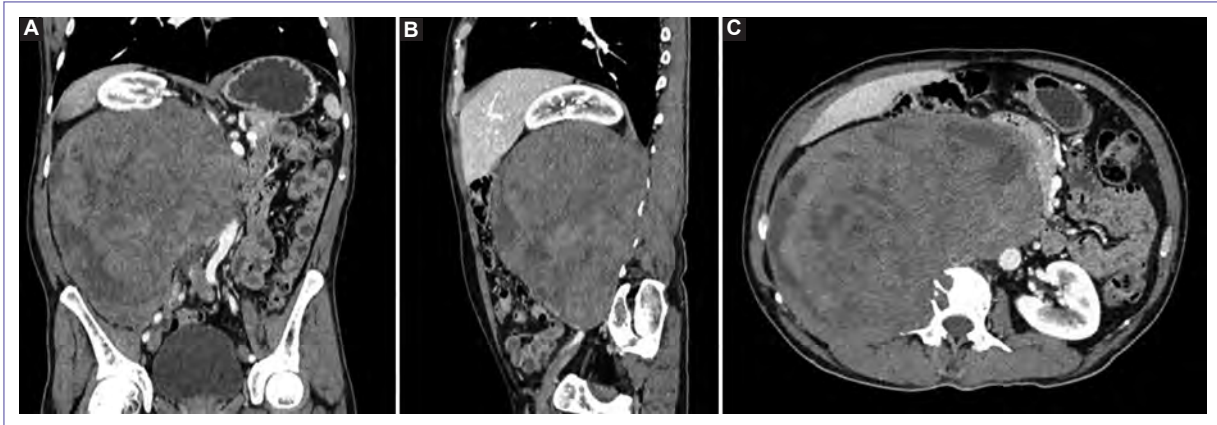
## Discusión

La FD, también llamada tumor desmoide o fibromatosis profunda, es una neoplasia mesenquimatosa poco común compuesta por proliferación fibrosa de tejidos blandos. El tumor se caracteriza por un crecimiento localmente agresivo y recurrencia frecuente, aunque nunca hace metástasis<sup>6</sup>. Puede clasificarse en función de su ubicación anatómica, como pared abdominal, intraabdominal o extraabdominal. En varios estudios, del 28 al 69% de los FD eran intraabdominales (mesentéricos o pélvicos) o localizados en la pared abdominal<sup>7</sup>. Pero la ubicación de origen retroperitoneal es de incidencia escasa.

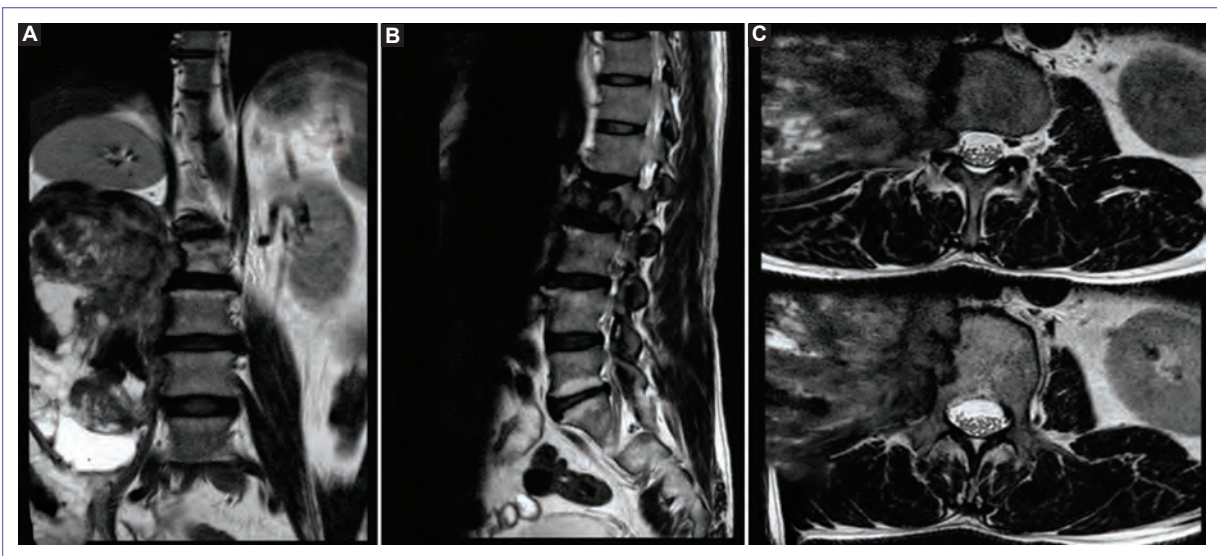
Son ampliamente conocidos múltiples factores de riesgo de FD, incluidas mutaciones genéticas del gen de la poliposis adenomatosa coli, como en la poliposis adenomatosa familiar o el gen de la  $\beta$ -catenina, cirugía previa, traumatismo, embarazo y uso de anticonceptivos orales<sup>1</sup>. Sin embargo, la patogenia de la FD no se comprende completamente. El paciente carecía de algún antecedente de traumatismo abdominal, su único antecedente de drogas era el tratamiento antituberculoso y el antagonista de receptor de angiotensina II. Así mismo se descartó enfermedad polipósica gastrointestinal mediante los estudios endoscópicos.

La FD es más común en mujeres jóvenes, desde la pubertad hasta los 40 años. Sin embargo, la FD intraabdominal no muestra diferencias de sexo ni predilección por edad. La mayoría de los pacientes se presentan como masa abdominal asintomática, pero algunos tienen dolor abdominal leve<sup>8</sup>. Esto es compatible con nuestro paciente adulto maduro, por presentar una masa que generaba dolor por efecto, al desplazar las vísceras y comprometer paquetes nerviosos. Y al no presentar hemorragia gastrointestinal o perforación de víscera al inicio, alejaba el diagnóstico de una FD mesentérica<sup>7</sup>.

Ante la presencia de una masa retroperitoneal es necesario obtener una biopsia, para saber a qué nos estamos enfrentando, nos ayudamos por la histología y los marcadores de inmunohistoquímica<sup>9</sup>. La FD se compone de células fusiformes uniformes y alargadas dentro de un estroma de colágeno. Aunque parece estar bien delimitado en el análisis macroscópico y en las imágenes transversales, a nivel microscópico sus márgenes parecen infiltrar las estructuras adyacentes. Inmunohistoquímicamente, las células tumorales son



**Figura 1.** Tomografía espiral multicorte de abdomen y pelvis al ingreso. **A:** en vista coronal se observa una tumoración de aspecto neoproliferativo a nivel retroperitoneal derecho, de densidad heterogénea con áreas hipodensas (sugiere necrosis), mide 17 x 17 x 12 cm y presenta captación heterogénea del contraste. **B:** en vista sagital se observa el desplazamiento craneal del riñón derecho, por la masa retroperitoneal anterior a la vena cava inferior. **C:** en vista sagital se observa el efecto lítico a nivel de cuerpo vertebral de L2 y mala interfase con músculo psoas.



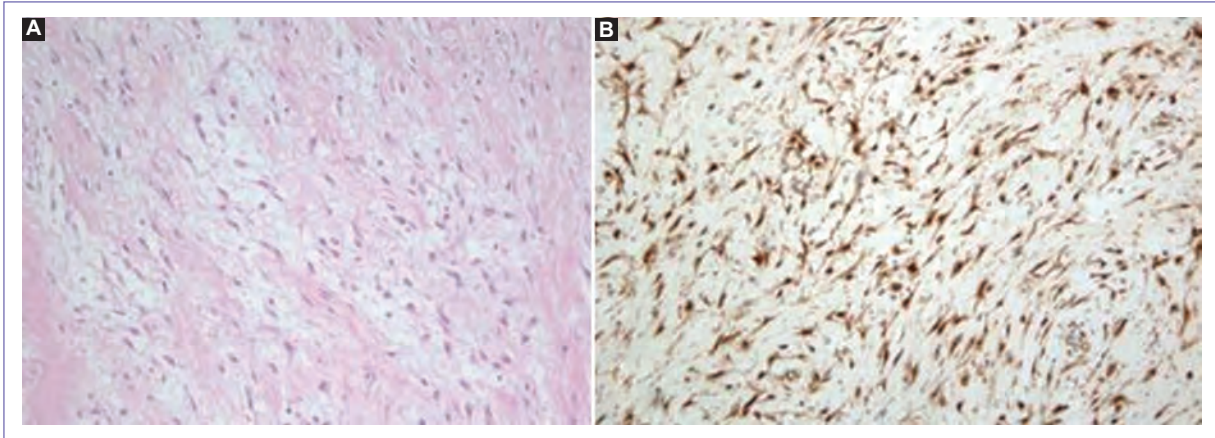
**Figura 2.** Resonancia magnética de columna lumbar al ingreso. **A:** en vista coronal se observa en secuencia T2 una masa hipointensa paravertebral derecha. **B:** en vista sagital se observa la destrucción del cuerpo vertebral L2. **C:** en vista axial, el cuerpo vertebral de L2 muestra reemplazo medular a nivel de su aspecto lateral derecho por masa retroperitoneal derecha, la cual muestra extensión a nivel foraminal entre L2 y L3 con compresión radicular y contacto del saco dural.

negativas para las proteínas CD34, CD117 y S-100. Estos hallazgos excluyen los tumores del estroma gastrointestinal y los tumores neurogénicos. La inmunorreactividad para la  $\beta$ -catenina apoya el diagnóstico de FD, pero no es patognomónica de esta enfermedad porque otras entidades, como la fibromatosis superficial, los sarcomas miofibroblásticos de bajo grado y los

tumores fibrosos solitarios, también pueden presentar tinción nuclear para la  $\beta$ -catenina<sup>10</sup>. En nuestro caso, la presentación fusiforme, la negatividad para S-100 y el positivo para  $\beta$ -catenina nos confirmaron que se trataba de una FD retroperitoneal.

En las evaluaciones imagenológicas no es necesario repetir estudios de extensión distantes a la región





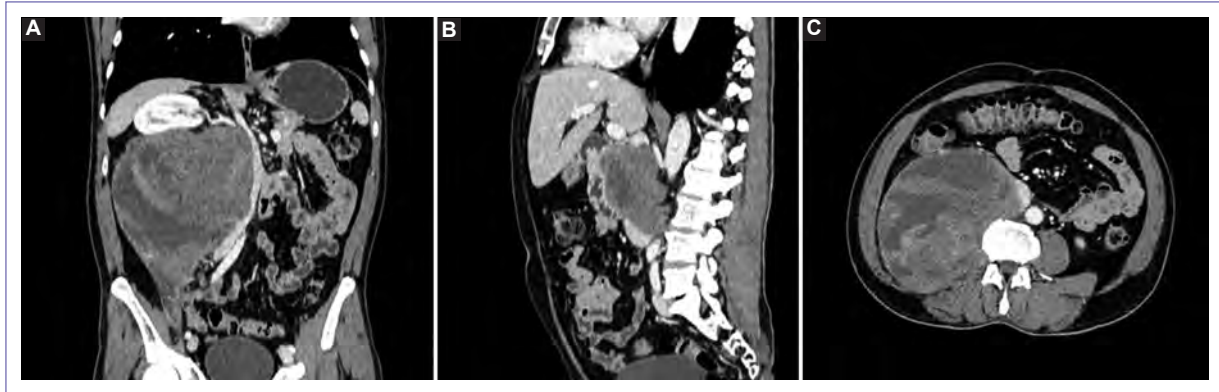**Figura 3.** Imágenes de patología. **A:** microscópicamente, el tumor está compuesto por células fusiformes alargadas y uniformes dentro de un estroma de colágeno. Las células fusiformes muestran un pleomorfismo nuclear (tinción con hematoxilina y eosina a un aumento por 100). **B:** el estudio de inmunohistoquímica muestra una fuerte positividad nuclear y citoplasmática para la  $\beta$ -catenina (aumentado por 100).

comprometida, ya que su comportamiento es local progresivo (invadiendo órganos adyacentes y comprometiéndose vasos sanguíneos), o recurrente, sin presencia de metástasis<sup>10</sup>. En la FD intrabdominal, si está ubicada en el mesenterio o intestinos, tiene ventaja la TEM por el movimiento respiratorio. Pero si la ubicación es retroperitoneal, tanto la TEM como la RM van a complementarse<sup>10,11</sup>. En la TEM, la FD aparece como una masa de tejido blando de atenuación y realce variables, que depende de los componentes del tejido. Con un estroma predominante de colágeno, suele mostrar una atenuación homogénea de los tejidos blandos. Mientras, con una matriz mixoide aparece como una lesión hipodensa. Algunas lesiones pueden aparecer estriadas o en espiral debido a la alternancia del área colágena y mixoide. Puede observarse una atenuación heterogénea debido a necrosis o degeneración. El componente de tejido blando es una característica tan dominante que a menudo parece similar a los tumores sólidos, como el tumor del estroma gastrointestinal, el linfoma o el sarcoma de tejido blando<sup>10</sup>. En la RM existe una correlación entre la señal de lesión de los tumores desmoides y su composición histológica. El tumor parece tener una señal heterogénea, isointensiva en la ponderación T1 en comparación con el músculo, y una señal variable en T2, de acuerdo con la proporción entre celularidad tumoral y colágeno: en caso de que la celularidad sea significativa, la lesión aparece hiperintensa en T2. Si predomina el colágeno, la señal aparece hipointensa con respecto al músculo<sup>12</sup>. La utilidad de la tomografía por emisión de positrones aún no está bien establecida debido a su baja actividad metabólica

y su incapacidad para hacer metástasis<sup>4</sup>. En el caso, las imágenes iniciales ayudaron a preplanificar la posibilidad del acto quirúrgico. En las secuencias de las tomografías se observa la evolución natural del compromiso de la vena cava inferior y la destrucción del cuerpo vertebral, y la RM al inicio nos ayudó a explicar la causa de su marcha claudicante por dolor de la extremidad inferior, al estar comprometido el agujero foraminal.

La estrategia de tratamiento inicial actual para FD de cualquier ubicación aboga por un periodo de vigilancia activa, ya que existe la regresión espontánea en un 20%<sup>13</sup>. En los últimos años, como consecuencia de los resultados insatisfactorios obtenidos con la cirugía, el abordaje inicial se ha orientado hacia una estrategia conservadora, no operatoria, que ahora es la estrategia de elección<sup>14</sup>. Sin embargo, los pacientes que tienen tumores en lugares potencialmente mortales o limitantes como el retroperitoneo, así como aquellos con dolor intenso, pueden evitar el periodo de vigilancia. La cirugía debe considerarse en los casos de progresión a terapias médicas o de irradiación, siempre considerando la ubicación y la edad. Cuando se realiza una cirugía, se debe tratar de preservar la función, después de considerar todas las alternativas para ello. Los casos de tumores mesentéricos o retroperitoneales no asociados a poliposis familiar pueden tratarse inicialmente con cirugía debido a la morbilidad y síntomas que provocan<sup>1</sup>. Shen et al, en su serie retrospectiva de 26 casos de FD retroperitoneal, lograron una resección R0 en el 80.77% mediante cirugía multivisceral, observándose progresión tumoral a los cuatro años en el 40





**Figura 4.** Tomografía espiral multicorte de abdomen y pelvis a los cinco meses. **A:** masa sólida en el lado derecho del retroperitoneo, muestra captación heterogénea de la sustancia de contraste, mide 21 x 22 x 15 cm, ejerce efecto de masa desplazando hacia cefálico el hilio y riñón derecho, sin evidencia de infiltrarlo, así mismo desplaza el uréter hacia ventral en todo su trayecto; desplaza hacia contralateral la aorta abdominal, páncreas y asas delgadas, contacta la unión de la venas ilíacas. **B:** el trayecto de la vena cava inferior no se logra representar adecuadamente, por la infiltración de la masa retroperitoneal. **C:** masa que infiltra el músculo psoas, así como el cuerpo vertebral L2, condicionando lesiones líticas, además se extiende hacia el neuroforamen L2-L3 derecho.

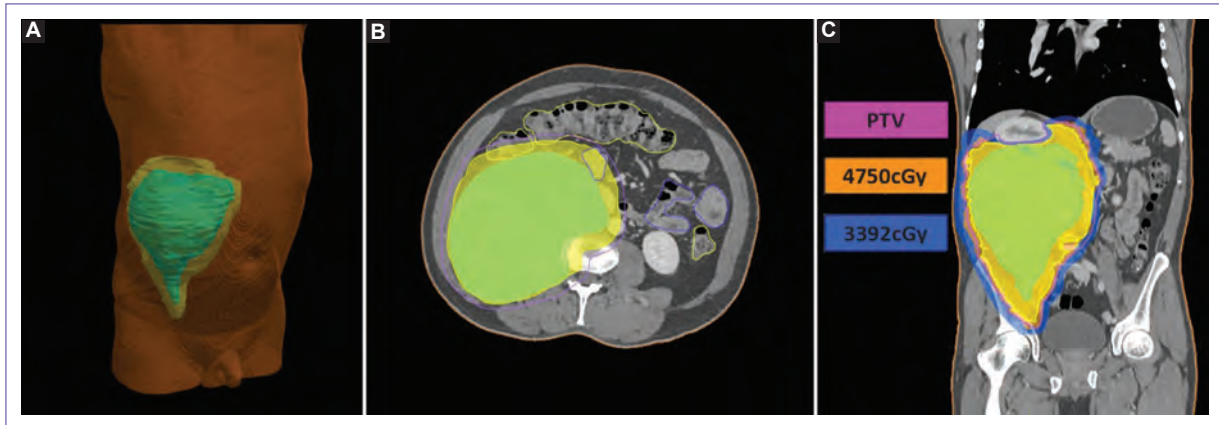
y 28% en el grupo de resección incompleta y completa, respectivamente<sup>15</sup>.

Respecto a la terapia sistémica, comprende terapia hormonal, fármacos antiinflamatorios no esteroideos, quimioterapia e inhibidores de la tirosina cinasa<sup>15</sup>. Existe controversia sobre el uso de quimioterapia sistémica en una enfermedad que no conlleva un potencial metastásico; sin embargo, debe considerarse como el tratamiento de primera línea en pacientes con tumores sintomáticos rápidamente progresivos o irresecables. Los fármacos incluyen doxorubicina (sola o en combinación con dacarbazina), vinorelbina, vinblastina y metotrexato. El régimen basado en antraciclinas es similar al que se usa en los sarcomas y se asocia con altas tasas de respuesta. Se administra durante 6-8 ciclos e, independientemente de la combinación utilizada, se consigue una respuesta objetiva o estabilización de la enfermedad en el 80% de los casos, con una respuesta duradera en el 45% de los pacientes<sup>16</sup>.

Las indicaciones de irradiación en FD son debatidas debido a su toxicidad, especialmente en la población joven. Se recomienda en enfermedad progresiva o en ausencia de otras alternativas terapéuticas<sup>17</sup>. La tasa de control local es del 75% cuando se utilizó radioterapia más cirugía, del 78% para radioterapia y del 61% para cirugía, incluidos los pacientes con márgenes positivos y negativos<sup>1</sup>; por tanto, sugieren su uso en sitios anatómicos donde la cirugía puede generar una morbilidad considerable, o riesgo de enfermedad residual (R1 o R2), como en el retroperitoneo.

La dosis recomendada es de 50 a 56 Gy en fracciones de 2 Gy. Janssen et al. publicaron un metaanálisis, concluyendo que la radioterapia adyuvante debe considerarse especialmente en aquellos pacientes con resecciones R1 o R2, ya que tienen mayor riesgo de recurrencia<sup>18</sup>. Se recomienda que el volumen clínico objetivo (CTV) deber ser una expansión de 1 a 4 cm del volumen tumoral macroscópico (GTV) si fuera posible, según la anatomía limitante como intestino delgado; y el volumen tumoral de planificación (PTV) se recomienda una expansión de 3 a 10 mm del CTV, según los accesorios de inmovilización<sup>5,19</sup>.

En nuestro caso se había optado por realizar una resección parcial del tumor, dejando una mínima enfermedad adherida al cuerpo vertebral, seguido de adyuvancia con irradiación a dosis de 5,600 cGy en 28 sesiones al lecho quirúrgico en técnica especial de arco volumétrico de intensidad modulada (VMAT). Y si el paciente rechazaba la opción quirúrgica inicial, se hubiera abierto la posibilidad de irradiación en técnica especial VMAT con un PTV de 3,728 ml, a dosis de 5,000 cGy, consiguiendo valores de dosis de irradiación a órganos de riesgos, dentro de los parámetros permitidos en la mayoría, a excepción del riñón ipsilateral que se encuentra confinado por la tumoración (Fig. 5). Sin embargo, el paciente no regresó al establecimiento, por lo que se perdió la posibilidad de manejo activo, por el compromiso de la vena cava inferior, empeorando la limitación funcional, solo quedándole la opción de manejo de dolor.



**Figura 5.** Tratamiento de irradiación. **A:** reconstrucción tridimensional, localizándose el volumen tumoral macroscópico (GTV) (de color verde) y el volumen clínico objetivo (CTV) (de color amarillo), en hemiabdomen derecho. **B:** delimitación de los volúmenes de tratamiento, GTV (tumoración grosera, de color verde), CTV (expansión de 10 mm del GTV, de color amarillo) y PTV (expansión de 3 mm del CTV, de color fucsia). **C:** planificación de irradiación en técnica especial VMAT, con un volumen de CTV y PTV de 3,261 ml y 3,728 ml, con dosis máxima en intestino delgado, y médula espinal de 49 y 44 Gy, con dosis media en hígado, riñón izquierdo y derecho de 20, 12 y 22 Gy.

En el seguimiento, se recomienda monitorizar a los pacientes de forma ambulatoria, realizar un examen físico y una imagen cada tres a cuatro meses, durante los primeros dos años, luego de un tratamiento activo. Posteriormente, los intervalos pueden ser más largos. Cuando se opta por la vigilancia activa, se debe realizar con RM y con TEM para tumores intraabdominales cada mes los primeros dos meses, luego cada tres meses durante un año seguido, cada seis meses durante cinco años y anualmente a partir de entonces<sup>1</sup>. La calidad de vida en FD retroperitoneal que progresan empeorará por el dolor, el compromiso de vísceras, como uréteres, el compromiso nervioso y muscular, limitando su movilidad, y por lo tanto el paciente se vuelve una persona totalmente dependiente<sup>20</sup>, como ocurrió con el nuestro al empeorar su estado funcional.

La FD retroperitoneal es rara, y a menudo causa limitaciones funcionales importantes, dolor e incluso discapacidades importantes. Afecta a pacientes jóvenes, por lo que su calidad de vida en una edad productiva y activa se ve gravemente afectada, a pesar de que no provocan metástasis a distancia. El curso impredecible, la escasa incidencia por la localización y el desconocimiento han sido factores limitantes para un avance rápido del manejo de esta compleja patología. Por lo que se debe fomentar la derivación temprana a un equipo multidisciplinario, para que reciba un manejo óptimo y a tiempo, evitando que comprometa estructuras vasculonerviosas imprescindibles. Si es posible, la escisión quirúrgica sería de

elección, ya sea completa seguida de observación o incompleta seguida de radioterapia.

### Agradecimientos

El autor agradece al Instituto Regional de Enfermedades Neoplásicas del Centro y a la Universidad Peruana Los Andes.

### Financiamiento

La presente investigación no ha recibido ninguna beca específica de agencias de los sectores públicos, comercial o con ánimo de lucro.

### Conflicto de intereses

El autor declara no tener conflicto de intereses.

### Responsabilidades éticas

**Protección de personas y animales.** El autor declara que para esta investigación no se han realizado experimentos en seres humanos ni en animales.

**Confidencialidad de los datos.** El autor declara que ha seguido los protocolos de su centro de trabajo sobre la publicación de datos de pacientes.

**Derecho a la privacidad y consentimiento informado.** El autor ha obtenido el consentimiento informado de

los pacientes y/o sujetos referidos en el artículo. Este documento obra en poder del autor de correspondencia.

## Bibliografía

1. García-Ortega DY, Martín-Tellez KS, Cuellar-Hubbe M, Martínez-Said H, Álvarez-Cano A, Brener-Chaoul M, et al. Desmoid-type fibromatosis. *Cancers (Basel)*. 2020;12(7):1851.
2. Latchford AR, Sturt NJ, Neale K, Rogers PA, Phillips RK. A 10-year review of surgery for desmoid disease associated with familial adenomatous polyposis. *Br J Surg*. 2006;93(10):1258-64.
3. Rajiah P, Sinha R, Cuevas C, Dubinsky TJ, Bush WH Jr, Kolokythas O. Imaging of uncommon retroperitoneal masses. *Radiographics*. 2011;31(4):949-76.
4. Kasper B, Baumgarten C, Garcia J, Bonvalot S, Haas R, Haller F, et al. An update on the management of sporadic desmoid-type fibromatosis: a European Consensus Initiative between Sarcoma Patients EuroNet (SPAEN) and European Organization for Research and Treatment of Cancer (EORTC)/Soft Tissue and Bone Sarcoma Group (STBSG). *Ann Oncol*. 2017;28(10):2399-408.
5. Seidensaal K, Harrabi SB, Weykamp F, Herfarth K, Welzel T, Mechtersheimer G, et al. Radiotherapy in the treatment of aggressive fibromatosis: experience from a single institution. *Radiat Oncol*. 2020;15(1):143.
6. Penel N, Coindre JM, Bonvalot S, Italiano A, Neuville A, Le Cesne A, et al. Management of desmoid tumours: A nationwide survey of labelled reference centre networks in France. *Eur J Cancer*. 2016;58:90-6.
7. Lee KC, Lee J, Kim BH, Kim KA, Park CM. Desmoid-type fibromatosis mimicking cystic retroperitoneal mass: case report and literature review. *BMC Med Imaging*. 2018;18(1):29.
8. George V, Tammisetti VS, Surabhi VR, Shanbhogue AK. Chronic fibrosing conditions in abdominal imaging. *Radiographics*. 2013;33(4):1053-80.
9. Bevilacqua A, D'Amuri FV, Pagnini F, Sabatino V, Russo U, Maggialelli N, et al. Percutaneous needle biopsy of retroperitoneal lesions: technical developments. *Acta Biomed*. 2019;90(5-S):62-7.
10. Braschi-Amirfarzan M, Keraliya AR, Krajewski KM, Tirumani SH, Shinagare AB, Hornick JL, et al. Role of imaging in management of desmoid-type fibromatosis: A primer for radiologists. *Radiographics*. 2016;36(3):767-82.
11. Gondim Teixeira PA, Biouchi H, Abou Arab W, Rios M, Sirveaux F, Hossu G, et al. Evidence-based MR imaging follow-up strategy for desmoid-type fibromatosis. *Eur Radiol*. 2020;30(2):895-902.
12. Ben Haj Amor M, Ploton L, Ceugnart L, Taïeb S. Imagerie par résonance magnétique des tumeurs desmoïdes: critères d'évaluations actuels. *Bull Cancer*. 2020;107(3):359-63.
13. Desmoid Tumor Working Group. The management of desmoid tumours: A joint global consensus-based guideline approach for adult and paediatric patients. *Eur J Cancer*. 2020;127:96-107.
14. Al-Jazrawe M, Au M, Alman B. Optimal therapy for desmoid tumors: current options and challenges for the future. *Expert Rev Anticancer Ther*. 2015;15(12):1443-58.
15. Shen C, Wang C, Yan J, He T, Zhou X, Ma W, et al. Clinicopathological characteristics, treatment, and survival outcomes of retroperitoneal desmoid-type fibromatosis: A single-institution experience in China. *Medicine (Baltimore)*. 2019;98(47):e18081.
16. Janinis J, Patriki M, Vini L, Aravantinos G, Whelan JS. The pharmacological treatment of aggressive fibromatosis: a systematic review. *Ann Oncol*. 2003;14(2):181-90.
17. Garbay D, Le Cesne A, Penel N, Chevreau C, Marec-Berard P, Blay JY, et al. Chemotherapy in patients with desmoid tumors: a study from the French Sarcoma Group (FSG). *Ann Oncol*. 2012;23(1):182-6.
18. Janssen ML, van Broekhoven DL, Cates JM, Brammer WM, Nuyttens JJ, Gronchi A, et al. Meta-analysis of the influence of surgical margin and adjuvant radiotherapy on local recurrence after resection of sporadic desmoid-type fibromatosis. *Br J Surg*. 2017;104(4):347-57.
19. Kim YJ, Song SY, Kim W, Lee J, Ahn JH, Kim JE, et al. Undervaluation of radiotherapy for gross desmoid tumors: The need for absolute volume assessment. *In Vivo*. 2021;35(3):1777-84.
20. Brener-Chaoul M, Cervantes-Gutiérrez O, Padilla-Longoria R, Martín-Tellez KS. Desmoid tumors: diagnostic and therapeutic considerations. *Gac Med Mex*. 2020;156(5):439-45.

## Acrometástasis de mano como recaída de adenocarcinoma de cérvix: una entidad rara. Revisión de la literatura

José F. Robles-Díaz<sup>1,2\*</sup>

<sup>1</sup>Área de Investigación, Universidad Peruana Los Andes; <sup>2</sup>Servicio de Oncología, Centro Especializado María Auxiliadora. Huancayo, Junín, Perú

### Resumen

La acrometástasis de mano tiene una incidencia baja, pero si el origen es cáncer de cuello uterino, es sumamente rara. Su presentación marca un pronóstico desfavorable para la paciente. El tratamiento va a depender de si se encuentra en el escenario de oligometástasis o no, y de si su presentación es de novo o como recaída de enfermedad. Se revisa el tema a propósito del caso en una mujer de 51 años, con cáncer de cuello uterino tratada quirúrgicamente, que desarrolla acrometástasis de mano y recurrencia en cúpula vaginal. Se le propone someterse a la amputación de falange distal y terapia sistémica.

**Palabras clave:** Acrometástasis. Cáncer de cérvix. Metástasis rara. Metástasis de la neoplasia.

### Acrometastasis of the hand as a relapse of adenocarcinoma of the cervix: A rare entity. Literature review

### Abstract

Acrometastasis of the hand has a low incidence, but if the origin is cervical cancer, it is extremely rare. Its presentation marks an unfavorable prognosis for the patient. Treatment will depend on whether you are in the stage of oligometastasis or not. And yes, its presentation is de novo or as a relapse of the disease. The subject is reviewed on the case of a 51-year-old woman with surgically treated cervical cancer, who develops acrometastases of the hand and recurrence in the vaginal vault. She being proposed to undergo distal phalanx amputation and systemic therapy.

**Keywords:** Acrometastasis. Cervical cancer. Rare metastasis. Neoplasm metastasis.

### Introducción

Las metástasis en la mano representan aproximadamente el 0.1% de todas las metástasis esqueléticas. Se encuentran con mayor frecuencia en pacientes con cáncer de pulmón, gastrointestinal, riñón y mama<sup>1-3</sup>. A pesar que el cáncer de cuello uterino (CCU) es una neoplasia frecuente en mujeres, se han reportado pocos casos de acrometástasis en la mano (AM)<sup>1,3,4</sup>. Dicho hallazgo suele representar un mal

pronóstico para la paciente en el escenario de recurrencia.

Se presenta el caso de una mujer peruana con CCU, manejada con cirugía, y presentando su recaída como AM.

### Reporte de caso

Una mujer peruana de 51 años, con actividad recreativa de jardinería con máquina cortadora de césped,

### Correspondencia:

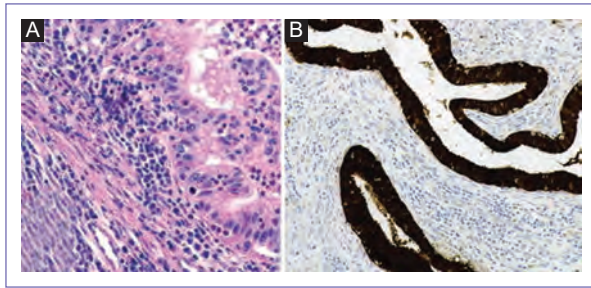
\*José F. Robles-Díaz  
E-mail: bayern014@hotmail.com

Fecha de recepción: 02-01-2022  
Fecha de aceptación: 06-01-2022  
DOI: 10.24875/j.gamo.22000001

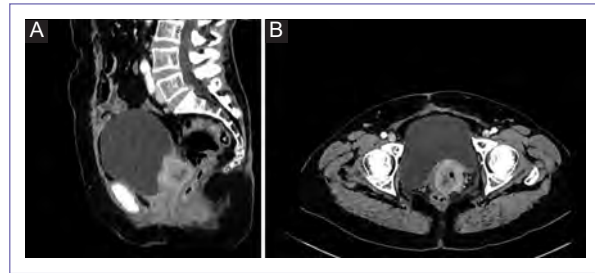
Disponible en internet: 07-07-2022  
Gac Mex Oncol. 2022;21(Supl):79-83  
www.gamo-smeo.com

2565-005X/© 2022 Sociedad Mexicana de Oncología. Publicado por Permanyer. Este es un artículo *open access* bajo la licencia CC BY-NC-ND (<http://creativecommons.org/licenses/by-nc-nd/4.0/>).

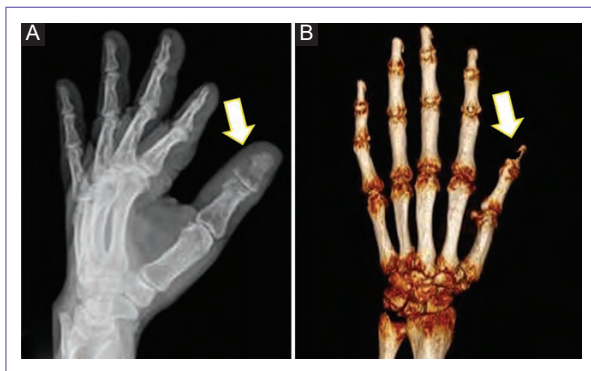




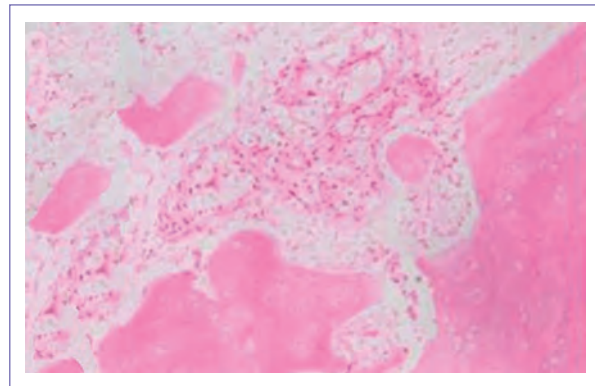
**Figura 1.** Biopsia de lesión de cúpula vaginal. **A:** adenocarcinoma tipo usual (hematoxilina-eosina 80x). **B:** con tinción positiva en bloque de inmunohistoquímica p16.



**Figura 3.** Tomografía de pelvis. **A:** secuencia sagital contrastada, se observa lesión captante de contraste a nivel cúpula vaginal y tercio superior de vagina. **B:** lesión tumoral captante de contraste, dependiente de vagina con buen plano de disección natural y vesical, sin lesiones ganglionares.



**Figura 2.** Imágenes de la mano. **A:** radiografía de mano izquierda con lesión osteolítica a nivel de falange distal del primer dedo (flecha). **B:** reconstrucción tridimensional a partir de tomografía, observándose la destrucción ósea en un 50% de la falange distal (flecha).



**Figura 4.** Histología de falange distal. Hueso comprometido por adenocarcinoma con formación focal de lucas (hematoxilina-eosina 40x).

presentó CCU estadio clínico IIA1 y fue sometida a histerectomía radical, con reporte patológico de tumoración compatible con adenocarcinoma usual de 2 cm, de origen endocervical, con invasión del tercio superficial estromal y sin infiltración vascular, con 12 ganglios pélvicos negativos para metástasis. Pasando a controles durante 18 meses, hasta que presenta dolor en el primer dedo de la mano izquierda cuando realizaba su actividad. Al examen clínico no se observa alteración de los tejidos blandos de la mano, pero sí dolor a la presión de la falange distal en su cara anterior. La evaluación ginecológica mostraba rugosidad a nivel de la cúpula vaginal sin sangrado al roce. La biopsia de la lesión de cúpula vaginal resultó en adenocarcinoma tipo usual con p16 positivo (Fig. 1). Se realiza una radiografía de mano izquierda, evidenciándose una lesión osteolítica en la falange distal del primer dedo de la mano izquierda (Fig. 2). Para caracterizar

mejor la lesión y la opción terapéutica se realizó tomografía computarizada (TC) con contraste de la mano izquierda, mostrando destrucción de la falange distal en más del 50% (Fig. 2). Se realizaron otros estudios, como TC de tórax, abdomen completo, que mostró lesión tumoral de cúpula y tercio superior de vagina (Fig. 3). La gammagrafía ósea no mostraba lesiones. No se pudo realizar tomografía por emisión de positrones-tomografía computarizada (PET-CT) por problemas logísticos. Con estos resultados se planteó el diagnóstico de recaída como recurrencia adenocarcinoma de cérvix operado más AM. Se realizó la amputación distal del primer dedo, reportando adenocarcinoma (Fig. 4). Y luego recibió tratamiento sistémico a base de cisplatino con paclitaxel. Finalmente, falleció de enfermedad progresiva a los siete meses después del diagnóstico de recidiva.



## Discusión

El CCU ocupa el cuarto lugar mundial en incidencia y el tercer lugar en incidencia en Latinoamérica, con el 13.3 y 14.9 por 100,000 habitantes, respectivamente<sup>5</sup>. La enfermedad metastásica se desarrolla en el 15 al 61% de las mujeres, por lo general dentro de los dos años posteriores a la finalización del tratamiento primario<sup>6-8</sup>.

El CCU tiene sitios predilectos de desarrollo de metástasis esquelética, como las vértebras lumbares y caja torácica, seguido de huesos pélvicos, siendo su diseminación hematológica<sup>9,10</sup>. El tiempo de presentación de la metástasis ósea es más corto en los pacientes con adenocarcinoma que en los pacientes con carcinoma de células escamosas, con una mediana de 12 vs. 29 meses, respectivamente. Además, es más corto en pacientes con enfermedad en estadio IIB a estadio IV que en aquellos con enfermedad en estadio I a estadio IIA, siendo 15 frente a 22 meses, respectivamente<sup>11</sup>. Esto concuerda con nuestra paciente, que presentó histología de adenocarcinoma y a los 18 meses recaída local y ósea.

La AM son raras y, aunque el mecanismo no está bien definido, la ausencia de médula ósea en las extremidades puede convertirlas en un lugar hostil para la siembra de células malignas<sup>3</sup>. Además, se suelen afectar los huesos con flujo sanguíneo bajo dentro de los capilares, y esto también explica su presentación tan escasa en los huesos distales<sup>12</sup>. En la mayoría de los pacientes el tumor inicialmente hace metástasis al hueso y luego se disemina al tejido blando adyacente. El desarrollo y la fisiopatología aún no se comprenden completamente. La hipótesis más plausible es que las células malignas metastatizan a los huesos distales por medio de la sangre y no de la circulación linfática<sup>13</sup>. Suele existir una predisposición del origen tumoral, si es supradiafragmático o infradiafragmático se presentará la acrometástasis en manos o pies, respectivamente. Los sitios del dedo/falange, carpiano y metacarpiano son los sitios prevalentes de AM, porque los factores quimiotácticos liberados después de traumatismos continuos estimulan la liberación de prostaglandinas, que favorecen la adhesión de las células tumorales<sup>14</sup>. También se han informado traumatismos directos o indirectos antes del desarrollo de la AM, lo que confirma la hipótesis fisiopatológica que sugiere que el trauma juega un papel importante<sup>15-17</sup>. Según Umana et al. en su revisión sistemática de 247 pacientes, la media de edad fue de 62 años, el 65.6% eran varones, la mediana desde el diagnóstico del tumor

primario hasta la acrometástasis fue de 24 meses, la localización en el dedo (68.4%), el carpo (14.2%) y metacarpo (14.2%)<sup>3</sup>. Los diagnósticos diferenciales primarios son infección de tejidos blandos, osteomielitis, tenosinovitis, gota, síndrome de dolor regional complejo, artritis y otras enfermedades inflamatorias. Nuestro caso afianza la fisiopatología hematológica asociada a traumatismo, ya que las células neoplásicas han evitado el filtro hepático linfático por ser una tumoración infradiafragmática, asociado a la estimulación continua de pequeños traumatismos ocasionados por su actividad vibratoria a nivel de la mano.

La AM por CCU es raro. Hayden et al. reportaron solo 3 (2%) casos de 198 casos de AM con origen de CCU<sup>14</sup>; Afshar et al. analizaron 221 casos de metástasis de mano y muñeca publicados durante 27 años, de los cuales los tumores uterinos representaron solo el 2% (el estudio no especificó si eran neoplasias del endometrio o del cuello uterino)<sup>1</sup>. Mientras que Umana et al. reportaron 8 (3.2%) casos de cáncer pélvico, sin especificar origen<sup>3</sup>.

En pacientes con enfermedad maligna conocida es posible que las imágenes de todo el cuerpo para la estadificación no revelen la enfermedad que afecta las manos o los pies, ya que a menudo no se incluyen en los campos de exploración<sup>2,18</sup>. Por lo que se recomienda que en los controles se obtengan imágenes estándar de cuerpo entero, como una PET-CT<sup>2,19</sup>. La falange distal es el hueso más afectado y el pulgar es el dedo más frecuentemente afectado<sup>2</sup>. Las áreas osteolíticas se detectan mediante radiografía estándar, la PET-CT representa una herramienta de diagnóstico avanzada y completa que permite un diagnóstico diferencial preciso de tumores benignos y malignos, detectando tumores primarios y secundarios antes que otras herramientas de diagnóstico, con una sensibilidad del 90% y una especificidad del 78%<sup>20</sup>. Las TC ofrecen baja resolución a nivel de estructuras pequeñas, mientras la resonancia magnética es una metodología de diagnóstico precisa para caracterizar el hueso metastásico y la afectación de tejidos blandos relacionada<sup>3</sup>. Por lo tanto, en pacientes que presenten dolor e hinchazón no mecánicas en la mano o el pulgar, así como una masa con antecedentes de malignidad previa, se debe considerar un proceso maligno.

Siempre se debe corroborar con el análisis histológico de la AM, para descartar otras patologías<sup>3</sup>, y en nuestra paciente para determinar el origen del primario. Se recomienda hacer prueba de PD-L1 (ligando 1 de muerte programada) ante el escenario de una recurrencia o enfermedad progresiva en CCU<sup>21</sup>. En nuestro paciente se

confirmó que la AM era parte de la recaída del primario hace 18 meses, por ser concordantes en la histología.

La AM se desarrolla en la etapa tardía de la enfermedad oncológica, a menudo caracterizada por diseminación multiorgánica de tumores secundarios. Así, el manejo de esos pacientes depende de la evaluación integral de la condición clínica, y la estrategia terapéutica se define sobre una base específica del paciente, sin pautas establecidas. Los principales objetivos del tratamiento son el control del dolor y la preservación de la función de la mano de interés en el marco de una cirugía demoledora representada por la falange o la amputación del dedo<sup>22,23</sup>.

Los pacientes de CCU que desarrollan metástasis a distancia, ya sea *de novo* o en la recaída, rara vez son curables. Para pacientes muy seleccionados con metástasis aisladas susceptibles de tratamiento local, se ha informado de supervivencia a largo plazo. Por ejemplo, los pacientes que pueden beneficiarse de una terapia local agresiva para la enfermedad oligometastásica incluyen aquellos con metástasis nodal, hepática y ósea. Después de la terapia local, se puede considerar el tratamiento sistémico adicional<sup>23</sup>. En este caso se optó por manejar la acrometástasis de manera inmediata, mediante la amputación.

El régimen preferido sistémico de tratamiento en el escenario de recurrencia es asociar la inmunoterapia<sup>24</sup>, siendo para los tumores PD-L1 positivo el esquema de pembrolizumab, más cisplatino con paclitaxel con o sin bevacizumab<sup>25,26</sup>. Sin embargo, al no contar con el acceso a la prueba PD-L1, y la dificultad logística para el uso de pembrolizumab, se optó por el régimen de cisplatino con paclitaxel<sup>3,26</sup>. Chopra et al. realizaron una encuesta a centros oncológicos sobre el manejo local de la pelvis en el escenario de oligometástasis; en todos los sitios prefirieron tratar la enfermedad pélvica en el entorno oligometastásico *de novo*, aunque con diferentes regímenes de fraccionamiento, representando el 59.2% la terapia sistémica seguido de quimiorradioterapia radical y braquiterapia. En el escenario de oligorecurrencia o progresión fuera de la pelvis, el 63.7% prefirió la intención radical, mediante la terapia sistémica seguida de radioterapia ablativa o radioterapia ablativa con o sin terapia sistémica<sup>8</sup>. Esto concuerda con el manejo de la paciente, ya que la lesión ósea fue manejada de manera radical, y empezó el tratamiento sistémico inmediatamente. Sin embargo, no fue el esquema sistémico adecuado, ya que quizás asociar la inmunoterapia le hubiera favorecido en reducir la progresión a distancia, y dando la posibilidad de brindar radioterapia a nivel de la pelvis.

La esperanza de vida de la acrometástasis está influenciada por el tumor primario, pero su diagnóstico representa la progresión de la enfermedad a sitios distales y, por lo tanto, está asociada al último periodo de supervivencia del paciente<sup>3,14</sup>. No existe estudios clínicos específicos para acrometástasis de cuello uterino. Sin embargo, se puede emular el pronóstico con el escenario oligometastásico óseo de cérvix. La supervivencia será menor si la paciente ha tenido un periodo libre de enfermedad menor a 10 meses, tendrá una supervivencia mediana de 8.5 meses, en caso contrario una mediana de 17 meses<sup>10</sup>.

## Conclusión

La AM de cuello uterino es una presentación rara, con evolución agresiva y esperanza de vida baja. Se debe tener la sospecha de metástasis en antecedente de CCU. El manejo debe ser individualizado de acuerdo con el escenario de oligometástasis *de novo* o recurrencia. El diagnóstico oportuno y el tratamiento radical con radioterapia y/o inmunoterapia mejoran la supervivencia.

## Agradecimientos

El autor agradece a la Universidad Peruana Los Andes y al Centro Especializado María Auxiliadora.

## Financiamiento

La presente investigación no ha recibido ninguna beca específica de agencias de los sectores públicos, comercial o con ánimo de lucro.

## Conflicto de intereses

El autor declara no tener conflicto de intereses.

## Responsabilidades éticas

**Protección de personas y animales.** El autor declara que para esta investigación no se han realizado experimentos en seres humanos ni en animales.

**Confidencialidad de los datos.** El autor declara que ha seguido los protocolos de su centro de trabajo sobre la publicación de datos de pacientes.

**Derecho a la privacidad y consentimiento informado.** El autor ha obtenido el consentimiento informado de los pacientes y/o sujetos referidos en el artículo. Este documento obra en poder del autor de correspondencia.

## Bibliografía

1. Afshar A, Farhadnia P, Khalkhali H. Metastases to the hand and wrist: an analysis of 221 cases. *J Hand Surg Am.* 2014;39(5):923-32.e17.
2. Morris G, Evans S, Stevenson J, Kotecha A, Parry M, Jeys L, et al. Bone metastases of the hand. *Ann R Coll Surg Engl.* 2017;99(7):563-7.
3. Umana GE, Scalia G, Palmisciano P, Passanisi M, Da Ros V, Pompili G, et al. Acrometastases to the hand: A systematic review. *Medicina (Kaunas).* 2021;57(9):950.
4. Gallardo-Alvarado L, Ramos AA, Perez-Montiel D, Ramirez-Morales R, Diaz E, Leon DC. Hand metastasis in a patient with cervical cancer: A case report. *Medicine (Baltimore).* 2020;99(27):e20897.
5. Sung H, Ferlay J, Siegel RL, Laversanne M, Soerjomataram I, Jemal A, et al. Global Cancer Statistics 2020: GLOBOCAN estimates of incidence and mortality Worldwide for 36 cancers in 185 countries. *CA Cancer J Clin.* 2021;71(3):209-49.
6. Pfaendler KS, Tewari KS. Changing paradigms in the systemic treatment of advanced cervical cancer. *Am J Obstet Gynecol.* 2016;214(1):22-30.
7. Fan G, Xie YU, Pei X, Lei J, Ye M, Zeng G, et al. Renal metastasis from cervical carcinoma presenting as a renal cyst: A case report. *Oncol Lett.* 2015;10(5):2761-4.
8. Chopra S, Mangaj A, Sharma A, Tan LT, Sturza A, Jürgenliemk-Schulz I, et al. Management of oligo-metastatic and oligo-recurrent cervical cancer: A pattern of care survey within the EMBRACE research network. *Radiother Oncol.* 2021;155:151-9.
9. Thanappapasr D, Nartthanarung A, Likittanasombut P, Na Ayudhya NI, Charakorn C, Udomsubpayakul U, et al. Bone metastasis in cervical cancer patients over a 10-year period. *Int J Gynecol Cancer.* 2010;20(3):373-8.
10. Kanayama T, Mabuchi S, Shimura K, Hisamatsu T, Isohashi F, Hamasaki T, et al. Prognostic factors for survival in cervical cancer patients with bone metastasis. *Eur J Gynaecol Oncol.* 2015;36(3):290-3.
11. Yoon A, Choi CH, Kim HJ, Park JY, Lee YY, Kim TJ, et al. Contributing factors for bone metastasis in uterine cervical cancer. *Int J Gynecol Cancer.* 2013;23(7):1311-7.
12. Passanisi M, Scalia G, Palmisciano P, Franceschini D, Crea A, Capone C, et al. Difficulty differentiating between a posterior extradural lumbar tumor versus sequestered disc even with gadolinium-enhanced MRI. *Surg Neurol Int.* 2021;12:267.
13. Tolo ET, Cooney WP, Wenger DE. Renal cell carcinoma with metastases to the triquetrum: case report. *J Hand Surg Am.* 2002;27(5):876-81.
14. Hayden RJ, Sullivan LG, Jebson PJ. The hand in metastatic disease and acral manifestations of paraneoplastic syndromes. *Hand Clin.* 2004;20(3):335-43, vii.
15. Hernández-Cortés P, Caba-Molina M, Gómez-Sánchez R, Ríos-Peregrina R. Renal clear cell carcinoma acrometastasis. An unusual terminal condition. *J Hand Microsurg.* 2015;7(1):149-51.
16. Sumodhee S, Huchot E, Peret G, Marchal C, Paganin F, Magnin V. Radiotherapy for a phalanx bone metastasis of a lung adenocarcinoma. *Case Rep Oncol.* 2014;7(3):727-31.
17. van Veenendaal LM, de Klerk G, van der Velde D. A painful finger as first sign of a malignancy. *Geriatr Orthop Surg Rehabil.* 2014;5(1):18-20.
18. Çiftçdemir M, Ustabaşioğlu FE, Çölbce SA, Üstün F, Usta U, Çiçin İ. Clinicopathological and prognostic characteristics of acral metastases in patients with malignant disease: A retrospective study. *Acta Orthop Traumatol Turc.* 2021;55(1):67-72.
19. Sebghati J, Khalili P, Tsagkozis P. Surgical treatment of metastatic bone disease of the distal extremities. *World J Orthop.* 2021;12(10):743-50.
20. Sonoda LI, Halim MY, Balan KK. Solitary phalangeal metastasis of renal cell carcinoma on bone scintigram. *Clin Nucl Med.* 2011;36(3):237-9.
21. Stolnicu S, Barsan I, Hoang L, Patel P, Terinte C, Pesci A, et al. International Endocervical Adenocarcinoma Criteria and Classification (IECC): A new pathogenetic classification for invasive adenocarcinomas of the endocervix. *Am J Surg Pathol.* 2018;42(2):214-26.
22. Rodrigues L, Cornelis FH, Reina N, Chevret S. Prevention of pathological fracture of the proximal femur: A systematic review of surgical and percutaneous image-guided techniques used in interventional oncology. *Medicina (Kaunas).* 2019;55(12):755.
23. Plotkine E, Coscas R, Guigui P. Digital metastasis of nasopharyngeal carcinoma: a surgical trap. Case report and literature review. *Chir Main.* 2008;27(4):187-90.
24. Wendel Naumann R, Leath CA 3<sup>rd</sup>. Advances in immunotherapy for cervical cancer. *Curr Opin Oncol.* 2020;32(5):481-7.
25. Colombo N, Dubot C, Lorusso D, Caceres MV, Hasegawa K, Shapira-Frommer R, et al. Pembrolizumab for persistent, recurrent, or metastatic cervical cancer. *N Engl J Med.* 2021;385(20):1856-67.
26. Monk BJ, Sill MW, McMeekin DS, Cohn DE, Ramondetta LM, Boardman CH, et al. Phase III trial of four cisplatin-containing doublet combinations in stage IVB, recurrent, or persistent cervical carcinoma: a Gynecologic Oncology Group study. *J Clin Oncol.* 2009;27(28):4649-55.

## Mesotelioma peritoneal maligno. Reporte de caso y revisión de la literatura

Perla J. Ruiz-López<sup>1\*</sup>, Edgar A. Peñarrieta<sup>1</sup>, Diana L. Díaz<sup>2</sup> y Jonathan R. Cedillo<sup>3</sup>

<sup>1</sup>Servicio de Cirugía General; <sup>2</sup>Departamento de Anatomía Patológica; <sup>3</sup>Servicio de Cirugía Oncológica. Secretaría de Salud, Ciudad de México, México

### Resumen

Paciente del género masculino de 43 años de edad con antecedente de exposición a asbesto que inició diez días antes de su hospitalización, con cuadro de dolor abdominal generalizado, acompañado de síndrome oclusivo intestinal. Las radiografías de abdomen mostraron niveles hidroaéreos, así como dilatación de asas intestinales y ausencia de gas en ampolla rectal. Ante los hallazgos descritos, se decide realizar una laparotomía exploratoria urgente, encontrando carcinomatosis en la raíz del mesenterio con implantes en colon transverso y sigmoide, por lo que se realiza hemicolectomía izquierda ampliada. Se realizó estudio anatomopatológico con inmunohistoquímica complementaria. Esto confirmó el diagnóstico de mesotelioma peritoneal maligno.

**Palabras clave:** Mesotelioma. Peritoneal. Neoplasia. Maligno. Abdomen.

### Malignant peritoneal mesothelioma. Case report and literature review

#### Abstract

A 43-year-old male patient with a history of exposure to asbestos that began ten days before his hospitalization, with symptoms of generalized abdominal pain, accompanied by intestinal occlusive syndrome. Abdominal X-rays showed air-fluid levels, as well as dilation of intestinal loops and absence of gas in the rectal ampulla. Due to the findings, it was decided to perform an urgent exploratory laparotomy, finding carcinomatosis in the root of the mesentery with implants in the transverse and sigmoid colon, for which an extended left hemicolectomy was performed. A pathological study with complementary immunohistochemistry was performed. This confirmed the diagnosis of malignant peritoneal mesothelioma.

**Keywords:** Mesothelioma. Peritoneal. Neoplasm. Malignant. Abdomen.

#### Introducción

El peritoneo, descrito por primera vez en 1827 por Bichat, es una membrana serosa que tapiza las paredes de la cavidad abdominal y los órganos que contiene. Se encuentra firmemente adherida al ligamento redondo del hígado y al diafragma.

Esta membrana serosa consiste en una sola capa de células mesoteliales. En 1863, von Recklinghausen

describió la presencia de estomas en la unión de dos o más células mesoteliales y postuló que permitían el movimiento de fluidos y partículas desde y hacia las cavidades serosas. Se ha propuesto que estos estomas suponen una comunicación directa entre los espacios peritoneal y pleural, lo que explicaría que sustancias inhaladas como el asbesto pueden entrar a la cavidad peritoneal y generar fibrosis o neoplasias<sup>1</sup>.

#### Correspondencia:

\*Perla J. Ruiz-López  
E-mail: noxadrk@gmail.com

Fecha de recepción: 28-04-2020  
Fecha de aceptación: 11-01-2022  
DOI: 10.24875/j.gamo.22000064

Disponible en internet: 07-07-2022  
Gac Mex Oncol. 2022;21(Supl):84-89  
www.gamo-smeo.com

2565-005X/© 2022 Sociedad Mexicana de Oncología. Publicado por Permanyer. Este es un artículo *open access* bajo la licencia CC BY-NC-ND (<http://creativecommons.org/licenses/by-nc-nd/4.0/>).



El mesotelioma peritoneal es un tumor raro, rápidamente progresivo, relacionado con la exposición a asbesto, el cual recientemente ha mostrado un incremento en su incidencia mundial. De acuerdo con GLOBOCAN 2018, se han registrado 30,443 nuevos casos, de los cuales 21,662 se presentaron en el sexo masculino y 8,781 en el sexo femenino, con una mortalidad en ambos sexos de 25,576. En México, en el año 2018 se presentaron 374 nuevos casos, con una mortalidad de 317<sup>2</sup>.

Varias investigaciones sugieren que el periodo de latencia promedio del mesotelioma peritoneal es de aproximadamente 40 años, aunque en algunos casos puede ser de hasta 60-70 años. Las tasas de incidencia han demostrado ser más bajas en mujeres que en hombres y esta diferencia se ha atribuido a las diferencias históricas en la exposición ocupacional al asbesto<sup>3</sup>.

El mesotelioma peritoneal maligno (MPM) es una patología maligna muy rara de las membranas serosas. Fue reportada por primera vez por Miller y Wynn en 1908. Los autores describieron el caso de un paciente de sexo masculino de 32 años de edad que presentaba dolor abdominal y ascitis. A la exploración, se encontró una neoplasia intraperitoneal difusa, misma que no era susceptible a resección quirúrgica. El paciente solo recibió tratamiento sintomático y falleció un año después<sup>4,5</sup>.

A continuación, se presenta el caso clínico de un paciente de sexo masculino con datos de abdomen agudo, sin antecedentes quirúrgicos, con neoplasia peritoneal no resecable.

## Caso clínico

Se trata de un hombre de 43 años de edad con antecedentes de importancia: originario y residente del Estado de México, soltero, guardia de seguridad. Carga genética por rama paterna para cardiopatía isquémica, rama materna con carga para diabetes *mellitus* tipo 2. Niega antecedentes cronicodegenerativos, quirúrgicos, traumáticos, transfusionales, alérgicos, refiere alcoholismo de carácter social, tabaquismo positivo durante ocho años con consumo de cinco cigarros al día con un índice tabáquico de 2, toxicomanías negadas, exposición a asbesto (refiere su casa construida con lámina).

Inicia el cuadro clínico 10 días previos a su internamiento, con astenia, adinamia, cuadro de dolor abdominal tipo cólico, generalizado, escala visual analógica (EVA) 3/10, sin atenuantes ni agravantes, con ingesta

de analgésico no especificado, sin mejoría, posteriormente el dolor se localiza en fosa ilíaca derecha irradiándose hacia flanco derecho y epigastrio, acompañándose de náuseas, vómito de características gastrointestinales, anorexia, así como constipación y obstipación. Niega fiebre.

Al ingreso con frecuencia cardiaca 90 lpm, frecuencia respiratoria 25, temperatura de 36.6 °C y tensión arterial 130/87 mmHg. En la exploración física se encuentra al paciente despierto, orientado, con deshidratación de piel y tegumentos. Tórax normolíneo, con movimientos de amplexión y amplexación normales, con estertores basales bilaterales de predominio izquierdo. Ruidos cardiacos sin alteraciones. Abdomen distendido, peristalsis hipoactiva, a la palpación con presencia de resistencia muscular involuntaria en hemiabdomen inferior, dolor abdominal generalizado a la palpación superficial y profunda, rebote dudoso, signos apendiculares ausentes (Mc Burney, Dunphy, psoas, obturador, talo percusión).

Se realizan exámenes de laboratorio, en los que se encuentran: leucocitos 6.5/mm<sup>3</sup>, con un 68.6% de neutrófilos, linfocitos 21.3/mm<sup>3</sup>, hemoglobina 16 g/dL, hematocrito 47.1%, plaquetas 276,000/mm<sup>3</sup>, urea 10.7 mg/dL, creatinina 0.9 mg/dL, nitrógeno ureico en sangre 5 mg/dL, potasio 5.1 mEq/L, sodio 139 mEq/L, cloro 102 mEq/L, amilasa 91 U/L, lipasa 27 U/L, albúmina 3.9 gr/dL, tiempo de tromboplastina parcial activada 40.8 s, tiempo de protrombina 12.2 s, ratio internacional normalizado 1.15.

En la radiografía de abdomen de pie y decúbito se observan niveles hidroaéreos, así como dilatación de asas intestinales con ausencia de gas en ámpula rectal.

Ante los hallazgos anteriormente descritos se decide realizar laparotomía exploradora urgente, en la que se encontró aproximadamente 1,000 cc de ascitis, así como carcinomatosis en raíz de mesenterio con implantes predominantes en colon transversal y colon sigmoideos conectadas por una aparente brida, además de micronódulos en superficie hepática, motivo por el que se decide realizar hemicolectomía izquierda extendida más resección en bloque de sigmoideos, tumor y urétero distal izquierdo, cierre distal en bolsa de Hartmann más colostomía y ureterostomía (Fig. 1).

Durante su hospitalización se complementa protocolo diagnóstico con tomografía de tórax contrastada en ventana pulmonar en la que se observa derrame pleural bilateral, infiltrado reticular y múltiples nódulos

hiperdensos que realzan con el contraste intravenoso, compatibles con neoplasia metastásica (Fig. 2).

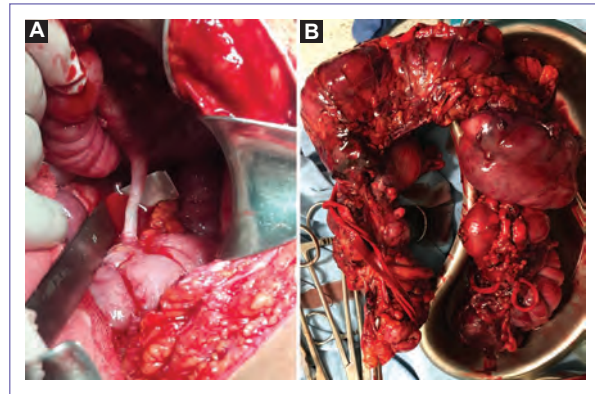
Se obtienen marcadores tumorales con los siguientes resultados: antígeno carcinoembrionario (CEA) 61.17 ng/ml, alfafetoproteína (AFP) 0.84 ng/ml, antígeno carbohidratado (CA) 19-9: 5 U/ml.

Se realizó estudio anatomopatológico de colon izquierdo y epiplón. Segmento de 60 cm, serosa opaca, despulida, con lesiones irregulares, nodulares y blanquecinas (Fig. 3). Luz intestinal discretamente disminuida, permeable; la mucosa sin compromiso en todo su trayecto. Microscópicamente se identificó neoplasia maligna de morfología epiteliode, dispuesta en patrones glandular y pseudoglandular (Fig. 3). Se realizó inmunohistoquímica complementaria, además de estos, se realizaron tinciones positivas: calretinina, citoqueratina 7, citoqueratinas 5/6, D2-40 y WT-1. Las negativas fueron citoqueratina 20, receptores de estrógenos. Lo anterior confirmó el diagnóstico de mesotelioma abdominal.

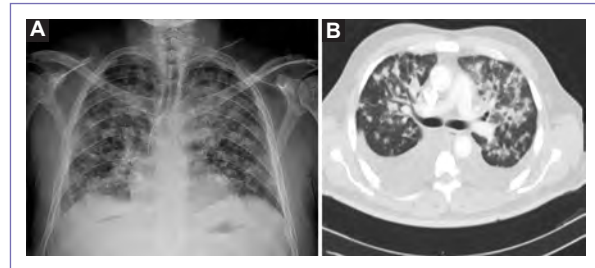
Debido a los resultados obtenidos, se clasifica como mesotelioma abdominal estadio IVB, por lo que se decide referir a nuestro paciente al servicio de oncología, donde recibe cuidados paliativos por máximo beneficio y fallece un mes después durante el seguimiento.

## Discusión

El peritoneo contiene, junto con una red de vasos sanguíneos y linfáticos, diversas poblaciones celulares con macrófagos, mastocitos, granulocitos y fibroblastos. Esta organización celular se renueva constantemente y al menos entre el 0.16 y 0.5% de su población se encuentra permanentemente en mitosis. Esta membrana serosa se encuentra soportada por una lámina basal que descansa sobre tejido conectivo laxo areolar. Así mismo, se compone de células mesoteliales, que componen un mesotelio. El mesotelio peritoneal recibe su nombre desde 1880 cuando fue descrito por Minat como el epitelio que recubre las cavidades mesodérmicas. Las células mesoteliales exhiben características que las sitúan en un punto intermedio entre células eminentemente epiteliales y células mesenquimatosas. En la unión de dos o más células mesoteliales se encuentran pequeños estomas, que miden de 3 a 12 micrómetros de diámetro y que se ubican en el peritoneo del diafragma generando un acceso directo al sistema linfático submesotelial, lo que explicaría que sustancias inhaladas como el asbesto puedan entrar a la cavidad peritoneal y generar fibrosis o neoplasias<sup>1</sup>.



**Figura 1. A:** brida que conecta implantes carcinomatosos de colon transverso y sigmoides. **B:** producto de hemicolectomía izquierda con múltiples disminuciones segmentaria de calibre por compresiones extrínsecas.



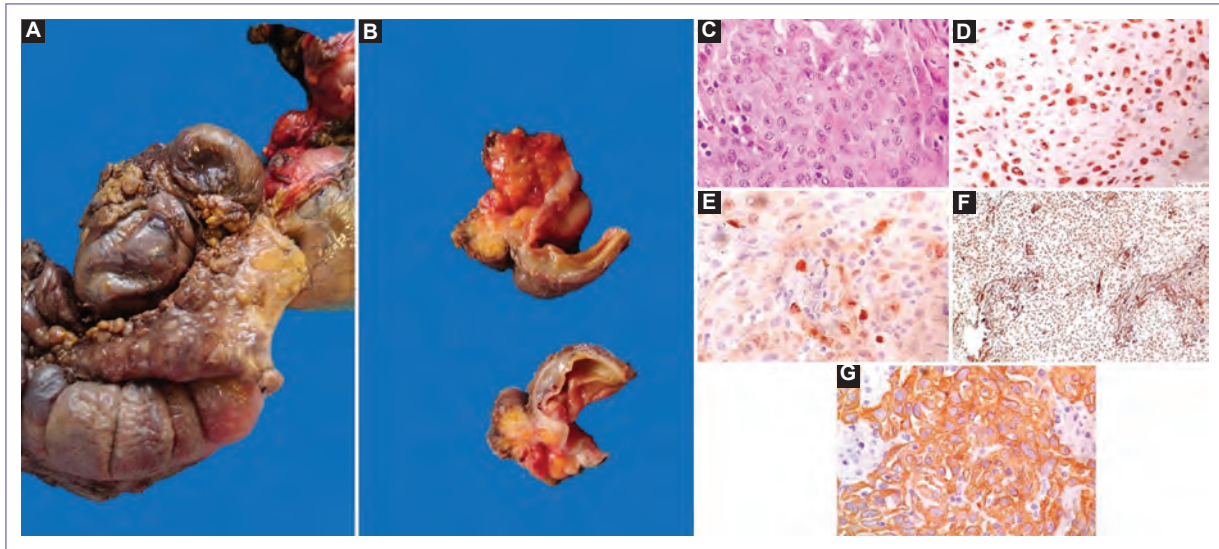
**Figura 2. A:** radiografía de tórax con infiltrados reticulares y múltiples imágenes radiopacas algodonosas concéntricas bilaterales. **B:** tomografía de tórax contrastada en ventana pulmonar con derrame pleural bilateral, infiltrado reticular y múltiples nódulos hiperdensos que realzan con el contraste IV compatibles con neoplasia metastásica.

El mesotelioma maligno es una neoplasia altamente letal de las membranas serosas de la pleura, el peritoneo, el pericardio o la *tunica vaginalis*<sup>6</sup>.

Es una neoplasia muy rara. Fue reportada por primera vez por Miller y Wynn en 1908. De todos los mesoteliomas malignos, el mesotelioma pleural es más común que el mesotelioma peritoneal. Se estima que del 10 al 30% de todos los casos de mesoteliomas se originan en el peritoneo<sup>5</sup>.

Es una enfermedad que ha incrementado su incidencia mundialmente. La supervivencia media es de 8 a 10 meses, basado en los reportes de la *World Health Organization*<sup>7</sup>.

Tiene predominio masculino (relación hombre: mujer entre 4 y 5 a 1). La edad media de presentación es de 51 a 59 años de edad, más jóvenes que el paciente promedio con mesotelioma pleural<sup>6</sup>.



**Figura 3.** **A:** segmento intestinal que muestra serosa opaca y aspecto multinodular difuso, blanquecino. **B:** cortes transversales que muestran luz intestinal conservada, sin compromiso. Lesiones blanquecinas que comprometen la serosa. **C:** 40x hematoxilina y eosina. Neoplasia maligna dispuesta en patrón arremolinado, con vasos, células poligonales de morfología epitelioide. **D:** 40x WT-1 positivo nuclear intenso. **E:** 40x calretinina positivo difuso. **F:** 10x vimentina positivo en células neoplásicas y control interno. **G:** 40x citoqueratina 7. Positivo intenso citoplasmático.

El asbesto es el principal carcinógeno implicado en la patogénesis del mesotelioma peritoneal.

En primer lugar, la irritación del peritoneo por las fibras de asbesto se piensa que induce un proceso inflamatorio crónico por el cual las células mesoteliales que recubren el peritoneo se someten repetidamente a ciclos de daño y reparación.

En segundo lugar, la fibra de amianto interfiere con la mitosis, mediante la interrupción de los husos mitóticos.

En tercer lugar, se ha demostrado que la cadena pesada de ferritina en el hierro trabaja como una proteína antiapoptósica contra el asbesto y el estrés oxidativo, contribuyendo a la resistencia de la apoptosis en las células del mesotelioma.

Por último, el asbesto induce la fosforilación de las proteínas cinasas activadas por mitógeno y las señales extracelulares reguladas por cinasas 1 y 2 que elevan la expresión de la respuesta temprana a protooncogenes en las células mesoteliales, causando así la persistencia de la proliferación celular mesotelial<sup>8</sup>.

Usualmente hay un retraso de 20 a 50 años entre la exposición al asbesto y el diagnóstico de mesotelioma. La supervivencia relativa a cinco años para el mesotelioma es solo del 10%, porque la enfermedad a menudo se diagnostica en una etapa avanzada y es difícil de tratar<sup>9</sup>.

## Presentación clínica

La mayoría de los pacientes con MPM se presentan con síntomas abdominales vagos, no específicos, incluyendo aumento en el perímetro abdominal, dolor y pérdida de peso. Una hernia umbilical o inguinal puede estar presente. Los síntomas sistémicos incluyen fiebre, sudores nocturnos, astenia, náuseas, vómito, constipación, anorexia y saciedad temprana<sup>10</sup>.

Los subtipos de mesotelioma más agresivos a menudo se presentan con distensión abdominal rápida y obstrucción intestinal debido a una combinación de enfermedad omental de gran volumen y ascitis. Frecuentemente, el mesotelioma se descubre de forma incidental, ya sea en imágenes de corte transversal o en laparoscopia abdominal o laparotomía<sup>11</sup>.

## Diagnóstico

Las neoplasias primarias de origen peritoneal y subperitoneal ocurren con menos frecuencia que las enfermedades metastásicas en dichas zonas. En general, la afectación neoplásica de los espacios peritoneal y subperitoneal se manifestará en la tomografía computarizada como un proceso de tejido blando (tumoral o infiltrativo) con o sin fluido asociado (ascitis).



Las características tomográficas del mesotelioma peritoneal varían desde una apariencia «seca», que consiste en tumores a base de peritoneo que pueden ser grandes o confluentes, a una apariencia «húmeda», que consiste en ascitis y engrosamiento peritoneal asociado que puede ser nodular o difuso. Puede observarse desprendimiento o efecto de masa en los órganos. La calcificación es infrecuente y se deben considerar otras causas de calcificación extensa en un tumor basado en peritoneo<sup>12</sup>.

El estudio inmunohistoquímico del tumor es crítico para el diagnóstico definitivo de MPM, sin embargo, ningún marcador es específico para mesotelioma. En su lugar generalmente se usa un panel de marcadores para diferenciar el MPM de tumores más comunes como adenocarcinoma o carcinoma seroso peritoneal. La tinción positiva de anticuerpos para citoqueratina 5/6, calretinina y WT-1, y tinción negativa para CEA, Ber-Ep4, LeuM1 y Bg8 ayudan en el diagnóstico de MPM. Al menos dos marcadores de mesotelioma y dos marcadores de carcinoma se recomiendan para establecer un diagnóstico de MPM<sup>13</sup>.

## Histopatología

Un diagnóstico diferencial es con carcinomatosis peritoneal y puede ser difícil, aunque es posible utilizar ultrasonido, tomografía y biopsia. En el estudio microscópico se observa lo siguiente:

- Las células de la capa superficial tienen características morfológicas de epitelio y las células subyacentes son semejantes a las conectivas; las células mesoteliales suelen presentar desmosomas de gran longitud, las cuales muestran en su contorno abundantes y grandes microvellosidades de 50 nm de longitud y 4 nm de ancho.
- El mesotelioma en su variedad epitelioide consiste en células cuboideas, columnares o aplanadas, que forman estructuras tubulares o papilares que simulan adenocarcinoma, mientras que en su tipo mesenquimal las células son parecidas a las del sarcoma fusocelular.

El mesotelioma maligno puede confundirse con otros tumores como el adenocarcinoma diseminado productor de mucina, aunque se trata de una entidad diferente de origen mesotelial, con características celulares específicas tales como finas microvellosidades en la superficie de las células y uniones desmosomales<sup>14</sup>.

## Tratamiento

El MPM permanece confinado a la cavidad abdominopélvica con poca invasión de los órganos adyacentes y sin propagación metastásica hasta que está bastante avanzado. Esta historia natural sugiere que el tratamiento locorregional agresivo puede ser apropiado. Las opciones terapéuticas son limitadas y poco efectivas, generalmente porque el diagnóstico es tardío. Actualmente el tratamiento de elección es la terapia combinada de cirugía con quimioterapia o radioterapia<sup>10,15</sup>.

El tratamiento combinado con cirugía citorreductora (CRS), seguido de quimioterapia perioperatoria hipertermica en el quirófano (HIPEC) se ha convertido en el estándar de atención en pacientes seleccionados. Aunque la selección de pacientes ocurre con base en el huésped y factores de la enfermedad, la extensión también influye en la capacidad y grado de citorreducción<sup>16</sup>.

El papel de la quimioterapia sistémica en conjunto con CRS más HIPEC es incierto, y su uso debe ser individualizado. Para pacientes en quienes se debe retrasar el tiempo quirúrgico de CRS e HIPEC se ofrece un manejo temporal de quimioterapia sistémica hasta que la cirugía definitiva pueda ser realizada<sup>17</sup>.

## Conclusiones

Este reporte de caso resalta las estrategias diagnósticas y terapéuticas del MPM en un paciente que se presenta con datos de oclusión intestinal y abdomen agudo. El MPM es una enfermedad poco común pero mortal de difícil diagnóstico y tratamiento. Los recursos anatomopatológicos, así como la inmunohistoquímica, son fundamentales para lograr un acertado diagnóstico histológico. Las opciones terapéuticas son limitadas y poco efectivas, generalmente porque el diagnóstico es tardío. Actualmente el tratamiento de elección es la terapia combinada de cirugía con quimioterapia o radioterapia.

## Agradecimientos

Este artículo fue realizado gracias al apoyo que brindó el personal médico del Hospital General Balbuena y el Hospital Juárez de México. Un especial agradecimiento al Dr. Francisco Javier Carballo Cruz, al Dr. Gabriel Alberto Mejía Consuelos y al Dr. José Francisco Varelas Rojano por otorgarnos el apoyo y orientación necesarias para la realización de este trabajo.

## Financiamiento

La presente investigación no ha recibido ninguna beca específica de agencias de los sectores públicos, comercial o con ánimo de lucro.

## Conflicto de intereses

Los autores declaran no tener conflictos de intereses.

## Responsabilidades éticas

**Protección de personas y animales.** Los autores declaran que para esta investigación no se han realizado experimentos en seres humanos ni en animales.

**Confidencialidad de los datos.** Los autores declaran que han seguido los protocolos de su centro de trabajo sobre la publicación de datos de pacientes.

**Derecho a la privacidad y consentimiento informado.** Los autores declaran que han obtenido el consentimiento informado de los pacientes y/o sujetos referidos en el artículo.

## Bibliografía

1. Riveros Dueñas R, Isaza Restrepo A, Sefair Cristancho C. El peritoneo: descripción de un nuevo síndrome, falla peritoneal. Bogotá, Colombia: Editorial Universidad del Rosario; 2014.
2. Global Cancer Observatory (GCO). Globocan 2018. Lyon, Francia: World Health Organization, International Agency for Research on Cancer.

3. Alpert N, van Gerwen M, Taioli E. Epidemiology of mesothelioma in the 21<sup>st</sup> century in Europe and the United States, 40 years after restricted/banned asbestos use. *Transl Lung Cancer Res.* 2020;9(1):28-38.
4. Miller J, Wynn H. Malignant tumor arising from the endothelium of peritoneum, and producing mucoid ascitic fluid. *J Pathol.* 1908;12:267-78.
5. Broeckx G, Pauwels P. Malignant peritoneal mesothelioma: a review. *Transl Lung Cancer Res.* 2018;7(5):537-42.
6. Alexander Jr HR. Malignant peritoneal mesothelioma: Epidemiology, risk factors, clinical presentation, diagnosis, and staging [Internet]. Waltham, MA: UpToDate (consultado: 27 de abril de 2020.). Disponible en: <https://www.uptodate.com>
7. Robinson BW, Musk AW, Lake RA. Malignant mesothelioma. *Lancet.* 2005;366:397-408.
8. Chua TC, Yan TD, Morris DL. Surgical biology for the clinician: peritoneal mesothelioma: current understanding and management. *J Can Chir.* 2009;52(1):59-64.
9. American Cancer Society. Cancer Facts & Figures 2017 Special Section: Rare Cancers in Adults [Internet]. Disponible en: <https://www.cancer.org/research/cancer-facts-statistics/all-cancer-facts-figures/cancer-facts-figures-2017.html#:~:text=Cancer%20Facts%20%26%20Figures%202017%20Special,per%20100%2C000%20people%20per%20year>.
10. Kindler HL. Peritoneal mesothelioma: The site of origin matters. *Am Soc Clin Oncol Educ Book.* 2013;182-8.
11. García-Fadrigue A, Mehta A, Mohamed F, Dayal S, Cecil T, Moran BJ. Clinical presentation, diagnosis, classification and management of peritoneal mesothelioma: a review. *J Gastrointest Oncol.* 2017; 8(5):915-24.
12. Pickhardt PJ, Bhalla S. Primary neoplasms of peritoneal and sub-peritoneal origin: CT findings. *Radiographics.* 2005;25(4):983-85.
13. Alexander HR Jr, Li CY, Kennedy TJ. Current management and future opportunities for peritoneal metastases: Peritoneal mesothelioma. *Ann Surg Oncol.* 2018;25(8):2159-64.
14. Ruiz ML, Olvera A, Díaz I, Ruiz A, Castillo N, Olvera S. Mesotelioma peritoneal maligno. Informe de un caso y revisión de la literatura. *Rev Med Inst Mex Seguro Soc.* 2011;49(1):79-84.
15. Torrejón PN, Frisancho O, Gómez A, Yábar A. Mesotelioma peritoneal maligno. *Rev Gastroenterol.* 2010;30(1):82-7.
16. Sugarbaker PH, Turaga KK, Alexander HR Jr, Deraco M, Hesdorffer M. Management of malignant peritoneal mesothelioma using cytoreductive surgery and perioperative chemotherapy. *J Oncol Pract.* 2016; 12(10):928-35.
17. Alexander HR, Kindler HL. Malignant peritoneal mesothelioma: Treatment [Internet]. Waltham, MA: UpToDate (consultado: 27 de abril de 2020.). Disponible en: <https://www.uptodate.com>



## Resección de tumor del estroma gastrointestinal gástrico con abordaje torácico

Diego I. Martínez-Pérez<sup>1\*</sup> y Socorro E. Herrera-Aguilar<sup>2</sup>

<sup>1</sup>Departamento de Cirugía General; <sup>2</sup>Departamento de Anestesiología. Hospital Presidente Lázaro Cárdenas del Río, Chihuahua, Chih., México

### Resumen

Paciente de sexo femenino de 65 años con diabetes mellitus tipo 2 e hipertensión arterial sistémica, la cual presenta tumor del estroma gastrointestinal (GIST) gástrico con aparente compromiso de hemidiafragma, por lo que se decide su abordaje quirúrgico a través de toracotomía para la resección de este. Estos tumores comprenden del 1 al 2% de los tumores digestivos, encontrándose localizados en el 50% de los casos. La resección quirúrgica dependerá del tamaño, localización y si existen o no metástasis al momento del diagnóstico, así mismo, la experiencia del o los cirujanos determinará el tipo de abordaje según el caso.

**Palabras clave:** GIST. Resección. Tórax.

### Gastric stromal tumor resection using a thoracic approach

#### Abstract

A 65 year old woman with a history of Diabetes mellitus type 2 and systemic hypertension, presented with a gastric GIST with hemidiaphragm compromise, she was referred for surgical treatment and underwent thoracotomy for its resection. This tumors represent 1-2% of all the gastrointestinal tumors and are localized in 50% of the cases. Surgical resection depends on its size, location, metastasis at the time of diagnosis and the expertise of the surgeons involved.

**Keywords:** GIST. Resection. Thorax.

#### Introducción

Los tumores del estroma gastrointestinal (GIST) son neoplasias mesenquimales raras del tracto gastrointestinal, de 10 a 15 casos por millón de habitantes en el mundo<sup>1</sup>. Representan del 1 al 2% de los cánceres gastrointestinales, siendo de los tumores malignos los más frecuentes. Se presentan con mayor frecuencia en adultos mayores con una media de edad al diagnóstico entre los 65 y 69 años<sup>2</sup>. Surgen como neoplasias subepiteliales principalmente en estómago e intestino

delgado; sin embargo, también pueden surgir en cualquier parte del tracto gastrointestinal y muy raras veces en epiplón, mesenterio y peritoneo, siendo estas las localizaciones menos frecuentes.

Tienen un origen mesenquimal, anteriormente se pensaba que provenían de células de músculo liso, sin embargo, la expresión de CD117 los diferencia de los tumores de músculo liso. Actualmente se cree que proviene de las células de Cajal de los plexos mientéricos<sup>3</sup>. Tienen una expresión casi universal del antígeno CD117

#### Correspondencia:

\*Diego I. Martínez-Pérez  
E-mail: diegomape94@gmail.com  
2565-005X/© 2022 Sociedad Mexicana de Oncología. Publicado por Permanyer. Este es un artículo *open access* bajo la licencia CC BY-NC-ND (<http://creativecommons.org/licenses/by-nc-nd/4.0/>).

Fecha de recepción: 21-01-2022  
Fecha de aceptación: 02-02-2022  
DOI: 10.24875/j.gamo.22000010

Disponible en internet: 07-07-2022  
Gac Mex Oncol. 2022;21(Supl):90-94  
[www.gamo-smeo.com](http://www.gamo-smeo.com)

y más de la mitad tendrán presente el CD34, por lo que la detección de estos antígenos confirma el diagnóstico en aquellos casos en los cuales el estudio histopatológico no pueda ser concluyente.

Los síntomas más comunes son: sangrado de tubo digestivo alto por ulceración gástrica (presentándose en forma de melena o hematemesis con anemia agregada), debilidad dolor abdominal, distensión e incomodidad abdominal por efecto masa<sup>4</sup>, sin embargo, un porcentaje variable de pacientes que puede alcanzar hasta el 30% tiene un curso asintomático<sup>5</sup>. Son tumores potencialmente malignos, por lo que se estadian según la escala de Fletcher modificada en: muy bajo riesgo, bajo riesgo, moderado riesgo y alto riesgo. Dicha estaficación dependerá del tamaño del tumor, así como su actividad mitótica<sup>6,7</sup> (Tabla 1). El tratamiento en el 95% de los casos es la resección quirúrgica, teniendo como objetivo la presencia de bordes libres, siendo el factor pronóstico más importante. En aquellos donde exista metástasis puede ofrecerse cirugía cuando se presente sangrado, ruptura tumoral, obstrucción o perforación intestinal. La resección laparoscópica es una herramienta eficaz que no modifica el riesgo de recaída o de metástasis, y que presenta menores complicaciones quirúrgicas en relación con la cirugía abierta<sup>8</sup>; además, una menor pérdida de sangre y una estancia hospitalaria más corta con relación con la laparotomía<sup>7</sup>, siendo esta recomendada para ubicaciones anatómicas favorables<sup>9</sup>.

Los datos sobre la supervivencia de los pacientes con tumores estromales gástricos malignos tras una resección curativa son muy variables, y oscilan entre un 19 y un 56% de supervivencia a los cinco años<sup>10</sup>.

El tratamiento neoadyuvante será de importancia en los tumores de gran tamaño (mayores a 10 cm) o localizados en sitios anatómicos donde la resecabilidad de estos no se pueda garantizar o que presenten metástasis. La administración de imatinib a dosis de 400 mg día por un mínimo de 6 meses<sup>11</sup> se ha observado con buenos resultados para la disminución del tamaño del tumor, mientras que el uso por tres años posterior a una resección con bordes libres tiene menor incidencia de recidiva de la tumoración<sup>12</sup>.

## Caso clínico

Mujer de 65 años con antecedente de cáncer de mama en hermana, diabetes *mellitus* tipo 2 de nueve años de evolución en tratamiento con metformina e hipertensión arterial de 3 años de evolución en tratamiento con metoprolol y enfermedad pulmonar obstructiva

**Tabla 1.** Clasificación de Fletcher modificada

Categoría de riesgo	Tamaño del tumor (cm)	Índice mitótico (por 50 HPF)	Sitio del tumor primario
Muy bajo riesgo	< 2.0	< 5	Alguna
Riesgo bajo	2.1-5.0	< 5	Alguna
Riesgo intermedio	2.1-5.0	> 5	Gástrico
	< 5	6-10	Alguna
	5.1-10	< 5	Gástrico
Alto riesgo	Alguna	Alguna	Ruptura del tumor
	> 10 cm	Alguna	Alguna
	Alguna	> 10	Alguna
	> 5	> 5	Alguna
	2.1-5.0	> 5	No gástrico
	5.1-10	< 5	No gástrico

HPF: *high power fields* (campo de alta frecuencia).

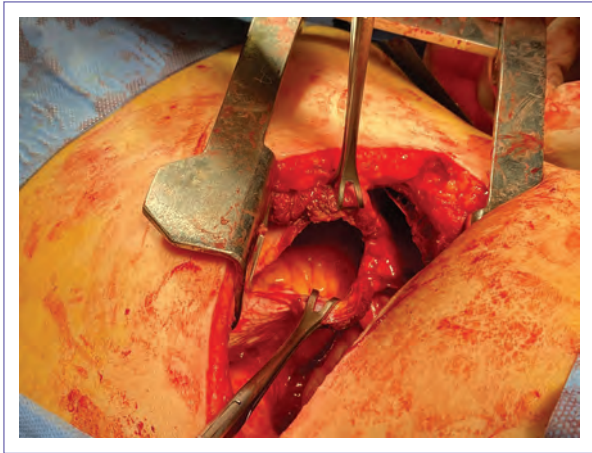
crónica (EPOC) (por exposición a biomasa) actualmente sin tratamiento, negando hábito tabáquico.

La paciente acude a valoración por neumología debido a la presencia de tos con expectoración, de más de dos meses de evolución, al no mejorar con tratamiento establecido, solicita una tomografía computarizada observándose masa gástrica de 3 cm aproximadamente dependiente de curvatura mayor con aparente compromiso a diafragma. Se le solicita endoscopia superior y es referida al servicio de oncología quirúrgica.

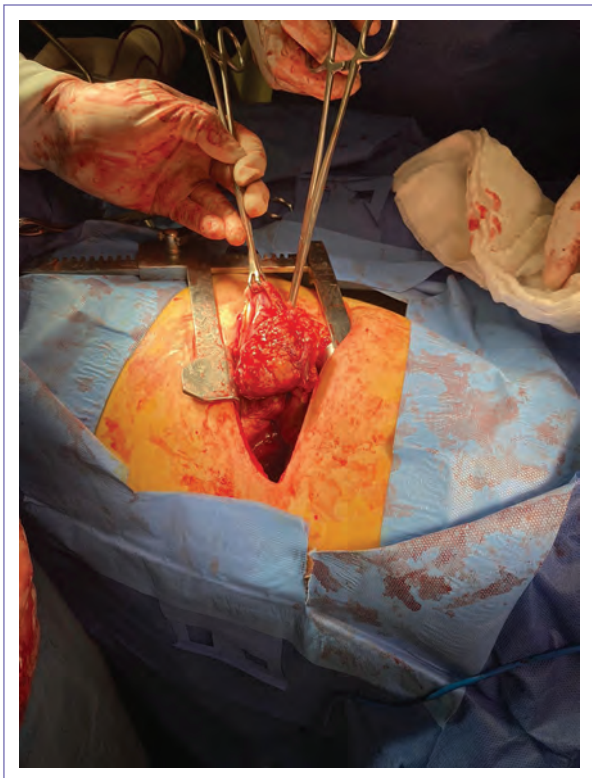
La biopsia tomada durante endoscopia no es concluyente en el reporte histopatológico.

La paciente presenta evacuaciones melénicas, acompañado de dolor lacerante en epigastrio, por lo que el departamento de oncología quirúrgica, solicita de nueva cuenta una endoscopia superior para obtener muestra de biopsia, volviendo a obtener un resultado no concluyente en el estudio histopatológico.

Se solicita valoración por cirugía de tórax por aparente compromiso diafragmático reportado en interpretación de tomografía, por lo que se decide su programación a cirugía para gastrectomía parcial con resección tumoral y plastia de hemidiafragma izquierdo, realizándose el abordaje a través de toracotomía posterolateral izquierda, con incisión a nivel de 5.º espacio intercostal, disecando hasta cavidad, colapsando

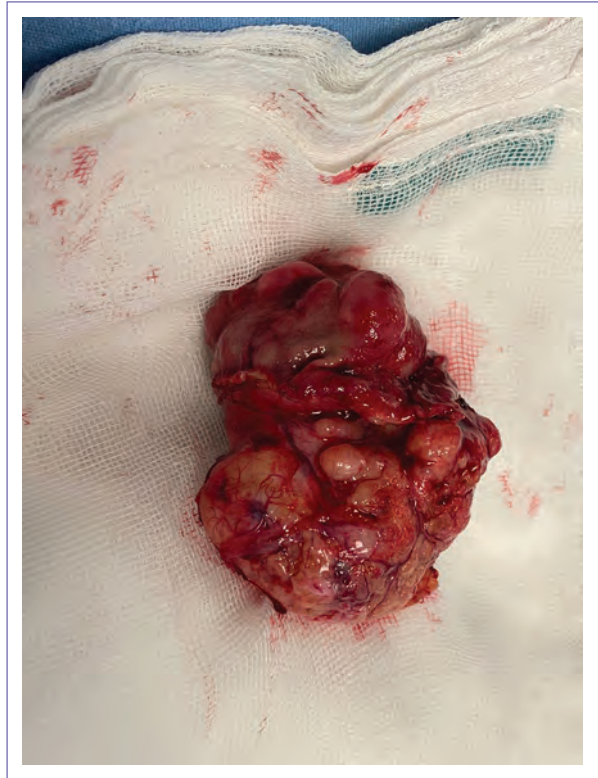


**Figura 1.** Abordaje torácico.



**Figura 2.** Liberación del tumor.

pulmón izquierdo, se realiza incisión de 10 cm en diafragma izquierdo, accediendo a cavidad abdominal (Fig. 1). Se localiza tumoración en antro gástrico el encontrándose adherido a hemidiafragma, realizando disección roma para su liberación (Figs. 2 y 3). Utilizando pinzas de Babcock se sujeta estómago comprometido para realizar la resección con grapadora recta



**Figura 3.** Tumor del estroma gastrointestinal.

GIA 60 mm. No se deja drenaje. Se repara diafragma con Vycril del 1 con súrgete continuo, posterior se coloca sonda endopleural de 36 Fr en cavidad torácica. Se cierra por planos con súrgete Vycril 2-0 y piel con Nylon 3-0 con punto subdérmico.

La paciente presenta el primer día posquirúrgico dolor con intensidad en escala numérica analógica (ENA) de 10/10, teniendo que administrar opioides débiles para control analgésico, con gasto de 10 cc a través de sonda endopleural. Al segundo día presenta dolor con intensidad 8/10 controlado con analgésicos convencionales, presenta gasto de 5 cc por sonda. El tercer día reduce el dolor a 2/10 en ENA, se decide inicio de dieta líquida con adecuada tolerancia de esta, presenta gasto de 5 cc a través de sonda endopleural. Al 4.º día no presenta dolor en sitio quirúrgico y se progresa a dieta blanda. Cursando con adecuada evolución clínica se decide su egreso al 5.º día de estancia hospitalaria, retirando sonda endopleural con gasto total de 20 cc.

El estudio anatomopatológico posquirúrgico reportó tumor del estroma gastrointestinal de 7.5 cm en su eje mayor, con índice mitótico de 1 mitosis/5 mm<sup>2</sup>, pT-3NxMx EC IB de bajo riesgo de enfermedad progresiva

**Tabla 2.** Tumores del estroma gastrointestinal (GIST) gástricos. Pautas propuestas para evaluar el potencial maligno tomado de las guías de la *National Comprehensive Cancer Network*

Tamaño del tumor	Tasa de mitosis	Comportamiento biológico predicho
< 2 cm	< 5 mitosis/50 HPF	Tasa metastásica: 0%
	> 5 mitosis/50 HPF	Tasa metastásica: 0%
> 2 cm a < 5 cm	< 5 mitosis/50 HPF	Tasa metastásica: 1.9%
	> 5 mitosis/50 HPF	Tasa metastásica: 16%
> 5 cm a < 10 cm	< 5 mitosis/50 HPF	Tasa metastásica: 3.6%
	> 5 mitosis/50 HPF	Tasa metastásica: 55%
> 10 cm	< 5 mitosis/50 HPF	Tasa metastásica: 12%
	> 5 mitosis/50 HPF	Tasa metastásica: 86%

HPF: *high power fields* (campos de alta frecuencia).

(3.6%) (Tabla 2). La paciente continua en vigilancia médica, con adecuada evolución clínica, con citas periódicas cada tres meses con tomografía de control, sin requerir tratamiento neoadyuvante según clasificaciones de la NCCN (*National Comprehensive Cancer Network*) versión 1-2021 GIST-3.

## Discusión

Los GIST son neoplasias mesenquimales raras del tracto gastrointestinal, que representan del 1 al 2% de los cánceres gastrointestinales, siendo de los tumores malignos los más frecuentes. Se presentan en adultos mayores con mayor frecuencia entre los 65 y 69 años, como en este caso; son neoplasias subepiteliales, principalmente en estómago e intestino delgado.

La mejor opción quirúrgica es el abordaje laparoscópico para su resección<sup>13</sup>, ya que es una herramienta eficaz, puesto que el 50% de los tumores se encontrará localizado al momento del diagnóstico<sup>14</sup>. Además, esta no modifica el riesgo de recaída o de metástasis, y que presenta menores complicaciones quirúrgicas en relación con la cirugía abierta<sup>8</sup>. Cursa con menor pérdida sanguínea y una estancia hospitalaria más corta, sin embargo, no existe un *gold standard*, ya que dependerá de las características de la tumoración, así como de los insumos médicos y de la experiencia del cirujano. En la paciente se utilizó el abordaje de toracotomía por el aparente compromiso diafragmático, sin embargo, no se encontró bibliografía al respecto de la técnica empleada. Solo se recomienda este abordaje para casos

seleccionados como en el que existan criterios de resecabilidad, datos sugestivos de compromiso diafragmático y/o la localización de la tumoración sea de difícil acceso mediante otro tipo de abordaje, como fue la de la paciente. El uso de imatinib en este caso no se recomienda al ser un tumor de bajo grado, según estudio de patología, solo la vigilancia periódica está recomendada al 3.º mes poscirugía<sup>7</sup>.

## Agradecimientos

A Socorro Edelmira Herrera Aguilar, David Hernández Ríos y a Arturo Zamora Perea.

## Financiamiento

La presente investigación no ha recibido ninguna beca específica de agencias de los sectores públicos, comercial o con ánimo de lucro.

## Conflicto de intereses

Los autores declaran no tener conflicto de intereses.

## Responsabilidades éticas

**Protección de personas y animales.** Los autores declaran que para esta investigación no se han realizado experimentos en seres humanos ni en animales.

**Confidencialidad de los datos.** Los autores declaran que han seguido los protocolos de su centro de trabajo sobre la publicación de datos de pacientes.

**Derecho a la privacidad y consentimiento informado.** Los autores han obtenido el consentimiento informado de los pacientes y/o sujetos referidos en el artículo. Este documento obra en poder del autor de correspondencia.

## Bibliografía

- Kelly CM, Gutierrez Sainz L, Chi P. The management of metastatic GIST: current standard and investigational therapeutics. *J Hematol Oncol.* 2021;14(1):2.
- Morgan J, Raut CP, Duensing A, Keedy VL. Clinical presentation, diagnosis, and prognosis of gastrointestinal stromal tumors [Internet]. UpToDate [citado: 10 de enero de 2022]. Disponible en: [https://www.uptodate.com/contents/clinical-presentation-diagnosis-and-prognosis-of-gastrointestinal-stromal-tumors?search=GIST&source=search\\_result&selected-Title=1~80&usage\\_type=default&display\\_rank=1](https://www.uptodate.com/contents/clinical-presentation-diagnosis-and-prognosis-of-gastrointestinal-stromal-tumors?search=GIST&source=search_result&selected-Title=1~80&usage_type=default&display_rank=1)
- Schaefer I-M, Mariño-Enríquez A, Fletcher JA. What is new in gastrointestinal stromal tumor? *Adv Anat Pathol.* 2017;24(5):259-67.
- Akahoshi K, Oya M, Koga T, Shiratsuchi Y. Current clinical management of gastrointestinal stromal tumor. *World J Gastroenterol.* 2018;24(26):2806-17.
- Campillo-Soto Á, Martín-Lorenzo JG, Torralba-Martínez JA, Aguayo-Albasini JL. Diagnóstico, tratamiento y seguimiento a largo plazo de los tumores del estroma gástrico. *Med Clin (Barc).* 2007;128(18):717-8.
- Joensuu H. Risk stratification of patients diagnosed with gastrointestinal stromal tumor. *Hum Pathol.* 2008;39(10):1411-9.



7. National Comprehensive Cancer Network. Clinical practice guidelines in oncology. Gastrointestinal stromal tumors. Version 1-2021. 2021.
8. Chen K, Zhou Y-C, Mou Y-P, Xu X-W, Jin W-W, Ajoodhea H. Systematic review and meta-analysis of safety and efficacy of laparoscopic resection for gastrointestinal stromal tumors of the stomach. *Surg Endosc.* 2015;29(2):355-67.
9. Xiong Z, Wan W, Zeng X, Liu W, Wang T, Zhang R, et al. Laparoscopic versus open surgery for gastric gastrointestinal stromal tumors: A propensity score matching analysis. *J Gastrointest Surg.* 2020;24(8):1785-94.
10. González Muñoz JI, Angoso Clavijo M, Giménez Alvira L, Urioste Arana R, Colas Vicente A, Salas Anton C. Tumores gástricos estromales: factores pronósticos y tratamiento quirúrgico. *Cir Esp.* 2002;72(4):200-4.
11. Reichardt P. The story of imatinib in GIST - a journey through the development of a targeted therapy. *Oncol Res Treat.* 2018;41(7-8):472-7.
12. Joensuu H, Eriksson M, Sundby Hall K, Hartmann JT, Pink D, Schütte J, et al. One vs three years of adjuvant imatinib for operable gastrointestinal stromal tumor: a randomized trial: A randomized trial. *JAMA.* 2012;307(12):1265-72.
13. Bruna Esteban M, Mulas Fernández C, Puche Plá J, Roig Vila JV. Resección de un tumor del estroma gastrointestinal gástrico por vía laparoscópica a través de un puerto único. *Cir Esp.* 2012;90(6):400-2.
14. Fernández JA, Sánchez-Cánovas ME, Parrilla P. Controversias en el tratamiento quirúrgico de los tumores del estroma gastrointestinal (GIST) primarios. *Cir Esp.* 2010;88(2):69-80.

## Melanoma de coroides: reporte de caso y revisión de reportes de Latinoamérica

Karina Patiño-Calla<sup>1\*</sup>, Gabriela Quezada<sup>2</sup> y Ronald Goicochea-Arévalo<sup>3</sup>

<sup>1</sup>Facultad de Medicina Humana, Universidad Científica del Sur; <sup>2</sup>Servicio de Oftalmología, Hospital Nacional Edgardo Rebagliati Martins;

<sup>3</sup>Departamento de Cirugía General, Hospital Nacional Edgardo Rebagliati Martins. Lima, Perú

### Resumen

El melanoma primario en la coroides es la neoplasia intraocular y el melanoma no cutáneo más frecuente. Reportamos el caso de una paciente de 54 años con pérdida de la visión de progresiva del ojo derecho. La alta sospecha de melanoma corioideo por ecografía justificó la enucleación. La evaluación de anatomía patológica confirmó el diagnóstico. Se ha realizado, además, una revisión sistemática de casos clínicos reportados en Latinoamérica, observándose características equiparables en la forma de presentación y tratamiento.

**Palabras clave:** Melanoma. Úvea. Coroides. Agudeza visual. Latinoamérica. Reporte de caso.

### Choroidal melanoma: Case report and review of reports from Latin America

### Abstract

Primary melanoma in the choroid is the most common intraocular neoplasia and non-cutaneous melanoma. We report the case of a 54-year-old patient with progressive loss vision in the right eye. The high suspicion of choroidal melanoma by ultrasound justified enucleation. Pathology evaluation confirmed the diagnosis. In addition, a systematic review of clinical cases reported in Latin America has been carried out, observing comparable characteristics in the form of presentation and treatment.

**Keywords:** Melanoma. Uveal. Choroid. Visual acuity. Latin America. Case report.

### Introducción

El melanoma primario uveal es la neoplasia intraocular más frecuente, representando alrededor del 3 o 5% de todos los melanomas<sup>1</sup>. Puede afectar a la coroides, cuerpo e iris, siendo la primera la localización más frecuente<sup>2</sup>. Su incidencia en EE.UU. y Europa es de 2 a 8 casos por millón anual<sup>3</sup>. Esta parece ser mayor en comparación con países de latitudes más bajas<sup>4</sup>. Sin embargo, se ha observado una incidencia

relativamente mayor en hispanos comparado a la incidencia de personas de etnia negra<sup>5</sup>.

El melanoma corioideo normalmente se presenta con pérdida indolora o distorsión de la visión. Los tumores más grandes se asocian con desprendimiento de retina que causa fotopsia, sin embargo, existen casos de pacientes completamente asintomáticos<sup>6</sup>. La enucleación es uno de los procedimientos quirúrgicos más comúnmente realizado para tratar el melanoma uveal<sup>1</sup>.

### Correspondencia:

\*Karina Patiño-Calla  
E-mail: Karinapc55@gmail.com

Fecha de recepción: 13-01-2022  
Fecha de aceptación: 09-02-2022  
DOI: 10.24875/j.gamo.22000009

Disponible en internet: 07-07-2022  
Gac Mex Oncol. 2022;21(Supl):95-101  
www.gamo-smeo.com

2565-005X/© 2022 Sociedad Mexicana de Oncología. Publicado por Permanyer. Este es un artículo *open access* bajo la licencia CC BY-NC-ND (<http://creativecommons.org/licenses/by-nc-nd/4.0/>).

Rara vez es necesaria una biopsia clínica para confirmar el diagnóstico, siendo la evaluación patológica la que dará el diagnóstico definitivo.

Presentamos el primer caso de melanoma corioideo diagnosticado y manejado en nuestra institución y una revisión sistemática de todos los casos reportados en Latinoamérica.

### Caso clínico

Paciente mujer de 54 años con antecedente de hipertensión arterial en tratamiento regular desde hace cinco años. Es referida a la institución desde su establecimiento de salud local, por pérdida de la visión del ojo derecho (OD) de forma progresiva desde un año.

El examen oftalmológico revelaba una agudeza visual en OD de solo movimiento de manos, y en ojo izquierdo (OI) 20/20. Examen biomicroscópico: no reveló alteraciones en ambos ojos. La presión intraocular de ambos ojos estaba en 15 mmHg. El fondo de ojo reveló: desprendimiento de retina exudativa en OD y OI sin alteraciones. El resto del examen físico fue normal. La ecografía ocular de OD evidenciaba una lesión corioidea en forma de domo, con ecos de baja reflectividad y presencia de vascularización interna asociada a desprendimiento exudativo de retina (Fig. 1). La resonancia magnética revelaba en OD la presencia de una lesión expansiva de 8 x 7 mm en cuadrante inferior izquierdo, asociada a desprendimiento de retina (Fig. 2). Los exámenes de laboratorio prequirúrgicos no mostraron alteraciones. Ante la alta sospecha de una neoplasia maligna primaria de coroides se realizó enucleación de ojo derecho.

La evaluación de anatomía patológica reveló el diagnóstico de melanoma maligno pigmentado (Fig. 3) localizado en coroides, de 12 x 10 mm en forma de domo, de patrón de crecimiento sólido, de tipo histológico epitelioide (G3), sin compromiso de cuerpos ciliares ni extensión extraocular. Este estudio definió un estadio patológico pT3a.

En postoperatorio evolucionó sin complicaciones. Se realizaron estudios de imágenes para evaluar extensión de enfermedad, resultando negativos a metástasis. Actualmente la paciente continúa en seguimiento de enfermedad, sin evidenciar recurrencia en ocho meses.

### Resultados de la revisión sistemática

Se realizó una búsqueda sistemática rápida de la literatura en tres bases de datos: Web of Science, Scopus y Embase el 2 de noviembre del 2021. Se buscó

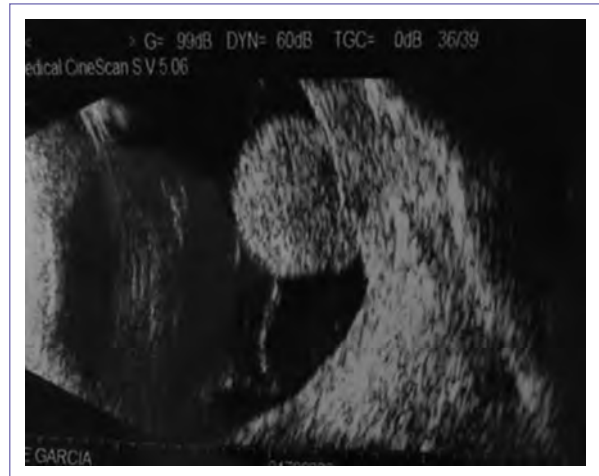

Figura 1. Ecografía ocular de ojo derecho.

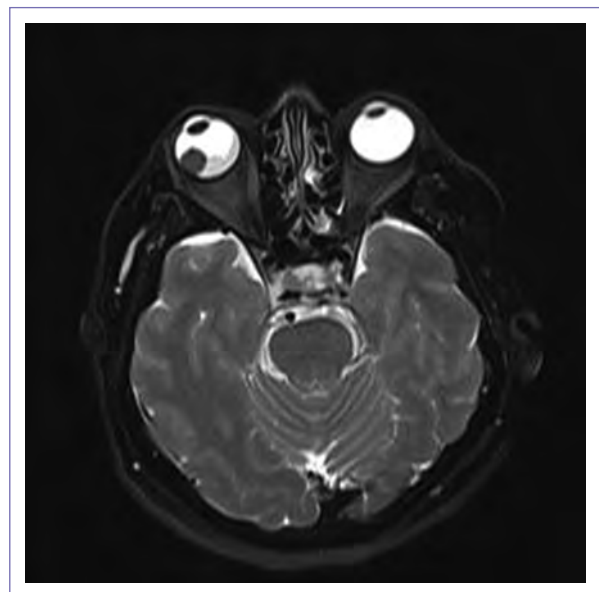
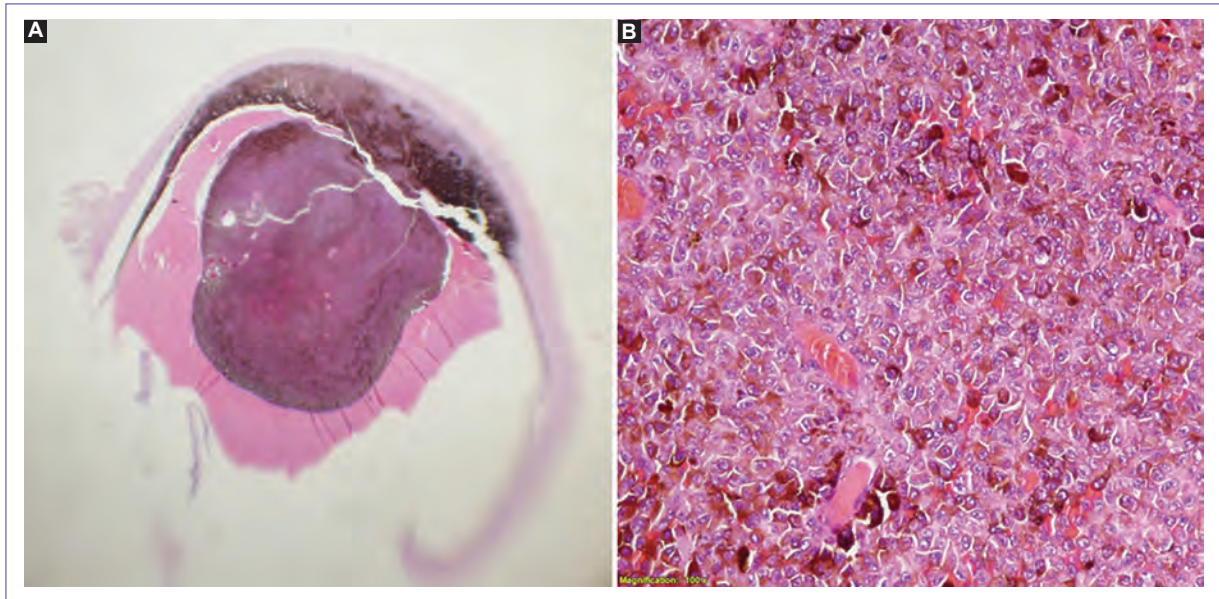


Figura 2. Resonancia magnética nuclear.

por reporte de casos o series de casos de pacientes con melanoma corioideo en países de Latinoamérica y el Caribe en idiomas, español, inglés y portugués. Se excluyeron los artículos de los cuales no se pudo obtener el texto completo o que no ofrecían información individual sobre los casos. No se excluyeron artículos por fecha de publicación ni por lenguaje. Se utilizaron palabras claves con melanoma, coroides, uveal, y los países de la región para la estrategia de búsqueda.

Se encontraron 20 resultados en total en todas bases de datos, excluyendo los duplicados. Se eliminaron seis artículos por no cumplir los criterios de selección.



**Figura 3.** Evaluación histopatológica de la neoplasia. **A:** tumoración corioidea en forma de domo (tinción hematoxilina-eosina x10). **B:** proliferación celular pigmentada epitelioide (tinción hematoxilina-eosina x40).

Finalmente, se encontraron 14 documentos que reportan 19 casos de melanoma corioideo en pacientes de Latinoamérica y el Caribe, incluyendo el nuestro, desde el año 2001 (Tabla 1): nueve casos reportados de Brasil, tres de Uruguay, tres de México, dos de Cuba, uno de Argentina y uno en Perú. Incluyendo el actual reporte de caso, la edad promedio de los 19 casos es 38 años, con una edad mínima de presentación de tres años y una máxima de 59 años. Once pacientes eran mujeres y ocho varones. La forma de presentación en 16 de los 19 casos fue disminución de la visión, asociada a desprendimiento de retina en la evaluación oftalmológica. En 18 de los 19 casos se realizó enucleación como tratamiento quirúrgico.

## Discusión

El melanoma corioideo es el tumor intraocular maligno primario más frecuente en adultos y es la segunda localización más frecuente después del melanoma cutáneo<sup>7,21</sup>. Su presentación tiene igual distribución en ambos sexos, es más prevalente en la sexta década de la vida y parece disminuir a edades más avanzadas, a diferencia de la mayoría de neoplasias<sup>7</sup>. En los casos encontrados en la revisión son más frecuentes sobre todo en la cuarta y quinta década de la vida. Existen factores de riesgo asociados como piel, ojos y cabellos claros, melanocitosis congénita ocular y oculodérmica, el síndrome de nevo displásico y neurofibromatosis tipo 1<sup>22</sup>.

En relación con la etnia, estudios realizados para determinar el riesgo relativo de melanoma uveal encontraron que la razón de frecuencia de casos en negros, asiáticos, hispanos y blancos no hispanos es de 1, 1.2, 5 y 19, respectivamente<sup>21</sup>. Esto evidenció la rareza del melanoma uveal en la etnia negra, probablemente relacionada con los efectos protectores asociados a la pigmentación de la piel oscura. La población hispana en Latinoamérica presentaría un riesgo incrementado respecto a la etnia negra y asiática, ello asociado a su amplia multiétnicidad. Por el contrario, en Latinoamérica es importante la presentación de melanoma en piel. Actualmente, no existe evidencia científica sobre el papel de la radiación ultravioleta en el melanoma uveal, a diferencia de los melanomas de piel y mucosas<sup>21,23</sup>. Por ello, el melanoma intraocular se considera una entidad diferente, pues se origina de melanocitos del mesodermo y hace metástasis por vía hemática. En contraste, el melanoma de piel y mucosas se origina en el ectodermo y hace metástasis de preferencia por vía linfática<sup>21</sup>.

La presentación más frecuente del melanoma corioideo es la de una masa en forma de cúpula (75%), hongo (19%) o difusa (6%). Puede presentar pigmentación (55%), ser no pigmentada (15%) o tener un color mixto (30%). Se asocia frecuentemente a desprendimiento de retina (71%), hemorragia intraocular (10%) o extensión extraocular<sup>23</sup>. Estas frecuencias se reportan de manera similar en los casos hallados en el presente estudio incluyendo el de nuestra institución. Así mismo,



**Tabla 1.** Reportes de casos publicados de Latinoamérica

Autor, año, país	Edad/sexo	Cuadro clínico	Examen ocular	Ecografía	Tratamiento	Patología	Seguimiento
Krygier et al., 2001 <sup>7</sup> Uruguay	40/M	Ojo derecho: pérdida de visión progresiva	Tumor ulcerado pigmentado	No reportado	Enucleación	Melanoma coroideo con invasión escleral y perineural	Metástasis hepática 8 meses
	39/F	Ojo izquierdo: pérdida de visión aguda	Desprendimiento retina	Masa coroidea	Enucleación	Melanoma coroideo de células mixtas con invasión escleral	Metástasis mamaria en 3 años, y ósea en 4 años. Muerte 4 años
	38/F	Ojo derecho: trauma	Desprendimiento retina	Masa coroidea	Enucleación	Melanoma coroideo de células mixtas	No reportado
Araujo, et al., 2004 <sup>8</sup> Brasil	12/F	Ojo derecho: visión borrosa	Leucocoria	Masa sólida detrás del cristalino	Enucleación	Melanoma coroideo epiteloide, 20 mm (B)	Sin signos de recurrencia a 14 meses
Palazzi et al., 2005 <sup>9</sup> Brasil	3/M	Ojo derecho: edema corneal, proptosis, lesiones pigmentadas en cara y cuerpo	Opacidad de lente ocular	No reportado	Enucleación, vincristina, factinomicina, ciclofosfamida	Melanoma difuso coroidal y en cuerpos ciliares con infiltración de esclera, nervio y músculos	7 años de seguimiento sin recurrencia
Bombana-Nicoletti et al., 2006 <sup>10</sup> Brasil	44/F	Ojo derecho: disminución de visión, fotopsia, dolor	58 mmHg, desprendimiento de retina	Masa coroidal de 16 mm (H) de alta reflectividad que forma ángulo kappa	Enucleación	Melanoma de 15 mm (G), necrótico y hemorrágico. S-100, vimentina, HMB-45	18 meses sin recurrencia
	51/F	Ojo derecho: antecedente de pérdida visión 10 años. Dolor ocular	Midriasis, vasos iris congestivos, desprendimiento de retina completa. 58 mmHg	Masa coroidal de 8 mm (H)	Enucleación	Melanoma maligno coroideo	1 año sin recurrencia
	50/F	Ojo izquierdo: dolor y reducción de visión	20/80, 14 mmHg, nódulo pigmentario en iris, desprendimiento de retina	Masa coroidal homogénea, sólida y elevada 13.7 mm (H) 6 mm (V) e invasión de cuerpo ciliar	Enucleación	Melanoma maligno coroideo	1 año sin recurrencia
Artioli Schellini et al., 2006 <sup>11</sup> Brasil	36/F	Ojo derecho: disminución progresiva de visión y dolor ocular. Metástasis ganglionar cervical	No percepción de luz, quemosis temporal, opacidad corneal total	Engrosamiento de coroides	Enucleación	Melanoma maligno coroideo de tipo mixto	No reportado

(continúa)

Tabla 1. Reportes de casos publicados de Latinoamérica (continuación)

Autor, año, país	Edad/sexo	Cuadro clínico	Examen ocular	Ecografía	Tratamiento	Patología	Seguimiento
Zambrano Santander et al., 2007 <sup>12</sup> México	36/M	Ojo derecho: disminución progresiva de visión	12 mmHg, conjuntiva hiperémica, masa grande pigmentada que ocupaba todo el polo posterior	Masa de alta reflectividad 13 mm (H), 19 mm (V), con alta vascularización y desprendimiento de retina	Enucleación	Melanoma gigante de coroides de células fusiformes y epitelioides con invasión de escleras	No reportado
Fortes-Filho et al., 2010 <sup>13</sup> Brasil	44/M	Ojo izquierdo: visión borrosa	PIO 22 mmHg. Masa coroidal pigmentada, desprendimiento de retina	Masa coroidal elevada, 17 (V), 15.5 (H), 8.5 (G)	Enucleación	Melanoma epiteliode con invasión escleral 10 mm (G), 17 mm (B)	Seguimiento hasta julio 2009, sin signos de recurrencia
Cunha et al., 2010 <sup>14</sup> Brasil	31/F	Ojo izquierdo: baja actividad visual, fotopsia, hiperemia	20/400, desprendimiento retina, tumor detrás de iris	Tumoración de baja reflectividad y desprendimiento de retina	Enucleación	Melanoma corioide/ cuerpo ciliar con predominio de células epitelioides (70%), 10 mm (G), 18 mm (B) y áreas de necrosis	Seguimiento anual
Moragrega-Adame et al., 2012 <sup>15</sup> México	21/M	Ojo izquierdo: ceguera unilateral, cefalea, vómitos 8 días, pérdida de peso 10 kilos	Desprendimiento retina total y lesión subretinal pigmentado	Tumor forma de domo con estructura homogénea, baja reflectividad y signos de vascularización	Enucleación	Melanoma corioideo de células fusiformes	No reportado
Rodríguez-Pargas et al., 2012 <sup>16</sup> Cuba	50/F	Ojo derecho: disminución lenta y progresiva de visión	12 mmHg, masa pigmentaria con desprendimiento de retina exudativo	Excavación corioidea y masa corioidea elevada 8 mm (V), 16 mm (H)	Enucleación	Melanoma maligno corioideo a tipo células mixtas con infiltración de cuerpo ciliar	No reportado
Fernández Soler et al., 2017 <sup>17</sup> Cuba	42/M	Ojo derecho: disminución lenta y progresiva de visión	Hemianopsia temporal, masa tumoral pigmentaria elevada en retina, desprendimiento de retina	Masa corioidea 4.01 mm (V) 12 mm (H) protruye a vítreo	Enucleación	Melanoma maligno corioideo de células fusiformes 15 mm (B)	7 años de seguimiento sin recurrencia
Belfort et al., 2018 <sup>18</sup> Brasil	59/M	Ojo derecho: asintomático	Masa coroidal elevada pigmentada	No reportado	Enucleación	Melanoma epiteliode de 17 mm (B)	Metástasis a ojo izquierdo en 17 meses
		Ojo izquierdo: pérdida de visión y dolor	20/60, reflejo rojo anormal en segmento anterior, desprendimiento de retina	Masa coroidal elevada, 12.2 mm (G). Abdominal: masas hepáticas	Braquiterapia con placa	No reportado	Muerte a 6 meses

(continúa)

**Tabla 1.** Reportes de casos publicados de Latinoamérica (*continuación*)

Autor, año, país	Edad/sexo	Cuadro clínico	Examen ocular	Ecografía	Tratamiento	Patología	Seguimiento
Iglicki et al., 2020 <sup>19</sup> Argentina	56/F	Ojo izquierdo: disminución de visión	20/200, 17 mmHg, Desprendimiento retina. Tumor coroideo pigmentario elevado	Masa coroidal > 16 mm (V), > 10 mm (H)	Enucleación	Melanoma epiteliode	60 días sin recurrencia
Meraz-Gutiérrez et al., 2021 <sup>20</sup> México	31/M	Ojo izquierdo: disminución de visión y fotopsias	20/60, 13 mmHg, lesión elevada pigmentaria en retina, desprendimiento de retina	Masa coroidea 7.71 mm (V), 10.89 mm (H), 9.93 mm (G) con alta vascularización	Facoemulsificación con colocación de lente intraocular y vitrectomía	Melanoma maligno coroideo	Embolia venosa aérea durante postoperatorio. Un año sin recurrencia con agudeza visual parcial para contar dedos
Caso reportado en esta publicación, 2022 Perú	54/F	Ojo derecho: disminución de la visión	Movimiento de manos, 15 mmHg, desprendimiento de retina	Masa coroidal en forma de domo de 8 x 7 mm	Enucleación	Melanoma maligno coroideo	Sin recurrencia en 8 meses de seguimiento

PIO: presión intraocular; B: diámetro basal; G: grosor; H: diámetro horizontal; V: diámetro vertical.

la ecografía ocular es la herramienta diagnóstica más efectiva disponible. Los melanomas tienden a mostrar una baja reflectividad interna, así como una zona acústica intrínseca silenciosa en la ecografía. La mayoría tiene forma de cúpula. La mayoría de los expertos están de acuerdo en que una lesión de más de 3 mm de altura apical es probablemente un melanoma<sup>2</sup>. El caso que reportamos inició clínicamente con pérdida de la visión, forma de presentación más frecuente, asociada al desprendimiento de retina. Así mismo, la evaluación ecográfica reveló la presencia de una masa en forma de domo o cúpula, siendo esta la configuración más sugerente de melanoma de coroides. Estos hallazgos justificaron la ampliación de estudios de imágenes y posterior tratamiento quirúrgico.

El tratamiento oftalmológico tiene como objetivo conservar el ojo y la visión útil y, si es posible, prevenir la enfermedad metastásica. Las modalidades terapéuticas incluyen enucleación y diversas formas de radioterapia, resección tumoral y terapia con láser<sup>22</sup>. La enucleación es una de las cirugías más comúnmente realizadas, reservada para tumores mayores de 18 mm de diámetro basal, 12 mm de espesor y que clínicamente se han manifestado con severa pérdida de la

visión<sup>21,22</sup>. Estas características fueron observadas en el presente caso, justificando finalmente la decisión quirúrgica final. Sin embargo, en varios casos reportados no se justifica adecuadamente la razón de la decisión de la enucleación. Es necesario estandarizar criterios de tratamiento, pues en algunos casos se podría optar por tratamientos menos traumáticos que permitan conservar la visión de los pacientes.

Según el TNM del *American Joint Committee on Cancer* (AJCC) 8.<sup>a</sup> edición, la estadificación patológica del presente caso reportado fue pT3a: una tumoración de 12 x 10 mm (tamaño mediano: 3), tipo histológico epiteliode (> 90% de células epitelioides), que no comprometía cuerpo ciliar ni tenía extensión extraocular<sup>24</sup>. El pronóstico es individualizado, basado en una vigilancia a largo plazo, acompañada con apoyo psicológico<sup>22</sup>. Actualmente el caso reportado tiene un año de seguimiento sin evidencia de recurrencia de enfermedad local y a distancia. Entre los casos reportados se observa un buen seguimiento, sin embargo es necesario continuar con los controles, pues pueden presentar metástasis hasta en tres años.

El presente reporte de melanoma coroideo, hasta nuestro conocimiento, es el primero en el país. Los

casos reportados en Latinoamérica son similares a los reportados en diferentes regiones del mundo. Es necesario continuar con los estudios para estandarizar los tratamientos con el objetivo de conservar la visión de los pacientes y evitar la recurrencia de la enfermedad.

## Agradecimientos

Al Instituto de Evaluación de Tecnologías en Salud e Investigación (IETSI) del Seguro Social del Perú (EsSalud) por el soporte para el desarrollo de este manuscrito por medio de su Programa de Mentoría de Reporte de Caso.

## Financiamiento

La presente investigación no ha recibido ninguna beca específica de los sectores públicos, comercial o con ánimo de lucro.

## Conflicto de intereses

Los autores declaran no tener conflicto de intereses.

## Responsabilidades éticas

**Protección de personas y animales.** Los autores declaran que para esta investigación no se han realizado experimentos en seres humanos ni en animales.

**Confidencialidad de los datos.** Los autores declaran que han seguido los protocolos de su centro de trabajo sobre la publicación de datos de pacientes.

**Derecho a la privacidad y consentimiento informado.** Los autores han obtenido el consentimiento informado de los pacientes y/o sujetos referidos en el artículo. Este documento obra en poder del autor de correspondencia.

## Bibliografía

- McLaughlin CC, Wu X-C, Jemal A, Martin HJ, Roche LM, Chen VW. Incidence of noncutaneous melanomas in the U.S. *Cancer*. 2005;130(5):1000-7.

- Chattopadhyay C, Kim DW, Gombos D, Oba J, Qin Y, Williams M, et al. Uveal melanoma: From diagnosis to treatment and the science in between. *Cancer*. 2016;122(15):2299-312.
- Fallico M, Raciti G, Longo A, Reibaldi M, Bonfiglio V, Russo A, et al. Current molecular and clinical insights into uveal melanoma (Review). *Int J Oncol*. 2021;58(4):10.
- Virgili G, Gatta G, Ciccolallo L, Capocaccia R, Biggeri A, Crocetti E, et al. Incidence of uveal melanoma in Europe. *Ophthalmology*. 2007;114(12):P2309-15.
- Hu D-N, Yu G-P, McCormick SA, Schneider S, Finger PT. Population-based incidence of uveal melanoma in various races and ethnic groups. *Am J Ophthalmol*. 2005;140(4):612-7.
- Eskelin S, Kivelä T. Mode of presentation and time to treatment of uveal melanoma in Finland. *Br J Ophthalmol*. 2002;86(3):333-8.
- Krygier G, Lombardo K, Vargas C, Alvez I, Costa R, Ros M, et al. Familial uveal melanoma: report on three sibling cases. *Br J Ophthalmol*. 2011;85:1007.
- Araújo AA, Fontes AM, de Araújo Neta VM, Junior JFC, Rollemberg Góis M. Melanoma epitelióide de coróide em adolescente - Relato de caso. *Arq Bras Oftalmol*. 2004;67:545-7.
- Palazzi MA, Ober MD, Abreu HFH, Cardinali IA, Isaac CR, Odashiro AN, et al. Congenital uveal malignant melanoma: a case report. *Can J Ophthalmol*. 2005;40(5):611-5.
- Bombana-Nicoletti AG, Costa DS, Ghanem RC, Carricondo PC, Santo RM, Matayoshi S. Atypical choroidal melanoma: report of 3 cases. *Clinics*. 2006;61(1):79-82.
- Artioli Schellini S, Calixto Varros J, Queiroz Loureiro V, Vicente Tagliarini J, Queiroga E. Melanoma de coróide: relato de caso insuspeito. *Rev Bras Oftalmol*. 2006;65(1):54-7.
- Zambrano Santander P, Prado Serrano A, Rodríguez Retes A. Melanoma gigante de coroides. Presentación de un caso clínico. *Rev Mex Oftalmol*. 2007;81(5):283-90.
- Fortes Filho JB, Magnani AC, Tonietto AP, Lovato FV, Lubisco Filho H. Choroidal melanoma in a patient with congenital bilateral chorioretinal coloboma: a case report of an extremely rare association of ocular comorbidities. *Arq Bras Oftalmol*. 2010;73(5):464-6.
- Cunha AAF, Rodrigues NHT, Almeida GA, Picanço BC, Netto JA. Melanoma de corpo ciliar e coróide. *Arq Bras Oftalmol*. 2010;73:193-6.
- Moragrega-Adame E, Velasco C, Rodríguez A, Abrahám M. Choroidal melanoma in a young man: case report. *Acta Clin Croat*. 2012;51(Suppl 1):99-102.
- Rodríguez Pargas A, Gallardo Roca L, Chávez Pardo I, Borrego Lastre X. Melanoma de coroides: presentación de un caso. *Revista Archivo Médico de Camagüey*. 2012;16(3):310-7.
- Fernández Soler JA, Fuentes Hidalgo JE, Orges Ramírez M, Martínez Quintana S, Serrano Fuentes T. Melanoma maligno de coroides: a propósito de un caso. *Correo Cient Med*. 2017;21(1):295-304.
- Belfort RN, Müller MS, Isenberg J, Ferraz P, Szejnfeld D. Metastatic choroidal melanoma to the contralateral eye: a rare case. *Arq Bras Oftalmol*. 2018;81:517-9.
- Iglicki M, Loewenstein A, Manera M, Castro C, Busch C, Zur D, et al. Autologous corneal transplant from an enucleated fellow eye for choroidal melanoma: A case report. *Case Rep Ophthalmol*. 2020;11(2):181-8.
- Meraz Gutiérrez MP, Camara Rodríguez EJ, Pando Cifuentes A, Ortiz-Ramírez GY, Soberón Ventura V. Venous-air embolism during vitrectomy for endoresection of choroidal melanoma: Case report. *Eur J Ophthalmol*. 2022;32(1):NP173-NP176.
- Dogrusöz M, Jager MJ, Damato B. Uveal melanoma treatment and prognostication. *Asia Pac J Ophthalmol (Phila)*. 2017;6(2):186-96.
- Kaliki S, Shields CL. Uveal melanoma: relatively rare but deadly cancer. *Eye (Lond)*. 2017;31(2):241-57.
- Coroi MC, Bakraoui A, Sala C, Țica O, Țica OA, Jurcă MC, et al. Choroidal melanoma, unfavorable prognostic factors. Case report and review of literature. *Rom J Morphol Embryol*. 2019;60(2):673-8.
- Keung EZ, Gershenwald JE. The eighth edition American Joint Committee on Cancer (AJCC) melanoma staging system: implications for melanoma treatment and care. *Expert Rev Anticancer Ther*. 2018;18(8):775-84.



# Cirugía citorreductora radical + quimioterapia intraperitoneal hipertérmica (HIPEC) en carcinomatosis peritoneal por cáncer de ovario

Antonio Cervantes-Zamora<sup>1</sup>, Mario Sánchez-Prieto<sup>2</sup>, Ulises Félix-Guzmán<sup>3</sup>, Carlos U. Orozco-Orduña<sup>4</sup> y Violeta M. Madrigal-Pérez<sup>5\*</sup>

<sup>1</sup>Servicio de Cirugía Oncológica; <sup>2</sup>Servicio de Oncología Médica; <sup>3</sup>Servicio de Ginecología Oncológica; <sup>4</sup>Servicio de Anestesiología; <sup>5</sup>Servicio de Cirugía General. Hospital General de Zona 67, IMSS, Monterrey, N.L., México

## Resumen

**Introducción:** El cáncer de ovario es la quinta causa muerte por cáncer y la prevalencia con metástasis peritoneal es alta, con una posibilidad de curación baja. **Presentación de caso:** Paciente de 33 años con cáncer de ovario y metástasis peritoneal tratada con cirugía citorreductora radical + quimioterapia intraperitoneal hipertérmica y libre de enfermedad a dos años de seguimiento. **Discusión:** Hay evidencia de aumento de supervivencia con la quimioterapia intraperitoneal, con reducción del 21% de riesgo de muerte. **Conclusión:** Este tratamiento se puede aplicar como una opción prometedora y posiblemente curativa para esta enfermedad.

**Palabras clave:** Carcinomatosis. Cáncer. Ovario. HIPEC.

## Hyperthermic intraperitoneal chemotherapy (HIPEC) + Cytoreductive surgery in ovarian cancer

### Abstract

**Background:** Ovarian cancer is the fifth leading cause of cancer death and the prevalence with peritoneal metastasis is high, with a low possibility of cure. **Case presentation:** 33-year-old patient with ovarian cancer and peritoneal metastasis treated with Radical Cytoreductive Surgery + Hyperthermic Intraperitoneal Chemotherapy and disease-free at 2 years of follow-up. **Discussion:** There is evidence of increased survival of intraperitoneal chemotherapy, with a 21% reduction in the risk of death. **Conclusion:** This treatment can be applied as a promising and possibly curative option for this disease.

**Keywords:** Carcinomatosis. Cancer. Ovary. HIPEC.

## Introducción

El cáncer de ovario es la quinta causa principal de muerte por cáncer en las mujeres y la prevalencia de enfermedad en estadio avanzado con metástasis a distancia y peritoneal es alta, con una posibilidad de

curación baja<sup>1</sup>. La carcinomatosis peritoneal (CP) supone la diseminación, localizada o masiva, en la serosa peritoneal y estructuras adyacentes intraabdominales, de neoplasias gastrointestinales, ginecológicas y primarias peritoneales<sup>2</sup> y está presente en el momento

### Correspondencia:

\*Violeta M. Madrigal-Pérez

E-mail: florvioletamp@hotmail.com

2565-005X/© 2022 Sociedad Mexicana de Oncología. Publicado por Permanyer. Este es un artículo *open access* bajo la licencia CC BY-NC-ND (<http://creativecommons.org/licenses/by-nc-nd/4.0/>).

Fecha de recepción: 10-01-2022

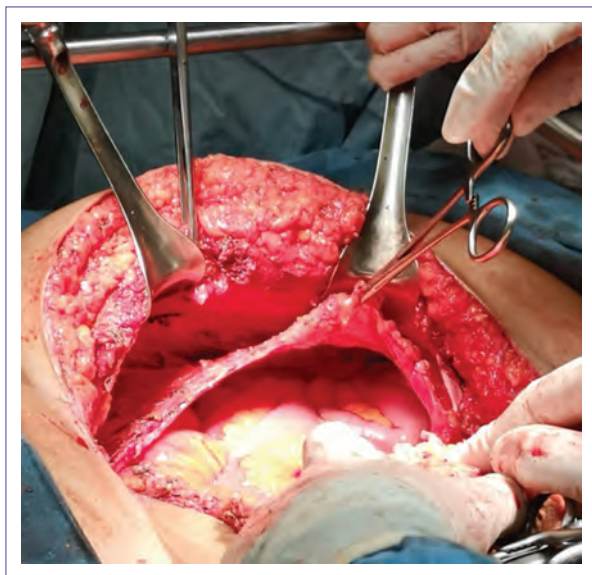
Fecha de aceptación: 18-02-2022

DOI: 10.24875/j.gamo.22000005

Disponible en internet: 07-07-2022

Gac Mex Oncol. 2022;21(Supl):102-104

[www.gamo-smeo.com](http://www.gamo-smeo.com)



**Figura 1.** Peritonectomía.

del diagnóstico en un 70-75% de los casos de cáncer de ovario<sup>3</sup>.

La cirugía citorrreductora radical + quimioterapia intraperitoneal hipertérmica (HIPEC) constituye una modalidad de tratamiento combinado con intención curativa cuyo objetivo es la erradicación del tejido tumoral peritoneal<sup>4</sup>. Presentamos el caso clínico de una paciente con cáncer de ovario sometida a cirugía citorrreductora y HIPEC.

### Presentación de caso

Mujer de 33 años, con antecedente de hipertensión arterial sistémica de cinco años de evolución, en adecuado control. Se diagnóstica cistoadenocarcinoma de ovario a los 30 años y recibió quimioterapia neoadyuvante con carboplatino/paclitaxel seis ciclos; posteriormente se realizó cirugía de intervalo, la cual se reportó como subóptima, por lo que recibe tres ciclos de carboplatino/paclitaxel como adyuvancia. Sin embargo, a los 24 meses de seguimiento se diagnóstica recurrencia pélvica por tomografía computarizada (TC) abdominal.

Se inicia tratamiento de quimioterapia con esquema carboplatino/paclitaxel (enfermedad sensible a platino) siete ciclos y posteriormente, se realizó TC de tórax, abdomen y pelvis sin datos de actividad tumoral.

Se programa para laparotomía exploradora con objetivo de realizar citorrreducción óptima con HIPEC con cisplatino. Se realizó una laparotomía exploradora con peritonectomía (Fig. 1), resección de lesión en cápsula

hepática, omentectomía, esplenectomía y colecistectomía. Se inició HIPEC después de la cirugía, con cavidad abdominal cubierta con cisplatino a dosis de 100 mg/m<sup>2</sup> a un flujo de 1 litro por minuto diluido en solución salina, a un volumen ajustado para cubrir la totalidad del abdomen mediante una bomba extracorpórea, un reservorio cardíaco y un sistema de tubos, durante un total de 120 minutos a temperatura superior a 42 °C. Egresó del hospital sin eventualidades a los 10 días de la intervención, no hubo datos de insuficiencia renal y únicamente presentó anemia grado 2, sin presentar neutropenia ni trombocitopenia. La paciente presentó como evento adverso neuropatía periférica grado 3 (con tratamiento con pregabalina mejoró a grado 2).

El estudio anatomopatológico reportó bordes quirúrgicos libres en el bazo, omento y lesión en cápsula hepática. Se realiza TC toracoabdominopélvica contrastada a los 24 meses: sin datos de actividad tumoral.

### Discusión

En los tumores de origen intraabdominal la CP se considera la principal causa de muerte, con opciones de tratamientos solamente paliativos a pesar de que se ha demostrado que no es siempre una condición terminal sin opción de tratamiento o cura<sup>3</sup>.

Los estudios demuestran que la posibilidad de resección quirúrgica total de la enfermedad en pacientes con CP es baja y su tasa de recidivas a corto plazo es muy alta, pues los mismos factores de crecimiento cicatriciales y la vascularización peritoneal favorecen las embolias metastásicas derivadas de la cirugía.

Si bien hay evidencia de nivel uno de ventaja de supervivencia de la quimioterapia intraperitoneal en el cáncer de ovario, actualmente se usa muy poco<sup>4</sup> a pesar de una reducción del 21% en el riesgo de muerte<sup>5</sup>.

La HIPEC tiene la ventaja de no requerir tratamiento de quimioterapia adyuvante postoperatoria y en un pequeño estudio de casos/controles logró una recurrencia significativamente menor y una mejor supervivencia<sup>6</sup>.

### Conclusión

Nuestro reporte actual confirma que la cirugía citorrreductora más HIPEC se puede aplicar como una opción prometedora y posiblemente curativa para esta enfermedad.

Lo que proponemos como punto de aprendizaje es que la terapia adyuvante puede suspenderse de manera segura en esta población de pacientes si se logra una citorrreducción completa y en ausencia de

diseminación extraperitoneal. Se necesita evidencia adicional para confirmar estos hallazgos.

## Financiamiento

La presente investigación no ha recibido ninguna beca específica de agencias de los sectores públicos, comercial o con ánimo de lucro.

## Conflicto de intereses

Los autores declaran no tener conflicto de intereses.

## Responsabilidades éticas

**Protección de personas y animales.** Los autores declaran que para esta investigación no se han realizado experimentos en seres humanos ni en animales.

**Confidencialidad de los datos.** Los autores declaran que han seguido los protocolos de su centro de trabajo sobre la publicación de datos de pacientes.

**Derecho a la privacidad y consentimiento informado.** Los autores han obtenido el consentimiento informado de los pacientes y/o sujetos referidos en el artículo. Este documento obra en poder del autor de correspondencia.

## Bibliografía

1. Goff BA, Mandel L, Muntz HG, Melancon CH. Ovarian carcinoma diagnosis. *Cancer*. 2000;89(10):2068-75.
2. Bouza C, Chalco JP. Eficacia y seguridad de la cirugía citorreductora radical con quimioterapia hipertérmica intraperitoneal (CRS+HIPEC) en la carcinomatosis peritoneal [Internet]. Madrid: Instituto de Salud Carlos III, Ministerio de Economía, Industria y Competitividad; 2017. Disponible en: <http://gesdoc.isciii.es/gesdoccontroller?action=download&id=19/01/2018-6c24f6faac>
3. López HN, Morales FL, Ortiz K, Méndez C, Ruiz JM. Citorreducción e HIPEC en carcinomatosis peritoneal. Experiencia del Instituto Nacional de Cancerología de México. *Cir Gen*. 2014;36(3):138-44.
4. Chan DL, Morris DL, Rao A. Intraperitoneal chemotherapy in ovarian cancer: a review of tolerance and efficacy. *Cancer Manag Res*. 2012; 4:413-22.
5. Jaaback K, Johnson N, Lawrie TA. Intraperitoneal chemotherapy for the initial management of primary epithelial ovarian cancer. *Cochrane Database Syst Rev*. 2011;(11):CD005340.
6. Fagotti A, Costantini B, Petrillo M, Vizzielli G, Fanfani F, Margariti PA, et al. Cytoreductive surgery plus HIPEC in platinum-sensitive recurrent ovarian cancer patients: a case-control study on survival in patients with two year follow-up. *Gynecol Oncol*. 2012;127:502-5.

## eGIST ovárico: presentación de caso y revisión de la literatura

Andrés Blanco-Salazar, Carlos E. López-Zavala, Luis A. Palau-Hernández y José E. Martínez Escalante\*

Departamento de Cirugía Oncológica, Centro Oncológico Estatal, Instituto de Seguridad Social del Estado de México y Municipios, Toluca de Lerdo, Edo. de México, México

### Resumen

Los tumores del estroma gastrointestinal (GIST) que se desarrollan fuera del tracto digestivo se denominan extra-GIST (eGIST), los eGIST representan aproximadamente el 5-10% de todos los GIST. El eGIST de ovario es excepcional. La mayoría de los GIST albergan una mutación activadora de cinasas en KIT o PDGFRA. Para los eGIST, la incidencia de este tipo de mutación es del 40 al 50%. Los eGIST pueden tener un peor pronóstico en comparación con los GIST convencionales, con índices mitóticos elevados, gran tamaño y metástasis a distancia, incluida la afectación de los ganglios linfáticos. Se presenta el segundo caso en el mundo reportado por eGIST de ovario.

**Palabras clave:** eGIST de ovario. Extra-GIST. Tumor del estroma extragastrointestinal.

### Ovarian eGIST: Case presentation and literature review

#### Abstract

Gastrointestinal stromal tumors (GISTs) that develop outside the digestive tract are called extra-GISTs (eGISTs), eGISTs account for approximately 5-10% of all GISTs, Ovarian eGISTs are rare, Most GISTs harbor an activating kinase mutation in KIT or PDGFRA. For eGISTs, the incidence of this type of mutation is 40–50%. eGISTs may have a worse prognosis compared to conventional GISTs with high mitotic rates, large size and distant metastases, including lymph node involvement, the second case in the world reported by ovarian eGIST is presented.

**Keywords:** Ovarian eGIST. Extra-GIST. Extra-gastrointestinal stromal tumor.

### Introducción

Los tumores del estroma gastrointestinal (GIST) son las neoplasias mesenquimales más comunes que surgen en el tracto gastrointestinal y rara vez en otras partes del abdomen. Los GIST que se desarrollan fuera del tracto digestivo se denominan extra-GIST (eGIST)<sup>1</sup>, aunque Contreras Ibáñez postula que deberían ser llamados «tumores estromales con fenotipo de células de Cajal»<sup>2</sup>. Presentan una incidencia estimada de 0.68

por 100,000 personas por año, sin predilección de sexo<sup>3</sup>; los eGIST representan aproximadamente el 5-10% de todos los GIST<sup>1</sup>.

Aproximadamente el 80% de los eGIST se localizan en el mesenterio o epiplón, y los tumores restantes se desarrollan en el retroperitoneo<sup>4</sup>. El eGIST de ovario es excepcional, solo existe un reporte de caso de eGIST de ovario<sup>5</sup>. La mediana de edad al diagnóstico del GIST es de 55 años. La mayoría de los GIST albergan una mutación activadora de cinasas en KIT o

#### Correspondencia:

\*José E. Martínez-Escalante

E-mail: emmanuelmtz@hotmail.es

2565-005X/© 2022 Sociedad Mexicana de Oncología. Publicado por Permayner. Este es un artículo *open access* bajo la licencia CC BY-NC-ND (<http://creativecommons.org/licenses/by-nc-nd/4.0/>).

Fecha de recepción: 10-01-2022

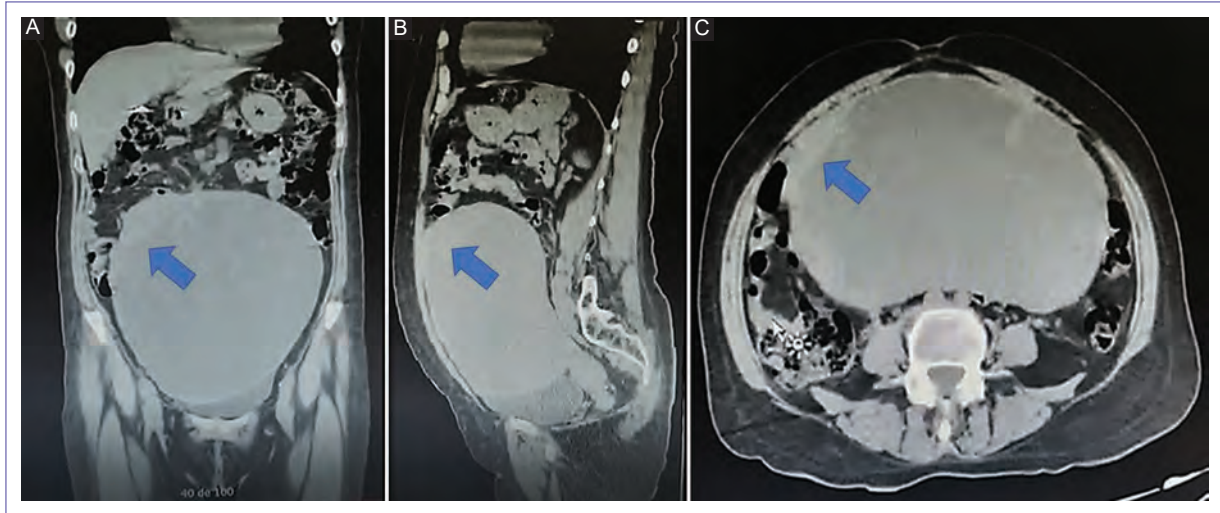
Fecha de aceptación: 18-02-2022

DOI: 10.24875/j.gamo.220000061

Disponible en internet: 07-07-2022

Gac Mex Oncol. 2022;21(Supl):105-108

[www.gamo-smeo.com](http://www.gamo-smeo.com)



**Figura 1.** Tomografías de abdomen y pelvis que demuestran lesiones con un componente sólido quístico, que origina distensión abdominal de probable origen del ovario izquierdo. Flecha en azul marcando heterogeneidad. **A:** corte coronal. **B:** corte sagital. **C:** corte transversal.

PDGFRA. Para los eGIST, la incidencia de este tipo de mutación es del 40 al 50%, que es algo menor que para los GIST convencionales. Los eGIST pueden tener un peor pronóstico en comparación con los GIST convencionales, con índices mitóticos elevados, gran tamaño y metástasis a distancia, incluida la afectación de los ganglios linfáticos<sup>6</sup>.

### Presentación de caso

Mujer de 61 años, con antecedente de cáncer de mama izquierda estadio clínico III tratada en 2014 con quimioterapia, posteriormente mastectomía radical modificada y radioterapia, que inicia con dolor abdominal en progresivo en abril del 2020, acompañado de aumento en perímetro abdominal. Se realiza tomografía de abdomen y pelvis que demuestran lesiones con un componente sólido quístico, que origina distensión abdominal de probable origen del ovario izquierdo (Fig. 1). En noviembre del 2020 acude a hospital regional, donde se le realiza laparotomía por abdomen agudo quirúrgico, encontrando tumor quístico de 20 x 20 cm, 1,500 cc de material achocolatado. Con una tumoración pediculada de 3 x 4 cm. Múltiples implantes en borde mesentérico del intestino delgado. Implante de mayor tamaño de 1 x 1 cm a 25 cm de válvula ileocecal. Se realizó histerectomía abdominal con salpingooforectomía bilateral y resección intestinal de implante intestinal, con resultado histopatológico de ese centro de útero con cervicitis crónica y endometrio atrófico

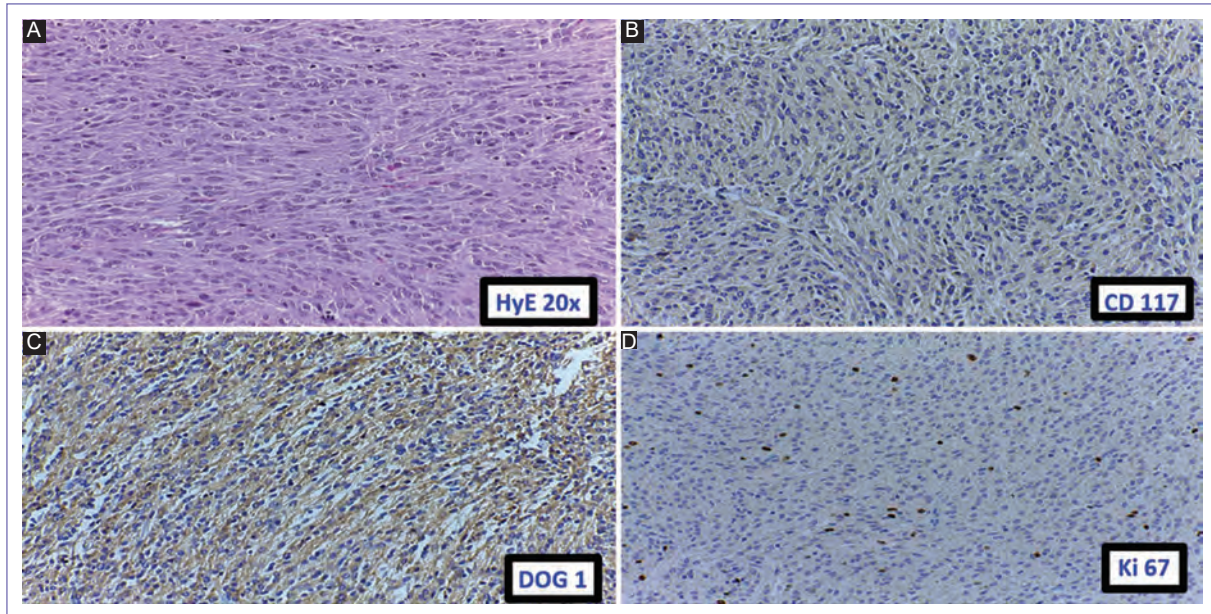
con leiomiomatosis, ovario derecho con cuerpos blancos, ovario izquierdo con neoplasia compatibles con tumor del estroma de 16 x 15 x 8 cm, mesenterio con múltiples nódulos de neoplasia fusocelular que infiltra la muscular propia. En nuestro centro se realizó revisión de laminillas, encontrando tumor del estroma ovárico con neoplasia fusocelular en pared muscular y serosa del intestino, ovario y tejido blando con patrón de tinción de inmunohistoquímica (Fig. 2) de tumor del estroma gastrointestinal (cd117(c-kit)+ DOG1+, AME +, desmina +, AML+ (débil y focal), Ki-67 en 5%) con 5 a 10 mitosis en 50 campos de alto poder, dando un estadio clínico IIIB (T4, N0, M0 con índice de alto grado). Posteriormente en sesión conjunta se consideró candidata a tratamiento con imatinib por tres años. Actualmente en su primer año de tratamiento sin datos de recurrencia.

### Discusión

En la mayor parte de la bibliografía se sugiere que las células de origen de los GIST más probables son las células intersticiales de Cajal o sus células madre precursoras<sup>5</sup>. Las células intersticiales de Cajal son células mesenquimales que forman redes en las capas musculares del tracto digestivo, que originan la actividad del marcapasos intestinal de onda lenta y median la entrada del sistema nervioso entérico<sup>7</sup>.

Histológicamente se distinguen tres categorías: fusocelular (70%), epitelioides (20%) y mixta (5%), sin que





**Figura 2.** Revisión de laminillas con panel de inmunohistoquímica. **A:** tumor del estroma ovárico con neoplasia fusocelular. **B:** CD117. **C:** DOG 1. **D:** Ki-67.

se sepa, hasta el momento, que influyen en el pronóstico. En nuestro caso se presentó como tipo fusocelular. Habitualmente la patogénesis está dada por la mutación de la proteína transmembrana activadora de tirosina cinasa, con lo que se crea una mitosis descontrolada y se pierde la apoptosis celular<sup>2</sup>.

Para marcar las diferencias al igual que sus homólogos digestivos, el eGIST tiene baja actividad mitótica y se presenta como células fusiformes alargadas, células epitelioides o células mixtas con alta celularidad. Los tumores de GIST presentan una mutación en KIT en el 90% de los casos, hasta el 5-10% de los casos tiene PDGFRA, y habitualmente este receptor es sensible a inhibidores de la cinasa, del 10 al 15% de los GIST convencionales no tienen ninguna de estas dos mutaciones y se les llama salvajes. Existen otras mutaciones que se presentan como CD34 en el 50%, enolasa específica de neuronas en el 44%, alfa-actina del músculo liso en el 26%, desmina en el 4% y proteína S100 en el 4%<sup>8</sup>.

Los pacientes con eGIST tienen una supervivencia global a un año del 91.7%, a tres años del 61.1% y a cinco años del 48.9%, a diferencia del GIST convencional, con una supervivencia global a un año del 94.0%, a tres años del 88.1% y a cinco años del 82.4%. Se observa una peor supervivencia en los pacientes con eGIST<sup>9</sup>.

Aproximadamente dos tercios de los pacientes con un GIST convencional tienen una mutación de c-kit en

el exón 11. A diferencia de los eGIST, en los que la mutación en el exón 11 es de aproximadamente un 40 a 50%. Debido a que esta mutación tiene habitualmente buena respuesta al imatinib, es una de las causas del mal pronóstico de los eGIST<sup>10</sup>.

Otra de las teorías del porqué del mal pronóstico es debido a que presentan índices mitóticos elevados, metástasis de gran tamaño y a distancia, y afectación de los ganglios linfáticos<sup>11</sup>.

El tamaño del tumor es un factor importante que afecta el pronóstico de los tumores del estroma. El diámetro medio del tumor de un eGIST suele ser mayor que el de un GIST, se cree que esto se debe al espacio disponible para su crecimiento, además de que no afecta el tracto digestivo, por lo que habitualmente no da síntomas tempranos como los GIST (hemorragia gastrointestinal)<sup>9</sup>. En nuestro caso el tumor de gran tamaño, además de la sintomatología tardía hasta la ruptura capsular del tumor, así como el grado de mitosis mayor a 5 en 50 campos de alto poder son factores que confieren mal pronóstico al paciente, por lo que se decidió administrar terapia adyuvante.

## Conclusión

Se presenta el segundo caso en el mundo de un tumor estromal con fenotipo de células de Cajal de ovario. Donde es importante recordar que a pesar de que el tumor está dado por el mismo tipo de células,

estas presentan un peor pronóstico, se encuentran en estadios más tardíos y hasta la mitad de los pacientes con eGIST no presentan respuesta a inhibidores de cinasa. A nivel intestinal las células de Cajal tienen un nombre y una función que ya conocemos, por lo que fue la primera forma de contacto con este tipo de tumor y al presentarse en otros sitios se le llamó eGIST, pero estas células ya existían en otros sitios, solo que no las conocíamos, entonces, más que pensar en una neoplasia «extraintestinal» debemos pensar en un tumor primario originado de estas células.

## Agradecimientos

Al Centro Oncológico Estatal del Instituto de Seguridad Social del Estado de México y Municipios por permitirnos la utilización de los recursos para la elaboración de este manuscrito con fines educativos.

## Financiamiento

La presente investigación no ha recibido ninguna beca específica de agencias de los sectores públicos, comercial o con ánimo de lucro.

## Conflicto de intereses

Los autores declaran no tener conflicto de intereses.

## Responsabilidades éticas

**Protección de personas y animales.** Los autores declaran que para esta investigación no se han realizado experimentos en seres humanos ni en animales.

**Confidencialidad de los datos.** Los autores declaran que han seguido los protocolos de su centro de trabajo sobre la publicación de datos de pacientes.

**Derecho a la privacidad y consentimiento informado.** Los autores han obtenido el consentimiento informado de los pacientes y/o sujetos referidos en el artículo. Este documento obra en poder del autor de correspondencia.

## Bibliografía

1. Agaimy A, Wünsch PH. Gastrointestinal stromal tumours: a regular origin in the muscularis propria, but an extremely diverse gross presentation. A review of 200 cases to critically re-evaluate the concept of so-called extra-gastrointestinal stromal tumours. *Langenbeck's Arch Surg.* 2006;391(4):322-9.
2. Contreras Ibáñez JA, Atienza Cuevas L, Pérez Requena J, Beltrán Ruiz-Henestrosa M, Baena Cañada JM. GIST: A propósito de un término confuso y presentación de un caso de tumor del estroma extragastrointestinal. *Oncología (Barc).* 2006;29:30-4.
3. Tran T, Davila JA, El-Serag HB. The epidemiology of malignant gastrointestinal stromal tumors: an analysis of 1,458 cases from 1992 to 2000. *Am J Gastroenterol.* 2005;100(1):162-8.
4. Reith JD, Goldblum JR, Lyles RH, Weiss SW. Extragastrointestinal (soft tissue) stromal tumors: an analysis of 48 cases with emphasis on histologic predictors of outcome. *Mod Pathol.* 2000;13(5):577-85.
5. Gaballa K, Hany I, Refky B, Abdelkhalik M, Saleh S, Abdelaziz A, et al. Ovarian gastrointestinal stromal tumor: Does this diagnosis exist? *Eur J Gynaecol Oncol.* 2017;38:147-9.
6. Sawaki A. Rare gastrointestinal stromal tumors (GIST): omentum and retroperitoneum. *Transl Gastroenterol Hepatol.* 2017;2:116.
7. Klüppel M, Huizinga JD, Malysz J, Bernstein A. Developmental origin and Kit-dependent development of the interstitial cells of Cajal in the mammalian small intestine. *Dev Dyn.* 1998;211(1):60-71.
8. Miettinen M, Sobin LH, Sarlomo-Rikala M. Immunohistochemical spectrum of GISTs at different sites and their differential diagnosis with a reference to CD117 (KIT). *Mod Pathol.* 2000;13(10):1134-42.
9. Feng H, Hu W, Zheng C, Wang W, Zheng G, Feng X, et al. Clinical features of extragastrointestinal stromal tumor compared with gastrointestinal stromal tumor: A retrospective, multicenter, real-world study. *J Oncol.* 2021;2021:1460131.
10. Yamamoto H, Oda Y, Kawaguchi K, Nakamura N, Takahira T, Tamiya S, et al. c-kit and PDGFRA mutations in extragastrointestinal stromal tumor (gastrointestinal stromal tumor of the soft tissue). *Am J Surg Pathol.* 2004;28(4):479-88.
11. Guye ML, Nelson RA, Arrington AK, Chen SL, Chow WA, Kim J. The prognostic significance of extra-intestinal tumor location for primary non-metastatic gastrointestinal stromal tumors. *J Clin Oncol.* 2012;30(4 suppl):2.

# Cáncer pulmonar metacrónico en paciente con antecedente de cáncer renal que requirió colocación de *stent* bronquial. Reporte de caso y revisión de la literatura

Edgar A. Reyes-Velázquez\* y Oscar G. Arrieta-Rodríguez

Unidad Funcional de Oncología Torácica, Instituto Nacional de Cancerología, Ciudad de México, México

## Resumen

La aparición de una neoplasia primaria maligna múltiple es más frecuente en pacientes de edades más avanzadas. El cáncer de pulmón es la principal causa de muerte por cáncer en el mundo; la frecuencia de los cánceres de pulmón sincrónicos y metacrónicos ha aumentado en los últimos años por los avances en las técnicas de detección temprana. Los tumores múltiples pueden ser clasificados como sincrónicos o metacrónicos según el tiempo de aparición en relación con la primera neoplasia: sincrónicos aquellos que aparecen en los primeros seis meses y metacrónicos aquellos que aparecen posteriormente a los seis meses.

**Palabras clave:** Cáncer pulmonar. Cáncer renal. Sincrónico. Metacrónico.

## Metachronous lung cancer in a patient with kidney cancer history that required bronchial stent placement. Case report and literature review

## Abstract

The appearance of a multiple primary malignant neoplasms is more frequent in elderly patients. Lung cancer is the leading cause of cancer death worldwide; the frequency of synchronous and metachronous lung cancers has increased in recent years due to advances in early detection techniques. Multiple malignancies can be classified as synchronous or metachronous according to the time of onset in relation to the first malignancy: synchronous those that appear in the first six months and metachronous those that appear after six months.

**Keywords:** Lung cancer. Kidney cancer. Synchronous. Metachronous.

## Introducción

La aparición de una neoplasia primaria maligna múltiple es más frecuente en aquellos pacientes de edades más avanzadas; esta frecuencia es muy variable en la literatura, se estima entre el 0.7 y el 11.7%, esto depende de si nos basamos en autopsias,

registros o bases de pacientes en centros oncológicos o estudios prospectivos<sup>1</sup>. Hablando del cáncer de pulmón, este es la causa principal de muerte relacionada con cáncer en el mundo; la frecuencia de los cánceres de pulmón sincrónicos o metacrónicos ha aumentado en los últimos años debido al desarrollo de técnicas de

## Correspondencia:

\*Edgar A. Reyes-Velázquez

E-mail: edgar.alfonso\_95@hotmail.com

2565-005X/© 2020 Sociedad Mexicana de Oncología. Publicado por Permanyer. Este es un artículo *open access* bajo la licencia CC BY-NC-ND (<http://creativecommons.org/licenses/by-nc-nd/4.0/>).

Fecha de recepción: 22-05-2020

Fecha de aceptación: 10-12-2020

DOI: 10.24875/j.gamo.20000090

Disponible en internet: 07-07-2022

Gac Mex Oncol. 2022;21(Supl):109-114

[www.gamo-smeo.com](http://www.gamo-smeo.com)

detección temprana como la tomografía computarizada y la tomografía por emisión de positrones, así como a los avances en los tratamientos oncológicos, lo que resulta en una mayor esperanza de vida de los pacientes y periodos más largos de supervivencia. La tasa promedio de desarrollar un nuevo cáncer primario de pulmón es aproximadamente del 1 al 6% por año<sup>2</sup>. Los tumores sincrónicos y metacrónicos pueden ser clasificados según el tiempo de aparición: sincrónico aquel ocurrido dentro de los seis meses posteriores al diagnóstico de la primera neoplasia y metacrónico aquellos que ocurrieron en un tiempo posterior a seis meses<sup>3</sup>.

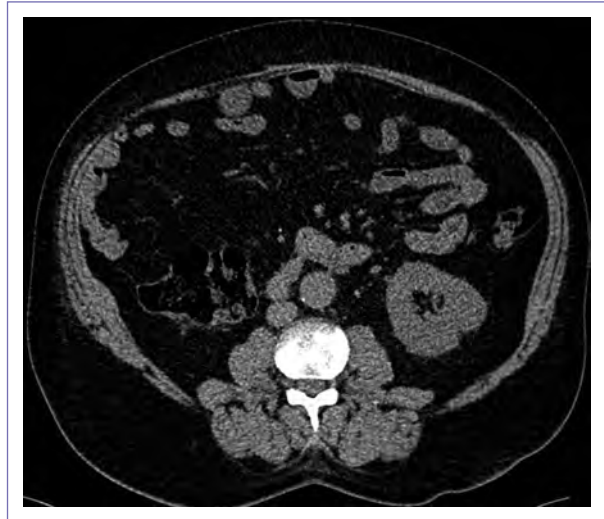Presentamos el caso de un paciente de sexo masculino con antecedente de haber sido tratado previamente por cáncer renal de células claras que posteriormente desarrollo cáncer pulmonar que requirió la colocación de un *stent* bronquial.

### Caso clínico

Hombre de 66 años de edad, originario de Chiapas. Antecedentes heredofamiliares: un hermano con cáncer de próstata, otro hermano con tumor maligno de bronquios y pulmón. Antecedentes personales no patológicos: tabaquismo positivo desde los 16 años a razón de una cajetilla diaria (IT 16), con consumo de alcohol ocasional. Antecedentes patológicos quirúrgicos: colecistectomía a los 44 años, amigdalectomía a los 20 años, hernioplastia abdominal a los 25 años. Antecedente de paro cardiorrespiratorio que requirió reanimación cardiopulmonar a la edad de 46 años.

Antecedente de inicio con dolor tipo cólico renouretal en fosa renal derecha con diaforesis, con hematuria al día siguiente y expulsión de lito de color claro, estrellado. Se realizó una tomografía abdominal, donde se encontró tumoración renal en polo inferior derecho con características de malignidad, de tamaño 120 x 80 mm, sin presencia de ganglios periféricos ni involucro vascular, motivo por el cual ingresó programado para nefrectomía laparoscópica radical derecha dos meses después de inicio de síntomas, con hallazgo de tumor renal a expensas del polo inferior, con tamaño total aproximado de 25 x 15 x 15 cm y diagnóstico histopatológico de cáncer renal de células claras Furhman 3 (pT3aNxMx), con invasión al seno renal con bordes quirúrgicos de arteria, vena y uréter negativos, sin tratamiento adyuvante y seguimientos cada tres a seis meses posteriores (Fig. 1).

Acude al área de urgencias siete años después por hemoptisis de un mes de evolución, que inicialmente se trató en medio privado sin mejoría. Se refiere



**Figura 1.** Riñón derecho ausente por antecedente quirúrgico.

transfusión sanguínea de tres paquetes globulares con reporte de hemoglobina (Hb) externa de 8.9 postransfusión; se realizó broncoscopia en medio externo con reporte de tumor endobronquial de lóbulo superior derecho de 5 cm parahiliar y toma de biopsia con reporte histopatológico de carcinoma epidermoide, en nuestro Servicio de Urgencias con adecuada coloración mucotegumentaria y adecuado estado de hidratación, sin compromiso cardiorrespiratorio; se solicitó tomografía de tórax (Fig. 2). Laboratorios al ingreso: leucocitos 8.4, Hb 9.6, hematocrito (Hto) 29.4, recuento de plaquetas 361, creatinina 1.26, Fa 80, glucosa 99, potasio 4.0, sodio 140, tiempo de protrombina 11.8, tiempo parcial de tromboplastina 43.9 e índice internacional normalizado 1.07.

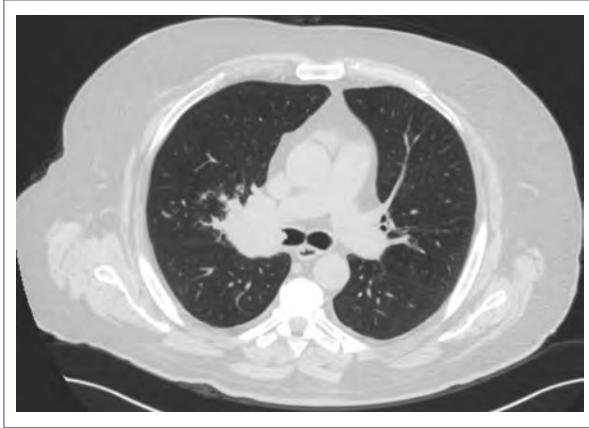El caso se comentó en la Unidad Funcional de Tórax, donde se consideró como segundo primario pulmonar metacrónico, carcinoma epidermoide etapa clínica (EC) IIIB, central que compromete bronquio fuente derecho a menos de dos centímetros de la tráquea, sin posibilidad de control quirúrgico ni con neumonectomía.

Valorado por Oncología Médica, se decide inicio de quimioterapia (QT) de inducción a base de carboplatino y paclitaxel por tres ciclos y dependiendo de la respuesta valorar la posibilidad de QT/radioterapia (RT).

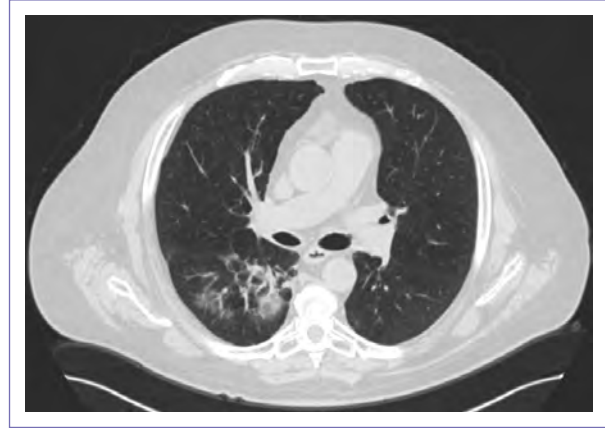
Valorado por el Servicio de Radioterapia, se consideró candidato a recibir QT/RT concomitante.

Completó tres ciclos de carboplatino/paclitaxel, posteriormente se decidió iniciar tratamiento concomitante con carboplatino en monofármaco por estado funcional del paciente.





**Figura 2.** Tomografía a la llegada a urgencias con tumoración pulmonar derecha.



**Figura 3.** Área en vidrio despulido lóbulo inferior derecho, datos en relación con el proceso inflamatorio.

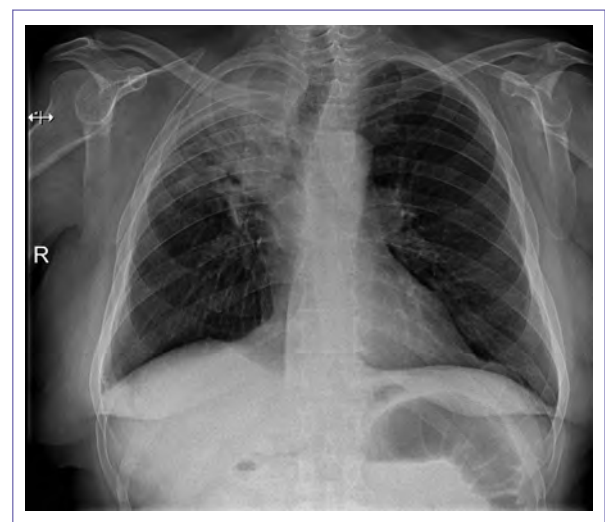Completó por parte del Servicio de Radioterapia 66 Gy en 33 sesiones con muy buena tolerancia, y respuesta parcial por tomografía por emisión de positrones/tomografía computarizada (PET/CT), se consideró candidato a neumonectomía.

En el seguimiento posterior a dos meses valorado por el Servicio de Neumología, con sintomatología respiratoria a base de tos con expectoración blanquecina, se clasifica al paciente con neumonitis post-RT grado 2 (Fig. 3), por lo que se decide tratamiento con esteroide sistémico y esteroide/broncodilatador de acción prolongada (LABA) inhalado para reducir sintomatología.

Fue sometido a toracotomía posterolateral derecha, en la cual se procedió a exploración hiliar, identificándose actividad tumoral franca central con involucro de raíz de arteria pulmonar, bronquio principal, por lo que se decidió que el único procedimiento factible era neumonectomía en un paciente con factores de riesgo que podrían determinar un desenlace fatal (QT/RT concomitante previa), motivo por el que se decidió concluir el procedimiento con reporte de hallazgo de actividad tumoral dependiente de hilio con involucro de raíz de arteria pulmonar y bronquio principal con cambios posradioterapia.

Un mes posterior a toracotomía se valoró en Unidad Funcional de Tórax, donde se decidió brindar 2-3 ciclos con gemcitabina y valorar posibilidad de radioterapia corporal estereotáctica (SBRT).

Cinco meses posteriores al inicio de gemcitabina se documenta por PET/CT y radiografía de tórax atelectasia del lóbulo superior derecho (Fig. 4), por lo que se decidió interconsulta a Neumología para posible colocación de *stent* bronquial y valorar inicio de radiocirugía.



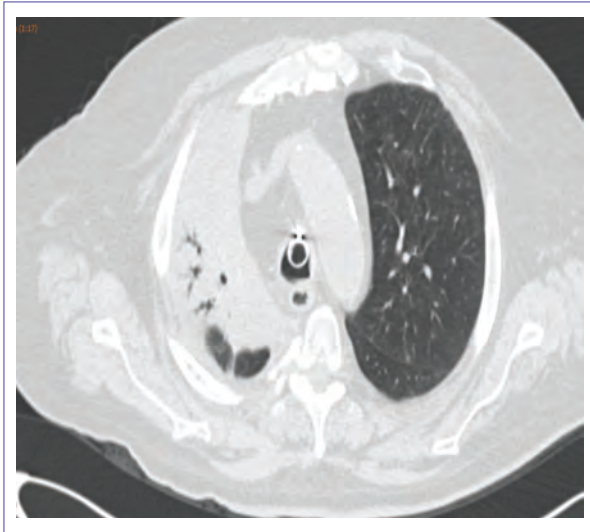
**Figura 4.** Radiografía de tórax con hemitórax derecho con disminución en expansión secundario a opacidad parahiliar derecha con broncograma aéreo, condiciona retracción de la tráquea y mediastino.

Posterior a colocación de *stent* bronquial (Figs. 5 y 6) es enviado a inicio de tratamiento con SBRT, donde recibió 30 Gy en 5 fracciones; en consulta de seguimiento el paciente refirió molestias secundarias a *stent*. Se documentó cambio en la coloración de las secreciones, por lo que se decidió tratar con antibiótico.

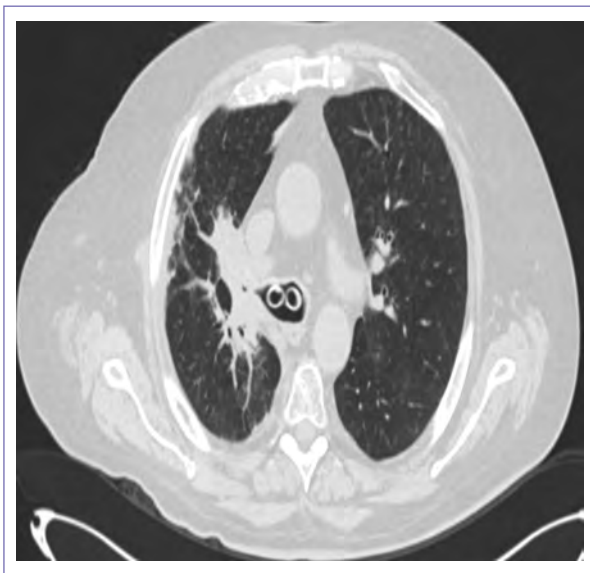
Se valoró y se decidió inicio de gemcitabina/platino posterior a control local por persistencia de enfermedad residual.

Por situación funcional y factores personales del paciente este decide continuar tratamiento en hospital local de su ciudad, motivo por el cual se pierde seguimiento del paciente.





**Figura 5.** Presencia de *stent* traqueal.



**Figura 6.** Presencia de *stent* en ambos bronquios principales, imagen sólida parahiliar derecha que condiciona disminución de luz de bronquio principal ipsilateral.

## Discusión

El cáncer pulmonar tuvo una incidencia de 2.2 millones de casos en 2017; año en el cual causó 1.9 millones de muertes y 40.9 millones de años de vida ajustado por discapacidad, de los cuales el 99% fueron de años de vida potenciales perdidos y un 1% de años vividos con discapacidad. Los hombres tienen más probabilidades de desarrollar cáncer pulmonar durante toda la vida que las mujeres (1 de cada 17

hombres en comparación con 1 de cada 43 mujeres). El cáncer pulmonar fue la causa mundial más común de muerte por cáncer y entre los años 2007 y 2017 los casos de cáncer pulmonar aumentaron un 37%; como factores relevantes, la edad cambiante contribuyó en un 19%, el crecimiento de la población en un 13% y los cambios en las tasas de incidencia específicas por edad un 5%<sup>4</sup>.

El cáncer renal es el doceavo cáncer más común en el mundo y el noveno más común en Europa<sup>5</sup>, las incidencias son mayores en países desarrollados como los de Norte América y Europa y más bajas en Asia y África<sup>6</sup>. Europa reportó aproximadamente 84,000 casos nuevos y 35,000 muertes por cáncer renal en 2012<sup>7</sup>.

Las neoplasias primarias malignas múltiples (NPMM) son fenómenos poco frecuentes, su incidencia apenas alcanza un 0.99% para dos o más neoplasias distintas<sup>8</sup>. El término NPMM fue utilizado por primera vez en 1991 por Billroth<sup>9</sup> y descrito por primera vez en la literatura por Warren en 1932<sup>10</sup>.

En 1995 la Organización Mundial de la Salud adaptó la definición como aquellas neoplasias malignas de múltiples sitios primarios independientes, pueden surgir múltiples neoplasias en la forma de dos o más neoplasias primarias separadas que ocurren en distintos sitios, tumores múltiples de las mismas neoplasias, o en forma de una neoplasia que involucra múltiples sitios cuyo origen no puede ser determinado, estas también pueden surgir en la forma de dos o más neoplasias de diferentes morfologías que surgen en el mismo órgano<sup>11</sup>.

Los pacientes con neoplasias múltiples pueden dividirse en dos grandes grupos, aquellos con neoplasias sincrónicas, que se definen como la aparición de una segunda neoplasia maligna dentro de los primeros seis meses del desarrollo de la primera neoplasia, y aquellos con neoplasias metacrónicas, definidas como aquellas que se desarrollan en un periodo mayor de seis meses del desarrollo de la primera neoplasia<sup>12</sup>.

Se ha observado un aumento en la supervivencia de los pacientes con cáncer<sup>13</sup>. Dicho aumento es el resultado de los avances en QT y RT. El riesgo de cáncer esta influenciado por factores ambientales, la salud del individuo, su genética, predisposición y la terapia disponible<sup>14</sup>.

Los factores pronósticos para los pacientes una vez que fueron diagnosticados con cáncer son el tipo de cáncer, el estadio y las opciones de tratamiento. La supervivencia se ve influenciada por la detección temprana del cáncer y los avances en las distintas terapias

disponibles. Esta situación influye indirectamente con la mayor ocurrencia y diagnóstico de NPMM, así como en una mayor esperanza de vida y un mejor monitoreo de los pacientes sobrevivientes, promoviendo así una mayor capacidad de detección de las NPMM<sup>15</sup>.

Es frecuente observar obstrucción maligna de la vía aérea en pacientes con cáncer pulmonar y se asocia con un impacto negativo en la supervivencia y la calidad de vida de los pacientes<sup>16</sup>. Los tratamientos oncológicos generalmente no resultan en una mejoría inmediata en los síntomas de los pacientes, es por esto que la broncoscopia terapéutica es un complemento necesario en el manejo de los pacientes en todas las etapas de la enfermedad<sup>17</sup>.

Las complicaciones relacionadas con la obstrucción maligna de la vía aérea son atelectasias, dificultad respiratoria o infecciones recurrentes (esto puede interferir con el óptimo tratamiento oncológico)<sup>18</sup>, la obstrucción maligna de la vía aérea es la principal indicación para realizar una broncoscopia terapéutica en el cáncer pulmonar (esta se realiza entre el 74 y el 100% de los pacientes en las series de casos grandes)<sup>19</sup>.

## Conclusión

En conclusión, si bien la incidencia de neoplasias múltiples es relativamente baja, son más frecuentes en la población de pacientes que padecen cáncer en comparación con la incidencia de cánceres primarios en la población general; entre pacientes con neoplasias múltiples, la prevalencia de cáncer pulmonar es del 5.0%. Este cáncer se desarrolla con mayor frecuencia como un segundo tumor, los cánceres sincrónicos se vuelven evidentes generalmente a edades más avanzadas.

El desarrollo tecnológico y el creciente conocimiento en el tratamiento del cáncer han contribuido a lograr una tasa de supervivencia a cinco años cercana al 66%<sup>20</sup>. El establecimiento de un seguimiento y la mejora de los métodos de examinación contribuye a la localización de otros tumores malignos primarios. Un estudio en pacientes que fueron sometidos a exploración de cuerpo completo con PET/CT mostró que en al menos el 1.2% de los pacientes con cáncer se detectó otra neoplasia primaria<sup>21</sup>.

La probabilidad de desarrollar neoplasias sincrónicas varía desde un 34.9 a un 41% y para neoplasias metacrónicas entre el 59 y el 66% en distintos artículos<sup>22</sup>.

Diversos metaanálisis de la literatura sugieren que la frecuencia de desarrollar un segundo tumor varía entre

el 3 y el 5%, un tercer tumor aproximadamente en un 0.5% y un cuarto tumor en un 0.3%<sup>23</sup>.

## Financiamiento

La presente investigación no ha recibido ninguna beca específica de agencias de los sectores públicos, comercial, o con ánimo de lucro.

## Conflicto de intereses

Los autores declaran no tener conflicto de intereses.

## Responsabilidades éticas

**Protección de sujetos humanos y animales.** Los autores declaran que para esta investigación no se han realizado experimentos en seres humanos ni en animales.

**Confidencialidad de los datos.** Los autores declaran que han seguido los protocolos de su centro de trabajo sobre la publicación de datos de pacientes.

**Derecho a la privacidad y consentimiento informado.** Los autores han obtenido el consentimiento informado de los pacientes y/o sujetos referidos en el artículo. Este documento obra en poder del autor de correspondencia.

## Bibliografía

- Ladrón de Guevara D, Quera R, Rozas S, Schacher S, Reyes JM, Pardo C, et al. Cáncer sincrónico y metacrónico detectado con PET/CT en población oncológica. *Rev Med Chile Supl Santiago*. 2017;145(11):1421-8.
- Loukeri AA, Kampolis CF, Ntokou A, Tsoukalas G, Syrigos K. Metachronous and synchronous primary lung cancers: diagnostic aspects, surgical treatment, and prognosis. *Clin Lung Cancer*. 2015;16(1):15-23.
- Sapalidis K, Schizas N, Lazopoulos A, Kamaroudi P, Paliouras D, Sardeli C, et al. Multiple metachronous and synchronous malignancies with lung and thorax involvement. Report of two cases. *Respir Med Case Rep*. 2018;24:5-7.
- Global Burden of Disease Cancer Collaboration. Global, regional, and national cancer incidence, mortality, years of life lost, years lived with disability, and disability-adjusted life-years for 29 cancer groups, 1990 to 2017: a systematic analysis for the global burden of disease study. *JAMA Oncol*. 2019;5(12):1749-68.
- Ferlay J, Steliarova-Foucher E, Lortet-Tieulent J, Rosso S, Coebergh JWW, Comber H, et al. Cancer incidence and mortality patterns in Europe: estimates for 40 countries in 2012. *Eur J Cancer*. 2013;49(6):1374-403.
- Tahbaz R, Schmid M, Merseburger AS. Prevention of kidney cancer incidence and recurrence: lifestyle, medication and nutrition. *Curr Opin Urol*. 2018;28(1):62-79.
- Ferlay J, Soerjomataram I, Ervik M, Dikshit R, Eser S, Mathers C et al. GLOBOCAN 2012: Estimated Cancer Incidence, Mortality and Prevalence Worldwide in 2012 v1 [Internet]. International Agency for Research on Cancer, World Health Organization; 2013. Disponible en: <https://publications.iarc.fr/Databases/larc-Cancerbases/GLOBOCAN-2012-Estimated-Cancer-Incidence-Mortality-And-Prevalence-Worldwide-In-2012-V1.0-2012>
- Liu Z, Liu C, Guo W, Li S, Bai O. Clinical analysis of 152 cases of multiple primary malignant tumors in 15,398 patients with malignant tumors. *PLoS One*. 2015;10(5):e0125754.

9. Billroth T. [General surgical pathology and therapy. Guidance for students and physicians. Lecture]. *Khirurgiia (Mosk)*. 1991;10:136-43.
10. Warren S. Multiple primary malignant tumors. A survey of the literature and a statistical study. *Am J Cancer*. 1932;16:1358-414.
11. Baz ydfo M, Karakiewicz B, Kotwas A, Karakiewicz A, Głowacka M, Jurczak A, et al. Ageing society-a review of strategies for action. *Prog Health Sci*. 2014;4:220-8.
12. Vaamonde P, Martin C, del Rio M, LaBella T. Second primary malignancies in patients with cancer of the head and neck. *Otolaryngol Head Neck Surg*. 2003;129:65-70.
13. Sant M, Capocaccia R, Coleman MP, Berrino F, Gatta G, Micheli A, et al. Cancer survival increases in Europe, but international differences remain wide. *Eur J Cancer*. 2001;37(13):1659-67.
14. Romaszko A, Świetlik E, Doboszyńska A, Szpruch P, Luks J. Lung cancer and multiple neoplasms: a retrospective analysis. *Adv Exp Med Biol*. 2016;911:53-8.
15. Świetlik EM, Doboszyńska A, Kupis W, Szotkowska M, Opoka L. Synchronous multiple primary lung cancers in a 65-year old heavy smoker. Case report. *Adv Respir Med*. 2014;82(6):541-7.
16. Saji H, Furukawa K, Tsutsui H, Tsuboi M, Ichinose S, Usuda J, et al. Outcomes of airway stenting for advanced lung cancer with central airway obstruction. *Interact Cardiovasc Thorac Surg*. 2010;11(4):425-8.
17. Dutau H, Di Palma F, Thibout Y, Febvre M, Cellerin L, Naudin F, et al. Impact of silicone stent placement in symptomatic airway obstruction due to non-small cell lung cancer-A French multicenter randomized controlled study: The SPOC trial. *Respiration*. 2020; 99(4):344-52.
18. Simoff MJ, Lally B, Slade MG, Goldberg WG, Lee P, Michaud GC, et al. Symptom management in patients with lung cancer: diagnosis and management of lung cancer: American College of Chest Physicians evidence-based clinical practice guidelines. *Chest*. 2013;143(5):e455S-e497S.
19. Hespanhol V, Magalhães A, Marques A. Neoplastic severe central airways obstruction, interventional bronchoscopy: a decision-making analysis. *J Thorac Cardiovasc Surg*. 2013;145(4):926-32.
20. Ripping TM, Ten Haaf K, Verbeek ALM, van Ravesteyn NT, Broeders MJM. Quantifying overdiagnosis in cancer screening: a systematic review to evaluate the methodology. *J Natl Cancer Inst*. 2017;109(10).
21. Ishimori T, Patel PV, Wahl RL. Detection of unexpected additional primary malignancies with PET/CT. *J Nucl Med Offic Publ Soc Nucl Med*. 2005;46(5):752-7.
22. Aydiner A, Karadeniz A, Uygun K, Tas S, Tas F, Disci R, Topuz E. Multiple primary neoplasms at a single institution: differences between synchronous and metachronous neoplasms. *Am J Clin Oncol*. 2000;23(4):364-70.
23. Sisti A, Tassinari J, Nisi G, Grimaldi L, Sisti G, Di Tommaso M, Fambriani M. Synchronous and metachronous malignancies after malignant struma ovarii in the SEER database. *In Vivo*. 2016;30(5):713-6.

## Laryngeal paraganglioma: A case report

Ricardo Santana-Hernández<sup>1</sup>, Julia B. Monroy-Romero<sup>2</sup>, Juan M. Guillén-Montiel<sup>2</sup>, Raúl A. Carpinteyro-Espinoza<sup>2\*</sup>, Julio C. Ruiz-de los Santos<sup>2</sup>, and Luis Á. Ponce-Rea<sup>2</sup>

<sup>1</sup>Department of Oncosurgery; <sup>2</sup>Department of Surgery, Hospital Regional León, ISSSTE, León, Gto., Mexico

### Abstract

Paragangliomas correspond to tumors of neuroendocrine origin of chromaffin cells in the paraganglia of the sympathetic or parasympathetic nervous system, particularly those located in the larynx being extremely rare, contributing to < 0.6% of laryngeal tumors. Most are sporadic, although 40% may have a familial occurrence. Symptoms depend on size, generally including dysphonia, dysphagia, or a foreign body sensation. The diagnosis is established by laryngoscopy and CT, observing soft-tissue masses with well-defined contours, coupled with histological confirmation by the presence of stem cells in a "Zell Balen" configuration, and immunohistochemistry with chromogranin and S100 protein.

**Keywords:** Paraganglioma. Neoplasms. Chromaffin cells.

### Paraganglioma laríngeo: reporte de un caso

### Resumen

Los paragangliomas corresponden a tumores de origen neuroendocrino de las células cromafines en los paraganglios del sistema nervioso simpático o parasimpático, particularmente localizados en la laringe. Son extremadamente raros, representan menos del 0.6% de los tumores de laringe. La mayoría son esporádicos, aunque el 40% puede tener una ocurrencia familiar. Los síntomas dependen del tamaño y generalmente incluyen disfonía, disfagia o sensación de cuerpo extraño. El diagnóstico se establece por laringoscopia y tomografía computarizada, observándose masas de tejidos blandos de contornos bien definidos, sumado a la confirmación histológica por la presencia de células madre en configuración Zell Balen e inmunohistoquímica con cromogranina y proteína S100.

**Palabras clave:** Paraganglioma. Neoplasias. Células cromafines.

### Introduction

The first paraganglioma (of the carotid body) was described by Marchand in 1891 and it was not until 1955 that Balnchard and Saunders reported the first laryngeal paraganglioma<sup>1,2</sup>.

Generically called "paraganglioma" is those tumors of neuroendocrine origin of chromaffin cells in the paraganglia

of the sympathetic and parasympathetic nervous system regardless of their location, which can comprise any part of the economy, the most common being: carotid body, jugular foramen, middle ear, aorticopulmonary region, posterior mediastinum, and abdominal paraortic region including organ of Zuckerkandl (clusters of neuroendocrine tissue in the posterior thoracoabdominal and paravertebral area),

### Correspondence:

\*Raúl A. Carpinteyro-Espinoza

E-mail: raulcarpinteyro23@gmail.com

2565-005X/© 2022 Sociedad Mexicana de Oncología. Published by Permyanar. This is an open access article under the terms of the CC BY-NC-ND license (<http://creativecommons.org/licenses/by-nc-nd/4.0/>).

Date of reception: 10-01-2022

Date of acceptance: 19-04-2022

DOI: 10.24875/j.gamo.220000081

Available online: 07-07-2022

Gac Mex Oncol. 2022;21(Supl):115-118

[www.gamo-smeo.com](http://www.gamo-smeo.com)



the only exception being the adrenal medulla which is called pheochromocytoma<sup>1</sup>.

Head and neck paragangliomas are rare, more frequently benign, with a slow growth pattern and non-secreting, of these, laryngeal paragangliomas are particularly rare, originating from paraganglionic cells within the supraglottis or subglottis, of which there have been reported around 76 cases<sup>3</sup>. These laryngeal tumors of non-epithelial neuroendocrine origin, although they are usually benign in nature, can metastasize to lung, liver, bone, and skin lymph nodes (extremely rare)<sup>4</sup>.

Given their origin in the neural crest, paragangliomas can arise along the migratory routes of said tissue, with their normal distribution being neurovascular structures<sup>5</sup>. Most paragangliomas are solitary and arise sporadically, they can be multicentric and their family occurrence is well-recognized (40% of head and neck paragangliomas are associated with a hereditary predisposition and 60% arise sporadically)<sup>5</sup>, so given the character of autosomal dominant transmission with incomplete penetrance, a meticulous family history is necessary<sup>1</sup>.

Paragangliomas are found in association with multiple endocrine neoplasms (MEN IIA and IIB) and neuroectodermal syndromes (tuberous sclerosis, neurofibromatosis, and Von Hippel–Lindau disease). Paragangliomas can occur as part of Cartney's triad (gastric leiomyosarcoma, pulmonary chondroma, and extra-adrenal paraganglioma)<sup>1</sup>.

Paragangliomas have the same morphological characteristics, regardless of the anatomical site of presentation. The histological findings are characterized by the presence of stem cells in a "Zell Balen" nest configuration (polygonal main cells surrounded by elongated fibrous sustentacular cells) are usually hypervascular with conjugates with typical vascular channels of this type of tumor with great vascularity<sup>1,2</sup>.

Chromogranin is a protein structure within stem cells specific to neuroendocrine tumors. The S100 protein is a specific marker that in combination with chromogranin demonstrates the biphasic cellular behavior of paragangliomas<sup>1</sup>.

## Epidemiology

The global incidence of head and neck paragangliomas is 1: 30,000 to 1: 100,000<sup>5</sup>, of all cases, familial paragangliomas constitute 10% and 35-50% of these are multicentric<sup>1</sup>. The location of the paragangliomas is 80% abdominal, 12% thorax, and 3% in the head and

neck. In total terms, 90% of the cases correspond to pheochromocytoma and of the remaining 10%, 75% are located in the aorta (Zuckerkind organ), 10% chest, 10% bladder, and only 5% head and neck<sup>1</sup>.

Head and neck paragangliomas are closely related to the parasympathetic nervous system, the most common being those of the carotid body, followed by lesions of the jugular foramen, middle ear, and vagus nerve. Less common locations are the orbit, nasal cavity, thyroid, pituitary, and larynx<sup>1</sup>. Laryngeal paragangliomas contribute 0.6% of laryngeal tumors emanating from the superior paraganglia (located in the false vocal cord, associated with the superior laryngeal nerve and artery) or inferior (located near the lateral margin of the cricoid cartilage in the cricotracheal membrane, associated with the recurrent laryngeal nerve). Most laryngeal paragangliomas have a supraglottic location and only 3% have a glottic location<sup>6</sup>. Laryngeal paragangliomas can present at any age, being older between the fourth and sixth decades of life (mean age 44 years), having a male-female ratio of 3:1, respectively.

## Clinic and diagnosis

Hormonally functioning paragangliomas secrete catecholamines conditioning sudden hypertension, headache, sweating, anxiety, flushing, and hyperthermia during seizures<sup>1</sup>, it should be noted that laryngeal paragangliomas are usually non-secreting. The symptoms of non-functioning paragangliomas are consistent with the size of the tumor mass, and may or may not be painful, and 10% of paragangliomas are clinically silent of incidental detection<sup>1</sup>. In laryngeal paragangliomas, the symptoms depend on the location of the tumor, which generally includes dysphonia, dysphagia, stridor, or a foreign body sensation. Although these tumors occur in a wide variety of anatomical locations, computed tomography (CT) images have almost identical characteristics, such as soft-tissue masses with well-defined contours with homogeneous or heterogeneous enhancement in the presence of necrosis and hemorrhage<sup>1,7</sup> and in the case of Laryngeal paragangliomas, a laryngoscopy is essential.

Laboratory tests can aid detection by determining catecholamines and their metabolites in plasma and urine; vanilmandelic acid will be twice above the normal value (VN: 2-10 mg/24 h); urinary and serum norepinephrine will be eight times the normal value > 2,000 Pg/ml; chromogranin at levels of 111 ng/ml (VN: 143 ng/ml)<sup>1</sup>. Arteriography is useful to define the tumor extension, the mass effect, the proximity to important vessels, and the

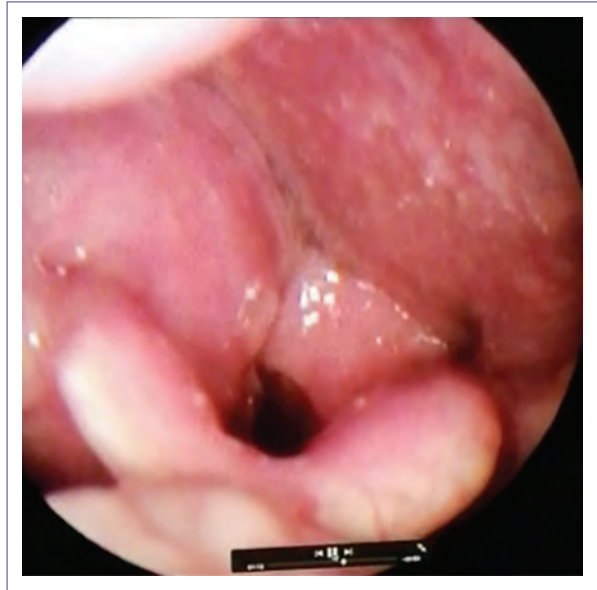degree of collateral circulation for the purpose of meticulous surgical planning<sup>7</sup>, so in the presence of hypervascular masses, the possibility of a paraganglioma should always be considered also considering the autosomal dominant character when having a family history of paraganglioma<sup>1</sup>. Radionuclide techniques (indium-labeled pentetretotide or iodomethabenzylguanidine) are reserved in cases of diagnostic doubt, follow-up, and synchronous lesions<sup>7</sup>. Octreotide examination can further confirm the diagnosis, and urine collection of catecholamines and metanephrines can identify vasoactive secretory tumors. As a complementary test, fine-needle aspiration-puncture is a controversial indication technique; classically, it has been contraindicated due to the risk of bleeding<sup>7</sup>, although with endolaryngeal microsurgical methods, it can be considered with greater safety in case of suspected malignancy.

The differential diagnosis should rule out other endolaryngeal submucosal masses such as carcinoid tumors, small cell tumors, or medullary thyroid carcinoma<sup>7</sup>.

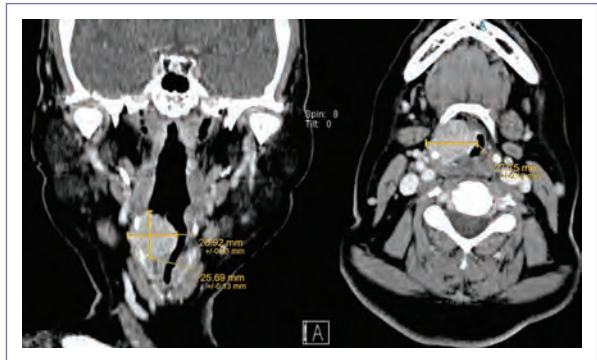
## Results

We present the case of a 68-year-old female patient with a history of dysphonia, foreign body sensation, and dysphagia of 8 months of evolution associated to episodes of bronchoaspiration, being evaluated by the otolaryngology service who performs flexible nasolaryngoscopy observing glottic tumor that occupies arytenoid without if possible observation of the vocal cords (Fig. 1) managed with prednisone 50 mg every 24 h without improvement in symptoms, a biopsy is taken by laryngoscopy whose histopathological report concludes the presence of epidermoid metaplasia, for which it is scheduled for tumor resection by the otorhinolaryngology service who, due to significant bleeding during laryngoscopic resection, performs only partial resection of said tumor whose pathology report indicates tissue compatible with paraganglioma with chromogranin immunohistochemistry: (+) focal, enolase NE: (+) Diffuse, S-100: (+) in supporting cells, confirming the diagnosis of laryngeal paraganglioma. Hence, he decided to send it to the oncosurgery service.

Our service assesses the patient 9 months after her first visit to this unit, requesting a cervical CT scan showing a 27 × 25 × 25 mm tumor superior to the right side thyroid cartilage that conditions a 3 mm narrowing of the airway (Fig. 2). It is scheduled for tumor resection through the anterior open approach, which is completely resected, with a satisfactory evolution 3 months after the procedure.



**Figure 1.** A glottic tumor that occupies arytenoid without being possible to observe the vocal cords, corresponding to a paraganglioma.



**Figure 2.** Cervical CT in coronal and axial section, where a tumor measuring 27 × 25 × 25 mm can be seen superior to the thyroid cartilage on the right side that determines a narrowing of the airway of 3 mm.

## Discussion

Laryngeal paragangliomas are exceptional neuroendocrine tumors whose origin is the neural crest (3-5% of paragangliomas are located in the head and neck). The diagnosis should begin with a thorough anamnesis and physical examination, including family history (since germinal susceptibility is around 40%), fiberoptic laryngoscopy, and CT images, with the possibility of adding magnetic resonance imaging. In our case, the patient had a glottic laryngeal paraganglioma, which makes it

extremely rare (3% of laryngeal paragangliomas). On histological examination, the main and support cells in these neoplasms are immunoreactive to staining of neuroendocrine markers such as chromogranin and synaptophysin, but not epithelial markers such as cytokeratin, as well as the classic “Zell Balen” nest configuration<sup>3</sup>.

The presenting symptoms associated with laryngeal paraganglioma include hoarseness, dysphagia, dyspnea, or a foreign body sensation, the same characteristics that our patient presented<sup>3</sup>.

Therapeutic techniques include laryngoscopic excision, which was not possible in this patient given the significant tumor bleeding (a complication widely described in the literature) and open resection using a transcervical approach. Endoscopic techniques are indicated in small lesions; however, they are associated with high rates of recurrence; In contrast, open techniques allow excellent access to dissection in the submucosal plane, favoring better exposure and less damage, as well as direct control of the vascular supply, which is why it was the best option in this case considering the history of bleeding and to a great extent tumor size.

## Conclusion

Paragangliomas are extremely rare tumors, and particularly laryngeal paragangliomas are among the rarest. These tumors have an important hereditary component, so the family history must always be kept in mind. The symptoms of laryngeal paragangliomas are quite non-specific and mostly silent, presenting with dysphagia, stridor, dysphonia, or a foreign body sensation. The CT images as well as the histopathological report with immunohistochemistry establish the diagnosis. Curative treatment consists of surgical resection and the prognosis is directly linked to its quality, being excellent with complete resection, granting a low risk of recurrence.

## Funding

This research has not received any specific grant from agencies in the public, commercial, or for profit sectors.

## Conflicts of interest

The authors declare that they have no conflicts of interest.

## Ethical disclosures

**Protection of people and animals.** The authors declare that no experiments have been performed on humans or animals for this research.

**Data confidentiality.** The authors declare that they have followed the protocols of their work center on the publication of patient data.

**Right to privacy and informed consent.** The authors have obtained the informed consent of the patients and/or subjects referred to in the article. This document is in the possession of the corresponding author.

## References

1. Salgado G, Marín D, Espinosa K, Ramírez J. Paragangliomas: métodos de imagen y correlación histopatológica. *Anal Radiol México*. 2009;4:307-17.
2. Akaki-Caballero M, Guzmán-Romero A. Glomus laringeo: reporte de caso y revisión de la bibliografía. *Rev Esp Méd Quir*. 2014;19:501-6.
3. Papagiannopoulos P, Raman A, Miller C, Jhaveri M, Ghai R, Husain I. Laryngeal paraganglioma with chronic cough: a case report. *Turk Arch Otorhinolaryngol*. 2018;56:233-6.
4. Sankar G, Rajaraman V, Ganesh RN, Halanaik D, Pandit N, Ponnusamy M. Multiple cutaneous metastases on <sup>99m</sup>Tc-HYNIC-TOC scan in a rare case of malignant laryngeal paraganglioma. *Indian J Nucl Med*. 2018;33:348-50.
5. London N, Hopkins M, Best S, Rooper L, Fakhry C. Paraganglioma of the recurrent laryngeal nerve. *The Laryngoscope*. 2020;130(12), E782–E785.
6. Zamarro MT, Galve Royo A, Lázaro Maisanava JM. Carcinoma neuroendocrino de laringe [Neuroendocrine carcinoma of the larynx]. *Acta Otorrinolaringol Esp*. 1997;48:667-70.
7. Rubio V, Tamarit J, Baviera N, Estrems P, López C, Estellés E, et al. Paraganglioma laringeo, diagnóstico y tratamiento. A propósito de un caso. *Acta Otorrinolaringol Esp*. 2007;58:333-4.

## Neuralgia del vago y glossofaríngeo secundario a metástasis de cáncer de cavidad nasal: reporte de caso

José F. Robles-Díaz<sup>1,2\*</sup>

<sup>1</sup>Área de Investigación, Universidad Peruana Los Andes; <sup>2</sup>Servicio de Oncología, Centro Especializado María Auxiliadora. Huancayo, Junín, Perú

### Resumen

La neuralgia del glossofaríngeo es un síndrome de dolor raro causado por la compresión de su par craneal, siendo comúnmente idiopática. Mientras que la neuralgia vago-glossofaríngeo es aún más rara. Se manifiesta mediante dolor acompañado de síncope y/o arritmia. Se presenta el caso de un varón de 58 años, con cáncer de cavidad nasal que hizo metástasis al espacio carotídeo derecho, englobando la carótida interna derecha en 270°. Desarrolló dolor en el territorio del IX e inestabilidad hemodinámica, siendo manejado con irradiación y resolviéndose parcialmente los síntomas.

**Palabras clave:** Neuralgia. Nervio glossofaríngeo. Nervio vago. Radioterapia. Síncope.

### Vagus and glossopharyngeal neuralgia secondary to nasal cavity cancer metastasis: Case report

#### Abstract

Glossopharyngeal neuralgia is a rare pain syndrome caused by compression of its cranial nerve, being commonly idiopathic. While vagoglossopharyngeal neuroalgia is even rarer. Manifested by pain accompanied by syncope and/or arrhythmia. We present the case of a 58-year-old man with nasal cavity cancer that metastasized to the right carotid space, encompassing the right internal carotid artery at 270°. Developing pain in the territory of the IX and hemodynamic instability, being managed with irradiation, and partially resolving the symptoms.

**Keywords:** Neuralgia. Glossopharyngeal nerve. Vagus nerve. Radiotherapy. Syncope.

#### Introducción

La neuralgia del glossofaríngeo (NG) es un síndrome de dolor raro causado por la compresión de su par craneal, siendo comúnmente idiopática. Mientras que la neuralgia vago-glossofaríngeo (NGV) es aún más rara. Este último se presenta como dolor craneofacial caracterizado por ataques recurrentes de dolor severo unilateral del territorio sensorial del par craneal IX y las

ramas auricular-faríngea del X<sup>1</sup>. Las presentaciones atípicas son arritmias cardíacas asociadas a episodios dolorosos y síncope relacionado con la compresión del nervio vago<sup>2</sup>.

Presentamos el caso inusual de NGV secundaria a cáncer de cavidad nasal que hizo metástasis al espacio carotídeo derecho, englobando la carótida interna derecha en 270°.

#### Correspondencia:

\*José F. Robles-Díaz  
E-mail: bayern014@hotmail.com

Fecha de recepción: 18-02-2022  
Fecha de aceptación: 19-04-2022  
DOI: 10.24875/j.gamo.22000028

Disponible en internet: 07-07-2022  
Gac Mex Oncol. 2022;21(Supl):119-122  
www.gamo-smeo.com

2565-005X/© 2022 Sociedad Mexicana de Oncología. Publicado por Permanyer. Este es un artículo *open access* bajo la licencia CC BY-NC-ND (<http://creativecommons.org/licenses/by-nc-nd/4.0/>).

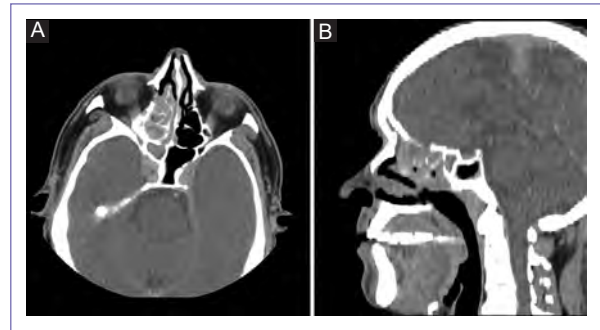


## Reporte de caso

Varón de 58 años con el único antecedente de diabetes *mellitus* 2, controlada. Presenta dolor usual intermitente tipo quemante a nivel de orofaringe y hemicara derecha desde hace un año, asociado a sensación de cuerpo extraño a nivel de orificio nasal derecho. Se agrega episodios de síncope luego de la emesis, así mismo episodios de hipotensión; el dolor se focaliza a nivel de hemimandíbula derecha, agregándose dificultad para deglutir. Hasta la fecha había usado antieméticos y ansiolíticos, no mostrando beneficio en reducir los episodios. En la evaluación se palpa un nódulo de 3 cm a nivel del grupo II derecho y se evidencia dificultad para inspirar por el orificio nasal derecho. Por lo que se realiza biopsia de dicha lesión, con resultado anatómopatológico (AP): carcinoma de células escamosas moderadamente diferenciado. Se realiza estudio de tomografía (TC) con contraste de macizo facial, que revela tumoración proliferativa de cavidad nasal, con compromiso de grupo cervical II derecho de 3 cm y III bilateral menor a 2 cm (Fig. 1). El resto del cuerpo no muestra metástasis. Resonancia magnética (RM) cervical, con adenopatía metastásica que engloba la carótida interna derecha, sin estenosis de ambas carótidas internas (Fig. 2). Durante las evaluaciones se evidencia episodios agudos de dolor quemante a nivel de hemimandíbula derecha que se irradiaba a hemicara de intensidad 7/10, asociado a hipotensión y bradicardia que se producía al menos una vez por semana, que se resolvía con fluidos endovenosos y atropina. El dolor se llegó a controlar con un régimen de carbamazepina de 300 mg dos veces al día. El paciente inició radioterapia externa, cediendo los episodios vagales luego de la décima sesión, pero persistía el dolor con las mismas características. El paciente completó los 6,600 cGy en 33 sesiones en técnica especial VMAT (arcoterapia volumétrica de intensidad modulada). Posterior a ello el dolor bajó de intensidad a 2/10 con carbamazepina y gabapentina. A los dos años el paciente desarrolló metástasis pulmonar, continuando con quimioterapia sistémica y su medicamento para el dolor. Después de 15 meses falleció por progresión visceral, persistiendo el dolor del territorio del glosofaríngeo con las mismas características.

## Discusión

La NG sola tiene una tasa de incidencia anual de 0.7 por 100,000 personas y afecta con mayor frecuencia al lado izquierdo de la cabeza y el cuello en hombres

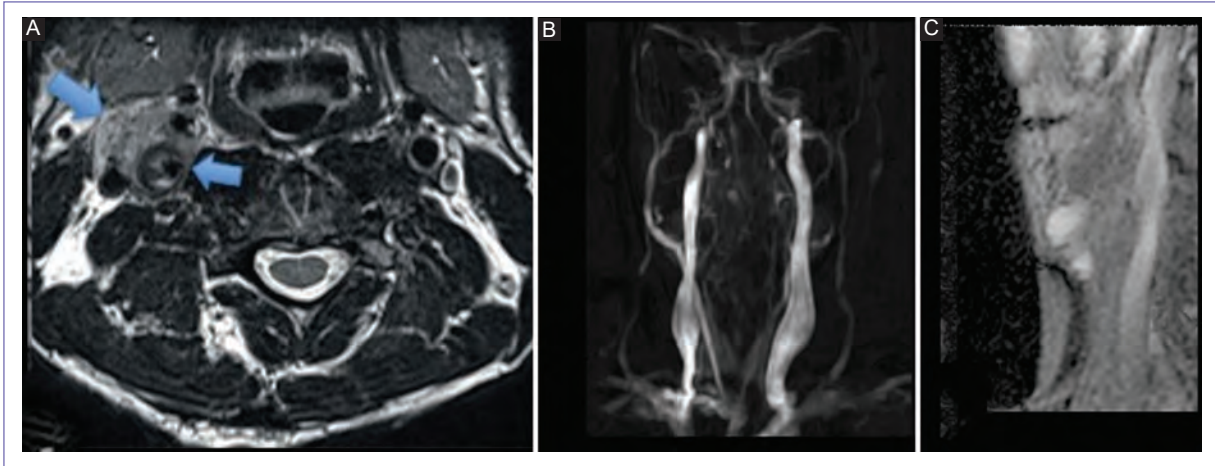


**Figura 1.** Tomografía computarizada de macizo facial. **A:** imagen axial; tumor de cavidad nasal, el cual oblitera el complejo osteomeatal del lado derecho y condiciona atrapamiento del contenido de mucosa del seno maxilar. **B:** imagen sagital; tumor con epicentro en el cornete superior.

mayores de 50 años<sup>3,4</sup>. De aquellos con NG notificada, solo el 2% se dice que tiene arritmias, hipotensión o síncope durante los ataques de dolor que forman el diagnóstico de NGV<sup>5,6</sup>. Dentro de las causas, puede asociarse con masas del ángulo pontocerebeloso, tumores orofaríngeos, osificación del ligamento estilohioideo, esclerosis múltiple y malformaciones vasculares, estos se denominan NGV secundarios<sup>7</sup>. Sin embargo existen escasos reportes donde la causa se deba a metástasis a nivel cervical<sup>8</sup>, como en nuestro paciente.

El diagnóstico diferencial del cuadro de dolor de la hemicara y mandíbula podría hacernos pensar en una migraña atípica. Sin embargo los episodios de bradicardia e hipotensión incluyen el síndrome del seno carotídeo secundario a los efectos compresivos del tumor, síncope psicógeno y síncope vasovagal desencadenado por emesis. Sin embargo, a pesar de la medicación ansiolítica y antiemética inicial para evitar los episodios, persistía. Por lo que se aleja el diagnóstico de síncope psicógeno y el síncope vasovagal. Al agudizarse el dolor en la hemimandíbula con radiación hacia la hemicara, asociada a síntomas vagales, y responder a la medicación anticonvulsivante<sup>9</sup>, se cataloga como NGV.

Se han propuesto varios mecanismos para explicar el síncope con o sin arritmia en el contexto del síndrome glosofaríngeo<sup>9</sup>. Uno de estos mecanismos propuestos se describe como síndrome de asistolia NG, donde se desarrollan arritmias y síncope debido al intenso dolor causado por la propia neuralgia<sup>10</sup>. En este fenómeno, la estimulación anormal del par craneal IX envía una combinación de fibras aferentes y



**Figura 2.** Resonancia magnética cervical. **A:** secuencia T2, axial; demuestra una masa de tejido blando que recubre la arteria carótida interna derecha y la arteria carótida externa (flechas azules), de 3 cm. **B:** en la angiorrresonancia no se identifica área de estenosis. **C:** secuencia T2, sagital; no se observa franja de baja intensidad entre el tumor y la pared de la arteria carótida, por lo que se asevera su infiltración.

colaterales al nervio dorsal medial núcleo del par craneal X<sup>10,11</sup>. Se envían otras señales aferentes al tracto solitario que provocan la activación del sistema nervioso parasimpático que conduce a efectos vagales<sup>12</sup>. El nervio de Hering es una rama aferente del nervio glosofaríngeo que inerva el seno carotídeo y el cuerpo carotídeo ubicado en la base de la arteria carótida interna. Las señales estimuladoras recibidas por el nervio de Hering durante los episodios de dolor neurálgico provocan la activación del nervio vago por medio del mecanismo mencionado anteriormente<sup>12</sup>. Este bucle reflejo provoca episodios de bradicardia e hipoperfusión cerebral, que finalmente pueden causar síncope<sup>13</sup>. Otro mecanismo implica la invasión del espacio parafaríngeo por tumores o abscesos.

En contraste con el caso descrito por Nagata et al.<sup>12</sup> y Whitman et al.<sup>8</sup>, la NGV probablemente resultó del encajonamiento de 270° de la arteria carótida interna en nuestro paciente, lo que provocó la compresión del nervio glosofaríngeo y alteró la transmisión del nervio vago. Los cambios continuos detectados por los barorreceptores probablemente provocaron el envío de señales anormales al centro vasomotor del cerebro, lo que provocó que las fluctuaciones hemodinámicas del paciente provocaran bradicardia y síncope.

El manejo de esta enfermedad ha sido mediante prueba y error, y no existe un protocolo establecido para guiar a los proveedores sobre cómo manejar mejor a estos pacientes. El tratamiento médico actual de NGV incluye el uso de antiepilépticos como carbamazepina y gabapentina<sup>14</sup>, como recibió nuestro paciente.

La NGV secundaria a la carga tumoral/efecto de masa está aún menos documentada y comprendida. En el contexto de neoplasia malignas con efecto de masa a nivel de carótida interna debería manejarse cualquier acción para disminuir su carga tumoral a dicho nivel, para mejorar sus síntomas<sup>8</sup>, como ocurrió en nuestro paciente con la irradiación y en el caso de Whitman et al.<sup>8</sup> A pesar del tratamiento oncológico adecuado, en ambos casos persistió el dolor del territorio del IX, planteándose la hipótesis de que la probable fibrosis postirradiación de la adenopatía a nivel carotídeo continuó perpetuando los síntomas. Y así como ocurre a nivel intracraneal, que la liberación de la aracnoides de los pares craneales mejora los síntomas<sup>15</sup>. Si se explorara la región cervical y se libera esa fibrosis podría mejorar la clínica de la NGV. Sin embargo debe estudiarse más a fondo, ya que las opciones hasta la fecha son solo paliativas y la mayoría de los pacientes continuarán con mala calidad de vida.

## Conclusión

La NGV es una entidad rara que el equipo multidisciplinario oncológico debe sospechar, ya que también se presenta en el cáncer, no solo como extensión del primario, sino como metástasis cervical. Es importante conocer dicho escenario para detectarlo a tiempo y mejorar la calidad de vida del paciente, con el tratamiento oncológico asociado al manejo del dolor con el tratamiento médico y/o quirúrgico.

## Agradecimientos

Los autores agradecen a la Universidad Peruana Los Andes y al Centro Especializado María Auxiliadora.

## Financiamiento

La presente investigación no ha recibido ninguna beca específica de agencias de los sectores públicos, comercial o con ánimo de lucro.

## Conflicto de intereses

El autor declara no tener conflicto de intereses.

## Responsabilidades éticas

**Protección de personas y animales.** El autor declara que para esta investigación no se han realizado experimentos en seres humanos ni en animales.

**Confidencialidad de los datos.** El autor declara que ha seguido los protocolos de su centro de trabajo sobre la publicación de datos de pacientes.

**Derecho a la privacidad y consentimiento informado.** El autor ha obtenido el consentimiento informado de los pacientes y/o sujetos referidos en el artículo. Este documento obra en poder del autor de correspondencia.

## Bibliografía

1. Antherieu P, Vassal F, Sindou M. Vagotossopharyngeal neuralgia revealed through predominant digestive vagal manifestations. Case report and literature review. *Neurochirurgie*. 2016;62(3):174-7.
2. Chen J, Sindou M. Vago-glossopharyngeal neuralgia: a literature review of neurosurgical experience. *Acta Neurochir (Wien)*. 2015;157(2):311-21; discussion 321.
3. Khan M, Nishi SE, Hassan SN, Islam MA, Gan SH. Trigeminal neuralgia, glossopharyngeal neuralgia, and myofascial pain dysfunction syndrome: An update. *Pain Res Manag*. 2017;2017:7438326.
4. Guclu B, Sindou M, Meyronet D, Streichenberger N, Simon E, Mertens P. Cranial nerve vascular compression syndromes of the trigeminal, facial and vago-glossopharyngeal nerves: comparative anatomical study of the central myelin portion and transitional zone; correlations with incidences of corresponding hyperactive dysfunctional syndromes. *Acta Neurochir (Wien)*. 2011;153(12):2365-75.
5. Ozenci M, Karaoguz R, Conkbayir C, Altin T, Kanpolat Y. Glossopharyngeal neuralgia with cardiac syncope treated by glossopharyngeal rhizotomy and microvascular decompression. *Europace*. 2003;5(2):149-52.
6. Akay A, Rüksen M, İşlekel S. A case of vago-glossopharyngeal neuralgia caused by choroid plexus. *Asian J Neurosurg*. 2018;13(2):525-7.
7. Yang KH, Na JH, Kong DS, Park K. Combined hyperactive dysfunction syndrome of the cranial nerves. *J Korean Neurosurg Soc*. 2009;46(4):351-4.
8. Whitman MA, Jefferson A, Pincelli T, Sanghavi DK. Case of vago-glossopharyngeal neuralgia secondary to metastatic oropharyngeal cancer. *BMJ Case Rep*. 2020;13(6):e232820.
9. Ni B, Hu Y, Du T, Zhang X, Zhu H. Selection of treatment strategies for recurrent glossopharyngeal neuralgia after MVD. *Acta Neurochir (Wien)*. 2021;163(6):1613-4.
10. Cicogna R, Bonomi FG, Curnis A, Mascioli G, Bollati A, Visioli O, et al. Parapharyngeal space lesions syncope-syndrome. A newly proposed reflexogenic cardiovascular syndrome. *Eur Heart J*. 1993;14(11):1476-83.
11. Den Hartog AW, Jansen E, Kal JE, Duyndam D, Visser J, van den Munckhof P, et al. Recurrent syncope due to glossopharyngeal neuralgia. *Heart Rhythm Case Rep*. 2016;3(1):73-7.
12. Nagata K, Tajiri K, Ueda A, Okuda Y, Tokimitsu Y, Shinagawa K, et al. Glossopharyngeal neuralgia with syncope caused by recurrence of esophageal squamous cell carcinoma. *Intern Med*. 2019;58(7):933-6.
13. Bauer CA, Redleaf MI, Gartlan MG, Tsue TT, McColloch TM. Carotid sinus syncope in head and neck cancer. *Laryngoscope*. 1994;104(4):497-503.
14. Taşçı İ, Beydilli İ, Demir CF, Balgetir F, Gonen M, Bakır M. A case of syncopal convulsions triggered by glossopharyngeal neuralgia. *Agri*. 2021;33(3):197-9.
15. Bernard F Jr, Mercier P, Sindou M. The tethered effect of the arachnoid in vago-glossopharyngeal neuralgia: a real associated alternative mechanism? *Acta Neurochir (Wien)*. 2018;160(1):151-5.

## Leiomioma metastatizante benigno: reporte de caso

Arturo Reyes-Esparza<sup>1\*</sup>, Francisco Miranda-Castañón<sup>2</sup>, Mariana Amaya-Téllez<sup>3</sup> y Edgardo González-García<sup>4</sup>

<sup>1</sup>Servicio de Cirugía; <sup>2</sup>Departamento de Enseñanza e Investigación en Salud; <sup>3</sup>Servicio de Radiología; <sup>4</sup>Servicio de Cirugía. Christus Mugerza del Parque, Chihuahua, Chih., México

### Resumen

La leiomiomatosis benigna metastatizante es una enfermedad muy poco frecuente con menos de 200 casos reportados en la literatura. Se trata de una rara variante proliferativa de fibras musculares lisas en lugares alejados al útero en pacientes con antecedente de histerectomía, siendo el pulmón el sitio más frecuente de estas. Estos tumores suelen ser de crecimiento lento y de pronóstico favorable, sus manifestaciones clínicas están en función del sitio que involucren, el número y el tamaño de los tumores. El tratamiento quirúrgico suele ser curativo.

**Palabras clave:** Leiomioma. Metastatizante. Benigno.

### Benign metastasizing leiomyoma: Case report

### Abstract

Benign metastatic leiomyomatosis is a very rare disease with less than 200 cases reported in the literature. It is a rare proliferative variant of smooth muscle fibers in places far from the uterus in patients with a history of hysterectomy, the lung being the most frequent site of these. These tumors are usually slow growing and have a favorable prognosis. Their clinical manifestations depend on the site they involve, the number and size of the tumors. Surgical treatment is usually curative.

**Keywords:** Leiomyoma. Metastatic. Benign.

### Introducción

La leiomiomatosis benigna metastatizante es una enfermedad muy poco frecuente que aparece en la mujer premenopáusica. Tiene su origen en la proliferación y metástasis del tejido muscular liso, por lo general procedente de un mioma uterino primario. Se trata de una rara variante proliferativa de fibras musculares lisas en lugares alejados al útero, pero también se han descrito unos pocos casos en hombres y niños. Existen varias teorías, una de las

cuales plantea la proliferación *in situ* de fibras de músculo liso hormonosensible, otra plantea la posibilidad de metástasis vascular proveniente de un émbolo formado de un mioma benigno o la diseminación de células tumorales durante la histerectomía previa<sup>1</sup>.

La presencia de un mioma uterino o el antecedente de histerectomía puede orientar el diagnóstico. Se han descrito intervalos entre tres meses y 20 años desde la histerectomía<sup>1</sup>.

### Correspondencia:

\*Arturo Reyes-Esparza  
E-mail: dr.reyes.e@gmail.com

Fecha de recepción: 06-02-2022

Fecha de aceptación: 19-04-2022

DOI: 10.24875/j.gamo.22000023

Disponible en internet: 07-07-2022

Gac Mex Oncol. 2022;21(Supl):123-127

www.gamo-smeo.com

2565-005X/© 2022 Sociedad Mexicana de Oncología. Publicado por Permanyer. Este es un artículo *open access* bajo la licencia CC BY-NC-ND (<http://creativecommons.org/licenses/by-nc-nd/4.0/>).



El pulmón es el sitio más frecuente de aparición en donde se manifiestan como múltiples nódulos bien delimitados que frecuentemente pueden ser confundidos con metástasis de algún proceso maligno, con aproximadamente 120 casos reportados en la literatura, sin embargo, se han descrito también casos de metástasis cardíaca, linfática, cerebral, ósea o cutánea<sup>2</sup>. Estos tumores suelen ser de crecimiento lento y de pronóstico favorable, sus manifestaciones clínicas están en función del sitio que involucren, el número y el tamaño de los tumores<sup>2</sup>.

### Presentación de caso

Se trata de una mujer de 40 años que acude por primera vez al servicio de cirugía oncológica referida por el servicio de cirugía general.

La paciente se refiere originaria y residente de la Ciudad de Chihuahua, casada, cristiana y operadora de línea de producción, etilismo positivo a razón de 12 cervezas cada 7 días de 21 años de evolución, niega tabaquismo y otras toxicomanías.

Inicio de vida sexual activa a los 19 años G3 A1 P1 C1, primer embarazo a los 20 años con resolución a término, último embarazo a los 24 años con resultado de aborto espontáneo. Refiere haber alimentado a cada producto con seno materno durante seis meses. Fecha de la última menstruación a los 25 años por histerectomía simple por miomatosis uterina.

Acude por primera vez con médico general un mes previo a su llegada a nuestro servicio debido a que nota una parte de su abdomen sobreelevada y a la palpación nota masa, este la envía al servicio de cirugía general bajo sospecha de hernia. El cirujano general solicita tomografía computarizada (TC) de abdomen y pelvis con contraste oral e intravenoso en donde se observa lesión de tejidos blandos adyacente a la pared abdominal de los rectos anteriores con refuerzo de más de 20 UH de forma homogénea con el medio de contraste con diámetros máximos de 37 x 40 x 29 mm infraumbilical y dos lesiones más con las mismas características anteriores y suprapúbicas. También se solicitó sonografía de pared abdominal, en la que se nos reporta una lesión por encima de los rectos anteriores en tejido celular subcutáneo de ecogenicidad heterogénea predominantemente hipoecoica con mínima vascularidad a la aplicación de Doppler color (Fig. 1) con diámetros de 39 x 28 x 43 mm (Fig. 2). Integrando el diagnóstico de tumores de pared abdominal, por lo que se solicitan estudios de extensión, laboratorios y se solicita biopsia por aguja de corte.

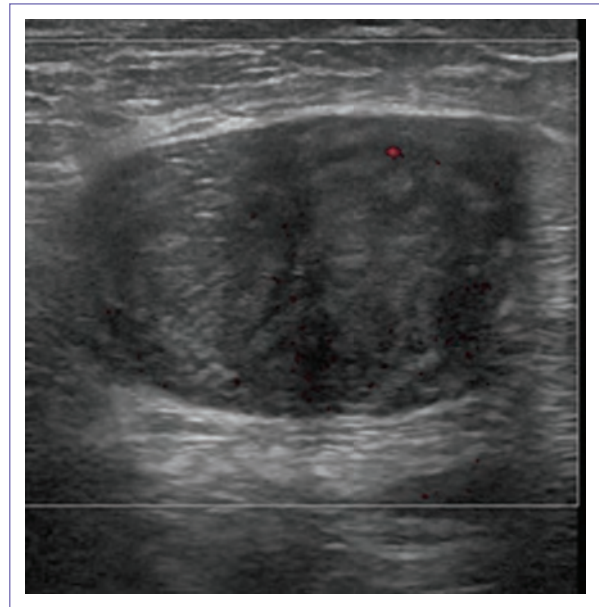


Figura 1. Lesión de pared abdominal de ecogenicidad heterogénea por encima de los rectos.

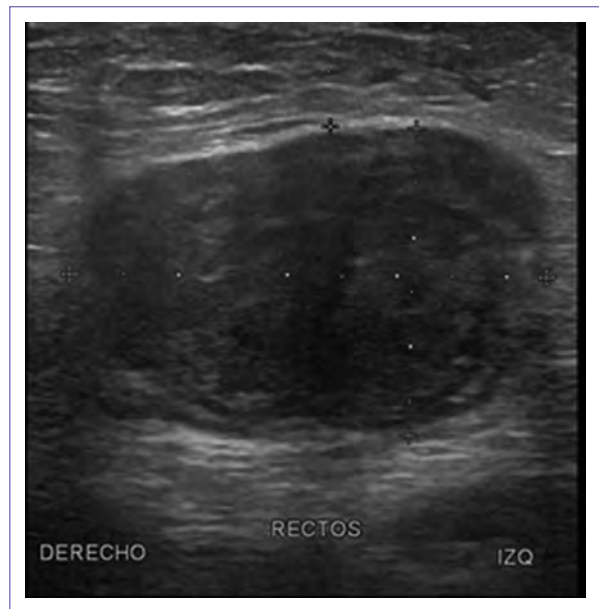


Figura 2. Doppler color que revela mínima vascularidad de la lesión en cuestión.

La paciente acude a cita subsecuente 30 días después con la mayoría de los resultados de los estudios solicitados.

Se presenta resultado de biopsia de aguja de corte como biopsia de tejidos blandos en región epimuscular infraumbilical a considerar en primer término de origen

fibroblástico-miofibroblástico de tipo tumor fibroso solitario, sin atipias, mitosis o necrosis positivo para STAT-6 (100%), actina de músculo liso + (100%), bcl-2 + (100%), desmina + (100%), con un índice de proliferación celular Ki67 + del 1%, negativo para CD34 y S-100. Con base en estos resultados se descarta fibromatosis o tumor desmoide, lipomas fusocelulares, angiofibromas celulares, cicatriz, tumores neurogénicos y sarcoma sinovial monofásico. TC de tórax sin hallazgos significativos. Se solicita resonancia magnética (RM) de pelvis I y II, encontrando una lesión redonda localizada con márgenes circunscritos que el contraste con gadolinio presenta realce heterogéneo (Fig. 3), que en secuencia T1 se observa hipointensa y en T2 heterogénea predominantemente hipointensa (Fig. 4).

Por lo que se le propone a la paciente resección amplia de las lesiones y colocación de malla abdominal, aceptando la paciente la intervención.

La paciente es intervenida quirúrgicamente; se realiza incisión en huso sobre cicatriz de histerectomía previa, con la cual se identifica la actividad tumoral logrando resecarla en su totalidad con bordes macroscópicos negativos, se amplían bordes quirúrgicos profundos y se accede a cavidad peritoneal en donde se hace liberación de adherencias, se explora hueco pélvico encontrando quiste ovárico simple sin datos de actividad tumoral. Como accidente se reporta la lesión térmica de íleon con electrocauterio la cual fue reparada con seda 3-0. Se cierra peritoneo con crómico 2-0, se coloca malla Dual Mesh tal como estaba proyectado, se fija con Prolene, se coloca drenaje Blake 19 en sitio quirúrgico y se afronta tejido subcutáneo en dos planos. Se envía pieza quirúrgica a patología. La paciente pasa en buenas condiciones a recuperación.

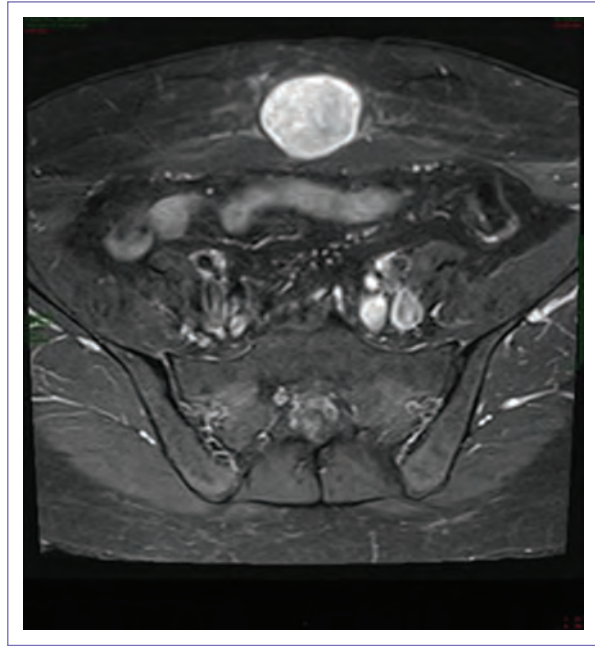
Transcurre postoperatorio de forma satisfactoria, tolerando dieta líquida el mismo día de la intervención. Es dada de alta al día siguiente.

Acude a cita 14 días después, en donde se retiran grapas de piel y drenaje, para el momento se cuenta con resultado de patología definitivo que muestra los siguientes resultados (Fig. 5): leiomioma de pared abdominal de 3.5 cm de diámetro (Fig. 6) con bordes negativos, siendo el borde lateral derecho más cercano con 2 mm de margen.

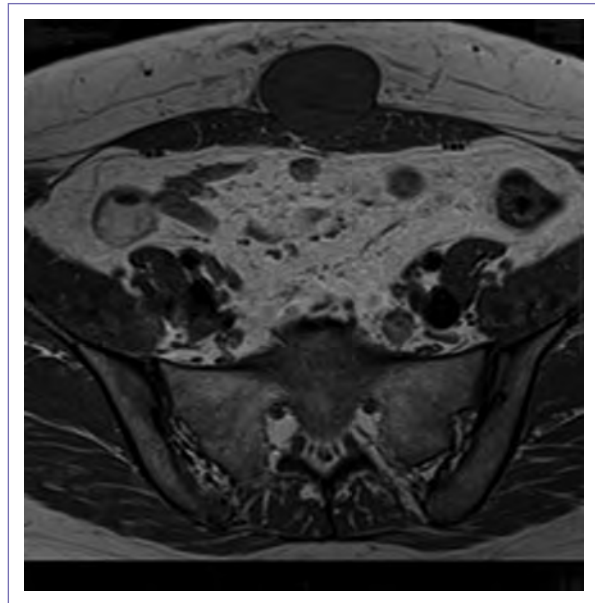
Motivo por el cual la paciente es asignada únicamente para seguimiento.

## Discusión

Existen diversos patrones de crecimiento de los tumores de músculo liso con características histológicas

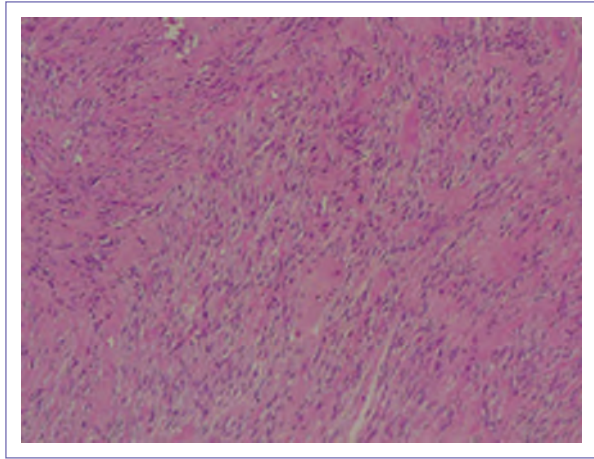


**Figura 3.** Masa en resonancia magnética secuencia T1 tras administración de contraste.

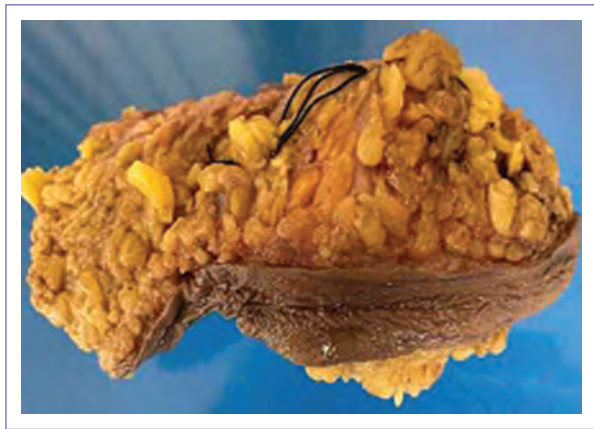

**Figura 4.** Masa en resonancia magnética secuencia T1 simple.

idénticas a los leiomiomas uterinos clásicos; uno de estos patrones es el leiomioma metastatizante, el cual es una condición muy rara en la que se encuentran en sitios distantes tumores de músculo liso generalmente múltiples, los cuales presentan prácticamente nula actividad mitótica<sup>1</sup>.



**Figura 5.** Corte histológico de la pieza obtenida congruente con leiomioma.



**Figura 6.** Pieza entera reseçada durante la cirugía.

Esta condición se presenta en mujeres en edad fértil en las cuales en casi todos los casos existe antecedente de miomatosis uterina previa, estos generalmente son un hallazgo incidental y se presentan de forma asintomática. La edad de aparición promedio es los 43.7 años, su rango de tamaño es muy variable, yendo desde los 2 x 3 mm hasta 27 x 44 mm, existen muy pocos casos en la literatura mayores de 20 cm<sup>2</sup>. Estudios han demostrado la monoclonidad, también se han demostrado deleciones recurrentes en los cromosomas 19q y 22p en subconjuntos propensos a mostrar metástasis. Otras mutaciones cromosómicas que se han encontrado repetidamente son pérdida de 1p, 2q, 3q, 7, 10q y 11q<sup>3</sup>.

La mayoría de estas pacientes demuestran una evolución indolente, siendo el sitio de crecimiento el principal determinante de la sintomatología, muchos de esos son

hallazgos durante estudios de imagen indicado por otra razón. Algunas de las manifestaciones poco comunes de estos tumores son dolor de pecho, hemoptisis, neumotórax, hemotórax y empiema, es por este tipo de manifestaciones que también puede ser confundida con lifangioliomiomatosis. Otras manifestaciones extratorácicas son ictericia, dolor abdominal e incluso neuropatías por atrapamiento<sup>3</sup>. Al ser el pulmón el sitio mas común de aparición en estudios de imagen, estos se manifiestan como nódulos bien circunscritos generalmente bilaterales, si bien pueden ser únicos; presentan realce homogéneo, la cavitación es poco frecuente y rara vez producen neumotórax<sup>4,5</sup>. El principal diagnóstico que considerar en este caso serán las lesiones metastásicas<sup>4</sup>. El uso de tomografía con emisión de positrones con 18F-fluorodesoxiglucosa continúa siendo controvertido<sup>5</sup>.

El diagnóstico se basará en estudio histopatológico, siendo el principal diagnóstico diferencial el leiomiosarcoma, en donde una baja densidad de células y un bajo índice mitótico nos orientarán al diagnóstico de leiomioma, todo tumor con áreas de necrosis coagulativa debe ser considerado como leiomiosarcoma. La inmunohistoquímica juega un papel importante en el diagnóstico, siendo la MIB-1 positiva en más del 15% de las células de un leiomiosarcoma<sup>3</sup>.

Los leiomiomas característicamente son positivos a receptores de estrógenos y progesterona, también suelen ser positivos para actina de músculo liso, anticuerpos anti-músculo liso (SMA Smooth Muscle Antibody, por sus siglas en inglés), desmina y vimentina. De manera contraria suelen ser negativos para pancitoqueratina, S-100 y CD 34, siendo esto otro dato importante para el diagnóstico<sup>3,6,7</sup>.

Aún no se ha definido cuál es el tratamiento ideal para esta condición, las pacientes generalmente cursan con un pronóstico favorable, en aquellas que se encuentran asintomáticas la mera observación puede ser suficiente. Dentro de las opciones terapéuticas se encuentra la resección quirúrgica y la ooforectomía en aquellos tumores que muestren receptores hormonales positivos<sup>6</sup>. Otra opción en pacientes premenopáusicas es el uso de agonistas de la hormona liberadora de gonadotropina, en donde se ha demostrado una disminución de hasta el 30% del tamaño de estos<sup>5</sup>. Los moduladores de los receptores de estrógeno también se han usado con este fin; otra opción atractiva en las pacientes posmenopáusicas es el uso de inhibidores de la aromatasas, sobre todo en aquellas pacientes malas candidatas a tratamiento quirúrgico o en aquellas con tumores no reseçables<sup>7,8</sup>. Si bien la mayoría de los casos ocurren en pacientes posmenopáusicas,



el tratamiento debe ser individualizado con base en el tamaño, la localización y estado hormonal<sup>9</sup>.

## Conclusión

Al tener un caso de tumoraciones múltiples bien delimitadas, sobre todo en pulmón en estudios de imagen en mujeres con el antecedente de histerectomía por miomatosis uterina, la miomatosis metastatizante benigna debe ser sospechada, por lo que se deben estudiar sus antecedentes ginecoobstétricos. Esta patología suele cursar asintomática o con leves molestias de acuerdo con el sitio de crecimiento. La principal prioridad debe ser descartar una neoplasia maligna. Dentro del arsenal terapéutico la resección quirúrgica sigue siendo de primera intención. Es importante el seguimiento a largo plazo debido a que estos tumores pueden presentar recurrencia.

## Financiamiento

La presente investigación no ha recibido ninguna beca específica de agencias de los sectores públicos, comercial o con ánimo de lucro.

## Conflicto de intereses

Los autores declaran no tener conflicto de intereses.

## Responsabilidades éticas

**Protección de personas y animales.** Los autores declaran que para esta investigación no se han

realizado experimentos en seres humanos ni en animales.

**Confidencialidad de los datos.** Los autores declaran que han seguido los protocolos de su centro de trabajo sobre la publicación de datos de pacientes.

**Derecho a la privacidad y consentimiento informado.** Los autores han obtenido el consentimiento informado de los pacientes y/o sujetos referidos en el artículo. Este documento obra en poder del autor de correspondencia.

## Bibliografía

1. Yuan X, Sun Y, Jin Y, Xu L, Dai H, Wang J, et al. Multiple organ benign metastasizing leiomyoma: A case report and literature review. *J Obstet Gynaecol Res.* 2019;45(10):2132-6.
2. Aoki K, Yamamoto T, Terauchi R, Mori T, Shirai T, Kitawaki J. Benign metastasizing leiomyoma in femur and thigh with a history of uterine leiomyoma: A case report and literature review. *J Obstet Gynaecol Res.* 2021;47(2):812.
3. Pacheco-Rodríguez G, Taveira-DaSilva AM, Moss J. Benign metastasizing leiomyoma. *Clin Chest Med.* 2016;37(3):589-95.
4. Teixeira BC, Mahfouz K, Escuissato DL, Costa AF, Noronha Ld. Solitary benign metastasizing leiomyoma: imaging features and pathological findings. *J Bras Pneumol.* 2014;40(2):193-5.
5. Más Sánchez A, Jiménez Yáñez R, Franco López Ángeles, García Navarro F, Arias Laverde ME, Humanes López L. Leiomiomatosis benigna metastatizante, entidad infrecuente. Revisión de la Literatura [Internet]. Seram, Sociedad Española de Radiología Médica; 2018. Disponible en: <https://piper.espacio-seram.com/index.php/seram/article/view/641>
6. Oliveira MJ, Sanches A, Miranda J. A misleading tumor. Benign metastatic leiomyoma. *Arch Bronconeumol.* 2016;52(7):391.
7. Chalanki MV, Dattatreya S, Padmaja P, Dayal M, Parakh M, Rao VVSP. Granulosa cell tumor induced massive recurrence of post hysterectomy leiomyoma. *Indian J Nucl Med.* 2014;29(3):179-81.
8. Kyriakopoulos K, Domali E, Stavrou S, Rodolakis A, Loutradis D, Drakakis P. Recurrent benign leiomyomas after total abdominal hysterectomy. Rich or poor estrogenic environment may lead to their recurrence? *Int J Surg Case Rep.* 2018;44:191-3.
9. Fan R, Feng F, Yang H, Xu K, Li S, Yoy Y, et al. Pulmonary benign metastasizing leiomyomas: a case series of 23 patients at a single facility. *BMC Pulm Med.* 2020;20(1):292.



## Blastoma pulmonar bifásico clásico en Colombia: reporte de caso y revisión de la literatura

Darío S. López-Delgado<sup>1\*</sup>, Santiago A. Martínez-Pantoja<sup>1</sup>, Omar E. Benavides-Ayala<sup>2</sup> y Carol Y. Rosero-Galindo<sup>3</sup>

<sup>1</sup>Facultad de Medicina, Universidad Cooperativa de Colombia, Campus Pasto; <sup>2</sup>Departamento de Oncología, Grupo de investigación GINFYCA, Fundación Hospital San Pedro; <sup>3</sup>Facultad de Medicina, Grupo Interdisciplinario de Investigación en Salud-Enfermedad (GIISE), Universidad Cooperativa de Colombia. Pasto, Nariño, Colombia

### Resumen

**Antecedentes:** El blastoma pulmonar es una neoplasia maligna, infrecuente y agresiva que representa aproximadamente del 0.25 al 0.5% de las neoplasias malignas primarias de pulmón con una prevalencia menor de 0.25 por millón. **Caso clínico:** Hombre de 47 años, tabaquista con disnea progresiva a quien se realizaron estudios de biopsia e inmunohistoquímica y se diagnosticó: blastoma pulmonar bifásico clásico. Se estableció tratamiento, sin embargo, el paciente falleció. **Conclusión:** Este tumor representó un reto, dado que en la literatura no existe un tratamiento con evidencia epidemiológicamente sólida. **Relevancia:** Esta neoplasia constituye un desafío y este es el primer caso reportado en Colombia.

**Palabras clave:** Blastoma pulmonar. Quimioterapia. Disnea.

### Classic biphasic pulmonary blastoma in Colombia: A case report and literature review

#### Abstract

**Background:** Pulmonary blastoma is a rare and aggressive malignant neoplasm that represents approximately 0.25 to 0.5% of primary malignant lung neoplasms with a prevalence of less than 0.25 per million. **Clinical case:** 47-year-old man, smoker with progressive dyspnea who underwent biopsy and immunohistochemical studies and was diagnosed with: classic biphasic pulmonary blastoma. Treatment was established, however, the patient died. **Conclusion:** This tumor represented a challenge given that in the literature there is no treatment with solid epidemiological evidence. **Relevance:** this neoplasm is a challenge and is the first case reported in Colombia.

**Keywords:** Pulmonary blastoma. Chemotherapy. Dyspnea.

#### Introducción

El blastoma pulmonar (BP) es una neoplasia pulmonar bifásica primaria de herencia multifactorial, incluida en el grupo de los carcinomas sarcomatoides de pulmón (CSP) que se presenta aproximadamente en el 0.25 al 0.5% de las neoplasias malignas primarias de

pulmón<sup>1</sup>. Con la nueva clasificación de la Organización Mundial de la Salud para el 2015 se engloba el BP dentro del grupo de los CSP y se clasifica en blastoma pulmonar bifásico clásico (BPBC), adenocarcinoma pulmonar fetal bien diferenciado y blastoma pleuropulmonar<sup>2</sup>. El BP afecta principalmente a niños, sin

#### Correspondencia:

\*Darío S. López-Delgado  
E-mail: darkeio92@gmail.com

Fecha de recepción: 02-03-2022  
Fecha de aceptación: 19-04-2022  
DOI: 10.24875/j.gamo.220000421

Disponible en internet: 07-07-2022  
Gac Mex Oncol. 2022;21(Supl):128-132  
www.gamo-smeo.com

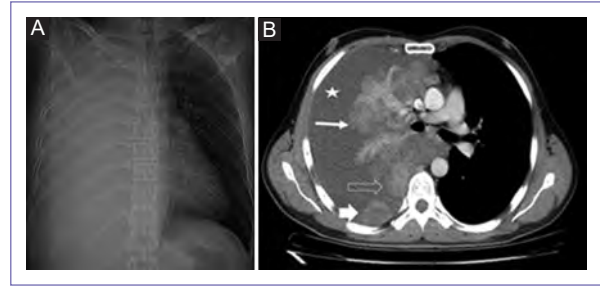
2565-005X/© 2022 Sociedad Mexicana de Oncología. Publicado por Permanyer. Este es un artículo *open access* bajo la licencia CC BY-NC-ND (<http://creativecommons.org/licenses/by-nc-nd/4.0/>).

embargo, en el mundo se han reportado más de 280 casos en adultos que superaban los 40 años<sup>1,3</sup>. Los síntomas generalmente observados en pacientes con BPBC coinciden en hemoptisis, tos, dolor torácico y disnea<sup>4</sup>; el tabaquismo se evidencia como el principal factor de riesgo para la aparición de esta patología<sup>5</sup>, además de mutaciones en p53 como factor de riesgo genético<sup>6,7</sup>. El tratamiento sugerido para estos tipos de tumores es diferencial y puede incluir, por su rareza, cirugía y quimioterapia con o sin radioterapia<sup>8</sup>. Reportamos el primer caso de BPBC en Colombia, abordando el diagnóstico, tratamiento y desenlace de esta patología, resaltando la importancia del enfoque de estos pacientes dada la rareza y pobre pronóstico debido a la agresividad y la sobrevida a los cinco años del 15%<sup>9</sup>.

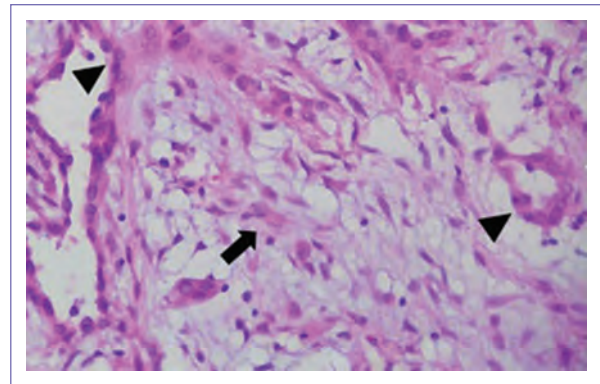
## Reporte del caso

Hombre de 47 años de edad, etnia mestiza, economista de profesión, testigo de Jehová, procedente de Pasto (Nariño, Colombia), sin antecedentes paternos de cáncer pulmonar y antecedente familiar de primer grado con cáncer de ovario. Antecedente personal de hipotiroidismo, vitiligo, tabaquismo desde la juventud (índice tabáquico de 12.5). Consultó al servicio de urgencias por cuadro paroxístico de tos y disfonía progresiva de larga evolución (aproximadamente dos años), que empeoró en las últimas dos semanas previas a la fecha de la consulta.

Al ingreso se observó en el paciente disnea de moderados esfuerzos, signos vitales normales, al examen físico se encontró estridor laríngeo con murmullo vesicular velado en campo derecho, expansibilidad disminuida y pérdida de la sonoridad pulmonar a este nivel. Los exámenes imagenológicos de tomografía de tórax (Fig. 1 A y B) revelaron opacidad general del pulmón derecho con leve desplazamiento de tráquea hacia el lado contralateral, luego se solicitó biopsia que reportó tumor indiferenciado de células fusiformes (fondo fibrinoso con hematíes, abundantes linfocitos y escasas células mesoteliales reactivas). Se dio egreso con toma de segunda biopsia guiada por toracoscopia, la cual fue realizada a los dos meses de manera extrahospitalaria (Fig. 2). Sumado a estos hallazgos, el estudio de inmunohistoquímica reportó rabiomblastos con el marcador miogenina, con índice de proliferación celular en el área mesenquimal del 40%, los marcadores p53, CD31 y S100 fueron negativos. El diagnóstico histopatológico final resultó en un BP bifásico.



**Figura 1. A:** rayos X de tórax PA, con opacidad general del pulmón derecho con leve desplazamiento de tráquea hacia el lado contralateral, no se identifican estructuras mediastínicas, así como los recesos costo y cardiofrénicos ipsilaterales. **B:** tomografía axial contrastada (ventana mediastino a nivel del tronco de la arteria pulmonar). Lesiones nodulares múltiples confluentes de disposición parahiliar (flecha blanca delgada), sobre el receso pleuroacigoesofágico (flecha negra), así como lesión nodular subpleural paravertebral derecha (flecha blanca gruesa), las cuales presentan captación difusa del medio de contraste. Derrame pleural masivo asociado (estrella).



**Figura 2.** Microfotografía (hematoxilina-eosina 40x). Se observa una lesión tumoral en su mayoría constituida por células mesenquimales (flecha) que en los estudios de inmunohistoquímica fueron reactivas para vimentina y un segundo componente epitelial que forma túbulos (puntas de flecha) que en los estudios de inmunohistoquímica fueron reactivos para citoqueratinas.

Luego el paciente se valoró por oncología y junta de tumores, que indicaron manejo con protocolo de quimioterapia con vincristina 2 mg IV por día (1.3 mg/m<sup>2</sup>), ciclofosfamida 800 mg IV por día (533 mg/m<sup>2</sup>), doxorubicina 60 mg por día (40 mg/m<sup>2</sup>) y eritropoyetina 2,000 UI subcutánea 3 veces en semana (dadas las restricciones para transfusión por causa religiosa y la presencia de anemia). El paciente evolucionó favorablemente

al inicio de la quimioterapia, se continuó bajo manejo de oncología por aproximadamente año y medio, sin embargo, tuvo un retraso en autorización de tratamiento por parte de su aseguradora de salud, lo que generó demora en la continuidad de este, por lo que se dio valoración por servicio de oncología externo y se cambió tratamiento a carboplatino y paclitaxel, el cual se dio en dos ciclos.

Dos meses después del tratamiento oncológico, el paciente ingresó al servicio de urgencias de tercer nivel con avance progresivo de patología, por dolor tipo punzante en hemitórax derecho asociado a malestar general, disnea progresiva de pequeños esfuerzos hasta disnea en reposo, por lo cual se dejó cuidado paliativo y manejo del dolor. El paciente se negó a procedimientos invasivos, reanimación cardiopulmonar e intubación orotraqueal y falleció tres días después por falla multisistémica.

## Discusión

El BP constituye una patología de rara aparición y los casos reportados han sido históricamente poco frecuentes. La tasa de prevalencia de BP se reporta menor de 0.25 por millón, un 74% en adultos y adolescentes mayores de 14 años, con supervivencia del 56%<sup>10</sup>. En cuanto al BPBC, Lou et al. (2020) reportan la rareza de la patología encontrando 200 casos publicados entre 1962-1995, 42 casos entre 1995-2011 y 31 casos entre 2010-2020<sup>9</sup>.

En el diagnóstico histopatológico del paciente se encontró hallazgos de tejido embrionario, cuyo reporte final dio el diagnóstico de BPBC, caracterizado por una heterogeneidad histológica de malignidades mixtas epiteliales y mesenquimales, donde su origen histológico sigue siendo desconocido<sup>1</sup>, sin embargo se han descrito vías moleculares implicadas en la aparición de estos tumores relacionadas con el p53, e incluso con reportes de caso donde se ha visto activación de la vías ROS1<sup>6,7,11,12</sup>, igualmente se ha visto la expresión simultánea de citoqueratina y vimentina en el componente blastomatoso que proporciona más soporte para un solo origen<sup>13</sup>. En cuanto a sus manifestaciones clínicas, al igual que en la literatura reportada el paciente expresó sintomatología similar al cuadro clínico típico consistente en disnea progresiva, disfonía y dolor pleurítico sin reportarse hemoptisis, sin embargo destaca que cerca del 40% de los pacientes son asintomáticos<sup>14</sup>. Posteriormente a la sospecha diagnóstica, el paciente fue evaluado imagenológicamente, donde se

evidenció la opacidad en hemitórax derecho, colapso pulmonar y desviación de tráquea, lo que estaba ocasionando la sintomatología descrita; el BPBC generalmente se presenta como una lesión bien definida en una placa de tórax, sin predominio lobar definido que puede ser lo suficientemente grande como para opacar por completo el hemitórax y causar desplazamiento mediastínico<sup>15</sup>, la gran mayoría de las lesiones son unilaterales<sup>16</sup> con una medición promedio de 10.1 cm en contraste con los otros tipos de BP que son más propensos a ser asintomáticos al ser de un tamaño menor<sup>17</sup>, aunque se han descrito lesiones bilaterales en otros reportes de caso<sup>18</sup>. Además, Nemeh et al. describieron que las tomografías computarizadas (TC) de tórax típicamente demuestran una masa heterogénea de tejido blando realzado con márgenes lisos o lobulados y áreas probables de necrosis<sup>16</sup>. Se ha descrito un componente de tejido blando que gira dentro de una masa de baja atenuación, pero no siempre se ve<sup>19</sup>.

En cuanto al abordaje diagnóstico, se encontró que la mayoría de los casos fueron diagnosticados por biopsia quirúrgica; un tercio de los casos mediante broncoscopia o biopsia transtorácica guiada por TC<sup>20</sup>, en nuestro caso el diagnóstico se realizó por medio de biopsia por videotoracosopia.

Este caso presentó un especial reto terapéutico, dado el estado avanzado del tumor al momento del diagnóstico, además se denegaron las transfusiones y ante cuadros anémicos se implementó el tratamiento con eritropoyetina. La cirugía es el tratamiento de elección para lesiones focales<sup>1,5,9</sup> y se reporta una tasa de recurrencia del 43% y una propensión metastásica a cerebro, mediastino, pleura, diafragma, hígado, corazón, tejidos blandos de las extremidades, glándulas submandibulares, escroto y ovarios<sup>21</sup>. Las terapias complementarias siguen siendo controvertidas debido a la rareza de la enfermedad, en algunos estudios se han realizado ciclos de radioterapia con especial énfasis en tumores irresecables<sup>21</sup>. La histología mixta del blastoma bifásico que contiene elementos carcinomatosos y sarcomatosos ha llevado a la quimioterapia de combinación de ciclos alternos de agentes potencialmente eficaces contra ambas histologías. Diversos autores explican que la combinación de agentes como ciclofosfamida, vincristina, doxorubicina y dactinomicina se ha utilizado debido a su efectividad en el tratamiento del nefroblastoma y rhabdomyosarcoma, que están histogenéticamente relacionados con el blastoma<sup>11</sup>; se ha reportado una sobrevida con este régimen de

tratamiento de entre 8 a 17 meses, teniendo en cuenta la diferencia entre pacientes con tratamiento no quirúrgico y quirúrgico<sup>8</sup>, como es en este caso, que mostró una sobrevida aproximada de 17 meses a pesar de que no se realizó cirugía dado el estado avanzado del tumor, y se han descrito casos exitosos de combinación de esta terapia en pacientes con esta enfermedad<sup>5,17,22,23</sup>.

No obstante los tratamientos realizados en nuestro caso, el paciente falleció. Se resalta la recaída sintomatológica dadas las circunstancias, identificándose dificultad en la continuidad del tratamiento con la terapia inicial, aunado al pobre pronóstico con tasa de sobrevida del 15% a los cinco años<sup>9</sup> y a la clasificación del BPBC como el BP que presenta el peor pronóstico<sup>24</sup>.

## Conclusión

El BPBC es un tumor muy poco frecuente, con comportamiento agresivo, de mal pronóstico, difícil tratamiento y sobrevida baja. Dado que la evidencia se resume al estudio sistemático de reportes de caso, el aspecto clave en esta enfermedad se puede recapitular en que el diagnóstico temprano conlleva un mayor tiempo de sobrevida, lo que conlleva un tratamiento oportuno e individualizado frente al contexto de cada paciente. En Colombia se carece de reportes de caso sobre esta patología en adultos, por lo que el reporte inicial incentiva a la investigación y atención a este tipo de enfermedades.

## Agradecimientos

Agradecemos la ayuda prestada en la lectura de las imágenes diagnósticas al Dr. José Adolfo Fajardo y en la lectura de las placas histológicas a la Dra. Mónica Sofía Benavides. Igualmente agradecemos la colaboración prestada por la familia del paciente.

## Financiamiento

La presente investigación no ha recibido ninguna beca específica de agencias de los sectores públicos, comercial o con ánimo de lucro

## Conflicto de intereses

Los autores declaran no tener conflicto de intereses.

## Responsabilidades éticas

**Protección de personas y animales.** Los autores declaran que los procedimientos seguidos se conformaron a las normas éticas del comité de experimentación humana responsable y de acuerdo con la Asociación Médica Mundial y la Declaración de Helsinki.

**Confidencialidad de los datos.** Los autores declaran que han seguido los protocolos de su centro de trabajo sobre la publicación de datos de pacientes.

**Derecho a la privacidad y consentimiento informado.** Los autores han obtenido el consentimiento informado de los pacientes y/o sujetos referidos en el artículo. Este documento obra en poder del autor de correspondencia.

## Bibliografía

1. Brodowska-Kania D, Kotwica E, Paturej A, So nicki W, Patera J, Gizewska A, et al. What do we know about pulmonary blastoma?: review of literature and clinical case report. *Nagoya J Med Sci.* 2016;78(4):507-16.
2. Travis WD, Brambilla E, Nicholson AG, Yatabe Y, Austin JHM, Beasley MB, et al.; WHO Panel. The 2015 World Health Organization Classification of Lung Tumors: Impact of Genetic, Clinical and Radiologic Advances Since the 2004 Classification. *J Thorac Oncol.* 2015;10(9):1243-60.
3. Jethava A, Dasanu CA. Adult biphasic pulmonary blastoma. *Conn Med.* 2013;77(1):19-22.
4. Liman ST, Altinok T, Topcu S, Tastepe AI, Uzar A, Demircan S, et al. Survival of biphasic pulmonary blastoma. *Respir Med.* 2006;100(7):1174-9.
5. Sharma A, O'Gorman K, Aman C, Rassl D, Mohamid W, Polychronis A. A rare occurrence of biphasic pulmonary blastoma in an elderly male. *Anticancer Res.* 2013;33(9):3911-5.
6. Bodner SM, Koss MN. Mutations in the p53 gene in pulmonary blastomas: immunohistochemical and molecular studies. *Hum Pathol.* 1996;27(11):1117-23.
7. Holst VA, Finkelstein S, Colby TV, Myers JL, Yousem SA. p53 and K-ras mutational genotyping in pulmonary carcinosarcoma, spindle cell carcinoma, and pulmonary blastoma: implications for histogenesis. *Am J Surg Pathol.* 1997;21(7):801-11.
8. Tsamis I, Stavroula-Porfyria Ch, Gomatou G, Trontzas I, Mitsogianni M, Syrigos N, et al. Pulmonary blastoma: a comprehensive overview of a rare entity. *Adv Respir Med.* 2021;89(5):511-9.
9. Luo Z, Cao C, Xu N, Ying K. Classic biphasic pulmonary blastoma: a case report and review of the literature. *J Int Med Res.* 2020;48(10):2-10.
10. Gatta G, Ferrari A, Stiller CA, Pastore G, Bisogno G, Trama A, et al. Embryonal cancers in Europe. *Eur J Cancer.* 2012;48(10):1425-33.
11. Meng Z, Chen P, Zang F, Liu Y, Xu X, Su Y, et al. A patient with classic biphasic pulmonary blastoma harboring CD74-ROS1 fusion responds to crizotinib. *OncoTargets Ther.* 2017;11:157-61.
12. Jenkins TM, Morrissette JJD, Kucharczuk JC, Deshpande CG. ROS1 rearrangement in a case of classic biphasic pulmonary blastoma. *Int J Surg Pathol.* 2018;26(4):360-3.
13. Yousem SA, Wick MR, Randhawa P, Manivel JC. Pulmonary blastoma. An immunohistochemical analysis with comparison with fetal lung in its pseudoglandular stage. *Am J Clin Pathol.* 1990; 93(2):167-75.
14. Vossler JD, Abdul-Ghani A. Pulmonary blastoma in an adult presenting with hemoptysis and hemothorax. *Ann Thorac Surg.* 2019;107(5):e345-7.
15. Azzakhmam M, Zouaidia F, Jahidd A, Bernoussi Z, Znati K, Lakhdissi A, et al. Pneumoblastome de l'adulte: rapport d'un nouveau cas et revue de la littérature. *Pan Afr Med J.* 2017;2(28):198.
16. Nemeš F, Kuo AH, Ross J, Restrepo CS. The radiologic and pathologic diagnosis of biphasic pulmonary blastoma. *J Radiol Case Rep.* 2017;11(9):10-21.



17. Van Loo S, Boeykens E, Stappaerts I, Rutsaert R. Classic biphasic pulmonary blastoma: a case report and review of the literature. *Lung Cancer Amst Neth.* 2011;73(2):127-32.
18. Robert J, Pache J-C, Seium Y, de Perrot M, Spiliopoulos A. Pulmonary blastoma: report of five cases and identification of clinical features suggestive of the disease. *Eur J Cardio-Thorac Surg Off J Eur Assoc Cardio-Thorac Surg.* 2002;22(5):708-11.
19. Sandhu M, Sharma MC, Kamble RM. A diagnostic dilemma: pulmonary blastoma. *Indian J Chest Dis Allied Sci.* 1996;38(4):249-52.
20. Xiu Y, Jiang L, Liu W. Classic biphasic pulmonary blastoma with brain and axillary metastases: a case report with molecular analysis and review of literature. *Int J Clin Exp Pathol.* 2015;8(1):983-8.
21. Kawasaki K, Yamamoto K, Suzuki Y, Saito H. Surgery and radiation therapy for brain metastases from classic biphasic pulmonary blastoma. *BMJ Case Rep.* 2014;2014:bcr2014203990.
22. Sakata S, Saeki S, Hirooka S, Hirotsako S, Ichiyasu H, Kohrogi H. A case of biphasic pulmonary blastoma treated with carboplatin and paclitaxel plus bevacizumab. *Case Rep Oncol Med.* 2015;2015:e842621.
23. Le Caer H, Teissier E, Barriere JR, Venissac N. Classic biphasic pulmonary blastoma: A case report and review of the literature. *Crit Rev Oncol Hematol.* 2018;125:48-50.
24. Larsen H, Sorensen JB. Pulmonary blastoma: a review with special emphasis on prognosis and treatment. *Cancer Treat Rev.* 1996;22(3):145-60.

## Ocho neoplasias primarias metacrónicas en paciente mujer adulta mayor

Nelson Purizaca-Rosillo<sup>1</sup>, Luis Aguilar-Villena<sup>2</sup>, Mercedes Bravo-Taxa<sup>3\*</sup>, Yasser Sulcahuaman-Allende<sup>1</sup>, Manuel Rodríguez-Espinoza<sup>4</sup> y Martín Falla-Jiménez<sup>2</sup>

<sup>1</sup>Departamento de Genética Médica; <sup>2</sup>Departamento de Cirugía Oncológica; <sup>3</sup>Departamento de Patología Oncológica; <sup>4</sup>Departamento de Medicina Oncológica. Instituto Nacional de Enfermedades Neoplásicas, Lima, Perú

### Resumen

Las neoplasias primarias múltiples (NPM) se definen como dos o más tumores malignos primarios de diferente origen en un mismo individuo. La causa de las NPM no se ha identificado en todos los casos, sin embargo puede deberse a factores ambientales, estilos de vida y/o factores genéticos. Se presenta el caso de una paciente que ha tenido ocho neoplasias (cinco malignas y tres benignas) que han sido tratadas con éxito y que actualmente se encuentra en controles, sin evidencia de recurrencia de enfermedad o alguna otra neoplasia de novo.

**Palabras clave:** Tumores primarios múltiples. Síndrome de cáncer hereditario. Neoplasias metacrónicas.

### Eight methachronical primary neoplasms in an elderly female patient

#### Abstract

Multiple primary neoplasms (MPN) are defined as 2 or more primary malignant tumors of different origin in the same individual. The cause of MPN has not been identified in all cases, however, it may be due to environmental factors, lifestyles and/or genetic factors. We present the case of a patient who has had eight neoplasms (five malignant and three benign) that have been successfully treated and who is currently undergoing controls, with no evidence of disease recurrence or any other de novo neoplasm.

**Keywords:** Multiple primary neoplasms. Hereditary neoplastic syndromes. Metachronous neoplasms.

### Introducción

Las neoplasias primarias múltiples (NPM) se definen como dos o más tumores primarios de diferente origen en un mismo individuo. Si el tiempo de diagnóstico entre la primera y la segunda neoplasia es menos de seis meses, se llama sincrónico y si este es mayor se llama metacrónico. La incidencia de NPM varía dependiendo de la población estudiada y puede estar entre el 0.5 y el 17% del total de pacientes con neoplasias<sup>1,2</sup>.

Actualmente debido a la mayor supervivencia de pacientes con cáncer y mejores técnicas de diagnóstico, existen más pacientes detectados con NPM. La causa de las NPM no se ha identificado en todos los casos, sin embargo, puede deberse a factores ambientales, estilos de vida, factores genéticos (como en el síndrome de Li-Fraumeni, el cáncer colorrectal hereditario no polipósico y otros síndromes de predisposición genética al cáncer [SPGC]) y relacionado con terapia oncológica, como radioterapia y distintos agentes quimioterápicos<sup>2,3</sup>.

#### Correspondencia:

\*Mercedes Bravo-Taxa

E-mail: mercedes.bravo.t@upch.pe

2565-005X/© 2022 Sociedad Mexicana de Oncología. Publicado por Permanyer. Este es un artículo *open access* bajo la licencia CC BY-NC-ND (<http://creativecommons.org/licenses/by-nc-nd/4.0/>).

Fecha de recepción: 03-03-2022

Fecha de aceptación: 19-04-2022

DOI: 10.24875/j.gamo.22000043

Disponible en internet: 07-07-2022

Gac Mex Oncol. 2022;21(Supl):133-136

[www.gamo-smeo.com](http://www.gamo-smeo.com)

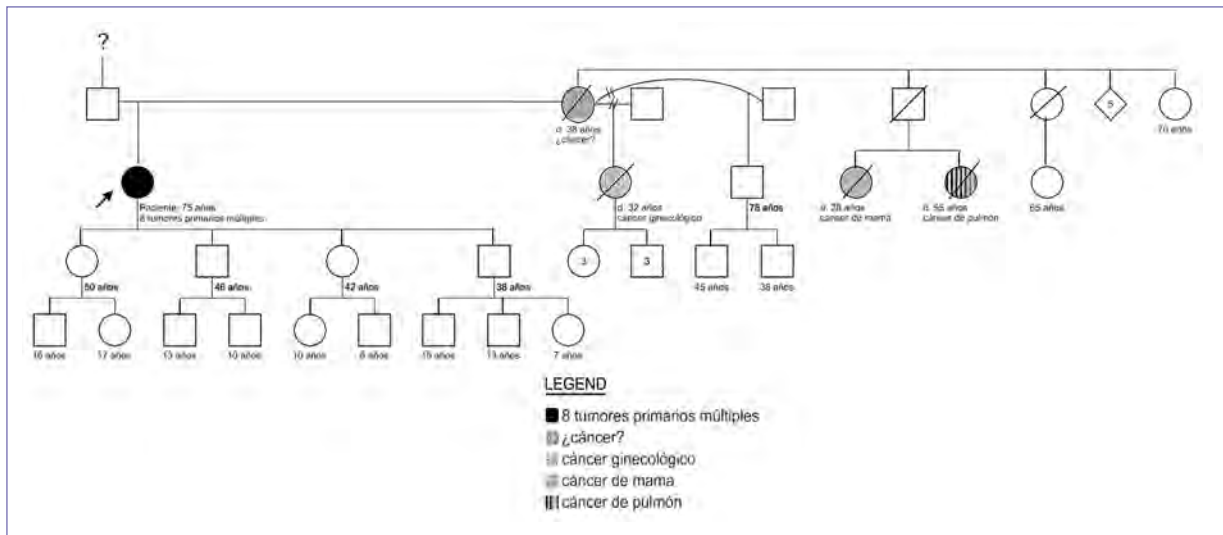


Figura 1. Historia familiar de paciente.

Presentamos el caso de una paciente mujer de 75 años que ha presentado ocho tumoraciones primarias (cinco malignas y tres benignas), con tratamiento satisfactorio y que actualmente se encuentra en controles en nuestra institución.

### Reporte de caso

Se presenta el caso de una paciente mujer de 75 años, con antecedente de familiar de segundo grado fallecida a los 32 años por cáncer ginecológico no especificado (Fig. 1).

A los 53 años presentó tumoración abdominopélvica palpable de 15 x 15 cm, por lo que fue sometida a laparotomía exploratoria con extirpación de una tumoración dependiente de ovario derecho y salpingectomía ipsilateral. El resultado anatomopatológico fue de cistoadenoma seroso papilar, tumoración de carácter benigno.

En controles regulares, a los 59 años se evidenció a nivel del cuello uterino una tumoración polipoide de 3 cm, extirpada por completo y cuyo resultado anatomopatológico reveló que se trataba de un carcinoma epidermoide, por lo que recibió tratamiento con radioterapia externa y braquiterapia de tasa de dosis alta con 5,000 cGy en 25 fracciones.

Al año del último tratamiento, con 60 años, presentó una masa en muslo derecho dependiente del músculo sartorio, que se introducía hacia el retroperitoneo, de 17 x 12 x 10 cm, la cual se sometió a resección local del tumor retroperitoneal pélvico con extensión a tercio superior del muslo derecho. El resultado anatomopatológico determinó que se trataba de un

liposarcoma bien diferenciado. Posteriormente recibió tratamiento complementario con radioterapia a dosis de 6,000 cGy en 30 sesiones, el que ocasionó como complicación secundaria una trombosis venosa profunda a nivel poplíteo y femoral superficial izquierdo, recibiendo tratamiento antitrombótico hasta la actualidad.

A los 62 años presentó una tumoración en la glándula suprarrenal izquierda de 25 mm, por lo que fue sometida a adrenalectomía izquierda (2009), con resultado anatomopatológico de adenoma cortical adrenal, tumoración de carácter benigno.

A los 66 años presentó una tumoración en mama izquierda asociada a adenopatía axilar, fue sometida a tumorectomía y biopsia de ganglio centinela. El resultado anatomopatológico determinó que se trataba de un carcinoma ductal infiltrante con ganglio centinela negativo. Recibió de tratamiento anastrozol y radioterapia a dosis de 5,000 cGy en 25 sesiones y boost de 1,600 cGy en ocho sesiones con electrones.

A los 72 años se sometió a colonoscopia control, donde se le encuentra una lesión elevada pediculada de aproximadamente 3.5 x 2.3 cm de superficie irregular y mamelonada en colon sigmoidees a 25 cm del canal anal, la cual se extirpó, siendo el resultado anatomopatológico un adenoma tubular asociado a displasia de bajo grado con focos de displasia de alto grado y bordes no comprometidos.

A los 73 años, en control regular se evidenció inicialmente en radiografía y posteriormente en tomografía de tórax, una lesión sólida en lóbulo inferior izquierdo de 0.8 cm, la cual se sometió a resección de nódulo

**Tabla 1.** Edad, tipo histológico y tratamiento de las neoplasias presentadas por la paciente

Edad	Neoplasia benigna	Neoplasia maligna	Tratamiento
53 años	Cistoadenoma seroso papilar de ovario	-----	Cirugía
60 años 1 mes	-----	Carcinoma epidermoide de cuello uterino	RT
60 años 10 meses	-----	Liposarcoma bien diferenciado de muslo derecho	Cirugía + RT
62 años	Adenoma cortical de glándula suprarrenal	-----	Cirugía
66 años	-----	Carcinoma ductal infiltrante de mama derecha	Cirugía + hormonoterapia + RT
72 años	Adenoma tubular asociado a displasia de bajo grado con focos de displasia de alto grado en colon	-----	Resección por colonoscopia
73 años	-----	Adenocarcinoma pulmonar acinar	Cirugía
74 años	-----	Adenocarcinoma endometrioide de endometrio	Cirugía

RT: radioterapia.

pulmonar izquierdo mediante cirugía torácica mínimamente invasiva. El resultado anatomopatológico determinó un adenocarcinoma pulmonar predominantemente acinar, con tratamiento complementario quirúrgico mediante lobectomía inferior izquierda, sin evidencia de neoplasia residual.

A los 74 años presentó sangrado vaginal, debido a engrosamiento endometrial y probable pólipo endometrial, por lo cual se le realizó histerectomía, con resultado anatomopatológico de adenocarcinoma endometrioide de endometrio FIGO G1 (Tabla 1).

Debido a la presentación de NPM se le realizó el panel Invitae Multi-cancer®, secuenciación y test de delección/duplicación de los siguiente genes: *ALK, APC, ATM, AXIN2, BAP1, BARD1, BLM, BMPR1A, BRCA1, BRCA2, BRIP1, CASR, CDC73, CDH1, CDK4, CDKN1B, CDKN1C, CDKN2A, CDKN2A, CEBPA, CHEK2, CTNNA1, DICER1, DIS3L2, EPCAM, FH, FLCN, GATA2, GPC3, GREM1, HRAS, KIT, MAX, MEN1, MET, MLH1, MSH2, MSH3, MSH6, MUTYH, NBN, NF1, NF2, PALB2, PDGFRA, PHOX2B, PMS2, POLD1, POLE, POT1, PRKAR1A, PTCH1, PTEN, RAD50, RAD51C, RAD51D, RB1, RECQL4, RET, RUNX1, SDHAF2, SDHB, SDHC, SDHD, SMAD4, SMARCA4, SMARCB1, SMARCE1, STK11, SUFU, TERC, TERT, TMEM127, TP53, TSC1, TSC2, VHL, WRN, WT1*; y solo secuenciación de los genes *EGFR, HOXB13, MITF, NTHL1* y *SDHA*. El estudio no detectó variantes patogénicas.

Actualmente la paciente ha cumplido un año en controles de seguimiento sin presentar diagnóstico oncológico nuevo.

## Discusión

La paciente presentó su primera neoplasia maligna a los 59 años, similar a lo reportado en otros estudios de pacientes con NPM malignas, en los que el promedio de edad de inicio de neoplasias múltiple está entre 56 y 60 años. Los sitios más comunes de la neoplasia primaria en pacientes con NPM metacrónicas son en orden de frecuencia: mamas, órganos ginecológicos y sistema digestivo<sup>3-6</sup>; siendo el sitio de la neoplasia maligna primaria en nuestra paciente el cérvix, el cual representa alrededor del 10% de las neoplasias primarias en pacientes con NPM metacrónicas<sup>4,5,7</sup>.

La media de tiempo de aparición entre la primera y segunda neoplasia maligna en los pacientes con NPM es de 31 a 60 meses<sup>5,6</sup>, sin embargo, el tiempo en nuestra paciente fue de 9 meses, siendo este un tiempo muy corto, lo que nos puede indicar que la aparición de la segunda neoplasia se dio de manera simultánea a la primera.

Respecto a la tercera neoplasia, los sarcomas de tejidos blandos de alto grado, principalmente el sarcoma pleomórfico indiferenciado, se han relacionado con NPM malignas tanto en su aparición como primero o segundo primario, sin embargo, nuestro paciente presentó liposarcoma bien diferenciado<sup>8,9</sup>, que en algunos casos se ha



relacionado con síndromes de predisposición genética al cáncer como el síndrome de Li-Fraumeni<sup>10</sup>.

Sobre pacientes que presentan más de tres neoplasias malignas, no existe evidencia suficiente que señale un patrón de presentación constante, además la paciente presentó tres neoplasias benignas, que individualmente son frecuentes; sin embargo, no se han reportado en conjunto, siendo además imposible determinar si todas las neoplasias corresponden o no a una causa en común.

En el estudio genético realizado en nuestra paciente, en genes de predisposición a cáncer no se detectó ninguna variante patogénica. Sin embargo, no podemos descartar completamente su existencia, debido a limitaciones del estudio de NGS, como de los genes estudiados hasta la fecha. Si bien la historia familiar de cáncer no es muy clara, no se tuvo información sobre la familia del padre que pueda ayudarnos a saber si existió historia familiar de cáncer.

Respecto al seguimiento de la paciente, existen pocos casos reportados de pacientes con cinco neoplasias a más, y en todos los casos siempre se ha descrito el colon como uno de los órganos afectados<sup>9-17</sup>, y ya que nuestra paciente no ha presentado un tumor maligno en este sitio hasta la actualidad, nos obliga a mantener una estrecha vigilancia de este órgano pese a no existir ninguna guía que lo recomiende.

## Conclusiones

Este es el primer reporte de una paciente con ocho neoplasias metacrónicas en Perú, que ha recibido tratamiento exitoso y se encuentra actualmente en controles.

## Financiamiento

La presente investigación no ha recibido ninguna beca específica de agencias de los sectores públicos, comercial o con ánimo de lucro.

## Conflicto de intereses

Los autores declaran no tener conflicto de intereses.

## Responsabilidades éticas

**Protección de personas y animales.** Los autores declaran que para esta investigación no se han

realizado experimentos en seres humanos ni en animales.

**Confidencialidad de los datos.** Los autores declaran que han seguido los protocolos de su centro de trabajo sobre la publicación de datos de pacientes.

**Derecho a la privacidad y consentimiento informado.** Los autores han obtenido el consentimiento informado de los pacientes y/o sujetos referidos en el artículo. Este documento obra en poder del autor de correspondencia.

## Bibliografía

1. Papaconstantinou I, Mantzos D and Asimakoula K, Michalaki V, Kondi-Pafiti A. A 12-year experience at a tertiary hospital on patients with multiple primary malignant neoplasms. *J BUON*. 2015;20(1):332-7.
2. Vogt A, Schmid S, Heinemann K, Frick H, Herrmann C, Cerny T, et al. Multiple primary tumours: challenges and approaches, a review. *ESMO Open*. 2017;2(2):e000172.
3. Xu LL, Gu KS. Clinical retrospective analysis of cases with multiple primary malignant neoplasms *Genet Mol Res*. 2014;13:9271-84.
4. Lv M, Zhang X, Shen Y, Wang F, Yang J, Wang B, et al. Clinical analysis and prognosis of synchronous and metachronous multiple primary malignant tumors. *Medicine (Baltimore)*. 2017;96(17):e6799.
5. Nemes A, Todor N, Nagy V. Clinicopathological characteristics of patients with multiple primary neoplasms-a retrospective analysis. *J BUON*. 2018;23(6):1846-54.
6. Etiz D, Metcalfe E, Akcay M. Multiple primary malignant neoplasms: A 10-year experience at a single institution from Turkey. *J Cancer Res Ther*. 2017;13(1):16-20.
7. Registro de Cáncer de Lima Metropolitana. Incidencia y Mortalidad 2010-2012, Volumen 5 [Internet]. Departamento de epidemiología y estadística del cáncer, Instituto nacional de enfermedades neoplásicas; 2016. Disponible en: [https://www.inen.sld.pe/portal/documentos/pdf/banners\\_2014/2016/Registro%20de%20C%C3%A1ncer%20Lima%20Metropolitana%202010%20-%202012\\_02092016.pdf](https://www.inen.sld.pe/portal/documentos/pdf/banners_2014/2016/Registro%20de%20C%C3%A1ncer%20Lima%20Metropolitana%202010%20-%202012_02092016.pdf)
8. Kozawa E, Sugiura H, Tsukushi S, Urakawa H, Arai E, Futamura N, et al. Multiple primary malignancies in elderly patients with high-grade soft tissue sarcoma. *Int J Clin Oncol*. 2014;19(2):384-90.
9. Fernebro J, Bladström A, Rydholm A, Gustafson P, Olsson H, Engellau J, et al. Increased risk of malignancies in a population-based study of 818 soft-tissue sarcoma patients. *Br J Cancer*. 2006;95(8):986-90.
10. Debelenko LV, Perez-Atayde AR, Dubois SG, Grier HE, Pai SY, Shamberger RC, et al. p53+/mhm2- atypical lipomatous tumor/well-differentiated liposarcoma in young children: an early expression of Li-Fraumeni syndrome. *Pediatr Dev Pathol*. 2010;13(3):218-24.
11. Swaroop VS, Winawer SJ, Lightdale CJ, Lipkin M. Six primary cancers in individuals. Report of four cases. *Cancer*. 1988;61(6):1253-4.
12. Yakushiji H, Mukai S, Matsukura S, Sato S, Ogawa A, Sasatomi E, et al. DNA mismatch repair deficiency in curatively resected sextuple primary cancers in different organs: a molecular case report. *Cancer Lett*. 1999;142(1):17-22.
13. Slem A, Abu-Hijli R, Abdelrahman F, Turfa R, Amarin R, Farah N, et al. Eight primary malignancies: case report and review of literature. *Hematol Oncol Stem Cell Ther*. 2011;4(4):185-7.
14. Zhao J, Tan Y, Wu Y, Zhao W, Wu J, Ji M, et al. A rare case of eight multiple primary malignant neoplasms in a female patient: a case report and review of the literature. *Oncol Lett*. 2015;9(2):587-90.
15. Nyqvist J, Persson F, Parris TZ, Helou K, Kenne Sarenmalm E, Einbeigi Z, et al. Metachronous and synchronous occurrence of 5 primary malignancies in a female patient between 1997 and 2013: A case report with germline and somatic genetic analysis. *Case Rep Oncol*. 2017;10(3):1006-12.
16. Arakawa K, Hata K, Yamamoto Y, Nishikawa T, Tanaka T, Kiyomatsu T, et al. Nine primary malignant neoplasms-involving the esophagus, stomach, colon, rectum, prostate, and external ear canal-without microsatellite instability: a case report. *BMC Cancer*. 2018;18(1):24.
17. Wang L, Wang H, Wang T, Liu J, Chen W, Wang Y, et al. Analysis of polymorphisms in genes associated with the FA/BRCA pathway in three patients with multiple primary malignant neoplasms. *Artif Cells Nanomed Biotechnol*. 2019;47(1):1101-12.

## Experiencia con implantes radiados en cirugía reconstructiva mamaria. Reporte de dos casos y revisión de la literatura

Francisco M. Said-Lemus<sup>1</sup>, Daniela Téllez-Palacios<sup>2\*</sup> y Juan C. Rentería-Covarrubias<sup>3</sup>

<sup>1</sup>Cirugía Plástica y Reconstructiva, Centro Médico ABC; <sup>2</sup>Cirugía Plástica y Reconstructiva, Hospital Ángeles Acoxta; <sup>3</sup>Cirugía Plástica y Reconstructiva, Centro Médico ABC. Ciudad de México, México

### Resumen

La radioterapia es parte del tratamiento multidisciplinario del cáncer de mama y recientemente se han expandido sus indicaciones. Existe una asociación entre radioterapia posmastectomía y malos resultados reconstructivos, ya que aumenta la tasa de complicaciones. El tiempo idóneo para dar radioterapia posmastectomía sigue sin estar definido y existen tres algoritmos generales para indicar esta adyuvancia: 1) directamente al implante; 2) al expansor tisular después del primer tiempo, o 3) al implante definitivo después del segundo tiempo. En el contexto reconstructivo se debe considerar que la radioterapia es una parte integral del tratamiento y hasta el momento no existe una recomendación definitiva.

**Palabras clave:** Reconstrucción mamaria. Cáncer de mama. Radioterapia.

### Experience with irradiated implants in breast reconstructive surgery. Two case reports and literature review

#### Abstract

Radiation therapy is part of the multidisciplinary plan for breast cancer care and recently, its indications have expanded. There is an association between postmastectomy radiotherapy and poor reconstructive outcomes given the increased risk for complications. The optimal timing for postmastectomy radiotherapy remains unclear and there are three general algorithms for this adjuvant therapy. 1) Direct to implant. 2) To tissue expander after first stage of reconstruction or 3) To implant after second stage of reconstruction. In the context of reconstructive surgery, it should be considered that radiotherapy is part of the global treatment and that there is no definitive recommendation at the moment.

**Keywords:** Breast reconstruction. Breast cancer. Radiotherapy.

#### Introducción

La radioterapia adyuvante posmastectomía se implementó en 1997 y desde entonces es parte del tratamiento multidisciplinario del cáncer de mama. Sus indicaciones tradicionales incluyen cáncer de mama avanzado con tumores mayores de 5 cm, 4 o más

ganglios linfáticos positivos e invasión de la piel o fascia pectoral. Sin embargo la *National Comprehensive Cancer Network* (NCCN) ha expandido sus indicaciones, «sugiriendo fuertemente» radioterapia posmastectomía en pacientes con tumores más pequeños, menor número de ganglios positivos y en pacientes a las que se les realiza algún tipo de mastectomía conservadora de

#### Correspondencia:

\*Daniela Téllez-Palacios  
E-mail: danitpa@msn.com

Fecha de recepción: 08-03-2022

Fecha de aceptación: 19-04-2022

DOI: 10.24875/j.gamo.22000048

Disponible en internet: 07-07-2022

Gac Mex Oncol. 2022;21(Supl):137-141

www.gamo-smeo.com

2565-005X/© 2022 Sociedad Mexicana de Oncología. Publicado por Permanyer. Este es un artículo *open access* bajo la licencia CC BY-NC-ND (<http://creativecommons.org/licenses/by-nc-nd/4.0/>).

glándula<sup>1,2</sup>. A pesar de los avances técnicos y tecnológicos en el tratamiento del cáncer de mama y los potenciales resultados cosméticos, las terapias adyuvantes siguen teniendo efecto adversos en la reconstrucción.

Los estudios han demostrado una disminución en la recurrencia local y mejoría en las tasas de mortalidad<sup>3</sup>. Sin embargo, existe una asociación entre radioterapia posmastectomía y malos resultados reconstructivos, ya que la radioterapia posmastectomía aumenta la tasa de complicaciones como infecciones, cirugías de revisión, contractura capsular y reconstrucción fallida (retiro del expansor o implante)<sup>4,5</sup>.

Además, la calidad de los resultados reportados por las pacientes, después de la reconstrucción seguida de radioterapia, es menor en cuanto a resultado estético, satisfacción general y calidad de vida<sup>6</sup>. El efecto de la radioterapia en las propiedades químicas de los materiales no está muy claro; algunos estudios han demostrado que la radiación no tiene un efecto significativo en la superficie y propiedades de materiales derivados del polidimetilsiloxano. Sin embargo, otros estudios demostraron cambios en las propiedades químicas de la superficie de los implantes de silicona disponibles comercialmente, después de la radioterapia (50 Gy en 25 fracciones). MacGill et al. utilizaron expansor implante Mentor Siltex Contour Profile Becker 35™, eliminando el relleno de gel de silicona, y radiaron la cobertura externa con dosis de 40.05 en 15 fracciones. Se demostró que esta dosis no tiene un efecto en la mecánica, la química de la superficie y la respuesta celular de fibroblastos. Sin embargo este estudio tuvo limitaciones ya que la muestra fue limitada y se utilizó una única marca de implantes<sup>7</sup>. Existen dos principales tipos de reconstrucción protésica: en un solo tiempo (implante directo) y en dos tiempos (implante a expansor)<sup>1</sup>.

## Casos clínicos

### Caso 1

Paciente de sexo femenino de 51 años con el antecedente de sarcoma *Phyllodes* mama derecha. Se le realizó mastectomía radical modificada y reconstrucción con implante en plano subcutáneo. Por estadificación tumoral recibió 25 sesiones de radioterapia. Al término del tratamiento con radioterapia presentó cambios en la textura, calidad y coloración de la piel y posteriormente pérdida de solución de continuidad de la cobertura cutánea con extrusión de implante.

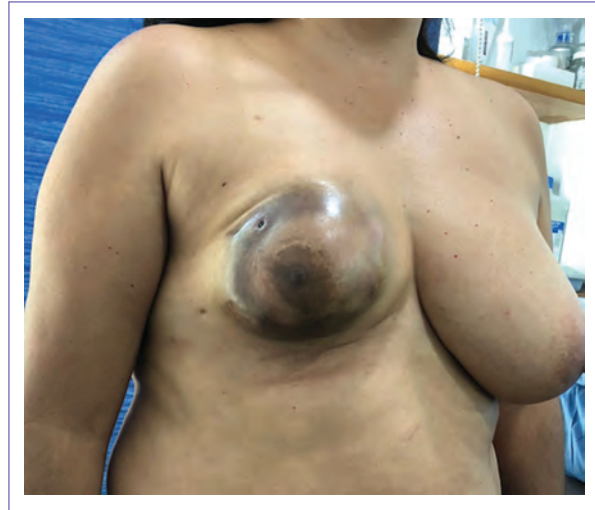

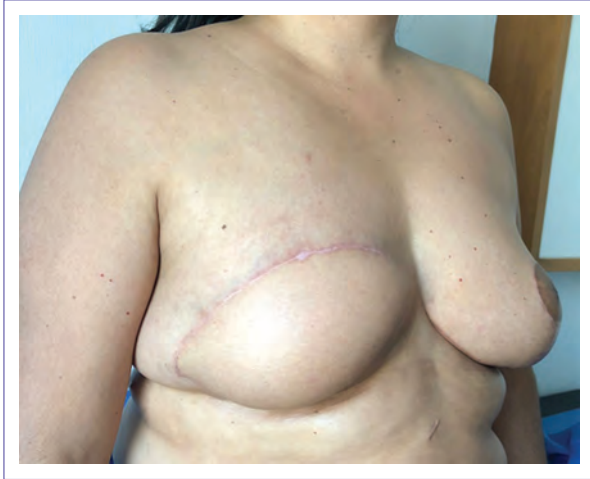Figura 1. Secuelas de radioterapia y extrusión de implante.

Clínicamente presentó importante retracción cutánea, hiperpigmentación, contractura capsular grado IV, ulceración cutánea con extrusión de implante en el radio de las 10 en la mama derecha (Fig. 1). Se le realizó procedimiento reconstructivo, mediante la rotación de colgajo miocutáneo dorsal ancho con isla cutánea de 16 x 8 cm y colocación de expansor tisular para sustituir todas las unidades cosméticas de la mama. Finalmente se realizó segundo tiempo de reconstrucción mamaria y simetrización contralateral, obteniendo adecuado resultado cosmético bilateral (Fig. 2).

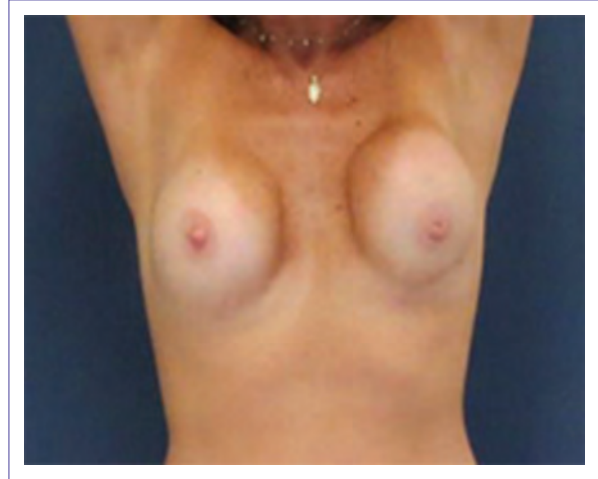### Caso 2

Mujer de 58 años con antecedente de mamoplastia de aumento con implantes en posición retro glandular, abordaje por surco inframamario. Durante revisión de tamizaje se identifica lesión sospechosa en mama izquierda. Se realizó biopsia con reporte histopatológico de papilomatosis esclerosante, con áreas sólidas asociadas a foco de carcinoma *in situ* de 3 mm, grado nuclear 2, receptores estrogénicos 62%, receptores de progesterona 64.97%. Se le realizó mastectomía conservadora, sin retirar los implantes mamarios y recibió 50 Gy de radioterapia con técnica conformacional.

Ocho años después acude a valoración por asimetría mamaria a expensas de mamá izquierda y dolor. A la exploración física se encontró asimetría de volumen, forma y proyección de mama izquierda con contractura capsular grado IV y atrofia de tejidos blandos. Mama derecha con contractura capsular grado III (Fig. 3). Se



**Figura 2.** Resultado final con colgajo dorsal ancho con isla cutánea de 16 x 8 cm, implante y simetrización contralateral.

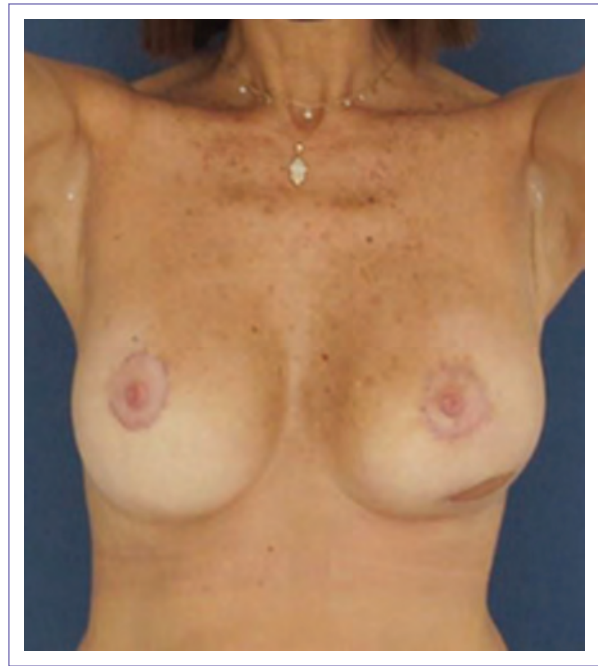

**Figura 3.** Secuelas de radioterapia y contractura capsular grado IV.

realizó resonancia magnética nuclear, la cual evidenció atrofia de tejidos blandos, en presencia de implante en posición retroglándular y sospecha de ruptura intracapsular de implante izquierdo. Se realizó reconstrucción mamaria con capsulectomía total con retirada de implante, rotación de colgajo miocutáneo dorsal ancho con implante definitivo liso, redondo, con volumen de 125 cc. Se dejó una isla cutánea mínima como monitor en abordaje primario en surco inframamario. En el mismo tiempo, se realizó simetrización contralateral con capsulectomía y colocación de implante definitivo en posición retromuscular, liso, redondo, con volumen de 150 cc. Obteniendo adecuado resultado cosmético en tamaño, forma, proyección y simetría bilateral (Fig. 4).

## Discusión

El tiempo idóneo para dar radioterapia posmastectomía sigue sin estar definido y existen tres algoritmos generales para indicar esta adyuvancia: cuando se reconstruye en un solo tiempo, la radioterapia se administra directamente al implante después de la cirugía (1); en la reconstrucción en dos tiempos la radioterapia puede administrarse al expansor tisular después del primer tiempo (2) o administrarse al implante definitivo después del segundo tiempo (3). Hay estudios que comparan el tiempo de radioterapia en cirugías en dos tiempos, sin embargo no existen estudios que comparen la radioterapia en reconstrucción directa con la realizada en dos tiempos. En general, el cirujano plástico duda en colocar un implante definitivo de forma



**Figura 4.** Resultado final con colgajo dorsal ancho con isla monitor en SIM y simetrización contralateral.

inmediata cuando se planea de antemano dar radioterapia posoperatoria<sup>1</sup>.

Un metaanálisis realizado por Ricci et al. en 2017 reportó que de 2,348 pacientes sometidas a reconstrucción en dos tiempos con material aloplástico y que recibieron radioterapia adyuvante, 1,479 (63%) fueron radiadas con expansor tisular, mientras que las restantes 869 (37%) fueron radiadas posterior a la colocación



del implante permanente. Se reportaron tasas de reconstrucción fallida en el rango de 4.5 a 29%. En general, 413 pacientes (17.6%) tuvieron reconstrucción fallida. La incidencia acumulada de falla en la reconstrucción fue mayor cuando la radioterapia se administró a las pacientes mientras aún tenían el expansor tisular, comparado con pacientes con implante definitivo (20 vs. 13.4%;  $p = 0.001$ ).

En cuanto a contractura capsular, de 1,286 pacientes en 9 estudios, 482 desarrollaron contractura capsular grado III y IV. La incidencia acumulativa de contractura capsular fue menor cuando se administró radioterapia a pacientes con expansor tisular, comparado con pacientes con implante definitivo (24.5 vs. 49.4%;  $p = 0.001$ )<sup>3</sup>. En general, los resultados comparando la reconstrucción con material aloplástico y radioterapia posmastectomía muestran una tasa de reconstrucción fallida del 17.6% y una tasa de contractura capsular grado III/IV de Baker del 37.5%. Considerando aquellas pacientes que se realizaron algún procedimiento oncológico y posteriormente recibieron radioterapia en presencia de implantes mamaros previos, el comportamiento sería similar al grupo descrito de reconstrucción con implantes<sup>3,7</sup>.

En 2019 Lin et al. realizaron un estudio retrospectivo donde incluyeron a 1,585 pacientes sometidas a mastectomía y a las que se les realizó una reconstrucción inmediata. De 1,585 pacientes, se identificó que 265 mujeres recibieron radioterapia posmastectomía, 149 (56.2%) con un implante permanente y 116 (43.8%) con un expansor tisular. El seguimiento fue de dos a diez años en cada grupo (media: 37.9 meses) y ambos grupos fueron similares en cuanto a edad, índice de masa corporal, diabetes *mellitus* y mutación de BRCA. No hubo diferencias significativas en lateralidad, tipo de mastectomía, dosis de radioterapia y volumen final del implante o expansor tisular. Las pacientes que recibieron radioterapia con expansor tisular tuvieron una tasa significativamente más alta de complicaciones que las pacientes con implante (32.8 vs. 11.4%;  $p < 0.001$ ). En cuanto a complicaciones específicas, con expansor tisular hubo mayores tasas de necrosis cutánea (10.3 vs. 4.0%;  $p = 0.043$ ), infección (16.4 vs. 4.0%;  $p = 0.001$ ) y dehiscencia de herida (9.5 vs. 2.7%;  $p = 0.029$ ), lo cual llevó a una mayor tasa de retiro del expansor (16.4 vs. 4.0%;  $p = 0.001$ ) que el grupo con implante. Al comparar los resultados de la reconstrucción, la cohorte de expansor tisular tuvo una tasa más alta de reconstrucción fallida que la cohorte de implante directo (21.5 vs. 11.4%;  $p = 0.025$ ). No hubo diferencias significativas en cuanto a cirugías adicionales, asimetría, infiltración grasa y contractura capsular. Al igual que en el resto de la literatura,

la tasa de complicaciones en pacientes radiadas fue más alta que las de las 1,301 pacientes no radiadas, especialmente en la cohorte de expansor tisular. En pacientes que no recibieron radioterapia no hubo diferencia significativa entre la reconstrucción directa con implante y la reconstrucción en dos tiempos<sup>1</sup>.

La lesión por radiación ocurre en dos fases, una aguda y otra crónica. La fase aguda se caracteriza por una reacción inflamatoria que consiste en edema, inflamación, eritema, descamación y ulceración. Esta radiodermatitis aguda ocurre en el 95% de las pacientes que reciben radioterapia<sup>3,8,9</sup>. Los cambios crónicos se caracterizan por fibrosis que afectan sobre todo la piel y tejido celular subcutáneo; esta reacción crónica se manifiesta con diversos grados de retracción cutánea, decoloración e induración. En algunos casos puede haber dolor crónico o sensación de tirantez en pecho, hombro o cuello. Esta fibrosis se presenta meses después de finalizar la radioterapia y puede progresar durante varios años, por eso la importancia de tener un seguimiento a largo plazo con estas pacientes<sup>10,11</sup>.

## Conclusión

A pesar de la cantidad importante de publicaciones que evalúan los resultados de la radioterapia posmastectomía, la pregunta de si es preferible radiar un expansor tisular que un implante permanece sin una respuesta. A diferencia de lo que se piensa tradicionalmente, estudios recientes demuestran que la reconstrucción inmediata con implante es una alternativa segura en el escenario de radioterapia posmastectomía. En el contexto reconstructivo debemos considerar que la radioterapia es una parte integral del tratamiento de las pacientes con cáncer de mama y que corresponde informar a la paciente las alternativas que existen e informar de los potenciales riesgos y beneficios de cada una, ya que hasta el momento no existe una recomendación definitiva.

## Financiamiento

La presente investigación no ha recibido ninguna beca específica de agencias de los sectores públicos, comercial o con ánimo de lucro.

## Conflicto de intereses

Los autores declaran no tener conflicto de intereses.

## Responsabilidades éticas

**Protección de personas y animales.** Los autores declaran que para esta investigación no se han realizado experimentos en seres humanos ni en animales.

**Confidencialidad de los datos.** Los autores declaran que han seguido los protocolos de su centro de trabajo sobre la publicación de datos de pacientes.

**Derecho a la privacidad y consentimiento informado.** Los autores han obtenido el consentimiento informado de los pacientes y/o sujetos referidos en el artículo. Este documento obra en poder del autor de correspondencia.

## Bibliografía

1. Lin AM, Christensen JM, Liao EC, Cetrulo CL Jr, Smith BL, Austen WG Jr, et al. Postmastectomy radiation therapy on permanent implants or tissue expanders: Which is better? *Ann Surg.* 2021;274(6):e974-e979.
2. Walsh SM, Lowery AJ, Prichard RS, McDermott EW, Evoy D, Geraghty J. Postmastectomy radiotherapy: indications and implications. *Surgeon.* 2014;12(6):310-5.
3. Ricci JA, Epstein S, Momoh AO, Lin SJ, Singhal D, Lee BT. A meta-analysis of implant-based breast reconstruction and timing of adjuvant radiation therapy. *J Surg Res.* 2017;218:108-16.
4. Cordeiro PG, Albornoz CR, McCormick B, Hu Q, van Zee K. The impact of postmastectomy radiotherapy on two-stage implant breast reconstruction: an analysis of long-term surgical outcomes, aesthetic results, and satisfaction over 13 years. *Plast Reconstr Surg.* 2014;134(4):588-95.
5. Kronowitz SJ. Current status of implant-based breast reconstruction in patients receiving postmastectomy radiation therapy. *Plast Reconstr Surg.* 2012;130:513-23.
6. Eriksson M, Anveden L, Celebioglu F, Dahlberg K, Meldahl I, Lagergren J, et al. Radiotherapy in implant-based immediate breast reconstruction: risk factors, surgical outcomes, and patient-reported outcome measures in a large Swedish multicenter cohort. *Breast Cancer Res Treat.* 2013;142:591-601.
7. Magill LJ, Ricketts K, Keshtgar M, Mosahebi A, Jell G. Impact of post mastectomy radiotherapy on the silicone breast implant. *Mater Sci Eng C Mater Biol Appl.* 2019;98:288-92.
8. Ryan JL. Ionizing radiation: the good, the bad, and the ugly. *J Invest Dermatol.* 2012;132:985-93.
9. Salvo N, Barnes E, van Draanen J, Stacey E, Mitera G, Breen D, et al. Prophylaxis and management of acute radiation-induced skin reactions: a systematic review of the literature. *Curr Oncol.* 2010;17:94-112.
10. Coles CE, Moody AM, Wilson CB, Burnet NG. Reduction of radiotherapy-induced late complications in early breast cancer: the role of intensity-modulated radiation therapy and partial breast irradiation. Part I-normal tissue complications. *Clin Oncol (R Coll Radiol).* 2005;17:16-24.
11. Coles CE, Moody AM, Wilson CB, Burnet NG. Reduction of radiotherapy-induced late complications in early breast cancer: the role of intensity-modulated radiation therapy and partial breast irradiation. Part II-Radiotherapy strategies to reduce radiation-induced late effects. *Clin Oncol (R Coll Radiol).* 2005;17:98-110.