





# Síndromes paraneoplásicos

BASES BIOLÓGICAS, ENDOCRINOLÓGICOS, HEMATOLÓGICOS,  
CARDIOVASCULARES, GASTROINTESTINALES, RENALES, DERMATOLÓGICOS,  
NEUROLÓGICOS, OFTALMOLÓGICOS, ARTROPATÍAS Y MIOPATÍAS,  
COLAGENOPATÍAS, VASCULITIS Y AMILOIDOSIS,  
SÍNDROME ANOREXIA-CAQUEXIA CANCEROSA Y FIEBRE TUMORAL



# Índice

Capítulo 1	Bases biológicas de los síndromes paraneoplásicos .....	pág. 6
Capítulo 2	Síndromes paraneoplásicos endocrinológicos .....	pág. 16
Capítulo 3	Síndromes paraneoplásicos hematológicos .....	pág. 28
Capítulo 4	Síndromes paraneoplásicos cardiovasculares .....	pág. 46
Capítulo 5	Síndromes paraneoplásicos gastrointestinales .....	pág. 58
Capítulo 6	Síndromes paraneoplásicos renales .....	pág. 64
Capítulo 7	Síndromes paraneoplásicos dermatológicos .....	pág. 71
Capítulo 8	Síndromes paraneoplásicos neurológicos .....	pág. 78
Capítulo 9	Síndromes paraneoplásicos oftalmológicos .....	pág. 91
Capítulo 10	Síndromes reumatológicos paraneoplásicos: artropatías y miopatías .....	pág. 100
Capítulo 11	Otros síndromes paraneoplásicos: colagenopatías, vasculitis y amiloidosis .....	pág. 107
Capítulo 12	Síndrome anorexia-caquexia cancerosa y fiebre tumoral .....	pág. 117



# Carta de presentación

Los síndromes paraneoplásicos, manifestaciones infrecuentes de las neoplasias, pueden acontecer antes del diagnóstico de estas, por lo que su detección, en ocasiones compleja y multidisciplinar, puede ser crucial para un diagnóstico temprano. En otras ocasiones, el síndrome aparece durante la evolución de la neoplasia, por lo que, tanto la monitorización clínica como la detección de las proteínas o anticuerpos que se producen, pueden utilizarse como marcadores tumorales del curso de la neoplasia primaria; siendo tan importante su tratamiento como el de la propia enfermedad de base.

Se pretende en esta monografía una revisión exhaustiva de estos procesos llevada a cabo por oncólogos y por otros especialistas implicados en el proceso de diagnóstico y monitorización de los mismos, con el auspicio del Grupo Español de Tumores Huérfanos e Infrecuentes (GETHI).

## Capítulo 1

# Bases biológicas de los síndromes paraneoplásicos

### Autores:

Nuria Rodríguez Salas,  
Beatriz Jiménez Munarriz  
Servicio de Oncología Médica  
Hospital Universitario La Paz

Ramón de las Peñas Bataller  
Consortio Hospital Provincial de Castellón

### INTRODUCCIÓN

Los tumores malignos pueden producir alteraciones distantes del tumor primario y de sus metástasis; son los denominados síndromes paraneoplásicos. Estos constituyen un grupo heterogéneo de entidades que se definen como aquel conjunto de síntomas y signos que ocurren con una frecuencia aumentada en el paciente con cáncer y que no están directamente relacionados con la neoplasia primaria ni con sus metástasis, ni tampoco son consecuencia de infecciones, trastornos metabólicos o nutricionales, ni de la toxicidad de las diferentes terapias oncológicas utilizadas.

Estos síndromes están ocasionados básicamente por (Figura 1):

1. la producción por el tumor de sustancias que directa o indirectamente causan síntomas a distancia.
2. la depleción de sustancias normales que ocasionan manifestaciones paraneoplásicas.
3. la respuesta del huésped hacia el tumor.

Los síndromes paraneoplásicos pueden acontecer antes del diagnóstico de la neoplasia, por lo que su detección, en ocasiones compleja y multidisciplinar, puede ser crucial para un diagnóstico temprano. En otras ocasiones, el síndrome aparece durante la evolución de la enfermedad, por lo que, tanto la monitorización clínica como la detección de las proteínas o anticuerpos, pueden utilizarse como marcadores tumorales durante la evolución de la enferme-

dad, siendo en ocasiones tan importante su tratamiento como el de la propia enfermedad de base.

### BASES MOLECULARES DE LOS SÍNDROMES PARANEOPLÁSICOS

#### 1. Factores directamente relacionados con la célula tumoral

En el proceso de transformación neoplásica ocurren de forma progresiva alteraciones profundas en el funcionamiento celular normal y en la relación de las células con su entorno inmediato y con el organismo completo en general. De forma muy básica, la disregulación de la programación génica y, por tanto en última instancia, del funcionamiento celular normal, se traduce esencialmente, según Hanahan y Weinberg<sup>1</sup>, en las siguientes características de las células tumorales (Figura 2):

- Autosuficiencia de factores de crecimiento
- Insensibilidad a las señales inhibitorias del crecimiento
- Capacidad de invasión y metástasis
- Capacidad ilimitada de replicación y proliferación
- Desarrollo de mecanismos de angiogénesis
- Resistencia a los mecanismos de eliminación de células alteradas o apoptosis
- Reprogramación del metabolismo celular
- Génesis de inestabilidad genómica
- Evasión de la destrucción por el sistema inmune
- Promoción de fenómenos de inflamación peritumoral

En los tumores se altera profundamente el funcionamiento interno de la célula neoplásica y se altera con una importancia igual o mayor la relación de las células con todo su entorno; estos son mecanismos esenciales en el mantenimiento del fenotipo neoplásico tal como ha sido descrito previamente<sup>2</sup>. Así, gracias a que la célula secreta sus propios factores de crecimiento continúa una proliferación ilimitada, reprograma la forma de usar la energía al estimular a las células vecinas<sup>3</sup> y es capaz de inducir la secreción de factores proangiogénicos por las células normales de su entorno y generar una anormal vascularización, secreción de enzimas que destruyan barreras tisulares y permitan la invasión tisular, metástasis a distancia, etc<sup>4</sup>. Para el mantenimiento del crecimiento, el tumor genera a su alrededor un entorno de células inflamatorias propicias, así como mecanismos que evitan la destrucción de las células neoplásicas por el sistema inmune del huésped<sup>5</sup>.

La comunicación celular normal se establece en tres niveles:

- Comunicación endocrina: mediante la producción de hormonas que actúan en órganos distantes.
- Comunicación paracrina: la que se realiza entre células cercanas. Se establece generalmente a través de proteínas que actúan como: 1- factores de crecimiento, 2 - a través de las denominadas citoquinas o factores de crecimiento secretados básicamente por los leucocitos, también llamadas linfoquinas o interleuquinas –si se secretan por linfocitos– y monoquinas –si se secretan por monocitos o macrófagos.
- Comunicación autocrina: tiene lugar en la misma célula que produce factores de crecimiento u otros ligandos que a su vez interactúan sobre sus propios receptores.

Todas estas hormonas, factores de crecimiento, citoquinas, son capaces de actuar gracias a la existencia de receptores para las mismas en la célula, que a su vez transmiten de diferentes formas señales intracelulares que modifican la programación génica de la célula y por tanto su funcionamiento<sup>6,7</sup>. Se clasifican en:

- Receptores nucleares o de esteroides: ca-

paces de unirse al DNA mediante los dominios denominados dedos de zinc, los cuales pueden localizarse a nivel nuclear o citoplasmático y tras la unión al ligando transportarse al núcleo. Un ejemplo de ellos son los receptores de glucocorticoides, mineralocorticoides, estrógenos y andrógenos.

- Receptores asociados a proteínas G: son proteínas transmembrana que atraviesan la misma siete veces. Tras su unión al ligando pueden activar dos vías de transmisión de señal: la vía de la adenilato-ciclase o la ruta de la activación de fosfolipasa C que genera inositol trifosfato y diacil-glicerol.
- Receptores de citoquinas:
  - Receptores con actividad tirosina-quinasa (RTKs): son receptores transmembrana que se activan tras la unión en la porción extracelular al ligando, lo que ocasiona dimerización del receptor y su auto o transfosforilación, produciendo a su vez la activación por fosforilación en residuos de tirosina de múltiples cascadas de señalización como la conocida vía de Ras/Raf/MEK-MAPK, Jun/fos, PI3K-CA-AKT, etc. que culmina con la división celular o con la supervivencia celular respectivamente.
  - Receptores de la ruta JAK/STAT: similares a los RTKs, pero sus ligandos son interferones, interleuquinas, prolactina, eritropoyetina, trombopoyetina, hormona del crecimiento y factores estimulantes de colonias. Tras la unión del ligando al receptor, se activa la ruta JAK que consiste en una quinasa que fosforila a las proteínas STAT (*Signal Transducer and Activator of Transcription*), que se transloca al núcleo donde encuentra sus genes diana.
- Receptores para TGF- $\beta$  (*transforming growth factor*  $\beta$ ): son receptores transmembrana que tras su unión ligando inducen su actividad quinasa en residuos serina/treonina sobre proteínas denominadas SMAD que son su ruta de transmisión. Los ligan-

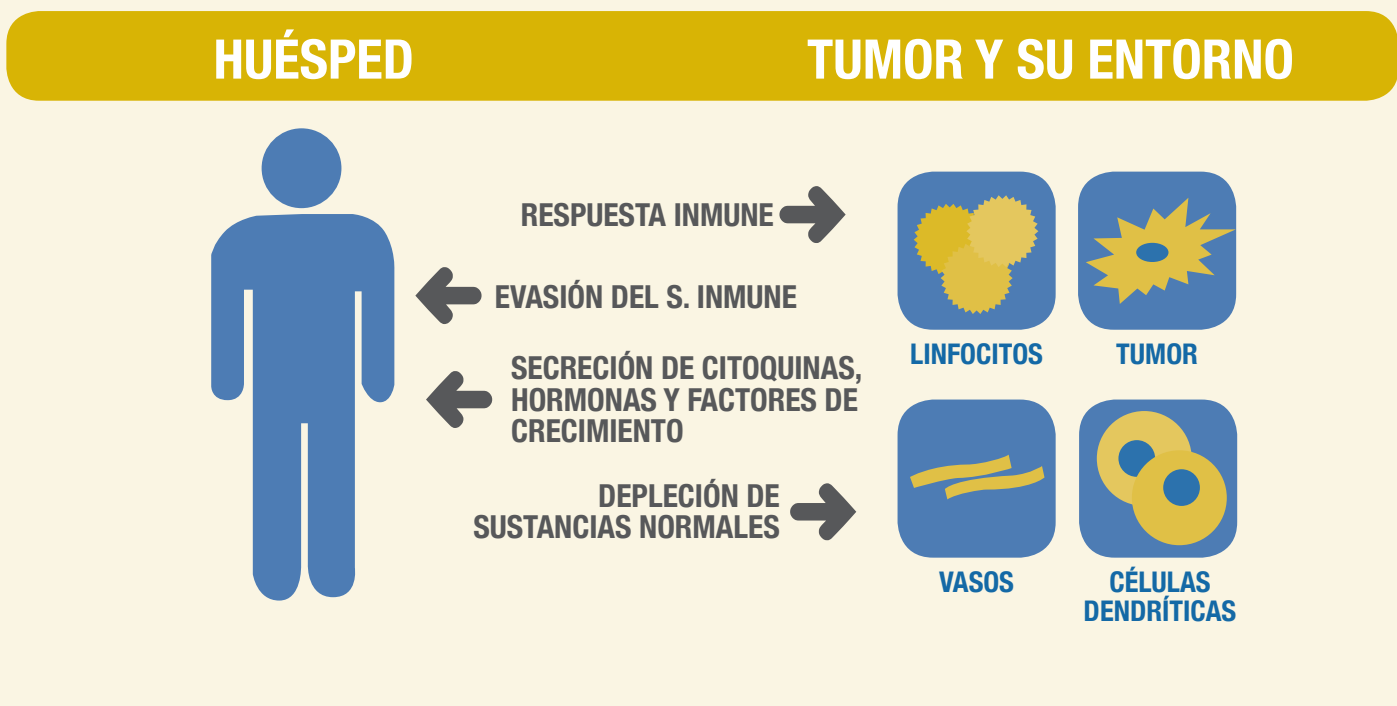
dos de estos receptores son TGF- $\beta$ , activinas, miostatina.

- Receptores para TNF (*tumour necrosis factors*): son receptores triméricos, cuyos ligandos son TNF- $\alpha$  y TNF- $\beta$ . El mecanismo de acción involucra a otras dos moléculas: NF $\kappa$ B (*nuclear factor  $\kappa$ B*) y su proteína con efecto inhibitor llamada I $\kappa$ B. Tras la activación del receptor por TNF- $\alpha$ , se fosforila I $\kappa$ B que a su vez se une a moléculas de ubiquitina y es destruido por el proteasoma; esto hace que NF $\kappa$ B quede libre en el cito-

como AP-1 regula la expresión de genes en las células T efectoras.

En la célula tumoral estos mecanismos están alterados, por lo que tanto la producción de sustancias por las células tumorales y su entorno, como la alteración en los receptores y en las vías de transmisión de señal, son capaces de mantener el fenotipo neoplásico y hacer progresar al tumor. Por tanto, en líneas generales se puede decir que la pérdida de la normal homeostasis celular y tisular en las neoplasias induce la sobreproducción de una gran varie-

Figura 1. Interacción entre huésped y tumor



plasma, se transloque al núcleo e induce la transcripción génica.

- Receptores para células T (TCR): son proteína dimérica transmembrana que actúan como receptor para fragmentos de antígenos específicos que están englobados en el complejo principal de histocompatibilidad. Tras su activación se incrementan los niveles de calcio intracelular, se activa la calcineurina que a su vez defosforila a NF-AT (*nuclear factor of activated T cells*), entra en el núcleo y es allí donde en conjunto con otros factores de transcripción

dad de productos celulares biológicamente activos (hormonas, péptidos con funciones hormonales-like, citoquinas, factores de crecimiento, etc.), en cantidades y en localizaciones anatómicas anormales. Como consecuencia de ello, se pueden producir una gran variedad de síndromes paraneoplásicos por la acción de estas sustancias a distancia, como son los síndromes por sobreproducción ectópica de hormonas, interleuquinas, procoagulantes<sup>8</sup>, factor de necrosis tumoral, etc. (Figura 1)

## 2. Factores relacionados con la respuesta inmune del huésped



En general, la aparición de un tumor está asociada a la expresión de antígenos tumorales nuevos que son capaces de inducir una respuesta del sistema inmune (neoantígenos). Desde el punto de vista molecular, son de tres tipos: aquellos productos de genes mutados, de genes disregulados (por ejemplo, los expresados solo en el periodo embrionario por lo que los linfocitos T no se han adaptado a él) y de virus oncogénicos<sup>9</sup>. Estos antígenos son de tres tipos: asociados al tumor (*tumour associated antigen*), asociados al tejido (*tumour tissue antigen*) o propio de un individuo o clonal (*clonal tumour tissue antigen*). Estos antígenos tumorales quedan expuestos al sistema inmune de diferentes maneras: por expresión de los mismos en la superficie celular tumoral o durante la degradación celular en la apoptosis, tras lo cual los cuerpos apoptóticos son fagocitados por los macrófagos y células dendríticas. Estos antígenos tumorales son capaces de inducir una respuesta inmune adaptativa excesiva y de reacción cruzada, que provoca una reacción frente al tumor y hacia sus homólogos en células normales en otros órganos distantes, produciéndose un espectro de síndromes paraneoplásicos inmunomediados por autoanticuerpos, respuesta citotóxica, etc<sup>10</sup>.

La vigilancia inmune tiene lugar por los linfocitos T citotóxicos (CD8), las células *Natural Killer*, macrófagos/células dendríticas y por la citotoxicidad dependiente de anticuerpo.

Los diferentes tipos de citoquinas e interleuquinas son las que median los contactos célula-célula, tanto en la respuesta inmune citotóxica como humoral; estas son secretadas principalmente por linfocitos, células dendríticas, presentadoras de antígeno, entre otras<sup>11,12,13</sup>.

La excesiva producción de citoquinas puede modificar la respuesta inmune del huésped así como producir efectos no deseados en órganos o sistemas alejados de la neoplasia.

\*Las principales citoquinas implicadas en la respuesta inmune tumorales son:

### **TGF-β**

Es el principal factor supresor inmune secretado por las células tumorales. En ratones su

supresión causa autoinmunidad letal que provoca un síndrome de fallo multiorgánico inflamatorio.

El TGF-β inhibe la producción de IL-12 e IL-2 y por tanto la proliferación de células T. Es el principal antagonista del INF-gamma lo que disminuye la actividad citotóxica de los linfocitos T CD8+ y los NK; además tiene un papel en la respuesta inmune humoral ya que disminuye la diferenciación y proliferación de las células B y es necesario para la diferenciación de células T helper-17 a células T reguladoras (Treg).

Se conoce que los tumores secretan grandes cantidades de TGF-β y sus elevadas concentraciones se encuentran en tumores como adenocarcinomas de pulmón, mama, glioblastoma multiforme, carcinoma colorectal, hepatocarcinoma, carcinoma vesical, renal y gástrico. Su producción se asocia a estadios avanzados con afectación metastásica. En resumen, el TGF-β influye en la generación del estado de tolerancia inmunitaria.

### **C-X-C-MOTIF Quimoquinas factor 4 (CXCR4)**

Las quimoquinas son moléculas que se encargan de dirigir las células del sistema inmune a los diferentes órganos donde sean requeridas. Una de las principales quimoquinas son el CXCR4, expresado por las células tumorales y su ligando (el SDF-1 o CXCL12 o también conocido como el factor 1 derivado de las células estromales), producido en los diferentes órganos y tejidos. Su unión juega un papel importante en la reparación de daños fisiológicos titulares. La interacción de CXCR4 con SDF-1 se asocia a estados de diseminación tumoral e invasión tisular a distancia en los distintos tumores. Así mismo, la unión de CXCR-4 + SDF-1/CXCL12 estimula la producción tumoral de TGF-β con la consecuente tolerancia inmune previamente descrita.

### **IL-10**

Esta interleuquina es producida por las células Th2, T-reguladoras y Th17, y su expresión inhibe la presentación de Ag, la expresión del CMH de clase II y la regulación de la señal coestimuladora mediante la expresión de molé-

culas como CD80 y CD86. Además, la IL-10 suprime la liberación de TNF- $\alpha$  y de IL-2. Sus niveles elevados se asocian a mal pronóstico oncológico y se suelen encontrar en pacientes con estadios avanzados.

### IL-2

Es un factor de crecimiento para los linfocitos T "estimulados por antígenos" y es el responsable de la expansión clonal tras el reconocimiento antigénico en la inmunidad adaptativa. Se produce principalmente por los CD4+, CD8

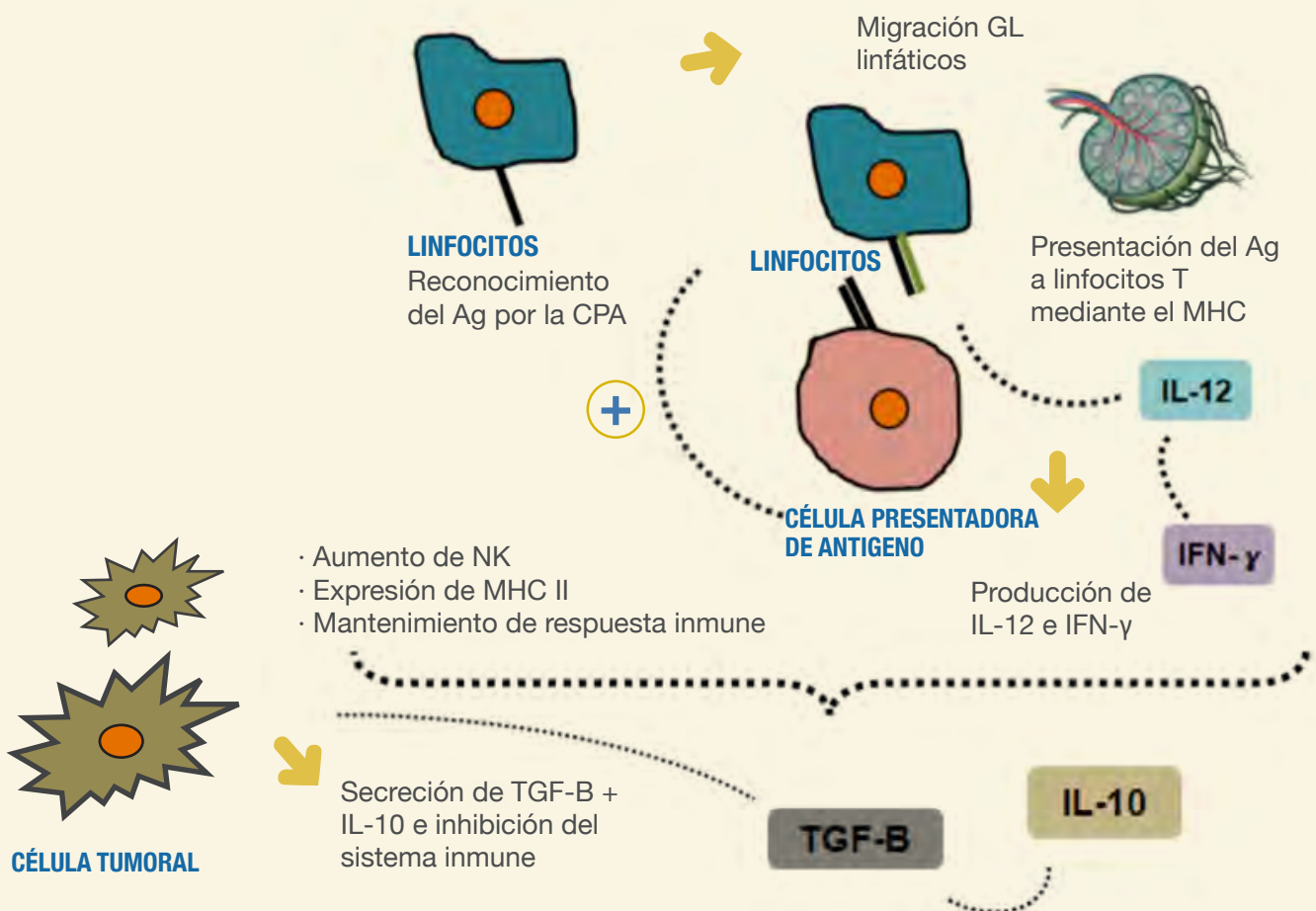
naive y las células dendríticas y entre sus funciones esta la estimulación de la proliferación de NK y el crecimiento de las células T durante la fase de mantenimiento de la respuesta inmune tras el ataque inicial; por tanto su inhibición provoca anergia celular.

### TNF- $\alpha$ (tumor necrosis factor)

Es producido por los macrófagos junto con la IL-1 tras recibir estímulos proinflamatorios. Entre sus funciones se encuentran: la activación y reclutamiento de neutrófilos y monocitos para

**La figura 2** refleja la interacción de las distintas citocinas inflamatorias y uno de los mecanismos de tolerancia inmunológica que se detallarán más adelante.

**Figura 2.** Interacción IL-12 / IFN-gamma / HLA-DR y evasión del sistema inmune



la migración a sitios de inflamación en los distintos tejidos; la activación de célula del endotelio vascular y por tanto la expresión de moléculas de adhesión; y finalmente el aumento de producción de factor tisular por el endotelio, lo que estimula la cascada de coagulación y aumento de permeabilidad vascular endotelial. Las células tumorales son las encargadas a su vez de producir TGF- $\beta$  como estímulo inflamatorio y por tanto desencadenar la producción de TNF- $\alpha$ .

### **MIF o Factor inhibidor de la migración de macrófagos**

Como su nombre indica, esta molécula además de inhibir la migración de macrófagos, es necesaria para el mantenimiento de su actividad; por tanto, sin su estímulo, los macrófagos inducen la apoptosis y no se puede perpetuar la actividad inflamatoria. MIF además induce la producción de TNF-alfa, INF gamma, IL-1B, IL-6, IL-8, entre otras citocinas vinculadas a la respuesta inflamatoria. Por otro lado, se conoce que también posee actividad en la tumorigenesis mediante la inhibición del gen supresor p53.

En resumen, MIF juega un papel importante en la inmunidad innata.

### **IL-6**

Tanto IL-1 como TNF- $\alpha$  inducen la expresión de IL-6 que está implicada en el reclutamiento de neutrofilos, migración celular y proliferación de linfocitos T en el tejido afectado. IL-6 promueve la producción de metaloproteinasas por los fibroblastos y por tanto la degradación de la matriz extracelular; así mismo, estimula la diferenciación de células B en células plasmáticas productoras de anticuerpos (Ac).

### **IFN-gamma**

El IFN-gamma es la principal citocina activadora de macrófagos y es producida por los linfocitos T CD8+, CD4+ y NK. Este inhibe la producción de TGF-B y PgE2; por tanto los niveles bajos de IFN-gamma reflejan una disfunción del sistema inmune y la dificultad para la erradicación de tumores<sup>14</sup>.

#### **• Respuesta citotóxica**

La respuesta inmune frente a un tumor consis-

te en la liberación al medio del antígeno, que es capturado por las células presentadoras de antígeno y da lugar a la activación de células T citotóxicas, que a su vez se unen a la célula diana, se activan tras la presentación del antígeno por la célula presentadora (generalmente la célula dendrítica) y liberan sus moléculas efectoras en forma de gránulos líticos que contienen enzimas (perforinas, granzimas y el ligando de Fas) y son capaces de provocar la muerte de la célula tumoral a través de las caspasas que inducen apoptosis<sup>15</sup>.

Las **células NK** (*Natural Killer*) son muy similares a las células T citotóxicas y contienen gránulos líticos, pero su mecanismo de acción es diferente. Se activan por reconocimiento de sus receptores de una fracción (Fc) de un anticuerpo unido a un antígeno o a una célula tumoral donde secreta sus gránulos líticos. No precisan de la presentación de antígeno via MHC (complejo principal de histocompatibilidad).

Se puede concluir pues que, tanto las células T citotóxicas como las células NK, son efectoras contra las células tumorales siempre que tengan un antígeno tumoral reconocible por ambas. La acción citotóxica de estos linfocitos sobre las células normales que expresan antígenos tumorales ocasiona a su vez la destrucción de la célula normal. Esto ocurre, por ejemplo, en los casos de destrucción neuronal progresiva en algunos síndromes paraneoplásicos neurológicos como consecuencia de la reacción inmune citotóxica cruzada entre célula tumoral con expresión anormal de determinados antigénicos y la célula con expresión normal antigénica<sup>17</sup>.

Los **macrófagos** son también efectores contra las células tumorales mediante tres mecanismos: el primero de ellos es a través de sus receptores mediante el reconocimiento del Fc en el anticuerpo, que a su vez reconoce a un antígeno de la célula tumoral, posibilitando su fagocitosis y eliminación. El segundo es mediante la presentación de moléculas de la familia de TNF (*tumour necrosis factor*) en su membrana que pueden interactuar con receptores de TNF en la célula tumoral. Fi-

nalmente, mediante el reconocimiento de señales de hipoxia asociadas al crecimiento de las neoplasias y la consecuente liberación de componentes tóxicos al medio como mecanismo de control.

#### • Respuesta inmune humoral

La respuesta humoral está mediada por anticuerpos que secretan las células plasmáticas. El antígeno se une al receptor de una célula B, la señala y al mismo tiempo se interioriza para su posterior procesamiento en péptidos que activan a las células T cooperadoras. Las señales del antígeno unido y de las células T cooperadoras (CD4) inducen a la célula B a proliferar y a diferenciarse en células plasmáticas secretoras de un anticuerpo específico.

En líneas generales, se puede decir que el papel de este tipo de respuesta inmune es poco importante dada la baja eficacia como citolítico contra los tumores, y ello se debe a que los antígenos tumorales reconocidos por anticuerpos son muy generales y no suelen inducir respuestas eficaces.

Estos anticuerpos pueden actuar bloqueando o estimulando multitud de receptores y estructuras como son los canales de calcio-voltaje dependientes, receptores de la acetilcolina, receptores hormonales, etc.

Los anticuerpos paraneoplásicos son una herramienta útil en el diagnóstico y monitorización de pacientes con síndromes paraneoplásicos de etiología tumoral; si bien el número de anticuerpos identificados sigue creciendo, es en muchas ocasiones desconocido el antígeno contra el que reaccionan y su mecanismo último de actuación. Muchos antígenos tumorales son similares a los que se expresan en lugares inmunológicamente privilegiados, como son el sistema nervioso central y el testículo; por ello, cuando se expresan en lugares inmunológicamente competentes desencadenan una excesiva respuesta inmune humoral. Una vez los anticuerpos se producen, estos circulan por todo el organismo y son capaces de actuar en lugares distantes, incluso atravesando barreras como la hematoencefálica y reconocer antígenos de células normales.

Los síndromes paraneoplásicos ocasionados por este mecanismo pueden ser tratados con estrategias inmunomoduladoras como son la plasmaféresis, esteroides e inmunoglobulinas intravenosas, o de forma más dirigida como es el tratamiento con anticuerpos dirigidos a CD-20 o anticuerpos que bloqueen antígenos de superficie específicos<sup>18</sup>.

#### • Evasión del sistema inmune

Normalmente el sistema inmune tiene cierta capacidad para reconocer la transformación tumoral y eliminarla, pero estos mecanismos pueden fallar y dar origen al desarrollo del tumor; esto se debe a que este último posee mecanismos de escape a la destrucción inmunológica. Muchos de estos mecanismos están controlados por el propio tumor y otros, los menos, están relacionados con el huésped. Dentro de los mecanismos relacionados con el tumor, estos pueden deberse a que el tumor no es una diana idónea y no puede ser reconocido por las células citotóxicas (inmunosensibilidad defectiva) o ser incapaz de inducir una respuesta inmune efectiva (inmunogenicidad defectiva). Entre los mecanismos de escape relacionados con el huésped se incluyen aquellos por los que el huésped es incapaz de responder al tumor antigénico y aquellos en los que las células del huésped no pueden matar las células tumorales porque estas cambian sus antígenos.

Es decir, se trata de **mecanismos pasivos** o de no reconocimiento como anormal una célula tumoral debido a: carencia de antígeno asociado del tumor, carencia de MHC1 en el tumor (que es preciso para que el antígeno se ancle a la superficie celular), evasión de la destrucción por NK mediante la génesis de una señal MHC inhibitoria, pérdida de las moléculas coestimuladoras por la célula tumoral (por ejemplo, B7, que es el ligando de CD28 en el linfocitoT), liberación de antígenos asociados al tumor al medio, etc.

Además, tenemos mecanismos de **evasión del sistema inmune, denominados activos** como:

1- la inducción de la expresión de FasL, el cual está habitualmente expresado en los linfocitos T citotóxicos, que en condiciones normales

tras unión a Fas a la célula diana induce a activación de caspasas y a la consecuente muerte por apoptosis; por tanto, si la célula tumoral expresa FasL puede interactuar con Fas del linfocito T y ocasionar su muerte por apoptosis; 2- la secreción de moléculas inmunosupresoras: TGF-beta, prostaglandinas, IL-10, indoleamina 2,3-dioxigenasa (IDO)<sup>19</sup>, 3- Los tumores pueden aprovechar el papel fisiológico de los linfocitos T reguladores para bloquear las reacciones inmunes, activándolos con la sobreexpresión de autoantígenos tolerados y además también el papel fisiológico de la inducción de células mieloides supresoras que inhiben a los linfocitos T citotóxicos.

Finalmente en la evolución de la enfermedad neoplásica ocurren una selección de aquellas células menos sensibles a la acción del sistema inmune y más agresivas: es la llamada inmunoselección<sup>20</sup>.

El conocimiento de esta relación entre sistema inmune y tumor está dando lugar a novedosas y prometedoras terapias en enfermedades como el melanoma, neoplasias de pulmón, etc.

### 3. Factores dependientes del entorno tumoral

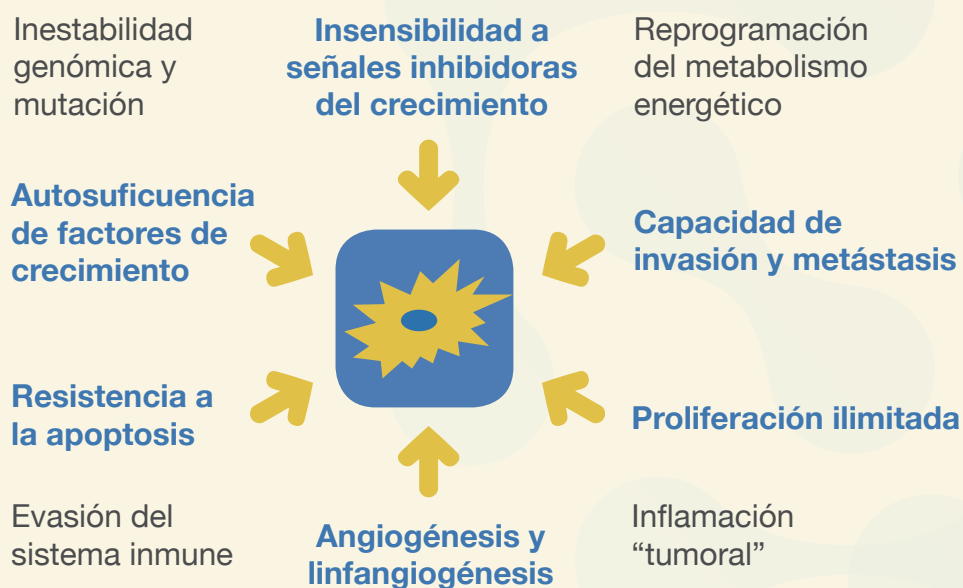#### • Células dendríticas

Son clásicamente conocidas como células presentadoras de antígenos (CPA). Estas células tienen una enorme capacidad de secretar diferentes tipos de citoquinas y otros factores proinflamatorios, así como también están dotadas de receptores de adhesión, moléculas MHC y moléculas coestimuladoras. Las CPA se originan en los diferentes tejidos a través del reclutamiento de progenitores mieloides circulantes y se diferencian en los tejidos para funciones muy diversas: activar a linfocitos T, NK y promover la diferenciación de linfocito B a célula plasmática. Las células tumorales son capaces de reclutar células dendríticas inmaduras a través de la secreción de citoquinas.

#### • Invasión y metástasis

La característica distintiva de las células que componen los tumores malignos es su capacidad de invadir los tejidos adyacentes, diseminarse y dar lugar a focos metastáticos a distancia. Esta cascada de acontecimientos está constituida por etapas bien definidas que implican interacciones muy diversas entre las células tumorales y el organismo hospedador<sup>21</sup>.

**Figura 3.** Características biológicas básicas de la célula tumoral



Así, en la primera etapa de este proceso se precisa la adquisición de potencial invasivo de las células malignas mediante tres mecanismos: alteraciones en la adhesión celular, degradación proteolítica de la matriz extracelular y movilidad de las células tumorales. Tanto en la neoplasia primaria como en las metástasis se precisa la génesis de nuevos vasos sanguíneos y linfáticos (angiogénesis y linfangiogénesis) que son capaces de transportar oxígeno y nutrientes y eliminar los productos de desecho de una masa de rápido crecimiento y metabolismo acelerado.

Todos estos procesos están regulados por intensos cambios intracelulares y en los receptores de la célula tumoral (como receptores de citoquinas), así como por cambios en la secreción por parte de las células tumorales de diversas sustancias autocrinas: por ejemplo SF (*scatter factor*) e IGF II (*insulin growth factor II*) que estimulan la movilidad celular; sustancias de acción paracrina segregadas por las células tumorales, como metaloproteasas de la matriz (superfamilia de enzimas endopeptidasas que inducen la degradación de la matriz extracelular y membranas basales), factores pro y antiangiogénicos, como VEGF (*vascular endothelial growth factor*), interferon alfa, trombospondina, etc. implicados en el *switch* angiogénico, mediante los cuales la célula tumoral induce en el entorno la génesis *de novo* y/o la proliferación de vasos sanguíneos pre-existentes como reacción al entorno hipóxico y acidótico derivado del rápido y caótico crecimiento anormal tumoral; factores paracrinos secretados por las células del huésped, como IGF-I (*insulin growth factor I*) e interleukinas, implicadas en la migración celular, etc<sup>23</sup>. (Figura 3)

### **TÉCNICAS BIOLÓGICAS DE ESTUDIO DE SÍNDROMES PARANEOPLÁSICOS**

Las nuevas tecnologías de estudio de la célula tumoral, su comportamiento y su relación con el entorno, están aumentando el conocimiento en el mecanismo por el que se producen los síndromes paraneoplásicos. Así, la aparición del radioinmunoensayo (RIA) desde hace más de dos décadas ha ayudado a identificar la sobreproducción de hormonas y sus respectivos

síndromes relacionados. Las actuales técnicas de análisis masivo de la expresión de cDNA nos permiten: identificar nuevos antígenos tumorales<sup>9</sup>; el estudio de las proteínas mediante las actuales técnicas de proteómica y metabolómica, que son capaces de detectar la anormal producción de éstas por el tumor y por tanto identificar los trastornos consecuencia de su mal o excesivo funcionamiento en cada contexto tumoral<sup>25</sup>; el estudio de productos de degradación de las células tumorales como son la detección de ácidos nucleicos circulantes, que nos ayudan como marcadores de pronóstico. El adecuado conocimiento de la relación célula-célula y su entorno explica variedad de síndromes paraneoplásicos, siendo estos mecanismos susceptibles de medir y de ser dianas moleculares para nuevos fármacos antineoplásicos (como son las terapias antiangiogénicas y las nuevas inmunoterapias)<sup>26,27</sup>. Finalmente, el conocimiento de los mecanismos que mantienen el fenotipo neoplásico y la presencia en múltiples tejidos de células progenitoras pueden explicar parte de los aspectos menos conocidos de resistencia a los tratamientos y de la progresión de las enfermedades oncológicas, así como ser en el futuro fuente de nuevas terapias<sup>28</sup>.

# Bibliografía

- <sup>1</sup> Hanahan D, Weinberg RA. *Hallmarks of cancer. The next generation.* *Cell.* 2011; 144: 646-674.
- <sup>2</sup> Laconi E. *The evolving concept of tumor microenvironments.* *Bioessays.* 2007, 29(8):738-44.
- <sup>3</sup> Vancer Heiden MG, Cantley LC and Thompson CB. *Understanding the Warburg effect: the metabolic requirements of cell proliferation.* *Science* 2010; 324: 1029-1033.
- <sup>4</sup> Hahn WC, Weinberg RA. *Rules for making human tumor cells.* *N Eng J Med* 2003; 347, 1593-1603.
- <sup>5</sup> Yang L, Pang Y and Moses HL. *TGF-beta and immune cells: an important regulatory axis in the tumor microenvironment and progression.* *Trends Immunol* 2010; 31: 220-227.
- <sup>6</sup> Alberts et al. *Molecular biology of the cell, fourth edition.* Garland Science Press. 2002.
- <sup>7</sup> Vogelstein B, Kinzler KW. *Cancer genes and the pathways they control.* *Nat Med* 2004; 10, 789-799.
- <sup>8</sup> Rak J, Klement P, Yu J. *Genetic determinants of cancer coagulopathy, angiogenesis and disease progression.* *Vnitr Lek.* 2006 ;52 Suppl 1:135-8.
- <sup>9</sup> Knudsen A, Vedeler CA. *cDNA expression library screening for identification of novel onconeural antigens.* *Acta Neurol Scand Suppl.* 2006;183:73-4.
- <sup>10</sup> Thirkill CE. *Immune-mediated paraneoplasia.* *Br J Biomed Sci.* 2006;63(4):185-95.
- <sup>11</sup> Balkwill F. *Cancer and the chemokine network.* *Nat Rev Cancer* 2004; 4, 540-550.
- <sup>12</sup> Posner JB. *Immunology of paraneoplastic syndromes: overview.* *Ann N Y Acad Sci.* 2003;998:178-86.
- <sup>13</sup> Thirkill CE. *Immune-mediated paraneoplasia.* *Br J Biomed Sci.* 2006;63(4):185-95.
- <sup>14</sup> Lippitz Bodo. *Cytokine patterns in patients with cancer: a systematic review.* *Lancet Oncol* 2013; 14 t: e218-28.
- <sup>15</sup> Rouse BT. *Regulatory T cells in health and disease.* *J Intern Med.* 2007 Jul;262(1):78-95.
- <sup>16</sup> Billet SE, Grando SA, Pittelkow MR. *Paraneoplastic autoimmune multiorgan syndrome: review of the literature and support for a cytotoxic role in pathogenesis.* *Autoimmunity.* 2006 39(7):617-30.
- <sup>17</sup> Darnell RB, Posner JB. *Paraneoplastic syndromes affecting the nervous system.* *Seminars in Oncology* 2006; 33: 270-298.
- <sup>18</sup> Chesler L. *Paraneoplasia, cancer development and immunity: what are the connections.* *Nat Rev Cancer* 2014; 14: 447-448.
- <sup>19</sup> Croci DO, Zacarias Fluck MF, Rico MJ, Matar P, Rabinovich GA, Scharovsky OG. *Dynamic cross-talk between tumor and immune cells in orchestrating the immunosuppressive network at the tumor microenvironment.* *Cancer Immunol Immunother.* 2007 Nov;56(11):1687-700.
- <sup>20</sup> Chen DS, Mellman I (2013) *Oncology meets immunology: the cancer-immunity cycle.* *Immunity* 39(1): 1-10.
- <sup>21</sup> Mueller MM, Fusening NE. *Bipolar effects of the tumor stroma in cancer.* *Nat Rev Cancer* 2004; 4, 839-849.
- <sup>22</sup> Friedl P, Wolf K. *Tumor cell invasion: diversity and escape mechanisms.* *Nat Rev Cancer* 2003; 3, 362-374
- <sup>23</sup> Fidler IJ. *The pathogenesis of cancer metastasis.* *Nat Rev Cancer* 2003; 2, 573-583.
- <sup>24</sup> Claudino WM, Quattrone A, Biganzoli L, Pestrin M, Bertini I, Di Leo A. *Metabolomics: available results, current research projects in breast cancer, and future applications.* *J Clin Oncol.* 2007 ;25(19):2840-6.
- <sup>25</sup> Chan KC, Lo YM. *Circulating tumour-derived nucleic acids in cancer patients: potential applications as tumour markers.* *Br J Cancer.* 2007;96(5):681-5.
- <sup>26</sup> Ahn GO, Brown M. *Targeting tumors with hypoxia-activated cytotoxins.* *Front Biosci.* 2007; 12:3483-501.
- <sup>27</sup> Rosenberg SA, Restifo NP. *Adoptive cell transfer as personalized immunotherapy for human cancer.* *Science* 2015; 348:62-68.
- <sup>28</sup> Giordano A, Fucito A, Romano G, Marino IR. *Carcinogenesis and environment: the cancer stem cell hypothesis and implications for the development of novel therapeutics and diagnostics.* *Front Biosci.* 2007;12:3475-82.

## Capítulo 2

# Síndromes paraneoplásicos endocrinológicos

### Autores:

Enrique Espinosa y Pilar Zamora  
Servicio de Oncología Médica  
Hospital Universitario La Paz

### INTRODUCCIÓN

Los síndromes paraneoplásicos endocrinológicos fueron los primeros en ser descritos, en la primera mitad del siglo XX, y por tanto, son los mejor caracterizados de este conjunto de complicaciones raras del cáncer. Se deben a la producción de sustancias con actividad hormonal por parte del tumor, sustancias responsables del efecto a distancia. La producción hormonal anómala —y con ella el cuadro clínico— desaparece cuando el tratamiento del tumor tiene éxito, a diferencia de lo que sucede con los síndromes neurológicos. Dentro de los síndromes hormonales, el más frecuente es la hipercalcemia,

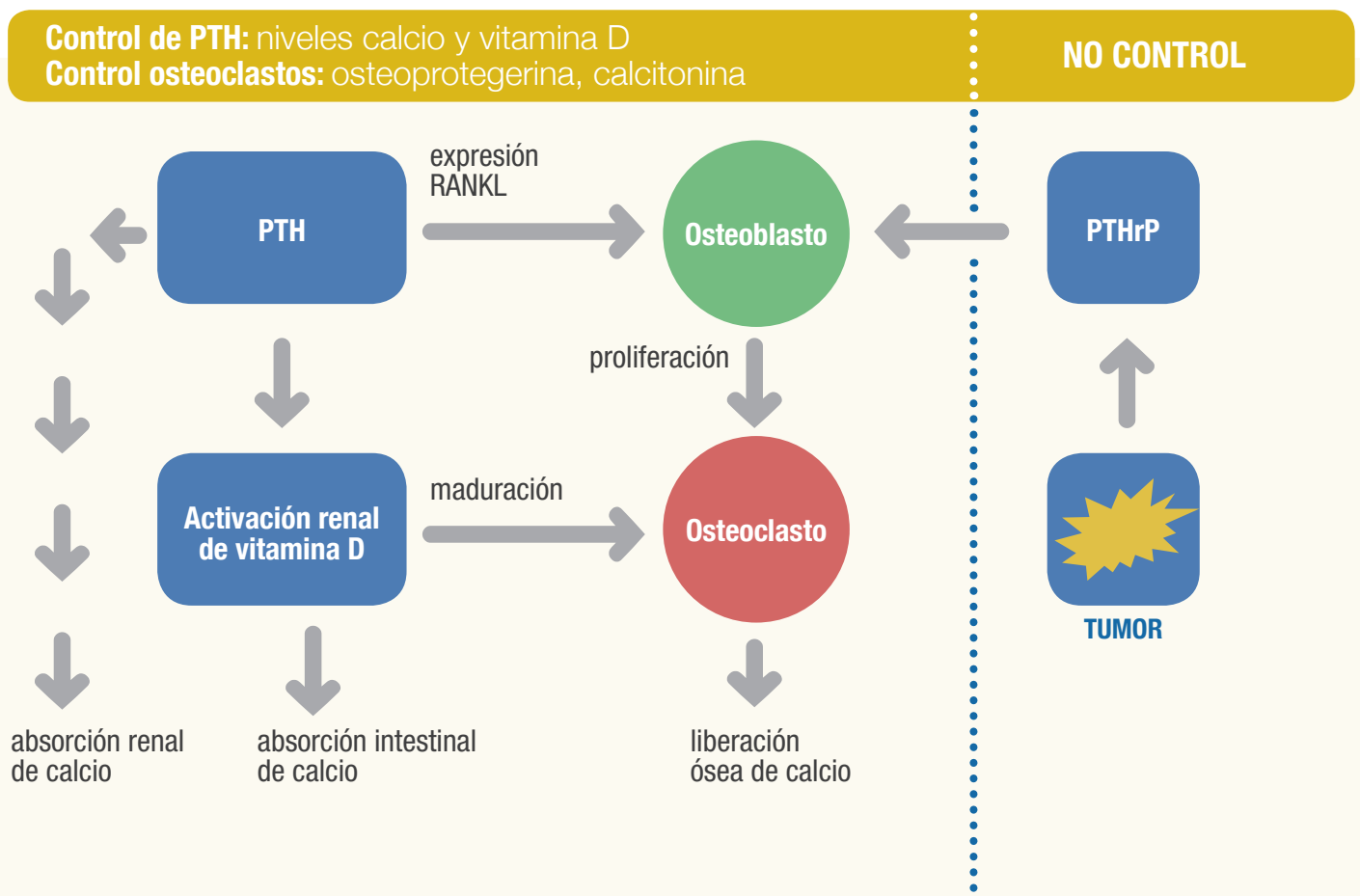
a pesar de que su incidencia ha disminuido mucho en la última década, seguido por el síndrome carcinoide, la secreción ectópica de ACTH, el SIADH, la hipocalcemia y otros síndromes de aparición excepcional (Tabla 1). En este capítulo daremos repaso a los principales aspectos de cada uno de ellos.

### HIPERCALCEMIA

#### Control fisiológico de la calcemia

El nivel sanguíneo de calcio depende de los procesos de formación y destrucción ósea, así como de la absorción intestinal y de la reabsorción renal del propio calcio. La hormona para-

Figura 1.





**Tabla 1.** Lista de síndromes paraneoplásicos endocrinológicos

Síndrome	Hormona	Tipo de tumor
Hipercalcemia	PTHrP Otros: vitamina D, IL, PTH, TGF	Pulmón, mama Hematológicos Raros: cabeza y cuello, riñón, próstata, origen desconocido
Cushing	ACTH, CRH	Pulmón: microcítico, carcinoide Páncreas: carcinoma, carcinoide, de los islotes Suprarrenal: carcinoma, feocromocitoma Otros: medular de tiroides, timo, hígado, mama, próstata, linfomas, origen desconocido
Síndrome carcinoide	Serotonina	Carcinoides (ver tabla 3)
SIADH	ADH	Microcítico pulmón
Hipoglucemia	IGF	Sarcomas, digestivos, pulmón, medular de tiroides, suprarrenal, próstata, linfoma
Acromegalia	GH GHRH	Islotes del páncreas, linfoma Carcinoides
Ginecomastia	HCG, estrógenos	Ovario, testículo, pulmón, digestivos, suprarrenal, vejiga, mama, melanoma...
Hipocalcemia	Calcitonina	Medular de tiroides, microcítico de pulmón, mama

**IL:** interleucina, **TGF:** factor transformante de crecimiento, **CRH:** hormona liberadora de ACTH, **IGF:** factor de crecimiento insulínico, **GH:** hormona de crecimiento

tiroidea (PTH), la vitamina D y, en menor medida, la calcitonina, controlan la calcemia. El gen de la PTH es inhibido a través de un receptor de calcio cuando se eleva el nivel sanguíneo de calcio iónico o cuando hay niveles altos de calcitriol (la forma activa de la vitamina D). Por el contrario, la producción de PTH aumenta cuando baja el nivel de calcio o cuando sube el de fósforo. La PTH estimula la actividad de los osteoclastos en el hueso (como después veremos) y la producción de vitamina D en el riñón. También en el riñón favorece la reabsorción de calcio y la eliminación de fósforo (Figura 1). La activación del precursor de la vitamina D en el riñón, por su parte, depende de los niveles de PTH, calcitriol y fosfato. La vitamina D activa aumenta la absorción de calcio y fósforo en el intestino, favorece la acción de la PTH

en el riñón y estimula la maduración de los osteoclastos. Finalmente, la calcitonina es un inhibidor directo de la actividad osteoclástica, si bien su mecanismo íntimo de acción no está bien aclarado. Estas sustancias son, por tanto, las que controlan estrechamente el nivel sanguíneo de calcio.

En el hueso, los osteoblastos y los osteoclastos conviven en una situación de equilibrio, de modo que cuando predomina la acción de los primeros se forma hueso, mientras que este se destruye cuando prevalece la actividad de los osteoclastos. El equilibrio es controlado por la hormona paratiroidea a través del sistema RANK/RANKL/osteoprotegerina<sup>1</sup>. La hormona paratiroidea estimula la expresión del ligando para el factor nuclear  $\kappa$ B (RANKL) en la mem-

brana de los osteoblastos. RANKL se une a su receptor en la membrana del precursor de osteoclastos y, en presencia del factor de crecimiento macrofágico, estimula la formación de estos últimos (Figura 1). Dicho receptor –RANK– no está solo presente en los osteoclastos, sino también en las células normales de la mama y en muchos tumores de origen mamario y prostático. Otra sustancia producida por los osteoblastos, la osteoprotegerina, compite por el receptor y tiene el efecto opuesto<sup>2</sup>.

### **PHTrP**

La hipercalcemia tumoral se debe, en el 80% de los casos, a la producción de una sustancia similar a la PTH, llamada PTHrP. PTHrP comparte el 70% de su cadena con la hormona original –si bien tiene un tamaño mayor– y se une a los mismos receptores. Existen tres isoformas y no se trata de una sustancia ajena al organismo normal, sino que se produce en algunos tejidos sanos, donde posee acciones fisiológicas a través de mecanismos autocrinos y paracrinos<sup>3</sup>. Concretamente, colabora en la formación de hueso, la diferenciación de cartílago, piel, mama y dientes<sup>4-6</sup>, el transporte de calcio en la mama y en la placenta<sup>7</sup>, la relajación del músculo liso y la función inmune. A diferencia de la PTH, y por causas desconocidas, la PTHrP no estimula la activación de vitamina D, mientras que sí da lugar a una alcalosis metabólica; estas son, por tanto, diferencias con el hiperparatiroidismo primario. La pTHrP es la responsable casi exclusiva de la hipercalcemia en el cáncer de mama, mientras que comparte la responsabilidad del cuadro con otros factores en los tumores hematológicos. De hecho, se puede detectar la proteína por inmunohistoquímica en más de la mitad de los tumores mamarios, aunque las enfermas nunca hayan sufrido una hipercalcemia.

### **Otras sustancias hipercalcemiantes**

En los tumores hematológicos, la PTHrP es algunas veces responsable de cuadros de hipercalcemia, pero en el resto de los casos el mecanismo es la producción extrarrenal de vitamina D<sup>8</sup>. Este tipo de tumores también suele producir sustancias activadoras de los osteoclastos, como interleucina 1, interleucina 6, factor de necrosis tumoral y factor transfor-

mante de crecimiento alfa. Por otra parte, se han comunicado casos aislados en los que existía una auténtica producción ectópica de la PTH normal (neuroectodérmico, pulmón, ovario, tiroides, timo), pero se trata de un evento tan raro que, ante una hipercalcemia que curse con niveles elevados de PTH, se debe pensar antes en un hiperparatiroidismo primario<sup>9</sup>.

### **Síntomas y alteraciones de laboratorio**

La hipercalcemia se define por un nivel superior a 10'2 mg/dL, aunque es más exacto el valor del calcio iónico (normal entre 1'12 y 1'23 mmol/L). Los síntomas más frecuentes de la hipercalcemia son los gastrointestinales –vómitos y estreñimiento– si bien pueden aparecer manifestaciones neurológicas o renales y, en casos extremos, arritmias (Tabla 2). La diuresis osmótica con inhibición de la hormona antidiurética da lugar a poliuria y, esta, junto con los vómitos, conduce a la deshidratación y el fracaso renal. La complicación es potencialmente mortal y, aún cuando la mayor parte de los casos se resuelven favorablemente, debe considerarse una urgencia oncológica.

Los cánceres de pulmón y de mama son los más frecuentemente asociados a esta complicación, tanto en cifras absolutas (por su prevalencia) como relativas. Es frecuente que coexistan las metástasis óseas, pero esto no siempre sucede. En el cáncer de mama la PTHrP se expresa habitualmente, por lo cual la hipercalcemia no guarda relación alguna con la extensión de las metástasis óseas. Algunos tumores hematológicos (mieloma, linfomas agresivos, leucemias T) también pueden dar lugar a hipercalcemia y, con la excepción del mieloma, no suelen acompañarse de lesiones óseas. Entre los carcinomas, la lista de causantes está formada por los de riñón, próstata, cabeza y cuello y origen desconocido. La hipercalcemia es un fenómeno propio de fases avanzadas de la enfermedad, por lo que suele conllevar una supervivencia escasa a pesar del tratamiento. De todos modos, la incidencia de hipercalcemia clínica se ha reducido drásticamente desde la incorporación de los bifosfonatos al tratamiento de las metástasis óseas.

El diagnóstico diferencial no suele crear problemas, pero en caso de duda la presencia de

**Tabla 2.** Síntomas de hipercalcemia

Neurológicos y psiquiátricos	Somnolencia, confusión, desorientación, estupor, coma, irritabilidad, depresión, hipotonía, hiporreflexia
Gastrointestinales	Anorexia, vómitos, estreñimiento, úlcera péptica, pancreatitis
Cardiovasculares	Arritmias, hipertensión
Renales	Poliuria, polidipsia, hipercalciuria, nefrocalcinosis, insuficiencia renal

hipofosfatemia orienta hacia el origen tumoral y también se pueden determinar en sangre la presencia de PTHrP y el nivel de PTH.

### Tratamiento

Los pacientes con hipercalcemia leve (hasta 12 mg/dL) y asintomática pueden ser tratados de forma ambulatoria. Algunas veces la situación se controla con actividad física, hidratación forzada y la retirada de fármacos que favorecen la elevación del calcio, como las tiazidas. Cuando se desea reducir la calcemia, se administra una dosis de zoledronato, con un control analítico a la semana. En casos moderados –cifra 12 a 14 mg/dL– se debe individualizar la necesidad de ingreso, pero claramente por encima de 14 mg/dL se requiere ingreso hospitalario para la administración de hidratación intravenosa y zoledronato. La mitramicina y los bifosfonatos de primera y segunda generación ya no se emplean.

Respecto a la hidratación, se administra junto con furosemida para garantizar la natriuresis, que arrastra el exceso de calcio. No hay normas fijas sobre la cantidad de líquido que debe administrarse, aunque se recomiendan entre 4 y 6 litros en las primeras 24 horas, según la tolerancia del paciente a la sobrecarga hídrica.

El zoledronato se administra por vía intravenosa a la dosis de 4 mg, en infusión de 15 minutos, y normaliza la cifra de calcio en un periodo de 4 a 10 días<sup>10</sup>. Parece actuar inhibiendo la farnesil-difosfato sintasa y, por tanto,

bloqueando la isoprenilación. La incorporación de grupos “prenilo” a las proteínas que ligan GTP es importante para la integridad del osteoclasto, de ahí que el fármaco disminuya su actividad. También podría favorecer la supervivencia y la actividad de los osteoblastos. Se han descrito casos de hipocalcemia secundaria al zoledronato, por lo que es recomendable monitorizar la cifra durante los primeros días. La osteonecrosis mandibular es una complicación propia de la administración a largo plazo para prevención de eventos óseos, de modo que no se ve en los pacientes con hipercalcemia. Lo mismo sucede con la insuficiencia renal asociada al fármaco; la elevación de creatinina debida a la hipercalcemia, si la hay, suele corregirse rápidamente con la hidratación y no es impedimento para administrar zoledronato. Los bifosfonatos son útiles independientemente de la causa de la hipercalcemia, pero se ha comunicado que su actividad es menor en tumores con producción masiva de PTHrP, como algunos carcinomas epidermoides<sup>11</sup>.

Comienza a haber experiencia con el denosumab para tratar la hipercalcemia maligna. Puede considerarse si el zoledronato fracasa o está contraindicado (por ejemplo, debido a insuficiencia renal grave). Se administra por vía subcutánea, 120 mg cada semana por 4 semanas, y luego mensualmente<sup>12</sup>. Debe considerarse el empleo simultáneo con vitamina D para evitar la hipocalcemia.

Para casos resistentes, además de la hidratación forzada, se pueden probar la calcitonina (4-8 U/kg cada 6 u 8 horas), los corticoides (1 mg/kg) y el nitrato de galio (200 mg/m<sup>2</sup>/día en infusión continua de 5 días). La calcitonina tiene una acción muy rápida –es el tratamiento de elección para situaciones críticas– y funciona bien a corto plazo, pero se desarrolla taquifilaxia en cuestión de días. El nitrato de galio, por su parte, es nefrotóxico, lo cual limita su utilidad, pero parece conseguir mejores resultados que los bifosfonatos en los carcinomas epidermoides<sup>13</sup>. Finalmente, la osteoprotegerina aún es un fármaco experimental.

### **HIPOCALCEMIA Y OSTEOMALACIA**

La hipocalcemia es un fenómeno más frecuente de lo que se piensa, pero suele pasar desapercibido entre la plétora de síntomas que aquejan a los pacientes con tumores avanzados. Se ve en carcinomas de mama, pulmón y próstata con metástasis óseas líticas<sup>14</sup>. En otros casos más raros no hay metástasis óseas, sino que el tumor produce calcitonina. Entre estos destaca el medular de tiroides, aunque la secreción de calcitonina se ha descrito en carcinomas de mama, colon o microcítico de pulmón y en tumores carcinoides. Sin embargo, muchos de estos tumores segregan formas inactivas de la hormona, por lo que no dan lugar a hipocalcemia.

Los pacientes con hipocalcemia pueden referir tetania y fasciculaciones. Para estos casos sintomáticos se recomienda el calcio intravenoso.

La osteomalacia es la contrapartida adulta del raquitismo. Como síndrome paraneoplásico, se manifiesta en forma de dolor óseo secundario a fracturas y deformidades, así como miopatía con la consiguiente debilidad muscular. Se trata de una complicación excepcional descrita en algunos hemangiomas y hemangiopericitomas y en casos aislados de mieloma y carcinoma prostático<sup>15</sup>. La posible causa radica en una falta de activación de la vitamina D en el riñón y la presencia de una sustancia no identificada que induce la eliminación urinaria de fosfato. Desde el punto de vista analítico, hay hipofosfatemia, normocalcemia, nivel bajo de vitamina D, elevación de fosfatasa alcalina e hiperfosfaturia. El tratamiento, como en los

otros casos, es el del tumor causante, si bien puede ser necesario añadir vitamina D.

### **PRODUCCIÓN ECTÓPICA DE ACTH Etiopatogenia y síntomas**

El síndrome de Cushing tumoral fue el primer síndrome paraneoplásico descrito y su estudio condujo a la hipótesis de que algunos tumores podían producir sustancias que actuaran a distancia.

El síndrome de Cushing se debe a la producción excesiva de corticoides y, en la mayoría de los casos, esto es secundario a la producción de ACTH en un tumor hipofisario que produce ACTH (enfermedad de Cushing, la más frecuente) o en un tumor extrahipofisario (producción ectópica). La distinción entre uno y otro origen es importante, porque la extirpación del tumor puede ser curativa.

Se ha publicado un análisis detallado de 40 pacientes con producción ectópica de ACTH<sup>16</sup>. La distribución por géneros fue al 50%. Los tumores más frecuentes fueron neuroendocrinos, especialmente carcinoides pulmonares, seguidos por los microcíticos también de pulmón y el medular de tiroides. En conjunto, los tumores pulmonares daban cuenta de la mitad de los casos. Cuando el origen era neuroendocrino se producían con más frecuencia alteraciones psiquiátricas, hipertensión y acné que cuando el origen era microcítico, pero por lo demás todos los pacientes presentaban los síntomas habituales, es decir, cara de luna llena, obesidad troncular, edema, miopatía proximal, atrofia cutánea, hiperpigmentación y hematomas. En el análisis destacaban la intolerancia a la glucosa, incluso con diabetes franca, y la alcalosis hipopotasémica.

### **Diagnóstico**

Ninguna prueba analítica es suficiente por sí sola para aclarar el diagnóstico en todos los casos. De forma rutinaria, se determina el cortisol en orina de 24 horas y se realiza la supresión de cortisol con dosis bajas de dexametasona. La supresión debe ser negativa si hay producción ectópica de ACTH, es decir, la administración exógena del corticoide no hace descender la cifra de cortisol. Cuando se da esta condición

y el cortisol está elevado, el siguiente paso es comprobar que la cifra de ACTH esté elevada; si el valor fuera normal, estaríamos ante un Cushing de origen suprarrenal, pero en el caso que nos ocupa la cifra debe ser alta. Habitualmente el valor de ACTH es mucho mayor en los casos de secreción ectópica que en el síndrome de Cushing, pero hay solapamiento en el caso de los tumores de lento crecimiento. El último paso para distinguir entre estos dos orígenes es la prueba de supresión con dosis altas de dexametasona: el cortisol descenderá en un síndrome de Cushing, pero no si la secreción es ectópica (o si el origen de la enfermedad está en la suprarrenal).

Se dan resultados falsos. Por ejemplo, en algunos carcinoides el cortisol baja en respuesta a la dexametasona; el paciente también puede estar tomando un inductor hepático que acelere el metabolismo de la dexametasona. Para los casos dudosos se emplean la prueba de la metirapona y la administración de hormona liberadora de ACTH (CRH). La metirapona bloquea la conversión de 11-desoxicortisol a cortisol, lo cual eleva la ACTH en personas sanas y en la enfermedad de Cushing, pero no en la secreción ectópica de ACTH. Lo mismo sucede en respuesta a la administración de CRH. El empleo conjunto de las pruebas de metirapona o de CRH con la de dexametasona eleva la exactitud del procedimiento<sup>17</sup>. Ocasionalmente se elevan las cifras de otras hormonas, como calcitonina, gastrina o hidroxindolacético, pero estos marcadores no se emplean para el diagnóstico.

Obviamente, es fundamental la localización del tumor. Antes de la introducción del escáner, era frecuente tener que recurrir a la recogida selectiva de sangre para localizar el tumor, pero hoy en día esta técnica ha caído en desuso. Cuando la TC no encuentra el tumor primario, se puede recurrir a la resonancia magnética y la gammagrafía con octreótido. La resonancia sirve especialmente para aclarar imágenes dudosas en el mediastino y en el área pancreática. Por su parte, la gammagrafía se basa en el hecho de que algunos de estos tumores tienen receptores para el octreótido<sup>18</sup>; si es el caso, además ofrece una opción terapéutica.

## Tratamiento

La extirpación del tumor es el tratamiento de elección, porque resuelve el síndrome de Cushing en la mayoría de los casos. Cuando no existe posibilidad de resección, bien por la extensión de la enfermedad o porque no se encuentre el primario, hay dos opciones: la suprarrenalectomía bilateral y los fármacos que suprimen la actividad suprarrenal.

La suprarrenalectomía suele resolver el problema y puede considerarse en pacientes con síntomas graves, como hipertensión incontrolable o astenia extrema. La vía laparoscópica es eficaz y segura<sup>19</sup>. Obliga a seguir de por vida un tratamiento sustitutivo (hidrocortisona 20-30 mg/día + fludrocortisona 0'5 mg/día + sal).

Las opciones farmacológicas son el ketoconazol, el mitotane, la aminoglutetimida y la metirapona. Todos ellos tienen en común la inhibición de la 11-hidroxilasa y cada uno de ellos inhibe además algunas otras de las enzimas involucradas en la síntesis de la aldosterona, el cortisol o la testosterona a partir del colesterol. El ketoconazol es el más empleado por su rápido inicio de acción y su perfil de toxicidad más favorable en comparación con los otros. Se presenta en comprimidos de 200 mg (Panfungol®, Fungarest®) y la dosis requerida está habitualmente entre 400 y 1.200 mg/día. Los efectos adversos más frecuentes son digestivos, en forma de náuseas y vómitos, mientras que el efecto potencialmente más grave es la hepatotoxicidad. El ketoconazol es también un potente inductor enzimático, por lo que debe administrarse con cuidado en personas que toman anticomiciales, cisaprida, midazolam, simvastatina y digoxina. También se han descrito interacciones con vincristina y docetaxel.

El mitotane (Lysodrán®) se suministra en comprimidos de 500 mg. El tratamiento en adultos se inicia con 2-3 g diarios y se va incrementando progresivamente. La dosis diaria total, que suele estar en torno a los 6 gramos, se puede dividir en dos o tres tomas, preferentemente durante las comidas. El comienzo de la acción es lento. Si aparecen reacciones adversas graves, como neurotoxicidad, o si se produce una situación de estrés metabólico, hay

que interrumpir temporalmente el tratamiento. En caso de toxicidad leve, se reduce la dosis hasta alcanzar la máxima tolerada. Los principales efectos secundarios son leucopenia, alargamiento de la actividad de protrombina, trombopenia, astenia, anorexia, neuropatía periférica, ataxia, mareo y vértigo, además de los debidos a la falta de función de las glándulas suprarrenales. El fármaco se metaboliza por vía hepática, por lo que no es recomendable administrarlo en caso de insuficiencia de este órgano. No hay experiencia sobre su uso en pacientes con insuficiencia renal ni en ancianos. Es posible monitorizar los niveles en caso de duda: han de situarse entre los 14-20 mg/L. El mitotane induce las enzimas del citocromo P450, por lo que hay riesgo de interacción con otros medicamentos, como los anticomiciales. El tratamiento se debe continuar mientras se observen beneficios clínicos. Si no se observan beneficios clínicos después de 3 meses con la dosis óptima, debería interrumpirse.

La aminoglutetimida (Orimetén®) se suministra en comprimidos de 250 mg. Se comienza con un comprimido cada 6 horas y puede alcanzarse la dosis total diaria de 2 gramos. Sus principales efectos secundarios son la somnolencia, el exantema y las molestias digestivas; también pueden aparecer leucopenia o trombopenia. Es poco eficaz por sí sola, de modo que suele combinarse con metirapona para aumentar su actividad. La metirapona, otro inhibidor de la 11-hidroxilasa, se administra a dosis que varían entre 0'5 y 6 gramos diarios. Es un fármaco de acción rápida y entre sus principales efectos secundarios figuran el acné y el hirsutismo.

El pronóstico depende, lógicamente, del de la neoplasia de base. Los tumores neuroendocrinos cuentan con más posibilidades de una resección completa, mientras que los microcíticos de pulmón tienen un pronóstico malo<sup>16</sup>.

### **SECRECIÓN INADECUADA DE ADH (SIADH)**

El SIADH fue descrito por primera vez en 1957 en un paciente con cáncer pulmonar. De hecho, el tipo de tumor más frecuentemente asociado al síndrome es el microcítico de pulmón, en tres cuartas partes de los casos. La mayoría

de este tipo de tumores produce la hormona, si bien solo un 5-10% de los enfermos desarrolla el síndrome. El SIADH se ha descrito también en otros tumores: mesotelioma, timoma, leucemias, enfermedad de Hodgkin, carcinomas de nasofaringe, duodeno, páncreas, estómago o próstata y tumores cerebrales. La vasopresina se une a sus receptores renales, donde se absorbe un exceso de líquido y se reduce la absorción de sodio. Algunas veces el tumor no segrega la ADH, sino un péptido similar denominado factor natriurético atrial.

La mayoría de los pacientes permanecen asintomáticos, pero pueden referir astenia, anorexia, cefalea y dificultad de concentración. En estos casos el síndrome se detecta en el análisis de sangre. Ocasionalmente hay hiponatremia intensa, que se manifiesta con confusión, delirio y convulsiones, seguidos de coma. Ya que las causas posibles de hiponatremia son numerosas, deben excluirse cuidadosamente. Con retención de líquidos, puede tratarse de insuficiencia cardíaca, síndrome nefrótico, insuficiencia hepática o ascitis maligna. Con volumen normal, hay que descartar hipotiroidismo, insuficiencia suprarrenal o fármacos. Por su parte, el SIADH puede aparecer como consecuencia de la producción de la hormona en el tumor, en el sistema nervioso central o en los pulmones, pero el origen no supone una diferencia de cara al tratamiento.

Como en todos los síndromes paraneoplásicos endocrinos, el tratamiento más eficaz es el del tumor de base. Además de esto, si los síntomas no son graves, puede conseguirse una elevación moderada del sodio en sangre reduciendo la ingesta hídrica a medio litro al día y, si no se corrige, cortisona. En casos graves, debe administrarse salino hipertónico a un ritmo muy lento -1 mEq/L/hora- (para no producir daño cerebral) y acompañado de furosemida<sup>20,21</sup>.

En casos con mala respuesta al tratamiento hidroelectrolítico se puede recurrir al tolvaptán (Samsca®). Este es un antagonista del receptor de vasopresina, especialmente al V2. Se administra por vía oral a la dosis inicial de 15 mg/día, con la posibilidad de subir a 30 mg/día si no hay buena respuesta<sup>22</sup>.

## SÍNDROME CARCINOIDE

### Etiopatogenia

Los tumores carcinoides pueden sintetizar muchas sustancias hormonales: ACTH, gastrina, somatostatina, insulina, hormona del crecimiento, péptido liberador de gastrina, serotonina, calcitonina, neurotensina, MSH, sustancia P, neuropéptido K, glucagón, polipéptido pancreático, VIP y prostaglandinas. De entre todas ellas, es la serotonina la responsable del síndrome carcinoide; se llega a detectar en más del 90% de los casos y se ha comprobado un papel activo en la aparición de la mayor parte de los síntomas típicos (Tabla 3). Es posible que la sustancia P, el neuropéptido K y el octreótido jueguen también un papel en la aparición de los síntomas<sup>23</sup>. De todos modos, más de la mitad de los pacientes con tumores carcinoides no sufre el síndrome, al menos en las fases precoces de la enfermedad, porque la producción hormonal es escasa.

En los casos típicos, el triptófano es convertido a 5-hidroxitriptófano y este a serotonina, que bien se almacena en los gránulos del tumor o es liberado a sangre. La serotonina sanguínea se almacena en gránulos plaquetarios, aunque una cantidad circula libre. La serotonina sanguínea se convierte en 5-hidroxiindolacético, que se elimina por orina. En los casos atípicos falla la conversión a serotonina, de modo que el 5-hidroxitriptófano se concentra en sangre y solo es convertido en el riñón antes de su eliminación por orina. Estos casos atípicos son propios de carcinoides del intestino proximal.

### Síntomas

El ataque típico consiste en un eritema súbito que afecta cara y cuello, acompañado de sensación de calor o prurito, palpitaciones y diarrea líquida. Puede ser espontáneo o precipitarse con el ejercicio o la comida. Casi la mitad de los enfermos puede sufrir a largo plazo una lesión de las válvulas cardíacas derechas—especialmente insuficiencia tricuspídea— por depósito de material fibroso. Otros síntomas menos frecuentes son la broncoconstricción, la impotencia y la hiperpigmentación con hiperqueratosis, mientras que en casos raros se han descrito artralgias, confusión, pérdida de visión y fibrosis retroperitoneal. La duración y

la intensidad son extraordinariamente variables. La localización más frecuente del tumor en un paciente con síndrome carcinoide es el intestino medio (íleon), pero se ven también casos en el intestino proximal o los pulmones; si el origen es bronquial, el eritema puede ser muy extenso y prolongarse durante días.

No todos los pacientes presentan un síndrome carcinoide completo, sino que hay cuadros parciales. El tumor puede pasar inadvertido durante mucho tiempo, de modo que el paciente solo note molestias abdominales difusas, diarrea ocasional y, si acaso, algún episodio menor de eritema.

### Diagnóstico

La existencia del síndrome se detecta midiendo el hidroxindolacético en orina de 24 horas. Los niveles normales están por debajo de 10-15 mg/día<sup>24</sup>. Pueden aparecer falsos positivos por consumo de alimentos ricos en serotonina (plátano, piña, kiwi, nueces y aguacate) o por el uso de ciertos fármacos (paracetamol, aspirina). La sensibilidad de la prueba se incrementa midiendo a la vez la concentración de serotonina en plaquetas. En los carcinoides de intestino delgado es el 5-hidroxitriptófano el que se eleva en lugar del hidroxindolacético.

El escáner es fundamental para la localización del tumor. Detecta la mayoría de los tumores bronquiales y los casos con metástasis hepáticas, pero puede pasar por alto pequeños tumores de íleon. En estos casos, se pueden realizar una gammagrafía con octreótido 25 o una tomografía por emisión de positrones 26. La gammagrafía es muy sensible, si bien los granulomas, las heridas y el bocio pueden conducir a falsos positivos.

### Tratamiento

Como ya hemos comentado en los apartados anteriores, siempre debe intentarse la resección del tumor primitivo. La cirugía de metástasis hepáticas también es recomendable siempre que se pueda<sup>27-29</sup>. En enfermos sin opciones quirúrgicas, se deben evitar los precipitantes de los ataques y se recomienda el uso de fármacos de forma escalonada. Para las formas de diarrea leve, bastan la loperami-

da o el difenoxilato, que pueden complementarse en caso necesario con un antihistamínico y un antagonista del receptor de serotonina (ondansetrón, granisetron). El tratamiento de la insuficiencia cardíaca o del broncoespasmo es sintomático, con diuréticos y broncodilatadores, respectivamente.

La mayor parte de los pacientes con síndrome carcinoide debe recurrir a los análogos de la somatostatina. Se trata de fármacos muy eficaces –control de síntomas alrededor del 80%– y bastante cómodos de administrar gracias a las formas de liberación prolongada<sup>30</sup>. En España están comercializados el lanreótido (Somatulina autogel®, dosis de 60, 90 y 120 mg) y el octreótido (Sandostatin Lar®, dosis de 10, 20 y 30 mg), que se administran cada cuatro semanas.

Algunos pacientes desarrollan taquifilaxia, en cuyo caso se debe aumentar la dosis. Las formas de liberación normal se administran cada 6-12 horas cuando es preciso un comienzo de acción urgente. Los análogos de somatostatina se toleran muy bien, siendo los principales efectos secundarios las molestias abdominales, diarrea y formación de cálculos biliares. Cuando los análogos de somatostatina fracasan, se puede recurrir al interferón<sup>31</sup>. El interferón se administra por vía subcutánea tres veces a la semana, a dosis que varían entre 3 y 9 M.U. Es más tóxico que los análogos, pero muestra una eficacia similar. Pueden combinarse ambos tipos de fármacos en casos refractarios. Cuando fallan todas las opciones, se puede recurrir a la quimioembolización de las metástasis hepáticas, con o sin quimioterapia.

**Tabla 3.** Tumores neuroendocrinos: tipo de hormona producida y síntomas

LUGAR	PRODUCCIÓN	SÍNTOMAS
<b>Proximal</b>		
Bronquio, timo, estómago, duodeno prox., páncreas	Serotonina, histamina, ACTH, CRH, GH, gastrina	Broncoespasmo, enrojecimiento atípico
<b>Intestino medio</b>		
Desde 2ª duodeno a ciego	Serotonina, taquiquinina, bradiquinina, prostaglandinas	Obstrucción intestinal, enrojecimiento típico, diarrea
<b>Distales</b>		
Colon transversal a recto	Somatostatina, neurotensina, hidroxitriptófano	Por crecimiento local
<b>Páncreas</b>		
Insulinoma	Insulina, proinsulina	Hipoglucemia
Gastrinoma	Gastrina	Zollinger-Ellison
VIPoma	VIP	Diarrea acuosa, aclorhidria
Glucagonoma	Glucagón	Eritema necrolítico, diabetes
Somatostatinoma	Somatostatina	Litiasis biliar, diabetes, esteatorrea, aclorhidria
No funcionantes	Sustancia P	Por crecimiento local
GFRoma	GRF	Acromegalia



pia simultánea. Entre la quimioterapia empleada figuran la dacarbacina y el 5-fluorouracilo; la estreptozotocina es más tóxica y difícil de conseguir.

## OTROS SÍNDROMES PARANEOPLÁSICOS ENDOCRINOS

Los tumores neuroendocrinos, como ya se ha comentado previamente, son ricos en producción de sustancias hormonales. La tabla 3 refleja el tipo de hormona habitual según la localización, así como los síntomas asociados.

### Hipoglucemia

Se trata habitualmente de insulinosomas, si bien está descrita con otros como sarcomas, mesoteliomas y tumores gastrointestinales. Los insulinosomas son tumores situados prácticamente siempre en el páncreas, de un tamaño normalmente inferior a los 2 cm; solo un 10% son malignos y en un 5% están asociados al MEN1 (neoplasia endocrina múltiple).

La causa de hipoglucemia es la producción de factor de crecimiento insulínico, particularmente el precursor del tipo II (pro-IGF-2). Se han descrito otros mecanismos de producción: secreción ectópica de insulina, síntesis aumentada del receptor de insulina e hipermetabolismo de la glucosa. Los pacientes refieren síntomas debidos a la hipoglucemia (cefalea, mareo, visión borrosa, somnolencia y, raramente, convulsiones o coma) y síntomas debidos a la reacción catecolaminérgica secundaria (temblor, palpitaciones, ansiedad, náuseas, hambre y sudor).

Los tumores extirpables tienen buen pronóstico<sup>32</sup>. Cuando la resección quirúrgica no es posible, se recurre a los corticoides o a los análogos de somatostatina.

### Acromegalia

La acromegalia se caracteriza por un engrosamiento de la piel y crecimiento de las zonas acras (nariz, orejas, labios, manos y pies), junto con hepatomegalia. Aunque suele deberse a un adenoma hipofisario, algunos pacientes sufren tumores de otro origen que no segregan GH sino GH-RH, siendo los predominantes de estómago y pulmón<sup>33,34</sup>. Como tratamiento sintomático se emplean los análogos de somatostatina.

### Otros

Los prolactinomas forman parte del síndrome MEN1. Habitualmente se trata de tumores hipofisarios de comportamiento benigno, aunque hasta un 20% llega a producir invasión local. Un exceso de producción de prolactina da lugar a disminución de la libido y galactorrea.

Los VIPomas son tumores normalmente localizados en los islotes pancreáticos, aunque hay casos descritos en sistema nervioso, bronquios, colon, hígado o suprarrenales<sup>35</sup>. Excepcionalmente forma parte del síndrome MEN1. La variedad pancreática es la más maligna, en el sentido de que suele diagnosticarse con metástasis. El péptido intestinal vasoactivo activa la adenilciclase de las células intestinales y produce diarrea acuosa intensa. Como consecuencia, descienden los niveles de potasio y bicarbonato, lo cual a su vez produce acidosis. Algunos pacientes pueden sufrir eritema súbito y dolor abdominal.

El glucagonoma es extraordinariamente raro de los islotes pancreáticos y su rasgo característico es el eritema necrolítico migratorio. Dicho eritema comienza en los muslos o ingles y se extiende hacia periné y piernas en un plazo de 1-2 semanas; el área central se erosiona y puede colonizarse por *Candida* o *Staphylococcus*, lo cual produce prurito y dolor intensos. Puede haber también onicolisis y úlceras orales. No se sabe qué relación existe entre todas estas alteraciones cutáneas y el glucagón, aunque el nivel de esta sustancia no guarda relación con la gravedad de los síntomas. Otros síntomas producidos por el tumor son diabetes, pérdida de peso, exantema, dolor cólico, diarrea o estreñimiento, tromboembolismo y alteraciones neurológicas (demencia, ataxia, debilidad muscular)<sup>36</sup>. Es habitual la presencia de metástasis hepáticas en el momento del diagnóstico. Las causas habituales de muerte son las mencionadas metástasis en hígado o el tromboembolismo.

Finalmente, la ginecomastia está asociada a la producción de HCG. Se han descrito algunos casos en pacientes con cáncer de pulmón<sup>37</sup> y de vejiga<sup>38</sup>.

# Bibliografía

- <sup>1</sup> Boyce BF, Xing L: Biology of RANK, RANKL, and osteoprotegerin. *Arthritis Res Ther* 9 Suppl 1:S1, 2007.
- <sup>2</sup> Lacey DL, Timms E, Tan HL, et al: Osteoprotegerin ligand is a cytokine that regulates osteoclast differentiation and activation. *Cell* 93:165-76, 1998.
- <sup>3</sup> Danks JA, Ebeling PR, Hayman J, et al: Parathyroid hormone-related protein: immunohistochemical localization in cancers and in normal skin. *J Bone Miner Res* 4:273-8, 1989.
- <sup>4</sup> Minina E, Wenzel HM, Kreschel C, et al: BMP and Ihh/PTHrP signaling interact to coordinate chondrocyte proliferation and differentiation. *Development* 128:4523-34, 2001.
- <sup>5</sup> Wysolmerski JJ, Broadus AE, Zhou J, et al: Overexpression of parathyroid hormone-related protein in the skin of transgenic mice interferes with hair follicle development. *Proc Natl Acad Sci U S A* 91:1133-7, 1994.
- <sup>6</sup> Wysolmerski JJ, Philbrick WM, Dunbar ME, et al: Rescue of the parathyroid hormone-related protein knockout mouse demonstrates that parathyroid hormone-related protein is essential for mammary gland development. *Development* 125:1285-94, 1998.
- <sup>7</sup> Kovacs CS, Lanske B, Hunzelman JL, et al: Parathyroid hormone-related peptide (PTHrP) regulates fetal-placental calcium transport through a receptor distinct from the PTH/PTHrP receptor. *Proc Natl Acad Sci U S A* 93:15233-8, 1996.
- <sup>8</sup> Seymour JF, Gagel RF, Hagemeister FB, et al: Calcitriol production in hypercalcemic and normocalcemic patients with non-Hodgkin lymphoma. *Ann Intern Med* 121:633-40, 1994.
- <sup>9</sup> Clines GA, Guise TA: Hypercalcaemia of malignancy and basic research on mechanisms responsible for osteolytic and osteoblastic metastasis to bone. *Endocr Relat Cancer* 12:549-83, 2005.
- <sup>10</sup> Major P, Lortholary A, Hon J, et al: Zoledronic acid is superior to pamidronate in the treatment of hypercalcemia of malignancy: a pooled analysis of two randomized, controlled clinical trials. *J Clin Oncol* 19:558-67, 2001.
- <sup>11</sup> Cvitkovic F, Armand JP, Tubiana-Hulin M, et al: Randomized, double-blind, phase II trial of gallium nitrate compared with pamidronate for acute control of cancer-related hypercalcemia. *Cancer J* 12:47-53, 2006.
- <sup>12</sup> Hu MI, Glezerman IG, Leboulleux S, et al: Denosumab for treatment of hypercalcemia of malignancy. *J Clin Endocrinol Metab* 99:3144-52, 2014.
- <sup>13</sup> Leyland-Jones B: Treating cancer-related hypercalcemia with gallium nitrate. *J Support Oncol* 2:509-16, 2004.
- <sup>14</sup> Raskin P, McClain CJ, Medsger TA, Jr.: Hypocalcemia associated with metastatic bone disease. A retrospective study. *Arch Intern Med* 132:539-43, 1973.
- <sup>15</sup> Ryan EA, Reiss E: Oncogenous osteomalacia. Review of the world literature of 42 cases and report of two new cases. *Am J Med* 77:501-12, 1984.
- <sup>16</sup> Isidori AM, Kaltsas GA, Pozza C, et al: The ectopic adrenocorticotropin syndrome: clinical features, diagnosis, management, and long-term follow-up. *J Clin Endocrinol Metab* 91:371-7, 2006.
- <sup>17</sup> Nieman LK, Chrousos GP, Oldfield EH, et al: The ovine corticotropin-releasing hormone stimulation test and the dexamethasone suppression test in the differential diagnosis of Cushing's syndrome. *Ann Intern Med* 105:862-7, 1986.
- <sup>18</sup> de Herder WW, Krenning EP, Malchoff CD, et al: Somatostatin receptor scintigraphy: its value in tumor localization in patients with Cushing's syndrome caused by ectopic corticotropin or corticotropin-releasing hormone secretion. *Am J Med* 96:305-12, 1994.
- <sup>19</sup> Pujol J, Viladrich M, Rafecas A, et al: Laparoscopic adrenalectomy. A review of 30 initial cases. *Surg Endosc* 13:488-92, 1999.

- <sup>20</sup> Ayus JC, Krothapalli RK, Arief AI: Treatment of symptomatic hyponatremia and its relation to brain damage. A prospective study. *N Engl J Med* 317:1190-5, 1987.
- <sup>21</sup> Glover DJ, Glick JH: Metabolic oncologic emergencies. *CA Cancer J Clin* 37:302-20, 1987.
- <sup>22</sup> Schrier RW, Gross P, Gheorghiade M, et al: Tolvaptan, a selective oral vasopressin V2-receptor antagonist, for hyponatremia. *N Engl J Med* 355:2099-112, 2006.
- <sup>23</sup> DeLellis RA, Xia L: Paraneoplastic endocrine syndromes: a review. *Endocr Pathol* 14:303-17, 2003.
- <sup>24</sup> Nuttall KL, Pingree SS: The incidence of elevations in urine 5-hydroxyindoleacetic acid. *Ann Clin Lab Sci* 28:167-74, 1998.
- <sup>25</sup> Gibril F, Jensen RT: Diagnostic uses of radiolabelled somatostatin receptor analogues in gastroenteropancreatic endocrine tumours. *Dig Liver Dis* 36 Suppl 1:S106-20, 2004.
- <sup>26</sup> Eriksson B, Bergstrom M, Sundin A, et al: The role of PET in localization of neuroendocrine and adrenocortical tumors. *Ann N Y Acad Sci* 970:159-69, 2002.
- <sup>27</sup> Akerstrom G: Management of carcinoid tumors of the stomach, duodenum, and pancreas. *World J Surg* 20:173-82, 1996.
- <sup>28</sup> Hellman P, Lundstrom T, Ohrvall U, et al: Effect of surgery on the outcome of midgut carcinoid disease with lymph node and liver metastases. *World J Surg* 26:991-7, 2002.
- <sup>29</sup> Sarmiento JM, Que FG: Hepatic surgery for metastases from neuroendocrine tumors. *Surg Oncol Clin N Am* 12:231-42, 2003.
- <sup>30</sup> Garland J, Buscombe JR, Bouvier C, et al: Sandostatin LAR (long-acting octreotide acetate) for malignant carcinoid syndrome: a 3-year experience. *Aliment Pharmacol Ther* 17:437-44, 2003.
- <sup>31</sup> Oberg K, Eriksson B, Janson ET: The clinical use of interferons in the management of neuroendocrine gastroenteropancreatic tumors. *Ann N Y Acad Sci* 733:471-8, 1994.
- <sup>32</sup> Tucker ON, Crotty PL, Conlon KC: The management of insulinoma. *Br J Surg* 93:264-75, 2006.
- <sup>33</sup> Forga L, Anda E, Martinez de Esteban JP: [Paraneoplastic hormonal syndromes]. *An Sist Sanit Navar* 28:213-26, 2005.
- <sup>34</sup> Sano T, Asa SL, Kovacs K: Growth hormone-releasing hormone-producing tumors: clinical, biochemical, and morphological manifestations. *Endocr Rev* 9:357-73, 1988.
- <sup>35</sup> Soga J, Yakuwa Y: Vipoma/diarrheogenic syndrome: a statistical evaluation of 241 reported cases. *J Exp Clin Cancer Res* 17:389-400, 1998.
- <sup>36</sup> Chastain MA: The glucagonoma syndrome: a review of its features and discussion of new perspectives. *Am J Med Sci* 321:306-20, 2001.
- <sup>37</sup> Yaturu S, Harrara E, Nopajaroonsri C, et al: Gynecomastia attributable to human chorionic gonadotropin-secreting giant cell carcinoma of lung. *Endocr Pract* 9:233-5, 2003.
- <sup>38</sup> Wurzel RS, Yamase HT, Nieh PT: Ectopic production of human chorionic gonadotropin by poorly differentiated transitional cell tumors of the urinary tract. *J Urol* 137:502-4, 1987.

## Capítulo 3

# Síndromes paraneoplásicos hematológicos

### Autores:

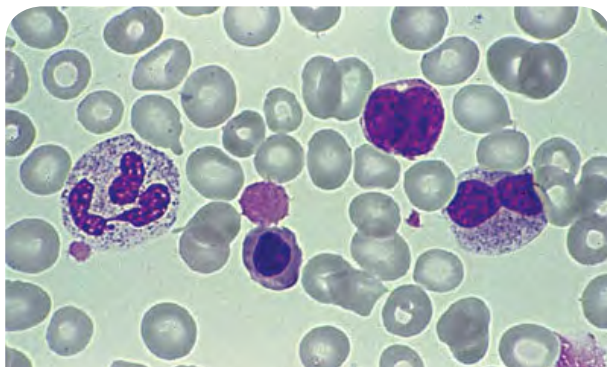
Francisco Javier Peñalver Párraga  
y Pilar Martínez Barranco

Unidad de Hematología. Hospital Universitario  
Fundación Alcorcón

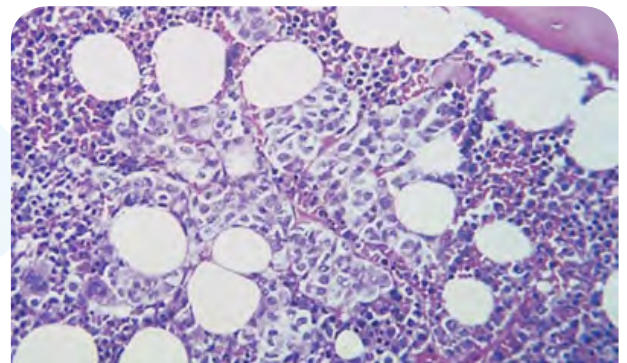
### INTRODUCCIÓN

En los pacientes con cáncer es frecuente encontrar alteraciones hematológicas manifestadas como defectos en el número de las células sanguíneas y de la hemostasia. Estas anomalías hematológicas pueden ser consecuencia de la neoplasia o del tratamiento. Las leucemias, linfomas y discrasias de células plasmáticas son neoplasias hematológicas que con frecuencia afectan la médula ósea, sustituyendo la hemopoyesis normal, produciendo mieloptisis, caracterizada por citopenias o pancitopenia y un cuadro leucoeritroblástico (dacriocitos, granulocitos inmaduros y hematíes nucleados en la extensión de sangre periférica) (Figura 1). Los tumores sólidos también pueden infiltrar la médula ósea y producir mieloptisis (Figura 2). Los más frecuentemente implicados son el cáncer de mama, próstata, microcítico de pulmón y gástrico.

Vamos a revisar las alteraciones hematológicas producidas por el cáncer excluyendo la mieloptisis y las derivadas del tratamiento.



**Figura 1.** Cuadro leucoeritroblástico: Sangre periférica con cuadro leucoeritroblástico



**Figura 2.** Mieloptisis: Metástasis de células neoplásicas en biopsia de médula ósea

### ANEMIA

**Introducción.** La anemia es la complicación hematológica más frecuente observada en los pacientes con cáncer. Se presenta en cerca del 50% de estos pacientes en algún momento de la evolución de la enfermedad o del tratamiento.

Cuando se valora un paciente con anemia y cáncer hay que considerar que, en general, la anemia relacionada con el cáncer es un problema multifactorial en el que están implicados componentes inmunes, nutricionales y metabólicos que pueden afectar a la gravedad de la anemia.

Hay múltiples factores que pueden contribuir al desarrollo de anemia en los pacientes con cáncer. En la valoración de las causas de anemia deben considerarse 3 situaciones:

- Sangrado (anemia por pérdidas sanguíneas)
- Aumento de la destrucción de hematíes (anemia hemolítica)

- Descenso de la producción de hematíes (anemia hiporregenerativa)

Otras anemias por efecto directo de la neoplasia pueden producirse por hemorragia (trombopenia por supresión medular por el tratamiento, trombopenia inmune, inhibidores adquiridos de la coagulación: enfermedad de von Willebrand y déficit de factor VIII), por la absorción alterada de nutrientes con déficit de hierro (linfoma gástrico, amiloidosis en mieloma, malabsorción postquirúrgica), déficit de B12 (cirugía gástrica o del íleon terminal) y sangrado tumoral interno o in situ (en especial, hepatocarcinoma).

La anemia paraneoplásica puede ser por el efecto directo de la neoplasia (hemofagocitosis) o por el efecto de un producto producido por la neoplasia (hemólisis).

### ANEMIA POR DESCENSO DE LA PRODUCCIÓN

Incluye anemia de la enfermedad crónica y aplasia pura de células rojas.

#### • Anemia de la enfermedad crónica (AEC)

Es frecuente en neoplasias no hematológicas, siendo incluso la primera manifestación de la neoplasia. El grado de anemia es a menudo, pero no invariablemente, proporcional al estadio de la enfermedad. La fisiopatología es similar a la observada en la infección e inflamación crónica. En respuesta a la neoplasia se producen hepcidina y citoquinas (interferon- $\alpha$ , interferon- $\beta$ , interferon- $\gamma$ , TNF- $\alpha$ , TGF- $\beta$ , IL-1 e IL-6) que producen anemia mediante el bloqueo de la utilización del hierro, inhibiendo la síntesis de eritropoyetina (EPO) y suprimiendo la eritropoyesis (Figura 3). La IL-1, IL-6 y el interferon-alfa inducen un aumento de hepcidina (hormona reguladora del hierro), secuestrando el hierro en los macrófagos, no estando disponible para su uso en la eritropoyesis. En la macroglobulinemia de Waldenström (MW) las células linfoplasmocíticas producen hepcidina.

La AEC o anemia de la inflamación debe diagnosticarse tras excluir otras causas de anemia. Cursa como una anemia normocítica-normocrómica, pero puede tener una pequeña po-

blación de hematíes microcíticos-hipocromos. Presenta abundantes depósitos de hierro en los macrófagos medulares, con un escaso o ausente número de sideroblastos y niveles séricos de EPO inapropiadamente bajos para el grado de anemia. También presenta concentraciones plasmáticas de hierro y de la capacidad total de la fijación de hierro bajas (TIBC), con concentraciones de ferritina normales o aumentadas en plasma. Un receptor soluble de la transferrina bajo puede ayudar a distinguir la AEC del déficit de hierro.

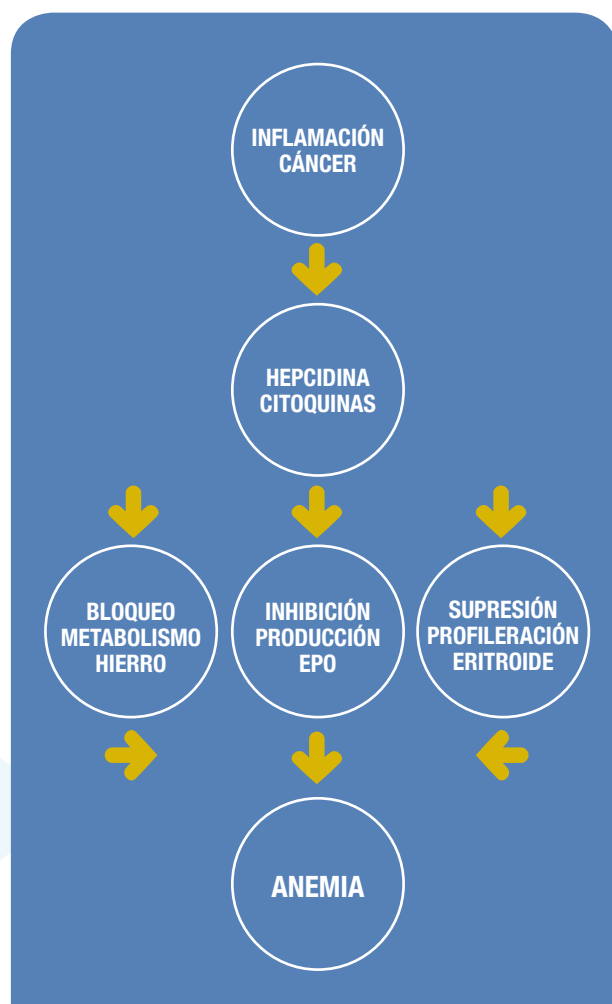


Figura 3. Patogénesis de la anemia de enfermedad crónica

El tratamiento de la AEC es el de la neoplasia subyacente. El uso de EPO recombinante puede ser útil en muchos pacientes, siempre que no tengan deficiencia de hierro. Puede ser útil disponer de los niveles basales de EPO en plasma. Así, pacientes con AEC y una concentración de EPO menor de 500 mU/mL (algunos autores sugieren niveles menores de 100-200

mU/mL) responderán con frecuencia al tratamiento con EPO recombinante.

• **Aplasia pura de células rojas (APCR)**

Es una anemia hiporregenerativa severa, caracterizada por un descenso marcado o ausencia de progenitores eritroides en la médula ósea, con reticulocitopenia importante, leucocitos y plaquetas normales, que puede ser consecuencia de una neoplasia.

Clásicamente la APCR se asociaba a timomas con una incidencia del 10-15%, aunque en las series actuales la implicación del timoma es menor. La leucemia linfocítica crónica (LLC-B) es una de las neoplasias hematológicas más frecuentemente asociada con APCR. Alrededor del 6% de pacientes con LLC desarrollan APCR. En otras series, la leucemia de linfocitos grandes granulares (LLGG) es la causa más frecuente de APCR. Otras neoplasias hematológicas implicadas son: linfomas Hodgkin y no Hodgkin (LH, LNH), leucemia linfoblástica aguda (LLA), leucemia mieloide crónica (LMC), mieloma múltiple (MM) y mielofibrosis con metaplasia mieloide (MMM). También se han implicado otros tumores no hematológicos como el cáncer microcítico de pulmón, de mama y gástrico, aunque en muchos casos no se ha establecido una relación causa efecto entre el tumor sólido del paciente y el desarrollo de APCR.

La patogenia implica la inhibición de las células que responden a EPO mediante inmunoglobulinas inhibitorias, citotoxicidad mediada por anticuerpos de los eritroblastos e inhibición por linfocitos-T de las células que responden a EPO.

El tratamiento de la neoplasia subyacente puede producir la resolución de la anemia. Cuando no hay respuesta de la APCR al tratamiento antineoplásico, es necesario el uso de tratamiento inmunosupresor incluyendo corticosteroides, ciclofosfamida, azatioprina, globulina antitimocito, ciclosporina y danazol.

**ANEMIA POR AUMENTO DE LA DESTRUCCIÓN**

Incluye la anemia hemolítica autoinmune, la

anemia hemolítica microangiopática y la hemofagocitosis.

• **Anemia hemolítica autoinmune (AHAI)**

En la AHAI se produce la destrucción de hematíes por células del sistema inmune (fagocitos u otras células citotóxicas) mediada por anticuerpos dirigidos contra antígenos de los hematíes del paciente. Se caracteriza por la presencia de inmunoglobulina (IgG) o complemento (C3d) en la superficie de los hematíes circulantes, demostrado por la prueba de la antiglobulina directa (PAD) o test de Coombs directo, presencia de esferocitos en la extensión de sangre periférica, reticulocitosis y datos bioquímicos de hemólisis: aumento de LDH y bilirrubina indirecta junto con el descenso de la haptoglobina.

Según el rango térmico del autoanticuerpo pueden clasificarse en AHAI por anticuerpos calientes (AHAI-AC) y por aglutininas frías (AHAI-AF).

La AHAI asociada al cáncer está relacionada más frecuentemente con síndromes linfoproliferativos (SLP). La AHAI-AC es más frecuente en la LLC (11-25%). Puede aparecer en cualquier momento durante el curso de la enfermedad y no es un factor pronóstico adverso. Otros tumores también pueden cursar con AHAI-AC como el LNH, LH, linfadenopatía angioinmunooblástica con disproteinemia, adenocarcinomas, carcinomas de células escamosas, MM, MW, leucemia mieloide aguda (LMA), LLA y mielodisplasia (SMD).

El tratamiento de la neoplasia puede resolver la anemia pero, en general, es necesario el tratamiento específico de la anemia con inmunosupresores (esteroides, ciclosporina, etc.), agentes citotóxicos (ciclofosfamida, etc.) o esplenectomía. En los últimos años se ha comunicado que la combinación de ciclofosfamida, dexametasona y el anticuerpo monoclonal anti-CD20 (rituximab) puede ser muy efectiva en el control de la AHAI-AC asociada a SLP.

Aunque la mayoría de las AHAI asociadas al cáncer son producidas por anticuerpos calientes, ciertas neoplasias se asocian con AHAI-AF,

estas incluyen LLC, MW y linfomas. Se estima que el 5-10% de los pacientes con AHAI-AF aparentemente idiopática (no relacionada con infección viral o bacteriana) tienen una neoplasia hematológica subyacente.

Entre los pacientes con AHAI-AF asociada a neoplasias linfoides, las de bajo grado (LLC, linfoma linfocítico bien diferenciado) pueden tener especificidad antigénica I, mientras que las formas más agresivas, es más probable que tengan especificidad por el antígeno i. Aunque hay excepciones, el hallazgo de un anticuerpo anti-i en ausencia de infección viral es una indicación clara de investigar la presencia de un linfoma.

Como las aglutininas frías son el resultado de la proliferación neoplásica, su concentración plasmática puede utilizarse como marcador tumoral. En pacientes con tumores no linfoides también pueden producirse aglutininas frías monoclonales, normalmente con especificidad anti-I y cadenas ligeras kappa, en especial en adenocarcinomas.

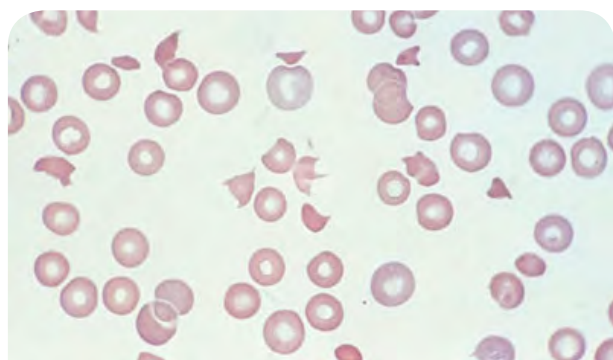
También en las AHAI-AF el tratamiento de la neoplasia subyacente puede controlar la anemia. La principal recomendación terapéutica es evitar el frío. En general, los corticoides son inefectivos salvo en algunos casos con títulos bajos de anticuerpos fríos. Tampoco la esplenectomía es útil pues la hemólisis es principalmente hepática. El rituximab ha demostrado ser efectivo en muchos casos consiguiendo el control de la anemia y del SLP subyacente.

#### • Anemia hemolítica microangiopática (AHM)

La AHM asociada al cáncer engloba un grupo de enfermedades que incluyen la púrpura trombótica trombocitopénica (PTT), el síndrome hemolítico urémico (SH) y la anemia hemolítica microangiopática inducida por quimioterapia. En la AHM se produce la destrucción de los hematíes en la microcirculación. Cursa con anemia hemolítica Coombs directo negativa, trombopenia, datos bioquímicos de hemólisis (aumento de LDH y bilirrubina indirecta y descenso de haptoglobina) y es característica la presencia de esquistocitos (fragmentos de hematíes) (Figura 4) en la extensión de sangre periférica.

La AHM asociada a neoplasia puede ser consecuencia de una PTT o de una coagulación intravascular diseminada (CID). Aunque algunas características de la AHM y de la oclusión trombótica resultante de los vasos de pequeño y mediano tamaño que produce fallo orgánico pueden encontrarse en el espectro clínico de la CID, esta representa un grupo distinto de enfermedades.

Los pacientes con PTT se presentan con trombopenia y esquistocitosis llamativa, con coagulación normal o levemente alterada. El fibrinógeno y el dímero D son generalmente



■ Figura 4. Esquistocitos en sangre periférica

normales. El nivel de LDH debido a hemólisis o isquemia tisular está más elevado en la PTT. También son más frecuentes los eritroblastos (hematíes nucleados) debido al estrés de la eritropoyesis. El diagnóstico diferencial entre PTT y CID se resume en la tabla 3 del caso clínico. En algunos pacientes la AHM puede ser la forma de presentación del cáncer. Sin embargo, para implicar al cáncer como causa de la AHM hay que excluir otras causas.

La AHM puede presentarse tanto en tumores sólidos como en neoplasias hematológicas. La asociada a tumores sólidos es generalmente trombótica, con un riesgo elevado de complicaciones trombóticas e insuficiencia renal. La AHM asociada a leucemia cursa generalmente como CID con riesgo de hemorragia por coagulopatía de consumo (ver CID).

La AHM puede presentarse también como una complicación de la quimioterapia (mitomicina C, cisplatino, bleomicina, gemcitabina), el uso de radioterapia y de las dosis altas de quimio-

terapia y de ciclosporina en el trasplante hemopoyético.

El mecanismo de la PTT asociado al cáncer no está claro. Refleja un consumo directo de plaquetas, debido a un daño endotelial o a una activación primaria de las plaquetas produciendo en algunos casos la acumulación de multímeros anormalmente grandes de factor von Willebrand (FVW). La AHM asociada al cáncer se ha comunicado con cánceres disseminados, a menudo ocultos. Los tumores sólidos más frecuentemente implicados son los adenocarcinomas mucinosos: gástrico, mama, páncreas, próstata y pulmón.

En el cáncer de próstata metastático puede observarse un cuadro de CID de baja intensidad crónica, produciendo anemia, esquistocitos escasos y alteraciones de la coagulación menos pronunciadas o atípicas.

La AHM asociada a neoplasia tiene muy mal pronóstico. En ocasiones se controla si el tratamiento del cáncer subyacente es efectivo (ver PTT).

#### • Hemofagocitosis

La anemia se produce por la ingestión de hematíes por macrófagos o células neoplásicas. El Síndrome Hemofagocítico está frecuentemente relacionado con infecciones y particularmente con la infección por el virus Epstein Barr, pero también puede complicar ciertas neoplasias, produciendo anemia y otras citopenias en ausencia de infección documentada. Los tipos de cáncer que se asocian con hemofagocitosis son las leucemias y los linfomas, generalmente de línea T, aunque también se han descrito el linfomas de célula NK, de célula B y neoplasias mieloides. Raramente los tumores sólidos cursan con hemofagocitosis. Se sospecha por la presencia de fiebre, adenopatías, hepatoesplenomegalia, citopenias de al menos dos series hematopoyéticas, hipertrigliceridemia, hipofibrinogenemia, prolongación del tiempo de protrombina (TP) y tiempo de tromboplastina parcial activado (TTPA) y alteraciones de las pruebas de función hepática. Se diagnostica mediante una biopsia de médula ósea, donde se objetiva la presencia

de macrófagos o células del cáncer con células hematopoyéticas ingeridas. El tratamiento es el de la neoplasia subyacente, pero el pronóstico es malo.

#### ERITROCITOSIS

**Definición.** Exceso de la masa eritrocitaria total del organismo, medida por dilución radioisotópica, superior al 120% de la correspondiente al sujeto por su superficie corporal. Según la clasificación de la OMS 2008 de las neoplasias del sistema hematopoyético y linfóide, se asume que una Hb > 185 g/L en el hombre o > 165 g/L en la mujer, exime de la medida de la masa eritrocitaria y permite hablar de eritrocitosis.

El aumento de glóbulos rojos de tamaño normal, supuesto un volumen plasmático también normal, se traduce en el aumento de la masa o volumen eritrocitario que ocasiona hiperviscosidad sanguínea con dificultad de flujo intravascular y disminución del aporte de oxígeno a los tejidos.

Existe sospecha de poliglobulia cuando alguno de estos parámetros se eleva:

- la concentración de hemoglobina (g/dl) es > 16.5/18.5 en mujeres/hombres, o
- el hematocrito (L/L) es > 48 o 52% en mujeres y hombres, respectivamente o
- el número de hematíes normal es  $5 \times 10^{12}/L$ . Se utiliza con menos frecuencia ya que en pacientes talasémicos pueden estar elevados con Hb o Hcto en rango normal o reducido.

Si solo tenemos una determinación aislada con un valor alto, debemos confirmarla repitiendo el test para comprobar que no se trata de un error de laboratorio.

**Fisiología de la eritropoyesis.** Al igual que el resto de las células sanguíneas, los hematíes derivan de una célula madre pluripotencial tras un proceso de diferenciación. En condiciones normales, el precursor eritroide más inmaduro depende de la hormona EPO para diferenciarse y producir glóbulos rojos. El 90% de la EPO circulante es sintetizada por los riñones en respuesta a la hipoxia, como resultado de dismi-



nuciones en la concentración de hemoglobina (anemia), reducción en la saturación de oxígeno (hipoxemia), disminución en la liberación de oxígeno por la hemoglobina (hemoglobinopatías de alta afinidad por el oxígeno) o reducción en el aporte de oxígeno al riñón (oclusión vascular). En la policitemia vera (PV) se produce una eritrocitosis EPO-independiente que suprime la producción renal de EPO con niveles séricos de EPO bajos. La eritrocitosis EPO-dependiente (hipoxia, tumor secretor de EPO) es característica de la eritrocitosis secundaria y se asocia con niveles séricos de EPO normales o altos.

### Clasificación

1. Eritrocitosis relativa o pseudoeritrocitosis: masa eritrocitaria normal y aumento de eritrocitos, Hb o Hcto. Puede ser debido a microcitosis (talasemia menor), deshidratación (disminución del volumen plasmático) o síndrome de Gaisböck (obesidad, exceso de alcohol, tabaquismo e hipertensión arterial).
2. Eritrocitosis verdadera o absoluta primaria: causada por una mutación adquirida o heredada que conlleva una anomalía en los precursores eritroides. Incluye la PV y raras variantes familiares (ej.: mutación en receptores de eritropoyetina, policitemia de Chuvashia). Se reserva el término poliglobulia idiopática para definir poliglobulia primaria que no cumple con los criterios para el diagnóstico de PV, negatividad para mutación de JAK2 en el exón 12 y 14.
3. Eritrocitosis verdadera o absoluta secundaria: causada por un factor circulante que estimula la eritropoyesis, normalmente la EPO. En la mayoría de los casos en respuesta a la hipoxia, pero también por un tumor secretor de EPO.

**Evaluación inicial.** Establecer la etiología de la policitemia (Tabla 1). La causa más común de policitemia es la hipoxia secundaria a enfermedad pulmonar. Las pruebas de laboratorio nos proporcionan información sobre la causa de la policitemia

- Elevación del total de leucocitos y/o plaquetas y/o VCM disminuido, alta sospecha de PV.

- Hematuria macroscópica puede ser el único dato de la presencia de un carcinoma de células renales.
- Tumores endocrinos funcionantes asociados con policitemia pueden producir hiperglucemia y alteraciones electrolíticas como la hipokaliemia.
- Alteraciones en las pruebas de función hepática pueden sugerir hepatocarcinoma, especialmente si el paciente tiene el diagnóstico de cirrosis, hepatitis viral o hemocromatosis.

Una vez establecido el diagnóstico de sospecha se deberá definir si se trata de una eritrocitosis verdadera vs. relativa (medida de la masa eritrocitaria). Si estamos ante una eritrocitosis primaria, cabe identificar la entidad concreta (PV vs. formas familiares) y determinar la etiología de una eritrocitosis considerada secundaria.

Nosotros nos vamos a centrar en el estudio de la eritrocitosis secundaria asociada a neoplasia que es el objeto de este capítulo.

### Evaluación de la eritrocitosis secundaria.

Las eritrocitosis secundarias pueden ser congénitas o adquiridas. En ambas situaciones, el aumento de los niveles séricos de EPO representan una respuesta adecuada a la hipoxia generalizada, como en la enfermedad pulmonar obstructiva crónica o en las hemoglobinopatías con alta afinidad por el oxígeno. En algunos de estos pacientes, los niveles de EPO son normales debido a una adecuada respuesta a la regulación producida por la elevación de la capacidad para transportar oxígeno.

Por otro lado, las eritrocitosis asociadas con tumores o enfermedad vascular renal se asocian normalmente con niveles séricos de EPO significativamente elevados, ya que ni el riñón hipóxico ni los tumores secretores de EPO son sensibles a la regulación debida al incremento en la capacidad de transporte de oxígeno generado por la elevación de la masa eritrocitaria. La poliglobulia se ha descrito en asociación con enfermedades renales tales como el carcinoma de células renales, la estenosis de arteria renal, la hidronefrosis, el tumor de Wilms y la poliquistosis renal.

**Tabla 1.** Causas de eritrocitosis

### Niveles de eritropoyetina inadecuadamente elevados

#### Neoplasias productoras de eritropoyetina (más común):

- Carcinoma de células renales
- Carcinoma hepatocelular
- Hemangioblastoma cerebeloso
- Feocromocitoma
- Miomas uterinos (fibromas)

#### Lesiones renales que producen eritropoyetina:

- Quistes
- Hidronefrosis
- Estenosis de la arteria renal
- Post-trasplante renal (15%). Más frecuente en los 2 primeros años, tratándose por lo general de varones hipertensos con excelente función renal. A veces es independiente de la eritropoyetina

### Niveles de eritropoyetina adecuadamente elevados

#### Hipoxemia secundaria:

- Enfermedad pulmonar crónica
- Shunts de derecha a izquierda (cianosantes)
- Hipoventilación alveolar (primaria, síndrome de Pickwick y síndrome de apnea del sueño)
- Alturas superiores a 3.000 m (eritrocitosis de la altura)
- Anomalías en el transporte o cesión de oxígeno:
  - Carboxihemoglobina (fumador)
  - Algunos casos de metahemoglobinemia congénita
  - Cobalto (bloqueo del metabolismo tisular del oxígeno)

### Mutaciones germinales y somáticas causas de policitemia

- Policitemia vera
- Mutaciones del receptor de la eritropoyetina
- Eritrocitosis de Chuvashia (anomalías genéticas en la vía del sensor de O<sub>2</sub>)
- Metahemoglobinemia congénita
- Policitemia idiopática familiar
- Hemoglobinas con alta afinidad por el oxígeno
- Déficit congénito de 2,3-DPGM

### Miscelánea

- Uso de andrógenos o esteroides anabólicos
- Diuréticos (disminuyen el volumen plasmático)
- Dopaje sanguíneo en atletas (transfusión de sangre autóloga)
- Autoinyección de eritropoyetina
- Síndrome de POEMS

**Eritrocitosis paraneoplásica.** La producción de EPO en la eritrocitosis asociada a neoplasia es autónoma del estímulo hipóxico. Los tumores renales constituyen aproximadamente 1/3 de los casos de poliglobulias asociadas a neoplasia. Se ha demostrado que el tejido tumoral produce cantidades excesivas de EPO y que la

eritrocitosis se resuelve con la resección quirúrgica del tumor. La poliglobulia también es una manifestación paraneoplásica conocida del carcinoma hepatocelular (2.5-10% de los pacientes), debida también a la producción de EPO por el tumor. Los cinco tumores más frecuentemente asociados con la hiperproducción de EPO son el carcinoma hepatocelular,

el carcinoma de células renales, el hemangioblastoma cerebeloso, el feocromocitoma y el mioma uterino. Niveles séricos elevados de EPO están presentes en el 23% de los pacientes con carcinoma hepatocelular. Sin embargo, la incidencia de EPO elevada es mayor que la de eritrocitosis, debido a la inhibición de la eritropoyesis por la neoplasia y al sangrado asociado con las varices esofágicas y/o la coagulopatía en relación con una disminución de la producción de los factores de coagulación. La eritrocitosis ocurre en 1-5% de los pacientes con carcinoma de células renales por producción de EPO por el tumor. Una mutación del gen Von Hippel-Lindau presente en muchos de estos tumores, que interviene en la degradación de un factor intermediario de la vía del sensor de oxígeno, hace que la producción de EPO no se detenga en ausencia de hipoxia.

El mioma uterino se asocia con eritrocitosis secundaria, niveles normales o aumentados de EPO producida por las células del leiomioma y la característica desaparición de la eritrocitosis tras la miomectomía. Una prueba de la presencia del síndrome de eritrocitosis miomatosa es la ausencia de anemia en un paciente con menorragias significativas.

En cuanto al manejo: control de la causa subyacente, si es posible resección quirúrgica del tumor secretor de EPO y flebotomía o sangría para reducir la masa eritrocitaria y la hiperviscosidad, en función de la presencia de síntomas. Estos pacientes pueden alcanzar alivio de la sintomatología con una reducción leve del hematocrito, pero pueden empeorar si reducimos el hematocrito a un rango normal.

## GRANULOCITOSIS

**Introducción.** Los términos granulocitosis y neutrofilia son considerados equivalentes. La granulocitosis puede también hacer referencia a leucocitosis debida a incremento de eosinófilos o basófilos. El recuento absoluto de leucocitos en adultos varía entre 4.4 y 11 x 10<sup>9</sup>/L, la mayoría de los cuales (aproximadamente el 60%) son neutrófilos maduros.

**Definición.** La leucocitosis se define como un recuento absoluto de leucocitos mayor de 2

veces, la desviación standard por encima de la media o un valor mayor de 11 x 10<sup>9</sup>/L en adultos. La leucocitosis mayor de 50 x 10<sup>9</sup>/L, no leucémica, se denomina reacción leucemoide. La leucocitosis es frecuentemente debida a un incremento en el número absoluto de neutrófilos (neutrofilia), aunque también puede reflejar un incremento en el número absoluto de linfocitos, eosinófilos, monocitos o más raramente basófilos. La leucocitosis neutrofílica se define como un recuento absoluto de neutrófilos mayor de 7.5-7.7 x 10<sup>9</sup>/L.

**Regulación de neutrófilos.** El recuento de neutrófilos periférico refleja el equilibrio entre varios compartimentos. La médula ósea contiene un pool en división, un pool en maduración y un pool de almacenamiento. Fuera de la médula ósea hay un pool circulante, un pool marginal de neutrófilos adheridos al endotelio vascular y un pool en los tejidos. El recuento absoluto de neutrófilos mide solo los neutrófilos del pool circulante durante su periodo de tránsito de la médula ósea a los tejidos (3 a 6 horas).

**Causas de neutrofilia.** Primarias y secundarias. En este capítulo solo vamos a hacer referencia a la etiología asociada a neoplasia.

**Neutrofilia secundaria a neoplasia.** La leucemia con frecuencia, aunque no siempre, se manifiesta con leucocitosis. Además, varios tumores sólidos se asocian con leucocitosis e incluso con reacción leucemoide, la cual puede ocurrir en respuesta al alto grado de necrosis en la masa tumoral. La elevación del recuento de leucocitos presente en los tumores sólidos es normalmente moderada, de 12-30 x 10<sup>9</sup>/L. Sin embargo, se pueden alcanzar valores tan elevados como 100 x 10<sup>9</sup>/L, tanto en ausencia de metástasis medulares como en pacientes con infiltración medular. También pueden ocasionar un cuadro leucoeritroblástico por infiltración directa de la médula ósea. El mecanismo por el cual el tumor induce leucocitosis no es bien conocido. Además de infiltración medular e inflamación, algunos tumores sólidos secretan sustancias con actividad de factor estimulante de colonias granulocíticas (G-CSF). En modelos murinos, G-CSF y GM-CSF

han sido aislados de tumores asociados con neutrofilia marcada. Las neoplasias asociadas con leucocitosis incluyen cáncer de pulmón de célula grande (tipo broncogénico), carcinoma de célula renal y gástrico. El tratamiento en estos casos debería ser directamente el de la enfermedad subyacente.

## GRANULOCITOPENIA

**Introducción.** Leucopenia, granulocitopenia y neutropenia se utilizan indistintamente. Granulocitopenia se refiere a una reducción en el número de todas las células circulantes de la serie granulocítica (ej.: neutrófilos, eosinófilos y basófilos). Leucopenia hace referencia a un recuento disminuido de linfocitos y/o neutrófilos de cualquier causa.

**Definición de neutropenia.** Variabilidad según el centro. La neutropenia se define como un recuento absoluto de neutrófilos  $< 1.5 \times 10^9/L$ . Algunas instituciones utilizan valores sensiblemente diferentes, por ejemplo, OMS: neutrófilos  $\leq 1.8 \times 10^9/L$ . Se divide en 3 categorías: Neutropenia leve (neutrófilos entre  $1-1.5 \times 10^9/L$ ), moderada (entre  $0.5- 1 \times 10^9/L$ ) y grave ( $< 0.5 \times 10^9/L$ ).

**Neutropenia asociada a neoplasia.** La neutropenia puede ser un signo de neoplasia hematológica, tener en cuenta la presencia de esplenomegalia y/o adenopatías. También puede reflejar invasión medular por tumores sólidos, produciendo mieloptisis y cuadro leucoeritoblástico en sangre periférica. En tumores sólidos, la neutropenia suele ser un efecto secundario de la quimioterapia. Muchos agentes quimioterápicos citotóxicos causan mielosupresión, con nadir en el recuento de leucocitos que ocurre de días a pocas semanas tras su administración, según el agente específico. En determinadas circunstancias, (administración quimioterapia intensiva), cuando la probabilidad de neutropenia prolongada es alta, el soporte con G-CSF o GM-CSF puede estar indicado.

## EOSINOFILIA

**Definición.** Un valor absoluto de eosinófilos en sangre periférica  $> 0.5 \times 10^9/L$  es anormal en la mayoría de los casos. Según el grado de eosi-

nofilia, distinguimos: eosinofilia leve ( $0.5-1.5 \times 10^9/L$ ), moderada ( $1.5-5 \times 10^9/L$ ) y severa ( $> 5 \times 10^9/L$ ).

La eosinofilia en sangre periférica se divide en 3 categorías:

- Eosinofilia primaria: en neoplasias hematológicas, como leucemias agudas o neoplasias mieloproliferativas crónicas (NMP), con evidencia de expansión clonal de eosinófilos.
- Eosinofilia secundaria: la causa infecciosa más frecuente son los parásitos. Causas secundarias no infecciosas incluyen trastornos alérgicos, medicación, toxinas, enfermedades autoinmunes y endocrinas como la enfermedad de Addison. Se ha descrito en LH, LNH y en otros cánceres metastáticos, pero la eosinofilia asociada a estos casos no es clonal.
- Hipereosinofilia: se define como eosinofilia moderada-severa ( $\geq 1.5 \times 10^9/L$ ). La afectación orgánica puede estar presente pero no es necesaria para el diagnóstico. Cuando tras una evaluación minuciosa no se identifica causa primaria ni secundaria y las manifestaciones clínicas están ausentes, se denomina síndrome hipereosinófilo de significado incierto.

**Evaluación del paciente.** La eosinofilia en sangre periférica pone de manifiesto con frecuencia un proceso alérgico, infeccioso o neoplásico (Tabla 2).

**Eosinofilia asociada a neoplasias y enfermedades hematológicas.** La eosinofilia puede aparecer asociada a hemopatías benignas o malignas y a tumores sólidos.

- Síndrome hipereosinófilo: se asocia con eosinofilia marcada en sangre periférica y afectación multiorgánica (cardíaca, tracto gastrointestinal, pulmones, cerebro y riñones). Algunos son idiopáticos, otros están asociados a linfocitos aberrantes o anomalías cromosómicas que dan lugar a la activación del receptor tirosin-quinasa.
- Mastocitosis: se caracteriza por la proliferación y acumulación de mastocitos en diferentes órganos: piel, hígado, bazo, médu-

la ósea y ganglios linfáticos. Los síntomas son el resultado de las organomegalias, alteraciones hematológicas o cutáneas y complicaciones debidas a la liberación de mediadores de los mastocitos. La eosinofilia periférica acompaña a la mastocitosis sistémica en un 20% de casos y la biopsia de médula ósea muestra con frecuencia hipereosinofilia.

displásicos, con concentraciones plasmáticas normales de IL 3 y 5, hiperplasia medular con displasia mieloide y tendencia a progresar a LMA.

- Linfomas: aproximadamente un 15% de los pacientes con LH y un 5% de los LNH-B tienen una leve eosinofilia periférica. La eosinofilia en el LH se correlaciona con la

**Tabla 2.** Causas de eosinofilia

**Causas de eritrocitosis:** asma (extrínseco e intrínseco, poliposis nasal y síndrome de intolerancia a la aspirina), rinitis alérgica, urticarias, dermatitis atópica, reacciones de hipersensibilidad a fármacos.

**Infecciones:** por parásitos (sobre todo helmintos), fúngicas específicas (aspergilosis broncopulmonar y coccidioidomycosis) y otras (virus y bacterias, infrecuentes).

**Neoplasias y enfermedades hematológicas:** síndrome hipereosinófilo, leucemia, linfomas, tumores sólidos y mastocitosis.

**Enfermedades con afectación orgánica específica:**

- Cutáneas (dermatitis atópica, urticaria, eczema, episodio de angioedema y eosinofilia).
- Pulmonares (bronquiectasias, fibrosis quística, síndrome de Löeffler).
- Gastrointestinales (gastroenteritis eosinofílica, esofagitis eosinofílica, enfermedad celíaca).
- Conectivopatías (síndrome Churg-Strauss, granulomatosis de Wegener, AR, PAN, LES, esclerodermia, fascitis/miositis eosinofílica).
- Cardíacas (fibrosis o miocarditis eosinofílica endomiocárdica).
- Renales (cistitis eosinofílica, rechazo injerto renal).

**Enfermedades del sistema inmune:** síndrome Wiskott-Aldrich, síndrome Hiper-IgE (de Job), síndrome Hiper-IgM, deficiencia de IgA.

**Trastornos endocrinos:** insuficiencia adrenal.

**AR:** artritis reumatoide. **PAN:** poliarteritis nodosa. **LES:** lupus eritematoso sistémico

- Leucemia eosinofílica aguda: es una variante del subtipo M4 de la clasificación FAB y presenta anormalidades en el cromosoma 16. Otras leucemias agudas que pueden presentar eosinofilia son: LLA-B con t(5;14) y LNH linfoblástico T con t(8;13). La Leucemia eosinofílica crónica es una enfermedad mieloproliferativa crónica clonal caracterizada por la hiperproducción de eosinófilos

expresión de IL-5mRNA por las células de Reed-Sternberg. El LNH linfoblástico T y la leucemia/linfoma T del adulto se han asociado con eosinofilia por un mecanismo similar. En el síndrome de Sezary, la disregulación de la producción de citoquinas por los linfocitos Th2 se asocia con un aumento sérico de IgE y eosinofilia.

- En los tumores sólidos, el hallazgo de infiltración eosinofílica no afecta al pronóstico. Suelen ser secretores de mucina. Se incluyen: tumores cervicales de célula grande no queratinizantes, carcinomas de pulmón indiferenciados, cáncer de ovario, carcinomas escamosos de vagina, pene, piel y nasofaringe, adenocarcinoma gástrico, de colon y útero y carcinoma urotelial de vejiga.

## TROMBOCITOSIS

**Introducción.** El límite alto de la cifra de plaquetas considerada normal en adultos, oscila entre 350-450 x 10<sup>9</sup>/L. La trombocitosis se define como un valor de plaquetas > 450 x 10<sup>9</sup>/L (OMS). Puede ser un fenómeno reactivo o un marcador de enfermedad hematológica (característica de presentación de una NMP o SMD, síndrome 5q-). Una trombocitosis reactiva leve-moderada ocurre con frecuencia al inicio de tumores sólidos. Si esto contribuye al estado de hipercoagulabilidad asociado a las neoplasias es incierto.

**Definiciones.** La elevación en la cifra de plaquetas puede ser causada por un mecanismo mediado por citoquinas (reactivo) o el resultado de un factor de crecimiento independiente (autónomo), con la consiguiente hiperproducción de plaquetas por megacariocitos clonales/neoplásicos, como en un NMP o SMD.

- Trombocitosis reactiva: pacientes con una condición médica o quirúrgica (cirugía, infección bacteriana, trauma) que se asocia con un incremento en la cifra de plaquetas que se normalizará tras la resolución del proceso.
- Trombocitosis autónoma: trombocitosis en la presencia de un diagnóstico establecido de NMP (trombocitemia esencial (TE), PV, mielofibrosis primaria (MFP), leucemia mieloide crónica (LMC)) o SMD (los que se asocian más frecuentemente con trombocitosis son el síndrome 5q- y la anemia refractaria sideroblástica).

El diagnóstico de TE es por exclusión de las causas de trombocitosis reactiva y de los otras neoplasias mieloproliferativas.

Una vez se objetiva trombocitosis, hay que confirmarlo mediante la repetición del hemograma y la revisión de una extensión de sangre periférica, para excluir casos de trombocitosis espúrea. Si la trombocitosis se confirma, cabe prestar especial atención a las siguientes situaciones: trauma o cirugía recientes (sobre todo a esplenectomía previa), signos que sugieran proceso infeccioso o inflamatorio, historia de sangrado, trombosis o deficiencia de hierro, diagnóstico previo de enfermedad hematológica y sintomatología sugestiva de neoplasia (pérdida de peso, astenia).

Si descartamos un proceso reactivo, tendremos que clasificar la trombocitosis en NMP vs. SMD. Esta es una posibilidad diagnóstica razonable en un paciente con trombocitosis crónica, ferritina normal y un bazo intacto.

## TROMBOCITOPENIA

La causa más frecuente de trombocitopenia en pacientes con cáncer es el tratamiento con quimioterapia o radioterapia. La invasión medular es también una causa común de trombopenia en pacientes con neoplasias hematológicas y tumores sólidos. En algunos SLP puede aparecer trombocitopenia asociada de mecanismo autoinmune. En estos casos, además del control del SLP subyacente, puede ser necesario el tratamiento con esteroides y otros inmunosupresores. Al igual que en otros cuadros inmunes asociados a neoplasia, el rituximab también ha mostrado ser efectivo en el tratamiento de la trombopenia inmune asociada a SLP. Otras causas de trombopenia son las que se producen por aumento de la destrucción de plaquetas en la microcirculación en la AHM (PTT) y por consumo en la CID asociadas al cáncer.

## HIPERCOAGULABILIDAD ASOCIADA AL CÁNCER

**Fisiopatología.** La hipercoagulabilidad asociada al cáncer implica la interrelación de múltiples factores que incluyen sustancias procoagulantes producidas por el tumor (factor tisular y procoagulante del cáncer) o por células normales en respuesta al tumor (monocitos, plaquetas, células endoteliales) y otras condiciones comórbidas (reposo, infección,

cirugía, quimioterápicos, etc). El factor tisular (FT) forma un complejo con el factor VII para activar los factores IX y X iniciando la cascada de la coagulación. El FT es una proteína transmembrana expresada por células parenquimatosas y del tejido conectivo humano normal y por células de sarcoma, melanoma, neuroblastoma, linfoma, cáncer pancreático y colorrectal, carcinoma ovárico de células claras y de la leucemia promielocítica aguda (LPA). Este FT está implicado en la hipercoagulabilidad asociada con LPA y con menor frecuencia con otros tipos de leucemia.

El procoagulante del cáncer (PC) es una cisteína proteasa dependiente de calcio aislada en tejido maligno y fetal, pero no en el tejido normal. El PC activa el factor X, independientemente del FT. Está presente en extractos de células obtenidas de pacientes con LPA, melanoma maligno y neoplasias de colon, mama, pulmón y riñón.

La diferenciación celular inducida por el ácido all-trans-retinoico (ATRA) disminuye la expresión del FT y del PC y mejora el estado de hipercoagulabilidad.

El tejido del huésped también puede expresar actividad procoagulante en respuesta a estímulos del tumor. Están implicados los monocitos (inducen la producción de FT y otros activadores del factor X), plaquetas (aumento de la activación plaquetaria en síndromes mieloproliferativos clonales, producción de trombina, ADP y niveles elevados de FVW inducido por el tumor) y las células endoteliales (factor de necrosis tumoral (TNF) e IL 1.)

**Trombosis venosa.** El Síndrome de Trousseau (ST: tromboflebitis migratoria superficial, flegmasia alba dolens) es una variante rara de trombosis venosa caracterizada por una tromboflebitis superficial migratoria y recurrente, en localizaciones infrecuentes del brazo o el tórax. Los pacientes con ST generalmente tienen un tumor oculto, que no siempre es evidente en el momento de la presentación. Si se descubre el tumor, con frecuencia es un adenocarcinoma. La mucina producida por estos tumores puede desencadenar este síndrome. Ocurre en más

del 10% de los pacientes con carcinoma de páncreas.

La mayoría de neoplasias asociadas con eventos tromboembólicos son clínicamente evidentes y diagnosticadas previamente, aunque en algunos casos pueden preceder al diagnóstico de neoplasia meses o años. Los pacientes con neoplasias hematológicas tienen mayor riesgo de desarrollar trombosis venosa profunda (TVP) (OR 28), seguidos por neoplasias de pulmón (OR 22), tracto gastrointestinal (OR 20), cerebro (OR 6.7), riñón (OR 6.2) y mama (OR 4.9). El riesgo de TVP es mayor en los primeros 3 meses desde el diagnóstico de la neoplasia. Los pacientes con TVP tienen una incidencia clínicamente significativa de neoplasia que se diagnostica de 3-6 meses tras la presentación de la trombosis.

La trombosis de la vena hepática (síndrome de Budd-Chiari) o de la vena porta se asocia con síndromes mieloproliferativos (PV). Hasta un 75% de los pacientes con trombosis portal o de la vena hepática idiopática pueden tener un síndrome mieloproliferativo oculto. Los carcinomas de células renales, adrenales y los hepatomas también se asocian con la trombosis de la vena hepática. Ciertas neoplasias están más frecuentemente asociadas con tromboembolismo venoso y otros cuadros de hipercoagulabilidad. Así, algunos tumores sólidos (páncreas, cerebral, gástrico) se asocian con una alta incidencia de tromboembolismo venoso. Un estadio avanzado del tumor también se asocia con mayor riesgo de TVP.

El tratamiento de la TVP con anticoagulantes en pacientes con cáncer se asocia con una alta incidencia de recurrencia y de hemorragia mayor. El uso de heparinas de bajo peso molecular (HBPM) puede ser más efectivo y seguro que la anticoagulación oral en pacientes con TVP y cáncer. Se recomienda mantener anticoagulación indefinida con HBPM en pacientes con cáncer avanzado o hasta remisión y si el paciente está recibiendo quimioterapia.

**Trombosis arterial.** Es mucho menos frecuente que la TVP y la causa más común es la endocarditis trombótica no bacteriana (endocarditis

marántica). La trombosis de las arteriolas del sistema nervioso central y de las extremidades se asocian con síndromes mieloproliferativos, en especial TE y PV. La isquemia digital puede ser un fenómeno paraneoplásico en tumores sólidos.

## COAGULACIÓN INTRAVASCULAR DISEMINADA

**Introducción.** Es la coagulopatía más frecuente asociada al cáncer. El cáncer es la tercera causa más frecuente de CID después de la sepsis bacteriana y el traumatismo grave.

**Fisiopatología.** El mecanismo de la activación de la coagulación es poco conocido. La CID se desencadena por la generación excesiva y descontrolada de trombina que produce un extenso y sistémico depósito intravascular de fibrina. La consecuencia es hemorragia grave, isquemia tisular, complicaciones trombóticas y anemia hemolítica microangiopática.

**CID aguda.** Con frecuencia en LPA y adenocarcinomas. Los procoagulantes FT y PC son importantes en la CID asociada a LPA que está caracterizada por un estado de hiperfibrinólisis además de la activación de la coagulación. La CID aguda se manifiesta con hemorragia por consumo de los factores de coagulación. En la LPA, la CID puede ser evidente al diagnóstico o poco después del inicio del tratamiento. El carcinoma de próstata también puede asociarse con síntomas hemorrágicos, mediante la activación de la fibrinólisis.

**CID crónica.** El cáncer, en especial los tumores sólidos, es la causa más frecuente. Estos pacientes tienen una situación de hipercoagulabilidad, pudiendo desarrollar TVP, isquemia digital, infartos renales, ACVA, etc. La CID crónica o compensada se produce cuando la sangre está expuesta continua o intermitentemente a pequeñas cantidades de FT y los mecanismos compensadores (producción hepática de factores de la coagulación y de plaquetas en médula ósea) son capaces de mantener niveles suficientes de factores de la coagulación y plaquetas. Muchos pacientes están asintomáticos pero las pruebas de coagulación revelan una activación leve de la co-

gulación con fibrinólisis secundaria: disminución de fibrinógeno y plaquetas, elevación de los productos de degradación del fibrinógeno (PDF) y cambios mínimos en los tiempos de coagulación (TP y/o TTPA).

## PÚRPURA TROMBÓTICA TROMBOCITOPÉNICA

La PTT se caracteriza por AHM, trombopenia por consumo, lesiones trombóticas microvasculares y la afectación trombótica de varios órganos específicos. Se presenta con trombocitopenia, aumento del consumo y de la producción de plaquetas pero no de fibrina, con niveles de los factores de la coagulación generalmente normales y con TTPA o TP normales o ligeramente prolongados (ver AHM). Puede ocurrir en más del 6% de pacientes con carcinoma metastásico.

El mecanismo de la PTT asociada a neoplasia es desconocido. Presenta dos diferencias fundamentales con la PTT idiopática:

1. Los niveles de la proteasa que fragmenta los multímeros de FVW son normales a diferencia de la marcada disminución observada en la PTT idiopática.
2. Los pacientes responden poco a nada a la plasmaféresis, el tratamiento de elección de primera línea en la PTT idiopática.

Cuando un paciente con PTT tiene una presentación atípica o no responde a la plasmaféresis, debe investigarse la presencia de una neoplasia sistémica, incluyendo la realización de una biopsia de médula ósea. Los pacientes con PTT y neoplasia generalmente fallecen en pocas semanas desde el diagnóstico si no se controla la neoplasia subyacente.



# Casos clínicos

## Autores:

P. Martínez-Barranco

F. J. Peñalver

Unidad de Hematología. Fundación Hospital Alcorcón

## CASO CLÍNICO 1: PÚRPURA TROMBÓTICA TROMBOCITOPÉNICA PARANEOPLÁSICA

Paciente varón de 70 años de edad que acudió a urgencias por hemorragia digestiva con anemia importante. En la endoscopia se objetivó hemorragia activa secundaria a lesión proliferativa gástrica, sugestiva de carcinoma. Se trató inicialmente con soporte hemoterápico. En el estudio realizado destacaba:

- Rx de tórax: derrame pleural bilateral de escasa cuantía.
- TAC toraco-abdomino-pélvico: derrame pleural bilateral. Engrosamiento difuso de la pared gástrica, con engrosamiento del epiplón mayor, moderada ascitis (sobre todo perihepática y en gotiera derecha). Trabeculación y aumento de atenuación de la grasa mesentérica. Nodularidad retroperitoneal (peripancreática) y en hilio hepático de pequeño tamaño. Posibles depósitos en esqueleto axial: sutil interrupción de la cortical en margen anterolateral izquierdo de D10.
- Biopsia gástrica: mínimos fragmentos de adenocarcinoma gástrico, de tipo tubular, moderadamente diferenciado.

Con estos hallazgos, se confirmó el diagnóstico de adenocarcinoma gástrico estadio IV con metástasis peritoneales y probablemente óseas. Durante el ingreso desarrolló anemia severa sin rendimiento transfusional, con elevadas necesidades transfusionales (2 concentrados de hematíes (CH)/día) y trombopenia grado 3-4 (plaquetas de  $20-50 \times 10^9/L$ ). Destacaban datos bioquímicos de hemólisis con LDH elevada y haptoglobina baja. En la extensión de sangre periférica se objetivó esquistocitosis y trombopenia severa compatible con anemia hemolítica microangiopática (AHM). Con estos hallazgos

(AHM y trombocitopenia) se estableció el diagnóstico de púrpura trombótica trombocitopénica (PTT) secundaria a cáncer gástrico. Se recomendó el tratamiento de la enfermedad de base. Se inició tratamiento quimioterápico paliativo con oxaliplatino y capecitabina, con mejoría progresiva de las alteraciones hematológicas y progresivo descenso de la LDH (Tabla 1). Antes del alta el paciente presentaba independencia transfusional.

## CASO CLÍNICO 2: COAGULACIÓN INTRAVASCULAR DISEMINADA

Paciente varón de 86 años de edad diagnosticado en septiembre/07 de tumor vesical infiltrante pT2G3, con metástasis ganglionares en retroperitoneo.

En el estudio realizado por hematuria macroscópica se objetivó:

- Citología positiva.
- Cistoscopia: tumor de aspecto mixto en cara anterior.
- RTUV: lesiones polipoideas sólidas en cara posterior y toda la cara anterior de aspecto infiltrante. Se realizó resección incompleta.
- TAC toraco-abdomino-pélvico: persistencia de gran masa vesical afectando toda la vejiga. Hidronefrosis II/IV bilateral. Múltiples adenopatías retroperitoneales.

Se planteó cistectomía paliativa por gran sufrimiento vesical que el paciente rechazó. Antecedentes de carcinoma de colon tratado quirúrgicamente en diciembre/2002.

Ingresó por deterioro del estado general y hematuria severa con anemia de altos requerimientos transfusionales (2 CH/24-48 horas).

# Casos clínicos

**Tabla 1.** Evolución analítica durante el ingreso

Datos de laboratorio	Al diagnóstico	Durante el ingreso	Al alta
Leucocitos x 10 <sup>9</sup> /L	11.120	11.470	14.590
Hemoglobina (g/dl)	6.7	8.1	9.6
Plaquetas x 10 <sup>9</sup> /L	44	31	214
LDH (240-480 U/L)	2147	5380	837
PT (actividad %)	66.8	97.3	86.9
TTPA (segundos)	29.2	32.7	24.4
Fibrinógeno (150-400 mg/dl)	260	454	132

La analítica realizada mostraba alargamiento de los tiempos de coagulación (TP y TTPA) con trombopenia grado 4 (plaquetas  $< 25 \times 10^9/L$ ). En la extensión de sangre periférica se objetivó cuadro leucoeritroblástico y destacaban las alteraciones de la serie roja con anisocitosis, esferocitosis discreta, policromasia, algunos dacriocitos y esquistocitos, junto con trombopenia severa, compatible con anemia microangiopática.

En resumen, el paciente presentaba un cuadro leucoeritroblástico en sangre periférica sugestivo de infiltración medular por su neoplasia de base, con trombopenia grado 4 de doble componente (consumo e hipoproducción) y datos de coagulopatía intravascular diseminada (Tabla 2). El paciente falleció a los 4 días del ingreso.

**Comentario.** Presentamos dos casos de anemia hemolítica microangiopática asociada a cáncer. La AHM se presenta con anemia grave

Coombs directo negativa con elevados requerimientos transfusionales, trombopenia grave progresiva y la presencia característica de esquistocitos (hematíes fragmentados) en la extensión de sangre periférica, además de datos bioquímicos de hemólisis (aumento de LDH, de bilirrubina indirecta y descenso de haptoglobina). Este cuadro puede manifestarse de forma similar en la PTT y en la CID secundarias a neoplasias. Aunque los datos clínicos y analíticos son muy similares, ambos cuadros presentan diferencias que se resumen en la tabla 3. En general, los pacientes con PTT cursan con AHM y trombopenia más severa con esquistocitosis importante pero con coagulación normal o alterada levemente. Por el contrario, en los pacientes con CID destaca la coagulopatía con hiperfibrinólisis, trombopenia por consumo algo más moderada y anemia hemolítica microangiopática menos severa.

Aunque ambos cuadros se manifiesten de forma similar son dos entidades distintas. El

**Tabla 2.** Evolución analítica durante el ingreso

Datos de laboratorio	Basal	Al ingreso (día 0)	+1	Pre-exitus (+3)
Leucocitos x $10^9/L$	11.120	11.470	14.590	11.470
Hemoglobina (g/dl)	6.7	8.1	9.6	8.1
Plaquetas x $10^9/L$	44	31	214	31
LDH (240-480 U/L)	2147	5380	837	5380
PT (actividad %)	66.8	97.3	86.9	97.3
TTPA (segundos)	29.2	32.7	24.4	32.7
Fibrinógeno(150-400 mg/dl)	260	454	132	454

(1)CLE: Cuadro leucoeritroblástico  
\*Hemoglobina post-transfusional

# Casos clínicos

**Tabla 3.** Diagnóstico diferencial entre PTT y CID

	Anemia (< 8g/dl)	Trombopenia (< 25x10 <sup>9</sup> /L)	↑ Esquistocitos	↑ LDH	↓ Fibrinógeno	↑ DD	TP/TTPA (alargados)
PTT	+++	+++	+++	+++	0/+	0/+	0/+
CID	+	++	+	+	+++	+++	+++

DD: Dímero D

mecanismo de la PTT asociada al cáncer es desconocido y a diferencia de la PTT idiopática, los niveles de proteasa que fragmenta los multímeros de FvW (ADAMTS-13) son normales y por tanto no responden al recambio plasmático o plasmaféresis. El estímulo inicial puede ser un daño endotelial o una activación primaria de las plaquetas desencadenado por el tumor que produce un consumo directo de estas por la formación de microtrombos en la microcirculación. En la CID, factores procoagulantes producidos por el tumor o el estímulo de la coagulación producido por efecto directo del tumor desencadenan la activación de la coagulación con hiperfibrinólisis.

El caso 1 es un ejemplo de PTT asociada a adenocarcinoma, como forma de presentación del tumor. Los adenocarcinomas mucinosos son los tumores que con más frecuencia desarrollan PTT, en especial los adenocarcinomas gástricos, como en el caso que nos ocupa. La PTT puede ser la forma de presentación del cáncer y puede asociarse con cánceres diseminados con frecuencia ocultos.

El caso 2 cursó con un cuadro leucoeritoblástico, que indica mieloptisis o infiltración neoplásica medular, y datos de coagulopatía intravascular diseminada. La trombopenia tan severa probablemente reflejaba un componente mixto de trombopenia por hipoproducción

(secundaria a mieloptisis) y de consumo por CID. El paciente tenía una neoplasia vesical diseminada con exposición de tejido tumoral a la circulación e infiltración medular. La exposición del tejido tumoral puede producir un estímulo continuo de la coagulación con hiperfibrinólisis secundaria que se manifiesta con alargamiento de los tiempos de coagulación (TP y TTPA) y el descenso del fibrinógeno. Este estímulo mantenido puede hacer claudicar los mecanismos compensadores (producción hepática de factores de coagulación y producción de plaquetas por la médula ósea). La anemia en este cáncer diseminado con infiltración medular pudo también tener un mecanismo mixto: anemia hiporregenerativa por mieloptisis, un componente de AHM por destrucción de los hematíes en la microcirculación y sangrado (hematuria).

Los pacientes con PTT o CID asociada al cáncer tienen muy mal pronóstico y pueden fallecer en pocos días o semanas desde el diagnóstico. Los mecanismos implicados en desencadenar estas entidades están directamente relacionados con el tumor. El tratamiento de la neoplasia subyacente es la única estrategia terapéutica que puede controlar estos cuadros.

# Bibliografía

- Drews RE. Hematologic complications of malignancy: Anemia and bleeding. UpToDate. Sep 2015.
- Weiss G, Goodnough LT, Anemia of chronic disease. N Engl J Med 2005; 352: 1011.
- Barbolla L, Peñalver FJ. Anemias hemolíticas adquiridas. En: Perezagua Clamagirand C. Tratado de Medicina. Ariel; 2005. p. 2337-2345.
- Peñalver FJ, Martínez-Barranco P, Monteagudo MD, Sánchez J, Méndez M, Quiben R et al. Síndromes hemofagocíticos asociados a linfoma. Dos nuevos casos. Haematologica 1999; 84, (Supl. 2): 131(abstract 470).
- Peñalver FJ, Jiménez-Yuste V, Almagro M, Álvarez-Larran A, Rodríguez L, Casado M et al. Rituximab in the management of chronic immune thrombocytopenic purpura: an effective and safe therapeutic alternative in refractory patients. Ann Hematol 2006; 85:400-406.
- Peñalver FJ, Álvarez-Larrán A, Díez-Martin JL, Gallur L et al. Rituximab) is an effective and safe therapeutic alternative in adults with refractory and severe autoimmune hemolytic anemia. Ann Hematol 2010; 89:1073,1080.
- Hoffman R, Baker KR, Prchal JT. The polycythemia. En: Hoffmann R, Benz EJ Jr, Shatill SJ, Furie B, Cohen HJ, Silberstein LE, McGlave P. Hematology: Basic Principles and Practice. Elsevier; 2005. p. 1209-1245.
- McMullin MF, Bareford D, Campbell P, Green AR, Harrison C, Hunt B et al. Guidelines for the diagnosis, investigation and management of polycythaemia / erythrocytosis. Br J Haematol 2005; 130:174.
- Ayalew Tefferi. Diagnostic approach to the patient with polycythemia. UpToDate. Aug 2015.
- Amy D. Klion. How I treat hypereosinophilic syndromes. National Institute of Allergy and Infectious Disease. The American society of Hematology. Blood Oct 29, 2009.
- Peter F. Weller. Approach to the patient with unexplained eosinophilia. UpToDate. Jun 2015.
- Schafer AI. Thrombocytosis. N Engl J Med 2004; 350:1211.
- Ayalew Tefferi. Approach to the patient with thrombocytosis. UpToDate. Aug 2013.
- Dipasco PJ, Misra S, Koniaris LG, Moffat FL Jr. Thrombophilic state in cancer, part I: biology, incidence, and risk factors. J Surg Oncol 2011; 104:316.
- Colombo R, Gallipoli P, Castelli R. Thrombosis and hemostatic abnormalities in hematological malignancies. Clin Lymphoma Myeloma Leuk 2014; 14:441.
- Werner TL, Agarnal N, Carney HM, Rodgers GM. Management of cancer-associated thrombotic microangiopathy: what is the right approach?. Am J Hematol 2007; 82:295.
- George JN, Nester CM. Syndromes of thrombotic microangiopathy. N Eng J Med 2014; 37:654.

## Capítulo 4

# Síndromes paraneoplásicos cardiovasculares

### Autores:

Javier Espinosa Arranz, Rafael López Bajo, Rocío Galán Moral, Milagros García Pérez, María Dolores Pineda Pineda, Mercedes Murcia Simón, Roberto Gómez Díaz

Servicio de Oncología Médica, Hospital General de Ciudad Real

### INTRODUCCIÓN

La relación entre el cáncer y las alteraciones en la coagulación es bien conocida. Trousseau identificó por primera vez la trombosis como una complicación del cáncer en 1865 y la combinación de ambas condiciones es lo que se ha venido llamando clásicamente como síndrome de Trousseau. En el 10% a 15% de los pacientes diagnosticados de cáncer es posible diagnosticar una trombosis venosa espontánea, un tromboembolismo después de una cirugía oncológica, un tromboembolismo durante el tratamiento quimioterápico o una trombosis de un acceso venoso central. Los tumores pueden producir trombosis por mecanismos locales, por ejemplo por compresión de la vena cava en los tumores de pulmón o de la vena renal en el cáncer renal. La inmovilización también contribuye a la enfermedad tromboembólica. Aproximadamente el 20% de todos los episodios tromboembólicos parecen secundarios a una enfermedad maligna, lo que significa que el cáncer es una de las causas más importantes de este tipo de episodios. Una trombosis puede ser la primera manifestación clínica de un cáncer. Las complicaciones tromboembólicas ocurren con mayor frecuencia en el árbol venoso; es la trombosis venosa profunda la situación más frecuente y que en muchas ocasiones amenaza la vida del enfermo. La supervivencia se encuentra reducida en general en los pacientes que presentan esta patología asociada al cáncer<sup>1</sup>.

La presencia de una neoplasia incrementa el riesgo de trombosis entre 4 y 7 veces, y por otro lado, entre un 4% y un 10% según las series

de los pacientes con un episodio de trombosis o embolismo idiopático tendrán un diagnóstico de malignidad en los dos años siguientes<sup>2,3</sup>. En los pacientes oncológicos son más probables las recidivas de la trombosis a pesar del tratamiento anticoagulante y las complicaciones hemorrágicas.

En este apartado se van a repasar los mecanismos patogénicos subyacentes a las complicaciones tromboembólicas relacionadas con el cáncer, el diagnóstico, el tratamiento y la prevención.

### ETIOPATOGENIA

Las causas de trombosis en el cáncer son múltiples. El tumor libera factores procoagulantes que activan la coagulación sanguínea produciendo trombina, que, a su vez, favorece la angiogénesis, el crecimiento y la progresión tumoral. Esta interacción entre células tumorales, sistema hemostático y células sanguíneas, junto con ciertas características del tumor y del tratamiento oncológico son factores de riesgo que condicionan una etiopatogenia de enfermedad tromboembólica (ETE) en la que están implicados tres mecanismos fisiopatológicos: estado de hipercoagulabilidad, daño endotelial y estasis del flujo sanguíneo. (Tabla1)

El proceso parece iniciarse con la interacción entre las células del sistema monocito-macrófago y las células tumorales: aquellas liberan el factor de necrosis tumoral, la interleukina-1 y la interleukina-6. Ello provoca por una parte, el daño en la pared endotelial, creando una superficie proclive a la trombogénesis: quedando

**Tabla 1.** Etiopatogenia

<b>Estado protrombótico o de hipercoagulabilidad</b>
Procoagulantes de las células tumorales: factor tisular, factor procoagulante del cáncer, fracción de ácido siálico de la mucina de los adenocarcinomas y citocinas liberadas por las células tumorales (IL-1, VEGF, TNF- $\alpha$ )
Interacción de las células tumorales con las plaquetas, el sistema monocito-macrófago y células endoteliales: interacción mediante células de adhesión e interacción indirecta mediante citocinas (IL-1, IL-6, VEGF, TNF- $\alpha$ )
Alteraciones familiares o adquiridas de la coagulación: trombofilias
Hipoxia tisular
<b>Daño endotelial</b>
Cirugía del cáncer
Terapia antitumoral
Accesos venosos centrales
<b>Estasis circulatoria</b>
Inmovilización prolongada del paciente
Compresión vascular extrínseca del tumor

al descubierto el factor tisular subendotelial. El factor tisular también se puede expresar de forma aberrante en las células del sistema monocito-macrófago, en las células endoteliales y en las propias células tumorales. Las primeras no suelen expresar el factor tisular, pero la estimulación por endotoxinas o citoquinas inflamatorias y factores complementarios pueden inducir a expresarlo. Las células endoteliales, que habitualmente no expresan el factor tisular, lo pueden hacer por citoquinas como el factor de necrosis tumoral- $\alpha$  y la IL-1 $\beta$  producidas por las células neoplásicas. Estas citoquinas además inducen la expresión de moléculas de adhesión sobre las células endoteliales, capaces de atraer a otras células tumorales. El acúmulo de células neoplásicas induce la expresión de factor tisular en las células endoteliales. La expresión de factor tisular en las células tumorales, aparte de ser un factor importante en la hipercoagulabilidad inducida por cáncer, se correlaciona con la angiogénesis (favorece la síntesis del factor de crecimiento endotelial vascular –VEGF–), la

densidad vascular y un pronóstico desfavorable, así como con la enfermedad más avanzada. El factor tisular, además de favorecer la angiogénesis, incrementa el crecimiento tumoral y favorece la metastatización<sup>1</sup>.

En la primera fase, de iniciación, el factor tisular activa el factor VII, formando un complejo con él, el cual a su vez activa al factor X. Junto con el factor Va, el factor Xa es capaz de convertir la protrombina en trombina (factor II a factor IIa). Esta induce la formación del coágulo induciendo la conversión de fibrinógeno a fibrina<sup>1</sup>. En la segunda fase, de propagación, el complejo factor tisular/factor VIIa activa el factor IX, que junto con el VIIIa, activa al X. Ello se traduce nuevamente en la conversión de protrombina en trombina y de fibrinógeno a fibrina. Se activan además las plaquetas y otros factores como el V, el VIII y el XI. Los fosfolípidos cargados negativamente (presentes en la membrana plaquetaria) y el calcio, son esenciales en el proceso de formación de la fibrina<sup>1</sup>.

Por otra parte, la liberación de sustancias por el sistema monocito-macrófago es capaz de provocar la activación de las plaquetas y de los factores X y XII de la coagulación directamente, lo cual genera trombina y la trombosis<sup>4</sup>. El factor X también se puede activar por las cisteína-proteasas, sustancias procoagulantes

junto con el factor tisular, así como por las moléculas de mucina y ácido siálico de los adenocarcinomas.

Hay diversos mecanismos que ocasionan daño endotelial y esto contribuye a la trombosis (Tabla 2). Entre los cuáles tenemos:

**Tabla 2.** Factores de riesgo

#### Factores asociados a la propia neoplasia

Enfermedad tumoral activa

Localización del tumor primario (páncreas, estómago, tumores cerebrales, pulmón, linfoma, mieloma, ginecológicos y genitourinarios, excepto próstata)

Presencia de adenopatías voluminosas con compresión vascular extrínseca

Enfermedad avanzada o metastásica

#### Factores relacionados con el paciente

Edad avanzada (> 65años)

Presencia de comorbilidades: obesidad, infecciones, insuficiencia renal, cardíaca

Hospitalización e inmovilización prolongada

Raza negra

Sexo femenino

Embarazo

Cifras de plaquetas  $\geq 350000/\text{mm}^3$ , leucocitos  $\geq 11000/\text{mm}^3$  y Hemoglobina  $< 10$  previa a quimioterapia

Consumo de tabaco

Estados de trombofilia genéticamente determinados o adquiridos

#### Factores asociados al tratamiento antineoplásico

Cirugía mayor reciente

Administración de quimioterapia

Presencia de catéter venoso central

Terapia hormonal: moduladores selectivos de receptor de estrógenos, acetato de megestrol y fosfato de estramustina

Terapia antiangiogénica

Uso de factores estimulantes de eritropoyetina



Variables predictivas independientes	Puntuación
Índice de masa corporal $\geq 35 \text{ kg/m}^2$	1
Localización del tumor primario:	0
· Bajo riesgo (mama, colorrectal, cabeza y cuello)	1
· Alto riesgo (pulmón, linfoma, ginecológico y genitourinario, excepto próstata)	2
· Muy alto riesgo (estómago y páncreas)	1
Recuento plaquetario previo a $\geq 350000/\text{mm}^3$	1
Hemoglobina basal $< 10 \text{ g/ml}$ y uso de factores estimulantes de eritropoyetina	1
Recuento leucocitario previo a quimioterapia $> 11.000/\text{mm}^3$	1

Categorías de riesgo y tasas de ETV asociada a la quimioterapia: bajo riesgo (0 puntos): 0,3-0,8%; alto riesgo (1-2 puntos): 1,8-2% y muy alto riesgo  $\geq 3$ : 6,7-7,1%.

1. La cirugía del cáncer.
2. Accesos venosos centrales: la superficie trombogénica de los catéteres venosos centrales puede activar las plaquetas y los factores X y XII de la coagulación. Si además se sobreinfectan por gram negativos, que liberan endotoxina, o por gram positivos, que liberan mucopolisacáridos, se altera la pared endotelial y se activa el factor XII, aumentando el riesgo de trombosis<sup>4</sup>.
3. Diversos tratamientos empleados en oncología, tales como los derivados del platino, el 5FU a altas dosis, la mitomicina, el tamoxifeno y los factores estimulantes pueden aumentar el riesgo de trombosis quizá por el daño vascular que inducen<sup>4</sup>.

También hay que tener en cuenta la situación de estasis sanguínea facilitada por la compresión extrínseca que ejerce el tumor sobre los vasos sanguíneos o a la inmovilización prolongada, sobre todo en una larga estancia hospitalaria favoreciéndose el estado protrombótico.

Por otra lado, hay una gran variedad de factores de riesgo relacionados con complicaciones tromboembólicas que se pueden dividir en tres grupos: a) relacionados con el propio cáncer; b) factores específicos del paciente, y c) relacionados con el tratamiento administrado.

En las primeras etapas de la enfermedad, entre el diagnóstico y el tratamiento antineoplásico el riesgo se incrementa y es mayor durante las hospitalizaciones. En el periodo de remisión es más bajo, y vuelve a incrementarse con la recidiva y en etapa de fase terminal.

Recientemente Khorana et al.<sup>5</sup> Han desarrollado un modelo simple para predecir ETV asociada a la quimioterapia basada en variables clínicas y de laboratorio (Tabla 3).

## CLÍNICA Y DIAGNÓSTICO.

### 1-TROMBOSIS VENOSA PROFUNDA

La trombosis venosa profunda (TVP) es la manifestación clínica más frecuente del estado de hipercoagulabilidad asociado al cáncer. La localización más frecuente es en miembros inferiores, pero puede presentarse en otros puntos si existen factores locales que contribuyan: vena cava superior, la vena porta, las venas renales, etc. Así mismo, contribuyen los catéteres venosos centrales<sup>6</sup>. La cirugía oncológica, en particular la cirugía abdominal y la craneotomía, conllevan mayor riesgo de TVP. Tratamientos como la quimioterapia a altas dosis, el trasplante autólogo de médula ósea, la quimiorradioterapia en tumores ginecológicos, el tratamiento con bevacizumab o con talidomida o el tamoxifeno, confieren especial riesgo<sup>7</sup>.

### Predicción clínica

Los síntomas clásicos (dolor, aumento de la temperatura local, el enrojecimiento y el edema) se observan en pocos pacientes, por lo que nos tendremos que ayudar de la sospecha y las pruebas complementarias.

El diagnóstico debe comenzar con la sospecha clínica. El riesgo de enfermedad tromboembólica venosa (ETV) aumenta con el número de factores de riesgo que presenta el paciente. Existen varios sistemas de puntuación que intentan valorarlo, aunque ninguno de ellos está validado totalmente. Ante un paciente con factores de riesgo, podemos basarnos en un modelo predictivo clínico (Tabla 4) y realizar después una prueba de imagen.

y analíticas son reflejo de la obstrucción de las arterias pulmonares, en relación directa con el tamaño del trombo desprendido. Se trata de un cuadro clínico muy grave que en muchas ocasiones acaba con la vida del enfermo. Se dice que es la segunda causa de muerte en los pacientes oncológicos (alrededor del 11%).

Los síntomas más frecuentes son: disnea (84%), dolor pleurítico (76%), inquietud, sensación de gravedad (63%), tos (50%), dolor en la pantorrilla (39%), sudoración (36%) y hemoptisis (28%). Otros síntomas menos frecuentes son: dolor no pleurítico, síncope, palpitaciones y dolor anginoso. La disnea y el dolor pleurítico al mismo tiempo lo presenta el 40% de los enfermos, mientras que la disnea, el dolor pleurítico y la hemoptisis a la vez, el 22%.

**Tabla 3.** Modelo predictivo de TVP basado en el modelo predictivo de Wells et al.<sup>8</sup>

Característica clínica	Puntos
Cáncer activo (tratamiento en curso o en los últimos 6 meses o paliativo)	1
Parálisis, paresia o reciente inmovilización de las extremidades inferiores	1
Reciente encajamiento > 3 días o cirugía mayor (< 4 semanas)	1
Hipersensibilidad localizada en la distribución de las venas profundas	1
Edema en toda la extremidad	1
Hinchazón de la pantorrilla > 3 cm comparada con pierna asintomática (medida 10 cm debajo de la tuberosidad tibial)	1
Edema (con fovea) en la pierna sintomática	1
Venas superficiales colaterales (no varicosas)	1
Diagnóstico alternativo verosímil	- 2

Alta probabilidad: 3 o más puntos (prevalencia TVP 75%)

Media probabilidad: 1-2 (17%)

Baja probabilidad: < 0 = 0 (En paciente con síntomas en las dos piernas, se valorará la más sintomática.)

## 2-TROMBOEMBOLISMO PULMONAR

El tromboembolismo pulmonar es la migración de un émbolo proveniente sobre todo del sistema venoso profundo de los miembros inferiores, aunque puede migrar desde otros puntos. Las manifestaciones clínicas, radiológicas

Los signos más frecuentes son: taquipnea superior a 20 rpm (85%), taquicardia superior a 100 lpm (58%), aumento del segundo tono pulmonar (57%), estertores pulmonares (56%), fiebre mayor de 37,5°C (50%), y signos de TVP

(41%). Otros signos son: roce pleural, cianosis, hepatomegalia y reflujo hepatoyugular.

### Predicción clínica

En el 95% de los casos el trombo procede de venas profundas de extremidades inferiores, y más raramente son émbolos constituidos por tumores, fibrina, aire, médula ósea o cuerpos extraños. Solo el 25-35% de las sospechas

necesarias las pruebas de imagen en los pacientes con cáncer para el diagnóstico de ETV porque la mayoría presentan valores elevados de DD o síntomas subclínicos subyacentes.

### Diagnóstico

La anamnesis permitirá identificar los posibles antecedentes familiares de enfermedades tromboticas y los antecedentes personales, in-

**Tabla 4.** Escala de probabilidad de TEP validada de Wells.

Escala de Wells	Puntos
Primera posibilidad diagnóstica EP	3
Signos de TVP	3
EP o TVP previas	1,5
Frecuencia cardíaca > 100/min.	1,5
Cirugía o inmovilización en las 4 semanas previas	1,5
Cáncer tratado durante los 6 meses previos o en tratamiento paliativo	1
Hemoptisis	1
<b>Probabilidad clínica</b>	
Baja	0-1
Intermedia	2-6
Alta	= 0 > 7
Improbable	= 0 < 4
Probable	> 4

iniciales de TEP son confirmadas y el 60-80% de los casos de TEP mortales no son diagnosticados.

### Predicción analítica

La utilidad del Dímero D (DD) es debatible en los pacientes con cáncer, porque los valores pueden estar alterados debido al proceso inflamatorio asociado. Carrier analizó tres estudios examinando la utilidad del DD y la predicción clínica en los pacientes oncológicos. Los resultados de estos estudios muestran que son

cluyendo los hábitos tóxicos: alcohol, tabaco, drogas, y los factores predisponentes, tales como el consumo de anticonceptivos, prótesis valvulares mecánicas, edad avanzada, inmovilización, neoplasias, insuficiencia cardíaca o venosa crónica, lesión por traumatismo, cirugía o parto. En la exploración física se realizará la toma de constantes, tensión arterial, la frecuencia cardíaca, la frecuencia respiratoria, la temperatura, y se atenderá de forma especial a la exploración cardiopulmonar y de las extremidades inferiores.

La ecografía Doppler es la prueba de uso más utilizada en el diagnóstico de TVP, con una sensibilidad global del 89%. Cuando se sospecha una TVP proximal al ligamento inguinal (vena ilíaca externa proximal, vena ilíaca común o vena cava inferior) debe realizarse una venografía por tomografía computarizada (TC) o por resonancia magnética (RM). La venografía por RM tiene una alta sensibilidad para el diagnóstico de TVP de venas pélvicas y de vena cava en comparación con la flebografía ascendente, con una sensibilidad del 100% y una especificidad del 96%.

Para el diagnóstico de la TVP de las extremidades superiores, la ecografía Doppler es también útil aunque no lo es para las trombosis de venas subclavias proximales y otras venas intratorácicas. En estos casos y para la trombosis venosa mesentérica la TC con venografía es la prueba de elección.

La angiografía por TC multidetector se ha convertido en el método de elección para visualizar las arterias pulmonares cuando se sospecha una embolia pulmonar (EP), ya que se puede visualizar hasta un nivel segmentario con una sensibilidad del 83% y una especificidad del 96%. La probabilidad clínica influye en la especificidad del valor predictivo de la prueba e influye el nivel más proximal de la trombosis, por lo que debe considerarse la realización de pruebas adicionales en caso de probabilidad clínica baja y trombo segmentario. La TC multidetector identificó a más pacientes con EP que la gammagrafía de ventilación/perfusión en un ensayo clínico aleatorizado<sup>10</sup> que incluyó a 1.417 pacientes con sospecha de EP. Por lo tanto, la gammagrafía debe reservarse para los pacientes con alergia a los contrastes o insuficiencia renal.

## **TRATAMIENTO DE LA ENFERMEDAD TROMBOEMBÓLICA**

El tratamiento anticoagulante constituye la base terapéutica y debe iniciarse tan pronto como sea posible<sup>11</sup>. El tratamiento de la ETV pretende mejorar los síntomas, evitar la progresión del trombo, prevenir la embolia de pulmón, reducir el riesgo de recurrencia y disminuir el riesgo de síndrome posttrombótico e hipertensión pulmonar.

Se emplea sobre todo la heparina de bajo peso molecular (HBPM). La HBPM ha reemplazado a la heparina no fraccionada en casi todas sus indicaciones. Los metaanálisis indican que la HBPM puede ser más efectiva y al menos tan segura como la heparina no fraccionada (HNF) en el tratamiento inicial de la enfermedad tromboembólica, con la ventaja de su manejo extrahospitalario y evitando la monitorización exhaustiva que precisa la HNF<sup>2</sup>. Los estudios de supervivencia señalan ventaja al tratamiento inicial con HBPM sobre la heparina no fraccionada, con respecto a la mortalidad a 3 meses, aunque el mecanismo de este efecto no está claro<sup>2</sup>. Las complicaciones más frecuentes son las hemorrágicas, que se neutralizan con sulfato de protamina. La trombopenia y osteoporosis son complicaciones comunes de ambas formas de heparinas, si bien, menos frecuente para las HBPM.

La heparina no fraccionada (HNF) requiere hospitalización y control de laboratorio. Está indicada en determinadas situaciones de TVP o de embolia pulmonar masiva con compromiso hemodinámico.

En algunos pacientes, particularmente los que prefieren medicación oral o tienen aversión por las inyecciones, se pasa a anticoagulantes orales (ACO) después de un paso previo por heparina, pero en general, el tratamiento con anticumarínicos no se recomienda por las modificaciones que sufren los niveles durante los tratamientos oncológicos, o las alteraciones intestinales o hepáticas frecuentes en estos pacientes, que hacen impredecible su absorción y metabolización. Los pacientes que reciben ACO para la prevención secundaria de fenómenos tromboembólicos de repetición, tienen 3 veces más riesgo de recidiva y 2 veces más riesgo de sangrado que los pacientes sin cáncer<sup>2</sup>. Además, la HBPM ha demostrado ser más eficaz en la prevención de las recidivas de las TVP que los anticumarínicos, sin modificar el riesgo de complicaciones hemorrágicas<sup>12</sup>.

Respecto a los nuevos anticoagulantes orales, en este momento, no existe suficiente evidencia para recomendar su uso de forma rutinaria en estos pacientes.

Para la trombolisis, la ausencia de ensayos randomizados específicos en pacientes con cáncer, obliga a seguir las mismas indicaciones que en los pacientes sin cáncer. En general se recomienda el empleo de trombolisis en pacientes con cáncer con eventos trombóticos que comprometan la vida o la pérdida de un miembro. Las indicaciones y los potenciales beneficios deben de ser valorados individualmente.

### Tratamiento con HBPM

Para el tratamiento con HBPM, con carácter práctico, se debe obtener una muestra de sangre basal para conocer el tiempo de tromboplastina parcial activado (TTPA) y el recuento de plaquetas y comprobar que no existe contraindicación para recibir tratamiento con heparina. Las contraindicaciones absolutas son: diátesis hemorrágica, trombopenia menor de 50.000, o antecedente de trombopenia por heparina, hemorragia cerebral o traumatismo craneal reciente, aneurisma cerebral o aórtico disecante, la retinopatía hemorrágica, fenómenos hemorrágicos activos gastrointestinales, retroperitoneales y pulmonares, la hipertensión grave no controlada y la cirugía del SNC en los últimos 7 días. Contraindicaciones relativas son: el antecedente hemorrágico no activo en la actualidad, un traumatismo grave reciente, la pericarditis o el derrame pericárdico, la hernia de hiato, la hepatopatía crónica, los trastornos de la coagulación sin hemorragia, el ulcus péptico antiguo y la cirugía reciente (menos de 3 a 7 días). Administrar HBPM subcutánea a la dosis y frecuencia recomendada para cada uno de los preparados disponibles.

En pacientes con obesidad importante (> 120 kg) o insuficiencia renal grave (creatinina > 3,5 mg/ml) deberá ajustarse la dosis de HBPM midiendo niveles de anti-Xa a las cuatro horas de su administración, ajustando la dosis para mantener niveles de anti-Xa entre 0,6 y 1 UI/ml.

En los pacientes en los que se ha decidido tratamiento con ACO, si no existe contraindicación, este debe iniciarse desde el día 1-3, a dosis inicial 2 mg/día de acenocumarol o 5 mg/día de Warfarina. Si el paciente se remite a domicilio, el tratamiento con HBPM, se mantendrá

5 días por lo menos, al margen de los ACO. El tiempo de mantenimiento del tratamiento recomendados por las guías actualmente es de 3 a 6 meses, aunque no disponemos de ensayos clínicos que nos orienten sobre cuál es la duración óptima. La dosis terapéutica puede mantenerse durante este periodo o bien dosis terapéuticas durante 4 semanas y tras este periodo reducir dosis de anticoagulación un 25% durante los 5 meses siguientes, como se realizó en algunos ensayos clínicos. Posteriormente, se recomienda mantener el tratamiento mientras persista el factor causante (el tumor, un acceso venoso central, la quimioterapia...). Aunque habrá que evaluar periódicamente la indicación y las posibles complicaciones, prestando especial interés a posibles complicaciones, pronóstico y calidad de vida del paciente<sup>13</sup>. Desde el servicio de urgencias, una vez confirmado el diagnóstico de TVP, puede iniciarse el tratamiento mediante la administración, desde el día primero, de HBPM y de acenocumarol con las medidas higienicoposturales. La ACO exige controles de laboratorio a partir del tercer o cuarto día para mantener un INR entre 2-3, retirando en ese momento la HBPM<sup>11</sup>.

Existen procesos concomitantes en los que es necesario establecer un balance riesgo/beneficio de la utilización de HBPM. Deberá, entonces, contar con otros especialistas. La edad avanzada no constituye contraindicación y hay que individualizar cada situación.

Los pacientes con cáncer tienen mayor riesgo de complicaciones con el tratamiento anticoagulante. Los efectos adversos de las HBPM más frecuentes son las hemorragias; pueden existir también trombopenia, reacciones alérgicas, necrosis cutánea en la zona punción y desmineralización ósea con mayor riesgo de fracturas en mujeres embarazadas y pacientes ancianos tras tratamientos prolongados.

Las variaciones estructurales y químicas existentes entre las diversas HBPM condicionan el diferente perfil biológico y farmacológico para cada una de las HBPM. Poseen una actividad anti-FIIa y anti-FXa in vitro distinta, pero también una actividad antitrombótica in vivo diferente. Son eficaces y seguras en la profilaxis y

tratamiento de la enfermedad tromboembólica. El tratamiento inicial domiciliario puede aplicarse a pacientes con bajo riesgo de hemorragias, cuando existe garantía de una correcta administración de la HBPM y cuando existe un adecuado sistema de vigilancia médica. En caso de evidencia de TEP o trombosis de la cava, en casos de flegmasía alba o cerúlea dolens, de insuficiencia cardíaca, respiratoria o renal, en asociación con otros procesos graves o con cirugía reciente, el tratamiento domiciliario inicial está contraindicado. Contraindicación relativa para el tratamiento domiciliario inicial son la edad avanzada y los estados de hipercoagulabilidad<sup>11</sup>.

En el TEP, se tomarán las siguientes medidas: administración de oxígeno con ventimask al 50%, canalización vía venosa periférica, analgesia (puede utilizarse cloruro mórfico a dosis de 10 mg (1 amp.)), optimización hemodinámica y heparina sódica: 5000 UI (50 mg) o 80 U/kg inicial, seguido de perfusión continua a 1000-2000 UI/hora, o 18 U/kg/h con bomba de perfusión. Controles de TTPa cada 4-8 h, manteniéndolo en valores de 1,5 a 2,5 veces el control normal<sup>11</sup> (Tabla 5).

150 UI/kg mientras exista la indicación. Una dosis de mantenimiento de 10.000 UI/día parece eficaz. Cuando se presenta inestabilidad hemodinámica y/o previsión de TEP masivo se debe considerar inicio de tratamiento con HNF y posteriormente fibrinólisis (con alteplasa (rt -PA), urocinasa, estreptocinasa), en UCI (nivel evidencia II)<sup>7,11</sup>. En caso de estar contraindicada de forma absoluta la anticoagulación o cuando la enfermedad tromboembólica recidiva a pesar de la correcta anticoagulación, se indicará la colocación de un filtro de cava.

En la tabla 6 se expresan las características más importantes de las HBPM comercializadas en España.

### PROFILAXIS DE LA ENFERMEDAD TROMBOEMBÓLICA

Todos los pacientes que frecuentan los servicios de urgencias con factores de riesgo de enfermedad tromboembólica, sobre todo los enfermos con cáncer, que presenten inmobilizaciones prolongadas, etc. y que permanecen durante horas o días encamados o que son hospitalizados, son candidatos a recibir tratamiento con HBPM a dosis profiláctica, por lo menos hasta su movilización.

**Tabla 5.** Modificación del ritmo de perfusión de HNF en función del peso del paciente y de los controles de anticoagulación

TTPa (segundos)	TTPa ratio	Cambio de dosis UI/kg/h	Otras medidas	Próximo control TTPa
< 35	1,2	+4	Bolo 80 UI/kg	(control a las 6 horas)
35-45	1,2 - 1,5	+2	Bolo 40 UI/kg	(control a las 6 horas)
46-70	1,5 - 2,3	0	-	(control a las 6 horas) y posteriormente, cada 24 h
71-90	2,3 - 3	-2	-	(control a las 6 horas)
> 90	> 3	-3	Detener 1 hora	(control a las 6 horas)

En general se puede utilizar HBPM a dosis de 1 mg/kg cada 12 horas, vía subcutánea (referido a enoxaparina) o de 200 UI/kg s.c./día de daltiparina durante el primer mes, seguido de

Aunque los datos que soportan la profilaxis en pacientes con cáncer hospitalizados son escasos, y los datos presentados de los pacientes hospitalizados sin cáncer no son extrapolables

**Tabla 6.** Heparinas de bajo peso molecular comercializadas en España

	Bemiparina	Dalteparina	Enoxaparina	Nadroparina
Actividad anti-Xa/anti-IIa	8	2,7	3,8	3,6
Dosis terapéutica (U/kg/día)	115/día	100/12 h	100/12 h	85,5/12 h
< 50 kg	5000	5000	4000	4100
50-60	7500	5000-7500	5000	5100
60-70	7500	5000-7500	6000	6150
70-80	10000	7500	7000	7200
80-90	10000	7500	8000	8200
> 90	10000	7500	9000	9000
Presentación comercial (UI/0,1 ml)	2500	2500	1000 (100 UI = 1 mg)	1000
Nombre comercial	Hibor®	Fragmin®	Clexane®	Fraxiparina®

a los pacientes con cáncer, en ausencia de estudios específicos en esta población, se recomienda profilaxis con anticoagulantes durante el ingreso en los pacientes ingresados por enfermedad médica aguda o con movilidad reducida en ausencia de contraindicación.

En los pacientes portadores de catéteres venosos centrales, las guías actuales no recomiendan la profilaxis antitrombótica de forma rutinaria.

En pacientes con cáncer ambulatorios y que están en tratamiento quimioterápico activo, la anticoagulación profiláctica de rutina, no se recomienda. Se debe considerar la tromboprolifaxis con HBPM en pacientes con alto riesgo de ETV y ausencia de contraindicación. Actualmente no existe una definición unánime de alto riesgo, recomendándose el uso de la escala de Khorana, valorando la anticoagulación profiláctica en aquellos pacientes que presenten un score mayor o igual a 3, y/o pacientes con carcinoma de páncreas o pulmón con bajo riesgo de hemorragia.

Los agentes recomendados son la heparina de bajo peso molecular o heparina no fraccionada.

Antes de iniciar la anticoagulación profiláctica debe tenerse en cuenta el tipo de tumor, la localización, y la supervivencia esperada. La heparina sódica subcutánea se administra a dosis de 5.000 UI/8-12 horas sin monitorización, aunque la HBPM es la más utilizada a dosis de 40 mg sc/día de enoxaparina o 5.000 UI sc/día de dalteparina<sup>7</sup>.

En pacientes sometidos a cirugía abdominal o pélvica, la tromboprolifaxis con HBPM es tan segura y efectiva como la HNF<sup>14</sup> y esta debe mantenerse durante 4 semanas<sup>15</sup>. Algunos estudios le conceden a la HBPM enoxaparina más efectividad en reducir el riesgo de enfermedad tromboembólica con respecto a la HNF, sin diferencias en los efectos secundarios ni el coste económico<sup>16</sup>. El inhibidor selectivo del factor X activado, el pentasacárido fondaparinux, se ha comparado con la HBPM en la prevención de la enfermedad tromboembólica postcirugía, y ambas estrategias parecen igual de seguras y efectivas<sup>2</sup>.

#### **PRESPPECTIVAS FUTURAS**

El tratamiento anticoagulante con BMP en estudios retrospectivos y ahora también en estudios prospectivos aleatorizados parece aumentar la supervivencia de los pacientes

con cáncer, asociada a los tratamientos específicos<sup>17</sup>. Lo mismo que la HBPM prolonga la supervivencia en la enfermedad avanzada, se está investigando su uso en la adyuvancia en cáncer de mama y otros tumores, con lo que se espera mejorar aún más los resultados tan prometedores que se han logrado en los próximos años con los nuevos quimioterápicos y la inmunoterapia con anticuerpos monoclonales<sup>2</sup>.

El estudio de los mecanismos íntimos de la coagulación permitirá en los próximos años descubrir nuevas vías en la profilaxis y el tratamiento de la enfermedad tromboembólica en los enfermos con cáncer.

### **3-ENDOCARDITIS TROMBOTICA NO BACTERIANA**

Este término se refiere a lesiones que se observan como microscópicos agregados plaquetarios o bien hasta llegar a formar grandes formaciones vegetantes en las válvulas cardíacas, especialmente la aórtica y la mitral<sup>18</sup>.

En autopsias se suelen encontrar en más del 75% de casos, sobre todo con histología de adenocarcinomas; la incidencia entre pacientes con cáncer de pulmón puede ser mayor del 7%. Las lesiones vegetantes son plaquetas alteradas intercaladas con zonas de fibrina. Varían en tamaño desde microscópicas hasta grandes y exuberantes masas con tendencia a provocar una zona de isquemia si embolizan.

El factor desencadenante de este proceso no se conoce. El daño endotelial provocado por citokinas circulantes tales como el factor de necrosis tumoral o la interleukina-1, puede acumular plaquetas en presencia de un sistema de la coagulación activado.

Las manifestaciones clínicas resultan de la embolización sistémica sobre todo en el bazo, los riñones y las extremidades, siendo en el SNC y en las arterias coronarias donde originan mayor morbilidad.

El diagnóstico ha de basarse en la sospecha clínica. Menos del 50% de los pacientes tienen ruidos cardíacos audibles y las lesiones pe-

queñas (menos de 3 mm) no se pueden identificar por ecocardiografía.

La mejor prueba diagnóstica es la ecocardiografía transesofágica. En una serie de 51 pacientes oncológicos con síntomas de ictus, al menos la mitad de ellos tenían alteraciones cardíacas que causaban émbolos además de detectarse lesiones vegetantes en el 18% de los casos<sup>19</sup>.

El tratamiento recomendado según el Seventh ACCP Consensus Conference on Antithrombotic Therapy consiste en heparina IV o SC en aquellos pacientes con endocarditis abacteriana y TEP y en todos los pacientes con cáncer diseminado en quienes se encuentre lesiones en la ecocardiografía aunque no presenten embolismos sistémicos o pulmonares<sup>20</sup>.



# Bibliografía

- <sup>1</sup>Nijziel MR, van Oerle R, Hillen H.F.P y Hamulyák K. From Trousseau to angiogenesis: the link between the haemostatic system and cancer. *JMed* 2006;64(11):403-410.
- <sup>2</sup>Dotsenko O, Kakkar A.K. Thrombosis and cancer. *Ann Oncol* 2006;17 (suppl 10):81-84.
- <sup>3</sup>Oudega R, Moons K.G.M, Nieuwenhuis H.K, van Nierop F.L, Hoes A. W. Deep vein thrombosis in primary care: possible malignancy?. *Br J Gen Pract* 2006;56:693-696.
- <sup>4</sup>Bick R. L. Cancer-associated thrombosis. *N Engl J Med* 2003;349:109-111.
- <sup>5</sup>Khorana AA, Kuderer NM, Culakova E, et al. Development and validation of a predictive model for chemotherapy – associated thrombosis. *Blood*, 2008; 111: 4. 902- 907.
- <sup>6</sup>Lee A. Y. Deep vein thrombosis and cancer: survival, recurrence and anticoagulant choices. *Dis Mon* 2005;51:150-157.
- <sup>7</sup>Sundlov A., Pinto Marín A. Enfermedad tromboembólica. En: M. González Barón, ed. *Tratado de Medicina Paliativa*. Ed. Panamericana, Madrid, 2007. P: 567-573.
- <sup>8</sup>Wells P. S., Anderson D. R., Bormanis J., et al. Value of assessment of pretest probability of deep-vein thrombosis in clinical management. *Lancet* 1997;350:1795-1798.
- <sup>9</sup>Wells P. S., Ginsberg J. S., Anderson D. R., et al. Use of a clinical model for safe management of patients with suspected pulmonary embolism. *Ann Intern Med* 1998;129:997-1005.
- <sup>10</sup>Anderson Dr, Kahn SR, Rodger MA, Kovacs MJ, Morris, Hirsch A, et al. Computed tomographic pulmonary angiography vs ventilation – perfusión lung scanning in patients with suspected pulmonary embolism: a randomized controlled trial. *JAMA*. 2007; 298: 2743-53.
- <sup>11</sup>Nauffal Manssur D. Técnicas de imagen en el diagnóstico de la tromboembolia pulmonar. *Arch Bronconeumol* 2006; 42 : 324-316.
- <sup>12</sup>Portillo Sánchez J. Enfermedad tromboembólica venosa (ETE). En: J. Espinosa y JJ Bertos, eds. *Urgencias del Hospital General de Ciudad Real*. Ed. Aula Médica. Madrid. En Prensa.
- <sup>13</sup>Lee A. Y., Levine M. N., Baker R. I., et al. Low-molecular-weight heparin versus a coumarin for the prevention of recurrent venous thromboembolism in patients with cancer. *N Engl J Med* 2003;349:146-153.
- <sup>14</sup>Lee A. Y. Management of thrombosis in cancer: primary prevention and secondary prophylaxis. *Br J Haematol* 2004;128:291-302.
- <sup>15</sup>Bergqvist D. Efficacy and safety of enoxaparin versus unfractionated heparin for prevention of deep vein thrombosis in elective cancer surgery: a double-blind randomized multicentre trial with venographic assessment. *Br J Surg* 1997;84:1099-1103.
- <sup>16</sup>Bergqvist D., Agnelli G., Cohen A. T., et al. Duration of prophylaxis against venous thromboembolism with enoxaparin after surgery for cancer . *N Engl J Med* 2003;346:975-980.
- <sup>17</sup>McGarry L. J., Stokes M. E., Thompson D. Outcomes of thromboprophylaxis with enoxaparin vs unfractionated heparin in medica inpatients. *Thrombosis Journal* 2006;4:17-25.
- <sup>18</sup>Gonzalez Quintela A, Candela MJ, Vidal C et al. Non-bacterial thrombotic endocarditis in cancer patients. *Acta Cardiol* 1991; 46:1-5.
- <sup>19</sup>Dutta T, Karas MG, Segal AZ, Kizer JR. Yield of transesophageal echocardiography for nonbacterial thrombotic endocarditis and other cardiac sources of embolism in cancer patients with cerebral ischemia. *Am J Cardiol* 2006; 97:894.
- <sup>20</sup>Salem DN, Stein PD, Al-Ahmad A et al. Antithrombotic therapy in valvular heart disease native and prosthetic:the Seventh ACCP Conference on Antithrombotic and Thrombolytic Therapy. *Chest* 2004; 126:457S.

## Capítulo 5

# Síndromes paraneoplásicos gastrointestinales

### Autores:

Dr. Cecilio Santander\*, Dr. Sergio Casabona\* y Dr. Enrique González\*\*.

\*Servicio de Aparato Digestivo del Hospital Universitario de La Princesa

\*\*Servicio de Cirugía General y del Aparato Digestivo del Hospital Universitario del Henares

Los síndromes paraneoplásicos del aparato digestivo se refieren a los síntomas o signos que se producen sobre el sistema gastrointestinal e hígado, y que son originados desde un tumor primario distante o sus metástasis. De forma general se pueden agrupar en tres grupos principales, que incluyen:

1. Efectos hormonales de los tumores carcinoides, VIPomas, gastrinomas y somatostatatomas, así como los efectos gastrointestinales de la hipercalcemia.
2. Hepatopatía paraneoplásica o síndrome de Stauffer.
3. Trastornos paraneoplásicos de la motilidad intestinal: pseudoobstrucción intestinal, gastroparesia y acalasia secundaria/seudoacalasia.

### Efectos hormonales de los tumores carcinoides

Los síndromes hormonales paraneoplásicos que afectan al tubo digestivo son los efectos hormonales de los tumores carcinoides, VIPomas, gastrinomas y somatostatatomas, así como los efectos gastrointestinales de la hipercalcemia (estreñimiento, náuseas y vómitos), que se exponen en el capítulo 2.

Los tumores carcinoides son tumores neuroendocrinos que tienen su origen en la mayoría de los casos en el tracto gastrointestinal y en los pulmones, desde células enterocromafines productoras de serotonina. Se dividen en tumores de bajo grado o bien diferenciados y de alto grado o pobremente diferenciados. El síndrome carcinoide engloba un conjunto de sín-

tomos originados por factores humorales elaborados por dichos tumores, siendo los más frecuentes el enrojecimiento de cara y tronco y la diarrea<sup>1</sup>. Se pueden asociar a gastritis crónica atrófica y anemia perniciosa, dolor abdominal, obstrucción intestinal, estreñimiento, diarrea, pérdida de peso, rectorragia, y síntomas secundarios a enfermedad metastásica.

El síndrome de diarrea acuosa también conocido como síndrome VIPoma, síndrome del cólera pancreático o síndrome de Verner-Morrison cursa con elevación en suero del polipéptido intestinal vasoactivo (VIP), y se trata de un síndrome secundario a tumores raros secretores de VIP, normalmente solitarios > 3cm y un 75% localizados en la cola pancreática, siendo metastásicos al diagnóstico hasta un 80%. También se han observado asociados al síndrome MEN1, al carcinoma epidermoide de pulmón, hepatoma y feocromocitoma<sup>2</sup>. Cursa con diarrea acuosa que persiste con el ayuno, con deposiciones de color té y no-malolientes que exceden un volumen de 700 ml/día (70% > 3000 ml/día). Los pacientes no suelen presentar dolor abdominal. Hasta un 20% presentan *flushing*, astenia, náuseas, vómitos, debilidad y calambres musculares, relacionados con hipopotasemia y deshidratación<sup>3</sup>. Los pacientes presentan niveles de VIP en suero > 75 pg/ml. El tratamiento se basa en reposición de iones y fluidos, análogos de somatostatina que inhiben la secreción de VIP (octreotido/lanreotido), corticoides (en casos refractarios), cirugía, quimioterapia y terapias más recientes como las dirigidas molecularmente (everolimus, sunitinib). Según los estudios realizados la media de

supervivencia de los pacientes con este tipo de tumores es de 96 meses.

El síndrome de Zollinger-Ellison se define como una tríada que comprende enfermedad ulcerosa péptica severa, hipersecreción ácida gástrica y tumor de páncreas de células no beta productor de gastrina, siendo la gastrina el agente responsable del síndrome<sup>4</sup>. La mayoría de gastrinomas se localiza en el triángulo del gastrinoma (limitado entre la confluencia de los conductos biliares, tercera porción duodenal y cuello de páncreas). La frecuencia de gastrinomas es igual en páncreas y duodeno. Los síntomas principales son dolor abdominal, úlceras pépticas, pirosis, estenosis pilóricas, duodenales y esofágicas, y diarrea secundaria a la hipersecreción y a la malabsorción intestinal. Un tercio de los pacientes con síndrome de Zollinger-Ellison presentan un cuadro hereditario de carácter autonómico dominante o síndrome de neoplasia endocrina múltiples de tipo I (síndrome NEM 1w o de Wermer), caracterizado por la presencia de tumores en múltiples órganos, sobre todo en glándulas paratiroides, hipófisis y páncreas, que suelen presentar nefrocalcinosis o cólicos renales. El diagnóstico se realiza con la medición de gastrina en ayunas > 1.000 pg/mL (475 pmol/L) y con el test de estimulación con secretina. Una vez diagnosticado el síndrome de Zollinger-Ellison el gastrinoma debe ser localizado con pruebas de imagen.

Los somatostatínomas son tumores raros que suelen originarse en el páncreas (55%) o el intestino y liberan grandes cantidades de somatostatina. Causan un síndrome caracterizado por la presencia de dolor abdominal, diabetes mellitus/intolerancia a la glucosa, colelitiasis, diarrea/esteatorrea y pérdida de peso<sup>5</sup>. El diagnóstico se establece con la medición en ayunas de somatostatina > 30 mg/mL. El tratamiento es quirúrgico o análogos de somatostatina (octreotido, lanreotido) para lesiones irresecables.

### **Hepatopatía paraneoplásica o síndrome de Stauffer**

El síndrome de Stauffer o hepatoesplenomegalia nefrogénica fue descrito en 1961 por M.

H. Stauffer. Es una patología infrecuente caracterizada por la elevación de fosfatasa alcalina, velocidad de sedimentación globular (VSG),  $\alpha$ -2-globulina, gamma-glutamil transferasa (GGT), trombocitosis, tiempo de protrombina prolongado, hipoalbuminemia y hepatoesplenomegalia, en ausencia de metástasis hepáticas. Este síndrome fue descrito inicialmente en pacientes con síntomas inespecíficos como fiebre, pérdida de peso, y astenia, en asociación a hipernefomas.

Esta disfunción hepática nefrogénica no metastásica, frecuentemente aparece como manifestación inicial del adenocarcinoma renal (hipernefroma), pero también asociado a otros tumores como adenocarcinoma broncogénico, leiomiocarcinoma, angiosarcoma, histiocitoma maligno y carcinoma de próstata.

La disfunción hepática paraneoplásica en ausencia de metástasis hepática, suele observarse en el carcinoma de células renales, la incidencia de este tumor está aumentando en las últimas décadas, y se ha denominado el "tumor del internista" por la forma de presentación atípica, no asociada con el propio riñón. La tríada clásica del hipernefroma, constituida por hematuria, dolor abdominal y masa palpable, ocurre solamente en el 10% de los pacientes; de modo que generalmente el diagnóstico se retrasa considerablemente por la ausencia de síntomas orientadores hacia el tumor renal. Generalmente se manifiesta por hepatomegalia y niveles elevados de fosfatasa alcalina y aumento del tiempo de protrombina, con niveles de bilirrubina total normales o colestasis disociada (colestasis anictérica), pero también han sido descritos casos de ictericia franca (colestasis ictérica)<sup>6</sup>.

La disfunción hepática en pacientes con hipernefroma en ausencia de enfermedad hepática metastásica ocurre de forma infrecuente. En una serie de 365 pacientes, el 21% presentaron elevación de fosfatasa alcalina como manifestación paraneoplásica<sup>7</sup>. Cuando la disfunción hepática está presente, generalmente se acompaña de fiebre, pérdida de peso, astenia y estos pacientes tienen un pronóstico peor.

En general, la biopsia hepática revela la imagen de colestasis sin otros hallazgos específicos, observando una infiltración inespecífica de neutrófilos, linfocitos, monocitos y raramente granulomas, en ocasiones se puede comprobar una dilatación de los sinusoides hepáticos. Los hallazgos de las pruebas de imagen, desde la ecografía de abdomen, TAC, colangio RMN y colangiopancreatografía retrógrada endoscópica (CPRE) confirman la presencia de unas vías biliares (intra y extrahepáticas) normales, sin dilataciones ni obstrucciones. La etiología de este síndrome no está completamente aclarada; se ha sugerido el posible papel de la producción desde el tumor de ciertas citocinas, como la interleucina-6 (IL-6) o de factor estimulador de las colonias de granulocitos-macrófagos (GM-CSF)<sup>8</sup>, y se han señalado casos de resolución completa de las anomalías hepáticas después de la extirpación del tumor primitivo o nefrectomía, pero pueden reaparecer en caso de recurrencia tumoral local o aparición de metástasis. Del mismo modo, el pronóstico del tumor es peor si la disfunción hepática no desaparece con la extirpación del tumor renal, debido generalmente a la presencia de tumor residual.

Los clínicos deberíamos tener en cuenta este raro síndrome y sus variantes (colestasis icterica), de forma que el carcinoma renal debe ser incluido en el diagnóstico diferencial tanto de la colestasis icterica como de la colestasis anictérica.

### **Trastornos de la motilidad intestinal paraneoplásicos**

Entre los pacientes con manifestaciones neurológicas asociadas a carcinoma de pulmón oat cell y presencia de anticuerpos antinucleares neuronales, el 12% presentaron alteraciones gastrointestinales, como pseudoobstrucción intestinal crónica, gastroparesia o acalasia.

Aproximadamente la mitad de los casos de pseudoobstrucción crónica son secundarios a procesos neurológicos, paraneoplásicos, autoinmunes, metabólicos/endocrinos e infecciosos. Esta afección rara suele presentarse asociada a carcinoma de células pequeñas de pulmón, pero también a otros tumores como tumor carcinoide, linfoma, melanoma y cáncer de riñón, mama y próstata<sup>9,10</sup>. Los pacientes tienen grados variables de dolor abdominal,

distensión y vómitos. Los pacientes con compromiso predominante del intestino delgado a menudo desarrollan sobrecrecimiento bacteriano y síndrome de asa ciega, y esto desencadena a veces esteatorrea y diarrea. El compromiso colónico predominante suele generar estreñimiento y megacolon. Los pacientes con ambos tipos de compromiso pueden presentar ciclos de diarrea alternando con estreñimiento, según la intensidad de la esteatorrea y el compromiso relativo de cada órgano. Estos pacientes tienen frecuentemente autoanticuerpos antinucleares neuronales (ANNA-1 y anti-Hu) que son detectados mediante inmunofluorescencia<sup>11</sup>. Se ha postulado que este anticuerpo esté dirigido frente a un epitopo que es compartido por elementos neuronales del sistema nervioso entérico y las células tumorales, dañando de esta forma los reflejos entéricos. Aunque los síntomas de la pseudoobstrucción paraneoplásica pueden resolverse con el tratamiento del tumor primario con resultados favorables, la persistencia de los síntomas gastrointestinales es muy común, a pesar del tratamiento antineoplásico efectivo. El tratamiento con procinéticos en los pacientes con pseudoobstrucción intestinal es poco efectivo, al igual que el tratamiento con laxantes clásicos como la lactulosa o asociaciones de laxantes, aunque en la actualidad existen nuevos fármacos con resultados prometedores para el control de los síntomas de estos pacientes como son la Linaclotida (290 mcg/24 horas) y la Prucaloprida (2 mg/24 horas).

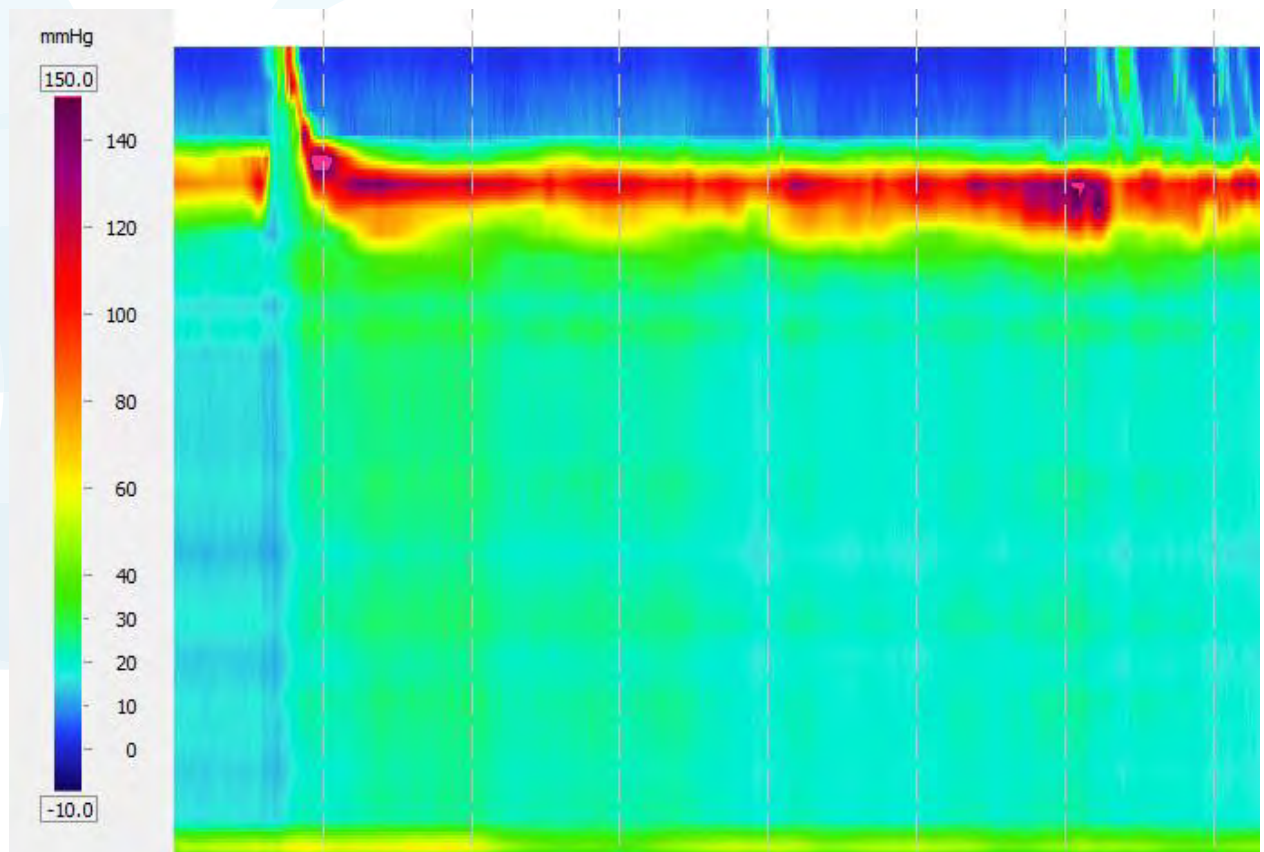
La gastroparesia también puede ser secundaria a síndrome paraneoplásico, viéndose sobre todo asociado al carcinoma de pulmón de células pequeñas, aunque también se ha visto relacionado con el cáncer de mama, carcinoma de ovario, adenocarcinoma de páncreas, tumor carcinoide, sarcoma retroperitoneal, linfoma de Hodgkin y colangiocarcinoma<sup>12</sup>. Los síntomas son idénticos a los de la gastroparesia por otras causas, como náuseas y vómitos, saciedad precoz, dolor abdominal. Se han visto aumento de determinados autoanticuerpos como ANNA-1 y anti-Hu. Esta dismotilidad se debe a una neuropatía visceral del plexo mientérico, causada por la infiltración de linfocitos y células plasmáticas, y la posterior degeneración axo-

nal en el plexo. El diagnóstico se establece con una gammagrafía gástrica. En cuanto al tratamiento de estos pacientes se basa en medidas higiénico-dietéticas, procinéticos/antieméticos (cinitaprida, metoclopramida, domperidona, ondansetrón, levosulpirida, eritromicina) y en los casos más avanzados se puede optar por la colocación de una gastrostomía descompresiva con sonda de doble luz, utilizando la luz gástrica para aspirar el contenido gástrico y la luz yeyunal para alimentación.

Los trastornos motores esofágicos son alteraciones de la motilidad esofágica, causadas por variaciones de los mecanismos de control neurohormonal o muscular del cuerpo esofágico y/o de sus esfínteres, que se pueden producir tanto por defecto como por exceso de actividad contráctil, y/o en la secuencia en que se produce dicha actividad.

Los trastornos motores esofágicos secundarios son las alteraciones motoras esofágicas que se asocian a otra enfermedad, con anormalidades similares o idénticas a las primarias. La acalasia secundaria a un síndrome paraneoplásico se debe a la invasión tumoral y obstrucción mecánica del esófago distal (pseudoacalasia debida a invasión de adenocarcinoma de esófago, carcinoma epidermoide de esófago y adenocarcinoma gástrico), por invasión de células neoplásicas de la submucosa del EEI, ocasionando bloqueo de las neuronas mientéricas, y por síndrome paraneoplásico desde tumores distantes al esófago (carcinoma de pulmón, leiomioma, linfoma, adenocarcinoma de mama, hepatocarcinoma, sarcoma, linfangioma, carcinoma renal, mesotelioma, carcinoma de próstata, adenocarcinoma de páncreas) mediante la secreción de factores humorales no caracterizados que alteran la función esofágica<sup>13,14</sup>. Los síntomas principales de los pacientes son la disfagia para sólidos y líquidos, dificultad para eructar, regurgitación, dolor torácico, pirosis, pérdida de peso, sensación de globo e hipo. La disfagia es la sensación de dificultad de paso del alimento (sólido o líquido) de la cavidad oral al estómago. La disfagia es considerada un síntoma de alarma, indicando la necesidad de una evaluación inmediata que defina la causa exacta y permita iniciar el tratamiento

adecuado. Se han publicado casos de disfagia (acalasia y espasmo esofágico), disfunción de la vesícula, insuficiencia autonómica y neuropatía periférica. Los síntomas pueden preceder al diagnóstico del tumor primario en varios años. La anatomía patológica de este síndrome se limita al plexo mientérico, donde se observa un infiltrado linfocítico inflamatorio que acompaña en forma variable la degeneración neuronal. Los autoanticuerpos de reacción cruzada que se hallan en el suero de estos pacientes se unen a las células del tumor primario y a las neuronas del plexo mientérico, para provocar inflamación y destrucción de ese plexo. La detección de ANNA-1 en el suero puede ayudar al diagnóstico. Los criterios manométricos de acalasia son la aperistalsis esofágica (100% de ondas interrumpidas), relajación incompleta o ausente del EEI y presión basal del cuerpo esofágico positiva por retención alimentaria (Figura 1). Los hallazgos manométricos son superponibles tanto en acalasia primaria (etiología desconocida) como en acalasia secundaria (asociada a otras enfermedades), por lo que son otras exploraciones complementarias las que ayudarán a establecer el diagnóstico etiológico. El tratamiento de la acalasia secundaria o pseudoacalasia es indistinguible del de la acalasia primaria. Las alternativas terapéuticas disponibles son de carácter paliativo y sus objetivos son disminuir la presión del EEI para mejorar el vaciamiento esofágico, controlar los síntomas y evitar las complicaciones (retención de alimentos en el esófago, regurgitación, aspiración pulmonar y pérdida de peso). El tratamiento farmacológico incluye nitratos y los bloqueantes de los canales del calcio: nifedipina 10 mg sublingual 15 minutos antes de las tres comidas principales o dinitrato de isosorbide 5 mg vía oral 20 minutos antes de las tres comidas principales. El tratamiento endoscópico se refiere a la dilatación endoscópica del cardias con balón neumático, que se puede repetir hasta tres dilataciones con incrementos progresivos del diámetro del balón empleado (30-35-40 mm) y debe siempre acompañarse de tratamiento antisecretor con IBP (inhibidores de la bomba de protones) a dosis estándar para evitar la esofagitis por reflujo. También endoscópicamente se puede realizar la inyección de toxina botulínica en cardias, que se precisa



**Figura 1.** Manometría esofágica de alta resolución en acalasia secundaria. Los hallazgos manométricos de acalasia (primaria y secundaria) son aperistalsis esofágica, relajación incompleta o ausente del esfínter esofágico inferior (EEI) con presión de relajación residual media > 15 mmHg, presión de reposo del EEI aumentada o normal y presión basal del cuerpo esofágico positiva (superior a la presión gástrica) por retención alimentaria. Esfínter esofágico superior (EES).

repetir en caso de persistencia o recidiva de la disfagia debido al efecto transitorio de la toxina botulínica. La inyección de toxina botulínica de tipo A bloquea la transmisión nerviosa porque inhibe la liberación de acetilcolina desde las terminales nerviosas presinápticas y produce un bloqueo de la placa motora. La razón de su uso en la acalasia es compensar la pérdida de efecto de la inervación inhibitoria con una disminución del efecto de la inervación excitadora. Se administra por vía endoscópica inyectando, con una aguja de escleroterapia, 20-25 unidades en cada cuadrante justo por arriba de la unión esofagogástrica. Produce una disminución de la presión del EEI y, como consecuencia, un alivio parcial de los síntomas en las tres cuartas partes de los pacientes un mes después del tratamiento. Su principal problema es la transitoriedad de su efecto, ya que menos de la mitad de los pacientes refieren mejoría transcurrido un año, incluso tras varias sesiones de tratamiento. Su eficacia parece ser mayor en

los pacientes de más edad. La cardiomiectomía quirúrgica (abierto o laparoscópica) consiste en la miotomía anterior de las fibras del EEI, que se extiende 1 cm hacia el estómago y varios hacia el esófago, se asocia una fundoplicatura como método antirreflujo. En pacientes muy ancianos y con enfermedades asociadas importantes que impiden cualquier tratamiento eficaz puede conseguirse una alimentación adecuada mediante la colocación de una sonda gastrostomía<sup>15</sup>.

# Bibliografía

- <sup>1</sup>Kulke MH, Mayer RJ. Carcinoid tumors. *N Engl J Med* 1999; 340:858-68.
- <sup>2</sup>Lecorguillé M, Hammel P, Couvelard A, et al. Jejunal vipoma. *Gastroenterol Clin Biol* 2004; 28:797-800.
- <sup>3</sup>Mekjhian HS, O'Dorisio TM. VIPoma syndrome. *Semin Oncol* 1987; 14:282-91.
- <sup>4</sup>Ellison EC, Johnson JA. The Zollinger-Ellison syndrome: a comprehensive review of historical, scientific, and clinical considerations. *Curr Probl Surg* 2009; 46:13-106.
- <sup>5</sup>Soga J, Yakuwa Y. Somatostatinoma/inhibitory syndrome: a statistical evaluation of 173 reported cases as compared to other pancreatic endocrinomas. *J Exp Clin Cancer Res* 1999; 18:13-22.
- <sup>6</sup>Giannakos G, Papanicolaou X, Trafalis D, Michaelidis I, Margaritis G, Christofilakis C. Stauffer's syndrome variant associated with renal cell carcinoma. *Int J Urol* 2005;12:757-9.
- <sup>7</sup>Chuang YC, Lin AT, Chen KK, Chang YH, Chen MT, Chang LS. Paraneoplastic elevation of serum alkaline phosphatase in renal cell carcinoma: incidence and implication on prognosis. *J Urol*. 1997; 158(5):1684-7.
- <sup>8</sup>Boxer RJ, Waisman J, Lieber MM. Non metastatic hepatic dysfunction associated with renal carcinoma. *J. Urol*. 1978; 119: 468-91.
- <sup>9</sup>Schuffler, M.D., et al., Intestinal pseudo-obstruction as the presenting manifestation of small-cell carcinoma of the lung. A paraneoplastic neuropathy of the gastrointestinal tract. *Ann Intern Med*, 1983. 98(2):129-34.
- <sup>10</sup>Gerl A, Storck M, Schalhorn A, et al. Paraneoplastic chronic intestinal pseudoobstruction as a rare complication of bronchial carcinoid. *Gut* 1992; 33:1000-3.
- <sup>11</sup>Lucchinetti, C.F., D.W. Kimmel, and V.A. Lennon, Paraneoplastic and oncologic profiles of patients seropositive for type 1 antineuronal nuclear autoantibodies. *Neurology*, 1998. 50(3):652-7.
- <sup>12</sup>Caras S, Laurie S, Cronk W, et al. Case report: pancreatic cancer presenting with paraneoplastic gastroparesis. *Am J Med Sci* 1996; 312:34-6.
- <sup>13</sup>Ghoshal UC, Sachdeva S, Sharma A, et al. Cholangiocarcinoma presenting with severe gastroparesis and pseudoachalasia. *Indian J Gastroenterol* 2005; 24:167-8.
- <sup>14</sup>Lhermitte, F., et al., Paralysis of digestive tract with lesions of myenteric plexuses. A new paraneoplastic syndrome (author's transl). *Rev Neurol (Paris)*, 1980. 136(12):825-36.
- <sup>15</sup>Ruiz de León San Juan A. Tratamiento de los trastornos motores esofágicos. En: Lacima G., Serra J., Minguez M., Accarino A. *Tratado de Neurogastroenterología y Motilidad Digestiva*. Madrid: Panamericana; 2014. 121-131.

## Capítulo 6

# Síndromes paraneoplásicos renales

### Autores:

Ana M<sup>a</sup> Jiménez Gordo, Emilio Ríos González, M<sup>a</sup> Luz Lozano Maneiro

Servicio de Oncología Médica. Hospital Universitario Infanta Sofía

Servicio de Urología. Hospital Universitario Infanta Sofía

Servicio de Nefrología. Hospital de Fuenlabrada

### INTRODUCCIÓN

Existen numerosas causas que pueden ocasionar patología renal en los pacientes oncológicos, y la mayoría de ellas no son de origen paraneoplásico. En la tabla 1 se describen las más importantes. La más frecuente es la insuficiencia renal prerrenal debido a la deple-

ción de líquidos. Su valoración debe incluir la determinación sérica de iones, pH, osmolaridad y ácido úrico. Además, es necesario analizar sedimento, osmolaridad e iones en orina. También puede ser necesaria la realización de alguna prueba de imagen para descartar una obstrucción de la vía urinaria.

**Tabla 1.** Causas de diversas manifestaciones de nefropatía en el paciente oncológico

MECANISMO PATOGENICO	ETIOLOGÍA
Infiltración tumoral del parénquima renal	Infiltra tumor primario (leucemias, linfomas) Infiltran las metástasis
Uropatía obstructiva por infiltración tumoral del uréter, radioterapia...	Infiltración tumoral del tracto urinario (cáncer de recto, retroperitoneales, ginecológicos) Fibrosis retroperitoneal secundaria a infiltración tumoral o radioterapia
Alteraciones del balance hídrico	Insuficiente aporte hídrico/depleción de volumen (vómitos, diarrea...)
Disbalance iónico (calcio, potasio, sodio, magnesio, fósforo)	Debidos al tumor o a su tratamiento
Infecciones	Secundarias a la inmunodepresión inducida por el tumor o su tratamiento
Toxicidad farmacológica o nefritis por radioterapia	Secundaria a tratamiento con citostáticos, inmunoterapia, antibióticos, contrastes iodados, AINEs...
Obstrucción tubular renal por diferentes sustancias	Productos tumorales, ácido úrico, síndrome de lisis tumoral...
Lesiones glomerulares de origen incierto	Síndromes paraneoplásicos



**Tabla 2.** Tipos de nefropatías paraneoplásicas y tumores más frecuentemente asociados a cada una de ellas

NEFROPATÍA	TUMORES ASOCIADOS
Glomerulonefritis membranosa	Cáncer de estómago, pulmón, colon...
Glomerulonefritis de mínimos cambios	Linfoma (sobre todo Hodgkin), cáncer de páncreas, mesotelioma...
Glomeruloesclerosis focal y segmentaria	Leucemia linfática crónica, linfomas T, leucemia mieloide aguda...
Nefropatía IgA	Linfomas MALT, cáncer de pulmón, cabeza y cuello, páncreas, micosis fungoides, liposarcoma...
Glomerulonefritis membranoproliferativa	Leucemia linfática crónica, linfomas, tricoleucemia, melanoma...
Glomerulonefritis mesangial	Cáncer de pulmón
Glomerulonefritis rápidamente progresiva	Linfoma, gammapatías monoclonales...

El diagnóstico de síndrome paraneoplásico renal es poco frecuente y en ocasiones resulta dificultoso. Las nefropatías de origen paraneoplásico se definen como aquellas que no están relacionadas con el tumor primario ni sus metástasis, no son consecuencia de infecciones, trastornos metabólicos ni toxicidad de las terapias utilizadas<sup>2</sup>. Típicamente cumplen 3 criterios: desaparecen con la remisión o extirpación del tumor, reaparecen con la recaída del tumor, y se puede establecer una relación patofisiológica entre el cáncer y la nefropatía, como la detección de complejos de antígenos tumorales y anticuerpos subepiteliales en el glomérulo renal<sup>3</sup>. (Tabla 2)

Es muy importante realizar una identificación precoz de la causa desencadenante de la insuficiencia renal, ya que pueden tratarse de trastornos agudos y reversibles si se instaura el tratamiento adecuado lo antes posible.

### MANIFESTACIONES CLÍNICAS

Los síndromes paraneoplásicos renales se manifiestan habitualmente como un síndrome nefrótico, aunque menos frecuentemente se pueden presentar como un síndrome nefrótico agudo<sup>4</sup>.

### Síndrome nefrótico

Se caracteriza por la presencia de proteinuria (más de 3 g en 24 horas) e hipoalbuminemia, siendo frecuente que se asocie a hiperlipemia y a un riesgo elevado de trombosis, que puede ser aditivo al de la neoplasia subyacente. Clínicamente es indistinguible del idiopático, y mantiene la función renal inicialmente preservada.

El 11% de los casos que se presentan como síndrome nefrótico de etiología incierta terminan asociándose a la presencia de un tumor, y en el 80% de estos el diagnóstico es concurrente con el del tumor o precede a la aparición del mismo en menos de 7 meses<sup>5</sup>. La coincidencia de síndrome nefrótico y tumor puede llegar al 22% en los pacientes mayores de 60 años. Por este motivo se recomienda una evaluación con mamografía, TAC y colonoscopia en todos los casos diagnosticados de síndrome nefrótico, especialmente en los ancianos<sup>6</sup>.

La neoplasia más frecuentemente asociada al síndrome nefrótico es el linfoma de Hodgkin, que en el 80% de los casos se manifiesta como glomerulonefritis de mínimos cambios. En los linfomas no Hodgkin se han identificado inmunocomplejos tumorales en los glomérulos. En

los pacientes con carcinomas la lesión histológica más frecuente es la glomerulonefritis membranosa, que se presenta en el 80-90% con síndrome nefrótico. Mucho menos frecuente es la presencia de otras glomerulonefritis, como la membranoproliferativa o de mínimos cambios. Estos síndromes se han descrito ocasionalmente en pacientes con tumores benignos como el angiomiolipoma renal o el feocromocitoma.

La evolución del síndrome nefrótico es muy variable, y depende de la lesión glomerular subyacente. En el caso de presentarse como nefropatía membranosa se ha descrito remisión espontánea en el 25-50% de los casos. El riesgo de desarrollar insuficiencia renal progresiva aumenta con la cuantía y persistencia de la proteinuria y con la existencia de hipercolesterolemia, y es mayor en la edad avanzada. En una serie se describieron un 20% de casos que desarrollaron insuficiencia renal terminal en 10 años<sup>7</sup>. En los casos con glomerulonefritis de mínimos cambios, la evolución del síndrome nefrótico es coincidente con la de la neoplasia causal en el 75% de los casos, aunque la presencia de proteinuria puede preceder la aparición del linfoma.

El tratamiento es sintomático, con diuréticos de asa y antiproteinúricos tipo IECAs o ARA-II, así como el tratamiento del tumor subyacente. En los casos asociados a tumores raramente se indican tratamientos inmunosupresores, a no ser que estén indicados para el tratamiento de la neoplasia causal.

### Síndrome nefrótico agudo

Consiste en el inicio brusco de hematuria y proteinuria acompañados de azotemia y retención de agua y sodio, que dan lugar a congestión circulatoria, hipertensión y edema<sup>8</sup>. En la orina se objetivan cilindros de hematíes debido a la lesión de los capilares en los glomérulos renales. El filtrado glomerular se reduce por la infiltración de células inflamatorias. Puede asociarse proteinuria en rango no nefrótico (menor de 3 g en 24 horas). Su evolución depende de la glomerulopatía asociada y del tratamiento de la neoplasia subyacente.

## LESIONES GLOMERULARES

### Nefropatía membranosa

Se manifiesta en el 72% de los casos de síndrome nefrótico paraneoplásico. Su aparición suele preceder a la presentación de la neoplasia en el 40% de los casos, una media de 6 meses; se hace de forma simultánea en el 40% y solo es posterior a la presentación de la misma

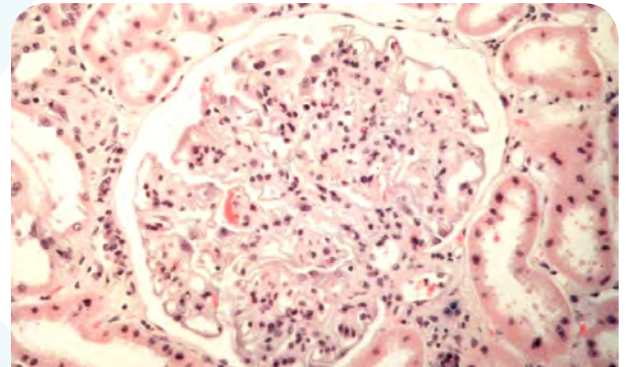


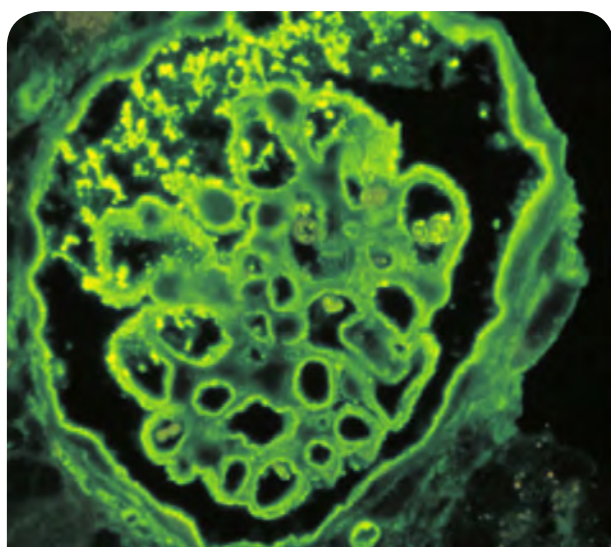
Figura 1. Glomerulonefritis membranosa. Aspecto al microscopio óptico

en el 20%. La evolución clínica es muy variable, aunque frecuentemente el síndrome nefrótico desaparece tras la remisión de la neoplasia. Sin embargo, solo se asocian con neoplasias el 6-22% de los casos diagnosticados de nefropatía membranosa, más frecuente en pacientes de edad avanzada y fumadores de más de 20 paquetes tabaco/año<sup>9</sup>.

En el estudio microscópico se objetiva engrosamiento de la membrana basal (Figura 1). Con inmunofluorescencia directa o microscopio electrónico se demuestran depósitos granulares subepiteliales de IgG y complemento (Figura 2). En la tinción con plata se evidencia una imagen característica "en púa de peine" en la membrana basal glomerular. Se han descrito varios casos con depósitos de inmunocomplejos con antígenos tumorales en el glomérulo<sup>10</sup>. El receptor glicoproteico transmembrana tipo M fosfolipasa A2 (PLA2R1) se ha identificado como el antígeno responsable de la mayoría de casos de nefropatía membranosa idiopática, que se detecta en el 70-90%, siendo su aparición excepcional en los casos de nefropatía secundaria, junto con la paraneoplásica. Además, en las formas idiopáticas, los depósitos de membrana frecuentemente son IgG4 frente a los depósitos de IgG1 y IgG2 se presentan en

las formas asociadas a tumores. La presencia de más de 8 células inflamatorias en el glomérulo aumentan la posibilidad de presentar proceso maligno asociado<sup>3</sup>.

Se ha asociado a tumores de estómago, pulmón y colon, y más raramente a los de recto,



**Figura 2.** Depósitos granulares de Ig G y complemento con microscopio de fluorescencia en la nefropatía membranosa

páncreas, vía biliar, cabeza y cuello, ovario, mama, próstata, riñón y piel. El principal tratamiento es el del tumor causal. También hay que hacer el tratamiento sintomático adecuado, con diuréticos de asa, IECAs, ARA-II... Se ha destacado la posibilidad de respuesta a agentes antiangiogénicos, dada la implicación del VEGF en la patogénesis de estos procesos<sup>11</sup>.

### Nefropatía de mínimos cambios

Se asocia sobre todo al linfoma de Hodgkin, aunque también se ha descrito en otros trastornos linfoproliferativos, cáncer de páncreas, pulmón, colon, mesotelioma y cáncer renal. Suele manifestarse como síndrome nefrótico.

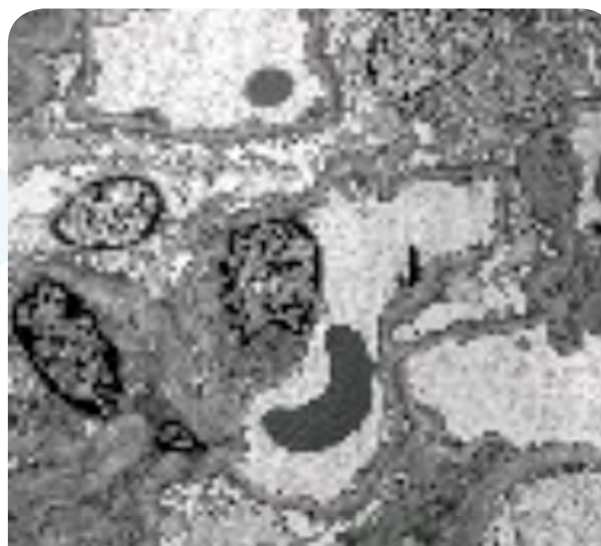
Solo en el 10-15% de los casos el diagnóstico de la nefropatía precede al del linfoma, pero en algunos casos puede precederlo hasta en 42 meses, el 30-35% se diagnostica simultáneamente al linfoma de Hodgkin, y el 40-45% después del diagnóstico del tumor. En el 75% de los casos la evolución del síndrome nefrótico es coincidente con la de la neoplasia. Sin embargo, solo el 0,47% de los pacientes con

linfoma de Hodgkin desarrollan una nefropatía de mínimos cambios.

En el microscopio óptico se objetivan escasas o nulas alteraciones de los capilares glomerulares. El diagnóstico se realiza por microscopio electrónico, en que se evidencia una fusión de los podocitos (Figura 3). El mecanismo patogénico es incierto. Se ha aludido a un mecanismo inmunológico subyacente, y se ha asociado a deficiencia en las funciones de las células T. En otras publicaciones se ha sugerido que las células tumorales pueden secretar VEGF, que aumentaría la permeabilidad del glomérulo<sup>9,12</sup>.

### Glomerulonefritis rápidamente progresiva

Los pacientes desarrollan una insuficiencia renal aguda que se hace terminal en el curso de semanas o pocos meses. La lesión histológica característica corresponde a glomerulonefritis con proliferación extracapilar (en semilunas). El patrón de daño implicado con inmunofluorescencia o microscopio electrónico es muy variable. El riesgo de oliguria (fallo renal terminal e hipertensión) aumenta si más del 80% de los glomérulos renales están afectados.



**Figura 3.** Glomerulonefritis de mínimos cambios. Fusión de los podocitos en el microscopio electrónico

El 7% de los pacientes con glomerulonefritis rápidamente progresiva tienen un tumor<sup>13</sup>. La mayoría de ellos desarrollan la nefropatía una media de 36 meses después del diagnóstico

del tumor. Su desarrollo se ha relacionado con alteraciones inmunológicas en el huésped o por mediadores en la enfermedad o el tratamiento de la neoplasia. Si se manifiesta precozmente durante el curso de la neoplasia, el tratamiento agresivo y eficaz de la misma puede inducir una remisión en la glomerulonefritis.

Su presencia se ha descrito en pacientes con diferentes trastornos linfoproliferativos, gammapatías monoclonales, y pocas veces con tumores sólidos como cáncer renal, gástrico o de pulmón.

### Otras glomerulopatías **GLOMERULONEFRITIS**

#### **MEMBRANOPROLIFERATIVA**

Se ha descrito asociada a la leucemia linfática crónica, linfoma de Burkitt, sarcoma de células reticulares, carcinoma microcítico de pulmón, linfoma linfocítico, tricoleucemia, melanoma, cáncer renal, gástrico...

Aparte del control de la neoplasia, el tratamiento con prednisona en estos casos puede resultar de ayuda<sup>9</sup>.

#### **GLOMERULOESCLEROSIS FOCAL Y SEGMENTARIA**

Se asocia en algunos casos a linfoma linfoblástico de células T, leucemia linfática crónica, leucemia mielomonocítica aguda y linfomas de células T.

#### **GLOMERULONEFRITIS PROLIFERATIVA MESANGIAL**

Se ha descrito sobre todo en tumores pulmonares.

#### **NEFROPATÍA IgA**

Ocasionalmente se ha visto asociada a carcinoma broncogénico, carcinoma escamoso de lengua, carcinoma de nasofaringe, liposarcoma retroperitoneal, adenocarcinoma de páncreas, renal y tumores secretores de mucina, micosis fungoide y síndrome de Sezary.

#### **AMILOIDOSIS**

Consiste en el depósito de amiloide en el espacio extracelular, posiblemente asociado a la presencia de inflamación crónica, que afecta predominantemente al riñón. Se asocia al linfoma de Hodgkin en fases finales, leucemia linfática crónica, mieloma múltiple, macroglobulinemia de Waldenström y carcinoma renal.

ma de Hodgkin en fases finales, leucemia linfática crónica, mieloma múltiple, macroglobulinemia de Waldenström y carcinoma renal.

#### **CRIOGLOBULINEMIA**

Se caracteriza por elevada presencia de inmunoglobulinas circulantes IgG e IgM que precipitan con frío. Puede dar lugar a insuficiencia renal aguda y síndrome nefrótico. En el microscopio se objetiva glomerulonefritis proliferativa difusa con depósito de crioglobulinas. Se asocia a la presencia de carcinoma hepatocelular en hepatopatía por virus de hepatitis tipo C. Su evolución es favorable con el tratamiento de la neoplasia y ocasionalmente puede requerir esteroides.

#### **ALTERACIONES MICROVASCULARES**

##### **Vasculitis**

**PÚRPURA DE SCHÖNLEIN-HENOCH.** Se caracteriza por la presencia de púrpura no trombocitopénica, artralgias, dolor abdominal y glomerulonefritis, que en ocasiones puede dar lugar a una forma rápidamente progresiva o a síndrome nefrótico. Suele asociarse a niveles séricos elevados de IgA. En el microscopio puede corresponder con diferentes patrones, pero con inmunofluorescencia se evidencian depósitos granulares mesangiales y capilares de IgA, IgG, C3 y fibrinógeno, pero no de C1q, C4 ni IgA secretora. Ocasionalmente se ha asociado a cáncer de pulmón. Frecuentemente es reversible con el tratamiento adecuado de la neoplasia subyacente y requiere manejo sintomático<sup>3</sup>.

##### **Microangiopatía trombótica**

El síndrome hemolítico-urémico (SHU) es una coagulopatía de consumo que se caracteriza por anemia hemolítica microangiopática, insuficiencia renal y trombocitopenia. En ocasiones existe afectación del sistema nervioso central, con fiebre, convulsiones o déficits neurológicos. En el riñón se alteran principalmente las arteriolas aferentes del glomérulo, que están prácticamente ocluidas por los depósitos de fibrina. La expresión de ADAMTS<sup>13</sup> es normal en las formas paraneoplásicas, lo que las hace más resistente al tratamiento con plasmaféresis<sup>14</sup>.

Se asocia a leucemia aguda promielocítica, cáncer de próstata, estómago y páncreas. En

una revisión realizada el 89% de los casos con cáncer presentaban un adenocarcinoma. Se ha relacionado con la mucina secretada por estas células. Además, se ha asociado con la administración de mitomicina C y tiene un 50% de mortalidad, a pesar de que en una serie el 35% del total estaba en remisión tumoral cuando se manifestó el SHU<sup>15</sup>.

En el microscopio de inmunofluorescencia se demuestran depósitos del complemento, fibrina e inmunoglobulinas en las arteriolas y asas capilares glomerulares. Se manifiesta como una insuficiencia renal aguda con proteinuria leve, microhematuria y cilindruria, y puede evolucionar a crónica. El tratamiento es sintomático, con esteroides y terapia antiagregante plaquetaria.

## **ENFERMEDADES TUBULOINTERSTICIALES**

### **Hipercalcemia**

El calcio induce vasoconstricción y depósito de calcio en túbulos e intersticio renal, que conducen a obstrucción intratubular, atrofia y fibrosis. El tratamiento precoz mejora la insuficiencia renal, pero si se mantiene, pueden producirse daños irreversibles.

### **Disfunción tubular**

Además de insuficiencia renal, puede haber acidosis tubular, pérdida de sodio, fósforo y potasio por el túbulo renal. Se ha descrito en pacientes con mieloma múltiple, por depósitos tubulares de cadenas ligeras, o por leucemia monocítica o mielomonocítica aguda, que pueden secretar lisozima, sustancia que induce daño tubular renal.

### **Síndrome de Fanconi**

Se presenta con acidosis tubular renal tipo II, aminoaciduria, glucosuria y fosfaturia. Se ha descrito en pacientes con carcinoma de páncreas, mieloma múltiple y leucemia mieloide aguda.

## **ALTERACIONES ELECTROLÍTICAS Y ANALÍTICAS**

### **Hiponatremia**

La hiponatremia euvolémica es característica del SIADH (secreción inadecuada de hormona antidiurética). Se ha descrito asociada a tu-

moreos torácicos y en sistema nervioso central (SNC). Los pacientes presentan hiponatremia con disminución de osmolaridad plasmática y aumento de osmolaridad en orina y de la secreción de sodio por orina. El tratamiento habitual incluye la restricción hídrica y tratamiento con furosemina. Recientemente se ha comercializado un antagonista selectivo del receptor V2 de la vasopresina, tolvaptan, que en dosis de 15 a 60 mg/d es capaz de revertir la pérdida de sodio en el túbulo renal característica de este síndrome<sup>16,17</sup>. Ocasionalmente también se ha descrito secreción de factor natriurético por parte de algunos tumores de SNC.

### **Diabetes insípida nefrogénica**

Se ha descrito en el leiomioma. Produce poliuria y polidipsia hipotónica debido a una alteración en la función de la hormona antidiurética en el riñón.

### **Alteraciones en el balance del potasio**

Puede haber pérdida tubular de potasio por daño tubular renal, como se ha descrito previamente, aunque puede ser efecto secundario a otras circunstancias, como insuficiencia renal, insuficiencia adrenal y ocasionalmente el síndrome de lisis tumoral.

### **Hipofosfatemia**

Recientemente se ha descrito un síndrome de hipofosfatemia debido a pérdidas de fosfato en el túbulo renal inducida por una hormona fosfática, el factor de crecimiento de fibroblastos 23 (FGF23) que conduce a déficit de vitamina D y osteomalacia. Se ha detectado en relación con tumores mesenquimales, generalmente benignos, y desaparece con la resección del tumor<sup>18</sup>.

### **Hipouricemia**

Se ha descrito en pacientes diagnosticados de carcinoma de páncreas, pulmón (microcítico y no microcítico), lengua, glioblastoma multiforme, mieloma múltiple, leucemia mieloide aguda, colangiocarcinoma, hepatocarcinoma y enfermedad de Hodgkin<sup>5</sup>.

# Bibliografía

- <sup>1</sup>Boyiadzis M, Lieberman FS, Geskin LJ, FoonKA. Paraneoplastic síndromes. En: De Vita VT, Hellman S, Rosenberg SA. Principles and practice of Oncology, 9th Ed, Ed Lippincott. 2011. Pag: 2220-35.
- <sup>2</sup>AM Jiménez Gordo, J Feliu Batlle, ML García de Paredes Pérez de Sevilla. Síndromes paraneoplásicos. Medicine 1999; 7 (118): 5531-5537.
- <sup>3</sup>Cambier J-F, Ronco P. Onco-Nephrology: glomerular diseases with cáncer. Clin J Am Soc Nephrol 2012: 1701-12.
- <sup>4</sup>Zamora P, Espinosa E. Síndromes paraneoplásicos. En: M.González Barón, J.Feliu, P.Zamora, E.Espinosa, J.de Castro. Oncología Clínica. Fundamentos y Patología General. 2ª Ed. Editorial Mc Graw-hill 1998: 671-681.
- <sup>5</sup>Maesaka J, Mittel S, Fishbane S. Paraneoplastic syndromes of the kidney. Semin Oncol 1997; 24: 373.
- <sup>6</sup>Wagrowska-Danilewicz M, Danilewicz M. Glomerulonephritis associated with malignant diseases of non-renal origin. A report of 3 cases and a review of the literature. Pol J Pathol 1995; 46(3): 195-8.
- <sup>7</sup>Idiopathic membranous nephropathy: The natural history of untreated patients. Kidney Int 1988; 33: 708-713.
- <sup>8</sup>Hugh Redmond Brady, Michael R. Clarkson, Wilfred Lieberthal. Insuficiencia renal aguda. En: Brenner y Rector. El riñón. Tratado de Nefrología. 7ª Ed. Volumen 1. 2004, pags: 1215-1292.
- <sup>9</sup>Lien Y-H, Lai L-W. Pathogenesis, diagnosis and management of paraneoplastic glomerulonephritis. Nat Rev Nephrol 2011; 7(2): 85-95.
- <sup>10</sup>Helin H, Pasternack A, Hakala T, et al. Glomerular electro-dense deposits and circulating immune complexes in patients with malignant tumors. Clin Nephrol 1980; 14: 23-30.
- <sup>11</sup>Taniguchi K, Fujioka H, Torashima Y, et al. Rectal cancer with paraneoplastic nephropathy: association of vascular endothelial growth factor. Dig Surg 2004; 21: 455.
- <sup>12</sup>Taniguchi K, Fujioka H, Torashima Y, et al. Rectal cancer with paraneoplastic nephropathy: association of vascular endothelial growth factor. Dig Surg 2004; 21: 455-457.
- <sup>13</sup>Biava CG, Gonwa TA, Naughton JL, et al. Crescentic glomerulonephritis associated with nonrenal malignancies. Am J Nephrol 1984; 4: 208-214.
- <sup>14</sup>Tsai HM. Thrombotic thrombocytopenic purpura: a thrombotic disorder caused by ADAMTS13 deficiency. Hematol Oncol Clin North Am 2007; 21: 609-32.
- <sup>15</sup>Leséense JB, Rothschild N, Erickson B, et al. Cancer-associated haemolytic-uremic syndrome: analysis of 85 cases from a National Registry. J Clin Oncol 1989; 7: 781-9.
- <sup>16</sup>Runkle I, Villabona C, Navarro A, Pose A, Formiga F, Tejedor A, Poch E. Tratamiento de la hiponatremia secundaria al síndrome de secreción inadecuada de la hormona antidiurética: algoritmo multidisciplinar. Nefrología 2014; 34(4): 439-50.
- <sup>17</sup>Rabgarajan B, Binoy V, Hingmire SS, Noronha V. Tolvaptan. Soth Asian Journal of Cancer 2014; 3(3): 182-4.
- <sup>18</sup>Chong WH, Molinolo A, Chen C, et al. Tumor-induce osteomalacia. Endocr Relat Cancer 2011; 18(3): R53-R77.

## Capítulo 7

# Síndromes paraneoplásicos dermatológicos

### Autores:

Dario Sánchez Cabrero y Fátima Albizuri

Servicio de Oncología Médica.

Hospital Universitario La Paz

### INTRODUCCIÓN

Hasta en un 1% de los pacientes con neoplasias pueden identificarse un síntoma guía mucocutáneo. Dada su accesibilidad, la piel supone un importante órgano de estudio para alertar de la presencia de un tumor maligno. Los hallazgos mucocutáneos pueden sugerir cánceres sistémicos en varias formas:

1. Por la asociación de trastornos mucocutáneos hereditarios con cánceres sistémicos.
2. Propagación del cáncer a la piel por extensión directa, linfática o hematogena (metástasis cutánea).
3. Por acción indirecta de múltiples mediadores biológicamente activos (hormonas, anticuerpos, etc.). Estos cuadros son comúnmente conocidos como síndromes paraneoplásicos.

Con frecuencia es difícil definir la relación causal entre el síndrome paraneoplásico y el tumor. Las manifestaciones cutáneas pueden presentarse de manera sincrónica o metacrónica (tanto precediendo al diagnóstico de la neoplasia como desarrollándose tiempo después).

### SÍNDROMES PARANEOPLÁSICOS MUCOCUTÁNEOS

#### Síndrome carcinoide

Es un proceso infrecuente, asociándose principalmente a la presencia de un tumor neuroendocrino productor de sustancias vasoactivas (histamina, serotonina, prostaglandinas, etc.) no metabolizadas por el hígado (por lo que implica casi siempre la presencia de metástasis hepáticas). Suele presentarse como episodios

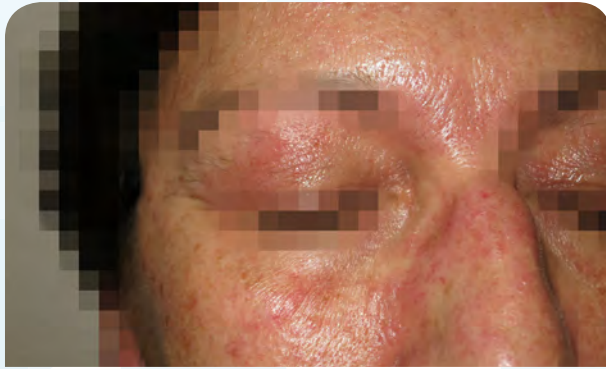repetidos de *flushing* o eritema en región facial, orejas, cuello y tórax superior (desencadenado por una vasodilatación transitoria de los vasos superficiales de la piel que puede durar de 10 a 30 minutos). En casos avanzados puede evolucionar a una rosácea severa con engrosamiento de la piel y presentar una facies leonina. En casos extremos se han observado lesiones pelagroides (hiperqueratosis, xerosis, descamación, glositis, hiperpigmentación) por consumo de triptófano.

Clínicamente la expresión cutánea suele asociarse a otros síntomas como la diarrea, broncoespasmo e insuficiencia cardíaca.

El tratamiento de elección es la resección tumoral pero, dado que la mayoría ya presentan afectación hepática, suele optarse por el tratamiento sintomático, siendo de elección los antagonistas de la serotonina.

#### Dermatomiostis

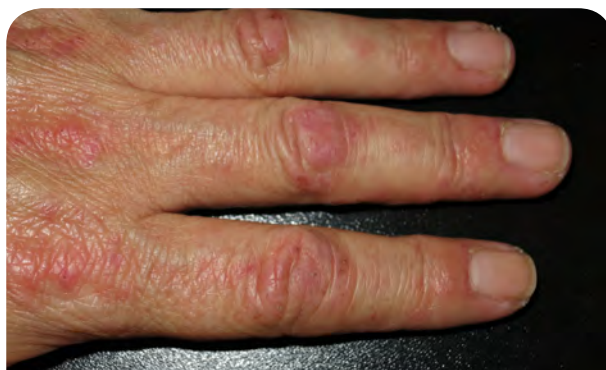Las lesiones cutáneas se caracterizan por una inflamación eritemato-violácea del área periorbitaria, asociado en ocasiones a edema palpebral (eritema en heliotropo) (Figura 1). Los pacientes presentan eritema facial, fotosensibilidad, así como pápulas atróficas, violáceas, confluyente en prominencias óseas, como articulaciones metacarpofalángicas e interfalángicas (signo de Gottron) (Figura 2). También es característica la afectación periungueal con eritema, telangiectasias, engrosamiento de la cutícula y pequeños infartos hemorrágicos. Suele empeorar con la exposición a radiación ultravioleta.



**Figura 1.** Dermatomiositis paraneoplásica eritema en heliótropo

Se debe estudiar la afectación muscular ya que puede cursar con miositis (lo que se traduce en debilidad muscular proximal). En las formas paraneoplásicas no suelen manifestar el fenómeno de Raynaud y responden de forma pobre al tratamiento corticoideo.

Entre el 10-30% de los pacientes con dermatomiositis presentan una neoplasia subyacente. Los principales tumores relacionados son el cáncer de ovario y mama en las mujeres y el de próstata y pulmón en los varones.



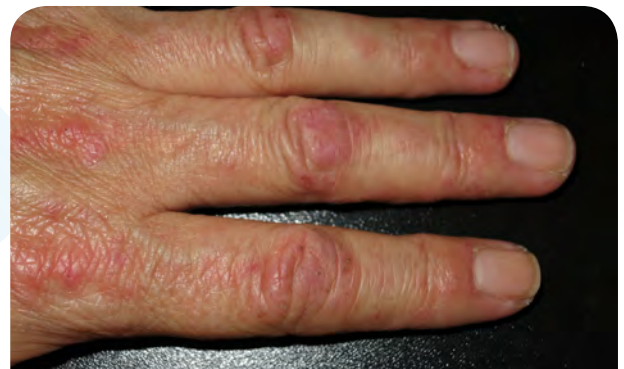**Figura 2.** Dermatomiositisparaneoplásica. Pápulas de Gottron

### **Acantosis nigricans maligna**

Consiste en una hiperpigmentación y engrosamiento aterciopelado, asimétrico de la piel. Se extiende principalmente por el cuello, las axilas, las ingles y otros pliegues del cuerpo, lo que le da a la piel un aspecto sucio. Se clasifican en 5 tipos. Los 4 primeros se relacionan con formas hereditarias (Tipo 1) o con trastornos endocrinos, principalmente de resistencia a la insulina (Tipo 2, Tipo 3) o inducida por fármacos (Tipo 4).

El Tipo 5 es un síndrome paraneoplásico asociada más frecuentemente a adenocarcinomas

del aparato digestivo o del aparato urogenital. Difiere de otras formas de acantosis nigricans por presentar una hiperqueratosis e hiperpigmentación más pronunciada (Figura 3). En su evolución se afecta la mucosa oral, los labios, las areolas y las zonas de roce. En algunos casos los nudillos y las palmas muestran una acentuación máxima, con exageración de los dermatoglifos, dando lugar a las palmas en aspecto de tripa (acantosis palmar). La acantosis nigricans puede preceder hasta en 5 años a otros síntomas relacionados con la neoplasia. Suele evolucionar de acuerdo con la neoplasia, regresando con la curación de la misma.



**Figura 3.** Acantosis nigricans maligna

### **Dermatosis neutrofílica aguda (síndrome de Sweet)**

Erupción cutánea asimétrica en forma de pápulas/placas eritematosas induradas y dolorosas que se extiende por la cara, extremidades y la parte superior del tronco. Es producido por un infiltrado neutrofílico en la dermis papilar, sin vasculitis asociada.

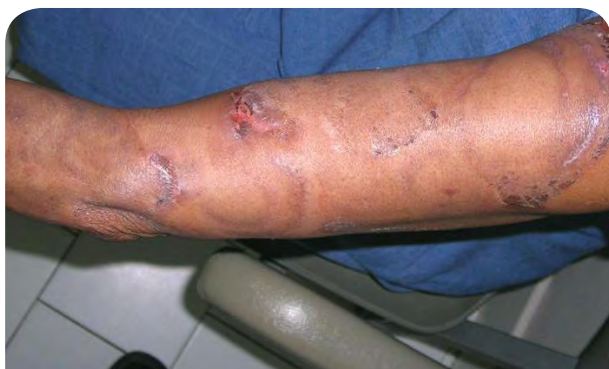Hasta un 40% precede o es concomitante a una neoplasia, siendo típica la leucemia mieloide aguda (representando los tumores sólidos una proporción mucho más pequeña). En el caso de las formas paraneoplásicas, no suelen asociarse a fiebre y las lesiones pueden evolucionar a vesículas y ulceración, afectándose las mucosas.

El tratamiento de elección es la corticoterapia (prednisona), aunque la dapsona se considera una alternativa eficaz. Aunque la mayor parte responde de forma satisfactoria, hasta un 20-30% de los casos presentan recurrencias.



### **Eritema gyratum repens**

Forma parte de los llamados “eritemas figurados”. Se caracteriza por presentar anillos concéntricos, eritematosos, serpiginosos y pruriginosos, que emigran 1 cm al día, produciendo un aspecto en vetas de madera (Figura 4). Suelen localizarse en tronco y zona proximal de extremidades. Su asociación con neoplasias es muy alta (aproximadamente el 77-82% de los casos). En la mayoría de los casos, suele preceder al diagnóstico de la neoplasia entre 1 mes y 6 años, siendo las más frecuentemente asociadas, el cáncer de pulmón (32-40%), de esófago (8%) y mama (6%).



**Figura 4.** Eritema gyratum repens

Si bien responde al tratamiento de la malignidad subyacente, los corticoides sistémicos son útiles para su manejo.

### **Pénfigo paraneoplásico**

A diferencia del pénfigo vulgar suele presentar una afectación mucosa importante (estomatitis intensa y persistente), lesiones acrales (afectación palmoplantar y panoriquia) y puede acompañarse de una erupción cutánea polimorfa que puede recordar al eritema exudativo multiforme o a una necrólisis epidérmica tóxica. En la sangre se objetivan anticuerpos antiplaquina circulantes.

En dos tercios de los casos se presenta posterior al diagnóstico de la neoplasia (principalmente neoplasias linfoides, leucemia linfoide crónica y en ocasiones a la enfermedad de Castleman infantil). La afectación de mucosas suele conducir a un fallo respiratorio por bronquiolitis obliterante (lo que condiciona una supervivencia global entre 1 mes y 2 años).

### **Reticulohistiocitosis multicéntrica**

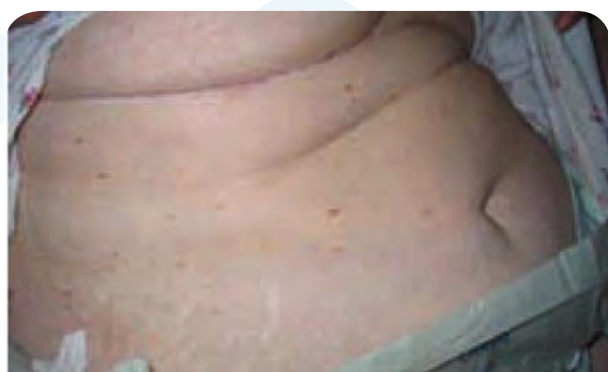Se caracteriza por pequeñas pápulas rosado-marrónáceas que se extienden principalmente por la zona periungueal, pudiendo extenderse a codos, rodillas y región periorbitaria. Puede asociar artropatía destructiva simétrica en manos y rodillas.

Entre el 20 y el 25% se relacionan con neoplasias hematológicas o adenocarcinomas.

### **Acroqueratosis paraneoplásica de Bazex (síndrome de Bazex)**

Se trata de un cuadro psoriasiforme. Las lesiones se asemejan en clínica y localización pero, a diferencia de esta, no responden a los tratamientos habituales. Consiste en placas eritematosas y violáceas, descamativas, simétricas que afectan a codos, rodillas, manos, pies, y otras zonas acrales (pabellones auriculares, nariz, etc.) (Figura 5). Posteriormente desarrollan una queratodermia palmoplantar con una coloración más violácea, así como distrofia ungueal y paroniquia.

Se asocia habitualmente a carcinomas epidermoides supradiaphragmáticos (orofarínge, laringe, esófago y pulmón) y puede preceder en un año al diagnóstico del tumor. Suelen responder únicamente al tratamiento de la enfermedad subyacente.



**Figura 5.** Síndrome de Bazex

### **Queratosis palmoplantar**

Se produce una hiperqueratosis de las palmas y las plantas, pudiendo ser focal, punctata o difusa. Muchas de ellas son adquiridas, asociadas a procesos benignos como psoriasis o la pitiriasis rubra pilaris. Puede acompañar a

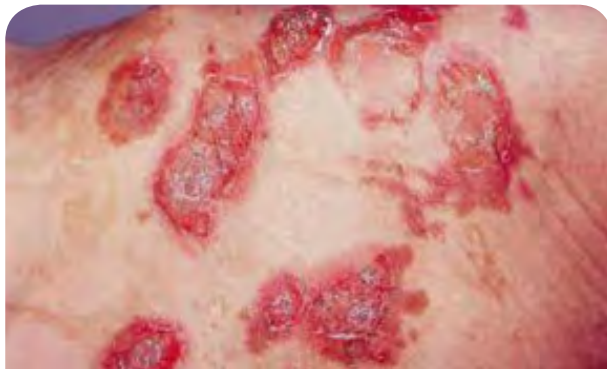
un síndrome de *Bazex* o a una acantosis nigricans maligna (palmas con aspecto de tripa).

El inicio repentino de una queratodermia palmoplantar y la ausencia de otros datos induce a descartar una neoplasia subyacente.

### **Eritema necrótico migratorio**

Es la manifestación cutánea del denominado "síndrome del glucagonoma", entidad clínica rara pero bien descrita, secundaria al aumento de producción de glucagón en los carcinomas de las células alfa pancreáticos.

El eritema necrótico migratorio superficial consiste en placas eritematosas de morfología anular confluyentes que crecen con aclaramiento central. Los bordes suelen mostrar vesículas, ampollas erosiones y descamación (Figura 6). Afecta a región peribucal, perigenital, así como áreas de pliegues e intertriginosas y zona distal de extremidades. La afectación de la mucosa oral puede producir glositis y queilitis angular.



**Figura 6.** Eritema necrótico migratorio

El eritema necrótico migratorio responde mal a la mayoría de los tratamientos, resolviéndose después de la resección tumoral. En los últimos años se está controlando de forma sintomática con los análogos de la somatostatina (octeótrido) al inhibir la producción de glucagón, pero no el crecimiento del tumor.

### **Prurito y prurigo**

Si bien es un síntoma muy frecuente, pudiéndose atribuir a múltiples procesos, el prurito generalizado puede ser secundario a una neoplasia subyacente. Su origen se encuentra en

un desbalance en la síntesis de histamina y serotonina por parte de las células neoplásicas, así como por una alteración de la regulación de las células T. Por esto aparece principalmente en neoplasias de estirpe linfocítica (linfoma de Hodgkin) aunque también puede verse en otras neoplasias (cáncer de mama, carcinoides o gastrointestinales).

Raramente el prurito localizado es sugestivo de una neoplasia. Una excepción podría ser el prurito nasal y el tumor cerebral (que además parece asociarse a peor pronóstico).

### **Síndrome de secreción de ACTH ectópica (síndrome de Cushing)**

El síndrome de Cushing se asocia a un exceso de glucocorticoides, ya sean de origen endógeno o exógeno. Cabe destacar 3 formas clasificadas según el origen de la hormona:

- Enfermedad de Cushing: síndrome de Cushing asociado a un adenoma productor de hormona adrenocorticotrópica hipofisaria (ACTH).
- Síndrome de Cushing medicamentoso: síndrome de Cushing causado por la administración exógena de glucocorticoides.
- Síndrome de secreción ectópica de ACTH: tumores ectópicos, no hipofisarios, productores de ACTH. Los tumores más frecuentemente implicados son el carcinoma de células pequeñas de pulmón (el más asociado), los tumores carcinoides y el feocromocitoma.

Las lesiones cutáneas asociadas al síndrome de Cushing son:

- Piel atrófica con telangiectasias y equimosis secundarias a fragilidad capilar.
- Estrías de color violáceo distribuidas más frecuentemente en abdomen y tronco.
- Hipertrichosis facial con pigmentación del cabello y aumento de lanugo en brazos y rostro.
- Alopecia androgenética en mujeres.
- Acné de aparición reciente, monomorfo con escasos o sin comedones cerrados.
- Hiperpigmentación generalizada (similar a la enfermedad de Addison), más intensa en zonas de roce, mucosas y zonas expuestas, causada por el aumento de secreción

de prohormona-ACTH que contiene MSH u hormona melanocitoestimulante.

- Aumento de dermatosis infecciosas como la candidiasis mucocutánea, la pitiriasis versicolor o las dermatofitosis.

Además el paciente presenta el fenotipo cushingnoide, caracterizado por obesidad con redistribución de la grasa (cara de luna llena, cuello de bisonte, obesidad central y adelgazamiento de extremidades). Asocia síntomas generales de astenia, debilidad muscular y/o alteraciones psiquiátricas. Las mujeres pueden presentar alteraciones menstruales como amenorrea.

### **Hirsutismo e hipertrichosis**

El inicio abrupto podría relacionarse con un tumor productor de andrógenos (principalmente ovárico), y suele acompañarse de otros estigmas de virilización.

Mucho menos frecuente es la hipertrichosis lanuginosa adquirida. Debuta con la aparición brusca de vello fino no pigmentado en la cara, y que posteriormente se extiende al tronco y las extremidades (respeta la región palmo-plantar y los genitales). A diferencia del hirsutismo no se acompaña de otros signos de virilización. Puede asociarse a alteraciones de la mucosa oral como la glositis o la queilitis angular. Suele asociarse al cáncer colorrectal, el de pulmón y el de mama. Se relaciona con mal pronóstico.

### **Paniculitis necrotizante**

Necrosis del panículo graso subcutáneo por efecto de la lipasa pancreática (producida en exceso). Como resultado aparecen placas eritematosas dolorosas, principalmente en glúteos y regiones pretibiales. Al evolucionar las placas pueden adoptar un patrón abscesiforme ulcerativo que drena un material marrónáceo (producto de la licuefacción de la grasa subcutánea). Aparece en procesos pancreáticos incluyendo los adenocarcinomas pancreáticos.

### **Tumores cutáneos**

Los tumores cutáneos son una patología frecuente en dermatología, en raras ocasiones

pueden presentar una clínica atípica que haga sospechar la asociación a algún síndrome más complejo o a la presencia de una neoplasia interna, como veremos a continuación.

### **1. Queratosis seborréicas**

La aparición brusca de un gran número de ellas asociadas a un prurito intenso pueden asociarse a la presencia de adenocarcinomas gastrointestinales (signo de Leser-Trélat). Suelen localizarse en la espalda, adoptando una disposición en árbol de Navidad (Figura 7). Puede acompañarse de acantosis nigricans. No obstante, en la actualidad muchos autores se cuestionan esta relación dada la alta incidencia de ambos procesos por separado en la población de edad avanzada.




Figura 7. Signo de Lesser-Trelat

### **2. Papilomatosis florida cutánea**

Crecimiento brusco de lesiones verrucosas (de apariencia similar a las víricas) confluentes distribuidas por tronco, cara y extremidades. Pueden llevar a la deformidad del rostro y las extremidades. Se relaciona con neoplasias gástricas, de mama, pulmón y ovario. Algunos autores la consideran una variante de la acantosis nigricans maligna.

### **3. Leiomiomas**

La aparición de varias de estas lesiones de distribución en bandas o segmentarias puede estar en relación con neoplasias renales (pudiendo formar parte del síndrome hereditario leiomiomatosis/cáncer renal).

### **Lesiones vasculares**

Las manifestaciones vasculares asociadas a neoplasias internas son bastante inespecíficas.

### **1. Síndrome de Trousseau**

Episodios espontáneos, recurrentes y múltiples de tromboflebitis superficial y migratoria. Se asocia hasta en un 50% de los casos a cáncer de páncreas (especialmente los localizados en cuerpo y cola), de pulmón, de próstata, de estómago, de colon, leucemias y linfomas. Los episodios aumentan con la progresión del tumor.

### **2. Vasculitis**

La prevalencia de malignidad asociada a vasculitis es del 3-8%. La mayoría corresponden a neoplasias hematológicas (leucemia de células peludas, leucemia linfocítica crónica, mieloma, etc.) Solo un pequeño porcentaje se asocia a tumores sólidos (el más común el de pulmón, seguido por los tumores gastrointestinales). La clínica es variable, desde púrpura palpable, pápulas o nódulos, a necrosis y ulceración. Suponen una alerta paraneoplásica cuando son persistentes con mala respuesta al tratamiento en pacientes mayores. La vasculitis puede preceder de 2 a 4 años al proceso maligno, de ahí la importancia de un seguimiento estrecho a estos pacientes.

### **Asociaciones**

Existen varias patologías dermatológicas comunes que, por sí solas, no son indicadores de malignidades internas pero en ocasiones forman parte de síndromes más complejos, la mayoría de ellos genodermatosis, que durante su evolución sí pueden desarrollar neoplasias. Por lo tanto es importante su reconocimiento, seguimiento y tratamiento precoz, ya que aumentará la supervivencia de estos pacientes.

### **1. Adenomas sebáceos /carcinomas sebáceos**

En el síndrome de Muir Torre suelen presentarse en el tronco. Estos pacientes presentan un riesgo mayor de desarrollar carcinomas gastrointestinales.

### **2. Tricolemomas/lipomas/angiomas**

En el síndrome de hamartomas múltiples (también llamado síndrome de Cowden), además de estos tumores cutáneos, hay un mayor riesgo de desarrollar cáncer de mama, endometrio, colon, pulmón y tiroides.

### **3. Quistes epidérmicos/fibromas/leiomiomas/tricoepiteliomas/neurofibromas**

Su asociación forma parte del síndrome de Gardner, presentando los pacientes un riesgo mayor de cáncer de colon.

### **4. Fibrofolículos/tricosdicomas**

El síndrome de Birt-Hogg-Dubé presenta un riesgo aumentado de desarrollar carcinomas de pulmón y renales.

# Bibliografía

- <sup>1</sup> Klaus Wolff; Richard Allen Johnson. Fitzpatrick Atlas en Color y Sinopsis de dermatología clínica. Ed. Médica Panamericana. Edición 6.
- <sup>2</sup> Harrison; Fauci; Braunwald; Isselbacher; Wilson; Martin et al. Principios de Medicina Interna. Ed. McGraw-Hill. Edición 14.
- <sup>3</sup> Yuste-Chaves M, Unamuno-Pérez P. Alertas cutáneas en malignidades sistémicas (parte 1). *Actas Dermosifiliogr.* 2013;104(4):285-98.
- <sup>4</sup> Yuste-Chaves M, Unamuno-Pérez P. Alertas cutáneas en malignidades sistémicas (parte 2). *Actas Dermosifiliogr.* 2013;104(7):543-53.
- <sup>5</sup> Kleyn CE, Lai-Cheong JE, Bell HK. Cutaneous manifestations of internal malignancy: diagnosis and management. *Am J Clin Dermatol.* 2006; 7:71-84.
- <sup>6</sup> Moore RL, Devere TS. Epidermal manifestations of internal malignancy. *Dermatol Clin* 2008;26:17-29.
- <sup>7</sup> Braverman IM. Skin manifestations of internal malignancy. *Clin Geriatr Med.* 2002;18:1-19.
- <sup>8</sup> Boyce S, Harper J. Paraneoplastic dermatoses. *Dermatol Clin.* 2002;20:523-32.
- <sup>9</sup> Kebria MM, Belinson J, Kim R, Mekhail TM. Malignant acanthosis nigricans, tripe palms and the sign of Leser-Trélat, a hint to the diagnosis of early stage ovarian cancer: A case report and review of the literature. *Gynecol Oncol.* 2006;101:353-5.

## Capítulo 8

# Síndromes paraneoplásicos neurológicos

### Autor:

Manuel Barón Rubio

Servicio de Neurología.

Hospital Universitario Fundación Alcorcón

Los síndromes paraneoplásicos neurológicos (SPN) son un conjunto de trastornos heterogéneos, poco frecuentes y originados de forma remota por un cáncer, generalmente por mecanismos inmunológicos. Pueden afectar a cualquier parte del sistema nervioso central y periférico de forma localizada o difusa<sup>1-3</sup>.

A pesar de su baja frecuencia, su importancia es doble: 1) habitualmente preceden al diagnóstico del cáncer, pudiendo detectarse en estadios precoces; 2) producen una discapacidad severa y requieren un tratamiento agresivo y precoz, que en muchos casos no es eficaz. Desde el punto de vista patogénico se acepta un origen inmunomediado<sup>4,5</sup> y se describen dos grandes grupos de enfermedades: unas relacionadas estrechamente con una neoplasia, en las que se han encontrado anticuerpos contra antígenos intracelulares; otras, más recientemente descritas, no siempre relacionadas con una neoplasia y asociadas a anticuerpos contra antígenos de superficie neuronal (Tabla 1).

Los SPN constituyen un reto diagnóstico que se fundamenta en tres pilares: el estudio clínico para caracterizar el síndrome y descartar otros procesos, la búsqueda de anticuerpos específicos y establecer su posible relación con una neoplasia.

En primer lugar, respecto a la clínica, es importante reconocer los llamados “síndromes paraneoplásicos clásicos” que se asocian estrechamente a la presencia de neoplasia, frente a los “síndromes no clásicos” de asociación me-

nos frecuente (Tabla 2)<sup>6</sup>. Las pruebas complementarias más frecuentemente empleadas en el estudio de estos cuadros son la resonancia magnética (RMN), el estudio de líquido cefalorraquídeo (LCR) y los estudios neurofisiológicos.

En segundo lugar, la búsqueda de anticuerpos relacionados con estos cuadros se centra en los denominados “anticuerpos onconeuronales” que son aquellos que se asocian de manera fehaciente tanto a la presencia de cáncer como a la de SPN<sup>7</sup>. No siempre se detectan; esto ocurre sobre todo en los SPN del sistema nervioso periférico. Cuando aparecen, no son específicos ni de un SPN ni de una neoplasia concreta. Por ejemplo, los anticuerpos anti-Hu suelen relacionarse con cáncer de pulmón y con un cuadro difuso de encefalomiелitis, pero puede aparecer en otras neoplasias y con otras manifestaciones clínicas.

Finalmente, si el paciente no tiene un cáncer conocido, debe buscarse una neoplasia oculta<sup>8</sup>. En el caso de pacientes con un tumor conocido, es necesario establecer la relación entre ambos procesos, bien porque se trate de una relación establecida (Hu y cáncer de pulmón) bien porque el SPN mejore al tratar el tumor. La neoplasia que más frecuentemente se asocia a SPN es el cáncer de pulmón de células pequeñas (CPCP).

Teniendo en cuenta estos tres factores, clínica, anticuerpos y relación con neoplasia, se han clasificado en “SPN definidos” o “SPN posibles” (Tabla 3)<sup>6</sup>.

**Tabla 1.** Principales anticuerpos paraneoplásicos: síndromes y neoplasias relacionadas

Anticuerpos	Síndrome paraneoplásico	Neoplasias
<b>1. Anticuerpos onconeuronales</b>		
Anti-Hu	<b>Encefalomiелitis</b> Encefalitis límbica, encefalitis de tronco, degeneración cerebelosa, neuronopatía sensitiva, disautonomía	Pulmón (85%), sobre todo CPCP Otros: neuroblastoma, próstata
Anti-Yo	<b>Degeneración cerebelosa paraneoplásica</b>	Mama, ovario
Anti-Ri	<b>Opsoclonus-mioclonus</b> Degeneración cerebelosa, encefalitis de tronco	CPCP, mama, ovario, vejiga
Anti-CV2/CRMP5	<b>Encefalomiелitis</b> Encefalitis límbica, degeneración cerebelosa, neuropatía periférica, neuritis óptica, corea	CPCP, timoma
Anti-Ma2	<b>Encefalitis límbica, encefalitis de tronco</b>	Testicular
Anti-anfifisina	<b>Síndrome de la persona rígida</b> Encefalomiелitis, encefalitis límbica, degeneración cerebelosa, mielitis, polineuropatía	Mama, CPCP
Anti-Tr*	<b>Degeneración cerebelosa</b>	Linfoma de Hodgkin
<b>2. Anticuerpos contra receptores de superficie</b>		
Anti-NMDAR	<b>Encefalomiелitis</b> Encefalitis límbica, encefalitis de tronco, degeneración	Teratoma ovárico (50% mujeres < 12a)
Anti-Lgi1	<b>Encefalitis límbica</b>	< 10% (CPCP, timoma)
Anti-CASPR2	<b>Síndrome de Morvan (encefalitis límbica, neuromiotonía)</b>	< 20% (CPCP, timoma)
Anti-AMPA	<b>Encefalitis límbica</b>	CPCP, mama, timoma (> 60%)
Anti-GABA(b)R	<b>Encefalitis límbica</b>	CPCP (70%)
Anti-mGluR1	<b>Degeneración cerebelosa</b>	Hodgkin
Anti-GlyR	<b>Encefalomiелitis progresiva con rigidez y mioclonus</b>	No
Anticanales del calcio P/Q	<b>Lambert-Eaton Degeneración cerebelosa</b>	CPCP
Antireceptor de acetilcolina	<b>Miastenia gravis</b>	Timoma (15%)
Antireceptor de acetilcolina gangliónico	<b>Neuropatía autonómica</b>	CPCP

\*Anti-Tr: contra antígeno de superficie a diferencia del resto de onconeuronales  
CPCP: cáncer de pulmón de células pequeñas

**Tabla 2.** Síndromes paraneoplásicos

Encefalopatías	Polineuropatías
<ul style="list-style-type: none"> <li>- Encefalomiелitis*</li> <li>- Encefalitis límbica*</li> <li>- Degeneración cerebelosa subaguda*</li> <li>- Opsoclonus-mioclonus*</li> <li>- Encefalitis de tronco</li> <li>- Neuritis óptica</li> </ul>	<ul style="list-style-type: none"> <li>- Axonal</li> <li>- Desmielinizante (aguda/crónica)</li> <li>- Asociadas a paraproteína                             <ul style="list-style-type: none"> <li>· Macroglobulinemia de Waldeström</li> <li>· Mieloma osteosclerótico (POEMS)</li> <li>· Amiloidosis</li> <li>· Mieloma osteolítico</li> </ul> </li> <li>- Neuropatía vasculítica</li> </ul>
Mielopatías	Unión neuromuscular y músculo
<ul style="list-style-type: none"> <li>- Mielitis                             <ul style="list-style-type: none"> <li>· Encefalomiелitis</li> <li>· Mielitis necrotizante</li> </ul> </li> <li>- Síndrome del hombre rígido</li> </ul>	<ul style="list-style-type: none"> <li>- Neuromiotonía                             <ul style="list-style-type: none"> <li>· Lambert-Eaton*</li> <li>· Miastenia gravis</li> <li>· Dermatomiositis*</li> <li>· Miopatía necrotizante</li> <li>· Miopatía caquética</li> </ul> </li> </ul>
Neuronopatías	
<ul style="list-style-type: none"> <li>- Neuronopatía motora</li> <li>- Neuronopatía sensitiva subaguda*</li> <li>- Neuronopatía autonómica                             <ul style="list-style-type: none"> <li>· Pseudoobstrucción intestinal crónica*</li> <li>· Pandisautonomía</li> </ul> </li> </ul>	

Con frecuencia se observa clínica heterogénea, superposición de síndromes o afectación difusa

\*Síndromes paraneoplásicos clásicos. POEMS: polineuropatía, organomegalía, endocrinopatía, proteína M, cambios cutáneos)

El tratamiento de estos cuadros incluye el del propio tumor e inmunoterapia. Son de mal pronóstico en la mayoría de los casos<sup>1,9</sup>.

En este capítulo se tratarán los siguientes aspectos: 1) patogenia y principales anticuerpos relacionados; 2) aspectos prácticos del manejo y tratamiento de estos cuadros; 3) descripción de los principales SPN.

### **PATOGENIA**

Se considera que su origen está mediado por una respuesta inmune cruzada pero el mecanismo exacto no se conoce y es probablemente heterogéneo<sup>4</sup>. Se postula que la presencia de antígenos tumorales similares a antígenos neuronales (intracelulares/superficiales) desencadena una respuesta inmunológica celular y/o humoral que traspasa la barrera hemoencefálica y produce una lesión que se traduce en clínica neurológica. Esto ocurre espe-

cialmente en tumores de estirpe ectodérmica como el CPCP.

Hay que destacar la importancia del descubrimiento de anticuerpos específicos relacionados con estos cuadros<sup>2,5</sup>. Primero se identificaron anticuerpos dirigidos contra antígenos intracelulares y posteriormente otros contra antígenos de superficie<sup>10</sup>, con mecanismos patogénicos y trascendencia diagnóstica y terapéutica diferentes:

- Anticuerpos contra antígenos intracelulares. Su papel patogénico directo no está demostrado; probablemente median inmunidad celular, con destrucción neuronal por linfocitos T citotóxicos. Se han dividido en “bien caracterizados”, dirigidos contra antígenos de estructura molecular bien conocida y confirmados en diferentes estudios, y en “parcialmente caracterizados”, que



**Tabla 3.** Criterios diagnósticos de síndromes paraneoplásicos

Síndrome paraneoplásico definido	Síndrome paraneoplásico posible
Síndrome clásico + Ac. bien caracterizados	Síndrome clásico + Ac. parcialmente caracterizados
Síndrome clásico + Cáncer	Síndrome clásico SIN Ac. NI cáncer
Síndrome no clásico + Ac. bien caracterizados	Síndrome no clásico + Ac. parcialmente caracterizados
Síndrome no clásico + Cáncer y mejoría tras su tratamiento	Síndrome no clásico + Cáncer (no respuesta a tratamiento)

necesitan más estudios<sup>7</sup>. Los onconeuro-  
nales son anticuerpos bien caracterizados  
en los que además se ha establecido una  
relación inequívoca con la presencia de  
cáncer. Se asocian a lesión del sistema ner-  
vioso a diferentes niveles por lo que pueden  
producir cuadros clínicos heterogéneos.  
La respuesta a tratamiento inmunológico,  
generalmente dirigido contra inmunidad  
humoral, suele ser mala. Un ejemplo ca-  
racterístico son los anti-Hu, contra la pro-  
teína HuD intracelular, expresada tanto en  
tejido nervioso como en CPCP, por lo que  
generalmente se presenta en este tumor y  
se manifiesta clínicamente por una encefalo-  
mielitis.

- Anticuerpos contra antígenos de superfi-  
cie: incluyen proteínas relacionadas con  
canales iónicos y con receptores neurona-  
les sinápticos o extrasinápticos. Tienen un  
papel patogénico conocido a través de la  
inmunidad humoral. Producen inactivación  
neuronal y en menor medida destrucción  
celular por lo que pueden ser reversibles.  
No siempre se relacionan con un tumor de  
base. Podrían afectar a grupos neuronales  
específicos por lo que con frecuencia pro-  
ducen cuadros neurológicos más definidos  
y característicos. Muchas veces tienen una  
buena respuesta a tratamiento. Un ejem-  
plo característico son los anticuerpos anti-  
receptor NMDA (subunidad NR1) que pro-  
ducen un cuadro clínico característico y se  
puede asociar a teratoma ovárico.

Esta clasificación no debe ser considerada  
axiomática, sino una aproximación que per-  
mite ayudar a orientar estos cuadros, con mu-  
chas excepciones<sup>2</sup>. Por ejemplo, los anticuer-  
pos contra antígenos de superficie no siempre  
se asocian a un único cuadro clínico caracte-  
rístico; recientemente se han identificado pa-  
cientes con antireceptor NMDA que presentan  
clínica de tronco-cerebelo. También los anti-Tr  
se dirigen contra un antígeno de superficie y  
sin embargo se consideran onconeuronales en  
cuanto a su trascendencia patogénica, clínica y  
diagnóstica: producen lesión neuronal por me-  
canismos mal conocidos probablemente celu-  
lares; clínicamente dan lugar a un cuadro cere-  
beloso con secuelas permanentes; se asocian  
fuertemente al linfoma de Hodgkin. Muchos  
anticuerpos contra antígenos de superficie  
clásicamente no se han relacionado con tumo-  
res, pero posteriormente sí se han identificado  
casos paraneoplásicos, como en anti-NMO o  
antireceptor de glicina, por ejemplo.

Se considera que anticuerpos como anti-anfifi-  
sina y anti-GAD deberían incluirse en un grupo  
intermedio<sup>5</sup>: GAD65 y anfifisina son antígenos  
intracelulares sinápticos; los anticuerpos tie-  
nen un papel patogénico directo, probable-  
mente median inmunidad humoral y celular;  
producen cuadros clínicos diversos y no siem-  
pre se asocian a un tumor de base; tienen una  
respuesta variable a tratamiento.

**Tabla 4.** Orientación en algunos síndromes paraneoplásicos. Clínica predominante

CLÍNICA PREDOMIANTE	SOSPECHA DIAGNÓSTICA
Alteración de conducta y cognitiva, crisis	Encefalitis límbica
Nistagmo, ataxia de tronco y apendicular	Degeneración cerebelosa subaguda (opsoclonus-mioclonus / encefalitis de tronco)
Alteración oculomotora. Hipoventilación	Encefalitis de tronco
Rigidez	Síndrome del hombre rígido
Parestesias y ataxia de tronco. Alteración sensitiva superficial y profunda	Neuronopatía sensitiva
Hipotensión, estreñimiento, palpitaciones	Neuropatía disautonómica
Debilidad proximal, fatigabilidad	Lambert-Eaton

A pesar de su importancia, en muchos pacientes con un SPN no se encuentran anticuerpos específicos. Esto puede ser debido a que aún no se han descubierto o más probablemente porque en muchos casos, las alteraciones inmunológicas estén mediadas por mecanismos no relacionados con anticuerpos específicos.

#### ESTUDIO Y TRATAMIENTO DE LOS SÍNDROMES PARANEOPLÁSICOS

El manejo práctico de estos pacientes incluye su diagnóstico, el estudio de neoplasia oculta en pacientes sin cáncer conocido, el tratamien-

to y el seguimiento evolutivo. Además se debe tener en cuenta el manejo de pacientes con cáncer conocido que presentan estos cuadros.

#### Diagnóstico

El diagnóstico se fundamenta en 1) un cuadro clínico neurológico, excluyendo otras causas, 2) la presencia de anticuerpos específicos y 3) la existencia de cáncer<sup>1,3</sup>.

**1. Estudio clínico.** Habitualmente se presentan como cuadros agudos o subagudos de curso agresivo, precedido con frecuencia con fase

**Tabla 5.** Datos clínicos característicos en síndromes paraneoplásicos. Ejemplos

SIGNO CLÍNICO	SOSPECHA DIAGNÓSTICA
Disautonomía asociada a encefalopatía	Encefalomiелitis (anti-Hu)
Corea	Encefalomiелitis (anti-CV2/CRMP5, -Hu)
Distonía de mandíbula, laringoespasmó	Encefalitis de tronco (anti-Ri)
Oftalmoplejia	Encefalitis de tronco (anti-Ma2)
Movimientos anormales bucolinguales	Encefalitis anti-NMDAR
Crisis distónicas faciobraquiales	Encefalitis límbica anti-Lgi1
Hiponatremia	Encefalitis límbica anti-Lgi1
Encefalopatía y neuromiotonía	Síndrome de Morvan (anti-CASPR2)
Hipereclepsia y rigidez	Encefalomiелitis rigidez mioclonus (anti-GlyR)

prodrómica inespecífica. Tienen manifestaciones heterogéneas pero algunos rasgos clínicos pueden ayudarnos a sospechar un síndrome clásico (Tabla 4). Por ejemplo, un cuadro de crisis epilépticas con alteración conductual y cognitiva haría sospechar una encefalitis límbica. Además en ocasiones se asocian a signos clínicos característicos, infrecuentes, que ayudan al diagnóstico, como la distonía mandibular en anti-Ri (Tabla 5). Se han descrito casos de dos SPN en el mismo paciente al mismo tiempo o consecutivos.

Debe hacerse diagnóstico diferencial con otros cuadros más frecuentes como metástasis o efectos secundarios de la quimioterapia u otros procesos como una infección por herpes en la encefalitis límbica (Tabla 6).

Por otra parte, las pruebas complementarias también pueden apoyar el diagnóstico de SPN:

- RMN: permite descartar otras complicaciones; puede mostrar lesiones inespecíficas como alteraciones de señal en encefalomiелitis o atrofia cerebelosa en fases tardías de la degeneración cerebelosa paraneoplásica.
- LCR: ayuda a descartar una carcinomatosis meníngea; con frecuencia aparecen cambios inflamatorios que, por otra parte, son inespecíficos (aumento de linfocitos en fases iniciales, proteinorraquia después, bandas oligoclonales hasta el 60% de los pacientes).
- Electromiografía (EMG): ayuda a localizar un síndrome periférico; muestra hallazgos específicos en el síndrome de Lambert-Eaton, la miastenia gravis, la neuromiotonía y la dermatomiositis.
- Electroencefalograma (EEG): identifica crisis epilépticas, patrones sugestivos de encefalopatía metabólica o patrones específicos.

**Tabla 6.** Diagnóstico diferencial (principales)

Síndrome	Diagnósticos diferenciales
Degeneración cerebelosa subaguda	-Tumor (más frecuente metástasis) -Tóxico -Alcohólico / Déficit de B12, B1... -Autoinmune (anti-GAD, Miller-Fisher...)
Encefalitis límbica	-Infeccioso (grupo herpes) -Tumor (más frecuente glioma) -Autoinmune (anti-GAD, lupus, Sjögren, vasculitis aislada SNC)
Opsoclonus-mioclonus	-Infeccioso (HIV, Hepatitis C, Whipple...) -Postinfeccioso (estreptococo...) -Metabólico (electrolitos, hipoxemia...) -Tóxico
Neuronopatía sensitiva subaguda	-Tóxico (cisplatino) -Autoinmune (Sjögren) -Infeccioso: HIV -Hipervitaminosis B6, déficit B12
Neuropatía autonómica	-Metabólico: diabetes -Autoinmune: Guillain-Barré, Sjögren -Neurodegenerativo: atrofia multisistemas
Lambert-Eaton	-Miastenia -Botulismo
Dermatomiositis	-Tóxica (esteroides) -Autoinmune (miositis con cuerpos de inclusión, miopatías necrotizantes)

**Tabla 7.** Criterios de sospecha clínica de etiología paraneoplásica

- Cuadro agudo-subagudo, agresivo
- Síndrome paraneoplásico clásico
- Afectación de diferentes áreas del sistema nervioso central y periférico
- Datos clínicos específicos
- Riesgo alto de cáncer (tabaco, síndrome constitucional...)
- Tumor conocido
- Descartadas otras etiologías
- Datos típicos en pruebas complementarias (EEG en encefalitis NMDAR...)

La sospecha de síndrome SPN será alta en un paciente con una clínica y estudios complementarios sugestivos y con factores de riesgo para cáncer (Tabla 7).

**2. Anticuerpos.** Se deben buscar anticuerpos específicos en todos los casos en que se sospecha un SPN, especialmente ante un síndrome clásico (Tabla 1). Los anticuerpos contra antígenos intracelulares (onconeuronales) se estudian por procedimientos diferentes a los dirigidos contra antígenos de superficie<sup>5,11</sup>.

Para los anticuerpos onconeuronales habitualmente se emplean métodos comercializados de Inmunoblot que examinan al mismo tiempo un panel de anticuerpos intracelulares (por ejemplo, anti-Hu, -Yo, -Ri, -Ma/Ta, -CV2, -anfifisina). No se recomienda analizarlos de forma aislada porque un mismo síndrome puede estar causado por anticuerpos diferentes (por ejemplo, degeneración cerebelosa subaguda y anti-Yo, -Hu, Ri, CV2/CRMP5...). Se pueden detectar en suero y LCR (más sensible). Suelen estudiarse en suero solamente, pero si la sospecha clínica es alta y los resultados son negativos, deben analizarse también en LCR.

Por otra parte, los anticuerpos contra antígenos de superficie son más difíciles de estudiar y deben analizarse tanto en suero como en LCR. Se solicitarán cuando aparecen cuadros especifi-

cos sugestivos, como un cuadro sugestivo de encefalitis antireceptor de NMDA.

Se recomienda enviar muestras de sangre y LCR a un laboratorio de referencia en determinados casos. Por ejemplo, un estudio negativo en caso de alta sospecha que pudiera deberse a un anticuerpo poco habitual o a problemas técnicos; un resultado positivo inesperado; un estudio dudoso (título bajo), etc. Esto permite un mayor rendimiento diagnóstico por una parte y, por otra, reunir biobancos que son imprescindibles para avanzar en el estudio patogénico y diagnóstico de estas entidades infrecuentes y mal conocidas.

**3. Asociación a neoplasia.** Se considera que el hallazgo de una neoplasia se relaciona con un SPN, sobre todo cuando este mejora al tratar el cáncer o tiene una asociación conocida con un determinado tumor (Tabla 1). Así en una paciente con anti-Yo, el hallazgo de una neoplasia de mama es característica. Por el contrario, en un paciente con cáncer de laringe y anti-Hu, debería sospecharse una relación casual y buscar una segunda neoplasia, especialmente un CSCP.

#### **\*Criterios diagnósticos**

En la tabla 3 se establecen los criterios para diagnosticar un SPN definido y un SNP posible, en función de presentación clínica, la determinación de anticuerpos específicos y la asocia-

ción del cuadro a un tumor. Esta clasificación es importante para establecer la estrategia de búsqueda tumoral y de tratamiento en los SPN<sup>6</sup>.

### Búsqueda de neoplasia oculta

En el caso de un SPN definido se debe hacer un estudio exhaustivo y sistemático, incluyendo, si el resultado es negativo, la tomografía por emisión de positrones. Se repite periódicamente porque un tumor puede manifestarse hasta cuatro años más tarde de la aparición del SPN<sup>8</sup>.

En un SPN posible se realiza un estudio inicial, al menos básico. El seguimiento debe individualizarse. En síndromes que pueden asociarse o no a neoplasia es difícil determinar el estudio a realizar. Por ejemplo, en el 15% de las miastenias se encuentra timoma por lo que se recomienda hacer al menos un TC torácico y en función de la evolución y respuesta al tratamiento, repetirlo o ampliar el estudio. En el síndrome de Lambert-Eaton, se ha establecido una puntuación para intentar identificar los pacientes con más riesgo y en los que merece la pena hacer un seguimiento más allá del estudio inicial; el límite en este cuadro se establece en dos años. En cambio, un síndrome de Guillain-Barré podría relacionarse con linfoma pero la asociación es infrecuente y no se recomienda el estudio salvo datos de sospecha adicionales.

### Tratamiento

Se fundamenta en la erradicación del tumor, la supresión de la respuesta inmune y tratamientos sintomáticos específicos<sup>1,3,9</sup>.

La eliminación del tumor reduciría la carga antigénica y por tanto mejoraría el cuadro paraneoplásico o al menos evitaría su progresión. Un ejemplo es la extirpación de un teratoma ovárico en la encefalitis antireceptor NMDA.

La inmunoterapia debe ser lo más agresiva y precoz posible para evitar un daño estructural que pueda ser irreversible. Habitualmente los fármacos de primera línea son corticoides, inmunoglobulinas y/o plasmaféresis. De segunda línea se plantea rituximab y/o ciclofosfamida. Se ha planteado el empleo de anticuerpos monoclonales de reciente desarrollo. Si es necesario un tratamiento de mantenimiento, se puede em-

plear corticoides, azatioprina o micofenolato. En general, los síndromes mediados por anticuerpos contra antígenos de superficie responden mejor que los mediados contra antígenos intracelulares.

Además en se pueden emplear tratamiento sintomático en cuadros específicos, como 3-4 diaminopiridina en Lambert-Eaton, piridostigmina en miastenia, benzodiacepinas en síndrome de hombre rígido, etc.

### Evolución

El pronóstico de la neoplasia subyacente parece ser mejor tanto por el diagnóstico precoz como por el hecho de que el SPN podría asociarse a una respuesta inmunológica más agresiva frente al tumor.

Respecto al propio cuadro paraneoplásico, el pronóstico depende del mecanismo patogénico (mejor en anticuerpos contra antígenos de superficie), de la localización (mejor en sitios que pueden regenerarse como la vaina de mielina) y de la precocidad del tratamiento<sup>9</sup>.

Muchos de estos cuadros dejan secuelas severas que limitan la calidad de vida y precisan un seguimiento y tratamiento permanente. Por otra parte, es frecuente la progresión o la recidiva de un SPN. No suele ser sencillo distinguir si estamos ante fluctuaciones del cuadro secuelar o ante una reactivación del SPN. El seguimiento clínico y en ocasiones la seriación de anticuerpos pueden ayudarnos a diagnosticar una recidiva e instaurar nuevamente tratamiento inmunomodulador.

No está claro si es necesario un tratamiento a largo plazo. En la mayoría de los casos no se plantea. En cambio en síndromes en los que se ha visto recidivas frecuentes, sería recomendable un tratamiento crónico oral. También en los que el curso puede ser progresivo durante meses puede emplearse tratamiento oral crónico o ciclos de tratamiento periódico, como inmunoglobulinas mensuales.

### Síndromes paraneoplásicos en pacientes con cáncer ya diagnosticado

En estos casos el diagnóstico es más compli-

cado. Es mucho más frecuente que un cuadro neurológico se deba a una complicación directa del tumor o de su tratamiento que a un SPN que, por otra parte podría pasar desapercibido. Por ejemplo, en una paciente con cáncer de pulmón en la que aparece un cuadro cerebeloso, es mucho más probable que se deba a metástasis, carcinomatosis meníngea o toxicidad del tratamiento que a una degeneración cerebelosa subaguda paraneoplásica.

Si se identifica un SPN debe plantearse en primer lugar si se relaciona con el tumor conocido o habría que buscar una segunda neoplasia, en el caso de que la relación no sea consistente. Así en el ejemplo anterior de una mujer con cáncer de pulmón conocido y un cuadro cerebeloso subagudo, si se identifican anticuerpos anti-Yo, debería buscarse un cáncer de mama que sería el responsable del SPN con mucha mayor probabilidad.

Además se plantea si la aparición del cuadro supone reactivación o no del tumor de base. Se ha visto que en algunos casos un SPN predice una progresión tumoral por lo que se recomienda reevaluar la situación de la neoplasia.

Otro aspecto importante es la interacción de quimioterapia e inmunosupresión que potencia la toxicidad e interfiere con la eficacia del tratamiento. En estos casos la inmunoterapia muchas veces no puede ser lo suficientemente agresiva por lo que se reduce su eficacia.

Finalmente, la aparición de un SPN influye en muchas ocasiones en la decisión de continuar o no con tratamiento activo para el tumor de base. En principio es recomendable mantener tratamiento porque al mejorar el tumor puede mejorar el SPN y por tanto el estado funcional del paciente pero debe individualizarse<sup>1</sup>.

### Síndromes clínicos

A continuación se describen algunos de los cuadros más característicos (Tabla 2)<sup>3,12</sup>. En general, son más frecuentes los relacionados con anticuerpos contra antígenos de superficie (especialmente la encefalitis por anticuerpo anti-receptor de NMDA o el síndrome de Lambert-Eaton) que los SPN clásicos. De estos, el

más frecuente es la degeneración cerebelosa subaguda, seguida de la encefalitis límbica, la encefalomiелitis y la neuronopatía sensitiva. Son menos frecuentes el opsoclonus-mioclonus o el síndrome de persona rígida.

### Encefalitis antireceptor NMDA

Es el síndrome más frecuente. Es una encefalitis difusa que presenta un curso clínico progresivo, típico. Se precede de un pródrómo pseudogripal. En adultos, las primeras manifestaciones son psiquiátricas asociadas insomnio y alteración mnésica. Posteriormente aparecen crisis epilépticas refractarias, que en niños pueden ser la primera manifestación. Después pueden aparecer otros síntomas que incluyen movimientos anormales multiformes y abigarrados (desde discinesias orofaciales a distonía y rigidez generalizada), alteración del lenguaje (bradilalia, mutismo, ecolalia), disminución progresiva del nivel de conciencia, disautonomía con compromiso cardíaco e hipoventilación central que requiere ventilación mecánica.

La RMN no suele mostrar alteraciones, el LCR es inflamatorio en la mayoría de los casos y el EEG puede mostrar un patrón típico llamado ondas delta en cepillo (*extreme delta brush*).

Es más frecuente en mujeres jóvenes, en las que en el 50% se asocia a teratoma ovárico, pero puede aparecer en cualquier segmento de edad, siendo idiopático en la mayoría de los casos.

Con inmunoterapia y extirpación del teratoma, la mayoría tienen buena evolución aunque la mortalidad desde el 5% y más del 20% tienen secuelas severas.

### Encefalomiелitis

Afecta a todo el sistema nervioso, generalmente de forma difusa o multifocal. Cuando predomina un cuadro focal puede manifestarse por ejemplo como una encefalitis límbica, de tronco, miелitis, neuronopatía sensitiva o disautonomía.

Este cuadro se asocia típicamente con anticuerpos anti-Hu y con CPCP, presente hasta

en el 75% de los casos. Predomina la alteración del hipocampo (encefalitis límbica) pero con frecuencia aparecen signos de tronco, alteración periférica y/o disautonomía. Otros anticuerpos que se han descrito habitualmente son CV2/CRMP5, asociado a timoma y que puede manifestarse predominantemente con una neuritis óptica o corea.

El pronóstico es pobre con secuelas permanentes a pesar de tratamiento. Puede ser causa de la muerte especialmente cuando se afecta el tronco cerebral o el sistema nervioso autónomo.

### **Encefalitis límbica**

Se manifiesta por alteraciones psiquiátricas, déficit de memoria reciente y crisis epilépticas. Se deben a lesión del hipocampo. Puede asociarse a anticuerpos onconeuronales o a anticuerpos de superficie neuronal. En el primer caso forma parte del espectro de la encefalomyelitis, descrita previamente.

En cambio, las encefalitis límbicas causadas por anticuerpos contra antígenos de superficie no siempre son paraneoplásicas. Se relacionan con neoplasia las encefalitis antireceptor AMPA en que predominan los síntomas psiquiátricos; o las anti-GABA(b), sobre todo con crisis. No son paraneoplásicas las anti-LGI1, con crisis distónicas faciobraquiales e hiponatremia. Las anti-CASPR2 se manifiestan por un síndrome de Morvan (encefalitis límbica y neuromiotonía). La respuesta a tratamiento inmunomodulador es mejor en este grupo.

En ambos grupos el LCR suele ser inflamatorio. La RMN puede mostrar lesiones focales en hipocampo o ser normal. El EEG puede revelar enlentecimiento focal e, incluso, actividad epileptiforme. Se debe hacer diagnóstico diferencial con encefalitis herpética.

### **Degeneración cerebelosa paraneoplásica**

Es el síndrome clásico más frecuente. Clínicamente se manifiestan por un cuadro pancerebeloso progresivo con vértigo, ataxia de tronco y apendicular (inestabilidad de la marcha y dismetría), disartria y alteración en la mirada con seguimiento sacádico y nistagmo, dejando en muchas ocasiones secuelas severas, con im-

posibilidad para la marcha y la sedestación. El LCR y la RMN son normales. El tratamiento no suele ser eficaz.

Los anticuerpos onconeuronales más frecuentes son: anti-Hu, en encefalomyelitis, con CPCP; anti-Yo, en cáncer de mama y ovario; anti-Tr en linfoma de Hodgkin, quizás con mejor pronóstico. También se ha visto con anti-GAD, no paraneoplásico en principio. Hasta en el 50% son seronegativos en el momento actual.

### **Opsoclonus mioclonus ataxia**

El opsoclonus es un trastorno de la motilidad ocular que consiste en sacadas conjugadas, multidireccionales, de gran amplitud, continuas e involuntarias. Se suele asociar a mioclonias focales o difusas y, con menos frecuencia, a ataxia de tronco, inatención, inquietud o alteración del sueño. Puede ser paraneoplásico, pero también desencadenado por otras causas como infecciones víricas, lesiones estructurales (hemorragias, tumores), alteraciones metabólicas o faringitis postestreptocócica. La RMN y el LCR son habitualmente normales.

En niños, predomina el opsoclonus. En el 40% de los casos es paraneoplásico asociado a un neuroblastoma, al que suele preceder; en los demás casos, la causa más frecuente es vírica. Hasta el momento no se han descrito anticuerpos específicos. El tratamiento del tumor junto con inmunosupresión, especialmente ACTH, corticoides, inmunoglobulinas, suele dar buenos resultados a pesar de secuelas cognitivas o posibles recaídas al reducir los corticoides.

En adultos, el opsoclonus aparece habitualmente con mioclonias y ataxia. Es paraneoplásico en el 20% de los casos. Los tumores más frecuentes son CPCP y mama asociado a anti-Ri. La respuesta a tratamiento es peor que en niños y mejora con el diagnóstico precoz.

### **Síndrome de la persona rígida**

Se relaciona con la lesión de interneuronas medulares encargadas de la inhibición de la motoneurona anterior. Se manifiesta por rigidez y espasmos musculares dolorosos que afectan a la musculatura axial y proximal de los miembros inferiores. Puede haber síndromes

parciales. El EMG muestra actividad de unidad motora continua.

Puede ser paraneoplásica o no. Cuando es paraneoplásica pueden encontrarse anticuerpos anti-anfifisna y se asocia a CSCP y a cáncer de mama, predominantemente. Cuando se relaciona con anti-GAD, no suele ser paraneoplásico. Una variante asociada a antireceptor de glicina es la encefalomiелitis progresiva con rigidez y mioclonias, tampoco paraneoplásica.

Además de la inmunoterapia, debe emplearse tratamiento sintomático con baclofeno y benzodiazepinas. El pronóstico es malo, con pobre respuesta al tratamiento.

### **Neuronopatía sensitiva**

Se debe a la lesión de la segunda neurona sensitiva en los ganglios raquídeos dorsales. Se manifiesta por alteración sensitiva global, tactoalgésica y posicional, dando lugar a dolor, parestesias y ataxia. En EMG hay una alteración sensitiva axonal aislada. Debe diferenciarse de neuronopatías por cisplatino o autoinmunes sistémicas (Sjögren).

La causa más frecuente es el CSCP, con anticuerpos anti-Hu. En estos casos, puede aparecer con clínica multifocal en el contexto de una encefalomiелitis. Algunos tienen anti-CV2/CRMP5, habitualmente junto con anti-Hu; en estos casos suele aparecer además una polineuropatía mixta sensitivo-motora, axonal y desmielinizante. El tratamiento suele ser ineficaz.

### **Neuronopatías autonómicas**

La forma de presentación más característica es una pseudoobstrucción intestinal por la pérdida de neuronas del plexo entérico. Se da con anti-Hu y CSCP. Se manifiesta por estreñimiento pertinaz y molestias abdominales inespecíficas. Puede haber afectación neurológica más difusa.

Otro síndrome es la pandisautonomía con afectación simpática y parasimpática global, con frecuencia no paraneoplásica. En ocasiones hay anticuerpos antireceptor gangliónico de acetilcolina. Se presenta con anhidrosis, hipotensión ortostática, dismotilidad gastroin-

testinal, retención urinaria, sequedad de boca, alteración pupilar, alteración del ritmo cardíaco.

### **Polineuropatías**

Son heterogéneas y en general clínicamente inespecíficas. La mayoría no se asocian a anticuerpos paraneoplásicos.

Muchos pacientes con cáncer presentan una polineuropatía crónica sensitivomotora axonal tóxica y/o carencial, no paraneoplásica. Cuando es paraneoplásica se relaciona sobre todo con CSCP. En algunos casos se han encontrado anticuerpos anti-CV2/CRMP5 con un cuadro clínico muy severo.

Otros cuadros descritos son la neuropatía vasculítica que se presenta más como poli neuropatía que como mononeuropatía múltiple; la plexopatía braquial relacionada con linfoma de Hodgkin; las neuropatías inflamatorias desmielinizantes agudas (Guillain-Barré) o crónicas (CIDP) que en pacientes con linfomas deben diferenciarse de infiltración tumoral.

### **Neuropatías asociadas a paraproteinemia**

Aproximadamente el 10% de los pacientes con una polineuropatía sensitivomotora crónica tienen una paraproteinemia de base. Además, la presencia de polineuropatía en una gammapatía monoclonal de significado incierto, aumenta las probabilidades de transformación maligna.

En general mejoran con tratamiento del mieloma por lo que es imprescindible distinguirlas de las polineuropatías tóxicas por quimioterapia, mucho más frecuentes. Destacan:

- Polineuropatía inespecífica, generalmente asociada a IgA o IgG.
- Amiloidosis con afectación de fibra fina y dolor distal, alteración de la sensibilidad tactoalgésica y disautonomía.
- La macroglobulinemia de Waldenström, asociada a paraproteína IgM puede asociar polineuropatías heterogéneas (axonal, desmielinizante, crioglobulinemia...). Los anticuerpos anti-MAG son menos frecuentes.
- El mieloma osteosclerótico asocia polineuropatía en el 50% de los pacientes en el contexto del síndrome POEMS (polineuro-



patía, organomegalia, endocrinopatía, proteína M, cambios cutáneos). Es desmielinizante, a veces difícil de diferenciar de una CIDP (desmielinización más extensa y mayor afectación motora en POEMS).

### **Neuromiotonía (síndrome de Isaac)**

Se caracteriza por una actividad continua de la fibra muscular en reposo que da lugar a mioquimias, calambres y pseudomiotonía (dificultad para la relajación muscular). El EMG muestra descargas irregulares espontáneas de unidades motoras aisladas en forma de dobles, tripletes o multiplétes. El síndrome de Morvan, neuromiotonía y encefalitis límbica, se asocia a anti-CASPR2. Es más frecuente en timoma.

### **Síndrome de Lambert-Eaton**

Se produce por alteración de la unión neuromuscular por anticuerpos contra canales del calcio voltaje-dependientes tipo P/Q que impiden la entrada de calcio en el axón terminal (presináptico), disminuyendo la liberación de acetilcolina al espacio sináptico. En el 50% de los casos es paraneoplásico, asociado a CPCP; se han descrito casos en que se asocia a degeneración cerebelosa.

Clínicamente se manifiesta por debilidad de cinturas, sobre todo en miembros inferiores, con dificultad para levantarse o subir escaleras. Es típica la arreflexia que mejora tras el ejercicio. La musculatura bulbar (ptosis, diplopía, disartria, disfagia...) se afecta más tardíamente a diferencia de la miastenia gravis. En el EMG con la estimulación repetitiva de alta frecuencia, se observa un aumento del área del potencial de acción motor por encima del 100%. La respuesta a tratamiento suele ser favorable. Incluye tratamiento antitumoral, inmunomodulación y fármacos que mejoran la transmisión sináptica, especialmente 3-4 diaminopiridina.

### **PUNTOS CLAVE**

- Los SPN son cuadros poco frecuentes pero que deben sospecharse en pacientes con un proceso agudo o subagudo grave, con clínica característica, en los que se descartan otras etiologías.
- Pueden afectar a cualquier nivel del sistema nervioso y con frecuencia producen cuadros difusos o multifocales.
- Los síndromes clásicos se asocian con frecuencia a un tumor.
- En estos pacientes, deben buscarse anticuerpos onconeuronales que tienen una alta especificidad para una neoplasia subyacente. No están presentes en todos los pacientes.
- Los anticuerpos contra antígenos de superficie, a diferencia de los onconeuronales, pueden asociarse o no a cáncer. Dan lugar a encefalitis y alteraciones de la unión neuromuscular, fundamentalmente.
- El síndrome más frecuente es la encefalitis por anticuerpos anti-NMDAR. Puede asociarse a teratoma ovárico pero que no siempre es paraneoplásico.
- Los síndromes clásicos más frecuentes son la degeneración cerebelosa subaguda, la encefalomiелitis, la encefalitis límbica y la neuropatía sensitiva. Las encefalitis no siempre son paraneoplásicas.
- Los SPN definidos obligan a buscar una neoplasia subyacente.
- Con frecuencia preceden a la aparición del tumor, incluso hasta varios años.
- El tratamiento de los SPN consiste en la erradicación del tumor y la inmunoterapia. Debe instaurarse lo antes posible. Los síndromes con anticuerpos contra receptores de superficie responden mejor y tienen mejor pronóstico.

# Bibliografía

- <sup>1</sup> Rosenfeld MR, Dalmau J. Diagnosis and management of paraneoplastic neurologic disorders. *Curr Treat Options Oncol* 2013;14:528-38.
- <sup>2</sup> Graus F, Dalmau J. Paraneoplastic neurological syndromes. *Curr Opin Neurol* 2012;25:795-801.
- <sup>3</sup> Didelot A, Honnorat J. Paraneoplastic disorders of the central and peripheral nervous systems. *Handb Clin Neurol* 2014;121:1159-79.
- <sup>4</sup> Melzer N, Meuth SG, Wiendl H. Paraneoplastic and non-paraneoplastic autoimmunity to neurons in the central nervous system. *J Neurol* 2013;260:1215-33.
- <sup>5</sup> Lancaster E, Dalmau J. Neuronal autoantigens--pathogenesis, associated disorders and antibody testing. *Nat Rev Neurol* 2012;8:380-90.
- <sup>6</sup> Graus F, Delattre JY, Antoine JC, Dalmau J, Giometto B, Grisold W, et al. Recommended diagnostic criteria for paraneoplastic neurological syndromes. *J Neurol Neurosurg Psychiatry* 2004;75:1135-40.
- <sup>7</sup> Graus F, Saiz A, Dalmau J. Antibodies and neuronal autoimmune disorders of the CNS. *J Neurol* 2010;257:509-17.
- <sup>8</sup> Titulaer MJ, Soffietti R, Dalmau J, Gilhus NE, Giometto B, Graus F, et al. Screening for tumours in paraneoplastic syndromes: report of an EFNS task force. *Eur J Neurol* 2011;18:19-e3.
- <sup>9</sup> Honnorat J. Therapeutic approaches in antibody-associated central nervous system pathologies. *Rev Neurol (Paris)* 2014;170:587-94.
- <sup>10</sup> Dalmau J, Tüzün E, Wu HY, Masjuan J, Rossi JE, Voloschin A, et al. Paraneoplastic anti-N-methyl-D-aspartate receptor encephalitis associated with ovarian teratoma. *Ann Neurol* 2007;61:25-36.
- <sup>11</sup> Probst C, Saschenbrecker S, Stoecker W, Komorowski L. Anti-neuronal autoantibodies: Current diagnostic challenges. *Mult Scler Relat Disord* 2014;3:303-20.
- <sup>12</sup> Graus F, Dalmau J. Paraneoplastic neuropathies. *Curr Opin Neurol* 2013;26:489-95.

## Capítulo 9

# Síndromes paraneoplásicos oftalmológicos

### Autores:

Isabel Prieto Muñoz  
Oncología Radioterápica.  
Fundación Jiménez Díaz

Laura Cabrejas Martínez  
Oftalmología.  
Fundación Jiménez Díaz

Los síndromes paraneoplásicos con afectación oftalmológica son poco frecuentes y muchas veces pueden pasar inadvertidos. La mayoría se encuentran dentro de los síndromes paraneoplásicos neurológicos y pueden afectar a la visión (retinopatía asociada al cáncer (CAR), retinopatía asociada al melanoma (MAR) y neuropatía óptica paraneoplásica (NOP)). Otros síndromes paraneoplásicos afectan también a la visión aunque no están dentro de los síndromes neurológicos paraneoplásicos habitualmente descritos (proliferación melanocítica uveal difusa bilateral (BDUMP) y maculopatía viteliforme paraneoplásica (PVM)). Algunos de los síndromes neurológicos que afectan al

control la unión neuromuscular, al músculo o al control central del movimiento pueden tener manifestaciones oftalmológicas en forma de diplopia u oscilopsia (síndrome de Lambert-Eaton, miastenia gravis, síndrome de opsoclonus-mioclonus...) (Tabla 1). Asimismo, otros síndromes paraneoplásicos dermatológicos pueden tener también manifestaciones oftalmológicas (dermatomiositis, pénfigo...).

Globalmente, los síndromes neurológicos paraneoplásicos son entidades poco frecuentes (0,5-1% de todos los pacientes con cáncer), pero se dan en el 2-3% de los pacientes con neuroblastoma o carcinoma microcítico de

**Tabla 1.** Síndromes paraneoplásicos con manifestaciones oftalmológicas.

### Síndromes paraneoplásicos con manifestaciones oftalmológicas

SÍNDROMES PARANEOPLÁSICOS QUE AFECTAN A LA VISION	<ul style="list-style-type: none"><li>• <b>Retinopatía asociada al cáncer (CAR)</b></li><li>• <b>Retinopatía asociada al melanoma (MAR)</b></li><li>• Neuropatía óptica paraneoplásica (NOP)</li><li>• Proliferación melanocítica uveal difusa bilateral (BDUMP)</li><li>• Maculopatíaviteliformeparaneoplásica (PVM)</li></ul>
SÍNDROMES PARANEOPLÁSICOS QUE AFECTAN A LA MOTILIDAD OCULAR	<ul style="list-style-type: none"><li>• <b>Síndrome de Lambert-Eaton</b></li><li>• Miastenia gravis</li><li>• Miositis orbitaria</li><li>• <b>Sd de opsoclonus-mioclonus</b></li><li>• Flutter ocular</li></ul>
SINDROMES PARANEOPLÁSICOS DERMATOLÓGICOS CON AFECTACIÓN OFTALMOLÓGICA	<ul style="list-style-type: none"><li>• <b>Dermatomiositis</b></li><li>• Pénfigo paraneoplásico</li></ul>

\*En negrita, síndromes paraneoplásicos descritos como "clásicos", cuya presencia tiene una alta asociación con un cáncer de base<sup>2</sup>.

pulmón y en el 30-50% de los pacientes con timoma<sup>1</sup>. En el 60% de los pacientes los síntomas neurológicos preceden al diagnóstico de cáncer.

El diagnóstico de un síndrome neurológico paraneoplásico se basa fundamentalmente en los siguientes aspectos<sup>2</sup>:

- Exploración neurológica para determinar si nos encontramos ante un cuadro clínico "clásico" (alta asociación a cáncer) o "no clásico" (a veces se asocian a cáncer aunque no de una forma tan frecuente como los síndromes clásicos). La identificación de un síndrome paraneoplásico clásico debe propiciar la búsqueda de un tumor, teniendo en cuenta que puede tratarse de una entidad no solo maligna sino también benigna (Tabla 1).
- Presencia de anticuerpos onconeurales bien caracterizados o no en suero o LCR.
- Diagnóstico previo de cáncer y exclusión de otros trastornos relacionados con el cáncer y/o tratamiento que justifiquen las manifestaciones clínicas.
- Otros estudios electrofisiológicos.

Trataremos este capítulo de síndromes paraneoplásicos oftalmológicos de la siguiente manera:

- Síndromes paraneoplásicos que afectan a la visión: CAR, MAR, PVM, BDUMP y NOP.
- Síndromes paraneoplásicos que afectan a la motilidad ocular: síndrome miasteniforme de Lambert-Eaton, miastenia gravis, opsoclonus mioclonus, Flutter ocular y miositis.
- Síndromes paraneoplásicos dermatológicos con afectación oftalmológica: dermatomiositis, pénfigo.

## SÍNDROMES PARANEOPLÁSICOS QUE AFECTAN A LA VISIÓN

### 1. Retinopatía asociada a cáncer

La retinopatía asociada a cáncer (CAR) es una retinopatía adquirida autoinmune en la que se produce una degeneración de los fotorreceptores y de las células ganglionares de la retina mediada por células tumorales con autoanticuerpos contra antígenos específicos de la retina<sup>3</sup>. Constituye la retinopatía paraneoplásica más frecuente a pesar de ser un síndrome neu-

rológico paraneoplásico muy poco frecuente. Se asocia sobre todo al carcinoma microcítico de pulmón, aunque se han descrito casos asociados a tumores ginecológicos (ovario y endometrio), mama, carcinoma de pulmón no microcítico, linfoma y próstata<sup>4</sup>.

La CAR fue descrita por primera vez en 1976 por Sawyer<sup>5</sup> en tres pacientes con cáncer de pulmón de células pequeñas. Keltner et al.<sup>6</sup>, siete años después, postulan que la autoinmunidad juega un papel crucial en CAR y Kornguth et al., demostraron anticuerpos anticélulas ganglionares de la retina<sup>4</sup>.

El mecanismo autoinmune de la CAR se basa, como en otros síndromes paraneoplásicos, en el mimetismo molecular de determinados antígenos tumorales con antígenos de los fotorreceptores y células ganglionares. Se han identificado anticuerpos antiantígenos retinianos mediante técnicas de inmunofluorescencia que reaccionan tanto con los segmentos externos de los fotorreceptores como con las células ganglionares de la retina y el nervio óptico<sup>6</sup>. Se han identificado más de 18 antígenos como posibles dianas de dichos autoanticuerpos, el más conocido de ellos la recoverina, proteína de unión al calcio de 23kDa presente tanto en los conos como en los bastones retinianos y encargada de controlar la fosforilación del receptor visual rodopsina mediante la inhibición de la rodopsin-kinasa (GRK-1). La expresión aberrante de proteína recoverina y la presencia de autoanticuerpos contra dicha proteína en las células tumorales es crítica para el desarrollo de CAR. Los genes para esta proteína se han localizado en humanos en el cromosoma 17; una mutación en el gen p53, gen supresor tumoral localizado también en el cromosoma 17 cerca del lugar del gen de la recoverina, podría dar lugar a la producción masiva de recoverina altamente inmunogénica que produciría grandes cantidades de IgG-antirecoverina, que aparecerían en el suero de estos pacientes. Los elevados niveles de IgG-antirecoverina penetrarían la barrera retiniana y se unirían a las moléculas de recoverina de los fotorreceptores. La cascada de la fototransducción dependiente del calcio y de la luz y modulada por la recoverina conduciría a un aumento de

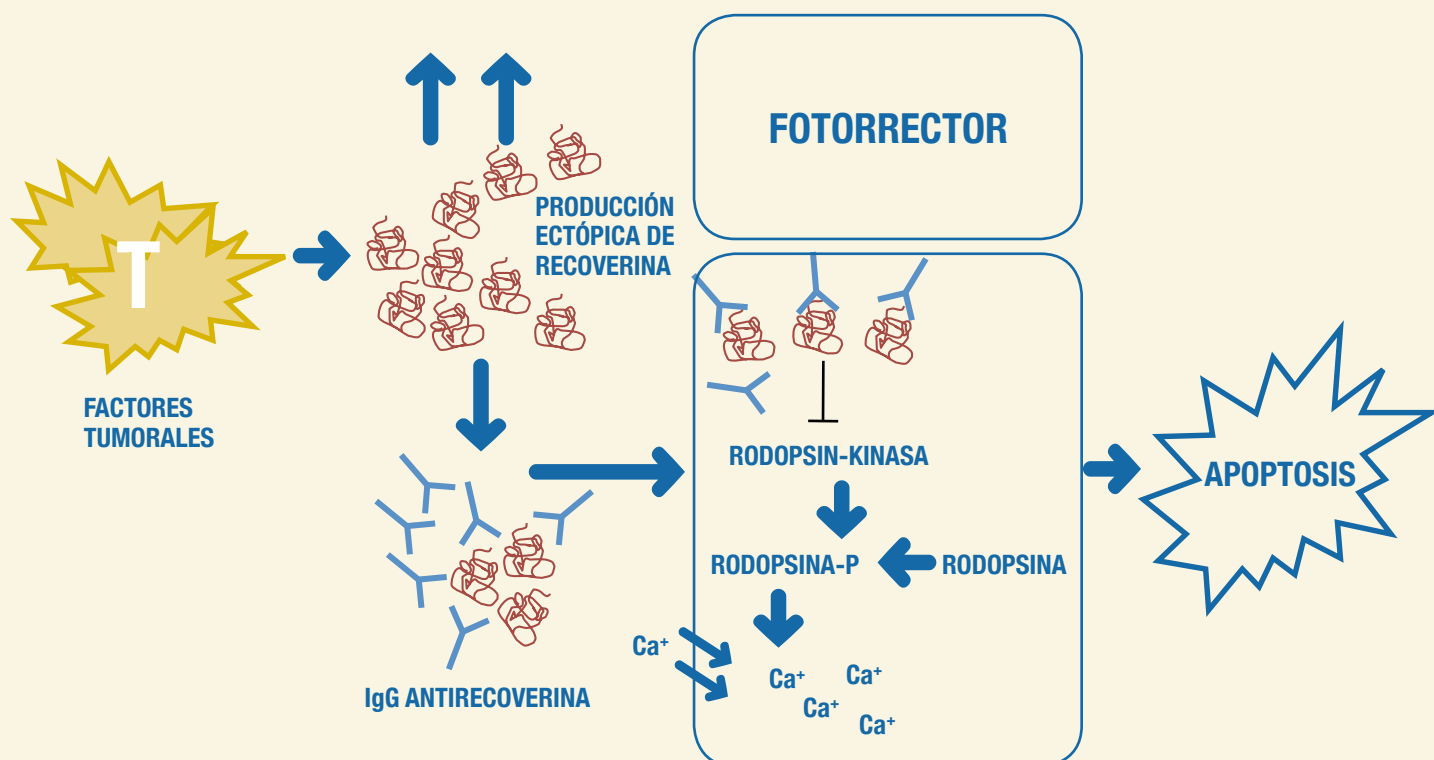
la fosforilación de la rodopsina, el receptor visual, a través de la inhibición de la rodopsina-quinasa. Por la absorción de la luz, la rodopsina es modificada en su estructura molecular y se descompone en sus componentes proteicos y pigmentarios. El cómo este proceso fotoquímico produce modificaciones de la membrana y con ello la excitación nerviosa es algo que no se conoce bien, pero parece que en el caso del CAR, la molécula de rodopsina fosforilada incrementaría los niveles intracelulares de calcio y con ello la activación de las vías de la apoptosis de las células fotorreceptoras (Figura 1). El tejido retiniano de pacientes con CAR muestra una degeneración extensa de la capa nuclear externa junto con segmentos internos y externos de la capa de fotorreceptores. Las capas internas de la retina y el epitelio pigmentario están preservadas y aparecen pocos infiltrados inflamatorios, lo que sugiere realmente la existencia de otras vías de muerte celular.

1 (TULP1), la transducina, la arrestina, el antinúcleo de los fotorreceptores y proteínas hsc 70,44- y 43-.

La pérdida bilateral y subaguda de visión en pacientes con CAR sucede a lo largo de semanas o meses. La edad media está en 65 años y se afectan igualmente varones y mujeres<sup>4</sup>. La disfunción de los conos se traduce en pérdida progresiva de la agudeza visual, pérdida de visión de los colores, fotofobia y escotomas centrales. La disfunción de los bastones puede traducirse en ceguera nocturna, disminución de la adaptación a la oscuridad, escotomas en anillo y defectos del campo visual. Al inicio del cuadro es típico que los pacientes presenten un fondo de ojo normal, y a medida que progresa aparezca un estrechamiento arteriolar, un epitelio pigmentado de aspecto moteado y una papila pálida. Por lo general, el pronóstico suele ser malo.

Existen otros antígenos implicados en la CAR los más importantes de las cuales son la 46 kD-enolasa retiniana, una *tubby-like* proteína

La mitad de los pacientes con CAR debutan con síntomas visuales antes del diagnóstico de cáncer, y lo sutil de los síntomas dificulta



**Figura 1. Mecanismo fisiopatológico de la retinopatía asociada a cáncer.** La producción masiva de anticuerpos-antirecoverina inducidos por factores tumorales favorecen la fosforilación de la rodopsina, facilitando la entrada de calcio en la célula y el inicio del proceso apoptótico del fotorreceptor<sup>6</sup>.

un diagnóstico precoz. La tríada de fotosensibilidad, escotomas en anillo y estrechamiento arteriolar en un paciente anciano con síntomas visuales que no concuerdan con los hallazgos exploratorios puede hacer sospechar un CAR. El electroretinograma (ERG) típicamente muestra una afectación severa de las ondas a y b como consecuencia de afectación difusa de los fotorreceptores retinianos<sup>7</sup>. Los potenciales evocados visuales y el LCR son normales. Los tests inmunohistoquímicos que detectan la presencia de anticuerpos antiantígenos retinianos son cruciales para el diagnóstico de CAR. Es importante recordar que aunque el más frecuente el anticuerpo anti-recoverina, su negatividad no excluye el diagnóstico, dado que puede haber respuesta inmunológica frente a otros antígenos. Teniendo en cuenta que más de la mitad de los casos precede al diagnóstico del tumor, la búsqueda extensa de un cáncer oculto es de vital importancia.

No hay ninguna pauta de tratamiento estandarizada. Dada su etiopatogenia inmune, se han ensayado numerosas terapias inmunomoduladoras para mejorar los síntomas de los pacientes. Tampoco el tratamiento del cáncer de base ha demostrado mejorar los resultados visuales<sup>4,7</sup>. El uso de corticoides orales o intravenosos ofrece resultados contradictorios. Lo que sí parece eficaz son los corticoides y otras terapias inmunomoduladoras en la prevención de la pérdida de visión debido a la naturaleza autoinmune del trastorno. El uso de plasmaféresis en monoterapia no ha demostrado ser útil y la combinación de plasmaféresis con corticoides puede estabilizar la agudeza visual. La terapia con inmunoglobulinas intravenosas también ofrece resultados contradictorios y los antagonistas del calcio no han demostrado su utilidad en humanos. Se ha descrito un caso de un paciente con CAR demostrado serológicamente y neuropatía óptica paraneoplásica tratado con alemtuzumab con mejoría de la visión, mejoría que se mantuvo a lo largo de los ocho años de seguimiento.

Existe una variante clínica de CAR que solo afecta a los conos (disfunción de conos asociada al cáncer) y que fue descrita por primera vez por Cogan en 1990. Estos pacientes ten-

drán fotofobia, pérdida de la visión de los colores y escotomas centrales. El ERG mostrará defectos en la respuesta de los conos. Se han descrito casos en carcinoma de endometrio y de laringe asociados a anticuerpos de 23 Kd y 50 Kd y a antígenos de 40 Kd localizados en los segmentos externos de los fotorreceptores<sup>8</sup>.

## 2. Retinopatía asociada a melanoma

La retinopatía asociada a melanoma (MAR) es un síndrome paraneoplásico raro en pacientes con melanoma<sup>9</sup>. A diferencia de CAR, en MAR los pacientes suelen tener un diagnóstico previo de melanoma metastásico. El tiempo medio desde el diagnóstico de melanoma y MAR es de 3,6 años (rango 2 meses-19 años). La edad media de presentación es durante la sexta década de la vida con una clara predilección por el sexo masculino (ratio 4,7:1)<sup>10</sup>.

Al igual que en la CAR, el mimetismo molecular juega un papel fundamental. Sin embargo, presenta algunas diferencias respecto a la CAR. Mientras que en la anterior los mecanismos de degeneración retiniana son bastante conocidos, en la retinopatía asociada a melanoma algunos de estos mecanismos permanecen todavía sin descubrir. En la respuesta inmunohistoquímica se implican antígenos localizados en la capa de células bipolares, donde las células horizontales y amacrinas se entremezclan con los axones de las células de Müller. A diferencia de la CAR, los antígenos no son claramente identificables en las reacciones de *Western blot*, sugiriendo que los antígenos implicados son pequeñas cantidades de proteoglicanos, lípidos, carbohidratos o una combinación de ellos. Hasta la fecha se han identificado autoanticuerpos contra la proteína transducina, que forma parte de la transducción de la señal visual, contra un 22 kDa antígeno neuronal y contra una proteína 35 kDa en las células de Müller de la glía. Otros estudios han identificado mitofilina y titin como potenciales antígenos contra los que aparecen anticuerpos exclusivamente en suero de pacientes con MAR<sup>11</sup>. El hecho de que hasta la fecha ninguno de los antígenos asociados a MAR haya desencadenado una respuesta humoral inmune identificable sobre la superficie celular sugiere que los mecanismos celulares más que los humorales

serían los responsables del ataque inmune primario contra la retina. También se ha intentado establecer una relación entre la existencia de anticuerpos antiretinianos y la supervivencia de pacientes con melanoma.

La sintomatología clínica típica refleja una disfunción de los bastones. Los pacientes suelen tener fotopsias y pérdida de visión nocturna. A pesar de que suelen tener buena agudeza visual y mantienen el campo visual central, puede deteriorarse con el tiempo. El aspecto del fondo de ojo es similar a los pacientes con CAR. Aunque los campos visuales típicos muestran una reducción concéntrica, se han descrito también defectos campimétricos arqueados, centrales y paracentrales. El ERG muestra un patrón típico con una onda a normal y una onda b electronegativa, como consecuencia de una función normal de los fotorreceptores, pero alterada en la capa de células bipolares, que originaría la creación de una corriente Na<sup>+</sup> a través de la membrana de la glía y las células de sostén de Müller. El examen histológico muestra una degeneración de estas células, aunque a veces, como en la CAR, pueden afectarse los fotorreceptores y células ganglionares<sup>10</sup>.

Al igual que en la CAR, no existe un protocolo general de tratamiento. Las estrategias terapéuticas en general son poco efectivas, con casos aislados de éxito. El tratamiento citorrreductor del melanoma con cirugía o radioterapia seguido de inmunoglobulinas intravenosas (IVIg) o distintas combinaciones de corticoides, plasmáferesis e IVIg se han propuesto como alternativas terapéuticas. El pronóstico visual es mejor que la CAR al afectar más a la visión periférica y tener un curso clínico más estable, aunque en algunos casos se pierde la visión central<sup>10</sup>.

### **3. Maculopatía viteliforme paraneoplásica (PMV)**

De forma más reciente, se han descrito una serie de casos en la literatura de una patología retiniana paraneoplásica asociada al melanoma, pero con hallazgos fundoscópicos y electrofisiológicos diferentes. Existe controversia sobre si supone una variante de la retinopatía

asociada al melanoma o una entidad distinta<sup>12</sup>. Como en el caso de la MAR, la PMV está asociada al melanoma pero no se asocia a un anticuerpo antiretiniano concreto. Se han descrito casos aislados con anticuerpos anti-bestrofina y anti-peroxiredosina-3, lo que sugiere que la respuesta inmunológica pudiera estar dirigida hacia el epitelio pigmentario de la retina.

La sintomatología clínica es variada: desde fotopsias y nictalopia como MAR a pérdida de visión central debido a la maculopatía. La exploración del fondo de ojo muestra lesiones viteliformes del epitelio pigmentario de la retina a nivel macular con desprendimiento seroso. El ERG no muestra un patrón característico como en CAR o MAR. La tomografía de coherencia óptica (OCT) puede mostrar del desprendimiento en la zona macular junto con áreas de atrofia o hipertrofia del epitelio pigmentario de la retina. Antes de pensar en una PMV conviene descartar otras maculopatías viteliformes más frecuentes como las distrofias viteliformes, la maculopatía polimorfa viteliforme aguda, la distrofia macular de Best o un desprendimiento drusenoide del epitelio pigmentario en el contexto de una degeneración macular asociada a la edad.

### **4. Proliferación melanocítica uveal difusa bilateral (BDUMP)**

Constituye un síndrome paraneoplásico raro caracterizado por lesiones melanocíticas uveales múltiples sobreelevadas, pigmentadas y no pigmentadas, seguido de áreas de desprendimiento de retina exudativo y formación de catarata. Se describió por primera vez por Robert Machemer en 1966<sup>13</sup>. Se asocia a tumores de ovario, útero, pulmón y páncreas. Habitualmente precede a las manifestaciones clínicas de un tumor de base. El mecanismo etiopatogénico es desconocido. Las células tumorales producirían factores de crecimiento melanocítico que liberan a la circulación. Apoyando esta hipótesis, podrían encontrarse también lesiones hiperpigmentadas en piel y mucosas.

Los pacientes presentan pérdida de agudeza visual que varía de la normalidad a percepción de luz. El fondo de ojo inicialmente es normal, pero posteriormente se asocian múltiples par-

ches rojizos (fondo en "patrón de jirafa") y desarrollo de cataratas. La angiografía muestra zonas de hiperfluorescencia bilateral correspondientes a esas zonas de atrofia de epitelio pigmentario y de desprendimiento exudativo. La OCT muestra asimismo zonas de atrofia y de hipertrofia del epitelio pigmentario así como el desprendimiento neurosensorial. En la ecografía ocular es típico encontrar un engrosamiento difuso de la coroides con tumoraciones elevadas pigmentadas. Como en el resto de los síndromes paraneoplásicos oftalmológicos, es importante destacar la importancia de la búsqueda del tumor maligno primario oculto en cualquier caso de BDUMP. El pronóstico visual y vital es muy malo.

La mayoría de estos pacientes no responden al tratamiento con corticosteroides o radioterapia, pero se han descrito casos de mejoría en relación con el tratamiento del tumor. La cirugía de catarata y el tratamiento del desprendimiento de retina exudativo no suele ser útil para mejorar la visión de estos pacientes.

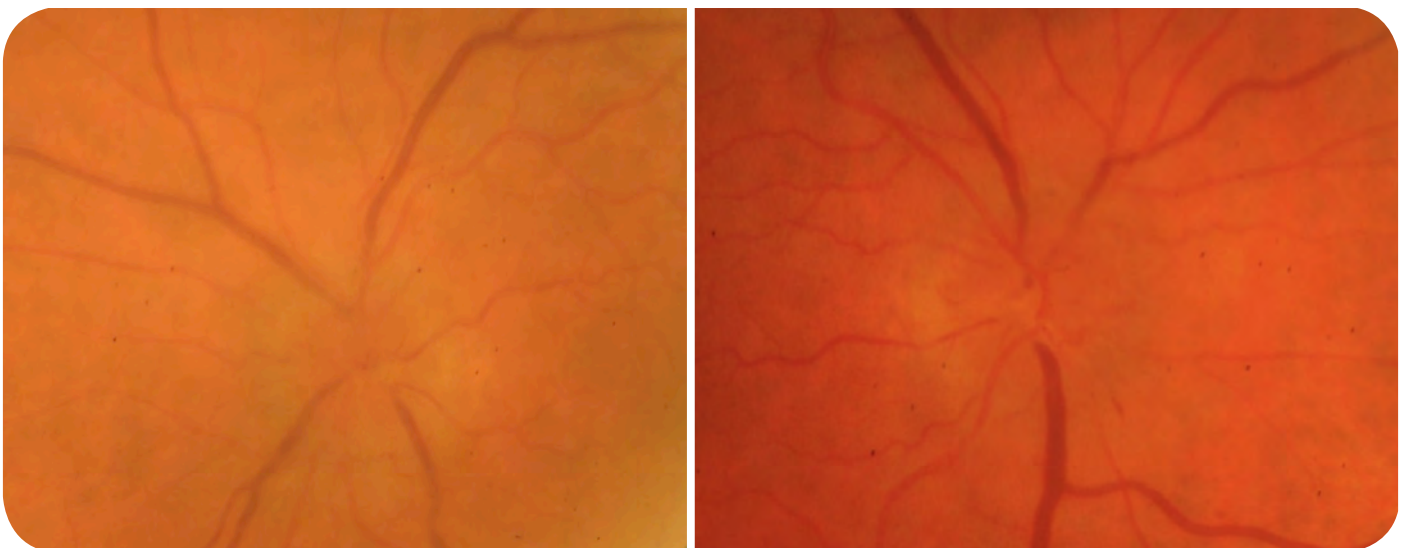
### 5. Neuropatía óptica paraneoplásica (PON)

Constituye una forma de neuropatía óptica muy poco frecuente. Habitualmente se asocia a otros síndromes neurológicos paraneoplásicos, en particular encefalomielitis y CAR, aunque también pueden manifestar signos y

síntomas de ataxia, síndrome Devic-like y oftalmoplejía, polineuropatía, nistagmus (*down-beatorup-beat*), síntomas cerebelosos... De forma menos frecuente, la neuropatía óptica puede aparecer de forma aislada. Estos pacientes suelen tener un antecedente de cáncer conocido, el más frecuente de los cuales es el carcinoma microcítico de pulmón seguido del timoma.

El mimetismo molecular de las células tumorales con algunos antígenos neurales y la respuesta autoinmune asociada vuelve a tener un papel fundamental. La mayoría de los pacientes con PON presentan anticuerpos contra CRMP-5/CV-2 (*collapsing response mediating-protein 5*), una proteína citoplásmica neuronal, aunque se han descrito casos con anticuerpos frente a otros antígenos<sup>14</sup>.

El patrón clínico típico es el de un paciente con antecedente de cáncer que presenta una pérdida indolora, subaguda, bilateral y progresiva de agudeza visual y de los colores. Sin embargo, la pérdida de visión también puede ser aguda. Los pacientes con PON pueden tener asociada una parálisis de otro par craneal, polineuropatía, nistagmo vertical y signos de patología cerebelosa. El fondo de ojo mostrará un edema de disco con hemorragias y exudados asociados (Figura 2). La OCT de capa de



**Figura 2.** Varón de 78 años, fumador y sin otros antecedentes médicos de interés que acudió por pérdida de visión durante 3-4 días acompañado de cefalea y debilidad en las extremidades inferiores. El fondo de ojo mostraba un edema de papila bilateral. Tras la normalidad de los estudios complementarios y ante la sospecha clínica se pidió un TAC de tórax que mostró una masa pulmonar, confirmándose posteriormente tras la cirugía un carcinoma microcítico de pulmón. Se trataba de una neuropatía paraneoplásica bilateral con anticuerpos anti CV-2 y buena respuesta al tratamiento con corticoides.



fibras nerviosas mostrará un aumento del grosor correspondiente al edema.

Es fundamental solicitar una prueba de imagen (RMN) para descartar causas compresivas, una analítica de sangre con bioquímica, VSG, PCR y serología para descartar causas isquémicas, infecciosas o autoinmunes no tumorales (vasculitis), así como realizar una punción lumbar con análisis bioquímico, citológico y serología de LCR para descartar otras etiologías. El hallazgo de anticuerpos anti-CRMP-5/CV2 apoyará el diagnóstico. Como en todos los síndromes paraneoplásicos anteriores, en el caso de no tener un diagnóstico de tumor de base lo buscaremos. El tratamiento con corticoides o inmunosupresores puede tener buena respuesta.

## SÍNDROMES PARANEOPLÁSICOS QUE AFECTAN A LA MOTILIDAD OCULAR

### 1. Miastenia gravis (MG)

La MG es una enfermedad neuromuscular autoinmune y crónica caracterizada por grado variable de debilidad en la musculatura esquelética. Debuta con un cuadro insidioso de pérdida de fuerza muscular, que mejora con el descanso y reaparece con el ejercicio o al final del día. Suele iniciarse en los músculos periorbitales y en el párpado, por lo que el oftalmólogo debe estar alerta en su diagnóstico ante un cuadro de diplopía o ptosis palpebral intermitente.

La MG constituye el síndrome paraneoplásico más frecuente de los timomas<sup>1</sup>. Su frecuencia oscila entre 10-50%, siendo más baja para aquellos pacientes con enfermedad benigna y más alta a mayor edad llegando a tener una frecuencia de más del 80% para los hombres por encima de los 50 años y para las mujeres mayores de 60 años. El proceso autoinmune puede ser iniciado por las células epiteliales tumorales las cuales expresan una proteína similar al receptor de acetilcolina. Los anticuerpos antireceptores de acetilcolina están presentes en el 75-85% de los pacientes con MG generalizada. La prueba de Tensilon es diagnóstica, aunque no siempre es positiva. La electromiografía de fibra única es sensible y específica para MG y debe realizarse para documentar el

diagnóstico. El test del hielo en la consulta de oftalmología (mejoría de la ptosis tras aplicar hielo) ayudará a realizar el diagnóstico.

### 2. Síndrome miasteniforme de Lambert-Eaton (SMLE)

El SMLE es uno de los síndromes paraneoplásicos de causa autoinmune más representativos y bien definidos, en el cual la liberación de acetilcolina en la unión neuromuscular se encuentra disminuida o bloqueada por la presencia de anticuerpos anticanales de calcio voltaje dependientes (anti-VGCC)<sup>15</sup>. La probabilidad de que un paciente presente un tumor es del 50-60%, en la mayoría de los casos asociado al carcinoma microcítico de pulmón, lo que motiva que frente al diagnóstico primario de SMLE las pruebas de *screening* de neoplasias estén justificadas hasta 2 años tras el diagnóstico.

Las manifestaciones clínicas típicas del SMLE incluyen una tríada típica consistente en debilidad proximal progresiva de predominio matutino, síntomas autonómicos como sequedad bucal y disfunción eréctil y arreflexia, presentando en estadios avanzados afectación craneobulbar con ptosis, diplopía y disfagia<sup>15</sup>.

La sintomatología ocular oscila entre el 0 y el 80% y la de síntomas bulbares entre el 5 y el 80%. Este amplio rango de prevalencias probablemente sea secundario a la inconsistencia o fluctuación de los síntomas al momento de la evaluación. En todo caso, la afectación ocular del SMLE no suele ser un síntoma al debut de la enfermedad, a diferencia de otros síndromes miasteniformes con los que hay que hacer el diagnóstico diferencial. Aunque se han reportado algunos casos de SMLE con síntomas oculares exclusivos, cabe destacar que la afectación craneobulbar generalmente señala progresión dentro de la historia natural de la enfermedad.

### 3. Miositis orbitaria

Como manifestación paraneoplásica, es muy rara. Se ha descrito asociado a linfoma no Hodgkin de alto grado. El paciente puede acudir con síntomas de diplopía y dolor con los movimientos oculares. Si la inflamación orbitaria es más extensa, puede tener exoftalmos.

#### 4. Síndrome opsoclonus-mioclonus

El síndrome de opsoclonía-mioclónía consiste en movimientos oculares involuntarios y caóticos en todas las direcciones de la mirada; a menudo se asocia a ataxia y mioclonías de extremidades y tronco, y puede aparecer tanto en adultos como en niños. El opsoclonio-mioclono paraneoplásico (“ojos bailones-pies bailones”) puede ser el síntoma inicial en el 2-5% de los niños con neuroblastoma y el 50% de los niños afectados tienen neuroblastomas diferenciados, habitualmente localizados en el tórax. Los síntomas siguen un curso oscilante con eventuales remisiones espontáneas y buena respuesta a los corticoides y al tratamiento del tumor, aunque no es infrecuente que quede cierto grado de déficit neurológico o un retraso en el desarrollo psicomotor.

En los adultos este síndrome se asocia, por un lado, a tumores de mama y trompa de Falopio en mujeres, y a cáncer de pulmón de células pequeñas por otro. En el primer caso, las mujeres pueden desarrollar un síndrome clínico subagudo con opsoclonio, ataxia, vértigo, disartria, disfagia, oscilopsia y diplopia. En suero y LCR se detectan anticuerpos llamados anti-Ri que reconocen un grupo de proteínas neuronales RNA-binding (antígenos NOVA) de 55 y 80 kDa, localizadas preferentemente en el tronco del encéfalo, lo que sugiere que los anticuerpos anti-Ri (ANNA-2) son marcadores de un tipo de encefalitis de tronco.

Cuando se trata de un cáncer de pulmón de células pequeñas, el inicio tiene carácter subagudo y en algunos casos, el síndrome dura varios meses hasta que provoca una encefalopatía permanente. Las alteraciones anatómicas consisten en una degeneración neuronal llamativa a nivel del núcleo dentado cerebeloso, lo cual sugiere una relación con la degeneración cerebelosa cortical.

En pocas ocasiones se ha descrito opsoclonio asociado a linfoma de Hodgkin y neoplasias de útero, vejiga urinaria, mama, tiroides, timo y otros cánceres de pulmón. En adultos este síndrome carece de tratamiento específico, pero existen casos de respuesta a los glucocorticoides o tras tratamiento del cáncer subyacente.

#### 5. Flutter ocular

Clínicamente caracterizado por ráfagas intermitentes de movimientos sacádicos conjugados horizontales sin intervalo intersacádico. La amplitud de los movimientos sacádicos varía y pueden ser tan pequeños que solo pueden ser evidenciados por el oftalmoscopio o lámpara de hendidura. La causa más frecuente es la paraneoplásica, por lo que es importante descartar un tumor de base si todavía no se ha realizado el diagnóstico. En adultos, el tumor más frecuente es el carcinoma microcítico de pulmón seguido del cáncer de mama. En niños, el 50% de los casos son una manifestación paraneoplásica del neuroblastoma.

Los pacientes suelen quejarse de oscilopsia y la mayoría de pacientes de otros síntomas neurológicos asociados. Algunos pacientes tienen anticuerpos anti-Ri y anti-Hu, aunque el tener una batería de autoinmunidad negativa no descarta el diagnóstico. Si el tumor no está diagnosticado debe completarse el estudio con exploraciones complementarias para descartarlo dada su alta asociación con un tumor de base.

### SÍNDROMES PARANEOPLÁSICOS DERMATOLÓGICOS CON AFECTACIÓN OFTALMOLÓGICA

#### 1. Dermatomiositis

Miopatía inflamatoria, que se caracteriza por cambios cutáneos previos a la debilidad muscular proximal. Desde el punto de vista oftalmológico, es importante diagnosticar la presencia de un eritema en heliotropo (eritema violáceo alrededor de los párpados). Si presenta más signos típicos de la dermatomiositis (ver capítulo de síndromes paraneoplásicos dermatológicos) es de vital importancia diagnosticar esta entidad y buscar un tumor de base, dado que de un 10 a un 25% presentan un cáncer asociado. Los más frecuentes son cáncer de mama, ovario, pulmón y próstata.

#### 2. Pénfigo paraneoplásico

Se caracteriza por lesiones dolorosas en piel y mucosas que afecta sobre todo a palmas, plantas y torso, por pérdida de adhesividad entre las células epidérmicas. A nivel oftalmológico producen conjuntivitis bilateral. De

forma menos frecuente se forman bullas o erosiones conjuntivales y corneales. Algunas de las formas crónicas y más graves pueden producir simbléfaron y pérdida de transparen-

cia corneal. Se piensa que es producido por autoanticuerpos contra proteínas epidérmicas. Se han descrito casos paraneoplásicos asociados con síndromes linfoproliferativos B.

## Bibliografía

- <sup>1</sup> Evoli A1, Lancaster E. Paraneoplastic disorders in thymomapatients. *J ThoracOncol*. 2014;9:143-7.
- <sup>2</sup> López Hernández MA. Síndromes neurológicos paraneoplásicos. Revisión bibliográfica. *Med IntMex* 2012;28 (3): 269-277.
- <sup>3</sup> Kornguth SE, Klein R, Appen R, Choate J. Ocurrance of anti-retinal ganglion cell antibodies in patients with small cell carcinoma of the lung. *Cancer* 1982;50:1289-93.
- <sup>4</sup> Chan JW. Paraneoplastic retinopathies and optic neuropathies. *Surv Ophthalmol* 2003;43:12-38.
- <sup>5</sup> Sawyer RA, Selhorst JB, Zimmerman LE, Hoyt WF. Blindness caused by photoreceptor degeneration as a remote effect of cancer. *Am J Ophthalmology* 1976; 181:606-13.
- <sup>6</sup> Keltner JL, Thirkill CE. Cancer-associated retinopathy vs. recoverin-associated retinopathy. *Am J Ophtalmology* 1998; 126:296-302.
- <sup>7</sup> Kahn N, Huang JJ, Foster SC. Cancer associated retinopathy (CAR): anautoimmune-mediated paraneoplastic syndrome. *Semin Ophthalmol* 2006; 21:135-41.
- <sup>8</sup> Parc CE, Azan E, Bonnel S, Sahel JA, Kaplan J, Thirkill CE. Cone dysfunction as a paraneoplastic syndrome associated with retinal antigens approximating 40 KiloDalton. *Ophthalmic Genet* 2006; 27: 57-61.
- <sup>9</sup> Lu Y, Jia L, He S, Hurley MC. Melanoma associated retinopathy: A paraneoplastic autoimmune complication. *Arch Ophthalmol* 2009; 127:1572-80.
- <sup>10</sup> Kelter JL, Thirkill CE, Yip PT. Clinical and immunological characteristics of melanoma-associated retinopathy syndrome: eleven new cases and review of 51 previously publised cases. *J Neurophthalmol* 2001; 21:173-87.
- <sup>11</sup> Pföhler C, Preuss KD, TilgenW, Stara A, Regitz E. Mitofilin and titin as target antigens in melanoma-associated retinopathy. *Int J Cancer* 2006; 120:788-795.
- <sup>12</sup> Nieuwendijk TJ, Hooymans JM. Paraneoplasticvite-lliform retinopathy associated with metastatic choroidal melanoma. *Eye* 2007; 21:1436-7.
- <sup>13</sup> Machemer R. ZurPathogenese des flachenhaftenmalignen Melanoms. *Klin Monatsbl Augenheilkd* 1966; 148: 641-52.
- <sup>14</sup> Marukami Y, Yoshida S, Yoshikawa H, Yamaji Y, Ikeda Y, Ueno A, et al. CRMP-5IgGin patient with a paraneoplastic optic neuritis with lung adenocarcinoma. *Eye* 2007; 21:860-2.
- <sup>15</sup> Titulaer MJ, Lang B, Verschuuren JJ. Lambert—Eaton myasthenic syndrome: from clinical characteristics to therapeutic strategies. *Lancet Neurol* 2011; 10:1098-107.

## Capítulo 10

# Síndromes reumatológicos paraneoplásicos: artropatías y miopatías

### Autores:

Jacqueline Usón Jaeger

Sección de Reumatología, Hospital Universitario de Móstoles. Madrid

Pilar López Criado

Oncología Médica, MD Anderson Internacional España

El reconocer las manifestaciones reumáticas de un tumor oculto es un difícil reto diagnóstico y terapéutico compartido por el reumatólogo y el oncólogo. Por un lado, el reumatólogo necesita tener la suficiente destreza clínica para distinguir aquellas manifestaciones reumáticas paraneoplásicas que permitiría un diagnóstico de la neoplasia en fase curativa. Por otro lado, el oncólogo ha de reconocer que los síndromes reumatológicos paraneoplásicos (SRP) pueden simular la enfermedad metastásica para no desestimar erróneamente la terapia curativa y reconocer los SRP en pacientes oncológicos tratados y así detectar la

recurrencia temprana.

La patogenia de los SRP es compleja, intrigante y poco conocida. El crecimiento tumoral produce o media la formación de hormonas, péptidos, mediadores auto y paracrinos, anticuerpos, linfocitos citotóxicos que producen manifestaciones SRP. Además la muerte celular no apoptótica de las células tumorales inducen autoantígenos biológicamente activos que también puede favorecer el desarrollo del SRP<sup>1</sup>.

Los SRP son poco frecuentes, y generalmente sus manifestaciones clínicas son similares a

**Tabla 1.** Características generales de los SRP

Antecedentes personales de una neoplasia previa, exposición carcinógenos
Antecedentes familiares de cáncer
Debut tardío, mayor de 50 años
Síntomas generales como fiebre, astenia y anorexia
Relación temporal entre el comienzo del SRP y la detección de la neoplasia no mayor de dos años
Ausencia de metástasis musculoesqueléticas
Factor reumatoide negativo, cultivo de líquido sinovial estéril y ausencia de cristales en líquido sinovial
Respuesta pobre a tratamiento convencional
Mejoría o desaparición del SRP tras tratar la neoplasia
Reaparición del SRP con la recurrencia tumoral

la enfermedad reumática no asociada a tumor. Para conocer mejor e investigar estos interesantes y raros síndromes se podría crear un registro internacional y/o europeo de pacientes con material biológico. Se puede estimar que aparecen en un 5-7% de los pacientes con tumores<sup>1</sup>. En la tabla 1 figuran las características generales de los SRP vigentes descritos hace más de 15 años<sup>2</sup>. Un debut tardío y una respuesta pobre al tratamiento convencional son probablemente las dos características que hacen sospechar de un posible SRP. En la tabla 3 se enumeran las situaciones clínicas en las que se recomienda hacer una búsqueda de tumor oculto<sup>2</sup>.

En este y en el siguiente capítulo de esta obra, se describen los SRP según la clasificación que figura en la tabla 2 adaptada por los autores de ambos capítulos. A continuación se describen las artropatías y miopatías paraneoplásicas más descritas en la literatura médica como la osteoartropatía hipertrófica, la poliarteritis paraneoplásica y la dermatomiositis y otros SRP articulares más raros de manera sencilla y concisa con el propósito de facilitar su detección clínica precoz.

## SRP ARTICULARES

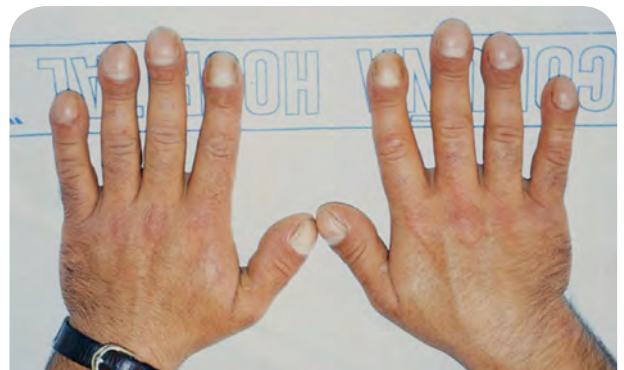### 1. Osteoartropatía hipertrófica

La osteoartropatía hipertrófica (OAH) o síndrome de Pierre Marie-Bamberger es el SRP más frecuente y mejor caracterizado<sup>1</sup>. Se asocia a múltiples enfermedades intra y extratorácicas, siendo las neoplasias y, en particular, los carcinomas pulmonares los tumores más frecuentemente encontrados. Según los estudios, del 4 al 10% de los carcinomas pulmonares pueden presentar OAH<sup>3</sup>. Es más frecuente en el varón y la prevalencia es mayor en el adenocarcinoma que en el carcinoma de células pequeñas, siendo este de peor pronóstico por su rápida invasión local. Otros tumores más raros son los mesoteliomas, neuroleiomiomas diafragmáticos y los linfomas intratorácicos<sup>4</sup>.

La OAH se caracteriza por la tríada clínica; artritis, acropaquias y periostitis. Pueden existir artralgias, oligoartritis o poliartrosis de las grandes articulaciones de los miembros inferiores pudiendo afectarse también los carpos y pe-

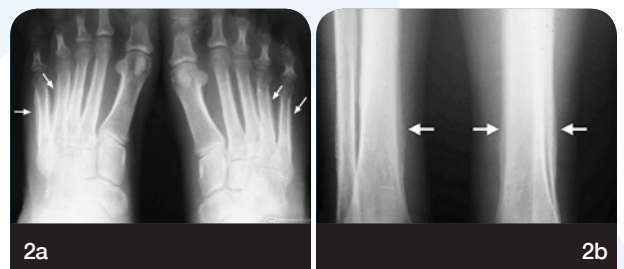queñas articulaciones de la mano de modo simétrico. El líquido sinovial es típicamente no inflamatorio con recuento de leucocitos de menos de 2.000 células por dl de predominio mononuclear<sup>4</sup>.

Las acropaquias de los dedos de las manos y/o los pies aparecen de manera simétrica o asimétrica (Figura 1). Si el crecimiento es rápido, puede existir eritema y dolor quemante<sup>4</sup>.



**Figura 1.** Acropaquia o dedos en palillo de tambor: la extremidad distal de los dedos aumenta el volumen y las uñas se curvan y engruesan (Banco de Imagen de la Sociedad Española de Reumatología)

La periostitis, aposición del periostio, afecta inicialmente a la diáfisis distal de los huesos largos; tibia, radio, cúbito, peroné y fémur (Figura 2). Es común que los pacientes se quejen de dolor sordo y profundo en los miembros inferiores que calma con la elevación de los mismos<sup>4</sup>.



**Figura 2.** 2a Radiografía anteroposterior de pies y 2b anteroposterior del tercio distal de pierna: se observa aposición perióstica (flechas) típica de la osteoartropatía hipertrófica (Banco de Imagen de la Sociedad Española de Reumatología)

Una manifestación de la OAH menos conocida son pliegues de las manos muy marcados delimitando profundos surcos denominado acantosis palmar<sup>5</sup>.

**Tabla 2.** Síndromes reumatológicos paraneoplásicos

<ul style="list-style-type: none"> <li>· Artritis</li> <li>· Osteoartropatía hipertrófica</li> <li>· Poliartritis paraneoplásica</li> <li>· Polimialgia Reumática-like</li> <li>· RS3PE-like</li> <li>· Fascitis palmar y artritis</li> <li>· Síndrome hombro-mano</li> <li>· Paniculitis y artritis</li> <li>· Reticulohistocitosis Multicéntrica</li> </ul>	<p><i>Conectivopatías</i></p> <ul style="list-style-type: none"> <li>Síndrome de lupus-like</li> <li>Síndrome antifosfolípido-like</li> <li>Síndrome de Sjögren</li> <li>Esclerodermia</li> </ul>
<ul style="list-style-type: none"> <li>· Miositis</li> <li>· Dermatomiositis</li> </ul>	<p><i>Vasculitis</i></p> <ul style="list-style-type: none"> <li>Vasculitis pequeño vaso y cutánea</li> <li>Vasculitis sistémica</li> <li>Granulomatosis de Wegener</li> <li>Síndrome de Raynaud y necrosis digital</li> <li>Eritromelalgia</li> </ul>
	<p><i>Misceláneas</i></p> <ul style="list-style-type: none"> <li>Amiloidosis</li> <li>Osteomalacia oncogénica</li> </ul>

Se han encontrado niveles circulantes elevados de factor de crecimiento plaquetario y endotelial vascular en pacientes con carcinomas pulmonares. Estos factores inducen angiogénesis, hiperplasia endotelial y la formación de acropaquias<sup>4</sup>. Recientemente se ha descrito que el factor patogénico clave implicado en la perostitis proliferativa es el factor de crecimiento entotelial vascular<sup>6</sup>. Como curiosidad, en una familia con OAH primaria, que remeda clínicamente la forma paraneoplásica, se ha detectado una mutación genética que induce una elevación de la prostaglandina E2 circulante<sup>7</sup> un conocido estímulo para la activación osteoblástica mediado por el factor de crecimiento entotelial vascular.

El diagnóstico de la OAH, es clínico y radiológico. Si radiológicamente, no existen claros signos de periostitis, una gammagrafía ósea con tecnecio 99 metaestable demuestra una hiper captación lineal en los lugares de aposición perióstica<sup>4</sup>. Las pruebas de laboratorio no son específicas. La velocidad de sedimentación

globular puede encontrarse elevada así como la fosfatasa alcalina por crecimiento óseo. La búsqueda tumoral es obligada en todos los pacientes con OAH. En general, si el tumor es curable también lo es la OAH incluido las arco paquias<sup>4</sup>. El tratamiento sintomático del dolor óseo y la artritis consiste en antiinflamatorios no esteroideos, analgésicos y artrocentesis. Se ha descrito el uso de ácido zoledrónico con buenos resultados en casos de dolor óseo no controlable posiblemente porque reduce los niveles de factor de crecimiento vascular entotelial<sup>8</sup>.

## 2. Poliartritis paraneoplásica

Manger y Schett<sup>9</sup> revisa las características clínicas de 121 pacientes descritos hasta la fecha en los que la neoplasia se detectó menos de 4 años del inicio de la artritis. Encuentra que la edad media del comienzo de los síntomas articulares es 54.2 años con una afectación mujer/hombre del 1.7:1. Aproximadamente en un tercio se detectó una neoplasia hematológica. El tumor sólido más frecuente reportando

es el adenocarcinoma de pulmón y de mama. La poliartritis tiende a ser asimétrica, de comienzo agudo, se acompaña de elevación de reactantes de fase aguda y generalmente el factor reumatoide, anticuerpos anti-nucleares y anticuerpos antiproteínas citrulinadas son negativos pero estos marcadores pueden ser positivos en el 27 %,19% y el 10% respectivamente. Hasta la fecha se desconoce el mecanismo patogénico. La artritis responde mal a AINES y corticoesteroides y mejora o remite tras el tratamiento curativo del tumor.

### 3. Polimialgia reumática-like

La polimialgia reumática (PMR) es un síndrome de dolor e impotencia funcional simétrico en cintura escapular y pelviana con elevación de la velocidad de sedimentación glomerular de y/o proteína C reactiva que afecta a personas mayores de 60 años. Recientemente se ha demostrado en un gran cohorte en Reino Unido de pacientes con diagnóstico de PMR atendidos en atención primaria que el riesgo de diagnóstico de neoplasia frente la población sin PMR es mayor solo en los primeros seis meses del diagnóstico<sup>10</sup>. A su vez, se ha descrito el síndrome llamado PMR -like en personas más jóvenes que la PMR con dolor e impotencia funcional en cinturas asimétrico que no responde a tratamiento esteroideo y que remite tras tratar la neoplasia que suele ser de pulmón, riñón, colon o mieloma múltiple<sup>1,2</sup>.

Hoy, la arteritis de células gigantes per sé no se considera un SRP dado que el riesgo de neoplasia no es mayor que en la población general y si aparece es tardío, más de diez años del diagnóstico de la arteritis del célula gigante<sup>1,11</sup>.

### 4. RS3PE-like

El síndrome RS3PE fue descrito por primera vez por McCarty en 1985<sup>12</sup>. Clínicamente se caracteriza por sinovitis simétrica seronegativa recurrente, edema con fovea y respuesta espectacular a tratamiento esteroideo. Es de origen idiopático, si bien se han reportado algunos casos asociados a linfomas no-Hodgkin, leucemias y adenocarcinomas en aproximadamente un 20% de los casos descritos según una revisión reciente<sup>13</sup>. La metaloproteinasa-3 es el marcador serológico específico que se han encontrado elevado en presencia de un tumor solido oculto<sup>14</sup>. El paciente con tumor oculto, no responde eficazmente a esteroides y puede presentar síntomas constitucionales<sup>13</sup>. Sin embargo no se han descrito diferencias demográficas ni clínicas entre RS3RPE idiopática y RS3RPE-like<sup>13</sup>.

### 5. Fascitis palmar y poliartritis

La fascitis palmar y poliartritis es un SRP raro descrito como entidad propia por Medsger et al. en 1982 en seis mujeres posmenopausicas con tumor oculto de ovario<sup>15</sup>. Desde entonces se han reportado en la literatura aproximada-

**Tabla 3.** Búsqueda de tumor oculto

- Consideraciones epidemiológicas
- Exposición a carcinógenos
- La presencia o antecedentes de otros síndromes paraneoplásicos
- Enfermedades/síndromes como
  - Poliartritis carcinomatosa
  - Osteoartropatía hipertrófica
  - Dermatomiositis
  - Polimialgia reumática-like
  - Artritis-fascitis palmar
  - Eritema nodoso o de más de 6 meses de evolución
  - La aparición del fenómeno de Raynaud en mayores de cincuenta años

mente 100 casos asociados con adenocarcinoma de ovario en el 31% y con otros tumores reproductivos femeninos malignos y benignos<sup>16</sup>. La manifestación principal es la rápida fibrosis palmar bilateral con retracción de los dedos. La poliartritis es simétrica con afectación de las pequeñas articulaciones de las manos y menos frecuente rodillas y pies. Los reactantes de fase aguda pueden encontrarse elevados pero no se ha detectado el factor reumatoide ni anticuerpo-peptido citrulinado elevado. La mayoría de los pacientes se puede detectar un marcador tumoral como el Ca 125 o Ca 19-9<sup>16</sup>. La patogenia se desconoce pero se ha puesto en relación con factores de proliferación de fibroblastos. Los síntomas no responden a ANES ni glucocorticoides. El pronóstico es malo dado que en la mayoría de los casos descritos el tumor ha metastatizado<sup>16</sup>.

## 6. Síndrome hombro-mano

El síndrome hombro-mano es una forma de dolor regional complejo tipo dos o distrofia simpático-refleja que se caracteriza por manifestaciones tróficas y vasomotoras de la mano junto con la pérdida rápida y progresiva de la movilidad del hombro. Radiológicamente, existe una osteopenia parcheada en hombro y en la mano. Cuando no existe causa aparente, como traumatismos, cirugía, hemiplejía, infarto de miocardio, puede que este síndrome sea una manifestación de tumor oculto en pulmón, sistema nervioso central, vejiga, útero, mama o esófago<sup>1,2</sup>.

## 7. Paniculitis y artritis

La aparición de nódulos subcutáneos, artritis mono o poliarticular en los miembros inferiores puede ser una manifestación PRP del cáncer de páncreas. Los nódulos subcutáneos histológicamente son focos de necrosis grasa con células fantasma de paredes gruesas. Hasta un 20% puede existir un aumento de eosinófilos en sangre periférica. Este SRP se ha descrito más en mujeres<sup>1,17</sup>.

## 8. Reticulohistiocitosis multicéntrica

Es una enfermedad muy rara por una infiltración granulomatosa de histiocitos y células gigantes multinucleadas en la piel y en las articulaciones. La infiltración articular se manifiesta

como una artritis es simétrica, erosiva y mutilante afectando las interfalángicas proximales, interfalángicas distales, rodillas, hombros, carpos y tobillos. Típicamente se observa pápulas en el dorso de los dedos que rodean al lecho ungueal que parecen "cuentas de coral". En aproximadamente la mitad de los casos puede existir una elevación de la velocidad de sedimentación, leve anemia e hipercolesterolemia. Radiológicamente no hay reacción perióstica ni osteopenia yuxtaarticular. Existe un aumento del espacio articular y la aparición de erosiones en los márgenes de la articulación. El 25% de la reticulohistiocitosis multicéntrica se asocia a tumores como carcinomas de pulmón, estómago, mama, cérvix, colon y ovario y tumores hematológicos como linfomas<sup>18</sup>. El diagnóstico se hace por biopsia cutánea y es obligado hacer un despistaje tumoral<sup>1,18</sup>.

## SRP ARTICULARES

### 1. Dermatomiositis

La dermatomiositis es una miositis inflamatoria que afecta a un adulto por millón. El 25% se asocia a tumor oculto y por ello es obligado hacer una búsqueda tumoral<sup>1,9</sup>. Los tumores más relacionados con la dermatomiositis son los sólidos de ovario, pulmón, gastrointestinales, mama y testículo. Con menos frecuencia, puede asociarse con linfomas, leucemias y melanoma. En la mayoría de los casos reportados, el tumor se diagnostica en el plazo de un año tras el diagnóstico de miositis y mejora e incluso se cura con el tratamiento específico del tumor<sup>1,9</sup>.

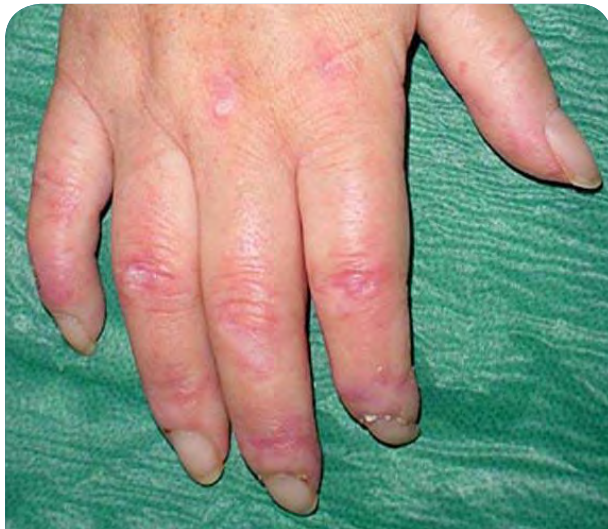Las características clínicas, histológicas y analíticas que pueden predecir la presencia de un tumor oculto con dermatomiositis son la forma amiopática, la necrosis epidérmica, la vasculitis leukocitoclastica y la ausencia de anticuerpos musculares en suero<sup>1,9</sup>. En general, los varones mayores de 65 años tienen mayor riesgo de tumor oculto. La dermatomiositis amiopática cursa solo con afectación cutánea y aunque es generalmente de mejor pronóstico, puede asociarse a tumor oculto más que cuando existe afectación muscular y cutánea.

La ausencia de anticuerpos anti-Jo1, anti-PN-Scl, antiU1RNP, antiU3RNP, antiKu es más



propio de una dermatomiositis paraneoplásica. Sin embargo la presencia del anticuerpo anti-p155 tiene una elevada especificidad y valor predictivo negativo que la dermatomiositis es paraneoplásica<sup>19</sup>. Estos anticuerpos son proteínas contra factores del respuesta inmune tumoral (anti-TIF) que muestran reacción con tejido muscular<sup>20</sup>. Hoy existen ensayos ELISA comercializados para detectar anti-p155/140.

Las manifestaciones clínicas de la dermatomiositis son similares a la dermatomiositis idiopática. Generalmente el síntoma inicial es la debilidad proximal. La creatinín fosfoquinasa se eleva en casi todos los pacientes. El 50% pueden tener artritis inflamatoria en rodillas, codos, carpos, metacarpofalángicas, interfalángicas proximales y tobillos. Las manifestaciones cutáneas incluyen eritema heliotropo de los párpados, edema peri-orbital, rash malar, rash cutánea en zonas expuestas al sol, pápulas de Gottron, telangiectasias peri-ungueales (Figura 3), y ocasionalmente eritrodermia exfoliativa y áreas de necrosis epidérmica con denudación. Esta última lesión cutánea se ha descrito únicamente en la dermatomiositis paraneoplásica<sup>1,9</sup>.



**Figura 3.** Pápulas de Gottron: pápulas rojizas descamativas de los nudillos de la mano (banco de imagen de la sociedad española de reumatología)

En general la clínica muscular mejora con corticoides pero las lesiones cutáneas son más difíciles de tratar. Se ha descrito remisión tras cirugía, radioterapia o quimioterapia del tumor en el 53% de los casos reportados<sup>21</sup>.

# Bibliografía

- <sup>1</sup> Charkravarty EF. Musculoskeletal syndromes in Malignancy. Kelley WN, Harris Ed, Ruddy S and Sledge CK (eds.) *En Textbook of Rheumatology* (9 ed.) W.B. Elsevier Saunders Philadelphia. 2013;1934-50.
- <sup>2</sup> Naschitz JE, Rosner I, Rozanbaum M, Zucherman E, Yashurun D. Rheumatic Syndromes: Clues to occult neoplasia. *Semin Arthritis Rheum* 1999;29: 43-55.
- <sup>3</sup> Armstrong DJ, McCausland A, Wrisgth GD. Hypertrophic pulmonary osteoarthropathy (HPOA)(Piere marie-Bamberger syndrome):two cases presenting as acute inflammatory arthritis. Description and review of the literature. *Rheumatol Int* 2007;27 (4):399-402.
- <sup>4</sup> Pineda C, Martínez-Lavin M. Hypertrophic osteoarthropathy. *Rheum Dis Clin N Am* 2013;39:383-400.
- <sup>5</sup> Cohen PR. Hypertrophic pulmonary osteoarthropathy and tripe palms in a man with squamous cell carcinoma of the larynx and lung. *Am J Clin Oncol* 1993;16:268-276.
- <sup>6</sup> Hay YS, Jun JS, Lee SG, Park BW, Kim DR, Kim JR, Byun JH. Vascular endothelial growth factor stimulates osteoblastic cultured human periosteal-derived cells expressing vascular endothelial growth factor receptors. *Mol Biol Rep* 2011;38:1443-50.
- <sup>7</sup> Zhang Z, He JW, Fu WZ, Zhang CQ, Zhang Z. A novel mutation in the SLCO2A1 gene in a Chinese family with primary hypertrophic osteoarthropathy. *Gene* 2013; 521:191-193.
- <sup>8</sup> Jayakar BA, Abelson AG, Yao Q. Treatment of hypertrophic osteoarthropathy with zoledronic acid: a report and review of the literature. *Semin Arthritis Rheum*. 2011;41:291-6.
- <sup>9</sup> Manger B, Schett G. Paraneoplastic syndromes in rheumatology. *Nat Rev Rheumatol* . 2014;10:662-70.
- <sup>10</sup> Muller S, Hider S, Belcher J, Helliwell T, Mallen CD. Is cancer associated with polymyalgia rheumatica. A cohort study in the General practice research database. *Ann Rheum Dis* 2014;73:1769-73.
- <sup>11</sup> Liozon E, Loustaud V, Fauchais AL, soria P, Ly K, Ouattara B, Rhaïem K, Nadalon S, Vidal E. Concurrent Temporal (Giant Cell) Arteritis and Malignancy: Report of 20 patients with review of the literature. *J Rheumatol* 2006;33:1606-14.
- <sup>12</sup> McCarty D, O'Duffy, earson L, Hunter JB. Remitting seronegative symmetrical sinovitis with pitting edema. RS-PE syndrome. *Jama* 1985;254:2763-7.
- <sup>13</sup> Li H, Altman R, Yao Q. RS-PE: Clinical and research development. *Curr Rheumatol Rep* 2015;17:49.
- <sup>14</sup> Origuchi T, Arima K, Kawashiri SY, Tamai M, Yamasaki S, Nakamura H, Tsukada T, Aramaki T, Furuyama M, Miyashita T, Kawabe Y, Iwanaga N, Terada K, Ueki Y, Fukuda T, Eguchi K, Kawakami A. High serum matrix metalloproteinase 3 is characteristic of patients with praaneoplastic remitting seronegative symmetrical sinovitis with pitting edema síndrome. *Mod Rheumatol* 2012;22:584-88.
- <sup>15</sup> Medsger TA, Dixon JA, Garwood VF. Palmar fasciitis and polyarthritis associated with ovarian carcinoma. *Ann Intern Med* 1982;96:424-31.
- <sup>16</sup> Manger B, Schett G. Palmar fasciitis and polyarthritis síndrome-systematic literatura review of 100 cases. *Semin Arthritis Rheum* 2015.
- <sup>17</sup> Virshup AM, Saiwinski AJ. Polyarthritis and subcutaneous nodules associated with carcinoma of the pancreas. *Arthritis Rheum* 1973;16:388-95.
- <sup>18</sup> Selmi C, Greenspan A, Huntley A, Gershwin ME. Multicentric reticulohistiocytosis: a critica rewiw. *Curr Rheumatol Rep* 2015;17:511.
- <sup>19</sup> Trallero-Araguas E. Rodrigo-Endás JA, Selva-O'callaghan A, Matinez-Gómez X, Bosch X, Labrador-Horrillo M, Grau-Junyent JM, Vilardell-Tarrés M. Usefulness of anti-p155 autoantibody for diagnosing cancer-asssociated dermatomio Arthritis Rheum 2015;64:523-32.
- <sup>20</sup> Fujimoto M.Hamaguchi Y, Kaji K, Matsushita T, Ichimura Y, Lodera M, Ishiguro N, Ueda-Hayakawa I, Asano Y, Ogava F, Fujikawa K, Miyagi T, Mabuchi E, Hirose K, Akimoto N, Hatta N, Tsutsui K, Higashi A, Igarashi A, Seishima M, Hasegawa M, Takehara K. Myositis-specific anti-155/140 autoantibodies target transcription intermediary factor 1 family proteins. *Arthritis Rheum* 2012;64:513-22.
- <sup>21</sup> Andrés C. Ponyi A, Constantin T, Csiki Z, Szekanez E, Szodoray P, Dankó K. Dermatomyositis and polymyositis associated with malignancy: a 21 year retrospective study. *J Rheumatol* 2008;34:438-44.

## Capítulo 11

# Otros síndromes paraneoplásicos: colagenopatías, vasculitis y amiloidosis

### Autores:

María Isabel González Anglada,

Carlos Guijarro Herraiz

Unidad de Medicina Interna.

Fundación Hospital Alcorcón. Madrid

### SÍNDROMES REUMATOLÓGICOS PARANEOPLÁSICOS: CONECTIVOPATÍAS

Las manifestaciones musculoesqueléticas de las neoplasias se aceptan como entidad clínica, aunque la mayoría de estas posibles asociaciones se basan en un pequeño número de casos descritos (Tabla 1). La relación entre

neoplasia y enfermedad reumatológica es bidireccional: las neoplasias se pueden complicar con la aparición de síndromes reumatológicos y, al revés, enfermedades reumáticas pueden, en su evolución, complicarse por la aparición de una neoplasia.

Tabla 1. Síndromes reumáticos paraneoplásicos

#### Síndromes reumáticos paraneoplásicos

##### Articular

- Osteoartropatía hipertrófica
- Poliartritis carcinomatosa
- Artritis amiloidea
- Gota secundaria
- Sacroileitis
- Enfermedad de Still del adulto

##### Cutánea

- Fascitis palmar y artritis
- Paniculitis y artritis
- Eritema nodoso
- Fascitis eosinofílica
- Síndrome de escleroderma-like

##### Muscular

- Miositis y dermatomiositis
- Síndrome de miastenoforme Eaton-Lambert

##### Vascular

- Vasculitis paraneoplásica
- Granulomatosis de Wegener
- Síndrome de Raynaud y gangrena digital
- Eritromelalgia

##### Miscelaneas

- Distrofia simpática refleja
- Artropatía de Jaccoud
- Síndrome de lupus-like
- Policondritis recidivante

##### Miscelaneas

- Reticulohistiocitosis multicéntrica
- Crioglobulinemia
- Hiperóstosis esquelética
- Osteomalacia

Los síndromes reumatológicos paraneoplásicos son aquellos síndromes reumatológicos asociados a las neoplasias que ocurren a distancia respecto al tumor primario o las metástasis y que son inducidos por la neoplasia a través de hormonas, péptidos, mediadores autocrinos y paracrinos, anticuerpos y linfocitos citotóxicos. Aparecen en un 7% de los pacientes con tumores y tienen un curso paralelo al del tumor<sup>12</sup>. Sus características clínicas más relevantes se describen en la tabla 2.

El cáncer puede aparecer en la evolución de enfermedades reumatológicas por una disregulación inmune o como consecuencia de los tratamientos inmunosupresores. La asociación más clara de enfermedad inmune y neoplasia es la alta incidencia de linfoma en el síndrome de Sjögren. En los pacientes con síndrome de Sjögren se puede observar inicialmente un aumento de la producción de anticuerpos policlonal, seguida de una infiltración tisular de linfocitos, la aparición de una linfadenopatía generalizada de linfocitos atípicos con la producción de una proteína monoclonal y finalmente un linfoma. Los pacientes con Sjögren tienen 44 veces más riesgo de desarrollar linfoma no Hodgkin (LNH). También existe una mayor incidencia de neoplasia en la artritis

reumatoide, la esclerosis sistémica y el lupus eritematoso sistémico (LES). Además de la enfermedad inmune per se, algunos fármacos usados en el tratamiento de las enfermedades reumatológicas aumentan el riesgo de desarrollar neoplasias: la ciclofosfamida se asocia a un mayor riesgo de cáncer vesical y hematológico, el metotrexate y la ciclosporina tienen un mayor riesgo de linfoma. Además, el grado de inmunosupresión se relaciona con el riesgo posterior de neoplasia<sup>3</sup>.

Cuando un paciente presenta un síndrome reumatológico se debe sospechar que es paraneoplásico si tiene un antecedente de neoplasia, una historia familiar de cáncer, ha sido sometido a fármacos que pueden inducir neoplasia y si la presentación de ese síndrome reumatológico es atípica, coexiste con otro síndrome paraneoplásico o presenta marcadores serológicos de malignidad.

En el capítulo 10 se recogen los síndromes paraneoplásicos reumatológicos articulares y musculares y a continuación los completamos con las conectivopatías, vasculitis y amiloidosis.

### Síndromes lupus-like paraneoplásicos

Los anticuerpos antinucleares (ANA) se consi-

**Tabla 2.** Características de los síndromes reumáticos paraneoplásicos

#### Características comunes de los síndromes reumáticos paraneoplásicos

- Historia previa de neoplasia, exposición a carcinógenos o historia familiar de cáncer
- Edad tardía de inicio > 50 años
- Síntomas constitucionales prominentes
- Rápido inicio y artritis inflamatoria inusual: periostitis, dermatomiositis, vasculitis cutánea, síndrome de Raynaud, fascitis, síndrome miasteniforme
- Relación temporal entre el inicio de los síntomas paraneoplásicos y el hallazgo del cáncer
- Ausencia de metástasis en huesos y articulaciones
- Factor reumatoide negativo, negatividad del líquido articular para cristales y cultivo
- Pobre respuesta a tratamiento convencional
- Mejoría de los síntomas con tratamiento de la neoplasia subyacente
- Reparición del síntoma paraneoplásico con la recurrencia del tumor

deran un marcador de enfermedades reumáticas, pero pueden estar presentes en otras enfermedades e incluso en individuos asintomáticos, elevándose su incidencia con la edad. Varios estudios indican una relación entre neoplasia y fenómenos inmunes; de hecho hay una mayor incidencia de ANA en el suero de pacientes con neoplasia y, en sentido contrario, hasta en un 2,9% de los pacientes con ANA se diagnostica una neoplasia. Un 27,7% de pacientes con cáncer presentan ANA +, la mayoría con patrón homogéneo en la inmunofluorescencia y con títulos habitualmente bajos 1:80, aunque en un 12% pueden ser más elevados 1:160-1:640. Se han descrito tanto en tumores sólidos como en neoplasias hematológicas: tumores de mama, colorrectales, gástricos, hepatocarcinoma, hipernefoma, pulmón, páncreas, próstata, ovario, vejiga, riñón y linfomas. Dentro de los linfomas es más frecuente en los linfomas foliculares, en los linfomas de células del manto y en los linfomas T<sup>4</sup>.

Un 17% de los pacientes tumorales con ANA positivos presentan síntomas o síndromes reumatológicos. Las manifestaciones clínicas más frecuentes consisten en poliartralgia o poliartritis; son menos frecuentes la afectación de serosas (pleuritis, pericarditis, peritonitis) y las citopenias como anemia, leucopenia o trombopenia con descenso de complemento.

La respuesta al tratamiento antiinflamatorio, corticoideo y, sobretodo, de la neoplasia subyacente suele ser eficaz.

### Síndrome antifosfolípido

El síndrome antifosfolípido (SAP) es una enfermedad autoinmune caracterizada por trombosis vascular y/o morbilidad en el embarazo junto con la presencia de anticuerpos antifosfolípidos. Los criterios de SAP son: manifestaciones clínicas (trombosis venosas o arteriales, pérdidas fetales, abortos de repetición), junto con dos determinaciones serológicas positivas (anticardiolipinas, anticoagulante lúpico o anticuerpo anti-beta2 glicoproteína). Un 1% de los pacientes con SAP desarrollan el denominado síndrome antifosfolípido catastrófico. El SAP catastrófico se caracteriza por trombosis

en múltiples vasos de pequeño calibre con el consiguiente fallo multiorgánico. Los criterios de SAP catastrófico son:

1. Evidencia de afectación en 3 o más órganos o tejidos.
2. Desarrollo de manifestaciones simultáneas en menos de 1 semana.
3. Confirmación histopatológica de oclusión de vasos pequeños en al menos 1 órgano.
4. Presencia de anticuerpos antifosfolípido o anticuerpos anticardiolipina.

Se considera diagnóstico de SAP catastrófico definitivo si cumple los 4 criterios. La mortalidad del SAP catastrófico es muy elevada, del 48%. Se puede lograr una supervivencia de 78% tras tratamiento con anticoagulantes, corticoides y plasmaféresis.

La presencia de anticuerpos antifosfolípidos es más frecuente en pacientes con neoplasias (22%) que en pacientes sin neoplasia (3,4%). Los anticuerpos anticardiolipina más frecuentes en los pacientes con neoplasias son los IgG. Los pacientes con anticuerpos anticardiolipina positivos tienen una mayor incidencia de eventos tromboembólicos 27,7%.

Aunque tanto la clínica trombótica como los anticuerpos antifosfolípidos son frecuentes en los pacientes con cáncer, solo un 22% de los pacientes con anticuerpos antifosfolípidos cumplen criterios de SAP, pero de ellos tres cuartas partes presentaron un SAP catastrófico. Las neoplasias asociadas fueron sólidas en el 76% (adenocarcinoma de pulmón, ovario, mama, carcinoide, colon, gástrico, uterino, meningioma, leomiosarcoma, colangiocarcinoma) y 24% hematológicas (leucemia mieloide aguda, leucemia linfocítica crónica (LLC) y LNH). La mortalidad en los pacientes con SAP catastrófico fue del 48%<sup>5</sup>.

### Polimialgia reumática y arteritis de células gigantes paraneoplásica

Aunque los pacientes con polimialgia reumática no parecen tener alta incidencia de neoplasia, varias neoplasias hematológicas y tumores sólidos pueden presentarse como un síndrome que recuerda a la polimialgia.

La polimialgia asociada a la neoplasia tiene rasgos que son atípicos: edad inferior a 50 años, afectación asimétrica, articulaciones dolorosas, VSG menor de 40 o mayor de 100 y suele ser habitual una mejoría solo parcial o tardía con 10 mg de prednisona. Puede preceder entre 1 y 13 meses el diagnóstico de neoplasia y desaparecer con el tratamiento de la neoplasia.

Por otro lado, puede diagnosticarse un cáncer en pacientes con arteritis de células gigantes con frecuencia similar a la de la población general. Sin embargo, aunque existe un ligero incremento del riesgo de malignidad en pacientes con arteritis temporal con biopsia positiva comparada con los controles, el intervalo entre el desarrollo de arteritis de células gigantes y el inicio de la neoplasia no apoya que sea un proceso paraneoplásico verdadero<sup>6</sup>. Un reciente metaanálisis que recoge un total de 6 estudios publicados de polimialgia/ACG encuentra un riesgo de malignidad de 1.14 (95% CI: 1.05-1.22). El riesgo fue mayor en los primeros 6-12 meses tras el diagnóstico de 2.16 (95% CI: 1.85-2.53)<sup>7</sup>.

### VASCULITIS ASOCIADAS A NEOPLASIAS

Las vasculitis son una inflamación de la pared vascular de arterias de pequeño, mediano o gran calibre, vénulas y arteriolas. La asociación entre vasculitis y neoplasia es bidireccional: en un 5% de pacientes con vasculitis se diagnostica una neoplasia y en un 8% de los pacientes con neoplasia sólida y un 22% de pacientes con neoplasias hematológicas se diagnostica una vasculitis.

En los pacientes con vasculitis asociadas a neoplasias, un 63-77% se asocian a neoplasias hematológicas, describiéndose en la leucemia de células peludas, la LLC, mieloma múltiple (MM), Hodgkin, LNH, leucemia aguda mieloblástica, histiocitosis maligna y síndromes mielodisplásicos<sup>8</sup>. Un 23-37% se asociaron a tumores sólidos: cáncer de pulmón en 23%, digestivos 17,5%, renal 14%, vejiga 5,3% y de endometrio 3,5%. En un 5,5% se trata de una neoplasia no inespecífica<sup>9,10</sup>.

El tipo de vasculitis más frecuente asociada a tumores es la leucocitoclástica 62% y la pannerteritis nodosa 12%. Otras menos frecuen-

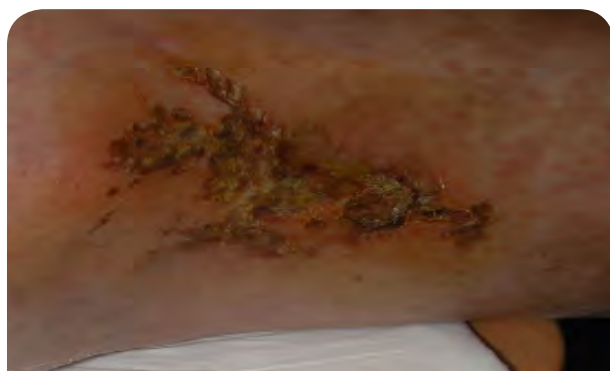**Tabla 3.** Manifestaciones clínicas de las vasculitis paraneoplásicas

Fiebre	42%	Afectación pulmonar	10%
Síntomas generales	58%	Afectación gastrointestinal	8%
Afectación cutánea:	78%	Afectación cardíaca	3%
Púrpura	45%		
Nódulos			
Livedo			
Úlceras			
Edema			
Artralgias o artritis	45%		
Neuropatía periférica	32%		
Afectación renal:	23%		
Glomerulonefritis	12%		
Microaneurismas	12%		
Insuficiencia renal	7%		

tes son la púrpura de Schönlein Henoch, la poliarteritis microscópica, arteritis de células gigantes, vasculitis netrotizante, vasculitis linfocítica, Síndrome de Churg-Strauss, granulomatosis de Wegener y vasculitis inclasificable. Se llega al diagnóstico mediante biopsia cutánea en el 80%, biopsia renal en el 8%, muscular en 4%, pieza quirúrgica en 8% y autopsia en 8%.

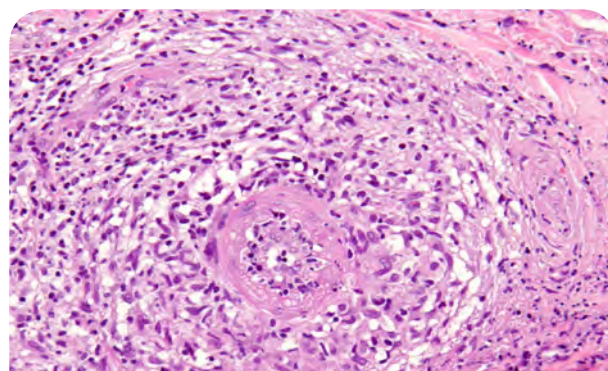
La presentación clínica es similar a la de los pacientes con vasculitis primaria: fiebre, púrpura, artralgias, neuropatía periférica, insuficiencia renal, afectación intestinal o cardíaca (Tabla 3). El único signo sugestivo de su posible asociación a tumores es un llamativo deterioro del estado general.

La vasculitis leucocitoclástica es la más frecuente y se presenta como púrpura palpable o lesiones maculopapulares con o sin artritis y menos frecuente úlceras y urticaria, localizándose habitualmente en miembros inferiores (Figura 1). Un 3,8% de los pacientes con vasculitis leucocitoclástica tienen una neoplasia<sup>11</sup>.



**Figura 1.** Úlcera cutánea y púrpura palpable como manifestación de una vasculitis leucocitoclástica en paciente con adenocarcinoma de colon

La vasculitis granulomatosa cutánea es menos frecuente. La media de tiempo desde el inicio de la vasculitis hasta el diagnóstico de neoplasia es 17 días. Se puede acompañar de otros síntomas como astenia, anorexia, artralgia o artritis, dolor abdominal, hematuria y polineuropatía. Los hallazgos histológicos son infiltración neutrofílica, leucocitoclasia y necrosis fibrinoide en la pared de los vasos de arteriolas, capilares y vénulas postcapilares. En las vasculitis leucocitoclásticas no paraneoplásicas suele existir un desencadenante infeccio-



**Figura 2.** Vasculitis de arteria de mediano calibre

so o fármacos que no ocurre en la asociada a neoplasia. El mecanismo patogénico de aparición de la vasculitis leucocitoclástica es 1) la disminución del aclaramiento de los complejos inmunes, 2) producción anormal de inmunoglobulinas que podrían reaccionar contra antígenos vasculares dando lugar a la formación de inmunocomplejos in situ o a la formación de estos complejos en la circulación y el depósito en las paredes de los vasos y, finalmente 3) la producción de inmunoglobulinas no solo por la célula tumoral sino también por el endotelio normal.

Una vasculitis de arterias de mediano calibre, similar a una panarteritis nodosa, puede aparecer en la leucemia de células peludas. La vasculitis con frecuencia ocurre tras el diagnóstico y, en general, tras esplenectomía; y se caracteriza histológicamente por un infiltrado inflamatorio intramural de células peludas leucémicas. Las manifestaciones clínicas son fiebre, vasculitis cutánea, mialgia, artritis y dolor abdominal por vasculitis mesentérica; también puede haber arteritis coronaria y mononeuritis múltiple. La PAN puede aparecer de forma excepcional asociada a otras neoplasias como el mieloma, donde pueden dar lugar a fracaso renal agudo no tanto por la gammapatía como por la necrosis vascular. El tratamiento inmunosupresor es necesario y la evolución paralela a la neoplasia es habitual. Se ha visto utilidad de la plasmáferesis en casos de mieloma y mala evolución con corticoides e inmunosupresores<sup>12</sup>.

Los pacientes con vasculitis y crioglobulinemia con frecuencia están asociados también a infección por virus hepatitis C y se manifiesta clínicamente por urticaria con el frío, úlceras

cutáneas, púrpura, poliartralgias, polineuropatía, hipertensión arterial e insuficiencia renal con proteinuria.

Las vasculitis asociadas a neoplasias pueden preceder al diagnóstico de neoplasia en el 20%, ser simultáneo en el 64% o aparecer en la evolución de la enfermedad en el 16%.

La etiología de la vasculitis asociada al cáncer es desconocida. Es rara la existencia de factor reumatoide, antígeno del virus B de la hepatitis, ANA, ANCA, crioglobulinas e hipercomplementemia y los estudios de inmunofluorescencia en la biopsia son en general negativos. La asociación más frecuente es la crioglobulinemia tipo I o II en enfermedades linfoproliferativas como la leucemia mielomonocítica aguda, linfoma linfocítico, MW o LLC.

Los mecanismos patogénicos sugeridos incluyen: 1) inflamación vascular inducida por inmunocomplejos en los que participan antígenos del tumor; 2) daño vascular por anticuerpos con reacción cruzada a células tumorales y endoteliales; 3) daño vascular directo por invasión de la pared vascular por las células tumorales circulantes, como en el caso de la leucemia de células peludas; 4) liberación de sustancias que dañan el endotelio (enzimas, factores quimiotácticos, sustancias vasoactivas), y 5) producción de un trombo o émbolo que puede dañar la pared vascular por un efecto mecánico directo.

Las vasculitis paraneoplásicas a menudo responden a corticoides, pero son frecuentes las recurrencias. El tratamiento radical del tumor primario suele acompañarse de la resolución de la vasculitis.

### Síndrome de Raynaud paraneoplásico y gangrena digital

El fenómeno de Raynaud cuando se presenta en mayores de 50 años se puede asociar a carcinoma de pulmón, ovario, mama, páncreas, riñón, linfoma, leucemia y mieloma. Los pacientes con Raynaud paraneoplásico con más frecuencia son varones y de mayor edad que los no paraneoplásicos<sup>13</sup>. Puede preceder a la neoplasia y en un 80% de los pacientes progresa

a gangrena digital. En un 30% la afectación es asimétrica. Con frecuencia es refractario a tratamiento vasodilatador y simpatectomía, pero puede regresar tras el tratamiento de la neoplasia.

Los mecanismos implicados en la isquemia digital son varios: 1) vasoespasmo arterial paraneoplásico; 2) oclusión vascular secundario al estado hipercoagulable, y 3) vasculitis necrotizante paraneoplásica.

### Eritromelalgia paraneoplásica

Se caracteriza por crisis de severo dolor quemante, eritema y calor en los pies y menos frecuentemente en las manos. Se desencadenan por la exposición al calor y ejercicio. Se asocia a la policitemia vera y la trombocitemia esencial y puede preceder en meses o años a su diagnóstico. El tratamiento consiste en ácido acetil salicílico 325-650 mg al día y el de la neoplasia.

### AMILOIDOSIS

La amiloidosis es una enfermedad poco frecuente producida por el depósito extracelular de fibrillas compuestas por fragmentos de proteínas de bajo peso molecular (5 a 25 KD).

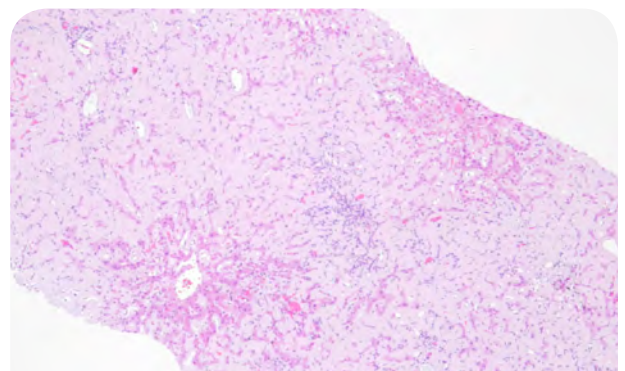


Figura 3. Amiloidosis hepática

Los depósitos de amiloide se identifican histológicamente por su aspecto homogéneo en la hematoxilina eosina, una ultraestructura fibrilar en microscopía electrónica y porque se tiñen con rojo Congo, mostrando una característica birrefringencia con la luz polarizada. Se han identificado más de 20 proteínas precursoras que pueden formar depósitos de amiloide. Se distinguen varios tipos de amiloidosis



**Tabla 4.** Clasificación de la amiloidosis

Tipo de amiloide	Clasificación	Proteína
AL	Primaria	Cadena ligera kappa o lambda
AA	Secundaria	Proteína A
AL	Localizada	Cadena ligera kappa o lambda
ATTR	Familiar	
	Neurológica	Transtirenina mutante (prealbúmina)
	Cardiopática	Transtirenina mutante (prealbúmina)
	Nefropática	
	Fiebre mediterránea familiar	Proteína A
	Cadena-alfa del fibrinógeno	
	Lisozyma	
AApoA1	Apolipoproteína A-I	Apolipoproteína A1
	Amiloidosis sistémica senil	Transtirenina normal (prealbúmina)
Ab2M	Diálisis	B2 microglobulina

según la proteína protagonista (Tabla 4). Las más frecuentes son la amiloidosis primaria, en la que la proteína amiloide es AL, y la secundaria, formada por la proteína AA. Las fibrillas amiloideas se depositan en los distintos tejidos y órganos como riñón, piel y nervio, alterando la estructura tisular y dando lugar a disfunción orgánica<sup>14</sup>.

La amiloidosis puede aparecer como complicación en la evolución de los pacientes con cáncer (Tabla 5). La amiloidosis asociada a tumores es de dos tipos: la amiloidosis primaria o AL y la amiloidosis secundaria o AA. En la amiloidosis primaria (AL) las fibrillas son fragmentos de cadenas ligeras monoclonales, con o sin cadenas pesadas, y es la que ocurre en el mieloma múltiple (MM). En la amiloidosis secundaria (AA) las fibrillas están formadas por fragmentos de la proteína amiloide del suero que es un reactante de fase aguda (AA), y es

la que aparece en el hipernefroma, la enfermedad de Hodgkin y la LLC.

La **amiloidosis primaria (AL)** complica un 10-15% de los pacientes con MM y menos frecuentemente en la macroglobulinemia de Waldenström (MW). Ambas enfermedades se caracterizan por la producción monoclonal de inmunoglobulinas por el clon neoplásico, y son los fragmentos de cadenas ligeras monoclonales los que dan lugar al depósito amiloide. Los mielomas de cadenas ligeras lambda son en los que con mayor frecuencia ocurre la amiloidosis. En la etiopatogenia de la amiloidosis AL se ha implicado una desregulación génica en las células plasmáticas que conduciría a una disminución del aclaramiento de las proteínas, de su degradación y un aumento de la fibrillogénesis; aunque el mecanismo exacto no se ha aclarado<sup>15</sup>. En este sentido se han descrito cambios cromosómicos en los pacientes con

**Tabla 5.** Tipos de amiloidosis y neoplasias asociadas

Amiloidosis primaria AL	Amiloidosis secundaria AA
Mieloma múltiple Macroglobulinemia de Waldenström Gammapatía monoclonal de significado incierto	Enfermedad de Hodgkin Leucemia linfática crónica Linfoma no Hodgkin Carcinoma de vejiga Carcinoma gástrico Carcinoma ovárico Carcinoma de pulmón

amiloidosis y mieloma, fundamentalmente la delección 13q14. En la amiloidosis primaria AL los depósitos afectan fundamentalmente al riñón 28%, corazón 17%, nervio periférico 17%, túnel del carpo 21%, piel 15%, lengua y médula ósea.

En la amiloidosis secundaria (AA) la proteína depositada son fragmentos la proteína amiloide A del suero, que es un reactante de fase aguda. La amiloidosis secundaria ha sido descrita asociada a carcinoma renal, enfermedad de Hodgkin y LLC. Esta proteína AA se deposita en el riñón, vasos cardíacos, el hígado y el bazo. Otros tumores en los que se ha descrito la amiloidosis AA es el carcinoma epidermoide de pulmón, adenocarcinoma gástrico, vejiga, ovario, adrenal y leiomiocarcinoma uterino.

Las manifestaciones clínicas de la amiloidosis dependen del lugar y cantidad de depósito proteico.

- El **riñón** es el lugar más frecuente donde se depositan tanto AA como AL. La clínica más frecuente es la proteinuria 73%, progresando a **síndrome nefrótico** un 50%, insuficiencia renal 28% o ambos; un 18% requieren diálisis. Las cadenas ligeras eliminadas por la orina se depositan primero en el mesangio del glomérulo y posteriormente se extienden a la membrana basal. La hipercalcemia, deshidratación, infección, antiinflamatorios y contrastes radiológicos pueden contribuir a la insuficiencia renal. Se han descrito varios casos de sín-

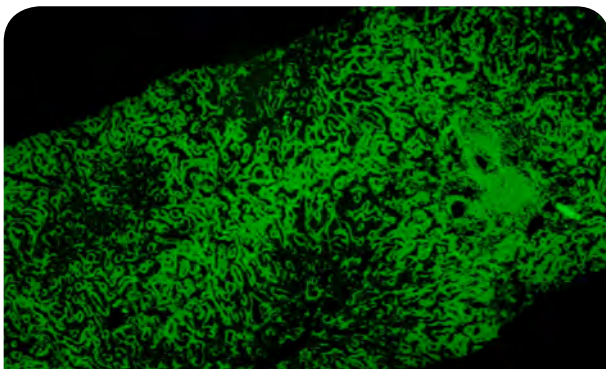
drome nefrótico secundario a amiloidosis AA en pacientes con carcinoma renal, Hodgkin y LLC.

- El **corazón** está afectado con frecuencia en la amiloidosis primaria AL, y da lugar a **insuficiencia cardíaca, arritmias y bloqueos AV** con necesidad de implantación de marcapasos. El diagnóstico de amiloidosis cardíaca se debe sospechar ante un ECG con bajo voltaje y bloqueos; y un ecocardiograma característico con engrosamiento del septo ventricular > 12 mm y una disminución de la complianza ventricular. También existe una distorsión de la relación normal entre masa del ventrículo izquierdo y voltaje izquierdo en ECG. La evolución de la cardiopatía es rápida con insuficiencia cardíaca refractaria falleciendo en 6 meses.
- En los pacientes con amiloidosis secundaria AA la afectación cardíaca ocurre fundamentalmente en los vasos coronarios e intramiocárdicos, manifestándose por angor e infarto agudo de miocardio.
- En el **nervio periférico** da lugar a neuropatía y es más frecuente en la amiloidosis AL y, por tanto, en relación con MM o MW. La neuropatía amiloidea se caracteriza por ser una neuropatía sensitivomotora. Clínicamente presentan disestesias en pies y manos, dolores lancinantes y sensación de quemazón, disminución de la sensibilidad térmica en zonas acras y signos de

disfunción autonómica como hipotensión postural, diarrea, impotencia y disfunción urinaria. Aparecen úlceras indoloras y articulaciones de Charcot. El tratamiento de la discrasia plasmática puede mejorar las manifestaciones de la amiloidosis, así como el trasplante de médula ósea.

- **Síndrome del túnel carpiano:** se produce una compresión mecánica del nervio mediano por engrosamiento del ligamento del carpo secundario a depósito amiloide. Es frecuente encontrarlo en los pacientes con amiloidosis AL.
- Los depósitos **hepáticos y esplénicos** son frecuentes en AL y AA pero habitualmente son asintomáticos. De forma excepcional se ha descrito coagulopatía por secuestro de factor X entre las fibrillas.
- En la **piel** se deposita fundamentalmente AL en arterias y venas de pequeño calibre, con la consiguiente fragilidad y ruptura, dando lugar al típico hematoma en antifaz por **púrpura en la región periorbital**. También es característico el depósito en la lengua con la aparición de **macrogllosia**.

El pronóstico de la amiloidosis depende de la extensión de la afectación orgánica, siendo peor si existe afectación cardíaca. La supervivencia de los pacientes con mieloma y amiloidosis tras tratamiento quimioterápico es de 12-18 meses, y es mejor tras el trasplante de médula ósea. El tratamiento de la neoplasia en la amiloidosis AA da lugar a una disminución de la producción de proteína amiloide con la consiguiente mejoría de los síntomas.



**Figura 4.** Amiloidosis hepática, birrefringencia con luz polarizada

El diagnóstico de la amiloidosis requiere la documentación histológica de la sustancia amiloide en cualquier tejido afecto. El procedimiento inicial de diagnóstico debería ser la aspiración de grasa abdominal, que es positivo en el 75%. La biopsia de MO en los casos de mieloma o linfoma además de diagnosticar el tumor, puede ser positivo para amiloide en el 50% de los pacientes. Si la grasa abdominal y la biopsia de MO han sido negativas, se realizará biopsia rectal o bien de otro órgano afecto.

# Bibliografía

- <sup>1</sup> Fam A. Paraneoplastic rheumatic síndromes. Baillieres Clin Rheumatol 2000; 14:515-533.
- <sup>2</sup> Pasquet F, Pavic M, Ninet J, Hot A. Maladies auto-immunes et cancers. Deuxième partie : maladies auto-immunes au cours des cancers et de leur traitement. Rev Med Interne 2014; 35 : 656-663.
- <sup>3</sup> Naschitz J, Rosner I, Rozenbaum M, Zuckerman E, Yes-hurun D. Rheumatic Syndromes: Clues to occult neoplasia. Semin Arthritis Rheum 1999; 29: 43-55.
- <sup>4</sup> Solans R, Perez Bocanegra C, Saud A, Fonollosa V, Rodrigo MJ, Armanas L, et al. Clinical significance of antinuclear antibodies in malignant diseases: association with rheumatic and connective tissue paraneoplastic syndromes. Lupus 2004;13: 159-164.
- <sup>5</sup> Ideguchi H, Ohno S, Ueda A, Ishigatsubo Y. Catastrophic antiphospholipid syndrome associated with malignancies. Lupus 2007; 16:59-64.
- <sup>6</sup> Liozon E, Loustaud V, Fauchais AL, Soria P, Ouattara B, Rhaïem K, et al. Concurrent temporal (giant cell) arteritis and malignancy: report of 20 patients with review of the literature. J Rheumatol 2006;333: 1606-14.
- <sup>7</sup> Ungprasert P, Sanguankeo A, Upala S, Knight EL. Risk of malignancy in patients with giant cell arteritis and polymyalgia rheumatica: a systematic review and meta-analysis. Semin Arthritis Rheum. 2014 Dec;44:366-70.
- <sup>8</sup> Creer JM, Longley S, Edwards L. Vasculitis associated with malignancy. Experience with 13 patients and literature review. Medicine 1988; 67:220.
- <sup>9</sup> Fain O, Hamidou M, Cacoub P, Godeau B, Wechsler B, Pariès J, et al. Vasculitides associated with malignancies : Analysis of sixty patients. Arthritis and Rheumatism 2007, 57: 1473-1480.
- <sup>10</sup> Solans-Laqué R, Bosch- Gil J, Pérez Bocanegra C, Seva A, Simeón C, Vilardel M. Paraneoplastic Vasculitis in Patients with solid tumors: report of 15 cases. J Rheumatol 2008;35: 1-11.
- <sup>11</sup> Loricera J, Calvo-Río, Ortiz-Sanjuán F, González-López M, Fernández-Llaca H, Rueda-Gotor J, et al. The Spectrum of Paraneoplastic Cutaneous Vasculitis in a Defined Population Incidence and Clinical Features. Medicine 2013;92: 331-343.
- <sup>12</sup> Yokota K, Inoue T, Akiyama Y, Kajiyama H, Asanuma Y, Arai E, et al. Acute Kidney Injury in a Patient with Polyarteritis Nodosa and Multiple Myeloma. Intern Med 2014;53: 263-267.
- <sup>13</sup> Rugienė R1, Dadonienė J, Aleknavičius E, Tikuišis R, Distler J, Schett G, et al. Prevalence of paraneoplastic rheumatic syndromes and their antibody profile among patients with solid tumours. Clin Rheumatol. 2011 Mar;30(3):373-80.
- <sup>14</sup> Falk RH, Comenzo RL, Skinner M. The systemic amyloidosis. N Engl J Med 1997;337:898-909.
- <sup>15</sup> Müller A, Geibel A, Neumann H, Kühnemund A, Schmitt A, Böhm J, et al. Primary (AL) amyloidosis in plasma cell disorders. Oncologist 2006;11:824-830.

## Capítulo 12

# Síndrome anorexia-caquexia cancerosa y fiebre tumoral

### Autores:

**Dra. María Hernández Yáñez**

Facultativo especialista en Oncología Médica.  
Hospital José Molina Orosa. Lanzarote

**Dr. Jesús García-Donas**

Jefe de la Unidad de Tumores Ginecológicos  
y Genitoruinaarios del Centro Integral  
Oncológico Clara Campal. Madrid

### SINDROME ANOREXIA-CAQUEXIA CANCEROSA

#### INTRODUCCIÓN

La caquexia en el paciente con cáncer se define como un trastorno sistémico caracterizado por una pérdida acelerada de peso (en torno al 10% en 6 meses), lipólisis, pérdida de masa muscular y visceral y pérdida de apetito. Se considera un síndrome multiorgánico con numerosas implicaciones fisiológicas (síndrome de anorexia-caquexia), que además conlleva una disminución de la calidad de vida del enfermo. De hecho, constituye uno de los principales factores pronósticos en el paciente oncológico, habiéndose asociado a una peor respuesta al tratamiento y una disminución de la supervivencia global<sup>1</sup>.

La incidencia de la caquexia tumoral es variable y depende del tipo de cáncer (hasta el 80% de pacientes con neoplasias gastrointestinales y el 60% con neoplasias pulmonares presentan pérdida de peso en el momento del diagnóstico), el estadio (alrededor del 50% de casos con tumor extendido) y la fase de la enfermedad (en torno al 80% de pacientes en situación terminal)<sup>1</sup>. De forma general, se estima que el 50% de los individuos en el momento del diagnóstico tienen anomalías en su conducta alimentaria, y ese porcentaje puede incrementarse hasta el 80% antes de la muerte. Algunas series han identificado la caquexia tumoral como la causa final del fallecimiento hasta en un 20% de los casos<sup>1</sup>.

Este síndrome no es exclusivo de la enfermedad neoplásica, pudiendo acompañar a otras patologías como la insuficiencia cardíaca congestiva, SIDA, procesos inflamatorios reumatológicos y la enfermedad inflamatoria intestinal entre otros.

#### ETIOPATOGENIA

Desde el punto de vista etiológico, el síndrome anorexia-caquexia oncológica es multifactorial influyendo en él circunstancias tan diversas como las propias características del tumor, el tipo de tratamiento antineoplásico recibido, alteraciones neuropsiquiátricas (como la depresión) y alteraciones clínicas (como la disgeusia, náuseas, obstrucción intestinal, estreñimiento, disfagia, mucositis, xerostomía y el dolor).

En cuanto a los mecanismos moleculares implicados en su aparición, aún se conocen poco. Sabemos que el tumor es capaz de alterar la respuesta hormonal y la secreción de citoquinas, neuropéptidos y neurotransmisores del propio paciente, además de provocar una situación de “hipermetabolismo”.

Para una mejor comprensión, abordaremos cada uno de estos puntos de forma separada, sin embargo, debe tenerse en cuenta que en el paciente suceden de forma simultánea.

#### 1. Producción de citoquinas

Se trata de proteínas de bajo peso molecular implicadas en la comunicación intercelular y el control de numerosos procesos fisiológicos. Las citoquinas proinflamatorias [principalmen-

te las interleuquinas 1, 6 y 8 (IL-1, IL-6 y IL-8), el factor de necrosis tumoral o TNF $\alpha$  (del inglés *tumor necrosis factor*) y el interferón  $\gamma$  (IFN- $\gamma$ ) han sido relacionadas con el desarrollo de la caquexia, ya que incrementan los niveles séricos del factor liberador de corticotropina (CRF), capaz de activar señales anorexígenas en el hipotálamo. Además el CRF aumenta los niveles de leptina cerebrales<sup>2</sup>.

La **leptina** es una hormona que se sintetiza a partir del tejido adiposo y juega un papel importante en el equilibrio del peso corporal al disminuir la ingestión de alimentos y aumentar el gasto energético basal. El ayuno y la pérdida de peso provocan de forma fisiológica una disminución en los niveles de leptina, que a nivel hipotalámico da lugar a la activación del centro del hambre y contribuye a reducir el metabolismo basal<sup>2</sup>.

## 2. Hiposecreción de neuropéptido Y (NPY)

El NPY es un péptido de 36 aminoácidos sintetizado en las neuronas del núcleo arcuato del hipotálamo que actúa como un potente inductor del centro del hambre. En condiciones fisiológicas la caída en los niveles de leptina provocan la liberación del NPY. Sin embargo, en el síndrome anorexia-caquexia este mecanismo parece fallar debido a la alta producción de citoquinas, en especial la IL-1, y el aumento de la concentración cerebral de serotonina, que suprime la respuesta del neuropéptido Y, induciendo saciedad<sup>2,3</sup>.

## 3. Anomalías en el metabolismo (“hipermetabolismo”)

- **Carbohidratos.** El sustrato principal de las células tumorales es la glucosa, que obtienen a partir del lactato a través del ciclo de Cori; la sobreactivación de dicho ciclo (conocida como “efecto Warburg”) es responsable, parcialmente, del incremento del gasto energético<sup>4</sup>.

Por otra parte, se desarrolla a nivel sistémico una resistencia periférica a la insulina que hace que los tejidos sanos vean reducida su utilización de glucosa mientras que esto no ocurre en el tejido tumoral.

- **Grasas.** En los pacientes con cáncer se produce habitualmente un aumento de la lipólisis, que resulta en el incremento de los niveles de glicerol y ácidos grasos en sangre; ambas sustancias son sustratos utilizados para la producción de glucosa en la célula tumoral. Este fenómeno se produce fundamentalmente gracias a la liberación del factor movilizador de lípidos (FML) por el tumor, que estimula la lipólisis a través del ciclo intracelular del AMP. Además, en la caquexia cancerosa se observa una disminución de la actividad de la lipoprotein lipasa (enzima responsable de internalizar en la célula los triacilglicerolos circulantes para su utilización energética), debido fundamentalmente al aumento de citoquinas circulantes. Esta situación condiciona el desarrollo de una hipertrigliceridemia secundaria<sup>5</sup>.

- **Proteínas.** Los pacientes con caquexia experimentan pérdida de masa muscular, debido a la escasa producción proteica y el alto consumo muscular. Esta situación de catabolismo proteico está influenciada por el factor inductor de proteólisis (PIF), una sustancia con actividad proteolítica que ejerce su acción activando la vía ATP-ubiquitina-proteasoma responsable de la degradación de proteínas del músculo esquelético, al mismo tiempo que inhibe la síntesis proteica.

## TRATAMIENTO

El mejor tratamiento del síndrome anorexia-caquexia cancerosa es el tratamiento de la causa, es decir, el tratamiento de la enfermedad tumoral. Desafortunadamente, esto no siempre es posible, siendo fundamental resolver síntomas intercurrentes que puedan contribuir a esta situación como las náuseas, vómitos, mucositis y otros relacionados directamente con el tratamiento de quimio/radioterapia.

Ningún estudio intervencionista sobre suplementación con alimentación oral, enteral o parenteral ha demostrado beneficio en la supervivencia del paciente o en la ganancia de peso<sup>6</sup>.

De hecho, estas maniobras solo parecen ser eficaces a la hora de mejorar el estado nutricional de los pacientes oncohematológicos ingresados.

Se han comunicado diversos estudios aleatorizados con ácido eicosapentanoico (EPA), un ácido graso alfa-3 omega poliinsaturado que parece tener la capacidad de mejorar del apetito. Sin embargo, los resultados de dichos trabajos son contradictorios.

Actualmente la investigación clínica se centra, mayoritariamente, en diferentes fármacos que tratan de incrementar el apetito y disminuir la pérdida de peso en pacientes oncológicos. Sin embargo, los resultados aún son limitados y no existen claros candidatos a incorporarse a la práctica asistencial en los próximos años.

Aunque con una eficacia limitada, actualmente existen diversas sustancias que se emplean en la consulta diaria para mejorar los síntomas de este síndrome:

- **Agentes orexigénicos de primera línea: progestágenos y esteroides.**

Los agentes gestacionales (acetato de megestrol y medroxiprogesterona) son los más utilizados. Aunque su mecanismo de acción no ha sido bien establecido, se cree que interfieren con la producción de citoquinas. Su eficacia en términos de incremento de apetito y peso ha sido validada en diferentes estudios aleatorizados y en dos metaanálisis.

- Uno de ellos, firmado por Pascual et al.<sup>9</sup>, incluyó 26 estudios y analizó la seguridad y eficacia del acetato de megestrol (AM) en el síndrome de la caquexia-anorexia en pacientes oncológicos y no oncológicos frente a otros fármacos orexígenos y entre diferentes dosis de AM (< de 800 mg/d frente a > 800 mg/d). Dicho trabajo concluyó que el acetato de megestrol incrementa el apetito [(Riesgo relativo (RR): 2, 33 (95% CI 1, 52-3, 59)], provoca ganancia de peso [(RR: 2, 16 (CI 95% 1,45-3,21)] y mejora la calidad de vida de los pacientes oncológicos [(RR: 1, 81(CI 95% 1,13-2,89)]. Sin em-

bargo, hay que tener en cuenta que este tratamiento no está exento de efectos secundarios, habiéndose descrito un mayor riesgo de trombosis venosa profunda.

- Por otro lado, Yavuzsen et al.<sup>10</sup> realizaron un análisis de 55 estudios controlados y aleatorizados donde se utilizaron diferentes fármacos orexígenos para el tratamiento del síndrome de la anorexia-caquexia tumoral. Los autores concluyeron que el acetato de megestrol es mejor que placebo, el dronabinol y la cisaprida en la estimulación del apetito. Sin embargo no hallaron diferencias cuando se comparó con la administración de corticosteroides. Así mismo, AM demostró mejorar la calidad de vida de los enfermos y reducir la pérdida de peso cuando se comparó frente a placebo.
- En cuanto a la dosis, parece existir una correlación directa entre la dosis y la eficacia. Así, aunque la posología óptima se ha establecido entre 480-800 mg/día, en algunos estudios la utilización de dosis superiores a 800 mg consiguieron mejores resultados.
- Los corticoesteroides [prednisolona (5 mg/8h vía oral) y dexametasona (3-6 mg/día vía oral)] inciden favorablemente sobre el apetito, aportando sensación de bienestar y mejorando el *performance status* del paciente. Sin embargo, su eficacia sobre la ganancia de peso es discutible dado que en buena parte se debe a una retención hídrica; además, su efecto se agota por encima de las cuatro semanas.
- Loprinzi et al.<sup>11</sup> compararon en 495 enfermos el efecto de acetato de megestrol (800 mg/d) vs. dexametasona (0,75 mg/12 h) vs fluoximesterona (un derivado de la testosterona a dosis de 10 mg/12 h), todos ellos por vía oral, sobre la ganancia de peso, el apetito y calidad de vida. En cuanto al apetito, tal y como referían estudios anteriores, no existieron diferencias entre AM y corticoesteroides; sin embargo, la fluoximesterona mostró un menor estímulo del apetito que AM. Por otra parte, no hubo diferen-

cias en ganancia de peso ni calidad de vida cuando se compararon los tres fármacos. Curiosamente el grupo de los pacientes tratados con dexametasona presentó mayor número de efectos adversos de forma estadísticamente significativa.

- **Agentes orexigénicos de segunda línea.** Existen diferentes fármacos en este subgrupo con diferentes niveles de evidencia.

- La **ciproheptadina** (8 mg/8 h oral) y los fármacos antiserotoninérgicos parecen contrarrestar la acción del NPY mediante la disminución de los niveles de serotonina.

- Los **aminoácidos de cadena ramificada** han demostrado ser capaces de frenar la proteólisis<sup>12</sup>.

- Los **procinéticos** (metoclopramida 10 mg oral cada 8 horas) son útiles en el tratamiento de las náuseas, lo cual puede mejorar la ingesta, si bien no han demostrado eficacia en el incremento del apetito<sup>13</sup>.

- Los **cannabinoides** tales como el dronabinol, han demostrado ser sustancias activas en el tratamiento de las náuseas y anorexia del paciente con HIV y en los pacientes con cáncer también parecen tener resultados positivos<sup>14</sup>.

- **Otros agentes orexigénicos.**

Se han ensayado multitud de sustancias con una potencial acción orexígena, como la melatonina, la talidomida, los  $\beta 2$  agonistas y los AINES. Algunas de ellas, como la melatonina y la talidomida, actúan regulando la producción de TNF; sin embargo, su utilización en la práctica es anecdótica.

## **FIEBRE TUMORAL**

La fiebre tumoral es un síndrome caracterizado por la aparición de hipertermia en el paciente oncológico, que ocurre como consecuencia de la elevación transitoria del punto prefijado del centro termorregulador. Este proceso es el resultado de la interacción de diversos procesos infecciosos y no infecciosos.

Cuando la fiebre aparece en el contexto de una neutropenia postquimioterapia o postradioterapia estamos ante una fiebre de etiología infecciosa en la mayoría de los casos. En cambio, cuando la fiebre se presenta en un enfer-

mo sin disminución de la cifra de leucocitos y sin foco infeccioso establecido, puede deberse a una liberación de pirógenos tumorales o liberados en la reacción inflamatoria del huésped; en esos casos se considera una fiebre de origen tumoral y se trata de un síndrome paraneoplásico, frecuente en múltiples tipos de cáncer. Así, este síndrome puede presentarse incluso antes del diagnóstico del tumor primario, siendo en ocasiones el síntoma de alarma de la enfermedad.

Otra causa de fiebre no infecciosa en el paciente con cáncer son algunos fármacos (como la bleomicina, gemcitabina e interferones), capaces de inducir la formación de anticuerpos IgE específicos que se unen a la superficie de los mastocitos y basófilos, induciendo su degranulación tras sucesivas administraciones<sup>15</sup>.

También algunas situaciones clínicas como el tromboembolismo pulmonar, reacciones transfusionales, metástasis en el sistema nervioso central, enfermedades autoinmunes y la insuficiencia suprarrenal (entre otras) pueden producir fiebre en el paciente oncológico.

La fiebre de origen tumoral se presenta en el 5% de los pacientes neoplásicos y su diagnóstico es de exclusión. Es especialmente frecuente en neoplasias hematológicas (en la enfermedad de Hodgkin es incluso un factor pronóstico), el cáncer renal, el carcinoma de pulmón, el hepatocarcinoma, las metástasis hepáticas y, en general, en los casos con grandes masas necróticas. Las principales citoquinas pirogénicas liberadas por un tumor son las interleuquinas 1 y 6, el factor de necrosis tumoral (TNF) y el interferón (IFN).

Para favorecer su correcta identificación, se han definido una serie de criterios diagnósticos de fiebre de origen desconocido en el paciente tumoral. Estos son:

1. Fiebre documentada de 37,8° C o más
2. Duración de dos semanas o más
3. Un mínimo de tres hemocultivos negativos
4. Un cultivo de orina negativo
5. Radiografía de tórax sin alteraciones
6. Ausencia de un mecanismo alérgico



7. Falta de respuesta a un tratamiento anti-biótico empírico de 7 días de duración
8. Lisis completa y rápida de la fiebre en el test del naproxeno<sup>16</sup>

La prueba del naproxeno consiste en administrar 250 mg/12 horas durante 36 horas y se considera remisión completa (fiebre tumoral) si hay una disminución de la temperatura a menos de 37,2° en las primeras horas del inicio de

la prueba. En una alta proporción de enfermos con fiebre tumoral se produce una defervescencia sostenida a las 12-24 horas de la toma de este fármaco.

Aunque el mejor tratamiento de la fiebre tumoral es el etiológico, como tratamiento sintomático hay que destacar los AINES, sobre todo el naproxeno. De eficacia similar a este tenemos la indometacina y el diclofenaco.

## Bibliografía

- <sup>1</sup> Bruera E. ABC of palliative care. Anorexia, cachexia and nutrition. *BJM* 1997; 315: 1219-22.
- <sup>2</sup> Inui A: Cancer anorexia-cachexia syndrome: Are neuropeptides the key? *Cancer research* 1999; 59:4493-501
- <sup>3</sup> Santi G, Ilyin SE, Plata-Salaman CR. Anorexia induced by cytokine interactions at pathophysiological concentrations. *American Journal of physiology* 1996;270:R1394-402.
- <sup>4</sup> Warburg O, Posener K and Negelein E: Metabolism of the carcinoma cell. *Biochem Z* 1924; 152:309.
- <sup>5</sup> Sanders PM, Tisdale MJ. Role of lipid mobilising factor (LMF) in protecting tumour cells from oxidative damage. *British Journal of cancer* 2004; 90; 1274-8.
- <sup>6</sup> Kotler DP. Cachexia. *Annals of Internal Medicine* 2000; 133:622-34.
- <sup>7</sup> Peñalva A, San Martín A, Roselló J, Pérez-Portabella, Palacios A, Juliá A Y Planas M. Suplementación Nutricional En Pacientes Hematológicos. *NutrHosp* 2009; 24 (1): 10-16.
- <sup>8</sup> Barber MD, Ross JA, Voss AC, Tisdale MJ, Fearon KCH: The effect of an oral nutritional supplement enriched with fish oil on weight loss in patients with pancreatic cancer. *British Journal of Cancer* 1999; 81:80-86.
- <sup>9</sup> Pascual A, Roqué M, Urrutia G, Berestein EG, Almenar B, Balcells M, Herdman M: Systematic review of megestrol acetate in the treatment of anorexia-cachexia syndrome. *Journal of Pain and Symptom Management* 2004; 27:360-369.
- <sup>10</sup> Yavuzsen T, Davis MP, Walsh D, LeGrand S, Lagman R: Systematic review of the treatment of cancer associated anorexia and weight loss. *Journal of Clinical Oncology* 2005; 23:8500-8511.
- <sup>11</sup> Loprinzi CL, Kugler JW, Sloan JA y cols.: randomized comparison of megestrol acetate versus dexamethasone versus fluoxymesterone for the treatment of cancer-associated anorexia/cachexia. *J Clin Oncol* 1999; 17:3299-3306.
- <sup>12</sup> Gangiano C, Laviano A, Meguid MM, Mulieri M, Conversano L, Preziosa I, Rossi-Fanelli F: Effects of administration of oral branched chain amino acids on anorexia and caloric intake in cancer patients. *Journal of the National Cancer Institute* 1996; 88:550-552.
- <sup>13</sup> Bruera E, Belzile M, Neumann C, Harsanyi Z, Babul N, Darke A: A double blind, crossover study of controlled release metoclopramide and placebo for the chronic nausea and dyspepsia of advanced cancer. *Journal of Pain and Symptom Management* 2000; 19(6):427-435.
- <sup>14</sup> Jatoi A, Windschitl HE, Loprinzi ChL, Sloan JA, Dakhil SR, Mailliard JA, Pundaleeka S, Kardinal CG, Fitch TR, Krook JE, Novotny PJ, Christensen B: Dronabinol versus megestrol acetate versus combination therapy for cancer associated anorexia: a North Central Cancer treatment group study. *J Clin Oncol* 2002; 20(2):567-573.
- <sup>15</sup> Oruezábal Moreno M. J., Burón Fernández M. R.: Fiebre secundaria a citostáticos. *Oncología (Barc.) [revista en la Internet]*. 2004 Mar [citado 2015 Sep 24]; 27(3): 39-44. Disponible en: [http://scielo.isciii.es/scielo.php?script=sci\\_arttext&pid=S037848352004000300005&lng=es](http://scielo.isciii.es/scielo.php?script=sci_arttext&pid=S037848352004000300005&lng=es).
- <sup>16</sup> Zell JA, Chang JC.- Neoplastic fever: a neglected paraneoplastic syndrome - *Support Care Cancer* 2005; 13: 870-877.
- <sup>17</sup> Rolston KV.- Neoplastic fever: all who shiver are not infected - *Support Care Cancer* 2005; 13: 863-864.

