

FMC

Neuropathies

Martin Michaud

**Médecine Interne
Hôpital Joseph Ducuing
09/01/2017**

www.cen-neurologie.fr

Rappels anatomiques

– les voies afférentes de la sensibilité

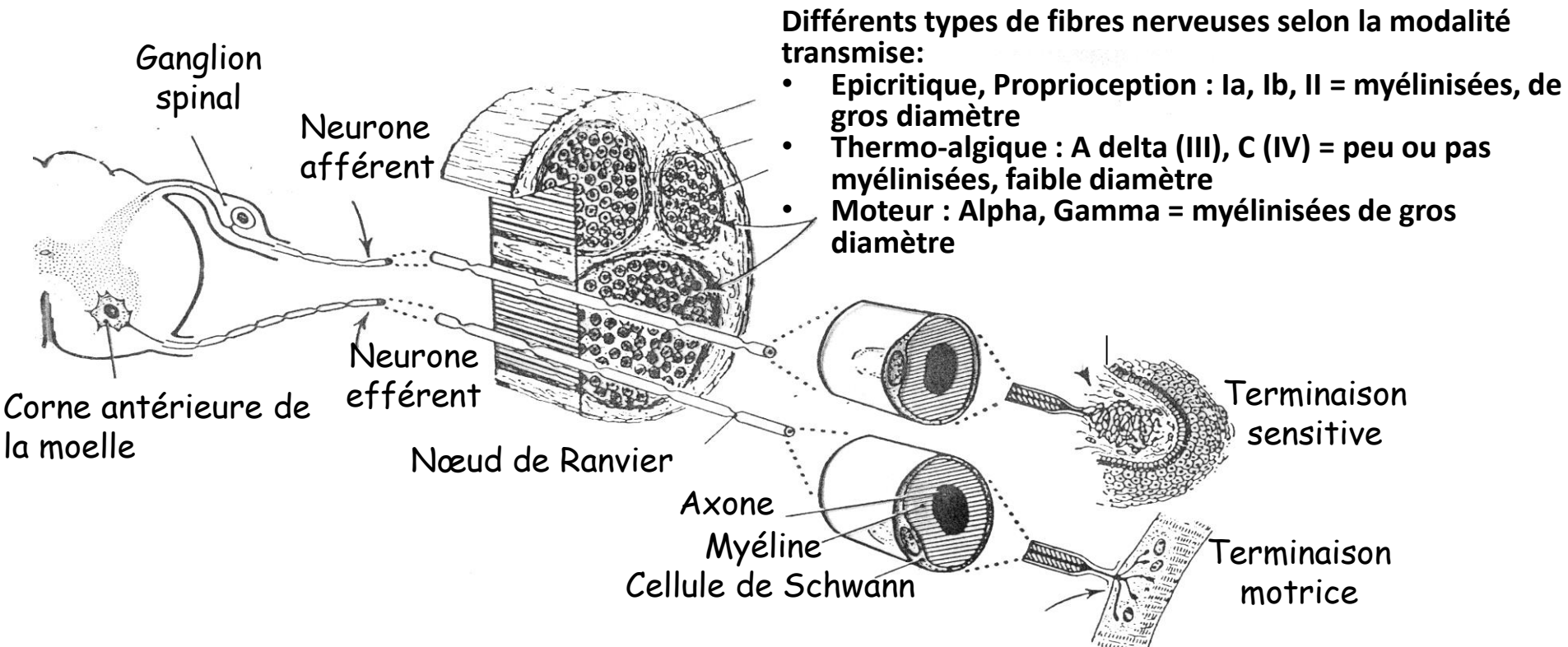
- Récepteurs en périphérie
- Neurone ganglionnaire, jusqu'à son entrée dans la moelle

– Les unités motrices

- Motoneurone et son axone
- Fibres musculaires innervées

– Fibres végétatives (Voies efférentes sympathiques et parasympathiques).

Le corps cellulaire du neurone préganglionnaire est situé dans le tronc cérébral ou la moelle, l'axone quitte le système nerveux central par le trajet des nerfs crâniens (III, VII, IX, X) ou des racines antérieures médullaires pour faire un relais avec le neurone post-ganglionnaire innervant muscles lisses et glandes.



Sémiologie

- **Syndrome neurogène périphérique**

Déficit moteur

Trouble sensitif

Amyotrophie

ROT diminués ou abolis

Plus rares : troubles vasomoteurs, crampes, fasciculations



- **Syndrome myasthénique**

Diminution de la force musculaire au cours des efforts répétés

Atteinte oculaire fréquente (ptosis, diplopie...)

- **Syndrome myogène**

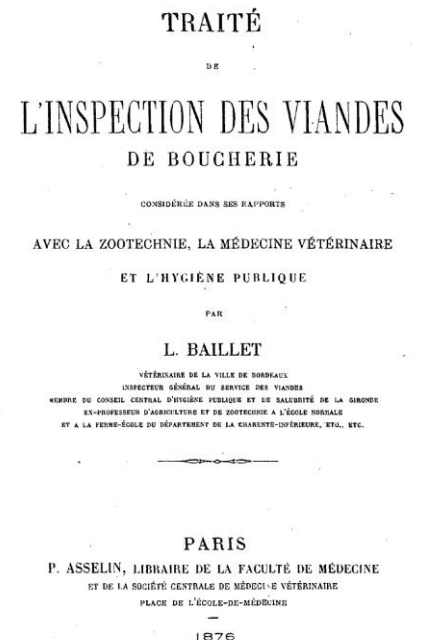
Diminution de la force musculaire à prédominance proximale

Amyotrophie, rétraction tendineuse, déformation

Activité spontanée du muscle : Crampes, myotonie

Abolition de la réponse idio-musculaire

Normalité de la sensibilité et des ROT



Sémiologie

Troubles sensitifs

- paresthésies (à type de picotements, fourmillements, engourdissements spontanés),
- dysesthésies (déclenchées par le tact)
- douleurs (brûlures, décharges électriques, striction)
- sensibilité profonde : hypo-pallesthésie, ataxie proprioceptive, arthrokinésie

	Diamètre	Vitesse	Sensation
A α	13-30 μ m	80-120 m/s	Proprioception
A β	6-12 μ m	35-75 m/s	Toucher
A δ	1-5 μ m	5-35 m/s	Douleur Température
C	0,2-1,5 μ m	0,5-2 m/s	Douleur Température

Troubles Moteurs

- Paralysie ou parésie, par atteinte de la motricité volontaire, réflexe et automatique par souffrance de la voie finale commune (motoneurone alpha)
- Amyotrophie
- Fasciculations (spontanées ou provoquées par la percussion ou l'exposition au froid).
Traduisant l'activité spontanée d'une unité motrice : en faveur d'une lésion proche de la corne antérieure (motoneurone, racine).
- Diminution ou abolition des réflexes ostéo-tendineux (+++)

Troubles Neurovégétatifs

- Signes vasomoteurs (œdème, cyanose),
- Troubles trophiques (peau sèche, squameuse et atrophique) et des phanères (chute poils, ongles cassants),
- Hypotension orthostatique,
- Impuissance,
- Incontinence urinaire

Examen Clinique

- Interrogatoire
- Inspection : recherche d'une amyotrophie, fasciculations
- Etude des réflexes tendineux
- Etude de la sensibilité
 - Tact fin
 - Thermoalgique (chaud-froid, pique-touche)
 - Proprioceptive
 - Ataxie proprioceptive
 - Sens de position du gros orteil
 - Diapason
 - Graphesthésie
- Etude de la motricité segmentaire: Testing musculaire

Au terme de l'examen clinique :

Mode d'installation

Aigu/subaigu ou chronique

Atteinte topographique

Polyneuropathie

Atteinte radiculaire

Atteinte plexique

Multinévríte

Polyradiculonévrite

Ganglionopathie

Atteinte de la corne antérieure

Acquis ou Héritaire

Patient 1

- Homme de 20 ans
- Douleurs des extrémités depuis l'adolescence

Comment avancer ?

Douleurs neuropathiques : différentes expressions

Pieds brûlants > 90% des cas

Autre description :

- coups de couteau,
- douleurs d'écrasement,
- décharges électriques de type épingles ou aiguilles,
- crampes dans les pieds ou les mollets,
- sensation de pieds « morts ».

Généralement augmentés la nuit et pouvant affecter le sommeil



Questionnaire DN4

Répondez aux 4 questions ci-dessous en cochant une seule case pour chaque item.

INTERROGATOIRE DU PATIENT

Question 1 - La douleur présente-t-elle une ou plusieurs des caractéristiques suivantes ?

	OUI	NON
1- Brûlure	<input type="checkbox"/>	<input type="checkbox"/>
2- Sensation de froid douloureux	<input type="checkbox"/>	<input type="checkbox"/>
3- Décharges électriques	<input type="checkbox"/>	<input type="checkbox"/>

Question 2 - La douleur est-elle associée dans la même région à un ou plusieurs des symptômes suivants ?

	OUI	NON
4- Fourmillements	<input type="checkbox"/>	<input type="checkbox"/>
5- Picotements	<input type="checkbox"/>	<input type="checkbox"/>
6- Engourdissement	<input type="checkbox"/>	<input type="checkbox"/>
7- Démangeaisons	<input type="checkbox"/>	<input type="checkbox"/>

EXAMEN DU PATIENT

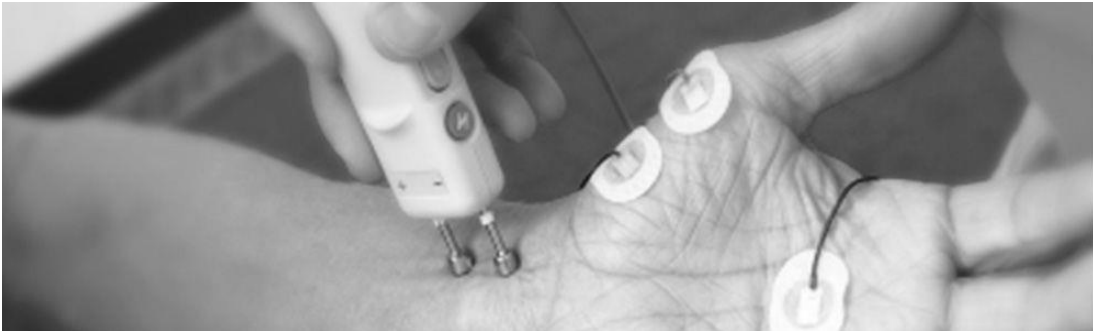
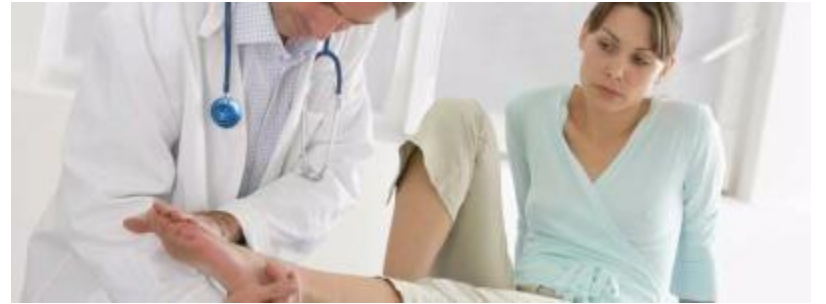Question 3 - La douleur est-elle localisée dans un territoire où l'examen met en évidence ?

	OUI	NON
8- Hypoesthésie au tact	<input type="checkbox"/>	<input type="checkbox"/>
9- Hypoesthésie à la piqure	<input type="checkbox"/>	<input type="checkbox"/>

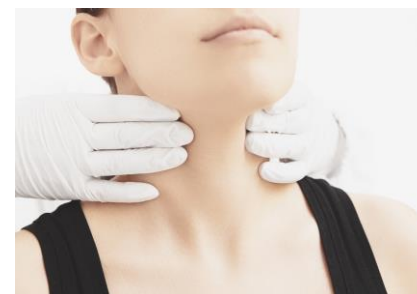
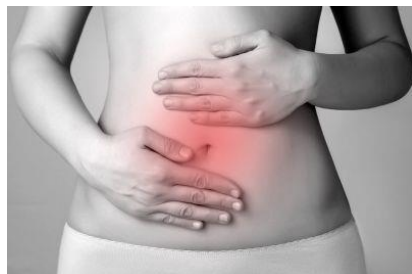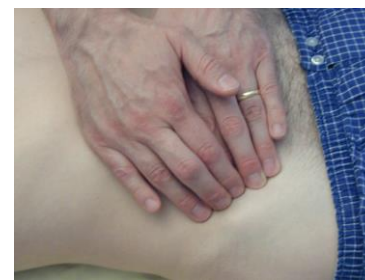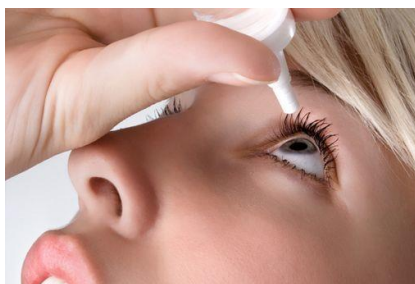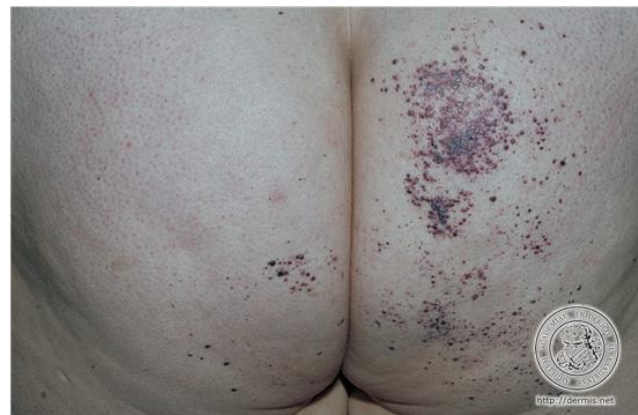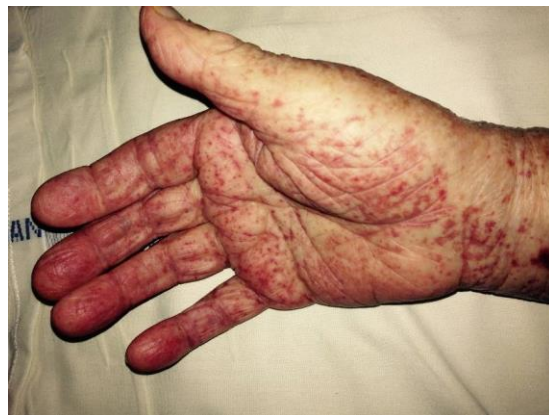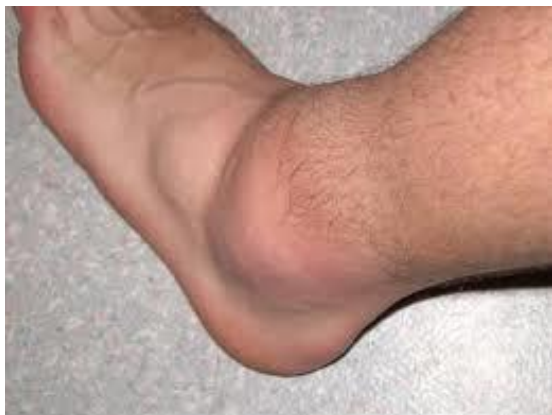Question 4 - La douleur est-elle provoquée ou augmentée par... ?

	OUI	NON
10- Le frottement	<input type="checkbox"/>	<input type="checkbox"/>

Score $\geq 4/10$
Douleur neuropathique
Se 83%, Sp 89%



Importance de l'examen extra-neurologique !



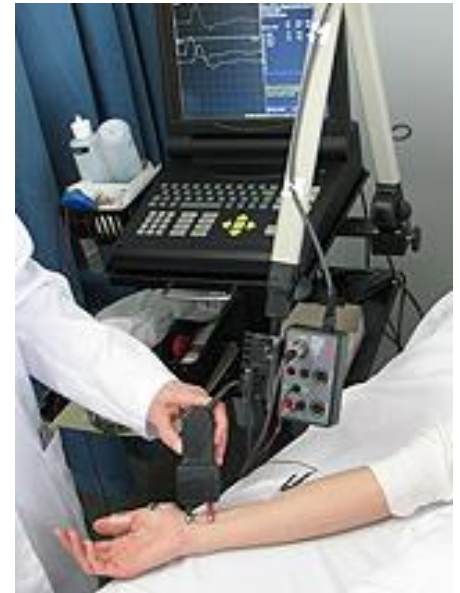Principe de l'examen EMG

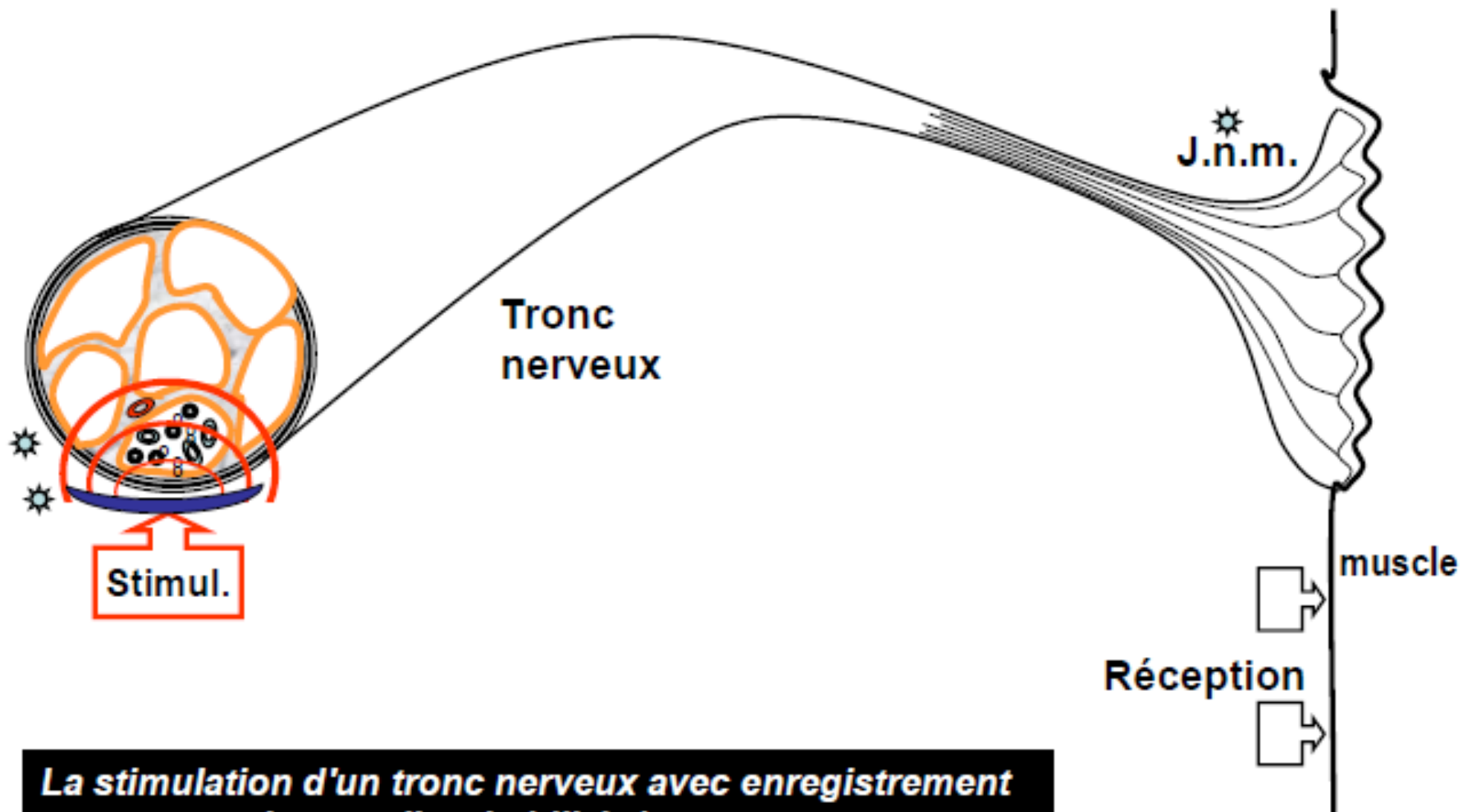
Examen en 2 parties :

- = **électrostimulation** : par **électrodes de surface** vise à apprécier le nombre global de fibres fonctionnelles dans un muscle ou un nerf
 - Étude de la conduction nerveuse motrice et sensitive
 - Étude de la transmission neuromusculaire
 - Étude de l'excitabilité musculaire
- = **examen de détection à l'aiguille**
étudie l'organisation fonctionnelle des unités motrices dans une petite région du muscle



20 – 60 minutes !

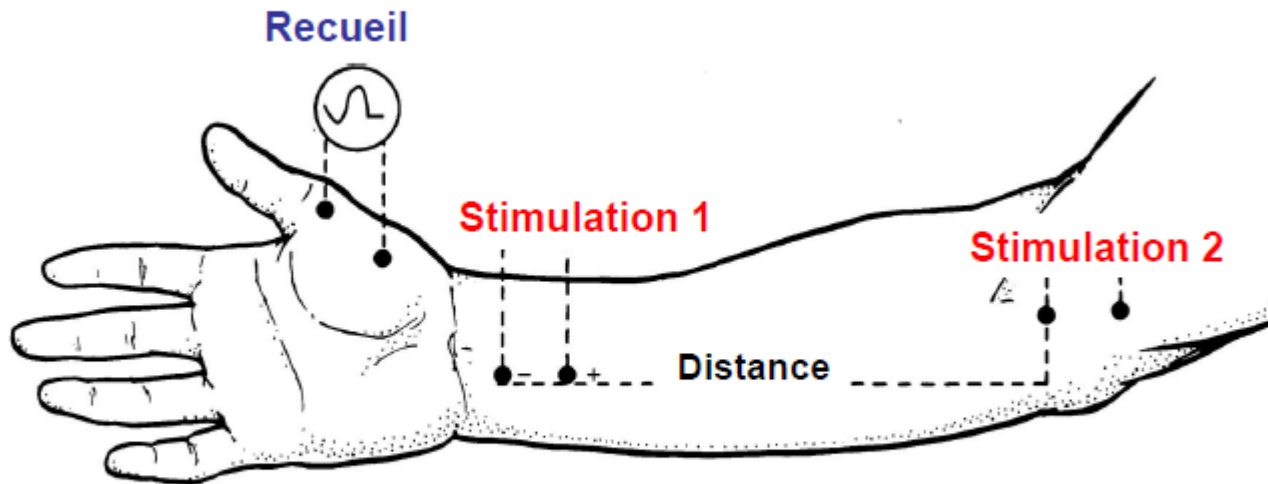




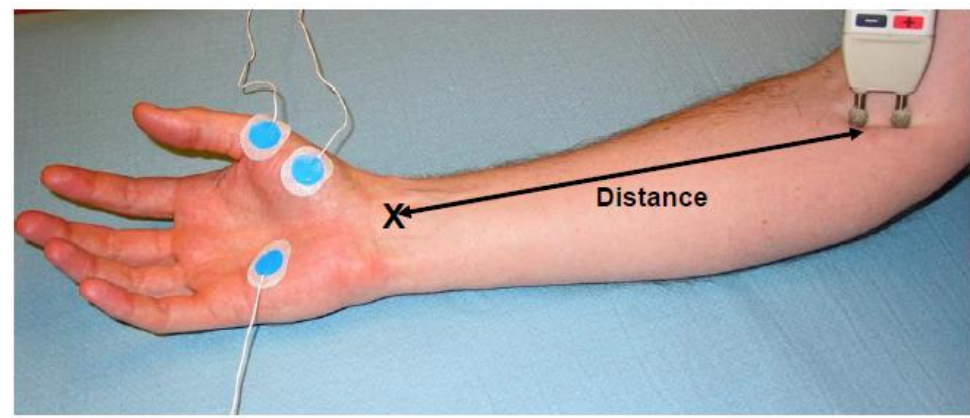
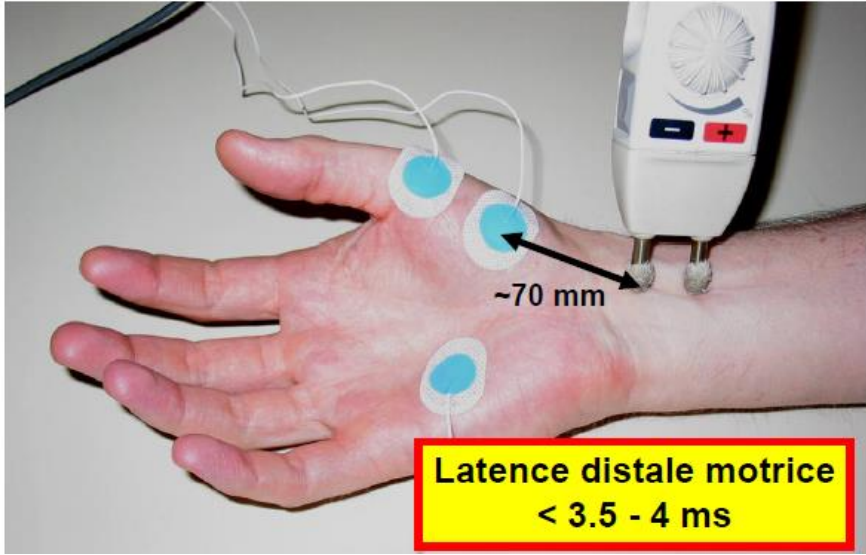
La stimulation d'un tronc nerveux avec enregistrement sur un muscle teste l'excitabilité des motoneurons mais aussi celle des jonctions neuro-musculaires et celle des fibres musculaires

Principe de l'électro-stimulation

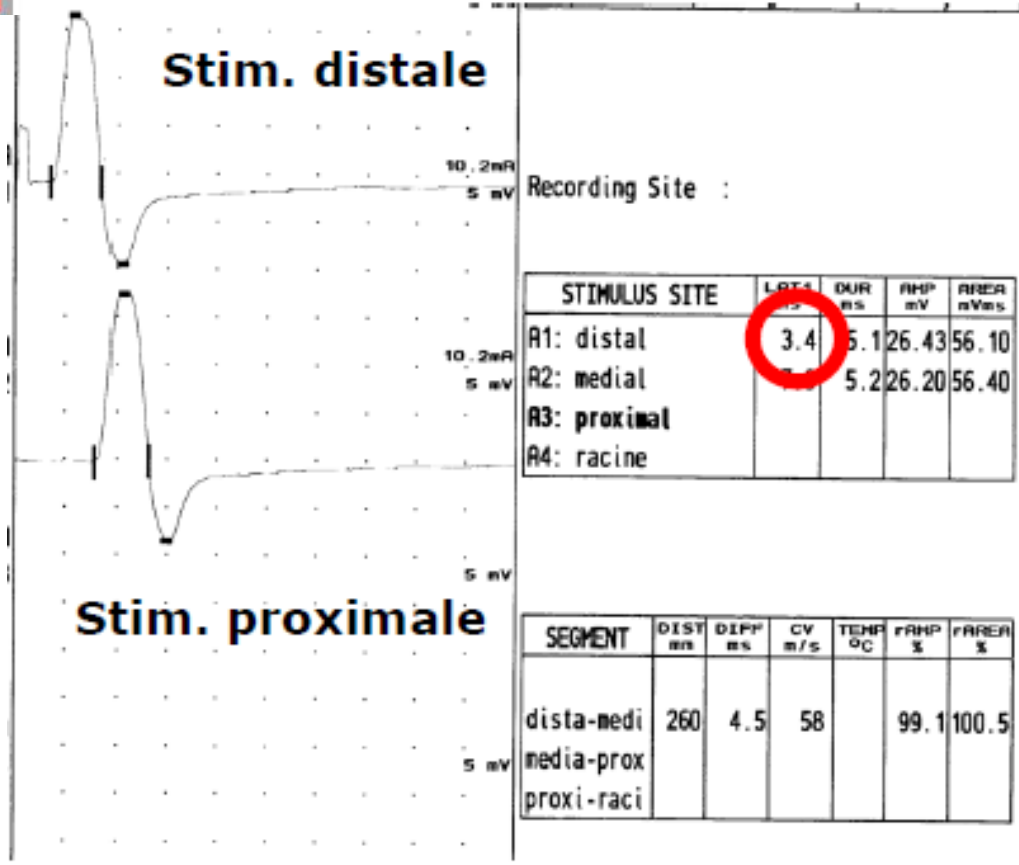
Exploration des vitesses de conduction nerveuse motrice



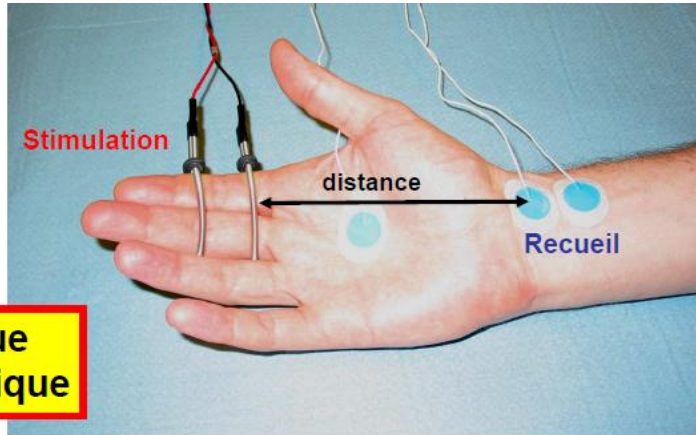
$$\text{VCNM} = \text{distance S1S2} / (\text{latence proximale} - \text{latence distale})$$



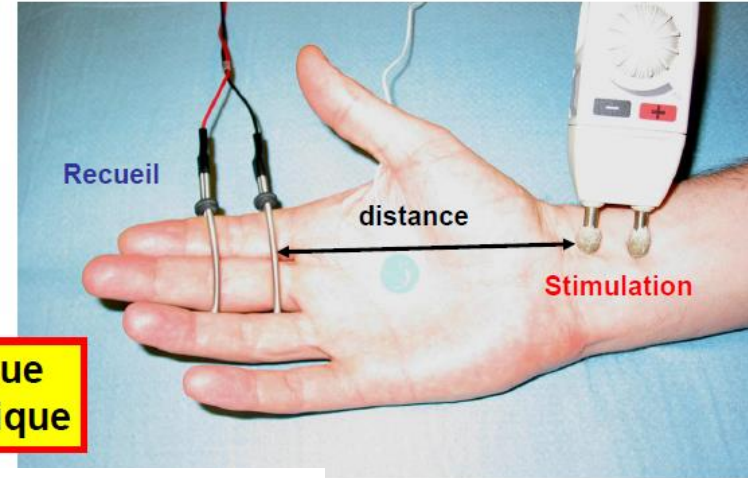
- Mesures :
- Amplitude
- Latence distale
- Durée
- Vitesse
- > normes pour chaque tronc



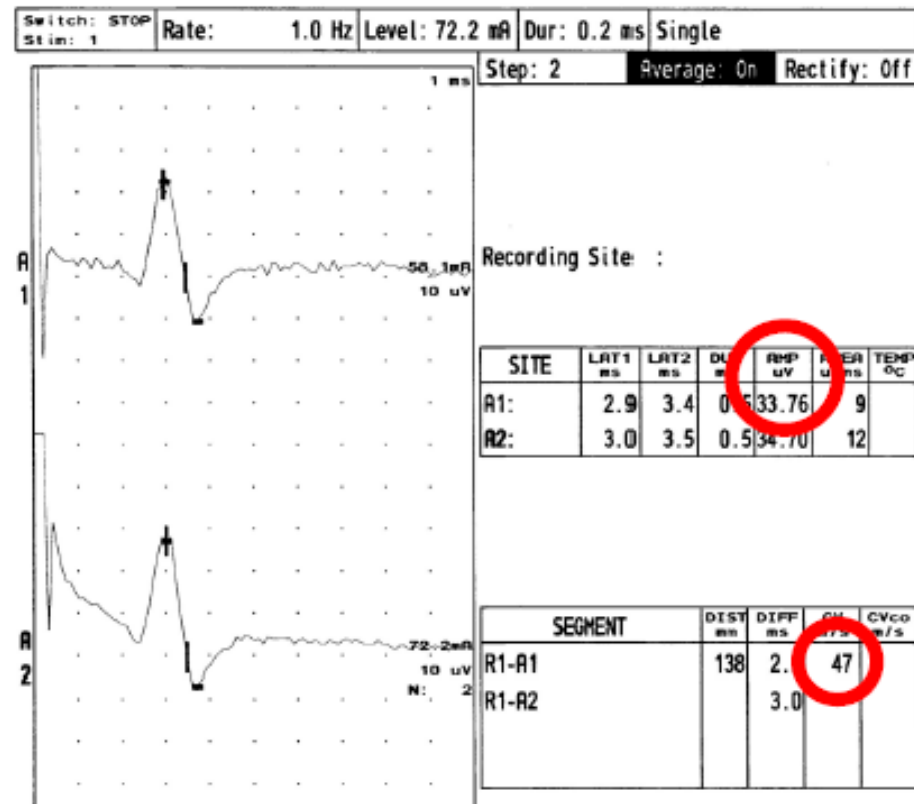
Exploration des vitesses de conduction nerveuse sensitive



Technique orthodromique



Technique antidromique



Etude de la conduction proximale

- Examen de détection = étude du fonctionnement distal
- Exploration de la proximalité : racine / plexus

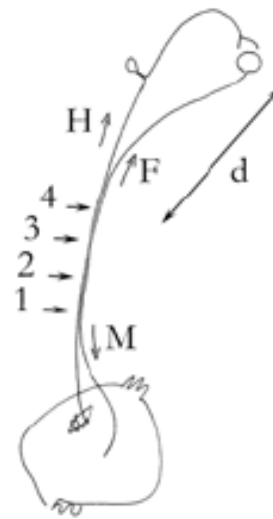
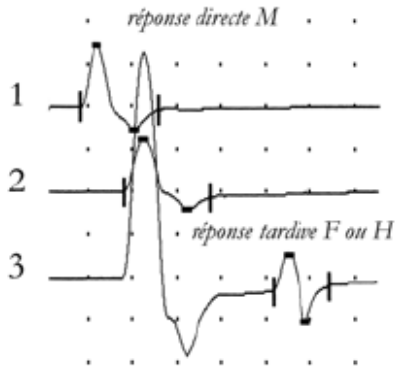
Réponses tardives : réflexes H, ondes F

• Etude de la conduction motrice

- recueil musculaire corps-tendon
- stimulation nerveuse

• Mise en évidence de rép. tardives

- amplification
- intensité de stimulation



• Membres supérieurs :

- d : distance : stimulation/C7
- $VCP = d \times 2 / (F - M)$

• Membres inférieurs

- stimulation creux poplité :
- $d \times 2 = \text{taille (en mm)} \times 0,8$
- $VCP = \text{taille (en mm)} \times 0,8 / (F - M)$

Informations attendues

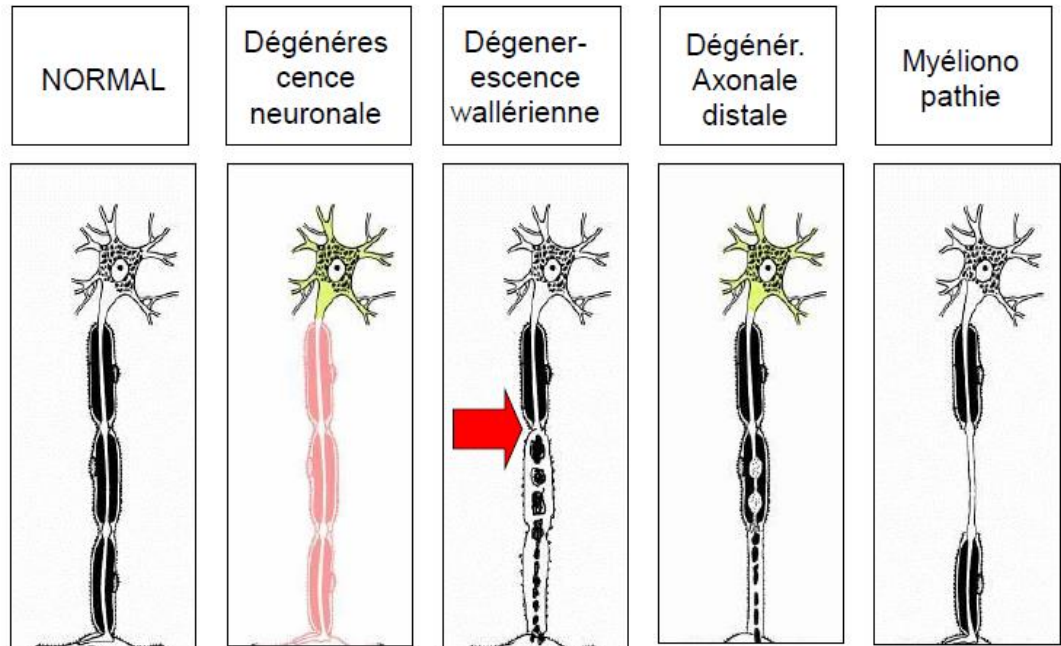
Complément de l'examen clinique : atteinte infra-clinique ?

-> **Diagnostic topographique :** polyneuropathie
polyradiculonévrite
mononévrite / multinévrite
ganglionopathie
neuropathie des petites fibres

Mécanisme : Axonal vs Démyélinisant

Evolutivité / Séquellaire

Sévérité



Intérêt et limites de l'électroneuromyogramme pour explorer un membre supérieur douloureux

(Camdessanché et al. La presse médicale, 2006)

Étude rétrospective de 76 ENMG réalisés pour explorer un membre supérieur douloureux :

- 38 cas avec hypothèse diagnostique formulée,
- 38 cas sans

(Au minimum, étude médian, ulnaire, racines C5-T1)

Résultats :

- **Pas d'hypothèse : ENMG normal 73,7%**
- **Hypothèse : ENMG normal 23,7%**
- Pas de différence en fonction du demandeur

Bonne question -> Bonne analyse -> bonne réponse !

Patient 2

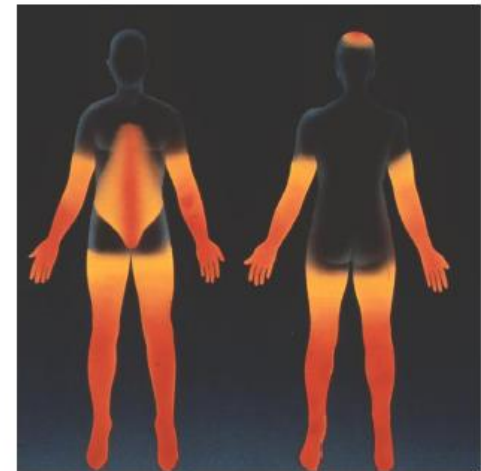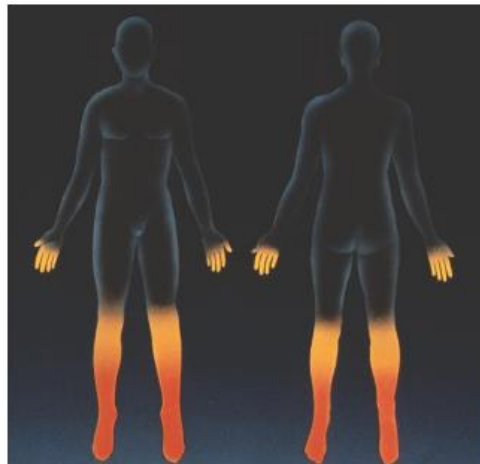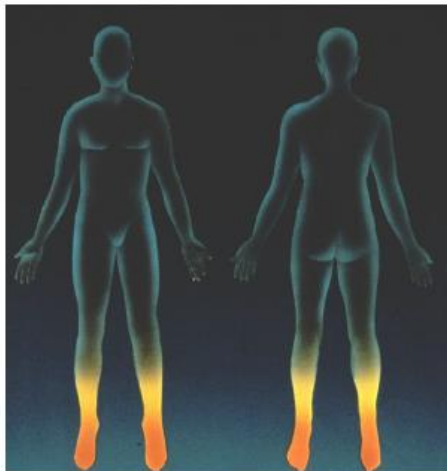
- Femme de 55 ans, tabac 30 p/a, diabétique non équilibrée
- Paresthésies des 2 pieds depuis 12 mois
- Abolition des ROT achilléens.
- Dysesthésies à type de brûlure

Diagnostic topographique ?

Qu'en pensez vous ?

Polyneuropathie sensitive distale

- Atteinte diffuse et symétrique
- Non systématisée
- Intéressant les extrémités distales des membres inférieurs ou des 4 membres
- Troubles sensitifs en « chaussettes » et en « gants »
- Troubles moteurs rare : steppage
- Troubles végétatifs
- Examen : amyotrophie, abolition des ROT
- Fréquence +++



Polyneuropathie sensitive distale : bilan de 1^{er} intention

PNDS 2008

Cause	Examen complémentaire
Diabète	Glycémie à jeun
Consommation OH	gGT, VGM
Iatrogène	Exposition
Viral	Sérologies VIH, VHB, VHC
Cancer / Hémopathie	NFS, CRP, EPP
Hypothyroïdie	TSH
Insuffisance rénale chronique	Créatinine
Toxique	Exposition : Plomb, mercure, polyacrylamide
Amylose	EPP, PU

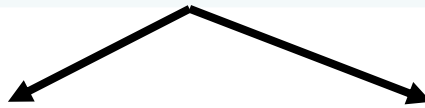
Patient 3

- Femme de 55 ans, tabac 30 p/a, diabétique non équilibrée
- Paresthésies des 2 pieds depuis 12 mois
- Abolition des ROT achilléens.
- Dysesthésies à type de brûlure
- Troubles de la marche avec chutes

Qu'en pensez vous ?

Ataxies

	Proprioceptive	Cérébelleuse	Vestibulaire
Romberg	Instabilité multidirectionnelle	Instabilité multidirectionnelle	Instabilité latéralisée
Fermeture des yeux	Aggravation	Pas d'aggravation	Aggravation
Marche	Talonnante	Ebrieuse Polygone élargi	Latéralisée
Autres signes	ROT Pallesthésie Kinesthésie Graphesthésie Par/dys esthésies	Nystagmus Tremblement d'intention Adiadococinésie Hypotonie	Nystagmus Marche en étoile Nausée/Vomissement



Neuropathie périphérique

- Dysimmune
- Gammopathie
- Paranéoplasique
- Polyradiculonévrite

Central

Atteinte cordon postérieur médullaire (Biermer ++)

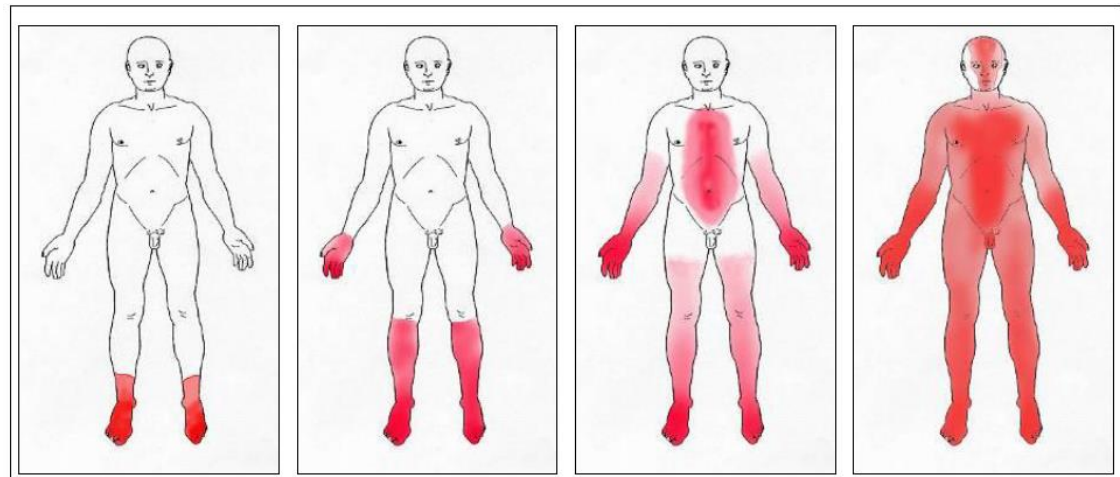
Polyneuropathie sensitive distale banale ? **NON !**

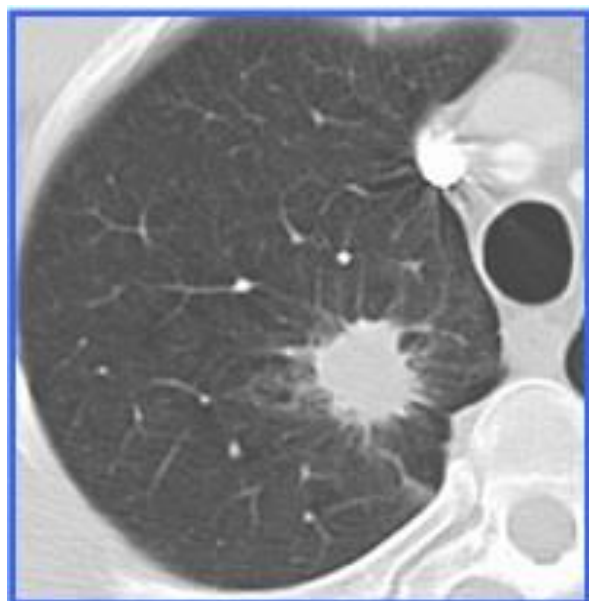
Polyneuropathie : situation clinique la plus fréquente

A ne pas banaliser

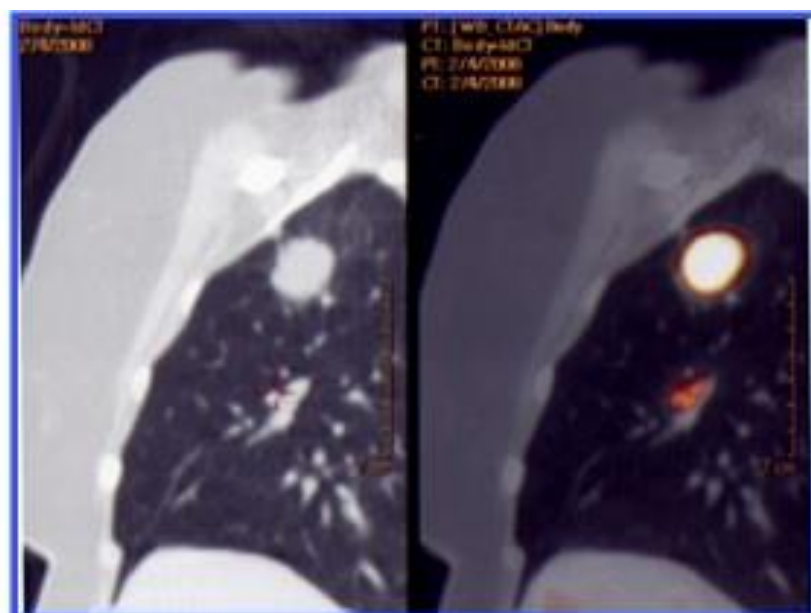
Drapeaux rouges :

- Caractère rapidement évolutif
- Atteinte non longueur dépendante
- Forme asymétrique - multifocale
- Forme ataxiante





Scanner thoracique



Pet-Scan

Patient 4

- Patiente de 40 ans
- Aromathérapeute
- Brûlures des pieds
- Intolérance aux draps
- ROT présents
- EMG normal

Que pensez vous ?

Que faites vous ?



Tableau de polyneuropathie sensitive des membres inférieurs

EMG normal ≠ Absence de neuropathie

- Neuropathie douloureuse = Atteinte des petites fibres (A δ et C)
- L'EMG n'explore les fibres nerveuse que de gros calibre
- Possible « neuropathie des petites fibres »

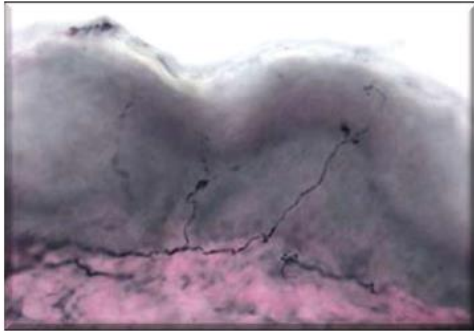- Rechercher des signes de dysautonomie :
 - Sécheresse oculaire, buccale
 - Malaises orthostatiques avec ou sans hypotension orthostatique
 - Constipation
 - Incontinence/rétention urinaire
 - Dysfonction sexuelle
 - Dyshydrose
 - Modifications cutanées:
Troubles trophiques, sécheresse, troubles des phanères,
Troubles de la cicatrisation
Œdème

Exploration neuro-végétative

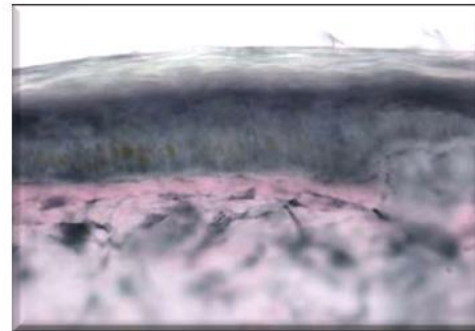
Biopsie cutanée :

examen le plus rentable pour authentifier une neuropathie des petites fibres

Quantification des fibres nerveuses intra-épidermiques



Normal innervation with small nerve fibers seen in the epidermis (arrows). Skin biopsy specimens with protein gene product 9.5 immunostaining.




A specimen from a patient with small fiber neuropathy shows denervation with no small nerve fibers seen in the epidermis.

Neuropathie des petites fibres : étiologies

- **Idiopathique**

- **Secondaire**

CUMULATIF

- Diabète
- Intolérance au glucose : 50% des cas !!!  HbA1c normale : Hyperglycémie provoquée
- Syndrome métabolique : obésité, HTA, hyper-TG
- Héritaire : neuropathie amyloïde familiale - Maladie de Tangier - Neuropathie sensorielle héréditaire dystautonomique (HSAN) - Maladie de Fabry
- Auto-immunes : amylose, vascularite, Gougerot-Sjögren, lupus, maladie cœliaque
- Infectieuses : hépatite C, VIH
- Paranéoplasique
- Carences en vitamines B
- Toxiques : Ethylisme – Médicamenteuse – Toxique

Isoniazide (Rimifon) par carence en vitamine B6, Nitrofurantoïne (FURADOINE), alcaloïdes de la pervenche : vincalécoblastine (VELBE) et surtout vincristine (ONCOVIN), anti-retroviraux (Zalcitabine, didanosine, stauvudine)

Plus rarement en cause : Anticancéreux : cisplatine, procarbazine, amiodarone, sel d'or, chloroquine, métronidazole, chloramphénicol, éthambutol, streptomycine, anti-épileptiques : barbituriques, hydantoïnes (souvent limité à une aréflexie), interféron alpha, statines, tacrolimus, thalidomide (sensitivité motrice longueur dépendante, axonal)

Patient 5

- Patiente de 40 ans
- Aromathérapeute
- Brûlures des mains et des pieds
- Aggravation progressive

Vous demandez une EMG :

Conclusion : diminution d'amplitude des potentiels sensitifs musculo-cutanés sans anomalie des vitesses de conduction en faveur d'une polyneuropathie sensitive axonale

- Qu'en pensez vous ?

Polyneuropathie sensitive distale des 4 membres

Caractère non longueur dépendant



Regarder les détails !!!

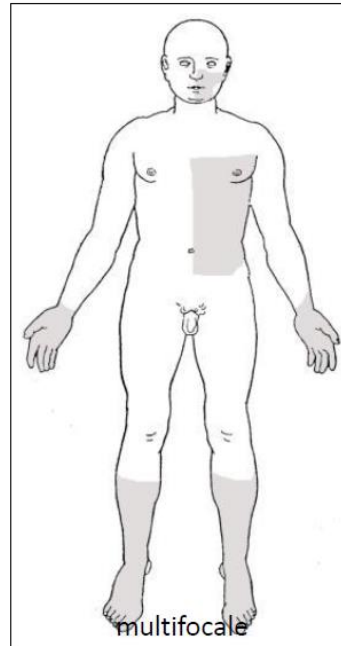
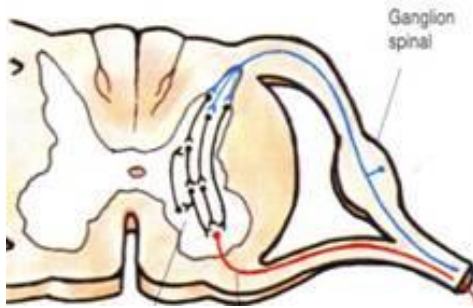
Description de l'examen clinique ?



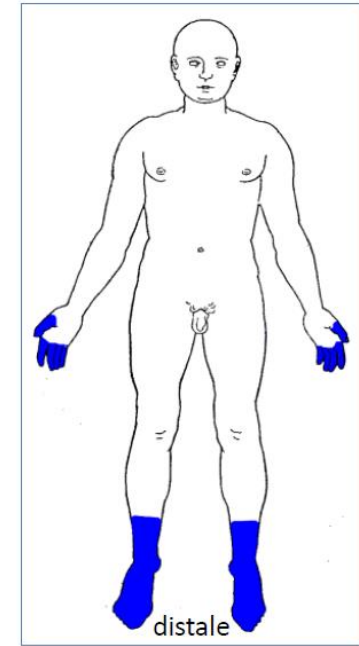
Concordance clinico – électrophysiologique ?

Caractère longueur dépendant : avoir au moins une amplitude sensitive au membre supérieur

Cas des Neuronopathies = Ganglionopathies



Ganglionopathie, PIDC



Ganglionopathie, PIDC,
NSH, NPF

Polyneuropathie sensitive : atteinte sensitive bilatérale et symétrique

Neuronopathie : atteinte **sensitive pure** multifocale ou non longueur dépendante, potentiellement sub-aigue, ataxiante et/ou douloureuse

Ganglionopathie = Neuronopathie

- Début Incluant les membres supérieurs

69%

- Topographie à la phase d'état
 - Membres supérieurs : 88,5%
 - Membres inférieurs : 95%
 - Face : 10%
 - Tronc : 11%
- Asymétrie : 46%
- Ataxie : 70%

Critères diagnostiques

	Oui	Points
Ataxie	<input type="checkbox"/>	+ 3,1
Symptômes asymétriques	<input type="checkbox"/>	+ 1,7
Anomalies sensitives non limitées aux membres inférieurs	<input type="checkbox"/>	+ 2,0
≥ 1 nerf sensitif non enregistrable ou 3 nerfs sensitifs avec PAS < 30% LIN au niveau des membres supérieurs	<input type="checkbox"/>	+ 2,8
< 2 nerfs moteurs anormaux au niveau des membres inférieurs	<input type="checkbox"/>	+ 3,1
Total	positif si	≥ 6,5

Sensibilité : 92%, Spécificité : 100%

Neuronopathies sensitives

Inflammatoires

Paranéoplasique

- AC anti-Hu
- AC anti-CV2

Dysimmune

- Goujerot
- Autres

Virale

- VIH
- EBV

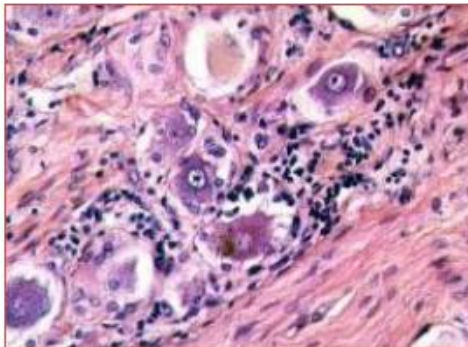
Idiopathique

Toxique

- Sels de platine
- Alcool
- Vitamine B6

Génétique

- SANDO
- Friedreich
- ..

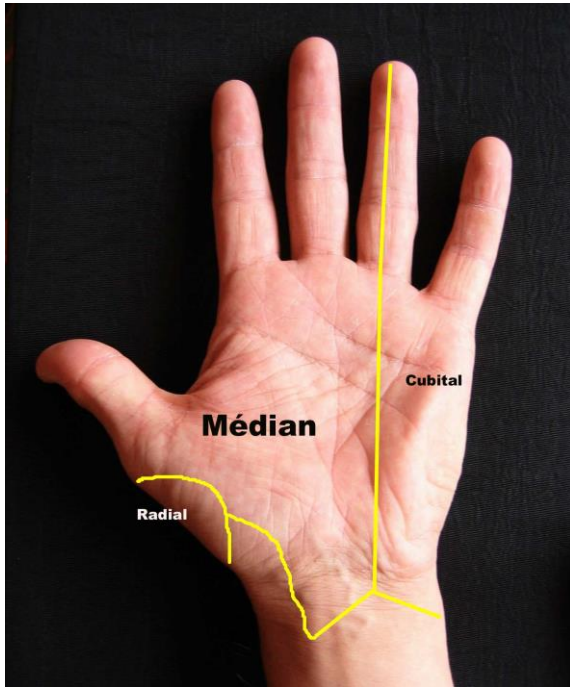


Patient 6

- Patiente de 40 ans
- Paresthésies nocturnes dans la main droite
- Trois premiers doigts

- Qu'en pensez vous ?

Atteinte tronculaire du médian de type canalaire au canal carpien



Expérience de la Mayo Clinique (*Neurology* 1988)

1016 patients soit **1600 mains**

Age 15-95 ans (M=50 ans)

Prédominance **féminine (4/1)**

Bilatéral (60%), D>G (main dominante)

Activité professionnelle prédisposante (50%)

Engourdissement ou paresthésies (100%) ou douleurs, territoire médian de la main, prédominance digitale

Acroparesthésies **2ème partie de nuit (70%)** irradiation ascendante (40%)

Examen clinique souvent normal

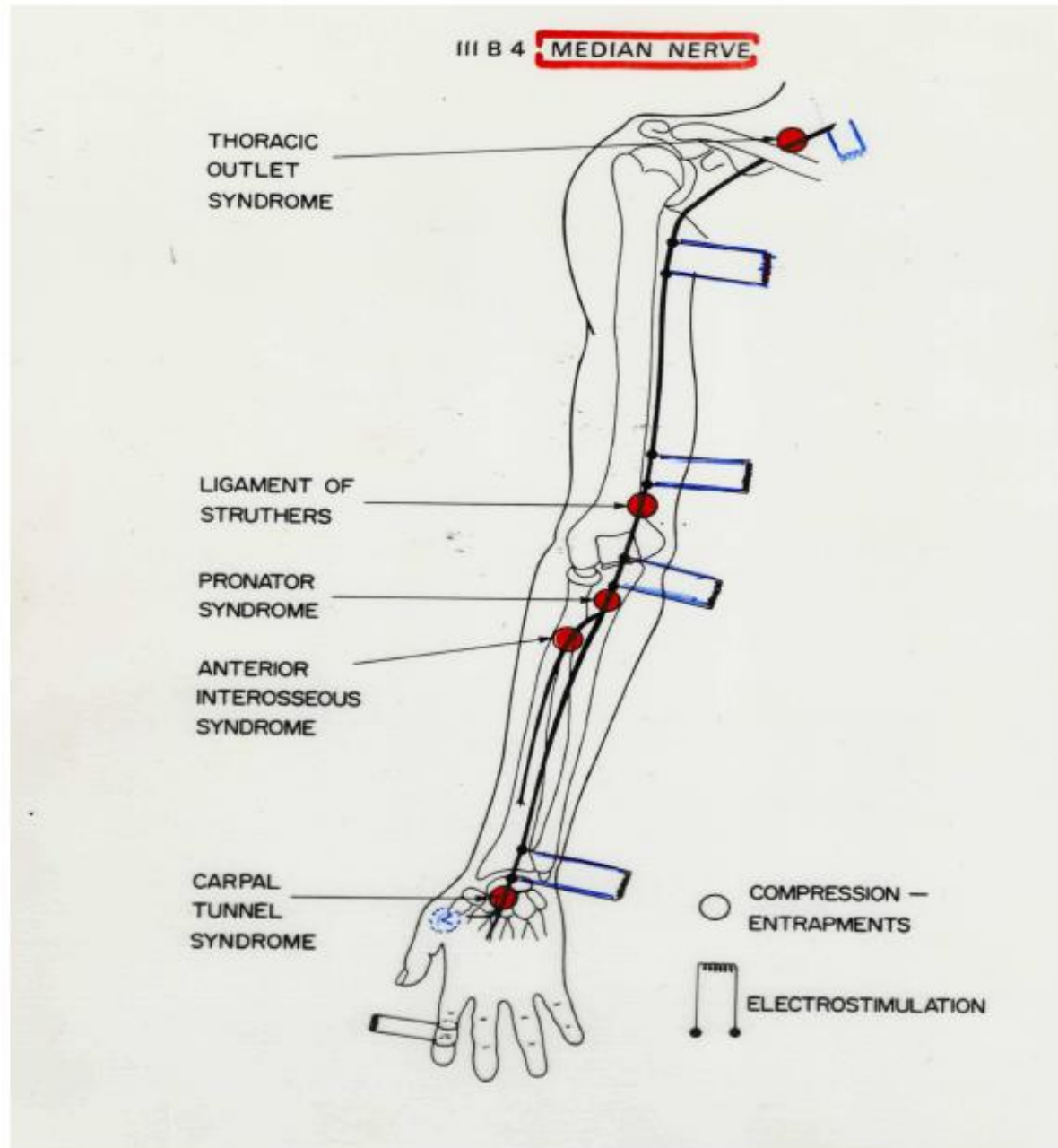
- Troubles sensitifs objectifs (30%) pulpaire
- **Tinel ou Phalen (55%)** mais spécificité médiocre (20 à 40% chez le normal)
- Déficit moteur (20%) hypotonie ou coup de râpe éminence **thénar**

Evolution: aigue ou chronique

EMG: 90% de positivité

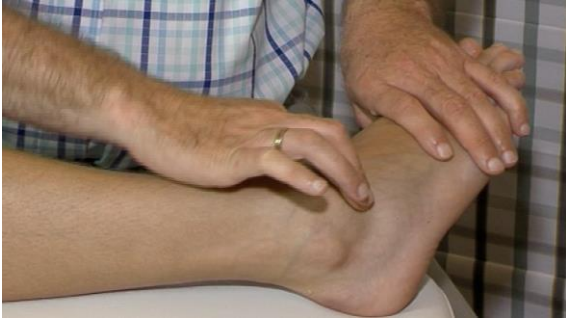Infiltration test thérapeutique (80%) mais récidive 2/3

Toutes les atteintes du médian ne sont pas au canal carpien

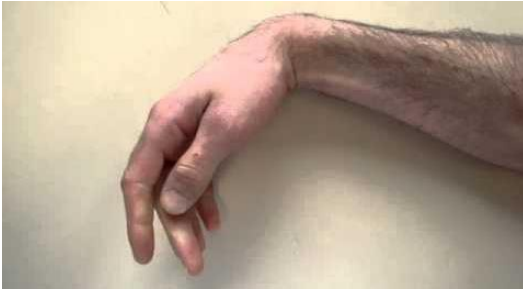

Patient 7

- Patient de 40 ans
- Paresthésies face externe du pied droit



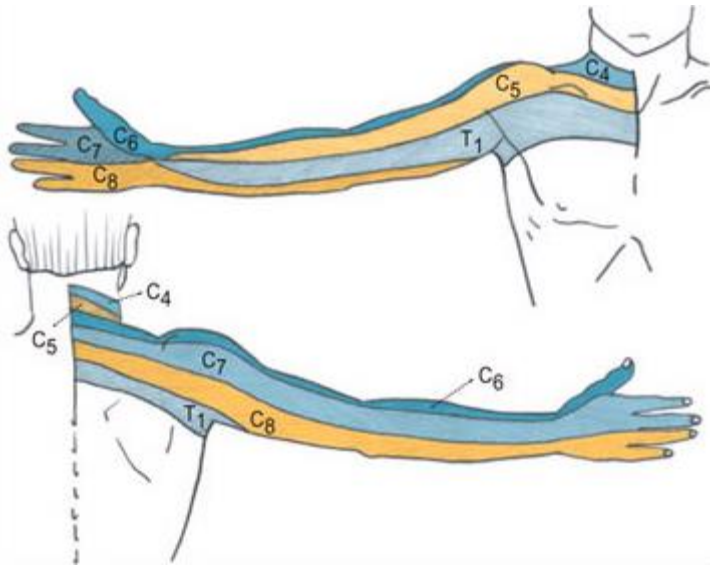
Déficit moteur des releveurs



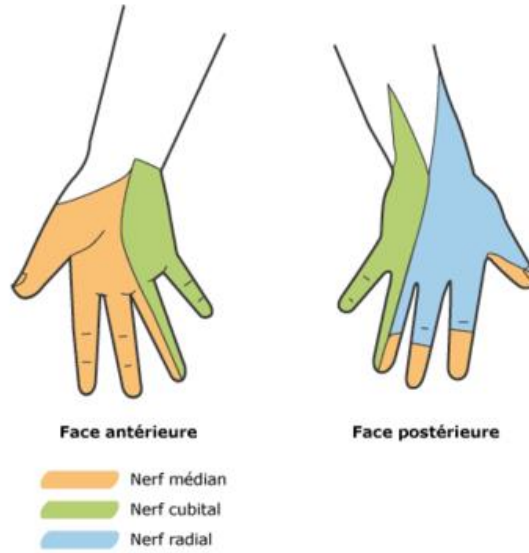
Qu'en pensez vous ?

Atteinte tronculaire : mononévrite, multinévrite

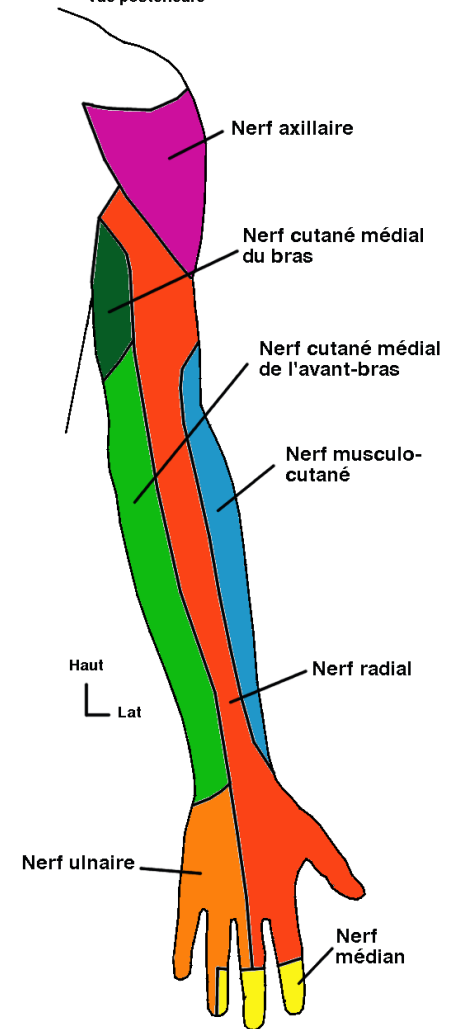
Aigu-Subaigu



Douloureux



INNERVATION TRONCULAIRE DU MEMBRE SUPÉRIEUR Vue postérieure



Etiologies des Multinévrite :

Diabète

Vascularite

VIH, VHC

Dysimmune : neuropathie motrice à blocs, Lewis Sumner

Patient 8

- Patiente de 50 ans
- Paresthésies des membres inférieurs depuis 3 jours
- Douleurs lombaires

Passage aux urgences et hospitalisation

- A la visite : impossibilité de se lever du lit
 - Abolition des ROT
-
- Qu'en pensez vous ?

Tableau de polyradiculonévrite aiguë

- Déficit diffus sensitivo-moteur des 4 membres
- Globalement symétrique
- Evolutif
- Proximal > distal

Urgence diagnostique et thérapeutique

Ponction lombaire : hyperprotéinorachie, absence de cellules
= dissociation albumino-cytologique

EMG : atteinte démyélinisante proximale et distale

Traitement : immunoglobulines intra-veineuses

Spectre des polyradiculonévrites

- Aigu – Subaigu ou chronique
- Sensitivo-moteur, moteur ou sensitif pur
- Démyélinisant, Axonal
- Distal (anti-MAG)
- Axonal ou Démyélinisant
- Symétrique ou asymétrique

Patient 9


- Patiente de 50 ans
- Tableau de neuropathie ataxiante des membres inférieurs
- EMG normale

Qu'en pensez vous ?

- Hystérie – fonctionnel ?
- EMG pratiqué trop tôt ? Le temps de la dénégérescence axonale
- Atteinte proximale sur le nerf : l'EMG explore la partie distale : Intérêt des Potentiels Evoques Somesthésiques

-> avoir un bon correspondant neurologue qui s'intéresse à la clinique et à l'EMG

Neuropathie



Aigue

Subaiguë

Chronique

Evolution

Cas familiaux

Sensitive

Motrice

Sensitivo - Motrice

Ataxiante

Non ataxiante

Symétrique

Asymétrique

Longueur
dépendante

Non longueur
dépendante

Polyneuropathie

Mono - Multinévrte

Polyradiculonévrite

Radiculaire

Axonal

Myélinique

Petites fibres



- Signes extra – neurologique : examen clinique complet
- Electromyographie :
 - Mécanisme : axonal vs myélinique
 - Sévérité
 - Bilan initial
 - Recherche atteinte infra-clinique
- Bilan standard :

NFS

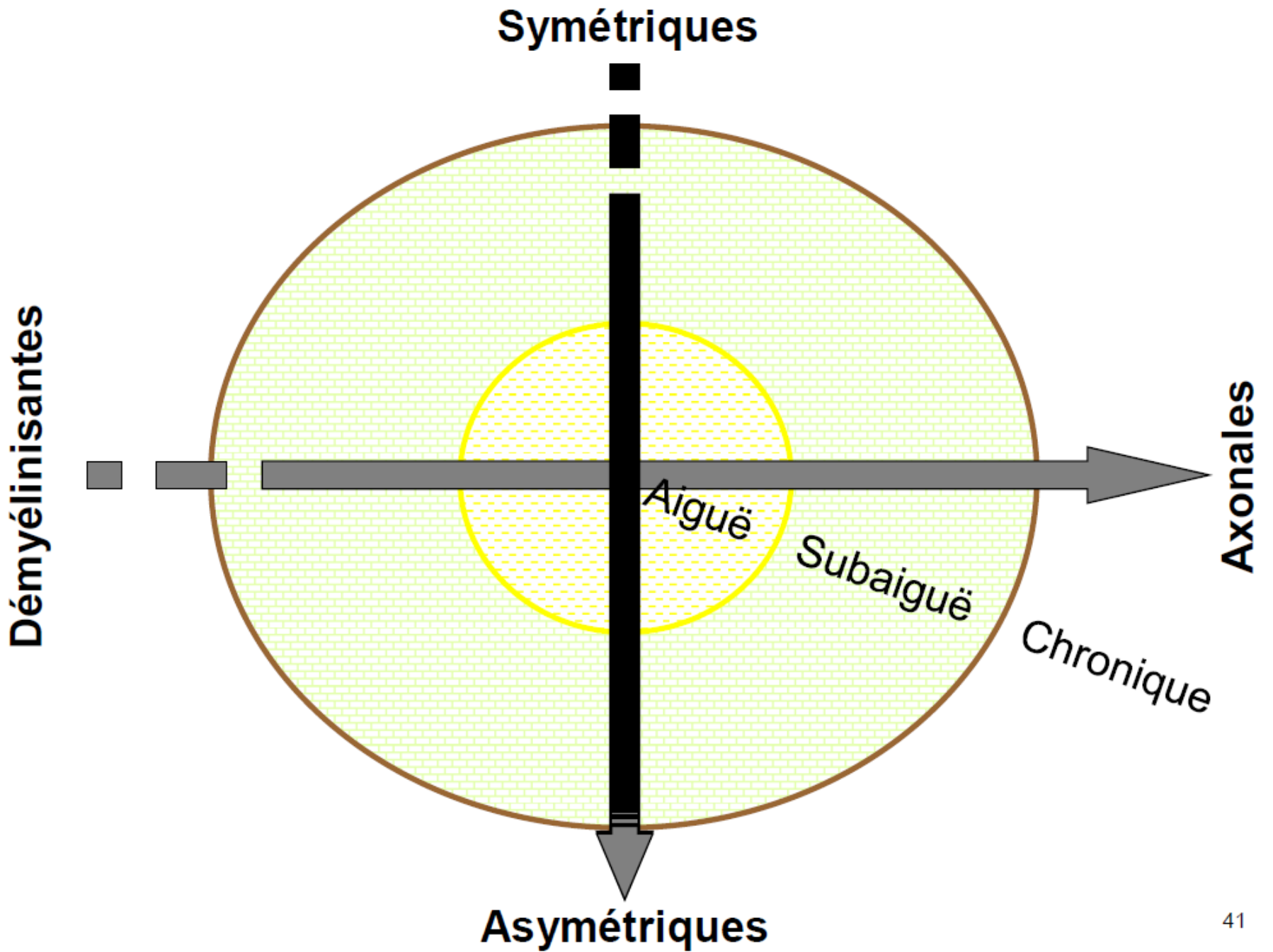
Bilan hépatique

Bilan rénal : iono, urée, créat, rapport prot/créat Urinaire (échantillon), culot urinaire

EPP

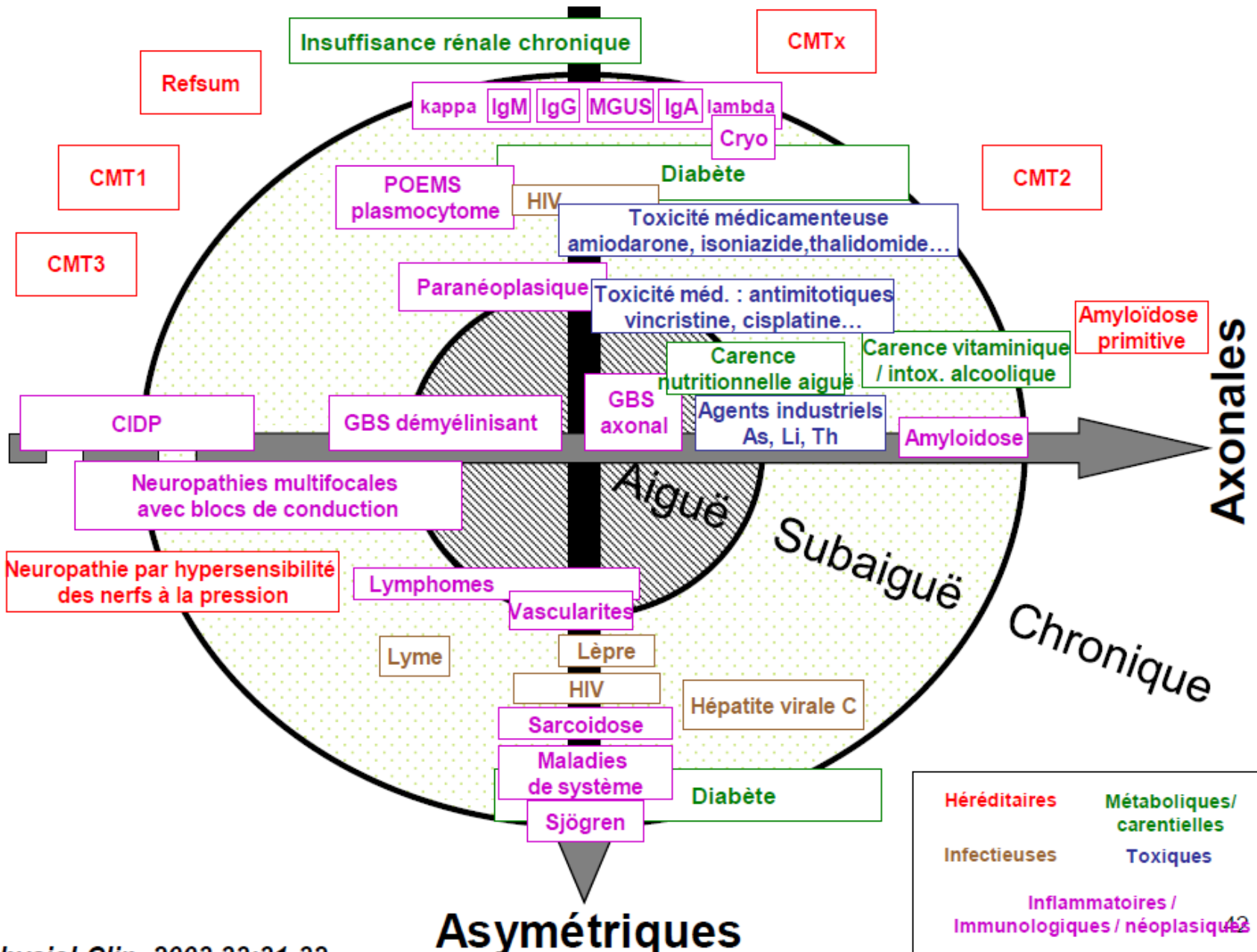
Bilan virologique : sérologies VIH, VHB, VHC, Lyme

Bilan immunologique : ACAN, ENA, ANCA, DNA

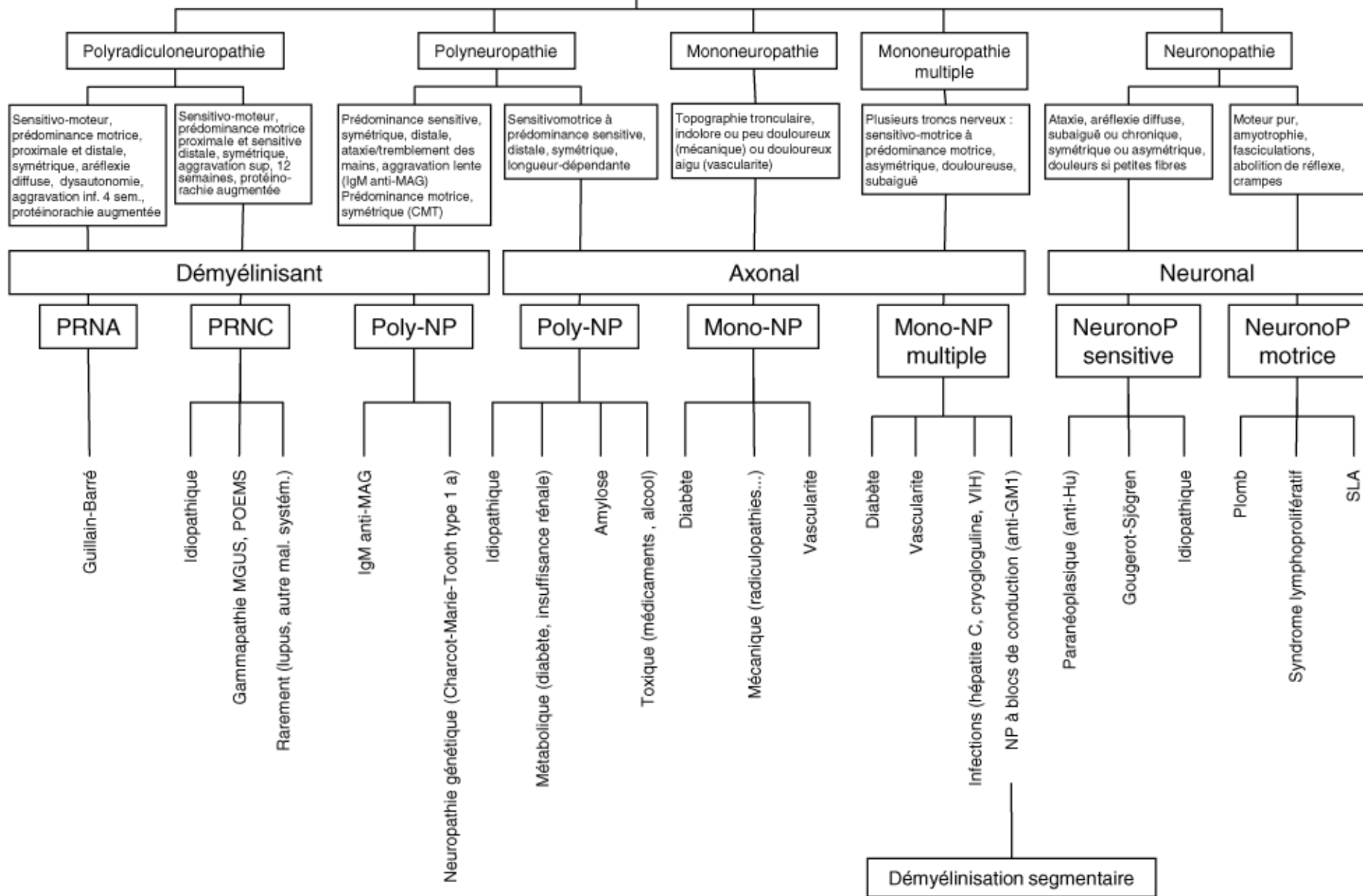


Symétriques

Démyélinisantes

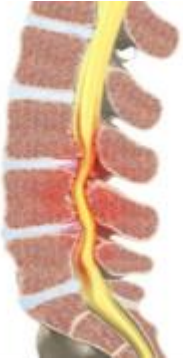

Atteinte du système nerveux périphérique



Patient 10

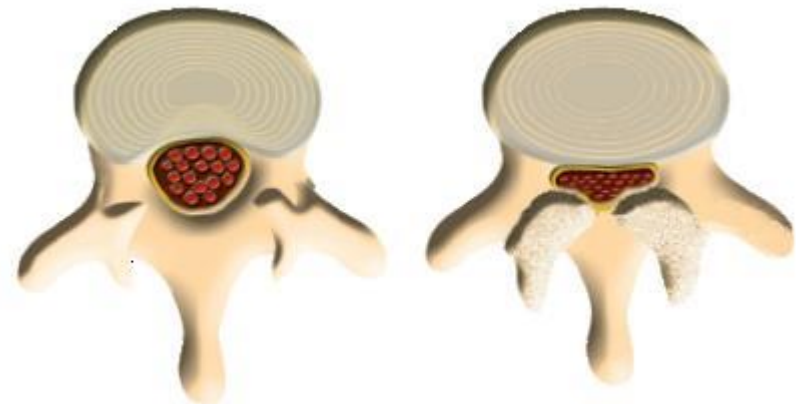
- Patient de 62 ans
- Douleurs dans les membres inférieurs à la marche à type de brûlures / décharges. S'amendent au repos.
- Lombalgique chronique
- Examen neurologique normal
- EMG : analyses sensitive et motrice normales. Tracés neurogènes chroniques en détection



Canal lombaire rétréci

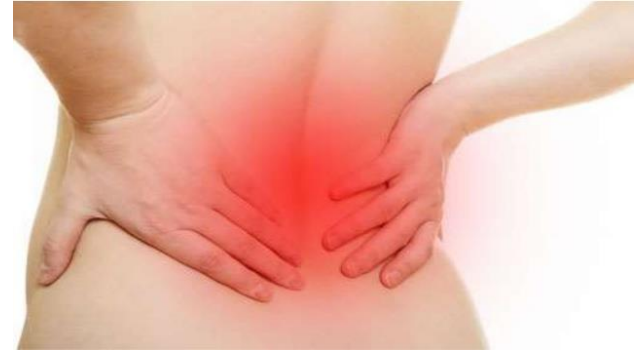Tableau de claudication radriculaire

EMG : atteinte post-ganglionnaire : pas d'atteinte sensitive (ou modérée)
ni motrice. Atteinte pluriradiculaire en détection (aiguille)



Patient 11

- Patient de 45 ans
- Manutentionnaire
- Douleur brutale dans le membre inférieur gauche

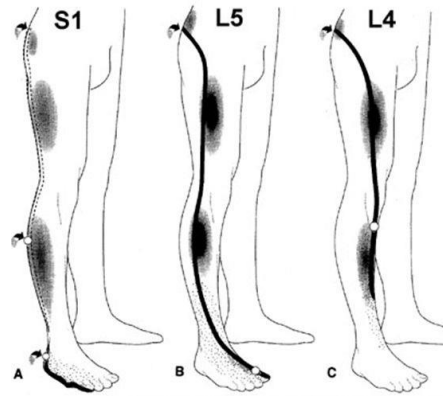


Quel diagnostic évoquez vous ?

Que faites vous en termes d' examens ?

Sciatalgies S1- L5 Cruralgie L4

Trajets radiculaires



- ANAES 2000 : Recommandations pour la pratique clinique prise en charge diagnostique et thérapeutique des lombalgies et lombosciatiques communes de moins de trois mois d'évolution

Evaluation initiale

Identifier à l'interrogatoire et examen clinique

1) lombalgies et lombosciatiques dites symptomatiques :

- en faveur d'une **fracture** : une notion de traumatisme, corticoïdes, > 70 ans
- en faveur d'une **néoplasie** : > 50 ans, une perte de poids inexplicée, un antécédent tumoral ou un échec du traitement symptomatique.
- en faveur d'une **infection** : une fièvre, une douleur à recrudescence nocturne, immunosuppression, infection urinaire, de prise de drogue IV, de prise prolongée de corticoïdes.

-> NFS, VS, CRP, EPP

2) les urgences diagnostiques et thérapeutiques :

- sciatique **hyperalgique** définie par une douleur ressentie comme insupportable et résistante aux antalgiques majeurs (opiacés)
- sciatique **paralysante** définie comme un déficit moteur d'emblée inférieur à 3 et/ou comme la progression d'un déficit moteur
- sciatique avec syndrome de la **queue de cheval** (signes sphinctériens, hypoesthésie périnéale ou des organes génitaux externes)

- Examens d'imagerie :

mise en évidence du conflit discoradiculaire prescrits que dans le bilan précédant la réalisation d'un traitement chirurgical ou par nucléolyse de la hernie discale (accord professionnel).

Ce traitement n'est envisagé qu'après un délai d'évolution **d'au moins 4 à 8 semaines.**

Au mieux une IRM, à défaut un scanner

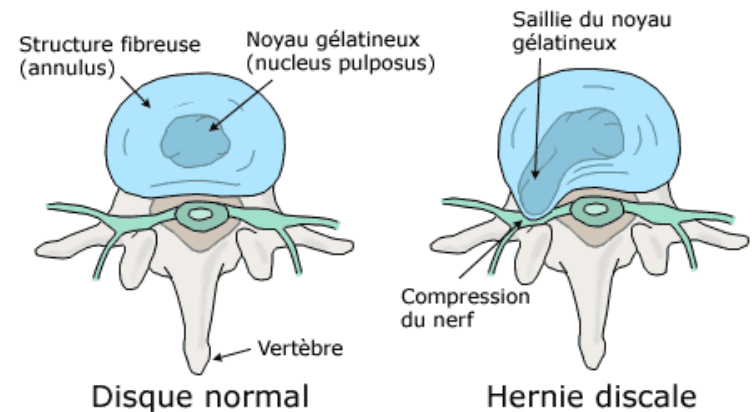
- Electromyographie ?

Potentiels sensitif

Potentiel moteur

Détection

Peut être normale ++



Le dogme

Si atteinte radiculaire postganglionnaire (dans le sens de la physiologie), les sensibles sont normales

Merci pour votre attention

Astreinte téléphonique en Médecine Interne

05 81 91 86 86

9h-18h du lundi au vendredi

Hospitalisation directe ou programmée

Avis téléphonique

Consultation d'urgence ou programmée