

# Prise en charge du GENOU traumatique

Cet algorithme décisionnel ne se substitue pas au jugement clinique.

## Références :

- Traumatologie de l'appareil locomoteur - Duruz/Fritschy
- RevMed 2014: Gonalgies: que faire en médecine de 1er recours? - Kermodé & al.
- AFP 2012: Evaluating Acutely Injured Patients for Internal Derangement of the Knee - Grover
- AIM 2003: Evaluation of Acute Knee Pain in Primary Care - Jeffrey & al.

**Anamnèse du traumatisme:**  
**Mécanisme:** basse/haute énergie, torsion, varus/valgus, rotation/impact direct  
**Sensation:** craquement, blocage, instabilité

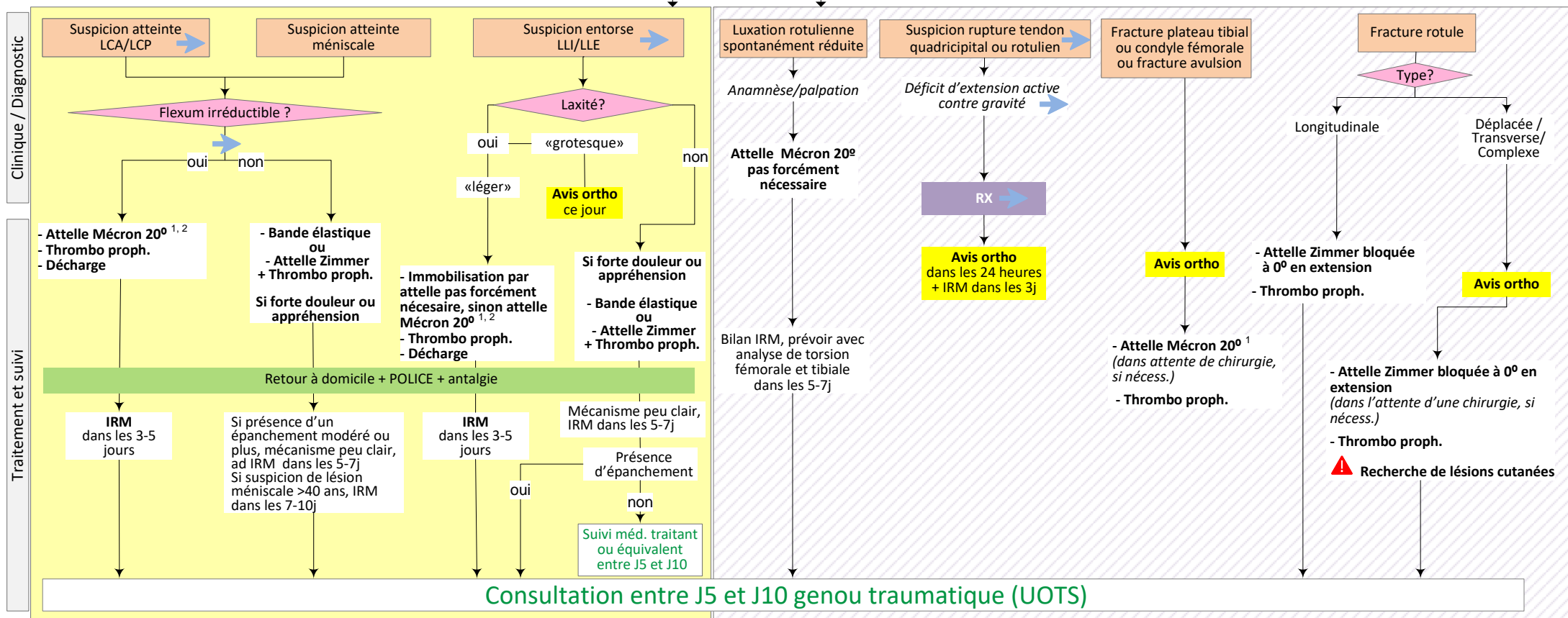
**Examen clinique selon checklist A vidéo**  
**Inspection; Palpation** (compartiments interne et externe; status vasculo-nerveux; inspection hanche & cheville);  
**Mancœuvres** (tiroirs ant. & post.; Lachman; mise valgus/varus stress test; tests méniscaux, si flexion complète possible)

**Radiographies :** →  
 Genou face, profil, +/- axiale de rotule selon circonstances et critères Ottawa →

**Checklist: A**

- Anatomie du genou
- Mécanismes du traumatisme
- Inspection comparative
- Palpation
- Mobilité
- Testing ligamentaire
- Tests ménisquaux
- Attelles
- Patella ou rotule

- URGENCE**
- A - Déformation / luxation
  - Avis ortho urgent
  - Demander radios genou F + P
- SEMI-URGENCE**
- B - Troubles neuro-vasculaires
  - Instabilité grossière :  
varus => examiner le SPE  
valgus => ouverture grotesque int. (LLI/LCP/LCA)
  - Radio genou F+P
  - Avis ortho ce jour



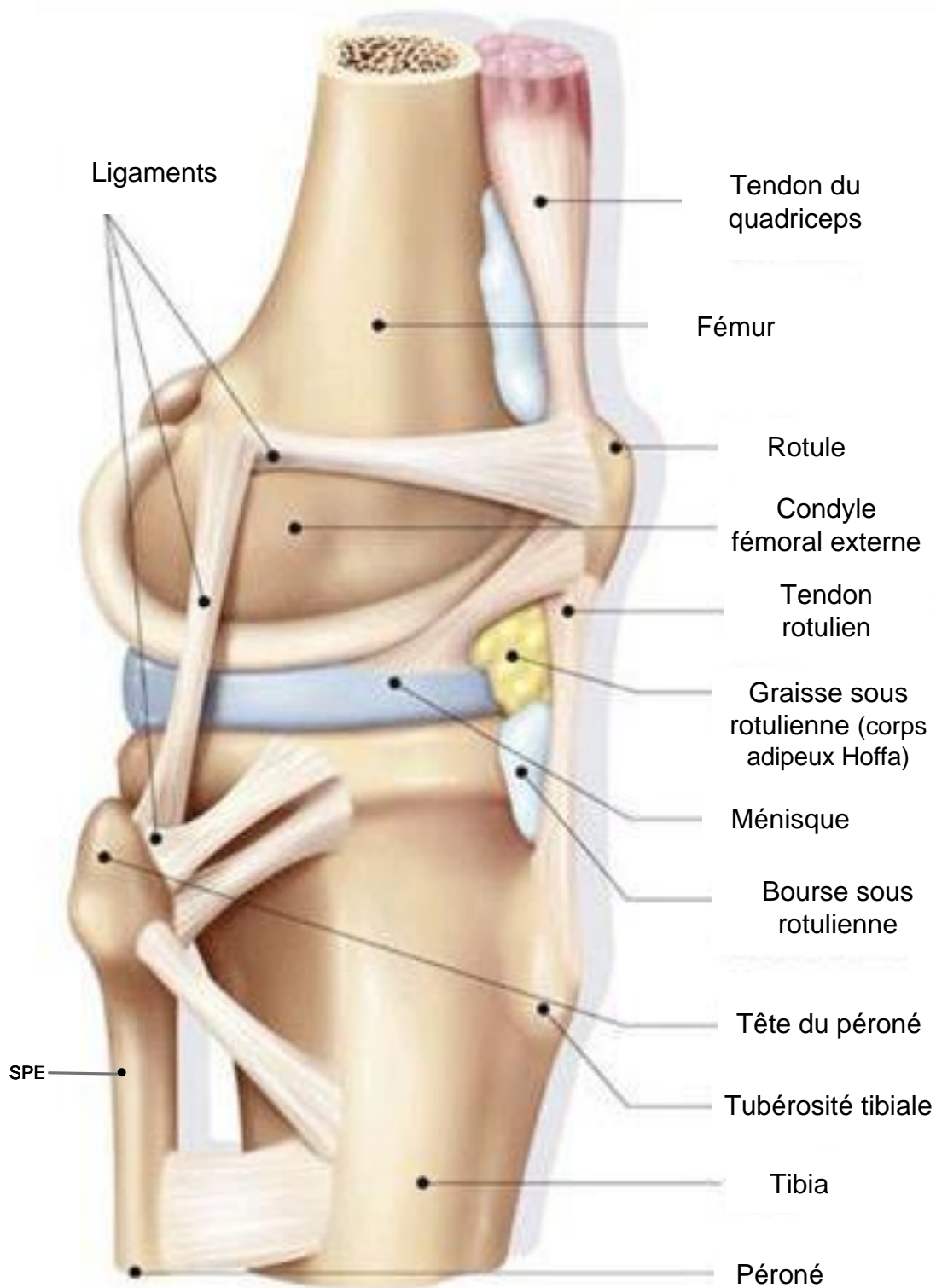
## Consultation entre J5 et J10 genou traumatique (UOTS)

<sup>1</sup>: Attelle Mécron® 20°: max 10 jours avant réévaluation par médecin. Il n'est jamais contre indiqué, même souhaitable que le patient sorte de l'attelle, pour bouger et contracter le quadriceps.  
<sup>2</sup>: Dans ces situations, attelle de type « Bracewear® longue bloquée » utilisée à l'Hôpital La Tour plutôt que Mécron®.



# Articulation du genou

Stabilité assurée par l'appareil ligamento-musculaire





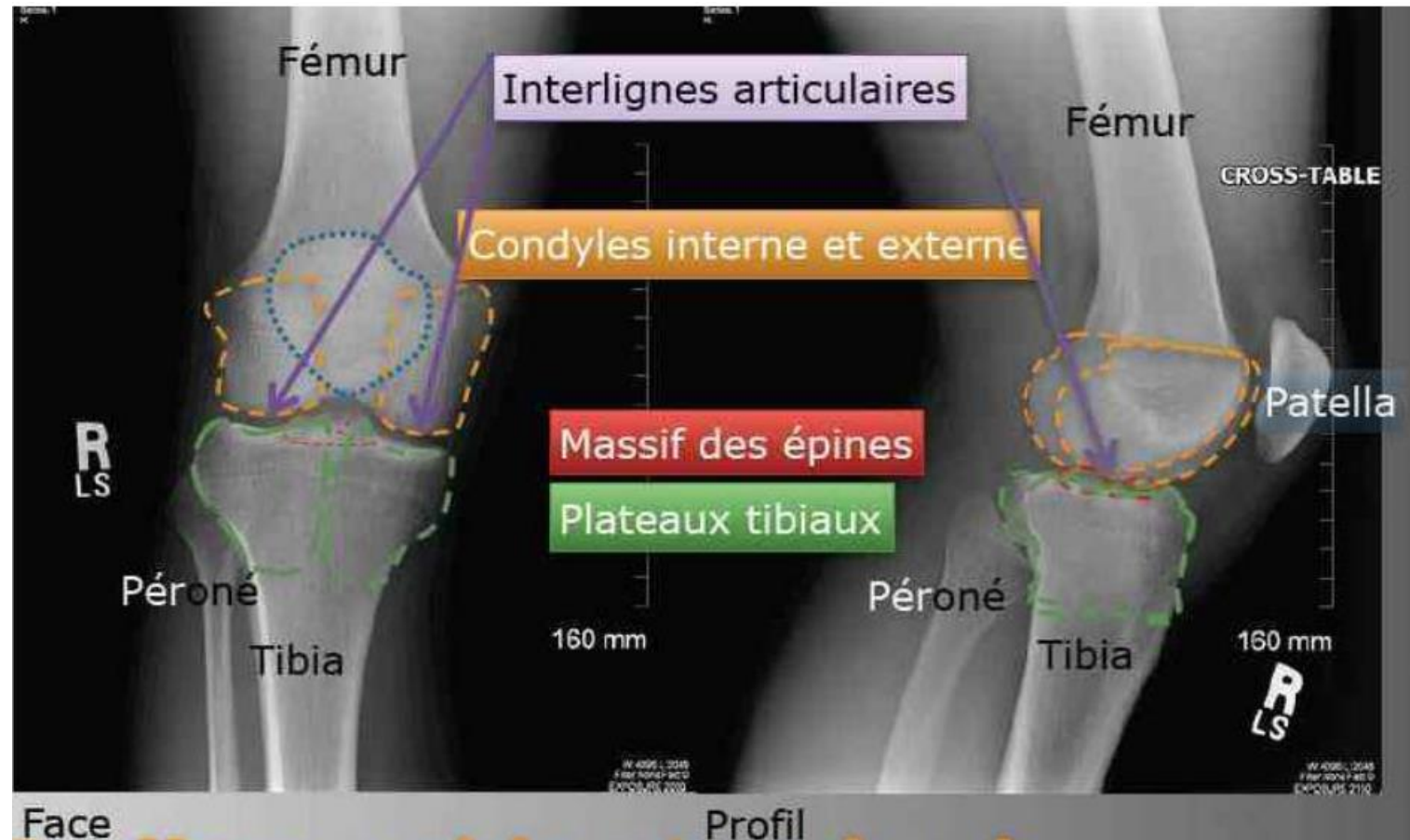
## Mécanisme du traumatisme

---

- Torsion en valgus / rotation externe → « Triade malheureuse » (LCA/LLI et ménisque interne)  
*Examen clinique: tuméfaction/épanchement, douleur épicondyle-fémorale interne, laxité LCA et LLI (pas forcément)*
- Torsion en varus / rotation interne → LLE, LCA et ménisque (*pas forcément*)  
*Examen clinique, ne pas oublier → SPE ! (nerfs sciatique poplité externe comprimé)*
- Torsion en charge, micro-trauma répétés → atteinte méniscale  
*Si > 35 ans, atteinte typiquement dégénérative*
- Chute sur genou partiellement fléchi → rupture tendon rotulien ou quadriceps, fracture rotulienne  
→ LCP ! *Dash-board*



## Radiographie du genou face / profil





## Règle d'Ottawa

Pour patient adulte avec gonalgie aigue post-traumatique

### Radiographie standard à la recherche de fracture seulement si présence d'au moins un des critères suivants :

- Age  $\geq$  55 ans
- Douleur isolée de la rotule (sans autre douleur osseuse du genou)
- Douleur de la tête du péroné
- Impossibilité de fléchir le genou à 90°
- Impossibilité de faire 4 pas en charge immédiatement après le traumatisme ET aux urgences, indépendamment d'une boiterie

**N.B.** Si aucune des conditions ci-dessus n'est remplie, une fracture significative du genou peut être SANS radiographie. Cette règle d'Ottawa pour les traumatismes du genou a une excellente sensibilité et une valeur prédictive négative proche de 100% pour l'exclusion de fracture. Elle n'a bien sûr aucune valeur pour les lésions méniscales ou ligamentaires, qui doivent être recherchées cliniquement.

Si 5 critères négatifs, sensibilité et valeur prédictive négative proches de 98% pour une fracture lors de trauma du genou.

Permettent d'éliminer avec un haut degré de sécurité une fracture du tibia proximal, du fémur distal ou de la rotule chez l'adulte.



## Examen neuro-vasculaire

---

*Examen toujours comparatif avec contro-latéral*

- Pouls pédieux et tibial postérieur
- Recoloration capillaire < 2 secondes
- Nerf péronier profond: sensibilité entre 1<sup>er</sup> et 2<sup>ème</sup> orteil, extension du gros orteil
- Sensibilité du pied face externe (nerf péronier superficiel)
- Nerf tibial postérieur: sensibilité plantaire, flexion cheville



## Inspection comparative

---

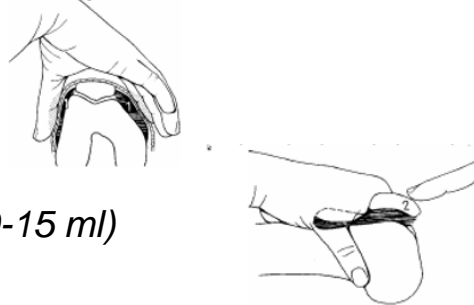
### - Axes/déformation

### - Chaleur / rougeur

### - Recherche d'un épanchement

Inspection : disparition des creux parapatellaires en extension avec quadriceps détendu, à comparer au genou sain (*à partir de 5 ml*)

Fluctuation (« signe du flot »)

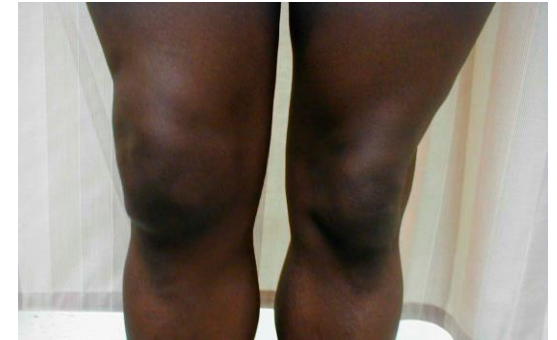

Signe du glaçon (*à partir de 10-15 ml*)

Epanchement: Apparition <24 H : rupture LCA plus probable

### - Recherche de Flexum

*Défaut d'extension irréductible (attitude anormale du genou en flexion)*

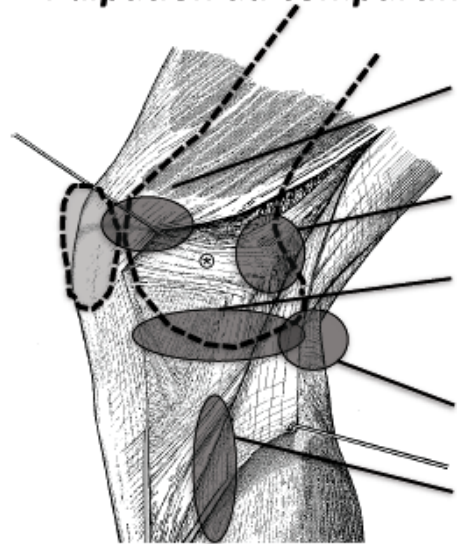




# Palpation du genou

## L'examen clinique II

### Palpation du compartiment interne



Plica douloureuse; désinsertion rotulienne du MPFL, contusion ou arrachement du VMO lors de luxation rotulienne

Epicondyle interne  
LLI (proximal), MPFL (après luxation de rotule)

Interligne articulaire  
très peu spécifique; ménisque interne, LLI, ostéophytes, (en postérieur aussi ischio-jambiers)

Kyste de Baker, lésion de la corne postérieure du ménisque interne, tendinopathie des ischio-jambiers

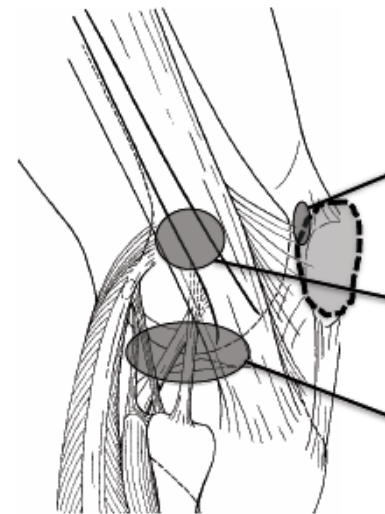
Insertion distale du LLI, patte d'oie (insertion des ischio-jambiers), endroit peu spécifique

Ph.Tscholl 2017

9

## L'examen clinique III

### Palpation du compartiment externe



Moins spécifique que le compartiment int.

Le LLE ne se laisse pas palper !  
(contrairement au LLI)

Pôle supéro-latéral de la rotule  
insertion du retinaculum externe, souvent douloureux en cas de raccourcissement, maltracking rotulien

Epicondyle externe  
syndrome de la bandelette iliotibiale (runner's knee), à palper à 70° de flexion

Interligne articulaire  
difficile à interpréter, plusieurs structures superposées (tractus, ménisque, tendon poplité)

Ph.Tscholl 2017

10





## Mobilité passive / active

*Examen toujours comparatif avec contro-latéral*

---

- **Amplitude passive ( documenter les angles)**

Flexion / Extension / Recurvatum (*hyperextension*)

- **Testing appareil extenseur**

Mouvement de passer le genou d'une légère flexion en extension complète en ayant le pied/la jambe en l'air → vérifier la contraction du quadriceps.

- **Marche en charge** si possible.

- **Amplitude active**

Flexion / Extension / Recurvatum (*hyperextension*)



Flexum irréductible (genou bloqué) => penser à l'« anse de seau »



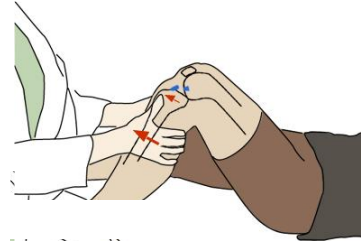# Testing ligamentaire

Examen toujours comparatif avec contro-latéral

## Tiroir antérieur :

Test 90° flexion  
Sensibilité 62%

LCA



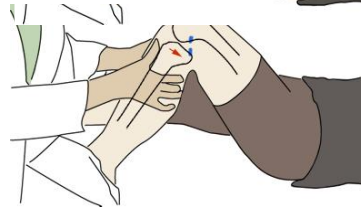Recherche des tiroirs (antérieurs et postérieurs) comparatifs.

- Tiroir antérieur en cas de lésion du LCA.
- Tiroir postérieur en cas de lésion du LCP.

## Tiroir postérieur :

Flexion 90°

LCP

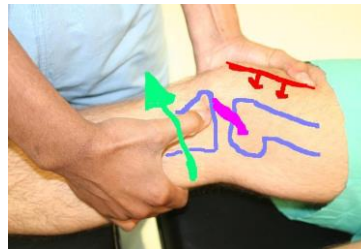


Attention dans les lésions du LCP on a souvent un « faux tiroir antérieur » car le tibia est sub-luxé en arrière et au cours de la manœuvre des tiroirs on ne retrouve pas de tiroir postérieur mais un tiroir antérieur (réduction de la sub-luxation postérieure donc « faux » tiroir antérieur)

## Manœuvre de Lachman :

Positif si course prolongée, arrêt mou.  
Sensibilité 84%

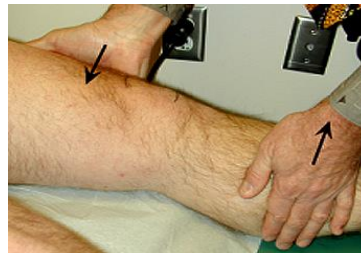LCA



Recherche d'une translation antérieure effectuée à 10-20° de flexion. Bien sûr doit être comparative avec l'autre genou.

## Valgus stress test :

LLI

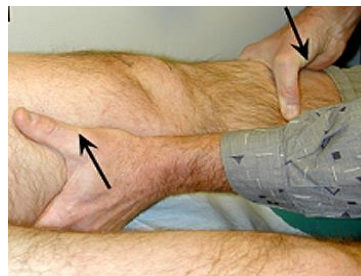


Valgus et Varus stress tests: classiques pour évaluer une laxité du compartiment médial (LLI) ou du compartiment externe (LLE) respectivement.

Se font sur un genou légèrement déverrouillé (flexion 15°)  
*Ne nécessite souvent pas de chirurgie.*

## Varus stress test :

LLE



Sur un genou en extension, la stabilité est assurée par le LLI en interne et le LLE en externe et les plans capsulaires postérieurs (point d'angle) et le pivot central (LCA + LCP). Donc, une laxité en extension lors du valgus stress test implique une atteinte de ces structures (URGENCE!). En légère flexion (déjà à 5 degrés) on y retrouve toujours un petit battement. Le testing de la symétrie est indispensable au même degrés de l'extension.



## Retour à domicile + « POLICE »

---

### **POLICE:**

- **PROTECTION** (Mise au repos du membre lésé pour prévenir une récurrence (orthèse, canne...))
- **OPTIMAL LOADING** (équilibrer repos et charge mécanique, limiter au max. la décharge complète)
- **ICE** (*Glace*) pendant 20 min. plusieurs fois /jour durant les 2 premiers jours
- **COMPRESSION**: bande élastique (mi-jambe à 10 cm au-dessus de la rotule) ou attelle de Zimmer, *attelle*  
*Métron max. 10 jours puis réexaminer par un médecin. Cave: risque de flexum.*
- **ELEVATION** (*idéalement plus haut que le cœur*)

### **Antalgie:**

- Paracétamol pendant 5 à 7 jours, si nécessaire.

### **Rééducation:**

- Il est capital de conserver une bonne force des quadriceps: elle peut être maintenue grâce à des contractions isométriques et indolores du quadriceps.
- Activité quadriceps : le patient étant couché, il soulève la jambe tendue - Mobilité genou: le patient étant assis, il étend doucement la jambe en faisant glisser le talon sur le sol et s'arrête au moment des douleurs.

### **Contrôle clinique entre J5 et J10:**

- Anamnèse et examen clinique complet

En fonction du résultat, discuter d'un avis spécialisé et/ou examens complémentaires (IRM)



# Tests méniscaux

Examen toujours comparatif avec contro-latéral - *À ne pas faire*, en cas de : flexum, instabilité grotesque, et non contributif lors de douleurs diffuses à la palpation.

1. Recherche d'un épanchement
2. Palpation de l'interligne articulaire à 90° de flexion
3. Tests spécifiques :

## Test de Steinmann

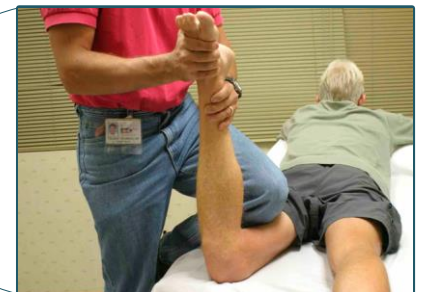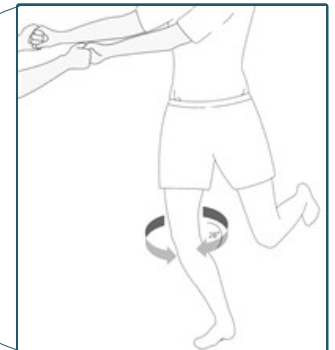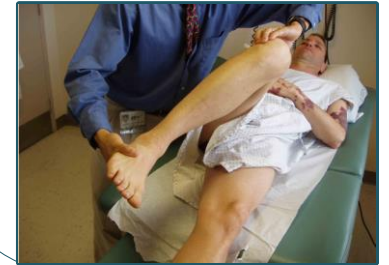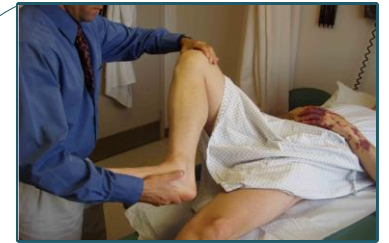- Test du ménisque interne: Rotation interne lors d'une flexion ou d'une extension du genou
- Test du ménisque externe: Rotation externe lors d'une flexion ou d'une extension du genou  
test positif si douleur ou clic.  
Sensibilité: 29-37%, spécificité: 77-95%

## Test de Thessaly

- Patient debout sur un pied, tenant la main de l'examineur qui se tient face à lui. Le patient fléchit le genou à 20° et effectue des rotations internes et externes.  
test positif en cas de douleur ou de sensation de crochetage ( à réaliser d'abord sur le genou sain, puis sur le genou atteint).  
Sensibilité: 90%, spécificité: 97%

## Test d'Apley ou Grinding-test (souvent impossible à réaliser dans l'aigu!)

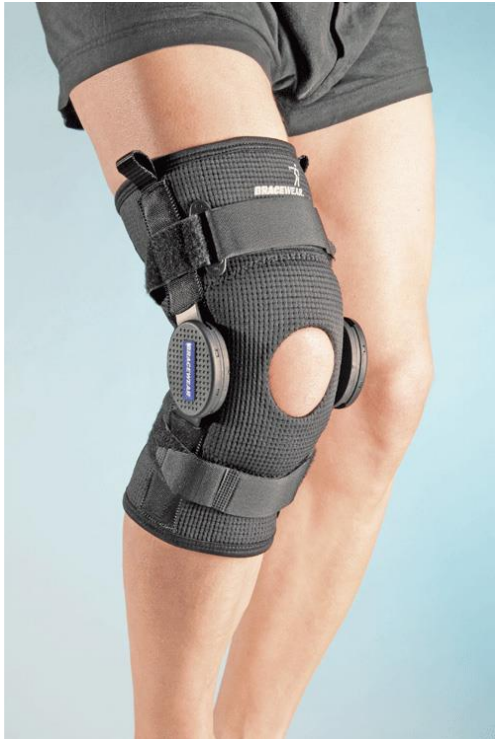- Position telle que dans l'illustration ci-contre.  
L'examineur imprime une force vers la table pour comprimer les ménisques entre le tibia et le fémur.  
En maintenant cet appui, il effectue des rotations interne et externe du genou.



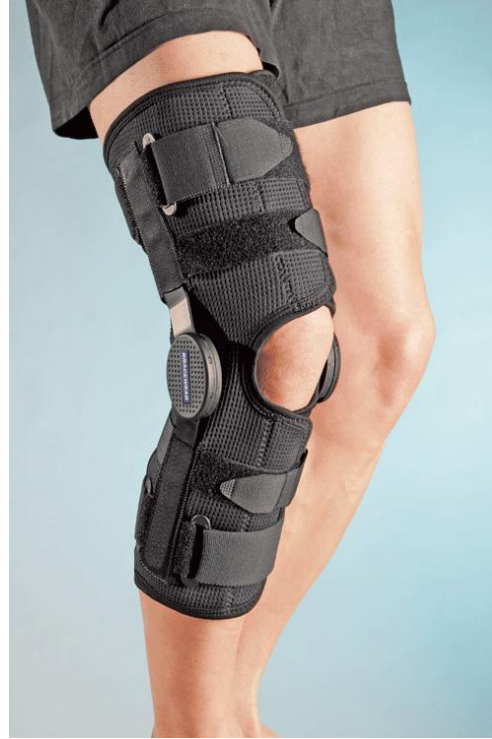

## Attelles genou

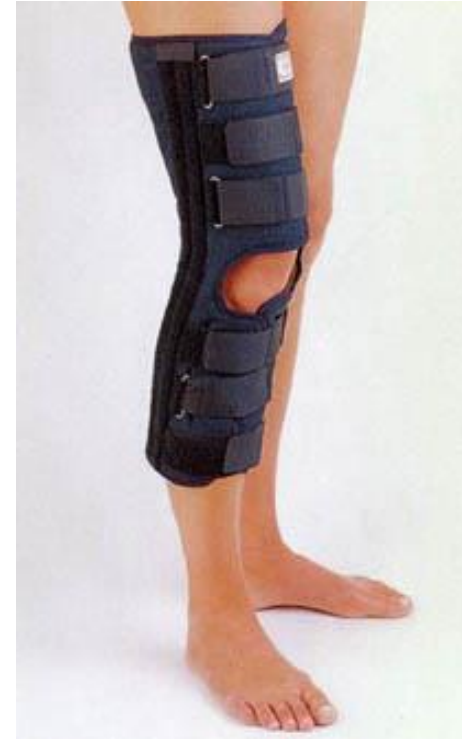Bracewear® courte



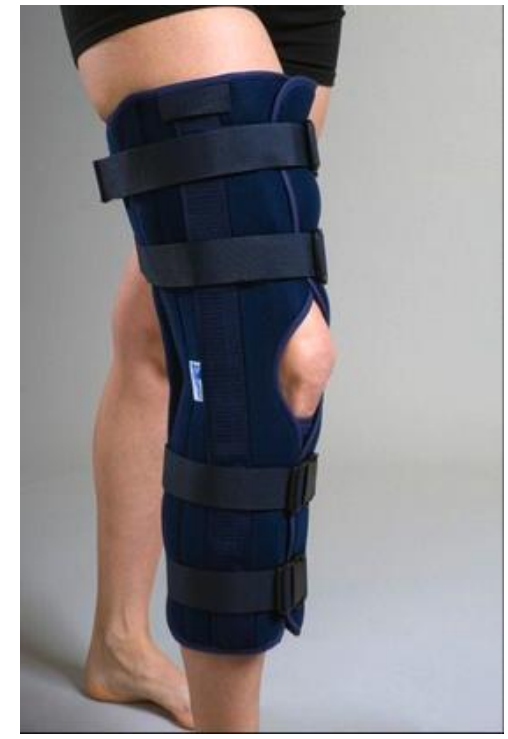Bracewear® longue



Attelle Mécron®  
(20° de flexion)



Attelle Zimmer®  
(extension complète 0°)



Avantage de ces attelles : se portent sur les vêtements !

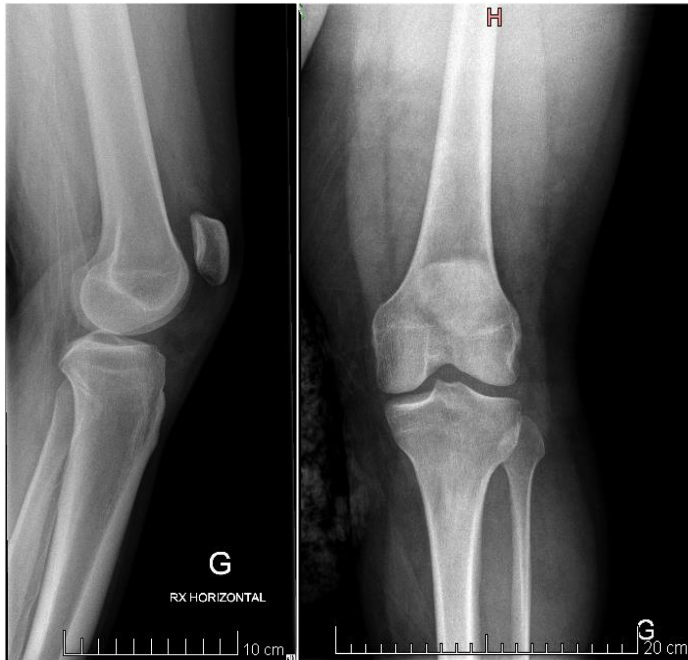

Ne pas oublier la thromboprophylaxie si mise d'une attelle avec peu de mobilité



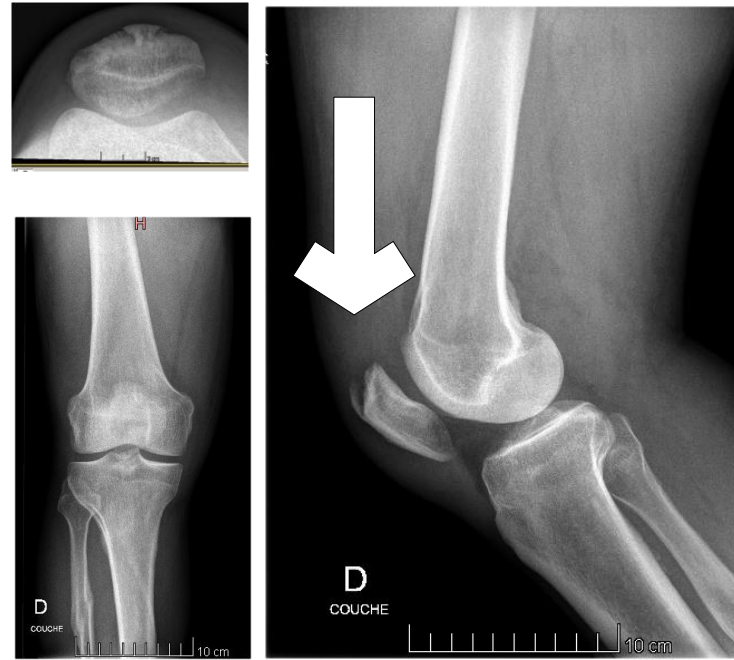
# Imagerie

## Patella alta



La patella alta peut être un signe radiologique pour une rupture du tendon quadricipital en cas d'insuffisance de l'appareil extenseur. Typiquement on y retrouve pas de signes d'épanchement intra-articulaire, vu que la capsule articulaire est rompue.

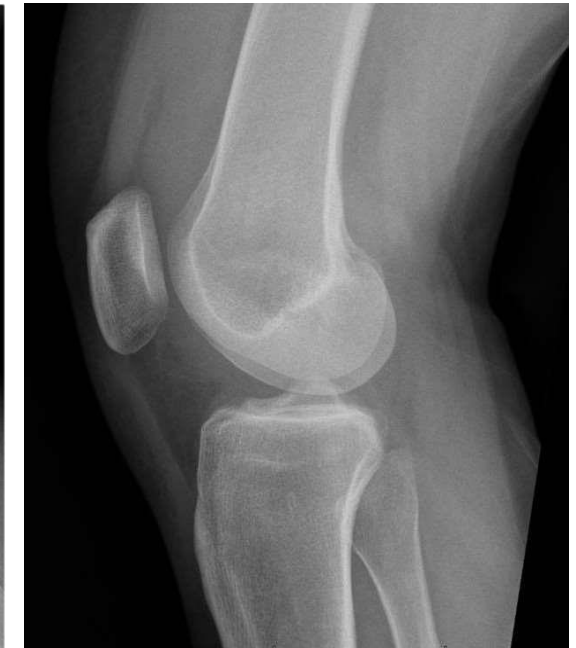## Signe de J



Le Signe J est formé par le manque d'attache du tendon quadricipital sur la rotule, ce qui permet au liquide intra-articulaire à fuir de l'articulation en sous-cutané. Par conséquent, la rotule est distalisée (très souvent, mais pas toujours) et basculée vers en bas. Souvent, une calcification du feuillet superficiel du tendon quadricipital à son attache rotulien est retrouvée, comme sur cette radiographie.

## Genou normal

(avec épanchement)





## Fractures du plateau tibial

---

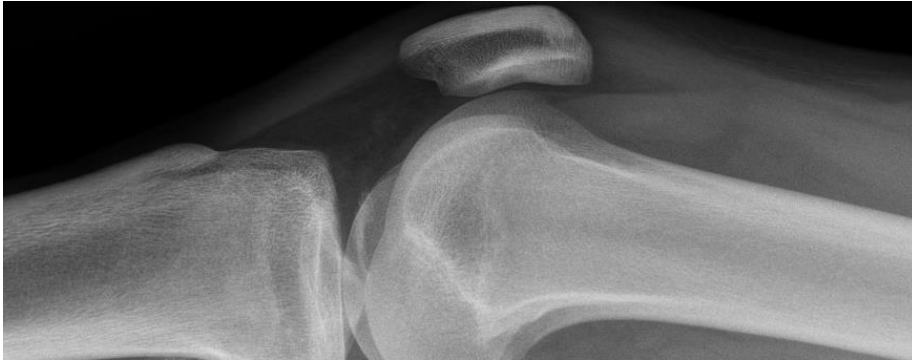Voir infos sur le lien : [Classification de Schatzker](#)

Extrait :

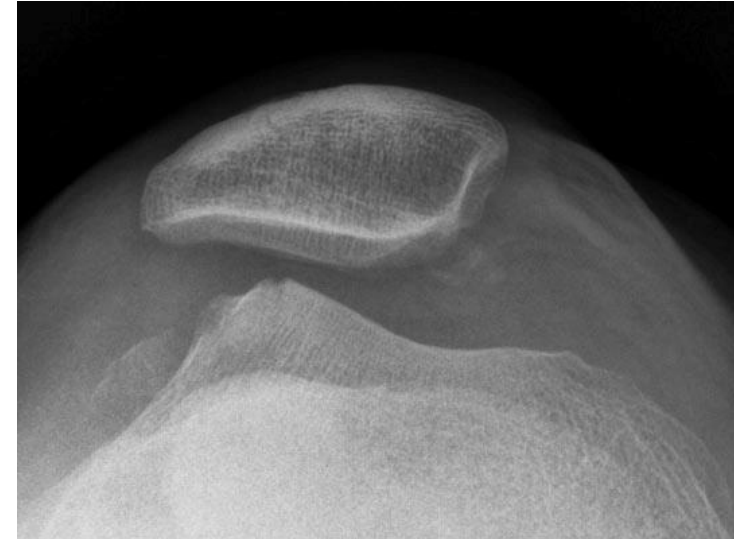
<b>Schatzker I</b>	<b>Lateral split</b>	<a href="#">CT</a>	<a href="#">3D VR</a>
<b>Schatzker II</b>	<b>Split with depression</b>	<a href="#">CT</a>	<a href="#">3D VR</a>
<b>Schatzker III</b>	<b>Pure lateral depression</b>	<a href="#">CT</a>	<a href="#">3D VR</a>
<b>Schatzker IV</b>	<b>Pure medial depression</b>	<a href="#">CT</a>	<a href="#">3D VR</a>
<b>Schatzker V</b>	<b>Bicondylar</b>	<a href="#">CT</a>	<a href="#">3D VR</a>
<b>Schatzker VI</b>	<b>Split extends to metadiaphysis</b>	<a href="#">CT</a>	<a href="#">3D VR</a>



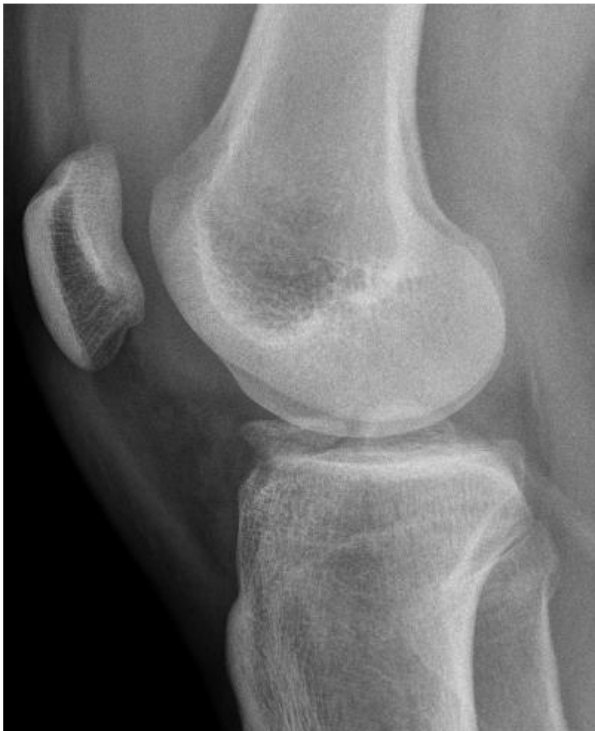## Signe radiologique du genou traumatique



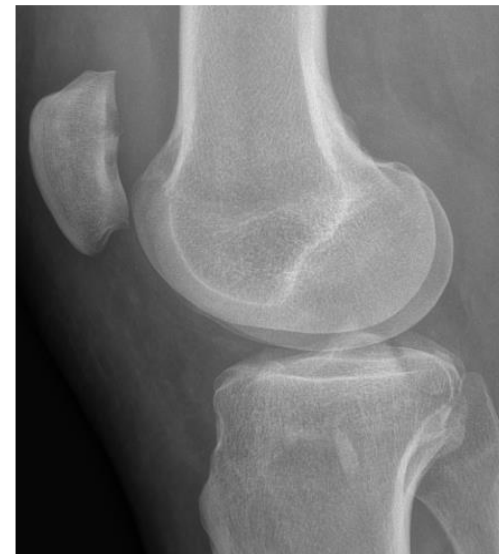Signe de Holmgren: Le niveau lip-hémarthrosique se retrouve seulement dans le cas de fracture, et nécessite un diagnostique d'imagerie complémentaire.



Stigmate de luxation rotulienne du genou D, avec fracture du pole inféro-interne rotulien et de la facette trochléenne externe



Fracture avulsion de l'épine tibiale déplacée (insertion du ligament croisée antérieure) avec lip-hémarthrose.



Fracture avulsion de l'insertion du ligament croisé postérieure au tibia.