

# 1. PLANOS Y EJES ANATÓMICOS

En el estudio de la anatomía humana, los planos anatómicos son las referencias espaciales que sirven para describir la disposición de los diferentes tejidos, órganos y sistemas, así como las relaciones que existen entre ellos. Son imaginarios.

Se trata de la posición anatómica.

Se consideran los tres *ejes del espacio*:

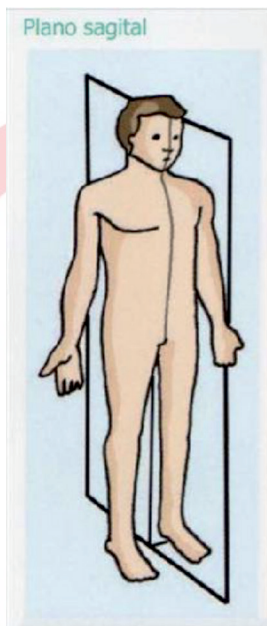
- *Eje vertical*: De la cabeza a los pies. Eje *cráneo-caudal* o longitudinal.
- *Eje transversal*: De lado a lado.
- *Eje anteroposterior*: De delante hacia atrás (ventro-dorsal).

Los tres ejes conforman los planos del espacio.

El plano horizontal se forma al sumar los ejes anteroposterior y laterolateral = *plano transversal*.

### Plano sagital

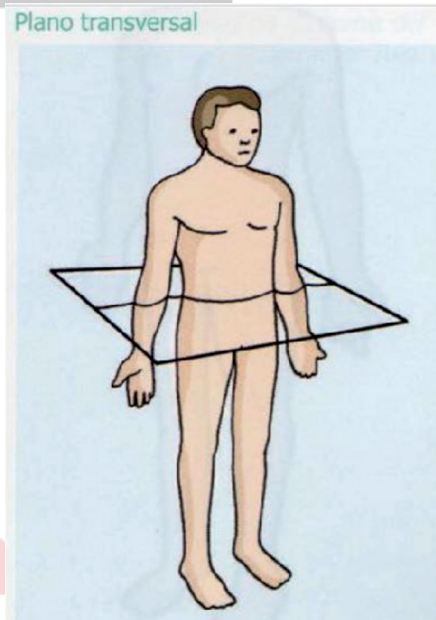
- Es un plano vertical que divide el cuerpo en una parte derecha y otra izquierda.
- No tiene por qué ser simétrica.
- Plano medio.
- Formado por los ejes anteroposterior y vertical.
- Se denomina así por la sutura sagital del cráneo con la cual son paralelos.



## Plano transversal

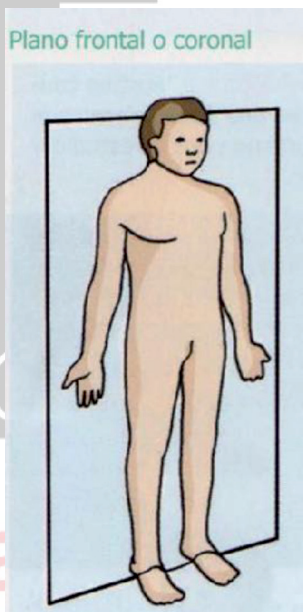
Perpendicular al eje vertical (que va de la cabeza a los pies) y divide al cuerpo en:

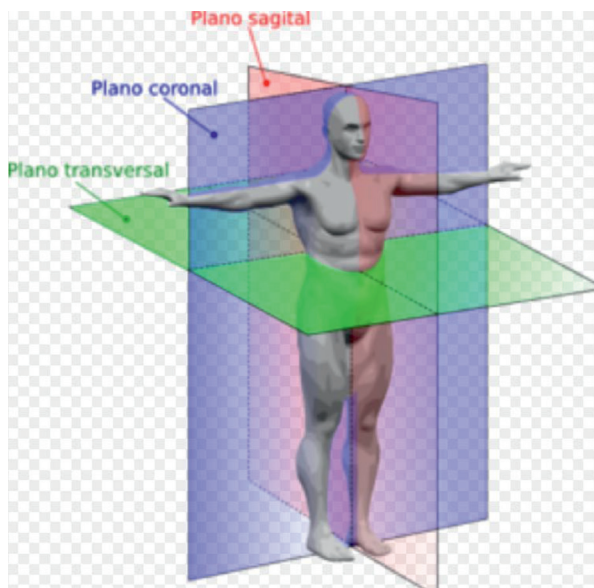
- Parte inferior o podálica o caudal.
- Parte superior o craneal o cefálica.



## Plano frontal

- Formado por ejes transversal y vertical.
- Divide al cuerpo:
  - » Parte ventral o anterior
  - » Parte dorsal o posterior





Teniendo en cuenta los planos y ejes anteriores, podemos localizar diferentes puntos en el cuerpo humano basándonos en los siguientes *términos* antónimos:

- *Craneal o cefálica* más cerca de la cabeza.  
Más superior.

- *Caudal* está más cerca de la cola. En el ser humano, se refiere a los pies. Está más inferior.
- *Próximal* más cerca de la raíz del miembro o del origen. En el sistema circulatorio, el origen es el corazón.
- *Distal* lo que está más lejos de la raíz del miembro o del origen. En el sistema nervioso la referencia es el encéfalo.
- *Ventral* estructura en la parte anterior del cuerpo. En el caso de las manos se entiende como palmar y en los pies, plantar.
- *Dorsal*: En la parte posterior del cuerpo.
- *Interno o medial* todo aquello que está más cerca de la línea media del cuerpo (plano parasagital). Cuando se refiere a un órgano indica que se encuentra en el interior del mismo. En dientes se utiliza la nomenclatura de *mesial*.

- *Externo o lateral* todo aquello que está más lejos en la línea media del cuerpo. Cuando se refiere a un órgano, indica que se encuentra más cercano a la superficie del mismo. En los dientes, la nomenclatura utilizada es *distal*.
- *Superficial* aquello que está más cerca de la superficie.
- *Profundo* se aleja de la superficie del cuerpo.



# Formación Alcalá