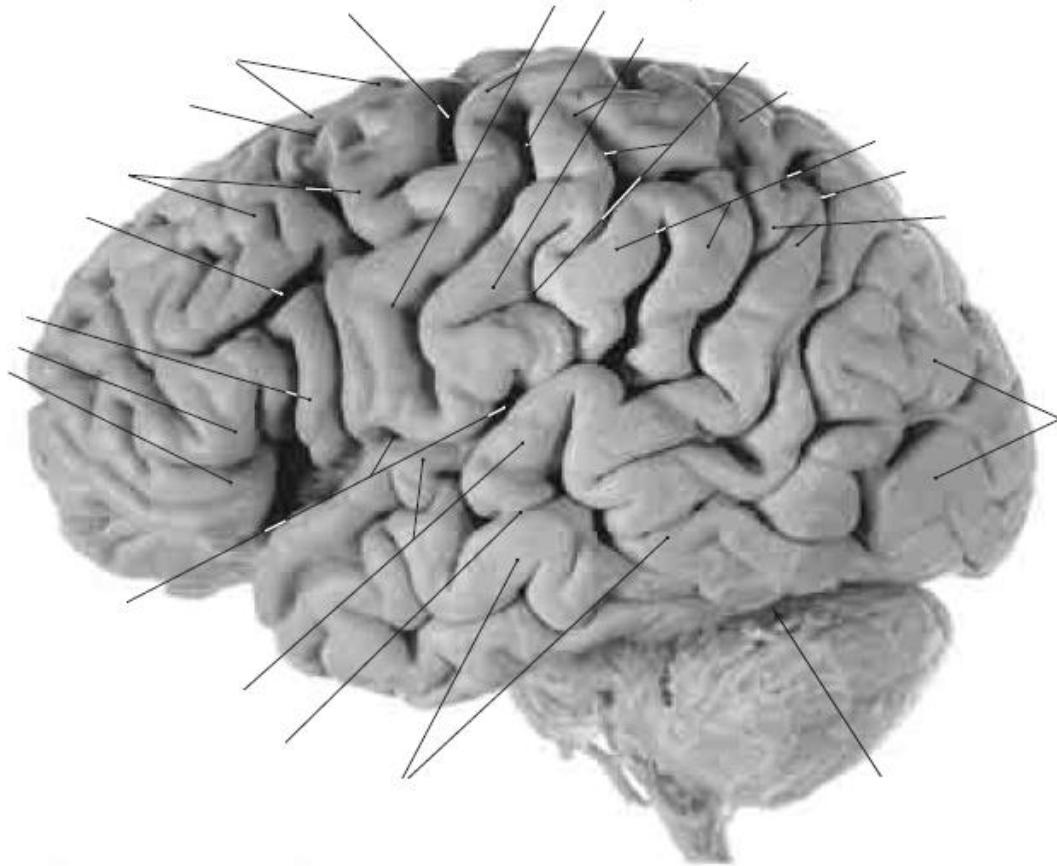



Pontificia Universidad Católica de Valparaíso
Facultad de Ciencias– Instituto de Biología
Laboratorio de Antropología Física y Anatomía Humana
Laboratorio de Técnicas Anatómicas
Prof. Dr. Pablo Lizana Arce - Prof. Atilio Aldo Almagià Flores



ASPECTOS BÁSICOS DE NEUROANATOMÍA

MORFOLOGÍA HEMISFERIOS CEREBRALES

Guía de laboratorio del Curso Anatomía Humana II para Kinesiología
Pontificia Universidad Católica de Valparaíso.
Edición Segundo Semestre 2012

"La mayoría de la imageneología utilizada en las guías y módulos, están tomados y modificados de los textos recomendados para la asignatura y solamente tienen un objetivo docente y bajo ninguna circunstancia lucrativo"



Objetivo General

- 1.- Estudiar e identificar las estructuras de anatomía externa de hemisferios cerebrales.

Objetivos Específicos

- 1.- Nombrar los límites nerviosos de cada una de las regiones del sistema nervioso central.
- 2.- Conocer la ubicación anatómica de cada una de las regiones del SNC.
- 3.- Describir anatómicamente las tres caras de los hemisferios cerebrales.

Actividades

- 1.- Nombre e identifique límites nerviosos
- 2.- Nombre la ubicación anatómica de cada región de SNC
- 3.- Describa e identifique en modelos, material fijado y dibujos las estructuras (giros y surcos) de los hemisferios cerebrales (ver anexo y portada).

Estimado(a) a continuación encontrarás una guía descriptiva que te permitirá conocer a grandes rasgos la morfología externa del cerebro. Deberás seguirla paso a paso trabajando con modelos anatómicos y material humano conservado.

Lee la guía, identifica las estructuras en los dibujos anexos y después reconócelos en los preparados. TRATA DE IDENTIFICAR LA MAYOR CANTIDAD DE ESTRUCTURAS POSIBLES.

TE RECOMENDAMOS TRABAJAR EN GRUPO Y APOYADO DE UN ATLAS

- 1.- Comienza delimitando las regiones o porciones en que se divide el encéfalo.
- 2.- Recuerda que existe un patrón de surcos y giros (circunvoluciones) que varía entre un sujeto y otro, por lo tanto en algunos casos te será difícil identificar algunas estructuras.
- 3.- En negrilla se han destacado las estructuras que debes identificar. Trata de dar alguna orientación funcional a lo que identificas.



ANATOMIA EXTERNA DEL CEREBRO

El cerebro se ubica casi en la totalidad de la cavidad craneal y se compone de dos hemisferios cerebrales separados por una **cisura longitudinal o interhemisférica**. En el fondo de esta cisura encontramos una serie de estructuras que conectan ambos hemisferios y que se conocen con el nombre de formaciones interhemisféricas. Además de los hemisferios cerebrales el cerebro se compone del diencefalo. Para aislar el cerebro del resto del sistema nervioso debemos seccionar por sobre de los **pedúnculos cerebrales**.

- *Describe la diferencia entre cerebro y encéfalo.*

Dimensiones: longitud 17 cm en el hombre y 16 cm en la mujer; anchura 14 cm en la mujer y 13 cm en el hombre y una altura de 13 cm en el hombre y 12 cm en la mujer.

Peso 1160 gr en el hombre y 1000 gr en la mujer.

- *¿Se podrán relacionar estas diferencias estructurales de género con conductas?*

HEMISFERIOS CEREBRALES

La sustancia gris se distribuye externamente formando la **corteza cerebral**, está se encuentra plegada por medio de surcos y elevaciones denominadas giros. Internamente encontramos la sustancia blanca con núcleos grises. Para su estudio en cada hemisferios se describen tres caras, **superolateral, medial e inferior** y tres bordes **superior, inferomedial e inferolateral**.

Surcos (Cisuras) principales.

- **Central (Rolando)**, Crea una muesca en el borde superior, se dirige hacia anteroinferior en la cara superolateral. Es de importancia ya que se encuentra entre dos giros importantes uno ventral (**giro precentral**) con neuronas motoras y un giro posterior (**giro postcentral**) con neuronas sensitivas.
- **Lateral (Silvio)**, hendidura profunda que se encuentra principalmente en las cara superolateral e inferior. El surco se origina en la superficie inferior, al llegar a la superficie lateral se divide en ramas horizontal anterior y la rama ascendente anterior y se continúa con la rama posterior. La **ínsula**, el quinto lobo de la cara superolateral del hemisferio cerebral, se encuentra en lo profundo de este surco.
- **Parietooccipital**, comienza en el borde inferomedial del hemisferio. Pasa hacia inferior y hacia anterior en la superficie medial y se encuentra con el **surco calcarino**.



- **Calcarina**, en la superficie medial. Comienza inferior del cuerno del cuerpo calloso y se arquea hacia posterosuperior para llegar al polo occipital.

Lobos (o Lóbulos) del Hemisferio Cerebral.

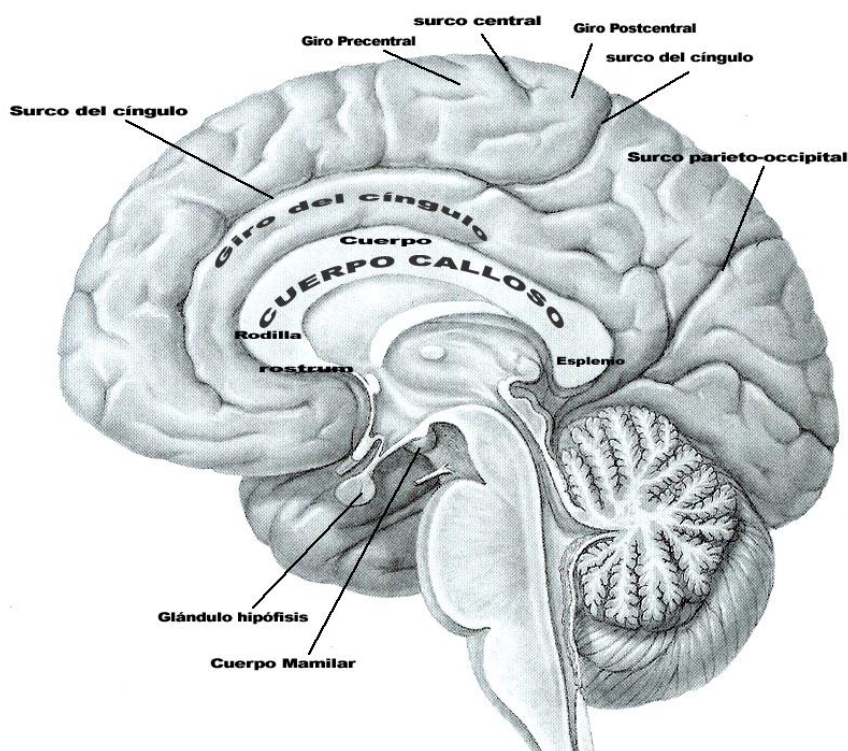
Superficie Superolateral.

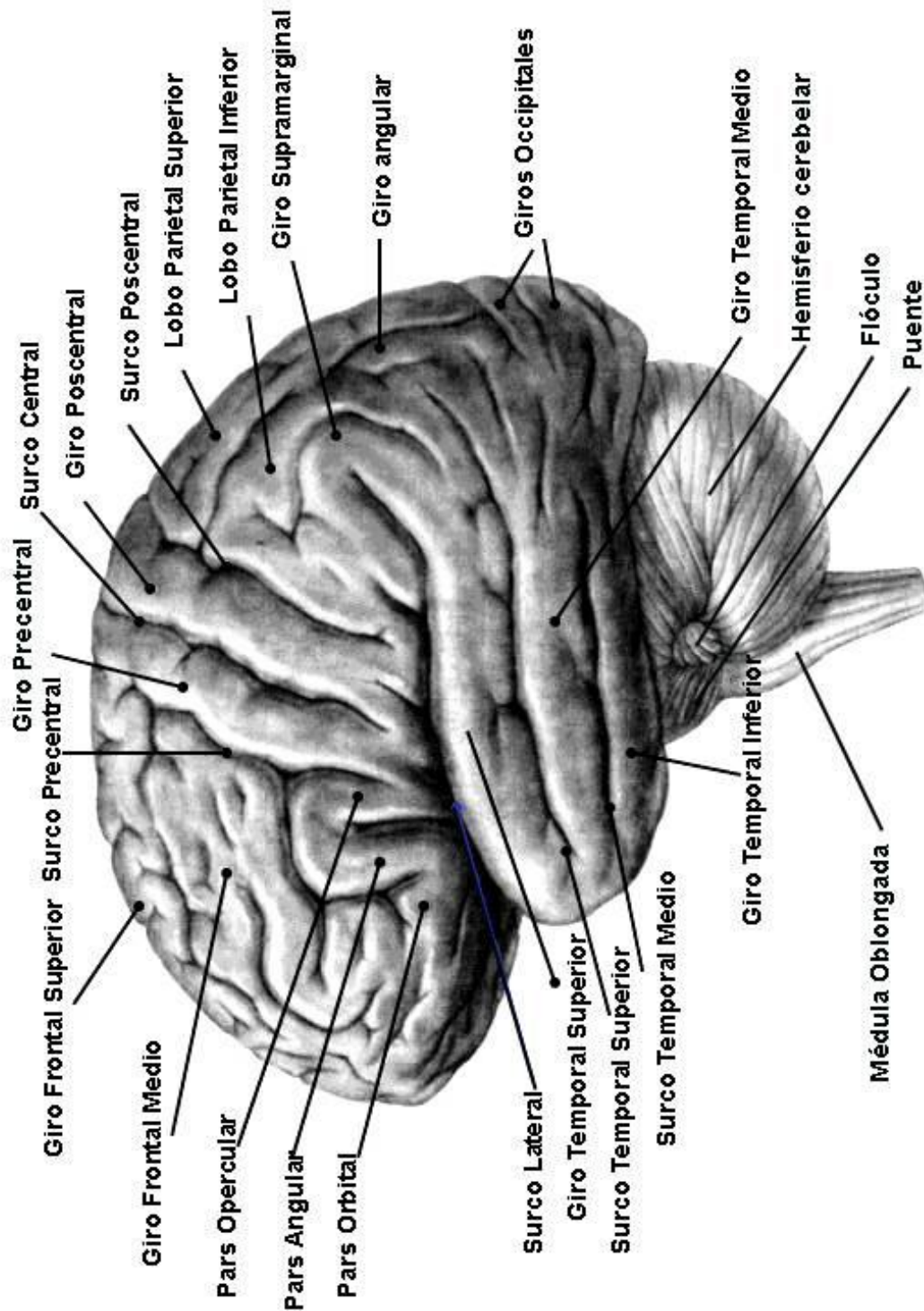
- **Lobo Frontal:** ocupa la zona que se encuentra anterior al surco central y sobre el surco lateral.
 - Surcos: **precentral, frontal superior y frontal inferior.**
 - Giros: **frontal precentral, frontal superior, frontal medio y frontal inferior.** El giro frontal inferior está dividido en tres por las ramas horizontal anterior y ascendente anterior del surco lateral; la **pars orbitalis** ubicada inferior a la rama horizontal anterior, **pars triangularis** entre la rama horizontal anterior y rama ascendente y la **pars opercularis** situada entre el surco precentral y rama ascendente. Estas pars constituyen la mayor parte del *área motora del habla (área de Broca)*.
- **Lobo Parietal:** ocupa la zona posterior en relación con el surco central y superior en la relación con el surco lateral.
 - Surcos: **postcentral, intraparietal.** El surco intraparietal se origina del surco postcentral un poco por superior de su parte media. Este surco divide el lobo parietal en dos porciones, el **giro parietal superior** y el **giro parietal inferior.** En el giro parietal inferior se pueden distinguir dos porciones, el **giro supramarginal**, que bordea el extremo posterior del surco lateral y el **giro angular**, que forma el reborde de la extremidad posterior del surco temporal superior.
 - Giros: **postcentral, parietal superior y parietal inferior.**
- **Lobo Temporal:** ocupa la zona inferior en la relación con el surco lateral.
 - Surcos: **temporal superior, temporal medio y temporal inferior.**
 - Giros: **temporal superior, temporal media y temporal inferior.** En el borde superior que forman el labio inferior del surco lateral hacia posterior, existen varios pequeños **giros transversos** (2 a 4; o *giro de Heschl*). *Estos giros corresponden a áreas de la percepción auditiva.*
- **Lobo Occipital:** ocupa la pequeña zona que se encuentra dorsal a la **cisura parietooccipital.** Sus giros y surcos no son constantes.
- **Lobo Ínsula:** se observa al separar los **opérculos** del surco lateral. Existe un surco principal que delimita un territorio anterior (2 surcos menores y tres giros menores) y otro posterior (un surco menor y dos giros menores).

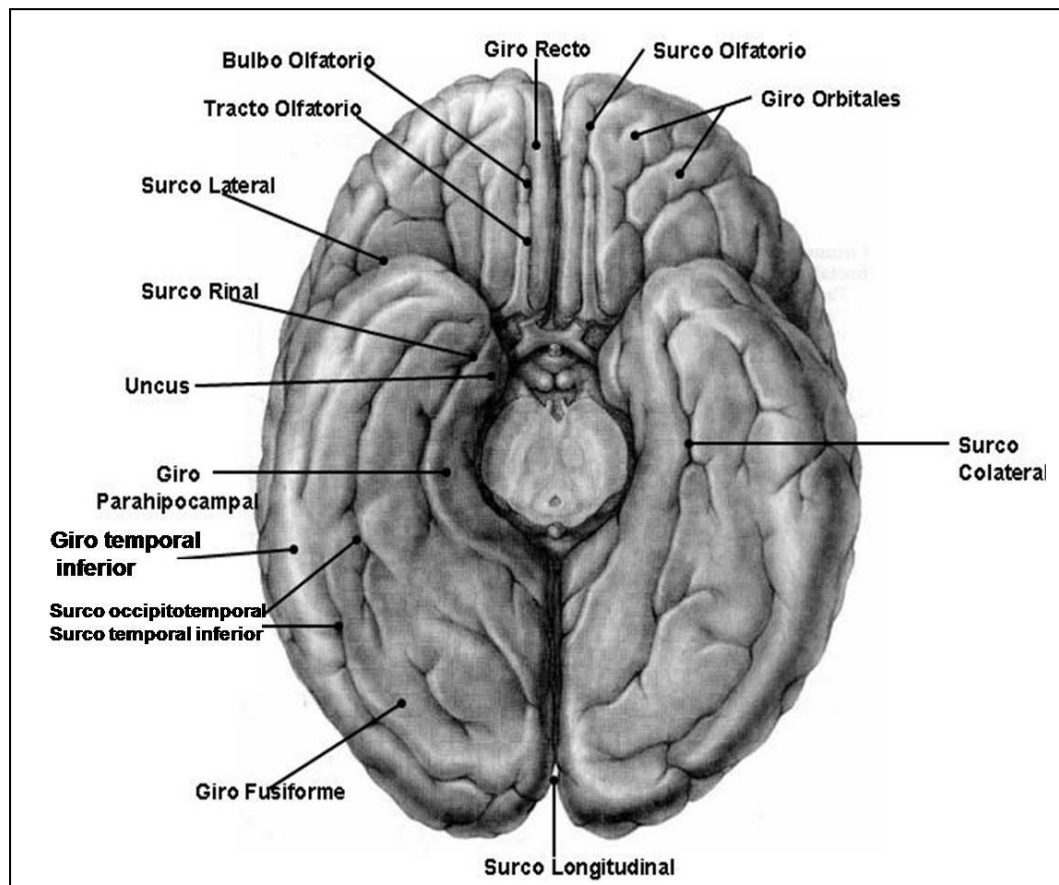
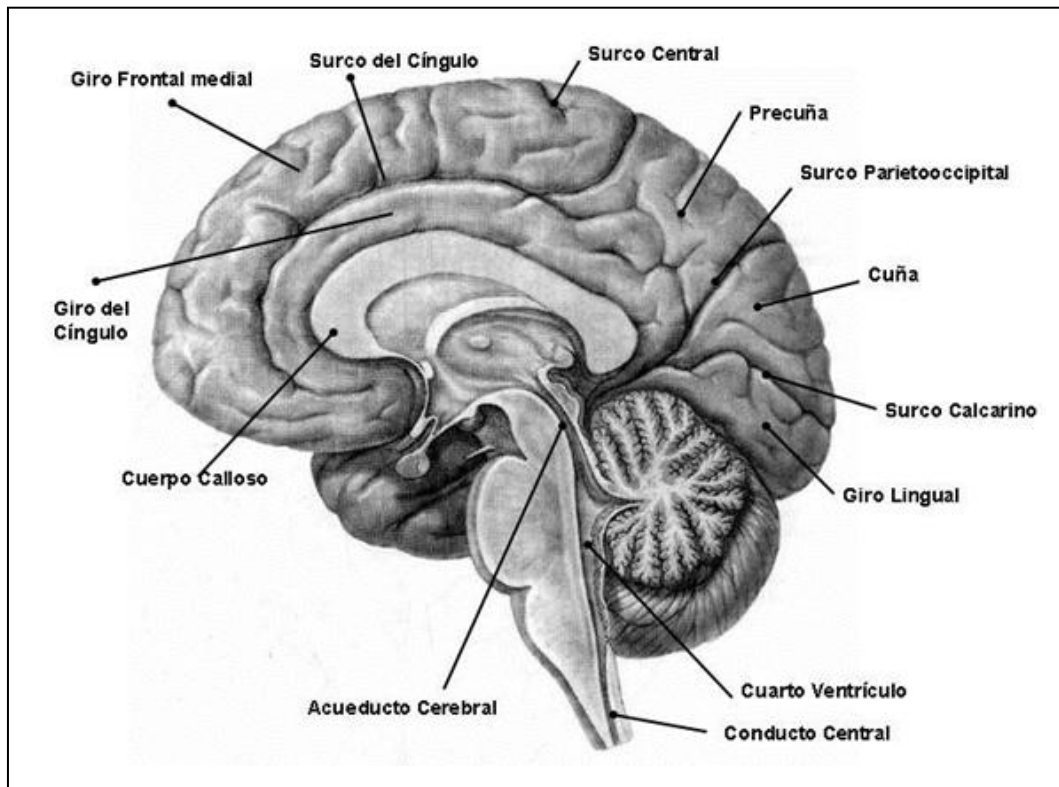
Superficie Medial e Inferior.

Los lobos del hemisferio cerebral no aparecen bien definidos en las superficies medial e inferior.

- **Giro del cíngulo.**
- **Surco del cuerpo calloso.** Hacia la parte posterior del cuerpo calloso (**esplenio**) este surco voltea hacia anterior por la parte medial del lobo temporal con el nombre de fisura del hipocampo.
- **Surco del cíngulo (callosomarginal).**
- **Lobulillo paracentral**, es la zona de la corteza que rodea a la muesca producida por la cisura central en el borde superior. La parte anterior de este lobulillo es una continuación del giro precentral y la parte posterior del giro postcentral.
- **Lobo cuneiforme**, triangular limitada por la **surco parietooccipital**, inferior el **surco calcarino** y por posterior el borde superior. Inferior al surco calcarino se ubica el **lobo lingual**.
- **Surco colateral**, ubicado en la superficie inferior del hemisferio. Hacia anterior de este se encuentra el **surco rinal**. Entre el surco temporal inferior y surco colateral, de lateral a medial, se ubica: el **giro occipitotemporal lateral**, **surco occipitotemporal** y el **giro occipitotemporal medial**. Anterior al lobo lingual se halla el **giro del hipocampo**, el cual termina en el **gancho o uncus del hipocampo**.
- **Giro fusiforme**: entre el surco temporal inferior y el surco colateral. Se ubica posterior al **giro occipitotemporal**.
- **Surco olfatorio**: Situado un poco por lateral del borde del lobo frontal; entre éste y el borde medial del hemisferio se delimita el **giro recto**. La cara inferior del lobo frontal se denomina **porción o lobo orbitario**.
- **Surco cruciforme** se ubica lateral a surco olfatorio y divide una serie de **giros orbitarios**

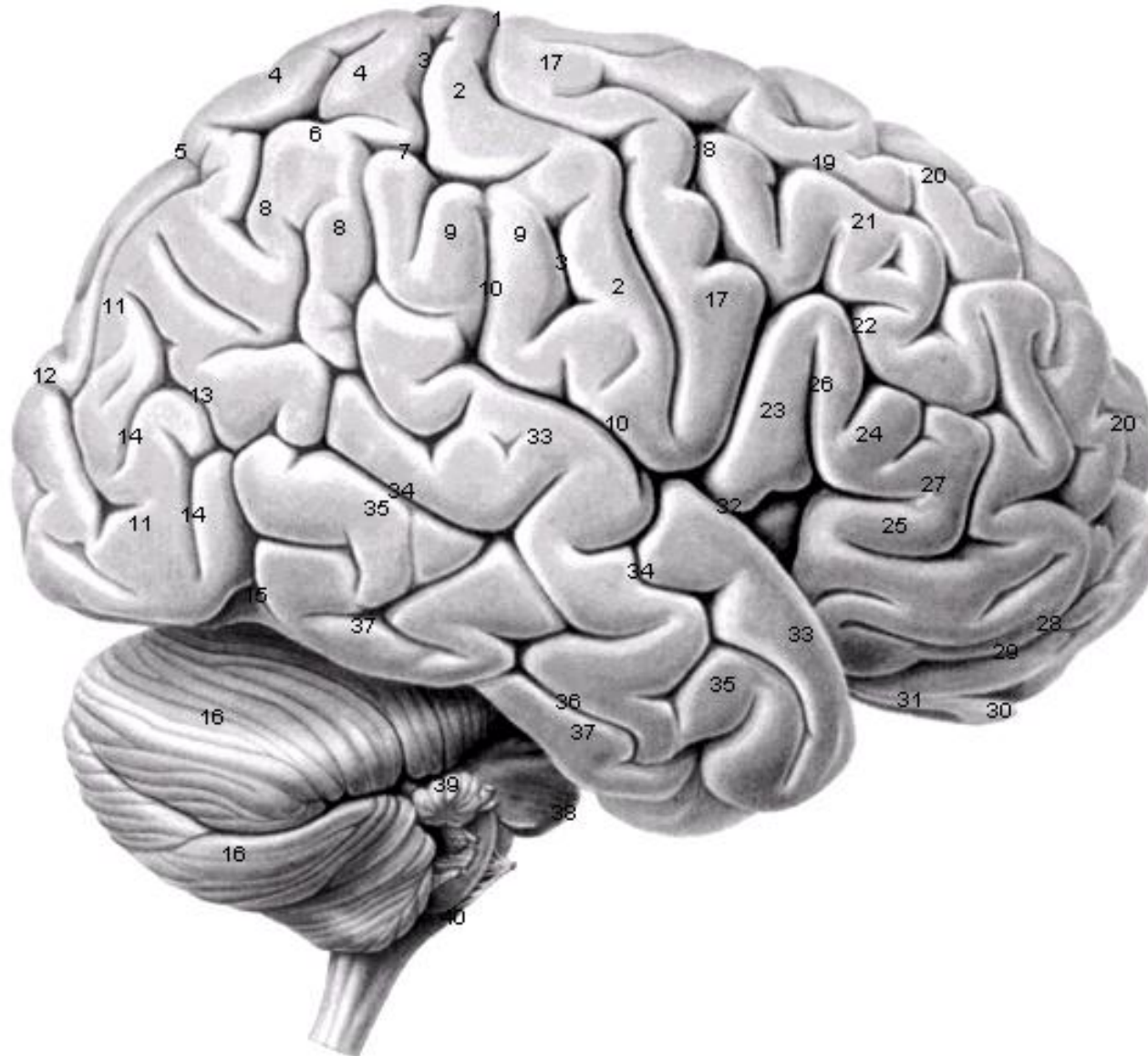






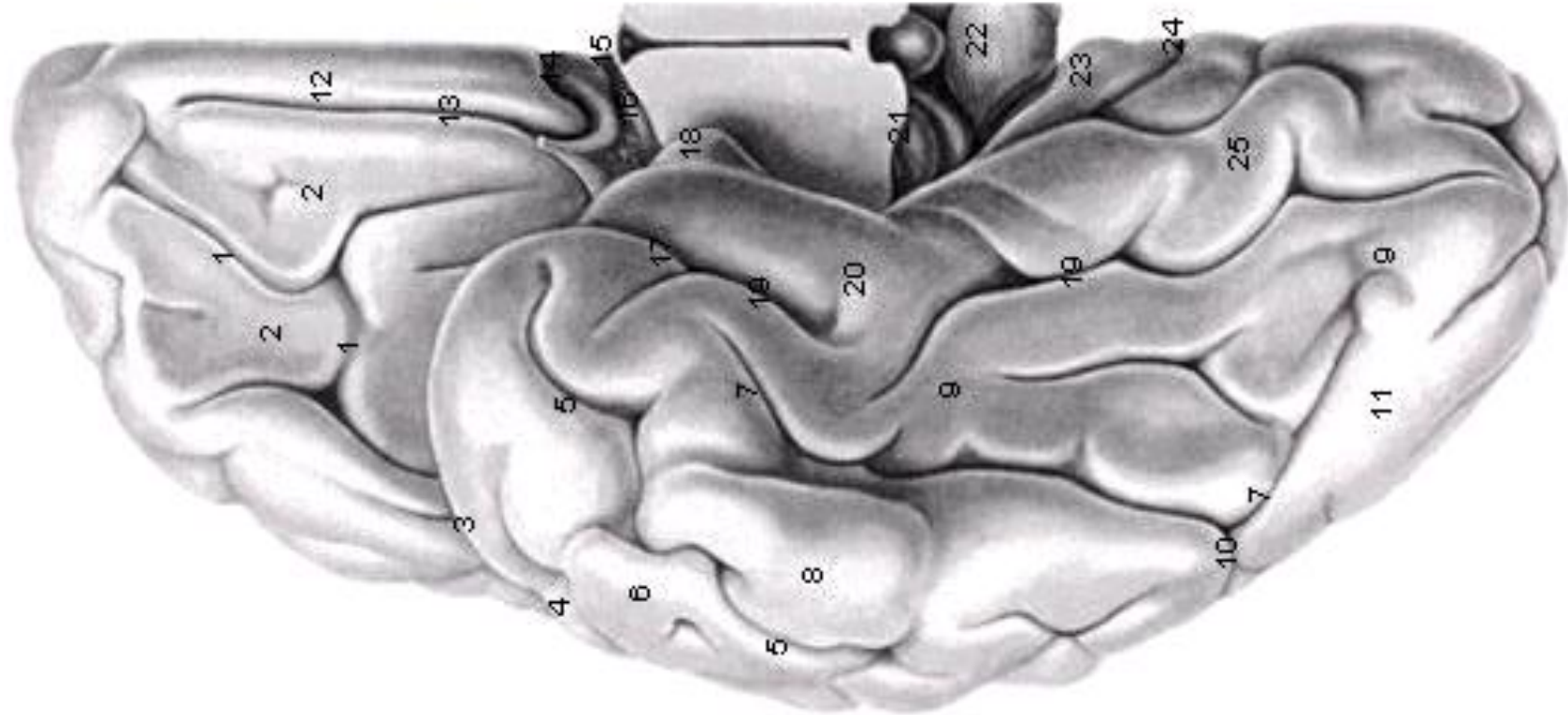


Pontificia Universidad Católica de Valparaíso
Facultad de Ciencias- Instituto de Biología
Laboratorio de Antropología Física y Anatomía Humana
Laboratorio de Técnicas Anatómicas
Prof. Dr. Pablo Lizana Arce - Prof. Atilio Aldo Almagià Flores





Pontificia Universidad Católica de Valparaíso
Facultad de Ciencias- Instituto de Biología
Laboratorio de Antropología Física y Anatomía Humana
Laboratorio de Técnicas Anatómicas
Prof. Dr. Pablo Lizana Arce - Prof. Atilio Aldo Almagià Flores





Pontificia Universidad Católica de Valparaíso
Facultad de Ciencias- Instituto de Biología
Laboratorio de Antropología Física y Anatomía Humana
Laboratorio de Técnicas Anatómicas
Prof. Dr. Pablo Lizana Arce - Prof. Atilio Aldo Almagià Flores

