

## **Wat is het?**

De hersenen worden omgeven door 3 hersenvliezen (van buiten naar binnen) : het harde hersenvlies (de dura mater), het spinnenwebvlies (de arachnoïdea) en het zachte hersenvlies (de pia mater) (illustratie 1). Bij een subduraal hematoom is er sprake van een bloeditstorting (hematoom) in de ruimte tussen het harde hersenvlies en het spinnenwebvlies. We onderscheiden 2 vormen van een subduraal hematoom: het *acute* subdurale hematoom en het *chronische* subdurale hematoom. In deze folder zullen we ons beperken tot het *chronische* subdurale hematoom.

## **Waar heb je last van?**

Klachten van een chronisch subduraal hematoom beginnen vaak sluipend. Veel voorkomende verschijnselen zijn een toegenomen slaperigheid, een wisselend bewustzijn, verwardheid of gedragsveranderingen. Er kan ook sprake zijn van uitvalsverschijnselen zoals krachtsverlies van een arm of been en spraakstoornissen. Sommige patiënten hebben klachten van hoofdpijn, misselijkheid en/of braken of krijgen een epileptische aanval.

## **Wat is de oorzaak?**

De oorzaak van de bloeditstorting is een verscheuring van een ader die zich bevindt in de ruimte tussen het harde hersenvlies en het spinnenwebvlies. Door de bloeditstorting treedt verdringing op van het onderliggende hersenweefsel. De verscheuring is het gevolg van een val of een schok (bijvoorbeeld stoten) van het hoofd. Ouderen hebben een verhoogd risico op het ontwikkelen van een chronisch subduraal hematoom. Dit komt doordat de hersenen in de loop van het leven krimpen waardoor de ruimte tussen het hersenoppervlak en de vliezen toeneemt. De aderen die deze ruimte moeten overbruggen lopen daardoor meer gestrekt. Dit maakt deze aderen kwetsbaarder voor verscheuring. Andere risicofactoren zijn: frequent vallen, het gebruik van bloedverdunnende medicijnen en alcoholmisbruik.

## **Hoe wordt de diagnose gesteld?**

Bij het vermoeden van een subduraal hematoom wordt een CT scan (röntgenopname) van de hersenen verricht. De bloeditstorting is daarbij te zien als een witte of donkere, onregelmatige vlek langs de rand van de hersenen en het schedelbot (illustratie 2). Op de CT scan kan ook de grootte van de bloeditstorting worden bepaald en de mate van verdringing van onderliggende hersenstructuren.

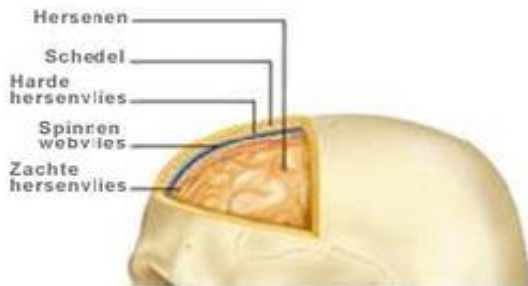
## **Wat kun je eraan doen?**

Er zijn 2 behandelmogelijkheden: een afwachtende behandeling of een actieve behandeling. Welk beleid het meest geschikt is, is afhankelijk van de ernst van de symptomen, de grootte van de bloeditstorting en bijkomende factoren, zoals het gebruik van bloedverdunnende medicijnen. Bij een afwachtende behandeling zullen de verschijnselen en klachten worden geobserveerd en wordt, indien nodig, de CT scan herhaald. Bij een actieve behandeling zal de neurochirurg de bloeditstorting verwijderen door het maken van één of meerdere boorgaten in het schedelbot. Via deze

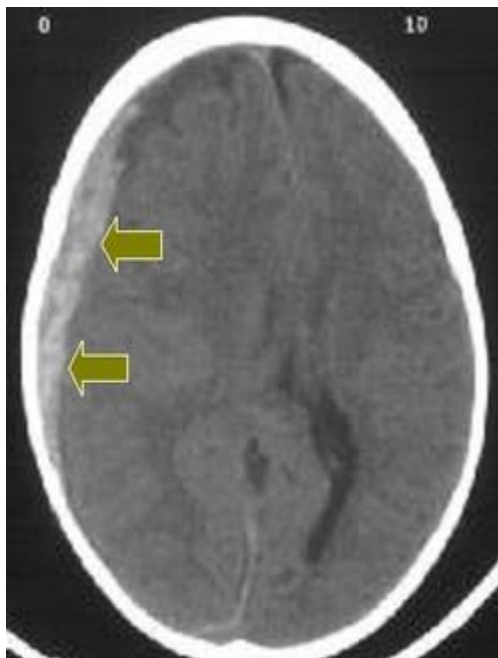
boorgaten wordt de holte met de bloeditstorting schoongespoeld en wordt een tijdelijke drain achtergelaten waaruit nog vloeistof kan weglopen.

## Meer weten?

Website van de Nederlandse vereniging voor Neurochirurgie: [www.nvvn.org](http://www.nvvn.org)



*Illustratie 1. De drie hersenvliezen (van buiten naar binnen) : het harde hersenvlies (de dura mater), het spinnenwebvlies (de arachnoïdea) en het zachte hersenvlies (de pia mater).*



*Illustratie 2. Het subdurale hematoom afgebeeld op een CT scan van de hersenen.*

Van <https://www.neurologie.nl/>

## **Tot slot**

De polikliniek Neurologie is bereikbaar van maandag t/m vrijdag van 08.00 tot 16.30 uur via telefoonnummer: (079) 346 2563

Wij stellen uw mening op prijs. Heeft u opmerkingen of suggesties over deze folder of over uw behandeling, laat dit ons dan weten. Dit kan via [communicatie@hagaziekenhuis.nl](mailto:communicatie@hagaziekenhuis.nl)