

Cours de résidanat

Sujet : 41

Les ictères

Physiopathologie, Diagnostic.

Objectifs :

- 1- Définir un ictère.
- 2- Décrire l'anatomie des voies biliaires intra et extra-hépatiques et du carrefour bilio-pancréatique.
- 3- Décrire le métabolisme de la bilirubine.
- 4- Expliquer, en fonction de l'âge, les mécanismes physiopathologiques des ictères à bilirubine conjuguée et des ictères à bilirubine non conjuguée.
- 5- Distinguer à partir des données de l'anamnèse, de l'examen physique et de la biologie un ictère à bilirubine conjuguée d'un ictère à bilirubine non conjuguée.
- 6- Planifier, en fonction de l'âge, une démarche diagnostique devant un ictère à bilirubine conjuguée et un ictère à bilirubine non conjuguée.

I. DEFINIR UN ICTERE (Objectif n°1)

L'ictère est une coloration jaune des téguments (peau et muqueuses) liée à une augmentation du taux sérique de la bilirubine.

Chez l'adulte, la bilirubinémie normale est inférieure à 17 $\mu\text{mol/l}$.

Quand ce taux est compris entre 30 $\mu\text{mol/l}$ et 50 $\mu\text{mol/l}$, l'ictère n'est visible qu'au niveau des muqueuses ; on parle d'un « subictère » qui est recherchée à la lumière du jour.

L'ictère franc apparaît lorsque la bilirubinémie dépasse 50 $\mu\text{mol/l}$.

Les hyper bilirubinémies peuvent impliquer soit majoritairement la bilirubine libre ou non conjuguée (ou indirecte), soit majoritairement la bilirubine conjuguée (directe), soit aucune forme n'est majoritaire (Ictère à bilirubine mixte). »

Chez le nourrisson et le grand enfant : l'ictère n'est cliniquement perceptible que si la bilirubinémie dépasse 50 à 80 $\mu\text{mol/l}$.

On reconnaît les ictères à BNC et les ictères à BC beaucoup moins fréquents.

- L'ictère à BC est le plus souvent d'origine cholestatique. Dans ce cas, il est dû soit à une anomalie de sécrétion (cholestase intra-hépatique) ou d'excrétion (cholestase intra/ou extra-hépatique) de bilirubine. On parle d'ictère « rétionnel » quand le mécanisme de l'ictère résulte d'un obstacle sur les voies biliaires extra-hépatiques s'opposant à l'écoulement normal de la bile. L'ictère à BC non cholestatique est plus rare (syndromes de Dubin-Johnson et Rotor) : voir plus-bas
- L'ictère à BNC : beaucoup plus fréquent d'étiologies multiples et sont dominées par l'hémolyse

Ictère précoce du nouveau-né : apparition d'un ictère avant 24 heures de vie

Ictère prolongé du nouveau-né : ictère persistant à plus de 10-15 jours de vie chez un nouveau-né à terme, eutrophique et persistant au-delà de trois semaines pour le nouveau-né prématuré ou de petit poids.

Le risque majeur de certains ictères à BNC est d'évoluer vers une complication mettant en jeu le pronostic vital et neurosensoriel du nouveau-né : l'encéphalopathie hyperbilirubinémique ou ictère nucléaire.

Par contre les cholestases néonatales n'exposent pas le nouveau-né à un risque propre. Seul le diagnostic d'atrésie des voies biliaires est une véritable urgence thérapeutique.

La cholestase est définie par la diminution de la sécrétion biliaire. Sur le plan biologique, elle se manifeste par une augmentation du taux sérique des acides biliaires qui sont de loin le marqueur le plus spécifique (ce dosage n'est pas effectué en pratique courante), des phosphatases alcalines, de la γ -GT et de la 5'nucléotidase.

La sensibilité et la spécificité des PAL ne sont pas absolues : il existe des maladies cholestatiques chroniques à PAL normales (comme souvent la maladie de Wilson) ; il existe aussi des situations où les PAL peuvent être augmentées en l'absence d'une cholestase : dans la grossesse (surtout dès le

N° Validation : 074120209

6e mois), dans certaines maladies (lymphome d'Hodgkin, maladies inflammatoires intestinales, pathologies osseuses), en période de croissance chez l'enfant et l'adolescent et au cours de certaines prises médicamenteuses (traitements antiépileptiques, anti-tuberculeux...).

II. DECRIRE L'ANATOMIE DES VOIES BILIAIRES INTRA ET EXTRA-HEPATIQUES ET DU CARREFOUR BILIO-PANCREATIQUE (Objectif n° 2)

Les voies biliaires sont des structures canalaire qui permettent de véhiculer la bile du foie vers le deuxième duodénum. La bile sécrétée par les hépatocytes est d'abord collectée par les voies biliaires intra-hépatiques. Elle est ensuite conduite du foie jusqu'au duodénum par les voies biliaires extra-hépatiques.

1. Les voies biliaires intra-hépatiques :

Les canalicules intra-lobulaires cheminent entre les cellules, puis se réunissent en canaux péri-lobulaires. Ces canalicules et ces canaux ont les mêmes divisions et les mêmes trajets que les branches terminales de la veine porte. Les canaux péri-lobulaires convergent et forment les conduits hépatiques droits (qui draine le foie droit) et gauche (qui draine le foie gauche). Ces conduits sont inclus dans une gaine fibreuse issue de la tunique fibreuse du foie, accompagnés par les branches de la veine porte, de l'artère hépatique, les nerfs et les lymphatiques profonds.

2. Les voies biliaires extra-hépatiques :

Les voies biliaires extra-hépatiques se composent d'une partie des deux conduits hépatiques droit et gauche, de la voie biliaire principale et de la voie biliaire accessoire. Leur fonction principale est le drainage de la bile. Le conduit hépatique gauche est constitué par la réunion des canaux segmentaires des segments II, III et IV. Il est assez long (1,5 à 3,5 cm) et presque horizontal. Le droit est formé par la réunion des deux canaux segmentaires des segments V, VI, VII et VIII. Il est court (0,5 à 2,5 cm) et vertical.

N° Validation : 074120209

a. La voie biliaire principale : Le conduit hépatique commun et le conduit cholédoque constituent la voie biliaire principale.

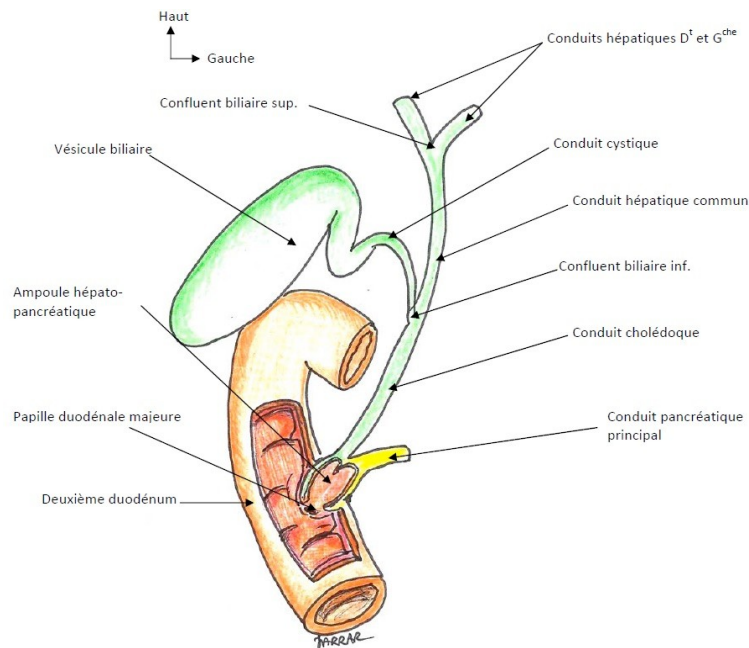


Figure 1 : Vue d'ensemble des voies biliaires extra-hépatiques.

La réunion des deux conduits droit et gauche se fait au niveau du hile du foie et définit le **confluent biliaire supérieur**. Ce confluent est généralement situé en haut et en avant de la branche droite de la veine porte et en position extra-hépatique. Il se forme alors le conduit hépatique commun. Ce dernier descend dans le bord libre du petit omentum obliquement en bas, à gauche et en arrière. Il mesure 3 à 5 cm de long et 5 mm de diamètre. Il reçoit le conduit cystique, au niveau du **confluent biliaire inférieur**, et devient, à partir de cette réunion, le conduit cholédoque. Ce dernier décrit une courbure à concavité droite et antérieure en s'éloignant du bord droit de la veine porte avec laquelle il forme le triangle interporto-cholédocien (zone de passage de l'artère pancréatico-duodénale supéro-postérieure). Il se termine au niveau du 1/3 moyen de D₂, en fusionnant avec le conduit pancréatique principal¹ dans l'ampoule hépato-pancréatique². Sa terminaison se fait sous un repli muqueux (pli longitudinal du duodénum) par un orifice : la papille majeure qui s'abouche au niveau du 2^{ème} duodénum³.

Le conduit cholédoque mesure 5 cm de long et 6 mm de diamètre. Il présente à décrire 3 portions : une intra-ligamentaire (dans le petit omentum), une rétro-duodénale (en arrière du premier duodénum) et une rétro-pancréatique (traversant la partie postérieure de la tête pancréatique).

¹Canal de Wirsung.

²Ampoule de Vater.

³Il est possible d'explorer radiologiquement les voies biliaires et pancréatiques en cathétérissant la papille majeure par voie endoscopique et en y injectant un produit de contraste. C'est la cholangio-pancréatographie rétrograde endoscopique (CPRE).

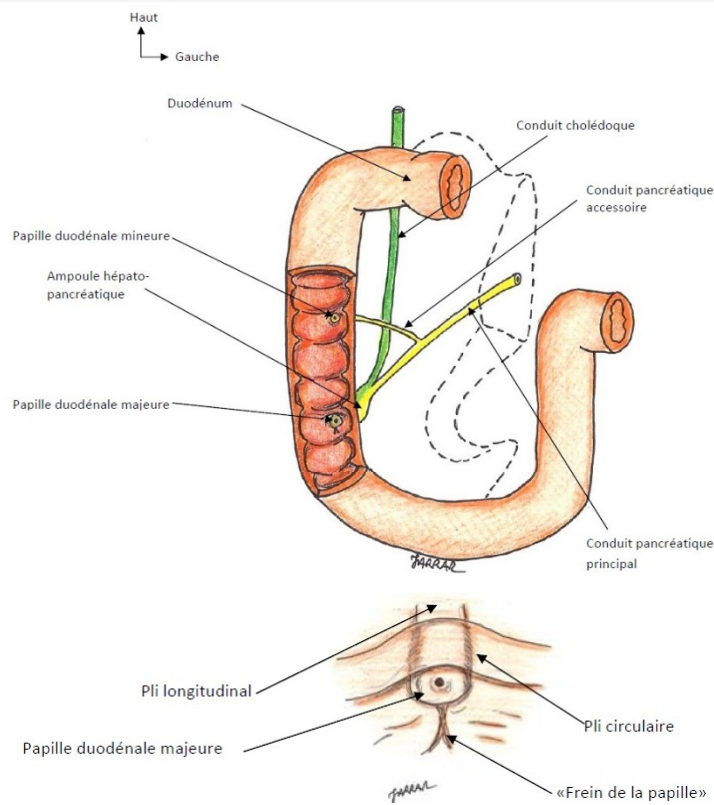


Figure 2 : Abouchement des voies biliaires et pancréatiques dans le duodénum (en agrandissement : la papille duodénales majeure)

Le conduit cholédoque dispose de son propre sphincter⁴, tout comme le conduit pancréatique. L'ensemble est entouré par un sphincter commun : le sphincter hépto-pancréatique⁵.

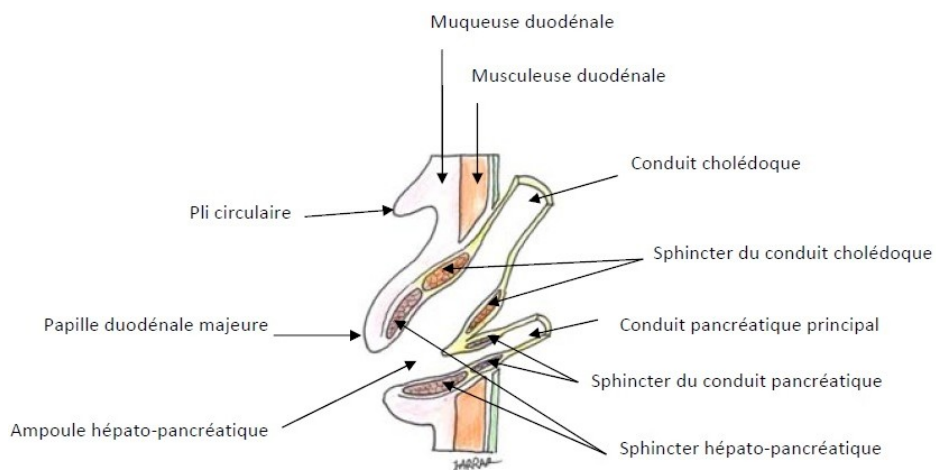


Figure 3 : Coupe de l'ampoule hépto-pancréatique montrant les sphincters.

⁴Sphincter d'Oddi.

⁵Sphincter de Boyden.

b. La voie biliaire accessoire :

La voie biliaire accessoire comprend la vésicule biliaire et le conduit cystique. C'est un système en dérivation sur la voie biliaire principale, dont la fonction principale est le stockage et la concentration de la bile.

▪ La vésicule biliaire : C'est un réservoir en dérivation sur les conduits biliaires, dans lequel s'accumule et se concentre la bile en dehors de la digestion. Elle se situe à la face inférieure du foie, dans la fosse vésiculaire, entre le lobe carré à gauche, le segment V à droite, le sillon transverse en arrière et le bord antérieur du foie en avant. Elle mesure 8 à 10 cm de longueur et 3 à 4 cm de largeur. Globalement piriforme, la vésicule biliaire présente à décrire (Figure 4) :

- Un fond qui déborde le bord antérieur du foie, et vient en contact de la paroi abdominale antérieure⁶(Figure 5).

- Un corps, de forme cylindrique, qui diminue progressivement de diamètre d'avant en arrière. Il est en rapport avec la face inférieure du foie. Sa face inférieure est recouverte de péritoine, et repose sur le côlon droit et le duodénum.

- Un collet ou col qui correspond à un entonnoir s'abouchant dans le conduit cystique. La limite entre ces deux structures est marquée par un petit nœud lymphatique (nœud du collet⁷). Le collet est en rapport étroit avec le pédicule du foie droit.

▪ Le conduit cystique : Il fait suite au collet vésiculaire, et s'abouche dans le versant droit de la voie biliaire principale. Sa longueur est variable (2 à 4 cm), son calibre est de 2 à 3 mm. Sa paroi interne présente un pli muqueux contourné formant une valve en spirale : le pli spiral⁸.

⁶Il peut être palpable sous le rebord costal droit quand il existe une augmentation anormale du volume de la vésicule biliaire. Quand cette dernière est atteinte d'une inflammation (cholécystite), on peut assister à une réaction péritonéale localisée de la paroi antérieure en regard appelée défense.

⁷Ganglion de Mascagni.

⁸Valvule de Heister.

N° Validation : 074120209

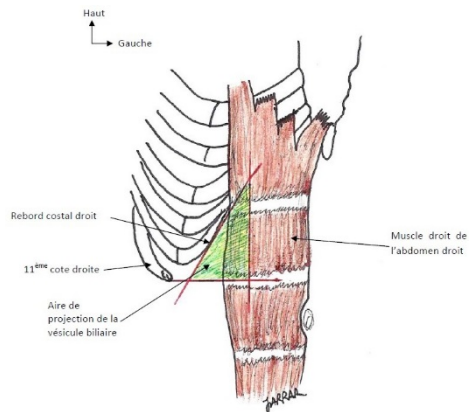


Figure 4 : Projection du fond de la vésicule biliaire sur la paroi abdominale antérieure.

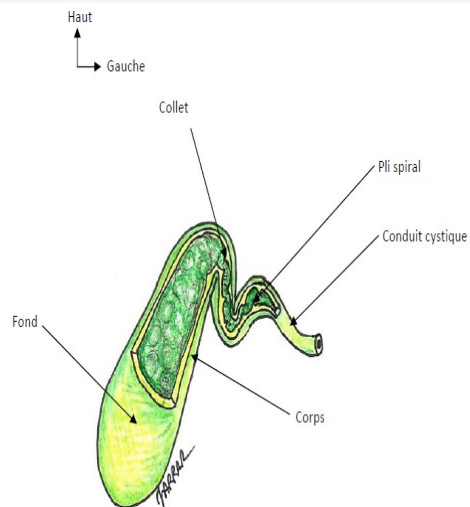


Figure 5 : Les différentes parties de la vésicule biliaire.

III. DECRIRE LE METABOLISME DE LA BILIRUBINE (Objectif n°3)

Le métabolisme de la bilirubine passe par 4 principales étapes.

1. Etape sérique du métabolisme de la bilirubine :

La bilirubine provient principalement du catabolisme de l'hémoglobine (produit de dégradation des globules rouges sénescents assurée par les macrophages). Chez le sujet sain, la bilirubine totale plasmatique est presque exclusivement représentée par la bilirubine non conjuguée. Celle-ci est très peu soluble en milieu hydrique et presque totalement liée à l'albumine. De ce fait, la bilirubine non conjuguée ne peut franchir la barrière glomérulaire normale. Il n'y a donc pas de bilirubine non conjuguée dans les urines. La bilirubine libre fixée à l'albumine, est captée au pôle sinusoïdal des hépatocytes par des transporteurs membranaires spécifiques, alors que l'albumine reste dans le plasma (figure 2).

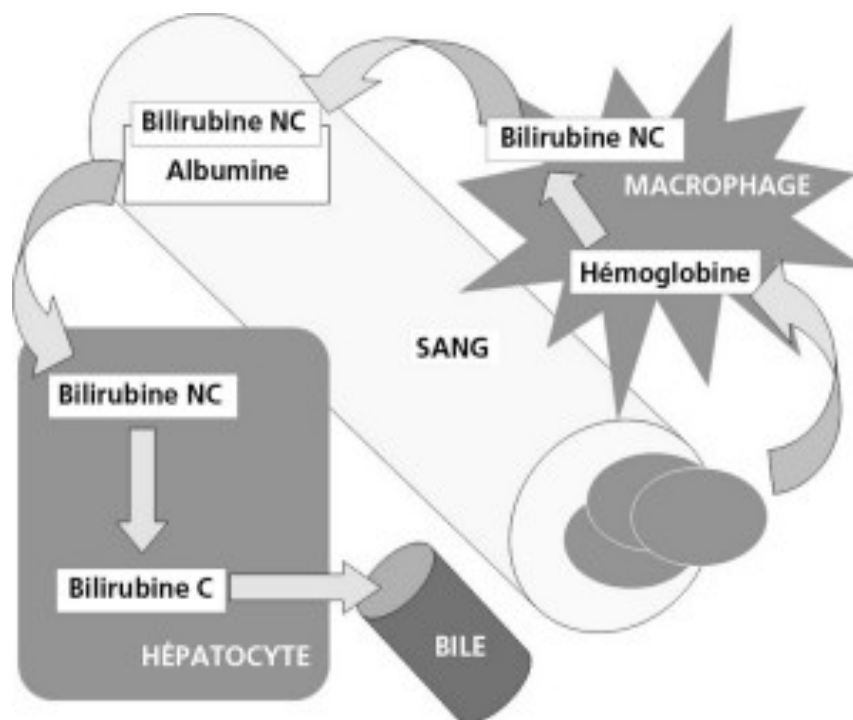


Figure 2 : Dégradation des globules rouges sénescents.

2. Etape hépatocytaire du métabolisme de la bilirubine :

Dans le cytoplasme hépatocytaire, la bilirubine est liée à d'autres protéines et acheminée vers le réticulum endoplasmique. La bilirubine glucuronide transférase (ou UDP-glucuronyl-transférase) de la membrane du réticulum endoplasmique conjugue la bilirubine avec l'acide glucuronique.

N° Validation : 074120209

La bilirubine conjuguée est transportée vers le pôle biliaire de l'hépatocyte (canalicule biliaire) (figure 3).

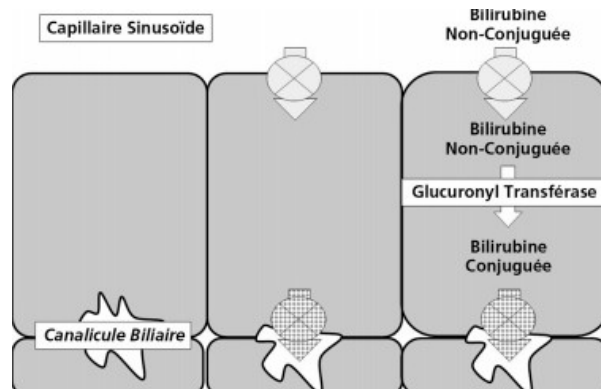


Figure 3 : Etape hépatocytaire du métabolisme de la bilirubine.

3. Etape de sécrétion de la bilirubine :

La bilirubine forme avec les acides biliaires et le cholestérol la bile. Ainsi la bilirubine est sécrétée par la bile grâce à un transport actif, saturable, compétitif et sélectif.

Le flux biliaire (cholérèse) est généré par un transport actif de substances osmotiques : les acides biliaires. Une diminution de sécrétion des acides biliaires entraîne une diminution du flux biliaire, ou cholestase. Cependant, en cas de cholestase, la sécrétion de la bilirubine conjuguée peut être diminuée ou maintenue. Cela s'explique par le fait que les mécanismes de sécrétion des acides biliaires et de la bilirubine conjuguée impliquent des transporteurs indépendants (figures 4).

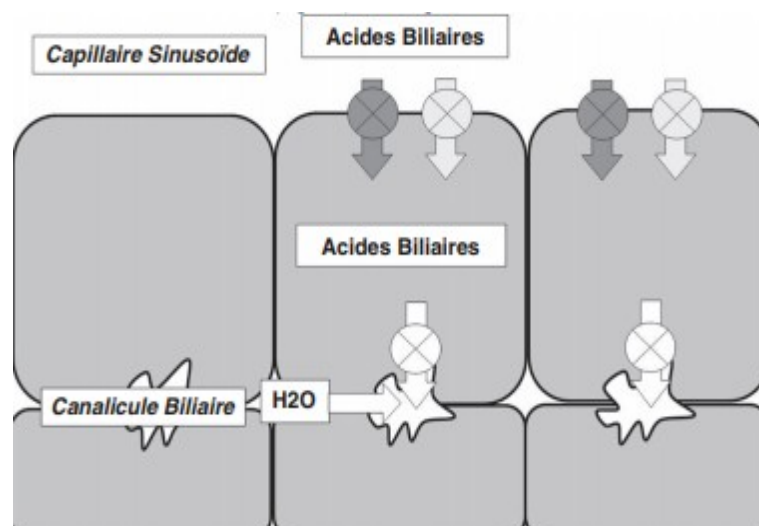


Figure 4 : Etape de la sécrétion biliaire.

N° Validation : 074120209

4. Etape intestinale :

La bilirubine est éliminée dans le tube digestif, où elle est transformée en urobilinogène sous l'action de bactéries intestinales. La plus grande partie de ces urobilinogènes est transformée en stercobilinogènes et est éliminée dans les matières fécales auxquelles ils donnent leurs colorations marrons. Une petite partie de ces urobilinogènes est réabsorbée par l'intestin. Une fraction est éliminée dans les urines. Une fraction des urobilinogènes résorbées est captée par le foie et éliminée dans la bile : c'est le cycle entéro-hépatique. ».

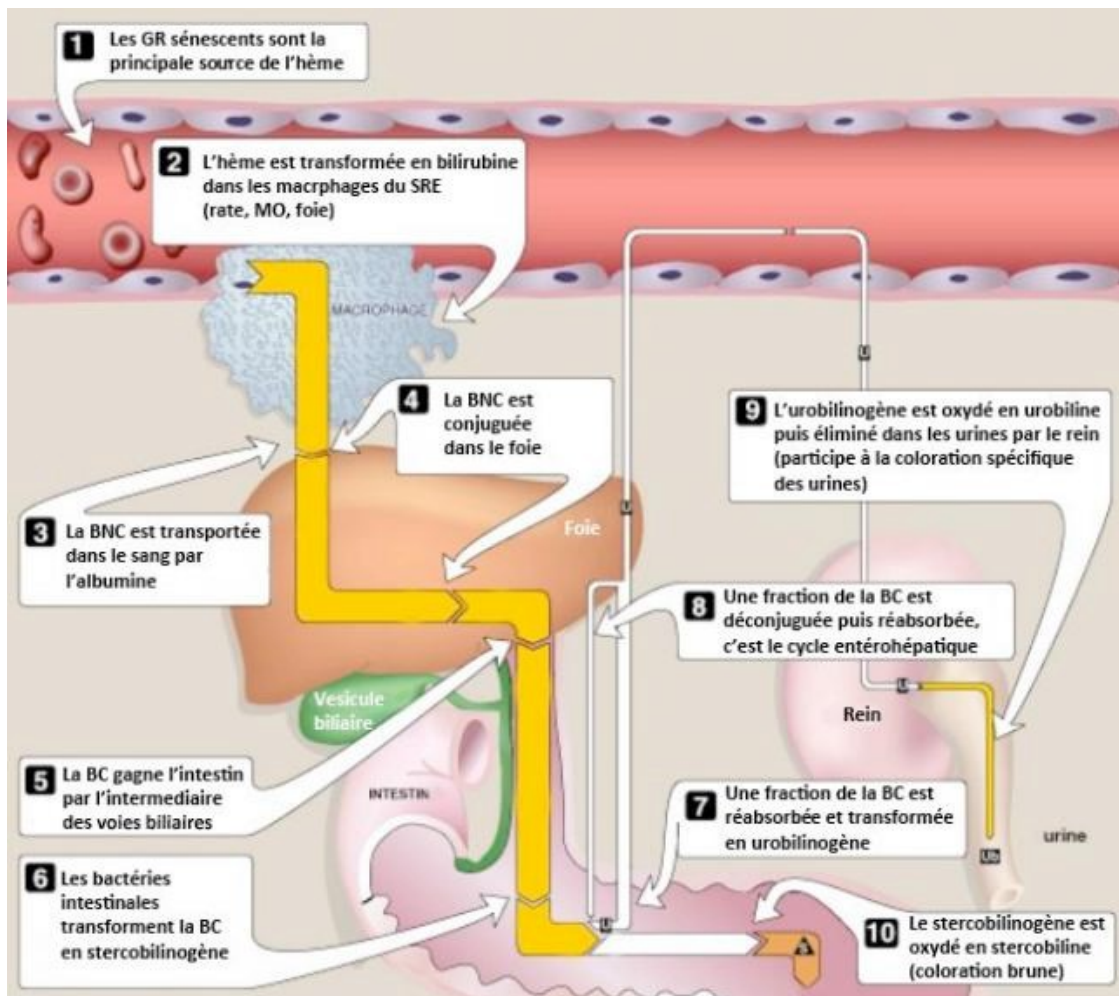


Figure 6 : Etapes du métabolisme de la bilirubine

Chez l'adulte sain, le taux plasmatique de Bilirubine est $\leq 17 \mu\text{mol/L}$ (10 mg/L) dont 95% est non conjuguée.

IV. EXPLIQUER EN FONCTION DE L'AGE LES MECANISMES PHYSIOPATHOLOGIQUES DES ICTERES A BILIRUBINE CONJUGUEE ET DES ICTERES A BILIRUBINE NON CONJUGUEE (Objectif n° 4)

A. Mécanismes physiopathologiques des ictères chez le nouveau-né et l'enfant

La production de la bilirubine plasmatique est physiologique et, chez l'enfant sain, il y a un équilibre entre production et élimination (après conjugaison hépatique). La bilirubine est un pigment hydrophobe, toxique, **pratiquement insoluble dans le sérum**, est toujours véhiculé dans l'organisme sous forme de **BR liée à l'albumine**. C'est la fraction non conjuguée et non liée à l'albumine de la bilirubine qui est potentiellement neurotoxique.

- 1. L'ictère hémolytique** : survient dès qu'il y a un excès de destruction des globules rouges : il ya un excès de bilirubine non conjuguée (indirecte ou libre), qui s'accumule en amont de l'étape hépatocytaire de la glucuroconjugaison.
Un ictère à bilirubine non conjuguée survient fréquemment chez le nouveau-né en raison à la fois d'une hémolyse physiologique et d'une certaine immaturité de l'enzyme glucuronyltransférase (*ictère physiologique du nouveauné*).
Les particularités du métabolisme de la bilirubine au début de la vie extra-utérine expliquent la fréquence des hyper bilirubinémies néonatales :
 - la production de bilirubine dans les premiers jours de vie est abondante : 8,5 mg/kg/24 h, soit 2 à 3 fois plus que chez l'adulte (1 g d'hémoglobine fournit 35 mg de bilirubine).
 - La demi-vie des globules rouges courte (90 jours chez le Nn à terme) et 60 jours chez le prématuré et la masse totale d'hémoglobine est importante
 - Activation de l'hème oxygénase par l'hypoglycémie et l'hypothermie notamment chez le prématuré ou en cas de détresse vitale
 - Diminution de la liaison Bilirubine-Albumine par la prématurité, l'anoxie, l'acidose et certains médicaments
 - Le système d'épuration est transitoirement insuffisant : diminution de la captation et de la conjugaison dans les hépatocytes (Glucuronyl transférase)
 - Le cycle entéro-hépatique de la bilirubine est augmenté.
 - Le risque majeur des hyperbilirubinémies néonatale est celui d'un **ictère nucléaire ou encéphalopathie hyperbilirubinémique, liée au dépôt, sur les noyaux gris centraux du cerveau, de la bilirubine libre (liposoluble)**.
- L'activité de l'enzyme glucuronyltransférase peut de plus être inhibée par des stéroïdes ou un excès d'acides gras non estérifiés présents dans le lait maternel (*ictère au lait maternel*).
- Enfin, il existe des erreurs innées du métabolisme caractérisées par l'absence totale ou partielle d'activité de la glucuronyltransférase. C'est la maladie de *Crigler-Najjar*.

N° Validation : 074120209

- En dehors de la période néonatale, les causes sont dominées par les anémies hémolytiques constitutionnelles.

2. **Ictère cholestatique** : L'ictère cholestatique est caractérisé par une rétention des composants de la bile.

L'anomalie se trouve au niveau :

- ✓ des **étapes de sécrétion** au pôle biliaire de l'hépatocyte (cholestase intra hépatique) ou
- ✓ de l'**excrétion par les voies biliaires** (intra- ou extra-hépatiques).

Outre la bilirubine conjuguée, les autres composants de la bile sont élevés dans le sang circulant : les sels biliaires, le cholestérol.

Ce type d'ictère expose, dans certaines maladies, à l'évolution vers la **cirrhose biliaire** en l'absence de traitement.

B. Mécanismes physiopathologiques des ictères chez l'adulte

En fonction de la fraction prédominante de la bilirubine on distingue deux types d'ictère :

- **Ictère à bilirubine non conjuguée (bilirubine libre)** : secondaire à une production de la bilirubine qui dépasse le pouvoir de conjugaison de la cellule hépatique.

- **Ictère à bilirubine conjuguée (bilirubine directe)** : secondaire soit à :

- Un déficit héréditaire du transport de la bilirubine dans la bile par l'hépatocyte.
- Une cholestase. En effet, toute lésion altérant le flux biliaire à un niveau quelconque depuis la source (pôle basal de l'hépatocyte) jusqu'à sa terminaison entraîne une cholestase.

1. L'ictère à bilirubine conjuguée

L'ictère à bilirubine conjuguée peut être secondaire à un obstacle sur les voies biliaires (ictère cholestatique) ou à un trouble fonctionnel (ictère non cholestatique).

1.1. L'ictère à bilirubine conjuguée cholestatique

a. Types de cholestase :

Les obstacles des voies biliaires intra-hépatiques et extra-hépatiques ainsi que les lésions du pôle biliaire des hépatocytes entraînent une altération du flux biliaire et une cholestase.

On distingue selon le siège de l'obstacle au flux biliaire :

◆ **La cholestase intra-hépatique** : Elle est due à une anomalie du flux biliaire au niveau du parenchyme hépatique. Elle est secondaire à l'un des deux mécanismes suivants :

- L'obstruction des voies biliaires intra-hépatiques ;
- L'altération des systèmes de transport au niveau de l'hépatocyte ou au niveau des canalicules biliaires.

◆ **La cholestase extra-hépatique** : Elle est due à une anomalie du flux biliaire au niveau des voies biliaires extra-hépatiques. Elle provoque successivement une dilatation des voies biliaires extra-hépatiques (VBEH), des voies biliaires intra-hépatiques (VBIH), une augmentation de la perméabilité canaliculaire, une inversion de la polarité de l'hépatocyte avec reflux des constituants de la bile dans le sang au lieu d'être sécrétées dans la bile.

b. Conséquences de la cholestase :

◆ Le retentissement d'amont :

Il regroupe les conséquences hépatiques et plasmatiques de la cholestase décrites ci-dessous.

- La rétention de la bilirubine est à l'origine de l'ictère et de la couleur foncée des urines.
- La rétention des sels biliaires se traduit par le prurit et par les urines mousseuses.
- Histologiquement, la lésion caractéristique est la présence de pigments de bilirubine au sein des hépatocytes et/ou des canalicules biliaires. La prolongation d'une cholestase peut donner lieu à une cirrhose dite cirrhose biliaire secondaire. Il se produit également une accumulation de cuivre intra-hépatocyttaire par défaut d'élimination biliaire de ce métal.

◆ Le retentissement d'aval :

Il regroupe les conséquences intestinales de la cholestase décrites ci-dessous.

N° Validation : 074120209

- Le déficit en bilirubine conjuguée dans l'intestin entraîne un déficit en urobilinogène fécal et par conséquent une décoloration de selles.

- Le déficit en acides biliaires est responsable à long terme d'une malabsorption. La malabsorption des graisses entraîne une stéatorrhée et un amaigrissement. La malabsorption des vitamines liposolubles (A, D, E, K) et du calcium entraîne des troubles de la coagulation et une ostéodystrophie.

1.2. L'ictère à bilirubine conjuguée non cholestatique :

L'ictère à bilirubine conjuguée non cholestatique résulte de deux mécanismes différents.

a- Déficit du transporteur membranaire de la bilirubine conjuguée de l'hépatocyte vers la bile :

Ce mécanisme entraîne un déficit de l'excrétion biliaire de la bilirubine conjuguée et une hyperbilirubinémie à prédominance conjuguée, mais sans augmentation des enzymes hépatiques de cholestase (phosphatase alcaline et gamma-glutamyl-transpeptidase : GGT).

C'est le cas de la maladie de Dubin-Johnson.

b- Défaut de stockage hépatique de la bilirubine conjuguée et des autres anions biliaires organiques :

Ce mécanisme entraîne une rétention de la bilirubine avec hyperbilirubinémie à prédominance conjuguée, mais sans augmentation des enzymes hépatiques de cholestase et surtout une élévation du taux urinaire des coproporphyrines totales.

C'est le cas de la maladie de Rotor.

2. L'ictère à bilirubine non conjugué :

L'ictère à bilirubine non conjuguée peut survenir à la suite :

- d'une destruction excessive de l'hémoglobine (hémolyse) ;
- d'une captation insuffisante de la bilirubine par l'hépatocyte ;
- d'une conjugaison insuffisante de la bilirubine par l'hépatocyte.

V. DISTINGUER A PARTIR DES DONNEES DE L'ANAMNESE DE L'EXAMEN PHYSIQUE ET DE LA BIOLOGIE UN ICTERE A BILIRUBINE CONJUGUEE D'UN ICTERE A BILIRUBINE NON CONJUGUEE (Objectif n°5)

A. L'ictère à bilirubine conjugué

1. Signes cliniques :

Les signes cliniques en faveur d'un ictère à bilirubine conjuguée sont les suivants :

- Un ictère de coloration jaune verdâtre ;
- Des urines **foncées** et mousseuses.

N° Validation : 074120209

- Des selles plus ou moins décolorées, au maximum mastic ;
- Un prurit inconstant, généralement absent lorsque l'obstacle est d'installation rapide et récente ;
- Une hépatomégalie de cholestase (modérée, ferme, régulière, insensible).

2. Signes biologiques :

Les signes biologiques en faveur d'un ictère à bilirubine conjuguée sont les suivants :

- Augmentation du taux de la bilirubine en majorité conjuguée (> 70 %) ;
- Augmentation du taux de phosphatases alcalines (PAL) ;
- Augmentation du taux des gamma-glutamyl-transpeptidase (GGT) ;
- Augmentation du taux de la 5' nucléotidase ;
- Augmentation du taux du cholestérol ;
- Une cytolyse modérée (cytolyse réactionnelle) inconstante ;
- Une baisse du taux de prothrombine (TP) corrigible par la vitamine K administrée par voie parentérale (test de Koller positif).

B. L'ictère à bilirubine non conjugué

1. Signes cliniques :

Les signes cliniques en faveur d'un ictère à bilirubine non conjuguée sont les suivants :

- Un ictère de coloration jaune-orange ;
- Des urines claires, parfois hémoglobinurie (urines plutôt rougeâtres à différencier des urines brun foncé par pigments biliaires) ;
- Des selles normo-colorées ;

Selon les étiologies on peut noter en plus :

- Une pâleur cutanéomuqueuse ;
- Une splénomégalie.

2. Signes biologiques :

Les signes biologiques en faveur d'un ictère à bilirubine non conjuguée sont les suivants :

- L'augmentation du taux sérique de bilirubine en majorité non conjuguée ;
- La présence de signes d'hémolyse :
 - Une anémie normo ou macrocytaire avec réticulocytose (anémie régénérative) ;
 - Une augmentation du taux du lactate déshydrogénase (LDH) ;
 - Une baisse du taux de l'haptoglobine.

C. Chez l'enfant

L'interrogatoire et l'examen clinique emmènent des éléments essentiels pour l'orientation clinique.

1. Interrogatoire : qui va préciser :

- Age de l'enfant
- Antécédents familiaux de maladie hémolytique, hépatique, origine ethnique
- Condition de la naissance et facteurs de risque (prématurité, hypotrophie, hématomes ...)
- Le mode d'alimentation du nouveau-né.
- Le mode d'installation de l'ictère, sa date d'apparition : tout ictère précoce débutant avant la 24^e heure de vie est, par définition, pathologique.
- Evolution : récidivant, fluctuant d'aggravation progressive d'un seul tenant ?
- Préciser le groupe sanguin maternel
- Recherche d'une sensibilisation maternelle par contact accidentel ou médical avec des produits sanguins (au cours d'avortements ou par des transfusionssanguines),
- Rechercher des antécédents d'ictère dans la fratrie (cas précédent ou concomitant) ou dans l'entourage
- Rechercher une consanguinité parentale
- Recherche d'un contexte d'infection materno-fœtale (Fièvre maternelle, RPM >12h, liquide méconial, Prélèvement vaginal maternel positif, ECBU maternel positif...)
- Couleur des urines et des selles, la présence d'un prurit, fièvre, douleurs, altération de l'état général
- Retentissement de l'ictère sur l'état général de l'enfant : courbe pondérale, troubles digestifs ; syndrome hémorragique.....
- Mode d'alimentation du nouveau-né...
- Recherche d'un favisme, de maladie hémolytique constitutionnelle familiale

2. Examen physique

- Ictère cutanéomuqueux d'intensité variable (cette évaluation est dépendante des conditions d'éclairage). Chez le nourrisson et le grand enfant l'ictère n'est cliniquement perceptible que si la bilirubinémie dépasse 70 $\mu\text{mol/l}$; il doit être considéré comme franc quand il touche les mains et les jambes ;
- Aspect des urines :

N° Validation : 074120209

- Urines brunes : ictère à bilirubine conjuguée
- Urines claires : ictère à bilirubine non conjuguée
- Aspect des selles :
 - Cholestase : selles décolorées (grises-blanches, mastic), partiellement ou totalement, intermittente ou permanente (plus d'une semaine)
 - Ictère à BNC : selles normo colorées

La décoloration des selles peut être complète donnant l'aspect de selles blanches mastics ou gris ou partielle. Elle peut être aussi permanente ou intermittente d'où l'intérêt d'observer les selles pendant plusieurs jours (3 à 5 jours) afin de préciser le caractère complet ou partiel, permanent ou intermittent de la décoloration des selles.

- Lésions de grattage / prurit : ictère cholestatique
- Le caractère isolé ou accompagné de l'ictère :
 - * Hépatomégalie,
 - * Splénomégalie,
 - * Vésicule est palpable : ictère par obstruction cholédocienne non lithiasique
 - * Fièvre, pâleur, syndrome hémorragique,
 - * Symptômes neurologiques, dysmorphie faciale....

3. Biologie :

La démarche diagnostique doit commencer par **le dosage de la bilirubine plasmatique BR totale et directe** (le taux de bilirubine indirecte est calculé par différence entre les 2 valeurs mesurées, (**1 μmol = 0,6mg**)).

Des examens complémentaires simples sont indispensables en première intention :

- Dosage de la bilirubine totale et libre
- NFS : évaluer le taux d'hémoglobine (Hb) et des réticulocytes : présence ou non d'hémolyse
- Diminution de l'haptoglobine (en l'absence d'insuffisance hépatique).
- L'aspect des hématies sur le frottis sanguin
- Groupes sanguins de la mère et du nouveau-né,
- Test de Coombs direct chez l'enfant (si hémolyse),
- Etude de la fonction hépatocellulaire (dosage des protides sanguins totaux et de l'albuminémie, TP, glycémie), transaminases, les phosphatases alcalines et la GGT (si

N° Validation : 074120209

ictère cholestatique)

- Une élévation du cholestérol libre dans les ictères cholestatiques

Dans les cholestases très prolongées, on peut observer une augmentation du stockage de cuivre.

- Recherche d'agglutinine irrégulière chez la mère

L'orientation étiologique dépend de **2 éléments fondamentaux** : le **type de l'ictère** (type de l'hyperbilirubinémie à prédominance conjuguée ou libre) et l'**âge** du malade.

***En période néonatale**: l'ictère est de loin le symptôme le **plus fréquent** et il est dans la majorité des cas à BR libre, beaucoup plus rarement mixte, exceptionnellement (moins de 1% des cas) direct et témoignant d'une rétention biliaire.

Les causes d'ictère (à BR libre) sont dominées par : l'ictère physiologique, l'ictère au lait de mère et l'incompatibilité fœto-maternelle (Rhésus ou ABO). Alors que, les ictères cholestatiques doivent éliminer en 1^{ère} intention une **atrésie des voies biliaires** (AVB) suivie des causes métaboliques.

***Chez le nourrisson** : Ictère à BR conjuguée (cholestase): AVB, Mucoviscidose, syndrome d'Alagille, maladies métaboliques,
Ictère à BR libre : il est souvent hémolytique +++ (hémolyse constitutionnelle)

***Chez le grand enfant** : Ictère à BR conjuguée: hépatite aigue virale, Maladie de Wilson, Hépatite auto-immune.
Ictère à BR libre : hémolyse, Hépatite virale+++.

Certains ictères du nouveau-né et du jeune nourrisson exposent à des complications graves mais évitables si le diagnostic est précoce et la prise en charge est faite à temps.

VI. PLANIFIER EN FONCTION DE L'ÂGE UNE DEMARCHE DIAGNOSTIQUE DEVANT UN ICTERE A BILIRUBINE CONJUGUEE ET UN ICTERE A BILIRUBINE NON CONJUGUEE (Objectif n°6)

A. DEMARCHE DIAGNOSTIQUE

Devant tout ictère, la première étape du diagnostic consiste à préciser son mécanisme s'il s'agit d'un ictère à bilirubine conjuguée ou d'un ictère à bilirubine non conjuguée.

1. Démarche devant un ictère à bilirubine conjuguée

1.1. Eléments cliniques :

a- Interrogatoire :

C'est l'interrogatoire qui orientera l'enquête en précisant :

- Les caractéristiques de l'ictère : circonstances d'apparition (précédé d'un syndrome pseudo-grippal), le mode évolutif (d'un seul tenant, fluctuant, stable, épisodes similaires), ainsi que les signes associés (altération de l'état général, douleur de l'hypocondre droit, fièvre, méléna).

- Les signes qui orientent vers la nature de l'ictère : la couleur des urines et des selles, la présence du prurit.

- Les antécédents personnels et familiaux et le mode de vie du patient : profession, éthyliisme chronique, prise médicamenteuse, contagion d'une hépatite ou d'une hydatidose, notion de coliques hépatiques....

b- Examen physique :

L'examen physique doit être complet. Il a un double intérêt :

- * Confirme l'ictère en montrant une coloration jaune de la peau des téguments
- * Oriente le diagnostic étiologique :
 - En précisant la coloration des urines (claires dans l'ictère à BNC, foncées mousseuses dans l'ictère à BC), des selles (foncées dans l'ictère à BNC, blanc mastic dans l'ictère à BC).
 - En recherchant un syndrome de cholestase :
 - Des lésions de grattage en rapport avec un prurit
 - Une hépatomégalie de cholestase : à bord inférieur mousse
 - Des xanthomes sous cutanés et xanthélasma en rapport avec une hypercholestérolémie.
 - Troubles en rapport avec la malabsorption des vitamines liposolubles A, D, E et K.
 - Stéatorrhée en rapport avec la malabsorption des graisses.
 - En recherchant des signes en rapport avec la maladie causale : signe de Murphy, une grosse vésicule, des signes d'hypertension portale, des signes d'insuffisance hépatocellulaire, des signes d'éthyliisme chronique, un syndrome infectieux....

Au terme de l'interrogatoire et de l'examen physique, l'ictère est dit grave et constitue ainsi une urgence à explorer s'il est associé à un des signes suivants : une fièvre, des signes d'insuffisance hépatocellulaire, un syndrome hémorragique ou des troubles neurologiques (encéphalopathie hépatique).

1.2. Eléments biologiques :

N° Validation : 074120209

En l'absence d'éléments cliniques orientant vers une étiologie précise, les examens biologiques doivent être limités dans un premier temps aux paramètres suivants :

- Un bilan usuel : bilan hépatique complet (ALAT, ASAT, Bilirubine totale, Bilirubine conjuguée, PAL, GGT), TP, NFS, glycémie, créatininémie, vitesse de sédimentation (VS) et électrophorèse des protéines (EPP) ;

Ce bilan permet, chez un patient ictérique, de rechercher des signes biologiques de gravité tels que : une baisse du TP < 50% (et/ou facteur V < 50%), une hypoglycémie ou une insuffisance rénale (pouvant être en rapport avec une toxicité rénale de la bilirubine ou un syndrome hépatorénal ou une hypovolémie compliquant un sepsis sévère...). La présence d'un de ces signes de gravité indique une exploration et une prise en charge en urgence.

- Des hémocultures en cas de fièvre ou de frissons.

- Les marqueurs viraux des hépatites virales A, B, C et E, en cas de cholestase intrahépatique.

1.3. Éléments morphologiques :

Les examens morphologiques ont un triple intérêt :

- Différencier la cholestase intra-hépatique de la cholestase extra-hépatique en se basant sur l'aspect des voies biliaires extra-hépatiques ;

- Déterminer le siège de l'obstacle ;

- Déterminer la nature de l'obstacle.

1.3.1. Examens non invasifs :

***a. L'échographie conventionnelle* +++ :**

L'échographie abdominale représente l'examen de première intention devant tout ictère cholestatique. Elle permet :

• La recherche d'une dilatation des voies biliaires qui présente une fiabilité de 95 % :

- La dilatation des voies biliaires extra-hépatiques définit la cholestase extra-hépatique ;

- L'absence de dilatation des voies biliaires intra et extra-hépatiques définit la cholestase intra-hépatique ;

Cependant, la dilatation des voies biliaires peut manquer lorsque l'examen est fait peu après une obstruction récente (comme la migration d'un calcul dans la VBP), ou lorsque les voies biliaires en amont ne peuvent se dilater parce que leur paroi est scléreuse, ou que le parenchyme hépatique est anormalement rigide (par exemple du fait d'une cirrhose). En cas de doute, d'autres explorations telles qu'une échodoppler ou une bili-IRM permettent

d'affirmer ou d'infirmer avec une bonne sensibilité et spécificité, une cholestase extra- hépatique.

- La détermination du siège de l'obstacle dans 80 % des cas ;
- La précision de la nature de l'obstacle dans 50 % des cas.

b. L'écho-endoscopie (EE) :

L'écho-endoscopie n'est demandée qu'en deuxième intention lorsque l'échographie n'est pas contributive. Elle permet l'exploration du pancréas et des voies biliaires de la papille jusqu'au confluent biliaire supérieur. Elle permet aussi de préciser la nature de l'obstacle dans 95 % des cas.

Cependant, l'écho-endoscopie ne peut toujours accéder à la partie descendante du duodénum en particulier en cas d'anastomose gastro-jéjunale de type Finsterer, ou en cas de sténose duodénale.

c- La tomодensitométrie :

La tomодensitométrie abdominale a une sensibilité comparable à celle de l'échographie pour la détection d'une dilatation des voies biliaires ; mais elle est plus performante pour la détermination de la nature de l'obstacle.

d- La cholangio-IRM :

La cholangio-IRM est réalisée en deuxième intention lorsque l'échographie n'est pas contributive. Elle est très performante pour établir le diagnostic de l'obstruction biliaire, et pour déterminer le siège et la nature de l'obstacle (figure 6). Elle serait plus performante que l'écho-endoscopie dans l'exploration de la partie proximale de la VBP.

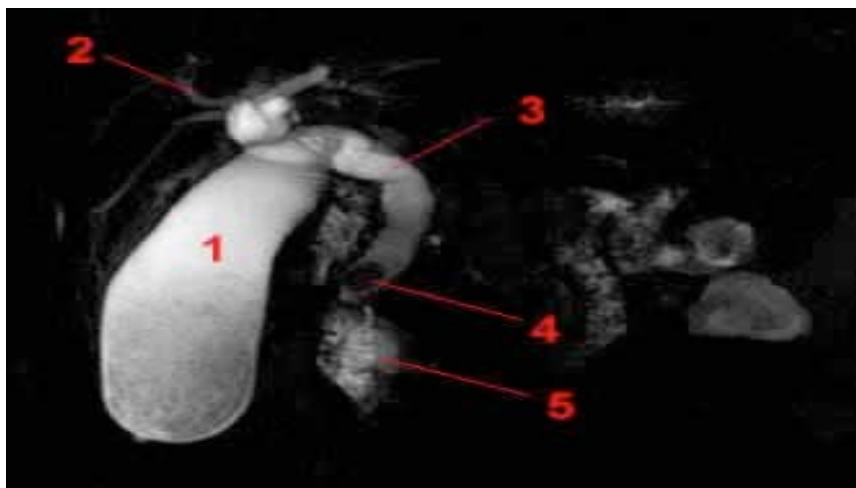


Figure 6 : Aspect d'une LVBP (N°4) à la cholangio-IRM en hyposignal au sein d'une bile en hypersignal T2. (1 : vésicule biliaire, 2 : voies biliaires intra-hépatiques dilatées, 3 : cholédoque, 5 : duodénum)

1.3.2. Examens invasifs :

a. *Cholangiographie rétrograde endoscopique (CPRE) :*

La cholangiographie rétrograde endoscopique (CPRE) n'est plus indiquée à visée diagnostique mais plutôt à visée thérapeutique.

Elle permet dans le même temps opératoire :

- d'examiner la papille et de faire des biopsies au besoin ;
- de préciser l'état des voies biliaires après opacification ;
- d'opacifier le conduit pancréatique qui peut aider au diagnostic étiologique ;
- et surtout d'associer un geste thérapeutique.

La CPRE expose dans 3 % des cas aux complications suivantes : la pancréatite aiguë, l'angiocholite aiguë, l'hémorragie papillaire et la perforation.

La CPRE présente aussi des limites qui sont représentées par les deux situations suivantes :

- L'impossibilité d'atteindre la papille en particulier en cas d'anastomose gastro-jéjunale de type Finsterer ou en cas de sténose duodénale ;
- L'impossibilité de cathétériser la papille suite à un problème technique ou en cas de sténose papillaire serrée.

b. *Cholangiographie transhépatique :*

La cholangiographie transhépatique permet une approche diagnostique et thérapeutique. Elle est indiquée dans l'exploration des ictères mécaniques d'origine haute avec voies biliaires intra-hépatiques dilatées.

Il existe des contre-indications à cette exploration telles que les troubles de l'hémostase et la présence d'une ascite abondante.

La cholangiographie transhépatique expose à des complications qui sont dominées par les états septiques. Elle est utilisée seulement avant la pratique d'un geste chirurgical ou d'un geste de radiologie interventionnelle, visant à libérer les voies biliaires.

c. *Ponction biopsie hépatique (PBH) :*

La ponction biopsie hépatique (PBH) est indiquée dans certains cas de cholestase intra-hépatique d'étiologie indéterminée.

Les contre-indications de la PBH doivent respectées :

- Troubles de l'hémostase (plaquettes < 60 000, taux de prothrombine (TP) < 50 %, temps de céphaline kaolin (TCK) > 1,5 x le témoin, temps de saignement (TS) > 6 minutes) ;
- Kyste hydatique du foie ;

N° Validation : 074120209

- Angiome hépatique ;
- Ascite ;
- Dilatation des voies biliaires intra-hépatiques.

2. Démarche devant un ictère à bilirubine non conjuguée

2.1. Eléments cliniques :

a. Interrogatoire :

C'est l'interrogatoire qui orientera l'enquête en précisant :

- L'âge (les étiologies chez l'enfant sont différentes de celles chez l'adulte).
- Les caractères de l'ictère : circonstances d'apparition, mode évolutif, signes associés
- Les antécédents du malade et son mode de vie : profession, éthylisme chronique, prise médicamenteuse, transfusion récente....

b. L'examen physique :

L'examen physique doit rechercher surtout des signes d'anémie ou une splénomégalie.

2.2. Eléments biologiques :

En l'absence d'éléments cliniques orientant vers une étiologie précise, Les examens biologiques doivent être limités dans un premier temps aux paramètres suivants :

- Un bilan systématique : bilan hépatique complet, NFS avec réticulocytes, frottis sanguin, lactate déshydrogénase (LDH), haptoglobine, vitesse de sédimentation (VS) C- reactive protéine (CRP), et électrophorèse des protéines (EPP) ;
- Un test de Coombs direct si anémie hémolytique associée ;
- Bilan infectieux en cas de fièvre
- Un myélogramme peut être indiqué d'emblée devant des anomalies hématologiques.

2.3. Eléments morphologiques :

Le bilan morphologique est souvent inutile devant un ictère à bilirubine non conjuguée.

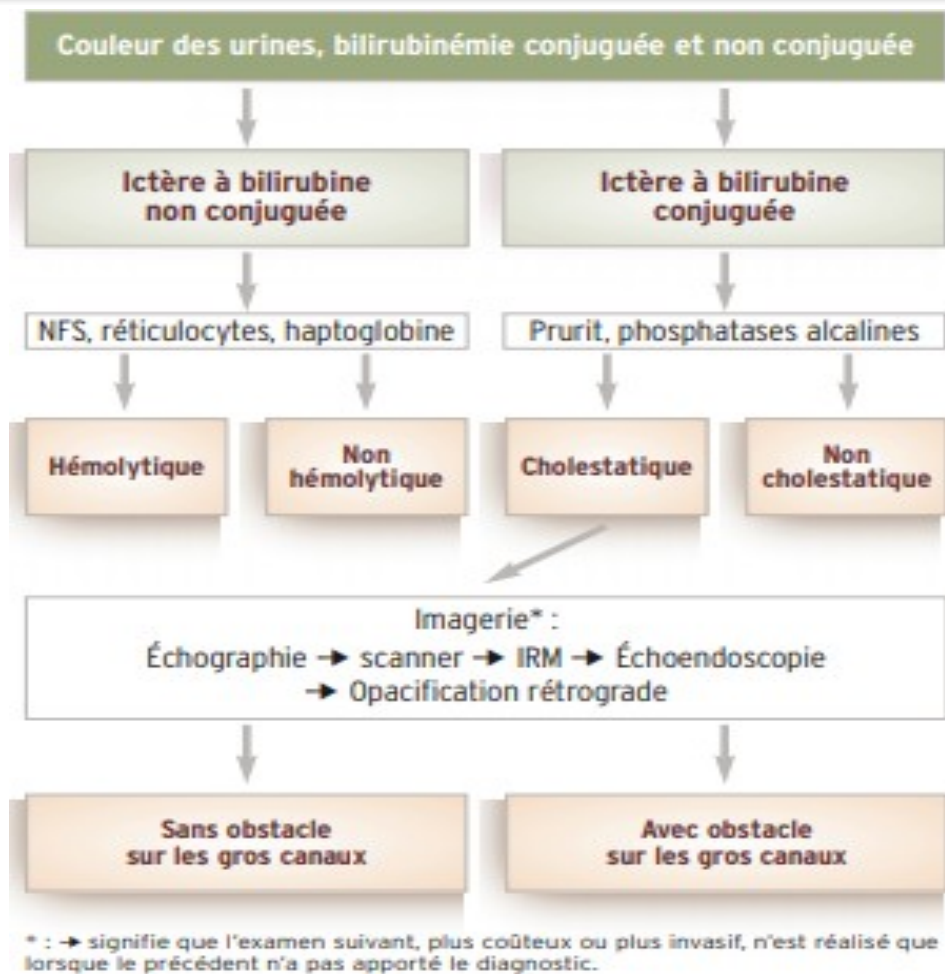


Figure 7 : Démarche diagnostique devant un ictère

B. PRINCIPALES ETIOLOGIES DES ICTERES CHEZ L'ADULTE

1. Etiologies des ictères à bilirubine conjuguée

1.1 Etiologies des ictères à bilirubine conjuguée cholestatique

1.1.1 Etiologies de cholestase extra-hépatique :

1.1.1.1 Lithiase de la voie biliaire principale :

La Lithiase de la voie biliaire principale représente la cause la plus fréquente des cholestases extra-hépatiques.

- **Contexte évocateur** : Il s'agit le plus souvent d'une femme, présentant des antécédents de coliques hépatiques ou parfois de lithiase vésiculaire connue.

- **Tableau clinique** : La LVBP se manifeste typiquement par un syndrome angiocholitique avec la succession en 12 à 36 h de douleur, de fièvre et d'ictère. Ce dernier est souvent fluctuant dans le temps. L'examen physique peut montrer le signe de Murphy.

N° Validation : 074120209

- **Biologie** : Les analyses montrent souvent :
 - Une cholestase ictérique ;
 - Une cytolyse d'importance variable peut s'y associer. Elle est très rapidement résolutive en 2 à 3 jours, cette résolution rapide de la cytolyse est hautement évocatrice d'une origine lithiasique et traduit l'élimination du calcul.
 - Un syndrome inflammatoire biologique : Une hyperleucocytose à polynucléose et une élévation de la CRP qui sont en faveur d'une angiocholite aigue.
- **Explorations radiologiques** : Elles reposent sur trois examens en palier : l'échographie, l'écho-endoscopie et la cholango-IRM.
 - L'échographie peut confirmer le diagnostic en montrant des voies biliaires dilatées, une vésicule lithiasique ; elle objective la lithiase bloquée dans le conduit cholédoque sous forme d'image échogène suivie d'un cône d'ombre postérieur.
 - L'écho-endoscopie est indiquée lorsque l'échographie n'est pas contributive au diagnostic ; elle permet de détecter des micro-lithiases qui peuvent passer inaperçues à l'échographie.
 - La cholango-IRM : examen non invasif qui permet d'obtenir une cartographie complète des voies biliaires intra et extra-hépatiques ainsi que le canal de Wirsung.

1.1.1.2 Kyste hydatique rompu dans les voies biliaires :

La rupture des kystes hydatiques du foie dans les voies biliaires représente environ 10%.

- **Contexte** : Il s'agit souvent d'un sujet provenant d'un milieu rural avec notion de contact avec les chiens et les moutons (contage hydatique).
- **Tableau clinique** : Il s'agit souvent d'un tableau d'angiocholite aigue associant douleur, fièvre et ictère. Il peut s'y associer un état de choc, des troubles neurologiques et une éruption urticarienne (hypersensibilité aux antigènes hydatiques) témoignant de la gravité du tableau.

L'examen physique peut rarement trouver une masse de l'hypochondre droit.
- **Biologie** : A part l'hyperbilirubinémie à prédominance conjuguée, le bilan biologique peut être strictement normal, mais il ne doit pas écarter le diagnostic de kyste hydatique. Par ailleurs, il peut montrer une hyperleucocytose qui traduit la surinfection du kyste ; et/ou une hyper-éosinophilie qui traduit la fissuration du kyste avec libération des antigènes hydatiques.
- **Echographie** : Elle permet de confirmer le diagnostic en visualisant le kyste hydatique du foie et la dilatation de la VBP qui peut contenir des images échogènes sans cône d'ombre.

N° Validation : 074120209

• **Sérologie hydatique** : Elle est souvent réalisée par la méthode d'immunoélectrophorèse ;

La sérologie hydatique est demandée en présence d'une image radiologique de kyste atypique ; elle permet de confirmer l'étiologie hydatique des kystes avec une sensibilité et spécificité de 90 à 95 % ; elle permet aussi de suivre l'efficacité thérapeutique.

1.1.1.3 Cancer de la tête du pancréas :

• **Contexte évocateur** : Le cancer de la tête du pancréas survient en général chez l'homme de plus de 50 ans. Le seul facteur de risque admis est le tabagisme.

• **Tableau clinique** : Le cancer de la tête du pancréas se manifeste typiquement par un ictère d'allure cholestatique qui s'installe de manière insidieuse et qui évolue d'un seul tenant vers l'aggravation, sans douleur ni fièvre (ictère nu). Il s'associe souvent à un prurit généralisé et à une altération de l'état général.

A l'examen physique la présence d'une grosse vésicule biliaire est très évocatrice du diagnostic.

• **Biologie** : L'apparition récente d'un diabète ou d'un état pré-diabétique sont très évocateurs du diagnostic (atteinte du pancréas endocrine).

Parfois, on note une élévation modérée des enzymes pancréatiques (amylases et lipases).

• **Explorations radiologiques** : Elles reposent sur trois examens en palier : l'échographie, la TDM thoraco-abdomino-pelvienne et l'écho-endoscopie.

- L'échographie permet d'orienter vers le diagnostic de cancer de la tête du pancréas en montrant :

- Une dilatation de la totalité des voies biliaires extra-hépatiques, y compris la vésicule qui est distendue et alithiasique.

- Une hypertrophie tissulaire hétérogène de la tête du pancréas à contours irréguliers.

- La TDM thoraco-abdomino-pelvienne est très performante pour caractériser la tumeur pancréatique et pour déterminer le bilan d'extension précis de cette lésion (vaisseaux, ganglions, graisse rétropancréatique, organes avoisinants, métastases à distance).

- L'écho-endoscopie bilio-pancréatique n'est pas systématique ; elle est indiquée en cas de petite lésion pancréatique (< 20 mm) ou en cas de doute diagnostique à l'imagerie de première intention ou lorsqu'un traitement non chirurgical de la tumeur pancréatique est envisagé. Dans ces 3 situations, l'écho-endoscopie permet de mieux caractériser la lésion pancréatique et surtout de réaliser une ponction biopsie de la lésion qui confirme le diagnostic du cancer du pancréas.

1.1.1.4 Ampullome vatérien :

L'ampullome vatérien est une tumeur maligne développée aux dépens de l'ampoule hépato-pancréatique (ou ampoule de Vater).

- **Tableau clinique :** Deux présentations cliniques sont possibles.

- Le tableau pseudo-tumoral est le plus fréquent et se manifeste par un ictère progressif et nu (sans douleurs ni fièvre).

- Le tableau pseudo-lithiasique se manifeste par un ictère variable et fluctuant avec parfois des épisodes d'angiocholite aigue.

Des épisodes de méléna et/ou une anémie ferriprive sont parfois rapportés et sont très évocateurs du diagnostic de l'ampullome.

- **Explorations radiologiques et endoscopiques :** Elles reposent sur trois examens en palier : l'échographie et ou la TDM thoraco-abdomino-pelvienne, l'écho-endoscopie et la duodéoscopie.

- L'échographie et/ou la TDM abdominale montrent une dilatation diffuse des voies biliaires associée à une dilatation du conduit pancréatique.

- La duodéoscopie est l'examen de référence pour les tumeurs à développement intra-duodénale qui sont les plus fréquentes. Elle permet de visualiser directement la tumeur, en montrant une papille déformée avec parfois un aspect polyploïde, et de pratiquer des biopsies qui confirment le diagnostic de malignité de la lésion.

- L'écho-endoscopie est très performante pour le diagnostic positif quelle que soit la localisation de la tumeur (intra-canalair ou intra-duodénale). Elle montre une masse tissulaire aux dépens de l'ampoule de Vater. Elle est aussi utile pour le bilan d'extension locorégionale (pariétale et ganglionnaire).

1.1.1.5 Autres étiologies des cholestases extra-hépatiques :

a. Cancer de la voie biliaire principale (cholangiocarcinome) :

Le cancer de la voie biliaire principale est très rare (10% des cancers hépatobiliaires) et touche surtout le sujet âgé.

Les facteurs de risque présentent en commun l'inflammation chronique des voies biliaires ; il s'agit de la cholangite sclérosante primitive ou secondaire, certaines infections parasitaires (Opisthochis viverrini et Clonorchis sinensis), la maladie de Caroli et les kystes du cholédoque.

Son pronostic est sombre du fait d'un diagnostic souvent tardif ; après traitement à visée curative, la survie à 5 ans est inférieure à 20%.

b. Cancer de la vésicule biliaire (calculo-cancer) :

Le cancer de la vésicule biliaire est rare et touche surtout la femme âgée après 60 ans. Il est le plus souvent asymptomatique et de découverte fortuite à l'histologie de la vésicule après cholécystectomie pour lithiase biliaire. La présence d'un ictère signifie une tumeur avancée étendue à la VBP.

Les signes cliniques sont dominés par les douleurs de l'hypochondre droit, l'amaigrissement et l'ictère.

L'échographie et surtout la TDM abdominale montrent l'image tumorale vésiculaire avec souvent des calculs ou des calcifications.

Le pronostic de ce cancer est redoutable, car le diagnostic est le plus souvent tardif.

c. Compressions extrinsèques de la VBP :

Une compression extrinsèque de la VBP peut se voir dans les pathologies suivantes :

* **Pancréatite chronique** : L'ictère est due à la compression de la VBP qui peut être due à un pseudokyste pancréatique ou à un noyau de fibrose pancréatique.

* **Pancréatite aiguë compliquée** : L'ictère est secondaire à la compression de la VBP par un pseudokyste.

* **Adénopathies du hile hépatique** : secondaires à une tuberculose, néoplasies, hémopathies...

* **Lithiase du cystique avec syndrome de Mirrizi** : Il s'agit d'une complication rare de la lithiase vésiculaire qui est secondaire à une compression de la VBP par un calcul vésiculaire enclavé dans le cystique ou infundibulum.

* **Cancer duodénal.**

d. Complications de la chirurgie biliaire :

Les complications de la chirurgie biliaire peuvent être la lithiase résiduelle ou la sténose de la VBP sur plaie opératoire.

e. Cholangite sclérosante primitive (CSP) :

La cholangite sclérosante primitive (CSP) est une maladie inflammatoire d'origine auto-immune qui touche les voies biliaires intra et/ou extra-hépatiques.

• **Contexte** : La cholangite sclérosante primitive est une maladie de l'homme de la quarantaine ; elle est associée dans 75 % des cas à une maladie inflammatoire chronique de l'intestin, surtout une rectocolite hémorragique (RCH).

• **Tableau clinique** : La CSP peut être asymptomatique ou se manifester par :

- Des douleurs de l'hypochondre droit ;

N° Validation : 074120209

- Un ictère cholestatique ;
- Une angiocholite récidivante.

- **Biologie** : La biologie montre une cholestase chronique (PAL, GGT, BC).

- **Explorations radiologiques (Bili-IRM ou echo-endoscopie ou CPRE)** : Les examens d'imagerie montrent des sténoses multiples courtes et annulaires (aspect en chapelet), sans dilatations évidentes, touchant les voies biliaires intra-hépatiques et/ou extra-hépatiques. Ces lésions biliaires réalisent dans les cas extrêmes un aspect d'arbre mort.

- **Diagnostic positif** : La CSP est retenue sur la présence de deux critères (dont 1 majeur) parmi les quatre critères suivants :

- Anomalies des voies biliaires à l'imagerie (critère majeur) ;
- Cholangite fibrosante à la PBF (critère majeur) ;
- Cholestase biologique (critère mineur) ;
- Une maladie inflammatoire chronique de l'intestin surtout RCH (critère mineur).

- **Evolution** : L'évolution de la CSP peut se faire vers :

- La cirrhose et ses complications ;
- Le cholangiocarcinome (la CSP constitue le principal facteur de risque du cholangiocarcinome).

1.1.2 Etiologies de cholestase intrahépatique :

1.1.2.1 Les hépatites aiguës cholestatiques :

a. **Hépatites aiguës virales** : Cf. cours hépatites virales.

b. **Hépatites aiguës médicamenteuses** :

- **Contexte évocateur** : La prise de médicaments hépato-toxiques (exp : paracétamol, œstrogènes, neuroleptiques, AINS, acide clavulanique...).

- **Diagnostic positif** : Il repose sur une enquête de pharmaco-vigilance ; le critère principal du diagnostic est l'amélioration des troubles après l'arrêt du médicament incriminé. L'origine médicamenteuse de l'ictère ne peut être retenue qu'après négativité du bilan étiologique usuel comportant au minimum les sérologies virales et le bilan immunologique.

c. **Hépatite aiguë alcoolique** :

- **Tableau clinique** : Les signes cliniques à type de douleur de l'hypochondre droit et fièvre apparaissent au décours d'une intoxication alcoolique aiguë.

- **Biologie** : La biologie montre une cytolyse qui prédomine sur les ASAT, une hyperleucocytose, et une macrocytose.

- **Ponction biopsie du foie** : Elle est recommandée devant la suspicion d'hépatite alcoolique ; elle permet de confirmer le diagnostic en montrant : une ballonnisation des hépatocytes, des corps de Mallory et un infiltrat de polynucléaires neutrophiles.

- **Diagnostic de gravité** : L'hépatite alcoolique est dite grave si le score de Maddrey est ≥ 32
(Score de Maddrey = $4,6 \times [\text{TP du malade en seconde} - \text{TP témoin}] + \text{Bilirubine en } \mu\text{mol/L} / 17$).

d. Hépatite auto-immune en poussée aigue cholestatique.

L'hépatite auto-immune en poussée se manifeste habituellement par une cytolyse aigue sans cholestase, la présentation sous forme cholestatique avec ictère est très rare.

Le diagnostic de l'hépatite auto-immune est établi par le calcul d'un score (appelé score international d'hépatite auto-immune) qui réunit un faisceau d'arguments : cliniques (sexe féminin, association à d'autres maladies auto-immunes, absence d'éthylisme...), biologiques (cytolyse, hyper-gammaglobulinémie à IgG, sérologies virales négatives...), immunologiques (anticorps anti-muscle lisse, anticorps anti-LKM1...), histologiques (hépatite d'interface...) et évolutifs (bonne réponse aux corticoïdes).

e. Hépatites aiguës bactériennes.

Les hépatites aiguës bactériennes sont rares et doivent être évoquées devant un ictère par cholestase intra-hépatique associé à un syndrome infectieux.

Les principales maladies infectieuses qui peuvent se manifester par une hépatite aigue sont : la tuberculose hépatique, la brucellose, la syphilis, la fièvre Q et la leptospirose.

1.1.2.2 Cholangite biliaire primitive (CBP) :

La cholangite biliaire primitive est une hépatopathie caractérisée par la destruction progressive des conduits biliaires inter-lobulaires d'origine auto-immune.

- **Contexte** : La cholangite biliaire est une maladie de la femme de la cinquantaine.
- **Clinique** : La CBP peut rester longtemps asymptomatique ou se manifester par un prurit ou rarement un ictère inaugural.
- **Biologie** : La CBP se manifeste par une cholestase (élévation des GGT et des PAL) lentement progressive.
- **Diagnostic positif** : La CBP est retenue sur la présence de 2 des 3 critères suivants :
 - Cholestase (PAL $>1,5N$ et/ou GGT $> 3N$) ;
 - Anticorps anti-mitochondries positifs $> 1/80$;

- Cholangite destructrice lymphocytaire à la ponction biopsie du foie (n'est pas systématique).

- **Evolution** : La CBP peut évoluer à long terme vers la cirrhose et ses complications.

1.1.2.3 Cholangite sclérosante primitive des VBIH :

Une atteinte isolée des voies biliaires intra-hépatiques se voit dans 20 % des CSP. Dans ce cas, la cholangio-IRM est souvent normale et le diagnostic positif repose sur la ponction biopsie du foie.

1.1.2.4 Cirrhose

Au cours d'une cirrhose, l'ictère est généralement à bilirubine conjuguée mais une note d'hémolyse est souvent présente (hyperbilirubinémie mixte). Quelle qu'en soit la cause, une poussée d'ictère au cours de la cirrhose doit faire chercher deux types de facteurs aggravants :

- Une poussée de la maladie causale induisant une insuffisance hépatique (exacerbation d'une hépatite virale, auto-immune ou alcoolique, maladie de Wilson) ;
- Un phénomène intercurrent ou une complication (cancer primitif du foie, infection bactérienne).

En absence de facteurs aggravants de la maladie hépatique, l'ictère serait expliqué par l'aggravation de la fonction hépatique en rapport avec l'évolution naturelle de la cirrhose (dans ce cas, l'ictère signe un stade très avancé de la cirrhose).

1.1.2.5 Les processus expansifs intrahépatiques :

a. Carcinome hépato-cellulaire (CHC) :

Il se voit principalement sur foie de cirrhose.

Tout ictère cholestatique chez un cirrhotique connu doit faire rechercher un CHC.

b. Cancer secondaire du foie (métastases) :

L'ictère témoigne souvent des métastases hépatiques avancées responsables d'une compression des voies biliaires.

c. Tumeurs bénignes du foie :

Les principales tumeurs bénignes du foie qui peuvent donner un ictère sont l'abcès et le kyste hydatique compressif.

1.1.2.6 Cholestase liée à la grossesse :

a. Stéatose hépatique aigue gravidique (SHAG) :

La stéatose hépatique aigue gravidique est une affection rare mais grave ; elle survient souvent au cours du troisième trimestre de la grossesse.

N° Validation : 074120209

- **Tableau clinique** : La SHAG se manifeste par un ictère, des vomissements, des douleurs abdominales, et parfois des signes d'éclampsie.

- **Biologie** : Les perturbations biologiques comprennent une hyperleucocytose, des ALAT élevées, une insuffisance hépatocellulaire, une augmentation de l'uricémie, et souvent une insuffisance rénale.

- **Biopsie du foie** : Elle sera faite en l'absence de contre-indications. Elle confirme le diagnostic en montrant une stéatose microvésiculaire centrolobulaire.

b. Cholestase intrahépatique gravidique :

La cholestase intrahépatique gravidique survient au cours du troisième trimestre. Elle se manifeste par un ictère, généralement précédé d'un prurit généralisé. Le diagnostic est retenu devant la présence d'un taux sérique élevé des acides biliaires totaux.

1.1.2.7 Cholestase récurrente bénigne :

C'est une affection génétique rare qui débute dans l'enfance et qui se traduit par des épisodes de cholestase. Aucune lésion chronique du foie ne se développe d'où sa qualification de bénigne.

1.2 Etiologies des ictères à bilirubine conjuguée non cholestatique

Il s'agit de troubles constitutionnels du métabolisme de la bilirubine. Ces troubles sont représentés essentiellement par deux maladies : maladie de Dubin- Johnson et maladie de Rotor. Ces maladies se manifestent souvent dès l'enfance, mais peuvent être diagnostiquées plus tardivement chez l'adolescent ou l'adulte jeune.

L'ictère qui résulte de ces deux maladies est un ictère à bilirubine conjuguée sans cholestase.

1.2.1 Maladie de Dubin Johnson :

La maladie de Dubin Johnson est une maladie constitutionnelle autosomique récessive, due à une diminution de l'excrétion biliaire de la bilirubine conjuguée.

L'anomalie porte sur le transporteur canaliculaire de la bilirubine.

Elle est caractérisée par un ictère à bilirubine conjuguée chronique isolé évoluant par des poussées.

Les tests hépatiques sont normaux en dehors de l'hyperbilirubinémie à prédominance conjuguée (absence de cholestase).

La courbe d'élimination de la bromo-sulfone phtaléine (BSP) a un aspect caractéristique avec une réascension secondaire de la concentration après 45 minutes.

L'examen histologique du foie montre un pigment brun noirâtre dans les hépatocytes centro-lobulaires.

La maladie est totalement bénigne et ne nécessite aucun traitement.

1.2.2 Maladie de Rotor :

La maladie de Rotor est une maladie constitutionnelle autosomique récessive, due à un trouble de stockage de la bilirubine conjuguée.

Elle est caractérisée par un ictère à bilirubine conjuguée chronique isolé évoluant par des poussées.

Les tests hépatiques sont normaux en dehors de l'hyperbilirubinémie à prédominance conjuguée (absence de cholestase).

Le test au BSP peut montrer une élimination ralentie du BSP.

L'examen histologique du foie montre des pigments vert sombre dans les hépatocytes.

La maladie est totalement bénigne et ne nécessite aucun traitement.

2. Etiologies des ictères a bilirubine non conjuguée :

Les principales causes des ictères à bilirubine non conjuguée de l'enfant sont similaires à celles de l'adulte.

2.1. Hyperhémolyse :

L'hyperhémolyse est de loin la cause la plus fréquente de l'ictère à bilirubine non conjuguée, qui est qualifié d'ictère hémolytique.

Elle s'accompagne souvent d'une anémie typiquement régénérative. Elle peut être constitutionnelle ou acquise.

a. Hyperhémolyses constitutionnelles.

Les hyperhémolyses constitutionnelles sont représentées surtout par les hémoglobinopathies telles que : la thalassémie, la drépanocytose, la microsphérocytose, le déficit en G6PD...

b. Hyperhémolyses acquises.

Les principales causes d'hyperhémolyses acquises sont les suivantes :

- L'accident d'incompatibilité transfusionnelle ;
- L'anémie hémolytique auto-immune ;
- Les causes toxiques qui surviennent à la suite d'intoxication aux métaux lourds, aux champignons, aux prises de médicaments hémato-toxiques...
- Les causes infectieuses qui surviennent à la suite d'une septicémie, d'un paludisme...
- Les causes mécaniques qui surviennent à la suite d'une prothèse valvulaire métallique.£

2.2 Déficit de l'enzyme de conjugaison la glycuronyl-transférase :

◆ Syndrome de Gilbert :

Le syndrome de Gilbert est une affection totalement bénigne et très fréquente (3 à 10 % de la population). Il est souvent révélé à l'enfance mais peut parfois être décelé à l'âge adulte.

Il est transmis sur le mode autosomique récessif. Il est dû à une mutation du gène promoteur de la glucuronyl-transférase entraînant un déficit partiel de l'activité de cette enzyme.

- Le tableau clinique montre un ictère inconstant et variable.
- Le bilan biologique montre une hyperbilirubinémie portant essentiellement sur la bilirubine non conjuguée, qui est toujours modérée (jamais supérieure à 80 $\mu\text{mol/L}$) et fluctuante.

La bilirubinémie est augmentée par le jeûne, les infections intercurrentes ou l'excès de fatigue physique (sport). Elle est diminuée par les inducteurs enzymatiques comme le phénobarbital ou le méprobamate.

- Le diagnostic du syndrome de Gilbert repose sur les arguments suivants :
 - Un ictère à bilirubine non conjugué modéré et fluctuant ;
 - Des tests hépatiques normaux en dehors de l'hyperbilirubinémie ;
 - L'absence d'autres causes d'hyperbilirubinémie non conjuguée.

3 ETIOLOGIES DES ICTERES CHEZ L'ENFANT

3.1 Ictères à BNC :

Ils se rencontrent essentiellement chez le nouveau-né où les étiologies sont variées. Chez l'enfant plus grand, les étiologies sont dominées par les anémies hémolytiques constitutionnelles.

A) Ictères à BNC non hémolytiques chez le nouveau-né :

1) Ictère physiologique :

Situation la plus fréquente (30-50% des NN à terme et la quasi-totalité des grands prématurés). Cliniquement, il apparaît vers le 3^{ème} jour ; jamais au cours de premières 24 heures ; plus précocement chez le prématuré. L'ictère est dit nu car sans signes d'accompagnement (ni pâleur, ni hépatomégalie ou splénomégalie ni fièvre ou signes neurologiques). Il disparaît spontanément chez le nouveau-né à terme au bout de 8 à 10 jours. Aucun traitement n'est nécessaire chez le NN à terme chez qui l'ictère n'évolue jamais vers l'ictère nucléaire.

N° Validation : 074120209

Chez le prématuré, cet ictère physiologique a certaines particularités par rapport au nouveau-né à terme : il est plus fréquent, plus précoce, plus prolongé et risque d'évoluer vers un ictère nucléaire d'où la nécessité d'un traitement.

2) Ictère au lait de mère :

Il se voit chez 20 à 30% des NN allaités au sein. Il apparaît vers le 5^{ème}-6^{ème} jour. Son début est parfois plus difficile à préciser s'il survient dans les suites d'un ictère physiologique. Cet ictère est isolé, et se prolonge jusqu'à 4 à 6 semaines. Il ne nécessite pas de traitement chez le nouveau-né à terme. Il ne doit pas constituer une contre-indication à l'allaitement maternel qui doit être poursuivi en rassurant la mère, néanmoins on doit éliminer deux autres étiologies principales d'un ictère à BNC ou mixte, prolongé chez le nouveau-né : l'hypothyroïdie et l'infection urinaire.

3) Les déficits en glucuronyl transférase (*voir maladie de Gilbert et de Crigler-Najjar*)

B) Ictères à BNC hémolytiques :

Il s'agit d'ictères imposant une prise en charge urgente. Leurs caractères communs sont :

-Début précoce dans les premières 24 heures

-Pâleur (hémolyse) qui peut s'aggraver au cours de l'évolution

-Splénomégalie, hépatomégalie

-Anémie hémolytique fœtale sévère pouvant évoluer vers une anasarque foeto-placentaire

Les étiologies peuvent être immunologiques (les plus fréquentes) ou non immunologiques.

1) Les incompatibilités foeto-maternelles (IFM) :

Elles sont dues à la présence d'anticorps maternels de type IgG contre un antigène érythrocytaire du fœtus.

a) IFM Rhésus D : Beaucoup moins fréquentes actuellement grâce à la prévention par l'injection d'anti D chez les femmes Rh négatif et au suivi des grossesses. L'hémolyse apparaît généralement à partir de la deuxième grossesse après une première étape d'immunisation de la mère Rh négatif après une première grossesse d'un enfant Rhésus positif (parfois suite à un avortement).

N° Validation : 074120209

Généralement, l'ictère est cliniquement très précoce, généralisé, intense, d'aggravation rapide associé à des signes d'hémolyse : pâleur + hépatomégalie, splénomégalie. L'hémolyse peut évoluer plusieurs semaines jusqu'à 3 mois.

Les examens complémentaires :

- ✓ Nouveau-né : GS Rhésus (+) ; Test de coombs direct (+) ; anémie régénérative
- ✓ Mère : Rhésus négatif ; RAI (+)

Prise en charge urgente : L'utilisation d'abaques appropriés de la bilirubine selon l'âge est nécessaire pour le choix thérapeutique : photothérapie, exsanguino-transfusion dans les cas sévères

b) IFM dans le système ABO :

Le risque existe surtout si la mère est de GS O et le nouveau-né A ou B. Les anticorps anti A ou antiB sont ubiquitaires et sont retrouvés dans les suites d'une immunisation par vaccination, incompatibilité transfusionnelle ou infections virales. Il n'y a donc aucune prophylaxie. L'IFM dans le système ABO peut se voir dès la première grossesse. Cliniquement, l'ictère est au départ, plus important que l'anémie mais une anémie importante peut apparaître quelques semaines après. Les examens complémentaires montrent un test de coombs direct souvent négatif ou faiblement positif (contrairement à l'IFM Rhésus où il est toujours positif). Le diagnostic est confirmé par la recherche d'hémolysines anti A ou anti B chez la mère. Le traitement est représenté par la photothérapie seule ou associée à une transfusion (souvent différée) ; beaucoup plus rarement une exsanguino-transfusion dans les cas sévères.

c) IFM dans les sous groupes : très rares et de gravité comparable à celle de l'incompatibilité dans le système Rhésus D.

2) Hémolyse infectieuse :

-Bactérienne (septicémie ou infection urinaire) généralement dans le cadre d'une infection materno-fœtale : intérêt d'une bonne anamnèse infectieuse, des prélèvements bactériologiques et de la cinétique des marqueurs inflammatoires sanguins (NFS, CRP et pro calcitonine...)

-Embryofœtopathie

3) Hémolyse constitutionnelle :

-Maladie de Minkowski Chauffard ou microsphérocytose héréditaire : la plus fréquente des anémies constitutionnelles avec des cas familiaux à l'interrogatoire. Elle est révélée chez le

N° Validation : 074120209

nouveau-né ou au plus tard le nourrisson. Le diagnostic est fait au frottis sanguin qui montre des sphérocytes et sur la résistance globulaire qui est diminuée.

-Déficit en G6PD : Géoenzymopathie la plus fréquente ; particulièrement en Afrique et dans le pourtour méditerranéen. L'enzyme déficiente a un rôle dans l'oxydoréduction du Gluthation. Le gène est porté par le chromosome X (Xq28). L'hétérozygote de sexe masculin et beaucoup plus rarement l'homozygote de sexe féminin expriment le déficit. Le diagnostic est fait sur le dosage enzymatique sur le globule rouge loin de l'hémolyse.

-Déficit en Pyruvate Kinase : moins fréquent, autosomique récessif.

-Hémoglobinopathies : L'hémoglobine du nouveau-né étant représentée par l'HbF (α_2, γ_2) ; les anomalies de la chaîne β ; à savoir la β thalassémie ou la drépanocytose ne s'expriment pas chez le nouveau-né. Elles se résument à la période néonatale à l' α thalassémie par défaut de synthèse des chaînes α . La forme la plus sévère est létale.

4) Ictère suite à la résorption de : hématomes, ecchymoses, bosse sérosanguine

5) Polyglobulie : Hb > 22 g/dl ; Hématocrite > 65% (NN de mère diabétique ou toxémique, Retard de croissance avec souffrance chronique, syndrome transfuseur-transfusé, transfusion foeto-maternelle

3.1 Ictère à BC du nouveau-né et du nourrisson

L'ictère cholestatique est beaucoup plus rare que l'ictère à BNC et il est toujours pathologique. L'ictère cholestatique ou hyperbilirubinémie conjuguée est définie par une valeur de bilirubine **conjuguée supérieure à 17 $\mu\text{mol/l}$ indépendamment de la valeur de bilirubine totale. Une démarche de diagnostic étiologique rigoureuse est nécessaire afin d'établir rapidement l'étiologie.**

La décoloration des selles est un signe d'obstruction des voies biliaires et est une indication à une évaluation en urgence par un centre spécialisé.

La démarche diagnostique devant une cholestase varie en fonction de l'âge de l'enfant.

Une cholestase néonatale doit absolument être reconnue afin d'en déterminer le diagnostic étiologique **avant l'âge d'un mois.**

L'interrogatoire doit rechercher des antécédents familiaux de cholestase, une consanguinité parentale, la sérologie TORSCH chez la mère

La notion d'infection néonatale ou d'infection urinaire qui peut orienter le diagnostic vers une cholestase dans le cadre d'une infection.

N° Validation : 074120209

L'examen physique doit préciser l'état général, les signes vitaux, le Poids/taille pour apprécier l'état nutritionnel

Inspection des couches : à la recherche d'une décoloration des selles et d'urines foncées (les selles et les urines doivent être examinées séparément)

L'examen clinique doit aussi rechercher des signes dysmorphiques, un souffle cardiaque

L'examen abdominal : distension, ascite, hépatomégalie, consistance foie, rate, masses

Hypoplasie des organes génitaux externes masculins.

L'échographie abdominale à jeun, au minimum durant 6h, est un examen simple, sensible et non-invasif qui permet d'évaluer les voies biliaires, les vaisseaux, et le parenchyme hépatique.

Lors d'une suspicion d'atrésie des voies biliaires (AVB) on recherche plusieurs signes échographiques lesquels, même si non spécifiques, pourraient renforcer la suspicion clinique.

En imagerie, le gold standard pour le diagnostic d'une atrésie des voies biliaires reste **la cholangiographie** à ciel ouvert qui permet d'évaluer la perméabilité des voies biliaires en intra- et extra-hépatiques. Si une AVB est confirmée, une hépato-porto-entérostomie selon Kasai peut se faire dans le même temps opératoire.

La biopsie hépatique peut permettre d'orienter vers l'étiologie d'une cholestase. Les signes classiques d'une obstruction biliaire sont l'œdème portal et la fibrose périportale, la réaction ductulaire et la bilirubinostase, avec notamment présence de plugs » biliaires dans les canaux biliaires interlobulaires

Tout nourrisson présentant une cholestase néonatale doit recevoir immédiatement une injection de 10 mg de vitamine K afin de prévenir le risque hémorragique.

a) les cholestases extra et intra-hépatiques du nouveau-né et du nourrisson

- **L'atrésie des voies biliaires (AVB)** : (Atteinte extra et intrahépatique)

Cause la plus fréquente, elle doit être évoquée systématiquement pour éviter tout retard diagnostique.

- La pathogénie reste obscure.
- L'atrésie des voies biliaires touche 1/ 10-15 000naissances.
- Cliniquement, le tableau associe un **ictère**, une **décoloration totale des selles** qui sont **blanches** et une **hépatomégalie** survenant chez un enfant à terme évoluant d'un **seul tenant** sans fluctuation avec une aggravation progressive constante. L'observation attentive de la couleur des selles est l'élément prédominant de la démarche diagnostique. Elle justifie à elle seule l'hospitalisation.

N° Validation : 074120209

Certains signes anamnestiques et cliniques sont évocateurs à savoir :

- Absence d'ATCD familiaux de cholestase ;
 - Poids natal normal
 - Hépatomégalie ferme.
- Les examens complémentaires donnent des résultats peu spécifiques :
- Biologiquement, il existe un tableau de **cholestase complète**.
- L'échographie abdominale après un jeûne strict de six heures (nourrisson étant perfusé): En cas d'AVB, l'échographie ne montre pas de dilatation des voies biliaires, contrairement aux obstacles sur une voie biliaire principale saine (calcul) ou à la dilatation kystique de la voie biliaire principale (kyste du cholédoque). L'AVB peut être suspectée **si la vésicule biliaire est non visible**, atrophique malgré le jeûne prolongé ; s'il existe un kyste du hile hépatique ; si les éléments du syndrome de polysplénie sont identifiés : rates multiples, veine porte préduodénale, absence de veine cave inférieure rétrohépatique, ou si le hile hépatique est hyperéchogène. Une échographie normale (visualisation de la vésicule biliaire) n'élimine pas le diagnostic d'AVB en cas de forte suspicion diagnostic clinique.
- L'échographie permet aussi d'éliminer les autres causes rares de cholestase extra-hépatiques (kyste du cholédoque, la lithiase de la voie biliaire principale, sténose de la voie biliaire principale, tumeur...) en montrant la dilatation des voies biliaires en amont de l'obstacle.
- Dans ces rares cas où un doute persiste (vésicule semble normale à l'échographie), la cholangiographie (chirurgicale, percutanée ou rétrograde endoscopique) est l'examen de référence indispensable pour vérifier la perméabilité des voies biliaires s biliaires extra hépatiques et de s'assurer de leur liberté.
- Une cholangiographie mettant en évidence l'ensemble de l'arbre biliaire élimine le diagnostic d'AVB
- Dans les autres cas où une AVB est fortement suspectée, un transfert sans délai vers un centre de référence pour prise en charge.

Encas d'atrésie des voies biliaires, les voies biliaires extra hépatiques se résument à un simple "chevelu" sans aucune lumière canalaire. La vésicule peut être touchée par le processus atrésiant. L'atrésie étant affirmée, le traitement chirurgical consiste en une **dérivation bilio-digestive de Kasai** (hépto-porto-entérostomie).

N° Validation : 074120209

L'idéal c'est que cette intervention soit faite avant l'âge de 30 jours, c'est ainsi qu'on peut espérer que 50 % des enfants opérés seront en vie avec leur foie natif à l'âge de 5 ans. Plus l'intervention est retardée plus ses chances de succès diminuent rapidement pour s'annuler quasiment après l'âge de 4 mois.

En cas d'échec d'intervention, l'évolution se fait vers la cirrhose avec des décompensations itératives nécessitant le recours à la transplantation hépatique souvent entre 1 et 2 ans.

A noter que si le rétablissement du flux biliaire s'est fait dans le délai optimal, l'évolution vers la cirrhose est possible en raison de l'atteinte associée des VBIH.

Ces enfants sont exposés aux complications générales, des cirrhoses, à la réapparition secondaire d'un ictère, à des cholangites biliaires et à une nécrose ischémique du foie. Une transplantation est souvent nécessaire dans la seconde enfance ou à l'adolescence ;

Nb : Un bilan urgent (Moins de 48h) doit exclure de préférence les principales autres causes médicales de cholestase néonatale (syndrome d'Alagille, Mucoviscidose, déficit en alpha-1-antitrypsine) sans retarder le transfert en milieu chirurgical

- **Cholangite sclérosante néonatale:** (Atteinte extra et intrahépatique)

Même tableau que l'AVB. Elle est caractérisée par une fibrose inflammatoire oblitérante affectant l'arbre biliaire intra- et extrahépatique. La Cholangiographie permet souvent de confirmer le diagnostic. L'évolution se fait le plus souvent vers la cirrhose biliaire, et la transplantation hépatique est alors indiquée.

b) Les cholestases intra hépatiques du nouveau-né et du nourrisson

1- Les atteintes des voies biliaires intra-hépatiques

Elles sont essentiellement représentées chez l'enfant par la paucité ou hypoplasie ductulaire ou ductopénie.

Elles peuvent être syndromique (association à d'autres malformations = syndrome d'Alagille) ou non syndromiques.

Le syndrome d'Alagille : est une maladie multisystémique caractérisée par une paucité des canaux biliaires intrahépatiques.

Cliniquement, il s'associe un **ictère** plus ou moins précoce, une **décoloration des selles** qui est fluctuante d'un moment à l'autre. On y trouve une **dysmorphie faciale**, une **sténose de l'artère pulmonaire**, des **malformations vertébrales en aile de papillon**, un **hypogonadisme**, un **retard staturo-pondéral et psychomoteur** et des anomalies oculaires (l'**embryotoxon**).

L'évolution se fait rarement vers la cirrhose.

2. Les cholestases intra-hépatiques sans atteinte des voies biliaires

Sont dues à une atteinte de l'hépatocyte lui-même.

❖ Les "hépatites"

– *Les hépatites infectieuses bactériennes*

Elles font habituellement partie d'un tableau d'infection néonatale (*Listéria, Colibacille, Streptocoque, Staphylocoque...*). Les signes habituels sont : un **état général très altéré**, un ictère précoce avec **hépato-splénomégalie**. Les examens biologiques : une **hyperleucocytose** souvent associée à une anémie, une **thrombopénie** et des signes **d'insuffisance hépato-cellulaire** grave.

– *La toxoplasmose congénitale*, peut également se manifester par un ictère +HSMG.

– *Les hépatites virales :*

Il s'agit surtout des foetopathies:

- **Rubéole** : l'hépatite rubéolique se voit surtout dans la rubéole congénitale.
- **Maladies des inclusions cytomégaliqes (CMV)**
- **Herpès.**
- **Hépatite B**

❖ L'infection urinaire: est une situation clinique un peu particulière à rechercher de principe devant un ictère du nouveau-né. L'infection particulièrement à colibacille K1, une réaction croisée entre anticorps anti-bactériens et antigènes érythrocytaires du groupe ABO étant susceptible de fragiliser la membrane des hématies et d'entretenir un processus hémolytique responsable de la prolongation de l'ictère.

❖ Les cholestases génétiques.

✓ *Les maladies métaboliques :*

Sont évoquées devant un contexte particulier :

Consanguinité parentale, ATCD de décès en bas âge dans un tableau d'hépathopathie, cholestase associée à d'autre atteinte extra hépatique (tubulaire, cataracte.....)

– *Déficit en $\alpha 1$ antitrypsine:*

- Maladie autosomique récessive due à une synthèse anormale d' **$\alpha 1$ antitrypsine**.
- Tableau de cholestase néonatale d'évolution **cirrhogène**.
- Suspecté sur l'absence de pic d' **$\alpha 1$ globulines** sur EPP et confirmé par le dosage d' **$\alpha 1$ antitrypsine sérique**.

– *Galactosémie congenital*

N° Validation : 074120209

- *Intolérance au Fructose*
- *La Tyrosinémie*
- *La Maladie de NiemannPick*
- ✓ *La mucoviscidose*

Maladie héréditaire de TAR ; Elle est exceptionnellement révélée par une cholestase néonatale. Diagnostic rapidement fait à l'aide du dosage de la trypsine immunoréactive, du test de la sueur et de la recherche de mutation du gène qui code pour le CFTR, localisé sur le chromosome 7. L'atteinte hépatique est la conséquence d'une obstruction des voies biliaires par un mucus épais.

✓ *Les cholestases fibrogènes familiale*

C'est un groupe hétérogène de maladies hépatiques cholestatiques, héréditaires de TAR, aboutissant en quelques années à une maladie hépatique sévère nécessitant la transplantation hépatique souvent avant l'adolescence.

Elles représentent 10 % des cholestases néonatales. Le diagnostic est évoqué devant un faisceau d'arguments cliniques et paracliniques :

- Clinique :
 - ATCDs familiaux de consanguinité de cas similaire.
 - Cholestase incomplète.
 - Début souvent néonatal.
 - Prurit : la PFIC est l'affection la plus prurigineuse parmi les causes de cholestases du nourrisson.
- Biologiques : cholestase dissociée :
 - ↑ BC et PAL
 - Cholestérol : normal.
 - Acides biliaires ↑ dans les types 1 et 2 et modérément élevé ou normal dans le type 3.

La confirmation diagnostique est moléculaire. La biologie moléculaire a permis de distinguer 3 types :

- La PFIC type 1 ou maladie de Byler ; elle est caractérisée par un début néonatal, un prurit féroce et des δ GT normales.

N° Validation : 074120209

- La PFIC type 2 : elle est caractérisée par un début néonatal, un prurit intense, des δ GT normales.

- La PFIC3 : elle débute plus tard dans la vie ; elle est souvent compliquée par l'apparition d'une HTP et d'une IHC plus tardive. Elle est caractérisée par un prurit inconstant et modéré. Le taux des δ GT est \uparrow , une prolifération ductulaire malgré des voies biliaires normales.

La sécrétion dans la bile des phospholipides est supprimée alors que la sécrétion des acides biliaires est normale.

Les micelles pauvres en phospholipides ont un pouvoir détergent important et altèrent les cholangiocytes et les hépatocytes responsables de lésions membranaires et de prolifération ductulaire.

Le traitement de référence de ces PFIC reste la transplantation hépatique. Certains enfants peuvent bénéficier de cholérétiques type URSOLVAN

- ❖ *Les hépatites" néonatales ou cholestase néonatale bénigne.*

Elles réalisent un **ictère précoce** avec **décoloration des selles transitoire et partielle** et **HMG** modérée. Le Dg est souvent retenu sur son évolution spontanément favorable

- ❖ *La cholestase intra hépatique récurrente bénigne*

Elle survient souvent entre 1 et 15 ans, et rarement en période néonatale.

Prédominance masculine, consanguinité (+). La maladie évolue par poussées avec au moment de l'épisode cholestatique un prurit intense et trouble digestif peu spécifique, diarrhée, anorexie, douleur abdominale, perte de poids.

C/ les cholestases extrahepatiques

Elles sont exceptionnelles chez le nourrisson.

Kyste du cholédoque,

Lithiase biliaire.

➤ **L'enfant**

Les cholestases se révèlent chez l'enfant plus grand par:

- ❖ *Clinique:*

- Ictère
- Prurit
- Décoloration des selles
- HMG

N° Validation : 074120209

❖ Biologie :

- Cholestase biologique
- Hypovitaminose K

Les causes peuvent être séparées en:

✓ **Maladies néonatales dignostiquées avec retard:**

Paucité ductulaire, maladie de Byler, déficit en alpha1 antitrypsine, mucoviscidose

✓ **Maladies à révélation plus tardive.** Elles sont résumées dans le tableau ci-dessous

Intrahépatiques	Extra et intrahépatiques (exceptionnelles)	Extra hépatiques (exceptionnelles)
- Hépatites virales : A, B, C; - Hépatite autoimmune - Maladie de Wilson - Toxiques	-Cholangite sclérosante (exceptionnelle)	-Kyste du cholédoque -Lithiase -Tumeur

a) Hépatites virales (A, B, C et E):

✓ **Hépatite A** : +++ ; contexte épidémique

Clinique : ictère, douleurs abdominales vagues, asthénie, troubles digestifs, parfois HMG.

Biologie : transaminases élevées, IgM anti-virus A(+)

Pronostic : bon dans la majorité des cas, parfois l'évolution se fait en 2 temps (après une guérison apparente il y a réapparition des signes cliniques et biologiques : 2ème poussée), exceptionnellement : hépatite fulminante de mauvais pronostic

-Les signes de gravité : troubles de la conscience, syndrome hémorragique, diminution de la taille du foie (atrophique), TP < 50%, Fact V < 50%.

✓ **Hépatite E** : De plus en plus fréquente, même tableau que l'hépatite A

✓ **Hépatite B** : transmission materno foetale ; contexte familial+++ , enquête familiale, _

Sérologie : Ag HBs(+)

Evolution : risque de passage à la chronicité : hépatite chronique active → cirrhose → hépatocarcinome.

✓ **Hépatites auto-immunes** :

- Grand enfant : fille+++
- Sérologies virales : négatives ; EPP : hypergammaglobulinémie
- VS : accélérée
- Présence d'auto anticorps : anti muscle lisse, anti LKM1, AAN.....

✓ **Maladie de Wilson :**

- Maladie métabolique à transmission autosomique récessive (mutation sur le chromosome 13q14p).
- Déficit en Ceruloplasmine, protéine vectrice du cuivre se liant aux **globulines** ↑ de l'accumulation du cuivre dans les organes notamment dans le foie et le cerveau.
- L'âge d'apparition des symptômes est très variable mais pas avant 6ans
- Clinique :
 - Signes hépatiques : variables : ictère, HMG, SMG.
 - Signes neurologiques : tremblement, dystonie paroxystique, hypertonie
 - +/- tubulopathie, hémolyse intra vasculaire aigue
- Examen ophtalmo à la lampe à fente : anneau vert de Kayser-Fleisher
- Biologie: Ceruloplasmine basse (VN:200mg/l)
Cuprémie généralement élevée (peu fiable pour le diagnostic)
Cuprurie de 24H élevée:(VN:<100microg/24H)+++
- Diagnostic : **dosage du cuivre intra hépatique > 250 microg/1gr de foie sec**

Biologie moléculaire

- Traitement : **D-Pénicillamine : chélateur du cuivre**
- Enquête familiale : indispensable (dépister les formes encore asymptomatiques et les traiter).

CONCLUSION

L'ictère est un signe fréquent qui doit être facilement reconnu. Il impose un interrogatoire et un examen physique minutieux. Ses étiologies sont multiples.

Son exploration fait appel à des examens biologiques en première intention et des explorations radiologiques lorsqu'il s'agit d'un ictère cholestatique.

La stratégie diagnostique passe par une bonne connaissance des étiologies afin de réaliser une enquête clinique précise et justifier le choix des examens morphologiques (figure 8).

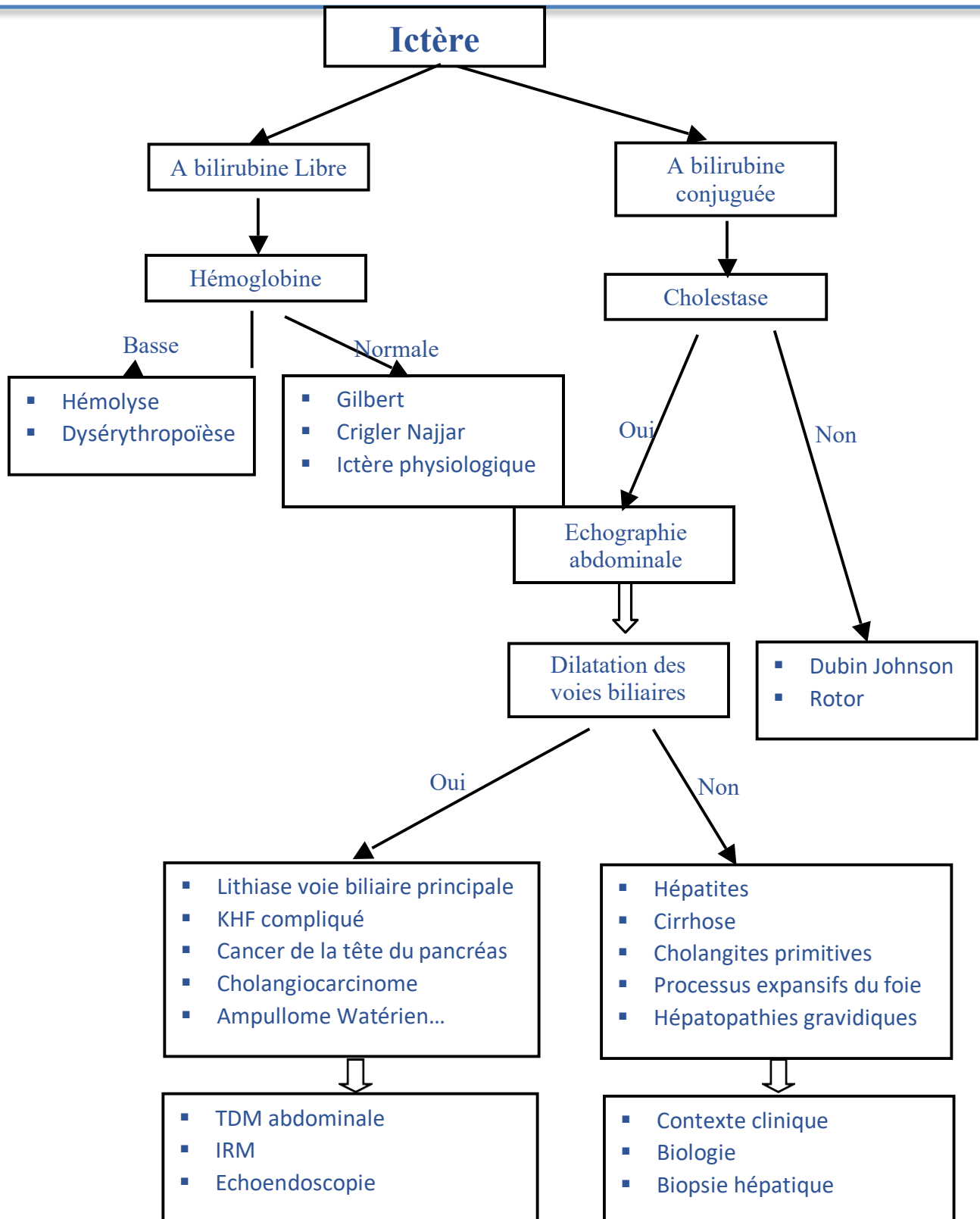


Figure 8 : Algorithme décisionnel devant un ictère