

Cours de résidanat

Sujet : 62

Les Purpuras

Etiopathogénie, Physiopathologie, Diagnostic, Traitement.

OBJECTIFS

1. Etablir le diagnostic positif d'un purpura à partir des données de l'examen physique.
2. Expliquer les différents mécanismes physiopathologiques à l'origine d'un purpura.
3. Identifier les éléments de gravité d'un purpura à partir des données anamnestiques, cliniques et para cliniques.
4. Etablir le diagnostic étiologique d'un purpura à partir des éléments anamnestiques, cliniques, paracliniques et en fonction de l'âge.
5. Planifier la prise en charge thérapeutique et la surveillance d'un patient présentant un purpura en fonction de son étiologie.

I- Introduction :

Le purpura est un symptôme clinique fait de taches cutanées rouges pourpres d'apparition spontanée et qui ne s'effacent pas à la vitro-pression.

C'est la conséquence de l'extravasation d'hématies à travers des petits vaisseaux du derme et de l'hypoderme.

Quelque soit son mécanisme, le purpura pose le problème de l'étiologie sous jacente surtout que le traitement en découle. L'enquête étiologique reposera sur l'anamnèse et l'examen physique qui visent avant tout à éliminer certaines urgences comme l'endocardite infectieuse et le purpura fulminans. Des examens complémentaires seront demandés en fonction de l'orientation clinique.

II- Mécanismes Physiopathologiques : Objectif 2

Le purpura signe un trouble de l'hémostase primaire qui fait intervenir, entre autre, les plaquettes et les vaisseaux (figure 1).

On distingue ainsi d'emblée :

1 - Les purpuras par anomalies plaquettaires :

- **Purpura Thrombopénique** : On entend par thrombopénie, toute diminution du nombre des plaquettes en dessous de $150000/\text{mm}^3$

Physiopathologie : On distingue:

- les thrombopénies centrales : anomalie quantitative ou qualitative de la mégacaryopoïèse

- les thrombopénies périphériques par : □

- Un excès de destruction le plus souvent extra corpusculaire (anticorps) □
- Une anomalie de répartition (hypersplénisme) □
- Une hyperconsommation □
- Une hémodilution

- **Purpura thrombopathique** : par anomalie qualitative des plaquettes.

2 – **Les purpuras vasculaires** qui correspondent à l'ensemble des purpuras qui ne sont pas liés à des anomalies qualitatives ou quantitatives des plaquettes. Ils peuvent eux même résulter de plusieurs mécanismes :

- **Inflammatoires** : liés à une vascularite des artérioles, veinules ou capillaires. L'inflammation peut elle-même être d'origine infectieuse, toxique, médicamenteuse ou dysimmunitaire, résultant de dépôts de complexe immun, d'anticorps anti-cellules endothéliales ou de cytokines pro-inflammatoires.
- **Thrombotique** secondaire à la constitution de **micro-thrombi** dans la lumière vasculaire **ou embolique** par **migration embolique** comme c'est observé au cours des embolies de cristaux de cholestérol, du myxome de l'oreillette gauche ou des embolies graisseuses.
- **Vasculopathie ou fragilité vasculaire**, qui peut être sénile, iatrogène, ...

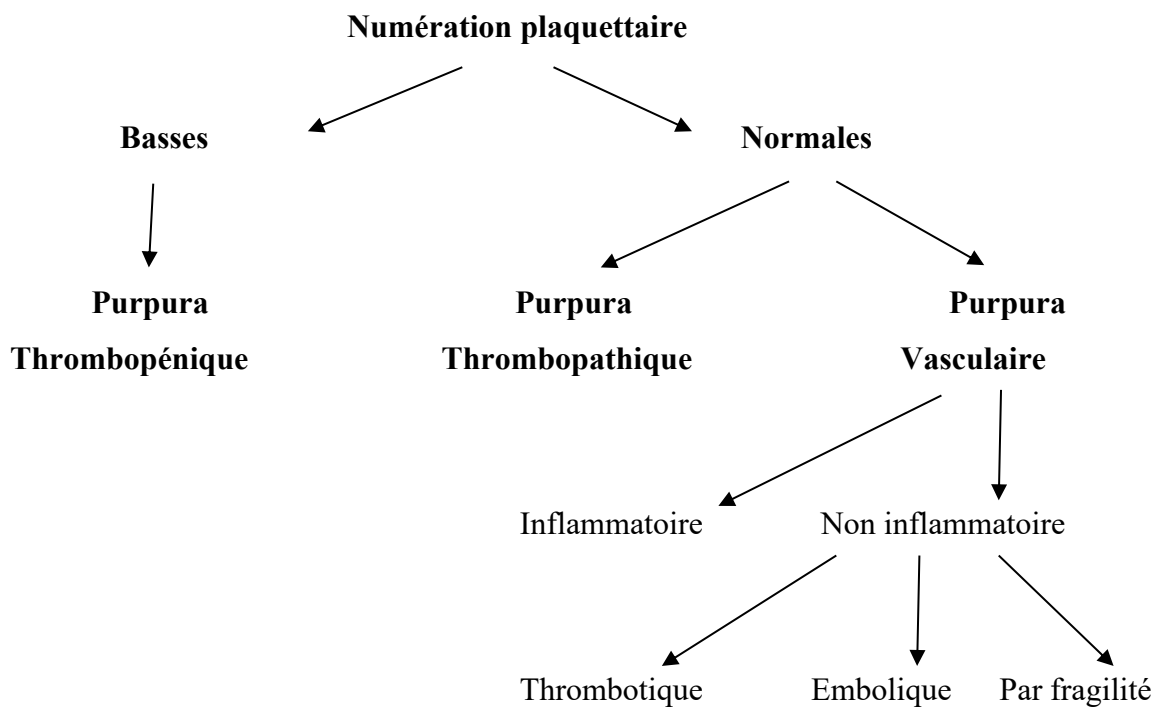


Figure 1 : Classification Physiopathologique Des Purpuras

III – Diagnostic positif : Objectif 1

- Toute tache rouge pourpre, non effaçable à la pression fait évoquer un purpura (à la différence des érythèmes, angiomes, télangiectasies).
- Les lésions purpuriques peuvent intéresser la **peau** et les **muqueuses** (voile du palais, face interne des joues).
- L'aspect le plus classique est **pétéchial** (éléments ponctiformes et lenticulaires) mais on peut noter un aspect **ecchymotique** ou plus rarement en vibices (traînées linéaires).

N° Validation : 0762202023

▪ Ces éléments disparaissent en quelques jours sans séquelles en prenant les **teintes évolutives de la biligénèse** (du bleu au jaune), au prix d'une dyschromie brunâtre en cas de récurrence itérative ou de cicatrice blanchâtre lorsqu'il est nécrotique. L'évolution par poussées explique la coexistence de lésions d'âge différent.

Quelques éléments sémiologiques, permettant de distinguer les purpuras hématologiques et particulièrement thrombopéniques des purpuras vasculaires, sont résumés dans le tableau 1.

Tableau 1 : Eléments Distinctifs entre purpura vasculaire et purpura thrombopénique

Purpura Thrombopénique	Purpura Vasculaire
Monomorphe	Polymorphe
Non infiltré	Infiltré et palpable
Non Nécrotique	Parfois Nécrotique
Diffus	Déclive
Cutané et Muqueux	Cutané
Syndrome hémorragique associé (gingivorragie – épistaxis)	Pas de Syndrome hémorragique
Poussée Unique	Plusieurs poussées

IV- Diagnostic de Gravité : Objectif 3

Les éléments de gravité d'un purpura doivent être Identifiés à partir des données anamnestiques, cliniques et para cliniques.

❖ **Anamnèse** : âge élevé, caractère aigu ou chronique

❖ **Examen clinique** :

Purpura nécrotique ou ecchymotique ou extensif ou en carte de géographie

Purpura muqueux

Bulles hémorragiques endobuccales

Hémorragies conjonctivales

Epistaxis

Gingivorragies

Hématurie macroscopique

Hémorragie au fond d'œil

N° Validation : 0762202023

Syndrome septique

Signes neurologiques (céphalées, obnubilation, coma, raideur méningée, Signes de localisation)

Signes cardiorespiratoires (polypnée, collapsus)

Oligoanurie

Syndrome abdominal aigu

❖ **Examens paracliniques**

Thrombopénie < 20 000/mm³

CIVD (TP↓ TCA↓ D-Dimères↑)

❖ **Les scores hémorragiques**

- **Enfant** : score hémorragique de Buchanan. Risque fonctionnel ou vital immédiat si grade ≥ 3

Tableau 2 : score hémorragique de Buchanan

	Grade 0	Grade 1 (mineur)	Grade 2 (moyen)	Grade 3 (modéré)	Grade 4 (sévère)	Grade 5 (pronostic vital en jeu)
Peau	-	Rares pétéchie ou ecchymoses	pétéchie ou ecchymoses indiscutables	Nombreuses pétéchie et ecchymoses	Pétéchie et ecchymoses extensives	-
Epistaxis	-	Sang dans une narine	Epistaxis ≤ 15 minutes	Epistaxis > 15 minutes	Epistaxis répétées	-
Buccal	-	Pétéchie du palais	Bulles sans saignement actif	Saignement actif intermittent	Saignement actif continue	-
Global	-	Quelques lésions hémorragiques cutanées sans lésions muqueuses	Lésions hémorragiques cutanées modérées à sévères mais sans saignement muqueux	Saignement muqueux ne demandant pas d'intervention médicale	Saignement muqueux actif ou suspicion de saignement profond nécessitant une intervention médicale	Saignement documenté du système nerveux central ou hémorragie fatale dans n'importe quel site

N° Validation : 0762202023

- **Adulte** : score hémorragique de Créteil (d'après score de Khellaf)

Risque fonctionnel ou vital immédiat si grade ≥ 8

Tableau 3: score hémorragique de Créteil (permet de guider la prescription d'immunoglobulines intraveineuses)

Age		Saignement gastrointestinal	
Age > 65 ans	2	Saignement digestif sans anémie	4
Age > 75 ans	5	Saignement digestif avec anémie (perte de plus de 2 g d'hémoglobine) et/ou choc	15
Saignement cutané		Saignement urinaire	
Purpura pétychial localisé (membres)	1	Hématurie macroscopique sans anémie	4
Purpura ecchymotique	2	Hématurie macroscopique avec anémie aiguë	10
Purpura pétychial avec localisations multiples	3	Saignement du système nerveux central (SNC)	
Purpura pétychial généralisé	3	Saignement du SNC ou saignement avec mise en jeu du pronostic vital	15
Purpura ecchymotique généralisé	4		
Saignements muqueux			
Epistaxis unilatérale	2		
Epistaxis bilatérale	3		
Bulles hémorragiques spontanées ou gingivorragies spontanées	5		

* Pour chaque rubrique, seul le score le plus élevé est pris en compte. Un traitement par IgIV associées aux corticoïdes est proposé pour les patients ayant un score hémorragique supérieur à 8. En l'absence de contre-indication, les corticoïdes sont proposés en monothérapie en première intention en cas de score hémorragique ≤ 8 .

V- Diagnostic Etiologique : **Objectif 4**

A- Les étiologies :

La numération formule sanguine est un examen capital devant tout purpura, permettant de se placer devant un purpura thrombopénique ou vasculaire.

1- Purpuras thrombopéniques :

1-1-Tableau clinique :

Indépendamment de la cause, une thrombopénie peut provoquer un syndrome hémorragique.

N° Validation : 0762202023

- En dessous de 50.000 plaquettes/mm³ (et surtout au-dessous de 20.000/mm³), un syndrome hémorragique clinique peut exister, marqué par un purpura cutanéomuqueux, pétéchial et /ou ecchymotique, des hémorragies muqueuses (épistaxis, gingivorragies, bulles hémorragiques), plus rarement des hémorragies viscérales.
- Au-dessus de 50.000/mm³, la thrombopénie est dite modérée et est souvent bien tolérée sur le plan clinique.
- Au-dessus de 100.000 plaquettes/mm³, il n'y a en règle aucune manifestation clinique, sauf s'il existe une thrombopathie associée.

1-2- Biologie :

- Le diagnostic de thrombopénie repose sur la numération de plaquettes toujours contrôlée par l'examen du frottis sanguin pour estimation du nombre des plaquettes sur frottis et présence ou non d'agrégats plaquettaires.

En effet il faut se méfier surtout en l'absence de signe clinique, **de fausse thrombopénie** par agglutination in vitro lors du prélèvement réalisé dans un tube contenant l'anticoagulant l'EDTA (figure 2). En plus du frottis sanguin, une vérification de la numération des plaquettes sur tube citraté permettra d'éliminer cette fausse thrombopénie.

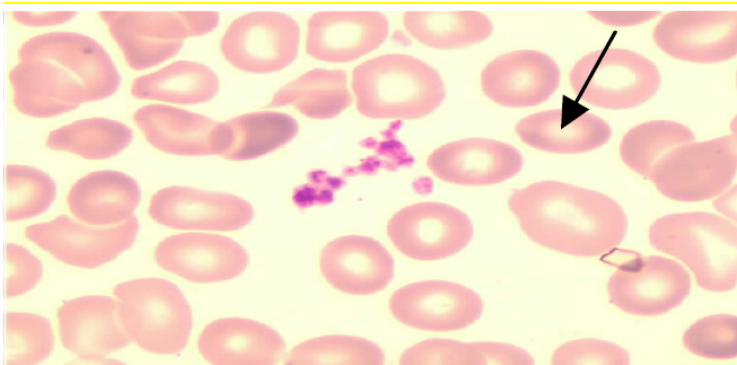


Figure 2 : Agrégats plaquettaires

1-3-Diagnostic étiologique :

1-3-1-Thrombopénies périphériques :

a-Thrombopénie périphérique par excès de destruction périphérique :

N° Validation : 0762202023

❖ **Mécanisme** : généralement immunologique secondaire à :

- Une infection virale : VIH, hépatites virales A - B ou C, CMV, EBV, fièvres éruptives
- Une prise médicamenteuse : Les molécules les plus fréquemment impliquées dans des thrombopénies par un mécanisme immunoallergique sont indiquées dans le Tableau 4

Tableau 2 : Médicaments pouvant entraîner une thrombopénie

Par mécanisme immunoallergique		Par cytotoxicité directe
aspirine	pénicillamine	diurétiques thiazidiques phénylbutazone
Céphalosporines	pénicilline	
chlorpromazine	phénothiazine	
digitoxine	phénylbutazone	
glycopeptides	Quinine -quinidine	
héparine	rifampicine	
hydantoïnes	sels d'or	
isoniazide	sulfamides	
méprobamate		

- Une maladie auto-immune : surtout Lupus érythémateux disséminé, anémie hémolytique auto-immune on parle dans ce cas de syndrome d'Evans, polyarthrite rhumatoïde, syndrome des antiphospholipides.
- Une alloimmunisation post transfusionnelle ou par passage placentaire d'alloanticorps anti plaquettes d'une femme ayant une thrombopénie auto-immune à son foetus
- D'origine auto-immune dite **purpura thrombopénique auto-immun (PTAI)**, anciennement appelé purpura thrombopénique idiopathique (PTI) Il s'agit du désordre hématologique le plus fréquent chez l'enfant (pic de fréquence entre 2 et 4 ans avec une répartition égale entre garçons et filles). On distingue les PTAI aigus ou nouvellement diagnostiqués (moins de 3 mois d'évolution), Les PTAI persistants (entre 3 et 12 mois d'évolution) et les PTAI chroniques (thrombopénie persistant plus de 12 mois). Le myélogramme montre une moelle de richesse normale avec un nombre augmenté de mégacaryocytes. La mise en évidence des autoanticorps antiplaquettaires est difficile. Le diagnostic de PTAI reste un diagnostic d'élimination vu qu'aucun test ne permet d'en affirmer le diagnostic qui repose donc sur un **faisceau d'arguments cliniques, biologiques et éventuellement radiologiques.**

- ❖ **Clinique** : syndrome hémorragique plus ou moins sévère selon la sévérité de la thrombopénie. Purpura pétéchial ou ecchymotique (figure 3), épistaxis, gingivorragies....

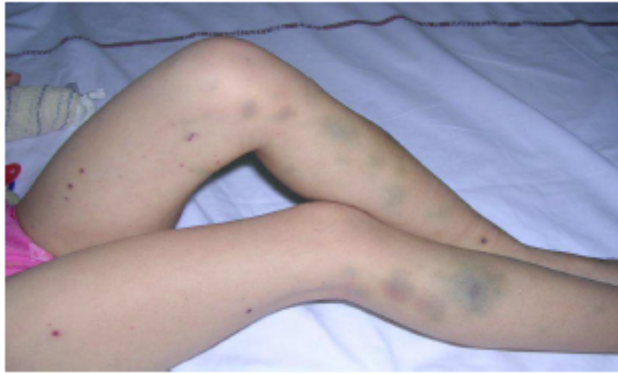

Figure 3 : pétéchies et ecchymoses d'âges différents d'un PTAI

- ❖ **Hémogramme** montre une thrombopénie isolée le plus souvent sévère $< 20.000/mm^3$. Hémogramme par ailleurs normal, absence d'anémie, absence de schizocytes, l'absence d'anomalie des leucocytes et de la formule sanguine.

- ❖ **Myélogramme** : riche en mégacaryocytes, normal par ailleurs

- ❖ **Traitement** :

- Corticothérapie : prednisone 1mg /kg/jr pendant 4 semaines puis dégression lente ou corticothérapie forte dose pendant 4 jours
- Immunoglobulines polyvalentes : en cas de syndrome hémorragique sévère. Leur action est rapide, mais l'efficacité est souvent transitoire.
- splénectomie ou immunothérapie (Rituximab=anti-CD20) si échec des corticoïdes

- ❖ **Evolution** :

- Forme aiguë : normalisation rapide du chiffre des plaquettes : fréquente chez l'enfant.
- Forme chronique avec risque de rechutes, se voit surtout chez l'adulte

b- Thrombopénie périphérique par hyperconsommation :

- ❖ **Coagulation intravasculaire disséminée (CIVD)** : Le diagnostic de CIVD est évoqué face à un purpura ecchymotique et nécrotique en grandes nappes, associé à un syndrome hémorragique et confirmé par une biologie associant une thrombopénie, une baisse du TP, un allongement du TCA, une diminution du taux de fibrinogène, et une

élévation des produits de dégradation de la fibrine (PDF) et des D-dimères. Les principales causes de CIVD aiguës sont :

- Septicémies à Gram négatif
- Infections systémiques à levures
- Rickettsioses
- Leucémies aiguës
- Intoxications par les venins de serpent et par les produits carbonés.
- Lésions tissulaires extensives.

❖ **Micro-angiopathies thrombotiques (MAT):** Syndrome Hémolytique Urémique (SHU) et purpura thrombotique thrombocytopénique (Syndrome de Moschowitz) associant : thrombopénie, anémie hémolytique mécanique avec schizocytes (Figure 4), insuffisance rénale, fièvre, troubles neurologiques.

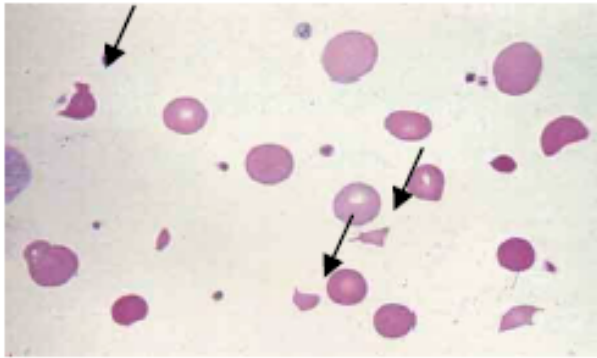


Figure 4 : présence des schizocytes

Le purpura thrombotique thrombocytopénique (PTT) est une micro angiopathie thrombotique de pronostic sévère. Le PTT est rattaché à un effondrement de l'activité de la métalloprotéase ADAMTS-13 qui permet le clivage des multimères de facteur Willebrand de très haut poids moléculaire. Il peut être héréditaire ou acquis. Le PTT acquis est lié dans 90 % des cas à la présence d'auto-anticorps dirigés contre l'ADAMTS-13.

L'agrégation plaquettaire anormale (expliquant la thrombocytopénie) aboutit à la formation de microthrombi, responsable d'une hypoperfusion des organes touchés avec fièvre, atteinte rénale et des manifestations neurologiques ainsi qu'une anémie hémolytique «mécanique» attestée par la présence de schizocytes sur le frottis sanguin.

N° Validation : 0762202023

Outre les maladies auto-immunes, le PTT peut s'observer au cours de pathologies infectieuses et néoplasiques, de la grossesse, avec certains médicaments (chimiothérapie notamment) et en post transplantation.

❖ **Purpura Fulminans** : Ce tableau gravissime s'observe au cours d'états infectieux et associe CIVD et état de choc. La thrombopénie serait liée à une activation généralisée des plaquettes qui s'agrègent au niveau des petits vaisseaux. Le purpura est de développement brutal, symétrique, acral avec une évolution centripète au niveau des fesses, des cuisses, mais pouvant toucher d'autres parties du corps. L'aspect est celui d'ecchymoses confluentes avec développement d'un aspect bulleux et nécrotique en surface. Il existe une profonde altération de l'état général, de la fièvre, une prostration. Les signes de gravité sont liés à ceux du choc septique et de la défaillance poly viscérale. Les germes les plus souvent responsables sont le méningocoque, le pneumocoque, l'*Haemophilus influenzae*, mais le purpura fulminans peut également survenir au cours de la varicelle, de la rougeole, de la rubéole, de la scarlatine. La mortalité liée au purpura fulminans est significative. La reconnaissance précoce d'un purpura nécrotique dans un contexte infectieux doit faire évoquer le diagnostic et conduire à une antibiothérapie urgente et à faire admettre le patient en unité des soins intensifs, la précocité de la mise en œuvre des mesures thérapeutiques conditionne en effet le pronostic.

c- Thrombopénie périphérique par anomalie de répartition : en cas de splénomégalie, la masse plaquettaire est séquestrée dans la rate, c'est l'hypersplénisme.

d- Thrombopénie périphérique par hémodilution : en cas de transfusion massive sans transfusion de plaquettes (en cas de choc hémorragique par exemple).

1-3-2-Thrombopénies centrales :

- ❖ Insuffisance médullaire globale, dans ce cas il y a une anémie ± leucopénie associée :
 - Aplasie médullaire
 - Myélodysplasie
 - Anémie mégaloblastique
 - Infiltration médullaire tumorale : Leucémie Aigue, Lymphome, myélome, cancer...
- ❖ Atteinte isolée des mégacaryocytes :
 - Amégacaryocytose auto-immune

N° Validation : 0762202023

- Thrombopénies centrales constitutionnelles

1-4-Démarche étiologique devant une thrombopénie :

❖ **L'interrogatoire** doit rechercher :

- l'exposition aux médicaments connus pour entraîner une thrombopénie
- un syndrome grippal ou infectieux récent
- une pathologie connue
- de contagé par le VIH
- la notion de transfusion dans les 10 jours précédents
- des symptômes suggérant une maladie immunologique sous-jacente : arthralgies

❖ **Examen clinique**, outre le syndrome hémorragique et l'appréciation du risque hémorragique, il faut rechercher :

- une fièvre, une altération de l'état général
- des adénopathies, hépato splénomégalie

❖ **Etude de l'hémogramme** : à la recherche d'anomalies de la lignée rouge (anémie, schizocytose), de la lignée blanche (neutropénie, hyper leucocytose, cellules blastiques)

❖ **Myélogramme** : **indispensable** pour déterminer le mécanisme de la thrombopénie :

- **Central** : mégacaryocytes absents ou diminués au myélogramme
- **Périphérique** : moelle riche en mégacaryocytes au myélogramme (Figure 5)

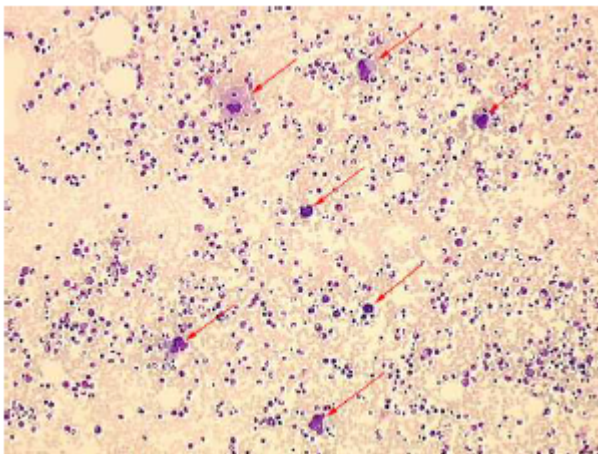


Figure 5 : Myélogramme riche en mégacaryocytes

❖ **Autres examens seront demandés selon le contexte clinique** :

- des tests d'hémostase : TP, TCA, Fg, DD...

N° Validation : 0762202023

- des hémocultures
- un bilan hépatique
- des sérologies virales (VIH, hépatite A, B, C, EBV, MNI test, CMV et autres en fonction de la notion de contage),
- un bilan immunologique (AAN, facteur rhumatoïde, les anticorps antiphospholipides...)

2 - Purpuras Thrombopathiques :

Les thrombopathies sont des affections héréditaires ou acquises liées à une anomalie qualitative des plaquettes. Le chiffre des plaquettes est sensiblement normal mais le temps d'occlusion plaquettaire, mesuré à l'aide d'un automate appelé PFA «Platelet Function Analyzer» qui simule in vitro les conditions hémodynamiques de l'adhésion et de l'agrégation plaquettaire suite à une lésion vasculaire, est allongé. En fait, thrombopénie et thrombopathie peuvent coexister.

2-1- Thrombopathies constitutionnelles :

Elles sont rares, les principales thrombopathies constitutionnelles sont :

2-1-1-La thrombasthénie de Glanzman :

- Elle est due à un défaut du complexe GPIIb IIIa membranaire plaquettaire, (récepteur du fibrinogène), cofacteur principal de l'agrégation.
- Elle est de transmission autosomique récessive
- **Clinique** : purpura, épistaxis, gingivorragies, ménorragies chez la femme
- **Biologie** : - PFA allongé
 - Les plaquettes sont de nombre et de taille normaux.
 - TP et TCA normaux.
 - Agrégométrie plaquettaire :
 - nulle à l'ADP, collagène...
 - Normale à la Ristocétine
 - Cytométrie de flux: permet l'étude qualitative et quantitative de la GPIIbIIIa

2-1-2-Dystrophie thrombocytaire de Bernard Soulier :

N° Validation : 0762202023

- Pathologie plaquettaire congénitale résultant d'un déficit ou d'une anomalie qualitative du complexe de GPIb membranaire plaquettaire, récepteur du fact Willebrand pour l'adhésion plaquettaire.
- Plus rare, elle se transmet sur un mode autosomique récessif.
- **Expression clinique** : purpura, épistaxis, gingivorragies, ménorragies.
- **Diagnostic biologique** :
 - NFS : thrombopénie modérée+Pq de grande taille au frottis
 - PFA allongé, TP normal, TCA normal
 - Agrégométrie : normale à l'ADP, collagène, adrénaline
nulle à la Ristocétine
 - Cytométrie de flux : permet l'étude qualitative et quantitative de la GPIb

2-2-Thrombopathies acquises :

Plus fréquentes, mais elles sont souvent peu symptomatiques. Les étiologies sont:

- Médicamenteuses : Acide acétylsalicylique, les anti-inflammatoires non stéroïdiens, ...
- Associées à d'autres maladies : syndromes myélo-prolifératifs, syndromes myélodysplasiques, insuffisance rénale, cirrhose hépatique.

3 – Purpuras Vasculaires :

Les purpuras vasculaires (PV) peuvent être classés en PV inflammatoire et PV non inflammatoires. Le caractère inflammatoire est attesté par la présence à la biopsie cutanée d'une **vascularite leucocytoclasique**. La **leucocytoclasie** correspond histologiquement à l'association de :

- Infiltration péri-vasculaire de polynucléaires neutrophiles (PNN) parfois en picnose (chromatine condensée) ou en caryorexie (à noyau éclaté). Cet infiltrat peut être fait de lymphocytes après quelques jours d'évolution.
- Une nécrose fibrinoïde fréquemment observée
- Une extravasation des globules rouges à travers la paroi vasculaire.

3- 1- Les purpuras Inflammatoires :

3- 1- 1- Les vascularites d'hypersensibilités :

On entend habituellement par ce terme, les vascularites leucocytoclasiques d'origines médicamenteuses, infectieuses ou toxiques.

N° Validation : 0762202023

▪ **Les causes infectieuses** doivent toujours être évoquées en premier surtout en présence de fièvre :

- **Le purpura fulminans** : (voir page 9)

- **L'endocardite subaigüe d'Osler** : doit être évoquée devant tout PV fébrile avec souffle à l'auscultation cardiaque d'autant plus qu'on est devant un patient ayant des antécédents de valvulopathie.

- **Autres** : Un PV peut aussi s'observer avec :

- Les infections à germes intracellulaires : Mycoplasme – Coxiella
- Les infections virales ; CMV, EBV, Parvovirus B19, VHC, VHB, VIH
- Des parasitoses : Paludisme

▪ **Les causes médicamenteuses** :

Nombreux sont les médicaments à l'origine d'un PV. L'expression cutanée est habituellement isolée et les signes systémiques sont rares.

Un délai de 7 à 10 jours après le contact antigénique est habituellement noté et les lésions sont toutes de même âge, disparaissant en quelques semaines si le facteur déclenchant est supprimé. Les médicaments pouvant être à l'origine d'un PV sont :

- Les Anti-inflammatoires non Stéroïdiens
- Les bêtalactamines
- Les sulfamides
- Les thiazidiques
- L'alpha-méthyl dopa
- L'allopurinol
- ...

Il faut donc arrêter tout médicament suspect d'être à l'origine surtout si les critères d'imputabilité établis avec le service de pharmacovigilance concordent avec une étiologie médicamenteuse.

▪ **Les Toxiques** :

Un PV peut être lié à la manipulation de toxiques comme les pesticides, les insecticides et les dérivés de pétrole, d'où l'intérêt de vérifier la profession du patient et l'éventuelle exposition à des toxiques.

3- 1- 2- Les Vascularites Systémiques Secondaires :

▪ Les cryoglobulinémies :

Une cryoglobulinémie est définie par la présence dans le sérum de protéines formées en majeure partie d'immunoglobulines et de fraction de complément qui précipitent au froid et se solubilisent lors du réchauffement. Un PV est le signe le plus constant et s'observe dans 90 à 100 % des cas des cryoglobulinémies et peut s'associer à un syndrome de Raynaud, à des nécroses digitales de mécanisme thrombotique, des arthralgies, une polyneuropathie axonale avec atteinte rénale glomérulaire, hépatique voire cardiaque. Cette cryoglobulinémie est le plus souvent secondaire surtout à des infections virales, en tête des quelles l'hépatite virale C, mais aussi l'hépatite B et le VIH. Elle peut être aussi secondaire à des connectivites et à des néoplasies.

▪ Le purpura des connectivites : Toutes les connectivites peuvent être à l'origine d'un PV comme :

- **Le Lupus Erythémateux Systémique (LES)** : est une connectivite de la femme jeune, associant diversement une atteinte cutanée, des arthrites non érosives, une atteinte des séreuses, une atteinte rénale, neurologique, hématologique avec des marqueurs immunologiques (AAN – Anti DNA natifs - ...)
- **Le Syndrome de Gougerot-Sjögren (SGS)** : est une exocrinopathie auto-immune à l'origine d'un syndrome sec mais qui s'associe à de nombreuses manifestations systémiques extra glandulaires liées à une infiltration lymphoplasmocytaire. Le PV peut être lié à la présence d'une cryoglobulinémie ou être lié à une hypergammaglobulinémie définissant le purpura vasculaire de Waldenström.
- **La Polyarthrite Rhumatoïde** : est la plus fréquente maladie auto-immune de la femme jeune, à l'origine d'une atteinte articulaire destructrice particulièrement des mains avec des déformations articulaires irréversible en l'absence de traitement efficace.

N° Validation : 0762202023

- **Le syndrome de Sharp** : ou connectivite mixte est responsable d'un syndrome de raynaud avec des doigts boudinés.
- **La Dermatomyosite** : associe des manifestations cutanées surtout à type d'erythroedème mais aussi des lésions de PV avec des myalgies à l'origine d'un déficit musculaire.
- **La polychondrite atrophiante** : peut aussi être responsable de PV.

▪ **Le purpura des affections Malignes :**

Un PV peut précéder l'apparition d'un cancer ou l'accompagner et il est parfois l'expression d'une cryoglobulinémie associée. Toutes les hémopathies (leucémies, lymphomes, myélome, syndrome myélodysplasiques) mais aussi les cancers solides (colon, bronches, prostate, foie,...) peuvent être révélés à l'occasion d'un PV.

▪ **Le Purpura Hyperglobulinémique de Waldenström** : l'hyper gammaglobulinémie, qu'elle soit liée à un syndrome de Gougerot-Sjögren, une hépathopathie chronique ou une thyroïdite auto-immune, peut être à l'origine d'un PV. Plus rarement l'hypergamma se voit au cours de la PR, du LES, ou des syndromes lymphoprolifératifs.

3- 1- 3- Les vascularites systémiques primitives :

C'est les vascularites primitives touchant les petits vaisseaux qui sont plus à l'origine d'un PV.

▪ **Le Purpura Rhumatoïde** : ou maladie de Shönlein – Henoch est la vascularite la plus fréquente de l'enfant et de l'adolescent mis la survenue chez l'adulte et le sujet âgé est possible et d'évolution parfois grave. Le purpura survient souvent dans les suites d'une infection ORL et s'associe sur le plan clinique à **des arthralgies** ou **arthrites** des grosses articulations, des **manifestations abdominales** à type de douleurs d'intensité et de localisation variable en rapport avec une localisation digestive de la vascularite qui peut se compliquer d'hémorragie digestive, plus rarement de perforation et enfin à une **atteinte rénale de type glomérulaire**. La biopsie cutanée avec étude en immunofluorescence directe

N° Validation : 0762202023

montre une vascularite avec dépôt d'IgA au sein des lésions d'angéite, très évocateurs du diagnostic.

▪ **La vascularite cryoglobulinémique essentielle** : la cryoglobulinémie est dans ce cas essentielle c-a-d sans cause évidente.

▪ **Les Vascularites à ANCA** :

Le purpura survient dans un cortège d'atteinte multi systémique avec des signes généraux, une atteinte rénale (protéinurie – hématurie – insuffisance rénale), une atteinte ORL ou pulmonaire et une atteinte neurologique périphérique. Les anticorps anti-cytoplasme des polynucléaires neutrophiles (ANCA) constituent un bon marqueur de ces vascularites qui sont au nombre de 3 :

○ **La polyangéite avec granulomatose** (maladie de Wegener) est à l'origine de manifestations ORL et particulièrement sinusienne dominante ainsi que des manifestations pulmonaires et rénales. Les ANCA sont positifs dans 80 % des cas et ils sont de fluorescence centrale et de type anti-protéinase 3.

○ **L'angéite granulomateuse avec éosinophilie (syndrome de Churg Strauss)** associe un asthme tardif et sévère avec hyper éosinophilie sanguine et tissulaire. Les ANCA sont des anti-myéloperoxidases (MPO) et de fluorescence périnucléolaire ou p-ANCA. Ils sont notés dans seulement 40 % des cas.

○ **La Polyangéite microscopique** associe une capillarite pulmonaire et rénale à des manifestations neurologiques périphériques et des signes généraux. Les ANCA notés dans 60 % des cas sont de type anti-MPO.

▪ **Les Vascularites de moyen calibre** : comme la **périartérite noueuse** et la **maladie de KAWASAKI** s'accompagnent rarement de PV contrairement aux vascularites des gros calibre (maladie de Horton et maladie de Takayasu) qui ne s'accompagnent pas de purpura vasculaire.

3- 2- Purpuras Vasculaires Non Inflammatoires :

Les purpuras non inflammatoires correspondent aux purpuras emboliques et thrombotiques et aux purpuras par fragilité capillaire.

3- 2- 1-Le Purpura Embolique :

Le purpura embolique peut s'accompagner d'une vascularite du derme, ainsi on le voit dans certaines classifications parmi les purpuras d'origine inflammatoire.

Un processus emboligène doit être évoqué dans 3 situations :

- Chez un polytraumatisé
- En présence d'athérosclérose
- En présence d'une cardiopathie emboligène ou d'un myxome.

- **Chez le polytraumatisé, l'embolie graisseuse** peut être à l'origine d'un purpura prédominant sur la partie supérieure du thorax et des bras, associé à des signes neurologiques +/- une insuffisance respiratoire. L'examen ophtalmologique peut mettre en évidence une hémorragie conjonctivale ou des dépôts graisseux dans les vaisseaux rétiniens.

- **Chez le sujet athéroscléreux**, le diagnostic de la **maladie d'emboles de cristaux de cholestérol** sera évoqué devant des lésions purpuriques des membres inférieurs associés à un livédo, des zones nécrotiques et un ou plusieurs orteils pourpres. Il existe généralement un syndrome algique, les pouls sont conservés avec des manifestations systémiques, une HTA et une insuffisance rénale. Un facteur déclenchant est souvent retrouvé dans les semaines précédentes : geste chirurgical vasculaire, cathéter artériel ou la mise en route d'un traitement anticoagulant (héparine – anti vitamine k)

La biopsie d'une zone nécrotique permet d'observer des images d'obstruction des artères par les cristaux de cholestérol.

- Le **Myxome de l'oreillette** gauche est une tumeur rare donnant parfois un tableau de vascularite systémique avec AEG, syndrome inflammatoire biologique, arthromyalgies, livédo, purpura vasculaire parfois nécrotique. L'échographie cardiaque doit donc faire partie du bilan de tout purpura vasculaire.

3- 2- 2- Purpuras Thrombotiques :

Les purpuras thrombotiques peuvent s'observer au cours :

- **Le syndrome des antiphospholipides** : qui est un syndrome de définition clinico-biologique associant des manifestations obstétricales (fausses couches – mort fœtale in utero - ...) et/ou thrombotiques à une positivité durable d'antiphospholipides (anticardioline et /ou anti bêta 2 microglobulines et/ou anticoagulant circulant).

N° Validation : 0762202023

- **La CIVD**, qu'elle soit satellite d'une infection sévère ou d'une néoplasie, est à l'origine d'un purpura ecchymotique et nécrotique associé à une défaillance multi viscérale. L'origine du PV au cours de la CIVD est donc intriqué (thrombopénique, inflammatoire et thrombotique)
- **Un déficit en inhibiteurs physiologiques de la coagulation** comme la protéine C, S et l'antithrombine III peut entraîner un purpura vasculaire nécrotique parfois associé à un livédo.
- **Les cryopathies** sont responsables de purpura nécrotique localisé préférentiellement sur les extrémités (là aussi le mécanisme est intriqué pouvant être d'origine inflammatoire) :
 - Cryoglobulinémie surtout de type 1 et 2
 - Cryofibrinogène
 - Agglutinines froides
- **Les syndromes myéloprolifératifs** : thrombocytémie essentielle – polyglobulie de Vaquez – LMC – SMC.

3- 2- 3- Purpuras par fragilité capillaire (vasculopathie) :

Le Purpura est pétéchial ou ecchymotique non infiltré.

- **Le purpura vasculaire sénile** : (Purpura de Bateman) réalise des tâches ecchymotiques de taille variable volontiers situés sur la face dorsale des avants bras et des mains. Il peut être engendré par une corticothérapie prolongée.
- **L'hypovitaminose C ou carence en vitamine C**
- **L'amylose** : donne un purpura par fragilité capillaire lié aux dépôts péri vasculaires de substance amyloïde. Le purpura prédomine dans les zones de frottement en particulier au niveau des grands plis et sur les paupières supérieures. Il s'agit habituellement d'amylose AL (myélome) exceptionnellement d'amylose secondaire.
- **Le syndrome des ecchymoses douloureuses ou syndrome de Gardner-Diamond** apparaît plutôt chez des femmes jeunes avec un profil névrotique et qui serait lié à une autosensibilisation aux hématies des patients lors d'un traumatisme précédent l'apparition des ecchymoses.

- **Un effort important** : Lors d'un accouchement ou suite à des vomissements répétés et importants, peut apparaître un PV localisé habituellement au visage et peut déborder la partie supérieure du tronc.

B- L'enquête étiologique :

L'enquête étiologique repose sur une anamnèse minutieuse, un examen physique complet avec recours, en fonction de l'orientation, à des examens complémentaires. La première étape consiste toujours à demander une NFS pour vérifier le chiffre des plaquettes.

1- L'interrogatoire : Doit préciser :

- L'âge
- Toutes les prises médicamenteuses surtout récentes, pouvant être à l'origine d'une thrombopénie ou induisant, par mécanisme immunoallergique, un PV
- Les antécédents : maladies systémiques connues
 - Hémopathies - Néoplasies
 - Infections chroniques connues (VHC, VHB, VIH)
 - Asthme - Rhinite ou sinusite chronique
- Préciser le passé transfusionnel et les antécédents obstétricaux : avortements, éclampsie, accouchement prématuré
- Les comportements sexuels à risque et la consommation de toxiques (alcool, toxicomanie)
- La profession et l'exposition éventuelle à des toxiques
- Tout voyage récent dans un pays tropical (paludisme)
- Une angiographie récente (emboles de cristaux de cholestérol)
- Les caractéristiques du purpura : délai d'installation et mode évolutif. Les formes aiguës disparaissent rapidement et sont souvent d'origine toxique (médicamenteuse) ou infectieuse.
- Les signes associés : rechercher les signes généraux comme une fièvre, un amaigrissement, une anorexie. Rechercher aussi d'autres signes fonctionnels extra cutanés orientant vers une cause systémique : arthralgies – myalgies – douleurs abdominales – troubles du transit – syndrome œdémateux – signes neurologiques périphériques – syndrome sec - ...

N° Validation : 0762202023

2- L'examen Physique :

L'examen physique doit être complet, orienté et répété. Il faudra rechercher d'emblée la présence de fièvre ou de signes de choc.

- **L'examen de la peau** précisera les caractéristiques déjà décrite du purpura et son extension.

- **On recherchera d'autres anomalies cutanées ou muqueuses :**

- Des ulcérations muqueuses ou des aphtes
- Une urticaire orientant vers une vascularite
- Une éruption du visage en Vesperilio (LES)
- Un érythrœdème orientant vers une dermatomyosite
- Un livédo orientant vers un SAPL ou une maladie d'embolies de cristaux de cholestérol.

- **Des Signes extra-cutanés** doivent aussi être recherchés :

- Un souffle à l'auscultation cardiaque orienterait vers une endocardite infectieuse
- Une splénomégalie vers une septicémie à BG –
- Un syndrome méningé vers un purpura fulminans
- Des œdèmes des membres inférieurs +/- HTA vers une atteinte rénale glomérulaire d'une éventuelle vascularite ou d'un LES.
- Des signes neurologiques : LES, SGS, vascularite
- Douleurs abdominales, Hémorragie digestive : localisation digestive d'une vascularite.
- Des râles sibilants à l'auscultation pulmonaires orienteraient vers un asthme lié à une vascularite de Churg – Strauss. Des râles crépitants vers une fibrose pulmonaire ou une hémorragie intra-alvéolaire.
- On complétera par un examen ophtalmo spécialisé (Uvéite, Vascularite rétinienne) et un examen ORL (Sinusite : Wegener)

3- Examens Complémentaires :

Les examens complémentaires apportent des arguments de valeur inégale. Certains sont utiles pour rechercher d'autres manifestations permettant une orientation étiologique et d'autres seront demandés en fonction de l'orientation clinique.

- Un purpura fébrile doit conduire à la réalisation urgente d'une série d'hémocultures et de ponction lombaire surtout si le purpura est extensif.

N° Validation : 0762202023

- La présence de souffle doit conduire à la réalisation d'une échographie cardiaque.
- **La NFS** est d'un apport capital. Outre la distinction entre purpura thrombopénique et purpura vasculaire, elle pourra orienter vers l'étiologie :
 - Thrombocytose : Syndrome myéloprolifératif
 - Hyperleucocytose : infections ? hémopathie ? vascularite ?
 - Hyperéosinophile ; syndrome de Churg Strauss ?
 - Leuco-lymphopénie : LES ? SGS ?
 - Anémie : hémolyse ? saignement occulte d'une tumeur ? inflammatoire ?
- **La VS** permet d'apprécier la présence d'un syndrome inflammatoire biologique.
- Le bilan hépatique recherchera une cytolyse, une cholestase ou une insuffisance hépatocellulaire.
- **L'EPP** recherchera une hypergammaglobulinémie polyclonale en faveur du purpura hyperglobulinémique de Waldenström. L'hypergamma monoclonale fera évoquer un myélome multiple ou un lymphome et l'hypogamma une cryoglobulinémie, un lymphome ou un myélome non sécrétant.
- **Le dosage pondéral des immunoglobulines** orienterait vers un purpura rhumatoïde si les IgA sont élevées et vers un syndrome de Churg Staruss si les Ig E sont élevées.
- **Les sérologies virales** : VHB, VHC, EBV, CMV, Parvovirus B19, Rickettsia Conorii.
- **Le Bilan Immunologique** : sera demandé en cas d'orientation vers une vascularite systémique secondaire à une connectivite ou de vascularite primitive :
 - AAN : le typage et les signes associés au purpura permettent de s'orienter.
 - ANCA : p-ANCA (Churg Strauss – Polyangéite microscopique)
 - c- ANCA (Wegener)
 - Complément Sérique sera diminué en cas de LES ou en présence d'une cryoglobulinémie.
 - Facteur Rhumatoïde
 - Cryoglobulinémie
 - Recherche d'antiphospholipides
- **La biopsie cutanée** ainsi que **l'étude en immuno fluorescence directe** sont indispensables devant tout purpura non thrombopénique et surtout si on évoque l'origine inflammatoire. Cette biopsie est réalisée sous anesthésie locale avec une incision en boutonnière pour emporter derme et hypoderme. Elle doit porter sur une lésion fraîche.

N° Validation : 0762202023

- D'autres Examens sont demandés en fonction du contexte comme une artériographie en cas de suspicion de PAN, une TDM thoracique en cas de Granulomatose de Wegener ou de syndrome de Churg Strauss, une TDM thoraco-abdomino-pelvienne en cas de doute sur une néoplasie.

IV- Traitement : Objectif 5

Le traitement est très variable en fonction de l'étiologie retrouvée. Le traitement est donc à la fois **symptomatique** pour induire une rémission (disparition des lésions purpuriques) et **étiologique** pour prévenir les récurrences.

1- Traitement du PTAI :

1- 1- Indications du traitement :

- Nombre de plaquettes $< 30\ 000 /\text{mm}^3$ avec saignement ou en cas de risque hémorragique ;
- Nombre de plaquettes $< 50\ 000 /\text{mm}^3$ et prise d'un traitement perturbant l'hémostase : antiagrégant ou anticoagulant ou existence d'une comorbidité, en particulier après l'âge de 60 ans ;
- Avant un geste chirurgical ;
- En fin de grossesse en vue d'une préparation à l'accouchement.

1- 2- Traitement de 1^{ère} ligne :

- **Les corticoïdes** par voie orale (prednisone à la dose de 1 mg/kg/jour pendant 3 semaines à 2 mois) sont le traitement de première ligne (efficacité de 70 %).
- **Les immunoglobulines intraveineuses** (IgIV : 0,8 à 1 g/kg le premier jour) peuvent être indiquées lorsque le syndrome hémorragique est sévère (apprécié à l'aide du score hémorragique) en association avec les corticoïdes par voie orale. Les IgIV peuvent être répétées une fois dans les 3 jours en fonction de la sévérité du syndrome hémorragique et de l'évolution.

1- 3- Traitement de 2^{ème} ligne :

Un traitement de seconde ligne est à discuter en cas de PTAI persistant (3 à 12 mois d'évolution) ou chronique (plus de 12 mois d'évolution), avec numération plaquettaire $< 30\ 000/\text{mm}^3$ et s'il existe des saignements ou un risque hémorragique avec inefficacité de l'utilisation **séquentielle** des corticoïdes ou des IgIV.

La corticothérapie prolongée à forte dose est déconseillée car elle n'influence pas l'évolution à long terme et expose à des effets indésirables graves.

- **La splénectomie** est le traitement de référence avec un taux de succès de 60 % à 70 %.

N° Validation : 0762202023

- Le traitement peut faire appel **aux agonistes du récepteur de la thrombopoïétine** ou au **rituximab** lorsque la splénectomie est contre-indiquée.
- **un traitement immunosuppresseur** peut être proposé, bien que hors AMM, en cas de PTAI réfractaire (persistance d'une thrombopénie après administration de plusieurs lignes de traitements dont la splénectomie, et si le malade reste exposé à un risque hémorragique avec un nombre de plaquettes inférieur à 20 à 30000/mm³). Le choix de ces traitements doit dépendre de leur rapport bénéfice/risque dans un tel contexte.

2- Traitement du PTT :

Le traitement du PTT est une urgence.

- À la phase aiguë, il repose sur les **échanges plasmatiques** permettant l'apport de plasma contenant l'ADAMTS-13 déficitaire. Les échanges plasmatiques permettent de transfuser de grands volumes de plasma et permettent, en outre, de soustraire les multimères de FW de très haut poids moléculaires responsables du processus de microangiopathie et les auto-anticorps anti-ADAMTS-13.

Il n'y a pas de règle sur le rythme et la durée des séances qui sont généralement quotidiens jusqu'à la normalisation des plaquettes (> à 150 000/ mm³) et leur stabilisation pendant au moins 48 heures. Les échanges peuvent être alors espacés à un jour sur deux puis une décroissance progressive.

- Les Anti-CD 20 (Rituximab) sont proposés en cas d'échec des échanges plasmatiques afin de diminuer la production de l'auto-anticorps via une clearance lymphocytaire B.
- L'association d'une **corticothérapie** (1mg/kg) à la phase aiguë est systématique pour la plupart des équipes qui s'appuient sur l'origine auto-immune du PTT acquis de l'adulte.
- Les antiagrégants plaquettaires (aspirine), n'ont pas démontré d'efficacité.
- Les transfusions de plaquettes majorent les phénomènes thrombotiques et sont dangereuses et contre-indiquées.

3- Traitement du Purpura Vasculaire:

- Le traitement étiologique doit être conduit chaque fois qu'une étiologie est déterminée :
 - Arrêter le médicament incriminé
 - Traiter l'infection sous jacente
 - Prise en charge de la connectivite ou de la vascularite
 - Traitement de l'affection maligne sous jacente

N° Validation : 0762202023

- Le repos au lit est le premier traitement symptomatique à entreprendre permettant d'améliorer les lésions qui vont disparaître progressivement, et de prévenir l'apparition de nouvelles lésions. Il peut constituer le seul traitement.
- En cas de rechute, on peut proposer de la colchicine (1mg/jour) ou de l'hydroxychloroquine (plaquenil).
- La corticothérapie n'est pas indiquée et habituellement inefficace pour l'atteinte cutanée isolée.
- En cas de purpura vasculaire avec atteinte viscérale, comme c'est le cas au cours des vascularites systémiques ou des connectivites, les corticoïdes +/- associés aux immunosuppresseurs seront justifiés par les atteintes viscérales.

V- Conclusion :

Un purpura doit être rapidement reconnu compte tenu du bilan étiologique qui doit rapidement être mis en œuvre.

Le purpura thrombopénique s'associe fréquemment à d'autres signes hémorragiques (gingivorragies, ménorragies, métrorragies...) dont la présence impose un traitement en urgence par corticoïdes et /ou IgIV.

Les causes infectieuses doivent être toujours éliminées en premier devant tout purpura vasculaire avec fièvre.

Le traitement et le pronostic global dépend de l'étiologie sous jacente (Figure 2).

Références :

- Purpura chez l'enfant et chez l'adulte. EMC-Dermatologie vénérologie 2015 ; 142S : S181 - S186 (free).
- Purpura thrombopénique immunologique: physiopathologie et traitement Transfusion Clinique et Biologique 16 (2009) 101–105.
- Le purpura thrombotique thrombocytopénique acquis de l'adulte : actualités. La Revue de médecine interne 29 (2008) 794–800.