



## Diagnóstico y tratamiento de las infecciones agudas de mano

André Víctor Baldin,<sup>1</sup> José E Telich Tarriba,<sup>1</sup> Federico Iñigo Arroyo,<sup>1</sup> Yusef Jiménez Murat,<sup>2</sup> Armando Apellaniz Campo<sup>3</sup>

### Resumen

Las infecciones de mano son un grave problema de salud debido a sus consecuencias catastróficas e incapacidades prolongadas, por lo que se requiere un enfoque dinámico que reduzca al máximo sus complicaciones. Varios factores influyen en el desenlace clínico de las infecciones, entre ellos: la localización, el microorganismo, el momento del tratamiento, la eficacia antibiótica y el estado de salud e inmunitario del paciente. En este artículo se describen las infecciones agudas de mano más frecuentes, su diagnóstico y tratamiento.

**Palabras clave:** Infecciones agudas, paroniquia, tenosinovitis, mordedura humana, de perro y de gato.

### Summary

Hand infections are a serious health problem due to their catastrophic consequences and prolonged disabilities, so an aggressive and dynamic approach is required to avoid minimizing their complications. Several factors influence the clinical outcome of infections, including: location, microorganism, timing of treatment, antibiotic efficacy, patient health and immune status. This article describes the most frequent acute hand infections, their diagnosis and treatment.

**Key words:** Acute infections, paronychia, tenosynovitis, dog, cat and hand human bites.

### INTRODUCCIÓN

Las manos son un segmento anatómico del cuerpo humano constantemente expuesto a los más diversos tipos de lesiones durante las actividades de la vida cotidiana.<sup>1,2</sup>

Las infecciones de mano son un grave problema de salud debido a sus consecuencias catastróficas e incapacidades prolongadas, por lo que se requiere un enfoque dinámico que reduzca al máximo sus complicaciones. Dichas

complicaciones han disminuido notablemente gracias a la introducción de los antibióticos, aunque su empleo no sustituye la necesidad de una intervención quirúrgica, conveniente y adecuada.<sup>1,3</sup>

La incidencia reportada de infecciones de mano puede llegar a 30% de los pacientes admitidos en los servicios de cirugía de mano en Estados Unidos. Aproximadamente 60% de los casos son secundarios a trauma, 25% a mordedura humana, 10% a inmunocompromiso y 5% a mordedura de animales.<sup>3,4</sup>

Varios factores influyen en el desenlace clínico de las infecciones, entre ellos: la localización, el microorganismo, el momento del tratamiento, la eficacia antibiótica y el estado de salud e inmunitario del paciente.<sup>5</sup>

En la mano las infecciones suelen tener como origen un trauma penetrante o lesiones que se presentan a través de escoriaciones, folículos pilosos y/o quemaduras, que en muchas ocasiones los pacientes no perciben. Dichas lesiones causarán aumento de líquido extracelular local, edema, disminución de la perfusión tisular, principalmente venosa y linfática. Si el proceso continúa sin cambios, se observará un aumento de la presión capaz de interrumpir el flujo arterial y producir necrosis de los tejidos, un proceso similar al observado en el síndrome compartimental.<sup>6</sup>

<sup>1</sup> Residente de Cirugía Plástica, Estética y Reconstructiva.

<sup>2</sup> Médico adscrito. Jefe de la Clínica de Mano.

<sup>3</sup> Médico adscrito. Jefe de la Clínica de Plástica General.

Hospital General "Dr. Manuel Gea González", Ciudad de México.

Correspondencia:

Dr. André Víctor Baldin

Correo electrónico: andre.baldin03@gmail.com

Aceptado: 21-08-2017.

Este artículo puede ser consultado en versión completa en <http://www.medigraphic.com/actamedica>

Diversos estudios han evidenciado que los gérmenes más frecuentemente encontrados en las infecciones de mano son el *Staphylococcus aureus* y *Streptococcus pyogenes*.<sup>5</sup>

### ABORDAJE INICIAL

Es de fundamental importancia realizar una historia clínica completa y detallada con la finalidad de esclarecer el origen de la lesión y posibles factores agravantes del cuadro clínico.<sup>1,4</sup>

La evaluación de factores de riesgo es fundamental. Los factores relacionados con el paciente desempeñan un papel determinante en la gravedad y la duración de la infección. Muchas son las patologías que afectan el estado de salud basal del paciente tales como malnutrición, alcoholismo, enfermedades autoinmunes, tratamiento con corticosteroides y VIH. Sin embargo, la enfermedad más prevalente con inmunosupresión asociada es la diabetes mellitus.<sup>5,6</sup>

El dolor es en la mayor parte de los casos el síntoma inicial, seguido de rubor, calor y edema que progresan de manera gradual.<sup>6</sup>

Algunos principios generales que se aplican a todas las infecciones de mano son la inmovilización y elevación del miembro afectado con la finalidad de disminuir el edema y consecuentemente el dolor. Las heridas abiertas deben irrigarse y desbridarse. En caso de absceso, la incisión y el drenaje del mismo son fundamentales, tomando la precaución de enviar el material a cultivo. El abordaje dependerá del sitio de la infección y las incisiones deberán proporcionar una exposición suficiente de las áreas afectadas, siendo importante realizar incisiones que no den lugar a posteriores contracturas.<sup>1,3</sup>

El inicio de la terapia antibiótica debe cubrir el microorganismo más frecuentemente involucrado, por lo que la terapia indicada es a base de cefalosporinas de primera generación.<sup>3,6</sup>

La evolución analítica incluirá un hemograma completo. La VSG y la PCR pueden ser útiles como marcadores para controlar la evolución de la enfermedad. Además deben solicitarse radiografías para evaluar cuerpos extraños, osteomielitis o fracturas no identificadas.<sup>6</sup>

### PARONIQUIA AGUDA

La paroniquia es la infección más frecuente de la mano, tratada habitualmente por el médico de primer contacto, aunque los casos resistentes al tratamiento son atendidos por los cirujanos de mano.<sup>3,7</sup>

Se trata de un pliegue de tejido blando alrededor de la uña por la inoculación bacteriana o por un cuerpo extraño que ocasiona la rotura de la barrera entre el pliegue ungüeal y la placa ungüeal (Figura 1). El microorganismo más frecuente es *S. aureus*.<sup>7</sup>

Se trata de una infección del tejido periungüeal, la cual causa dolor, edema y eritema principalmente en la raíz de la uña. Por lo general ocurre únicamente en una uña/un dedo. Es causada por un trauma directo o indirecto que ocurre de dos a cinco días antes del inicio de los síntomas. En una fase inicial no existe colección purulenta, el tratamiento es conservador y consiste en calor local, AINES y antibiótico vía oral.<sup>7,8</sup>

### PANADIZO

También conocido como felón, representa 15-20% de las infecciones de mano. Se refiere a un absceso subcutáneo de la pulpa del dedo ocasionando aumento de la presión y síndrome compartimental en la pulpa del dedo (Figura 2).<sup>3</sup>

La pulpa digital posee tabiques fibrosos que ayudan a fijar la falange distal formando pequeños compartimientos, en los cuales puede alojarse el proceso infeccioso. De esa manera, cuando ocurre la inoculación de un agente infeccioso en la pulpa, surge un absceso localizado en un compartimiento cerrado. La compresión ocasionada sobre las terminaciones nerviosas causan dolor importante, asociado a edema y eritema localizados en la falange distal.<sup>1,6</sup>

En la gran mayoría de los casos es ocasionado por una herida puntiforme, siendo el microorganismo más frecuente el *Staphylococcus aureus*.<sup>7</sup>

Las complicaciones incluyen necrosis de los tejidos de la pulpa y osteomielitis de la falange distal cuando no son correctamente tratados.<sup>3</sup>

El tratamiento consiste en realizar descompresión quirúrgica con extirpación minuciosa del tejido necrótico, además de antibióticos y ferulización. La herida debe de-

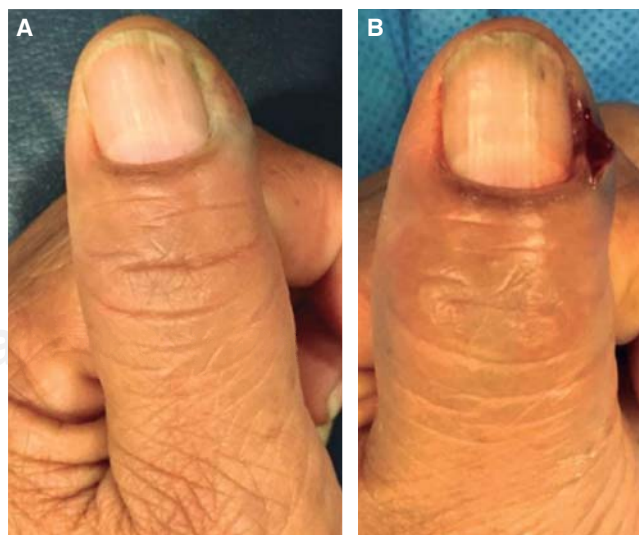
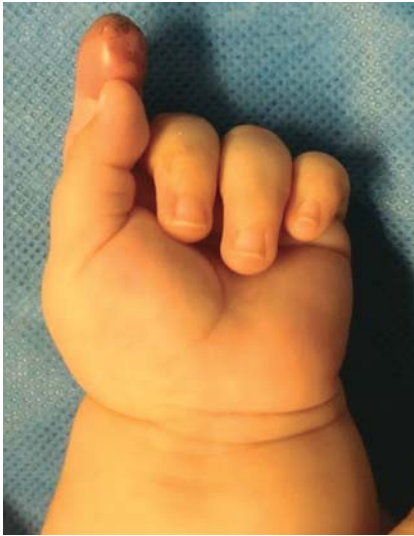
Figura 1. A. Paroniquia aguda. B. Drenaje de absceso.



**Figura 2.** Panadizo en paciente pediátrico.

jarse abierta de dos a cinco días para favorecer el drenaje de todo el material purulento restante.<sup>3,5</sup>

### TENOSINOVITIS DE FLEXORES

Se trata de una infección de espacio cerrado de la vaina de los tendones flexores. El proceso infeccioso destruye el mecanismo deslizante, creando rápidamente adherencias que limitan la función. Los microorganismos responsables de dicho padecimiento son *S. aureus* y *Streptococcus* betahemolítico.<sup>9,10</sup>

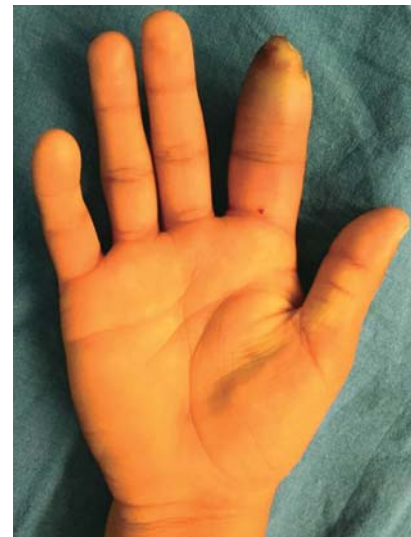Generalmente es causada por un trauma puntiforme, pero también se ha observado diseminación hematógena, aunque es raro.<sup>11</sup>

Los signos clínicos, descritos por Kanavel, deben estar presentes para realizar el diagnóstico. Los cuatro signos clínicos cardinales son (Figura 3):<sup>12</sup>

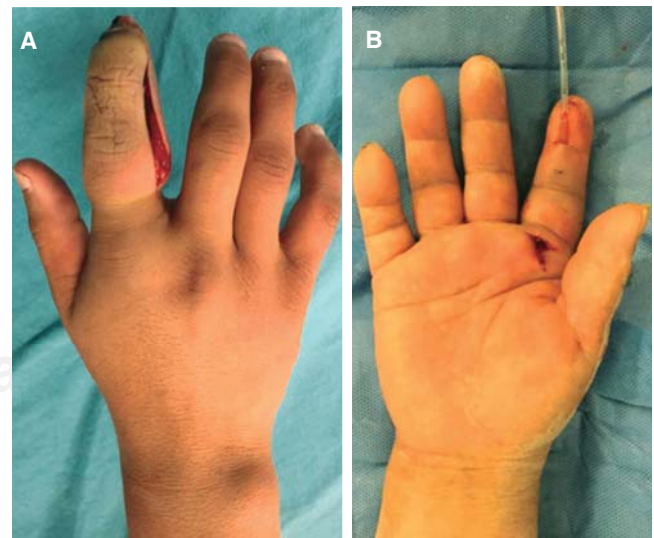
- Posición en semiflexión del dedo.
- Aumento de tamaño simétrico de todo el dedo/tumefacción fusiforme.
- Dolor excesivo a la palpación en el trayecto de la vaina del tendón flexor.
- Dolor insoportable a la extensión pasiva del dedo. El dolor debe experimentarse a lo largo de la vaina tendinosa.

El tratamiento debe iniciarse lo antes posible para, de esta manera, prevenir la formación de adherencias e incluso la necrosis tendinosa. Los pacientes que se diagnostican en las primeras 24 horas del inicio de los síntomas y presentan dolor leve, tumefacción ligera y tan sólo uno o dos de los signos de Kanavel, pueden ser tratados inicialmente en forma conservadora.<sup>9,12</sup>

La intervención quirúrgica es necesaria en la mayoría de los casos, la cual consiste en realizar un abordaje para exposición distal y proximal de la vaina tendinosa y su irrigación, con un abordaje con incisión medio-lateral en el dedo infectado o una incisión transversal distal, inmediatamente proximal al pliegue de la articulación interfalángica distal, haciendo la apertura de la vaina tendinosa a ese nivel y posteriormente una segunda incisión transversal en la región distal, proximal a la polea A1, con posterior colocación de la sonda de irrigación (Figura 4).<sup>13,14</sup>



**Figura 3.** Imagen clínica de un paciente con tenosinovitis con presencia de tumefacción fusiforme.



**Figura 4. A.** Fasciotomía medio-lateral. **B.** Irrigación continua en el tratamiento de una tenosinovitis.

Los antibióticos intravenosos se administran de siete a 10 días en todos los casos y después vía oral hasta completar cuatro semanas.<sup>15</sup>

### INFECCIONES DEL ESPACIO PROFUNDO

La mano presenta tres espacios potenciales definidos anatómicamente y un espacio potencial en el antebrazo: tenar, hipotenar, mediopalmar y parona (antebrazo).<sup>16</sup>

Por lo general son causadas por una herida puntiforme o por continuidad de una infección a otro sitio de la mano.<sup>6</sup>

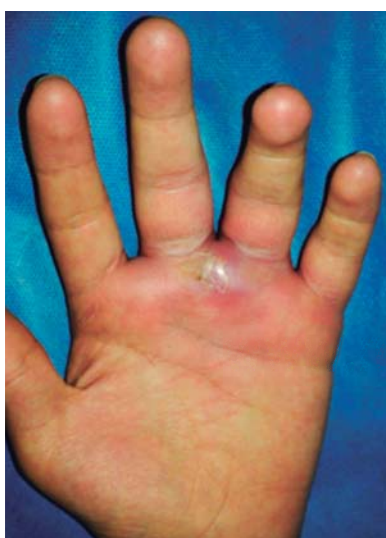La infección de la región tenar es la infección más frecuente del espacio profundo, causa edema importante con dolor intenso a la palpación, dejando el pulgar en abducción y dificultando el movimiento de oposición.<sup>17</sup>

No hay indicaciones para el tratamiento no quirúrgico de las infecciones del espacio profundo. En todos los casos se debe hospitalizar al paciente y el tratamiento consiste en drenaje de absceso con antibiótico intravenoso.<sup>16</sup>

### ABSCESO DE LA COMISURA INTERDIGITAL (EN BOTÓN DE CAMISA)

Se refiere a la forma de reloj de arena y su parecido con los botones de camisa de principios del siglo XX.<sup>1</sup> Se producen por una fisura en la piel del espacio interdigital o por la extensión de una infección de la zona subcutánea del segmento proximal del dedo.<sup>6</sup>

Se aprecia dolor y tumefacción en el espacio interdigital. La tumefacción es mayor en la cara dorsal, aunque no debe pasarse por alto el componente volar más importante de la infección. El signo clínico diferencial es la "abducción de



**Figura 5.** Absceso en botón de camisa/interdigital.

los dedos", debido a que en el absceso subcutáneo dorsal no se abducen los dedos (Figura 5).<sup>15</sup>

El tratamiento es quirúrgico y las incisiones utilizadas para el abordaje de los abscesos en botón de camisa son dorsal, volar o ambas. La incisión dorsal debe ser longitudinal y las incisiones volares descritas con mayor frecuencia son la longitudinal curvada y la zigzag.<sup>3</sup>

### INFECCIONES EN DORSO DE MANO

Las infecciones en dorso de la mano son reconocidas fácilmente por la presencia del cuadro clínico, el cual comprende dolor, calor, rubor y edema.<sup>4,6</sup> El tratamiento se basa en la elevación del miembro, inmovilización, antibioterapia y drenaje quirúrgico, el cual debe llevarse a cabo en el sitio de mayor fluctuación o aumento de volumen.<sup>3,6</sup>

### MORDEDURA POR ANIMALES

Las mordeduras de animales domésticos producidas por perros y gatos son frecuentes y representan 90% de las mordeduras de animales. Por lo general se trata de infecciones polimicrobianas; sin embargo, los microorganismos principalmente involucrados son *Pasteurella multocida* (50% en mordedura de perros y 75% en gatos), *S. aureus*, *Streptococcus viridans* y *Bacteroides*.<sup>18,19</sup>

Aunque las mordeduras de los perros son más frecuentes que las de los gatos, su tasa de infección es menor, puesto que 4% de ellas se infectan en comparación con 50% de las mordeduras de los gatos. Además, el perro posee dientes menos afilados, pero mayor fuerza en su mordida, causando lesiones corto-contusas que permiten un mayor drenaje espontáneo y los gatos causan heridas puntiformes y profundas, lo que dificulta su drenaje espontáneo (Figura 6).<sup>19</sup>

Todas las mordeduras de animales deben irrigarse, desbridarse y dejarlas abiertas o cerrarlas con puntos simples. Además deberá emplearse terapia antibiótica con amoxicilina con ácido-clavulánico. Deberá evaluarse la necesidad de vacuna antitetánica y antirrábica.<sup>19</sup>

### MORDEDURA HUMANA

Existen cuatro mecanismos de lesiones por mordedura humana: lesión inadvertida autoprovocada al cortarse las uñas y chuparse las heridas de los dedos; amputación traumática por mordedura habitualmente en la falange distal o en articulación interfalángica distal; heridas de espesor total en varias zonas de la mano; golpear con puño cerrado la boca de otra persona (es el más común).<sup>17,19</sup>

En la lesión por puño cerrado se afectan más frecuentemente las cabezas del tercer y cuarto metacarpianos. Cuanto más flexionado se encuentre el dedo, existirá una



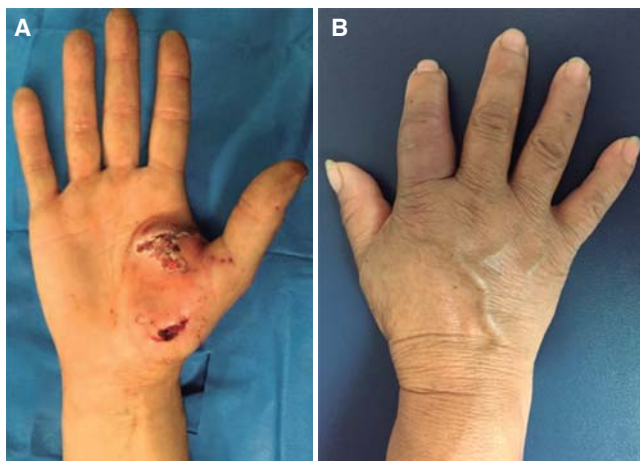

Figura 6. A. Mordedura de perro. B. Mordedura de gato.

lesión más proximal en el tendón y cápsula articular. Deben solicitarse siempre radiografías para descartar fracturas.<sup>19</sup>

El microorganismo más asociado es *Eikenella corrodens*. El tratamiento es drenaje quirúrgico y desbridación de tejido. En caso de existir fragmentos de cartílago desprendido, éstos deben eliminarse e irrigarse con solución salina 0.9% con iodopovidona cada 12-24 horas. El tratamiento antibiótico debe ser amoxicilina/ácido clavulánico o cefalosporinas.<sup>18</sup>

Los pacientes con diabetes mellitus, enfermedad vascular periférica, inmunocomprometidos, mordeduras de más de 24 horas de evolución, compromiso del tendón extensor o cápsula articular o hueso, síntomas sistémicos y celulitis se deben hospitalizar. Las complicaciones son: tenosinovitis, artritis séptica, osteomielitis, rigidez y dolor crónico.<sup>19</sup>

## REFERENCIAS

- Osterman M, Draeger R, Stern P. Acute hand infections. *J Hand Surg Am.* 2014; 39 (8): 1628-1635; quiz 1635.
- Al-Qattan MM, Helmi AA. Chronic hand infections. *J Hand Surg Am.* 2014; 39 (8): 1636-1645.
- Ong YS, Levin LS. Hand infections. *Plast Reconstr Surg.* 2009; 124 (4): 225e-233e.
- McDonald LS, Bavaro MF, Hofmeister EP, Kroonen LT. Hand infections. *J Hand Surg Am.* 2011; 36 (8): 1403-1412.
- Houshian S, Seyedipour S, Wedderkopp N. Epidemiology of bacterial hand infections. *Int J Infect Dis.* 2006; 10 (4): 315-319.
- Laitano FF, Alvarez GS, Gomes-Lobo L, Azambuja-Narvaez G, Braga-Silva J. Infecções agudas da mão. *Rev AMRIGS, Porto Alegre.* 2012; 56 (4): 346-351.
- Ritting AW, O'Malley MP, Rodner CM. Acute paronychia. *J Hand Surg Am.* 2012; 37 (5): 1068-1070; quiz page 1070.
- Tannan SC, Deal DN. Diagnosis and management of the acute felon: evidence-based review. *J Hand Surg Am.* 2012; 37 (12): 2603-2604.
- Franko OI, Abrams RA. Hand infections. *Orthop Clin North Am.* 2013; 44 (4): 625-634.
- Draeger RW, Bynum DK Jr. Flexor tendon sheath infections of the hand. *J Am Acad Orthop Surg.* 2012; 20 (6): 373-382.
- Sexton DJ, Calderwood SB, Baron EL. Infectious tenosynovitis. *UptoDate.* 2015; (Topic 7654).
- Müller CT, Uçkay I, Erba P, Lipsky BA, Hoffmeyer P, Beaulieu JY. Septic tenosynovitis of the hand: factors predicting need for subsequent débridement. *Plast Reconstr Surg.* 2015; 136 (3): 338e-343e.
- Regnard PJ, Barry P, Isselin J. Mycobacterial tenosynovitis of the flexor tendons of the hand. A report of five cases. *J Hand Surg Br.* 1996; 21 (3): 351-354.
- Bishop GB, Born T, Kakar S, Jawa A. The diagnostic accuracy of inflammatory blood markers for purulent flexor tenosynovitis. *J Hand Surg Am.* 2013; 38 (11): 2208-2211.
- Trionfo A, Thoder JJ, Tosti R. The effects of early antibiotic administration on bacterial culture growth from hand abscesses. *Hand (N Y).* 2016; 11 (2): 216-220.
- Stevanovic MV, Sharpe F. Acute infections in the hand. En: Green DP, Hotchkiss RN, Pederson WC, Wolfe SW. *Green's operative hand surgery.* 5th ed. Philadelphia, Pennsylvania: Ed. Elsevier; 2007, p. 265.
- Talan DA, Citron DM, Abrahamian FM, Moran CJ, Goldstein EJ. Bacteriologic analysis of infected dog and cat bites. Emergency Medicine Animal Bite Infection Study Group. *N Engl J Med.* 1999; 340 (2): 85-92.
- Smith PF, Meadowcroft AM, May DB. Treating mammalian bite wounds. *J Clin Pharm Ther.* 2000; 25 (2): 85-99.
- Griego RD, Rosen T, Orengo IF, Wolf JE. Dog, cat, and human bites: a review. *J Am Acad Dermatol.* 1995; 33 (6): 1019-1029.