

Dr. Ignacio Cano Muñoz,¹
Dr. Adolfo Escobar Prieto,¹
Dr. Adolfo Isassi Chapa,²
Dr. Manuel Treviño,¹
Dr. Josué Vázquez Nájuez³

Linfomas, nueva clasificación y tratamiento. Incidencia de las lesiones en el Hospital San José de 1990 a 2004. Correlación clínico-radiológica

RESUMEN

Introducción: Los linfomas son una variedad de lesiones malignas que varían con respecto a sus hallazgos genéticos, presentación clínica, abordajes terapéuticos y presentación. Con el paso de los años se han logrado nuevas terapias con mejores resultados como el rituximab. Así como nuevas quimioterapias con uso de bleomicina, etoposide, doxorubicina, ciclofosfáida, vincristina, procarbáida y prednisona.

Objetivo: Conocer la incidencia de los linfomas, su estirpe patológica, su clasificación anterior y la actual, así como la modificación en los esquemas de terapéutica.

Material y métodos: Se seleccionaron 167 pacientes, 101 del sexo masculino y 66 del sexo femenino, con diagnóstico de linfoma estudiados y tratados en el Hospital San José Tec de Monterrey de 1990 a 2005.

Resultados: La mayor incidencia se presentó entre la 6a. y la 7a. décadas de la vida con 31 y 27 casos, respectivamente. El mayor volumen estadístico correspondió a los linfomas No Hodgking con 92 pacientes. Las principales afecciones fueron crecimientos ganglionares, mediastino, retroperitoneo y regiones inguinales.

Conclusiones: La evolución en el diagnóstico de actividad tumoral de los linfomas, el advenimiento de la Tomografía

Computarizada y medicina nuclear, su combinación como método PET-CT permiten identificar lesiones pequeñas con actividad tumoral, mediante la captación de radioisótopos como el F18 a expensas de agregados con dextrosa permiten la identificación de actividad tumoral, aun en lesiones pequeñas.

Palabras clave: linfomas, quimioterapias, hallazgos genéticos.

continúa en la pág. 118

¹ Del Departamento de Radiología e Imagen, ² Del Departamento de Oncología Clínica y ³ Del Departamento de Patología. Av. Ignacio Morones Prieto 3000 Pte., Col. Doctores, 64710, Monterrey, N.L.
Copias (copies): Dr. Ignacio Cano Muñoz E-mail: icanom1@hotmail.com

Introducción

Los linfomas son una variedad de lesiones malignas que varían con respecto a sus hallazgos genéticos, presentación clínica, abordajes terapéuticos y presentación. Con el paso de los años, el entendimiento de su comportamiento biológico ha llevado a una adopción de una clasificación por la Organización Mundial de Salud (WHO), logrando a su vez nuevas terapias con un gran resultado en la mejoría de los pacientes. El

Índice Pronóstico Internacional y los criterios de respuesta estandarizados, hacen más interpretables la respuesta clínica de los nuevos medicamentos como: El rituximab, un anticuerpo monoclonal anti CD20 utilizado en el tratamiento de los linfomas clasificados como desórdenes tipo B, además de combinaciones de anticuerpos y quimioterapia y otros agentes biológicos, muestran resultados en el tratamiento de los diversos tipos de linfomas.

Nuevos regímenes de quimioterapia con uso de bleomicina, etoposide, doxorubicina, ciclofosfáida, vincristina, procarbáida y prednisona (BEACOPP), así como otros agentes como gemcitabine y anticuerpos monoclonales dirigidos como el CD30

ABSTRACT

Introduction: Lymphomas are a variety of malignant lesions that differ according to its genetic findings, clinical presentation, therapeutic management and presentation. As years go by, new therapies with better results have been accomplished, such as rituximab, as well as new chemotherapies using bleomicine, etoposide, doxorubicine, ciclofosfamide, vincristine, procarbazine and prednisone.

Objective: To acknowledge the incidence of lymphomas, their pathological lineage, their previous and actual classification, as well as the modification in their therapeutic strategies

Material and methods: 167 patients were selected, 101 males and 66 females with diagnosis of lymphoma studied and treated in the Hospital San José Tec de Monterrey from 1990 to 2005.

Results: The higher incidence was shown between the 6th and 7th life decade with 31 and 27 cases, respectively. The greater statistical volume matched with Non-Hodgking lym-

phomas with 92 patients. The main affections were ganglionic growth, mediastine, retroperitoneum and inguinal regions.

Conclusions: The evolution of lymphoma tumoral activity diagnosis, the advent of Computed Tomography and nuclear medicine, its combination with PET-CT method allow to identify small lesions with tumoral activity, by radioisotope-collecting such as F18 at the expense of dextrose aggregates that allow to identify tumoral activity, even in small lesions.

Key words: Lymphomas, chemotherapy, genetic findings.

han empezado a utilizarse en el tratamiento de los linfomas.

Los linfomas con la evolución de los tiempos han cambiado su clasificación de acuerdo con su estirpe celular; los conceptos actuales en su diagnóstico de acuerdo con su clasificación celular; presentación clínica, de manera focal o difusa; con predominio linfocítico, de Células B o T, de tipo folicular o linfopiteoide, entre otras, han hecho que su clasificación sea más en esencia acorde a su tipo de celularidad y por ende el tratamiento se ha modificado según el tipo histológico.

Material y métodos

Se realizó una investigación de pacientes con diagnóstico de linfoma estudiados y tratados en el Hospital San José Tec de Monterrey desde 1990 a 2005; donde se incluyeron los linfomas de tipo No Hodgking, los linfomas o enfermedad de Hodgking, linfoma de Burkitt e incluso sus variaciones en el tipo de celularidad encontrada.

Se revisaron los hallazgos clínicos, métodos de imagen efectuados, presentación y localización de las lesiones, su diagnóstico patológico y los esquemas de tratamiento realizados.

Resultados

Se obtuvieron resultados de 167 pacientes, 101 del sexo masculino y 66 del sexo femenino.

Según la clasificación por grupos de edad, la mayor incidencia se presenta entre las 6a. y 7a. décadas de la

vida con 31 y 27 casos, respectivamente, un pico alto de 30 pacientes en la 3a. década, seguida de 27 en la 7a. Existen grupos de edad en los extremos de la tabla con seis casos como corresponden a los menores de seis años y mayores de 80 años (*Figura 1*).

El mayor volumen estadístico corresponde a los linfomas No Hodgking con 92 pacientes, donde se incluyeron los de tipo folicular; difuso con 16 casos, de células grandes con 12, identificando antígenos CD20, CD45RB; de esclerosis nodular de células pequeñas siete casos, con antígenos CD79 y CD20; de alto grado difusos con células grandes cinco casos, linfoblástico con tres casos, de celularidad mixta tres casos, LNH de bajo grado anaplásicos dos casos con antígenos CD79 y CD45RB y dos casos anaplásicos de células grandes. Los otros 42 pacientes presentan la división antigua de linfomas no clasificados por tipo histológico (*Figura 2*).

Los linfomas o enfermedad de Hodgking con 75 casos, con variedades de difuso folicular con 10 casos, presencia de antígenos CD20 y Bc12; de células grandes B con ocho casos, antígenos CD20 y CD45; con esclerosis nodular ocho casos, antígenos CD15, CD30 y CD79A, siete casos de celularidad mixta con antígenos CD30, depleción linfocitaria en tres casos con antígenos CD15 y CD30; de células T con dos casos, de células reticulares en un caso, 36 casos están catalogados como linfomas de Hodgking sin especificar su origen celular (*Figura 3*). Dos casos de linfosarcoma y dos tumor de Burkitt.

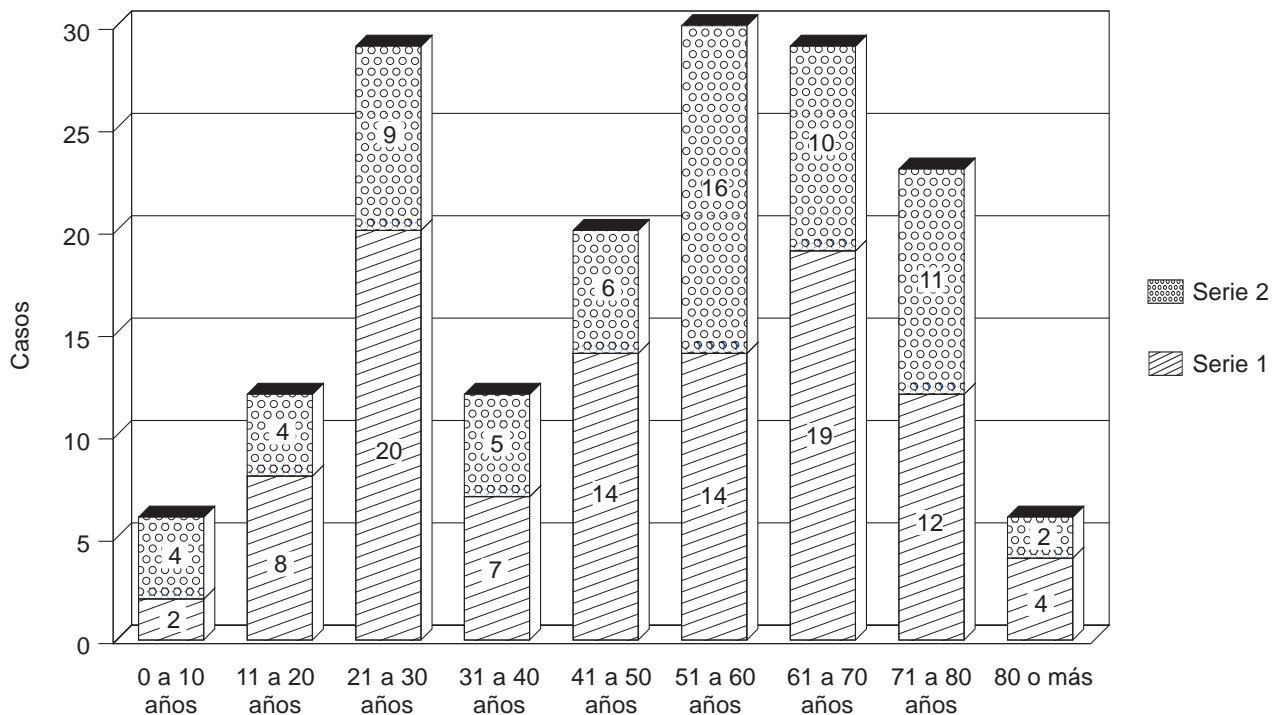


Figura 1. Muestra el número de casos por grupos de edad y relación de hombres y mujeres.

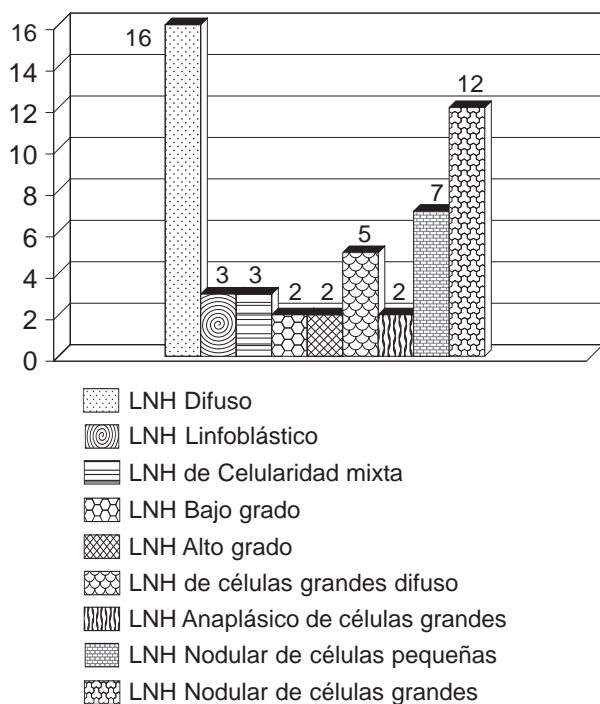


Figura 2. Número de casos de linfoma No Hodgking codificados con la nueva clasificación de la World Health Organization (Organización Mundial de la Salud) W.H.O.

Las principales afecciones fueron: Crecimientos ganglionares a nivel de cuello, mediastino, retroperitoneo y

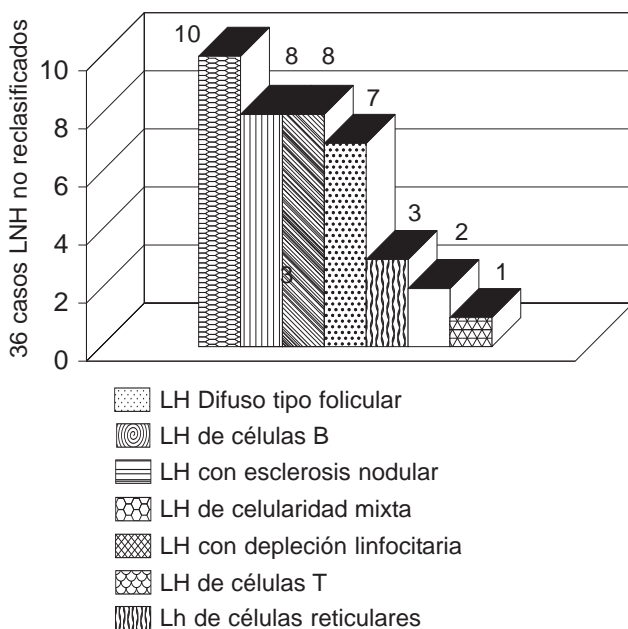


Figura 3. Número de casos de linfoma Hodgking codificados con la nueva clasificación W.H.O.

regiones inguinales. Presencia de masas tumorales en tórax y abdomen, afección gástrica y enteral.

Identificando la evolución de algunos de ellos, con remisión de la enfermedad y curación en algunos de los casos con los nuevos métodos de diagnóstico y

Cuadro I. Fases del linfoma.

Fases	Definición	Fases	Definición
I	Un solo ganglio linfático afectado.	A	Asintomático
II	Dos o más ganglios linfáticos afectados, todos en el mismo lado del diafragma.	B	Pérdida de peso, fiebre y sudoración profusa nocturna.
III	Regiones ganglionares linfáticas afectadas, a ambos lados del diafragma; puede estar afectado el bazo.		
IV	Implicación diseminada de uno o varios órganos o tejidos fuera del sistema linfático, esté afectado o no algún ganglio linfático.		

determinación de antígenos, mediante la aplicación de diversos esquemas de quimioterapia y radioterapia, usados en la actualidad.

Discusión

Clasificación evolutiva del linfoma

Durante varias décadas y desde la reunión de Ann Arbor se clasificaban según la fase en que se encontraban las lesiones, de la forma como se presentan en el *cuadro I*.

Sin embargo, la clasificación de Ann-Arbor no es tan útil para linfomas no Hodgkin (ver tipos), para los cuales se utilizaba desde 1993 el estudio de las siguientes variables:

- Edad: Menores de 60 años frente a mayores de 60 años.
- Estado general: ECOG 0-1 frente a más de 1.
- Estadio Ann Arbor: I y II frente a III y IV.
- Afectación extraganglionar: Menos de 2 frente a más de 2.
- LDH: Aumentada frente a no aumentada.

A partir de estas variables, los grupos pronósticos se catalogaron de la siguiente manera:

- Riesgo BAJO: Ninguno o uno de los factores anteriores.
- Riesgo INTERMEDIO-BAJO: Dos factores.
- Riesgo INTERMEDIO-ALTO: Tres factores.
- Riesgo ALTO: Cuatro o más factores.

Tipos de linfomas

Enfermedad de Hodgkin o linfoma de Hodgkin (LH): Consiste básicamente en un agrandamiento de los ganglios linfáticos de manera firme, no dolorosa ni molesta. La persona tiene una inmunidad celular defectuosa, concretamente en los linfocitos-T.

Este tipo de linfoma se trata con radioterapia en las fases AI y AII, radioterapia y quimioterapia en AIII y quimioterapia combinada en BIII y BIV.

Linfomas No Hodgkin (LNH)

Este tipo de linfomas incluye al menos 30 enfermedades malignas linfoides. Se distinguen sobre todo en el tipo de células cancerosas.

Hay muchas formas de clasificarlos, aunque una de las más citadas es la **Clasificación de Trabajo** (Working Formulation), a partir de 1982; que clasifica los linfomas en las siguientes categorías de pronóstico (entre paréntesis el porcentaje habitual de cada categoría):

- Linfomas de bajo grado (38%): Linfocítico de células pequeñas, folicular de células pequeñas hendidas y folicular mixto de células pequeñas y grandes.
- Linfoma de grado intermedio (40%): Folicular de células grandes, difuso de células pequeñas hendidas, difuso mixto de células pequeñas y grandes y difuso de células grandes.
- Linfomas de alto grado (20%): Linfoma inmunoblástico, linfoma linfoblástico y linfoma de células pequeñas no hendidas (tipos Burkitt y no Burkitt).
- Otros linfomas (2%): Linfomas compuestos, micosis fungoide, histiocítico verdadero, otros y tipos inclasificables.

En 1994 surgió una nueva clasificación basada en su inmunofenotipo, genética y características clínicas según la clasificación REAL (Revised European-American Lymphoma) revisión Europea Americana de linfomas.

En la actualidad, la clasificación de los linfomas según la Organización Mundial de la Salud (WHO) se muestra en el *cuadro II*.

Las Sociedades Americana y Europea de Hematopatología, con participación adicional de un numeroso grupo de hematólogos y oncólogos de todo el mundo han llevado a cabo una tarea de reedición de las entidades descritas en la Clasificación REAL, dando así

Cuadro II. Clasificación de los linfomas según la OMS.

I. Tipos y frecuencia del linfoma no Hodgkin

A) Linfomas de células B.

1. Linfoma difuso de células B grandes (31%)
2. Linfoma folicular (22%)
3. Linfoma de tejido linfoide asociado a mucosas (TLAM) (7,5%)
4. Linfoma linfocítico pequeño - Leucemia linfocítica crónica (7%)
5. Linfoma de células del manto (6%)
6. Linfoma mediastínico (tímico) de células B grandes (2.4%)
7. Linfoma linfoplasmacítico-Macroglobulinemia de Waldenström (<2%)
8. Linfoma nodal de células B de la zona marginal (< 2%)
9. Linfoma esplénico de zona marginal (<1%)
10. Linfoma extranodal de células B de zona marginal (< 1%)
11. Linfoma intravascular de células grandes B (< 1%)
12. Linfoma de efusión primaria (<1%)
13. Linfoma de Burkitt - Leucemia de Burkitt (2.5%).
14. Granulomatosis linfomatoide (< 1%)

B) Linfomas de células T y CN (~12%)

1. Linfoma extranodal T o CN
2. Linfoma cutáneo de las células T (síndrome de Sézary y micosis fungoide)
3. Linfoma anaplásico de células grandes
4. Linfoma angioinmunoblástico de las células T

C) Inmunodeficiencia-Trastornos linfoproliferativos asociados

II. Linfoma de Hodgkin (tipos especialmente designados de linfoma de las células B)

1. Tipo de predominancia nodular linfocítica
2. Tipo clásico
3. Tipo de esclerosis nodular
4. Tipo de celularidad mixta
5. Tipo clásico de abundancia de linfocitos
6. Tipo de disminución de linfocitos

lugar a la Clasificación de la OMS, publicada en otoño del año 2001. Esta nueva clasificación incluye también las leucemias, extendiendo de esta forma el consenso a todo el campo de los tumores de origen hemopoyético.

La integración de datos genéticos y moleculares ha permitido validar muchas de las entidades propuestas y al mismo tiempo matizar algunos aspectos, reconociendo también el valor práctico y potencial de marcadores moleculares para prever la conducta clínica y respuesta al tratamiento de las neoplasias hematológicas.

El valor potencial de estos marcadores moleculares modificará a medio plazo nuestra forma de estudiar y tratar los linfomas y leucemias. Eventualmente esta clasificación de la OMS será actualizada, recogiendo las aportaciones y los acuerdos de la comunidad científica y los progresos que se generen en el futuro en diagnóstico y tratamiento de linfomas y leucemias.

En el cuadro III se muestran los cambios existentes con respecto a la clasificación real y la nueva clasificación por la WHO.

Para efectos de clasificación se anota en el *cuadro III* el cuadro diagnóstica y sus características principales de cada tipo.

Linfomas de células B

Leucemia linfocítica crónica B (LLC-B)/Linfoma de linfocitos pequeños

Rasgos clínicos. Enfermedad asintomática, no curable y usualmente leucémica, en adultos de más de 40 años con afectación constante de médula ósea y frecuente de ganglios linfáticos (*Figura 4a, b, c y d*), bazo e hígado. Presencia ocasional discreta de componente M en suero.

Inmunofenotipo y Genotipo. CD23, CD43, IgD, CD5 positivo. Débil CD20, fuerte BCL2. Ausencia de CiclinaD1, bcl6 y CD10. No existe una alteración citogenética patognomónica de esta entidad. Algunas de

Cuadro III. Tabla comparativa de la terminología en la clasificación R.E.A.L. y la nueva clasificación de la OMS para los linfomas No Hodgkin.

Clasificación R.E.A.L. (1994)	Cambio	Clasificación OMS (2001)
Linfoma de células precursoras Linfoma linfoblástico, células T células B Neoplasias de Células B Periféricas Leucemia linfocítica crónica B / linfoma de linfocitos pequeños / leucemia prolinfocítica		Linfoma de células precursoras Linfoma linfoblástico, células T células B Neoplasias de células B periféricas Leucemia linfocítica crónica B / linfoma de linfocitos pequeños
Linfoma linfoplasmocitoide Linfoma de células del Manto Linfoma de células del centro del folículo Linfoma B de la zona marginal: <ul style="list-style-type: none"> • Extranodal • Nodal (entidad provisional) Linfoma B esplénico de la zona marginal (entidad provisional) Leucemia de células peludas Linfoma difuso de células grandes B Linfoma de Burkitt Linfoma B de alto grado, linfoma similar al Burkitt (entidad provisional) Plasmocitoma / Mieloma		Leucemia prolinfocítica B Linfoma linfoplasmocítico Linfoma de células del Manto Linfoma folicular Linfoma extranodal B de la zona marginal o linfoma tipo MALT Linfoma nodal B de la zona marginal Linfoma B esplénico de la zona marginal Leucemia de células peludas Linfoma difuso de células grandes B Linfoma de Burkitt (incluyendo al Linfoma similar al Burkitt) Plasmocitoma / Mieloma
Neoplasias de Células T periféricas y NK Leucemia linfocítica crónica de células T / leucemia prolinfocítica Leucemia de linfocitos grandes granulares (células T o NK) Micosis fungoides / síndrome de Sezary Linfoma periférico de células T (no especificado) Linfoma angioinmunoblástico de células T Linfoma angiocéntrico Linfoma intestinal de células T Linfoma hepatoesplénico $\delta\gamma$ (entidad provisional) Linfoma T subcutáneo tipo paniculítico (entidad provisional) Linfoma de células grandes T / null, anaplásico		Neoplasias de Células T periféricas y NK Leucemia prolinfocítica T Leucemia linfocítica granular de células T Leucemia agresiva de células NK Micosis fungoides / síndrome de Sezary Linfoma periférico de células T no caracterizado Linfoma angioinmunoblástico de células T Linfoma de células NK/T extranodal, nasal o tipo nasal Linfoma de células T tipo enteropatía Linfoma hepatoesplénico $\delta\gamma$ Linfoma T subcutáneo tipo paniculítico Linfoma de células grandes T / null, anaplásico, tipo sistémico primario Linfoma de células grandes T / null, anaplásico, tipo cutáneo primario
Leucemia / linfoma de células T del adulto (HTLV1+)		Leucemia / linfoma de células T del adulto (HTLV1+)

* El linfoma anaplásico de células grandes, similar al Hodgkin, considerado como una entidad provisional en la clasificación R.E.A.L. ha sido eliminado en la nueva clasificación de la OMS (Tomado de Chan JCK, 2001).

las alteraciones que se pueden observar son: Trisomía 12: 1/3 de los casos, con morfología atípica y mayor agresividad clínica. Deleciones de 13q14, dístales al gen de retinoblastoma. Deleciones de 11q22-23 en 20% de los casos, asociados con marcadas adenomegalias y supervivencia corta. Mutaciones de p53 (frecuentemente asociadas con deleción de 17p13) le confieren mayor agresividad clínica, con resistencia a la quimioterapia.

La ausencia de mutaciones somáticas del gen IgH, observada en 50% de los pacientes, se correlaciona con un peor pronóstico. La ausencia de mutaciones somáticas y la supervivencia más corta, frecuentemente se asocia con expresión de CD38.

Leucemia prolinfocítica B (LPL-B)

Rasgos clínicos. Esplenomegalia marcada (Figura 5), sin linfadenopatía. Edad > 60. Linfocitosis en sangre periférica, con frecuencia > 100,000/mm³. Frecuente anemia y trombocitopenia. Raro componente M. Pobre respuesta a la quimioterapia convencional.

Inmunofenotipo y genotipo. Fuerte SIg, IgM/D. FMC7, CD79b+, CD23-, CD5-/+ . Translocaciones afectando 14q32, algunas de ellas t11; 14. Cierta grado de solapamiento con formas blastoides leucémicas de linfomas del manto, actualmente no resuelto. Frecuentes mutaciones de p53, que en algunas series alcanzan 50% de casos.

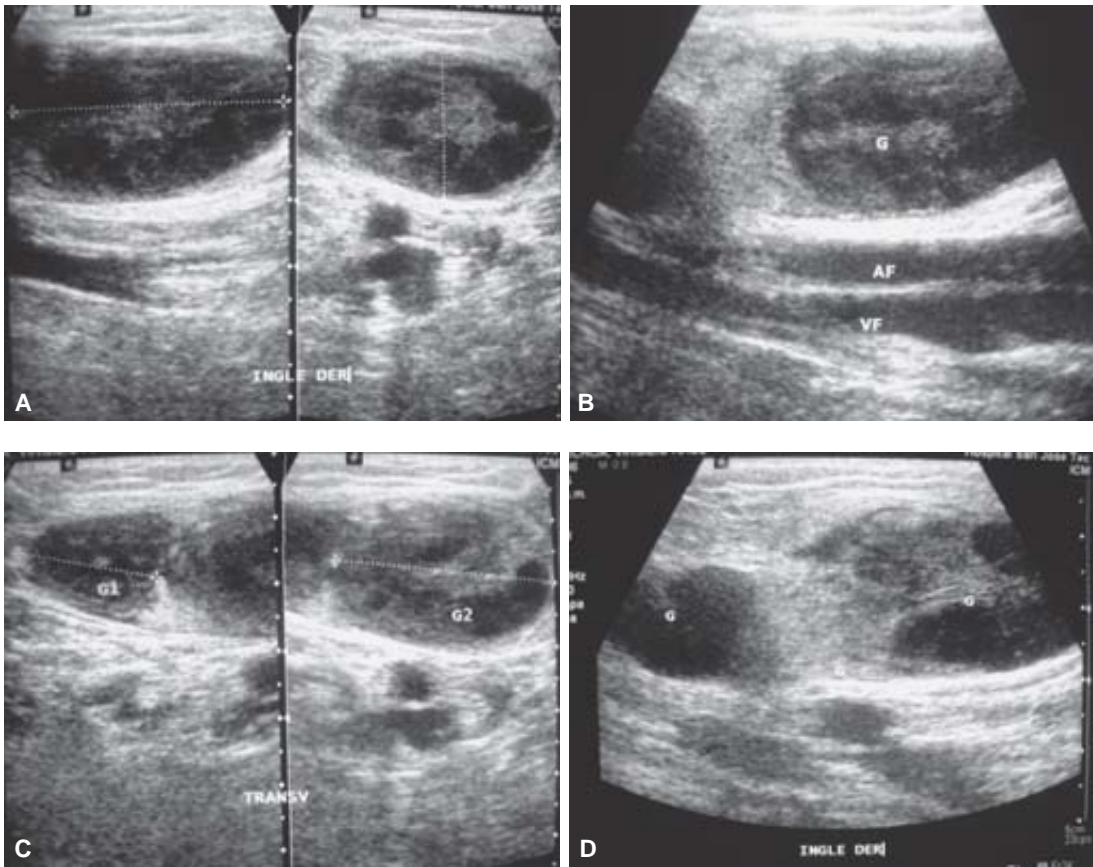


Figura 4. Imágenes que muestran la presencia de crecimiento ganglionar, algunas con imagen ganglionar normal (A y B), con centro ecogénico y otras con centro linfático heterogéneo por proceso infiltrativo (C y D).

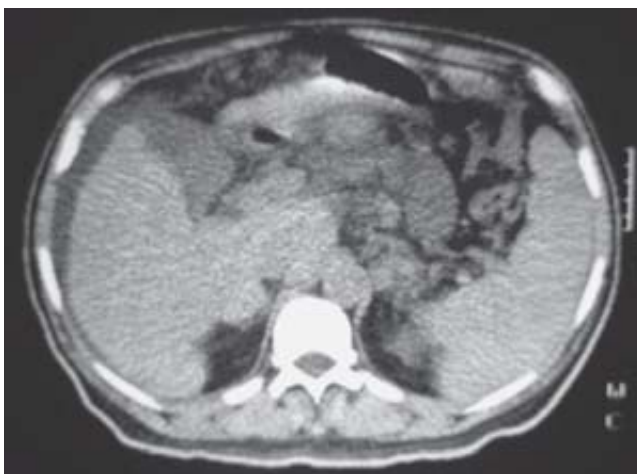


Figura 5. Imagen de tomografía de abdomen donde se observa esplenomegalia.

Leucemia de células peludas

Rasgos clínicos. Pacientes adultos con esplenomegalia, pancitopenia y usualmente linfocitosis tumoral discreta. Curso asintomático, con buena respuesta a interferón, deoxicoformicina o 2-clorodeoxiadenosina.

Inmunofenotipo y genotipo. CD20+ CD5- CD10- CD23- CD11c+ CD25+ FMC7+ CD103+. En secciones

parafinadas, la inmunotinción con DBA44 es útil para reconocer las células neoplásicas.

Linfoma linfoplasmacítico/Inmunocitoma

Tumor derivado de linfocitos B con diferenciación plasmocitoide, frecuentemente asociado a síndrome clínico de macroglobulinemia de Waldenström.

Rasgos clínicos. Edad > 40 años, usualmente debuta con afectación de la médula ósea, ganglios linfáticos y/o bazo. Característico componente M en suero (cuadro clínico de macroglobulinemia de Waldenström) y síntomas derivados de hiperviscosidad. Ocasional crioglobulinemia. Posible demostración de infección por virus de la hepatitis C. Se trata de una enfermedad asintomática, no curable, que con frecuencia progresa a transformación a linfoma de célula grande.

Inmunofenotipo y genotipo. IgM, IgG, IgA de superficie y citoplasmática. CD23 +/-, CD5 -, CD43+/- . Una alteración genética característica de alguno de estos procesos es la translocación que afecta al gen Pax-5, localizado en 9; p13. Estos tumores tienen un moderado grado de mutación somática.

Linfoma folicular

Tumor derivado de linfocitos del centro germinal, caracterizado por sobreexpresión de la proteína bcl2 secundaria a t14; 18.

Rasgos clínicos. Edad media > 30 años. Frecuentemente se trata de una enfermedad diseminada al diagnóstico, con afectación ganglionar (*Figura 6 a y b*) y de médula ósea y/o bazo. Es un tumor indolente, no curable. La probabilidad de supervivencia depende del estadio clínico y grado histológico. Remisiones prolongadas pueden registrarse en grado 1b (folicular mixto y grado 2). Hasta 60% de los casos llegan a mostrar transformación a linfoma de células grandes.

Inmunofenotipo y genotipo. CD10+, Bcl6+, CD23 -, CD43 -, CD5 -, IgD-. El 85% de los casos muestra alta expresión de bcl2, en contraste con la imagen usual de los centros germinales reactivos. Esta expresión de bcl2 permite identificar fases precoces de linfoma folicular. La inmunotinción para marcadores de células dendríticas revela la presencia de una malla densa de células dendríticas foliculares soportando las células tumorales. La mayoría de los casos de linfoma folicular tiene una translocación 14; 18 que conduce a una sobreexpresión de bcl2. Es característica de estos tumores la presencia de abundantes mutaciones somáticas y, en curso, del gen IgH.

Variantes. Casos con un patrón difuso son excepcionales, a menos que muestren un fenotipo y genotipo característico, con expresión de bcl6, CD10 y bcl2. Linfoma folicular cutáneo, desde un punto de vista de presentación clínica y evolución se trata de un tumor similar a linfomas cutáneos de la zona marginal, derivan de células del centro germinal. Es importante excluir la presencia de t14; 18, ya que suele estar asociada con enfermedad diseminada.

Variantes morfológicas. La presencia de células monocitoides no es rara en estos tumores y no justifica por sí misma un diagnóstico de linfoma B de la zona marginal. También puede verse diferenciación plasmocitoide y células en anillo de sello.

Linfoma de células del manto

Tumor derivado de linfocitos vírgenes del manto, con sobreexpresión de ciclina D1 secundaria a t11; 14.

Rasgos clínicos. En la mayoría de los casos se trata de una enfermedad diseminada al diagnóstico o brevemente tras el mismo. Edad > 40 años. Aunque la mayoría de los casos debuta con afectación ganglionar, el debut puede ser extraganglionar (poliposis linfomatosas amígdalas) (*Figura 7a y b*) o esplénico. Es una enfermedad moderadamente agresiva, no curable.

Inmunofenotipo y genotipo. CD23-, CD10-, CD43+, CD5+, IgD+, bcl6-, CD10-.

La demostración de ciclina D1 nuclear presente en la mayoría de las células neoplásicas es muy característica de este tipo de linfoma. Estudios moleculares han mostrado que la sobreexpresión de ciclina D1 es secundaria a t(11; 14), presente en 100% de estos casos. También es típica la demostración de una malla laxa de células dendríticas, que recuerda la presente en el manto folicular no neoplásico. Ausencia de mutaciones somáticas del gen IgH. Mutaciones o deleciones del gen ATM se están describiendo en un alto porcentaje de estos casos.

Variantes. Existe una variante agresiva, denominada blastoide, con citología blástica o anaplásica o pleomórfica, asociada con mutaciones de p53 e inactivación de p16, dotada de un curso clínico más agresivo. La demostración de la sobreexpresión de ciclina D1 es crítica para este diagnóstico. Existe también una variante indolente (10-15% de los casos), en alguno de los casos asociada a un patrón tipo zona del manto.

Variantes morfológicas. La presencia de cordones de células claras (a veces llamadas monocitoides), en ganglio linfático o bazo, no invalida el diagnóstico de linfoma del manto. Aunque clásicamente se ha postulado la citología monomorfa de los linfomas de células del manto, estos tumores pueden mostrar una discreta o moderada variabilidad citológica, más acentuada cuando las células tumorales infiltran centros germinales, donde se encuentran células neoplásicas con mayor tamaño y ocasional citología tipo centroblasto.

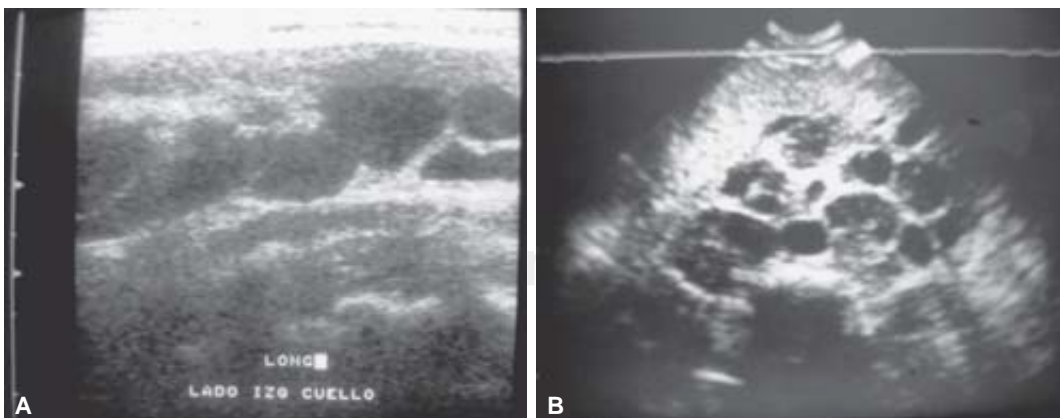


Figura 6. (A) Imagen de ultrasonido que muestra crecimiento ganglionar en cadenas del cuello, además de crecimiento ganglionar retro e intraperitoneal **(B)**.

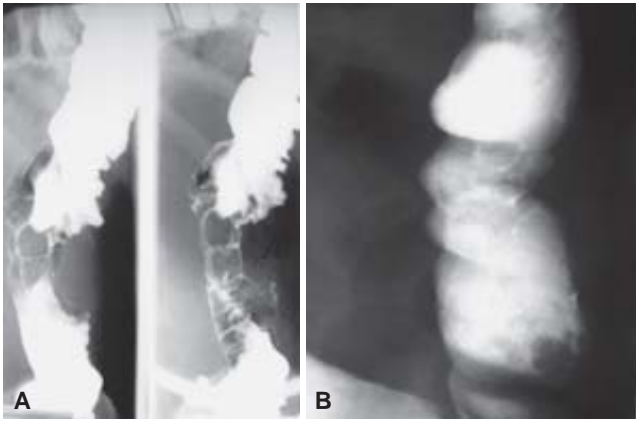


Figura 7. (A y B) Imagen del colon descendente con presencia de defectos de llenado polipoides, mejor visibles con efecto de doble contraste (A).

Linfoma de la zona marginal del tejido linfoide asociado a mucosas (LZM-TLAM)

Linfoma extraganglionar derivado de linfocitos de la zona marginal que han sufrido alteraciones moleculares convergentes en NF- κ B, bloqueando así la ruta conducente a apoptosis.

Rasgos clínicos. Es una enfermedad de adultos, con ligero predominio de mujeres. Con relativa frecuencia, existe un antecedente de enfermedad autoinmune o inflamatoria como síndrome de Sjogren, tiroiditis de Hashimoto o gastritis asociada a *Helicobacter pylori*. La mayoría de los casos se presenta como enfermedad localizada, aunque ha sido descrita como afectación extraganglionar múltiple.

Inmunofenotipo y genotipo. Las células neoplásicas muestran un fenotipo CD20+ CD5- CD23- CD43-/+ , CD10-, bcl6-, ciclinaD1-. Como en otros linfomas de baja fracción de crecimiento, el tumor es

bcl2+. Ausencia de t(11; 14) o t(14; 18). Relativa frecuencia de trisomía 3, aunque el hallazgo más característico que ha sido descrito es la presencia de t(11; 18), que podría distinguir un subgrupo de estos pacientes. Más recientemente ha sido descrita una rara translocación afectando al gen bcl10, en 1q22. Ambas alteraciones convergen en producir activación de NF- κ B, bloqueando así la ruta conducente a apoptosis. La presencia de mutación somática de los genes IgH es un hallazgo característico de estas neoplasias.

Linfoma ganglionar de la zona marginal (LZM)

Tumor ganglionar con similar morfología y fenotipo que los linfomas de la zona marginal tipo MALT.

Rasgos clínicos. Edad > 40 años. Es una enfermedad ganglionar, frecuentemente contigua con una localización mucosa (típicamente adenopatía cervical). Frecuente asociación con síndrome de Sjögren (Figura 8 a, b y c).

Inmunofenotipo y genotipo. CD23, CD10, CD43, CD5, IgD, Ciclina D1. Ausencia de t(11; 14), o t(14; 18). Relativa frecuencia de trisomía 3. La ausencia de marcadores moleculares o fenotípicos característicos dificulta el diagnóstico preciso, que descansa muy importantemente en los rasgos arquitecturales del tumor. Podría tratarse de una entidad heterogénea.

Linfoma esplénico de la zona marginal

Linfoma de linfocitos pequeños, con sintomatología derivada de la afectación esplénica.

Rasgos clínicos. Edad > 50 años. Esplenomegalia, con grado variable de linfocitosis y pancitopenia (Figura 9 a, b, c, d y e). Enfermedad indolente, no curable, con buena respuesta a la esplenectomía. Un porcentaje de 15-20% de los casos sufre transforma-

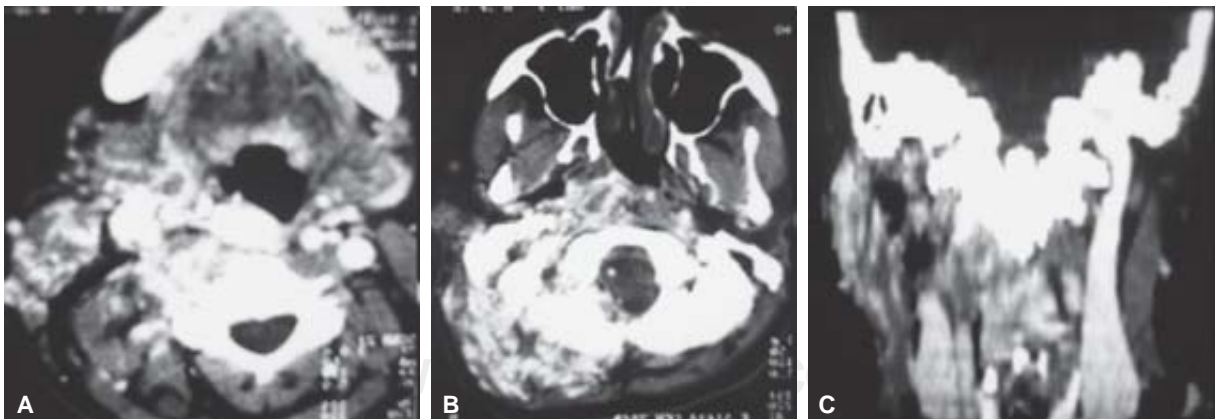


Figura 8. (A, B y C) Estudio de Tomografía Computarizada con material de contraste endovenoso, donde se identifica extenso crecimiento ganglionar desde la base del cráneo y la región cervical superior del lado derecho, que se extiende por los espacios parafaríngeo, carotídeo, parotídeo y masticador, principalmente.

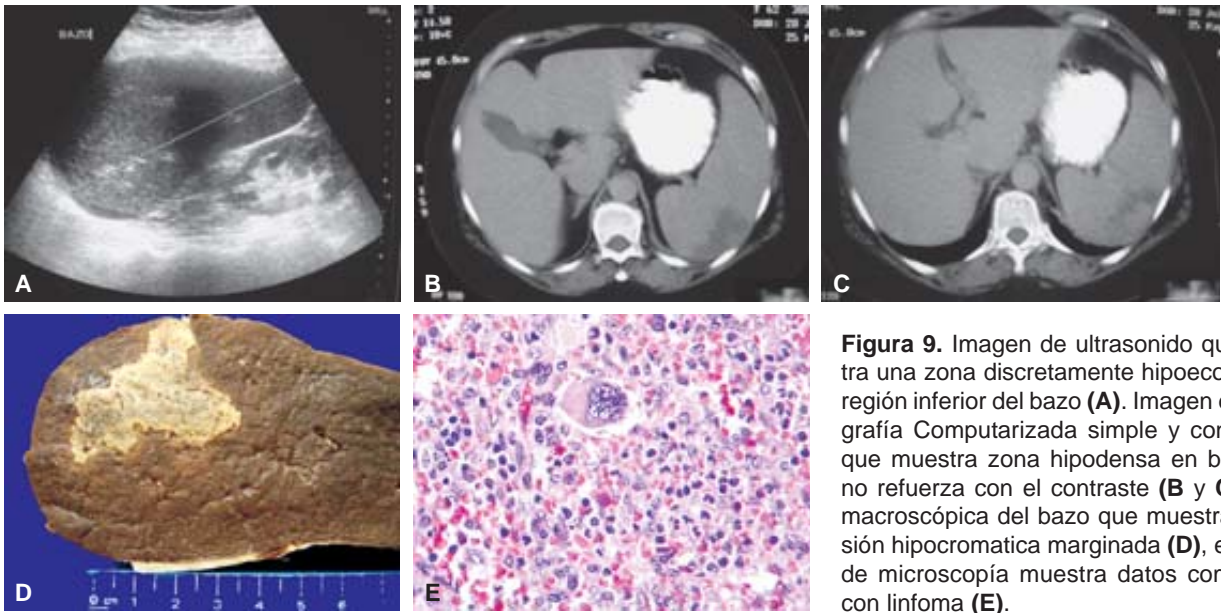


Figura 9. Imagen de ultrasonido que muestra una zona discretamente hipoeoica en la región inferior del bazo (A). Imagen de Tomografía Computarizada simple y contrastada que muestra zona hipodensa en bazo, que no refuerza con el contraste (B y C). Pieza macroscópica del bazo que muestra una lesión hipocromatica marginada (D), el estudio de microscopía muestra datos compatibles con linfoma (E).

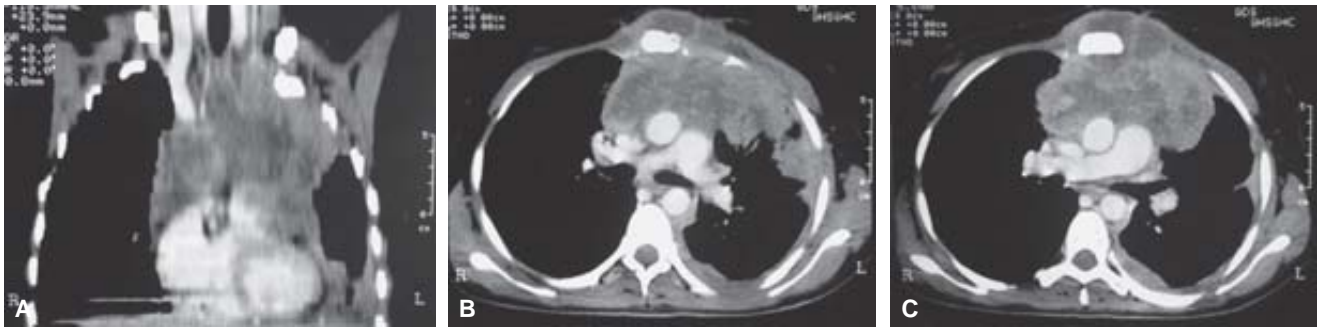

Figura 10. (A) reconstrucción multiplanar coronal, que muestra extensa lesión neformativa, con patrón heterogéneo en mediastino superior con extensión a pared pleural del ápice izquierdo (B), que refuerza con el contraste endovenoso de manera asimétrica (C).

ción agresiva, ligada a mutaciones de p53 (Figura 6 a, b, c, d y e).

Inmunofenotipo y genotipo. CD23, CD10, CD43, CD5, IgD +, Ciclina D1. Patrón en diana de tinción con Ki67. Ausencia de t(11; 14) o t(14; 18). Alteraciones genéticas múltiples en los cromosomas 1, 3 y 7. Frecuentes pérdidas en la región 7q31-7q32, que diferencia esta enfermedad de otros linfoproliferativos. Presencia de mutaciones somáticas de los genes IgVH en 50% de los casos, caracterizados por una conducta más indolente.

Linfoma B difuso de células grandes

Más que de una entidad precisa se trata de un grupo de linfomas B agresivos, en el que no existen conocimientos precisos que permitan una subclasificación de este frecuente grupo de linfomas. Así incluye localizaciones ganglionares y extraganglionares, enfermedades primarias y secundarias.

Rasgos clínicos. Edad > 50 años, aunque pueden verse en niños y adultos jóvenes. Con relativa frecuencia el tumor tiene un estadio clínico limitado, especialmente en los de presentación extraganglionar. Enfermedad agresiva, curable después de tratamiento, con una esperanza de vida a los cinco años cercana a 50% de los pacientes.

Inmunofenotipo y genotipo. Fenotipo B con ocasional ausencia de algún antígeno Pan-B.

Expresión de Bcl6 hasta en 80% de estos casos. La expresión de bcl2 es más frecuente en los de origen ganglionar, se asocia además a una menor supervivencia global y especialmente a supervivencia libre de enfermedad más corta. La alta expresión de p53 se ha encontrada asociada, a pobre respuesta a quimioterapia y supervivencia más corta. Un alto índice proliferativo aparece, en numerosas series, asociado a una supervivencia global más corta. Translocación de bcl2 con IgH es detectado en un porcentaje aproxima-

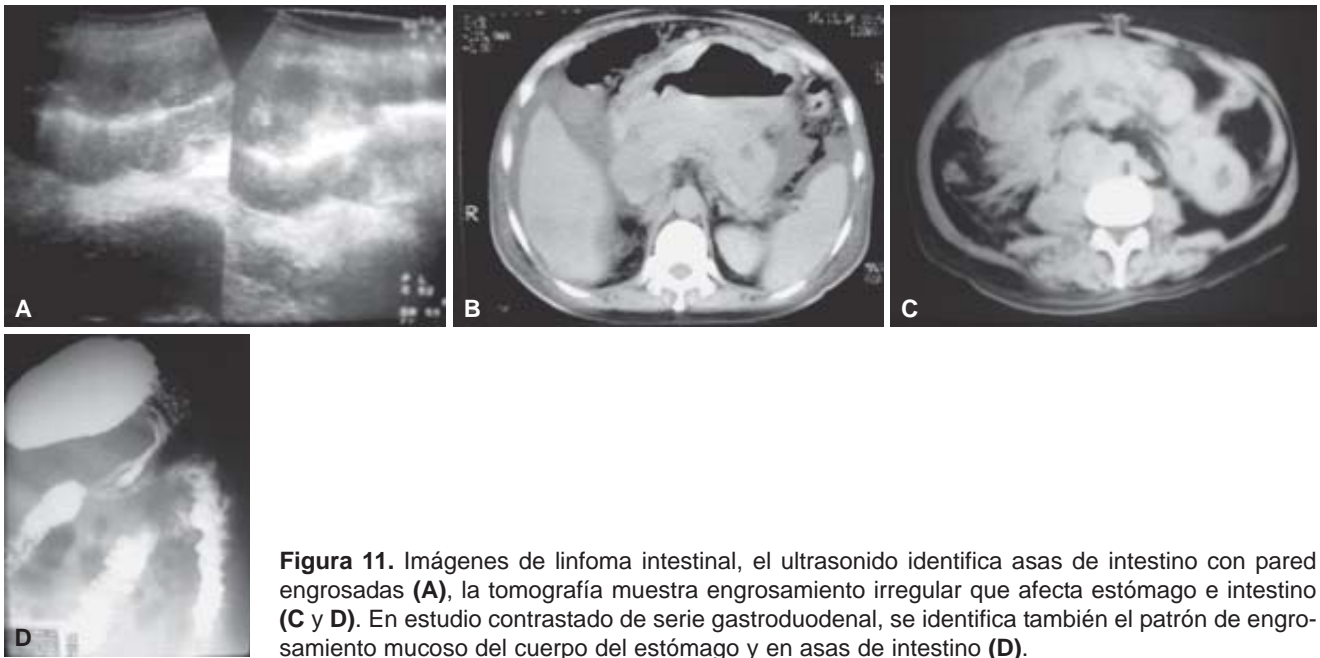


Figura 11. Imágenes de linfoma intestinal, el ultrasonido identifica asas de intestino con pared engrosadas (A), la tomografía muestra engrosamiento irregular que afecta estómago e intestino (C y D). En estudio contrastado de serie gastroduodenal, se identifica también el patrón de engrosamiento mucoso del cuerpo del estómago y en asas de intestino (D).

do de 20% de casos. Un porcentaje mayor (alrededor de 30%) tiene translocaciones afectando la región 3q27 (bcl6).

Variantes. Los linfomas B de célula grande de localización extraganglionar, aunque no sean diferenciables morfológicamente, deben de identificarse como tales, ya que numerosos estudios confirman que estos tumores tienen características clinicopatológicas que son dependientes de la localización de la enfermedad. Así la conducta clínica de los que se presenta en la piel es extremadamente indolente, lo cual contrasta con tumores de citología similar que se pueden presentar en el sistema nervioso central. Algunas de las localizaciones que se asocian con formas características de esta enfermedad son:

Mediastínico. Típicamente un tumor de adultos jóvenes (más mujeres que hombres), con sintomatología clínica derivada de su localización (ocasionalmente síndrome de vena cava superior). Con frecuencia estos tumores tienen una esclerosis que deforma las células neoplásicas, dificultando su reconocimiento. La presencia de ganancias del cromosoma 9 y amplificación del oncogén rel soporta la existencia de rasgos característicos de esta neoplasia. El curso clínico es estrechamente dependiente del estadio clínico (Figura 10 a, b y c).

Intravascular. El linfoma B intravascular tiene una distribución histológica fundamentalmente limitada a la luz de pequeños vasos, sobre todo capilares. Típicamente el tumor afecta vasos del SNC o piel, aunque puede verse en cualquier otra localización extraganglionar. Consecuentemente el cuadro clínico que produce es

bastante singular y muy dependiente del órgano afecto. La enfermedad suele tener un curso clínico extremadamente agresivo, que conduce rápidamente a la muerte. Casos de similar morfología, pero fenotipo T se observan ocasionalmente. Rasgos moleculares o fenotípicos relevantes de estos tumores no han sido aún descritos.

Cutáneo. Linfomas con muy baja agresividad clínica, en los que aún existe muy escasa documentación acerca de sus características moleculares o fenotípicas. Datos que muestran que la expresión de bcl2 es característica de los linfomas B cutáneos de células grande originados en las piernas, con comportamiento más agresivo, esperan su confirmación por parte de otros grupos.

Gastrointestinal. En estos tumores, como en los cutáneos, con frecuencia se observa transición con un componente de célula pequeña, sugiriendo que algunos de estos tumores derivan de linfomas de bajo grado preexistentes. También el que los linfomas de célula grande gastrointestinales compartan la frecuencia de trisomía 3 e inestabilidad de microsátélites, rasgos ambos que se han encontrado en linfomas MALT, sugiere un origen MALT para estos linfomas (Figuras 11 y 12).

El origen en tejido linfoide asociado a mucosas puede explicar parcialmente la conducta clínica menos agresiva de muchos de estos casos. Asociado a efusiones: Linfomas más frecuentes en enfermos HIV+, aunque pueden verse sin inmunodepresión, con citología tipo plasmoblástico, asociados al virus KSHV.

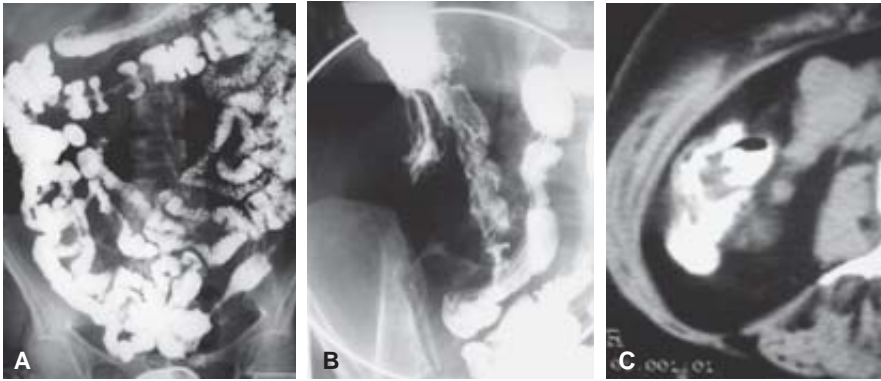


Figura 12. Imágenes de tránsito intestinal que muestran afectación del íleon terminal (A y B). La imagen de Tomografía Computarizada muestra defectos de llenado en el contraste de la región ileocecal (C).

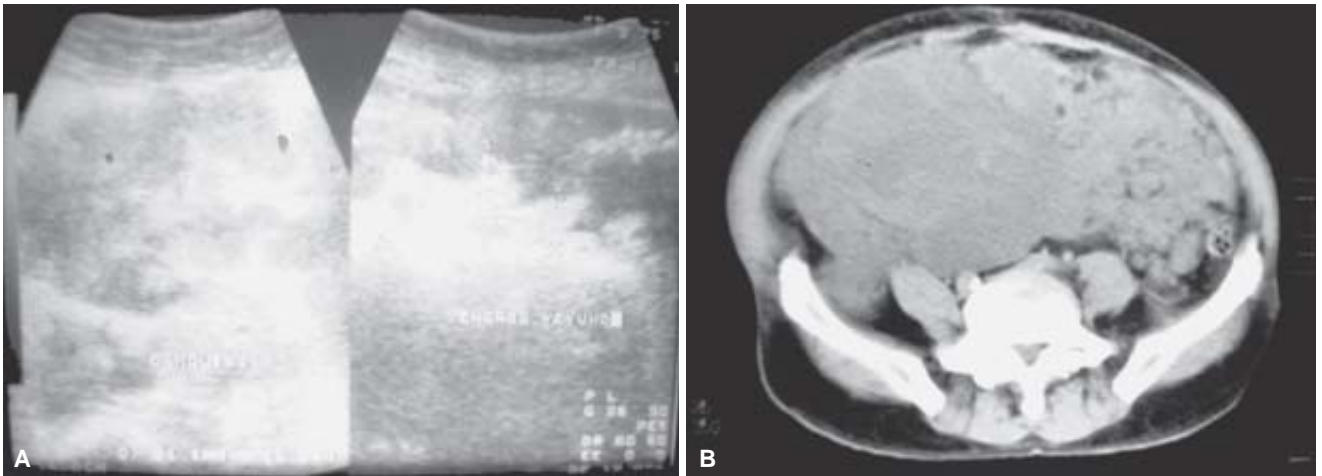


Figura 13. Imágenes de ultrasonido y Tomografía Computarizada, donde se muestra la presencia de una masa sólida de tipo ganglionar localizada en mesenterio por afección linfomatosa.

Otras extraganglionares

Variantes citológicas. Algunas variedades morfológicas presentan correlación definida con características clínicas o moleculares de estos tumores. Así la forma de linfoma B rico en células T suele mostrar una presentación clínica diseminada, con frecuente afectación hepatoesplénica. Tumores de citología inmunoblástica tienen un comportamiento más agresivo, mientras que linfomas en los que el tipo citológico está compuesto por células B multilobuladas con frecuencia expresan altos niveles de bcl2 y derivan de células centro foliculares. También linfomas B de localización intrasinusoidal, con citología tipo inmunoblasto, se ha encontrado que pueden expresar la proteína ALK citoplasmática. No obstante, los intentos de crear una clasificación basada en variedades morfológicas tropiezan con la dificultad de la existencia de formas intermedias y la baja reproducibilidad de la misma.

Linfoma de Burkitt

Tumor derivado de células del centro germinal con muy alta fracción de crecimiento secundaria a sobre

expresión de c-myc derivada de translocaciones afectando a 8q24.

Rasgos clínicos. Enfermedad más frecuente en niños y adultos jóvenes, hombre > mujer. La forma no endémica suele manifestarse como enfermedad abdominal, con afectación intestinal, mesentérica y en ocasiones genitourinaria. No obstante, la enfermedad puede debutar en ganglio linfático, siendo esta presentación más común en adultos. Linfomas de Burkitt asociados a inmunodeficiencia (HIV y otros) se manifiestan con mayor frecuencia como enfermedad ganglionar. La mayoría de las leucemias agudas de las denominadas en el pasado como de morfología L3 corresponden a linfoma de Burkitt (Figura 13).

Inmunofenotipo y genotipo. La mayoría de los casos de linfoma de Burkitt tienen un fenotipo CD20+ CD10+ bcl6+ bcl2- Tdt-. La negatividad para bcl2 y Tdt es un criterio exigible en este diagnóstico. En la mayoría de los casos es posible encontrar translocaciones del gen c-myc con IgH, lambda o kappa. El punto de ruptura en el gen IgH en los casos endémicos afecta la región J, mientras que en los casos es-

porádicos la translocación afecta la región *switch*. La presencia de EBV caracteriza los casos endémicos y un porcentaje de 25 a 40% de los asociados con inmunodeficiencia. La presencia de mutaciones somáticas del gen IgH confirma que estos tumores tienen un origen postfolicular.

Variantes. Algunos de los linfomas denominados en el pasado como Burkitt-like, especialmente en niños e inmunodeficientes, deben de ser identificados como linfomas de Burkitt, ya que la conducta clínica, fenotipo y genotipo se sobrepone por completo con esta enfermedad. La negatividad para *bcl2* y la fracción de crecimiento muy alta (100%) son criterios necesarios para el diagnóstico de linfoma de Burkitt.

Linfoma/leucemia linfoblástico B

Neoplasia de linfoblastos B, que puede cursar de forma exclusivamente leucémica o con formación de masas tumorales en ganglio linfático, hueso, piel u otras localizaciones extra ganglionares.

Rasgos clínicos. La mayoría de los casos < 20 años y con curso leucémico. De forma infrecuente, la enfermedad puede debutar como tumores sólidos, sin compromiso leucémico.

Inmunofenotipo y genotipo: Tdt+, CD19+, CD79a+, CD20+/-, CD10+/-, CD34+/-La demostración de Tdt es crítica en el diagnóstico. Algunos casos son CD99+. Además de reordenamiento IgH, se puede encontrar también reordenamiento en los genes TCR. Algunas translocaciones se asocian a cursos clínicos diferentes, y se recomienda incluir esta información en el informe del paciente, así:

Translocaciones afectando el gen MLL en 11q23 conllevan un mal pronóstico. Hiperdiploidía y translocación 12; 21 (TEL/AML1) se asocian a un pronóstico favorable. Translocación 9; 22 (BCR/ABL) se asocia a pronóstico desfavorable. Translocación 1; 19 (E2A-PBx), asociada a pronóstico desfavorable.

Variantes. Existe un consenso generalizado acerca de que las formas que cursan como tumorales y

las leucémicas son sustancialmente la misma enfermedad en diferentes fases o con tropismo por diferentes órganos. No obstante, para evitar confusiones se recomienda mantener la denominación de leucemia para aquellas caracterizadas por presentación leucémica. La terminología FAB no parece actualmente adecuada, ya que muestra una pobre correlación con el fenotipo, genotipo o manifestaciones clínicas de la enfermedad.

Linfomas de células T

Linfoma/leucemia linfoblástico T

Neoplasia de linfoblastos T que agrupa formas leucémicas y otras más tumorales.

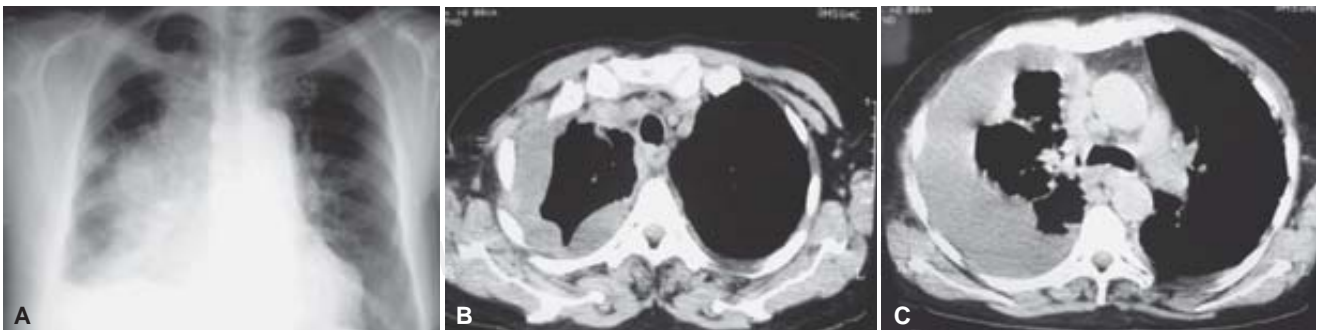
Rasgos clínicos. Frecuencia: 40% LNH en la infancia. Edad: adultos jóvenes y adolescentes. Masa mediastínica. Ocasionales adenopatías periféricas, derrame pleural. Frecuente afectación medular (*Figura 14*).

Inmunofenotipo y genotipo. Genotipo: TCR α 11q11-14, 7q35, tal-1(1p32-34). Inmunofenotipo: Tdt+, CD7+, CD3e+, CD43+, CD1a+/-, TCR α o TCR γ d. CD4, CD8 doble+ o -. CD16, CD57-+/. Estudios genéticos han mostrado alteraciones complejas afectando 14q11 y 7q34 con otros genes, como MYC, RBTN1, RBTN2, HOX11 y LCK. Frecuente desregulación de TAL1.

Linfoma T angioinmunoblástico

Rasgos clínicos. El cuadro es clínicamente bastante característico, afectando a pacientes adultos con síntomas sistémicos incluyendo fiebre, hipergammaglobulinemia, rash cutáneo, poliadenopatías, frecuente hepatoesplenomegalia. Ocasionales remisiones espontáneas. Puede progresar a linfoma de células grandes, T o B.

Inmunofenotipo y genotipo. Genotipo: TCR r+/-, IgH +/-, EBV+. Trisomía en el cromosoma 3, 5 y alteraciones en el cromosoma X. Inmunofenotipo: CD4+, aumento de células dendríticas CD21+. TCRr. Con frecuencia, contienen B, alguno de los cuales puede eventualmente progresar a linfoma B.



Figuras 14. Imagen de telerradiografía de tórax con presencia de masa mediastinal y derrame pleural (A). La Tomografía Computarizada delimita el extenso derrame y engrosamiento pleural del hemitórax derecho (B y C).

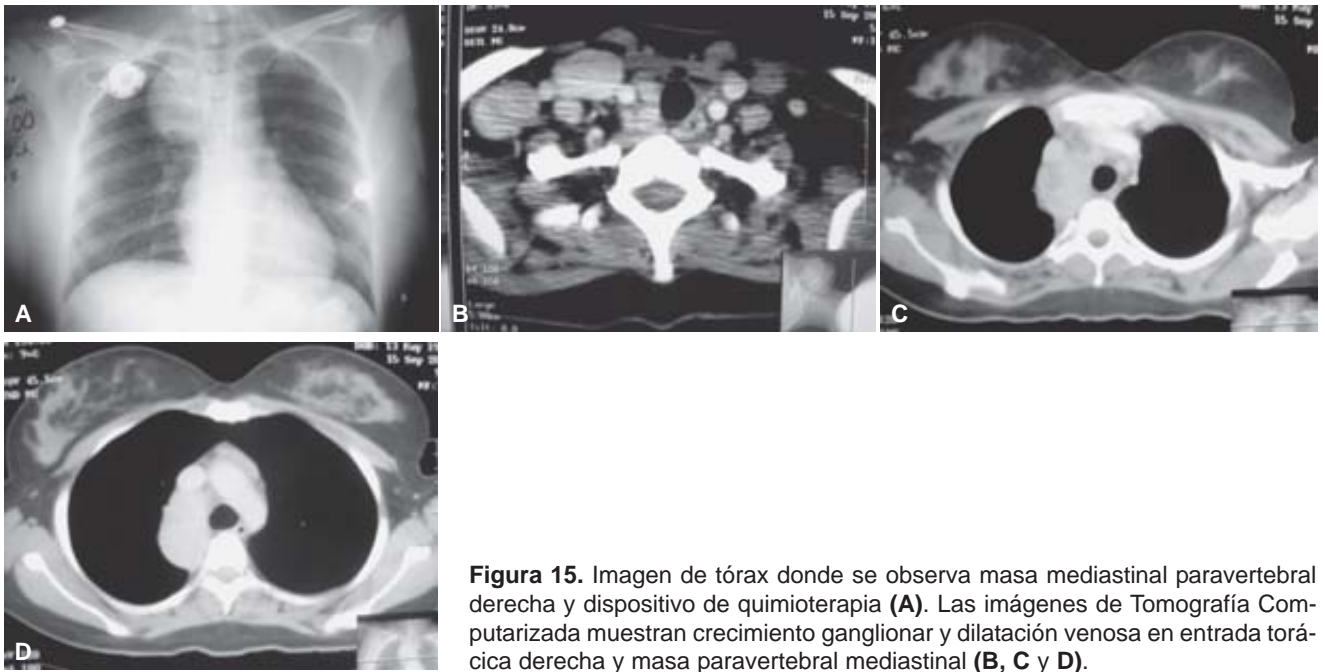


Figura 15. Imagen de tórax donde se observa masa mediastinal paravertebral derecha y dispositivo de quimioterapia (A). Las imágenes de Tomografía Computarizada muestran crecimiento ganglionar y dilatación venosa en entrada torácica derecha y masa paravertebral mediastinal (B, C y D).

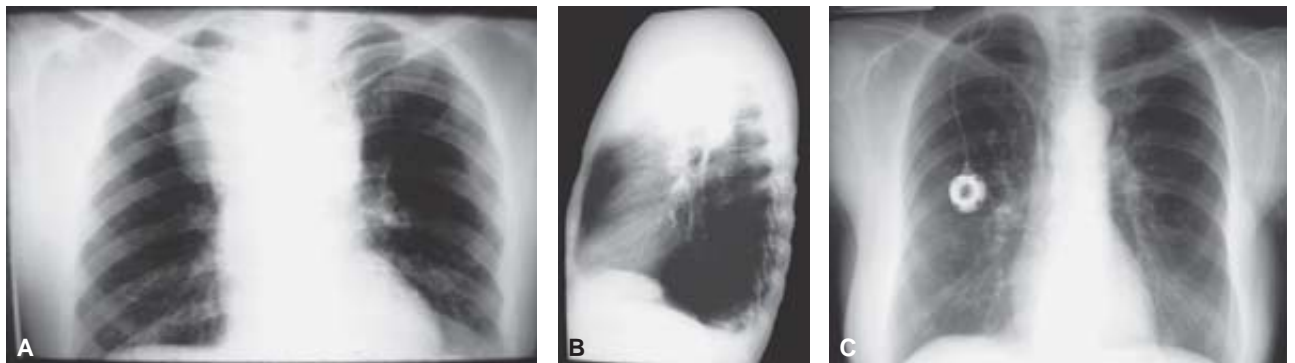


Figura 16. Imágenes en radiografías de tórax PA y lateral donde se identifica gran masa mediastinal que ocupa parte del ápice derecho (A y B). En estudios subsiguientes se observa la disminución y prácticamente sin evidencia de lesión después de los ciclos de quimioterapia (C).

Linfoma T periférico

Se agrupan aquí tumores con diversas morfologías, en los que no existe una evidencia clara acerca de la conveniencia de subclasificación.

Rasgos clínicos. Se trata de la forma más frecuente de linfoma T observada en Occidente. Los pacientes suelen ser adultos, con cuadro clínico complejo que puede incluir eosinofilia, prurito y/o síndrome hemofagocítico. La mayoría de los casos tiene afectación ganglionar, esplénica o de médula ósea. Las formas extraganglionares frecuentemente son encuadradas en entidades más precisas. Mayor agresividad que linfomas B.

Inmunofenotipo y genotipo. Fenotipo T maduro, Tdt, más frecuentemente CD4+, pero con múltiples variaciones. Frecuente expresión de CD30. TCR γ en la mayoría

de los casos. Cariotipos complejos con frecuencia. Ausencia de alteraciones citogenéticas características.

Linfoma T anaplásico de célula grande, sistémico

Neoplasia sistémica de linfocitos T grandes CD30+ con frecuente expresión de ALK.

Rasgos clínicos. Más característicamente una enfermedad de la segunda y tercera décadas, aunque puede verse en cualquier edad. La mayoría de los casos cursa con afectación ganglionar y aunque hay formas extraganglionares, es muy raro que se presente como enfermedad cutánea exclusiva. Aquellos casos de linfomas cutáneos CD30+ sin afectación sistémica se encuadran mejor en la entidad de linfoma T anaplásico cutáneo. Diversas series coin-

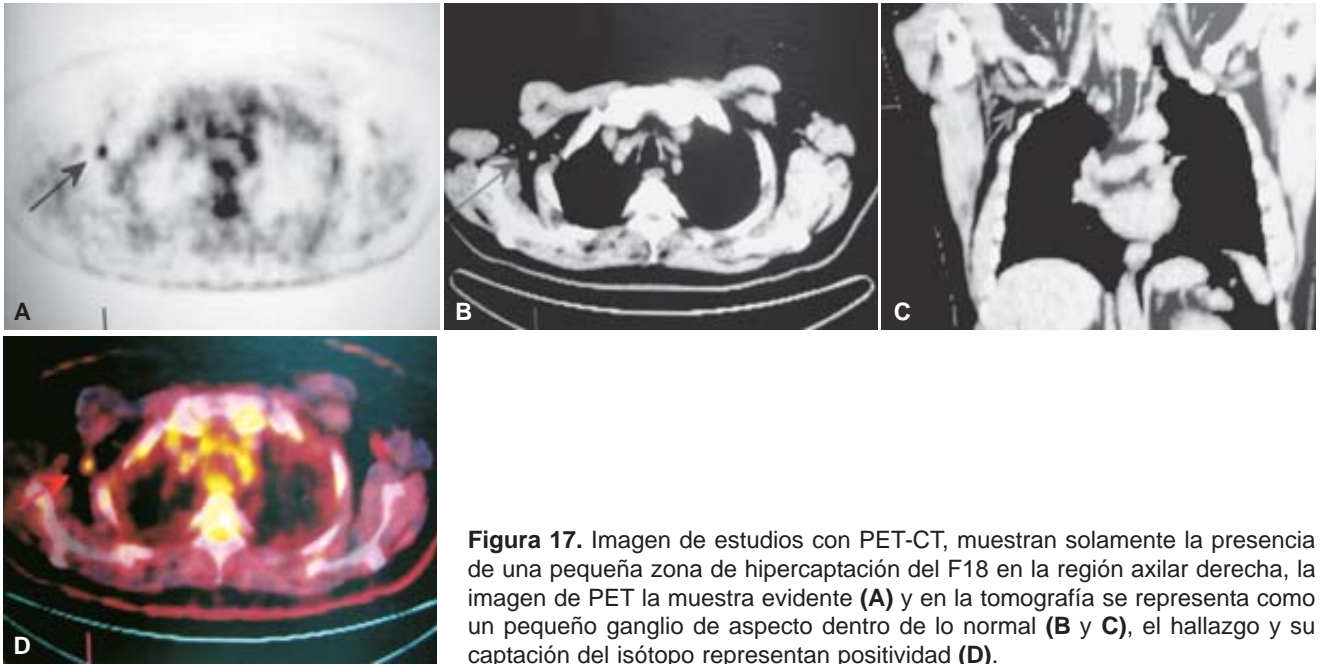


Figura 17. Imagen de estudios con PET-CT, muestran solamente la presencia de una pequeña zona de hipercaptación del F18 en la región axilar derecha, la imagen de PET la muestra evidente (A) y en la tomografía se representa como un pequeño ganglio de aspecto dentro de lo normal (B y C), el hallazgo y su captación del isótopo representan positividad (D).

ciden en que, tras un tratamiento adecuado y pese a tratarse de una neoplasia agresiva, la probabilidad de supervivencia a los cinco años es cercana a 80%. Esto es especialmente cierto para aquellos tumores ALK+.

Inmunofenotipo y genotipo. CD30+ EMA+ TIA1+. Frecuente expresión de ALK, aunque ésta puede faltar. La demostración de antígenos T maduros (CD2, CD3, CD4, CD8) puede ser difícil y algunos casos sólo tienen CD43 o CD45RO. La expresión de ALK en estos tumores es más frecuentemente consecuencia de la translocación 2p23; 5q35. No obstante, otras translocaciones afectando el gen ALK están siendo descritas. Hay una tendencia a limitar esta entidad a los casos ALK+, ya que ellos muestran un cuadro clínico más recortado.

Linfoma extraganglionar T/NK

Linfoma de células NK con presentación extraganglionar

Rasgos clínicos. Raro, más frecuente en Asia, América Central y del Sur. Aunque la presentación típica es como una lesión nasal o de la cavidad bucal, tumores con rasgos similares pueden ser vistos en otras localizaciones, sobre todo extraganglionares. Cuando el tumor asienta en una localización extranasal, se ha propuesto la denominación de tipo nasal. Curso clínico variable, existiendo un porcentaje significativo de enfermos que responden favorablemente. Otros progresan a pesar del tratamiento, sin que se hayan identificado factores predictivos de respuesta al tratamiento otros que el estadio clínico.

Inmunofenotipo y genotipo: Genotipo: TCR r-. EBV+. Inmunofenotipo: CD2+, CD3superficie-, CD3e+, CD56+, CD4-, CD8-, TIA1+. La demostración de gránulos citotóxicos y EBER+ facilita el diagnóstico.

Linfoma T gd hepatoesplénico

Rasgos clínicos. Más frecuente en adultos jóvenes o adolescentes. Hombre > mujeres. Clínica: Hepatoesplenomegalia. Infiltración medular y periférica común. Agresivo, recidiva.

Inmunofenotipo y genotipo. La mayoría de los casos tienen un fenotipo CD3+, TIA1+, TCRdg, aunque hay casos ocasionales de fenotipo TCR ab. Isocromosoma 7q. EBV.

Linfoma/leucemia T del adulto (HTLV-I)

Proceso linfoproliferativo T maduro asociado a HTLV-I.

Rasgos clínicos. Enfermedad endémica en Caribe y Suroeste de Japón, que afecta a adultos. Variabilidad en las formas clínicas, incluyendo una forma aguda con enfermedad diseminada, hepatoesplenomegalia, hipercalemia. Altamente agresivo. Hay, además, formas linfomatosas, crónica y quiescente.

Inmunofenotipo y genotipo. La mayoría de los casos tiene un fenotipo T maduro CD4+, aunque hay variaciones en algunos casos. Frecuente CD25+. Genotipo: TCR r. HTLV-I+.

Leucemia de células T grandes granulares

Desorden heterogéneo con expansión de células grandes granulares

Rasgos clínicos. Frecuencia: Rara. Edad: Adultos. Clínica: Asintomática. Linfocitosis, anemia y neutropenia. Curso indolente y no progresivo. Los pacientes suelen tener una linfocitosis discreta de este tipo celular, en la mayoría de las ocasiones de forma clonal. La mayoría de estos procesos cursa de forma indolente.

Inmunofenotipo y genotipo. La mayoría de los casos tiene un fenotipo T maduro CD8+, aunque hay variaciones. La expresión de CD11b, CD56, con ausencia de TCRab y CD3 es más característica de leucemia NK. Genotipo: TCR r.

Linfoma T intestinal, asociado a enteropatía

Linfoma intestinal derivado de linfocitos T intraepiteliales.

Rasgos clínicos. La mayoría de los casos se presenta sin historia previa de enteropatía, aunque una fracción de ellos muestra lesiones de la mucosa vecina. Frecuencia: Raro. Edad: Adultos. Clínica: Dolor abdominal, masa o mala absorción; múltiples úlceras duodenales con o sin perforación. Enfermedad agresiva, con pobre respuesta a quimioterapia en la mayoría de los casos.

Inmunofenotipo y genotipo. Genotipo: TCR r. EBV-. Inmunofenotipo: CD3+, CD4-, CD8-/+, CD103+, CD56-/+, con gránulos citotóxicos. Raro EBV+.

Linfoma T cutáneo

Incluye tres entidades claramente diferenciadas: Linfoma T epidermotrópico (micosis fungoide), Desorden linfoproliferativo primario cutáneo CD30+ y linfoma T subcutáneo paniculítico.

Desorden linfoproliferativo primario cutáneo CD30+. Incluye:

Linfoma T cutáneo primario de células grandes anaplásico. Papulosis linfomatoide.

Formas intermedias

Linfoma T cutáneo primario de células grandes anaplásico: Linfoma T de células grandes CD30+ con enfermedad restringida a la piel al diagnóstico inicial y en los seis primeros meses después del mismo.

Rasgos clínicos. Adultos y ancianos. En la mayoría de los casos, enfermedad limitada a la piel, con curso quiescente, que puede incluir remisiones espontáneas. Pronóstico favorable, aunque en una minoría de casos puede desarrollarse enfermedad sistémica.

Inmunofenotipo y genotipo. Las células neoplásicas son CD30+ CD4+, EMA-/+, ALK-, TIA1-/+. Extremadamente rara presencia de t(2;5).

Papulosis linfomatoide. Enfermedad cutánea recurrente, con pápulas que tienen regresión espontánea, compuesta por un infiltrado T polimorfo con células grandes, a veces sternbergoides, CD30+. Existe

una división morfológica entre lesiones tipo A (polimorfos, con células RS y células inflamatorias) y lesiones tipo B (predominio de células con núcleos cerebriformes, escasez de células inflamatorias). La mayoría de los casos, especialmente lesiones tipo B, tienen TCR r.

Linfoma T subcutáneo tipo paniculítico

Tumor de linfocitos T citotóxicos, que afecta fundamentalmente el pániculo adiposo.

Rasgos clínicos. Muy raro, afecta adultos, de ambos sexos. Clínica: Nódulos cutáneos profundos. Más frecuente afectación de extremidades. Baja tendencia a diseminación extracutánea. Frecuente asociación con síndrome hemofagocítico. Curso agresivo, aunque inicialmente puede cursar de forma tórpida.

Inmunofenotipo y genotipo. Genotipo: TCR r. EBV. Inmunofenotipo: CD8+, TIA1+. Más frecuente TCRab, pero algunos casos TCRgd.

Linfoma de Hodgkin

Predominio linfocítico, nodular (paragranuloma)

Rasgos clínicos. Puede presentarse en cualquier edad, aunque es más frecuente en la 2a y 3a décadas. Usualmente localizado, rara vez se presenta como enfermedad diseminada, con afectación visceral generalizada o de médula ósea. Curso indolente, que aun sin tratamiento muestra una muy lenta progresión. Puede asociarse con o progresar a linfoma B de células grandes. En la mayoría de los casos, estos linfomas B de células grandes tienen un curso indolente.

Inmunohistoquímica. Las células neoplásicas tienen aquí un fenotipo CD45+ CD30- CD15- EMA+ CD20+, EBV, apareciendo rodeadas por collarettes de células CD57+. Las inmunotinciones para CD20 o CD23 revelan también la presencia de folículos preexistentes, en cuyo seno se disponen las células neoplásicas. A diferencia de la mayoría de los casos de Hodgkin clásico, las células tumorales muestran expresión de OCT2, OCT1 y BOB1, factores de transcripción implicados en regulación de la transcripción de los genes de inmunoglobulina.

Esclerosis nodular

Rasgos clínicos. Frecuente afectación mediastínica. Mayor frecuencia en adolescentes y jóvenes. Potencialmente curable

Morfología. Patrón nodular, al menos parcialmente, con bandas fibrosas. En ocasiones necrosis, con contorno geográfico rodeada por nidos de células neoplásicas. Abscesos de eosinófilos. Células de Reed-Sternberg abundantes, tipo lacunar y diagnósticas. Células momificadas. Fondo con linfocitos, histiocitos, plasmáticas y eosinófilos.

La graduación histológica usando los criterios del BNLI se ha revelado como un factor predictivo útil en

algunos estudios, aunque esto no ha sido reproducido en todas las publicaciones. Consecuentemente no se considera necesaria la graduación histológica para el tratamiento clínico de los pacientes.

Algunos casos de EN muestran nidos de células grandes, cohesivos, simulando el linfoma anaplásico. No obstante, el estudio genético y fenotípico de estos casos revela un fenotipo de Hodgkin clásico CD30+ CD15+ ALK- EMA-/+ EBV+/- CD20-/+ con ausencia de reordenamiento T o expresión de antígenos T. La conducta clínica de estos pacientes es más próxima a la del LH, clásico, por lo que se recomienda que los casos anteriormente clasificados como linfoma anaplásico, Hodgkin-like sean redistribuidos, de acuerdo al fenotipo, bien como Hodgkin clásico o bien como linfomas anaplásicos.

Inmunohistoquímica. El fenotipo clásico de las células RS en esta enfermedad es CD45- CD30+ CD15+ EMA- EBV-/+ CD20-/, aunque se encuentran variaciones. Raramente pueden verse formas EMA+ o casos con expresión de CD20 por todas las células neoplásicas. Estudio de PCR puede mostrar clones IgH.

Celularidad mixta

Rasgos clínicos. Mayor frecuencia en adultos. Se suele diagnosticar en estadios más avanzados que PL y EN. Moderadamente agresivo, pero potencialmente curable.

Morfología e inmunohistoquímica. Patrón difuso o vagamente nodular. En ocasiones fibrosis intersticial. Células RS diagnósticas conspicuas. Fondo con linfocitos, histiocitos, plasmáticas y eosinófilos. Ocasionalmente algunos casos pueden mostrar un patrón interfolicular de afectación ganglionar. El inmunofenotipo suele ser similar al de la esclerosis nodular, si bien la presencia de EBV es más constante.

Hodgkin clásico rico en linfocitos

No existen datos clínicos que avalen esta variedad, aunque se ha sugerido que estos pacientes se presentan con enfermedad ganglionar en estadios clínicos localizados, sin sintomatología sistémica. No obstante, estos casos, caracterizados como simulando formas de predominio linfocítico nodulares, pero con fenotipo CD30+ CD15+, deben de ser diferenciados de la forma nodular de predominio linfocítico, ya que los pacientes con formas clásicas de LH muestran un curso más agresivo. Algunos de estos casos muestran células RS de fenotipo clásico en un contexto de folículos linfoides B, en un patrón que se ha denominado como Hodgkin folicular.

Hodgkin clásico pobre en linfocitos

Se trata de una enfermedad agresiva, potencialmente curable. Se observa más frecuentemente en ancianos,

pacientes inmunodeprimidos y países no industrializados. Se diagnostica en estadios avanzados, frecuentemente sin linfadenopatía periférica. La morfología suele mostrar un patrón difuso e hipo celular, frecuentemente con fibrosis intersticial y necrosis. Abundantes células RS y variantes de tipo sarcomatoso, con pobreza de otros elementos inflamatorios. Algunos casos muestran nidos confluentes de células RS.

Pronóstico

El pronóstico de los linfomas no Hodgking varía según su tipo histológico, su presentación y agresividad, que de acuerdo con su agresividad se consideran indolentes, agresivos y muy agresivos.

En 1993 se publicó el llamado Índice Pronóstico Internacional utilizando los datos de un gran número de pacientes con diagnóstico similares en estadio y medicamentos, basados en edad, modo de presentación, deshidrogenada láctica sérica (DHL), número de sitios de afección extranodular, así como su estadio. Incluso con las nuevas tecnologías de estudio genético del ADN, haciendo una presentación celular con diferentes representaciones como, por ejemplo, los linfomas de células B con células grandes y difusas, divididas en células B con centro germinal y las de tipo celular B activadas, ambas tienen diferente comportamiento de la enfermedad.

El linfoma de Hodgking según las guías clínicas de su diagnóstico u tratamiento, incluyen el siguiente orden de estadiaje:

Estadio I. Afección de una sola región ganglionar o localizada involucrando a un solo órgano o sitio extralinfático.

Estadio II. Afección de dos o más regiones ganglionares en el mismo lado del diafragma o localizada con afección a un órgano o localizada con afección a otro sitio extralinfático y sus ganglios regionales, con o sin afección a otras regiones ganglionares en el mismo lado del diafragma.

Estadio III. Afección de sitios ganglionares en ambos lados del diafragma, que pueden acompañarse con afección localizada de un órgano extralinfático con afección al bazo o a ambos.

Estadio IV. Afección diseminada (multifocal), afecta a uno o más órganos extralinfáticos con o sin afección ganglionar asociada o afección de un órgano extralinfático con afección ganglionar distante (no regional).

a) Sin síntomas sistémicos presentes.

b) Fiebre inexplicable > 38 °C, sudoración nocturna o pérdida de peso > de 10% de peso corporal.

El tratamiento de la enfermedad de Hodgking es actualmente la siguiente:

Estadios I y II a. Cuatro ciclos de doxorubicina, bleomicina, vinblastina y dacarbazina (DBVD) y dosis de radiación en un campo afectado de 20-30 Gy (grays) en ocasiones de una combinación de cuatro dosis de DBVD asociadas con mecloretamina, etoposide y prednizona (Stanford V), régimen por ocho semanas, asociados a tres semanas o ciclos de radioterapia, logrando remisión.

Estadios I y II b. Tratamiento con quimioterapia según esquema de DBVB por cuatro a seis ciclos y combinación de Stanford V por 12 semanas, logrando un completo restablecimiento al completar este esquema de quimioterapia.

En casos que estudios de evaluación subsecuente con PET y CT, se han efectuado combinaciones de tratamiento con uso de bleomicine, etoposide, adramicina, ciclofosfamida, vinCristina, procarbazona y prednizona (BEACOPP). Esta combinación muestra notables resultados en enfermedad de Hodgking avanzada.

Estadios III y IV. El uso solo de quimioterapia con DBVD no ha mostrado resultados satisfactorios, incluso la combinación de Stanford V y radioterapia. Se han manejado esquemas combinados u alternantes usando DBVD o BEACOPP por cuatro ciclos, dos esquemas de radioterapia, si la respuesta es favorable se recomienda dos ciclos más de DBVD y en casos seleccionados radioterapia en sitios de crecimiento tumoral, repitiendo esquema de dos ciclos de BEACOPP o DBVD; para complementar el tratamiento en un total de seis a ocho ciclos de DBVD o BEACOPP.

Avances en el tratamiento del linfoma folicular No Hodgking

El linfoma folicular constituye 30% de los linfomas No Hodgking, es el subtipo más común que puede pasar inadvertido, pueden evolucionar con cuadro clínico no evidente, con una sobrevida media de seis a 10 años. Sólo 10 a 15% de estos pacientes son diagnosticados en etapa I o II, por lo que la radioterapia en estos pacientes puede prolongar la vida sin evidencia de enfermedad, pero no muestran curación y pueden presentar recurrencia después de 10 o 20 años.

En estos pacientes su evolución estuvo regida mediante la observación clínica, sin tratamiento, al menos que se manifestaran nuevamente con adenopatía masiva o hepatoesplenomegalia, compromiso a órganos o bien alteraciones citopénicas en estudios de sangre periférica que se relacionan con la afectación medular ósea.

La investigación clínica sobre la utilización de agentes terapéuticos en estadios tempranos del linfoma folicular no ha sido bien establecida, pero las combinaciones de vincristina y prednizona (VCP) y en asociación con doxorubicina (VCPDO) ofrecen una evidente mejoría en la sobrevida de estos pacientes.

En el tratamiento de los linfomas con células B, la disponibilidad de anticuerpos monoclonales activos como el RITUXIMAB y el CD20 un anticuerpo monoclonal quimérico, también han sido usados en el tratamiento del linfoma folicular y en los denominados linfomas de bajo grado, su uso en dosis de 375 mg/m² semanalmente por cuatro semanas han logrado resultados en más de 50% de los pacientes, incluso con remisión del linfoma en algunos de ellos, se menciona alrededor de 10% en 11 meses de tratamiento.

Otros anticuerpos monoclonales activos han sido como se muestra en el *cuadro V*.

El uso de rituximab en cuatro dosis semanales y posteriormente cada mes por 10 meses o en esquemas utilizados por diversos autores con el uso de dosis semanal por dos meses y una dosis mensual por ocho meses han logrado extender la sobrevida hasta por más de ocho años en pacientes con primer tratamiento.

Además el uso de anticuerpos combinado con esquemas de quimioterapia, con vincristina, prednizona y doxorubicina, también han logrado grandes avances y prolongar la evolución de la enfermedad en más de 93% e incluso con remisión de la misma mediante el esquema de R-VCPDO.

El uso combinado con los otros anticuerpos específicos contra antígenos de diversas patologías de linfoma y leucemias, mostrados en el *cuadro V*, también ha logrado resultados satisfactorios en el tratamiento combinado con quimioterapia para la mejoría y remisión en algunas de ellas.

Tratamiento específico por patología específica Linfomas foliculares

Tratamiento de primera línea. Rituximab, clorambucil, ciclofosfamida, combinación DBVD; fludarabina + rituximab; FMD-fludarabina, mitoxantrone, dexametazona + rituximab o combinación R-CVPDO.

Tratamiento de segunda línea. Radio inmunoterapia, trasplante autólogo, trasplante alogénico, quicio-inmunoterapia.

Linfomas difuso de células B grandes

Tratamiento de primera línea. R-CVPDO en categoría I de 3 a 4 ciclos; rituximab + EPVCD (etoposide, prednizona, vincristina, ciclofosfamida y doxorubicina) en categoría II de 6 a 8 ciclos.

Tratamiento de segunda línea. ICE (ifosfamida, carboplatin, etoposide); DHCP (dexametazona, cytarabina, cisPlatino), MIME (mesna, ifosfamida, mitoxantrone y etoposide) usando combinaciones de R-CVPDO y los de segunda línea hasta ocho ciclos.

Linfoma de Burkitt

Tratamientos en casos de bajo riesgo. CODOX-M (ciclofosfamida, vincristina, doxorubicina y alta dosis

Cuadro IV. Clasificación de la organización mundial de la salud.

Linfomas de células B:

Células precursoras: Linfoma/leucemia linfoblástico B
Células maduras: Leucemia Linfocítica crónica B / linfoma de linfocitos pequeños
Leucemia Prolinfocítica B
Linfoma B esplénico de la zona marginal (+/- linfocitos vellosos)
Leucemia de células peludas
Linfoma linfoplasmacítico
Linfoma de células del manto
Linfoma folicular
Linfoma B de la zona marginal, del Tejido Linfoide asociado a mucosas
Linfoma ganglionar de la zona marginal
Linfoma B difuso células grandes: No Especificado
Linfoma B de células grandes mediastínico
Linfoma B de células grandes intravascular
Linfoma primario de efusiones
Linfoma de Burkitt
Granulomatosis linfomatoide
Neoplasias de plasmáticas: Mieloma múltiple
Plasmocitoma
Gammapatía monoclonal de significado incierto
Enfermedades por depósito de inmunoglobulina
Amiloidosis y otras.

Linfomas de células T

Células precursoras Linfoma/leucemia linfoblástico T
Células maduras Leucemia Prolinfocítica T
Leucemia de células T grandes granulares
Leucemia agresiva de células NK
Linfoma extraganglionar NK/T, tipo nasal
Micosis fungoide / Síndrome de Sezary
Desórdenes linfoproliferativos cutáneos de células CD30
Linfoma anaplásico primario cutáneo
Papulosis linfomatoide
Linfoma T cutáneo primario de células grandes anaplásico
Linfoma T subcutáneo tipo-paniculítico
Linfoma T gd hepatoesplénico
Linfoma T intestinal, tipo asociado a enteropatía
Linfoma blástico de células NK
Linfoma T angioinmunoblástico
Linfoma T periférico no especificado
Linfoma/leucemia T del adulto (HTLV-1+)
Linfoma anaplásico de célula grande, sistémico

Linfoma de Hodgkin (Enfermedad de Hodgkin)

Predominio linfocítico, nodular
Hodgkin, clásico: Esclerosis Nodular
Rico en linfocitos
Celularidad Mixta
Pobre en linfocitos

Desórdenes linfoproliferativos asociados con inmunodeficiencia

Linfoma primario de efusiones
Linfoma plasmoblástico de cavidad oral y tubo digestivo
Desorden linfoproliferativo polimorfo postransplante

de metotrexato); Hyper CVDO (ciclofosfamida, vincristina, doxorubicina y dexametazona) alternando con metotrexato + cytarabine.

Tratamiento en casos de alto riesgo. CODOX-M/IVAC (ifosfamida, etoposide y alta dosis de cytarabine); Hyper CVDO + metotrexato + rituximab.

La combinación DBVB no es una terapia adecuada.

Linfoma linfoblástico. Los diferentes estadios de I a IV son considerados sistémicos y se tratan de manera general:

Hiper CVDO alternando con metotrexato + cytarabine; combinación de vincristina y prednisona de induc-

ción seguida con combinación DBVD; altas dosis de cytarabine + rituximab o altas dosis de metotrexato + rituximab.

Linfomas No Hodgking

Linfoma linfocítico pequeño

Combinación de un agente alquilante, un análogo de purina con o sin rituximab o combinación de la misma. El tratamiento de primera línea incluye fludarabine con o sin rituximab; combinación de DBVD o una mezcla CF-R (ciclofosfamida, fludarabina, rituximab).

En pacientes refractarios a anteriores tratamientos, la combinación PC-R (pentostatina, ciclofosfamida y rituximab) han mostrado mayor efectividad.

Linfoma folicular

El tratamiento depende de cada individuo y por lo tanto debe ser individual su manejo de acuerdo con la respuesta del mismo, mediante un solo agente o combinación de quimioterapia, radioterapia local, la combinación DBVD muestra buenos resultados, incluso en combinación con rituximab. Combinación de FMD-rituximab ha mostrado mejores resultados incluso con remisión de la enfermedad.

Linfoma de zonas marginales

Diferentes combinaciones de EPVCD o hiper CVAD-Rituximab son utilizados, ya que los esquemas simples se muestran con resultados limitados.

Linfoma difuso de células B grandes

En estadios I y II la respuesta es favorable con esquemas de ciclos de DBVD o combinadas con ciclos de radioterapia, el beneficio del uso de rituximab es desconocido, pero la combinación de DVBD+R en seis a ocho ciclos incluso combinada con radioterapia han mostrado mejores resultados.

En pacientes que han mostrado respuesta inicial completa al tratamiento y que presentan enfermedad

refractaria con candidatos a altas dosis de quimioterapia tales como ICE-R, MINE, PC-R o incluso hiper CVAD-R

Linfomas altamente agresivos

Tratamiento con altas dosis de quimioterapia en combinación con rituximab y altas dosis de metotrexato.

Conclusiones

Las nuevas clasificaciones basadas en genética, biología, genoma y la alta tecnología en el diagnóstico de las enfermedades, han logrado el desarrollo de terapias específicas que pueden ser utilizadas en pacientes con anticuerpos y antígenos específicos.

La administración de estos nuevos agentes de quimioterapia contra esos antígenos, solos o en combinaciones de terapia biológica específica optimizan su actividad con reducida dependencia y mayor toxicidad.

El manejo terapéutico con medicamentos oncológicos dirigidos al tratamiento de los linfomas ha mejorado acorde con la nueva clasificación, logrando resultados de remisión de las lesiones con menor número de ciclos de quimioterapia y mejor supervivencia de los pacientes, previniendo recurrencias y efectuando la cura de los mismos en varios de los casos.

En la actualidad, la evolución en el diagnóstico de actividad tumoral de los linfomas, en aparente remisión, el advenimiento de la Tomografía Computarizada y Medicina Nuclear, su combinación como método de Imagen PET-CT, permiten identificar lesiones pequeñas con actividad tumoral, mediante la captación de radioisótopos específicos como el F18 a expensas de agregados con dextrosa, que son metabolizadas por células tumorales y que permiten la identificación de actividad tumoral, aun en lesiones pequeñas, que pueden pasar desapercibidas o subvaloradas.

Referencias

1. Harris NL, Jaffe ES, Stein H, et al. A revised European-American classification of lymphoid neoplasms: a proposal from the International Lymphoma Study Group. *Blood* 1994; 84: 1361-92.
2. Harris NL, Jaffe ES, Diebold J, et al. World Health Organization classification of neoplastic diseases of the hematopoietic and lymphoid tissues: report of the clinical advisory committee meeting- Airlie House, Virginia. *J Clin Oncol* 1999; 17: 3835-49.
3. Davis TA, Grillo-López AJ, White CA, et al. Rituximab anti-CD20 monoclonal antibody therapy in non-Hodgkin's lymphoma: safety and efficacy of re-treatment. *J Clin Oncol* 2000; 18: 3135-43.
4. Ghielmini M, Schmitz S-FH, Cogliatti S, et al. Prolonged treatment with rituximab significantly improves event free survival and duration of response in patients with follicular lymphoma: a randomised SAKK trial. *Blood* 2002; 100: 161a.
5. Chenson BD. What's new in lymphoma? *CA Cancer J Clin* 2004; 54: 260-72.