

Dr. Ricardo Alarcón Chavarría,¹
 Dr. Francisco Ayala González,
 Dr. Agustín Isidoro Rodríguez Blas,
 Dr. Ricardo Balcázar Vázquez

Sialotomografía multicorte: Una nueva perspectiva diagnóstica en la patología de las glándulas salivales

RESUMEN

Introducción: Actualmente existe una gran variedad de métodos imagenológicos para el diagnóstico de las patologías de las **glándulas salivales**; cada uno de estos métodos diagnósticos tienen ventajas y desventajas tanto para su realización como para su interpretación. Hasta el momento la Sialotomografía Multicorte no se ha llevado a cabo como un método imagenológico rutinario, por lo que no se ha logrado observar todas sus capacidades diagnósticas.

Objetivo: El desarrollo de la "Sialotomografía Multicorte" tiene como propósito mostrar un nuevo e innovador método imagenológico de análisis de las diferentes patologías de las glándulas salivales mayores, dicho estudio puede darnos una gama muy amplia de posibilidades diagnósticas, ya que reúne algunas ventajas de los estudios diagnósticos hasta ahora

ya existentes y por lo tanto superar a la tomografía convencional.

Material y métodos: Se realizó el método propuesto de Sialotomografía Multicorte a 38 pacientes masculinos y femeninos mayores de cuatro años, quienes presentaban datos clínicos de alguna patología de las glándulas salivales como sialoadenitis crónica, sialolitiasis, tumoraciones benignas o malignas, así como aumento de volumen no específico. Siendo excluidos los pacientes con datos de sialoadenitis aguda y quienes tenían antecedentes de alergia al medio de contraste. Esto se llevó a cabo con dos equipos Tomográficos Multicorte de 16 detectores en el Servicio de Radiología e Imagen del Hospital Regional ISSSTE "General Ignacio Zaragoza". En estos pacientes se canalizaron los conductos salivales por medio de una técnica eficaz y eficiente desarrollada en nuestro servicio.

Resultados: Se logró evaluar en todos los pacientes en que-

nes se realizó dicho estudio de una forma satisfactoria el conducto salival, el parénquima glandular, así como los tejidos adyacentes a la glándula, logrando una excelente interfase entre éstos por medio de una técnica práctica y efectiva.

Conclusiones: Por medio de la Sialotomografía Multicorte es posible demostrar diversas patologías de los conductos salivales, el parénquima glandular y descartar las patologías que no tienen su origen en éstas, ya que en algunas ocasiones estas lesiones afectan las glándulas salivales de una forma directa o indirecta, por lo que se supera la tomografía convencional.

Palabras clave: Sialotomografía Multicorte, glándulas salivales mayores, glándula parótida, glándula submandibular.

continúa en la pág. 20

¹ Del Hospital Regional Gral. Ignacio Zaragoza, ISSSTE. Av. Gral. Ignacio Zaragoza 1711. Copias (copies): Dr. Ricardo Alarcón Chavarría E-mail: ricardoala@hotmail.com

Introducción

Los métodos tradicionales en el diagnóstico de las múltiples patologías de las glándulas salivales mayores son variados y la elección del método ideal para la

demostración de la patología depende del tipo de problema a estudiar.¹⁻³ Al realizar la sialotomografía, la mayoría de las patologías de las glándulas salivales pueden ser diagnosticadas por este método imagenológico.

Por años el método de primera elección en el diagnóstico de la patología de las glándulas salivales ha

ABSTRACT

Introduction: Up to date, a wide variety of imaging methods exists for the diagnosis of the **salivary glands** pathologies; each one of these diagnostic methods has advantages and drawbacks for both, its carrying out and for its interpretation. Until now, Multi-slice sialotomography has not been carried out as a routinary imaging method, for what it has not been possible to observe all its diagnostic capacities.

Objective: The development of "Multi-slice sialotomography" is aimed to show a new and innovative imaging method of analysis of the different pathologies of the major salivary glands. This study allows a very comprehensive range of diagnostic possibilities, since it ga-

thers some advantages of the diagnostic studies up to now already existing.

Material and methods: The suggested method of Multi-slice sialotomography was carried out to 38 male and female patients older than four years, who showed up clinical data of some pathology of the salivary glands as chronic sialoadenitis, sialolithiasis, benign or malign tumors, as well as increase of the non-specific volume. Being excluded those patients with acute sialoadenitis data and who had allergy background to the contrast medium. This was carried out with two Multi-slice tomography equipment with 16 detectors in the Radiology and Imaging Service of the Regional Hospital of ISS-STE "General Ignacio Zaragoza." In these patients, the salivary conduits were channeled by means of an effective and efficient technique developed in our service.

Results: It was possible to evaluate in all the patient cri to whom this study was carried out satisfactorially in the salivary conduits, the parenchyma gland, as well as the adjacent tissues to the gland, reaching an excellent interface between these by means of a practical and effective technique.

Conclusions: By means of Multi-slice sialotomography, it is possible to demonstrate different pathologies of the salivary conduits, the parenchyma gland and to discard the pathologies not having its origin in the above, since some times these lesions directly or indirectly affect the salivary glands.

Key words: Multi-slice sialotomography, major salivary glands, parotide gland, submandibular gland.

sido la sialografía, la cual ha mostrado una excelente valoración de los conductos salivales,¹⁻³ sus ramificaciones intraglandulares, así como su fase alveolar pero este método deja fuera de su alcance patologías extraglandulares que afectan de forma directa o indirecta a éstas.

Con el advenimiento del ultrasonido, el parénquima glandular se ha podido valorar de una forma excelente, así como muchas de las estructuras adyacentes a éstas, lográndose valorar la vascularidad de la glándula con la aplicación de la función Doppler. Incluso por este método es posible valorar el conducto salival principal cuando se encuentra dilatado por alguna causa, pero no son valorables los conductos salivales principales y sus ramificaciones cuando éstos no se encuentran dilatados. Muchas de las patologías del parénquima glandular pueden ser sospechadas por este método pero éstos tienen la desventaja de ser operador dependiente, por lo que si no es realizado por una persona experimentada se pueden pasar por alto algunas patologías. La tomografía ha valorado estructuras ad-

yacentes a la glándula de forma adecuada^{4,5} y el propio parénquima de la glándula, su vascularidad con la aplicación medio de contraste, pero no tiene la posibilidad de valorar la morfología de **los conductos salivales y sus ramificaciones**. La Resonancia Magnética^{2,6} con cortes axiales en sus diferentes secuencias con o sin contraste, así como la sialoresonancia tienen muchas de las ventajas de la tomografía con una mejor resolución y con la capacidad de acercarse al origen de la lesión de una forma más exacta, incluso puede valorar los conductos salivales y algunas de sus ramificaciones siempre y cuando éstos se encuentren dilatados, pero la desventaja es que al momento de valorarla se muestra una imagen de las ramas principales secundarias y sus alvéolos no tan precisas.

Existe otro estudio para valorar las glándulas salivales como lo es la sialografía con sustracción digital, las imágenes son buenas; sin embargo, consideramos que aún no muestran tanto detalle como el estudio en cuestión.

La Sialotomografía Multicorte proporciona más ventajas que los métodos diagnósticos tradicionales, ya que al realizar este estudio con el equipo y software adecuado, es posible la evaluación de los conductos salivales, sus ramificaciones y su fase alveolar mejor que en estudio de sialografía convencional. De la misma forma que un estudio tomográfico, por medio de este método se pueden valorar estructuras adyacentes a la glándula de una forma precisa, y, al inyectar medio de contraste de forma retrógrada a través del conducto salival, es posible diferenciar las lesiones que afectan directamente o indirectamente el parénquima glandular, así como la afección de estas lesiones en los conductos salivales. Al ser un estudio multicorte la adquisición de imágenes puede llegar a ser de hasta 1 a 0.75 mm dependiendo del equipo, lo que hace posible la reconstrucción tridimensional de las imágenes que no permite valorar la morfología de la glándula en su totalidad, desde sus conductos principales, ramificaciones, el parénquima glandular y las estructuras adyacentes a éste.

El presente estudio tiene como objetivo mostrar un nuevo e innovador método de análisis de las diferentes patologías de las glándulas salivales que tiene una gama muy amplia de capacidades en cuanto al diagnóstico de la patología de las glándulas salivales, porque reúne las ventajas de los estudios diagnósticos hasta ahora ya existentes.

El canalizar las glándulas salivales siempre ha tenido ciertas dificultades por la naturaleza propia de estos conductos, los cuales presentan un diámetro milimétrico y para lo cual se han desarrollado diferentes métodos y cánulas especializadas para este uso. Sin embargo, la dificultad sigue existiendo por lo tanto nosotros desarrollamos un método rápido de realizar haciendo que la canalización de los conductos sea de lo más sencillo y prácticamente indoloro para la realización óptima de la Sialotomografía Multicorte.

Material y métodos

Una vez que el paciente fue enviado al Servicio de Radiología e Imagen del Hospital Regional "General Ignacio Zaragoza", ISSSTE debido a la sospecha de alguna patología de las glándulas salivales mayores por parte de los servicios de otorrinolaringología y maxilofacial principalmente para la realización de la Sialotomografía Multicorte, como primer paso se procedió a la realización de la fase simple de dicho estudio, aquí se identificó la glándula cri, en la que se sospechó patología, y se procedió con el estudio ya sea a nivel parotídeo o submandibular, para lo cual se le pidió al paciente asco dental previo; se usó una guía de metal, la cual tiene la característica de ser flexible, contar con una punta roma y un calibre reducido de 0.3 mm; a

esta guía metálica previamente se le ha colocado una camisa de catéter punzocat de calibre 24 GA; se preparó el medio de contraste que fue usado en una dilución 2:10 a base de 2 mL de contraste hidrosoluble no iónico mezclado con 8 mL de solución fisiológica cri una jeringa de 10 mL con una extensión plástica para facilitar su ensamble al catéter una vez que ha sido introducido en el conducto. Ya preparada la guía y el medio de contraste, se procedió a canalizar el conducto: si se van a canalizar las glándulas submandibulares se coloca la cabeza cri hiperflexión y se le pide al paciente que abra la boca lo más que pueda y que eleve la punta de la lengua hasta el paladar para una mejor visualización del conducto, si se van a canalizar los conductos parotídeos se coloca al paciente con la cabeza cri reposo y se le pide que abra la boca lo más posible con la lengua pegada al piso de la boca. En ambos casos se puede usar un secretagogo (el limón, el cual está más a la mano del paciente) para estimular la salida de saliva a través de meato del conducto y facilitar su visualización.

Una vez identificado se procedió a introducir la guía metálica a través del conducto salival teniendo cuidado de no lesionar la mucosa bucal o del conducto salival dirigiéndola en la dirección del conducto según sea el caso e introduciendo la guía sólo 10 a 15 mm, una vez que la guía se encontró dentro del conducto se deslizó el catéter a través de la guía y se introdujo el catéter de 15 a 20 mm retirando al mismo tiempo la guía metálica; una vez adentro el catéter se conectó con la extensión del medio de contraste previamente purgado. Hasta este momento todo estuvo listo para la adquisición de las imágenes, lo cual se tiene que realizar coordinando la tomografía con la administración retrógrada del medio de contraste a través del conducto salival cri razón de 2 mL aproximadamente, advirtiéndole al paciente que puede sentir un pequeño cólico posterior a la administración del medio de contraste y se obtienen múltiples imágenes con cortes axiales, las cuales pueden ir de 1 a 0.75 mm; se pueden procesar dichas imágenes para su reconstrucción tridimensional y valoración volumétrica.

Resultados y discusión

Se logró canalizar los conductos salivales, ya sea parotídeo (Stenon) o submandibular (Wharton) de una forma satisfactoria, rápida y eficaz gracias a nuestro método, el cual logró que el estudio no se alargara en tiempo y esfuerzo. Se examinaron 38 pacientes, de los cuales 24 fueron mujeres y 14 hombres, con un rango de edad de 5 a 72 años, Se evidenciaron nueve patologías (23%) por medio de la tomografía convencional, las cuales se confirmaron por medio de la Sialotomografía Multicorte, es decir, hubo una concordancia del 100% entre la tomografía convencional y la Sialotomo-

grafía Multicorte. En donde 19 pacientes (50%) no presentaron patología de las glándulas salivales mayores demostrable por este método imagenológico^{1,2,7} (*Figura 1*). En seis pacientes (15%) se evidenciaron glándulas parotídeas accesorias independientemente de su patología, en 19 pacientes (50%) se encontró alguna patología de las cuales nueve afectaban exclusivamente a la glándula, ocho afectaban los conductos y dos eran extraglandulares por lo que se observa una superioridad marcada de la Sialotomografía convencional con la tomografía convencional de más del 100%. Se logró el paso de medio de contraste a través del conducto salival hasta llegar a la glándula a estudiar, siendo posible un primer plano la valoración del conducto

en todo su trayecto donde su anatomía y permeabilidad se hacen evidentes. Las patologías como estenosis, obstrucciones y dilataciones del conducto se lograron observar sin mayor problema en los conductos, algo que se suele encontrar de forma más frecuente en los pacientes ancianos (*Figura 2*). Esto también se ha logrado por medio de la sialografía convencional y por medio del ultrasonido y resonancia magnética sólo si estos conductos están dilatados. En el caso de las sialolitiasis⁸ fue posible identificar el sitio exacto, el tamaño y la repercusión de este sialolito en la glándula y su conducto (*Figura 3*), lo que fue más exacto con la reconstrucción tridimensional, algo que en la sialografía convencional es más difícil por ser bidimensional y

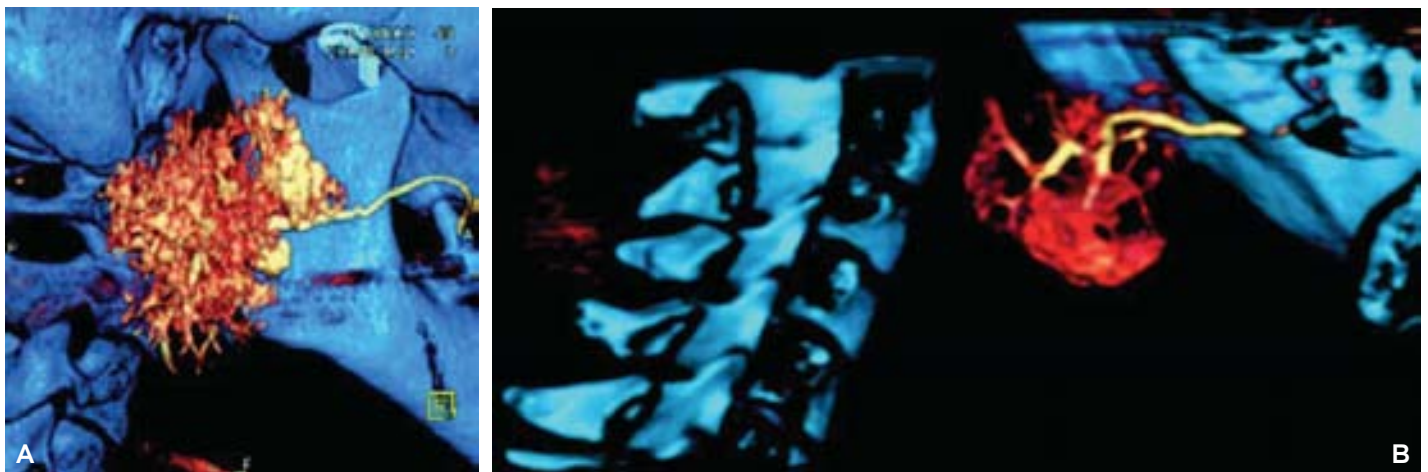


Figura 1. (A) Paciente femenino de 46 años quien acudió por referir aumento de volumen de la glándula. Se observa parénquima glandular conservado, así como el conducto parotídeo (Stenon) sin evidencia de lesión. **(B)** Paciente masculino de 43 años quien fue referido por sialoadenitis crónica; se observa el conducto submandibular (Wharton) sin evidencia de lesión.

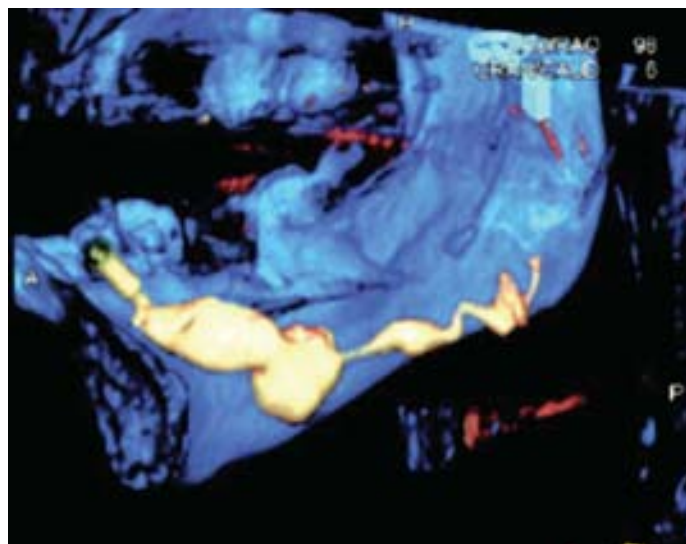


Figura 2. Paciente femenino de 63 años, en quien se observa dilatación importante del conducto submandibular (Wharton), así como tortuosidad del mismo.

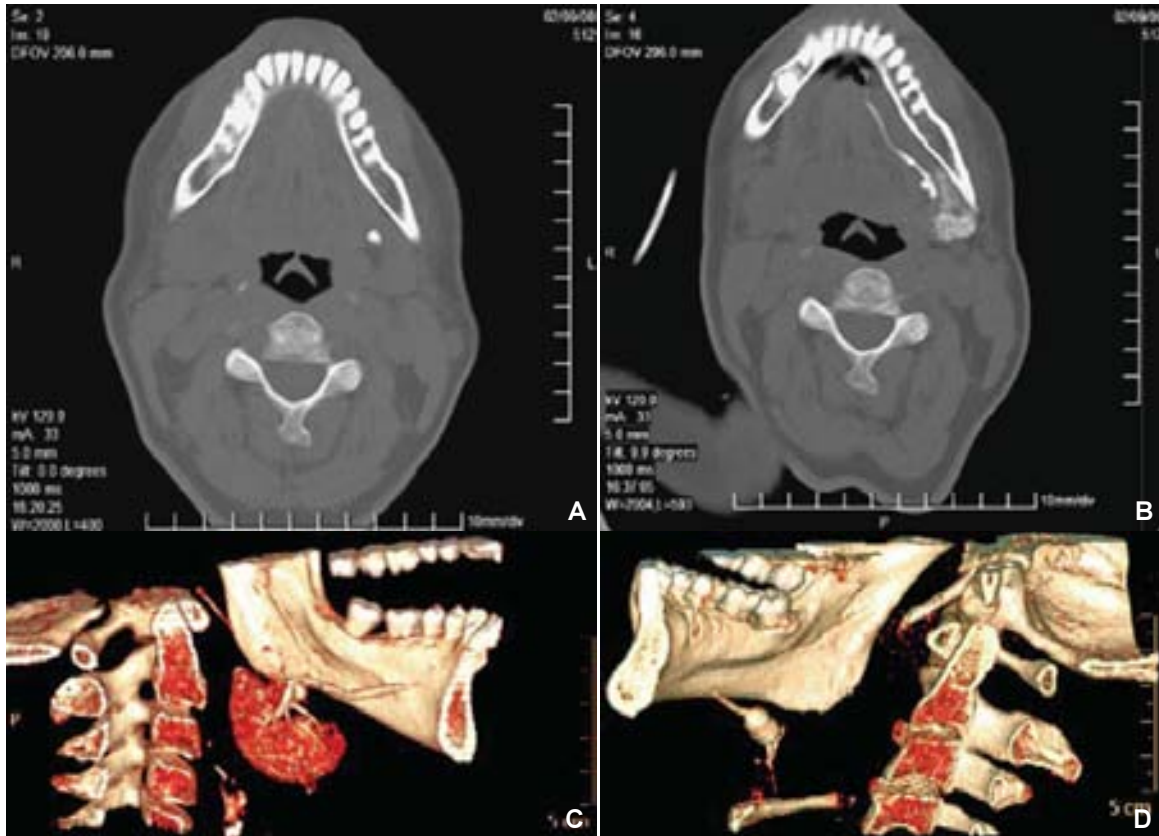


Figura 3. Femenino de 46 años referida por sialolitiasis. **(A)** Fase simple en donde se observa una lesión de densidad cálcica a nivel de conducto submandibular. **(B)** Sialotomografía Multicorte en donde se observa que la lesión cálcica se encuentra dentro del conducto salival sin dilatación del mismo. **(C)** Reconstrucción tridimensional donde se observa la posición exacta del sialolito. **(D)** Sialolitiasis de la glándula submandibular, la cual obstruye todo el conducto salival.

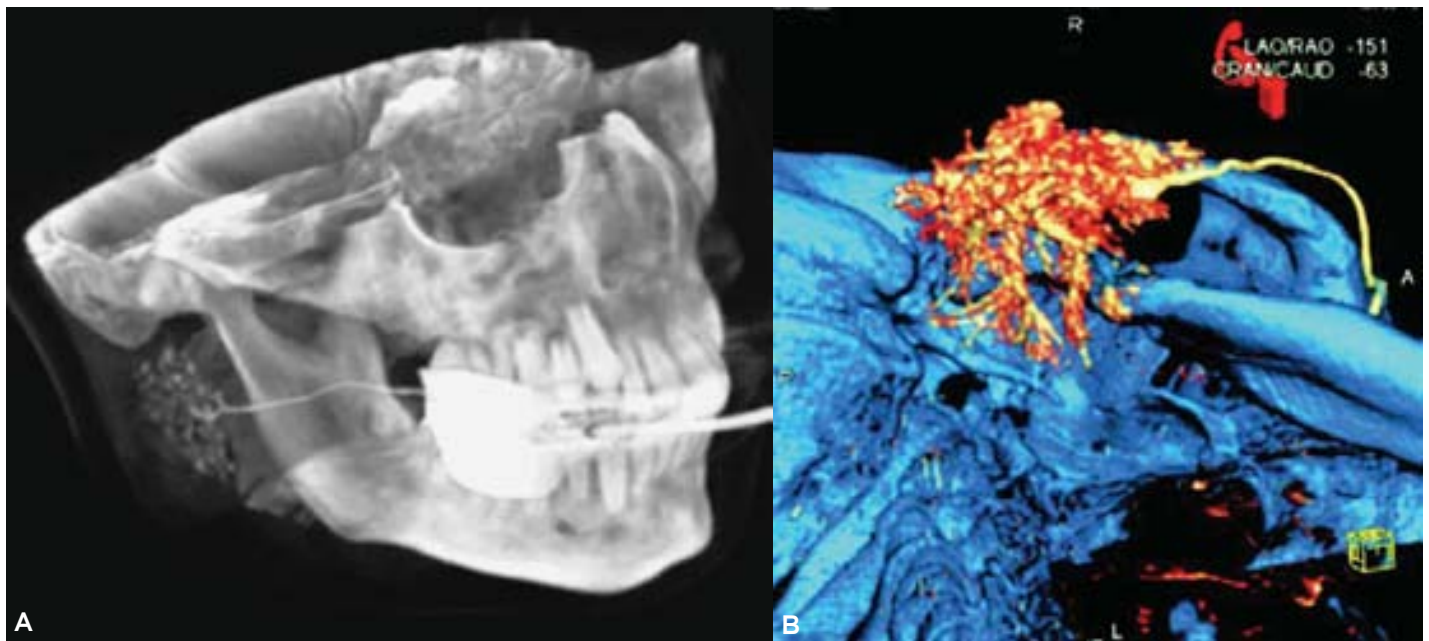


Figura 4. **(A)** Sialotomografía Multicorte con efecto sialográfico en una paciente con sialoadenitis crónica. **(B)** Sialotomografía Multicorte en una fase de arborización desde una vista inferior en la cual es evidente el lóbulo endofacial parotídeo.

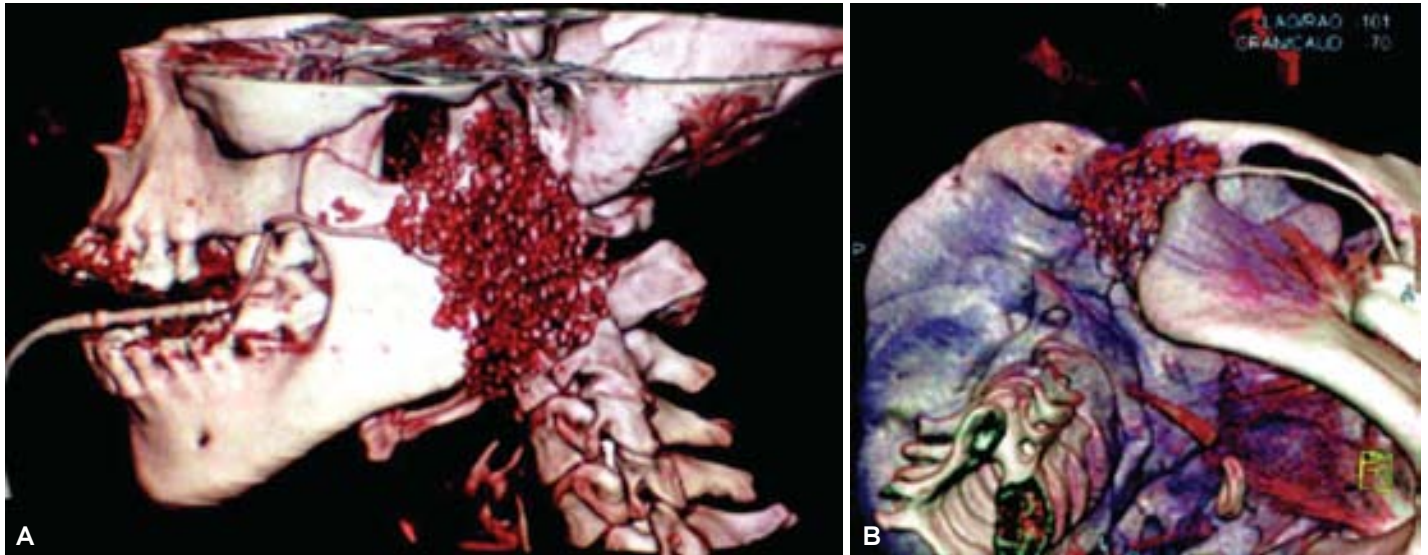


Figura 5. Sialotomografía Multicorte con reconstrucciones tridimensionales. **(A)** Reconstrucción tridimensional de la glándula parótida izquierda donde se observan múltiples saculaciones de su parénquima correspondiente a un Sx. de Sjogren. **(B)** Reconstrucciones tridimensionales de la glándula parótida derecha en una visión inferior donde se observan algunas saculaciones del parénquima correspondiente a sialoadenitis crónica.

no lograr valorar cri su totalidad el lóbulo endofacial de la glándula parótida.

La sialotomografía se ha realizado con equipos convencionales para el estudio de las glándulas salivales

sin mucho éxito y sin llegar a ser un estudio de elección o rutina en la valoración de las glándulas salivales, en nuestro estudio la Sialotomografía Multicorte es realizada con una técnica sencilla y práctica, por me-

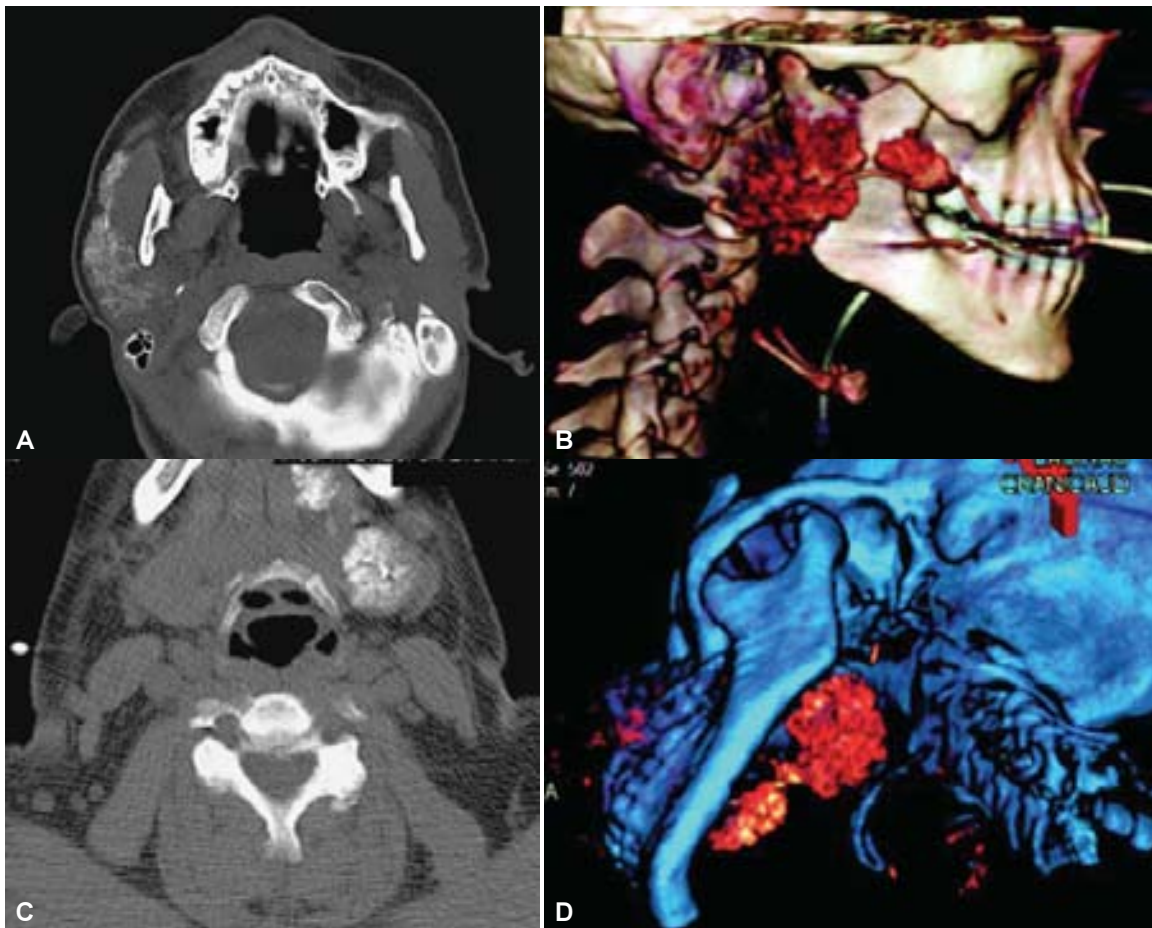


Figura 6. Glándulas salivales accesorias. **(A, B)** Sialotomografía Multicorte la cual demuestra la presencia de glándulas parotídeas accesorias, cortes axiales y reconstrucción tridimensional. **(C, D)** Sialotomografía Multicorte en donde se identifica la glándula submandibular y la glándula sublingual, cortes axiales y reconstrucción tridimensional.

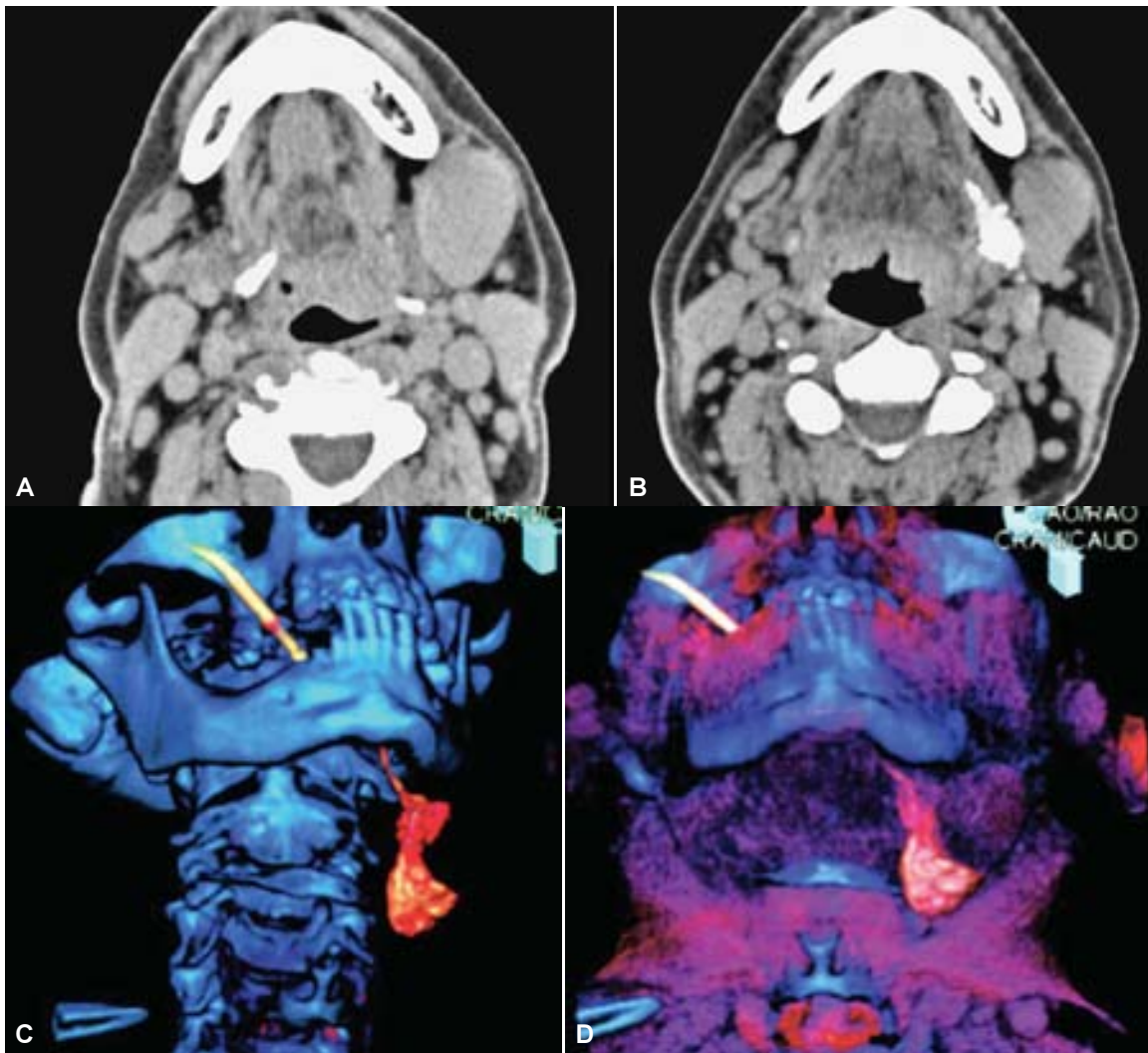


Figura 7. Paciente masculino de 57 años quien fue enviado por crecimiento glandular inespecífico. (A) Tomografía en fase simple donde se observa tumoración única a nivel de glándula submandibular izquierda. (B) Sialografía Multicorte donde se observa que la tumoración no está dentro del parénquima glandular. (C, D) Reconstrucciones tridimensionales que demuestran tumoración a nivel submandibular que no involucra la glándula.

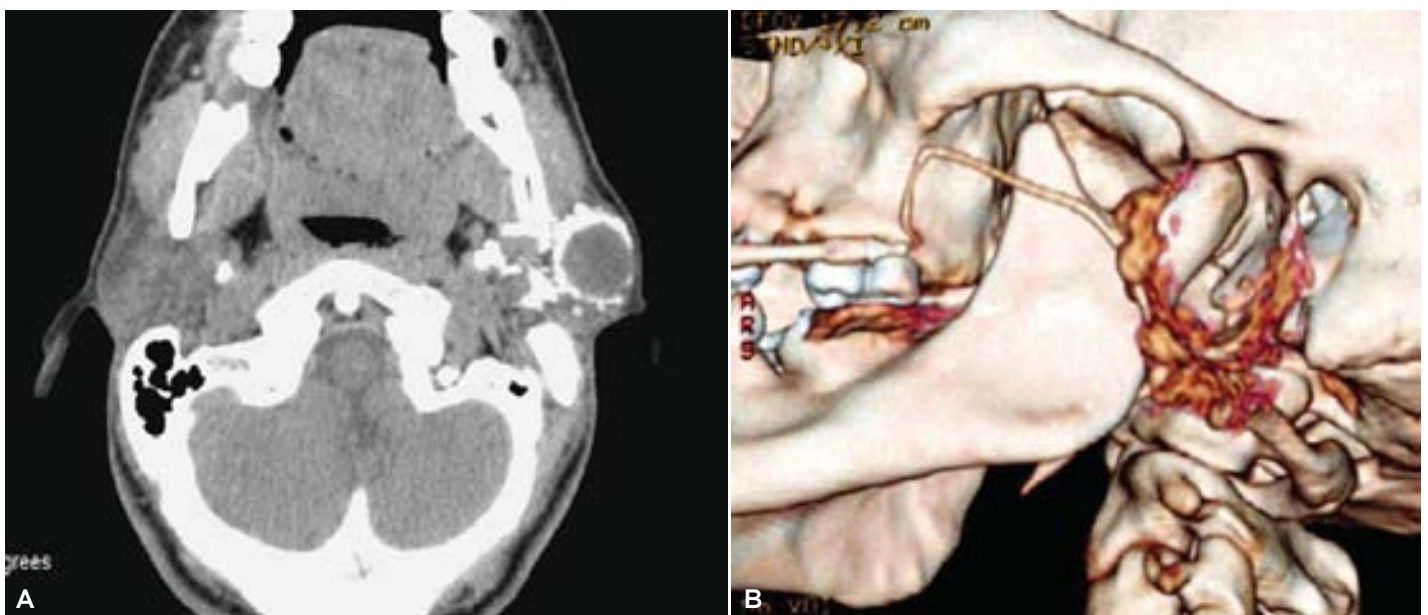


Figura 8. Paciente masculino de 50 quien acudió por crecimiento inespecífico de la glándula parótida. (A, B) Cortes axiales y reconstrucción tridimensional donde se observa lesión quística totalmente rodeada por parénquima glandular.

dio de un equipo multicorte que nos da la posibilidad de realizar cortes tomográficos de hasta 0.75 mm, lo que nos permite realizar reconstrucciones tridimensionales (Figura 4) en las cuales se pueden valorar las ramificaciones de los conductos principales de la glándula, es decir, lo que correspondería en la sialografía a una fase de arborización y en estas mismas reconstrucciones con la ventana de la tomografía adecuada es posible la realización de una fase alveolar en donde hemos podido valorar patologías que son idealmente valoradas en sialografía o resonancia magnética como patologías autoinmunes⁹ y procesos de inflamatorios crónicos de las glándulas¹⁰ (Figura 5).

El parénquima glandular y las ramificaciones de los conductos se visualizaron adecuadamente, esto ayudado por las reconstrucciones 3D y el software del equipo que permite con los cortes milimétricos la ventana ideal para la visualización de las ramificaciones de los conductos excretores, estriados e intercalados, y como ya se mencionó una adecuada fase alveolar. Se menciona que en un 20% de los casos existen glándulas parótidas accesorias en las cuales es posible encontrar patología al igual que en el parénquima glandular habitual. Estas glándulas accesorias se identificaron en nuestros pacientes gracias a la sialotomografía multicorte valorando su forma y volumen de estas glándulas accesorias (Figura 6), algo que es más complicado con una tomografía convencional por la falta de una interfase adecuada entre las glándulas accesorias parotídeas y los tejidos adyacentes a éstos y más si estas glándulas accesorias son pequeñas. Estas glándulas accesorias al igual que las glándulas sublinguales pueden presentar patología que puede desorientar en un inicio por el hecho de presentarse fuera de la situación habitual de la glándula, lo cual disminuye al realizar la Sialotomografía Multicorte.

Como en toda tomografía se logró valorar los tejidos adyacentes a la glándula, pero de una manera

excelente gracias a la interfase que se crea con la aplicación de medio de contraste retrógrado a través del conducto salival, fue posible identificar lesiones tumorales que no dependían de la glándula y que en una fase tomográfica simple no fue posible discernir su origen (Figura 7). Se encontró que las lesiones tumorales que estaban dentro de la glándula son rodeadas por el parénquima de la glándula sin dejar lugar a duda de su origen parenquimatoso (Figura 8). Ya que en algunos casos la proximidad de las estructuras y las densidades similares causan confusión en la tomografía convencional al igual que en el ultrasonido.

Conclusiones

La tomografía convencional tiene una buena capacidad para el diagnóstico de muchas de las patologías de las glándulas salivales mayores, pero nuestros hallazgos en los diferentes estudios de Sialotomografía Multicorte nos demostraron una gran variedad de patologías de las glándulas salivales mayores abarcando desde patologías del parénquima glandular, sus conductos y patologías que afectan de manera indirecta las glándulas salivales, por lo que supera a la tomografía convencional. La Sialotomografía Multicorte propuesta en este estudio nos da una perspectiva totalmente nueva en el diagnóstico de las patologías de las glándulas salivales mayores al lograr incluir las ventajas de la Tomografía Multicorte con la aplicación retrógrada de contraste en las glándulas salivales mayores. Los cortes tomográficos por medio de la Sialotomografía Multicorte permiten un grosor y definición excelentes de la glándula, así como reconstrucciones tridimensionales de la glándula y sus conductos, por lo que es posible estudiar a las glandular salivales mayores en un contexto morfológico, algo que no logra la tomografía convencional.

Referencias

1. Peel R, Gnepp D. Diseases of the salivary glands. In: Surgical Pathology of the Head and Neck. New York: Marcel Dekker; 1985, p. 533-645.
2. Rabinov JD. Radiologic evaluation of the neck. Imaging of salivary gland pathology. Radiol Clin North Am 2002; 38(5): 80-4.
3. Perez AE, González DN. Patología quirúrgica de Glándulas salivales, reporte de 79 casos. Rev Cubana Estomatol 1999; 37(8): 212-16.
4. March D, Rao V, Zwillenberg D. Computed tomography of salivary glands in Sjogren's syndrome. Arch Otolaryngol 1989; 115: 105-6.
5. Mancuso A, Rice D, Hanafee W. Computed tomography of the parotid gland during contrast sialography. Radiology 1979; 132: 211-13.
6. Panush D, Fulbright R, Sze G, et al. Inversion-recovery fast spin-echo imaging: efficacy in the evaluation of head and neck lesions. Radiology 1993; 187: 421-6.
7. Som PM, Brandewein MS. Salivary Glands: Anatomy and Pathology. Head and Neck imaging. 4th Ed. St. Louis Missouri: 2003; 2: 2005-126.
8. Park HS, Yoo HJ, Choi WH. Multiple sialolithiasis, report of two cas. Korean J Maxillofac Plastic Reconst Surg 1992; 14: 169-73.
9. Ramos M, Cervera R, Garcia-Carrasco M y cols. Síndrome de Sjögren primario: estudio clínico e inmunológico de 80 pacientes. Med Clin (Barc) 1997; 108: 652-8.
10. Gay YF, Sun DX, Lin GC. The evaluation of panoramis sialography applied in the diagnosis of parotid tumor. Shanghai Kou Quiang Yi Xue 2001; 4(3): 134-5.