

# Infección de la mano por *Mycobacterium marinum*. Reporte de un caso

Dr. Fernando Poucel Sánchez-Medal,\* Dr. Marco Antonio Cuervo Vergara\*\*

## RESUMEN

*Mycobacterium marinum* es una micobacteria no tuberculosa responsable de infecciones cutáneas. Por lo general se relaciona con acuarios y agua contaminada o como resultado de lesiones con conchas o pescados; las albercas y otras fuentes de agua fresca contribuyen a su presentación con poca frecuencia. Debido a la severidad de los casos con diseminación de la infección, la identificación clínica de este microorganismo y de sus factores de riesgo asociados es importante para realizar un diagnóstico temprano e iniciar un tratamiento oportuno. Se reporta un caso de infección de la mano por *Mycobacterium marinum* de origen ocupacional. Una vez hecho el diagnóstico preciso y completado el tratamiento apropiado, a un año de seguimiento, no ha habido recurrencia de la infección y el paciente no presenta secuelas funcionales ni estéticas.

**Palabras clave:** Micobacterias atípicas, *Mycobacterium marinum*, infección de la piel, infección de la mano.

## SUMMARY

*Mycobacterium marinum* is a nontuberculous mycobacterium responsible for skin infections in humans. They are mainly aquarium-related or the result of fish or shellfish injuries; swimming pools and other freshwater sources seldom contribute to their occurrence. Due to the severity of the cases with the spread of the infection, clinical awareness of *Mycobacterium marinum* infection and its associated risk factors is important so that early diagnosis can be made and treatment can be initiated promptly. We describe one case of *Mycobacterium marinum* hand infection with an occupational origin. Once the precise diagnosis was made and the appropriate course of treatment was completed, there was no recurrence of the infection a year after and the patient has no functional or aesthetic sequelae.

**Key words:** Atypical mycobacteria, *Mycobacterium marinum*, skin infection, hand infection.

## INTRODUCCIÓN

*Mycobacterium marinum* es una micobacteria no tuberculosa fotocromogénica del grupo 1 de la clasificación de Runyon.<sup>1</sup> Aunque Aronson aisló este organismo de un pescado en 1926, no fue sino hasta 1951 que Linell y Norden lo identificaron como patógeno facultativo humano.<sup>2</sup> *Mycobacterium marinum* es la micobacteria atípica más común aislada en la piel.

De 1966 a 2010 se han reportado aproximadamente 850 casos de infección en humanos a nivel mundial. Por lo general se relaciona con acuarios y agua contaminada o como resultado de lesiones con conchas o pescados; las albercas y otras fuentes de agua fresca contribuyen a su presentación con poca frecuencia.<sup>3</sup> La infección permanece localizada en la piel de las extremidades en pacientes inmunocompetentes, mientras que en los inmunocomprometidos, la infección

\* Residente de segundo año de Cirugía Plástica y Reconstructiva.

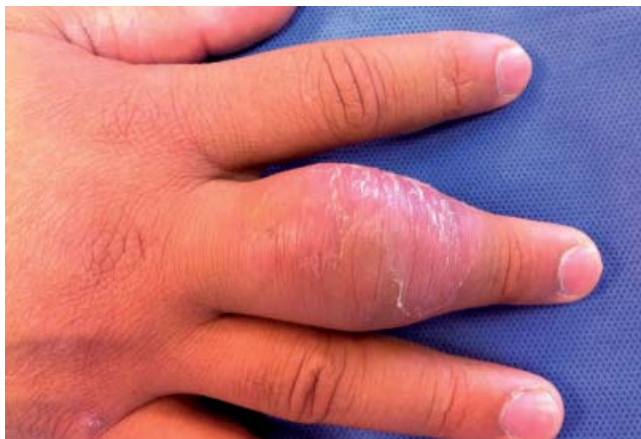\*\* Cirujano Plástico y Reconstructivo.

tiende a ser invasiva y diseminada, resultando en tenosinovitis, artritis y osteomielitis.

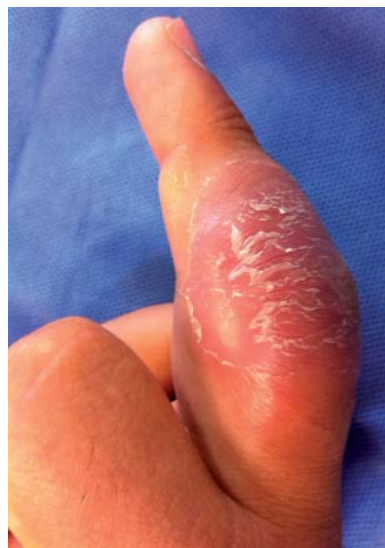Presentamos el caso de un paciente con infección cutánea de *Mycobacterium marinum* con un curso insidioso; asimismo se revisan las recomendaciones actuales del diagnóstico y tratamiento.

### CASO CLÍNICO

Paciente de sexo masculino de 38 años de edad, residente de Ciudad Madero, Tamaulipas, de profesión buzo de mantenimiento en plataformas petroleras, quien presentó aumento de volumen progresivo en el tercer dedo de la mano derecha de seis meses de evolución, edema, hiperemia e hipertermia local, así como incapacidad funcio-



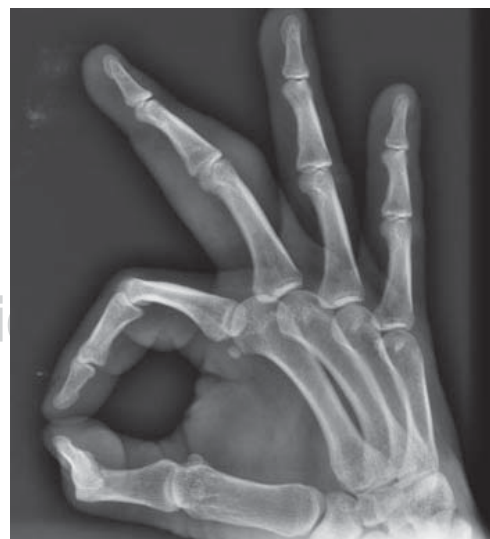**Figura 1.** Edema, eritema y descamación superficial sobre el tercio medio del tercer dedo de la mano derecha (vista superior).



**Figura 2.**

Edema, eritema y descamación superficial sobre el tercio medio del tercer dedo de la mano derecha (vista lateral).

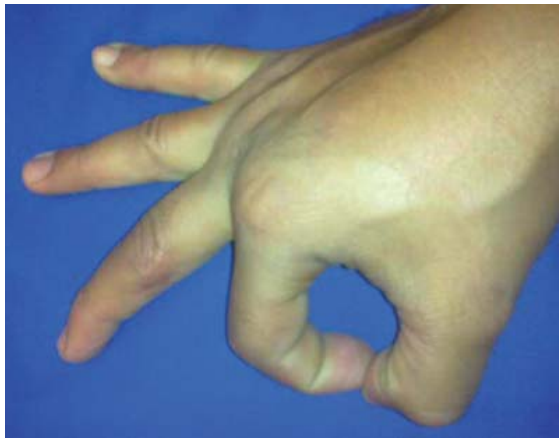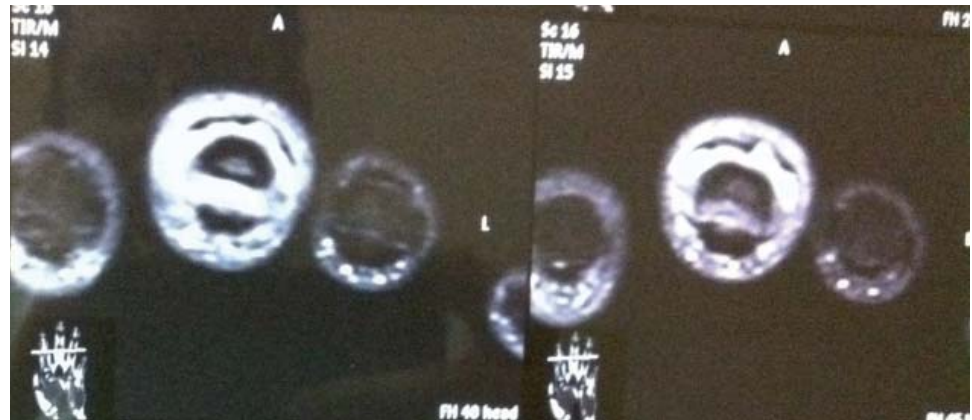
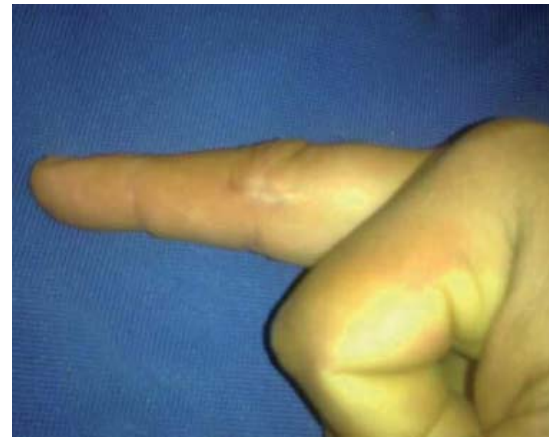nal parcial predominantemente extensora. Fue tratado por el Servicio de Ortopedia con una tenosinovitis, con analgésicos antiinflamatorios y esteroide intralesional, sin presentar mejoría. El paciente no recuerda algún antecedente de trauma en el dedo afectado. La exploración física mostró el tercer dedo de la mano derecha con deformidad secundaria al edema de predominio sobre la articulación interfalángica proximal, eritema, descamación cutánea superficial y dolor a la palpación y movilización activa y pasiva (*Figuras 1 y 2*), sin adenopatías axilares o epitrocelares. La evaluación sistémica no identificó otros datos adicionales. La radiografía simple de la mano reveló edema de los tejidos blandos del dedo afectado, sin datos de patología ósea o intraarticular (*Figura 3*). Se solicitó una resonancia magnética, la cual reportó aumento de volumen en tejidos blandos, sinovitis de la articulación interfalángica proximal y tenosinovitis del extensor del tercer dedo de la mano derecha (*Figura 4*). Los estudios de laboratorio revelaron proteína C-reactiva elevada de 5.31 mg/dL; el resto de los estudios paraclínicos se encontraron dentro de los parámetros normales, sin leucocitosis ( $8.70 \times 10^3/uL$ ), cuenta diferencial normal, velocidad de sedimentación globular 8 mm/hora, factor reumatoide 7.0 UI/mL. Se programó para exploración digital y biopsia de tejido, y se inició antibioticoterapia empírica con amikacina. Durante la cirugía se identificó sinovitis limitada al dedo afectado, así como salida de material caseoso no fétido. El aná-



**Figura 3.** Radiografía simple oblicua de la mano derecha con edema de los tejidos blandos del dedo afectado, sin datos de patología ósea o intraarticular.

**Figura 4.**

Resonancia magnética que muestra aumento de volumen de tejidos blandos, sinovitis de la articulación interfalángica proximal y tenosinovitis del extensor del tercer dedo de la mano derecha.

**Figura 5.** Resolución completa del cuadro infeccioso sin secuelas a un año de seguimiento.**Figura 6.** Resolución completa del cuadro infeccioso sin secuelas a un año de seguimiento.

lisis histopatológico reportó tejido de granulación con inflamación granulomatosa crónica de tipo cuerpo extraño. La tinción de Gram fue negativa. La tinción de Ziehl-Neelsen fue positiva para bacilos ácido-alcohol-resistentes. Se solicitó cultivo de Lowenstein-Jensen con resultado positivo para crecimiento de micobacterias y se envió muestra a reacción en cadena de la polimerasa (PCR) para tipificar. Posteriormente la PCR y secuencia de microarreglo del ADN arrojaron un resultado positivo para *Mycobacterium marinum*. El antibiograma demostró sensibilidad a estreptomycin, isoniazida, rifampicina, etambutol y pirazinamida. Actualmente el paciente se encuentra en observación después de completar un tratamiento por seis meses con claritromicina, etambutol y rifampicina, con adecuada evolución. El seguimiento a un año no ha mostrado recurrencia de la infección, y el paciente no presenta secuelas funcionales en el dedo afectado (Figuras 5 y 6).

## DISCUSIÓN

*Mycobacterium marinum* es la micobacteria atípica más común que provoca infección en el humano.<sup>2</sup> En la actualidad, la infección se relaciona con el manejo de acuarios; en 50 a 84% de los casos los afectados son propietarios de acuarios. El trauma al manejar pescados o conchas infectadas también puede provocar la infección;<sup>3</sup> sin embargo, en muchos casos la fuente de la infección permanece desconocida.

El retraso en el diagnóstico es considerado como la regla y no la excepción en la infección por *Mycobacterium marinum*.<sup>4</sup> El tiempo medio entre la inoculación y la aparición de las lesiones es de 16 días aproximadamente, con un rango de 0 a 292 días,<sup>5</sup> y el intervalo promedio desde la presentación clínica hasta el diagnóstico correcto es de siete meses, variando de uno a 27 meses.<sup>4</sup> El principal sitio de afección son las extremidades superiores (95%), especialmente los dedos, y se observa más de una



lesión cutánea en el 67% de los casos.<sup>4</sup> La presentación habitual es por trauma a la piel en agua salada o no clorada y aproximadamente dos semanas después de la inoculación se desarrolla una lesión papulonodular localizada que eventualmente se ulcera. Sin embargo, en ocasiones puede ocurrir un patrón esporotricóide con formación de abscesos y nódulos secundarios en trayectos linfáticos, en especial en pacientes inmunocomprometidos.<sup>6</sup> En ocasiones puede ocurrir tenosinovitis, bursitis, artritis y osteomielitis en infecciones crónicas.<sup>3</sup>

El diagnóstico de la infección por *Mycobacterium marinum* se debe confirmar por histología y bacteriología, pero estos objetivos son en ocasiones difíciles de lograr.<sup>7</sup> Por lo tanto, el diagnóstico en la práctica se debe basar principalmente en datos anamnésticos, hallazgos clínicos e histológicos, y respuesta a la terapia.<sup>8</sup> La histología, por lo general, es inespecífica durante los primeros tres meses de infección,<sup>7,8</sup> y revela la presencia de células polimorfonucleares rodeadas de histiocitos; posteriormente se identifican linfocitos y células epitelioides.<sup>1</sup> El estándar de oro en el diagnóstico de infección por micobacterias es el cultivo de una muestra de tejido. Los cultivos se han reportado como positivos en el 70 a 80% de los casos.<sup>4,9</sup> Se recomienda una biopsia de piel por punción del granuloma de por lo menos 4 mm o hasta múltiples biopsias.<sup>9</sup> La temperatura ideal de crecimiento es de 30 a 32 °C,<sup>3</sup> por lo que si se sospecha de infección micobacteriana se debe alertar al laboratorio para que se cultive el espécimen a la temperatura apropiada. La detección molecular del ADN de la micobacteria en las biopsias de piel o de material histológico mediante la reacción en cadena de la polimerasa se ha descrito como un método muy prometedor en estudios recientes, ya que son rápidos de realizar y ayudan a distinguir la especie exacta de micobacteria involucrada. Sin embargo, puede generar resultados falsos positivos o errores en la identificación.<sup>3,10,11</sup>

El tratamiento de la infección por *Mycobacterium marinum* se debe adaptar a cada paciente en forma individual, dependiendo de su estatus inmunológico, presentación clínica, duración y profundidad de la infección. Por lo general, se debe basar en la combinación de desbridación quirúrgica y tratamiento antibiótico.<sup>12,13</sup> En ocasiones el drenaje quirúrgico de las lesiones cutáneas suele ser innecesario. En el caso de una infección localizada se recomienda el tratamiento prolongado con diferentes antibióticos como monoterapia (por ejemplo, claritromicina, doxiciclina, ciprofloxacino y trimetoprim-sulfametoxazol).<sup>7</sup> La claritromicina se utiliza como monoterapia de primera línea con base en las pruebas de susceptibilidad y

a menores efectos adversos. Múltiples estudios favorecen a este medicamento como el agente óptimo ya sea en monoterapia o combinado.<sup>3</sup> Cuando el patrón de distribución es esporotricóide, las combinaciones recomendadas son rifampicina y etambutol, o alguno de estos junto con claritromicina.<sup>14</sup> La duración recomendada del tratamiento varía considerablemente dependiendo de la severidad de la infección cutánea y se debe continuar por 2 a 3 semanas después de que las lesiones hayan sanado.<sup>15</sup> Algunos autores recomiendan por lo menos tres meses de tratamiento.<sup>7,14</sup> Aubry reporta un índice de éxito del 93% en el tratamiento de los pacientes con infecciones limitadas a la piel y tejidos blandos que recibieron monoterapia (doxiciclina o claritromicina); para infecciones diseminadas a estructuras más profundas, el tratamiento combinado con dos antibióticos (rifampicina, etambutol, claritromicina y/o doxiciclina) resultó en curación en la mayoría de los casos (72%).<sup>5</sup> La duración media de la antibioticoterapia fue de tres meses y medio (rango 1 a 25 meses). La duración fue significativamente mayor en los pacientes con infecciones en estructuras profundas que en pacientes con infecciones limitadas a la piel y tejidos blandos (duración media siete meses y medio *versus* cuatro meses).<sup>5</sup>

## CONCLUSIÓN

Las infecciones por micobacterias atípicas, aunque son poco frecuentes en nuestra sociedad, se deben tener en cuenta en aquellos casos que no respondan a los regímenes antibióticos empíricos y convencionales. Los elementos clave en el diagnóstico de esta infección son un alto índice de sospecha, realizar una historia con énfasis en la exposición a peces tropicales u otras fuentes potenciales de infección con *Mycobacterium marinum*, y biopsias de tejido para cultivo e histopatología.

El tratamiento óptimo en este tipo de infecciones no se ha establecido aún. En algunos casos la infección puede remitir espontáneamente, aunque la resolución completa puede tardar hasta dos años. Asimismo, se han reportado adecuadas tasas de curación en pacientes infectados tratados con cirugía, crioterapia, radioterapia, electrodesecación y/o diferentes regímenes antibióticos. Como la mayoría de las micobacterias atípicas, la *Mycobacterium marinum* es poco susceptible a los medicamentos antituberculosos, aunque no se han reportado resistencias adquiridas a algún antibiótico en específico hasta el momento.

El diagnóstico y el tratamiento temprano son fundamentales en el manejo exitoso de los pacientes.

## BIBLIOGRAFÍA

1. Lim YW, Chia J, Looi KP. A case report of *Mycobacterium marinum* infection of the hand. *Singapore Med J* 2000; 41(5): 221-223.
2. Afzal A, Nadeem M, Aman S et al. *Mycobacterium marinum* infection: A case report. *Journal of Pakistan Association of Dermatologists* 2009; 19: 48-51.
3. Dolenc-Voljc M, Zolnir-Dove M. Delayed diagnosis of *Mycobacterium marinum* infection: A case report and review of the literature. *Acta Dermatovenerol Alp Panonica Adriat* 2010; 19(2): 35-39.
4. Witteck A, Öhlschlegel C, Boggian K. Delayed diagnosis of mycobacterial skin and soft tissue infections in non-immunocompromised hosts. *Scan J Infect Dis* 2008; 40(11-12): 877-880.
5. Aubry A, Chosidow O, Caumes E et al. Sixty-three cases of *Mycobacterium marinum* infection: clinical features, treatment, and antibiotic susceptibility of causative isolates. *Arch Intern Med* 2002; 162: 1746-1752.
6. Speight EL, Williams HC. Fish tank granuloma in a 14-month-old girl. *Pediatr Dermatol* 1997; 14(3): 209-212.
7. Dodiuk-Gad R, Dyachenko P, Ziv M et al. Nontuberculous mycobacterial infections of the skin: A retrospective study of 25 cases. *J Am Acad Dermatol* 2007; 57: 413-420.
8. Bartralot R, Pujol RM, Garcia-Patos V et al. Cutaneous infections due to nontuberculous mycobacteria: histopathological review of 28 cases. Comparative study between lesions observed in immunosuppressed patients and normal hosts. *J Cutan Pathol* 2000; 27: 124-129.
9. Ang P, Rattana-Apiromyakij N, Goh CL. Retrospective study of *Mycobacterium marinum* skin infections. *Int J Dermatol* 2000; 39(5): 343-347.
10. Belić M, Miljković J, Marko PB. Sporotrichoid presentation of *Mycobacterium marinum* infection of the upper extremity. A case report. *Acta Dermatovenerol Alp Panonica Adriat* 2006; 15: 135-139.
11. Van Coppenraet LS, Smit VT, Templeton KE et al. Application of real-time PCR to recognize atypical mycobacteria in archival skin biopsies: high prevalence of *Mycobacterium haemophilum*. *Diagn Mol Pathol* 2007; 16: 81-86.
12. Gray SF, Smith RS, Reynolds NJ, Williams EW. Fish tank granuloma. *BMJ* 1990; 300: 1069-1070.
13. Huminer D et al. Aquarium-borne *Mycobacterium marinum* skin infection. Report of a case and review of the literature. *Arch Dermatol* 1986; 122: 698-703.
14. Lewis FM, Marsh BJ, von Reyn CF. Fish tank exposure and cutaneous infections due to *Mycobacterium marinum*: tuberculin skin testing, treatment and prevention. *Clin Infect Dis* 2003; 37: 390-397.
15. Petrini B. *Mycobacterium marinum*: ubiquitous agent of waterborne granulomatous skin infections. *Eur J Clin Microbiol Infect Dis* 2006; 25(10): 609-613.

Dirección para correspondencia:

Dr. Fernando Poucel Sánchez-Medal  
Periférico Sur Núm. 4091  
Col. Fuentes del Pedregal, 14140,  
Del. Tlalpan, México, D.F.  
Tel. 5645-8717, ext. 51153 y 51193  
E-mail: fpoucel@gmail.com