



Tratamiento quirúrgico laparoscópico del estreñimiento crónico

Gerardo Eleuterio Gil Hernández,* Javier García Álvarez,* Rubén Trejo Téllez,* Víctor Angulo Pinto,* Lizeth Sohara Godínez Franco*

Resumen

Introducción: La constipación crónica es una patología con una frecuencia cercana al 20%, con un mayor predominio en ancianos. Los pacientes con constipación crónica habitualmente llegan al tratamiento quirúrgico después de intentos fallidos con manejo médico conservador. **Descripción del caso:** Femenino de 19 años con disminución de las evacuaciones, frecuencia de 3 evacuaciones por semana y aumento en la consistencia de las mismas, es sometida a diferentes tratamientos médicos a base de prokinéticos, antieméticos y laxantes, asociada a dieta alta en fibra, sin mejoría. A la exploración física, se encuentra peristalsis disminuida en intensidad, frecuencia de 2 movimientos por minuto, esfínter normotónico, el colon por enema reporta dolicosigmoides, se realiza resección laparoscópica de sigmoides con engrapadoras lineales y entero-enteroanastomosis laterolateral. El estudio histopatológico de la pieza reveló la existencia de tejido adiposo adherido y pliegues parcialmente aplanados. La evolución postoperatoria fue satisfactoria. **Conclusión:** El tratamiento quirúrgico es factible para los pacientes con estreñimiento crónico, sin buena respuesta al tratamiento conservador y con afectación relevante en su calidad de vida, con bajos índices de mortalidad y morbilidad. El abordaje laparoscópico, en este caso, presentó excelentes resultados, sin complicaciones a mediano y largo plazo.

Palabras clave: Estreñimiento crónico, sigmoidectomía, laparoscopia.

Abstract

Objective: Chronic constipation is a disease with a frequency close to 20%, and is more common in the elderly. Patients with chronic constipation usually come to surgery after failed attempts with conservative medical management. **Case description:** A 19 year old woman with decreased bowel movements, frequency of 3 times per week and increased consistency of stools, she had undergone many different medical treatments based on prokinetics, antiemetics and laxatives, diet with high fiber, with no improvement. In physical examination peristalsis is diminished in intensity, frequency of 2 strokes per minute, normotonic anal sphincter, the barium enema reports dolichosigmoid colon, laparoscopic resection is performed with linear staplers and side to side anastomosis. Histopathological examination of the specimen revealed the existence of adhering fat and partially flattened folds. The postoperative course was satisfactory. **Conclusion:** Surgical treatment is feasible for patients with chronic constipation without good response to conservative treatment and significant impairment in their quality of life, with low mortality and morbidity. The laparoscopic approach in this case, showed excellent results without complications and long-term.

Key words: Chronic constipation, sigmoid colectomy, laparoscopy.

INTRODUCCIÓN

La constipación crónica es una patología con una frecuencia cercana al 20% y un mayor predominio en ancianos.

Caracterizada por menos de tres evacuaciones por semana, además de una de las siguientes características en al menos el 25% de las evacuaciones: sensación de obstrucción anorrectal o evacuación incompleta, excremento duro o grumoso, con una duración mínima de doce semanas (criterios de Roma III). Algunos factores de riesgo adicionales son: sexo femenino, inactividad física, población no caucásica, bajo nivel económico y cultural, dieta y depresión. Los síntomas acompañantes más comúnmente encontrados fueron dolor abdominal, distensión y náusea.¹⁻⁴

Los pacientes con constipación crónica, habitualmente, llegan al tratamiento quirúrgico después de intentos fallidos con manejo médico conservador, con los cuales, se trata

* Departamento de Cirugía General, Hospital Juárez de México, México, D.F.

Correspondencia:

Gerardo Eleuterio Gil Hernández

Av. Instituto Politécnico Nacional Núm. 5160, Col. Magdalena de las Salinas, 07760, Deleg. Gustavo A. Madero, México, D.F.
E-mail: tello.20@hotmail.com

de incrementar el residuo fecal e incrementar el tránsito intestinal. Los fármacos de primera línea son laxantes, la segunda línea incluye los agonistas de serotonina o agonistas de los canales de cloro.^{1-3,5}

Generalmente, la etiología es un tránsito intestinal lento, obstrucción severa al vaciamiento colónico (disfunción del piso pélvico) o ambos.

CASO CLÍNICO

Femenino de 19 años con antecedente de resección de quiste esplénico sin complicaciones un año previo a su ingreso; el resto de los antecedentes, sin importancia para el padecimiento actual. Inicia el padecimiento 2 años previos a su ingreso, con disminución de las evacuaciones, con frecuencia de 3 evacuaciones por semana y aumento en la consistencia de las mismas, sin moco ni sangre, acompañadas de dolor, cólico de intensidad 2 de 10, generalizado sin irradiaciones, el cual no aumentaba, y disminuía posterior a las evacuaciones, con sensación de evacuación incompleta. Es sometida a diferentes tratamientos médicos a base de procinéticos, antieméticos y laxantes, asociada a dieta alta en fibra, sin mejoría; posteriormente, con recidiva del cuadro, por lo que acude a esta unidad.

A la exploración física, se encuentra tensión arterial 110/60, frecuencia cardíaca 90 x', frecuencia respiratoria 18 x', temperatura 37°, consciente, orientada, cooperadora, con adecuada coloración de piel y tegumentos. Cabeza y cuello sin datos patológicos, cardiopulmonar sin compromiso. Abdomen plano, blando, depresible, no se palpan visceromegalias, ni tumoraciones. Con peristalsis disminuida en intensidad, frecuencia de 2 movimientos por minuto, sin datos de irritación peritoneal; al tacto rectal, con materia fecal presente, esfínter normotónico, no se palpan masas, sin datos patológicos. Genitales de acuerdo a edad y sexo, sin alteraciones aparentes. Extremidades anatómica y funcionalmente íntegras.

Durante su estudio, se le realizó colon por enema que reportó dolicosigmoides, por lo que se le programó para sigmoidectomía laparoscópica (Figura 1).

CIRUGÍA

Con técnica de asepsia y antisepsia con aguja de Veress, se introduce un puerto transumbilical, con revisión sistemática de la cavidad; posteriormente, se introducen 3 trócares (ubicados en: línea media clavicular, a nivel de cicatriz umbilical del lado izquierdo y derecho, y otro más, en cuadrante inferior derecho), se identifica colon sigmoides, se realiza disección de fascia de Told con bisturí ultrasónico, descenso del ángulo esplénico, localización de la arteria mesentérica inferior, apertura de la ventana mesentérica, disección y hemostasia del meso colón con bisturí ultrasónico, se exterioriza sigmoides a través de incisión de trócar en

cuadrante inferior izquierdo, se realiza resección de sigmoides con engrapadoras lineales y entero-enteroanastomosis laterolateral; se regresa a cavidad la anastomosis y se verifica con maniobra neumática, sin complicaciones; se cierra la cavidad de manera convencional (Figuras 2 y 3).

REPORTE HISTOPATOLÓGICO

Segmento de colon de 18 x 2.6 x 2.4 cm, con superficie de manera normal, con tejido adiposo adherido; al corte, mucosa café claro con zonas rosa claro y áreas congestivas, pliegues parcialmente aplanados, sin lesión macroscópica; al corte histológico, sin datos patológicos.

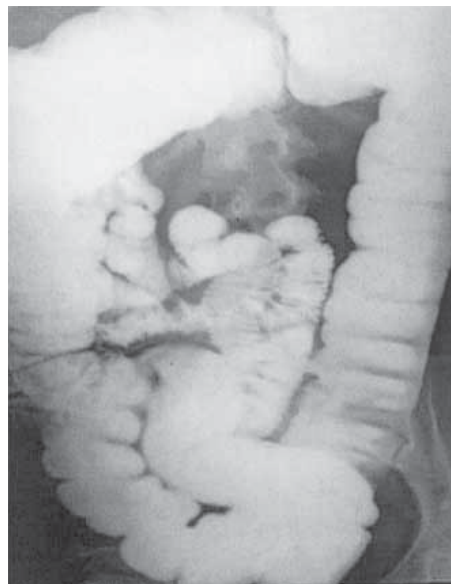

Figura 1. Colon por enema que muestra dolicosigmoide.

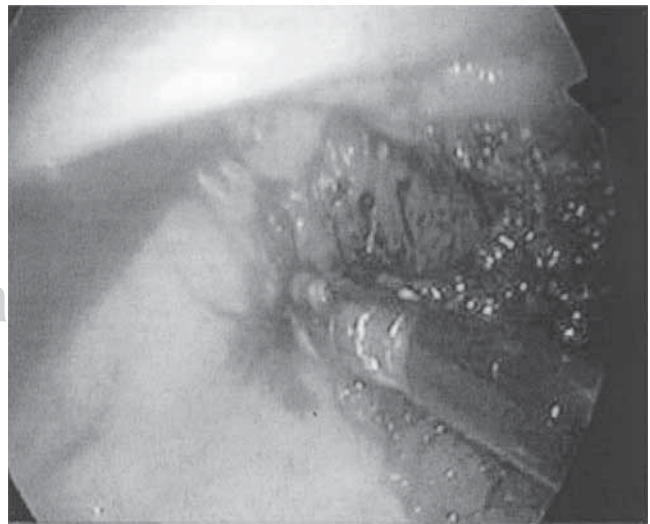


Figura 2. Sigmoidectomía laparoscópica.

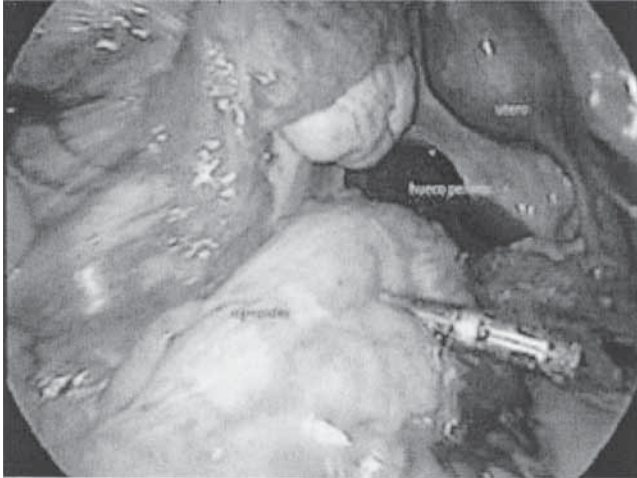


Figura 3. Sigmoidectomía laparoscópica. Exposición del útero, hueco pélvico y sigmoides.

DISCUSIÓN

Existe una amplia gama de procedimientos quirúrgicos para el manejo del estreñimiento crónico, siendo la colectomía parcial, descrita desde hace más de 100 años (por Sir Arbuthnot Lane, en 1908), actualmente, la técnica más aceptada, una vez que se han excluido los trastornos a nivel anal y el tránsito normal del intestino delgado. Existen diversos tipos de colectomía parcial y de su reconstrucción, ya sea ileo rectoanastomosis, cecorrectoanastomosis y colorrectoanastomosis.^{1-7,13,14}

La evaluación de los pacientes incluye historia clínica (tiempo prolongado para evacuar, posiciones anormales para facilitar la evacuación, digitalización para desimpac-

tar), examen rectal (esfínter anal hipertenso en reposo, descenso del periné menor a 1 cm o mayor a 3.5 cm durante la simulación del esfuerzo para defecar, rectocele), así como algunos estudios especiales según el paciente (defecografía, ultrasonografía endoanal, imagen por resonancia magnética, colon por enema).^{1,3-7}

El abordaje laparoscópico es una técnica emergente con puntos controversiales, puesto que se incrementa el tiempo quirúrgico (más de 70 minutos), con mejoría estética. Al disminuir la longitud del colon, se acorta el tránsito intestinal y se excretan heces más blandas. Se han informado tasas de mortalidad del 0 al 6% y morbilidad promedio del 18% (oclusión intestinal). Documentando un índice de satisfacción hasta en el 86% de los pacientes, obteniendo un promedio de 3 evacuaciones por día. Menos del 10% de los pacientes requirió laxantes postoperatorios.^{2,3,5,7-12}

Sin embargo, existen estudios menos alentadores en cuanto a los resultados a largo plazo de este procedimiento, por lo que se hace hincapié en el adecuado estudio preoperatorio.^{9,11}

CONCLUSIÓN

El estreñimiento crónico es una patología frecuente; sin embargo, en una gran mayoría de los casos, responde al manejo conservador, para los pacientes sin buena respuesta y con afectación relevante en su calidad de vida, es factible el tratamiento quirúrgico, con bajos índices de mortalidad y morbilidad. Existen diversas opciones quirúrgicas, como en el caso de nuestra paciente a la que se le realizó sigmoidectomía con colorrectoanastomosis, en este caso, se optó por el abordaje laparoscópico, con excelentes resultados, sin presentarse complicaciones postquirúrgicas, ni a corto ni mediano plazo. Con adecuados resultados en cuanto a su patología de base.

REFERENCIAS

1. Rao SS. Constipation: evaluation and treatment of colonic and anorectal motility disorders. *Gastroenterol Clin North Am* 2007; 36: 687-711.
2. Omotosho TB, Rogers RG. Evaluation and treatment of anal incontinence, constipation, and defecatory dysfunction. *Obstet Gynecol Clin North Am* 2009; 36: 673-697.
3. Arebi N, Kalli T, Howson W, Clark S, Norton C. Systematic review of abdominal surgery for chronic idiopathic constipation. *Colorectal Dis* 2011; 13: 1335-1343.
4. Bouras EP, Tangelos EG. Chronic constipation in the elderly. *Gastroenterol Clin North Am* 2009; 38: 463-480.
5. Gladman MA, Knowles CH. Surgical treatment of patients with constipation and fecal incontinence. *Gastroenterol Clin North Am* 2008; 37: 605-625.
6. Knowles CH, Scott SM, Williams NS, Lunniss PJ. Clinical and physiological heterogeneity in slow transit constipation: a review of 122 patients. *Colorectal Dis* 2000; 2: 212-219.
7. El-Salhy M. Chronic idiopathic slow transit constipation: pathophysiology and management. *Colorectal Dis* 2003; 5: 288-296.
8. Keighley MRB. Surgical management of chronic constipation. *Colorectal Dis* 1999; 1: 186-191.
9. Riss S, Herbst F, Birsan T, Stift A. Postoperative course and long-term follow up after colectomy for slow transit constipation is surgery an appropriate approach? *Colorectal Dis* 2009; 11: 302-307. Epub 2008, May 29.
10. Sample C, Gupta R, Bamehriz F, Anvari M. Laparoscopic subtotal colectomy for colonic inertia. *J Gastrointest Surg* 2005; 9: 803-808.

11. Hasegawa H, Radley S, Fatah C, Keighley M. Long-term results of colorectal resection for slow transit constipation. *Colorectal Dis* 1999; 1: 141-145.
12. Hassan I, Pemberton JH, Young-Fadok TM et al. Ileorectal anastomosis for slow transit constipation: Long-term functional and quality of life results. *J Gastrointest Surg* 2006; 10: 1330, 6; discussion: 1336-1337.
13. Pikarsky AJ, Efron J, Hamel CT, Weiss EG, Noguerras JJ, Wexner SD. Effect of age on the functional outcome of total abdominal colectomy for colonic inertia. *Colorectal Dis* 2001; 3: 318-322.
14. Feng Y, Jianjiang L. Functional outcomes of two types of subtotal colectomy for slow transit constipation: ileosigmoidal anastomosis and cecorectal anastomosis. *Am J Surg* 2008; 195: 73-77.